



HAL
open science

Fente labio alvéolaire spontanée chez le chien : description de lésions tomодensitométriques et comparaison à la présentation radiographique et tomодensitométrique chez l'enfant

Lorène Audes

► To cite this version:

Lorène Audes. Fente labio alvéolaire spontanée chez le chien : description de lésions tomодensitométriques et comparaison à la présentation radiographique et tomодensitométrique chez l'enfant. Sciences du Vivant [q-bio]. 2024. dumas-04771051

HAL Id: dumas-04771051

<https://dumas.ccsd.cnrs.fr/dumas-04771051v1>

Submitted on 7 Nov 2024

HAL is a multi-disciplinary open access archive for the deposit and dissemination of scientific research documents, whether they are published or not. The documents may come from teaching and research institutions in France or abroad, or from public or private research centers.

L'archive ouverte pluridisciplinaire **HAL**, est destinée au dépôt et à la diffusion de documents scientifiques de niveau recherche, publiés ou non, émanant des établissements d'enseignement et de recherche français ou étrangers, des laboratoires publics ou privés.

Oniris - Ecole Nationale Vétérinaire, Agroalimentaire et de l'Alimentation

ANNÉE 2024 - Thèse n° 56

**FENTE LABIO ALVÉOLAIRE SPONTANÉE CHEZ LE
CHIEN : DESCRIPTION DE LÉSIONS
TOMODENSITOMÉTRIQUES ET COMPARAISON A LA
PRÉSENTATION RADIOGRAPHIQUE ET
TOMODENSITOMÉTRIQUE CHEZ L'ENFANT**

THÈSE

pour l'obtention du diplôme d'État de

DOCTEUR VÉTÉRINAIRE

présentée et soutenue publiquement devant

la Faculté de Médecine de Nantes

le 18/09/2024

par

Lorène Elisa Hélène AUDES

Sous la direction de

Pierre MAITRE

Président du jury : Monsieur Pierre CORRE, Professeur et chirurgien maxillo-facial au CHU de Nantes

Membres du jury : Madame Marion FUSELLIER, Professeure à VetAgroBio Oniris

Monsieur Pierre MAITRE, Maître de conférence à VetAgroBio Oniris

ANNÉE 2024 - Thèse n° 56

**FENTE LABIO ALVÉOLAIRE SPONTANÉE CHEZ LE
CHIEN : DESCRIPTION DE LÉSIONS
TOMODENSITOMÉTRIQUES ET COMPARAISON A LA
PRÉSENTATION RADIOGRAPHIQUE ET
TOMODENSITOMÉTRIQUE CHEZ L'ENFANT**

THÈSE

pour l'obtention du diplôme d'État de

DOCTEUR VÉTÉRINAIRE

présentée et soutenue publiquement devant

la Faculté de Médecine de Nantes

le 18/09/2024

par

Lorène Elisa Hélène AUDES

Sous la direction de

Pierre MAITRE

Président du jury : Monsieur Pierre CORRE, Professeur et chirurgien maxillo-facial au CHU de Nantes

Membres du jury : Madame Marion FUSELLIER, Professeure à VetAgroBio Oniris

Monsieur Pierre MAITRE, Maître de conférence à VetAgroBio Oniris

La reproduction d'extraits de cette thèse est autorisée avec mention de la source. Toute reproduction partielle doit être fidèle au texte utilisé. Cette thèse devra donc être citée en incluant les éléments bibliographiques suivants :

Nom et prénom de l'auteur : Audes Lorène

Année de soutenance : 2024

Titre de la thèse : Fente labio-alvéolaire spontanée chez le chien : description de lésions tomodynamométriques et comparaison à la présentation radiographique et tomodynamométrique chez l'enfant.

Intitulé du diplôme : Thèse de doctorat vétérinaire

Université de soutenance : Faculté de Médecine de Nantes

Ecole de soutenance : Oniris VetAgroBio Nantes

Nombre de pages : 117 p.

Liste des enseignants chercheurs

Département BPSA Biologie, Pathologie et Sciences de l'Aliment		
Responsable : Emmanuel JAFFRES – Adjointe : Frédérique NGUYEN		
Pharmacologie et Toxicologie	Jean-Claude DESFONTIS (Pr) Yassine MALLEM (Pr) Hervé POULIQUEN (Pr)	Antoine ROSTANG (MC) Meg-Anne MORICEAU (CERC) Martine KAMMERER (PR émérite)
Physiologie fonctionnelle, cellulaire et moléculaire	Jean-Marie BACH (Pr) Lionel MARTIGNAT (Pr) Julie HERVE (MC HDR) Grégoire MIGNOT (MC)	Solenn GAVAUD (CERC)
Histologie et anatomie pathologique	Marie-Anne COLLE (Pr) Pierre CORDIER (CERC) Jérôme ABADIE (MC)	Laetitia JAILLARDON (MC) Frédérique NGUYEN (MC)
Biochimie alimentaire industrielle	Carole PROST (Pr) Joëlle GRUA (MC)	Clément CATANEO (MC) Alix KHALIL (MC) Laurent LE THUAUT (MC)
Microbiotech	Hervé PREVOST (Pr) Géraldine BOUE (MC) Nabila HADDAD (MC HDR) Emmanuel JAFFRES (MC HDR)	Mathilde MOSSER (MC) Boris MISERY (MC) Raouf TAREB (MC) Quentin PRUVOST (CEC)
PACENV = VET1	Eléonore BOUGUYON (PRAG) Nicolas BROSSAUD (PRAG)	Charlotte MOCQUARD (PRAG) Aurore CALVEL (PRAG)
Département SAESP Santé des Animaux d'Élevage et Santé Publique		
Responsable : Raphaël GUATTEO – Adjoint : Jean-Michel CAPPELIER		
Élevage, nutrition et santé des animaux domestiques	Nathalie BAREILLE (Pr) François BEAUDEAU (Pr) Christine FOURICHON (Pr)	Juan Manuel ARIZA CHACON (MC) Ségolène CALVEZ (Pr) Aurélien MADOUASSE (MC HDR) Nora NAVARRO-GONZALES (MC)
Infectiologie	Alain CHAUVIN (Pr) François MEURENS (Pr) Emmanuelle MOREAU (Pr) Nathalie RUVOEN-CLOUET (Pr) Pauline MAISONNASSE (CERC)	Albert AGOULON (MC) Suzanne BASTIAN (MC) Léa LOISEL (AERC) Kenny OBERLE (MC) Nadine RAVINET (MC)
Médecine des animaux d'élevage	Catherine BELLOC (Pr) Christophe CHARTIER (Pr émérite) Raphaël GUATTEO (Pr) Anne RELUN (MC)	Sébastien ASSIE (MC) Isabelle BREYTON (MC) Mily LEBLANC MARIDOR (MC) Maud ROUAULT (AERC)
Hygiène et qualité des aliments	Jean-Michel CAPPELIER (Pr) Louis DELAUNAY (CERC) Bruno LE BIZEC (Pr) Marie-France PILET (Pr)	Sofia STRUBBIA (MC) Fanny RENOIS-MEURENS (MC HDR)

Département DSC Sciences cliniques

Responsable : **Catherine IBISCH** – Adjoint : **Marion FUSELLIER**

Anatomie comparée	Eric BETTI (MC) Claude GUINTARD (MC)	
Pathologie chirurgicale et anesthésiologie	Eric AGUADO (Pr) Olivier GAUTHIER (Pr) Eric GOYENVALLE (Pr)	Pierre MAITRE (MC) Caroline TESSIER (MC) Gwénola TOUZOT-JOURDE (MC) Claire DEFOURMESTRAUX (MC)
Dermatologie, parasitologie des carnivores et des équidés, mycologie	Jacques GUILLOT (Pr) Emmanuel BENSIGNOR (Pr Ass)	Sabrina VIEU (AERC) Maria Dolores SANCHEZ (CERC)
Médecine interne, imagerie médicale et législation professionnelle vétérinaire	Anne COUROUCE (Pr) Jack-Yves DESCHAMPS (Pr) Françoise ROUX (Pr) Juan HERNANDEZ-RODRIGUEZ (Pr Ass) Nora BOUHSINA (MC)	Nicolas CHOUIN (MC) Amandine DRUT (MC) Marion FUSELLIER-TESSON (Pr) Catherine IBISCH (MC HDR) Aurélia LEROUX (MC) Odile SENECAAT (MC)
Biotechnologies et pathologie de la reproduction	Jean-François BRUYAS (Pr) François FIENI (Pr)	Djemil BENCHARIF (Pr) Lamia BRIAND (Pr)

Département GPA Génie des procédés alimentaires

Responsable : **Vanessa JURY** – Adjointe : **Cyril TOUBLANC**

Lionel BOILLEREAUX (Pr) Sébastien CURET-PLOQUIN (Pr) Marie DE LAMBALLERIE (Pr) Francine FAYOLLE (Pr) Michel HAVET (Pr)	Alain LEBAIL (Pr) Olivier ROUAUD (Pr) Kévin CROUVISIER-URION (MC) Vanessa JURY (Pr) Emilie KORBEL (MC)	Jean-Yves MONTEAU (MC HDR) Eve-Anne NORWOOD (MC) Raphaël PORYLES (MC) Laurence POTTIER (MC) Cyril TOUBLANC (MC)
PAC-ING	Cyril Gaillard (PCEA)	

Département MSC Management, statistiques et communication

Responsable : **Samira ROUSSELIERE** – Adjointe : **Véronique CARIOU**

Mathématiques, statistiques, informatique	Chantal THORIN (PRAG) Evelyne VIGNEAU (Pr) Jean-Michel GALHARRET (MC stagiaire)	Véronique CARIOU (Pr) Benjamin MAHIEU (MC) Michel SEMENOU (MC)
Economie, gestion, législation	Pascal BARILLOT (MC) Ibrahima BARRY (MC) Florence BEAUGRAND (MC) Sibylle DUCHAINE (MC)	Jean-Marc FERRANDI (Pr) Sonia MAHJOUR (MC) Samira ROUSSELIERE (MC) Christophe PAPINEAU (Ens. Cont.)
Langues et communication	Marc BRIDOU (PLPA) David GUYLER (Ens. Cont.) Nathalie GOODENOUGH (PCEA) Patricia JOSSE (Ens. Cont.)	Shaun MEEHAN (Ens. Cont.) Linda MORRIS (PCEA) Ian NICHOLSON (ENS. Cont.)

Pr Ag : Professeur Agrégé, Pr : Professeur, MC : Maître de Conférence, MCC : MC contractuel,
PLPA : Professeur Lycée Professionnel Agricole, PCEA : Professeur Certifié Enseignement Agricole,
HDR : Habilité à Diriger des Recherches,
CERC : Chargé d'Enseignement et de Recherche Contractuel,
Ens. Cont. : Enseignant Contractuel

Table des matières

Liste des figures.....	11
Liste des tableaux.....	13
Liste des annexes.....	14
Liste des abréviations.....	15
INTRODUCTION.....	17
PARTIE BIBLIOGRAPHIQUE : ANATOMIE COMPARÉE ET ÉTUDE DES FENTES LABIO-PALATINES CHEZ L'ENFANT ET LE CHIOT.....	19
I. Organogenèse et anatomie de la région maxillo-faciale chez l'enfant et le chiot.....	20
A. Embryologie.....	20
1. Rappels d'embryologie.....	20
2. Organogenèse de la face.....	22
3. Organogenèse de la région nasale.....	24
4. Organogenèse du palais.....	24
5. Organogenèse de la cavité buccale.....	26
B. Anatomie de la région nasale.....	27
1. Le vestibule nasal.....	28
2. Les cavités nasales.....	28
C. Anatomie de la région buccale.....	33
1. La muqueuse orale.....	33
2. Les parois.....	33
3. La langue.....	40
D. La denture.....	40
1. Le développement dentaire.....	40
2. Caractères généraux.....	44
II. La fente labio-palatine chez l'enfant et le chiot.....	47
A. Définition, description.....	47
1. Définition.....	47
2. Description.....	50
B. Origine embryologique des fentes labio-palatines.....	52
1. Processus embryologiques.....	52
2. Répercussions sur les structures anatomiques de la face.....	52
C. Epidémiologie.....	53
1. Chez l'enfant.....	53
2. Chez le chien.....	54
D. Étiologie.....	54
1. Facteurs génétiques.....	54
2. Facteurs environnementaux.....	56
E. Diagnostic de la fente labio-palatine.....	58
1. Chez l'homme.....	58
2. Chez le chien.....	58
F. Description des lésions tomодensitométriques maxillo-faciales concomitantes à la fente labio-palatine isolée.....	58

1. L'examen tomодensitométrique.....	59
2. Le chiot, un modèle d'étude.....	59
3. Lésions tomодensitométriques chez l'enfant.....	60
4. Lésions tomодensitométriques chez le chiot.....	64
G. Répercussions cliniques.....	66
1. Chez l'enfant.....	66
2. Chez le chiot.....	67
H. Prise en charge des fentes labio-palatines.....	67
1. Chez l'enfant.....	67
2. Chez le chiot.....	69
PARTIE EXPÉRIMENTALE : ANALYSE DE LÉSIONS TOMODENSITOMÉTRIQUES CHEZ LE CHIOT.....	71
I. Présentation du sujet.....	72
II. Matériel et méthode.....	72
A. Recrutement des chiots.....	72
B. Protocole de l'imagerie scanner.....	73
C. Description des lésions.....	74
1. Description des fentes labio-alvéolaires.....	74
2. Description des lésions associées à la présence d'une fente labio-alvéolaire.....	74
3. Analyse des lésions.....	76
4. Etude statistique.....	77
III. Résultats.....	78
A. Description de l'effectif.....	78
1. Présentation clinique.....	78
2. Latéralité.....	78
3. Races et morphotypes.....	78
4. Sévérité de la fente.....	79
B. Description des lésions tomодensitométriques.....	79
1. Mandibule et maxillaire.....	80
2. Région nasale.....	81
3. Dents.....	84
4. Oreille moyenne.....	86
5. Sinus paranasaux.....	87
6. Palais mou.....	89
7. Système nerveux central.....	89
8. Os de la face et de la tête.....	91
IV. Discussion.....	92
A. Le chiot, un modèle d'étude.....	92
B. Sélection des critères.....	92
C. Analyse et comparaison des lésions tomодensitométriques.....	93
D. Perspectives d'avenir.....	96
CONCLUSION.....	97
Bibliographie.....	99

Liste des figures

Figure 1 : Crâne de chien brachycéphale, mésocéphale et dolichocéphale.....	20
Figure 2 : Frise chronologique de la gestation chez la femme et la chienne.....	21
Figure 3 : Confluence des bourgeons : développement de la lèvre supérieur et des narines chez un embryon humain.....	22
Figure 4 : Développement de la face à partir des bourgeons faciaux chez l'embryon humain.....	23
Figure 5 : Développement de la face à partir des bourgeons faciaux chez l'embryon canin.....	23
Figure 6 : Formation du palais secondaire chez un embryon humain, vue ventrale.....	25
Figure 7 : Formation du palais secondaire chez un humain, vue ventrale.....	25
Figure 8 : Chronologie du développement embryonnaire de la face chez l'homme.....	26
Figure 9 : Région nasale chez l'homme.....	27
Figure 10 : Région nasale chez le chien.....	27
Figure 11 : Ostéologie des cavités nasales chez le chien, vue médiale.....	29
Figure 12 : Ostéologie des cavités nasales chez l'homme, vue médiale.....	29
Figure 13 : Cavités nasales, sinus paranasaux et cornets nasaux chez l'homme, coupe frontale.....	31
Figure 14 : Cavités nasales et cornets nasaux chez le chien, coupe frontale.....	31
Figure 15 : Les sinus paranasaux du chien.....	32
Figure 16 : Palais de chien en vue ventrale.....	36
Figure 17 : Formation d'une dent déciduale brachyodonte.....	41
Figure 18 : Formation de la racine d'une dent déciduale brachyodonte.....	43
Figure 19 : Système de Triadan.....	45
Figure 20 : Présentations cliniques des FLP chez un enfant de 6 mois.....	47
Figure 21 : Présentations cliniques des fentes labio-palatines chez le chiot.....	48
Figure 22 : Description du système de classification LAHS.....	49
Figure 23 : Exemples de fentes labio-palatines décrites selon le système LAHS.....	50
Figure 24 : Gènes ayant un rôle dans la formation des FLP non syndromiques.....	54
Figure 25 : Chéiloplastie et septorhinoplastie.....	67
Figure 26 : Véloplastie intravélaire.....	67
Figure 27 : Reconstruction palatine chirurgicale via un lambeau de recouvrement.....	69
Figure 28 : Zone d'acquisition scanner.....	73
Figure 29 : Mesures nécessaires au calcul de l'indice crânien.....	74

Figure 30 : Mesure du volume de la cavité nasale droite d'un chiot via Horos®.....	76
Figure 31 : Prognathisme mandibulaire chez un chiot de l'effectif.....	79
Figure 32 : Déviation septale chez un chiot de l'effectif.....	80
Figure 33 : Hypoplasie des cornets nasaux chez un chiot de l'effectif.....	81
Figure 34 : Lyse du cornet nasal gauche chez un chiot de l'effectif.....	81
Figure 35 : Malformation du cornet nasal ventral gauche chez un chiot de l'effectif.....	82
Figure 36 : Dent surnuméraire chez un chiot de l'effectif.....	83
Figure 37 : Éruption dentaire ectopique chez un chiot de l'effectif.....	84
Figure 38 : Asymétrie des bulles tympaniques chez un chiot de l'effectif.....	85
Figure 39 : Atrophie des sinus frontaux chez un chiot de l'effectif.....	87
Figure 40 : Absence de sinus frontaux chez un chiot de l'effectif.....	87
Figure 41 : Asymétrie des récessus maxillaires chez un chiot de l'effectif.....	87
Figure 42 : Dilatation asymétrique des ventricules latéraux chez un chiot de l'effectif.....	88
Figure 43 : Asymétrie des lobes cérébraux et de la tente du cervelet chez un chiot de l'effectif.....	89
Figure 44 : Dilatation du système ventriculaire et collection liquidienne en région supra-colliculaire comprimant légèrement la partie rostrale du cervelet chez un chiot de l'effectif.....	89

Liste des tableaux

Tableau 1 : Critères de description du système de classification LAHS.....	49
Tableau 2 : Récapitulatif des cas inclus dans l'étude.....	73
Tableau 3 : Récapitulatif des critères retenus.....	76
Tableau 4 : Récapitulatif de la description de l'effectif.....	79
Tableau 5 : Récapitulatif des lésions maxillaires et mandibulaires au sein de l'effectif.....	80
Tableau 6 : Volume des cavités nasales au sein de l'effectif.....	81
Tableau 7 : Récapitulatif des lésions de la cavité nasale au sein de l'effectif.....	83
Tableau 8 : Récapitulatif des lésions dentaires au sein de l'effectif.....	85
Tableau 9 : Récapitulatif des lésions de l'oreille moyenne au sein de l'effectif.....	87
Tableau 11 : Récapitulatif des lésions du SNC au sein de l'effectif.....	91
Tableau 12 : Comparaison des critères observés chez l'enfant et le chiot.....	95

Liste des annexes

Annexe 1 : Le “Clock diagram” selon Rossell-Perry.....	108
Annexe 2 : Illustration des lésions du pré-maxillaire et de la mandibule au sein de l’effectif.....	108
Annexe 3 : Illustration des lésions de la cavité nasale au sein de l’effectif.....	109
Annexe 4 : Table de Fisher (pour un risque d’erreur de 5%).....	110
Annexe 5 : Table de Student.....	111
Annexe 6 : Test de Fisher pour le volume des cavités nasales.....	111
Annexe 7 : Test de Student pour le volume des cavités nasales.....	112
Annexe 8 : Illustration des lésions dentaires au sein de l’effectif.....	112
Annexe 9 : Illustration des lésions de l’oreille moyenne au sein de l’effectif.....	114
Annexe 10 : Illustration des lésions sinusales au sein de l’effectif.....	115
Annexe 11 : Illustration des lésions du système nerveux central au sein de l’effectif.....	116
Annexe 12 : Illustration des lésions osseuses au sein de l’effectif.....	117
Annexe 13 : Récapitulatif des critères recherchés chez les chiots de l’effectif.....	117

Liste des abréviations

BT : Bulle tympanique

CAE : Conduit auditif externe

CBCT : Cone Beam Computed Tomography

FL : Fente labiale

FLA : Fente labio-alvéolaire

FLP : Fente labio-palatine

FVP : Fente vélo-palatine

TDM : Examen tomodensitométrie

INTRODUCTION

Les fentes labio-palatines sont des affections congénitales fréquemment rencontrées chez l'enfant ; elles surviennent en moyenne avec une incidence d'un nouveau cas pour 700 naissances, avec des variations à la fois géographiques, ethniques et sexuelles. (Dixon *et al.*, 2011) Le terme "fente labio-palatine" désigne au sens large l'ensemble des fentes orofaciales en incluant les présentations cliniques suivantes : fentes labiales, fentes labio-alvéolaires, fentes vélo-palatines, fentes labio-palatines au sens strict.

Les enfants touchés par ces troubles nécessitent une prise en charge médicale multidisciplinaire, de leur naissance à l'âge adulte. Celle-ci est très hétérogène et varie significativement entre et au sein même des pays. Ainsi, en Europe, malgré la mise en place de recommandations adoptées par l'OMS dans la prise en charge de la fente labio-palatine, certains protocoles chirurgicaux impliquent une unique opération pour la fermeture de la fente labio-palatine quand d'autres en nécessitent jusqu'à quatre. (Mossey *et al.*, 2009) Bien que l'accès au soin se soit amélioré ces dernières années, en particulier au sein des pays en développement, la qualité des soins est encore très variable et les individus atteints présentent des taux de morbidité et mortalité supérieurs aux individus sains. (Doray *et al.*, 2012)

Cette malformation congénitale survient également chez le chiot. Moins connue, car moins explorée et moins prise en charge pour des raisons principalement économiques, sa présentation clinique n'en demeure pas moins similaire à celle de l'enfant.

Les conséquences de cette atteinte sur la parole, l'audition, l'apparence physique et le développement psychologique peuvent conduire à des impacts négatifs durables sur la santé et l'intégration sociale des enfants atteints. Ces conséquences sont pour la plupart extrapolables au chiot.

Chez l'enfant, des lésions anatomiques de la région maxillo-faciale sont régulièrement mises en évidence concomitamment à la fente labio-palatine. Ces lésions peuvent être une conséquence de la présence de la fente ou des mécanismes embryologiques à l'origine de celle-ci. Chez le chiot, peu d'études décrivent ces lésions : un scanner est en effet rarement réalisé lors de leur prise en charge.

Ce manuscrit s'intéressera à mettre en évidence les similarités embryologiques et anatomiques entre l'homme et le chien à l'origine de l'utilisation de celui-ci en tant que modèle d'étude. A ce titre, une analyse des lésions anatomiques maxillo-faciales chez des chiots atteints de FLP sera réalisée via la réalisation d'un examen tomodensitométrique, afin de comparer les présentations cliniques aux descriptions rapportées chez l'enfant.

**PARTIE BIBLIOGRAPHIQUE : ANATOMIE
COMPARÉE ET ÉTUDE DES FENTES
LABIO-PALATINES CHEZ L'ENFANT ET
LE CHIOT**

I. Organogenèse et anatomie de la région maxillo-faciale chez l'enfant et le chiot

La tête comprend deux grandes divisions : le **crâne**, qui renferme l'encéphale, et la **face**, où s'abouchent les voies respiratoires et digestives.

La forme et les proportions de la tête présentent des variations raciales infiniment plus étendues chez le chien que chez l'homme. Ainsi, trois grands types morphologiques sont décrits : les types **mésocéphales**, **dolichocéphales** et **brachycéphales**.

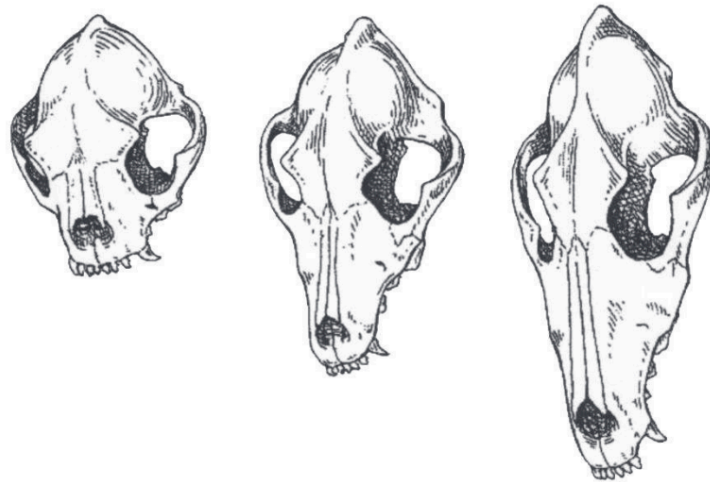

Figure 1 : (de gauche à droite) Crâne de chien brachycéphale, mésocéphale et dolichocéphale. (Lignereux, Regodon and Pavaux, 1991)

Le type mésocéphale, étant le plus répandu, sera le type considéré dans les futures descriptions anatomiques. Le type dolichocéphale, retrouvé par exemple chez les lévriers, est caractérisé par une tête étroite et allongée, plus de deux fois plus longue que large. C'est l'inverse pour les types brachycéphales, comme les carlins, dont la tête est courte et large. (Barone, 1986)

A. Embryologie

1. Rappels d'embryologie

Les mécanismes intervenant au cours de l'**embryogenèse** sont particulièrement conservés chez les mammifères. (Moura *et al.*, 2017) C'est pourquoi, malgré quelques particularités interspécifiques, ces grandes étapes de cette embryogenèse sont fortement similaires chez l'homme et le chien.

C'est au cours de la **période embryonnaire** que va avoir lieu la mise en place des organes, l'**organogenèse**, et le façonnement de l'aspect de l'embryon, la **morphogenèse**. Elle se déroule au cours des huit premières semaines de la grossesse chez la femme et entre le premier et le trente cinquième jour chez la chienne. (McGeady *et al.*, 2017)

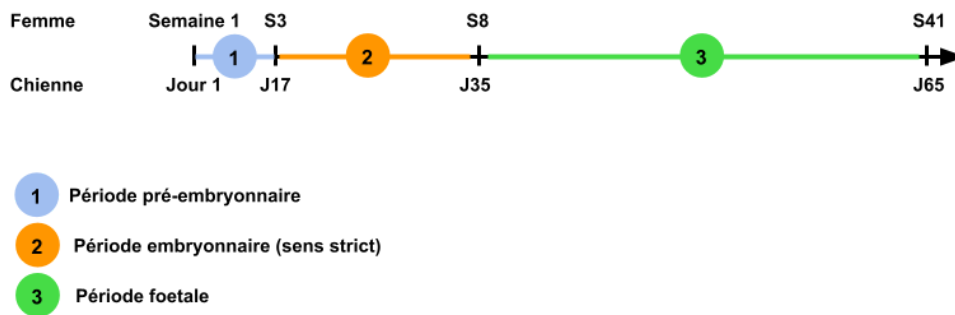


Figure 2 : Frise chronologique de la gestation chez la femme et la chienne. (Production personnelle)

De la première à la troisième semaine de grossesse chez la femme, et du premier au dix-huitième jour chez le chien, on parle de **période pré-embryonnaire**.

Au cours de celle-ci, un amas de cellules embryonnaires est constitué lors de l'étape de **segmentation**. Puis cet amas s'organise, au cours de la **gastrulation**, pour aboutir à la mise en place de **trois feuillets embryonnaires** :

- **l'ectoderme**, feuillet externe, à l'origine de l'épiderme et du tissu neural ;
- **le mésoderme**, feuillet moyen, à l'origine du tissu musculaire, du tissu osseux, de l'appareil circulatoire et urogénital ;
- **l'endoderme**, feuillet interne, à l'origine du tractus digestif et respiratoire.

S'ensuit l'étape de **neurulation**, à l'origine de la crête et du tube neural, qui formera le système nerveux central.

La **période embryonnaire** à proprement parler se déroule de la quatrième à la huitième semaine de grossesse chez la femme, du dix-neuvième au trente-cinquième jour chez la chienne.

C'est au cours de cette période que se développent les différentes ébauches embryonnaires des organes. Cette mise en place est permise par l'interaction de facteurs génétiques et environnementaux précisément coordonnés dans l'espace et dans le temps. C'est au cours de la période embryonnaire que les risques de **malformations congénitales** sont les plus élevés. En effet, au cours de la période pré-embryonnaire, les malformations mènent le plus souvent à un **avortement prématuré**. L'incidence des malformations et leur gravité sont plus réduites par la suite, au cours de la période foetale.

La **période foetale** correspond chez la chienne à la période du trente-cinquième jour à la naissance (autour du soixante cinquième jour après le pic de LH (Concannon, 1986)) et chez la femme aux trente-trois semaines suivant la période embryonnaire durant lesquelles le fœtus développe ses organes.

Durant cette période, des examens réguliers, en partie échographiques (et/ou radiographiques pour la chienne), sont régulièrement menés afin de détecter de potentielles anomalies de la grossesse. (Encha-Razavi and Escudier, 2008; Pretzer, 2008; Schöni, Dubuis and Strauch, 2008)

2. Organogenèse de la face

Comme décrite précédemment, la forme de la face varie non seulement d'une espèce à l'autre, mais également au sein d'une même espèce. Tandis que les primates ont des visages et des crânes courts, ou brachycéphales, ils peuvent être dolichocéphales, brachycéphales ou mésocéphales chez les chiens en fonction des races. (Barone, 1986)

Le développement de la face a lieu entre la quatrième et la dixième semaine de grossesse chez la femme (Rinkoff and Adlard, 2024), et débute autour du vingt-troisième jour chez la chienne. (McGeady *et al.*, 2017)

Il comprend le développement des régions orbitale, nasale et orale, et implique la formation, la fusion et le modelage de **cinq bourgeons faciaux** délimitant le **stomodeum**, ébauche primitive de la bouche. Ces bourgeons dérivent de la **crête neurale**, formation ectodermique constituée lors de la neurulation. (Schöni, Dubuis and Strauch, 2008) Ils comprennent :

- La paire de **bourgeons mandibulaires** :

Chez l'homme comme chez le chien, ils fusionnent médialement et forment ainsi la mâchoire inférieure, la lèvre inférieure et le menton. (Schöni, Dubuis and Strauch, 2008; McGeady *et al.*, 2017)

- Le **bourgeon fronto-nasal**, impair et médian :

Il comprend un **bourgeon frontal**, qui formera la partie supérieure du visage, une **placode olfactive** de chaque côté du stomodeum et des **bourgeons nasaux internes et externes**, qui entourent ces placodes.

Chez l'homme, les deux bourgeons nasaux internes fusionnent sur la ligne médiane, formant le **massif médian** de la face. Celui-ci sera à l'origine de la partie moyenne du nez et de la lèvre supérieure, de la partie antérieure de l'arcade dentaire supérieure et du **palais primaire**. L'extrémité latérale des bourgeons nasaux internes fusionne avec l'extrémité bourgeon nasal externe et le bourgeon maxillaire, ce qui circonscrit le futur orifice narinaire. (Dupont and Poirier, 2014)

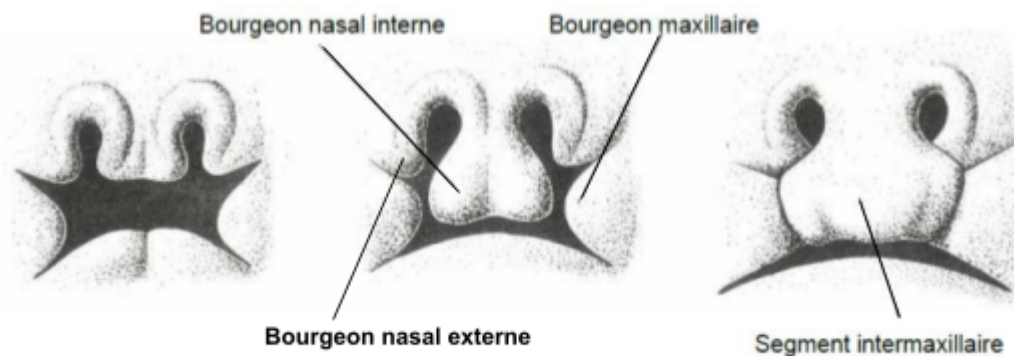


Figure 3 : Confluence des bourgeons : développement de la lèvre supérieure et des narines chez un embryon humain (Tuchmann-Duplessis and Haegel, 1979)

Chez le chien, les bourgeons nasaux internes s'unissent aux bourgeons maxillaires : ils forment ainsi les os maxillaires et incisifs de la mâchoire supérieure, ainsi que les tissus de la lèvre supérieure. La forme finale de la lèvre supérieure dépend de l'étendue de la fusion des processus maxillaires et nasaux. (McGeady *et al.*, 2017)

Chez l'homme et le chien, la ligne de fusion de ces bourgeons est marquée par un sillon médian, le **philtrum**. (Bush and Jiang, 2012)

- La paire de **bourgeons maxillaires** :

Chez l'homme, les bourgeons maxillaires s'étendent médialement et s'unissent de chaque côté aux bourgeons nasaux externes, à l'origine du **massif latéral** de la face. Celui-ci comprend les parties latérales de la lèvre supérieure et la joue. (Dupont and Poirier, 2014)

Chez le chien, les bourgeons maxillaires s'unissent aux bourgeons nasaux internes comme décrit ci-dessus.

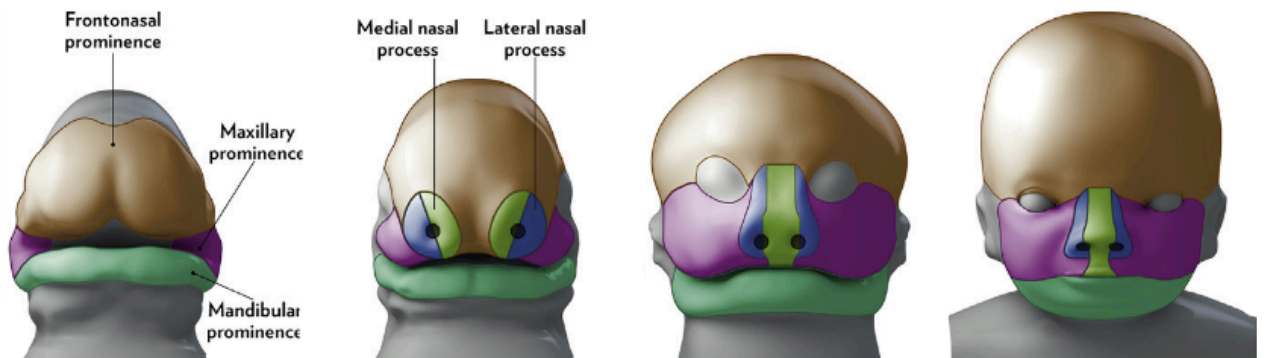


Figure 4 : Développement de la face à partir des bourgeons faciaux chez l'embryon humain. (Worley, Patel and Kilpatrick, 2018)

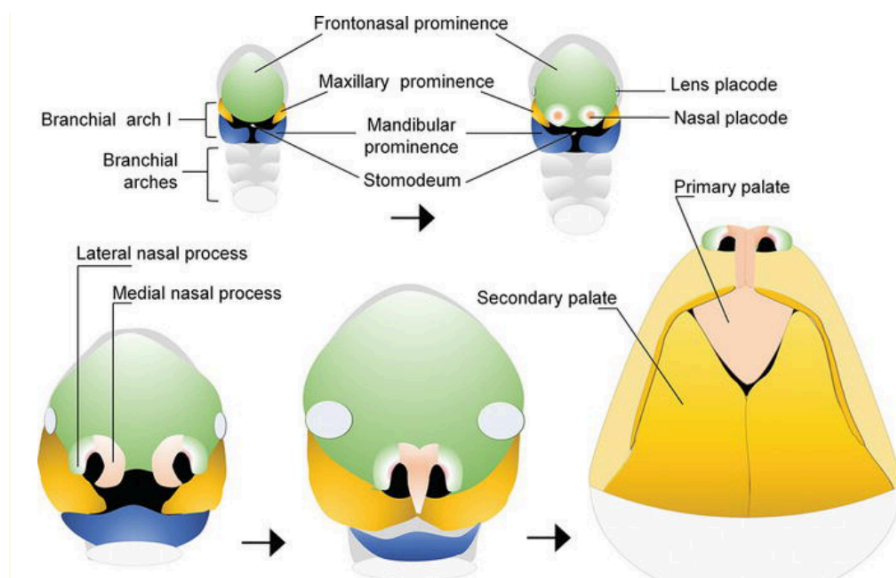


Figure 5 : Développement de la face à partir des bourgeons faciaux chez l'embryon canin. (Enio Moura and Pimpão, 2017)

Les principales étapes du développement facial se produisent par la croissance, la cytodifférenciation et la fusion de ces bourgeons faciaux. (Bush and Jiang, 2012)

3. Organogenèse de la région nasale

a. Les cavités nasales

Chez l'homme comme chez le chien, les placodes olfactives s'invaginent et s'approfondissent pour former les **fosses nasales**. Celles-ci s'invaginent progressivement à leur tour dans le mésoderme sous-jacent, entre l'encéphale et la bouche, jusqu'à former des **sacs nasaux**. Ils sont délimités extérieurement par le bourgeon nasal externe, qui formera **l'aile du nez**, et intérieurement par le bourgeon nasal interne, qui lui formera le **septum nasal**. (McGeady *et al.*, 2017)

Les sacs nasaux gauche et droit sont des structures initialement séparées l'une de l'autre. Ils sont également séparés de la cavité buccale par une fine membrane : le **palais primaire**. La partie la plus rostrale du palais primaire forme le **processus maxillaire**. (McGeady *et al.*, 2017)

Progressivement, la cloison entre les sacs nasaux primitifs s'atrophie caudalement, ce qui forme une **cavité nasale commune**. Simultanément, la partie caudale du palais primaire s'atrophie également. Cela crée une communication directe entre l'extrémité caudale des fosses nasales et la cavité buccale : cette ouverture est appelée **choane**. (McGeady *et al.*, 2017)

b. Les cornets nasaux

Des lamelles longitudinales, qui naissent des parois latérales des fosses nasales, forment des saillies au sein des cavités nasales. Ces lamelles adoptent ensuite une conformation en volute : on parle alors de **cornets nasaux**. Ces processus sont similaires chez l'homme et le chien, bien que les cornets de ce dernier soient beaucoup plus développés. (McGeady *et al.*, 2017)

4. Organogenèse du palais

Le palais primaire se forme entre la cinquième et la septième semaine de grossesse chez la femme. Le palais secondaire se forme entre la huitième et dixième semaine. (Nasreddine, El Hajj and Ghassibe-Sabbagh, 2021) Chez le chien, le palais se forme autour du trente-cinquième jour de gestation. (Freiberger *et al.*, 2021)

Suivant des procédés similaires chez l'homme et le chien, le **palais primaire** dérive du massif médian, formé à partir du bourgeon naso-frontal. Des apophyses palatines, issues des bourgeons maxillaires, se développent ventralement aux parois latérales de la cavité nasale. Elles s'étendent dans le plan médian puis fusionnent sur la ligne médiane, créant ainsi une cloison entre les cavités buccale et nasale : le **palais secondaire**. Rostralement, le palais secondaire fusionne avec le palais primaire.

La formation des apophyses palatines s'accompagne de la formation d'une cloison nasale, le **septum nasal**, qui se développe dorso-ventralement, à partir de la paroi dorsale de la cavité nasale.

La fusion du septum nasal avec le palais secondaire divise la cavité nasale commune en **cavités nasales gauche et droite**.

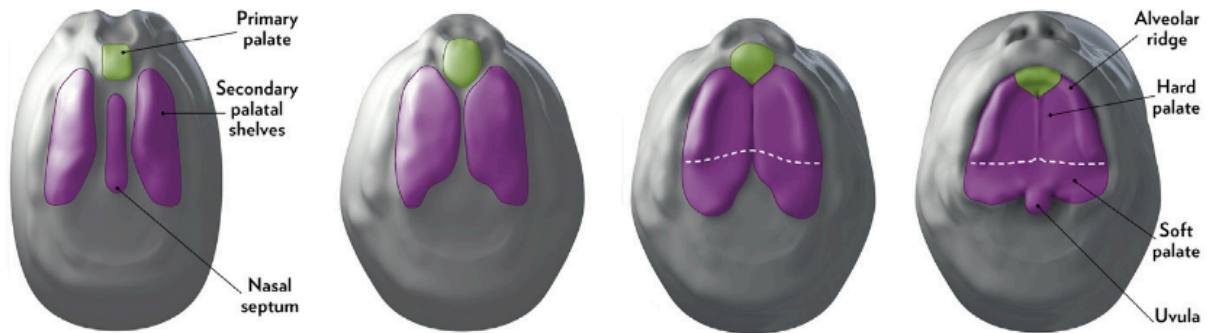


Figure 6 : Formation du palais secondaire chez un embryon humain, vue ventrale (Worley, Patel and Kilpatrick, 2018)

Les cavités buccales et nasales ne sont pour autant pas complètement séparées par la formation du palais secondaire puisqu'il subsiste des ouvertures situées caudalement entre les cavités nasales et le nasopharynx : **les choanes définitives**.

Le **palais dur** se forme à partir du palais secondaire, initialement membraneux, grâce au développement d'os via une ossification intramembraneuse concernant ses deux tiers rostraux. La partie du palais secondaire faisant saillie dans le pharynx en le divisant en espaces oraux et nasaux reste quant à elle membraneuse. Elle forme le **palais mou**. (McGeady *et al.*, 2017)

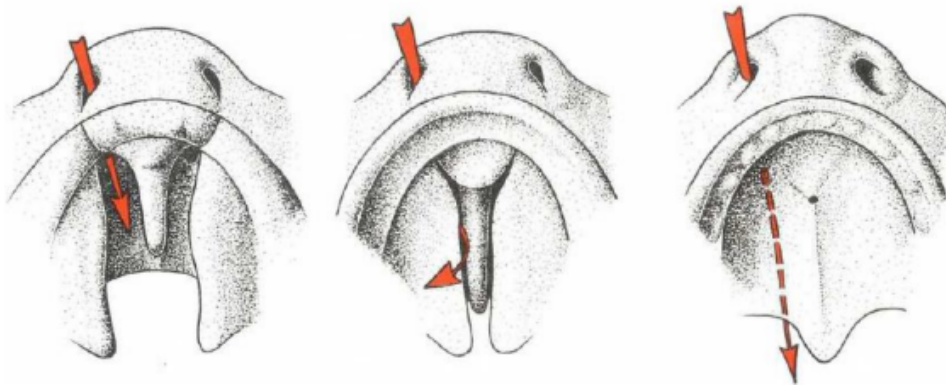


Figure 7 : Formation du palais secondaire chez un humain, vue ventrale. La communication oro-nasale est représentée par la flèche rouge. Elle disparaît avec la fusion palatine. (Tuchmann-Duplessis and Haegel, 1979)

5. Organogenèse de la cavité buccale

Le stomodeum ainsi qu'une partie de l'intestin antérieur sont à l'origine de la **cavité buccale**. La partie rostrale du stomodeum est constituée d'ectoderme, c'est pourquoi la partie rostrale de la langue et du vestibule sont d'origine ectodermique. (Schöni, Dubuis and Strauch, 2008)

Le maxillaire et la mandibule se développent à partir de masses de tissu indifférencié. L'ectoderme s'épaissit en une bande qui s'étend sur les surfaces occlusales des mâchoires en développement et forme les laminas labio-gingivales. Au centre de ces laminas se forme le sillon labio-gingival qui donne naissance aux bourgeons des lèvres et des gencives. Sur la face linguale des gencives, l'épithélium s'épaissit et donne naissance à la lamelle dentaire. (McGeady *et al.*, 2017)

Le sillon labio-gingival des mâchoires supérieure et inférieure se creuse et s'approfondit, formant le vestibule. (McGeady *et al.*, 2017)

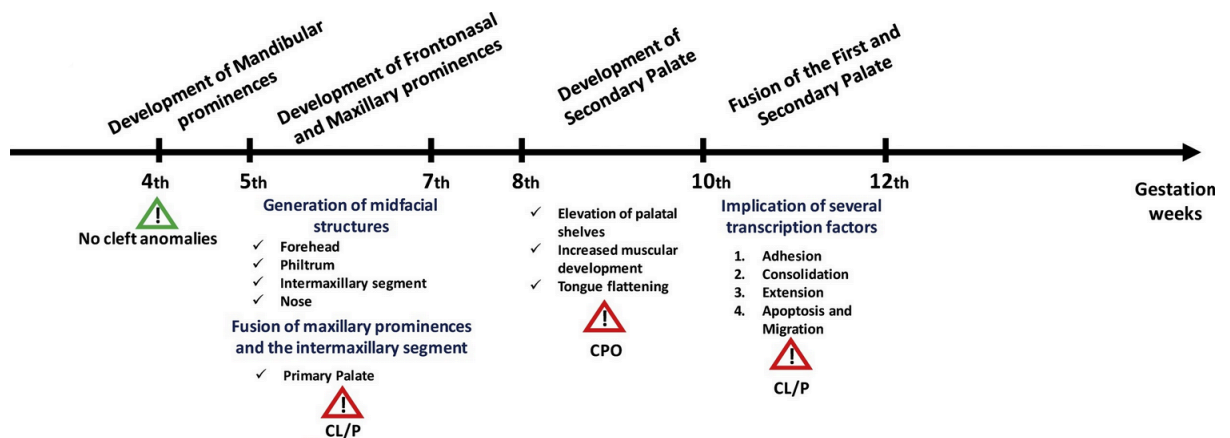


Figure 8 : Chronologie du développement embryonnaire de la face chez l'homme (Nasreddine, El Hajj and Ghassibe-Sabbagh, 2021)

Les mécanismes de l'**embryogenèse** sont fortement conservés chez les mammifères. Ainsi, la formation de la face et de ses différentes structures se déroule de manière similaire chez l'homme et le chien. Ces processus interviennent entre la quatrième et la dixième semaine de grossesse chez la femme, entre le vingtième et le quarantième jour chez la chienne. Cinq bourgeons embryonnaires à l'origine du **front**, du **nez**, de la **bouche**, du **maxillaire** et de la **mandibule** migrent, fusionnent et croissent afin de former la **face**.

B. Anatomie de la région nasale

La région nasale correspond au **nez**. Elle est très étendue chez le chien et se subdivise en **chanfrein, bout du nez et naseaux**. Le chanfrein est dans le prolongement du front, rostralement aux yeux. Il se poursuit en avant par le bout du nez, et par les régions infra-orbitaire de chaque côté. Il possède une partie médiane, appelée dos du nez, beaucoup plus long et large chez le chien que chez l'homme, et deux versants latéraux. (Barone, 1996)

Le bout du nez s'encadre de **narines**, ou **naseaux** chez le chien, qui constituent l'entrée de la **cavité nasale**. L'**aile du nez** constitue son bord dorsal : il est tendu par le cartilage alaire. Le **philtrum** sépare les narines de chaque côté du nez. L'ensemble de ces structures est appelé truffe chez le chien : elle est glabre et généralement pigmentée, divisée en petites aires polygonales. (Barone, 1996)

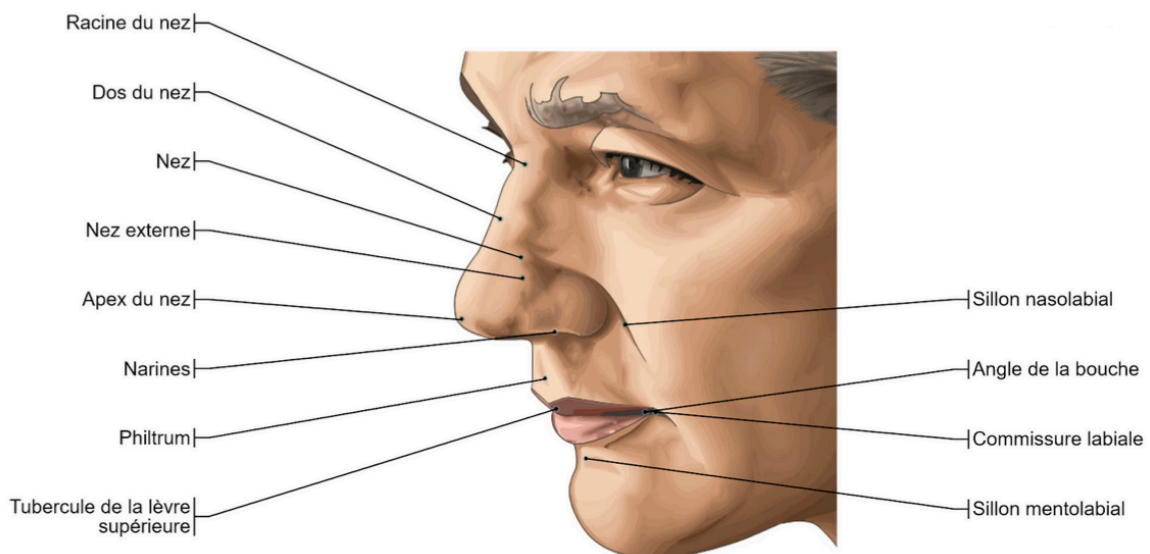


Figure 9 : Région nasale chez l'homme. (Micheau and Hoa, 2021)

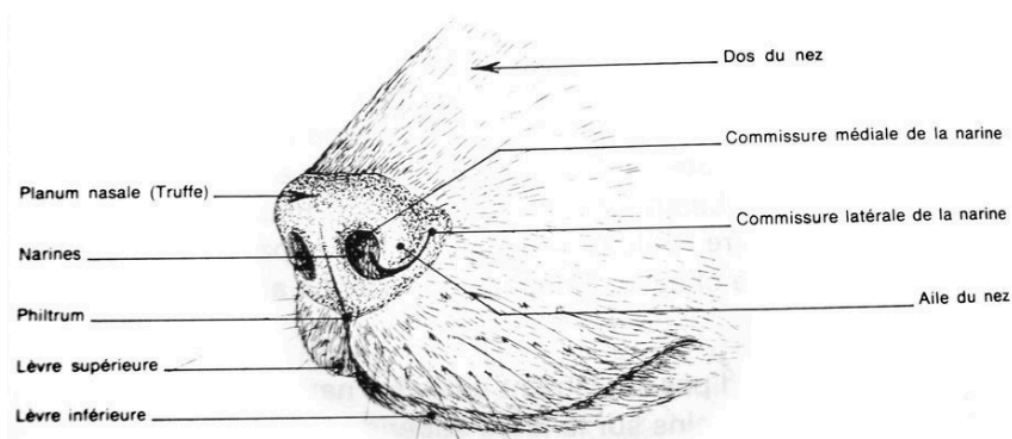


Figure 10 : Région nasale chez le chien. (Barone, 1996)

1. Le vestibule nasal

Chez l'homme comme chez le chien, le **vestibule nasal**, délimité par l'**aile du nez** et le **septum nasal**, marque l'entrée des **cavités nasales**. Il est soutenu par une charpente cartilagineuse :

- La partie mobile du septum nasal : celui-ci est cartilagineux, puis fibreux, entre les narines ;
- Le cartilage alaire, portant l'aile du nez et donnant sa forme à la narine. Il est continu médialement avec le septum cartilagineux ;
- Le cartilage latéral dorsal, constituant le bord dorsal du cartilage septal en complétant l'os nasal ;
- Le cartilage latéral ventral ;
- Les cartilages accessoires. (Barone, 1996)

2. Les cavités nasales

Bien que le volume des cavités nasales du chien soit largement supérieur à celui de l'homme, elles suivent une organisation similaire chez les deux espèces.

Les cavités nasales s'étendent caudalement jusqu'à l'**ethmoïde**, qui en assure la séparation avec le crâne, et jusqu'aux **choanes**, qui assure la communication avec le **nasopharynx**. Elles sont pourvues d'une charpente osseuse et cartilagineuse, recouverte de muqueuse nasale. (Barone, 1996) L'ostéologie de la cavité nasale est complexe : elle sera détaillée ci-dessous.

Les cavités nasales sont divisées en deux parties symétriques - ou fosses - par le **septum nasal**. La partie osseuse du septum nasal est formée par la **partie palatine du vomer** et par la **lame perpendiculaire de l'ethmoïde**.

Les parois latérales de la cavité nasale donnent l'insertion aux **cornets nasaux**. L'**os nasal** forme le plafond des cavités du nez. Le plancher du nez est formé par les **os palatins** et les **processus palatins des maxillaires et des os incisifs**. Sa partie rostrale montre la **fissure palatine**. Les **sinus paranasaux** prolongent caudalement les cavités nasales dans l'épaisseur des os du crâne. (Barone, 1986)

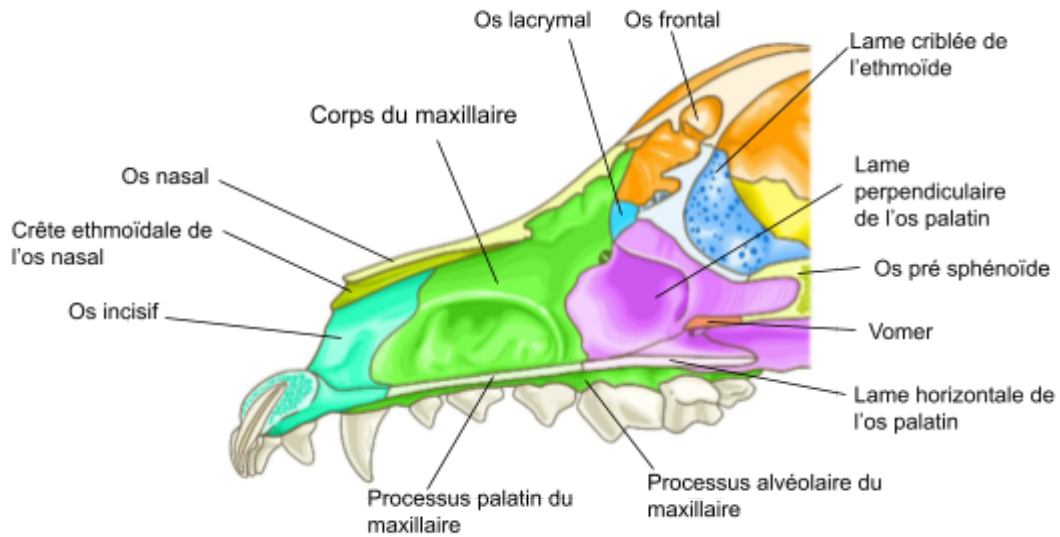


Figure 11 : Ostéologie des cavités nasales chez le chien, vue médiale. (Production personnelle, d'après Micheau and Hoa, 2021)

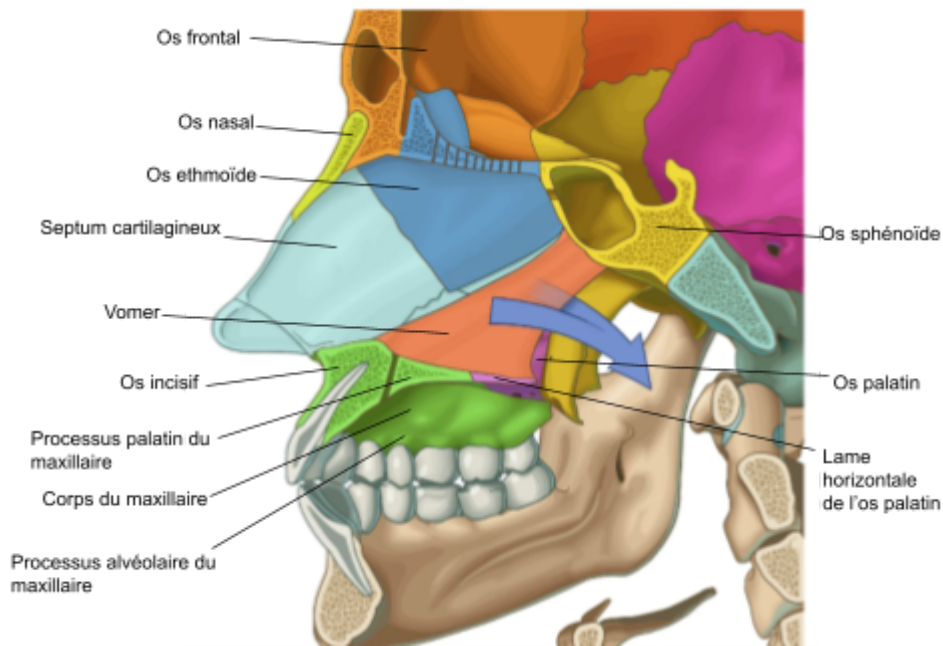


Figure 12 : Ostéologie des cavités nasales chez l'homme, vue médiale. (Production personnelle, d'après Micheau and Hoa, 2021)

a. Le vomer

Le vomer est un os impair. Il est beaucoup plus long chez le chien que chez l'homme. (Barone, 1986)

b. L'ethmoïde

L'os ethmoïde est impair et symétrique. Chez l'homme chez le chien, il est situé à l'intérieur de la tête, et est à la limite du crâne et de la face. Il forme la paroi rostrale de la cavité du crâne en s'unissant aux os frontaux et sphénoïdes, et constitue une large part du fond des cavités nasales : le **labyrinthe olfactif**.

L'ethmoïde est constitué d'une pièce médiane impaire, la **lame perpendiculaire**, elle même rattachée de chaque côté de deux autres pièces :

- une **lame criblée**, qui sépare la cavité crâniale de la cavité nasale correspondante ;
- une **masse latérale**, attachée à la face rostrale de la lame criblée.

La lame perpendiculaire prolonge caudalement le septum du nez et ses deux faces, latérales, sont recouvertes par la muqueuse nasale.

La masse latérale est constituée par un assemblage de nombreux petits cornets : les **volutes de l'ethmoïde**. Ce sont de minces feuillets osseux libres et enroulés sur eux-mêmes. Les volutes sont également tapissés de muqueuse nasale. La lame orbitaire enveloppe ces volutes. Ces formations occupent les sinus frontaux et maxillaires. (Barone, 1986)

c. Les cornets nasaux

Les cornets nasaux, os pairs occupant la majeure partie des cavités nasales, sont formés chacun d'une lamelle osseuse très mince et enroulée sur elle-même, la rendant ainsi très comparable aux volutes de l'ethmoïde. Ils sont beaucoup plus développés et ramifiés chez le chien que chez l'homme.

Il existe trois cornets nasaux :

- Un **cornet dorsal** (ou supérieur), s'attachant à la crête ethmoïdale de l'os nasal. Il est pratiquement absent chez l'homme ;
- Un **cornet moyen** ;
- Un **cornet ventral** (ou inférieur), qui s'attache à la crête conchale du maxillaire. (Barone, 1996)

Les cornets délimitent trois gouttières longitudinales appelées méats. Le **méat dorsal**, également très réduit chez l'homme, et le **méat moyen** mènent à la région caudale de la cavité nasale. Le **méat ventral**, situé entre le méat moyen et le fond de la cavité nasale, est le plus grand méat et débouche dans le nasopharynx par une choane. (McGeady *et al.*, 2017)

Tapissés par la muqueuse nasale, les cornets permettent d'assurer le réchauffement, l'humidification et le dépoussiérage de l'air inspiré. (Barone, 1986)

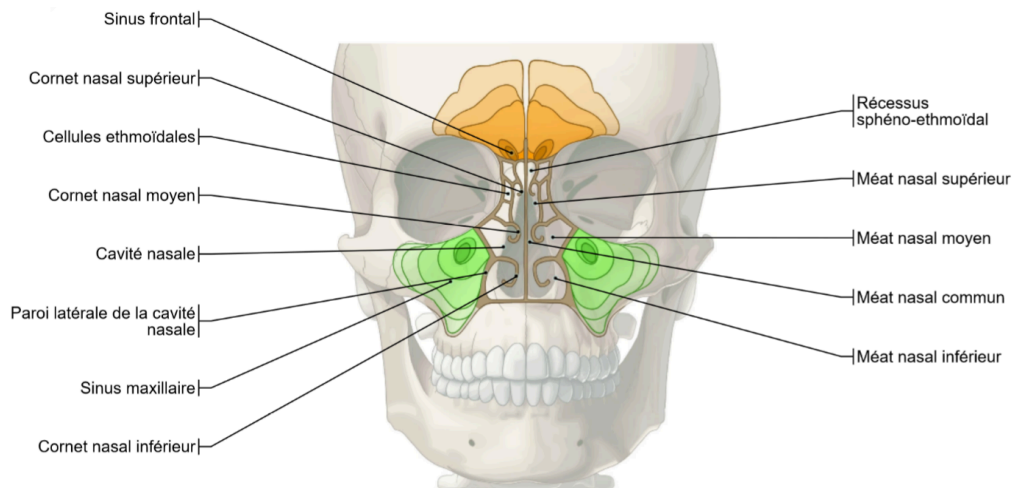


Figure 13 : Cavités nasales, sinus paranasaux et cornets nasaux chez l'homme, coupe frontale. (Micheau and Hoa, 2021)

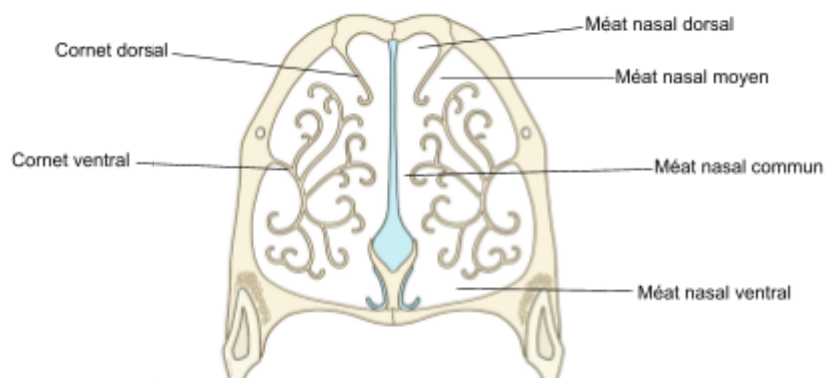


Figure 14 : Cavités nasales et cornets nasaux chez le chien, coupe frontale. (Production personnelle, d'après Micheau and Hoa, 2021)

d. Les sinus paranasaux

Les sinus paranasaux sont des cavités remplies d'air, annexes de la cavité nasale dont ils constituent des diverticules. Il existe trois types de sinus chez l'homme comme chez le chien :

- le **sinus maxillaire**, également nommé **récessus maxillaire** chez le chien en raison de sa faible profondeur et de sa large ouverture dans la cavité nasale. Chez cette espèce, il est localisé au-dessus de la quatrième et dernière prémolaire supérieure, bilatéralement ;
- le **sinus frontal**, divisé chez le chien en une portion rostrale, une médiale et une latérale, portion la plus large ;
- le **sinus sphénoïdal**, cavité de l'os présphénoïde en majeure partie occupée par une lame de cornets endoturbinaires chez le chien. (Barone, 1986; Ruel, 2005)

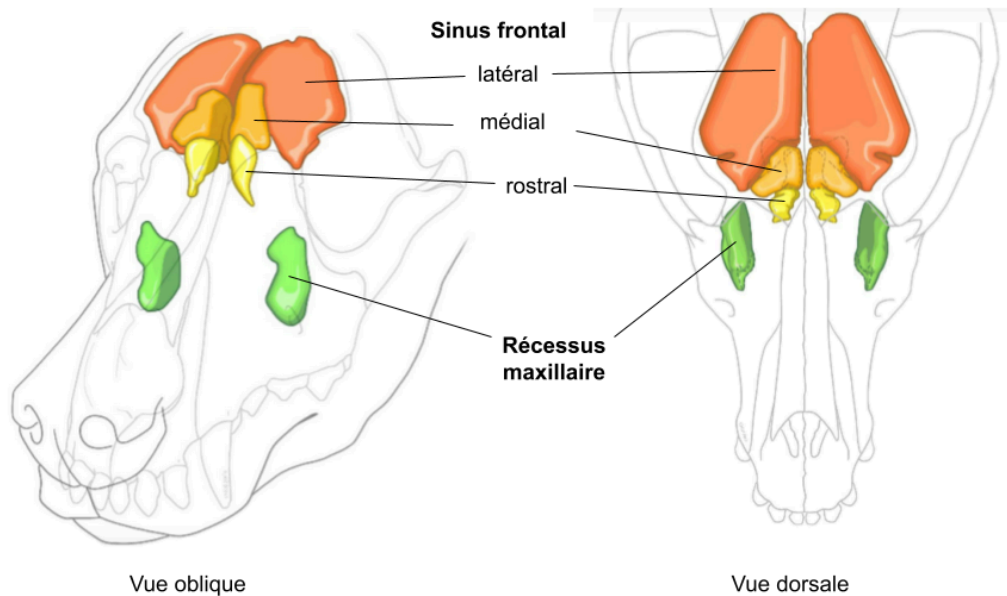


Figure 15 : Les sinus paranasaux du chien. (Micheau and Hoa, 2021)

e. L'os nasal

Il est uni à l'os frontal, l'os lacrymal, au maxillaire et à l'os incisif. Il est long et étroit chez le chien, réduit et enclavé entre les deux orbites chez l'homme. (Barone, 1986)

f. L'os lacrymal

Os enclavé entre les os frontal, nasal, maxillaire et zygomatique, il est médio-rostral à l'orbite.

g. L'os zygomatique

Forme l'arcade zygomatique en union avec l'os temporal.

h. L'os ptérygoïde

Unit à l'os sphénoïde, il est d'ailleurs considéré comme un centre secondaire d'ossification de celui-ci chez l'homme.

Les **cavités nasales** du chien ont un volume nettement supérieur à celui de l'homme. Elles sont cependant organisées de manière similaire :

- elles sont divisées en deux par le **septum nasal** ;
- elles sont cloisonnées caudalement par l'**ethmoïde** ;
- elles abritent trois **cornets nasaux**, très ramifiés chez le chien, qui délimitent trois **méats** ;
- elles sont encadrées par trois paires de **sinus paranasaux**.

C. Anatomie de la région buccale

La bouche désigne dans l'usage courant l'ensemble de la cavité orale et de ses parois, qui sont : les **lèvres**, les **joues**, le **palais dur**, le **palais mou**, le **plancher sublingual**. Ces parois ont un rôle important dans la **préhension**, la **mastication** et la **déglutition** des aliments. La bouche contient la langue et les dents.

Les **arcades dentaires** divisent la cavité buccale en deux :

- le **vestibule** de la bouche, constitué d'une partie labiale et d'une partie buccale ;
- la **cavité propre** de la bouche, centrale, qui loge la langue.

Lorsque la bouche est fermée, la communication entre ces parties n'est possible qu'au niveau des espaces interdentaires, les **diastèmes**, et caudalement aux molaires, via l'**espace rétrodentaire**.

Chez le Chien, les proportions de la bouche varient significativement en fonction de la race : étroite et longue chez les dolichocéphales, elle est large et courte chez les brachycéphales. (Barone, 1996)

1. La muqueuse orale

La muqueuse orale est de type **dermo-papillaire**. Elle se met en continuité avec la peau au niveau du bord libre des lèvres et tapisse la totalité de la bouche : elle est ininterrompue à l'exception des alvéoles dentaires, où son derme se continue par le **ligament parodontal**.

Chez le chien comme chez l'homme, l'épithélium de cette muqueuse diffère de celui de la peau : les couches superficielles ne sont pas kératinisées et possèdent des noyaux cellulaires jusqu'en surface. Cet épithélium est particulièrement épais au niveau de la face dorsale de la langue, sur le palais et sur la face interne des joues, soit les zones exposées aux frottements des aliments. La muqueuse s'épaissit et devient très adhérente sur les bords des mâchoires, formant ainsi les **gencives**. (Barone, 1996)

2. Les parois

a. Les lèvres

Les lèvres délimitent l'ouverture de la bouche. Structures musculo-membraneuses, on distingue une **lèvre supérieure** et une **lèvre inférieure**, réunies de part et d'autre par une commissure qui délimite l'angle de la bouche. (Barone, 1996)

i. Conformation

La lèvre supérieure est toujours plus grande que l'inférieure : cette différence de taille, négligeable chez l'homme, est au contraire importante chez le Chien, chez qui la lèvre supérieure couvre l'inférieure.

Chaque lèvre possède une face externe et une face interne.

- La **face externe** est couverte de poils auxquels se mêlent de longs poils tactiles. Le **philtrum**, ou sillon sous-nasal, est un sillon médian vertical qui subdivise en deux lobes la lèvre supérieure. Il est étroit et prolongé jusqu'entre les narines chez le chien mais large, court, peu profond et aboutit à un tubercule médian peu saillant chez l'homme.
- La **face interne** des lèvres est revêtue par la muqueuse orale.

Le **bord libre** des lèvres montre une nette démarcation entre la peau et la muqueuse. Il est crénelé au niveau de la lèvre inférieure chez le chien.

Le **bord adhérent** n'a pas de limite précise à l'extérieur. En revanche, il est marqué à l'intérieur de la bouche par le sillon labio-gingival au niveau de la réflexion de la muqueuse qui passe de la lèvre à la gencive. Ce sillon est interrompu par un frein médian qui joint la lèvre à la gencive. (Barone, 1996)

ii. Structure

Les lèvres sont recouvertes de peau d'une part et de muqueuse d'autre part. La jonction entre les deux se fait au niveau du bord libre. Chez l'homme, une étroite bande cutanée intermédiaire s'intercale entre la peau et la muqueuse orale : elle est glabre, transparente et irriguée par un réseau vasculaire très riche.

Les muscles labiaux appartiennent au groupe des muscles peauciers de la face, le principal étant l'orbiculaire de la bouche. Les glandes labiales sont des glandes salivaires de type tubulo-acineux. Le sang est apporté par les artères labiales et les veines ne sont que partiellement satellites des artères. L'innervation des lèvres a deux origines : la sensibilité est apportée par les rameaux labiaux de nerfs issus du trijumeau ; la motricité étant apportée par les rameaux labiaux du nerf facial. (Barone, 1996)

iii. Rôle

Les lèvres participent à la **préhension** des aliments solides et à l'**aspiration** des liquides. Elles permettent de retenir les aliments dans la bouche lors de la mastication et préviennent l'écoulement de salive hors de la cavité buccale. (Barone, 1996)

b. Les joues

i. Conformation

Chaque joue se divise en une **région massétérique**, ou plat de la joue, et une **région buccale**, plus rostrale et allant jusqu'à l'angle de la bouche. Cette dernière est brève et largement fendue par la bouche chez le chien.

La joue est délimitée rostralement par l'angle de la bouche, caudalement par le pli ptérygo-mandibulaire (relief muqueux étendu du palais à la mandibule derrière la dernière molaire) et ventro-dorsalement par les sillons bucco-gingivaux supérieurs et inférieurs. Y débouchent le

conduit parotidien (au niveau de la papille parotidienne) et diverses glandes buccales. (Barone, 1996)

ii. Structure

A l'instar des lèvres, les joues sont constituées par la peau et la muqueuse orale.

Les muscles sont : le buccinateur, l'abaisseur de la lèvre inférieure, le masséter, le zygomatique et l'abaisseur de l'angle de la bouche. Les artères viennent principalement de la faciale, de la buccale et de la transverse de la face. La plupart des veines sont satellites des artères. Les nerfs proviennent du trijumeau et du facial. (Barone, 1996)

iii. Rôle

Les joues ont un rôle très important lors de la **mastication** en repoussant les aliments sous les molaires. (Barone, 1996)

c. Le palais dur

Le palais dur forme la **paroi dorsale de la bouche**, qu'il sépare des cavités nasales. Il est délimité par l'**arcade dentaire supérieure** et se poursuit caudalement par le **palais mou**. Chez le chien, il est étroit jusqu'en regard des premières prémolaires et s'élargit significativement caudalement. Chez l'homme, il est aussi large que long. (Barone, 1996)

i. Conformation

Le palais présente les reliefs suivants :

- **La papille incisive** : relief impair situé derrière les incisives centrales. De part et d'autre de cette papille, on retrouve chez le chien des orifices accédant au conduit incisif, qui débouche dans la cavité nasale. Ces orifices sont absents chez l'homme, où le conduit s'obstrue au cours du développement.
- **Le raphé du palais** : faible crête médiane et rectiligne débutant près de la papille et se poursuivant jusqu'au palais mou. Il peut être légèrement dévié par endroit, voire en zigzag lorsque les crêtes palatines sont très marquées et discordantes. Il est parfois absent chez le chien.
- **Les crêtes palatines** : élevures de la muqueuse formant des reliefs transversaux prenant naissance sur le raphé. Elles sont très marquées et occupent toute l'étendue du palais dur chez le chien mais sont beaucoup plus réduites chez l'homme, n'occupant que son tiers rostral. (Barone, 1996)

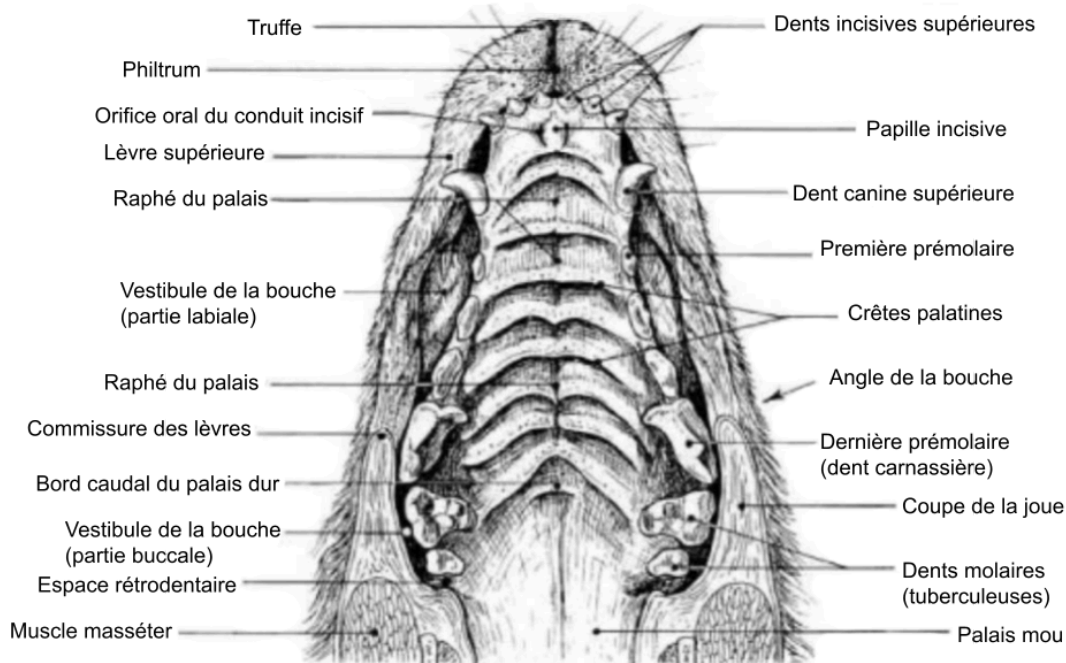


Figure 16 : Palais de chien en vue ventrale (Barone, 1996)

ii. Structure

La muqueuse est blanchâtre, souvent pourvue de tâches pigmentaires chez le chien. Son épaisseur est très importante au niveau des crêtes et devient plus fine vers le fond du palais. Son épithélium est kératinisé. La sous muqueuse est épaisse, fibreuse, et se confond avec le périoste du plan osseux. Les artères proviennent majoritairement de la palatine majeure. Les veines forment de très importants réseaux. Les nerfs, sensitifs et vasomoteurs, proviennent du nerf maxillaire et du ganglion ptérygo-palatin.

Le **palais osseux** sert de support à l'ensemble. Il est formé des os suivants (figures 11 ; 12 ; 17) :

- **L'os incisif**

L'os incisif, également nommé **os prémaxillaire**, occupe l'extrémité rostrale de la tête et donne l'implantation aux dents incisives. Os pair, il concourt à la formation de la voûte palatine ainsi qu'à la délimitation de l'ouverture rostrale de la cavité nasale.

L'os incisif est rostralement constitué d'un corps, portant les dents incisives. Les alvéoles des incisives, au nombre de trois chez le chien et deux chez l'homme, sont simples et séparées par des septums interalvéolaires. À partir de ce corps se détachent le processus nasal et le processus palatin.

La face ventrale du processus palatin fait partie de la voûte du palais. Le bord latéral limite, avec le corps, la base du processus nasal et l'extrémité rostrale du maxillaire une ouverture allongée : la **fissure palatine**. Elle est elliptique chez le Chien, relativement peu étendue, et quasiment deux fois plus longue que large. Extrêmement réduite chez l'homme, elle est représentée par un petit canal très rapproché du plan médian. (Barone, 1986)

- **L'os maxillaire**

Il est le plus volumineux du massif facial. Pair et asymétrique, il donne l'implantation aux dents molaires et prémolaires supérieures ainsi qu'à la dent canine. Le maxillaire constitue, avec l'os incisif qui le complète rostralement, l'essentiel de la mâchoire supérieure.

Il est constitué d'une partie principale, le corps, et prolongé par divers processus, dont le processus palatin. Celui-ci forme la plus grande part du palais osseux (support de la voûte palatine), complété caudalement par la lame horizontale de l'os palatin et rostralement par l'os incisif. Les processus palatins des os maxillaires s'unissent sur le plan médian par la suture palatine. Ils sont perforés de plusieurs foramina permettant le passage de vaisseaux sanguins.

Le processus palatin sépare ainsi la cavité du nez de celle de la bouche. Le bord ventral porte les dents molaires et prémolaires via les processus alvéolaires. Chez l'homme, le maxillaire se soude à l'os incisif bien avant la naissance et de manière si précoce et complète que ces deux pièces ne sont décrites que comme un seul os. Alors qu'il existe un bref bord interalvéolaire entre la canine et la première prémolaire chez le chien, les alvéoles dentaires de l'homme sont contiguës.

- **L'os palatin**

Os plat, asymétrique et irrégulier. Sa lame horizontale complète la voûte osseuse du palais, caudalement au processus palatin de l'os maxillaire. Cette lame est étroite et longue chez le Chien, et occupe près du tiers du palais osseux. Également étroite chez l'homme, elle n'occupe qu'un sixième de la voûte palatine. (Barone, 1986)

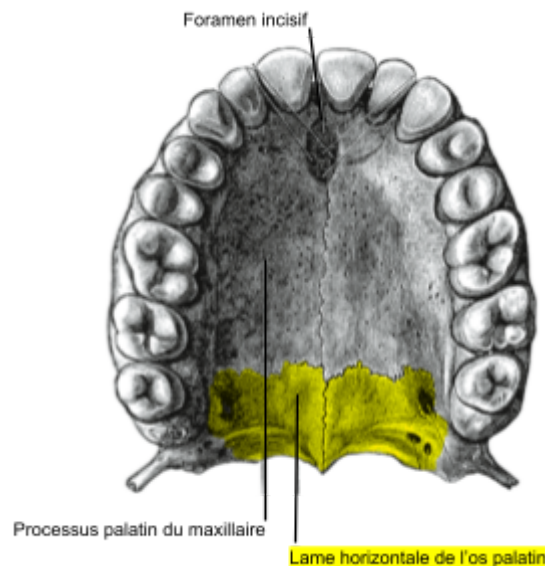


Figure 17 : Anatomie du palais osseux chez l'homme (Adaptation d'après Gray, 1918)

iii. Rôle

Le palais dur a un rôle passif mais important dans la mastication en donnant appui aux aliments poussés et brassés par le dos de la langue. La disposition des crêtes permet quant à elle de faciliter la progression des aliments vers le pharynx. Enfin, son intégrité est nécessaire à la succion des liquides. (Barone, 1996)

d. Le palais mou

Le palais mou prolonge caudalement le palais dur. Il sépare la cavité orale du **pharynx** en agissant comme une **cloison contractile et mobile**, dont l'extrémité caudale s'engage dans le pharynx. Ainsi, on désigne sa portion intra-pharyngienne de **voile du palais**.

i. Conformation

Le palais mou est en direction crânio-dorsale à caudo-ventrale. Il est épais et déformable. Large et très court chez l'homme, il est relativement long chez le chien, à l'exception de sa partie intra pharyngienne. Il possède deux faces :

- La **face orale** est légèrement concave et présente un raphé médian souvent peu distinct. La muqueuse forme des sillons longitudinaux et transversaux irréguliers ;
- La **face pharyngienne** fait suite au plancher des fosses nasales.

Le palais mou présente quatre bords :

- Le **bord rostro-dorsal** est dans la continuité du palais dur. Il est très épais et attaché à l'arcade palatine ;
- Les **bords latéraux** ;
- Le **bord ventro-caudal**, le seul bord libre, est beaucoup plus fin que le bord rostro-dorsal. Chez l'homme, il se prolonge médialement en une uvule palatine, ou luvette, absente chez le Chien. De sa base se détachent deux arcs :
 - Crânialement, l'arc palato-glosse : épais repli muqueux, il délimite avec la racine de la langue l'isthme du gosier, démarcation entre la cavité orale et le pharynx.
 - Caudalement, l'arc palato-pharyngien : repli muqueux, il se porte sur la paroi latérale puis sur la paroi caudale du pharynx.

ii. Structure

Le palais mou est supporté par un fascia. Celui-ci donne insertion à cinq paires de muscles qui assurent sa mobilité : les palatins, palato-pharyngiens, palatoglosses, tenseurs et élévateurs du voile du palais.

L'aponévrose palatine constitue le "squelette fibreux" du palais mou. Elle s'attache sur les os palatins, dans la continuité de leur périoste. De nombreux lobules glandulaires sont disséminés sous la muqueuse de chaque face du palais mou.

La muqueuse de la face orale est similaire au reste de la cavité orale, tandis que celle de la face pharyngienne est une muqueuse de type respiratoire : son épithélium est cylindrique à cils vibratiles, comme dans les cavités nasale.

Les artères viennent : de l'artère palatine ascendante, des petites palatines et de la grande palatine. Les veines sont satellites des artères et sont drainées par le plexus pharyngien. Les vaisseaux lymphatiques aboutissent aux nœuds rétro-pharyngiens. L'innervation provient de la branche maxillaire du trijumeau principalement.

iii. Rôle

Au repos, le palais mou est en contact avec la racine de la langue, ce qui permet aux cavités nasales de communiquer largement avec le pharynx et d'assurer la **respiration par voie nasale**. Chez l'homme comme chez le chien, le voile du palais est bref et très mobile, ce qui rend la **respiration par voie orale** possible, mais également la **régurgitation**.

Lors de la **déglutition**, le voile s'élève et se plaque contre la paroi dorsale du pharynx, ce qui interrompt la respiration nasale et permet l'**acheminement du bol alimentaire** vers l'œsophage.

e. Le plancher sublingual

Le plancher sublingual est circonscrit par l'arcade dentaire inférieure et caché au repos par la langue. Il repose sur la mandibule.

La mandibule est un os pair et asymétrique qui donne l'implantation aux dents inférieures. Les deux mandibules, soudées par leur extrémité rostrale, forment la mâchoire inférieure. La mandibule est unie à l'os temporal par une articulation synoviale, ce qui la rend mobile. Avec l'os hyoïdien, ce sont les seuls os mobiles de la tête chez les mammifères.

Chez le chien, les mandibules ne se soudent jamais complètement alors qu'elles se soudent dans les deux ou trois mois qui suivent la naissance chez l'homme. La mandibule est constituée de deux parties : le **corps**, partie horizontale qui porte les dents, et la **branche**, partie verticale qui s'articule à l'os temporal. Le corps de la mandibule délimite, avec celui de la mandibule opposée, l'**espace intermandibulaire**, où loge la langue.

Le corps est lui-même sous divisé en deux parties :

- La **partie incisive**, portant les incisives et la canine, présente une face linguale et une face labiale. Ces deux faces s'unissent par l'arcade alvéolaire, bord libre incurvé et creusé par les alvéoles des dents incisives et canine.

La partie incisive du corps de la mandibule porte chez le chien trois alvéoles pour les dents incisives, dont la taille augmente de la première à la troisième, et une alvéole massive pour la dent canine.

Chez l'homme, elle porte deux alvéoles incisives et une alvéole canine.

- La **partie molaire**, portant les prémolaires et molaires, présente une face linguale et une face buccale. Là encore, un bref bord alvéolaire sépare la canine de la première prémolaire chez le chien, celui-ci étant inexistant chez l'homme.

Chez le chien, la partie molaire du corps de la mandibule porte en principe **sept alvéoles** (il existe une variabilité inter raciale), la cinquième étant la plus vaste. Elle en porte seulement cinq chez l'homme.

3. La langue

La langue est un appendice musculéux porté par le plancher de la bouche et revêtu d'une muqueuse papillaire spécialisée. Elle est formée d'une **racine**, d'un **corps** et d'un **apex**. Elle intervient dans la **préhension** et la **mastication** des aliments, la **déglutition**, et est bien sûr l'organe du **goût**.

La bouche assure la **préhension**, la **mastication** et la **déglutition** des aliments. Ces fonctions sont assurées par la synchronisation du fonctionnement de divers organes :

- les **lèvres** assurent la préhension et l'étanchéité de la cavité buccale ;
- les **joues** participent à la mastication en repoussant les aliments sous les molaires ;
- le **palais dur** sert d'appui à la langue lors de la mastication et son intégrité est essentielle à la succion des liquides ;
- le **palais mou** permet l'acheminement du bol alimentaire à l'oesophage lors de la déglutition ;
- la **langue** intervient lors de ces trois phases.

D. La denture

1. Le développement dentaire

Les processus morphogéniques et inductifs dans le développement des dents chez les mammifères suivent des stades de développement généraux similaires, quel que soit le type de dent. La description de ces processus sera donc commune pour l'enfant et le chiot.

Le développement des dents se fait dans la période embryonnaire tardive, vers quarante-quatre jours chez l'homme. (Schöni, Dubuis and Strauch, 2008) Cette donnée n'est pas décrite chez le chien.

a. Le bourgeon dentaire

Les dents se développent via l'interaction entre l'**ectoderme** de la lame dentaire et le mésenchyme sous-jacent issu de la **crête neurale**. Il résulte de cette interaction des proliférations ectodermiques s'étendant le long de la lame dentaire, qui forment par la suite des **bourgeons dentaires**.

Les bourgeons sont les **précurseurs ectodermiques des dents** dont le nombre correspond au nombre de **dents déciduales**. Ils se projettent et s'étendent dans le mésenchyme, puis s'encoquent : on parle alors de **capuchons dentaires**. Ils sont constitués d'une **couche interne** et d'une **couche externe** de cellules épithéliales. Entre celles-ci se trouve une **couche de cellules réticulaires**. Le mésenchyme situé sous la coiffe dentaire constitue la **papille dentaire**. Le cœur de la papille dentaire donnera par la suite naissance à la **cavité pulpaire de la dent**.

Les capuchons dentaires, tout en continuant de s'enfoncer dans le mésenchyme de la mâchoire, acquièrent ensuite une forme de cloche, appelée **organe de l'émail**. Celui-ci reste relié à l'épithélium oral par un cordon de cellules de la lame dentaire. Les bourgeons des **dents permanentes** se forment à partir de ces mêmes cordons cellulaires. Les cordons de cellules finissent cependant par s'atrophier. Ainsi, la connexion entre l'épithélium de surface et l'organe de l'émail se décompose progressivement. (McGeady *et al.*, 2017)

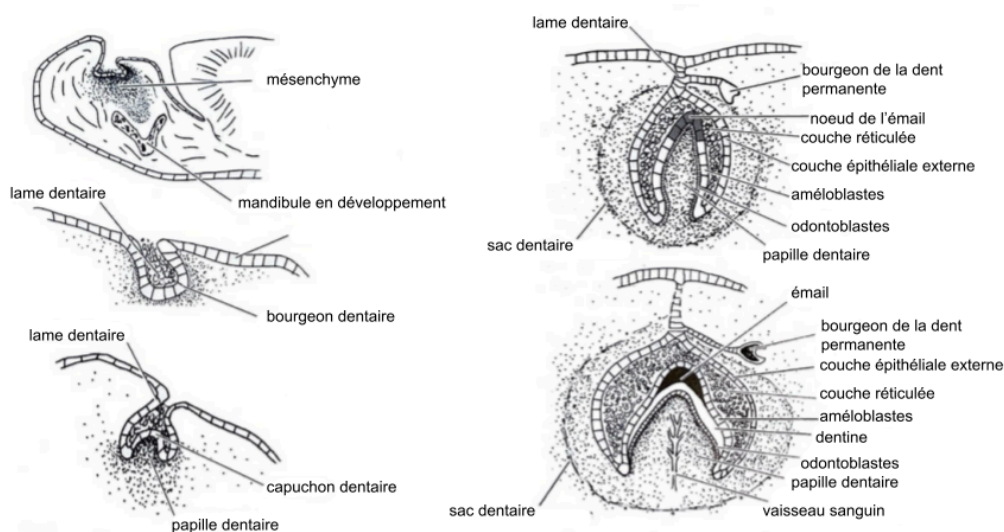


Figure 18 : Formation d'une dent déciduale brachyodonte (McGeady *et al.*, 2017)

b. Production de dentine et d'émail

Sous l'influence des cellules de la couche réticulaire, les cellules épithéliales de la couche interne de l'organe de l'émail se différencient en **améloblastes**, à l'origine de la production de **l'émail**.

Suite au développement des améloblastes, les cellules de la papille dentaire sous-jacente se différencient à leur tour en **odontoblastes**. Celles-ci forment de la **prédentine** à l'extrémité de la papille. Grâce au dépôt de **cristaux d'hydroxyapatite** et de **fluoroapatite**, la matrice de la prédentine se minéralise pour former la **dentine**.

Sous l'influence inductive de la dentine, les améloblastes débutent la production d'émail. L'émail, constituée de cristaux d'hydroxyapatite, est l'une des substances les plus dures de l'organisme. Les odontoblastes et les améloblastes s'éloignent de la dentine et de l'émail à mesure qu'ils en produisent, en restant à la surface de la matrice ainsi constituée. Les améloblastes se déplacent vers la surface de la dent tandis que les odontoblastes migrent dans la cavité pulpaire. Grâce à la production de dentine et d'émail, la forme de la **couronne dentaire** (seule partie de la dent recouverte d'émail) s'établit, son développement s'effectuant de l'apex à la base de l'organe de l'émail. La base de l'organe de l'émail délimite la jonction entre la couronne et la racine de la dent.

En parallèle, la papille dentaire induit l'arrêt de la division d'un petit groupe de cellules ectodermiques de la couche épithéliale interne de l'organe de l'émail, situé à l'apex de la papille dentaire. Ce groupe de cellules forme alors un amas appelé **nœud de l'émail**. Les cellules du nœud de l'émail agissent comme un centre de signalisation qui régule la forme de la dent en développement, ainsi que le site de formation de la **cuspid**. La cuspid se définit comme "la saillie conique de la face occlusale de certaines dents, dont le nombre varie selon les divers types de dents dont elles caractérisent la morphologie. Elle joue un rôle fondamental dans l'occlusion et l'articulé dentaire" (Académie de Médecine, 2024). Dans le cas des molaires, qui peuvent avoir plusieurs cuspides, des nœuds d'émail secondaires donnent naissance aux cuspides supplémentaires. (McGeady *et al.*, 2017)

c. Formation de la racine dentaire

Les couches épithéliales interne et externe de l'organe de l'émail se joignent et s'étendent dans le mésenchyme sous-jacent en une structure tubulaire, appelée **gaine épithéliale de la racine**. Première étape dans la formation de la racine, cette gaine incite les **odontoblastes** à former de la **dentine**, en continuité avec la dentine produite lors de la formation de la couronne. La gaine ne comportant pas de cellules réticulaires entre les couches de cellules épithéliales, il n'y a pas de différenciation de celles-ci en **améloblastes** au cours de la formation de la racine. La racine est donc **dépourvue d'émail**. Au fur et à mesure de la production de dentine, la cavité pulpaire se réduit progressivement à un canal radiculaire étroit.

En parallèle, le mésenchyme entourant la dent en développement se condense, formant une couche mésenchymateuse vasculaire, le **sac dentaire**. La couche interne de cellules du sac dentaire se différencie en **cémentoblastes** qui produisent le **cément**, tissu conjonctif osseux recouvrant la racine de la dent. Ils deviennent par la suite des **cémentocytes**. Les **ostéoblastes** naissent du mésenchyme de la couche externe du sac dentaire. Ils produisent l'os qui forme les **alvéoles dentaires**, structures qui ancrent les dents dans les mâchoires. Le mésenchyme de la couche

intermédiaire du sac dentaire donne quant à lui naissance au **ligament parodontal**, qui s'ancre dans l'os de l'alvéole et dans le cément recouvrant la racine. Le ligament parodontal, en permettant un léger mouvement de la dent à l'intérieur de son alvéole, fonctionne également comme un mécanisme d'absorption des chocs. (McGeady *et al.*, 2017)

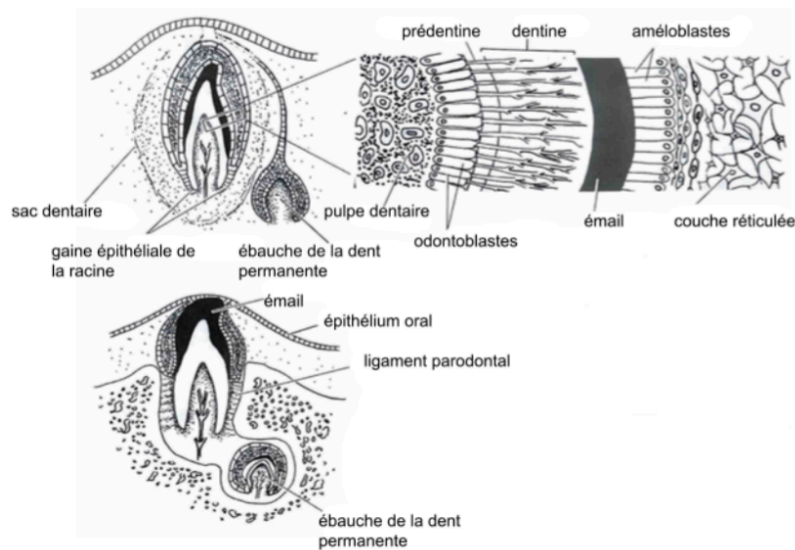


Figure 18 : Formation de la racine d'une dent déciduale brachyodonte (McGeady *et al.*, 2017)

d. Eruption dentaire

L'éruption des dents à travers les gencives se produit en association avec le développement des racines, mais les facteurs qui contrôlent ce processus sont à ce jour inconnus. Au fur et à mesure que les dents se développent, elles poussent vers la surface et la couronne fait progressivement éruption à travers l'épithélium buccal. La production d'émail cesse lorsque la couronne de la dent est formée, les restes de l'organe de l'émail étant alors éliminés.

Les odontoblastes, eux, continuent à produire de la dentine tout au long de la vie de la dent. Si l'émail est endommagé, il est remplacé par de la dentine.

Les dents permanentes se développent de la même manière que les dents de lait. À mesure que les dents permanentes poussent, les racines des dents de lait se résorbent, leur attache se détache et elles tombent. (McGeady *et al.*, 2017)

Les dents se forment selon des processus très proches chez l'homme et le chien, grâce à l'interaction entre l'**ectoderme** de la lame dentaire et le mésenchyme de la **crête neurale**. Cette interaction crée des **bourgeons dentaires**, qui se transforment ensuite en **organes de l'émail**.

Certaines cellules de l'organe de l'émail se transforment en **améloblastes** pour produire l'**émail**, tandis que les cellules de la papille dentaire deviennent des **odontoblastes** pour produire la **dentine**. Le **nœud de l'émail** régule la forme de la dent et la formation des **cuspidés**.

La **racine dentaire** se forme lorsque les couches épithéliales de l'organe de l'émail s'étendent en une **gaine**, incitant les odontoblastes à produire de la dentine. Le sac dentaire entourant la dent crée le **cément** qui recouvre la racine, l'os des alvéoles et le **ligament parodontal**, qui stabilise la dent et absorbe les chocs.

L'éruption dentaire a lieu simultanément au développement de la racine, via des processus encore méconnus. Une fois la couronne formée, la production d'émail cesse définitivement, contrairement à la dentine, produite tout au long de la vie et remplaçant l'émail en cas de dommages. L'éruption de la denture définitive provoque la résorption et le détachement de la denture déciduale.

2. Caractères généraux

Bien que les dents se développent à partir de dispositions embryonnaires et via des mécanismes très comparables, il est en revanche difficile d'exposer les caractères généraux des dents tant leurs formes et dispositions sont variables.

Les dents sont alignées en une **arcade dentaire supérieure et inférieure**. Les arcades dentaires sont continues chez l'homme et interrompues par de brefs **diastèmes**, espaces interdentaires, chez le chien. L'homme et le chien sont **hétérodontes** : ils possèdent des dents de formes et de tailles différentes. Ainsi, on reconnaît :

- des **incisives**, chez le chien appelées pinces pour les deux centrales de chaque arcade, mitoyennes pour leurs voisines et coins pour les plus externes ;
- des **canines** ;
- des **prémolaires** ;
- des **molaires**.

Fait remarquable, ces dents, à l'exception des molaires, sont **diphysaires** chez l'homme et le chien : les dents définitives sont précédées de dents temporaires, dites **déциuales** ou dents de lait. Ainsi, l'homme et le chien sont **diphyodontes** : ils possèdent **deux générations dentaires**. (Barone, 1996)

a. Formules dentaires

La nature des dents de chaque arcade est décrite à l'aide de la formule dentaire. Unilatérale, elle ne décrit qu'un côté de chaque arcade.

La formule de la dentition déciduale est :

- chez le chiot, pour un total de 32 dents : Incisives $\frac{3}{3}$ Canines $\frac{1}{1}$ Prémolaires $\frac{4}{4}$ Molaires $\frac{0}{0}$
- chez l'enfant, pour un total de 20 dents : I $\frac{2}{2}$ C $\frac{1}{1}$ P $\frac{2}{2}$ M $\frac{0}{0}$

La formule de la dentition définitive est :

- chez le chien, pour un total de 42 dents : $I : \frac{3}{3} C : \frac{1}{1} P : \frac{4}{4} M : \frac{2}{3}$
- chez l'homme adulte, pour un total de 32 dents : $I \frac{2}{2} C \frac{1}{1} P \frac{2}{2} M \frac{3}{3}$ (Barone, 1996)

Chez le chien, le système de **Triadan** est utilisé pour la numérotation des dents.

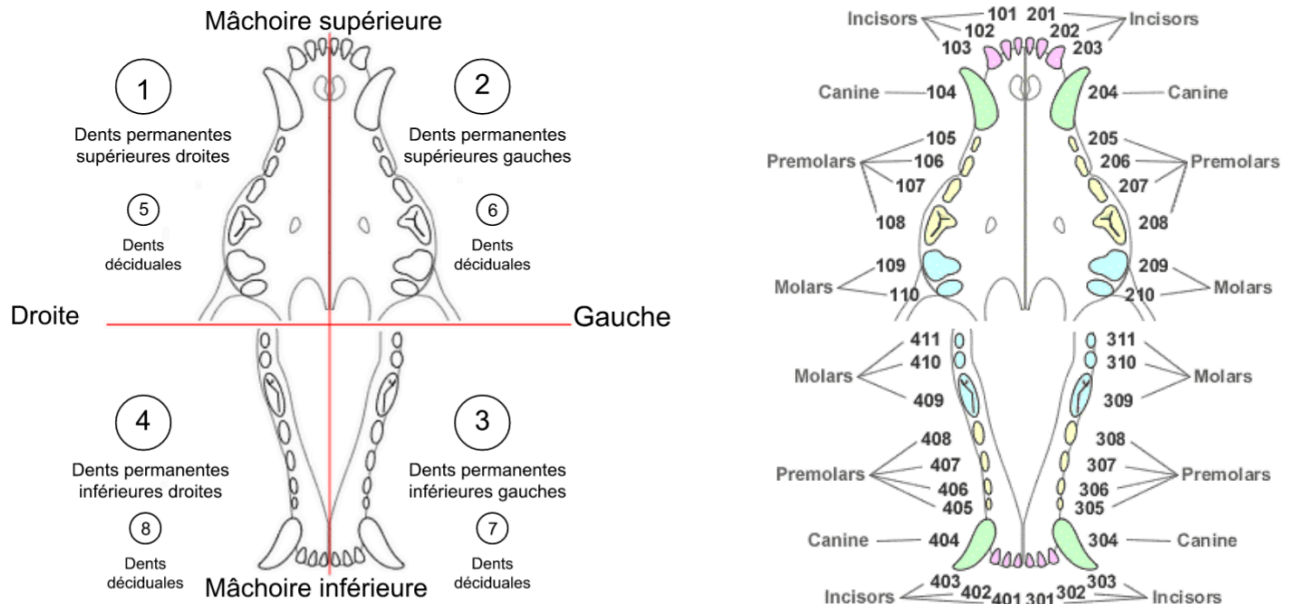


Figure 19 : Système de Triadan. (Johnston, 2002)

b. Eruption dentaire

Le chiot, comme l'enfant, naît sans dent.

i. L'enfant

Chez l'enfant, les **incisives inférieures** apparaissent en premières :

- entre 6 et 8 mois pour les **centrales** ;
- entre 8 et 16 mois pour les **latérales**.

Les **incisives supérieures** font leur éruption :

- entre 7 et 10 mois pour les **centrales** ;
- entre 10 et 18 mois pour les **latérales**.

Elles sont remplacées entre 6 et 8 ans pour les centrales, entre 8 et 9 ans pour les latérales.

Les **canines inférieures** apparaissent entre 20 et 30 mois, les **supérieures** entre 30 et 34 mois. Elles sont remplacées entre 10 et 12 ans.

Les **prémolaires** sortent entre 22 et 24 mois pour les premières, 32 et 36 mois pour les deuxièmes. Elles sont remplacées entre 11 et 12 ans.

Les **molaires** font leur éruption pour les premières entre 5 et 7 ans, pour les secondes entre 12 et 14 ans et à un âge très variable pouvant s'étendre de 18 à 30 ans pour les dernières, dites dents de sagesse. (Barone, 1996)

ii. Le chiot

Chez le chiot :

- Les **canines** apparaissent en premières à 21 jours ;
- Puis les **incisives** à 25 jours (coins), 28 jours (mitoyennes) et 30 jours (pinces) ;
- Enfin, les **prémolaires** sortent entre 4 et 6 semaines, à l'exception de la première de chaque mâchoire qui n'est pas déciduale et apparaît comme la première **molaire**, entre 4 et 5 mois. La deuxième molaire apparaît entre 5 et 6 mois et la dernière entre 6 et 7 mois.

Le remplacement dentaire s'effectue entre 5 et 6 mois pour l'ensemble des dents déciduales. La formule dentaire est donc définitive vers l'âge de 7 mois chez le chien. (Barone, 1996)

Les dents se développent de manière similaire chez l'homme et le chien, mais présentent une **grande variété de formes et de dispositions**. Chez ces deux espèces, les dents sont alignées en arcades dentaires, continues chez l'homme et interrompues par des **diastèmes** chez le chien. Les deux espèces sont **hétérodontes**, possédant des dents de formes et tailles différentes : incisives, canines, prémolaires et molaires.

L'homme et le chien sont diphodontes, ayant deux générations dentaires. En effet, leurs dents ont une version **déciduale** (dents de lait) avant les dents **permanentes**, à l'exception des molaires.

Le chiot a un total de 32 dents, tandis que l'enfant en a 20.

Le chien adulte possède 42 dents, alors que l'homme adulte en a 32.

II. La fente labio-palatine chez l'enfant et le chiot

A. Définition, description

1. Définition

a. Présentation

Les **fentes labio-palatines** sont une catégorie de malformations appartenant au groupe des **fentes orofaciales**. (Doray *et al.*, 2012) Elles résultent d'un **défait de fusion** des structures embryonnaires à l'origine du palais primaire (lèvre supérieure et partie centrale du maxillaire supérieur) et/ou secondaire (palais dur et palais mou/voile du palais), pouvant être à l'origine d'une **communication entre les cavités nasales et buccales**.

Les fentes oro faciales regroupent :

- les fentes labiales (FL) ;
- les fentes labio-alvéolaires (FLA) ;
- les fentes labio-palatines au sens strict (FLPs) ;
- les fentes vélo-palatines (FVP).

Ces fentes peuvent être **uni ou bilatérales** et **complètes** ou **incomplètes** selon qu'elles intéressent ou non toute l'épaisseur des tissus.

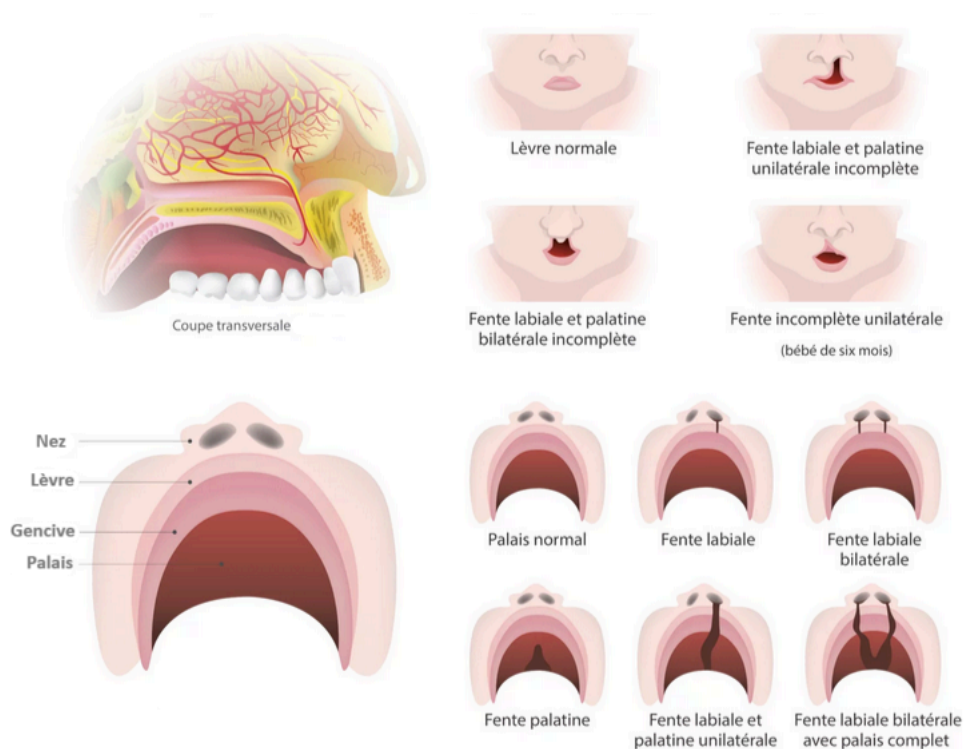


Figure 20 : Présentations cliniques des FLP chez un enfant de 6 mois. (Yelouassi, 2023)

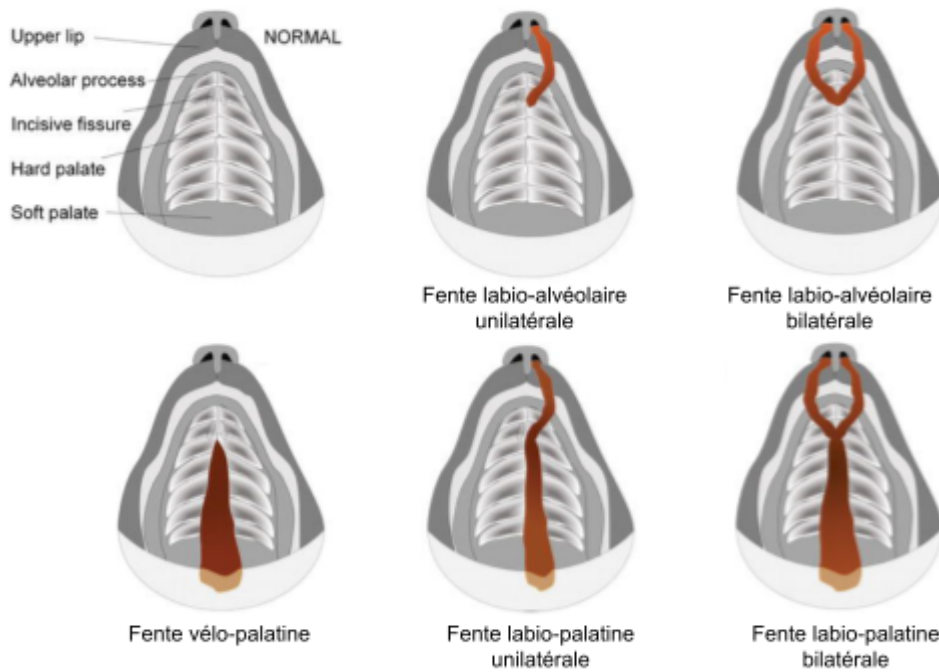


Figure 21 : Présentations cliniques des fentes labio-palatines chez le chiot. (Moura et al., 2017)

Ces pathologies se distinguent par leurs atteintes anatomiques et fonctionnelles, leur origine embryologique (palais primaire et/ou secondaire), leurs caractéristiques épidémiologiques et leur prise en charge. (Picard, 2021) Du fait de la grande variabilité de leur présentation, divers systèmes de classification plus complexes mais plus précis ont été proposés pour les décrire.

b. Systèmes de classification

En 1961, James Calnan propose un système de classification simple, divisant les diverses présentations de FLP en trois groupes, eux-mêmes divisés en trois sous-catégories en fonction de la sévérité et de la latéralité des fentes. (Calnan, 1961)

Suite à la création du diagramme en horloge (annexe 1) permettant de détailler l'atteinte de la lèvre, du nez, du palais primaire et du palais secondaire (Rossell-Perry, 2009), le système LAHS a été mis en place afin de standardiser la description des fentes labio-alvéolaire. Ce système a été décrit pour la première fois par Peralta chez le chien puis repris et adapté par Moura. (E. Moura and Pimpão, 2017; Peralta *et al.*, 2017)

Tableau 1 : Critères de description du système de classification LAHS (E. Moura and Pimpão, 2017)

Zones topographiques	Abréviation	Degré de sévérité	Droite/gauche	Ou médian
Lèvre supérieure	L	0- Normal 1- Fente ne dépassant pas le vermillon (bord de la lèvre) 2- Fente dépassant le vermillon 3- Fente pénétrant dans la narine	0 0 1 1 2 2 3 3	1 2 3
Alvéole (palais primaire)	A	0- Normal 1- Fente affectant moins de la moitié de la hauteur alvéolaire 2- Fente affectant plus de la moitié de la hauteur alvéolaire 3- Fente touchant l'arcade alvéolaire	0 0 1 1 2 2 3 3	1 2 3
Palais dur (palais secondaire)	H	0- Normal 1- Fente occupant un tiers de la longueur du palais dur 2- Fente occupant les deux tiers de la longueur du palais dur 3- Fente occupant toute la longueur du palais dur	0 0 1 1 2 2 3 3	1 2 3
Palais mou (palais secondaire)	S	0- Normal 1- Fente occupant un tiers de la longueur du palais mou 2- Fente occupant deux tiers de la longueur du palais mou 3- Fente occupant toute la longueur du palais mou	0 0 1 1 2 2 3 3	1 2 3

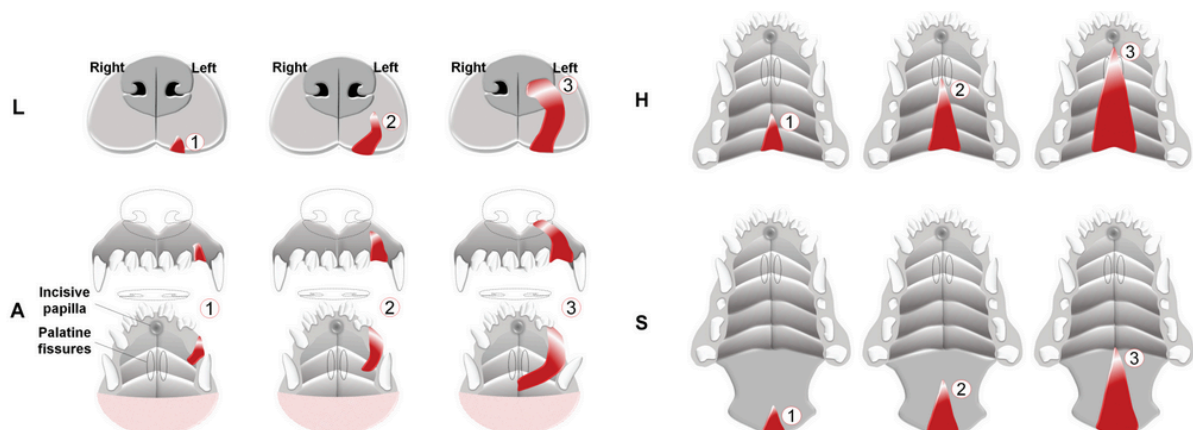


Figure 22 : Description du système de classification LAHS selon Moura et Pimpão

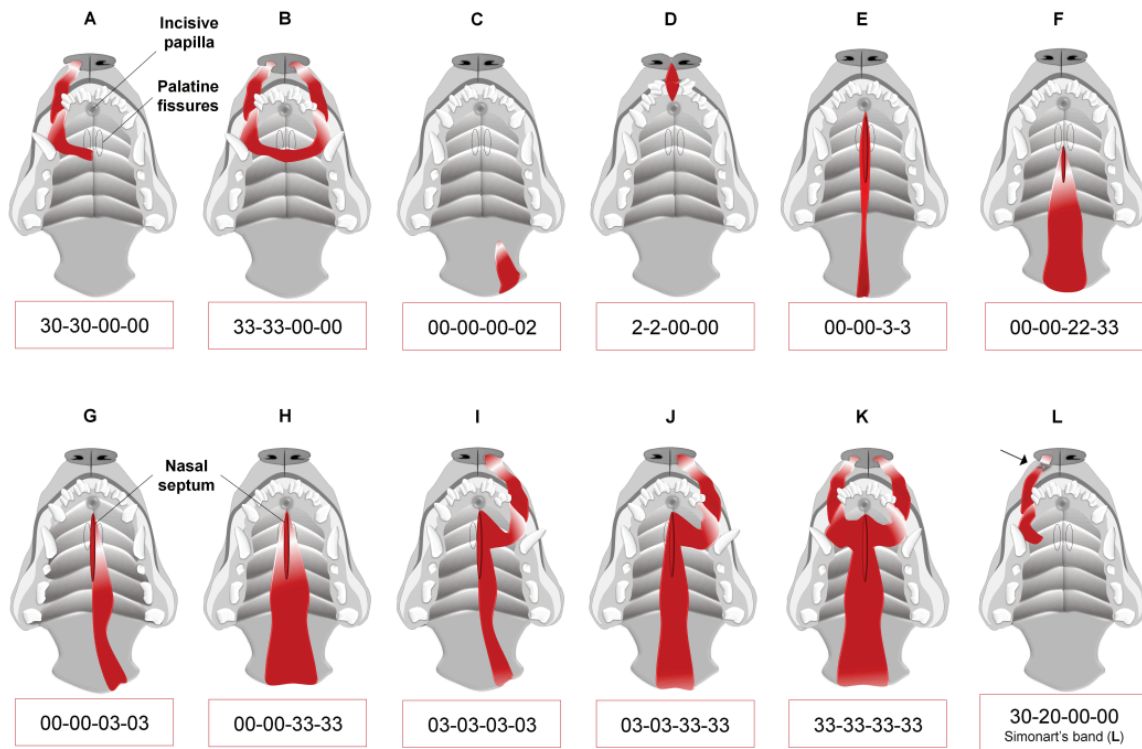


Figure 23 : Exemples de fentes labio-palatines décrites selon le système LAHS (E. Moura and Pimpão, 2017)

Le système LAHS présente plusieurs avantages : il permet la description de pratiquement tous les types de fente labio-palatine, y compris les fentes de la ligne médiane, tout en précisant la sévérité des fentes dans chaque zone. Cette description est transcrite par un code numérique, ce qui présente également de nombreux avantages : cela permet une identification rapide du type de fente - même sans photo ou description plus détaillée - et facilite l'enregistrement précis des données ainsi que l'analyse informatisée et la tabulation des données pour des analyses statistiques.

2. Description

a. Fente labiale

En cas de FL, la déformation de la lèvre est généralement **paramédiane**, alignée avec la crête philtrale. Elle entraîne une **solution de continuité cutanée, musculaire et muqueuse** de la lèvre associée à une déformation de la narine et du septum nasal. (Picard, 2021)

b. Fente labio-alvéolaire

La FLA affecte la lèvre dans l'axe de la crête philtrale et l'arcade alvéolaire dans l'axe de l'incisive latérale supérieure. La **solution de continuité osseuse** concerne l'arcade alvéolaire et dentaire.

c. Fente labio-palatine (sens strict)

La FLP atteint : la lèvre supérieure, le seuil narinaire, l'arcade alvéolaire, le palais osseux et le voile musculaire du palais. On peut ainsi retrouver, à des degrés variables, une association d'une FL ou d'une FLA et d'une FVP.

d. Fente vélo-palatine

La FVP implique le voile du palais et le palais dur. La solution de continuité se situe sur la ligne médiane du voile et du palais.

e. Degrés de sévérité

Les formes cliniques sont très variables, pouvant être unilatérales ou bilatérales et présentant divers degrés de sévérité :

- **Lèvre** : de la simple encoche labiale à la FLA complète jusqu'au foramen incisif avec ouverture du seuil nasal.
- **Narine** : de la ptose discrète à la ptose avec déformation caractéristique en S.
- **Arcade alvéolaire** : de la simple encoche sur la gencive à la fente totale de l'arcade alvéolaire jusqu'au foramen incisif.
- **Palais** : de la simple lèvre bifide à la FVP complète jusqu'au foramen incisif. (Picard, 2021)

Les fentes labiales et/ou palatines sont des **malformations orofaciales**. Elles peuvent entraîner une **communication entre les cavités nasales et buccales**.

Ces malformations incluent les **fentes labiales (FL)**, **labio-alvéolaires (FLA)**, **labio-palatines (FLP)** et **vélo-palatines (FVP)**, qui peuvent être unilatérales ou bilatérales, complètes ou incomplètes.

Chaque type de fente se distingue par ses atteintes anatomiques et fonctionnelles, son origine embryologique, ses caractéristiques épidémiologiques et sa prise en charge.

Les formes cliniques varient en sévérité, allant de la simple encoche labiale à des fentes complètes affectant la lèvre, la narine, l'arcade alvéolaire et le palais.

B. Origine embryologique des fentes labio-palatines

Les fentes faciales et palatines résultent de perturbations dans les processus de développement qui conduisent à la formation de la face.

1. Processus embryologiques

La fente labiale résulte de l'échec de la fusion entre les bourgeons maxillaires et les bourgeons nasaux médians lors du deuxième mois embryonnaire (30–45^e jour) chez l'homme et autour du vingt-troisième jour chez la chienne. Une fente labiale est fréquemment associée à une fente palatine puisque le défaut de fusion de ces bourgeons entraîne souvent un second défaut de fusion de ces mêmes bourgeons lors de la formation du palais secondaire.

La **fente labiale médiane**, très rare, résulte d'une fusion incomplète sur la ligne médiane des deux bourgeons nasaux médians.

La **fente palatine** survient plus tard, entre les 7^e et 12^e semaines chez l'homme. Les fentes palatines peuvent être classées comme primaires ou secondaires.

- La fente palatine primaire est due à une fusion incomplète du bourgeon fronto-nasal avec les bourgeons maxillaires.
- La fente palatine secondaire résulte d'une fusion incomplète ou d'un échec de la fusion entre les apophyses palatines latérales, ce qui entraîne une ouverture entre les cavités nasale et orale. (McGeady *et al.*, 2017)

2. Répercussions sur les structures anatomiques de la face

Les conséquences de ces anomalies de fusion sont :

- **Osseuses** : les FLA et FLP fragmentent l'arcade dentaire en deux.
- **Musculaires** : les muscles des lèvres et du voile du palais s'insèrent sur des os de la face sur lesquels ils exercent des tractions. Celles-ci stimulent la croissance et façonnent les structures impliquées. Dans le cas des fentes, il y a une rupture musculaire du côté fendu, ce qui implique une insuffisance de traction sur les os de ce côté, et un excès de traction du côté opposé. Il y a donc un déséquilibre entre les tractions réalisées par les muscles de chaque côté. Les deux héli-arcades maxillaires subissent ainsi ces tractions et se déplacent l'une par rapport à l'autre.
- **Nasales** : les tractions musculaires s'exercent sur le septum nasal et l'aile du nez, comme décrit ci-dessus. L'interruption des muscles de la lèvre causée par la fente entraîne des déséquilibres de tractions à l'origine des anomalies nasales.
- **Dentaires** : les deux héli-arcades dentaires sont individualisées par la fente sont asymétriques et les tractions réalisées par les muscles faciaux et du voile du palais les déplacent par rapport à l'arcade mandibulaire, accentuant leur asymétrie et leur incongruence. (Hall and Precious, 2013; Mercier, 2014)

Il existe une grande diversité d'étiologies et de pathogénies à l'origine des FLP, ce point sera développé ultérieurement, expliquant la grande **diversité d'expressions phénotypiques** de la maladie et d'anomalies morphologiques associées, aussi bien chez l'homme que chez l'animal.

Ces anomalies associées apparaissent soit car elles partagent la **même origine embryologique** et résultent des mêmes processus de morphogenèse ayant été perturbés, à l'origine de la fente, soit constituent des **lésions secondaires** à celle-ci, c'est à dire des **adaptations** consécutives à la présence de la fente **apparaissant au cours de la croissance**.

C. Epidémiologie

1. Chez l'enfant

a. Incidence

Les fentes labiales et/ou palatines font partie des malformations faciales les plus communes : toutes formes confondues (FL, FLA, FLP, FVP), on en compte en Europe environ 1 cas pour 1000 naissances, soit une incidence de 0,1%. (Picard, 2021) Cette incidence s'élève à 1 pour 700, soit 0,14%, à l'échelle mondiale. (Dixon *et al.*, 2011) Une forte variabilité s'observe en raison de critères géographiques, ethniques, environnementaux et socio-économiques. On observe ainsi la plus forte incidence chez les populations asiatiques et amérindiennes (1/500), et la plus faible chez les populations africaines (1/2500).

b. Influence du sexe

Il existe également une influence du sexe puisque le sexe ratio (homme/femme) oscille entre 1,81 pour les fentes labio-palatines et 2 pour les fentes labiales (Mossey *et al.*, 2009). A l'inverse, concernant les fentes palatines seules, les estimations oscillent entre 0,5 et 0,78. (Calzolari *et al.*, 2004; Dixon *et al.*, 2011; Ahmed *et al.*, 2017)

c. Formes cliniques

La répartition des différentes formes cliniques de fentes oro-faciales varie énormément selon les études en fonction de leur type et de leur type de recrutement, mais la variation, encore une fois, s'observe également d'un point de vue ethnique et géographique. Malgré tout, il est estimé que les FLP représentent en moyenne 50 % du groupe total des fentes oro-faciales. Leur incidence annuelle en Europe est de 1/2000 à 1/5000 naissances. Les fentes unilatérales représentent 80 à 90 % des fentes FLP, 10 à 20% étant bilatérales. (Picard, 2021)

d. Latéralité

Parmi les fentes labiales unilatérales, le ratio gauche/droite est de 2. (Dixon *et al.*, 2011)

2. Chez le chien

L'estimation de l'incidence des FLP chez le chiot est complexe. Dans un premier temps, une forte variabilité s'observe en fonction des différentes races et types de races. Ensuite, il est probable que les éleveurs ne communiquent pas le nombre réel de chiots atteints au sein de leur élevage. En effet, ces animaux, parfois non viables ou nécessitant des soins supplémentaires, sont majoritairement écartés de la vente pour des considérations esthétiques : ils représentent donc des pertes économiques et peuvent participer à créer une mauvaise réputation concernant l'élevage. Ainsi, l'incidence réelle est certainement sous-estimée.

L'incidence des FLP chez le chiot varie fortement selon les études : elle a été estimée à 3% (soit 30/1000), sur un échantillon de 7429 naissances de diverses races, aux Etats Unis en 2019 (Roman *et al.*, 2019), à 0,11% (soit 1,1/1000) sur un échantillon de 2650 Beagles au Japon en 1994 (Natsume *et al.*, 1994) et jusqu'à 15 à 20% dans certaines lignées de Pointer en Espagne en 2014 (Paradas-Lara *et al.*, 2014). Néanmoins, une surreprésentation de certaines races est à noter : en effet, les races brachycéphales semblent plus touchées. (Mulvihill, Mulvihill and Priester, 1980; Roman *et al.*, 2019)

D. Étiologie

Les fentes peuvent être isolées, résultant d'une interaction entre facteurs environnementaux et génétiques, ou associées à d'autres malformations congénitales dans le cadre de syndromes d'origine génétique ou tératogène. (Doray *et al.*, 2012)

1. Facteurs génétiques

La présence de FLP peut être isolée ou associée à une forme syndromique.

a. Formes isolées

i. Chez l'homme

Un grand nombre de gènes ou de loci (*figure 24*) sont impliqués dans le développement de la face et donc potentiellement candidats pour expliquer l'origine de la formation des FLP. Plusieurs études listent les gènes et loci dont l'implication a été montrée, ou du moins suspectée, dans la formation de ces fentes.

A ce jour, la majorité des études sur les fentes isolées se concentrent sur les fentes labiales avec ou sans fente palatine plutôt que sur les fentes palatines seules.

Class/Gene	Evidence ^o	Refs
Confirmed*		
<i>IRF6</i>	GWA, LD, L, M	Zucchero et al., 2004 (41); Rahimov et al., 2008 (12); Birnbaum et al., 2009 (3)
8q24 locus	GWA, LD	Birnbaum et al. 2009 (3); Grant <i>et al.</i> , 2009 (4); Beaty et al. 2010 (6)
<i>VAX1</i>	GWA, LD	Mangold et al., 2010 (5); Beaty et al., 2010 (6)
Likely**		
<i>MSX1</i>	LD, M	Lidral et al., 1998 (); Van den Boogaard et al. 2000 (17); Jezewski et al., 2003 (51); Vieira et al., 2004 (); Suzuki et al., 2004 ()
<i>FOXE1</i>	L, LD, M	Vieira et al., 2005 (); Moreno et al., 2009 (50); Venza et al., 2006 ()
<i>MYH9</i>	LD	Martinelli et al., 2007; Chiquet et al., 2009; Birnbaum et al., 2009 (3); Jia et al., 2010
<i>MAFB</i>	GWA	Beaty et al. 2010 (6)
<i>ABCA4 (locus only)</i>	GWA	Beaty et al. 2010 (6)
<i>17q22 locus</i>	GWA	Mangold et al., 2010 (5); Beaty et al. 2010 (6)
<i>BMP4</i>	M	Suzuki et al., 2009 (36); Jianyan et al., 2010
<i>FGFR2</i>	M	Riley et al., 2007; Riley and Murray, 2007 (52); Osoegawa et al., 2008 (45)
Intensively Studied***		
<i>TGFA</i>	LD	Ardinger et al., 1989 (40); Vieira, 2006; Carter et al., 2010
<i>TGFB3</i>	LD, M	Lidral et al., 1998; Beaty et al., 2002; Vieira et al., 2003; Suazo et al., 2010
<i>MTHFR</i>	LD	Mills et al., 2008; Jagomagi et al., 2010
<i>GSTT1</i>	LD	Shi et al., 2007 (81)
<i>PDGFC</i>	LD, M	Ding et al., 2004; Choi et al., 2009; Jugessur <i>et al.</i> , 2009 (24)
<i>FGF8</i>	M	Riley et al., 2007; Riley and Murray, 2007
<i>PVRL1</i>	M, LD	Sozen et al., 2001; Avila et al., 2006; Sozen et al., 2009.
<i>SUMO1</i>	M	Alkurayra et al., 2005; Shi et al., 2009 (47); Mostowska et al., 2010; Carter et al., 2010
<i>CRISPLD2</i>	LD	Chiquet et al., 2007; Letra et al., 2010

* At least two independent studies reaching conservative levels of significance

** At least one study with conservation/compelling data and other supportive studies.

*** Multiple studies, no consensus or convincing meta-analysis

^o GWA= Genome-wide association, LD=Candidate Gene Association, L = Linkage, M = Mutation Detection

Figure 24 : Gènes ayant un rôle dans la formation des FLP non syndromiques (Dixon *et al.*, 2011)

ii. Chez le chien

Des études réalisées chez des Berges des Pyrénées, des Epagneuls Bretons, des Bouledogues Français et des Boxers révèlent que la transmission héréditaire de la FLP non syndromique chez le chien est monogénique, ie liée à la mutation d'un unique gène ; autosomique, ie le gène en question n'est pas situé sur un chromosome sexuel et récessive, ie la mutation doit être portée par les deux parents pour s'exprimer. (Richtsmeier *et al.*, 1994; Kemp *et al.*, 2009; Moura, Cirio and Pimpão, 2012; Briard, 2014)

b. Formes syndromiques

i. Chez l'homme

Il existe plusieurs centaines de syndromes à l'origine de fentes oro-faciales. Le syndrome le plus communément associé à une fente oro-faciale (représente 2% de tous les cas de FLP) est le syndrome de Van der Woude (VWS). Affection autosomique dominante ayant une prévalence de 1/60 000, elle associe la présence d'une fente labio-palatine à des fistules de la lèvre inférieure et

des anomalies dentaires. L'implication d'une mutation du gène IRF6 sur le chromosome 1 a été démontrée. (Bertin *et al.*, 2018; Oboli *et al.*, 2020; Nasreddine, El Hajj and Ghassibe-Sabbagh, 2021)

La séquence de Pierre Robin est une triade clinique associant une fente palatine à une micrognathie et une glossoptose (déplacement de la base de la langue dans l'oropharynx). La séquence de Pierre Robin est retrouvée au sein de divers syndrome (majoritairement le syndrome de Stickler), sa prévalence est ainsi estimée à 1/10 000. Cette séquence n'est pas due à la mutation d'un unique gène mais plutôt à un enchaînement d'erreurs génétiques. (Hsieh and Woo, 2019)

ii. Chez le chien

Peu d'études décrivent des FLP syndromiques chez le chien. En revanche, au sein d'une population de race Retriever de la Nouvelle-Écosse, des caractéristiques évocatrices de la triade clinique associée à la séquence de Pierre Robin ont été décrites en 2014. Des animaux présentaient en effet une fente palatine associée à une brachygnathie. Ces anomalies ont été mises en relation à un défaut des gènes DLX5 et DLX6 du chromosome 14. (Wolf *et al.*, 2014)

2. Facteurs environnementaux

Au-delà des facteurs génétiques, il existe une influence des facteurs environnementaux, dits exogènes. Les facteurs détaillés ci-dessous sont pour la majorité exclusivement étudiés chez l'homme. Nous supposons qu'une extrapolation au chien est possible.

a. Facteurs nutritionnels

i. Vitamine A

Des études révèlent une corrélation entre les taux de vitamine A et la présence de FLP non syndromiques. Certaines études suggèrent une supplémentation en vitamine A lors de la grossesse : une étude norvégienne de 2008 décrit en effet une diminution de 53% du risque de fente palatine suite à une supplémentation en vitamine A. (Johansen *et al.*, 2008; Zhang *et al.*, 2014) A contrario, d'autres en décrivent les effets tératogènes en cas d'excès. (Soprano and Soprano, 1995; Ackermans *et al.*, 2011)

ii. Acide folique

L'implication d'un déficit en acide folique dans la formation de FLP est également discutée. Certains décrivent un effet préventif d'une supplémentation acide folique sur l'apparition de fente labiale. (Wilcox *et al.*, 2007) Ces résultats restent cependant largement controversés : d'autres études montrent au contraire une absence de corrélation formelle. (Boyles *et al.*, 2009; Bille *et al.*, 2010)

iii. Zinc

Plusieurs études suggèrent une relation entre de faibles taux de zinc plasmatique chez la mère ou l'enfant et la survenue de fentes FLP non syndromiques. (Krapels *et al.*, 2004;

Molina-Solana *et al.*, 2013; Jara-Palacios *et al.*, 2018) Encore une fois, ces résultats sont cependant nuancés par d'autres études. (Munger *et al.*, 2009)

b. Facteurs iatrogènes

De nombreuses substances médicamenteuses sont tératogènes. Certaines en particulier sont suspectées d'être un facteur de risque de FLP telles que :

- l'amoxicilline, l'oxytétracycline, la phénytoïne (anti-convulsivant), la carbamazépine (anti-convulsivant), l'oxprénolol (bêta bloquant), et la thiéthylpérazine (anti-émétique, antagoniste dopaminergique), (Puhó *et al.*, 2007)
- les corticoïdes (Källén, 2003; Pradat *et al.*, 2003)

c. Facteurs toxiques

i. Alcool

La consommation d'alcool chez la mère au cours de la grossesse peut mener au syndrome d'alcoolisation foetale, dont le phénotype inclut les FLP. (Murray, 2002; DeRoo *et al.*, 2008; Leite and Koifman, 2009)

ii. Tabac

La consommation maternelle de tabac est un facteur tératogène bien connu. Plusieurs études soulignent l'association entre la consommation de tabac chez la mère et le risque de FLP chez l'enfant. (Leite and Koifman, 2009; Molina-Solana *et al.*, 2013; Lee *et al.*, 2021)

d. Autres facteurs

Il est certain que la liste des facteurs de risque étudiés à ce jour n'est pas exhaustive. Ainsi, le diabète et l'obésité maternelle sont, entre autres, des facteurs de risque également à l'étude. (Stott-Miller *et al.*, 2010)

Chez l'homme, les fentes labio-palatines font partie des malformations congénitales les plus fréquentes et affectent globalement plus souvent les hommes que les femmes.

Cette prévalence est plus difficile à estimer chez le chien, principalement en raison d'un manque de communication des éleveurs à ce sujet. Les **races brachycéphales** semblent les plus touchées par cette affection.

Chez le chien comme chez l'homme, cette pathologie peut survenir dans le cadre d'un **syndrome** , où elle est associée à d'autres malformations congénitales, ou de manière **isolée** , sous l'influence de facteurs génétiques et environnementaux tels que des carences nutritionnelles, le tabac, l'alcool ou certains médicaments.

Cette diversité d'étiologies et de pathogénies explique la grande diversité d'expressions phénotypiques de la maladie, aussi bien chez l'homme que chez l'animal.

E. Diagnostic de la fente labio-palatine

1. Chez l'homme

Lorsque la grossesse est correctement suivie médicalement, le diagnostic et le dépistage des FLP sont majoritairement réalisés lors de la période anténatale au moyen d'un examen échographique. En France, cette détection a le plus souvent lieu lors de l'échographie classiquement proposée lors du deuxième trimestre de grossesse, entre la 20^{ème} et la 24^{ème} semaine d'aménorrhée.

L'examen de la continuité de la lèvre supérieure est systématique lors de cette échographie, à contrario de l'intégrité du palais secondaire. Cependant, la sensibilité de cet examen connaît plusieurs facteurs limitants (position du fœtus, expérience de l'opérateur...). Ainsi, selon les études, le taux de détection de FLP par un examen échographique 2D anténatal varie entre 43 et 87,5%. (Guichoud, El Ezzi and de Buys Roessingh, 2023)

En revanche, en combinant l'échographie 2D et l'échographie 3D, une méta-analyse révèle que la précision du diagnostic anténatal est de 87%. Ainsi, l'apport de l'échographie 3D semble avoir un impact positif dans la précision du diagnostic anténatal des FLP. (Lai *et al.*, 2022)

La détection d'une FLP au cours de l'échographie de dépistage impose la réalisation d'une seconde échographie à visée diagnostique, permettant une meilleure description de la fente. (Picard, 2021)

2. Chez le chien

Chez le chien, le diagnostic de FLP est réalisé en **postnatal** par l'éleveur, directement à la naissance du chiot ou après avoir constaté des difficultés à la tétée. Les examens échographiques et/ou radiographiques parfois réalisés en anténatal n'ont pas vocation à la détection de potentielles FLP.

F. Description des lésions tomодensitométriques maxillo-faciales concomitantes à la fente labio-palatine isolée

Chez les sujets atteints de FLP, la présence de celle-ci peut engendrer des répercussions sur l'ensemble des repères anatomiques de la face et de la tête. Ces modifications structurelles, très variables en fonction du type de fente et de la sévérité de celle-ci, peuvent être décrites par région anatomique. Cependant, bien que les variations anatomiques associées à la FLP puissent être une conséquence de la présence de celle-ci, elles peuvent aussi refléter les processus développementaux et morphogénétiques ayant contribué à sa formation. (Ward, Moore and Hartsfield, 2002) Nous nous intéresserons à la description de ces lésions mises en évidence au cours d'un **examen tomодensitométrique**.

1. L'examen tomodensitométrie

a. Présentation

L'examen tomodensitométrie, également appelé scanner, se définit comme "un examen médical effectué au moyen d'un appareil de radiologie qui utilise les rayons X pour obtenir, après un traitement par ordinateur, des images anatomiques en coupe permettant l'exploration fine d'un organe ou d'une partie du corps". (Académie française, 1992)

Une seconde technique de tomodensitométrie est utilisée en médecine humaine : l'examen "**Cone Beam Computed Tomography**" (CBCT), ou imagerie volumétrique par faisceau conique, intermédiaire entre le panoramique dentaire et le scanner. Il s'agit de la technique d'imagerie de choix chez les patients atteints de FLP en médecine humaine. (Santos *et al.*, 2020)

b. Intérêt diagnostique

Le scanner est un examen d'imagerie médicale présente de nombreux avantages : son contraste est meilleur que celui de la radiographie, le principe d'imagerie en coupe dispense des problèmes de superposition (présents en radiographie), la résolution spatiale est excellente, il s'agit d'un examen rapide ne nécessitant que quelques dizaines de minutes au plus.

Quelques désavantages subsistent cependant : l'utilisation de rayons X impose des mesures de radioprotection réglementées, le contraste tissulaire est inférieur à celui de l'IRM et sa réalisation en médecine vétérinaire nécessite une anesthésie générale du patient.

Le scanner, ou le CBCT, permettent ainsi une visualisation et donc une description précise des fentes labio-palatines et des lésions leur étant associées.

2. Le chiot, un modèle d'étude

Au cours des deux dernières décennies, le chien domestique s'est imposé comme un modèle animal clé pour l'étude des troubles génétiques et des malformations congénitales, grâce aux avancées en génétique et en génomique. (Shearin and Ostrander, 2010) Son génome a été entièrement séquencé en 2005. Le chien partage de surcroît une grande similarité génétique avec l'homme. (Moura *et al.*, 2017)

Les mécanismes de morphogenèse chez les mammifères sont largement conservés : ainsi, comme abordé précédemment, l'embryogenèse et le façonnement des structures maxillo-faciales se déroulent de manière comparable chez l'homme et le chien, aboutissant à une anatomie proche chez les deux espèces.

Les malformations congénitales telles que la fente labiale et palatine qui affectent les humains se manifestent également naturellement chez les chiens. Du fait de la pathogénie et de l'étiologie très variables de la FLP, son expression phénotypique est également très variée. Chez l'homme, il existe une multitude d'anomalies morphologiques associées à cette malformation congénitale. D'un point de vue expérimental, il est nécessaire de pouvoir reproduire ces lésions secondaires chez le modèle d'étude, sans quoi le risque de trop simplifier la pathologie et ses

répercussions est réel. En effet, ces lésions peuvent constituer des facteurs de succès ou d'échec lors de la prise en charge : ne pas les prendre en compte dans le modèle d'étude pourrait donc fausser les résultats obtenus de manière expérimentale. Le fait que cette variabilité phénotypique soit retrouvée chez les chiens atteints de FLP est donc un atout essentiel.

La médecine vétérinaire des animaux de compagnie est analogue à la médecine humaine dans sa prise en charge globale du patient : le chien est régulièrement pesé, examiné, vacciné dès son jeune âge. Ses problèmes de santé peuvent être pris en charge par des vétérinaires spécialistes. Le chien de compagnie moderne partage également le même environnement et mode de vie que l'homme. Ainsi, les chiens vivent souvent dans le domicile de leur maître et partagent leurs habitudes en termes d'exercice physique. (Gilmore and Greer, 2015)

Les cas spontanés de fentes labiales et palatines chez les chiens sont donc particulièrement précieux pour étudier la pathogenèse et la génétique des fentes buccales ainsi que la morphogenèse faciale. Par conséquent, le chien est devenu un modèle animal spontané majeur pour l'étude des fentes orales humaines.

3. Lésions tomодensitométriques chez l'enfant

a. Céphalométrie

La **céphalométrie** est l'analyse de la **morphologie crânio-faciale** via la mesure de distances entre différents repères anatomiques. Elle est par exemple très utilisée en orthodontie.

Une étude de 2014 répertorie les anomalies de l'analyse céphalométrique chez 106 patients atteints de fente labio-palatine non traitée, en comparaison à 102 patients sains. Les patients sont divisés en groupes d'âge : les enfants ont entre 5 et 7 ans, les adolescents entre 12 et 14 ans et les adultes plus de 18 ans. Des points de repères anatomiques sont définis : à partir de ces repères, des mesures de distances et d'angles sont effectuées. La moyenne de chaque mesure est calculée au sein des deux groupes et ensuite comparée l'une à l'autre. Chez les enfants atteints, les anomalies de l'analyse céphalométrique concernent principalement la **région nasale**, les os **maxillaires** et **mandibulaires**. Elles seront détaillées ci-dessous dans les sous-parties traitant de chaque région. (Xu *et al.*, 2014)

b. Maxillaire

Une **protrusion du prémaxillaire**, segment du maxillaire où sont situées les quatre incisives supérieures, est une lésion régulièrement rapportée dès la naissance chez les enfants atteints de fente labio-palatine bilatérale. En effet, lors du développement embryonnaire, la fente bilatérale engendre une division du maxillaire en segments dont le développement s'effectue sans connexion osseuse, perturbant ainsi sa morphogenèse. (Da Silva Filho *et al.*, 1998; Starbuck, Ghoneima and Kula, 2015)

Dans ce cas, le prémaxillaire est uniquement connecté au vomer et au septum nasal via le ligament septo-prémaxillaire. En situation physiologique, lors de la croissance, le septum nasal se positionne rostralement à la région prémaxillaire, retenue par le maxillaire qui constitue des

contraintes latérales. En l'absence de ces contraintes, dans les cas de fente bilatérale, le prémaxillaire suit la croissance vers l'avant du septum. (Fakih-Gomez *et al.*, 2015)

Les analyses céphalométriques rapportent également une **profondeur et une hauteur moyennes du maxillaire significativement réduites** chez les sujets atteints de fente labio-palatine en comparaison au groupe contrôle. (Mølsted and Dahl, 1990; Xu *et al.*, 2014; Paknahad *et al.*, 2022)

c. Région nasale

i. Cavité nasale

La région nasale est particulièrement affectée par la présence d'une fente labio-palatine. En premier lieu, les analyses céphalométriques révèlent qu'une **largeur accrue de la cavité nasale** est décrite en association avec la présence d'une fente labio-palatine, qu'elle soit uni ou bilatérale, à la fois chez les enfants (entre 5 et 7 ans) et chez les adultes (plus de 18 ans) en comparaison au groupe contrôle. (Xu *et al.*, 2014; Eslami *et al.*, 2023)

Une étude de 2014 mesure le volume des cavités nasales droites et gauches chez des enfants âgés de 7 à 18 ans et atteints d'une fente labio-palatine (n=50, 29 fentes unilatérales, 21 bilatérales) via un examen tomodensitométrique (Cone Beam Computed Tomography). Des repères anatomiques délimitant les cavités nasales sont positionnés sur les coupes coronales et sagittales obtenues par CBCT et le volume de chaque cavité est calculé à l'aide d'un logiciel informatique. La moyenne des volumes est ensuite calculée pour chaque groupe (fente unilatérale droite, unilatérale gauche, bilatérale). Les **volumes des cavités nasales** tendent à être **réduits du côté de la fente** chez les sujets atteints de fente labio-palatine unilatérale. (Starbuck *et al.*, 2014) Une seconde étude de 2019 ayant procédé selon le même principe confirme ces résultats. (Ertaş and Ataol, 2019)

ii. Septum nasal

Une **déviati on du septum nasal** est une lésion régulièrement rapportée chez les sujets atteints de fente labio-palatine. Cette déviation peut affecter **différentes régions du septum nasal** (Starbuck *et al.*, 2014; Pinto *et al.*, 2018; Akay *et al.*, 2021)

Une étude (n=187 ; âge moyen 11,7 ans ; tranche d'âge de 6,9 à 45 ans) rapporte une déviation du septum chez 34% des sujets atteints de fente labio-palatine, sans distinction entre les présentations cliniques des fentes. (Kuijpers *et al.*, 2014)

iii. Cornets nasaux

Des modifications des cornets nasaux sont rapportées chez les patients atteints de fente labio-palatine : plusieurs études (n=53 ; n=20) décrivent une **hypertrophie des cornets nasaux inférieurs** du côté opposé à la fente. (Dentino, Sierra-Vasquez and Padwa, 2016; Pinto *et al.*, 2018)

iv. Pointe du nez

Enfin, du côté de la fente, la **columelle** tend à être **raccourcie et inclinée**, tandis que le **cartilage alaire** est enclin à être **déformé et déplacé**. (Gubisch, 1995) Ces modifications restent cependant très dépendantes de l'âge et du type de fente de chaque individu.

d. Sinus

Une **diminution de volume**, un **épaississement de la muqueuse** et une **opacification des sinus paranasaux**, en particulier des **sinus maxillaires** sont rapportés chez les sujets atteints de fente labio-palatine, traduisant une inflammation, parfois généralisée, de ces structures.

Un **épaississement des muqueuses sinusales**, mis en évidence au CBCT, est décrit chez 56,1% des sujets (n=187) dans une étude de 2014, (Kuijpers *et al.*, 2014) contre 46,8% (n=110) pour une étude de 2020. (Santos *et al.*, 2020)

Une revue systématique et méta-analyse de 2023 (11 articles inclus, n=768) décrit une **diminution significative du volume du sinus maxillaire du côté de la fente** chez les enfants atteints de fente labio-palatine unilatérale (n=459), en comparaison au groupe contrôle. En revanche, chez ces enfants atteints de fente labio-palatine unilatérale, il n'y avait statistiquement pas de différence significative des volumes des sinus maxillaires entre le côté fendu et le côté sain. (Srivastav *et al.*, 2023)

e. Mandibule

Plusieurs études décrivent chez certains sujets atteints de fente labio-palatine unilatérale une **mandibule courte et rétrognathe**. (Gabriel da Silva Filho, Corrêa Normando and Filho, 1993; Starbuck, Ghoneima and Kula, 2015) Une seconde étude rapporte également une **hauteur et une longueur mandibulaires raccourcies** chez ces mêmes individus. (Xu *et al.*, 2014)

f. Dents

De nombreuses anomalies dentaires sont associées à la présence d'une fente labio-palatine. On peut relever : les **agénésies dentaires**, les **dents surnuméraires**, les **éruptions ectopiques**, la résorption de la racine des dents permanentes, les impactions dentaires, les anomalies morphologiques, les microdonties, les retards de développement des dents, le taurodontisme. (Tortora *et al.*, 2008; Tannure *et al.*, 2012; Haque and Alam, 2015; Dinu *et al.*, 2022) Le taurodontisme se définit comme "l'allongement de la chambre pulpaire des molaires avec séparation très distale des racines dentaires" (Académie de Médecine, 2024)

Une étude de 2020 dresse la liste des anomalies dentaires relevées par un examen CBCT chez 110 patients atteints de FLP isolée. Au sein de ces sujets, une agénésie dentaire est présente dans 36,7% des cas, une éruption ectopique dans 33,8% des cas, , une anomalie morphologique de la couronne ou de la racine dans 23,1% des cas et une dent surnuméraire dans 14,3% des cas. (Santos *et al.*, 2020) Parmi les dents ectopiques, on retrouve le plus fréquemment les **incisives latérales**, puis les **canines** et les **premières molaires**. Les dents le plus souvent manquantes sont également les **incisives latérales**. (Santos *et al.*, 2020)

g. Oreille moyenne

Des modifications des trompes d'Eustache associées à la présence d'une FLP ont été décrites dans plusieurs études. En particulier, une réduction de l'angle et de la longueur de ces structures au sein du groupe test (individus atteints de FLP, n=51) a été rapportée par rapport au groupe contrôle (individus sains, n=52) suite à la réalisation d'un examen CBCT. (Duman, Bayrakdar and Yasa, 2020)

Des opacifications de l'oreille moyenne ont également été décrites, suggérant une otite moyenne. Une étude de 2013 rapporte une prévalence de 10% au sein d'une population de 187 individus atteints de FLP. (Kuijpers *et al.*, 2014)

Une atteinte des cellules mastoïdiennes a également été notée, suggérant cette fois une otomastoïdite. (Santos *et al.*, 2020)

h. Selle turcique

Une étude signale un diamètre inférieur de la selle turcique chez des patients atteints de fente labio-palatine en comparaison à des patients sains. (Yalcin, 2020)

Les enfants atteints de FLP présentent diverses **modifications anatomiques de la face et de la tête**, qui varient selon le type et la sévérité de la fente. L'exploration **tomodensitométrie** de la région maxillo-faciale permet une analyse et une description précise de ces lésions.

En cas de FLP bilatérale, une **protrusion du prémaxillaire** est souvent observée. Les analyses céphalométriques montrent également une profondeur et une hauteur réduites du maxillaire.

La **région nasale** est particulièrement affectée, on peut noter : une largeur accrue de la cavité nasale, un volume de cavité nasale souvent réduit du côté de la fente dans les cas unilatéraux, et une déviation du septum nasal. Les cornets nasaux inférieurs peuvent présenter une hypertrophie du côté opposé à la fente. La columelle tend à être raccourcie et inclinée, tandis que le cartilage alaire peut être déformé et déplacé.

Les **sinus paranasaux** montrent une diminution de volume, un épaissement de la muqueuse et une opacification, indiquant une inflammation.

Certains sujets atteints de FLP unilatérale présentent une **mandibule courte et rétrognathe**.

De nombreuses **anomalies dentaires** sont associées à la FLP, entre autres les agénésies dentaires, les dents surnuméraires et les éruptions ectopiques. Les incisives latérales sont les dents ectopiques les plus fréquentes et sont également les dents les plus souvent manquantes.

Enfin, des modifications des **trompes d'Eustache** et des opacifications de l'**oreille moyenne**, suggérant une otite moyenne, sont également décrites chez les enfants atteints de FLP.

Ces modifications sont très dépendantes de l'âge et du type de fente de chaque individu.

4. Lésions tomодensitométriques chez le chiot

Peu d'études décrivent à ce jour les lésions associées à la présence d'une fente labio-palatine chez le chiot, encore moins suite à la réalisation d'un examen tomодensitométrique. En effet, aucun consensus concernant la prise en charge diagnostique et thérapeutique n'existe chez le chien. Si les animaux sont rarement opérés, ils font encore plus rarement l'objet d'une exploration en imagerie médicale. Néanmoins, une étude de 2012 dresse la liste des anomalies cranio-maxillo-faciales mises en évidence à l'examen tomодensitométrique chez 9 chiens (8 mésocéphales et 1 brachycéphale) atteints de fente labio-palatine isolée. (Nemec *et al.*, 2012) Nous nous intéresserons à la description de ces anomalies par régions anatomiques.

a. Oreille moyenne

Dans cette étude, les anomalies les plus fréquemment observées (8 chiens sur 9) concernent les bulles tympaniques : elles sont décrites chez 66,7% (n=6) de l'effectif comme **hypoplasiques, de manière bilatérale**. (Nemec *et al.*, 2012)

Il est cependant à noter que la morphologie des bulles tympaniques est très variable d'une race à l'autre chez le chien : une étude s'intéressant aux dimensions des bulles tympaniques chez diverses races de chien rapporte que parmi les cas inclus, exempts de toute fente labio-palatine, les **racés brachycéphales** (Carlin, Bouledogue Français, Bouledogue Anglais, Cavalier King Charles) ont un **volume de bulle tympanique réduit** en comparaison à celui de races mésocéphales (Labrador Retriever). (Mielke, Lam and Ter Haar, 2017)

Une **otite moyenne** unilatérale est également rapportée chez 11,1% (n=1) de l'effectif. (Nemec *et al.*, 2012)

b. Région nasale

i. Cornets nasaux

Cette étude rapporte également des **cornets nasaux hypoplasiques** chez 55,6% (n=5) de l'effectif, et absents dans 11,1% (n=1) des cas. (Nemec *et al.*, 2012) Encore une fois, ces résultats sont à confronter à la description par plusieurs études **d'anomalies** (en l'absence de fente labio-palatine) **des cornets nasaux chez les racés brachycéphales** telles qu'un faible degré de ramification ou des conformations aberrantes. (Lodato and Hedlund, 2012; Krainer and Dupré, 2022)

ii. Septum nasal

Le septum nasal est décrit comme **absent ou peu développé** chez 33,3% (n=3) chiens, et **dévié** dans 11,1% (n=1) des cas. (Nemec *et al.*, 2012) Une étude de 2020 comparant les déviations septales entre des chiens sains, atteints de néoplasie nasale ou de rhinite, ne rapporte **pas de différence de la prévalence de ces déviations entre les chiens atteints d'une pathologie nasale et les chiens sains**. (Miles and Schwarz, 2020) Ce critère est donc à interpréter avec prudence.

c. Sinus paranasaux

Les sinus frontaux sont décrits comme “anormaux” chez 33,3% (n=3) de l’effectif. Une des ces anomalies seulement est décrite : chez un chien, le sinus frontal droit est hypoplasique. (Nemec *et al.*, 2012)

d. Dents

Des anomalies dentaires sont rapportées chez 55,6% (n=5) de l’effectif : sont notées des **agénésies dentaires**, des **malocclusions**, des nombres anormaux d’incisives. (Nemec *et al.*, 2012)

e. Système nerveux central

Des anomalies ventriculaires telles qu’une **ventriculomégalie** et un **déplacement des ventricules** sont notées chez 33,3% (n=3) de l’effectif. (Nemec *et al.*, 2012) Cependant, chez le chien, l’asymétrie ventriculaire a été décrite comme une anomalie courante de l’examen IRM et sans importance clinique majeure chez certaines races. (Kii *et al.*, 1997)

Les lésions maxillo-faciales concomitantes à la fente labio-palatine sont peu décrites chez le chiot, surtout après un examen tomодensitométrique. Selon une étude de 2012, les anomalies tomодensitométriques les plus fréquentes concernent les **bulles tympaniques**, souvent hypoplasiques.

D’autres anomalies incluent des **otites moyennes** unilatérales, des **cornets nasaux hypoplasiques** ou absents, des **déviation du septum nasal**, des **sinus frontaux anormaux**, des **anomalies dentaires** et des **anomalies ventriculaires**.

Ces résultats doivent cependant être interprétés avec prudence car certaines de ces lésions sont également décrites chez des animaux sains.

G. Répercussions cliniques

1. Chez l'enfant

Les répercussions cliniques d'une FLP sont variées : l'**alimentation**, l'**audition**, la **phonation** et la **santé mentale** des enfants atteints sont ainsi affectés. La qualité de vie des enfants et de leurs parents est donc significativement impactée par cette pathologie.

a. Prise alimentaire

Chez les enfants atteints de cette malformation, la prise alimentaire peut être altérée : la gravité de cette atteinte dépend de la forme clinique de la fente. Une fente labiale crée un **défait d'étanchéité** tandis qu'une fente palatine empêche la **succion**, tous deux nécessaires à une bonne tétée. Cela expose l'enfant à une prise de poids insuffisante et un risque de déshydratation. (Worley, Patel and Kilpatrick, 2018)

b. Audition

Il existe une forte prévalence de **maladies chroniques de l'oreille moyenne** chez les enfants atteints de **fente palatine**. Ceci est attribué à une modification de l'anatomie du muscle tenseur du voile du palais et de la trompe d'Eustache. En effet, une **dysfonction des trompes d'Eustache** est retrouvée chez 95% des enfants atteints de FLP, en particulier de fente palatine. En résultent des troubles de l'audition. (Worley, Patel and Kilpatrick, 2018)

c. Phonation et élocution

Les lèvres et le palais participent à une bonne phonation et élocution. Une atteinte de ces structures impacte donc ces fonctions. De surcroît, une **insuffisance vélopharyngée** est une affection qui survient chez environ 20% des patients atteints de fente palatine. Elle se caractérise par un défaut de fermeture entre le voile du palais et le pharynx qui affecte la voix et l'élocution. (Worley, Patel and Kilpatrick, 2018)

d. Santé mentale

La présence d'une FLP impacte la **santé mentale** des patients atteints. En effet, les répercussions d'une telle affection sont physiques, avec une **altération des traits du visage**, mais également fonctionnelles avec, comme mentionné précédemment, des **défauts d'élocution ou d'audition**, dégradant ainsi la **communication** des enfants avec leur entourage. Ces différences les exposent à de potentielles moqueries ou harcèlement de la part d'autres enfants. Enfin, une réelle **inquiétude parentale** en lien avec la pathologie de leur enfant est régulièrement rapportée. Tous ces facteurs majorent le risque de développement de **problèmes psychologiques** tels que l'anxiété, la dépression ou la baisse d'estime de soi chez les enfants touchés par une FLP. (Grollemund *et al.*, 2010; Yusof and Mohd Ibrahim, 2023)

2. Chez le chiot

a. Troubles de la prise alimentaire

Il est possible d'extrapoler au chiot les mécanismes à l'origine des troubles de la prise alimentaire. Dans le cas où l'éleveur ne détecte pas ces troubles, ils peuvent entraîner de la **mortalité néonatale** ou des **retards de croissance** importants.

Dès lors, les animaux nécessitent parfois, en fonction de la présentation clinique de la fente, un **biberonnage** au cours des premières semaines de vie en raison de l'incapacité à téter correctement leur mère. (Worley, Patel and Kilpatrick, 2018) Cependant, en dépit d'une bonne prise alimentaire ou d'une prise alimentaire assistée, le risque de **bronchopneumonie par fausse déglutition** reste majeur chez ces animaux.

Enfin, la présence d'une communication oro-nasale entraîne également le risque de **rhinite chronique**, dès le jeune âge et jusqu'à la correction chirurgicale de cette communication. (Meler, Dunn and Lecuyer, 2008; Fiani, Verstraete and Arzi, 2016) Ainsi, le risque de rhinite chronique et de bronchopneumonie par fausse déglutition justifie la nécessité d'une prise en charge chirurgicale chez ces animaux, au-delà de l'aspect purement esthétique.

Ces problématiques, médicales et esthétiques, sont à l'origine des nombreuses demandes d'euthanasie des chiots atteints de FLP de la part des éleveurs. En effet, la nécessité de soins lourds associée à l'incertitude quant au placement en famille de ces chiots présente un défi financier pour les éleveurs.

b. Troubles de l'oreille moyenne

Une extrapolation des troubles de l'oreille moyenne semble également pertinente : en effet, des atteintes de l'oreille moyenne associées à la présence FLP ont été mises en évidence chez le chiot. (Gregory, 2000; White *et al.*, 2009)

H. Prise en charge des fentes labio-palatines

1. Chez l'enfant

a. Une prise en charge multidisciplinaire

Suite au diagnostic anténatal de fente labio-palatine, une prise en charge multidisciplinaire s'impose. Le généticien est chargé de la recherche chez les parents et l'enfant d'une potentielle affection génétique. Un scanner ou un IRM peut être également nécessaire afin de compléter les informations obtenues par l'échographie en s'affranchissant des limites de celle-ci. Le chirurgien maxillo-facial discute avec les futurs parents de la prise en charge chirurgicale de la fente et des modalités de celle-ci. Enfin, l'aide de psychologues est mise à la disposition des parents. Après la naissance, des orthophonistes et orthodontistes sont également nécessaires afin d'obtenir une prise en charge optimale. (Picard, 2021)

b. Prise en charge chirurgicale

La qualité du traitement chirurgical des FLP est cruciale. Elle vise à rétablir une morphologie et une fonction normales ainsi qu'à atteindre un esthétisme satisfaisant tout en étant le moins délétère possible pour la croissance à venir. Les pronostics en termes de fonction, de morphologie et d'esthétique dépendent de la présence isolée de la fente labio-palatine ou associée à d'autres malformations, ainsi que de son caractère syndromique ou non. (Picard, 2021)

A l'heure actuelle, il n'existe pas de consensus thérapeutique précis pour la prise en charge chirurgicale de la fente labio-palatine détaillant la chronologie ou les techniques à employer. Ainsi, nous détaillerons par la suite le protocole de prise en charge chirurgicale suivi par le Centre de Référence coordonnateur MAFACE de l'Hôpital Universitaire Necker-Enfants malades, AP-HP, Paris. Dans un premier temps, elle consiste en la réparation de la lèvre, du nez et du voile du palais (chélorhinoplastie primaire et véloplastie intravélaire). Cette opération a lieu à 3 mois en cas de fente labio-alvéolaire ou à 6 mois en cas de fente labio-palatine.

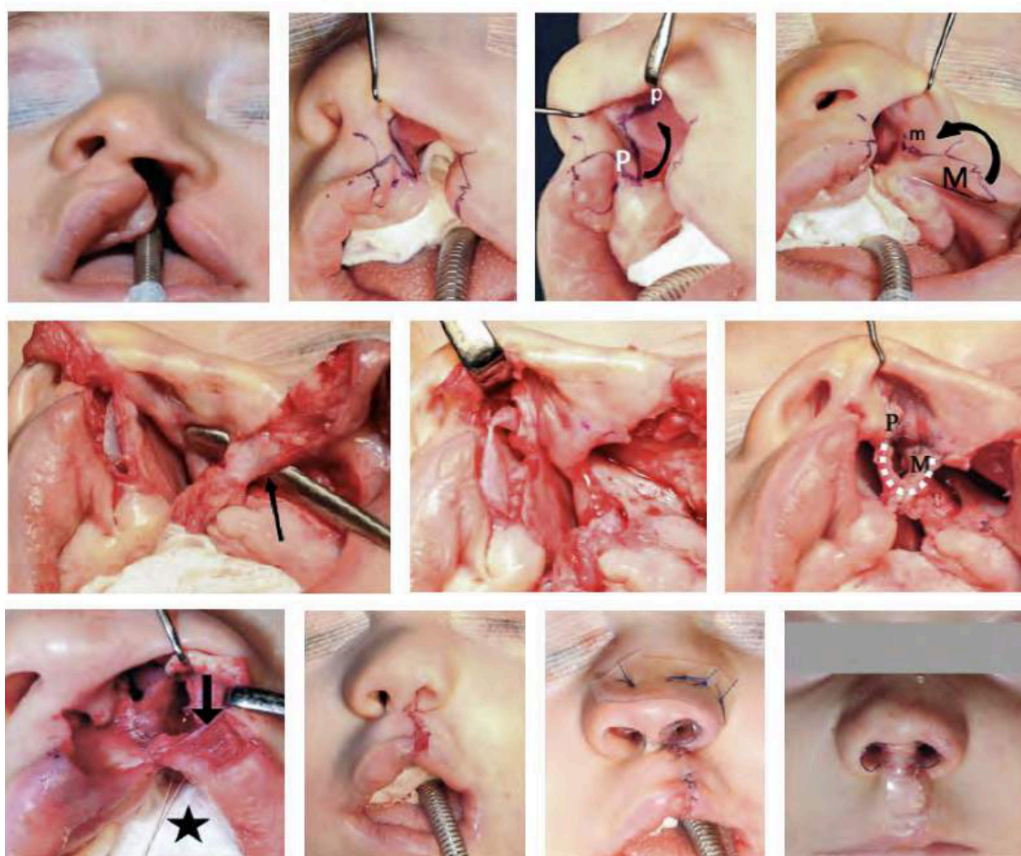


Figure 25 : Chélorhinoplastie et septorhinoplastie (Grollemund and Etienne, 2022)

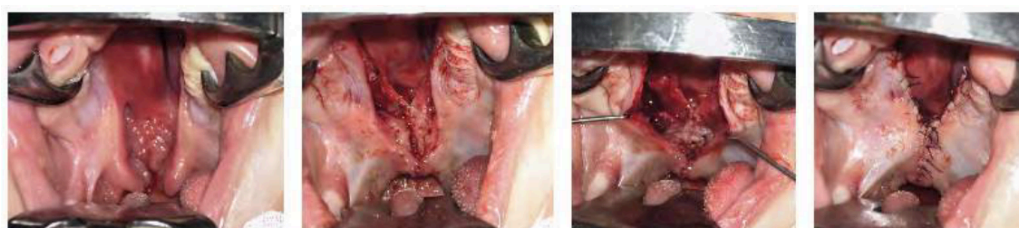


Figure 26 : Véloplastie intravélaire (Grollemund and Etienne, 2022)

Dans un second temps, on cherche la fermeture de la fente palatine osseuse résiduelle. Cette opération a lieu entre 12 et 18 mois, afin de laisser une durée suffisante au rétrécissement spontané de la fente du palais osseux suite à la fermeture de la fente labiale et du voile du palais. La fente osseuse palatine est ainsi fermée jusqu'à la zone rétroalvéolaire d'une part par le rapprochement des marges de la muqueuse nasale et de la fibromuqueuse palatine d'autre part.

Dans un troisième et dernier temps, une gingivopériostoplastie associée à une greffe osseuse. Cette opération a lieu entre 4 et 6 ans, suite à une préparation orthodontique permettant de corriger les malpositions dentaires. La greffe alvéolaire est issue d'os spongieux iliaque et permet de réduire significativement la fréquence de la communication oro-nasale. Elle permet également de servir de support pour l'éruption dentaire et la fermeture de l'arc dentaire. (Talmant, Talmant and Lumineau, 2016; Picard, 2021)

c. Suivi

Le suivi est primordial afin d'évaluer l'efficacité des interventions chirurgicales et dépister au plus tôt d'éventuelles complications. Il permet d'ajuster et de poursuivre la prise en charge jusqu'à l'âge adulte. Des interventions chirurgicales supplémentaires peuvent alors s'avérer nécessaires. Ainsi, la phonation, l'audition, la croissance maxillo-faciale et le développement dentaire de l'enfant sont particulièrement surveillés. (Picard, 2021)

2. Chez le chiot

a. Soins pré-opératoires

Pour les propriétaires désireux de prendre en charge un chiot atteint de FLP, il est nécessaire de les informer au préalable du parcours de soin, afin qu'ils émettent un consentement éclairé. En effet, certaines présentations cliniques de FLP impliquent un investissement conséquent en termes de temps et de soins jusqu'à ce que le chiot soit en âge d'être opéré.

Des conseils sur l'alimentation et sur la vigilance à l'égard de potentielles complications doivent être formulés avec précision. Certains chiots nécessitent en effet un nourrissage au biberon, avec une tétine adaptée ou via des modalités adaptées à ses capacités.

Enfin, un suivi vétérinaire rapproché est conseillé afin de surveiller le bon développement de l'animal et l'absence de complications ou de contre-indications à la chirurgie. (Moura *et al.*, 2017)

b. Prise en charge chirurgicale

La chirurgie de la FLP chez le chiot est en général réalisée autour des six mois de l'animal, lorsque que la denture permanente a fini de se développer et que la taille de la fente s'est stabilisée, voire légèrement réduite avec la croissance.

Plusieurs techniques chirurgicales sont décrites pour la prise en charge de la FLP chez le chiot : certains utilisent des lambeaux muqueux, des lambeaux muco-périostés, des greffes osseuses autologues ou des prothèses, en fonction de la gravité de la fente. (Moura *et al.*, 2017)

Si la prise en charge est bien décrite pour les fentes palatines pures, elle l'est beaucoup moins, pour les fentes labio-alvéolaires. Par exemple, dans le cadre de fentes palatines, il est en effet désormais recommandé de procéder à un scanner préalablement à la chirurgie, afin d'évaluer l'étendue du défaut osseux occasionné par la fente et donc la possibilité ou non de réaliser un lambeau tissulaire. En l'absence de support osseux suffisant, certaines techniques de lambeaux deviennent ainsi irréalisables.

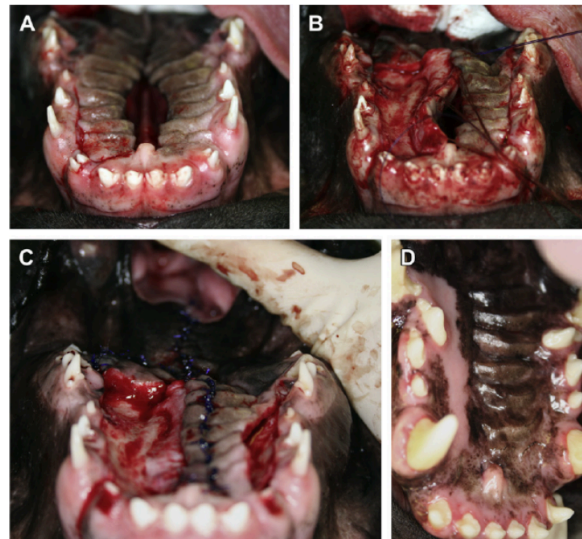


Figure 27 : Reconstruction palatine chirurgicale via un lambeau de recouvrement. (Zacher and Marretta, 2013)

Les répercussions d'une FLP sont variées. Les enfants atteints peuvent avoir des **difficultés à se nourrir** et sont également sujets à des affections de l'oreille moyenne, entraînant des **troubles auditifs**. La **phonation** et l'**élocution** sont souvent affectées, avec des problèmes de voix et de parole. Sur le plan mental, ces enfants peuvent souffrir d'**anxiété**, de **dépression** et d'une **baisse de l'estime de soi**, souvent exacerbées par des moqueries ou du harcèlement. Les parents ressentent également une grande inquiétude.

Chez les chiots, des troubles similaires de l'alimentation et de l'oreille moyenne peuvent être observés.

Lors du diagnostic de FLP chez l'enfant, une **équipe multidisciplinaire** est mise en jeu : des imageurs, chirurgiens, orthophonistes et psychologues interviennent à différentes étapes de la prise en charge, **de la naissance à l'âge adulte**. Il n'existe pas de consensus sur le protocole chirurgical, mais celui-ci implique généralement plusieurs opérations s'étalant entre les 3 mois et les 6 ans du patient.

Chez le chiot, le diagnostic de FLP impose la formulation de conseils et consignes précis auprès des propriétaires désireux d'entamer une prise en charge. En l'absence de consensus, diverses techniques peuvent être employées en fonction de la présentation clinique et du chirurgien vétérinaire.

**PARTIE EXPÉRIMENTALE : ANALYSE DE
LÉSIONS TOMODENSITOMÉTRIQUES
CHEZ LE CHIOT**

I. Présentation du sujet

La fente labio-palatine est une pathologie bien connue et documentée, chez l'enfant comme chez le chiot. En revanche, les lésions maxillo-faciales concomitantes à la présence de celle-ci sont très peu décrites chez le chien. En effet, les chiots atteints de FLP sont rarement pris en charge médicalement, en particulier s'ils sont issus d'un élevage. Quand c'est le cas, il est anecdotique qu'un examen tomodensitométrique soit pratiqué. Or, c'est l'examen de choix pour le dépistage et l'analyse de ces lésions.

Le chiot présente-t-il des lésions anatomiques de la région maxillo-faciale concomitantes à la présence d'une fente labio-palatine ? Si oui, quelles sont-elles et selon quelle incidence sont-elles retrouvées ? Si elles existent, ces lésions sont-elles comparables aux lésions décrites chez l'enfant ? Selon les mêmes incidences ? Ces lésions ont-elles une répercussion clinique ? Est-il pertinent de les prendre en compte lors de la prise en charge chirurgicale des animaux atteints ?

Cette étude vise à analyser les images obtenues suite à un examen tomodensitométrique réalisé en pré-opératoire chez des chiots atteints de fente labio-palatine spontanée. Une liste de critères, établie suite à l'étude de la bibliographie chez l'enfant, sera recherchée chez les chiots inclus dans ce travail afin de comparer les lésions associées à la présence d'une FLP.

II. Matériel et méthode

A. Recrutement des chiots

Les chiots inclus dans cette étude proviennent d'une étude préclinique visant à évaluer l'utilisation d'un biomatériau pour le comblement de la fente alvéolaire. Dans le cadre de cette étude, un examen scanner est réalisé à l'inclusion de l'animal. Ces examens scanners seront le support du travail réalisé ici.

Une consultation au service de chirurgie d'ONIRIS a été imposée pour chaque chiot candidat afin de caractériser et de confirmer le seul critère d'éligibilité : la présence d'une fente labio-alvéolaire. Les fentes syndromiques, en raison de la faible viabilité des chiots atteints, ont été exclues. Cette consultation est également l'occasion d'obtenir le consentement éclairé des propriétaires pour le protocole expérimental. L'étude est encore en cours et les cas inclus dans cette étude proviennent de la période de mars 2021 à janvier 2023.

Tableau 2 : Récapitulatif des cas inclus dans l'étude

Cas	Race	Sexe	Âge lors du recrutement	Type de fente
1	Staffordshire Bull Terrier	Femelle	3 mois	Fente labio-alvéolaire gauche
2	Cocker Américain	Mâle	3,5 mois	Fente labio-alvéolaire gauche
3	Bouledogue Français	Femelle	4 mois	Fente labio-alvéolaire gauche
4	Cocker Américain	Femelle	1 an	Fente labio-alvéolaire bilatérale
5	Cocker Américain	Mâle	5 mois	Fente labio-alvéolaire gauche
6	Lhasa Apso	Mâle	4 mois	Fente labio-alvéolaire gauche
7	Boxer	Mâle	5 mois	Fente labio-alvéolaire vélo-palatine bilatérale
8	Staffordshire Bull Terrier	Femelle	4,5 mois	Fente labio-alvéolaire bilatérale
9	Boxer	Femelle	5 mois	Fente labio-alvéolaire vélo-palatine droite

B. Protocole de l'imagerie scanner

Un scanner pré-opératoire est réalisé après la consultation au service de chirurgie d'ONIRIS. Une anesthésie générale de courte durée est nécessaire pour la réalisation de cet examen. Voici le protocole anesthésique :

- Prémédication : 2-5 µg/kg de médétomidine administrée par voie intraveineuse,
- Induction : 2 mg/kg de propofol administré par voie intraveineuse,
- Relais gazeux : isoflurane.

Le modèle de scanner utilisé est un Siemens Somatom go.Up. Les images ont été obtenues par l'utilisation de séquences Crâne, avec une dose de 130 Kv (modulation d'intensité via la fonction Care Dose). Des filtres osseux et mous ont été appliqués, et les coupes réalisées sont de 0,6mm d'épaisseur avec un incrément de 0,4mm. Un produit de contraste (OMNIPAQUE 300 MG) a été injecté par voie intraveineuse à la posologie de 2 mL/kg afin d'obtenir 600 mg d'iode par kilogramme de poids corporel.

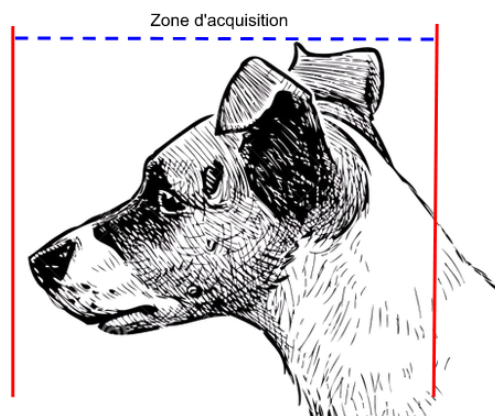


Figure 28 : Zone d'acquisition scanner. (Production personnelle)

C. Description des lésions

1. Description des fentes labio-alvéolaires

Afin de standardiser la description des fentes labio-alvéolaire, le système de classification LAHS décrit précédemment (figure 23) a été utilisé. (E. Moura and Pimpão, 2017)

Une **description de la largeur** de chaque fente a été réalisée en mesurant cette largeur et en l'exprimant selon cette formule :

$$\% \text{ Largeur} = \frac{\text{largeur de la fente}}{\frac{\text{distance entre les canines}}{2}} \times 100$$

Une note de sévérité de la fente a été associée à chaque mesure :

- 1 : pourcentage de largeur compris entre 1 et 10%
- 2 : pourcentage de largeur compris entre 11 et 20%
- 3 : pourcentage de largeur compris entre 21 et 30%
- 4 : pourcentage de largeur compris entre 31 et 40%
- 5 : pourcentage de largeur compris entre 41 et 50%

2. Description des lésions associées à la présence d'une fente labio-alvéolaire

Suite aux recherches bibliographiques ayant permis de lister les lésions tomodensitométriques classiquement observées chez les enfants atteints de fentes labio-palatines, un tableau de lecture a été créé. L'ensemble des critères extrapolables de l'examen scanner chez l'homme ont été considérés, puis retenus ou écartés.

Les **critères morphométriques** n'ont pas été retenus : une comparaison de ces critères entre l'enfant et le chiot n'aurait pas été possible, ni pertinente, en raison de l'immense variabilité morphométrique présente chez le chien, dépendante du morphotype de l'animal (dolichocéphale, brachycéphale, mésencéphale), et en l'absence de normes morphométriques chez le chien.

Cependant, le **type morphologique du crâne** de chaque chiot a été déterminé en calculant l'**indice crânien**, selon les mesures et formules suivantes, décrites par Peralta (Peralta *et al.*, 2017) :

$$\text{Indice crânien} = \frac{\text{Largeur du crâne} \times 100}{\text{Distance prosthion - inion}}$$

La largeur du crâne étant représentée par l'endroit le plus large entre les deux arches zygomatiques.

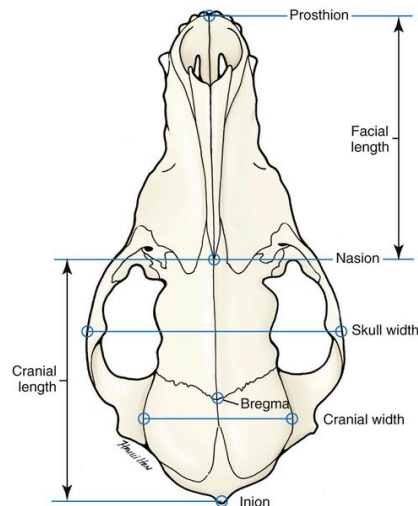


Figure 29 : Mesures nécessaires au calcul de l'indice crânien. (Hermanson, De Lahunta and Evans, 2013)

Les types morphologiques ont été répartis ainsi :

- indice crânien > 66,5 : crâne **brachycéphale**
- $45,5 \leq$ indice crânien $\leq 66,5$: crâne **mésocéphale**
- indice crânien < 45,5 : crâne **dolichocéphale**

Les **critères purement quantitatifs**, décrits en comparaison à des valeurs de référence chez l'homme, ont également dû être écartés : en effet, ces valeurs de référence ne sont pas décrites chez le chien. En revanche, les **critères quantitatifs** comparables par symétrie axiale - c'est-à-dire entre le côté droit et le côté gauche du crâne - ont été privilégiés, ainsi que les **critères qualitatifs**.

Un total de quatorze critères a été retenu. Ceux-ci sont listés par zone topographique dans le tableau suivant.

Tableau 3 : Récapitulatif des critères retenus.

Région anatomique	Lésion
Maxillaire	Protrusion du pré-maxillaire
Mandibule	Mandibule rétrognathe
Région nasale	<ul style="list-style-type: none"> - Déviation du septum nasal - Modification(s) de la columelle et des cartilages alaires - Réduction des volumes nasaux - Modification(s) des cornets nasaux
Dents	<ul style="list-style-type: none"> - Éruption ectopique - Agénésie dentaire - Dent surnuméraire - Irrégularité de la couronne dentaire
Oreille moyenne	<ul style="list-style-type: none"> - Hypoplasie de la bulle tympanique - Opacification de l'oreille moyenne
Sinus paranasaux	Modification(s) des sinus paranasaux
Système ventriculaire	Modification(s) du système ventriculaire

Un système d'annotation a été mis en place :

- - : absence de ce critère
- + : présence de ce critère

3. Analyse des lésions

La lecture des scanners a été réalisée avec le logiciel Weasis® (v4.4.0) et les mesures de volume avec le logiciel Horos® (v3.3.6). Une seconde lecture des scanners a été réalisée par Dr. Nora BOUHSINA.

Afin de mesurer le volume des cavités nasales, la surface de ces structures a été mesurée sur chacune des coupes (vue coronale) : les contours de chaque structure ont été délimités manuellement sur une dizaine de coupes à l'aide de l'outil *Closed polygon ROI* du logiciel Horos®. Ont été exclus de la mesure le récessus maxillaire et le méat naso-pharyngien car considérés comme n'appartenant pas strictement à la cavité nasale.

Puis les contours ont été générés automatiquement sur le reste des coupes à l'aide de l'outil *ROI > Generate missing ROIs*. Les contours générés automatiquement via cet outil ont ensuite été ajustés manuellement avec l'outil *Repulsor*. Enfin, le volume de chaque structure a été généré à l'aide de l'outil *ROI > ROI Volume > Compute volume*, permettant d'obtenir une reconstruction en 3D de la structure d'intérêt.

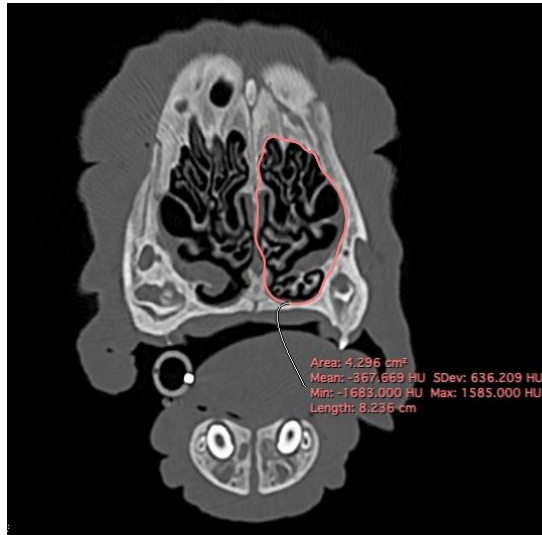

Figure 30 : Mesure du volume de la cavité nasale droite d'un chiot via Horos®. (Production personnelle)

4. Etude statistique

Les données volumétriques ont été analysées statistiquement en calculant la moyenne des volumes obtenus du côté fendu et du côté sain. Ces **moyennes expérimentales**, issues d'un **faible nombre d'échantillons indépendants**, ont ensuite été comparées à l'aide d'un **test T de Student**.

a. Test de Student

On considère deux hypothèses :

- H0 : Les deux moyennes ne diffèrent pas. Il n'y a pas de différence significative entre les volumes moyens des cavités nasales du côté fendu et du côté sain.
- H1 : Les deux moyennes sont différentes. Il y a une différence significative entre les volumes moyens des cavités nasales du côté fendu et du côté sain.

Le $T_{\text{théorique}}$ au risque de 5% est relevé dans la table du test de Student (annexe 5) en fonction du degré de liberté des échantillons A et B. Puis le $T_{\text{calculé}}$ est déterminé à l'aide de la formule suivante :

$$T_{\text{calculé}} = \frac{\mu A - \mu B}{\sqrt{(sA^2/nA) + (sB^2/nB)}}$$

Dans cette équation : μ représente la moyenne ; s représente la variance ; n représente la taille de l'échantillon.

Si $T_{\text{calculé}} < T_{\text{théorique}}$ on rejette H1 et on accepte H0 au risque de 5%, et inversement.

b. Test de Fisher-Snedecor

Les conditions d'application du test T de Student nécessitent une égalité des variances des deux échantillons : le **test de Fisher-Snedecor** a donc été réalisé au préalable afin de confirmer cette condition.

On considère deux hypothèses :

- H0 : Les deux variances sont égales.
- H1 : Les deux variances sont différentes.

Le $F_{\text{théorique}}$ au risque de 5% est relevé dans la table du test de Fisher (annexe 4) en fonction du degré de liberté des échantillons A et B. Puis le $F_{\text{calculé}}$ est déterminé à l'aide de la formule suivante :

$$F_{\text{calculé}} = \frac{sA^2}{sB^2}$$

Dans cette équation : s représente la variance.

Si $F_{\text{calculé}} < F_{\text{théorique}}$ on rejette H1 et on accepte H0 au risque de 5%, et inversement.

III. Résultats

A. Description de l'effectif

1. Présentation clinique

Neuf chiots sont inclus dans l'étude : 77,8% (n=7) des chiots présentent une fente de type labio-alvéolaire et 22,2% (n=2) présentent une fente complète, c'est-à-dire labio-alvéolaire vélo-palatine.

2. Latéralité

Cette fente est unilatérale pour 66,7% (n=6) de l'effectif et bilatérale pour 33,3% des cas (n=3). On compte donc 12 fentes pour 9 chiots. Parmi les fentes unilatérales, 83,3% (n=5) d'entre elles sont situées à gauche, contre 16,7% (n=1) à droite.

3. Races et morphotypes

Les races des chiots (5 femelles et 4 mâles) sont : Cocker Américain à (33,3% ; n=3), Staffordshire Bull Terrier à (22,2% ; n=2), Boxer (22,2% ; n=2), Lhasa Apso à (11,1% ; n=1) et Bouledogue Français (11,1% ; n=1). L'âge médian à l'inclusion est de 4,5 mois (de 3 mois à 1 an).

La mesure des index crâniens révèle que 66,7% (n=6) des effectifs sont brachycéphales et 33,3% (n=3) sont mésocéphales.

4. Sévérité de la fente

Les mesures de largeur des fentes indiquent que la sévérité de la fente est notée à :

- 1 pour 8,3% des cas (n=1),
- 2 pour 8,3% des cas (n=1),
- 3 pour 41,7% des cas (n=5),
- 4 pour 33,3% des cas (n=4),
- 5 pour 8,3% des cas (n=1).

Tableau 4 : Récapitulatif de la description de l'effectif.

Cas	Race	Âge	Crâne (index crânien)	LAHS	Sévérité
1	Staffordshire Bull terrier	3 mois	Brachycéphale (85,8)	03-03-00-00	3
2	Cocker Américain	3,5 mois	Mésocéphale (57,8)	03-03-00-00	4
3	Bouledogue Français	4 mois	Brachycéphale (102,6)	03-03-00-00	4
4	Cocker Américain	1 an	Mésocéphale (63,9)	33-33-00-00	Gauche : 4 Droite : 3
5	Cocker Américain	5 mois	Mésocéphale (57,4)	03-03-00-00	3
6	Lhasa Apso	4 mois	Brachycéphale (66,7)	03-03-00-00	5
7	Boxer	5 mois	Brachycéphale (86,3)	33-33-33-33	Gauche : 2 Droite : 3
8	Staffordshire Bull terrier	4,5 mois	Brachycéphale (66,8)	33-33-00-00	Gauche : 1 Droite : 3
9	Boxer	5 mois	Brachycéphale (80,2)	30-30-30-30	4

B. Description des lésions tomодensitométriques

La description des lésions mises en évidence à l'examen tomодensitométrique chez les cas inclus se fera par région anatomique. Au cours de l'analyse des images tomодensitométriques par un second opérateur, certaines anomalies non recherchées dans la liste de critères ont été mises en évidence. Elles sont également répertoriées ci-dessous par région anatomique, sous l'appellation "découvertes fortuites".

1. Mandibule et maxillaire

Les critères recherchés étaient une **protrusion du pré-maxillaire** et une **mandibule rétrognathe** (Annexe 2). Parmi les cas inclus, 11,1% (n=1) de l'effectif présente une protrusion du pré-maxillaire. Aucune rétrognathie mandibulaire n'est observée au sein de l'effectif. A contrario, un **prognathisme mandibulaire** a été mis en évidence chez un chiot (*figure 31*).

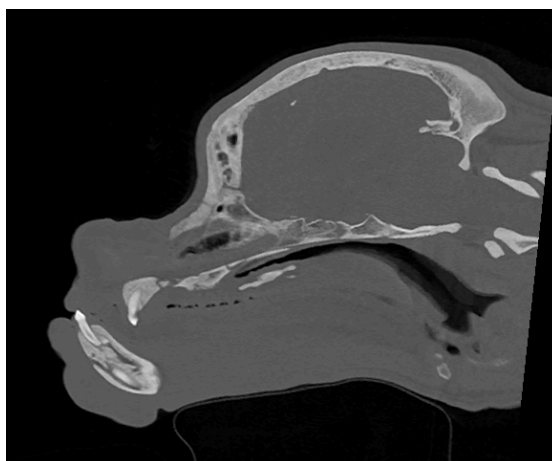


Figure 31 : Prognathisme mandibulaire chez un chiot de l'effectif. (Production personnelle)

Tableau 5 : Récapitulatif des lésions maxillaires et mandibulaires au sein de l'effectif.

Cas	Type de fente	Lésions		
		Protrusion du pré-maxillaire	Mandibule rétrognathe	Découvertes fortuites
1	03-03-00-00	-	-	/
2	03-03-00-00	-	-	/
3	03-03-00-00	-	-	/
4	33-33-00-00	-	-	/
5	03-03-00-00	-	-	/
6	03-03-00-00	-	-	/
7	33-33-33-33	-	-	Prognathisme mandibulaire
8	33-33-00-00	+	-	/
9	30-30-30-30	-	-	/

2. Région nasale

a. Cavités nasales

Le critère recherché était une **réduction du volume de la cavité nasale du côté fendu** chez les animaux atteints de **fente unilatérale**.

En considérant les 6 fentes unilatérales, les moyennes des volumes des cavités nasales du côté fendu et du côté sain ont été calculées. Selon le test de Student, elles ne sont **significativement pas différentes** (p-value > 0,05). (annexe 7)

Tableau 6 : Volume des cavités nasales au sein de l'effectif.

Cas	Volume côté sain (cm ³)	Volume côté fendu (cm ³)
1	8,3427	8,322
2	9,7281	9,1959
3	5,6405	6,276
5	5,4231	5,1975
6	2,7775	2,6275
9	14,1051	12,4938
Moyenne	7,53486	7,15814

Ainsi, chez les chiots inclus atteints de fente labio-alvéolaire unilatérale, les cavités nasales du côté fendu et du côté sain n'ont **pas un volume significativement différent**.

b. Septum nasal

Le critère recherché était une déviation du septum nasal. Cette **déviatiion septale** a été mise en évidence chez 33,3% de l'effectif (n=3).

La déviation est orientée du côté sain chez les deux chiots atteints de fente unilatérale. L'angle moyen de déviation est de 28,5°.

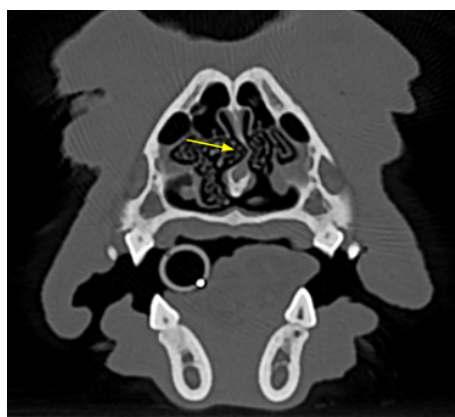


Figure 32 : Déviation septale chez un chiot de l'effectif. (Production personnelle)

c. Cornets nasaux

Le critère recherché était une modification des cornets nasaux. Au sein de l'effectif, un unique cas présente une **hypoplasie des cornets nasaux** (figure 33). Un autre chiot de l'effectif présente une **lyse** de son cornet nasal gauche (figure 34). Enfin, une légère **malformation du cornet nasal ventral** du côté fendu est observée chez un dernier chiot (figure 35).

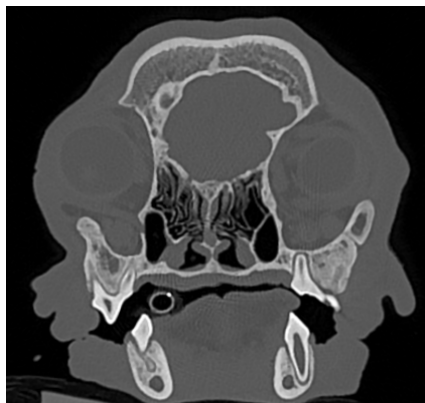


Figure 33 : Hypoplasie des cornets nasaux chez un chiot de l'effectif. (Production personnelle)

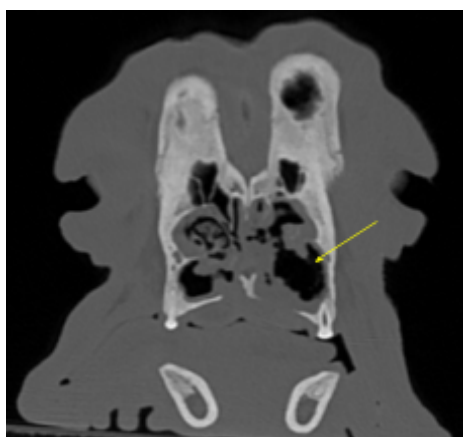


Figure 34 : Lyse du cornet nasal gauche chez un chiot de l'effectif. (Production personnelle)

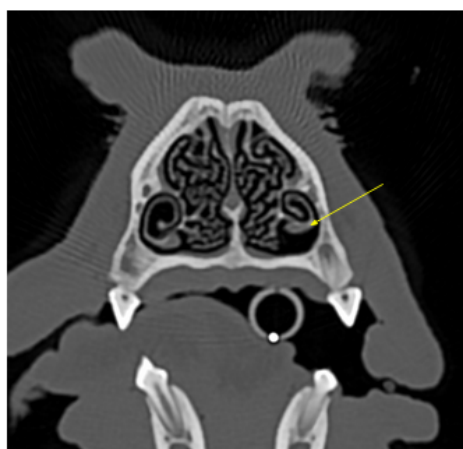

Figure 35 : Malformation du cornet nasal ventral gauche chez un chiot de l'effectif. (Production personnelle)

d. Pointe du nez

Une **déviatiion des cartilages alaires et de la columelle** est observée chez 33,3% (n=3) de l'effectif.

e. Découvertes fortuites

Chez un chiot de l'effectif, un élargissement du méat nasal ventral gauche en regard de la dent 207 est observé (*figure 35*).

Tableau 7 : Récapitulatif des lésions de la cavité nasale au sein de l'effectif.

Cas	Type de fente	Lésions			
		Région nasale			
		Déviatiion du septum	Pointe du nez	Modification des cornets nasaux	Découvertes fortuites
1	03-03-00-00	-	-	-	/
2	03-03-00-00	-	+	+ Malformation du cornet ventral gauche	Élargissement du méat nasal ventral gauche
3	03-03-00-00	+ vers la droite (13,6°)	+	+ Hypoplasie bilatérale	/
4	33-33-00-00	+ vers la gauche (39,5°)	-	-	/
5	03-03-00-00	-	+	-	/
6	03-03-00-00	+ vers la droite (32,5°)	-	-	/
7	33-33-33-33	-	-	-	/
8	33-33-00-00	-	-	-	/
9	30-30-30-30	-	-	+ Lyse à gauche	/

3. Dents

Au niveau de la denture, les anomalies recherchées étaient : des agénésies dentaires, des dents surnuméraires, des éruptions ectopiques et des irrégularités de la couronne dentaire. Les dents surnuméraires étant par essence ectopique, elles ne sont pas décomptées dans la catégorie “éruption ectopique”.

Toutes les fentes observées dans l’effectif traversent l’arcade alvéolaire entre les incisives 102/103 (502/503 pour les dents déciduales) ou 202/203 (602/603).

a. Dents surnuméraires

Des **dents surnuméraires** sont présentes dans 55,6% des cas (n=5). Toutes les dents surnuméraires observées sont situées du côté fendu et 60% d’entre elles concernent une **incisive**.

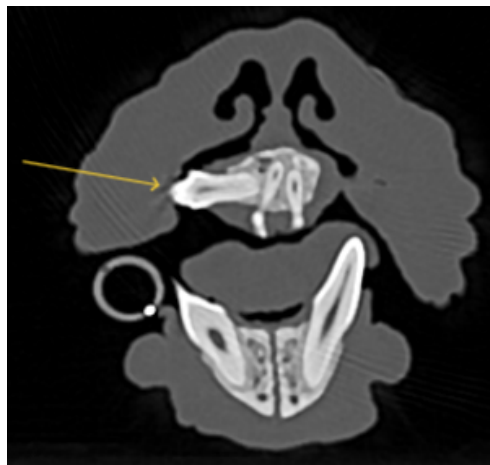


Figure 36 : Dent surnuméraire chez un chiot de l’effectif. (Production personnelle)

b. Éruption ectopique

Une **éruption ectopique** est remarquée chez 22,2% de l’effectif (n=2) : la dent 203 est concernée dans les deux cas, du côté fendu.

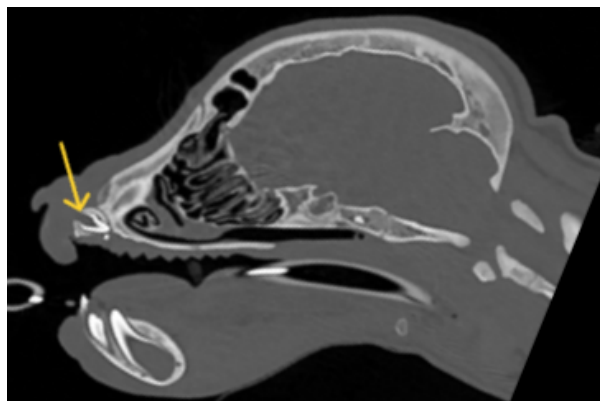


Figure 37 : Éruption dentaire ectopique chez un chiot de l’effectif. (Production personnelle)

c. Agénésie dentaire et irrégularité de la couronne dentaire

Aucune **agénésie dentaire** ni **irrégularité ou anomalie de la couronne dentaire** n'est présente parmi les 9 chiots.

Parmi les anomalies dentaires relevées, 71,4% d'entre elles concernent une **incisive de l'arcade alvéolaire supérieure, du côté fendu**.

Tableau 8 : Récapitulatif des lésions dentaires au sein de l'effectif.

Cas	Type de fente	Lésions			
		Dents			
		Éruption ectopique	Agénésie dentaire	Dent surnuméraire	Irrégularité ou anomalie de la couronne
1	03-03-00-00	+ Dent 203	-	-	-
2	03-03-00-00	-	-	-	-
3	03-03-00-00	-	-	+ Médialement à la dent 204	-
4	33-33-00-00	-	-	+ Latéralement à la dent 101	-
5	03-03-00-00	-	-	-	-
6	03-03-00-00	+ Dent 203	-	+ Médialement à la dent 204	-
7	33-33-33-33	-	-	+ Médialement à la dent 102	-
8	33-33-00-00	-	-	-	-
9	30-30-30-30	-	-	+ Médialement à la dent 103	-

4. Oreille moyenne

Une opacification de l'oreille moyenne et une hypoplasie des bulles tympaniques étaient recherchées ici.

a. Hypoplasie des bulles tympaniques

Une **hypoplasie des bulles tympanique (BT)** a été mise en évidence chez 22,2% (n=2) de l'effectif. Cette hypoplasie est présente du côté fendu chez les deux chiots. En parallèle, on observe également pour les deux cas un épaissement lisse et régulier de la paroi de la bulle tympanique hypoplasique.

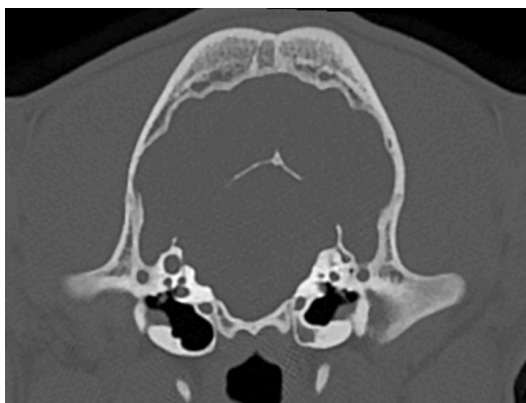

Figure 38 : Asymétrie des bulles tympaniques chez un chiot de l'effectif. (Production personnelle)

b. Opacification de l'oreille moyenne

Aucune **opacification de l'oreille moyenne** n'a été observée au sein de l'effectif.

c. Découvertes fortuites

Chez un chiot, on observe une **diminution importante du diamètre luminal de la partie horizontale des conduits auditifs externes (CAE)**, en région tympanique.

Tableau 9 : Récapitulatif des lésions de l'oreille moyenne au sein de l'effectif.

Cas	Type de fente	Lésions		
		Oreille moyenne		
		Opacification de l'oreille moyenne	Hypoplasie des bulles tympaniques	Découvertes fortuites
1	03-03-00-00	-	+ Gauche	Épaississement pariétal de la BT gauche
2	03-03-00-00	-	-	/
3	03-03-00-00	-	+ Gauche	Épaississement pariétal de la BT gauche
4	33-33-00-00	-	-	Diminution du diamètre luminal des CAE
5	03-03-00-00	-	-	/
6	03-03-00-00	-	-	/
7	33-33-33-33	-	-	/
8	33-33-00-00	-	-	/
9	30-30-30-30	-	-	/

5. Sinus paranasaux

Au niveau des sinus paranasaux, des modifications des sinus paranasaux ont été notées chez 44,4% (n=4) de l'effectif. On peut noter :

- une **atrophie sinusale** (sinus frontaux, récessus maxillaires) chez 2 chiots (*figure 39*),
- une **absence de sinus frontaux** chez 2 chiots (*figure 40*),
- une **asymétrie des récessus maxillaires** chez 1 chiot (*figure 41*).

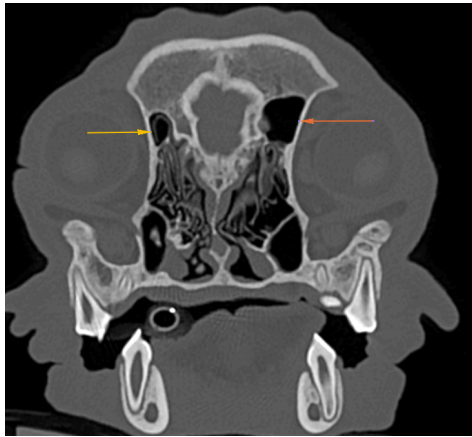


Figure 39 : Atrophie des sinus frontaux chez un chiot de l'effectif. (Production personnelle)

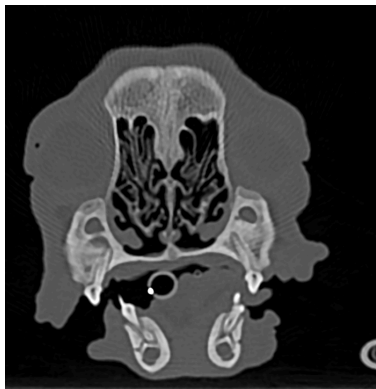

Figure 40 : Absence de sinus frontaux chez un chiot de l'effectif. (Production personnelle)

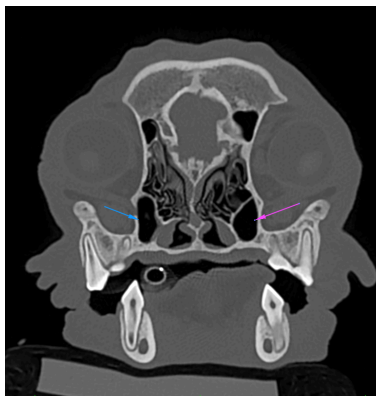


Figure 41 : Asymétrie des récessus maxillaires chez un chiot de l'effectif. (Production personnelle)

Tableau 10 : Récapitulatif des lésions sinusales au sein de l'effectif.

Cas	Type de fente	Lésions
		Modifications des sinus paranasaux
1	03-03-00-00	-
2	03-03-00-00	-
3	03-03-00-00	+ 1. Atrophie marquée des sinus frontaux, quasi-inexistant à droite 2. Asymétrie des récessus maxillaires
4	33-33-00-00	-
5	03-03-00-00	-
6	03-03-00-00	+ Absence de sinus frontaux
7	33-33-33-33	+ Récessus maxillaires de petite taille, symétriques
8	33-33-00-00	-
9	30-30-30-30	+ Absence de perforation du sinus frontal droit, à l'exception d'un compartiment de très petite taille en région rostro-ventrale

6. Palais mou

Un **épaississement du palais mou**, découvert fortuitement, est observé chez 22,2% (n=2) des chiots : cet épaississement est léger chez le premier, sans obstruction du nasopharynx. Il est en revanche plus marqué chez le second chiot, à l'origine d'une légère **diminution de la lumière du naso-pharynx** (*figure 37*).

7. Système nerveux central

Des anomalies localisées au niveau du système nerveux central (SNC) ont été mises en évidence chez 66,7% (n=6) de l'effectif. On peut noter :

- une **dilatation du système ventriculaire** chez 6 chiots (*figure 42*) ;
- une **asymétrie du volume des lobes cérébraux** et de la tente du cervelet chez 1 chiot (*figure 43*) ;
- une **déviations de la faux du cerveau** chez 1 chiot (*figure 43*) ;
- une **collection liquidienne** de petite taille en région supra-colliculaire avec une légère **compression de la partie rostrale du cervelet** chez 1 chiot (*figure 44*).

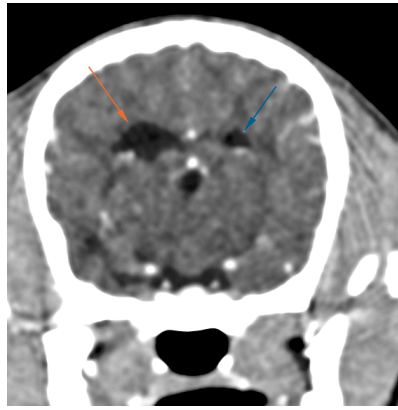


Figure 42 : Dilatation asymétrique des ventricules latéraux chez un chiot de l'effectif. (Production personnelle)

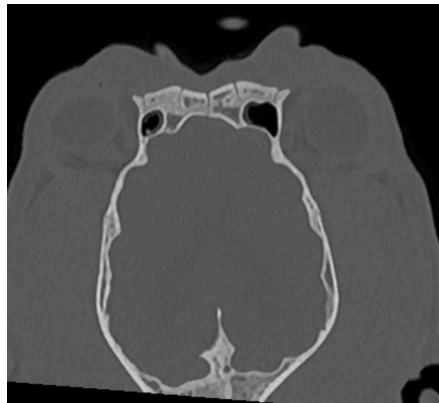

Figure 43 : Asymétrie des lobes cérébraux et de la tente du cervelet chez un chiot de l'effectif. (Production personnelle)

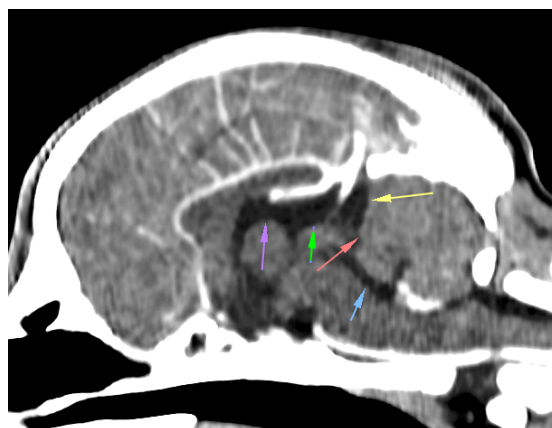

Figure 44 : Dilatation du système ventriculaire et collection liquidienne en région supra-colliculaire comprimant légèrement la partie rostrale du cervelet chez un chiot de l'effectif. (Production personnelle)

Tableau 11 : Récapitulatif des lésions du SNC au sein de l'effectif.

Cas	Type de fente	Lésions
		Découvertes fortuites
1	03-03-00-00	/
2	03-03-00-00	/
3	03-03-00-00	1. Asymétrie du volume des lobes cérébraux (G > D) ainsi que de la tente du cervelet 2. Déviation de la faux du cerveau à gauche en région caudale 3. Légère dilatation du système ventriculaire
4	33-33-00-00	/
5	03-03-00-00	Discrète dilatation du système ventriculaire, symétrique
6	03-03-00-00	1. Légère dilatation asymétrique des ventricules latéraux (D > G) ainsi que du reste du système ventriculaire, en particulier le troisième ventricule 2. Collection liquidienne de petite taille en région supra-colliculaire avec légère compression de la partie rostrale du cervelet
7	33-33-33-33	Dilatation importante du système ventriculaire, symétrique
8	33-33-00-00	Légère dilatation symétrique des ventricules latéraux
9	30-30-30-30	Dilatation modérée du système ventriculaire, symétrique pour les ventricules latéraux

8. Os de la face et de la tête

Une **asymétrie des os temporaux, pariétaux et occipitaux** est découverte fortuitement chez un chiot. On note également une légère **malformation occipitale caudale** chez un second chiot.

IV. Discussion

A. Le chiot, un modèle d'étude

Le chiot a été choisi comme modèle d'étude des fentes labio-palatine. L'étude bibliographique souligne les similitudes sur les plans embryologiques, anatomiques et pathogéniques partagées entre l'homme et le chien. De surcroît, le chien ayant été domestiqué il y a plus de 15 000 ans (Tancredi and Cardinali, 2023) et partageant toujours davantage notre quotidien, nous évoluons dans le même environnement, selon un mode de vie proche. Enfin, aisément manipulable et accessible, le chiot s'avère un modèle d'étude pertinent.

La présence d'une fente labio-palatine peut être spontanée, ou induite expérimentalement, chimiquement ou chirurgicalement. Cette étude inclut des animaux ayant présenté une fente de manière spontanée pour des raisons éthiques, au-delà de l'aspect pratique lié au large nombre d'animaux présentant naturellement cette lésion à la naissance.

La principale limite liée à l'utilisation de ce modèle spontané d'un point de vue pratique reste le nombre de cas inclus. En effet, le recrutement nécessite la naissance de chiots atteints, la volonté des éleveurs ou des propriétaires de les faire participer à l'étude, dans certains cas la mise en place de mesures de nursing (biberonnage etc.) et la durée de croissance jusqu'à atteindre un âge permettant leur prise en charge. Ce nombre de cas inclus, bien qu'exploitable, reste faible d'un point de vue statistique pour espérer obtenir des résultats significatifs.

B. Sélection des critères

Dans un premier temps, il est nécessaire de préciser que la liste des critères établie n'a pas pour objectif d'être complètement exhaustive : elle constitue le reflet de l'étude de la littérature sur le sujet et des principales lésions observées et décrites par plusieurs études. Certains critères peuvent ne pas être mentionnés car non décrits dans le corpus bibliographique sélectionné.

Comme décrit dans l'étude bibliographique, un grand nombre de lésions tomodensitométriques associées à la fente labio-palatine et décrites chez l'enfant se basent sur des observations quantitatives. Les critères en question, par exemple la largeur de la cavité nasale, sont mesurés chez l'enfant atteint, puis comparés aux valeurs de référence établies chez les individus sains. L'étude de ces critères n'était donc pas extrapolable chez le chiot : en effet, il n'existe pas de norme de référence pour les différentes structures anatomiques de la face dans l'espèce canine.

La principale raison est que la forme et les proportions de la tête présentent des variations raciales infiniment plus étendues chez le chien que chez l'homme : par exemple, les repères anatomiques changent drastiquement entre un Bouledogue Français et un Colley.

La seconde limite à l'extrapolation de l'analyse tomodensitométrique de l'homme chez le chiot concerne l'absence de groupe contrôle. En effet, chez l'enfant, certains critères - par exemple le volume des sinus maxillaires - sont mesurés chez le groupe test (enfants atteints de FLP) et chez le groupe contrôle (enfants sains) afin de comparer les valeurs obtenues. Dans notre cas, nous ne disposons pas de groupe contrôle.

Pour des raisons à la fois pratiques et économiques, il est très compliqué de trouver des chiots sains comparables aux chiots atteints en termes de race et d'âge, et de les soumettre à un examen tomодensitométrique. Dès lors, les seuls critères extrapolables sont des critères qualitatifs, donc soumis à l'appréciation de l'opérateur, ou des critères quantitatifs basés sur une comparaison par symétrie axiale entre le côté fendu et le côté sain de la face. Ces derniers ne sont donc pas extrapolables chez les animaux atteints de fente bilatérale.

C. Analyse et comparaison des lésions tomодensitométriques

1. Similitudes entre l'enfant et le chiot

L'analyse des lésions tomодensitométriques chez le chiot révèle de nombreux points communs à la présentation chez l'enfant.

a. Latéralité

Comme décrit chez l'enfant (Dixon *et al.*, 2011), une grande majorité des fentes unilatérales de l'effectif est située du côté gauche chez les chiots de l'effectif.

b. Région nasale

i. Déviation du septum nasal

Au niveau de la région nasale, une **déviation septale** est mise en évidence chez 33,3% de l'effectif selon des proportions comparables à la description de ce critère chez l'homme dans une étude de 2014 qui le rapporte chez 34% des cas inclus. (Kuijpers *et al.*, 2014) C'est en revanche supérieur à la prévalence de 11,1% rapportée dans la littérature vétérinaire. (Nemec *et al.*, 2012) Cependant, la déviation septale est également décrite chez les chiens sains, non atteints de FLP (Miles and Schwarz, 2020), elle ne peut donc être associée spécifiquement à la présence d'une fente.

ii. Modifications des cornets nasaux

Des **modifications des cornets nasaux** sont également soulignées : ainsi, ils sont hypoplasiques chez un chiot de l'effectif. Cependant, cet animal présente par ailleurs un index crânien de 102,6 : sa conformation est donc fortement brachycéphale. Ce résultat est donc à interpréter avec prudence au regard des aberrations de conformation et des défauts de ramification des cornets nasaux rapportés chez des individus de race brachycéphale exempts de fente labio-palatine. (Krainer and Dupré, 2022)

Un autre chiot de l'effectif présente quant à lui une **lyse** de son cornet nasal gauche. Un épisode de rhinite avec jetage au niveau de la narine gauche est rapporté dans ses antécédents médicaux : cette affection peut être mise en relation avec la lésion observée. Enfin, une légère **malformation du cornet nasal ventral** du côté fendu est observée chez un dernier chiot, présentant quant à lui un index crânien mésocéphale. Cette lésion peut être associée à la présence de la fente.

Ces modifications sont cohérentes avec celles décrites dans la littérature vétérinaire (Nemec *et al.*, 2012) mais diffèrent de celles rapportées chez l'enfant, qui rapportent une hypertrophie de ces structures. (Pinto *et al.*, 2018)

c. Denture

Au niveau **dentaire**, la présence de dents surnuméraires est l'anomalie la plus fréquemment (55,6%) rencontrée parmi les chiots de l'effectif, suivie par les éruptions ectopiques (22,2%). Comme chez l'enfant (Santos *et al.*, 2020), les incisives sont ici le type de dents le plus touché par ces anomalies. Ces diverses anomalies sont également rencontrées chez les enfants, mais selon des proportions différentes : les agénésies dentaires sont en effet les anomalies dentaires les plus souvent observées chez les enfants atteints de FLP (Mangione *et al.*, 2018; Santos *et al.*, 2020).

d. Oreille moyenne

Une hypoplasie des bulles tympaniques est mise en évidence chez des chiots de l'effectif, comme rapporté dans la littérature vétérinaire. (Nemec *et al.*, 2012) Cependant, les opacifications de l'oreille moyenne décrites dans cette même étude et chez l'enfant n'ont pas été retrouvées ici.

e. Sinus paranasaux

Diverses modifications des sinus paranasaux sont observées au sein de l'effectif : ceux-ci sont asymétriques, atrophiés voire absents chez certains chiots, conformément à ce qui est décrit dans la littérature vétérinaire et chez l'enfant.

Ainsi, la région nasale, la denture, l'oreille moyenne ainsi que les sinus paranasaux sont des zones anatomiques présentant de nombreuses lésions à la fois chez les enfants et les chiots atteints de fente labio-palatine. Ces éléments confortent les similitudes pathogéniques de la fente labio-palatine unissant l'enfant et le chiot et ainsi la pertinence de l'utilisation de ce dernier comme modèle d'étude.

2. Différences entre l'enfant et le chiot

Des différences subsistent cependant : aucune mandibule prognathe, réduction significative de volume des cavités nasales, agénésie dentaire, anomalie de la couronne dentaire ni opacification de l'oreille moyenne n'ont été observées au sein de l'effectif. Ces différences peuvent s'expliquer par plusieurs facteurs.

Dans un premier temps, la taille de l'effectif est restreinte : ainsi, certaines lésions présentant des prévalences faibles peuvent ne pas être présentes parmi les chiots inclus dans l'étude. Cette taille d'effectif, faible d'un point de vue statistique, peut également expliquer l'absence de différence significative dans l'analyse de certains critères, notamment la réduction de volume des cavités nasales entre le côté fendu et le côté sain.

Les présentations cliniques des fentes étudiées peuvent également jouer un rôle quant à l'analyse des lésions. En effet, dans l'étude bibliographique menée chez l'enfant et le chiot, les cas inclus présentaient une grande variété de formes de fentes, de la fente labiale à la fente labio-palatine. Ici, les chiots étudiés présentent en grande majorité une fente labio-alvéolaire. Cela peut être considéré comme un biais de sélection à l'origine d'un manque de représentativité des lésions observées.

De surcroît, certaines lésions associées à la présence d'une FLP décrites chez l'enfant peuvent probablement survenir plus tard au cours de la croissance, conséquences d'une adaptation à la présence de la fente. Les chiots inclus dans cette étude sont majoritairement très jeunes : l'âge médian à l'inclusion est en effet de 4,5 mois. Lors de la réalisation du scanner, il est probable que certaines lésions, apparaissant plus tardivement au cours de la croissance, ne soient pas encore présentes. Une analyse des scanners réalisés lors des différents contrôles post-opératoires chez ces mêmes chiots pourrait compléter cette étude. En cas de présence de nouvelles lésions, l'hypothèse d'une apparition plus tardive de celles-ci au cours de la croissance serait confirmée. En l'absence de nouvelle lésion, aucune conclusion ne peut être apportée : la chirurgie réparatrice peut avoir prévenu l'apparition de lésions ultérieures, ou celles-ci peuvent simplement ne pas être présentes chez les animaux sélectionnés.

Enfin, une limite non négligeable est liée à la lecture et l'analyse des examens tomodensitométriques par l'opérateur. En effet, en l'absence de relecture systématique de chaque critère par un second opérateur expérimenté et de confrontation des interprétations entre deux opérateurs expérimentés, des biais de mesure et d'interprétation sont à considérer.

Ces différences, davantage liées à l'effectif et à ses caractéristiques, ne semblent pas rédhibitoires à l'utilisation du chien comme modèle d'étude.

Tableau 12 : Comparaison des critères observés chez l'enfant et le chiot.

Critère	Enfant	Chiot
Mandibule rétrognathe	Observé	Non observé
Protrusion du pré-maxillaire	Observé	Observé
Diminution du volume des cavités nasales du côté fendu	Observé	Non observé
Déviations septales	Observé	Observé
Modification des cornets nasaux	Observé	Observé
Modification de la pointe du nez	Observé	Observé
Agénésie dentaire	Observé	Non observé
Eruption dentaire ectopique	Observé	Observé
Dent surnuméraire	Observé	Observé
Anomalies de la couronne dentaire	Observé	Non observé
Opacification de l'oreille moyenne	Observé	Non observé
Modification des bulles tympaniques	Sans objet	Observé
Anomalies des sinus	Observé	Observé
Modification du système ventriculaire	Non observé	Observé

Les critères sont verts s'ils sont observés à la fois chez l'enfant et chez le chiot, en rouge sinon.

D. Perspectives d'avenir

La fente labio-palatine est une affection encore peu explorée et prise en charge chez le chiot, pour des raisons économiques principalement. Cependant, avec la place prépondérante que tendent à occuper dans nos foyers les animaux de compagnie, et au regard des tendances de la médecine vétérinaire avec une demande croissante de technicité et de soins performants, tout porte à croire que cette pathologie sera dans le futur de plus en plus prise en charge, et donc mieux connue.

De plus, l'examen tomodensitométrique, bien qu'onéreux, devient de plus en plus accessible et son utilisation ne cesse de croître en médecine vétérinaire. Ces deux éléments combinés sont porteurs d'espoir quant à l'amélioration de la connaissance de cette pathologie et des lésions anatomiques lui étant associées dans le futur.

Ainsi, au-delà de l'intérêt de l'exploration de la fente labio-palatine et des lésions associées chez le chien au titre de modèle d'étude, la meilleure compréhension de cette pathologie présente également un intérêt pour la médecine vétérinaire, considérant cette fois le chien comme un patient. En effet, comme cela a été démontré pour les fentes palatines pures, la réalisation d'un scanner au préalable et l'exploration des lésions associées permet une meilleure prise en charge globale des animaux atteints, en orientant le choix des techniques chirurgicales les plus adaptées à la reconstruction de cette malformation, mais également en anticipant certaines complications ou répercussions cliniques.

CONCLUSION

Les fentes labio-palatines surviennent en moyenne avec une incidence d'un nouveau cas pour 700 naissances chez l'enfant : cette incidence présente des variations à la fois géographiques, ethniques et sexuelles. Ces fentes se forment au cours de l'embryogenèse : elles peuvent être isolées, résultant de facteurs génétiques et environnementaux, ou associées à d'autres malformations congénitales dans le cadre de syndromes. Les conséquences sur la parole, l'audition, l'apparence physique et le développement psychologique sont significatives. Une prise en charge médicale multidisciplinaire est essentielle, de la naissance à l'âge adulte.

La présence d'une fente engendre des répercussions sur les structures anatomiques de la face et de la tête, variables en fonction du type de fente et de sa sévérité. Chez l'enfant, ces répercussions touchent principalement les cavités nasales, les sinus paranasaux, l'oreille moyenne et la denture. Elles sont le plus souvent explorées via des examens d'imagerie, entre autres tomodensitométries.

Le chiot est également touché par cette affection. De surcroît, en raison de similitudes étiologiques, pathogéniques et cliniques avec l'homme, le chien constitue un modèle pertinent pour l'étude de ces anomalies. Cependant, pour des raisons économiques principalement, les animaux atteints sont rarement pris en charge médicalement, à l'exception de chirurgies réparatrices. Ainsi, les répercussions anatomiques liées à la présence d'une fente sont peu explorées et décrites chez le chiot.

L'objectif de cette étude était donc, dans un premier temps, de mettre en exergue les similitudes et les différences de l'anatomie maxillo-faciale et de l'embryogenèse entre l'homme et le chien, afin de mieux comprendre son utilisation en tant que modèle expérimental pour l'étude des fentes labio-palatines. Dans un second temps, l'objectif était de décrire et comparer les répercussions de la présence d'une fente sur les structures anatomiques maxillo-faciales chez l'enfant et chez le chiot.

L'étude bibliographique a permis de dresser une liste de lésions anatomiques tomodensitométriques associées à la présence d'une fente labio-palatine chez l'enfant. L'ensemble des critères extrapolables de l'examen scanner chez l'homme ont été considérés, puis retenus ou écartés selon différentes modalités. Ces critères ont ensuite été recherchés puis décrits au cours de l'analyse de l'examen scanner réalisé chez neuf chiots présentant une fente labio-alvéolaire spontanée.

Cette étude confirme la pertinence de l'utilisation du chiot comme modèle d'étude des fentes labio-palatine en raison de la forte conservation des mécanismes intervenant au cours de l'embryogenèse chez les mammifères, des parallèles anatomiques, du partage d'un même environnement et de la diversité phénotypique des lésions associées aux fentes retrouvée chez l'homme et le chien.

Les lésions tomodensitométriques observées chez le chiot présentent également des similitudes avec celles décrites chez l'enfant : la denture est particulièrement affectée, ainsi que la région nasale, les sinus paranasaux et l'oreille moyenne. En revanche, l'absence de groupe contrôle et de mesures de références pré-établies chez le chiot limite la comparaison de certaines structures

anatomiques. De plus, le faible nombre de cas inclus ne permet pas l'obtention de résultats significatifs pour l'analyse de certains critères. La création de groupe contrôle semble dès lors indispensable à l'étude des modifications anatomiques en l'absence de normes de mesure établies.

La connaissance de ces lésions chez les chiots atteints de fente labio-palatine présente un intérêt clinique dans leur prise en charge médicale et chirurgicale. Cette prise en charge n'en étant qu'à ses débuts chez le chiot, il n'y a actuellement que peu de recul sur l'évolution clinique des animaux atteints : l'existence de ces lésions pourrait être mise en lien avec certaines pathologies se développant plus tard au cours de leur vie.

Enfin, ce travail, s'appuyant sur le chiot comme modèle d'étude, pourrait servir de point de départ pour l'étude d'autres malformations congénitales décrites à la fois chez l'enfant et le chiot, telles que la tétralogie de Fallot, la spina bifida ou l'hypospadias, en se basant sur le chiot comme modèle expérimental.

Bibliographie

Académie de Médecine (2024) *Dictionnaire médical de l'Académie de Médecine*.

<https://www.academie-medecine.fr/le-dictionnaire/index.php>.

Académie française (1992) *Scanner | Dictionnaire de l'Académie française | 9e édition*.

<http://www.dictionnaire-academie.fr/article/A9S0708>.

Ackermans, M.M. *et al.* (2011) 'Vitamin a and clefting: putative biological mechanisms', *Nutrition Reviews*, 69(10), pp. 613–624. <https://doi.org/10.1111/j.1753-4887.2011.00425.x>.

Ahmed, M.K. *et al.* (2017) 'Epidemiology of Cleft Lip and Palate', in *Designing Strategies for Cleft Lip and Palate Care*. IntechOpen, pp. 3–22. <https://doi.org/10.5772/67165>.

Akay, G. *et al.* (2021) 'Nasal septal deviation in the unilateral cleft lip and palate deformities: a three-dimensional analysis', *Oral Radiology*, 37(4), pp. 567–572.

<https://doi.org/10.1007/s11282-020-00491-6>.

Barone (1996) *Anatomie comparée des mammifères domestiques. Tome 3. Splanchnologie I. Appareil digestif; appareil respiratoire*. Paris: Vigot.

Barone, R. (1986) *Anatomie comparée des mammifères domestiques. Tome 1. Ostéologie*. Paris: Vigot.

Bertin, H. *et al.* (2018) 'Surgical management of lower lip pits in Van der Woude syndrome', *Journal of Stomatology, Oral and Maxillofacial Surgery*, 119(1), pp. 67–70.

<https://doi.org/10.1016/j.jormas.2017.09.003>.

Bille, C. *et al.* (2010) 'Autoantibodies to Folate Receptor α During Early Pregnancy and Risk of Oral Clefts in Denmark', *Pediatric research*, 67(3), pp. 274–279.

<https://doi.org/10.1203/PDR.0b013e3181cbd564>.

Boyles, A.L. *et al.* (2009) 'Oral facial clefts and gene polymorphisms in metabolism of folate/one-carbon and vitamin A: a pathway-wide association study', *Genetic epidemiology*, 33(3), pp. 247–255. <https://doi.org/10.1002/gepi.20376>.

Briard, Q. (2014) *Les fentes oro-faciales congénitales chez le chien : étude rétrospective des facteurs de risques nutritionnels et génétiques chez les Bouledogues français et les Boxers présentés au CERREC de 2007 à 2013*. Thèse de Doctorat vétérinaire. Université Claude-Bernard-Lyon 1.

Bush, J.O. and Jiang, R. (2012) 'Palatogenesis: morphogenetic and molecular mechanisms of secondary palate development', *Development (Cambridge, England)*, 139(2), pp. 231–243.

<https://doi.org/10.1242/dev.067082>.

Calnan, J. (1961) 'The comparative anatomy of cleft lip and palate. I. Classification of cleft lip and palate in dogs', *British Journal of Plastic Surgery*, 14, pp. 180–184.

[https://doi.org/10.1016/s0007-1226\(61\)80033-7](https://doi.org/10.1016/s0007-1226(61)80033-7).

Calzolari, E. *et al.* (2004) 'Epidemiology of Cleft Palate in Europe: Implications for Genetic Research', *The Cleft Palate Craniofacial Journal*, 41(3), pp. 244–249.

<https://doi.org/10.1597/02-074.1>.

- Concannon, P.W. (1986) 'Canine pregnancy and parturition', *The Veterinary Clinics of North America. Small Animal Practice*, 16(3), pp. 453–475.
[https://doi.org/10.1016/s0195-5616\(86\)50053-x](https://doi.org/10.1016/s0195-5616(86)50053-x).
- Da Silva Filho, O.G. *et al.* (1998) 'Craniofacial Morphology in Adult Patients with Unoperated Complete Bilateral Cleft Lip and Palate', *The Cleft Palate Craniofacial Journal*, 35(2), pp. 111–119. https://doi.org/10.1597/1545-1569_1998_035_0111_cmiapw_2.3.co_2.
- Dentino, K.M., Sierra-Vasquez, D. and Padwa, B.L. (2016) 'Inferior Turbinate Asymmetry Is a Feature of the Unilateral Complete Cleft Lip and Palate Nasal Deformity', *Journal of Oral and Maxillofacial Surgery*, 74(4), pp. 797–803. <https://doi.org/10.1016/j.joms.2015.09.031>.
- DeRoo, L.A. *et al.* (2008) 'First-Trimester Maternal Alcohol Consumption and the Risk of Infant Oral Clefts in Norway: A Population-based Case-Control Study', *American Journal of Epidemiology*, 168(6), pp. 638–646. <https://doi.org/10.1093/aje/kwn186>.
- Dinu, C. *et al.* (2022) 'The usefulness of cone beam computed tomography according to age in cleft lip and palate', *Journal of Medicine and Life*, 15(9), pp. 1136–1142.
<https://doi.org/10.25122/jml-2022-0209>.
- Dixon, M.J. *et al.* (2011) 'Cleft lip and palate: understanding genetic and environmental influences', *Nature Reviews Genetics*, 12(3), pp. 167–178. <https://doi.org/10.1038/nrg2933>.
- Doray, B. *et al.* (2012) 'Épidémiologie des fentes labio-palatines : expérience du Registre de malformations congénitales d'Alsace entre 1995 et 2006', *Archives de Pédiatrie*, 19(10), pp. 1021–1029. <https://doi.org/10.1016/j.arcped.2012.07.002>.
- Duman, S.B., Bayrakdar, I.S. and Yasa, Y. (2020) 'Cone-Beam Computed Tomography Evaluation of the Eustachian Tube in Patients With Cleft Lip and Palate Compared With Normal Controls', *Journal of Craniofacial Surgery*, 31(4), p. 1149. <https://doi.org/10.1097/SCS.0000000000006290>.
- Dupont, J.M. and Poirier, J. (2014) *Formation du crâne et de la face, du palais et des fosses nasales, Collège universitaire et hospitalier des histologistes, embryologistes, cytologistes et cytogénéticiens*.
<https://archives.uness.fr/sites/campus-unf3s-2015/UNF3Smiroir/campus-numeriques/histologie-et-embryologie-medicales/auteurs.html>.
- Encha-Razavi, F. and Escudier, E. (2008) *Embryologie humaine : de la molécule à la clinique*. Quatrième édition. Elsevier Masson.
- Ertas, Ü. and Ataoğlu, M. (2019) 'Evaluation of Nasal Airway Volume of Operated Unilateral Cleft Lip and Palate Patients Compared With Skeletal Class III Individuals', *The Cleft Palate Craniofacial Journal*, 56(1), pp. 15–20. <https://doi.org/10.1177/1055665618774024>.
- Eslami, N. *et al.* (2023) 'Comparison of Nasopharyngeal Airway Volume in Cleft Lip and Palate Patients With Normal Individuals Using Cone Beam Computed Tomography', *Journal of Craniofacial Surgery*, 34(3), p. 1111. <https://doi.org/10.1097/SCS.0000000000009055>.
- Fakih-Gomez, N. *et al.* (2015) 'Repair of complete bilateral cleft lip with severely protruding premaxilla performing a premaxillary setback and vomerine osteotomy in one stage surgery', *Medicina Oral, Patología Oral y Cirugía Bucal*, 20(4), pp. e500–e507.
<https://doi.org/10.4317/medoral.20568>.

- Fiani, N., Verstraete, F.J.M. and Arzi, B. (2016) 'Reconstruction of Congenital Nose, Cleft Primary Palate, and Lip Disorders', *The Veterinary Clinics of North America. Small Animal Practice*, 46(4), pp. 663–675. <https://doi.org/10.1016/j.cvsm.2016.02.001>.
- Freiberger, K. *et al.* (2021) 'Secondary Palate Development in the Dog (*Canis lupus familiaris*)', *The Cleft Palate Craniofacial Journal*, 58(2), pp. 230–236. <https://doi.org/10.1177/1055665620943771>.
- Gabriel da Silva Filho, O., Corrêa Normando, A.D. and Filho, L.C. (1993) 'Mandibular growth in patients with cleft lip and/or cleft palate—the influence of cleft type', *American Journal of Orthodontics and Dentofacial Orthopedics*, 104(3), pp. 269–275. [https://doi.org/10.1016/S0889-5406\(05\)81729-9](https://doi.org/10.1016/S0889-5406(05)81729-9).
- Gilmore, K.M. and Greer, K.A. (2015) 'Why is the dog an ideal model for aging research?', *Experimental Gerontology*, 71, pp. 14–20. <https://doi.org/10.1016/j.exger.2015.08.008>.
- Gray, H. (1918) *Anatomy of the Human Body*. Lea & Febiger.
- Gregory, S.P. (2000) 'Middle ear disease associated with congenital palatine defects in seven dogs and one cat', *The Journal of Small Animal Practice*, 41(9), pp. 398–401. <https://doi.org/10.1111/j.1748-5827.2000.tb03231.x>.
- Grollemund, B. *et al.* (2010) 'L'impact des fentes labio palatines sur les relations parents-enfant', *Archives de Pédiatrie*, 17(9), pp. 1380–1385. <https://doi.org/10.1016/j.arcped.2010.06.026>.
- Grollemund, B. and Etienne, O. (2022) *Fentes labio-palatines : Approches thérapeutiques chirurgicales, orthodontiques et prothétiques*. Espace id.
- Gubisch, W. (1995) 'Functional and Aesthetic Nasal Reconstruction in Unilateral CLP-Deformity', *Facial Plastic Surgery*, 11(03), pp. 159–168. <https://doi.org/10.1055/s-2008-1064531>.
- Guichoud, Y., El Ezzi, O. and de Buys Roessingh, A. (2023) 'Cleft Lip and Palate Antenatal Diagnosis: A Swiss University Center Performance Analysis', *Diagnostics*, 13(15), p. 2479. <https://doi.org/10.3390/diagnostics13152479>.
- Hall, B.K. and Precious, D.S. (2013) 'Cleft lip, nose, and palate: the nasal septum as the pacemaker for midfacial growth', *Oral Surgery, Oral Medicine, Oral Pathology and Oral Radiology*, 115(4), pp. 442–447. <https://doi.org/10.1016/j.oooo.2012.05.005>.
- Haque, S. and Alam, M.K. (2015) 'Common Dental Anomalies in Cleft Lip and Palate Patients', *The Malaysian Journal of Medical Sciences : MJMS*, 22(2), pp. 55–60.
- Hermanson, J., De Lahunta, A. and Evans, H. (2013) 'Chapter 4 : The Skeleton', in *Miller and Evans' anatomy of the dog*. Fifth edition. Elsevier, pp. 80–157.
- Hsieh, S.T. and Woo, A.S. (2019) 'Pierre Robin Sequence', *Clinics in Plastic Surgery*, 46(2), pp. 249–259. <https://doi.org/10.1016/j.cps.2018.11.010>.
- Jara-Palacios, M.Á. *et al.* (2018) 'Plasma zinc levels in Ecuadorian mothers of infants with nonsyndromic cleft lip with or without cleft palate: A case series', *Birth Defects Research*, 110(6), pp. 495–501. <https://doi.org/10.1002/bdr2.1188>.

- Johansen, A.M.W. *et al.* (2008) ‘Maternal Dietary Intake of Vitamin A and Risk of Orofacial Clefts: A Population-based Case-Control Study in Norway’, *American Journal of Epidemiology*, 167(10), pp. 1164–1170. <https://doi.org/10.1093/aje/kwn035>.
- Johnston, N. (2002) *Modified Triadan System : Tooth Numbering in the Dog*. <http://www.vet.ed.ac.uk/clive/cal/Dentistry/Website/Basics/triadan/dog.html>
- Källén, B. (2003) ‘Maternal Drug Use and Infant Cleft Lip/Palate with Special Reference to Corticoids’, *The Cleft Palate Craniofacial Journal*, 40(6), pp. 624–628. <https://doi.org/10.1597/02-077>.
- Kemp, C. *et al.* (2009) ‘Cleft Lip and/or Palate with Monogenic Autosomal Recessive Transmission in Pyrenees Shepherd Dogs’, *The Cleft Palate Craniofacial Journal*, 46(1), pp. 81–88. <https://doi.org/10.1597/06-229.1>.
- Kii, S. *et al.* (1997) ‘Magnetic resonance imaging of the lateral ventricles in beagle-type dogs’, *Veterinary Radiology & Ultrasound: The Official Journal of the American College of Veterinary Radiology and the International Veterinary Radiology Association*, 38(6), pp. 430–433. <https://doi.org/10.1111/j.1740-8261.1997.tb00866.x>.
- Krainer, D. and Dupré, G. (2022) ‘Brachycephalic Obstructive Airway Syndrome’, *The Veterinary Clinics of North America. Small Animal Practice*, 52(3), pp. 749–780. <https://doi.org/10.1016/j.cvsm.2022.01.013>.
- Krapels, I.P.C. *et al.* (2004) ‘Myo-inositol, glucose and zinc status as risk factors for non-syndromic cleft lip with or without cleft palate in offspring: a case–control study’, *BJOG: An International Journal of Obstetrics & Gynaecology*, 111(7), pp. 661–668. <https://doi.org/10.1111/j.1471-0528.2004.00171.x>.
- Kuijpers, M.A.R. *et al.* (2014) ‘Incidental findings on cone beam computed tomography scans in cleft lip and palate patients’, *Clinical Oral Investigations*, 18(4), pp. 1237–1244. <https://doi.org/10.1007/s00784-013-1095-z>.
- Lai, G. *et al.* (2022) ‘Diagnostic Accuracy of Prenatal Fetal Ultrasound to Detect Cleft Palate in High-Risk Fetuses’, *Journal of Ultrasound in Medicine*, 41(3), pp. 605–614. <https://doi.org/10.1002/jum.15736>.
- Lee, K.-S. *et al.* (2021) ‘Environmental and Genetic Risk Factors of Congenital Anomalies: an Umbrella Review of Systematic Reviews and Meta-Analyses’, *Journal of Korean Medical Science*, 36(28). <https://doi.org/10.3346/jkms.2021.36.e183>.
- Leite, I.C.G. and Koifman, S. (2009) ‘Oral clefts, consanguinity, parental tobacco and alcohol use: a case-control study in Rio de Janeiro, Brazil’, *Brazilian Oral Research*, 23(1), pp. 31–37. <https://doi.org/10.1590/s1806-83242009000100006>.
- Lignereux, Y., Regodon, S. and Pavaux, C. (1991) ‘Typologie céphalique canine’, *Revue de médecine vétérinaire*, 142.
- Lodato, D.L. and Hedlund, C.S. (2012) ‘Brachycephalic airway syndrome: pathophysiology and diagnosis’, *Compendium (Yardley, PA)*, 34(7), p. E3.

Mangione, F. *et al.* (2018) ‘Cleft palate with/without cleft lip in French children: radiographic evaluation of prevalence, location and coexistence of dental anomalies inside and outside cleft region’, *Clinical Oral Investigations*, 22(2), pp. 689–695.

<https://doi.org/10.1007/s00784-017-2141-z>.

McGeady, T.A. *et al.* (2017) *Veterinary embryology*. Second edition. Chichester: Wiley-Blackwell.

Meler, E., Dunn, M. and Lecuyer, M. (2008) ‘A retrospective study of canine persistent nasal disease: 80 cases (1998-2003)’, *The Canadian Veterinary Journal = La Revue Veterinaire Canadienne*, 49(1), pp. 71–76.

Mercier, J.-M. (2014) *Fentes labiales ou palatines - Conséquences des anomalies de fusion*, CHU de Nantes.

<https://www.chu-nantes.fr/fentes-labiales-ou-palatines-consequences-des-anomalies-de-fusion>.

Micheau, A. and Hoa, D. (2021) *Anatomie du nez et des sinus paranasaux : illustrations légendées | e-Anatomy*, IMAIOS. <https://www.imaios.com/fr/e-anatomy/tete-et-cou/cavite-nasale>.

Mielke, B., Lam, R. and Ter Haar, G. (2017) ‘Computed tomographic morphometry of tympanic bulla shape and position in brachycephalic and mesaticephalic dog breeds’, *Veterinary Radiology & Ultrasound: The Official Journal of the American College of Veterinary Radiology and the International Veterinary Radiology Association*, 58(5), pp. 552–558.

<https://doi.org/10.1111/vru.12529>.

Miles, S. and Schwarz, T. (2020) ‘Canine nasal septum deviation can be a normal variation and correlates with increasing skull indices’, *Veterinary Radiology & Ultrasound: The Official Journal of the American College of Veterinary Radiology and the International Veterinary Radiology Association*, 61(3), pp. 279–284. <https://doi.org/10.1111/vru.12846>.

Molina-Solana, R. *et al.* (2013) ‘Current concepts on the effect of environmental factors on cleft lip and palate’, *International Journal of Oral and Maxillofacial Surgery*, 42(2), pp. 177–184.

<https://doi.org/10.1016/j.ijom.2012.10.008>.

Mølsted, K. and Dahl, E. (1990) ‘Asymmetry of the Maxilla in Children with Complete Unilateral Cleft Lip and Palate’, *Cleft Palate Journal*, 27(2), pp. 184–192.

https://doi.org/10.1597/1545-1569_1990_027_0184_aotmic_2.3.co_2.

Mossey, P.A. *et al.* (2009) ‘Cleft lip and palate’, *The Lancet*, 374(9703), pp. 1773–1785.

[https://doi.org/10.1016/S0140-6736\(09\)60695-4](https://doi.org/10.1016/S0140-6736(09)60695-4).

Moura, E. *et al.* (2017) ‘Cleft Lip and Palate in the Dog: Medical and Genetic Aspects’, in *Designing Strategies for Cleft Lip and Palate Care*. IntechOpen. <https://doi.org/10.5772/67049>.

Moura, E., Cirio, S.M. and Pimpão, C.T. (2012) ‘Nonsyndromic Cleft Lip and Palate in Boxer Dogs: Evidence of Monogenic Autosomal Recessive Inheritance’, *The Cleft Palate Craniofacial Journal*, 49(6), pp. 759–760. <https://doi.org/10.1597/11-110>.

Moura, E. and Pimpão, C.T. (2017) ‘A numerical classification system for cleft lip and palate in the dog’, *The Journal of Small Animal Practice*, 58(11), pp. 610–614.

<https://doi.org/10.1111/jsap.12730>.

Moura, Enio and Pimpão, C.T. (2017) ‘Cleft Lip and Palate in the Dog: Medical and Genetic Aspects’, in M.A. Almasri (ed.) *Designing Strategies for Cleft Lip and Palate Care*. InTech.

<https://doi.org/10.5772/67049>.

Mulvihill, J.J., Mulvihill, C.G. and Priester, W.A. (1980) 'Cleft palate in domestic animals: epidemiologic features', *Teratology*, 21(1), pp. 109–112. <https://doi.org/10.1002/tera.1420210115>.

Munger, R.G. *et al.* (2009) 'Plasma Zinc Concentrations of Mothers and the Risk of Oral Clefts in their Children in Utah', *Birth defects research. Part A, Clinical and molecular teratology*, 85(2), pp. 151–155. <https://doi.org/10.1002/bdra.20516>.

Murray, J. (2002) 'Gene/environment causes of cleft lip and/or palate', *Clinical Genetics*, 61(4), pp. 248–256. <https://doi.org/10.1034/j.1399-0004.2002.610402.x>.

Nasreddine, G., El Hajj, J. and Ghassibe-Sabbagh, M. (2021) 'Orofacial clefts embryology, classification, epidemiology, and genetics', *Mutation Research/Reviews in Mutation Research*, 787, p. 108373. <https://doi.org/10.1016/j.mrrev.2021.108373>.

Natsume, N. *et al.* (1994) 'INCIDENCE OF CLEFT LIP AND PALATE IN BEAGLES', *Plastic and Reconstructive Surgery*, 93(2), p. 439.

Nemec, A. *et al.* (2012) 'Cranio-maxillofacial abnormalities in dogs with congenital palatal defects: computed tomographic findings', *Veterinary surgery: VS*, 44(4), pp. 417–422. <https://doi.org/10.1111/j.1532-950X.2014.12129.x>.

Oboli, G.O. *et al.* (2020) 'MOLECULAR GENETICS OF CLEFT LIP AND PALATE: A REVIEW', *Annals of Ibadan Postgraduate Medicine*, 18(1), pp. S16–S21.

Paknahad, M. *et al.* (2022) 'Evaluation of Maxillary Sinus Characteristics in Patients With Cleft Lip and Palate Using Cone Beam Computed Tomography', *The Cleft Palate Craniofacial Journal*, 59(5), pp. 589–594. <https://doi.org/10.1177/10556656211023239>.

Paradas-Lara, I. *et al.* (2014) 'Maxillary growth in a congenital cleft palate canine model for surgical research', *Journal of Cranio-Maxillo-Facial Surgery: Official Publication of the European Association for Cranio-Maxillo-Facial Surgery*, 42(1), pp. 13–21. <https://doi.org/10.1016/j.jcms.2013.01.032>.

Peralta, S. *et al.* (2017) 'Morphological evaluation of clefts of the lip, palate, or both in dogs', *American Journal of Veterinary Research*, 78(8), pp. 926–933. <https://doi.org/10.2460/ajvr.78.8.926>.

Picard, A. (2021) *Fentes labiales et/ou palatines*. Protocole National de Diagnostic et de Soins (PNDS). Centre de Référence maladies rares des Fentes et malformations faciales (MAFACE), p. 54.

Pinto, V. *et al.* (2018) 'Effect of early correction of nasal septal deformity in unilateral cleft lip and palate on inferior turbinate hypertrophy and nasal patency', *International Journal of Pediatric Otorhinolaryngology*, 108, pp. 190–195. <https://doi.org/10.1016/j.ijporl.2018.03.002>.

Pradat, P. *et al.* (2003) 'First trimester exposure to corticosteroids and oral clefts', *Birth Defects Research Part A: Clinical and Molecular Teratology*, 67(12), pp. 968–970. <https://doi.org/10.1002/bdra.10134>.

Pretzer, S.D. (2008) 'Canine embryonic and fetal development: A review', *Theriogenology*, 70(3), pp. 300–303. <https://doi.org/10.1016/j.theriogenology.2008.04.029>.

Puhó, E.H. *et al.* (2007) ‘Drug Treatment during Pregnancy and Isolated Orofacial Clefts in Hungary’, *The Cleft Palate Craniofacial Journal*, 44(2), pp. 194–202. <https://doi.org/10.1597/05-208.1>.

Richtsmeier, J.T. *et al.* (1994) ‘Cleft palate with autosomal recessive transmission in Brittany spaniels’, *The Cleft Palate-Craniofacial Journal: Official Publication of the American Cleft Palate-Craniofacial Association*, 31(5), pp. 364–371. https://doi.org/10.1597/1545-1569_1994_031_0364_cpwart_2.3.co_2.

Rinkoff, S. and Adlard, R.E. (2024) ‘Embryology, Craniofacial Growth, And Development’, in *StatPearls*. Treasure Island (FL): StatPearls Publishing. <http://www.ncbi.nlm.nih.gov/books/NBK572156/>.

Roman, N. *et al.* (2019) ‘Incidence patterns of orofacial clefts in purebred dogs’, *PloS One*, 14(11), p. e0224574. <https://doi.org/10.1371/journal.pone.0224574>.

Rossell-Perry, P. (2009) ‘New diagram for cleft lip and palate description: the clock diagram’, *The Cleft Palate-Craniofacial Journal: Official Publication of the American Cleft Palate-Craniofacial Association*, 46(3), pp. 305–313. <https://doi.org/10.1597/08-070.1>.

Ruel, Y. (2005) ‘Imagerie des cavités nasales et des sinus’, *Le Point Vétérinaire* n°256, 1 June. Santos, G. *et al.* (2020) ‘Cone-Beam Computed Tomography Incidental Findings in Individuals With Cleft Lip and Palate’, *The Cleft Palate Craniofacial Journal*, 57(4), pp. 404–411. <https://doi.org/10.1177/1055665619897469>.

Schöni, F., Dubuis, C. and Strauch, E. (2008) *Embryogénèse | embryology.ch*. Available at: <https://embryology.ch/fr/embryogenese/>.

Shearin, A.L. and Ostrander, E.A. (2010) ‘Leading the way: canine models of genomics and disease’, *Disease Models & Mechanisms*, 3(1–2), pp. 27–34. <https://doi.org/10.1242/dmm.004358>.

Soprano, D.R. and Soprano, K.J. (1995) ‘Retinoids as Teratogens’, *Annual Review of Nutrition*, 15(Volume 15, 1995), pp. 111–132. <https://doi.org/10.1146/annurev.nu.15.070195.000551>.

Srivastav, S. *et al.* (2023) ‘Cone-Beam Computed Tomographic Assessment of Maxillary Sinus Characteristics in Patients With Cleft Lip and Palate: A Systematic Review and Meta-Analysis’, *The Cleft Palate Craniofacial Journal*, 60(6), pp. 742–751. <https://doi.org/10.1177/10556656221080359>.

Starbuck, J.M. *et al.* (2014) ‘Nasal airway and septal variation in unilateral and bilateral cleft lip and palate’, *Clinical Anatomy*, 27(7), pp. 999–1008. <https://doi.org/10.1002/ca.22428>.

Starbuck, J.M., Ghoneima, A. and Kula, K. (2015) ‘Bilateral cleft lip and palate: A morphometric analysis of facial skeletal form using cone beam computed tomography’, *Clinical Anatomy*, 28(5), pp. 584–592. <https://doi.org/10.1002/ca.22530>.

Stott-Miller, M. *et al.* (2010) ‘Increased risk of orofacial clefts associated with maternal obesity: case–control study and Monte Carlo-based bias analysis’, *Paediatric and perinatal epidemiology*, 24(5), pp. 502–512. <https://doi.org/10.1111/j.1365-3016.2010.01142.x>.

- Talmant, J. -C., Talmant, J. -Ch. and Lumineau, J.-P. (2016) 'Traitement primaire des fentes labio-palatines. Ses grands principes', *Annales de Chirurgie Plastique Esthétique*, 61(5), pp. 348–359. <https://doi.org/10.1016/j.anplas.2016.06.007>.
- Tancredi, D. and Cardinali, I. (2023) 'Being a Dog: A Review of the Domestication Process', *Genes*, 14(5), p. 992. <https://doi.org/10.3390/genes14050992>.
- Tannure, P.N. *et al.* (2012) 'Prevalence of Dental Anomalies in Nonsyndromic Individuals with Cleft Lip and Palate: A Systematic Review and Meta-analysis', *The Cleft Palate Craniofacial Journal*, 49(2), pp. 194–200. <https://doi.org/10.1597/10-043>.
- Tortora, C. *et al.* (2008) 'Prevalence of Abnormalities in Dental Structure, Position, and Eruption Pattern in a Population of Unilateral and Bilateral Cleft Lip and Palate Patients', *The Cleft Palate Craniofacial Journal*, 45(2), pp. 154–162. <https://doi.org/10.1597/06-218.1>.
- Tuchmann-Duplessis, H. and Haegel, P. (1979) *Embryologie. Travaux pratiques. Enseignement dirigé. Volume 2. Organogenèse*. Seconde édition. Elsevier Masson.
- Ward, R.E., Moore, E. and Hartsfield, J. (2002) 'Morphometric characteristics of subjects with oral clefts and their relatives', in D. Wyszynski (ed.) *Cleft Lip and Palate. From Origin to Treatment*, pp. 66–86.
- White, R.N. *et al.* (2009) 'Soft palate hypoplasia and concurrent middle ear pathology in six dogs', *The Journal of Small Animal Practice*, 50(7), pp. 364–372. <https://doi.org/10.1111/j.1748-5827.2009.00742.x>.
- Wilcox, A.J. *et al.* (2007) 'Folic acid supplements and risk of facial clefts: national population based case-control study', *BMJ: British Medical Journal*, 334(7591), p. 464. <https://doi.org/10.1136/bmj.39079.618287.0B>.
- Wolf, Z.T. *et al.* (2014) 'A LINE-1 Insertion in DLX6 Is Responsible for Cleft Palate and Mandibular Abnormalities in a Canine Model of Pierre Robin Sequence', *PLoS Genetics*, 10(4), p. e1004257. <https://doi.org/10.1371/journal.pgen.1004257>.
- Worley, M.L., Patel, K.G. and Kilpatrick, L.A. (2018) 'Cleft Lip and Palate', *Clinics in Perinatology*, 45(4), pp. 661–678. <https://doi.org/10.1016/j.clp.2018.07.006>.
- Xu, Y. *et al.* (2014) 'Cephalometric analysis of craniofacial morphology and growth in unrepaired isolated cleft palate patients', *Journal of Cranio-Maxillo-Facial Surgery: Official Publication of the European Association for Cranio-Maxillo-Facial Surgery*, 42(8), pp. 1853–1860. <https://doi.org/10.1016/j.jcms.2014.07.003>.
- Yalcin, E.D. (2020) 'Morphometric Analysis of Sella Turcica Using Cone-Beam Computed Tomography in Patients With Cleft Lip and Palate', *Journal of Craniofacial Surgery*, 31(1), p. 306. <https://doi.org/10.1097/SCS.0000000000005881>.
- Yelouassi, E. (2023) 'Fente palatine : causes, symptômes et traitements -', *Information hospitalière : Lexique et actualité du milieu médical*, 24 May. <https://www.informationhospitaliere.com/fente-palatine-causes-symptomes-et-traitements>.
- Yusof, M.S. and Mohd Ibrahim, H. (2023) 'The impact of cleft lip and palate on the quality of life

of young children: A scoping review', *The Medical Journal of Malaysia*, 78(2), pp. 250–258.

Zacher, A.M. and Marretta, S.M. (2013) 'Oral and Maxillofacial Surgery in Dogs and Cats', *Veterinary Clinics of North America: Small Animal Practice*, 43(3), pp. 609–649.

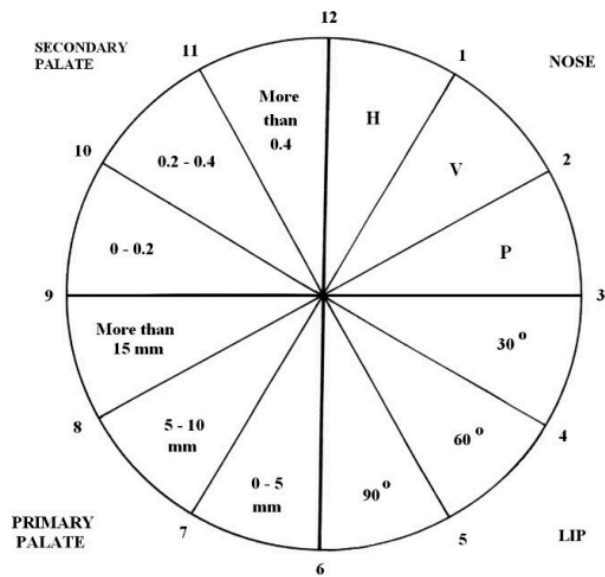
<https://doi.org/10.1016/j.cvsm.2013.02.010>.

Zhang, J. *et al.* (2014) 'Proteomic Analysis of RBP4/Vitamin A in Children with Cleft Lip and/or Palate', *Journal of Dental Research*, 93(6), pp. 547–552.

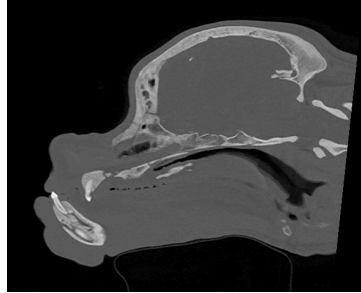
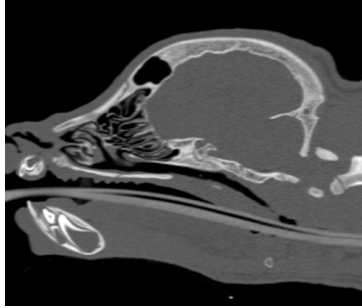
<https://doi.org/10.1177/0022034514530397>.

Annexes


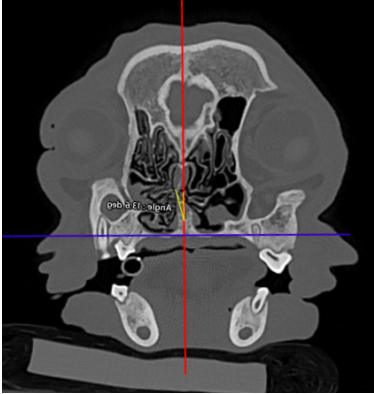
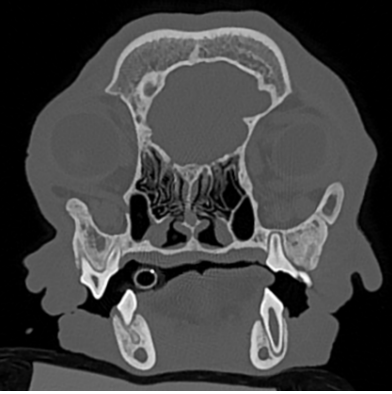
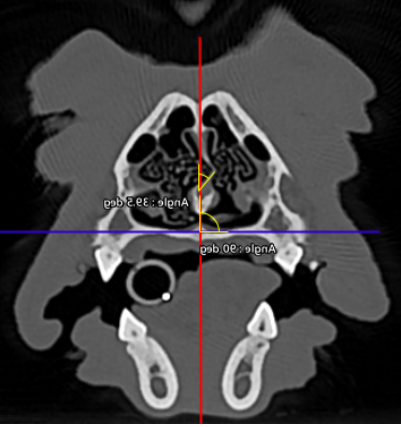
Annexe 1 : Le “Clock diagram” selon Rossell-Perry.

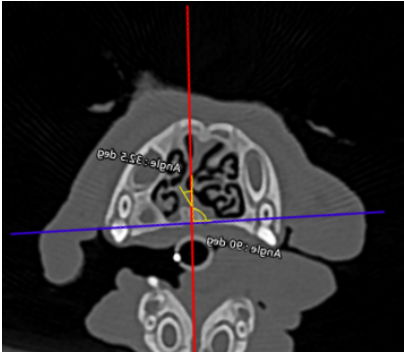
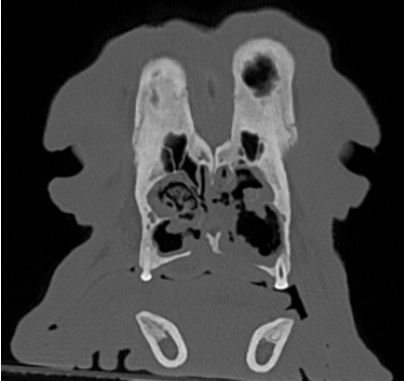


Annexe 2 : Illustration des lésions du pré-maxillaire et de la mandibule au sein de l'effectif.

Cas	Type de fente	Lésions	
		Protrusion du pré-maxillaire	Découvertes fortuites
7	33-33-33-33		
8	33-33-00-00		

Annexe 3 : Illustration des lésions de la cavité nasale au sein de l'effectif.

Cas	Type de fente	Lésions	
		Région nasale	
		Déviatiion du septum	Modification des cornets nasaux
1	03-03-00-00		
3	03-03-00-00		
4	33-33-00-00		

6	03-03-00-00		
9	30-30-30-30		

Annexe 4 : Table de Fisher (pour un risque d'erreur de 5%).

$v_1 \rightarrow$											
$v_2 \downarrow$	1	2	3	4	5	6	8	12	24	∞	
1	161,4	199,5	215,7	224,6	230,2	234,0	238,9	243,9	249,0	254,3	
2	18,51	19,00	19,16	19,25	19,30	19,33	19,37	19,41	19,45	19,50	
3	10,13	9,55	9,28	9,12	9,01	8,94	8,84	8,74	8,64	8,53	
4	7,71	6,94	6,59	6,39	6,26	6,16	6,04	5,91	5,77	5,63	
5	6,61	5,79	5,41	5,19	5,05	4,95	4,82	4,68	4,53	4,36	
6	5,99	5,14	4,76	4,53	4,39	4,28	4,15	4,00	3,84	3,67	
7	5,59	4,74	4,35	4,12	3,97	3,87	3,73	3,57	3,41	3,23	
8	5,32	4,46	4,07	3,84	3,69	3,58	3,44	3,28	3,12	2,93	
9	5,12	4,26	3,86	3,63	3,48	3,37	3,23	3,07	2,90	2,71	
10	4,96	4,10	3,71	3,48	3,33	3,22	3,07	2,91	2,74	2,54	
11	4,84	3,98	3,59	3,36	3,20	3,09	2,95	2,79	2,61	2,40	
12	4,75	3,88	3,49	3,26	3,11	3,00	2,85	2,69	2,50	2,30	
13	4,67	3,80	3,41	3,18	3,02	2,92	2,77	2,60	2,42	2,21	
14	4,60	3,74	3,34	3,11	2,96	2,85	2,70	2,53	2,35	2,13	
15	4,54	3,68	3,29	3,06	2,90	2,79	2,64	2,48	2,29	2,07	
16	4,49	3,63	3,24	3,01	2,85	2,74	2,59	2,42	2,24	2,01	
17	4,45	3,59	3,20	2,96	2,81	2,70	2,55	2,38	2,19	1,96	
18	4,41	3,55	3,16	2,93	2,77	2,66	2,51	2,34	2,15	1,92	
19	4,38	3,52	3,13	2,90	2,74	2,63	2,48	2,31	2,11	1,88	
20	4,35	3,49	3,10	2,87	2,71	2,60	2,45	2,28	2,08	1,84	
21	4,32	3,47	3,07	2,84	2,68	2,57	2,42	2,25	2,05	1,81	
22	4,30	3,44	3,05	2,82	2,66	2,55	2,40	2,23	2,03	1,78	
23	4,28	3,42	3,03	2,80	2,64	2,53	2,38	2,20	2,00	1,76	
24	4,26	3,40	3,01	2,78	2,62	2,51	2,36	2,18	1,98	1,73	
25	4,24	3,38	2,99	2,76	2,60	2,49	2,34	2,16	1,96	1,71	
26	4,22	3,37	2,98	2,74	2,59	2,47	2,32	2,15	1,95	1,69	
27	4,21	3,35	2,96	2,73	2,57	2,46	2,30	2,13	1,93	1,67	
28	4,20	3,34	2,95	2,71	2,56	2,44	2,29	2,12	1,91	1,65	
29	4,18	3,33	2,93	2,70	2,54	2,43	2,28	2,10	1,90	1,64	
30	4,17	3,32	2,92	2,69	2,53	2,42	2,27	2,09	1,89	1,62	
40	4,08	3,23	2,84	2,61	2,45	2,34	2,18	2,00	1,79	1,51	
60	4,00	3,15	2,76	2,52	2,37	2,25	2,10	1,92	1,70	1,39	
120	3,92	3,07	2,68	2,45	2,29	2,17	2,01	1,83	1,61	1,25	
∞	3,84	2,99	2,60	2,37	2,21	2,09	1,94	1,75	1,52	1,00	

Annexe 5 : Table de Student.

α (bilatéral)	50 %	60 %	70 %	80 %	90 %	95 %	98 %	99 %	99,5 %	99,8 %	99,9 %
$1 - \gamma$ (unilatéral)	75 %	80 %	85 %	90 %	95 %	97,5 %	99 %	99,5 %	99,75 %	99,9 %	99,95 %
k											
1	1,000	1,378	1,963	3,078	6,314	12,71	31,82	63,66	127,3	318,3	636,6
2	0,818	1,061	1,386	1,888	2,920	4,303	6,965	9,925	14,09	22,33	31,60
3	0,765	0,978	1,250	1,638	2,353	3,182	4,541	5,841	7,453	10,21	12,92
4	0,741	0,941	1,190	1,533	2,132	2,776	3,747	4,604	5,598	7,173	8,610
5	0,727	0,920	1,156	1,476	2,015	2,571	3,365	4,032	4,773	5,893	6,869
6	0,718	0,906	1,134	1,440	1,943	2,447	3,143	3,707	4,317	5,208	5,959
7	0,711	0,896	1,119	1,415	1,895	2,365	2,998	3,499	4,029	4,785	5,408
8	0,706	0,889	1,108	1,397	1,860	2,306	2,896	3,355	3,833	4,501	5,041
9	0,703	0,883	1,100	1,383	1,833	2,262	2,821	3,250	3,690	4,297	4,781
10	0,700	0,879	1,093	1,372	1,812	2,228	2,764	3,169	3,581	4,144	4,587
11	0,697	0,876	1,088	1,363	1,796	2,201	2,718	3,106	3,497	4,025	4,437
12	0,695	0,873	1,083	1,356	1,782	2,179	2,681	3,055	3,428	3,930	4,318
13	0,694	0,870	1,079	1,350	1,771	2,160	2,650	3,012	3,372	3,852	4,221
14	0,692	0,868	1,076	1,345	1,761	2,145	2,624	2,977	3,326	3,787	4,140
15	0,691	0,866	1,074	1,341	1,753	2,131	2,602	2,947	3,286	3,733	4,073
16	0,690	0,865	1,071	1,337	1,746	2,120	2,583	2,921	3,252	3,686	4,015
17	0,689	0,863	1,069	1,333	1,740	2,110	2,567	2,898	3,222	3,646	3,965
18	0,688	0,862	1,067	1,330	1,734	2,101	2,552	2,878	3,197	3,610	3,922
19	0,688	0,861	1,066	1,328	1,729	2,093	2,539	2,861	3,174	3,579	3,883
20	0,687	0,860	1,064	1,325	1,725	2,086	2,528	2,845	3,153	3,552	3,850
21	0,686	0,859	1,063	1,323	1,721	2,080	2,518	2,831	3,135	3,527	3,819
22	0,686	0,858	1,061	1,321	1,717	2,074	2,508	2,819	3,119	3,505	3,792
23	0,685	0,858	1,060	1,319	1,714	2,069	2,500	2,807	3,104	3,485	3,767
24	0,685	0,857	1,059	1,318	1,711	2,064	2,492	2,797	3,091	3,467	3,745
25	0,684	0,856	1,058	1,316	1,708	2,060	2,485	2,787	3,078	3,450	3,725
26	0,684	0,856	1,058	1,315	1,706	2,056	2,479	2,779	3,067	3,435	3,707
27	0,684	0,855	1,057	1,314	1,703	2,052	2,473	2,771	3,057	3,421	3,690
28	0,683	0,855	1,056	1,313	1,701	2,048	2,467	2,763	3,047	3,408	3,674
29	0,683	0,854	1,055	1,311	1,699	2,045	2,462	2,756	3,038	3,396	3,659
30	0,683	0,854	1,055	1,310	1,697	2,042	2,457	2,750	3,030	3,385	3,646
40	0,681	0,851	1,050	1,303	1,684	2,021	2,423	2,704	2,971	3,307	3,551
50	0,679	0,849	1,047	1,299	1,676	2,009	2,403	2,678	2,937	3,261	3,496
60	0,679	0,848	1,045	1,296	1,671	2,000	2,390	2,660	2,915	3,232	3,460
80	0,678	0,846	1,043	1,292	1,664	1,990	2,374	2,639	2,887	3,195	3,416
100	0,677	0,845	1,042	1,290	1,660	1,984	2,364	2,626	2,871	3,174	3,390
120	0,677	0,845	1,041	1,289	1,658	1,980	2,358	2,617	2,860	3,160	3,373
∞	0,674	0,842	1,036	1,282	1,645	1,960	2,326	2,576	2,807	3,090	3,291

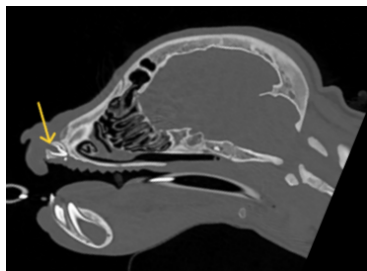
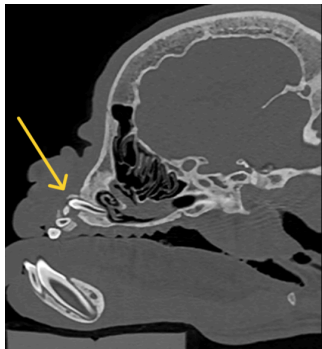

Annexe 6 : Test de Fisher pour le volume des cavités nasales.

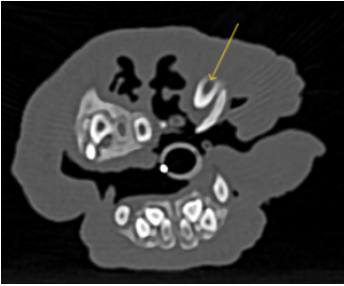
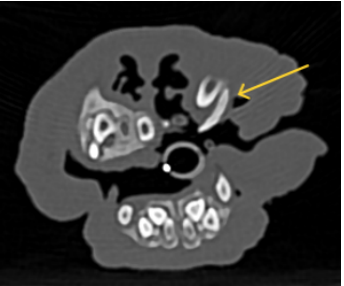

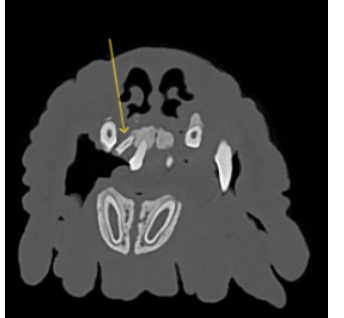


H0 : Les deux variances sont égales.	
H1 : Les deux variances sont différentes.	
Test de Fisher	
Degré de liberté	5
F calculé	0,7531060049
F théorique (alpha =5%)	5,05
F calculé < F théorique : H0 retenue	

Annexe 7 : Test de Student pour le volume des cavités nasales.


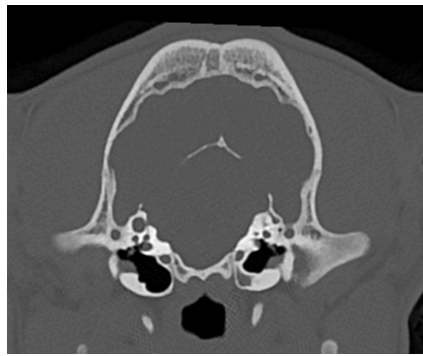
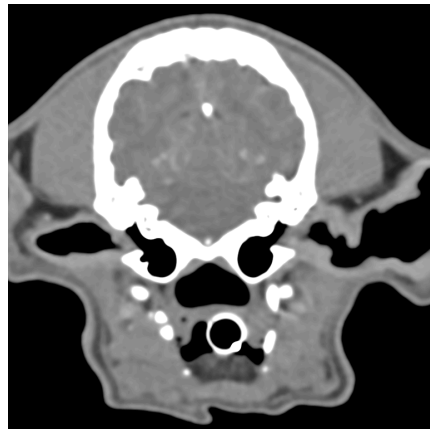
H0 : Les deux moyennes ne diffèrent pas. Il n'y a pas de différence significative entre les volumes moyens des cavités nasales du côté fendu et du côté sain.	
H1 : Les deux moyennes sont différentes. Il y a une différence significative entre les volumes moyens des cavités nasales du côté fendu et du côté sain.	
Test de Student	
Degré de liberté	10
T théorique (alpha = 5%)	2,228
T calculé	0,8888800182
T calculé < T théorique : H0 retenue	

Annexe 8 : Illustration des lésions dentaires au sein de l'effectif.

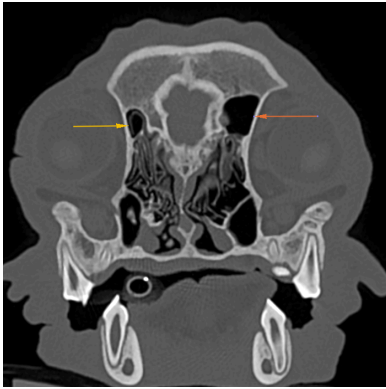
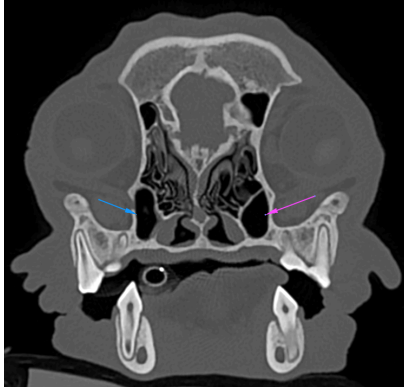
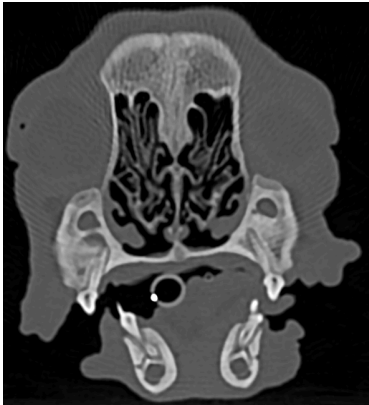
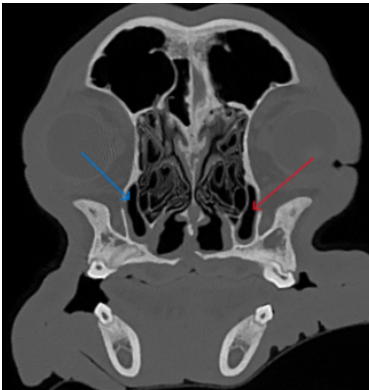
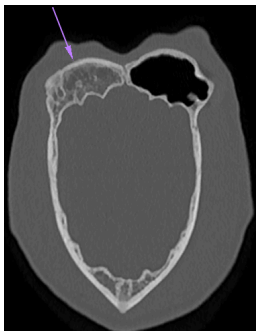
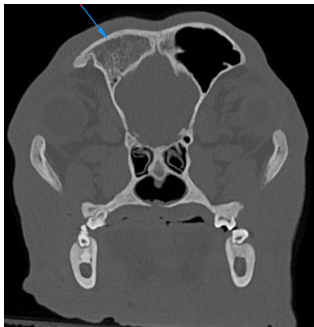
Cas	Type de fente	Lésions	
		Dents	
		Éruption ectopique	Dent surnuméraire
1	03-03-00-00		
3	03-03-00-00		
4	33-33-00-00		

6	03-03-00-00		
7	33-33-33-33		
9	30-30-30-30		

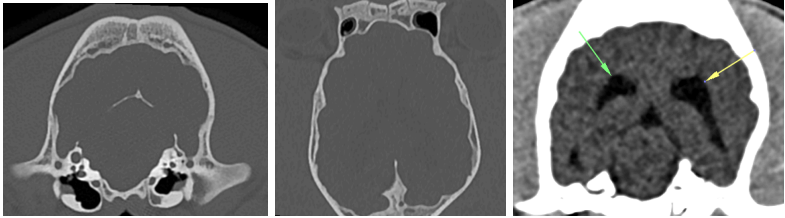
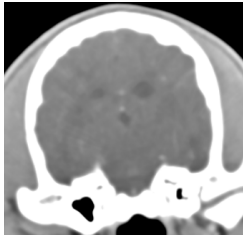
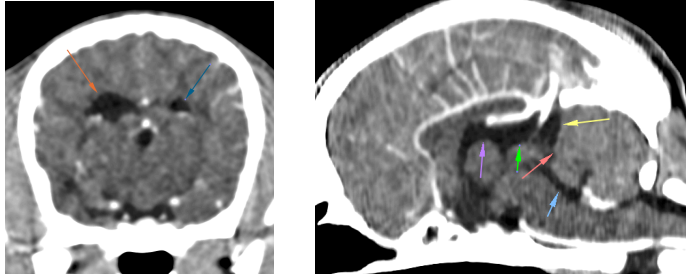
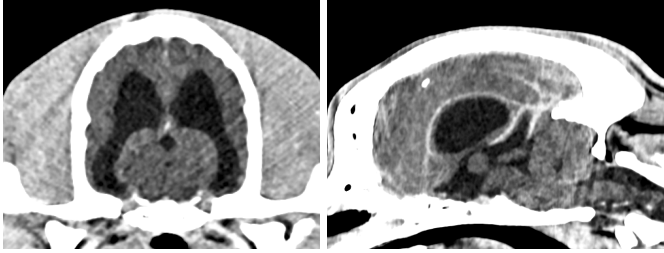
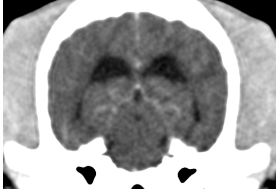
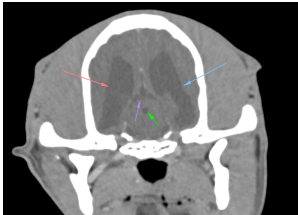
Annexe 9 : Illustration des lésions de l'oreille moyenne au sein de l'effectif.

Cas	Type de fente	Lésions	
		Hypoplasie des bulles tympaniques	Découvertes fortuites
1	03-03-00-00		
3	03-03-00-00		
4	33-33-00-00		

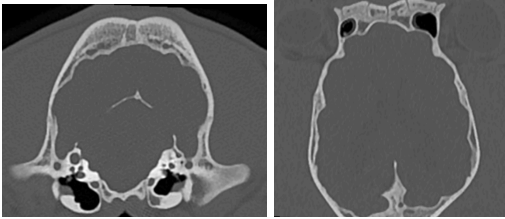
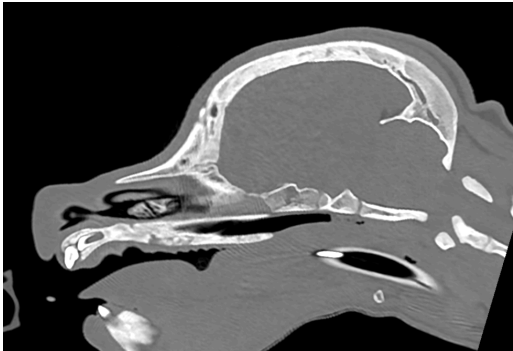
Annexe 10 : Illustration des lésions sinusales au sein de l'effectif.

Cas	Type de fente	Lésions
		Modifications des sinus paranasaux
3	03-03-00-00	<div style="display: flex; justify-content: space-around; align-items: center;"> <div style="text-align: center;">  <p>1.</p> </div> <div style="text-align: center;">  <p>2.</p> </div> </div>
6	03-03-00-00	
7	33-33-33-33	
9	30-30-30-30	<div style="display: flex; justify-content: space-around; align-items: center;"> <div style="text-align: center;">  </div> <div style="text-align: center;">  </div> </div>

Annexe 11 : Illustration des lésions du système nerveux central au sein de l'effectif.

Cas	Type de fente	Lésions
Découvertes fortuites		
3	03-03-00-00	 <p>1. 2. 3.</p>
5	03-03-00-00	
6	03-03-00-00	 <p>1. 2.</p>
7	33-33-33-33	
8	33-33-00-00	
9	30-30-30-30	

Annexe 12 : Illustration des lésions osseuses au sein de l'effectif.

Cas	Type de fente	Lésions	
		Découvertes fortuites	
1	03-03-00-00		
3	03-03-00-00		

Annexe 13 : Récapitulatif des critères recherchés chez les chiots de l'effectif.

Cas	Maxillaire	Cavité nasale			Mandibule	Dents				Oreille		Sinus	Système ventriculaire
		Déviaton du septum	Modification de la columelle	Modification des cornets nasaux		Mandibule rétrognathe	Éruption ectopique	Agénésie dentaire	Dent surnuméraire	Irrégularité ou anomalie de la couronne	Opacification de l'oreille moyenne		
1	-	-	-	-	-	+	-	-	-	-	+	-	-
2	-	-	+	+	-	-	-	-	-	-	-	-	-
3	-	+	+	+	-	-	-	+	-	-	+	+	+
4	-	+	-	-	-	-	-	+	-	-	-	-	-
5	-	-	+	-	-	-	-	-	-	-	-	-	+
6	-	+	-	-	-	+	-	+	-	-	-	+	+
7	-	-	-	-	-	-	-	+	-	-	-	+	+
8	+	-	-	-	-	-	-	-	-	-	-	-	+
9	-	-	-	+	-	-	-	+	-	-	-	+	+

Lorène AUDES

**FENTE LABIO ALVÉOLAIRE SPONTANÉE CHEZ LE CHIEN :
DESCRIPTION DE LÉSIONS TOMODENSITOMÉTRIQUES ET COMPARAISON A
LA PRESENTATION RADIOGRAPHIQUE ET TOMODENSITOMÉTRIQUE CHEZ
L'ENFANT**

Spontaneous labio-alveolar cleft in dogs: description of scanner lesions and
comparison with radiographic and scanner presentation in children

Thèse d'État de Doctorat Vétérinaire : Nantes, le 18/09/2024

RÉSUMÉ :

Les fentes labio-palatines surviennent chez l'enfant en moyenne avec une incidence d'un nouveau cas pour 700 naissances : cette incidence présente des variations géographiques, ethniques et sexuelles. Ces fentes peuvent être isolées, résultant de facteurs génétiques et environnementaux, ou associées à d'autres malformations congénitales dans le cadre de syndromes. Les conséquences sur la parole, l'audition, l'apparence physique et le développement psychologique sont significatives. Une prise en charge médicale multidisciplinaire est essentielle, de la naissance à l'âge adulte.

La présence d'une fente engendre des répercussions sur l'anatomie de la face et de la tête, variables en fonction du type de fente et de sa sévérité : chez l'enfant, elles touchent principalement les cavités nasales, les sinus paranasaux, l'oreille moyenne et la denture. Le chien, en raison de similitudes étiologiques, pathogéniques et cliniques avec l'homme, constitue un modèle pertinent pour l'étude de ces anomalies.

La description de ces lésions mises en évidence au cours d'un examen tomodensitométrique pré-opératoire chez 9 chiots, reçus au CHUV pour une prise en charge chirurgicale de leur fente labio-alvéolaire, et la comparaison avec leur présentation clinique chez l'enfant révèlent de nombreuses similitudes, confortant la légitimité de l'utilisation du chien en tant que modèle expérimental pour l'homme.

Cependant, le faible nombre de cas et l'absence de normes de mesure pré-établies pour les diverses structures anatomiques de la région maxillo-faciale chez le chien restent des limites majeures dans la comparaison des présentations cliniques.

MOTS CLÉS : Chien ; fissure palatine ; malformations congénitales ; tomodensitométrie ; anatomie comparée ; modèle animal.

DATE DE SOUTENANCE : 18/09/2024