



HAL
open science

Support pédagogique audiovisuel et interactif sur une sélection d'interventions chirurgicales courantes en pratique équine

Inès Daoudi

► To cite this version:

Inès Daoudi. Support pédagogique audiovisuel et interactif sur une sélection d'interventions chirurgicales courantes en pratique équine. Médecine vétérinaire et santé animale. 2020. dumas-04780137

HAL Id: dumas-04780137

<https://dumas.ccsd.cnrs.fr/dumas-04780137v1>

Submitted on 13 Nov 2024

HAL is a multi-disciplinary open access archive for the deposit and dissemination of scientific research documents, whether they are published or not. The documents may come from teaching and research institutions in France or abroad, or from public or private research centers.

L'archive ouverte pluridisciplinaire **HAL**, est destinée au dépôt et à la diffusion de documents scientifiques de niveau recherche, publiés ou non, émanant des établissements d'enseignement et de recherche français ou étrangers, des laboratoires publics ou privés.

Copyright

Année 2020

**SUPPORT PÉDAGOGIQUE AUDIOVISUEL ET INTERACTIF
SUR UNE SÉLECTION D'INTERVENTIONS
CHIRURGICALES COURANTES EN PRATIQUE ÉQUINE**

THÈSE

pour obtenir le grade de

DOCTEUR VÉTÉRINAIRE

présentée et soutenue publiquement devant

LA FACULTÉ DE MÉDECINE DE CRÉTEIL (UPEC)

le 21 juillet 2020

par

Ines, Valentine DAOUDI

sous la co-direction de

Céline MESPOULHES-RIVIERE et Mathieu MANASSERO

Président du jury :	M. Nicolas ORTONNE	Professeur à la Faculté de Médecine de CRÉTEIL
1^{er} Assesseur :	M. Mathieu MANASSERO	Maître de Conférences à l'EnvA
2nd Assesseur :	M. Henry CHATEAU	Professeur à l'EnvA

Liste des membres du corps enseignant



Directeur : Pr Christophe Degueurce
 Directeur des formations : Pr Henry Chateau
 Directrice de la scolarité et de la vie étudiante : Dr Catherine Colmin
 Directeurs honoraires : MM. les Professeurs C. Pilet, B. Toma, A.-L. Parodi, R. Moraillon, J.-P. Cotard, J.-P. Mialot & M. Gogny

Département d'Elevage et de Pathologie des Équidés et des Carnivores (DEPEC) Chef du département : Pr Grandjean Dominique - Adjoint : Pr Blot Stéphane

<p>Unité pédagogique d'anesthésie, réanimation, urgences, soins intensifs</p> <ul style="list-style-type: none"> - Dr Fernandez Parra Rocio, Maître de conférences associée - Pr Verwaerde Patrick* <p>Unité pédagogique de clinique équine</p> <ul style="list-style-type: none"> - Pr Audigié Fabrice - Dr Bertoni Léila, Maître de conférences - Dr Bourzac Céline, Chargée d'enseignement contractuelle - Dr Coudry Virginie, Praticien hospitalier - Pr Denoix Jean-Marie - Dr Giraudet Aude, Praticien hospitalier - Dr Jacquet Sandrine, Praticien hospitalier - Dr Mespouilhès-Rivière Céline, Praticien hospitalier* - Dr Moiroud Claire, Praticien hospitalier - Dr Tanquerel Ludovic, Chargé d'enseignement contractuel <p>Unité pédagogique de médecine et imagerie médicale</p> <ul style="list-style-type: none"> - Dr Benchkroun Ghita, Maître de conférences - Pr Blot Stéphane* - Dr Canonne-Guibert Morgane, Maître de conférences - Dr Freiche-Legros Valérie, Praticien hospitalier - Dr Maurey-Guéneq Christelle, Maître de conférences 	<p>Unité pédagogique de médecine de l'élevage et du sport</p> <ul style="list-style-type: none"> - Dr Cabrera Gonzales Joaquin, Chargé d'enseignement contractuel - Dr Fontbonne Alain, Maître de conférences - Pr Grandjean Dominique* - Dr Hoummady Sara, Chargée d'enseignement contractuelle - Dr Maenhoudt Cindy, Praticien hospitalier - Dr Nudelmann Nicolas, Maître de conférences - Dr Ribeiro dos Santos Natalia, Praticien hospitalier <p>Unité pédagogique de pathologie chirurgicale</p> <ul style="list-style-type: none"> - Dr Decambon Adeline, Maître de conférences - Pr Fayolle Pascal - Dr Manassero Mathieu, Maître de conférences - Pr Viateau-Duval Véronique* <p>Discipline : cardiologie</p> <ul style="list-style-type: none"> - Pr Chetboul Valérie - Dr Saponaro Vittorio, Praticien hospitalier <p>Discipline : ophtalmologie</p> <ul style="list-style-type: none"> - Dr Chahory Sabine, Maître de conférences <p>Discipline : nouveaux animaux de compagnie</p> <ul style="list-style-type: none"> - Dr Pignon Charly, Praticien hospitalier - Dr Volait Laetitia, Praticien hospitalier
--	--

Département des Productions Animales et de Santé Publique (DPASP) Chef du département : Pr Millemann Yves - Adjoint : Pr Dufour Barbara

<p>Unité pédagogique d'hygiène, qualité et sécurité des aliments</p> <ul style="list-style-type: none"> - Dr Bolnot François, Maître de conférences - Pr Cartier Vincent - Dr Gauthier Michel, Maître de conférences associé - Dr Mûmet Narjes, Chargée d'enseignement contractuelle <p>Unité pédagogique de maladies règlementées, zoonoses et épidémiologie</p> <ul style="list-style-type: none"> - Dr Crozet Guillaume, Chargé d'enseignement contractuel - Pr Dufour Barbara* - Pr Haddad/Hoang-Xuan Nadia - Dr Rivière Julie, Maître de conférences <p>Unité pédagogique de pathologie des animaux de production</p> <ul style="list-style-type: none"> - Pr Adjou Karim - Dr Belbis Guillaume, Maître de conférences* - Dr Delsart Maxime, Maître de conférences associé - Pr Millemann Yves - Dr Plassard Vincent, Praticien hospitalier - Dr Ravary-Plumioën Bérange, Maître de conférences 	<p>Unité pédagogique de reproduction animale</p> <ul style="list-style-type: none"> - Dr Constant Fabienne, Maître de conférences* - Dr Denis Marine, Chargée d'enseignement contractuelle - Dr Desbois Christophe, Maître de conférences (rattaché au DEPEC) - Dr Mauffré Vincent, Maître de conférences <p>Unité pédagogique de zootechnie, économie rurale</p> <ul style="list-style-type: none"> - Dr Arné Pascal, Maître de conférences - Dr Barassin Isabelle, Maître de conférences - Pr Bossé Philippe* - Dr De Paula Reis Alline, Maître de conférences - Pr Grimard-Ballif Bénédicte - Pr Ponter Andrew <p>Rattachée DPASP</p> <ul style="list-style-type: none"> - Dr Wolgust Valérie, Praticien hospitalier
---	---

Département des Sciences Biologiques et Pharmaceutiques (DSBP) Chef du département : Pr Desquillbet Loïc - Adjoint : Pr Pilot-Storck Fanny

<p>Unité pédagogique d'anatomie des animaux domestiques</p> <ul style="list-style-type: none"> - Dr Boissady Emilie, Chargée d'enseignement contractuelle - Pr Chateau Henry - Pr Crevier-Denoix Nathalie - Pr Robert Céline* <p>Unité pédagogique de bactériologie, immunologie, virologie</p> <ul style="list-style-type: none"> - Pr Boulouis Henri-Jean - Pr Eloit Marc - Dr Lagrée Anne-Claire, Maître de conférences - Pr Le Poder Sophie - Dr Le Roux Delphine, Maître de conférences* <p>Unité pédagogique de biochimie, biologie clinique</p> <ul style="list-style-type: none"> - Pr Bellier Sylvain* - Dr Deshuillers Pierre, Maître de conférences - Dr Lagrange Isabelle, Praticien hospitalier <p>Unité pédagogique d'histologie, anatomie pathologique</p> <ul style="list-style-type: none"> - Dr Cordonnier-Lefort Nathalie, Maître de conférences - Pr Fontaine Jean-Jacques - Dr Laloy Eve, Maître de conférences - Dr Reyes-Gomez Edouard, Maître de conférences* <p>Unité pédagogique de management, communication, outils scientifiques</p> <ul style="list-style-type: none"> - Mme Conan Muriel, Professeur certifié (Anglais) - Pr Desquillbet Loïc, (Biostatistique, Épidémiologie) - Dr Legrand Chantal, Maître de conférences associée - Dr Marignac Geneviève, Maître de conférences* - Dr Rose Hélène, Maître de conférences associée 	<p>Unité de parasitologie, maladies parasitaires, dermatologie</p> <ul style="list-style-type: none"> - Dr Blaga Radu, Maître de conférences (rattaché au DPASP) - Dr Briand Amaury, Assistant d'Enseignement et de Recherche Contractuel (rattaché au DEPEC) - Dr Cochet-Faivre Noëlle, Praticien hospitalier (rattachée au DEPEC) - Pr Guillot Jacques* - Dr Polack Bruno, Maître de conférences - Dr Risco-Castillo Veronica, Maître de conférences <p>Unité pédagogique de pharmacie et toxicologie</p> <ul style="list-style-type: none"> - Dr Kohlhauser Matthias, Maître de conférences - Dr Perrot Sébastien, Maître de conférences* - Pr Tissier Renaud <p>Unité pédagogique de physiologie, éthologie, génétique</p> <ul style="list-style-type: none"> - Dr Chevallier Lucie, Maître de conférences (Génétique) - Dr Crépeaux Guillemette, Maître de conférences (Physiologie, Pharmacologie) - Pr Gilbert Caroline (Ethologie) - Pr Pilot-Storck Fanny (Physiologie, Pharmacologie) - Pr Tiret Laurent (Physiologie, Pharmacologie)* - Dr Titeux Emmanuelle (Ethologie), Praticien hospitalier <p>Discipline : éducation physique et sportive</p> <ul style="list-style-type: none"> - M. Philips Pascal, Professeur certifié
---	---

* responsable d'unité pédagogique

Professeurs émérites : Pr Combrisson Hélène, Pr Enriquez Brigitte, Pr Panthier Jean-Jacques, Pr Paragon Bernard.

Remerciements

Au Président du Jury de cette thèse, Professeur à la Faculté de Médecine de Créteil,

Pour nous avoir fait l'honneur d'accepter la présidence du jury de cette thèse. Sincères remerciements d'avoir pris le temps de lire ce travail.

A Mme Céline MESPOULHES RIVIERE, Clinicienne hospitalière à l'EnvA,

Pour avoir proposé ce sujet enrichissant pour tous et pour votre formidable pédagogie et passion pour la chirurgie. Merci de m'avoir guidée et fait confiance lors de la conception de ce projet.

A M. Mathieu MANASSERO, Maître de conférences à l'EnvA,

Pour avoir eu la gentillesse d'accepter de juger ce travail. Merci d'avoir consacré du temps à la lecture et la correction de ce travail. Votre regard extérieur m'a été très utile dans l'abolition de celui-ci.

A M. Henry CHÂTEAU, Professeur à l'EnvA,

Pour votre aide précieuse dans la finalisation de ce travail. Votre savoir en anatomie et votre rigueur m'ont été d'une grande aide. Merci pour votre disponibilité et rapidité.

A M. Fabrice ROSSIGNOL, chirurgien à la clinique vétérinaire de Grosbois,

Pour avoir eu la gentillesse d'accepter que je filme une chirurgie à la clinique de Grosbois.

A M. Bertrand DUEZ, vétérinaire à Javron-les-Chapelles,

Pour votre pédagogie et le temps consacré aux tournages malgré votre activité de praticien. Merci d'avoir accepté sans hésitation de participer activement à la conception de ce travail.

Aux résidents ECVS et internes des années 2019 et 2020 à l'EnvA,

Pour avoir accepté d'être filmés. Merci d'avoir été les principaux acteurs de ces vidéos.

A M. Bruno ALLOUCHE, ingénieur du service informatique à l'EnvA,

Pour votre disponibilité et vos conseils en informatique.

A Alice Lemierre et Xavier Leduc de l'afem ainsi qu'à Martine Pacault de la GMF, merci pour votre soutien pendant ces cinq années d'études. A ma tante Amélie pour les relectures de ces longues pages et pour sa passion pour les chevaux qu'elle m'a transmise. A ma maman, ma sœur, Maxime et mes grands-parents, merci pour votre patience et l'affection que vous avez toujours su m'apporter. Une dernière pensée pour mes amis et mes oncles et tantes toujours présents.

Table des matières

Liste des figures.....	4
Liste des abréviations	6
Introduction	7
Première partie : recueil de données bibliographiques	9
1. Choix des chirurgies à présenter.....	9
A. Les castrations scrotales et inguinales.....	9
a. Indications des castrations	9
b. Importance des castrations.....	9
c. Techniques chirurgicales.....	10
d. Problématiques et enjeux des castrations.....	11
• Les castrations scrotales.....	11
• La castration inguinale.....	11
B. L'exérèse de masses	12
a. Importance de l'exérèse de masses.....	12
b. Indications de l'exérèse de masses.....	13
c. Problématiques et enjeux de la sarcoïde.....	13
d. Techniques chirurgicales du retrait des sarcoïdes.....	13
C. Ostectomie des os métacarpiens/métatarsiens II et IV.....	14
a. Importance des fractures des os métacarpiens/tarsiens II et IV.....	14
b. Description des fractures des os métacarpiens/tarsiens II et IV.....	14
c. Problèmes et enjeux d'une fracture du tiers distal.....	15
d. Les différents axes thérapeutiques.....	15
• Le traitement conservateur.....	15
• Le traitement chirurgical.....	16
D. La laparotomie ventrale médiane	18
a. Importance des coliques.....	18
b. Indication et description des coliques d'origine abdominale chirurgicales, Marshall et Blikslager, 2012.....	19
c. Problématiques et enjeux	20
d. Technique chirurgicale, Kummer 2012.	20
• Temps préopératoire	20
• Incision	21
• Exploration abdominale	21
• Fermeture de la plaie	22
2. Choix du support pédagogique.....	22
A. Support audiovisuel	22
B. Tests d'auto-évaluations	23
Deuxième partie : Matériel et méthodes	25
1. Méthodologie préalable au filmage	25
2. Moyens disponibles à la prise de vidéos et aux montages.....	25
A. Moyens techniques.....	25
B. Intervenants et animaux	25
3. Réalisation des montages vidéos.....	26
A. Objectifs et limites.....	26
B. Conception des montages.....	26
C. Conception des commentaires audio.....	27

D. Critères de jugement.....	27
4. Réalisation des auto-évaluations	27
Troisième partie : Résultats.....	29
1. Présentation des vidéos et des tests d'auto-évaluations.....	29
A. Sondage urinaire et fermeture du fourreau	29
B. La castration scrotale couchée	30
a. Fiche d'anesthésie sur le terrain.....	30
b. Séquence vidéo	30
c. Auto-évaluation	36
C. La castration scrotale debout.....	44
a. Séquence vidéo	44
b. Auto-évaluation.....	47
D. La castration inguinale	50
a. Séquence vidéo	50
b. Auto-évaluation.....	54
E. L'exérèse de masses, exemple de la sarcoïde	62
a. Séquence vidéo	62
b. Auto-évaluation.....	65
F. Les étapes de la laparotomie exploratrice dans la prise en charge chirurgicale des coliques	68
a. Séquence vidéo	68
b. Auto-évaluation.....	69
G. L'exérèse de métacarpien/tarsien rudimentaire suite à une fracture.....	73
a. Séquence vidéo	73
b. Auto-évaluation.....	78
Quatrième partie : Discussion.....	83
1. Intérêts	83
2. Difficultés rencontrées	83
3. Limites.....	84
4. Pistes d'amélioration	84
Conclusion.....	87
Liste des références bibliographiques.....	89
Annexe 1 Schéma de testicule de poulain.....	93
Annexe 2 Aspect latéral d'un testicule droit d'étalon.....	94
Annexe 3 Coupe transversale de cordon spermatique d'étalon	95
Annexe 4 Schéma de cordon spermatique en coupe transversale.....	96
Annexe 5 Cryptorchidie abdominale incomplète d'après Schumache, 2012	97
Annexe 6 Enveloppes profondes du testicule d'un étalon	97
Annexe 7 Représentation de l'appareil reproducteur mâle utile pour visualiser les anneaux inguinaux.....	98
Annexe 8 les différentes pinces à émasculature utilisées en équine.....	99
Annexe 9 Fiche d'anesthésie pour la castration scrotale couchée	101
Annexe 10 : Tableau récapitulatif des avantages et inconvénients des différentes techniques de castration.....	102
Annexe 11 : Tableau récapitulatif des différents abords de castration	103
Annexe 12 Segments du tube digestif du cheval extériorisables après une laparotomie ventrale médiane.....	104
Annexe 13 Disposition schématique du côlon ascendant et du caecum.....	105
Annexe 14 Schéma de la conformation de l'intestin chez le cheval.....	106
Annexe 15 Vue médiale de la région métacarpienne tendineuse (Denoix, 2010)	107
Annexe 16 Coupe transversale de la région métacarpienne proximale (Denoix, 2010).....	107

Annexe 17 Coupe transversale de la région métacarpienne moyenne (Denoix, 2010).....108
Annexe 18 Coupe transversale de la région métatarsienne proximale (Denoix, 2010)
.....108

Liste des figures

Figure 1 : zone d'incision pour le retrait du testicule gauche avec un abord inguinal d'après Schumacher, 2012.....	10
Figure 2 : Illustration de la classification selon la localisation d'une fracture d'un os métacarpien/tarsien rudimentaire selon Jackson et Auer, 2012.....	15
Figure 3 : Image tirée de la vidéo sur le sondage urinaire et la fermeture du fourreau illustrant la première étape importante.....	29
Figure 4 : Image tirée de la vidéo sur le sondage urinaire et la fermeture du fourreau illustrant la deuxième étape importante.....	30
Figure 5 : Image intégrée au montage vidéo de la castration scrotale couchée montrant la position du cheval.....	31
Figure 6 : Image montrant la manière d'attacher le postérieur du dessus lors de castration scrotale couchée sur le terrain.....	31
Figure 7 : Capture d'écran de la vidéo montrant le raphé médian du scrotum tendu.....	32
Figure 8 : Image tirée de la vidéo sur la castration scrotale couchée montrant l'incision de la fibro-séreuse.....	33
Figure 9 : Exemple de gros titre précédant une séquence vidéo du montage sur la castration scrotale couchée.....	35
Figure 10 : Capture d'écran de la vidéo montrant la fermeture partielle des plaies chirurgicales avec des pinces à linges stériles.....	35
Figure 11 : Image tirée de la vidéo sur la castration scrotale debout montrant les saignements suite à l'incision des testicules.....	45
Figure 12 : Image de la vidéo sur la castration scrotale debout montrant la section du ligament de la queue de l'épididyme	46
Figure 13 : Exemple d'image de la vidéo sur la castration inguinale montrant la ligature du ligament scrotal.....	52
Figure 14 : Exemple d'image de la vidéo sur la castration inguinale montrant la position de la pince à émascultation.....	53
Figure 15 : Image tirée de la vidéo sur l'exérèse de masses montrant la stratégie d'incision du chirurgien.....	63
Figure 16 : Image tirée de la vidéo sur l'exérèse de masses montrant le contrôle de l'hémostase	63
Figure 17 : Gros titre de la vidéo de chirurgie de colique annonçant la sortie du caecum.....	68
Figure 18 : Image tirée de la vidéo de chirurgie de colique montrant l'extériorisation du caecum par le chirurgien.....	69

<u>Figure 19</u> : Image tirée de la vidéo de chirurgie de colique montrant l'entérotomie du côlon ascendant.....	69
<u>Figure 20</u> : Figure intégrée à la vidéo montrant les attaches entre l'os métacarpien/tarsien rudimentaire et les structure adjacentes (Jackson et Auer, 2012)	75
<u>Figure 21</u> : Image tirée de la vidéo sur l'ostectomie d'un fragment distal d'os métacarpien II montrant l'ostéotomie.....	76
<u>Figure 22</u> : Image tirée de la vidéo sur l'ostectomie d'un fragment distal d'os métacarpien II montrant l'incision des attaches entre le fragment et le suspenseur.....	76
<u>Figure 23</u> : Image légendée tirée de la vidéo sur l'ostectomie d'un fragment distal d'os métacarpien II montrant la synostose	77
<u>Figure 24</u> : Photographie d'une chirurgie d'ostectomie d'un fragment distal d'os métatarsien IV réalisée à l'EnvA.....	81

Liste des abréviations

AINS : Anti Inflammatoire Non Stéroïdien

SAT : Sérum Anti Tétanique

TMPS : Triméthoprimé Sulfaméthoxypyridazine

IM : Intra-Musculaire

ND : Nom Déposé

EnvA : École Nationale Vétérinaire d'Alfort

AVEF : Association des Vétérinaires Équins Français

Introduction

Après l'admission dans une des quatre écoles vétérinaires de France, le cursus vétérinaire s'étend sur cinq années au bout desquelles les étudiants vétérinaires obtiennent le diplôme de docteur vétérinaire toutes espèces confondues. Les quatre premières années sont générales et la dernière est une année de spécialisation. Cependant, l'enseignement des équidés est moins approfondi par rapport aux autres filières pendant le tronc commun. La cinquième année est donc une année intense où tout ne peut pas être enseigné. Par ailleurs, les étudiants ne peuvent pas assister ni pratiquer sur tous les cas dès la cinquième année du fait de l'organisation et des différentes rotations au sein de la clinique équine. Certaines chirurgies en équine ne sont pas du ressort exclusif de la spécialisation chirurgicale et ne demandent pas de matériels spécifiques et onéreux, pourtant leur enseignement est limité. L'objectif de cette thèse est donc pédagogique : un support audio-visuel et interactif semble, à défaut, un bon compromis pour visualiser et apprendre certaines techniques chirurgicales fréquentes. L'abord de la laparotomie ventrale médiane servira, quant à elle, de support plus récent pour les étudiants intéressés par l'équine.

Les chirurgies équines enseignées sont majoritairement présentées à l'aide de diaporamas aux étudiants. Les castrations scrotales debout et couchées sont quant à elles illustrées par des vidéos datant de 2009 et 2007 aux troisièmes années. Le cours sur les chirurgies de colique donné aux cinquièmes années est également illustré par une vidéo réalisée pendant une laparotomie exploratrice datant de 2010. L'intérêt du format vidéo est l'importance du visuel qu'il apporte dans l'apprentissage de techniques chirurgicales ainsi que des repères anatomiques. Par ailleurs c'est un format en accord avec la génération numérique actuelle. Des tests d'auto-apprentissages sont également proposés pour vérifier le bon apprentissage des vidéos ; d'autres informations non transmises par la voix-off des vidéos mais considérées comme importantes sont par ailleurs intégrées aux tests. Cette thèse est destinée aux étudiants dès la troisième année, mais également aux internes ou aux vétérinaires sur le terrain.

La castration scrotale sur cheval debout et couché, la castration inguinale, l'exérèse de masses, l'exérèse de métacarpien ou métatarsien rudimentaire lors de fracture distale et l'abord de la laparotomie ventrale médiane seront présentés dans cette thèse. Les chirurgies choisies sont régulières et ne nécessitent pas de matériels spécifiques (excepté lors d'intervention de colique chirurgicale). Des connaissances fondamentales en anatomie et chirurgie sont suffisantes, une spécialisation en chirurgie n'est pas nécessaire.

Dans un premier temps sera présenté une synthèse bibliographique concernant les différentes chirurgies et le choix du support pédagogique, le matériel et les méthodes utilisés pour la réalisation des montages vidéos et des tests d'auto-évaluation. Ensuite le résultat des tests ainsi que le rendu des séquences vidéos seront montrés à l'aide de captures d'écran et du texte des voix-off, enfin le rendu sera critiqué en proposant des pistes d'amélioration dans la mesure du possible.

Première partie : Recueil de données bibliographiques

1. Choix des chirurgies à présenter

Les chirurgies sélectionnées pour cette thèse ont été choisies de manière pragmatique en fonction de ce qui est enseigné pendant le cursus à l'école afin d'illustrer l'enseignement mais aussi en fonction de leur fréquence et de leur faisabilité sur le terrain afin de suppléer un enseignement non effectué.

Les stages en clinique privée et à la clinique de l'École Nationale Vétérinaire d'Alfort ont mis en évidence que les différentes castrations étaient des chirurgies fréquemment pratiquées, l'exérèse de masses est également souvent pratiquée (en prévention par exemple ou si elles deviennent gênantes pour le cheval, si elles ont un caractère malin, si elles ont un pouvoir invasif). L'exérèse des métacarpiens ou métatarsiens rudimentaires lors de fracture distale est une intervention non enseignée mais pourtant simple à réaliser sur le terrain, enfin la laparotomie ventrale médiane comme abord de colique chirurgicale est une chirurgie souvent visualisée par les étudiants et pas toujours bien comprise.

A. Les castrations scrotales et inguinales

a. Indications des castrations

La castration ou émasculature d'un mâle est décidée par les propriétaires qui veulent retirer la capacité de reproduction ou/et qui veulent éliminer le comportement d'entier (mais pas toujours effectif dans les faits). En effet, le comportement d'un mâle non castré demande une organisation et des installations particulières pour le contenir en toute sécurité. Le bénéfice à garder celui-ci entier sans utiliser ses fonctions de reproduction est minime.

Les castrations sont également indiquées en cas de torsion du cordon spermatique, de hernie inguinale, d'épididymite, d'hydrocèle, de tumeur.

b. Importance des castrations

D'après Lechartier (2019), 95% des chirurgies de convenance en équine sont des castrations. Leur impact socio-économique est à prendre en compte et va déterminer en partie le type de castration effectuée. La castration scrotale sur cheval debout est la castration la plus réalisée sur le terrain sur les jeunes chevaux de 1 à 2 ans car elle est moins coûteuse étant donné qu'elle ne nécessite pas d'anesthésie générale. Cependant, elle s'accompagne davantage de complications post-opératoires et d'une période de repos plus longue (3 à 4 semaines). La castration par abord inguinal est plus coûteuse car elle se réalise au bloc opératoire sous anesthésie générale. Elle est conseillée sur les chevaux ayant des anneaux inguinaux superficiels plus larges (les chevaux plus âgés par exemple). Elle s'accompagne de moins de complications post-opératoires mais le risque lié à l'anesthésie générale est présent. La reprise du travail après une castration inguinale est de 7 à 10 jours ce qui est intéressant pour les chevaux de sport castrés tardivement. Enfin, la castration scrotale sur cheval

couché peut se réaliser sur le terrain sous anesthésie générale ou au bloc opératoire. La technique présentée dans cette thèse est celle effectuée à l'EnvA. Elle est réalisée en anesthésie fixe (sans respirateur comme sur le terrain) et avec une cicatrisation par seconde intention. Elle a donc un coût intermédiaire entre les deux castrations citées précédemment. D'après Mason *et al.* (2010), sans prendre en compte les complications, la castration scrotale sur cheval debout coûte le tiers de la castration scrotale sur cheval couché avec fermeture des plaies au bloc chirurgical. En tenant compte des frais liés aux complications, la castration scrotale sur cheval debout coûte les deux tiers de la castration scrotale sur cheval couché avec fermeture des plaies au bloc chirurgical. La castration scrotale sur cheval couché est indiquée pour les poneys de petites tailles pour une question de praticité pour le vétérinaire mais aussi sur les chevaux ne supportant pas la palpation du scrotum pour une question de sécurité pour le vétérinaire. Elle se réalise en conditions d'asepsie comme la castration inguinale. Le temps de repos post-opératoire est de 3 à 4 semaines.

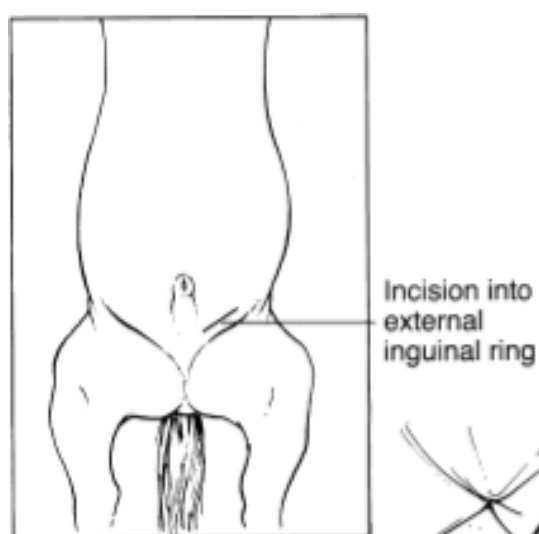
Le choix de la technique de castration nécessite donc une réelle discussion avec le propriétaire qui doit évaluer le risque et les moyens qu'il est prêt à engager pour son cheval.

c. Techniques chirurgicales

Les castrations se définissent selon trois aspects : la voie d'abord (scrotale ou inguinale), la technique chirurgicale (ouverte, semi-fermée ou fermée) et la cicatrisation (par première ou seconde intention). Rappelons que la technique ouverte consiste à retirer la fibro-séreuse (fascia spermatique interne et feuillet pariétal de la vaginale, annexe 1) du testicule et du cordon spermatique, ils sont alors « découverts ». Lors de technique fermée, la fibro-séreuse n'est pas incisée alors le testicule et le cordon sont « couverts ». La technique semi-fermée est intermédiaire, la fibro-séreuse est incisée uniquement sur le testicule qui est alors « découvert » tandis que le cordon est encore « couvert ».

Il existe un grand nombre de techniques chirurgicales en fonction de la préférence du chirurgien et de son expérience. La figure 1 illustre l'abord inguinal, les incisions se font en regard de l'anneau inguinal superficiel sur un cheval en décubitus dorsal alors que l'abord scrotal se fait grâce à deux incisions directement sur le scrotum. Les techniques réalisées à l'EnvA seront détaillées dans la troisième partie.

Figure 1 : zone d'incision pour le retrait du testicule gauche avec un abord inguinal d'après Schumacher, 2012.



Avec un abord inguinal, le chirurgien cherche le cordon spermatique pour pouvoir le crocheter. En tirant sur celui-ci, le testicule enveloppé du fascia spermatique interne et de sa vaginale va pouvoir être extériorisé à travers l'incision. Par un abord scrotal, l'incision permet d'atteindre directement le testicule.

d. Problématiques et enjeux des castrations

Les complications associées aux castrations sont les causes les plus fréquentes avec la visite d'achat de poursuites judiciaires pour faute professionnelle. Il faut donc en avoir conscience et bien maîtriser l'anatomie et les méthodes de castrations pratiquées.

- *Les castrations scrotales*

L'article de Kilcoyne (2013), fait une revue des complications et de leurs traitements lors de castration scrotale : l'œdème du scrotum, la formation d'un sérome en post-opératoire, une infection (« sérome septique », funiculite, infection de plaie), une hémorragie (plus d'une goutte par seconde pendant plus de 15 minutes). L'éventration est une autre complication rapportée mais est très rare. L'hydrocèle survient à retardement, c'est une accumulation de liquide dans la cavité scrotale produit par le feuillet pariétal de la vaginale, cette complication est donc majeure avec une technique ouverte où la vaginale n'est pas retirée mais également si elle est trop manipulée. Les autres complications sont la hernie de l'omentum, la péritonite et les dommages péniers (iatrogène : confusion d'un testicule avec le pénis). D'après Moll *et al.* (1995), la pose de ligatures sur les cordons spermatiques serait une cause d'infection post-opératoire. L'utilisation de matériel étranger laissé dans une plaie contaminée, si le respect de l'asepsie n'est pas bien respecté, peut en effet être un facteur prédisposant de l'infection. Cependant la pose de ligature sur la fibro-séreuse limite le risque d'éventration.

La castration scrotale sur cheval debout est connue pour être une intervention qui s'accompagne de beaucoup de complications en gardant à l'esprit l'absence de risques liés à l'anesthésie générale. D'après l'étude de Rosanowski *et al.* (2018), 60% des chevaux ayant subi une castration scrotale debout ont présenté des complications mais seulement 3,2% ont eu besoin de soins intensifs. La plupart des complications étaient bénignes, une réouverture des plaies et/ou l'utilisation d'antibiotiques/d'AINS ont suffi. Dans 70% des cas les chevaux présentaient un gonflement scrotal, 36,7% ont présenté une funiculite et 24,7% un sérome. Des complications plus graves peuvent arriver : éventration, péritonite, hémorragies. L'ouverture de la fibro-séreuse augmente le risque d'éventration, il est donc important de vérifier au préalable l'absence d'hernie. C'est une technique qui mérite d'être correctement maîtrisée par les futurs vétérinaires même si les étudiants n'ont pas tous l'occasion d'en voir ni d'en pratiquer à la clinique équine de l'École pour des raisons de sécurité ou de disponibilité des cas. Les complications et leurs gestions doivent aussi être connues.

D'après Mason *et al.* (2010), la castration scrotale sur cheval couché avec fermeture des plaies dans un bloc de chirurgie stérile présente 6% de complications contre 22% sur cheval debout avec une cicatrisation par seconde intention mais 1% de mortalité due à l'anesthésie générale. La complication la plus fréquente dans leur étude est le sérome scrotal.

- *La castration inguinale*

La castration inguinale est aujourd'hui de plus en plus à la mode en France.

Elle se réalise obligatoirement dans un bloc chirurgical et nécessite une asepsie irréprochable. C'est une castration qui est choisie par les propriétaires de chevaux entiers voulant prendre le moins de risques possibles ou pour une reprise du travail plus précoce. Cette castration se réalise également sur des chevaux cryptorchides dont le ou les testicules sont restés en région inguinale ou abdominale proche de l'anneau vaginal (cryptorchidie abdominale incomplète) ; mais elle est aussi très vivement conseillée sur les trotteurs, les Pures Races Espagnoles, les races lourdes et les chevaux âgés de plus de 5 ans qui possèdent des anneaux vaginaux larges augmentant le risque d'hernie et donc d'éventration (Schumacher, 2012 ; Sembrat, 1975 ; Moll *et al.*, 1995). Enfin, la castration inguinale peut être indiquée lors du diagnostic d'hernie inguinale provoquant des coliques chez l'étalon.

L'étude de Kummer *et al.* (2009) a montré que la castration inguinale présente un faible taux de complications post-chirurgicales par rapport aux castrations scrotales debout ou couchées. Seulement 2,1% ont eu une hémorragie et un hématome dans la région scrotale (la pince à émasculature n'était pas utilisée), 2,1% ont eu une infection respiratoire post-anesthésie, 8,8% ont eu des signes de coliques peu de temps après la chirurgie. L'asepsie est meilleure et les tissus mous du scrotum ainsi que la vaginale sont peu ou pas manipulés ce qui réduit considérablement l'incidence des complications qu'on retrouve sur une castration scrotale.

D'après l'étude de Kilcoyne *et al.* (2013), la castration fermée engendre moins de complications que la castration semi-fermée. Elle demande cependant plus d'expérience pour s'assurer de l'absence d'hernie rien qu'au toucher du cordon spermatique.

B. L'exérèse de masses

a. Importance de l'exérèse de masses

Les masses cutanées du cheval ont différentes origines possibles. Elles peuvent être tumorales, traumatiques, infectieuses, immunitaires, parasitaires, fongiques. Les trois masses tumorales les plus fréquentes chez le cheval sont la sarcoïde, le carcinome épidermoïde et le mélanome. La sarcoïde est l'exemple qui a été choisi pour cette thèse.

La sarcoïde est une tumeur problématique car aucun traitement utilisé seul n'a fait l'objet d'un consensus (Marti *et al.*, 1993). Le choix et la réponse au traitement vont dépendre du nombre et de la taille des masses, du type de sarcoïde, de sa localisation, de sa rapidité de développement, de la motivation et des moyens financiers du propriétaire, de l'âge et de l'utilisation du cheval (Hewes et Sullins, 2009). Les propriétaires doivent être prévenus que le traitement est long et pas toujours concluant. D'après Vogelnest (2012), le traitement est en général de meilleur pronostic lorsqu'il est agressif en première intention. Les traitements doivent être répétés en permanence ou modifiés jusqu'à ce qu'il y ait une réponse complète et durable. L'arrêt du traitement après une réponse partielle entraîne généralement une récurrence.

Le carcinome épidermoïde est la deuxième tumeur cutanée la plus fréquente après la sarcoïde (Hewes et Sullins, 2009). Elle est induite par les rayons ultraviolets et touche donc préférentiellement les zones de peau dépigmentée. Le pronostic est mauvais sans intervention chirurgicale avec ablation totale en marge saine (les marges doivent être examinées) (Vogelnest, 2012). La présence de métastases si la tumeur n'est pas retirée assez tôt engendre un pronostic vital défavorable.

b. Indications de l'exérèse de masses

Le traitement chirurgical intervient soit en première intention et est en général associé à un autre traitement, soit en seconde intention si aucun autre traitement n'a fonctionné.

L'exérèse chirurgicale de la sarcoïde est réalisée préférentiellement sur des masses bien définies et circonscrites afin de retirer la tumeur en marges saines, ou pour faire du « debulking » (réduire le volume tumoral) afin d'apporter un meilleur confort de vie au cheval. Pour les sarcoïdes localisées en région péri-oculaire ou avec une évolution rapide, il faut intervenir rapidement médicalement ou chirurgicalement si possible.

Concernant le carcinome épidermoïde, une biopsie est conseillée pour s'assurer du diagnostic car le traitement ne doit en aucun cas être conservateur. L'exérèse chirurgicale doit être la plus large possible et est souvent associée à une chimiothérapie ou cryothérapie.

Le mélanome est la troisième tumeur la plus fréquente, surtout présente chez les chevaux gris âgés de plus de quinze ans. L'intervention chirurgicale est rare sur ce genre de tumeur car ses localisations impliquent une exérèse chirurgicale délicate voire impossible. La plupart du temps il n'est pas nécessaire d'intervenir car leur croissance est lente et rarement problématique (Vogelnest, 2012). Mais parfois le débulking chirurgical peut être palliatif, associé à de la cryothérapie, ou de la cisplatine en intralésionnel ou de la cimétidine par voie orale pour ralentir la croissance si nécessaire.

c. Problématiques et enjeux de la sarcoïde

La première problématique est d'avoir un bon diagnostic car le pronostic et la réussite du traitement en dépendent. Le pronostic est en général assez bon si aucun organe interne n'est touché et si la localisation de la tumeur n'est pas problématique pour son retrait en marges saines.

Les sarcoïdes sont les tumeurs cutanées les plus fréquentes chez le cheval. Elles sont dues au papillomavirus bovin de type 1 ou 2. La suspicion se base sur les présentations cliniques car la biopsie avec une exérèse partielle est à éviter sur les sarcoïdes qui peuvent réagir. Elles sont bénignes mais sont difficiles à traiter car leur évolution est imprévisible et leur pouvoir invasif local est très fort. L'exérèse chirurgicale est souvent le traitement de choix mais la localisation de la tumeur la complique souvent. Le taux de récurrence est en plus élevé si le traitement est exclusivement chirurgical, environ 50% réapparaissent dans les trois ans selon Ragland *et al.* (1970) dont la majorité dans les 6 mois.

d. Techniques chirurgicales du retrait des sarcoïdes

Il existe différentes thérapeutiques chirurgicales : ligature des tumeurs pédiculées, électrocautérisation, thermocautérisation, exérèse chirurgicale classique, exérèse chirurgicale au laser CO₂, cryochirurgie. La ligature est uniquement efficace sur les sarcoïdes pédiculées facilement mobilisables avec un pédicule assez long afin de placer la ligature en région apparemment saine. Dans l'idéal il faut inclure 2 centimètres de peau saine à la périphérie puisque l'étude de Martens *et al.* (2001), a montré que la marge tumorale était positive au papillomavirus bovin de type 1 ou 2 à 4, 8, 12 et 16 mm dans, respectivement, 95%, 73%, 39% et 33% des sarcoïdes examinées. La technique du « no-touch » est fondamentale, elle consiste à changer d'instruments une fois la tumeur retirée pour ne pas contaminer le tissu sain avec des cellules tumorales. Le taux de réussite est plus élevé puisqu'il est de 80% (Martens *et al.*, 2001) avec la technique du « no-touch ». La fermeture des plaies est préconisée pour faciliter le traitement ultérieur. Les traitements alternatifs

fréquemment utilisés en première intention ou associés à la chirurgie sont : la chimiothérapie (Cisplatine par exemple en injection intralésionnelle ou imiquimod (Aldara ND) par voie topique) et l'électrochimiothérapie. Le vaccin Bacillus Calmette-Guerin n'est plus sur le marché et la radiothérapie est peu accessible.

Un traitement conservateur est conseillé sur des sarcoïdes occultes et verruqueuses quiescentes, tout en surveillant leur évolution (Vogelnest, 2012).

C. Ostectomie des os métacarpiens/métatarsiens II et IV

a. Importance des fractures des os métacarpiens/tarsiens II et IV

Les os métacarpiens/tarsiens rudimentaires font parties intégrantes de la stabilisation du membre et servent d'insertion pour certains ligaments du carpe ou du tarse. Allen et White (1987) signifiaient que les fractures des os métacarpiens/tarsiens rudimentaires peuvent résulter d'un traumatisme externe à cause de leur exposition anatomique, mais ce sont également des fractures de fatigue à cause d'une intensité d'exercice trop importante chez les chevaux de course. Selon Fessler et Jones (1977), le vieillissement et une diminution de la souplesse du ligament interosseux peuvent prédisposer à une fracture. Une incertitude est encore présente sur la relation cause à effet d'une desmote du suspenseur et une fracture de l'os métacarpien/tarsien rudimentaire. Le gonflement du suspenseur pourrait être à l'origine de la fracture mais l'irritation du suspenseur causée par la fracture de l'os métacarpien/tarsien II ou IV est également envisageable.

D'après Lance et Bassage (2014), les fractures du tiers distal sont les plus fréquentes. Elles peuvent être dues à un traumatisme externe mais dans la majorité des cas ce sont des fractures de fatigue. Le tiers distal n'étant pas relié au canon par le ligament interosseux, soit des forces axiales compressives soit des flexions/extensions du boulet associées à la tension puis le relâchement de la branche du suspenseur peuvent créer des tensions cycliques sur la partie distale de l'os amenant à sa fracture. Une hyperextension du carpe ou une desmote d'une des branches du suspenseur prédisposerait à une fracture de la partie distale.

Les traitements sont chirurgicaux ou conservateurs en fonction de la localisation de la fracture, de la sévérité, de la chronicité et du budget des propriétaires. Ce qui détermine le pronostic sportif est l'atteinte du ligament suspenseur du boulet.

b. Description des fractures des os métacarpiens/tarsiens II et IV

D'après Jackson et Auer (2012), ces fractures sont caractérisées selon si elles sont ouvertes ou fermées, simples ou comminutives et localisées dans le tiers proximal, moyen ou distal de l'os (fig. 2).

Figure 2 : Illustration de la classification selon la localisation d'une fracture d'un os métacarpien/tarsien rudimentaire selon Jackson et Auer, 2012.




Figure 93-2. Classification of splint bone fractures: The bones can be divided into three equal parts: a, proximal; b, mid-body; and c, distal.

La boiterie est souvent sévère quand la fracture est proximale, ouverte et modérée quand elle est distale. Un gonflement à l'endroit de la fracture est souvent observé. D'après Lance et Bassage (2014), le diagnostic se fait grâce à la radiographie en répétant le nombre de clichés (4 vues : une profile, une face, une dorsomédiale oblique et une dorsolatérale oblique) tout en incluant l'articulation carpo-métacarpienne ou tarso-métatarsienne pour explorer l'étendue des fissures notamment à l'articulation carpo-métacarpienne (surtout si la fracture est dans le tiers proximal) et au métacarpien/tarsien III.

c. Problèmes et enjeux d'une fracture du tiers distal

Cette partie sera davantage centrée sur les fractures du tiers distal des os métacarpiens/tarsiens II et IV qui font l'objet du film de cette thèse. Le problème majeur qui a été indiqué entre autres par Fessler et Jones (1977) est qu'une lésion du ligament suspenseur du boulet influence le pronostic sportif du cheval. Celle-ci est fréquemment associée à une fracture des os rudimentaires (50% dans l'étude de Fessler et Jones (1977)) mais il est difficile de savoir si elle en est la cause ou une conséquence. Pour objectiver une desmite du suspenseur du boulet, l'échographie doit être réalisée pour chaque diagnostic de fracture des os métacarpiens/tarsiens II et IV.

d. Les différents axes thérapeutiques

- ***Le traitement conservateur***

Le traitement conservateur est choisi pour une minorité de cas : les fractures ouvertes du tiers proximal avec de multiples fragments, les fractures chroniques du tiers moyen de l'os avec un cal osseux minime et les fractures récentes non déplacées du tiers moyen.

- Les fractures chroniques du tiers moyen de l'os avec un cal osseux minime et les fractures récentes non déplacées du tiers moyen

Le traitement conservateur est souvent choisi pour des raisons financières. Le pronostic est plutôt favorable mais le temps de convalescence est habituellement long.

D'après Jackson et Auer (2012), le traitement conservateur est du repos au box sur une période variable de 2-3 semaines à 2-3 mois avec immobilisation du membre sous plâtre ou bandage. Après un traitement conservateur, la formation d'un cal osseux gênant le ligament suspenseur du boulet est à craindre ce qui peut justifier la nécessité d'une intervention chirurgicale pour retirer ce cal exubérant. L'autre complication possible est la non-union des fragments osseux secondaire à la formation d'une pseudarthrose.

- Fractures ouvertes du tiers proximal avec de multiples fragments

Il s'agit d'une intervention sur cheval debout qui se situe à mi-chemin entre le traitement chirurgical et le traitement conservateur. D'après Sherlock et Archer (2008), ce traitement ne doit pas être négligé sur des fractures ouvertes du tiers proximal car la remise au travail et le temps de convalescence sont comparables au traitement chirurgical. De plus, cette intervention a un taux de mortalité de 0% (contre 5,6% pour le traitement chirurgical) et elle est moins coûteuse.

D'après Jackson et Auer (2012) les étapes chirurgicales sont : le débridement de la plaie sous sédation et anesthésie locale, le retrait des fragments et la pose d'un drain temporaire. Les traitements post-opératoires se composent d'antibiotiques, d'anti-inflammatoires et de bandages. Un suivi de la lésion est conseillé grâce à des radiographies de contrôle à 2 et 4 semaines post-chirurgie. Si la plaie est propre et que les radiographies montrent un os métacarpien/tarsien rudimentaire stable et une fracture en voie de cicatrisation alors il n'y a pas d'autres traitements à réaliser. Le cheval doit rester un mois au box suivi de deux mois de marche en main ou de petit paddock.

Les complications majeures sont la formation d'un cal exubérant pouvant interférer avec le ligament suspenseur du boulet, une pseudarthrose et l'instabilité du fragment proximal (Allen et White, 1987).

- *Le traitement chirurgical, Jackson et Auer (2012)*

En fonction de la localisation de la fracture, il existe différents traitements chirurgicaux.

- Fractures du tiers proximal de l'os métacarpien/tarsien II ou IV

Ce sont certes les plus rares mais les plus complexes car elles résultent souvent d'un coup reçu par un autre cheval. Elles sont alors fréquemment ouvertes et comminutives. Le métacarpien II en particulier peut se fracturer par avulsion ou par des forces de torsions internes.

- **Fixations internes**

Les fractures nécessitant une fixation interne par une plaque ou des vis de neutralisation sont difficiles à choisir. C'est une chirurgie qui s'accompagne de nombreuses complications (surtout pour les fractures ouvertes), la remise au travail est difficile et le temps de convalescence est plus long (Allen et White (1987), Peterson *et al.* (1987), Sherlock et Archer (2008)). Allen et White (1987) suggèrent qu'une fixation interne ne doit pas être envisagée en première intention mais seulement si le site chirurgical est totalement aseptique et que le cheval reste boiteux.

La règle à retenir est qu'une fixation interne est potentiellement à prévoir si le chirurgien doit retirer plus des 2 tiers distaux de l'os métacarpien/tarsien II ou IV (à l'exception de l'os métatarsien IV voir ci-dessous). L'implantation de plaque métallique peut prédisposer à une infection post-opératoire. Il faut réserver leur implantation au cas de haute probabilité de luxation ou subluxation du fragment proximal de l'os métacarpien/tarsien II ou IV.

- **Ostectomie segmentaire**

D'après Jenson *et al.* (2004), une fracture complexe avec de multiples petits fragments peut être traitée par une ostectomie du segment fracturé sans enlever toute la partie distale de l'os métacarpien/tarsien rudimentaire. C'est une technique qui ne s'effectue pas uniquement sur les fractures du tiers proximal de l'os mais aussi du tiers moyen et distal. L'ostectomie segmentaire perturbe moins les tissus mous et offre un pronostic sportif excellent.

Cette chirurgie se fait habituellement sous anesthésie générale mais a aussi été décrite sur cheval debout (Jenson *et al.*, 2004). Une incision cutanée longitudinale est réalisée directement en regard de la lésion. Les tissus nécrotiques et contaminés sont débridés. Les fragments osseux, calcs osseux et séquestres sont retirés. Deux ostéotomies sont réalisées à l'aide d'un ostéotome ou d'une scie oscillante. Le chirurgien sectionne obliquement les portions proximales et distales restantes. Les segments osseux peuvent alors être retirés. La plaie est rincée, les tissus sous cutanés et cutanés sont suturés en deux plans. En cas de fracture ouverte, un drain est laissé dans la plaie pendant 2-3 jours. Un bandage compressif est réalisé et maintenu pendant 2 semaines jusqu'au retrait des fils. Il peut être changé tous les 1 à 3 jours si besoin. Celui-ci est réalisé pour protéger la suture pendant le réveil mais aussi pour éviter l'apparition d'un sérome ou hématome en post-opératoire. Le cheval devra rester au repos strict au box pendant 1 mois puis 2 mois de marche en main ou de petit paddock étant donné le risque d'instabilité articulaire lorsque la partie proximale restante de l'os métacarpien/tarsien rudimentaire est de petite taille. Une radiographie de contrôle est conseillée avant la remise au travail. Dans l'étude de Jenson *et al.* (2004), trois chevaux ont repris un travail normal au bout de 8 semaines avec de bons résultats.

C'est une chirurgie qui a un bon pronostic sportif. Les complications possibles sont l'instabilité du fragment proximal, la séquestration du fragment distal et une exostose excessive sur les régions ostéotomisées (Jenson *et al.*, 2004).

- **Retrait du métatarsien IV** (Baxter *et al.*, 1992)

Cette technique concerne les fractures ouvertes comminutives du tiers proximal de l'os métatarsien IV n'ayant pas répondu au traitement semi-conservateur présenté en premier lieu. La surface articulaire entre l'os tarsal IV et le métatarsien IV est minime donc peu portante. De plus les muscles et attaches ligamentaires sur la partie proximale de l'os métatarsien IV sont peu nombreux. En cas de fracture du tiers proximal, le retrait total de l'os métatarsien IV peut être envisagé car le risque de subluxation ou luxation est donc faible. Cependant, en prévention de toute instabilité ou luxation de l'articulation tarso-métatarsienne, il est préférable de réaliser un plâtre sur le membre entier pendant les 4 semaines après l'opération.

□ Fractures du tiers moyen de l'os métacarpien/tarsien II ou IV

Selon Allen et White (1987), le retrait total de la partie distale de l'os avec le cal osseux ainsi qu'un centimètre de la partie distale du fragment proximal de l'os peut être réalisé.

L'étude de Jenson *et al.* (2004), montre qu'une ostectomie segmentaire peut également être réalisée, elle est d'ailleurs moins invasive et apporte un pronostic comparable à la précédente technique.

La plaie doit être correctement rincée et les fragments/séquestres éventuels doivent être totalement retirés avant de refermer la plaie.

En cas de fracture ouverte, un drain est laissé dans la plaie pendant 2-3 jours.

Le pronostic sportif est très bon et la récupération est rapide après ce genre d'intervention. La récupération est plus longue après un traitement conservateur.

La complication majeure après un traitement chirurgical suite à une fracture du tiers moyen est la formation d'un suros.

□ Fractures du tiers distal de l'os métacarpien/tarsien II ou IV

Le **traitement chirurgical améliore le pronostic** par rapport au traitement conservateur (Jackson et Auer, 2012) il est donc vivement conseillé. Cependant le pronostic est moins bon s'il existe une desmte du suspenseur, une sésamoïdite ou une affection de l'articulation métacarpo-phalangienne. La chirurgie est simple et peut se faire sous anesthésie générale ou sur cheval debout.

Une incision est réalisée en regard de la fracture jusqu'à atteindre l'os, puis le fragment distal à la fracture est élevé à l'aide de pinces. Les attaches à l'os métacarpien/tarsien III et au ligament suspenseur sont incisées avec un scalpel ou des ciseaux solides, ce qui se fait assez facilement étant donné que l'extrémité distale de l'os métacarpien/tarsien II ou IV n'est pas attachée au ligament interosseux (Lance et Bassage, 2014). Le fragment distal est à nouveau surélevé depuis son extrémité (le bouton) puis disséqué jusqu'à proximité (8-16mm) de la fracture. Une ostéotomie oblique ou perpendiculaire est ensuite réalisée à l'aide d'un ostéotome ou d'une scie oscillante à 1cm proximement de la fracture. Le fragment distal peut alors être retiré ainsi que tous les éventuels séquestres et autres petits fragments puis un rinçage efficace de la plaie est effectué.

Il est important de réaliser une hémostase méticuleuse afin de réduire le risque de sérome et de limiter la néoformation excessive d'os (pouvant léser le suspenseur). Pour les fractures ouvertes, un drain est introduit dans la plaie pour 2-3 jours. Un bandage est réalisé et changé au besoin pendant 2-3 semaines. La suture cutanée sera retirée 10-14 jours après l'opération.

Le cheval restera 2 à 4 semaines au repos au box en augmentant le temps de marche pour qu'il puisse aller au petit paddock ensuite pendant 2-4 semaines. Cette rééducation est évidemment à reconsidérer en fonction de l'existence ou non et de la gravité d'une desmte du suspenseur.

D. La laparotomie ventrale médiane

L'indication de colique sera considérée dans cette partie.

a. Importance des coliques

Parmi les études réalisées, la prévalence des coliques varie entre 4 et 10,6% (Tinker *et al.*, 1997 ; Walter, 2006). La colique est un syndrome regroupant plusieurs symptômes qui évoquent une douleur, un inconfort pour le cheval. Cette douleur peut avoir différentes origines : abdominale, thoracique, myo-arthro-squelettique. Ce syndrome est dans 90% des cas associé à une douleur d'origine intestinale et est la première cause de mortalité du cheval âgé de 1 à 20 ans (USDA, 2015).

Parmi les chevaux présentant des douleurs abdominales, les cas considérés comme non maîtrisables sur le terrain seront référés en clinique. Dans l'étude de Curtis *et al.* (2015), 23,7% des cas critiques ont été référés en clinique pour un traitement chirurgical ou médical. Au total 12,4% des chevaux ont eu une chirurgie. Par ailleurs, d'autres études ont montré que le pourcentage de chevaux présentant des symptômes de colique et nécessitant une prise en charge chirurgicale s'élève respectivement à 7%, 3,8% et 17% d'après les études sur le terrain de Proudman (1992), Tinker *et al.* (1997), Kaneene *et al.* (1997).

Ces chiffres montrent la proportion relativement importante des coliques chirurgicales une fois celles-ci référées en clinique. Ainsi, en école vétérinaire les étudiants vont fréquemment assister et participer aux chirurgies de colique qui d'ailleurs demandent beaucoup de personnels. Les étudiants de quatrième année n'ont pas de cours sur la prise en charge des coliques chirurgicales et la proportion des étudiants ayant fait des stages en équine est faible. En cinquième année les étudiants ont un cours sur les chirurgies digestives illustré par une vidéo de laparotomie exploratrice datant de 2010. Il est pourtant important d'être informé sur les chirurgies de colique car il faut en général agir en urgence et de nombreuses personnes sont nécessaires pour préparer le matériel et la zone chirurgicale. Les quatrièmes et cinquièmes années réalisent en général les savonnages et la préparation du matériel annexe comme la table à entérotomie ou l'aspirateur chirurgical. Les internes seront également concernés puisqu'ils font la seconde main du chirurgien et pourront alors être plus efficaces et attentifs s'ils ont visualisé les étapes chirurgicales. L'apport d'un meilleur support pour les quatrièmes et cinquièmes années ainsi que pour les internes a donc semblé intéressant pour Céline MESPOULHES-RIVIERE, chirurgienne et praticienne hospitalière à l'EnvA. De plus, les étudiants ne comprennent pas toujours quelle partie du système digestif est extériorisée pendant l'intervention lors des stages effectués. La vidéo et le test pourront alors être bénéfiques pour tous les étudiants dès la première année, comme c'est le cas pour la thèse de Pellegrin (2014) sur les principales interventions sous coelioscopie chez le cheval.

b. Indication et description des coliques d'origine abdominale chirurgicales, Marshall et Blikslager (2012)

Une fois le cheval pris en charge pour colique d'origine abdominale, trois options peuvent être choisies selon l'examen du cheval et les moyens financiers du propriétaire : la prise en charge médicale, chirurgicale ou l'euthanasie. Les réponses négatives au traitement médical immédiat et à l'analgésie sont souvent des indicateurs de la nécessité d'une intervention chirurgicale. D'autres indicateurs permettent de prendre une décision sur la nécessité d'une chirurgie : une détérioration des paramètres physiques, une production continue de reflux gastrique, une hypomotilité et une distension de l'intestin grêle, un liquide rétro-péritonéal sérosanguin avec des valeurs de protéines et leucocytes élevées. Enfin l'analyse des lactates dans le liquide rétro-péritonéal et dans le sang permet de diagnostiquer plus précocement une ischémie intestinale suite à un étranglement ou une obstruction et permet ainsi de prendre une décision thérapeutique plus rapide (Latson *et al.*, 2010). Curtis *et al.* (2015) soulignent l'importance des manifestations comportementales de la douleur, de la fréquence cardiaque, du pouls, de la couleur des muqueuses et des bruits digestifs pour le triage primaire des coliques.

La décision est souvent prise avant d'avoir un véritable diagnostic. En effet, plus la chirurgie sera débutée rapidement, moins il y aura de risque de rupture viscérale ou de détérioration de l'état général du patient (anesthésie plus complexe et augmentation des complications).

c. Problématiques et enjeux

Les chevaux qui présentent une indication chirurgicale sont les cas les plus critiques. Il y a donc un véritable enjeu vital. L'étude de Kaneene *et al.* (1997), montre un taux de létalité de 31% pour les coliques chirurgicales contre 10% pour les coliques gérées médicalement. L'étude plus récente sur des cas référés en Université de Christophersen *et al.* (2014), indique que 31% des chevaux présentaient une indication chirurgicale. Finalement seulement 21% sont allés en chirurgie puisque 10% ont été euthanasiés. Parmi les chevaux opérés, 44% sont décédés pendant l'opération ou dans le box de réveil. Enfin 75% des chevaux ont survécu une fois sorti du box de réveil. Une autre étude de Christophersen *et al.* (2011) a montré que les taux de survie 6, 12, 24 mois après une chirurgie de colique s'élevaient respectivement à 95.3%, 86.6%, 80.9%. De plus, 83,5% des chevaux ont gardé les mêmes performances sportives après la chirurgie.

Un autre enjeu important à prendre en compte est le libre arbitre des propriétaires. Une intervention chirurgicale de colique coûte en moyenne entre 3000 et 10000 euros sans pouvoir assurer aux propriétaires un résultat garanti. Le choix de l'euthanasie face à l'option chirurgicale peut être difficile à prendre. L'étude de Curtis *et al.* (2015) a séparé les cas de colique en critiques (23,6%) et non critiques (76,4%). Parmi les cas non critiques, aucun n'est décédé secondairement aux coliques. Parmi les cas critiques, 69,6% ont été euthanasiés après la première visite et 0,5% après plusieurs visites, 11,9% ont eu une chirurgie après avoir été référé suite à la première visite et 0,5% suite à plusieurs visites, 8,2% ont été euthanasiés après avoir été référés, 6,2% sont décédés, enfin 3,1% ont été traités avec succès médicalement en clinique. Malgré cela, l'étude de Christophersen *et al.* (2011) montre que 89,9% des propriétaires choisissent l'intervention chirurgicale si elle est indiquée par le vétérinaire.

d. Technique chirurgicale, Kummer (2012).

Cette dernière partie s'appuiera également sur le photocopié de C. Mespoulhes-Rivière intitulé « Chirurgie Digestive » donné aux cinquièmes années des Écoles Nationales Vétérinaires d'Alfort, Toulouse et Nantes.

L'abdomen du cheval peut être abordé par une laparotomie ventrale médiane ou paramédiane, une laparotomie inguinale ou para-inguinale ou par le flanc. La laparotomie ventrale médiane est l'abord le plus fréquemment réalisé pour le traitement chirurgical des coliques mais également pour les torsions utérines ou les césariennes.

- *Temps préopératoire*

Une antibioprofylaxie à base de gentamicine à 6,6mg/kg en intraveineux et de pénicilline G à 22000UI/kg en intramusculaire est administrée trente minutes idéalement avant l'incision.

Tout le matériel nécessaire doit être préparé avant que le cheval soit induit. Cela comprend la table d'entérotomie, l'aspirateur chirurgical, des poches de Ringer Lactate dans de l'eau tiède pour l'hydratation des intestins.

Si l'état du cheval et le temps le permettent, il est conseillé de commencer à tondre l'abdomen de la région inguinale jusqu'au processus xyphoïde et latéralement jusqu'au niveau de la corde du flanc et de l'arc costal. Un savonnage grossier peut même être réalisé. Cela peut être réalisé pendant la pose du cathéter par exemple.

Une fois le cheval en décubitus dorsal, une sonde urinaire doit être posée et si le cheval est un mâle alors le fourreau doit être fermé.

Une préparation aseptique classique de la zone est réalisée, en insistant sur la ligne blanche.

Enfin le drapage du cheval consiste à positionner des jambières sur les postérieurs puis un champ opératoire recouvrant tout le cheval. Celui-ci est adhésif et contient une poche de récupération des intestins.

- *Incision*

L'incision cutanée démarre crânialement à l'ombilic et remonte en direction du processus xyphoïde sur 20 à 30cm. L'incision s'étend jusqu'aux tissus sous cutanés. À cette étape il est important de contrôler l'hémostase à l'aide de pinces hémostatiques ou par électrocoagulation.

Ensuite le chirurgien réalise une boutonnière en partie caudale de l'incision sur la ligne blanche. Il protège les viscères à l'aide d'une pince, les doigts permettent de sentir correctement la ligne blanche et de séparer la graisse rétro-péritonéale puis d'orienter la pince pour guider l'incision.

Le péritoine est ouvert au doigt sur la longueur de l'incision.

L'aide a alors pour mission d'hydrater les intestins une fois la cavité abdominale ouverte avec du Ringer Lactate tiédi.

- *Exploration abdominale*

Pour explorer la cavité abdominale il est souvent nécessaire d'utiliser l'aspiration des différents segments digestifs pour augmenter la visualisation et améliorer la palpation des organes.

Il est conseillé de systématiser cette exploration. Il est déconseillé de sortir toutes les parties du tube digestif en même temps. De plus certains déplacements sont parfois réductibles sans sortir le segment déplacé.

Le caecum est dans la majorité des cas le premier à sortir de la cavité abdominale et est un point de repère de l'anatomie chirurgicale. Son apex est localisé crânialement en cas de position normale.

Le chirurgien contrôle ensuite la position du côlon ascendant à partir du ligament caeco-colique qui s'insère sur la bande charnue latérale du caecum et rejoint la bande charnue ventrale du côlon ventral droit. Ensuite en suivant la bande charnue ventrale du côlon ventral droit, le chirurgien arrive à la courbure sternale puis au côlon ventral gauche, jusqu'à la courbure pelvienne et enfin le côlon dorsal gauche, la courbure diaphragmatique et le côlon dorsal droit.

Le chirurgien va ensuite extérioriser l'intestin grêle. Pour cela il faut récliner l'apex du caecum vers l'arrière pour exposer la bande charnue dorsale du caecum afin d'identifier le ligament iléo-caecal. En suivant ce ligament jusqu'en partie dorsale de l'abdomen l'iléon peut être localisé puis extériorisé. Il est conseillé ensuite de remonter proximatement jusqu'à la courbure duodéno-jéjunale identifiée par palpation du ligament duodeno-colique.

Le foramen épiploïque est contrôlé à ce moment afin d'identifier une éventuelle incarceration d'intestin grêle dans ce foramen.

D'autres organes peuvent être palpés : estomac, diaphragme, rate, ovaires, utérus, anneaux vaginaux, vessie. L'espace nephro-splénique est également contrôlé.

Enfin le côlon transverse et descendant vont être contrôlés puis le rectum.

Lors de laparotomie exploratrice sur un cheval en colique, la topographie précédemment citée n'est pas toujours conservée notamment lors de déplacement à droite ou à gauche du côlon ascendant, lors de torsion du côlon ascendant, ou lors d'obstructions étranglées ou non de l'intestin grêle.

- *Fermeture de la plaie*

Il existe différentes techniques en fonction des chirurgiens. Le péritoine n'est pas nécessairement suturé. La ligne blanche doit être suturée avec un fil tressé ou monofilament de diamètre élevé pour que la suture puisse maintenir tout le poids abdominal. Il n'y a toujours pas de consensus aujourd'hui qui détermine le fil à utiliser, mais le diamètre élevé du fil serait l'élément déterminant pour la résistance à la rupture et la rigidité de la suture (Fierheller et Wilson, 2005). Le fil monofilament décimale 7 Polydioxanone aurait la meilleure résistance à la traction dans l'étude de Fierheller et Wilson (2005). Dans l'étude de Trostle *et al.* (1994), les fils tressés décimale 3 polyglactine 910 et décimale 2 acide polyglycolique étaient les plus résistants (à l'exception du polyester) mais leur dégradation prématurée leur apporte une force à plus court terme que leur homologue monofilament. La notion de capillarité du fil tressé qui potentialiserait une infection par rapport au fil monofilament est aujourd'hui controversée car les fils tressés sont enduits avec parfois un traitement antimicrobien en plus.

Le plan sous cutané est suturé avec un fil monofilament ou tressé décimale 3,5 par exemple puis le plan cutané est souvent refermé à l'aide d'agrafes.

Entre chaque suture, la plaie doit être rincée avec du Ringer Lactate éventuellement additionnée d'antiseptiques dilués. Une administration de pénicilline G peut également être réalisée pour prévenir les infections de plaie.

Un pansement collé est ensuite positionné sur la plaie chirurgicale. Dans certains cas, un drain abdominal est mis en place en peropératoire alors un pansement abdominal est réalisé pour le réveil.

Le box de réveil doit être propre et désinfecté avant que le cheval y soit amené afin de limiter la contamination de la plaie de laparotomie. Le réveil est assisté à l'aide de cordes. Une fois le cheval debout, un cathéter moyen terme est posé et un nouveau bandage abdominal est réalisé.

Cette synthèse bibliographique a permis de justifier et de présenter les différentes chirurgies choisies pour cette thèse. Les outils pédagogiques qui vont maintenant être présentés sont d'abord un support audiovisuel puis des tests d'auto-évaluations.

2. Choix du support pédagogique

A. Support audiovisuel

La génération actuelle et celle à venir utilisent de plus en plus les outils numériques. Pour être en phase avec les élèves, les techniques pédagogiques évoluent vers le numérique depuis plusieurs années déjà. Irwin et Turcios (2017) ont démontré que le visuel influence énormément ce qu'entendent les étudiants « we hear what we see ! ». L'étude de Prabhu *et al.* (2019) montre que les étudiants en médecine dentaire gagnent en assurance dans leur pratique lorsqu'ils ont visualisé une vidéo sur la technique de sondage. L'étude de Sumanasekera *et al.* (2019) portant sur des

étudiants en doctorat de pharmacie, montre que les étudiants ayant bénéficié de méthodes d'apprentissages actives avec des vidéos ou des tableaux vides à compléter ont eu de meilleurs résultats par rapport au groupe contrôle.

L'audiovisuel est un support constitué d'images en mouvement et d'enregistrements sonores. Les moyens audiovisuels sont considérés comme des moyens au service de l'enseignement. Les images sont intéressantes pour ce qu'elles montrent. Elles ressemblent à ce qu'elles représentent et sont donc immédiatement compréhensibles, ce qui représente un atout majeur pour l'apprentissage des chirurgies. De plus, d'après Peraya (1993) l'audiovisuel est utilisé entre autres parce qu'il possède une fonction psychologique de motivation et un pouvoir de conviction importants ; il garantit une meilleure mémorisation et facilite l'apprentissage comme le rappelle cette expression « un bon schéma vaut mieux qu'un long discours ». L'audiovisuel est un support appréciable pour faciliter la compréhension de concepts compliqués. Il est donc complémentaire de l'écrit mais ne se suffit pas à lui-même.

B. Tests d'auto-évaluation

Il existe plusieurs définitions d'une auto-évaluation. Selon Dory *et al.* (2009), ce concept englobe : « l'estime de soi et le concept de soi, l'évaluation de ses propres compétences, l'évaluation de soi en action et enfin la régulation métacognitive. Toutes ces notions ont une pertinence en éducation médicale. ». Cependant le feedback ou rétroaction semble être un élément pédagogique essentiel pour orienter et optimiser les apprentissages, surtout pour le milieu médical.

Les auto-évaluations créées pour cette thèse correspondent à cette définition (Dory *et al.*, 2009) : « l'auto-évaluation fait référence au jugement porté sur ses propres compétences, qui peut avoir lieu *a posteriori*, après l'exécution d'une action spécifique ». Les questions posées font suite à la visualisation des vidéos. Elles permettent à l'étudiant de percevoir ses compétences sur un sujet juste après avoir regardé les vidéos (mémoire immédiate) mais le questionnaire est réalisable plusieurs fois et à tout moment. Cela permet un apprentissage en autonomie et la reconnaissance de ses propres capacités et limites.

Deuxième partie : Matériel et méthodes

1. Méthodologie préalable au filmage

Les tournages ont été réalisés sur une période d'environ 12 mois comprenant des mois d'indisponibilité. La période était assez courte pour envisager de refaire des prises de vues de mauvaise qualité. Avant de filmer la chirurgie il était donc essentiel de se remémorer les étapes chirurgicales grâce aux livres de chirurgie et aux cours dispensés en quatrième et cinquième année. Si une discussion préalable avec le chirurgien était possible, il indiquait les plans importants devant absolument figurer dans la vidéo.

2. Moyens disponibles à la prise de vidéo et aux montages

A. Moyens techniques

Un caméscope professionnel CANON XA10 a été utilisé. Sa mémoire et sa batterie étaient suffisantes pour pouvoir enregistrer plusieurs séquences d'affilées. Celles-ci étaient ensuite directement stockées sur un disque dur externe.

Les montages ont été réalisés avec le logiciel Wondershare Filmora. Ce logiciel possède une interface assez intuitive et facile à utiliser, avec comme fonctions couper, rogner et fusionner. Des filtres, textes, images et même des émojis ont pu être ajoutés sur les séquences, un fond sonore a pu également être choisi.

La voix-off a été ajoutée grâce au micro de l'ordinateur directement sur la fonctionnalité du logiciel Wondershare filmora.

B. Intervenants et animaux

Les vidéos ont été tournées en majorité à la clinique équine de l'EnvA, le Dr vet MESPOULHES-RIVIERE (DipECVS), le Dr vet GENTON (résident ECVS) et le Dr vet FARFAN (résidente ECVS) étaient les chirurgiens en première main. De nombreux internes sont intervenus en seconde main ou en première main pour la castration scrotale sur cheval couché : Dr vet BARSACQ, Dr vet WARTEL, Dr vet CHARLES, Dr vet KHABOUCHE, Dr vet FÜRbacher, Dr vet ROELS, Dr vet BÉAUD. Des étudiants de quatrième et cinquième année intervenaient pour la préparation de la zone chirurgicale. Les chevaux impliqués étaient des chevaux de particuliers de races variables ainsi qu'un cheval de la Garde Républicaine de race Selle Français.

Pour pouvoir filmer l'ostectomie segmentaire de métacarpien/tarsien rudimentaire, il a fallu se déplacer à la clinique de Grosbois car cette chirurgie n'a pas été réalisée à l'EnvA durant mes périodes de disponibilités. Le chirurgien de première main était le Dr vet ROSSIGNOL (DipECVS) et le Dr vet CAMPOS (résidente ECVS) en seconde main. Le cheval impliqué était un cheval de course de particulier.

La castration scrotale sur cheval debout a été filmée sur le terrain grâce au Dr vet DUEZ praticien en équine. Les chevaux castrés le jour du tournage étaient connus personnellement, il s'agissait de deux poneys de 18 mois vivant en prairie.

En tant que réalisatrice, scénariste, cameraman et voix-off, je suis à l'origine de toutes les vidéos de cette thèse. Bruno ALLOUCHE ingénieur du service informatique de l'école m'a aidé pour quelques détails techniques tels que le fonctionnement de la plateforme EVE en mode édition, la compression des vidéos.

3. Réalisation des montages vidéos

A. Objectifs et limites

Les films sont considérés comme le support principal de la thèse.

Il faut savoir à quel public sont destinées les vidéos avant de réaliser les montages. Il a été décidé avec le Dr vet Céline MESPOULHES-RIVIERE que les étudiants seraient la cible majoritaire. Cependant, les internes ainsi que les vétérinaires sur le terrain peuvent aussi être concernés. Les vidéos fournissent un support avant tout visuel et dynamique montrant les différentes étapes des chirurgies (de la tonte en passant par le drapage jusqu'à la fermeture des incisions) mais également le matériel nécessaire et la conduite à tenir en péri-opératoire. Les vidéos durent dans la mesure du possible entre 10 et 15 minutes afin de ne pas perdre l'attention de l'apprenant. L'objectif étant de préparer d'avantage les étudiants ou les vétérinaires à réaliser ces chirurgies qui ne nécessitent pas de spécialisation, ou bien de mieux comprendre une chirurgie comme la laparotomie ventrale médiane exploratrice assez fréquente en pratique équine. En complément des différentes chirurgies filmées, une courte vidéo sur le sondage urinaire et la fermeture du fourreau a été rajoutée considérant que cette étape a lieu pour beaucoup de chirurgies.

B. Conception des montages

Pour chaque montage, l'objectif était d'avoir un plan sur le matériel nécessaire, sur la position du cheval, sur la tonte et le savonnage, sur le drapage, sur le rendu de la chirurgie puis sur la conduite à tenir. Ensuite les séquences vidéos des étapes chirurgicales étaient triées dans l'ordre puis ajoutées au montage.

Chaque séquence était ensuite visualisée et coupée de sorte que seul l'essentiel soit gardé. Lorsque certains plans n'étaient pas de bonne qualité (lumière, intervenant qui bloque la vue, mauvaise position du cameraman) la chirurgie était filmée à nouveau si cela était possible. Certains plans ont été accélérés si le rendu visuel le permettait. Ensuite des gros titres ont été intercalés entre les séquences vidéos pour chaque étape du protocole chirurgical (par exemple pour annoncer la sortie de l'intestin grêle de l'abdomen ou l'aspiration du gaz du côlon pour la vidéo sur la chirurgie de colique). Des sous titres ont également été ajoutés. Les transitions entre les séquences sont gérées par des effets simples afin de rendre la vidéo fluide et dynamique.

Des légendes ont également été ajoutées avec des flèches pour montrer certains éléments anatomiques importants. Pour une meilleure compréhension des vidéos, certaines images ou schémas ont été incorporés aux montages afin d'ajouter des explications importantes. Pour essayer de marquer l'étudiant sur certaines séquences (erreurs à ne pas faire, étape importante de la chirurgie), des émojis ont par ailleurs été ajoutés.

Enfin, il faut penser à faire *a minima* une double sauvegarde que j'effectuais sur iCloud et sur mon disque dur externe.

C. Conception des commentaires audio

Une fois le script écrit grâce aux recherches bibliographiques, aux cours reçus et aux commentaires des chirurgiens le jour du tournage, le son des vidéos a été supprimé et remplacé par des commentaires concis s'adaptant aux questions que peuvent se poser les étudiants en s'imaginant pratiquer la chirurgie. Les commentaires ont pu être adaptés grâce aux retours des internes qui manifestaient ce qu'ils auraient aimé savoir avant de pratiquer en regardant une vidéo. Les questions des étudiants ou des internes étaient également prises en notes pendant le tournage pour que le futur montage puisse y répondre.

Le script audio a ensuite été adapté au montage vidéo et inversement afin que le temps de parole soit adapté aux images. Le style du script cherche à produire un récit scientifique avec un lexique chirurgical rigoureux. Un fond musical a également été ajouté pour rendre le visionnage plus agréable.

L'enregistrement s'est fait dans une pièce au calme sur un ton neutre mais non monotone en soignant le plus possible l'articulation.

D. Critères de jugement

Certaines chirurgies ont été filmées plusieurs fois pour des raisons diverses (plans manquants, visualisation difficile à cause de la lumière ou des intervenants, erreurs protocolaires). Certaines erreurs ont été gardées et mises en fin de montage à visée pédagogique. D'un point de vue pédagogique il est important d'avoir des séquences vidéos ou voix-off sur les incidents, les complications ou les astuces de chaque point clés. L'apprentissage de la chirurgie passe par l'apprentissage du risque et donc des conséquences de chaque geste avec l'anticipation des incidents, accidents ou complications.

Les critères retenus ont été la bonne visualisation des étapes importantes, le retrait des séquences inutiles, une voix-off simple et efficace. Une fois terminés, les montages étaient convertis en format mp4 puis comprimés et mis à disposition des étudiants et internes sur Microsoft Stream accessible via la plateforme d'apprentissage numérique de l'EnvA (EVE, moodle).

4. Réalisation des auto-évaluations

Les auto-évaluations sont à effectuer après avoir visualisé les vidéos. Elles permettent de contrôler ses connaissances et de visualiser à nouveau la vidéo entièrement ou juste quelques séquences mais également de retourner voir les schémas ou figures disponibles sur la plateforme d'apprentissage numérique ou tout simplement de retourner étudier. Les questions portent sur la vidéo correspondante mais aussi sur des connaissances que l'étudiant doit avoir pour pouvoir réaliser la chirurgie sans forcément apparaître dans la vidéo.

Les auto-évaluations comportent entre 13 et 25 questions sur les indications et contre-indications chirurgicales, les traitements péri-opératoires, le protocole chirurgical, la conduite à tenir en post-opératoire, les risques et complications de la chirurgie, l'anatomie...

Les évaluations ont été réalisées en se concentrant sur les cours reçus par les étudiants ainsi que sur les vidéos effectuées. Certaines informations des recherches bibliographiques ont également été intégrées lorsqu'elles paraissaient adaptées et pertinentes. Différents modes de questions ont été retenus : choix multiples, vrai/faux, réponse courte à rédiger. Pour la plupart des questions un feedback (rétroaction) a été paramétré afin d'expliquer la réponse à la question ou d'apporter des informations complémentaires à l'étudiant.

Ces évaluations informatisées sont disponibles sur la plateforme d'apprentissage numérique de l'EnvA (EVE, moodle).

Troisième partie : Résultats

Les techniques chirurgicales présentées dans les vidéos s'appuient sur les protocoles en vigueur à l'École Nationale Vétérinaire d'Alfort. Elles constituent un exemple mais de nombreuses variantes existent à l'appréciation des chirurgiens et de leurs expériences.

La rédaction de cette partie s'appuie majoritairement sur les enseignements reçus en quatrième année à l'EnvA par le Dr vet Céline MESPOULHES-RIVIERE ainsi qu'en cinquième année, cours commun aux trois écoles vétérinaires d'Alfort, Nantes et Toulouse, réalisé par le Dr vet Elodie LALLEMAND.

1. Présentation des vidéos et des tests d'auto-évaluations

A. Sondage urinaire et fermeture du fourreau.

Pour ce montage, un seul tournage a été nécessaire. Trois petits films de 4'45, 1'58 et 5'18 ont été réalisés. Le montage final dure 3'09. Voici deux illustrations du montage (fig. 3 et 4).

Figure 3 : Image tirée de la vidéo sur le sondage urinaire et la fermeture du fourreau illustrant la première étape importante

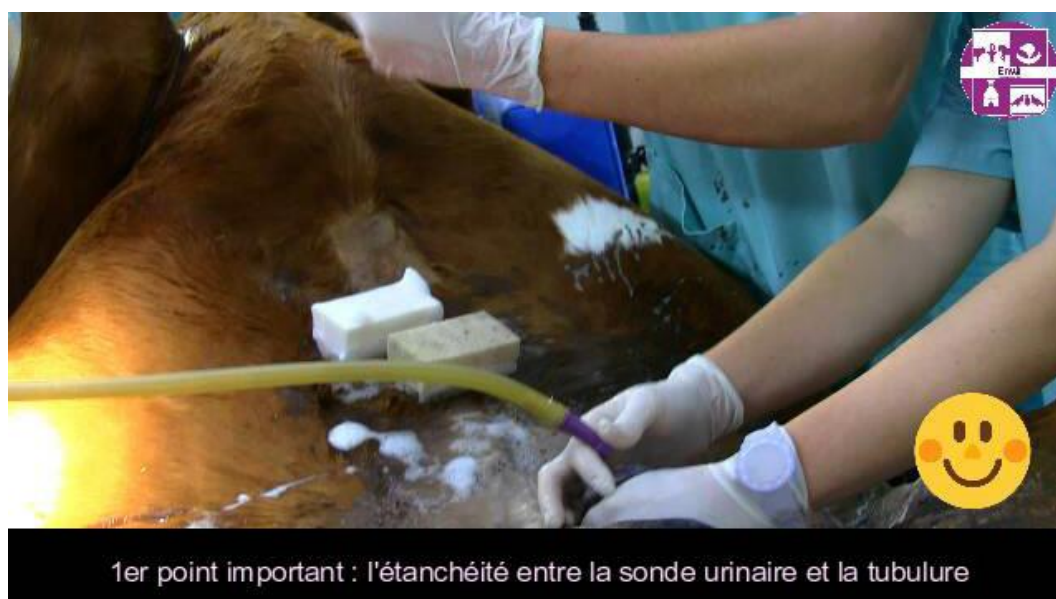
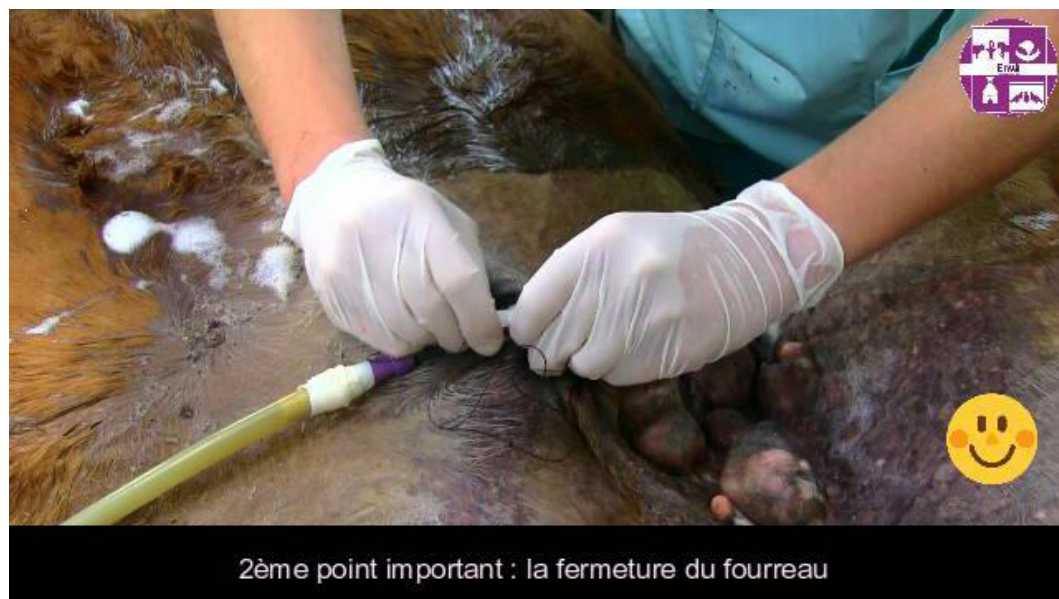
Figure 4 : Image tirée de la vidéo sur le sondage urinaire et la fermeture du fourreau illustrant la deuxième étape importante



B. La castration scrotale couchée

a. Fiche d'anesthésie sur le terrain (Annexe 9)

Cette castration peut se réaliser sur le terrain par conséquent le vétérinaire doit gérer à la fois l'anesthésie et la castration. Afin de compléter le montage vidéo, une fiche d'anesthésie fixe a été réalisée (cf annexe 9).

Pour résumer, une prémédication sera tout d'abord réalisée à l'aide d'un α 2-agoniste et d'un opioïde. Ensuite l'induction sera réalisée à l'aide de kétamine et d'un myorelaxant comme le diazépam. L'anesthésie sera maintenue avec une perfusion contenue de « triple drip » : mélange de guaïfénésine, de kétamine et d'un α 2-agoniste.

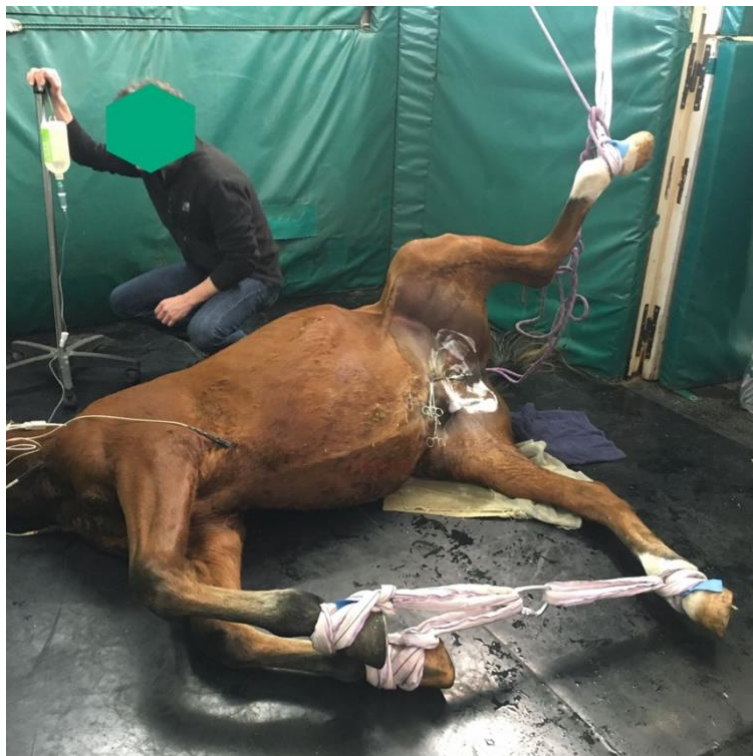
b. Séquence vidéo

Pour ce montage vidéo, trois tournages ont dû être réalisés. J'ai au total 19 séquences vidéos d'une durée totale de 47 minutes. Le montage final dure 10'37.

Commentaires en voix-off d'après Mespoules-Rivière (2019)

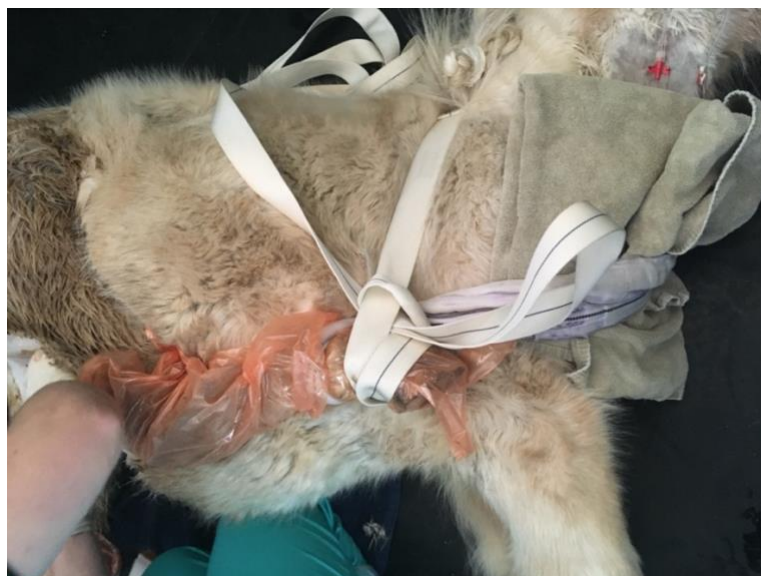- La **prémédication** trente minutes avant le début de la chirurgie se compose d'antibiotiques, d'Anti Inflammatoires Non Stéroïdiens (AINS) et d'un Sérum Anti Tétanique (SAT).
- La castration scrotale couchée est moins dangereuse pour le vétérinaire et l'asepsie est meilleure. Elle se fait dans une zone assez grande, calme et sans danger.
- Le postérieur du dessus est surélevé au maximum comme sur cette image (fig. 5) si la castration est réalisée en clinique.

Figure 5 : Image intégrée au montage vidéo de la castration scrotale couchée montrant la position du cheval



- Sur le terrain le postérieur du dessus peut être tiré crânialement à l'aide d'une entrave ou de cordes afin de dégager la zone scrotale au maximum (fig. 6).

Figure 6 : Image montrant la manière d'attacher le postérieur du dessus lors de castration scrotale couchée sur le terrain



- Pour un maximum de sécurité, l'idéal est d'attacher entre eux les antérieurs et le postérieur plaqué au sol. Il est conseillé de mettre une serviette entre l'encolure et la corde pour éviter de comprimer la trachée.
- Le sondage urinaire n'est pas nécessaire. Le pénis est simplement repoussé dans le fourreau à l'aide de compresses puis **le fourreau est fermé** avec des pinces à champs.
- Un premier savonnage grossier est réalisé à la chlorhexidine ou vétédine savon suivi d'un rinçage

à l'eau en prenant soin de rincer uniquement la zone tondue. Une nouvelle éponge stérile et des gants propres sont utilisés pour réaliser 2 savonnages alternés avec un rinçage à l'alcool.

La table stérile avec les instruments peut être installée.

- Précisons que la technique présentée sur cette vidéo est celle réalisée à l'EnvA mais n'est pas une référence, il existe des variantes en fonction des préférences du chirurgien.

- Le **matériel** nécessaire est le suivant : des pinces à champs, un scalpel, des compresses, 2 pinces à émasculatation, un porte aiguille, des ciseaux de Mayo, un fil tressé résorbable décimale 5, une solution isotonique avec de la povidone iodée diluée à 0,1%, des bandes de crêpes et des pinces à linge stériles.

- **L'anesthésie locale** se fait dans les parenchymes testiculaires ou dans les cordons spermatiques. Avant de réaliser l'anesthésie locale, les testicules sont aspergés de chlorhexidine diluée. Lorsque 10mL de lidocaïne (ou 3mL pour un shetland) sont injectés dans chaque testicule, la lidocaïne diffuse dans le cordon en 5 minutes grâce à la vascularisation du parenchyme testiculaire.

- Le dernier savonnage peut ensuite être réalisé.

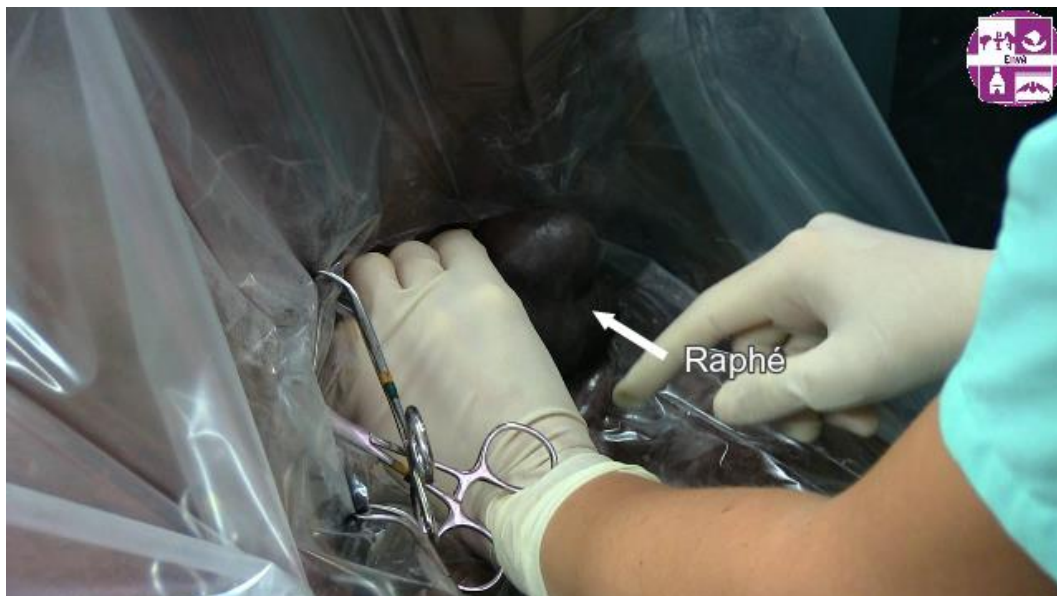- En pratique sur le terrain, le vétérinaire n'utilise pas forcément de champ chirurgical. Si celui-ci est utilisé, il est posé de manière à ne pas faire de faute d'asepsie. Une fois qu'il a touché la zone tondue et savonnée, il ne doit plus bouger. Le champ est fixé à l'aide de pinces à champs de façon à ce que celles-ci ne gênent pas les zones d'incisions.

On notera que le vétérinaire ne porte pas obligatoirement de blouse stérile pour cette chirurgie.

- Avant de couper le champ, il est important de bien palper les testicules ainsi que de se mettre dans une position confortable c'est à dire à cheval sur le postérieur au sol par exemple.

- Le but maintenant est de tendre le **raphé médian** à l'aide d'une main en mettant son pouce d'un côté et ses 4 autres doigts de l'autre côté des testicules (fig. 7). Si le scrotum glisse, il peut être essuyé avec des compresses stériles. La peau doit être très tendue et le raphé au centre. Pour cela il faut faire en sorte que son index et son pouce se touchent afin que les testicules descendent au maximum au fond du scrotum.

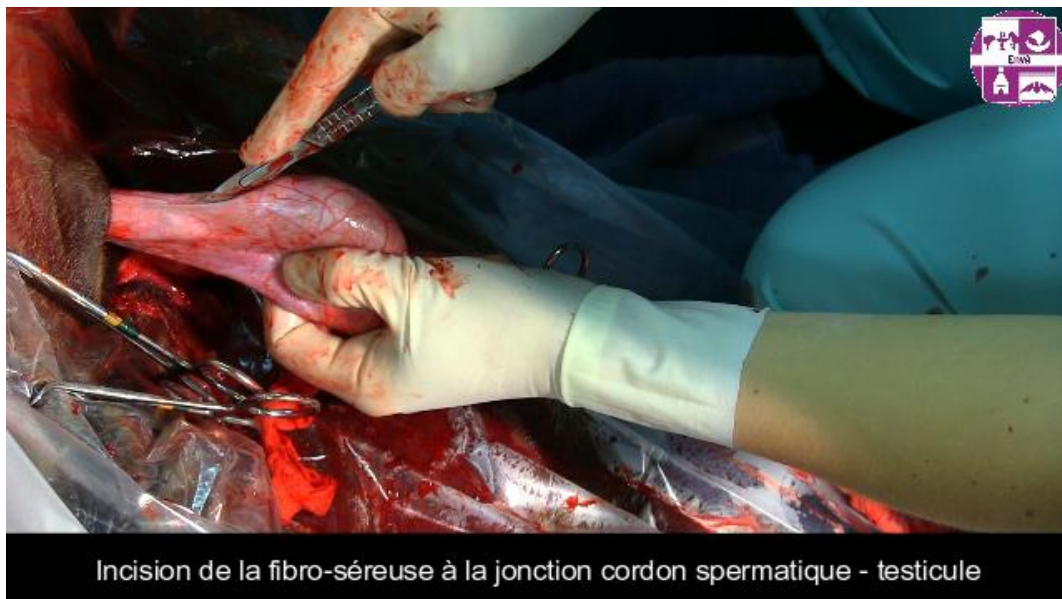Figure 7 : Capture d'écran de la vidéo montrant le raphé médian du scrotum tendu



- La peau **du testicule déclive** est préférentiellement incisée en premier pour éviter les saignements gênants. Les incisions sont parallèles au raphé et à 2cm de celui-ci. Elles font toute la longueur du testicule pour faciliter le drainage et la réduction de l'œdème par la suite.

- Le testicule est mis sous tension. Le dartos et le fascia spermatique externe sont dilacérés. La fibro-séreuse reste intacte pour le moment.
- Lorsque le testicule est petit, il peut être tenu à l'aide d'une pince à champs bien ancrée dans le parenchyme à travers la fibro-séreuse. Puis **le fascia spermatique externe est repoussé** proximatement jusqu'à apercevoir le muscle cremaster accolé à la fibro-séreuse. L'idéal est de mettre les compresses autour du cordon et d'aller de haut en bas.
- Lors d'une **technique semi-fermée**, l'étape suivante consiste à inciser la fibro-séreuse pour pénétrer dans la cavité vaginale afin de vérifier qu'il n'y ait pas d'hernie. L'incision ne doit pas être trop proximale pour pouvoir poser la pince à émascation sur la fibro-séreuse (le cordon est donc couvert) (fig. 8).

Figure 8 : Image tirée de la vidéo sur la castration scrotale couchée montrant l'incision de la fibro-séreuse



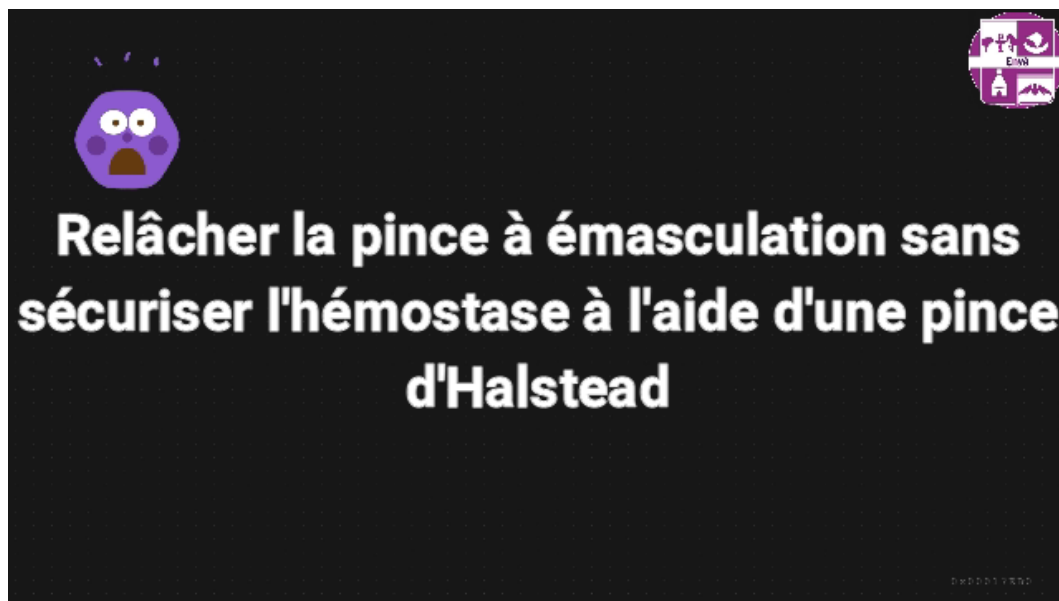
- La pince doit être positionnée de manière à ce que la partie responsable de l'hémostase soit du côté du tronc et la partie coupante du côté du testicule si une pince de Serra ou Reimers est utilisée. La partie coupante est du même côté que le boulon de la pince ce qui amène à dire de manière plus familière « **Nut to nut** ». Le premier nut correspondant au boulon et le deuxième, au testicule. Ici c'est une pince de Sand, donc le sens n'est pas important mais il est plus prudent de prendre cette habitude.
- Un **nœud de cabestan** est réalisé sur l'empreinte de la pince avec un fil tressé résorbable décimale 5 à aiguille triangulaire ou ronde. Il faut prendre soin de garder un petit chef et un grand chef pour pouvoir faire les ligatures qui suivent. Serrer le nœud pendant 10 secondes, pouce contre pouce puis faire un nœud de chirurgien puis 5 nœuds simples.
- Une ligature **transfixante** est effectuée à travers la fibro-séreuse distalement (côté testicule) au nœud de cabestan, à 1/2cm environs mais toujours dans l'empreinte laissée par la pince. Terminer par un nœud de chirurgien puis 5 nœuds simples.
- La pince à émascation est positionnée distalement aux ligatures et laissée 3 minutes minimum pour un cheval de maximum 3 ans (rajouter 1 minute par année d'âge en plus). Sur une castration couchée, la pince est laissée le temps de s'occuper du 2^{ème} testicule.
- **Le cordon spermatique est incisé distalement à la pince.**

- L'autre testicule peut être retiré de la même manière. Le dartos est d'abord incisé puis le testicule est remis sous tension. Ensuite le fascia spermatique externe est dilacéré jusqu'à observer la fibro-séreuse avec un aspect blanc nacré.
- Le cordon spermatique est disséqué sur tout son périmètre.
- Puis la fibro-séreuse est alors incisée afin de vérifier l'absence de hernie.
- Le nœud de cabestan et la ligature transfixante sont ensuite effectués sur l'empreinte laissée par la pince à émasculatation.
- La pince de Sand est reposée distalement aux ligatures puis le cordon est incisé distalement à la pince.
- Le retrait de la pince à émasculatation sur le premier cordon peut maintenant être fait. Avant cela, il est préférable de vérifier qu'il n'y ait pas de saignements actifs en positionnant une pince hémostatique sur l'extrémité du cordon avant de relâcher la pince.
- Les enveloppes résiduelles sont retirées pour éviter qu'elles ne fassent protrusion en dehors des plaies et par conséquent retardent la cicatrisation et le drainage. Pour cela elles sont positionnées sur 2 ou 3 doigts et coupées à 1cm des marges sur 360°.
- Le contrôle de l'hémostase de l'autre cordon se fait de la même manière ainsi que le retrait des enveloppes résiduelles.
- **Les 2 cavités sont rincées.** Pour cela il faut mettre un doigt de chaque main dans les 2 plaies et tirer vers le haut les incisions. L'aide peut ensuite verser la vétédine solution diluée dans les plaies (concentration en povidone iodée de 0,1%).
- La castration est terminée, les incisions ne sont pas suturées.
- On vérifie enfin que les testicules sont entiers avec l'épididyme.

Making of : Erreurs et astuces

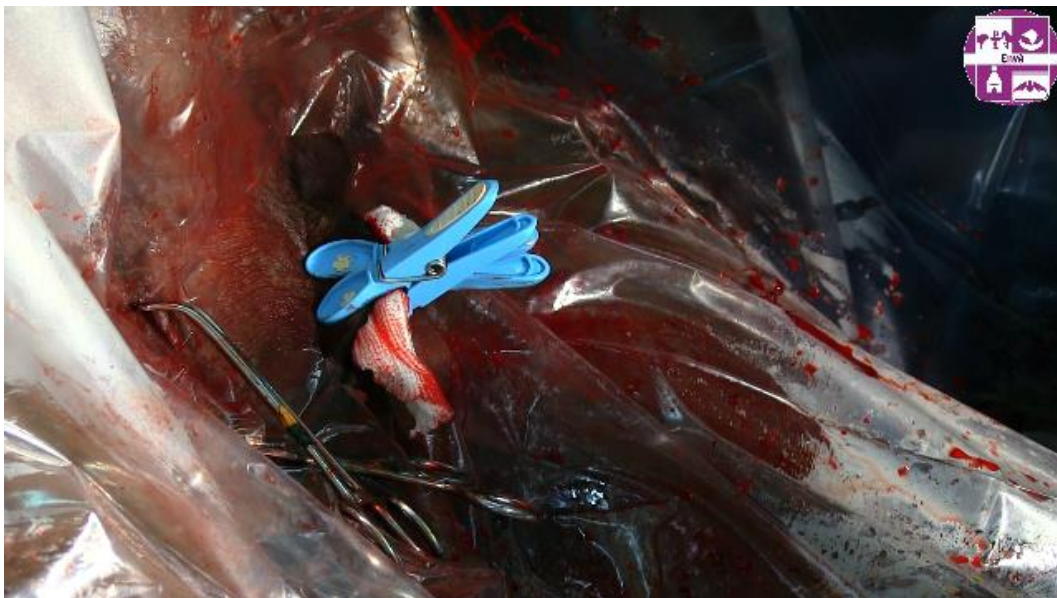- Penser à commencer par le testicule du bas pour éviter les saignements gênants en commençant par celui du haut.
- Si la fibro-séreuse est incisée avant la dissection du cordon ou si elle se déchire, il faut bien la tenir pour rester sur une technique à cordon couvert.
- Avant de relâcher la pince à émasculatation, s'assurer de bien tenir le cordon avec une pince hémostatique (fig. 9). Sinon vérifier qu'il n'y ait pas de saignements actifs à l'aide de compresses, en se dirigeant dans la cavité grâce à la palpation des fils.

Figure 9 : Exemple de gros titre précédant une séquence vidéo du montage sur la castration scrotale couchée



- Dans le cas où des saignements diffus résiduels persistent à cause des enveloppes, une bande de crêpe peut être mise dans chaque cavité afin de réaliser une tamponnade, en pensant à bien laisser dépasser la fin de la bande à l'extérieur de la plaie. Dans ce cas, les plaies sont ensuite fermées à l'aide de pinces à linge stériles (fig. 10).

Figure 10 : Capture d'écran de la vidéo montrant la fermeture partielle des plaies chirurgicales avec des pinces à linges stériles



- **La conduite à tenir ensuite est** : l'administration d'AINS pendant 6 jours et d'antibiotiques (Pénicilline ou TMPS) pendant 3 jours. Du repos pendant 24 heures au box puis de la marche est conseillée (en main ou paddock). Une hydrothérapie peut être réalisée si un œdème est présent. La surveillance doit être accrue pendant une semaine. Si un sérome est présent, ne pas hésiter à rouvrir

les plaies pour faciliter le drainage et utiliser des AINS plus longtemps. Enfin, la reprise du travail est à adapter mais se fera en général 3-4 semaines post chirurgie.

c. Auto-évaluation

Question 1 : En équine, la castration est une obligation de moyen renforcé, ce qui équivaut presque sur le terrain à une obligation de résultat. C'est un acte qu'il faut MAITRISER.

Sélectionnez une réponse :

Vrai

Faux

Feedback général : La majorité des mises en causes en équine concerne la castration et la visite d'achat.

Question 2 : Quelles sont les indications d'une castration toutes techniques confondues ?

Veillez choisir au moins une réponse :

- Suspicion de tumeur sur un testicule

- Hydrocèle

Feedback spécifique : C'est l'accumulation anormale de liquide séreux entre les couches viscérales et pariétales de la vaginale. (Schumacher, 2012)

- Réduction des manifestations comportementales

Feedback spécifique : Attention cependant à bien avertir le client que dans 30% des cas le cheval gardera son comportement d'entier

- Traumatisme sur un testicule

- Torsion du cordon spermatique

- Supprimer la fertilité

Feedback spécifique : Pour permettre au cheval de vivre au pré avec des congénères

- Épididymite

- Cryptorchidie

- Orchite

Feedback spécifique : Inflammation testiculaire

- Hernie inguinale

Feedback spécifique : C'est une urgence !

Question 3 : Vers quelle tranche d'âge est-il préférable de castrer son cheval ? Et à quelle saison ?

Veillez choisir au moins une réponse :

- **l'hiver/automne**

- l'été/printemps

- Avant 1 an

- **1 à 2 ans**

- 3 à 4 ans

Feedback général :

Entre 1 et 2 ans, le cheval n'a souvent pas encore un comportement « d'entier » irrespectueux.

La castration sur animal jeune présente également l'avantage d'avoir des testicules moins volumineux donc moins vascularisés et avec moins de risques de complication.

Le vétérinaire peut être amené à castrer plus tardivement pour deux raisons principales. La première est que le propriétaire peut souhaiter que son cheval développe le phénotype mâle et notamment au niveau de la tenue d'encolure. La deuxième raison, plus répandue, est une question de performance. Le propriétaire souhaite attendre de savoir si son cheval a de bonnes aptitudes sportives pour éventuellement le mettre à la reproduction. Un cheval ayant une bonne génétique va très certainement rester entier. Pour un cheval qui a une génétique moyenne, les résultats sportifs sont attendus pour décider de le garder entier ou non.

Concernant la saison, les mouches augmentent les risques d'infection et la chaleur entraîne des œdèmes. Il est préférable d'éviter la période de juin à début septembre.

Question 4 : Avant de se lancer sur une castration, il faut impérativement ...

Réponse : **palper le scrotum et l'anneau inguinal superficiel**

Feedback général : Il faut palper le scrotum et l'anneau inguinal superficiel pour exclure une cryptorchidie non identifiée ou une hernie inguinale. Suite à cela, il faut parfois palper l'anneau vaginal par voie transrectale.

Avant de réaliser une castration scrotale debout, il est aussi important de palper le cheval non sédaté pour se rendre compte de la sensibilité du cheval dans cette région. Ne jamais se mettre en danger donc proposer une castration couchée si c'est dangereux.

Le cheval ne doit pas réagir à la palpation sans sédation pour pouvoir faire une castration scrotale debout sereinement.

Question 5 : Jusqu'à quel âge peut-on s'attendre à ce qu'un testicule cryptorchide puisse descendre ?

Réponse : **2 ans**

Feedback général : En théorie, à 5 mois de gestation l'hypertrophie testiculaire provoque la descente de l'épididyme. Le testicule se trouve alors entre le rein et l'anneau vaginal.

A 8,5 mois de gestation, le gubernaculum testis se contracte alors le testicule descend et se retrouve entre l'anneau inguinal profond et superficiel.

Enfin quelques semaines après la naissance, les anneaux inguinaux se contractent empêchant les testicules de remonter. Avant cette étape de contraction il est donc possible de voir les testicules faire des allers-retours entre l'abdomen et le scrotum.

Chez les chevaux, l'âge maximal de descente dans le scrotum des testicules cryptorchides n'est pas déterminé, même si ce serait entre 18 et 24 mois.

Question 6 : Quelle est la conduite à tenir lors de castration scrotale avec cicatrisation par deuxième intention (c'est à dire pas de fermeture des incisions cutanées) si tout s'est bien passé ?

Veuillez choisir au moins une réponse :

- Hydrothérapie si nécessaire

Feedback spécifique : Si un œdème est remarqué, de l'hydrothérapie au jet du pli de la cuisse jusqu'au scrotum peut être réalisé pour aider à drainer l'œdème. Il faut doucher sur le scrotum mais surtout ne pas mettre le tuyau dans les plaies.

Même si l'étude de Moll et al. (1995) a montré que le taux d'infection et de gonflement du scrotum était plus important sur les chevaux ayant reçu une hydrothérapie. Cependant, il est possible qu'il y ait un biais puisque les chevaux qui reçoivent une hydrothérapie sont davantage surveillés ainsi les propriétaires vont plus remarquer les anomalies.

- Reprise du travail après 3 à 4 semaines

Feedback spécifique : Oui, il faut attendre la cicatrisation complète

- Reprise du travail après 2 semaines

Feedback spécifique : La reprise du travail peut se faire au bout de 10 jours lors de castration inguinale seulement.

- AINS en périopératoire

Feedback spécifique : Kétoprofène, flunixin méglumine, métacam ou phénylbutazone si le cheval est exclu de la filière bouchère

- Repos pendant 24h puis petit paddock

Feedback spécifique : Le repos au box pendant 24h est essentiel pour prévenir une éventuelle hémorragie des vaisseaux testiculaires et scrotaux sectionnés. La marche est très importante pour faciliter le drainage lymphatique et éviter un œdème préputial et scrotal excessif.

- Anti-œdémateux

*Feedback spécifique : Traitement **facultatif**. L'œdème est très fréquent lors de castration scrotale et favorise les infections mais ce n'est pas une raison pour prescrire systématiquement des corticoïdes.*

- Antibiotique en péri-opératoire

- Antibiotiques pendant 3 jours

Feedback spécifique : Les antibiotiques pourraient être donnés uniquement en péri-opératoire s'il n'y a pas eu de faute d'asepsie. Mais en prévention, à l'EnvA 3 jours de pénicilline G en IM sont administrés. Certains vétérinaires préfèrent même en prescrire d'office pendant 5 jours.

Il faut aussi s'adapter en fonction de l'environnement du cheval et de la qualité de la surveillance du propriétaire.

Le choix de la prolongation des antibiotiques se fait aussi en fonction de la saison et de la propreté de l'environnement dans lequel vit le cheval.

- Repos complet au box pendant 1 semaine

Feedback spécifique : NON, Il est important que le cheval marche pour favoriser le drainage lymphatique

- Un SAT

Feedback spécifique : Le SAT est à administrer en sous cutané avant la chirurgie.

- Surveillance du cheval pendant 1 semaine

Feedback spécifique : Prendre la température, vérifier la zone scrotale (saignements, écoulements purulents, œdème, éventration)

Question 7 : Quel fil est utilisé pour réaliser le nœud de cabestan et la ligature transfixante sur les cordons spermatiques ?

Veillez choisir une réponse :

- Un fil monofilament résorbable à aiguille triangulaire ou ronde

- Un fil monofilament irrésorbable à aiguille ronde

- Un fil tressé résorbable à aiguille triangulaire ou ronde

Feedback général : Le fil tressé a une très bonne tenue du nœud par rapport au fil monofilament. Le fil doit être résorbable évidemment. Le type d'aiguille n'a pas d'importance ici.

Question 8 : La ligature transfixante est une ligature positionnée à 1/2 cm du nœud de cabestan sur le cordon spermatique

Veillez choisir une réponse :

- Distalement au nœud de cabestan (côté testicule)

Feedback spécifique : En effet, si la ligature transfixante est réalisée proximale alors l'artère peut être ponctionnée. De plus, la ligature transfixante a un rôle "anti glissement" pour le nœud de Cabestan. Le danger est que le nœud de Cabestan glisse distalement donc cet éventuel glissement est bloqué en réalisant une ligature transfixante.

- Proximalelement au nœud de cabestan (côté cheval)

Feedback spécifique : L'artère pourrait être ponctionnée. De plus, si le nœud de cabestan glisse proximalelement (ce qui est par ailleurs peu probable) cela n'est pas dérangent car il ne risque pas de tomber du cordon spermatique dans ce sens. Il y a donc peu d'intérêt de mettre une ligature transfixante proximalelement au nœud de cabestan.

Question 9 : Si une pince à émascation coupante est utilisée, le bon positionnement de la pince est : la partie hémostatique du côté cheval et la partie coupante du côté testicule, il est dit de manière familière :

Réponse : **nut to nut**

Feedback général : Le boulon (=nut) du côté du testicule (=nut), le boulon étant du côté de la partie coupante de la pince. À l'EnvA, même la pince de Sand est positionnée de cette manière pour ne pas se tromper lors de l'utilisation des pinces de Serra ou Reimers qui sont coupantes.

Question 10 : De quoi est constitué le mélange appelé triple drip qu'on utilise pour maintenir l'anesthésie générale lors de castration scrotale sur le terrain.

(Mettre le nom des MOLECULES dans l'ordre alphabétique, séparées d'une virgule et d'un espace, avec ou sans majuscule)

Réponse : **détomidine, guaïfénésine, kétamine ou kétamine, GGE, kétamine**

Question 11 : Quels sont les risques post-opératoires augmentés en cas de castration scrotale ?

(4 risques à écrire dans l'ordre alphabétique à séparer d'une virgule et d'un espace)

Réponse : **éviscération, hémorragie, infection, œdème**

Feedback général : L'œdème PREPUTIAL est fréquent mais peu grave. Il est souvent maximal 4 jours après la chirurgie. L'ouverture large des plaies, l'administration d'anti-œdémateux, l'hydrothérapie et la marche préviennent son apparition.

L'œdème SCROTAL par contre n'est pas normal et souvent associé à une infection.

L'infection la plus fréquente est la funiculite septique (infection du cordon spermatique) qui peut survenir quelques jours à quelques semaines après l'intervention. Elle se caractérise par de l'œdème, de la douleur locale et de l'hyperthermie dans la majorité des cas.

L'hémorragie est objectivée quand il n'est plus possible de compter les gouttes qui tombent ou que l'écoulement est continu depuis 15 minutes (ne pas hésiter à réaliser une anesthésie générale pour traiter l'hémorragie dans de meilleures conditions d'asepsie ; il est également possible d'incorporer un grand nombre de compresses dans le scrotum puis de suturer les incisions pour 24-48h afin de réaliser une tamponnade).

Les dommages sur le pénis sont également possibles. Le vétérinaire incise en regard du pénis malencontreusement.

Question 12 : Avant chaque castration, il est important de :

Veillez choisir au moins une réponse :

- Faire signer un consentement éclairé

Feedback spécifique : Un exemple de consentement peut se trouver sur le site de l'AVEF

- Faire trotter le cheval pour que les testicules descendent au maximum dans le scrotum

- Faire une Numération Formule

Feedback spécifique : En cas de leucopénie, repousser la chirurgie.

- Doser la Créatinine et la Créatine Kinase

Feedback spécifique : L'administration d'AINS se fait idéalement en contrôlant la fonction rénale (même si la Densité Urinaire est plus sensible). Une anesthésie générale est déconseillée si les enzymes musculaires sont augmentées.

- Palper le scrotum et l'anneau inguinal superficiel

Question 13 : Pour un cheval de 4 ans, combien de temps minimum la pince à émascation doit être laissée sur le cordon testiculaire ?

Réponse : **4 minutes**

Feedback général : D'après Schumacher (2012), le temps de pose de la pince dépend en réalité de la taille du cordon spermatique mais aussi s'il est couvert ou non. Une durée d'environ 2 minutes serait suffisante pour contrôler l'hémostase. D'après Lechartier (2019), une durée supérieure à 3 minutes n'a pas montré de meilleurs résultats. En revanche, Elodie LALLEMAND apprend par sécurité aux étudiants de cinquième année de laisser poser la pince minimum 3 minutes et de rajouter 1 minute par année d'âge lorsque le cheval est âgé de plus de 3 ans.

Question 14 : De quel côté, par rapport à la pince à émascation, devons-nous inciser le cordon spermatique afin de retirer le testicule ?

Veillez choisir au moins une réponse :

- Proximement à la pince

- Côté cheval

- Distalement à la pince

- Côté testicule

Question 15 : Pour une technique semi-fermée lors de castration scrotale couchée, la fibro-séreuse (fascia spermatique interne et feuillet pariétal de la vaginale) est incisée postérieurement à l'incision du dartos et du fascia spermatique externe. Cela permet de repousser uniquement le fascia spermatique externe pour ensuite faire les ligatures (cabestan et transfixante) sur la fibro-séreuse. Si la fibro-séreuse est incisée en même temps que le dartos et le fascia spermatique externe, il y a un risque de la repousser pendant la dissection du cordon et de se retrouver dans le cas d'une castration ouverte.

Si malencontreusement la fibro-séreuse est incisée avant d'avoir repoussé le fascia spermatique externe, il faut alors bien la tenir avec le testicule même si cela n'est pas pratique.

Sélectionnez une réponse :

Vrai

Faux

*Feedback général : Pour une technique ouverte, **le testicule et le cordon sont découverts**. La vaginale est une extension du péritoine donc si elle est incisée, il y a communication entre la cavité péritonéale et l'extérieur. L'avantage majeur de cette technique est la minimisation du risque d'écrasement d'une anse intestinale avec la pince à émasculatation ; l'inconvénient est la communication entre la cavité péritonéale et l'extérieur, qui prédispose aux péritonites et aux éventrations.*

*Une technique **semi-fermée est préférée car elle est intermédiaire**. La fibro-séreuse est incisée sur le testicule, mais le cordon reste couvert. L'intérêt est de vérifier que le cheval n'ait pas d'hernie inguinale. Si le vétérinaire est peu expérimenté, il n'est pas toujours sûr de ce qu'il palpe à la palpation du cordon : cette incision sur la fibro-séreuse permet donc de vérifier visuellement et de masser le contenu pour être sûr de ne pas avoir de l'intestin.*

Dans le cas de la castration semi-fermée, la fibro-séreuse est refermée à l'aide du nœud de cabestan qui évite toute communication entre la cavité péritonéale et l'extérieur et limitera les risques précités.

Question 16 : La cicatrisation d'une castration par abord scrotal sur cheval couché se fait obligatoirement par seconde intention.

Sélectionnez une réponse :

Vrai

Faux

Feedback général : Certains vétérinaires referment les incisions, la cicatrisation suite à une castration par abord scrotal sur cheval couché ne se faisant donc pas systématiquement par seconde intention. Ceci n'est cependant pas une pratique courante sur le terrain et nécessite une asepsie très stricte. En revanche, sur cheval debout, la cicatrisation se fait par seconde intention.

Question 17 : Le rinçage des cavités à la fin de la castration scrotale couchée se réalise avec de la vétédine solution diluée :

Veuillez choisir au moins une réponse :

- On rajoute 0,05mL de vétédine solution 10% dans le flacon de 100mL de VERSOL NaCl 0,9% stérile
- **On rajoute par exemple 5mL de vétédine solution 10% dans un flacon de 500mL de VERSOL NaCl 0,9%**
- **Concentration en povidone iodée : 0,1%**
- Concentration en povidone iodée : 0,05%

Question 18 : Pour quelles raisons enlève-t-on les enveloppes résiduelles suite à une castration scrotale ?

Veuillez choisir au moins une réponse :

- **Pour favoriser le drainage**
- **Pour éviter leur protrusion en dehors des cavités**

Feedback spécifique : En effet, avec le retrait des testicules, un "vide" se crée dans le scrotum donc les enveloppes auraient tendance à sortir des plaies.

- **Pour favoriser la cicatrisation**

Feedback général : Les enveloppes concernent le dartos et le fascia spermatique externe.

Question 19 : Quel ligament est retiré par dissection lorsqu'on réalise une castration par abord scrotal sur cheval couché ?

Veuillez choisir une réponse :

- Ligament propre testiculaire
- **Ligament scrotal**
- Ligament de la queue de l'épididyme

Feedback général : annexe 1 à consulter

Question 20 : Le muscle cremaster est accolé à la fibro-séreuse.

Sélectionnez une réponse :

Vrai

Faux

Feedback général : La fibro-séreuse se compose du fascia spermatique interne et du feuillet pariétal de la vaginale.

Question 21 : Quelle pince à émasculatation est utilisée dans la vidéo ?

Veillez choisir une réponse :

- La pince de Serra qui coupe le cordon

Feedback spécifique : Cette pince peut être utilisée mais dans un milieu universitaire c'est plus risqué. Il faut bien s'assurer que la partie hémostatique est proximale et la partie coupante distale : "nut to nut"

- La pince de Sand qui ne coupe pas le cordon

Feedback spécifique : La pince de Sand est petite donc très pratique pour castrer les poneys.

- La pince de Reimers qui contient un bras de coupe à part permettant la coupe du cordon seulement dans un deuxième temps

- La pince de Henderson motorisée et tournante pour réaliser l'hémostase en même temps que la section du cordon

Question 22 : La fibro-séreuse est incisée pour vérifier l'absence d'anse intestinale dans le cordon (hernie).

Sélectionnez une réponse :

Vrai

Faux

Feedback général : Les races lourdes, les trotteurs, les Pures races Espagnoles et les chevaux de plus de 5 ans ont un risque d'hernie majoré car leur anneau vaginal est plus large. (Schumacher, 2012)

C. La castration scrotale debout

a. Séquence vidéo

Deux castrations ont été filmées sur des poneys avec des abords différents (latéral ou caudal). Trente-cinq films d'une durée totale de 16 minutes ont été réalisés. Le montage final dure 7'56 minutes.

Commentaires en voix-off d'après Duez (2019)

La castration scrotale sur cheval debout peut se réaliser avec sécurité si le cheval se laisse **palper** les testicules et les anneaux inguinaux superficiels alors qu'il n'est pas encore sédaté.

Une **sédanalgésie** est effectuée en utilisant un $\alpha 2$ -agoniste et du butorphanol. La gestion de la douleur doit être très rigoureuse pour pouvoir intervenir en sécurité.

La **queue** est tressée puis bandée pour éviter que des crins aillent au contact du scrotum. Elle est repliée vers l'intérieur pour ne pas léser la peau de la face interne de la queue avec le scotch.

Un premier **savonnage** grossier du scrotum et de la face interne des cuisses est ensuite réalisé puis 3 savonnages propres avec rinçage à l'alcool.

Un **tord nez** est mis au dernier moment comme moyen de contention complémentaire.

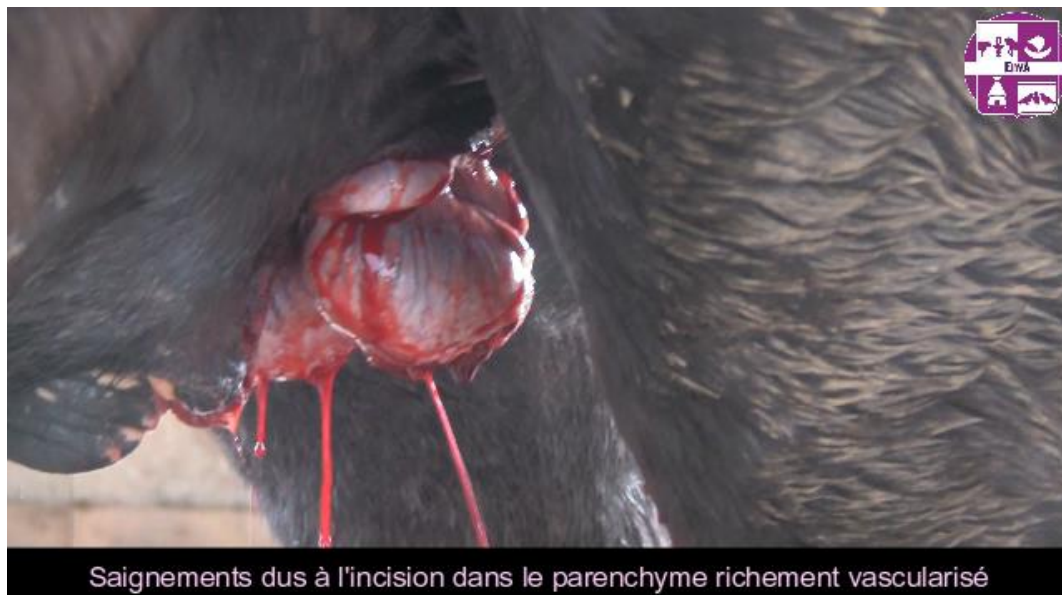Le matériel nécessaire est le suivant : 2 pinces à émasculature, des compresses, un scalpel, des ciseaux de Mayo, une lampe frontale et 2 seringues de lidocaïne de 20mL avec aiguilles longues vertes (40-50mm, 21 gauges) sont ensuite préparées pour réaliser l'anesthésie locale.

Les gants sont aspergés d'alcool. Le scrotum est essuyé avec des compresses d'alcool. La queue de l'épididyme est orientée caudalement puis l'aiguille est mise en intratesticulaire à aiguille démontée. Dix millilitres de lidocaïne sont injectés dans le parenchyme puis les 10mL restant sont injectés juste en-dessous de la fibro-séreuse une fois le testicule remonté dorsalement. Cela permet **une meilleure diffusion vers** le plan cutané. Le scrotum est massé pour aider la lidocaïne à diffuser.

Il faut attendre 5 minutes le temps que la lidocaïne fasse effet puis **l'incision** peut être réalisée. La lame de scalpel est positionnée à mi-hauteur au bout des doigts pour être sûr d'atteindre la cavité vaginale en une seule incision. L'épididyme est orienté caudalement à nouveau puis la peau des 2 testicules est incisée de part et d'autre du raphé médian sur toute la longueur du testicule.

Les saignements sont dus à l'incision dans le parenchyme testiculaire qui est très vascularisé (fig. 11).

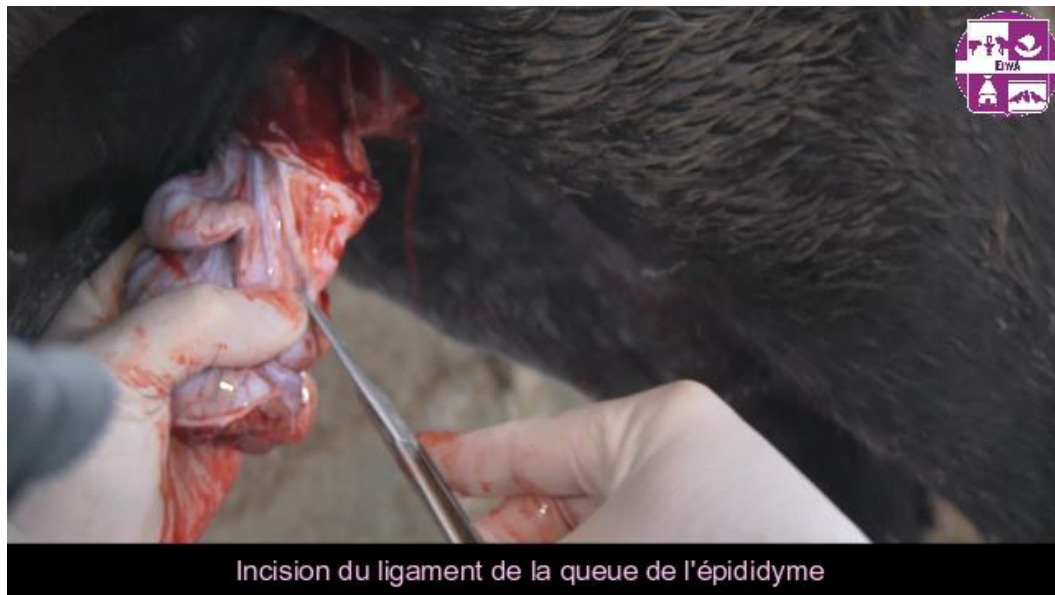Figure 11 : Image tirée de la vidéo sur la castration scrotale debout montrant les saignements suite à l'incision des testicules.



Les testicules sont découverts mais les cordons encore couverts. Il faut **couper (fig. 12) le ligament de la queue de l'épididyme** pour retirer la fibro-séreuse du cordon (Annexe 5). La technique

ouverte permet de vérifier l'absence d'hernie et de poser la pince à émasculation uniquement sur les vaisseaux et le conduit déférent.

Figure 12 : Image de la vidéo sur la castration scrotale debout montrant la section du ligament de la queue de l'épididyme



La fibro-séreuse est alors repoussée proximale à l'aide de compresses. Les testicules sont réorientés avec la queue de l'épididyme située caudalement puis les **pinces à émasculation** sont posées perpendiculairement aux cordons. Un chronomètre peut être enclenché pour s'assurer que les pinces restent suffisamment longtemps (au moins 3 minutes).

Les gants sont changés et imbibés d'alcool. Enfin, **les cordons** sont coupés distalement à la pince. Les pinces sont desserrées en les remontant légèrement proximale pour ne pas détruire le thrombus formé. Il faut surveiller l'absence d'hémorragie pendant 5 minutes.

Enfin, les plaies sont rincées avec de la povidone iodée diluée avec de l'eau (idéalement à 0,1%).

L'intégrité des testicules et des épидидymes est ensuite vérifiée.

Une antibioprofylaxie est prévue avec une injection de pénicilline G retard (Duplocilline ND) à 22000 UI/kg par voie intramusculaire. Des AINS le jour de la castration sont également conseillés et un sérum anti tétanique doit être administré en sous cutané.

Le cheval est ensuite noté castré sur son **carnet**.

Remarques : Une hydrocèle et une hémorragie peuvent survenir plus fréquemment chez les mulets (Schumacher, 2012 ; Moll *et al.*, 1995). Les races lourdes, les trotteurs et les pures races espagnoles ont une incidence d'hernie inguinale acquise supérieure aux autres chevaux (Schumacher, 2012 ; Sembrat, 1975 ; Munoz *et al.*, 2008 ; Moll *et al.*, 1995). De même pour les chevaux âgés de plus de 5 ans qui ont un anneau vaginal plus large.

La conduite à tenir après une castration scrotale debout : prescrire des AINS pendant 3 à 6 jours, des antibiotiques si l'environnement est sale et en fonction de la saison, la surveillance est accrue pendant une semaine puis le cheval doit marcher en main ou être mis au paddock 24h après la castration. La reprise du travail se fera 3-4 semaines post-castration. Une hydrothérapie peut être

réalisée si de l'œdème est remarqué. Si un sérome dans le scrotum est constaté : rouvrir les plaies puis rincer à l'aide d'antiseptiques dilués & prescrire des antibiotiques pendant 5 jours (Mason *et al.*, 2010)

b. Test d'auto-évaluation

Question 1 : Quelle technique de castration scrotale debout est enseignée ?

Veillez choisir une réponse :

- Ouverte

Feedback spécifique : En effet, le testicule ainsi que le cordon sont découverts. Cela permet de vérifier au maximum l'absence d'hernie. Même si le risque d'éviscération est supérieur vu qu'on ne pose pas de ligature.

- Fermée

- Semi-fermée

Question 2 : Le gubernaculum testis est un ligament qui permet de faire migrer le testicule de l'arrière du rein vers le sac scrotal. Son vestige est :

Veillez choisir au moins une réponse :

- Le ligament de la queue de l'épididyme

- Le ligament scrotal

- Le ligament propre du testicule

Feedback général : Son vestige se compose des 3 ligaments.

Le ligament propre du testicule est attaché entre le testicule et la queue de l'épididyme (Annexe 1).

Le ligament de la queue de l'épididyme est attaché entre la queue de l'épididyme et la fibro-séreuse (=fascia spermatique interne + feuillet pariétal de la vaginale).

Le ligament scrotal est attaché à la fibro-séreuse et au dartos.

Question 3 : La pince à émascation est posée sur le cordon spermatique **découvert** donc elle écrase uniquement ...

Veillez choisir au moins une réponse :

- Le conduit déférent

- Le feuillet viscéral de la tunique vaginale

- Les vaisseaux testiculaires

- Le muscle cremaster

Question 4 : Afin de bien orienter le testicule, il est important de connaître l'anatomie et son orientation caudo-craniale

Veillez choisir entre cranial et caudal :

- Queue de l'épididyme : **caudal**
- Le ligament scrotal : **caudal**
- Tête de l'épididyme : **cranial**

Question 5 : Quelles sont les contre-indications à réaliser une castration scrotale sur cheval debout plutôt que sur cheval couché ?

Veillez choisir au moins une réponse :

- **Shetland/poney trop petit**
- Obésité
- **Palpation du scrotum non réalisable sur cheval vigile**

Question 6 : La cicatrisation se fait par ... pour une castration sur cheval debout.

[2 mots sont attendus]

Réponse : **seconde intention**

Question 7 : Lors de l'anesthésie locale, qu'est ce qui est particulièrement important en plus de l'anesthésie dans le testicule ou dans le cordon ?

Veillez choisir une réponse :

- **Injecter de la lidocaïne dans les enveloppes et en sous-cutané**

Feedback spécifique : Pour que le cheval ne soit pas sensible aux incisions cutanées sur le scrotum. Il ne faut pas injecter toute la lidocaïne dans le parenchyme testiculaire ou dans le cordon mais en injecter dans les enveloppes et en sous-cutané en laissant remonter dorsalement le testicule.

- Déposer de la lidocaïne sur la peau

Question 8 : Quelles sont les décisions à prendre en cas d'hernie omentale ou d'éviscération pendant la castration ?

Veillez choisir au moins une réponse :

- **Si le vétérinaire observe une éviscération pendant la castration, c'est une urgence absolue. Il faut envoyer le cheval en clinique.**

Feedback spécifique : Il faut rapidement nettoyer, faire rentrer l'anse intestinale sous anesthésie générale si nécessaire et faire en sorte qu'elle ne sorte plus. Puis envoyer l'animal en clinique et administrer des antibiotiques à large spectre par voie parentérale.

- Si l'épiploon s'engage dans le canal vaginal une fois le cheval castré (hernie omentale), il est conseillé, après préparation aseptique, de tirer légèrement sur l'épiploon pour poser l'émasculateur (ou une grande pince hémostatique) sur une zone non contaminée de l'épiploon. Il faut ensuite patienter 3 minutes, puis sectionner l'épiploon et remonter la partie restante le plus haut possible.

Feedback spécifique : Il faut croiser les doigts pour qu'il n'y ait pas d'infection secondaire et éviter les ligatures puisqu'il s'agit d'une phase contaminée. Il est possible de vérifier que plus rien ne persiste dans l'anneau inguinal superficiel et par palpation transrectale vérifier l'absence d'anses intestinales dans l'anneau vaginal. Le cheval peut être surveillé au box pendant 48h, l'anneau inguinal superficiel peut être fermé (sous anesthésie générale pour une asepsie optimale) et en prévention d'une éventuelle éviscération le scrotum peut être emballé. (Schumacher, 2012)

En cas d'hernie omentale chronique, il est conseillé de ne pas réaliser de castration scrotale sur cheval debout.

- Si l'épiploon s'engage dans le canal vaginal = hernie omentale, alors il faut envoyer le cheval en clinique en urgence.

Feedback spécifique : La hernie omentale n'est pas à considérer comme une urgence absolue au premier abord. Il est conseillé, après préparation aseptique, de tirer légèrement sur l'épiploon pour poser l'émasculateur (ou une grande pince hémostatique) sur une zone non contaminée de l'épiploon. Il faut ensuite patienter 3 minutes, puis sectionner l'épiploon et remonter la partie restante le plus haut possible.

Il est possible de vérifier que plus rien ne persiste dans l'anneau inguinal superficiel et par palpation transrectale vérifier l'absence d'anses intestinales dans l'anneau vaginal. Le cheval peut être surveillé au box pendant 48h, l'anneau inguinal superficiel peut être fermé (sous anesthésie générale pour une asepsie optimale) et en prévention d'une éventuelle éviscération le scrotum peut être emballé. (Schumacher, 2012)

- Si une éviscération est observée pendant la castration alors il faut remonter les anses dans l'abdomen, continuer la castration et garder le cheval sous surveillance.

Feedback spécifique : Non c'est une urgence absolue. Il faut l'envoyer en clinique.

Question 9 : Quels sont les traitements et la conduite à tenir lors d'une castration scrotale debout ?

Veillez choisir au moins une réponse :

- Antibiotiques pendant 3 jours

Feedback spécifique : Cela n'est pas nécessaire d'emblée. Mais à ajuster en fonction de la saison, des problèmes rencontrés et de la propreté de l'environnement du cheval.

Si 48h après la castration, le cheval présente un gonflement du scrotum, il est parfois nécessaire de reprendre les antibiotiques par exemple.

- Reprise du travail après 3-4 semaines

- AINS

Feedback spécifique : Certains vétérinaires sur le terrain n'en injectent pas systématiquement le jour de l'opération sauf si c'est un cheval âgé. Ou bien s'ils sont rappelés par les propriétaires à cause de la présence d'un sérome 48h après la castration. Ils en profitent pour rouvrir les plaies pour favoriser le drainage.

La castration est quand même un acte chirurgical douloureux, il est conseillé de toujours prescrire des AINS pendant 3 à 6 jours.

- Un Sérum Anti-Tétanique

- Repos au box pendant 24h puis marche/paddock

Feedback spécifique : La marche est très importante pour le drainage et éviter l'œdème lors de cicatrisation par seconde intention.

- Antibiotiques de type pénicilline en peropératoire

Feedback spécifique : Injection de depocilline (agit 12h) voire duplocilline (agit 24h) après la chirurgie

- Anti-œdémateux

Feedback spécifique : Pas systématique non plus, c'est en fonction de la préférence du vétérinaire

- Surveillance accrue pendant 1 semaine

Feedback spécifique : Prendre la température, vérifier la zone scrotale (saignements, écoulements purulents, œdème, éventration)

D. La castration inguinale

a. Séquence vidéo

Pour réaliser ce montage, trois castrations inguinales ont été filmées. Il en a résulté 22 films d'une durée totale de 2h10. Le montage final dure 12'00 minutes.

Commentaires en voix-off d'après Mespoules-Riviere (2019) et Genton (2019)

- Cette vidéo va vous présenter la castration inguinale du cheval. La technique présentée est celle réalisée à l'EnvA mais n'est pas une référence puisqu'il existe de nombreuses variantes en fonction des préférences des praticiens.

- Trente minutes avant la chirurgie, un cathéter est posé et le cheval reçoit des anti-inflammatoires, des antibiotiques ainsi qu'un Sérum Anti Tétanique.

- Le cheval est placé en **décubitus dorsal** dans le bloc opératoire, une sonde urinaire est posée et le fourreau est fermé.

- La préparation du site chirurgical se fait par un **premier savonnage grossier** avec de la chlorhexidine ou de la povidone iodée à l'aide d'une éponge non stérile puis un rinçage à l'eau.

Il faut ensuite changer de gants et prendre une éponge stérile afin de réaliser **2 savonnages propres** avec rinçage à l'eau.

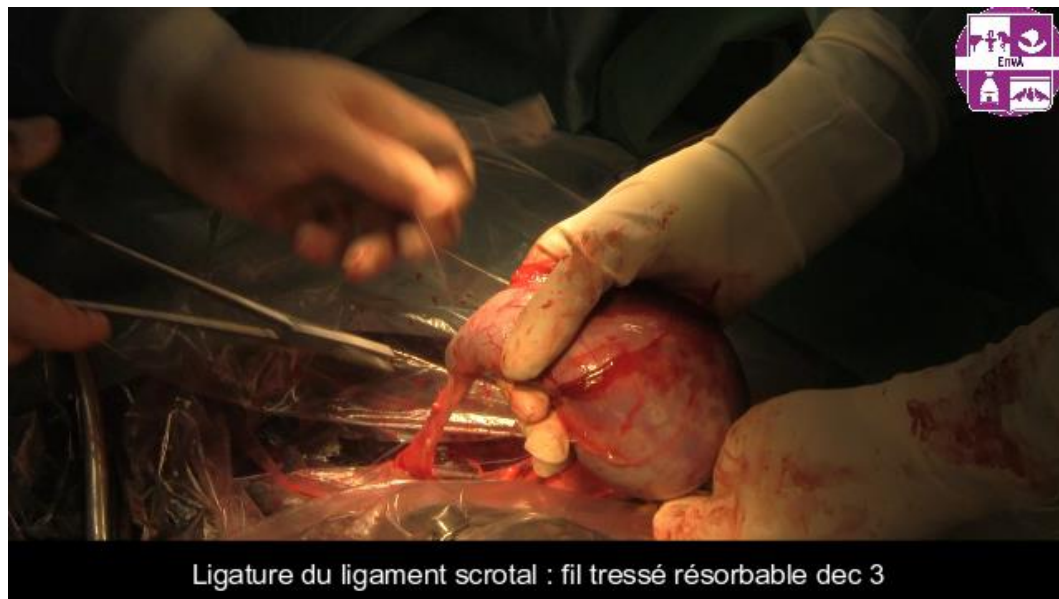Si le chirurgien préfère réaliser une **anesthésie locale** intra-testiculaire plutôt que dans le cordon, c'est à ce moment qu'il peut la faire avant d'effectuer le dernier savonnage. 10mL de lidocaïne sont injectés dans chaque testicule en faisant attention de ne pas injecter dans un vaisseau. Le dernier savonnage peut ensuite avoir lieu, le rinçage se fait à l'alcool. Puis la zone est aspergée de chlorhexidine alcoolique diluée 0,05%.

- Le **matériel** nécessaire se compose de : pinces à champs, ciseaux de Mayo et de Metzenbaum, bistouri, pinces hémostatiques, pince à émascation, écarteurs, compresses, porte aiguille, pinces, fil tressé résorbable décimale 5, fil tressé résorbable décimale 3 aiguille ronde, fil monofilament résorbable décimale 3,5 aiguille triangulaire.

- On passe alors au **drapage**. Dans un premier temps le chirurgien positionne les jambières sur les postérieurs. Ensuite un champ stérile est positionné puis fixé sur le cheval. La fixation est primordiale pour éviter les mouvements du champ pouvant engendrer des contaminations.

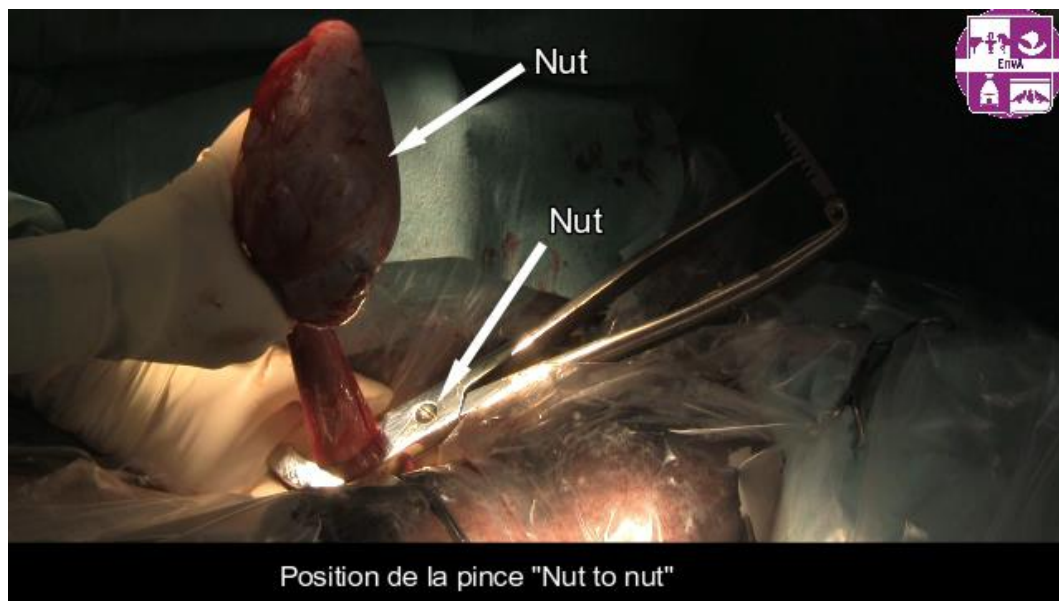
1. **L'anneau inguinal superficiel** est palpé puis le champ est découpé afin de pouvoir réaliser l'incision cutanée en regard de l'anneau. Il faut faire attention aux vaisseaux **honteux** lors de l'incision. L'incision mesure **6-10cm**.
2. Les ciseaux de Metzenbaum peuvent être utilisés pour débiter la **dissection** mais avec précaution pour ne pas sectionner les vaisseaux. La dissection est poursuivie à l'aide des doigts jusqu'à atteindre un plan en relation avec l'anneau inguinal superficiel où passe le cordon spermatique.
3. La dissection de chaque côté du cordon permet de le crocheter plus facilement. **Le cordon spermatique recouvert du muscle crémaster est extériorisé puis le testicule est sorti du sac scrotal par pression et dilacération du fascia spermatique externe.**
4. Le testicule a un aspect blanc nacré car il est recouvert à ce stade par la **fibro-séreuse**.
5. Le ligament scrotal est disséqué à la compresse en poussant le tissu conjonctif vers le cheval afin de ne pas accroître l'espace mort.
6. Il est ensuite ligaturé à l'aide d'un fil tressé résorbable décimale 3 (fig. 13). Le ligament scrotal est alors coupé et relâché tout en vérifiant qu'il ne saigne pas. Un bistouri électrique peut aussi être utilisé à la place des ligatures.

Figure 13 : Exemple d'image de la vidéo sur la castration inguinale montrant la ligature du ligament scrotal



7. En fonction de la préférence du chirurgien, **l'anesthésie locale peut se faire dans le cordon spermatique** plutôt qu'en intra-testiculaire comme réalisé au début de la vidéo.
8. La **dissection du cordon spermatique** se fait en repoussant les tissus conjonctifs, les nerfs doivent également être repoussés pour éviter une réaction du muscle crémaster à la pose de la pince malgré l'anesthésie locale.
9. La fibro-séreuse peut être incisée pour vérifier l'absence d'hernie, il s'agit d'une **technique semi-fermée**. Pour un chirurgien peu expérimenté, cela permet aussi de ne pas confondre un petit testicule avec l'épididyme d'une cryptorchidie abdominale incomplète (Annexe 5).
10. La pince à émascultation est ensuite posée sur le cordon **couvert** en position « **nut to nut** » en la serrant au maximum quelques secondes (fig. 14). L'aide doit relâcher la tension du cordon spermatique à la pose de la pince.

Figure 14 : Exemple d'image de la vidéo sur la castration inguinale montrant la position de la pince à émasculatation



- A l'aide d'un fil tressé résorbable décimale 5, **un nœud de cabestan auto-serrant est fait sur l'empreinte de la pince**. L'aide doit à nouveau relâcher la tension. Un nœud de chirurgien puis 5 nœuds simples sont ajoutés.

- Avec ce même fil, une ligature **transfixante** (facultative) est effectuée distalement (côté testicule) au nœud de cabestan mais toujours sur l'empreinte laissée par la pince. C'est un nœud qui passe à travers le cordon en prenant la fibro-séreuse pour être sûr qu'il ne glisse pas. Il faut faire attention à ne pas piquer dans un des vaisseaux qui se trouve dans le cordon. Finir par un nœud de chirurgien puis 5 nœuds simples.

11. La pince de Sand peut ensuite être posée distalement aux ligatures puis serrée au maximum. Le cordon spermatique est incisé distalement à la pince. La pince reste serrée le temps du retrait du deuxième testicule.

12. Le deuxième testicule se retire de manière identique : incision cutanée, dissection mousse en profondeur, cordon crocheté puis extériorisation du testicule et vérification de l'absence d'hernie.

13. La pince à émasculatation laissée sur le premier cordon est récupérée. Pour cela il est préférable de mettre une pince hémostatique sur le cordon avant de relâcher la pince pour **vérifier l'absence de saignements actifs**.

14. La pince à émasculatation est alors posée sur le deuxième cordon en position « nut to nut ». A nouveau un nœud de cabestan et une transfixante sont réalisés sur l'empreinte laissée par la pince. Puis émasculatation du cordon distalement aux ligatures. La pince est laissée sur le cordon le temps de suturer la première incision.

15. **L'incision est refermée en trois plans :**

- Pour la première suture, il faut faire attention aux **vaisseaux honteux**. Le tissu **conjonctif profond** n'est pas systématiquement suturé selon la préférence du chirurgien. Un fil

tressé résorbable décimale 3 à aiguille ronde est utilisé. Des écarteurs peuvent être positionnés pour aider le chirurgien à bien voir en profondeur. Une suture en bourse peut être réalisée : il s'agit d'une suture sans nœud primaire, le fil passe tout autour de l'ouverture ayant la forme d'un ovale, puis les deux extrémités du fil sont nouées ensemble. Celle-ci permet de réduire l'espace mort et d'éviter toute future adhérence entre le cordon spermatique et le tissu sous cutané.

Un surjet simple plus superficiel peut également être réalisé à la préférence du chirurgien.

- Avec le même fil, un surjet simple est fait sur le **tissu sous-cutané**.

- Un fil monobrin à aiguille triangulaire décimale 3,5 et résorbable est utilisé pour suturer **la peau** par un surjet simple par exemple.

16. La pince à émascation de l'autre cordon spermatique est retirée en contrôlant l'hémostase. Puis 3 sutures sont réalisées de la même manière pour refermer l'incision.

17. Un **pulvérisateur bactériostatique** comme l'Animadezon sprayND contenant de la chlortetracycline ou une solution antiseptique est pulvérisé sur les plaies.

18. La **conduite à tenir est la suivante** : une antibioprofylaxie de 24h est effectuée à base de pénicilline G 22000 UI/kg sauf si une erreur d'asepsie est faite auquel cas une antibiothérapie de 3 jours sera réalisée. Des AINS pendant 6 jours sont prescrits (3 jours pleine dose puis 3 jours demi dose). Après une anesthésie générale, il faut surveiller d'éventuels signes de colique. L'exercice est limité pendant 1 semaine (repos au box ou marche en main si le cheval est agité). La reprise du travail est possible 7-10 jours post chirurgie et le saut d'obstacles 3-4 semaines post-chirurgie.

b. Test d'auto-évaluation

Question 1 : Dans quels cas la castration par abord inguinal doit être conseillée ?

Veuillez choisir au moins une réponse :

- Cryptorchidie abdominale incomplète

Feedback spécifique : Lorsque le testicule est en région abdominale, l'idéal est souvent de le retirer par cœlioscopie. Il est cependant possible, en fonction de sa localisation dans l'abdomen, de le retirer par abord inguinal.

- Cryptorchidie inguinale

Feedback spécifique : le testicule est en région inguinale, il a donc passé l'anneau inguinal profond mais n'est pas descendu dans le scrotum. Un abord inguinal est donc choisi pour retirer ce testicule.

- Tumeur testiculaire

- Cheval de plus de 5 ans ou trotteur ou Pure Race Espagnole ou de race lourde

Feedback spécifique : Ces chevaux ont des cordons testiculaires plus volumineux ainsi l'anneau vaginal est plus large et donc le risque d'hernie/éventration est majoré. L'abord inguinal permet de mieux contrôler ces risques. (Schumacher, 2012)

- Hernie ombilicale

- Cheval de valeur ou/et de sport

Feedback spécifique : Asepsie stricte, fermeture de la fibro-séreuse et de l'incision, c'est donc la technique avec laquelle il y a le moins de complications post-opératoires (éventration, hémorragie, hydrocèle, infection, œdème). La cicatrisation est rapide et la convalescence courte, l'interruption de la carrière est donc plus courte. Même si les complications liées à l'anesthésie restent présentes.

- Hernie inguinale récente ou chronique identifiée

Feedback spécifique : Il s'agit du passage d'anses intestinales voire de l'épiploon par l'anneau inguinal. La hernie inguinale récente se manifeste par une colique aiguë et c'est une urgence. L'abord inguinal n'est parfois pas suffisant si une entérectomie doit être réalisée, une laparotomie est alors nécessaire.

Question 2 : La cryptorchidie est transmissible, il n'est pas recommandé de garder les étalons cryptorchides à la reproduction. Il est donc conseillé de les castrer.

Sélectionnez une réponse :

- **Vrai**

- Faux

Question 3 : Si un testicule est en région inguinale, par quel testicule le chirurgien doit préférentiellement commencer ?

Veuillez choisir une réponse :

- Le testicule en place dans le scrotum

Feedback spécifique : Non, il est préférable de commencer par le testicule cryptorchide au cas où l'anesthésie se passe mal et que la chirurgie doive être interrompue. Ainsi le testicule scrotal restera visible. En revanche si cela arrive, il faut mentionner dans le carnet que le cheval n'est pas totalement castré et qu'il reste un testicule en région inguinale.

- Le testicule cryptorchide

Feedback spécifique : En effet, il est préférable de commencer par le testicule cryptorchide au cas où l'anesthésie se passe mal ou si le testicule n'est finalement pas en région inguinale (le chirurgien ne le trouve pas) auquel cas la chirurgie doit être interrompue ainsi le cheval aura toujours un testicule scrotal visible.

Question 4 : La castration est une chirurgie très douloureuse

Sélectionnez une réponse :

- **Vrai**

- Faux

Feedback général : C'est une chirurgie en effet douloureuse. De la morphine est administrée avant la chirurgie. L'anesthésie locale dans le muscle crémaster ou le testicule permet aussi de réduire la douleur.

Question 5 : Comment s'appelle le premier nœud réalisé sur l'empreinte laissée par la pince à émasculature posée sur le cordon spermatique ?

Réponse à composer : **cabestan**

Feedback général : Le nœud de cabestan est un nœud auto-serrant, qui, une fois serré, ne se desserre pas.

Question 6 : Une fois la chirurgie terminée, quelle est la conduite à tenir ?

Veuillez choisir au moins une réponse :

- AINS le jour de la chirurgie seulement

Feedback spécifique : La castration est un acte douloureux, le cheval doit recevoir 6 jours d'AINS.

- **AINS pendant 6 jours**

Feedback spécifique : Le cheval va recevoir 3 jours d'AINS pleine dose puis 3 jours à demi dose car c'est une chirurgie douloureuse.

- **Exercice limité pendant 1 semaine (repos au box) ou marche en main si le cheval est agité**

- Antibiothérapie de 3 à 5 jours systématiquement

- **Reprise du travail 7-10 jours post-chirurgie ; Saut d'obstacles 3-4 semaines post-chirurgie**

- **Antibiotiques prolongés si nécessaire**

Feedback spécifique : Une antibioprofylaxie de 24h est réalisée systématiquement. Les antibiotiques sont prolongés 3 jours si l'asepsie n'a pas été respectée pendant la chirurgie, si l'environnement du cheval est sale, ou si l'abord inguinal a été transformé en abord para-inguinal.

- AIS

Question 7 : Quel(s) antibiotique(s) sont administrés en périopératoire ?

Veuillez choisir une réponse :

- Pénicilline G procaïne IM + Gentamicine IV

- Pénicilline G procaïne IV

- Triméthoprime-Sulfaméthoxy-pyridazine PO

- **Pénicilline G procaïne IM**

- Oxytétracycline IV

Question 8 : Quels anti-inflammatoires peuvent être administrés ?

Veuillez choisir au moins une réponse :

- **Flunixin méglumine IV**

Feedback spécifique : Très efficace comme analgésique sur une castration

- **Ketoprofène IV**

Feedback spécifique : Moins commun mais possible

- **Méloxicam IV**

Feedback spécifique : AINS utilisable pour gérer la douleur

- Phénylbutazone IV ou PO dans tous les cas

Feedback spécifique : NON, il faut toujours s'assurer de l'exclusion de la filière bouchère du cheval

- **Phénylbutazone IV ou PO si possible**

Feedback spécifique : Si le cheval est exclu de la filière bouchère

- CalmaginND IV

Feedback spécifique : Le metamizole est un AINS de la famille des pyrazolés. Il a également des propriétés antispasmodiques. C'est un antalgique puissant qui associé à son effet antispasmodique sera plutôt utilisé lors de colique. Il est également utilisé pour son effet antipyrétique.

- Prednisolone IV

Feedback spécifique : les corticoïdes ne sont pas indiqués pour gérer la douleur lors d'une castration.

Question 9 : Avant l'administration de phénylbutazone (AINS), de quoi faut-il s'assurer ?

Veuillez choisir au moins une réponse :

- Le cheval n'est pas anémié

- Le cheval est douloureux

- Le cheval n'est pas atteint de la piroplasmose

- **Le cheval est exclu de la filière bouchère**

Question 10 : Que faut-il faire avant toute chirurgie ?

Veuillez choisir au moins une réponse :

- Un Sérum Anti Tétanique

Feedback spécifique : Chez le cheval, il y a un risque mortel de tétanos lors de chirurgies. Normalement, les chevaux sont vaccinés mais par prévention, avant toute chirurgie (et donc pour une castration), la plupart des chirurgiens préfèrent qu'une injection de sérum antitétanique soit réalisée en sous-cutanée.

NB : le vaccin est 100% efficace mais à condition que celui-ci fut bien conservé au frais. Donc par précaution, même si le cheval est vacciné il est préférable de faire un SAT.

- Une palpation transrectale pour vider le rectum de crottins

- Rincer l'intérieur de la bouche avec de l'eau

- Curer les pieds, brosser entièrement le cheval

Feedback spécifique : Afin de diminuer le niveau de contamination au bloc opératoire.

Question 11 : La castration par abord inguinal peut se faire sur un cheval debout.

Sélectionnez une réponse :

Vrai

Faux

Feedback spécifique : Non la castration par abord inguinal se fait forcément sous anesthésie générale, en décubitus dorsal.

Question 12 : A quels vaisseaux doit-on faire attention lors de l'incision cutanée et de la suture en bourse ?

Réponse : **honteux externes**

Question 13 : L'incision en région inguinale se fait à l'aide d'un scalpel jusqu'au plan profond afin de voir l'anneau inguinal.

Sélectionnez une réponse :

Vrai

Faux

Feedback spécifique : L'incision est uniquement cutanée. Le reste se fait par dissection aux ciseaux de Metzenbaum ou aux doigts. Il faut faire très attention aux vaisseaux dans cette région !

Question 14 : Quels sont les principaux abords pour castrer un cheval ? (ordre alphabétique, sans majuscule, mots séparés d'une virgule et d'un espace)

Réponse : **cœlioscopie, inguinal, scrotal**

Question 15 : Cocher les assertions vraies

Veillez choisir au moins une réponse :

- **Sur la vidéo, la fibro-séreuse est incisée sur le testicule, la technique de castration est donc dite "semi-fermée"**
- **La technique fermée impose de bien palper le cordon testiculaire pour vérifier qu'il n'y ait pas d'anses intestinales**
- L'abord inguinal se fait systématiquement avec une technique fermée. La fibro-séreuse n'est pas incisée.
- **L'avantage des techniques fermées et semi-fermées est qu'il n'y a normalement pas de communication entre la cavité péritonéale et l'extérieure.**

Question 16 : Que crochète-t-on afin de sortir le testicule ?

Réponse : **cordon spermatique**

Question 17 : La pince posée sur le cordon testiculaire se nomme pince à ...

Réponse : **émascultation**

Feedback général : La pince comprend deux mors qui vont écraser les structures du cordon testiculaire. Cette pince permet la coagulation des vaisseaux par compression, ainsi que la sténose du conduit déférent avant la section.

NB : Certains émasculateurs permettent également de sectionner le cordon, l'utilisation de bistouri ou de ciseaux n'est pas nécessaire. Cela est possible grâce à des mors écrasants évidés ou grâce à l'adjonction d'une lame coupante supplémentaire qui constitue un troisième manche.

Question 18 : La section du cordon spermatique se fait distalement à la pince, c'est à dire côté testicule.

Sélectionnez une réponse :

Vrai

Faux

Question 19 : Afin de vérifier l'absence de saignements actifs après le retrait de la pince à émasculation, il est préférable de mettre sur le cordon une pince ...

Réponse : **hémostatique ou d'Halstead**

Question 20 : Concernant les sutures finales :

Veillez choisir au moins une réponse :

- La deuxième suture est une suture en bourse
- Il y a 2 sutures à faire par incision
- **La première suture est une suture en bourse ou un surjet simple**
- **La deuxième suture concerne le plan sous cutané**
- **Il faut faire très attention à ne pas prendre les vaisseaux honteux**

Feedback général :

Suture 1 : en bourse sur le tissu conjonctif profond ou surjet simple plus superficiel (à la préférence du chirurgien) permettant d'éviter les adhérences entre le vestige du cordon spermatique et la suture sous cutanée mais aussi pour réduire l'espace mort

Suture 2 : surjet simple du plan sous cutané

Suture 3 : surjet simple du plan cutané

Question 21 : Le fil utilisé pour le noeud de cabestan et la transfixante sur le cordon testiculaire peut être un fil tressé résorbable décimale 5 avec une aiguille triangulaire ou ronde.

Sélectionnez une réponse :

Vrai

Faux

Question 22 : La suture en bourse du tissu conjonctif profond et la suture du plan sous cutané se réalisent avec un fil :

Veillez choisir au moins une réponse :

- Irrésorbable
- Aiguille triangulaire
- **Aiguille ronde**

- Tressé

- Monofilament

Feedback général : Fil tressé ou monofilament résorbable décimale 3 (2-0) à aiguille ronde (moins traumatique si le chirurgien traverse un vaisseau malencontreusement).

Question 23 : La suture du plan cutané est un surjet simple réalisé avec un fil tressé résorbable ou non décimale 3,5 à aiguille ronde.

Sélectionnez une réponse :

Vrai

Faux

Feedback général : Fil monofilament résorbable décimale 3,5 à aiguille triangulaire

Question 24 : Quelles complications peuvent survenir après une castration inguinale ?

Veuillez choisir au moins une réponse :

- Colique

Feedback spécifique : Oui, il faut surveiller les crottins. Ne pas hésiter à perfuser davantage pendant la chirurgie, à donner des mashs au cheval voire de l'huile de paraffine par sondage nasogastrique.

- Péritonite

Feedback spécifique : Moins fréquemment lors de castration inguinale que scrotale

- Œdème

Feedback spécifique : Moins fréquemment lors de castration inguinale que scrotale

- Funiculite septique

Feedback spécifique : Peut apparaître quelques jours à quelques semaines plus tard. Représentant un défaut d'asepsie pendant la chirurgie (rare) ou une dissémination d'agents infectieux à partir d'un autre foyer préexistant (dans les poumons par exemple).

- Boiterie postérieur

Feedback spécifique : Quelques semaines/mois après l'intervention, des adhérences peuvent se former et gêner le cheval. Une chirurgie est alors conseillée pour retirer ces adhérences et le reste du cordon. Le diagnostic se fait par palpation. C'est une complication assez rare lors de castration par abord inguinal.

- Eviscération

- Hémorragie

Feedback spécifique : Moins fréquemment lors de castration inguinale que scrotale

- Sérome

Feedback spécifique : Plus fréquent lors de castration inguinale étant donné que les plaies sont refermées.

Question 25 : La cicatrisation de la castration par abord inguinale se fait par première intention.

Sélectionnez une réponse :

Vrai

Faux

Feedback général : Les incisions sont refermées.

E. L'exérèse de masses, exemple de la sarcoïde

a. Séquence vidéo

Un seul cas a été filmé pour réaliser le montage et 11 séquences vidéos ont résulté. La durée totale des séquences est de 21 minutes. Le montage final dure 10'11 minutes.

Commentaires en voix-off d'après Genton (2019)

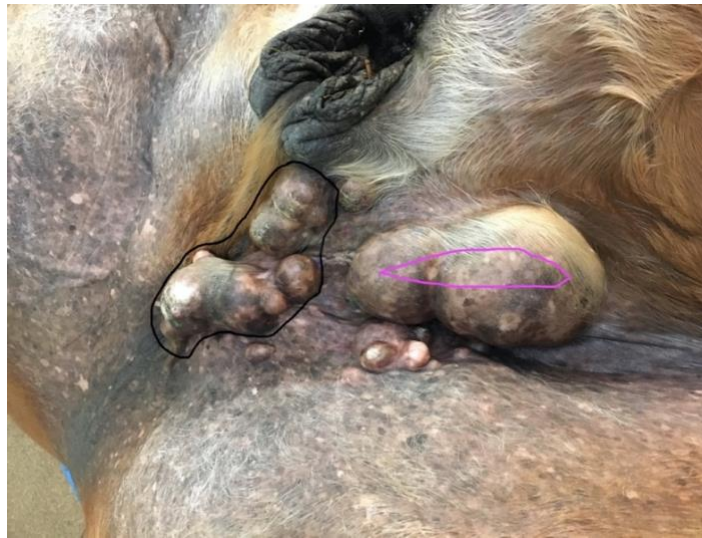Le **matériel** nécessaire se compose de pinces à champ, de pinces d'Allis, de pinces hémostatiques, de compresses, d'un simple bistouri et d'un bistouri électrique, de ciseaux de Metzenbaum, de pinces d'Adson, d'une solution isotonique NaCl 0,9%. Pour pratiquer la méthode « no-touch », d'autres instruments sont mis sur l'assistant muet : de nouveaux gants stériles, des compresses, un porte aiguille, un fil monofilament résorbable décimale 3,5 à aiguille triangulaire, des ciseaux de Mayo, une pince à « dents de souris », une bande de crêpes.

Les masses sont nombreuses et localisées dans une zone en mouvement, avec des frottements. Il faut donc être méthodique quant aux incisions afin de pouvoir refermer sans trop de difficultés.

Le chirurgien décide alors de rassembler les masses entourées en noir (fig. 15) en incisant tout autour. Il enlèvera ensuite les 2 grosses tumeurs en faisant une incision en côte de melon (contours roses).

Les petites masses individuelles seront enlevées une par une.

Figure 15 : Image tirée de la vidéo sur l'exérèse de masses montrant la stratégie d'incision du chirurgien



On peut remarquer que ce sont des masses cutanées bien individualisables du tissu musculaire.

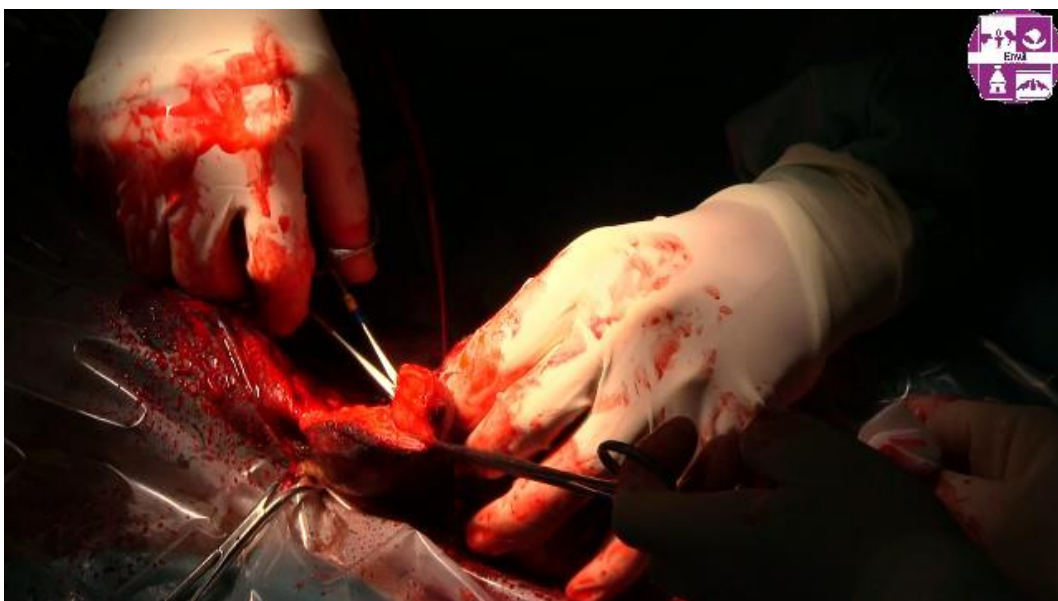L'incision de la peau se fait à la lame froide pour permettre une meilleure cicatrisation.

Étant donné le nombre important de tumeurs et la localisation, l'exérèse en marge saine ne pourra pas être effectuée. Le taux de récurrence est donc augmenté. Cependant, l'exérèse est indispensable ici car les masses sont gênantes pour le cheval, il s'agit d'un « debulking ». Un traitement non invasif comme de la chimiothérapie ou de l'immunothérapie locale sera associé pour compléter l'éradication des cellules tumorales.

Pendant ce premier temps de chirurgie les masses sont disséquées aux ciseaux de Metzenbaum et aux doigts.

Grâce au bistouri électrique et aux pinces hémostatiques **l'hémostase** est contrôlée (fig. 16) car les tumeurs sont par définition **très vascularisées**.

Figure 16 : Image tirée de la vidéo sur l'exérèse de masses montrant le contrôle de l'hémostase



Une fois les tumeurs entourées en noir retirées, le chirurgien va enlever les petites tumeurs par dissection dans le plan sous cutané.

On remarque que les tumeurs sont non infiltrantes et se retirent facilement.

Le chirurgien va maintenant retirer les 2 grosses masses en faisant une incision en côte de melon. Il ne serait pas raisonnable d'inciser autour des tumeurs comme fait précédemment car la fermeture des plaies serait impossible et une cicatrisation par seconde intention n'est pas conseillée sur cette surface.

Une fois les 2 grosses masses retirées, un tissu plus ferme est senti à la palpation pouvant être compatible avec un tissu probablement tumoral qui doit alors être retiré.

Pour les autres masses trop éloignées de l'incision, une autre procédure est réalisée car disséquer en sous cutané augmenterait trop l'espace mort et les saignements.

Une petite incision cutanée sur chaque masse est réalisée pour pouvoir les extérioriser. Ces incisions cicatrissent par seconde intention.

Une fois que toutes les masses ont été retirées et que l'hémostase a été gérée, les instruments chirurgicaux et les gants sont changés. C'est la technique du « **no-touch** » : elle se doit d'être très précise car si les sarcoïdes ne métastasent pas, elles peuvent s'"auto-transplanter" dans les environs de la plaie chirurgicale "transportées" par les instruments chirurgicaux ou par friction et grattage de la plaie pouvant causer une récurrence précoce.

Puis la zone chirurgicale est rincée avec du VersolND, solution isotonique.

Les incisions vont maintenant être **suturées** en utilisant un fil monofilament résorbable.

Un premier point de tension est réalisé au milieu de la grande incision qui est un point en U vertical. Puis un autre point de tension est fait car l'incision est grande. Un surjet simple relie les points de tensions pour refermer l'incision. Une des incisions ne sera pas totalement refermée sur sa partie la plus déclive pour faciliter les écoulements.

Le chirurgien passe en sous cutané pour que les 2 incisions (schématisées par les traits roses et noirs fig. 15) communiquent.

La peau est incisée pour pouvoir faire passer une bande de crêpes qui sera positionnée dans l'espace mort. Cette « tamponnade » permet de faire compression sur les petits vaisseaux qui saignent encore ce qui aide la coagulation.

Une fois le cheval debout, il suffira de tirer sur la bande qui passe par ce trou.

Enfin, la deuxième incision est suturée par un surjet simple en faisant attention de ne pas prendre la bande de crêpes dans la suture.

La conduite à tenir est la suivante : une chimiothérapie locale ou une immunothérapie locale est à associer au traitement chirurgical en fonction du budget des propriétaires, les récurrences sont à surveiller, une antibiothérapie à base de pénicilline G à 22000 UI/kg en IM est conseillée pendant 3 jours ainsi que des AINS pendant 5 à 7 jours.

b. Auto-évaluation

Question 1 : À propos de la sarcoïde

Veillez choisir au moins une réponse :

- **C'est une tumeur majoritairement bénigne**
- **L'origine est un papillomavirus bovin**
- **On dit une sarcoïde**
- On dit un sarcoïde

Feedback spécifique : c'est un nom féminin

- C'est un kyste
- **Pouvoir invasif local très fort et évolution imprévisible**
- **Il y a 6 types de sarcoïdes**

Feedback spécifique : Oui, du moins sévère au plus sévère : occulte, verruqueux, nodulaire, fibroblastique, mixte, malin

Question 2 : Quels critères influencent les techniques utilisées pour traiter une sarcoïde ?

Veillez choisir au moins une réponse :

- **Le type de sarcoïde : forme et taille**
- **Traitements antérieurs et résultats**
- **Considérations esthétiques**
- **Moyens financiers, motivation et patience des propriétaires**
- **Le nombre de sarcoïdes**
- **Localisation des masses**
- **Rapidité de développement**
- **Âge et utilisation du cheval**

Question 3 : L'exérèse simple de la sarcoïde est curative

Sélectionnez une réponse :

Vrai

Faux

Feedback spécifique : C'est une des limites de l'exérèse simple, il y a 50% de récurrence dans les trois ans (Ragland et al., 1970). C'est pourquoi l'exérèse chirurgicale est associée à un autre traitement.

Ce taux de récurrence est dû au fait que les marges saines sont difficiles à différencier. De plus, il est rarement possible de procéder à une exérèse totale des tumeurs.

Et souvent, les chirurgiens sont alertés de la tumeur quand celle-ci est vraiment gênante pour le cheval donc il est trop difficile d'être en marge saine tout en refermant les incisions.

Question 4 : Quelle technique concernant la gestion des instruments chirurgicaux est effectuée afin de réduire le taux de récurrence ?

Réponse : **no-touch**

Feedback général : La sarcoïde ne métastase pas mais elle peut s'auto-transplanter dans les environs de la plaie chirurgicale si les instruments qui ont touché les masses touchent du tissu sain. La technique du « no-touch » consiste à changer les instruments qui ont touché la tumeur.

Question 5 : L'exérèse des tumeurs permet une meilleure efficacité des autres traitements (chimiothérapie, immunothérapie, etc)

Sélectionnez une réponse :

Vrai

Faux

Feedback général : En effet, les thérapies sont multimodales dans la plupart des cas.

Question 6 : L'exérèse doit être large dans la mesure du possible

Veillez choisir une réponse :

- Il faut enlever 2cm de tissu sain en marge de la tumeur

- Avec des marges saines, le taux de récurrence n'est pas diminué

Feedback spécifique : Les particules virales peuvent se retrouver jusqu'à 18mm autour de la masse (Martens et al., 2001)

Question 7 : A quoi faut-il faire attention si l'on choisit une cicatrisation par seconde intention si la masse est petite, simple et bien différenciée mais dans une zone sous tension et en mouvement permanent ?

Réponse : **chéloïde**

Feedback général : La tension et l'étirement de la plaie provoquent des contraintes mécaniques et une réaction inflammatoire chronique. La cicatrisation est donc constamment retardée. La formation de chéloïdes est alors favorisée. Le chéloïde est un tissu de granulation exubérant lors de cicatrisation par seconde intention d'une plaie.

Question 8 : Le risque de récurrence est-il important dans le cas de la vidéo ? (répondre par "oui" ou "non")

Réponse : **oui**

Feedback général : L'exérèse en marge saine n'a pas pu être respectée. Le cheval a reçu un traitement à base de ZORAC 0,1% gel ND et d'ALDARA 5% crème après la chirurgie. De nouvelles masses de type sarcoïdes sont apparues 4 mois après la chirurgie au même endroit, mais elles semblent moins encombrantes.

Question 9 : Par quoi sont séparés les 2 temps chirurgicaux ?

Réponse : **rinçage**

Question 10 : Seule l'histologie permet l'obtention d'un diagnostic des tumeurs et l'observance des marges

Sélectionnez une réponse :

Vrai

Faux

Question 11 : Quels médicaments reçoit le cheval suite à l'exérèse d'une masse cutanée ?

Veuillez choisir au moins une réponse :

- Anti-inflammatoire uniquement
- Antibiotique uniquement
- **Pénicilline G procaïne 22000 UI/kg**

Feedback spécifique : Spectre suffisant en prophylaxie pour les bactéries cutanées

- **Antibiotique + Anti-inflammatoire**

Question 12 : Nommer et classer de la plus fréquente à la moins fréquente 3 tumeurs cutanées du cheval.

Réponse : **sarcoïde, carcinome épidermoïde, mélanome**

Question 13 : Quelles sont les indications chirurgicales des masses cutanées ?

Veuillez choisir au moins une réponse :

- **Une sarcoïde sur l'œil doit être retirée**
- Le mélanome doit être retiré chirurgicalement dès qu'il est diagnostiqué

Feedback spécifique : N'intervenir que si le nodule est isolé ou si une gêne mécanique apparaît

- La règle pour les carcinomes épidermoïdes : toujours intervenir et vite
- On évite d'intervenir sur des sarcoïdes quiescentes
- Les sarcoïdes sont retirées si elles sont bien définies et circonscrites, ou pour faire du « débulking »

F. Les étapes de la laparotomie exploratrice dans la prise en charge chirurgicale des coliques

a. Séquence vidéo

Un seul tournage a été nécessaire pour avoir tous les plans pour le montage. Un total de 46 séquences vidéos ont été filmées. Les films additionnés durent 1h57. Le montage final dure 17'43 minutes.

Les grandes étapes de la chirurgie sont intégrées à la vidéo à l'aide de gros titres (fig. 17). De plus l'essentiel est expliqué en sous titres. Les détails sur la manière de faire du chirurgien n'ont pas été rajoutés en voix-off car c'est une vidéo qui vise les étudiants en tant que stagiaire ou aide du chirurgien mais pas en tant que futur chirurgien. Par conséquent, il n'a pas été jugé nécessaire d'ajouter une voix off.

Figure 17 : Gros titre de la vidéo de chirurgie de colique annonçant la sortie du caecum

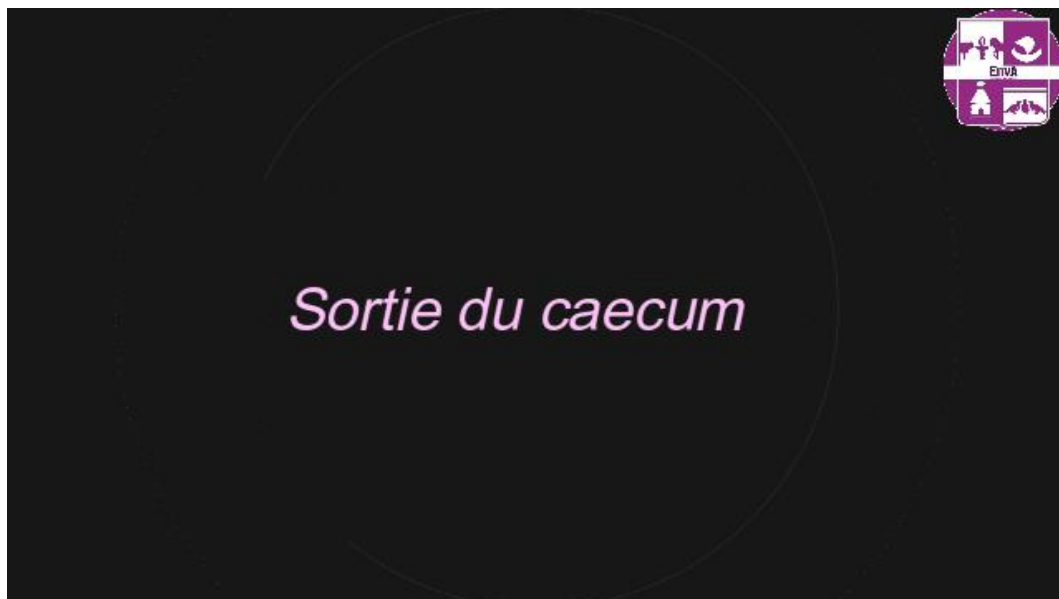

Figure 18 : Image tirée de la vidéo de chirurgie de colique montrant l'extériorisation du caecum par le chirurgien

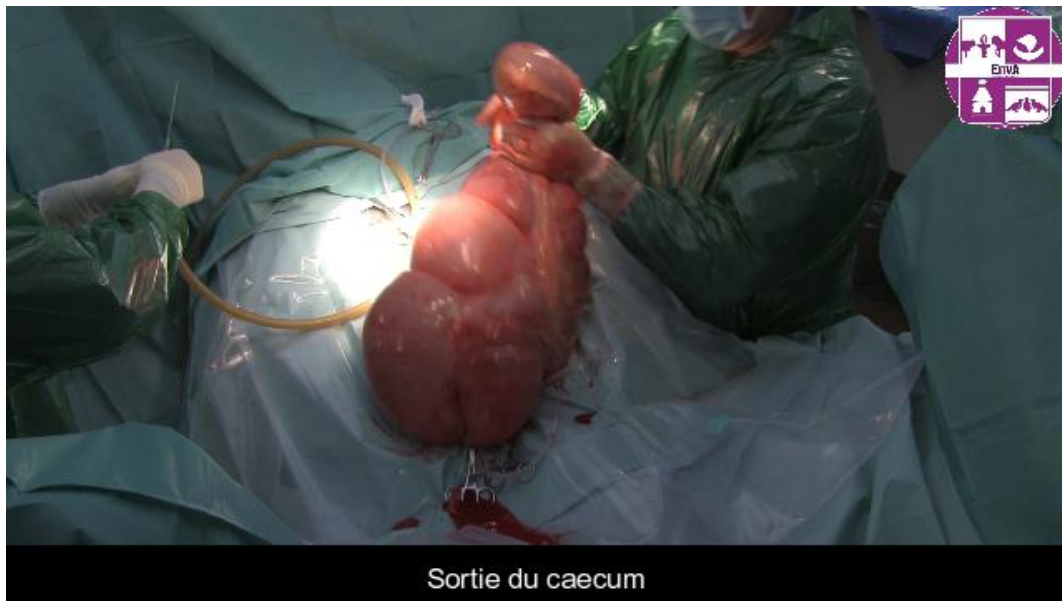
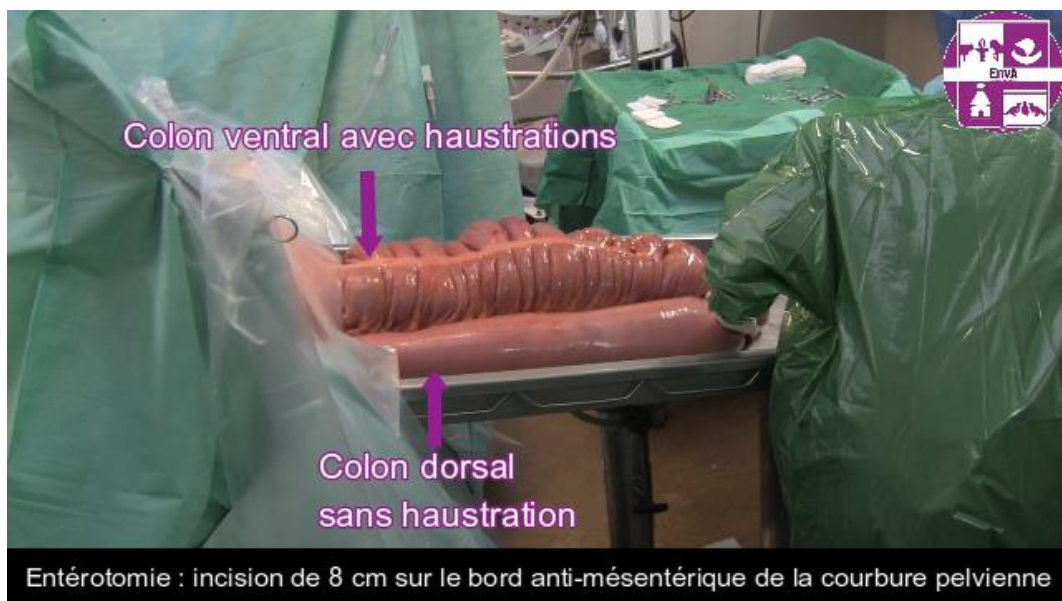
Figure 19 : Image tirée de la vidéo de chirurgie de colique montrant l'entérotomie du côlon ascendant



b. Auto-évaluation

Question 1 : Quelle laparotomie est réalisée le plus fréquemment pour aborder l'abdomen d'un cheval ?

Réponse : **laparotomie ventrale médiane**

Question 2 : Quels segments du tube digestif ne peuvent être extériorisés après une laparotomie ventrale médiane ?

Veuillez choisir au moins une réponse : (Annexe 8)

- **Base et partie dorsale du caecum**
- **Partie dorsale du côlon dorsal droit**
- **Partie terminale du côlon descendant**
- **Côlon transverse**
- **Estomac**
- **Duodenum**
- Côlon ventral gauche
- **Iléon distal**

Feedback général : Variable selon les chevaux.

Question 3 : Quelles sont les indications d'une laparotomie ventrale médiane ?

Veuillez choisir au moins une réponse :

- **Rupture vésicale**
- Castration
- **Lacération rectale**
- **Coliques**
- Ovariectomie

Feedback spécifique : Coelioscopie ou laparotomie par le flanc

- **Césarienne**
- **Péritonite**
- **Masses**

Question 4 : Quelle prémédication reçoit le cheval avant la chirurgie ?

Veuillez choisir au moins une réponse :

- Polymyxine B pour son effet endotoxémique

Feedback spécifique : C'est une molécule avec une biodisponibilité très faible. Par ailleurs, tous les chevaux opérés n'ont pas nécessairement besoin de cette molécule.

- **AINS : Flunixin méglumine 1,1 mg/kg IV**

Feedback spécifique : C'est un AINS très efficace pour les douleurs d'origine digestives.

- Antibioprophylaxie : pénicilline G 22000 UI/kg IM + gentamicine 6,6 mg/kg IV

Feedback spécifique : spectre large avec la pénicilline G contre les gram + et la gentamicine contre les gram -

- Bicarbonates pour l'acidose lactique

Feedback spécifique : Le traitement de l'acidose lactique est le rétablissement de la perfusion tissulaire (traiter la cause de l'hypoxie tissulaire, restaurer la pression artérielle ...).

- SAT (Sérum Anti Tétanique)

Feedback spécifique : Avant toute chirurgie, un SAT doit être réalisé en sous cutané en prévention même si le cheval est vacciné contre le tétanos.

Question 5 : Quel segment de l'appareil digestif fait le plus fréquemment protrusion une fois l'incision réalisée et reste un point de repère de l'anatomie chirurgicale ?

Réponse : **caecum**

Feedback général : Si le caecum ne fait pas protrusion alors il y a une anomalie de position.

Le caecum est un point de repère car il représente la croisée des chemins entre l'iléon et le côlon. Le caecum et le côlon sont reliés par le ligament caeco-colique et l'iléon et le caecum par le pli iléo-caecal.

Question 6 : Une fois la cavité abdominale ouverte et les intestins sortis il faut veiller à :

Veillez choisir au moins une réponse :

- Hydrater les intestins avec du Ringer Lactate froid
- **Hydrater les intestins avec du Ringer Lactate tiédi**
- **Garder les intestins dans la poche de récupération du champ**

Question 7 : Qu'est ce qui peut être mis dans l'abdomen avant la fermeture de l'incision afin de diminuer les risques d'adhérences post-opératoires ?

Réponse : **carboxyméthylcellulose**

Question 8 : Quels appareils doivent être disponibles dans la salle d'opération lors de l'annonce d'une chirurgie de colique ?

Veillez choisir au moins une réponse :

- **La table d'entérotomie et sa poubelle**
- Des seringues de Lidocaïne
- **Une poche de ringer lactate tiède**

- L'aspirateur chirurgical

Question 9 : Concernant la fermeture de la plaie de laparotomie :

Veillez choisir au moins une réponse :

- Le péritoine est forcément suturé
- **De la pénicilline G peut être mise entre chaque suture**
- **La plaie doit être rincée entre chaque suture**
- **La ligne blanche est suturée avec un fil tressé résorbable décimale 7 ou 8**
- **Le plan cutané peut être refermé avec des agrafes**
- La ligne blanche est suturée avec un fil monofilament résorbable décimale 7 ou 8
- **Le plan sous cutané est suturé avec un fil monofilament ou tressé décimale 3**

Question 10 : Si une impaction du côlon ascendant nécessite une entérotomie pour le vidanger. À quel endroit l'incision est-elle faite ?

Réponse : **courbure pelvienne**

Question 11 : Concernant la fermeture de l'entérotomie :

Veillez choisir au moins une réponse :

- Fil monofilament
- Surjet de Cushing puis surjet simple
- **Surjet simple puis surjet enfouissant**
- **Fil tressé**
- **Surjet perforant puis surjet non perforant**

Question 12 : Après une atteinte du petit côlon, quel antibiotique est recommandé étant donné sa richesse en bactéries anaérobies ?

Réponse : **métronidazole**

Question 13 : L'intestin grêle se replace entre le gros côlon et le caecum.

Sélectionnez une réponse :

Vrai

Faux

Question 14 : Après la chirurgie, combien de jours le cheval devra garder son bandage abdominal ?

Réponse : **15**

Feedback général : La durée peut être prolongée en fonction de l'aspect de la plaie chirurgicale.

Question 15 : Pour éviter quelle complication est-il important de soigner l'hémostase de la plaie après l'incision ?

Réponse : **sérome**

Feedback général : Le sérome peut favoriser ultérieurement une infection.

Question 16 : Pour quelle raison majeure le cheval peut-il recevoir de la lidocaïne en perfusion continue ?

Veillez choisir une réponse :

- Effet anesthésiant
- Effet analgésique
- **Effet prokinétique**

Questions 17 : Pour décompresser le côlon par exemple, un aspirateur chirurgical est utilisé. Le point de ponction se situe sur la bande charnue mais pour éviter que du contenu intestinal ne sorte on effectue une :

Réponse : **tunnellisation**

Question 18 : Les ascarides sont des parasites qui peuvent obstruer l'intestin grêle et provoquer des coliques nécessitant une chirurgie.

Sélectionnez une réponse :

Vrai

Faux

G. L'exérèse de métacarpien/tarsien rudimentaire suite à une fracture

a. Séquence vidéo

Une seule chirurgie a été filmée à Grosbois pour ce montage. Vingt-deux séquences vidéos ayant une durée totale de 34 minutes ont résulté du tournage. Le montage final dure 11'28 minutes.

Commentaires en voix off d'après Rossignol (2019), Lance et Bassage (2014), Jackson et Auer (2012)

Avant la chirurgie, il est important de visualiser les **radiographies** pour localiser la fracture et voir son ampleur afin de déterminer la technique chirurgicale. La fracture étant dans le tiers distal de l'os métacarpien II, le chirurgien va procéder à un retrait du fragment.

Le **matériel** nécessaire se compose de : bande d'esmarch, pinces à champs, bistouri, compresses, ciseaux de Metzenbaum, ciseaux de Mayo, élévateur à périoste, ostéotome, gouge, maillet, scie oscillante, pinces, écarteurs, curette, porte aiguille, fil monofilament résorbable décimale 3, agrafeuse, bande de gaze.

Le cheval est positionné en **décubitus latéral** de sorte que l'os fracturé soit en position latérale.

Le membre en question est en **extension**, le sabot est protégé par du scotch ou un gant et un **garrot** est mis au-dessus du carpe.

La préparation de la zone d'incision se fait par une **tonte** large de la région métacarpienne et tendineuse sur 360°.

Un premier **savonnage** grossier est réalisé à la vétédine savon et rincé à l'eau.

Les gants et l'éponge sont changés afin de réaliser 3 savonnages à la chlorhexidine.

Le dernier rinçage se fera à l'alcool.

Le chirurgien s'occupe du **drapage** avec un premier champ stérile qui recouvre le cheval. Il est fixé sur la région métacarpienne par 4 pinces à champs ainsi que sur l'abdomen et l'encolure. Une fenêtre est découpée en regard de la zone à inciser.

Un champ adhésif iodé est rajouté sur cette zone. Un dernier champ est mis sur le corps du cheval.

L'incision cutanée est directement réalisée en regard du métacarpien affecté à partir du bouton métacarpien jusqu'à 3 cm proximale à la fracture. Il est possible d'inciser ou de disséquer avec les ciseaux de Metzenbaum jusqu'au périoste.

Il est important de repérer le **ligament interosseux** pour pouvoir séparer les os métacarpiens II (ou IV) et III (fig. 20).

Figure 20 : Figure intégrée à la vidéo montrant les attaches entre l'os métacarpien/tarsien rudimentaire et les structure adjacentes (Jackson et Auer, 2012)

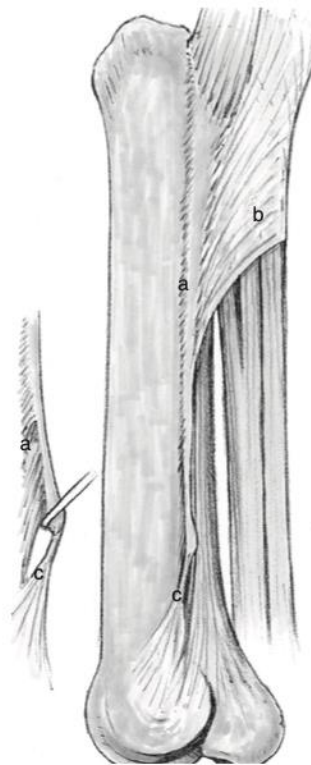


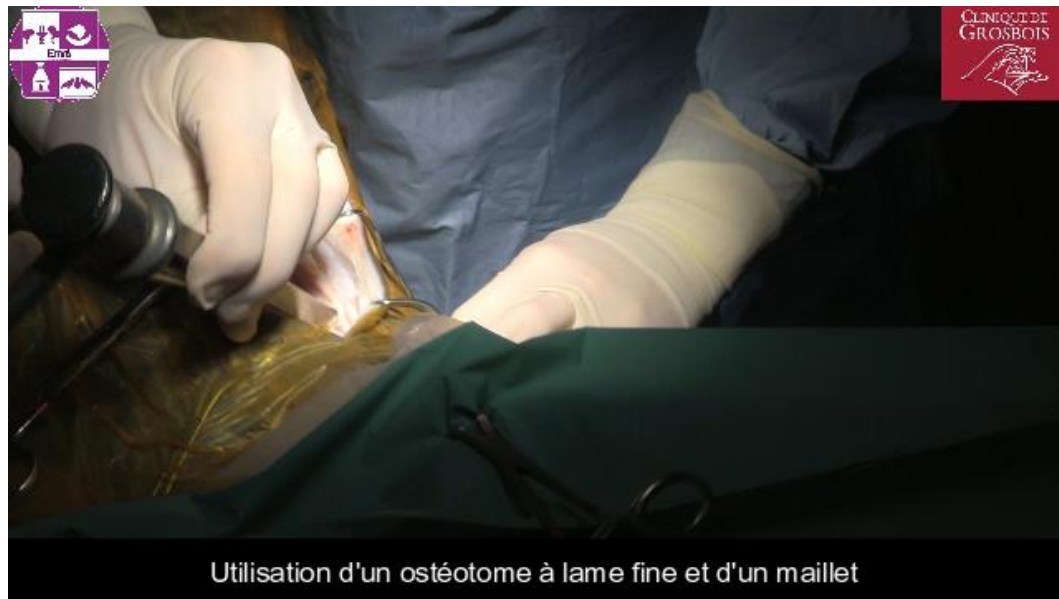Figure 93-1. Important soft tissue structures surrounding the splint bone. *a*, Metacarpal/metatarsal interosseous ligament; *b*, fascia metacarpi/metatarsi palmaris/plantar; *c*, ligament-like structure originating from the distal end of the splint bone.

L'élévateur à périoste est utilisé pour décoller le fragment et protéger le canon.

Lorsque la limite entre l'os métacarpien II et l'os métacarpien III est mieux visualisée, le ligament interosseux est incisé avec le scalpel, de même pour les attaches avec le suspenseur.

A l'aide d'une scie oscillante ou d'un ostéotome à lame très fine le chirurgien va réaliser une **ostéotomie** proximale à la fracture. Lors de cas chronique avec une importante fibrose, l'ostéotome est préférentiellement utilisé (en restant proche de l'os) car plus tranchant. Lors d'ostéotomie de l'os métatarsien IV, il faut être précautionneux car l'artère métatarsienne est très superficielle. L'ostéotome se positionne avec un angle de 45° ou 90° à l'axe du canon. Le maillet est utilisé pour taper sur l'ostéotome (fig. 21).

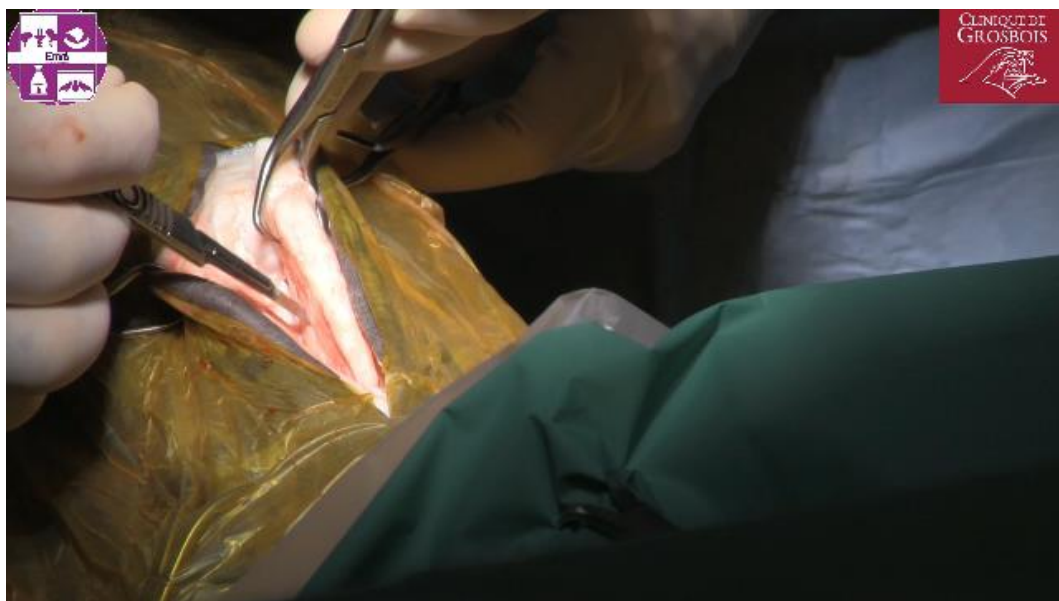Figure 21 : Image tirée de la vidéo sur l'ostectomie d'un fragment distal d'os métacarpien II montrant l'ostéotomie



Ensuite, toujours avec le maillet et l'ostéotome, se mettre dans l'axe du canon et décoller le fragment de l'os métacarpien II du canon. L'élévateur à périoste est également utilisé pour finir de décoller le fragment.

Le fragment est surélevé avec une pince à champs (fig. 22) puis l'attache ligamentaire de l'extrémité distale de l'os métacarpien II est sectionnée en faisant attention au récessus articulaire distalement. A nouveau, l'élévateur à périoste est utilisé pour décoller le fragment du canon et du suspenseur. Le scalpel peut également permettre d'inciser les **attaches** entre le fragment et le suspenseur.

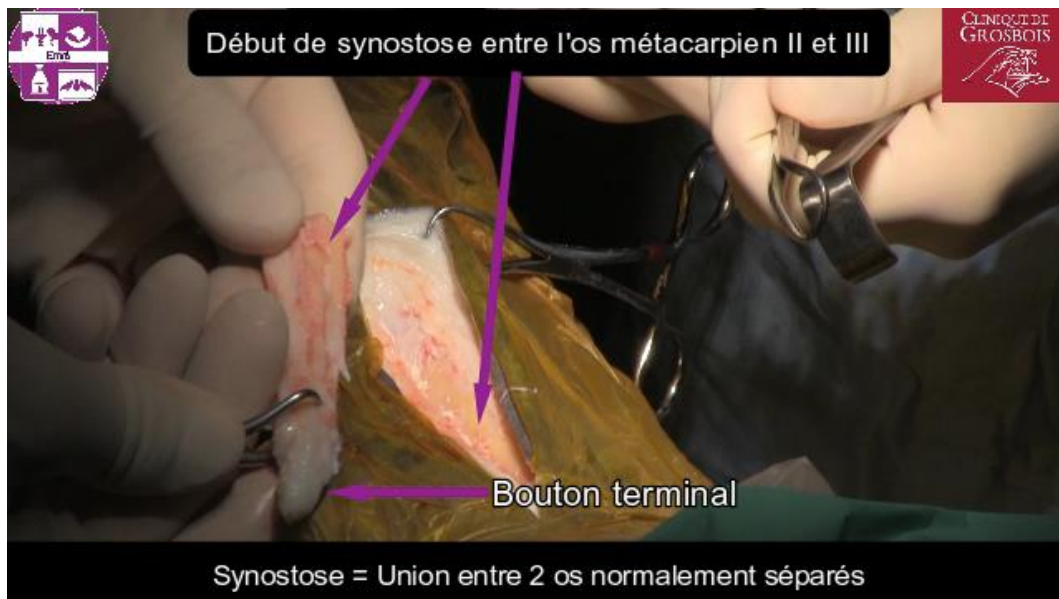Figure 22 : Image tirée de la vidéo sur l'ostectomie d'un fragment distal d'os métacarpien II montrant l'incision des attaches entre le fragment et le suspenseur



Le fragment finit par se détacher.

On observe un début de **synostose** entre l'os métacarpien II et III suite à une rotation du fragment après sa fracture (fig. 23).

Figure 23 : Image légendée tirée de la vidéo sur l'ostectomie d'un fragment distal d'os métacarpien II montrant la synostose



L'ostéotomie doit être nette alors il ne faut pas hésiter à utiliser à nouveau l'ostéotome.

A l'aide de l'ostéotome et du maillet puis d'une **curette**, gratter le début de synostose sur le canon.

Enfin, la zone est rincée pour éliminer les débris d'os.

Dans le cas présent, le cheval a une **desmite** du ligament suspenseur du boulet associée à la fracture. Pour traiter cette desmite, du **styleting** est réalisé. Il s'agit de petites incisions longitudinales dans le ligament. Du Plasma riche en Plaquettes (PrP) est ensuite injecté dans le ligament.

Pour **fermer la plaie** : le plan sous cutané et le fascia sont suturés avec un fil monofilament résorbable décimale 3 et le plan cutané est refermé avec des agrafes par exemple.

Un **pulvérisateur bactériostatique** comme l'Animadezon sprayND contenant de la chlortetracycline ou un **spray antiseptique** est pulvérisé sur la plaie.

La plaie est protégée par une bande de gaze fixée sur la plaie ce qui permet de limiter l'espace mort.

Le garrot peut alors être retiré.

Puis un **bandage compressif** est réalisé pour éviter la formation d'hématome ou de sérome.

La **conduite à tenir** après ce genre de chirurgie : une antibiothérapie à base de pénicilline G à 22000 UI/kg IM pendant 1 à 3 jours, des AINS pendant 5 jours à base de phenylbutazone à 2,2 mg/kg PO si possible puis relais au méloxicam à 0,6 mg/kg PO, un bandage compressif pendant 2-3 semaines, le retrait des agrafes 10-14 jours post-chirurgie et du repos strict au box pendant 2-4 semaines. La rééducation est à évaluer en fonction des lésions associées (desmite...).

b. Auto-évaluation

Question 1 : Quelle structure est souvent lésée concomitamment à une fracture d'un os métacarpien/tarsien rudimentaire et influence le pronostic sportif ?

Veillez choisir une réponse :

- **Le ligament suspenseur du boulet** (Fessler et Jones, 1977)
- Le fléchisseur profond du doigt
- Le fléchisseur superficiel du doigt

Question 2 : En cas de fracture ouverte du tiers proximal d'un os métacarpien/tarsien II ou IV, le traitement chirurgical est conseillé en première intention.

Sélectionnez une réponse :

Vrai

Faux

Feedback général : Sherlock et Archer (2008) conseillent de ne pas se lancer directement sur un traitement chirurgical, le débridement de la plaie avec retrait des fragments sous sédation et anesthésie locale suivi de traitements antibiotique et d'AINS peuvent avoir un pronostic comparable au traitement chirurgical.

Le traitement chirurgical est par contre conseillé en première intention pour une fracture du tiers distal de l'os car il améliore le pronostic (Jackson et Auer, 2012).

Question 3 : Sur quelle portion de l'os les fractures sont-elles les plus compliquées à gérer ?

Veillez choisir une réponse :

- **Tiers proximal**
- Tiers distal
- Tiers moyen

Question 4 : Après le diagnostic de fracture mais avant l'intervention chirurgicale ou autre, quels traitements devez-vous réaliser ?

Veillez choisir au moins une réponse : (Bassage et Lance, 2014)

- Butorphanol
- **Bandage compressif**

Feedback spécifique : Oui, surtout en phase aigüe pour éviter la formation d'œdème

- AINS

- Immobilisation du membre

Feedback spécifique : Cela n'est pas nécessaire. La fracture ne risque pas de s'aggraver avec le membre à l'appui étant donné que les os métacarpiens/tarsiens II et IV ne sont pas portants.

- Antibiotiques et soins de plaie si nécessaire

- Confinement au box

Question 5 : Quelle est la complication majeure en cas d'ostéotomie segmentaire ou totale de la partie distale ?

Veuillez choisir une réponse : (Jenson *et al.*, 2004 et Allen et White, 1987)

- Hématome

- Exostose

Feedback spécifique : Formation d'un suros exubérant pouvant léser le suspenseur

- Infection

Question 6 : Au bout de combien de temps le cheval pourra reprendre une activité progressive suite à la chirurgie ?

Veuillez choisir au moins une réponse : (Jackson et Auer, 2012)

- 2 mois de repos stricts au box puis 3 semaines de marche en main avant la reprise du travail monté

- Le temps de repos et la rééducation sont à adapter en fonction de l'éventuelle lésion du suspenseur

- 1 mois de repos strict au box puis 2 mois de marche en main puis reprise du travail monté

Feedback spécifique : A adapter en fonction de l'évolution des radiographies pendant les contrôles.

- 2 semaines de repos strict au box puis 2 semaines de marche en main puis reprise du travail monté

Question 7 : Les fractures du tiers distal des os métacarpiens/tarsiens rudimentaires se traitent systématiquement par exérèse du fragment distal.

Sélectionnez une réponse :

Vrai

Faux

Feedback spécifique : Si la fracture n'est pas déplacée et avec du repos strict, la fracture peut cicatriser.

Question 8 : Quels traitements reçoit le cheval après la chirurgie ?

Veuillez choisir au moins une réponse :

- Bandage compressif pendant 5-10 jours

- **AINS pendant 5 jours**

Feedback spécifique : Phenylbutazone le jour même et le lendemain de la chirurgie si le cheval est exclu de la filière bouchère puis relais avec du meloxicam par exemple

- AINS en périopératoire

- Pas d'antibiotique

- **Antibiotiques en périopératoire et le lendemain**

Feedback spécifique : Pénicilline G 22000 UI/kg

- Antibiotiques pendant 3 jours

- **Bandage compressif pendant 2-3 semaines**

Question 9 : L'utilisation d'un garrot au niveau du carpe n'est pas nécessaire pour cette chirurgie dont les saignements sont minimes.

Sélectionnez une réponse :

Vrai

Faux

Feedback spécifique : En effet, le garrot facilite la visualisation des structures pendant cette chirurgie.

Question 10 : En quel décubitus le cheval est positionné s'il a une fracture de l'os métacarpien II de l'antérieur droit ?

Réponse : **latéral droit**

Question 11 : L'exérèse du tiers distal d'un os métacarpien/tarsien II ou IV peut se réaliser sur cheval debout.

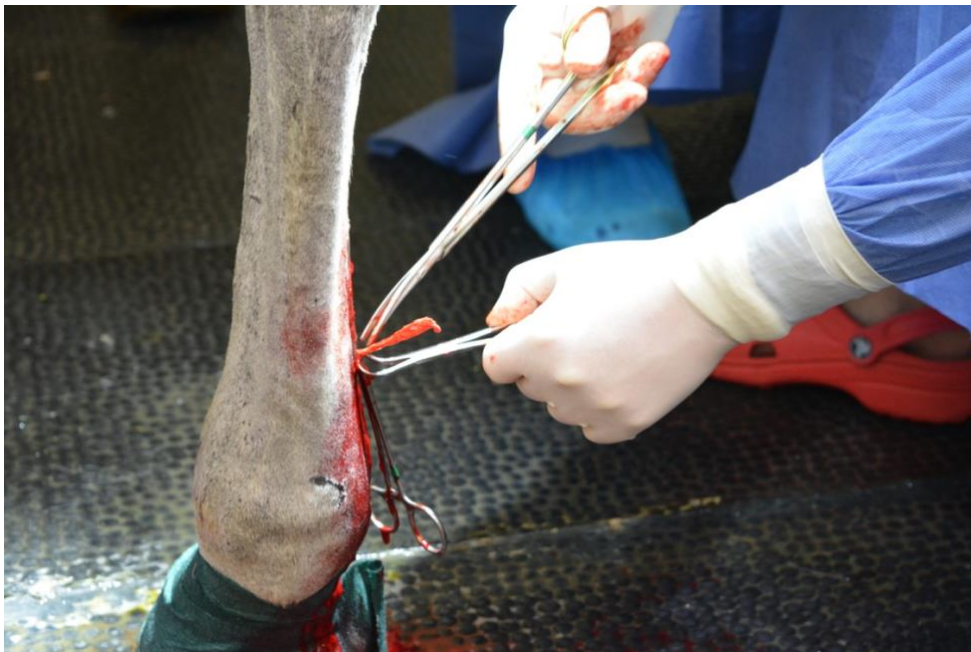Sélectionnez une réponse :

Vrai

Faux

Feedback général :

Figure 24 : Photographie d'une chirurgie sur cheval debout d'ostectomie d'un fragment distal d'os métatarsien IV réalisée à l'EnvA



Question 12 : Pour une exérèse de métacarpien/tarsien rudimentaire distal, les instruments en partie utilisés sont :

Veillez choisir au moins une réponse :

- **Élévateur à périoste**
- Un aspirateur chirurgical
- **Gouge**
- **Ostéotome**
- **Curette**
- **Maillet**

Question 13 : Quel ligament attache entre eux l'os métacarpien/tarsien II ou IV avec le canon ?

Réponse : **interosseux**

Question 14 : Malgré le fait qu'il y ait une fracture, il est préférable de réaliser une ostéotomie proximale à la fracture afin de retirer l'entièreté de la fracture avec tous les fragments et l'éventuel cal osseux.

Sélectionnez une réponse :

Vrai

Faux

Question 15 : Comment nomme-t-on une union par le biais d'un pont osseux entre deux os normalement séparés ?

Réponse : **synostose**

Quatrième partie : Discussion

1. Intérêts

L'enseignement de la chirurgie et notamment celui de la chirurgie équine est confronté à un réel manque de pratique des étudiants. A cela s'ajoute le nombre de cas présentés à l'EnvA qui reste faible et le nombre de places dans le bloc opératoire qui est limité pour diminuer les risques de contamination. Malheureusement actuellement il n'y a pas de système de caméra dans le bloc opératoire. De plus les semaines d'enseignement au sein de la clinique équine sont peu nombreuses. Il va de soi qu'au manque de pratique s'ajoute le manque de visualisation de chirurgies équines. Par exemple la castration scrotale sur cheval debout n'est jamais réalisée à l'EnvA pour des raisons de sécurité et d'apprentissage pédagogique pourtant elle sera pratiquée par un grand nombre de vétérinaires équins de terrain.

L'outil vidéo prend alors tout son sens, il apporte des images chirurgicales et des informations grâce aux légendes, à la voix-off. Les vidéos ainsi que les tests disponibles sur EVE permettent aux étudiants d'étudier à n'importe quel moment, c'est un réel support d'enseignement. Ils ont accès à ces vidéos dès la première année jusqu'à l'année d'Internat comprise en allant sur EVE → Formation initiale → Supports pédagogiques variés → Thèses multimédias → Support pédagogique audiovisuel et interactif sur les interventions chirurgicales courantes en équine. L'intérêt du support dématérialisé est qu'il permet une révision à n'importe quel moment. Ce libre service permet de visionner et de réviser les vidéos ainsi que de s'évaluer et de se réévaluer. Cela permet de satisfaire les 4 piliers de l'apprentissage : l'attention, l'engagement actif, le retour sur son erreur et la consolidation.

Bertoni (2008) a réalisé un cas clinique interactif et informatisé sur la prise en charge d'une fracture d'un os métacarpien II. Toujours dans cette démarche pédagogique, une vidéo de la chirurgie d'exérèse d'un fragment distal d'un métacarpien II a été créée qui peut être complémentaire à cette thèse.

Dapoigny (2003) avait réalisé des vidéos des différentes castrations sur le cheval normal et cryptorchide. Cependant, seize années plus tard, grâce aux nouveaux moyens technologiques, réaliser des montages de meilleure qualité, plus dynamiques et accompagnés de tests d'auto-évaluation semblait nécessaire.

Cette thèse a aussi vocation de formation continue pour les vétérinaires praticiens non chirurgiens qui voudraient pratiquer des chirurgies « simples ». Les gestes techniques, parfois difficiles à décrire par le texte sont illustrés grâce aux vidéos de la manière la plus pédagogique possible. L'insertion de ces vidéos dans des programmes d'Enseignement Post Universitaires est alors envisageable.

2. Difficultés rencontrées

Les castrations scrotales sur cheval couché sont réalisées par des internes de l'EnvA, cette intervention est souvent une première pour eux. Ils sont évidemment concentrés sur leurs actes donc il est arrivé que leurs positions ou leurs mains gênent la prise de vues de la chirurgie par la caméra.

La castration scrotale sur cheval debout ne se fait pas à l'EnvA et la chirurgie d'ostectomie distale de métacarpien/tarsien rudimentaire n'a pas été réalisée à l'EnvA durant mes périodes de thèse. Les chances de reproduire un tournage sur ces chirurgies étaient donc assez faibles alors que l'incertitude d'obtenir des images de qualité était non négligeable. Le planning change au cours de la journée à la clinique de Grosbois, il faut donc s'adapter à leur planning même si une autre chirurgie avait lieu en même temps à l'EnvA. La dynamique de la clinique imposait d'être le moins intrusif possible et de se positionner au plus loin du site chirurgical pour respecter l'asepsie. Il a fallu réfléchir rapidement à un endroit stratégique. Le zoom de la caméra d'une qualité remarquable a été d'une grande aide.

Je n'avais aucune expérience de cameraman. Les premières vidéos sont de moins bonne qualité que les dernières. La chirurgie sur l'exérèse de sarcoïdes est la première que j'ai filmée. Mon placement n'est pas optimal, certains gestes techniques du chirurgien sont mal visualisés. C'était en plus une chirurgie avec beaucoup de saignements et j'avais zoomé sur la zone chirurgicale ce qui crée un réel problème de contrastes et de surexposition.

Je n'avais aucune expérience dans le domaine du montage. J'ai utilisé un logiciel que l'on m'a conseillé puis je me suis débrouillée seule. Les débuts étaient difficiles. Il faut parfois réduire 2h de chirurgie en 10-15 minutes de montage final. J'ai découvert au fur et à mesure des fonctionnalités et je suis revenue plusieurs fois sur les premiers montages pour les modifier entièrement parfois.

Il y a de nombreux problèmes de sur ou sous expositions à cause du scialytique et de la luminosité faible de la salle d'opération. Je n'avais pas les connaissances nécessaires pour modifier les paramètres du caméscope.

Enfin, les intervenants ont parfois fait des erreurs techniques pendant la chirurgie. Il s'agit d'un support à visée pédagogique donc tous les principes de base de chirurgie doivent être respectés et les techniques chirurgicales doivent être les plus classiques possibles.

3. Limites

La limite principale est ma connaissance limitée dans le domaine de l'informatique et du tournage. Les images réellement intéressantes étaient d'une qualité inférieure à ce que j'aurai pu espérer pour mes premiers tournages. Un projet multimédia fait normalement intervenir des personnes avec des compétences différentes : caméraman, réaliser des montages, une voix-off, compresser les vidéos en maintenant une bonne qualité.

L'autre limite est le faible nombre de cas, durant mes périodes de thèse, pour certaines chirurgies comme l'exérèse de masses qui n'a pas permis de réaliser plusieurs tournages afin de compléter les séquences de mauvaises qualités.

4. Pistes d'amélioration

L'objectif principal a été atteint puisque les vidéos servent déjà aux internes et étudiants de cinquième année qui en sont demandeurs. Mais également aux étudiants de troisième année pour lesquels les castrations sont au programme. Les montages initiaux ont été présentés à certains étudiants afin de pouvoir réaliser des ajustements suite à un regard extérieur. Les vidéos peuvent toujours être améliorées et c'est un processus sans fin.

Les vidéos de castrations scrotales couchées et debout disponibles à la clinique équine de l'EnvA mais très anciennes et pixellisées vont pouvoir être remplacées. Les vidéos réalisées dans le cadre de cette thèse sont de bonne qualité grâce au caméscope professionnel XA10 et sont plus complètes.

Un prochain travail de thèse pour compléter celui-ci pourrait envisager de réaliser des vidéos sur l'énucléation, la phallectomie, sur d'autres exérèses de masses et sur les interventions touchant les sinus. Ce sont des chirurgies qui peuvent être pratiquées sur le terrain et qui n'ont pas encore de support audio-visuel.

Enfin, les volontés du caméraman sont secondaires par rapport à celles du chirurgien et aux impératifs du bloc opératoire. L'utilisation d'une GoPro fixée sur la tête du chirurgien pourrait être envisagée pour obtenir des angles complémentaires. Lechartier (2019) a fixé un téléphone sur son front pour illustrer sa conférence sur les castrations au congrès de l'AVEF, cela aurait également pu être fait avec un téléphone qui prend des vidéos de haute qualité.

Conclusion

La chirurgie en spécialité équine semble être un privilège. Pourtant certaines chirurgies comme les castrations, l'exérèse de masses et l'ostectomie distale d'un métacarpien/tarsien rudimentaire peuvent être réalisées par des vétérinaires n'ayant pas suivi un cursus de spécialisation. La laparotomie ventrale médiane est une chirurgie qui demande plus d'expérience et de matériels mais son explication pour les étudiants semble être importante. La réalisation d'un support audio-visuel et interactif a donc été choisie pour répondre aux besoins pédagogiques. Les vidéos n'ont évidemment pas la prétention de remplacer les cours ou la littérature mais de les compléter.

Les vidéos d'une durée de 10 à 15 minutes permettent d'avoir une vision globale de chaque chirurgie jusqu'à la conduite à tenir en post-chirurgie ainsi que les traitements peri-opératoires. Les moyens technologiques de l'audiovisuel ont permis de créer un support dynamique et en accord avec le monde actuel tourné vers les écrans. Ces vidéos sont un intermédiaire entre l'apprentissage dans les livres et la pratique. Les schémas, figures, dessins disponibles sur la plateforme EVE ou intégrés aux vidéos servent de prérequis ou de rappels anatomiques. Pour s'évaluer, des tests d'auto-évaluations agrémentés de feedback (rétroaction) ont été créés pour chaque chirurgie filmée.

Ce travail a demandé de la rigueur de la part des intervenants ainsi que de la technicité lors de l'utilisation du caméscope et du logiciel de montages. Les séquences vidéos et les auto-évaluations sont mises en ligne sur la plateforme internet EVE de l'EnvA et sont donc disponibles pour tous les étudiants ainsi que les internes. Certaines des vidéos seront intégrées dans le cursus de formation vétérinaire en chirurgie équine : les castrations scrotales debout et couchées ainsi qu'inguinales puis la laparotomie exploratrice ventrale médiane. Les vidéos pourront également être visualisées pendant des formations postuniversitaires.

Liste des références bibliographiques

- ALLEN D., WHITE N.A. (1987) Management of fractures and exostosis of the metacarpals and metatarsals II and IV in 25 horses. *Equine Veterinary Journal* 19(4), 326-330
- ANDERSON S.L., BRACAMONTE J.L., HENDRICK S., CARMALT J.L., WILSON D.G. (2013) Ex Vivo Comparison of 7 Polydioxanone, 2 Polyglactin 910 for Closure of Ventral Median Celiotomy in Horses: Suture Bursting Strength in Equine Linea Alba. *Veterinary Surgery* 42(4), 463-467
- BARONE R. (2001) Appareil génital mâle. In *ANATOMIE COMPARÉE des mammifères domestiques*. VIGOT
- BASSAGE I., LANCE H. (2014) Metacarpus/Metatarsus. In *Hinchcliff K.W., Kaneps A.J., Geor R.J., Equine sports medicine and surgery. Basic and clinical sciences of the equine athlete*, 2^e ed. Elsevier, pp 1299
- BAXTER G.M., DORAN R.E., ALLEN D. (1992) Complete Excision of a Fractured Fourth Metatarsal Bone in Eight Horses. *Vet Surgery* 21(4), 273-278
- BERTONI L. (2008) Module d'enseignement interactif et informatisé sur les fractures fréquentes du cheval. Thèse Méd. Vét. ENVL
- CHRISTOPHERSEN M.T., TNIBAR A., PIHL T.H., ANDERSEN P.H., EKSTRØM C.T. (2011) Sporting activity following colic surgery in horses: A retrospective study: Sporting activity following colic surgery in horses. *Equine Veterinary Journal* 43, 3-6
- CHRISTOPHERSEN M.T., DUPONT N., BERG-SØRENSEN K.S., *et al.* (2014) Short-term survival and mortality rates in a retrospective study of colic in 1588 Danish horses. *Acta Vet Scand* 56(1), 20
- CURTIS L., BURFORD J.H., THOMAS J.S.M., *et al.* (2015) Prospective study of the primary evaluation of 1016 horses with clinical signs of abdominal pain by veterinary practitioners, and the differentiation of critical and non-critical cases. *Acta Vet Scand* 57(1), 69
- DAPOIGNY L. (2003) Techniques chirurgicales de castration chez le cheval normal et cryptorchide : support audiovisuel. Thèse Méd. Vét. EnvA
- DENOIX J.-M. (2010) Anatomical images of equine tendons and distal joints
- DORY V., DE FOY T., DEGRYSE J. (2009) L'auto-évaluation : postulat préalable, finalité de la mission éducative ou utopie pédagogique ? Clarifications conceptuelles et pistes pour une application en éducation médicale. *Pédagogie Médicale* 10(1), 41-53
- DUEZ B. (2019) Discussion informelle sur la castration scrotale debout. Communication orale
- FESSLER J., JONES R. (1977) Observations on small metacarpal and metatarsal fractures with or without associated suspensory desmitis in Standardbred horses. *The Canadian Veterinary Journal* 18, 29-32

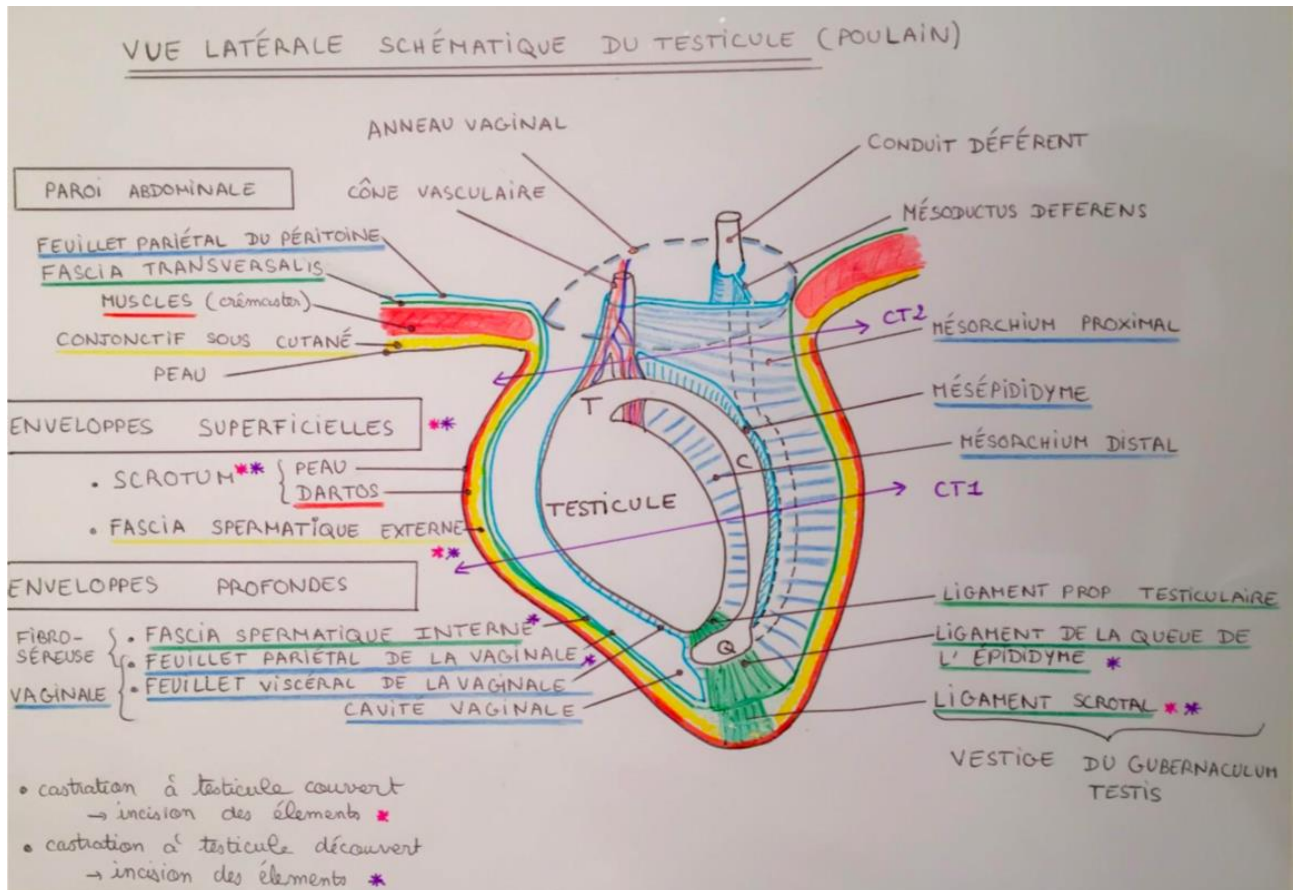
- FIERHELLER E.E., WILSON D.G. (2005) An In Vitro Biomechanical Comparison of the Breaking Strength and Stiffness of Polydioxanone (Sizes 2, 7) and Polyglactin 910 (Sizes 3, 6) in the Equine Linea Alba. *Veterinary Surgery* 34(1), 18-23
- GENTON M. (2019) Discussions informelles sur la castration inguinale et l'exérèse de masses de type sarcoïde en région inguinale. Communication orale
- HEWES C.A., SULLINS K.E. (2009) Review of the Treatment of Equine Cutaneous Neoplasia. *AAEP PROCEEDINGS* 55, 8
- IBE E., ABAMUCHE J. (2019) Effects of audiovisual technological aids on students' achievement and interest in secondary school biology in Nigeria. *Heliyon* 5(6), e01812
- IRWIN J., TURCIOS J. (2017) Teaching and learning guide for audiovisual speech perception: A new approach and implications for clinical populations. *Language and Linguistics Compass* 11(3), e12238
- JACKSON M.A., AUER J.A. (2012) Vestigial Metacarpal and Metatarsal Bones. In AUER J.A., STICK J.A., *EQUINE SURGERY*. Elsevier, pp 1339-1347
- JENSON P.W., GAUGHAN E.M., LILLICH J.D., BRYANT J.E. (2004) Segmental ostectomy of the second and fourth metacarpal and metatarsal bones in horses: 17 cases (1993-2002). *Journal of the American Veterinary Medical Association* 224(2), 271-274
- KANEENE J.B., MILLER R., ROSS W.A., *et al.* (1997) Risk factors for colic in the Michigan (USA) equine population. *Preventive Veterinary Medicine* 30(1), 23-36
- KILCOYNE I. (2013) Equine castration: A review of techniques, complications and their management: Equine castration. *Equine Veterinary Education* 25(9), 476-482
- KILCOYNE I., WATSON J.L., KASS P.H., SPIER S.J. (2013) Incidence, management, and outcome of complications of castration in equids: 324 cases (1998–2008). *Journal of the American Veterinary Medical Association* 242(6), 820-825
- KUMMER M., GYGAX D., JACKSON M., BETTSCHART-WOLFENSBERGER R., FÜRST A. (2009) Results and complications of a novel technique for primary castration with an inguinal approach in horses. *Equine Veterinary Journal* 41(6), 547-551
- KUMMER M.R. (2012) Surgical Approaches to the Abdomen. In *Equine Surgery*. Elsevier, pp 407-410
- LATSON K.M., NIETO J.E., BELDOMENICO P.M., SNYDER J.R. (2010) Evaluation of peritoneal fluid lactate as a marker of intestinal ischaemia in equine colic. *Equine Veterinary Journal* 37(4), 342-346
- LECHARTIER A. (2019) Techniques de castration : identifier et gérer les différents points critiques. In *Congrès Avef, Tours, 14-15 novembre*, Ecouché
- MAGEED M., STEINBERG T., DRUMM N., *et al.* (2018) Internal fixation of proximal fractures of the 2nd and 4th metacarpal and metatarsal bones using bioabsorbable screws. *Aust Vet J* 96(3), 76-81

- MARSHALL J.F., BLIKSLAGER A.T. (2012) Colic : Diagnosis, Surgical Decision, and Preoperative Management. In AUER J.A., STICK J.A., *EQUINE SURGERY*, 4^e ed. Elsevier, pp 402-407
- MARTENS A., DE MOOR A., DEMEULEMEESTER J., PEELMAN L. (2001) Polymerase chain reaction analysis of the surgical margins of equine sarcoids for bovine papilloma virus DNA. *Veterinary Surgery* 30(5), 460-467
- MARTI E., LAZARY S., ANTCZAK D.F., GERBER H. (1993) Report of the first international workshop on equine sarcoid*. *Equine Veterinary Journal* 25(5), 397-407
- MASON B.J., NEWTON J.R., PAYNE R.J., PILSWORTH R.C. (2010) Costs and complications of equine castration: a UK practice-based study comparing 'standing nonsutured' and 'recumbent sutured' techniques. *Equine Veterinary Journal* 37(5), 468-472
- MESPOULHES-RIVIERE C. (Éd.) (2015) Chirurgie digestive. Polycopié. Ecole Nationale Vétérinaire d'Alfort, Unité pédagogique de clinique équine
- MESPOULHES-RIVIERE C. (2019) Discussion informelle sur la castration inguinale. Communication orale
- MOLL H.D., PELZER K.D., PLEASANT R.S., MODRANSKY P.D., MAY K.A. (1995) A survey of equine castration complications. *Journal of Equine Veterinary Science* 15(12), 522-526
- MUNOZ E., ARGUELLES D., ARESTE L., SAN MIGUEL L., PRADES M. (2008) Retrospective analysis of exploratory laparotomies in 192 Andalusian horses and 276 horses of other breeds. *Veterinary Record* 162(10), 303-306
- PELLEGRIN L. (2014) Réalisation d'un support pédagogique audiovisuel sur les principales opérations sous coelioscopie chez le cheval. Thèse Méd. Vét. EnvA
- PERAYA D. (1993) L'audiovisuel à l'école : voyage à travers les usages. *Français 2000 : Bulletin de la Société belge des professeurs de français* n°138-139, 16-28
- PETERSON P.R., PASCOE J.R., WHEAT J.D. (1987) Surgical Management of Proximal Splint Bone Fractures in the Horse. *Vet Surgery* 16(5), 367-372
- PRABHU S., JOHN V., BLANCHARD S., ECKERT G., HAMADA Y. (2019) Assessing Effectiveness of an Audiovisual Educational Tool for Improving Dental Students' Probing Depth Consistency. *JDE* 83(4), 429-436
- PREEZ P. (1994) Fractures of the small metacarpal and metatarsal bones (splint bones). *Equine Veterinary Education* 6(5), 279-282
- PROUDMAN C.J. (1992) A two year, prospective survey of equine colic in general practice. *Equine Veterinary Journal* 24(2), 90-93
- RAGLAND W.L., KEOWN G.H., SPENCER G.R. (1970) Equine Sarcoid. *Equine Veterinary Journal* 2(1), 2-11
- ROSANOWSKI S.M., MACEOIN F., GRAHAM R.J.T.Y., RIGGS C.M. (2018) Open standing castration in Thoroughbred racehorses in Hong Kong: Prevalence and severity of complications 30 days post-castration. *Equine Vet J* 50(3), 327-332

- ROSSIGNOL F. (2019) Discussion informelle sur l'ostectomie d'un fragment distal d'os métacarpien II. Communication orale
- SCHUMACHER J. (2012) Testis. In AUER J.A., STICK J.A., *EQUINE SURGERY*. Elsevier, pp 804-840
- SEMBRAT R.F. (1975) The acute abdomen in the horse epidemiologic considerations. *Vet Surgery* 4(2), 34-39
- SHERLOCK C.E., ARCHER R.M. (2008) A retrospective study comparing conservative and surgical treatments of open comminuted fractures of the fourth metatarsal bone in horses. *Equine Veterinary Education* 20(7), 373-379
- SUMANASEKERA W., TURNER C., LY K., *et al.* (2020) Evaluation of multiple active learning strategies in a pharmacology course. *Currents in Pharmacy Teaching and Learning* 12(1), 88-94
- TINKER M.K., WHITE N.A., LESSARD P., *et al.* (1997) Prospective study of equine colic incidence and mortality. *Equine Veterinary Journal* 29(6), 448-453
- TOUZOT JOURDE G. (2019) Contention chimique/sédation et anesthésie générale intraveineuse chez le cheval. Diaporama. Centre International de Santé du Cheval d'Oniris, service transversal d'anesthésie-réanimation
- TROSTLE S.S., WILSON D.G., STONE W.C., MARKEL M.D. (1994) A Study of the Biomechanical Properties of the Adult Equine Linea Alba: Relationship of Tissue Bite Size and Suture Material to Breaking Strength. *Vet Surgery* 23(6), 435-441
- USDA (2016) Equine 2015, « Baseline reference of equine health and management in the United States, 2015 », 1^{re} ed. United States
- VOGELNEST L.J. (2012) Dermatology. In *Equine Medicine, Surgery and Reproduction*. Elsevier, pp 261-282
- WALTER L. (2006) Etude épidémiologique descriptive de 831 cas de coliques médicales en France dans le département des Yvelines (1994-2004). Thèse Méd. Vét. EnvA

Les annexes représentent les figures disponibles sur la page dédiée à cette thèse sur EVE (la plateforme de l'EnvA). Ces figures sont considérées comme des prérequis pour comprendre les vidéos. Elles sont donc à consulter par les étudiants quand ils le souhaitent pour pouvoir mieux comprendre les vidéos ou les tests.

Annexe 1 : Schéma de testicule de poulain



Annexe 2 : Aspect latéral d'un testicule droit d'étalon (Schumacher, 2012)

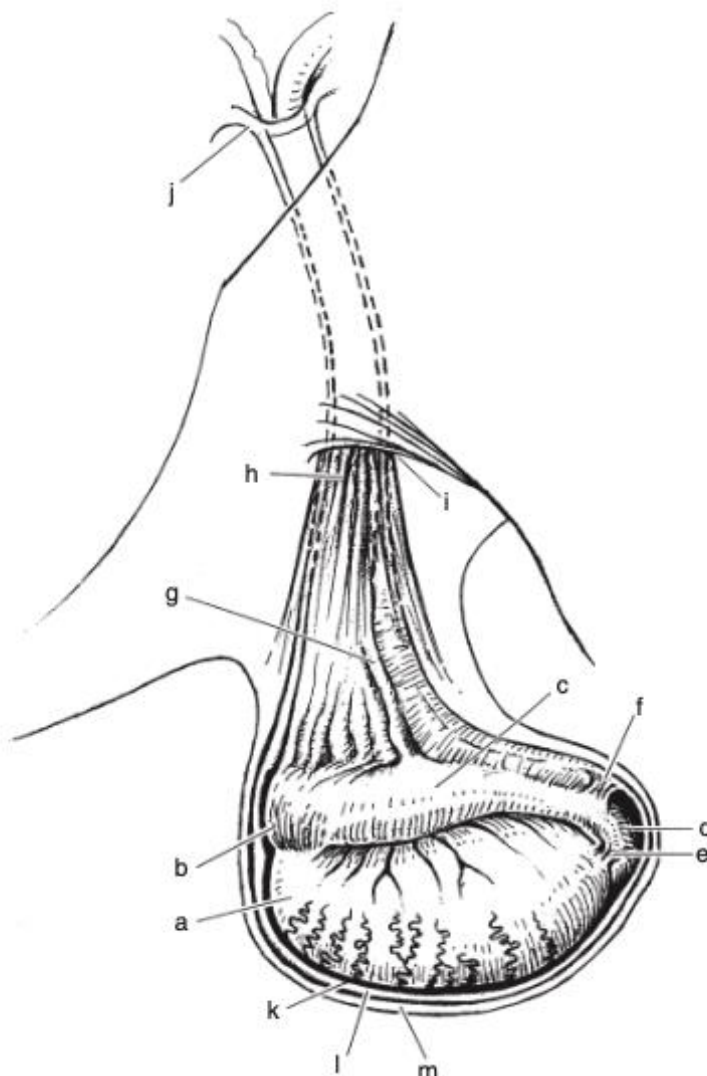


Figure 59-1. Right testis and epididymis of a stallion, lateral aspect. *a*, Testis; *b*, head of epididymis; *c*, body of epididymis; *d*, tail of epididymis; *e*, proper ligamentum testis; *f*, ligament of the tail of the epididymis; *g*, spermatic cord; *h*, cremaster muscle; *i*, external inguinal ring; *j*, vaginal ring; *k*, visceral tunic; *l*, vaginal cavity; *m*, parietal tunic.

Annexe 3 : Coupe transversale de cordon spermatique d'étalon (Schumacher, 2012)

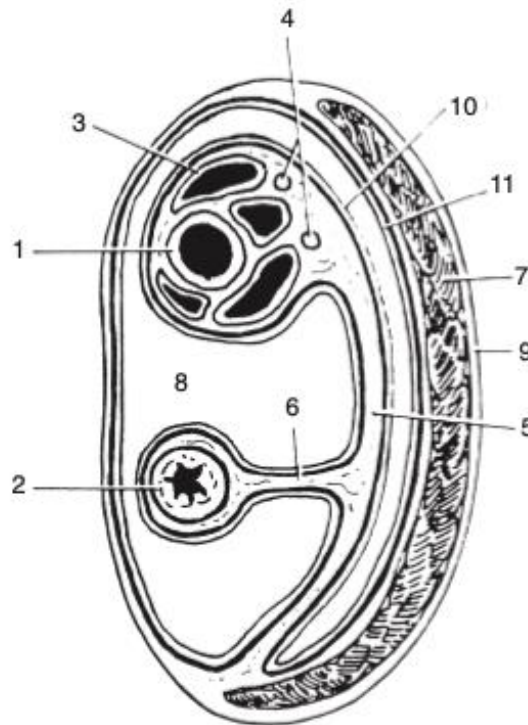
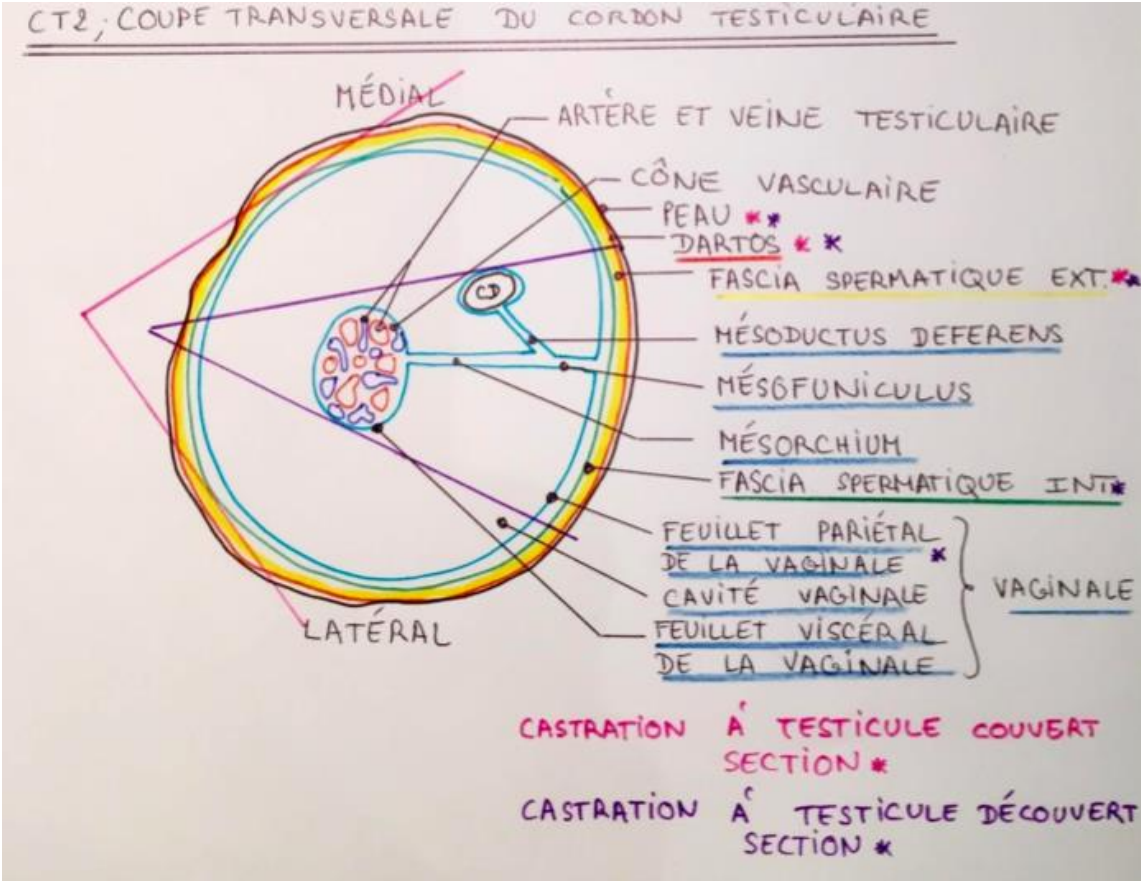


Figure 59-4. Transverse section of the spermatic cord. 1, Testicular artery; 2, ductus deferens; 3, pampiniform plexus; 4, testicular nerves and lymphatic vessels; 5, mesorchium; 6, mesoductus; 7, cremaster muscle; 8, vaginal cavity; 9, spermatic fascia; 10, visceral layer of vaginal tunic; 11, parietal layer of vaginal tunic.

Annexe 4 : Schéma de cordon spermatique en coupe transversale



Annexe 5 : Cryptorchidie abdominale incomplète d'après (Schumacher, 2012)

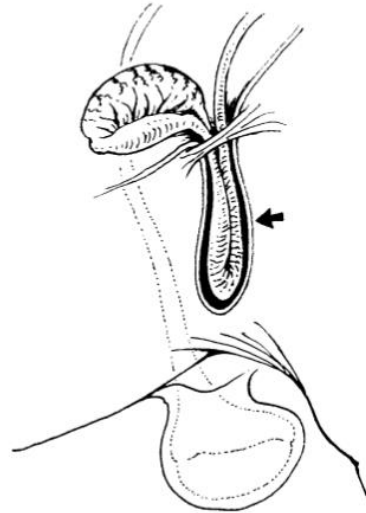
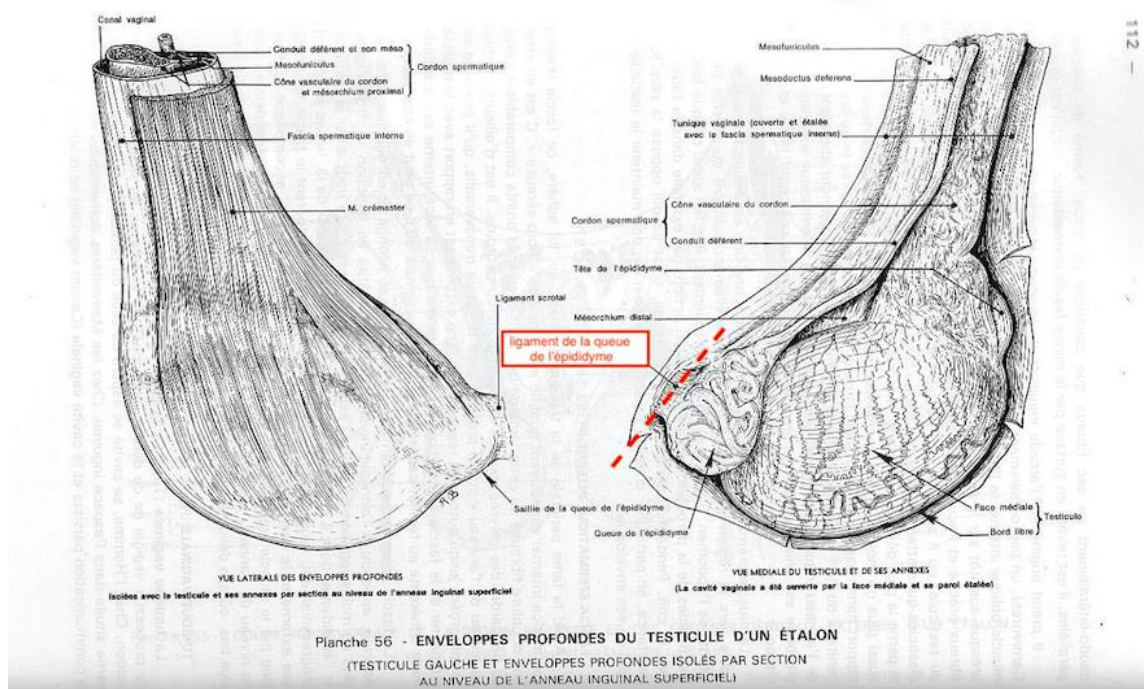


Figure 59-26. The arrow points to the epididymis of a partial abdominal cryptorchid. A portion of the epididymis lies within the inguinal canal, enclosed within the vaginal process. This portion of the epididymis could be mistaken for an inguinal testis by an inexperienced surgeon, and amputated.

Annexe 6 : Enveloppes profondes du testicule d'un étalon (Modifié de Barone, 2001)



Annexe 7 : Représentation de l'appareil reproducteur mâle utile pour visualiser les anneaux inguinaux (Schumacher, 2012)

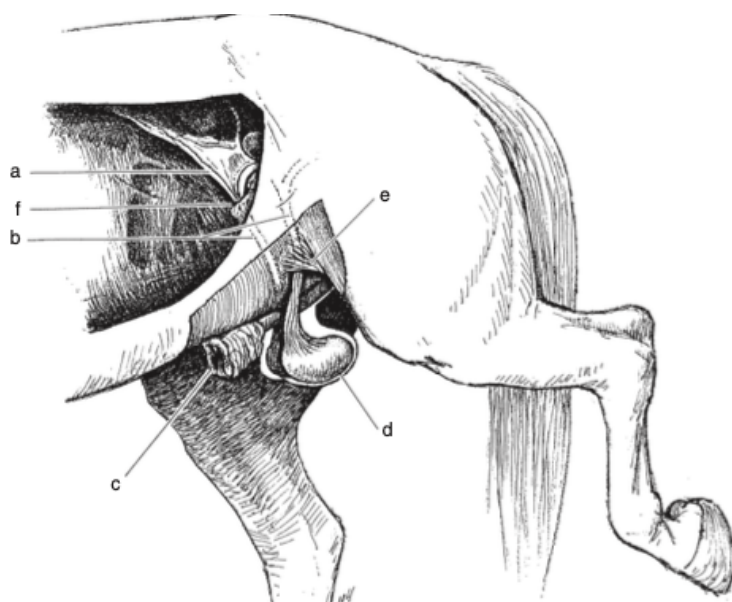


Figure 59-2. Graphic representation of the reproductive tract of the stallion, left-sided view. *a*, Testicular artery and vein; *b*, spermatic cords with their inguinal canal; *c*, external lamina of the prepuce; *d*, testis within scrotum; *e*, external inguinal ring; *f*, internal inguinal (vaginal) ring.

Annexe 8 : Les différentes pinces à émascation utilisées en équine (Schumacher, 2012)



Figure 59-15. A Henderson Equine Castrating Instrument. One handle of this instrument is attached to a variable-speed drill. The instrument is clamped across the spermatic cord and rotated slowly for about five turns before the speed of rotations is increased. The cord is rotated until it separates proximal to the instrument. The twisting of the cord seals the severed vessels.

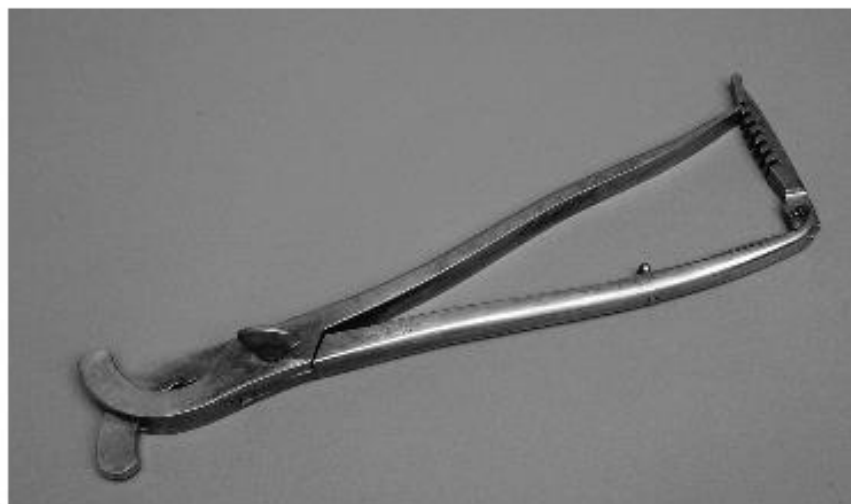


Figure 59-13. The Sand's emasculator is similar to the Reimer emasculator but has no cutting blade. The spermatic cord must be severed distal to the emasculator with a scissors or scalpel blade.

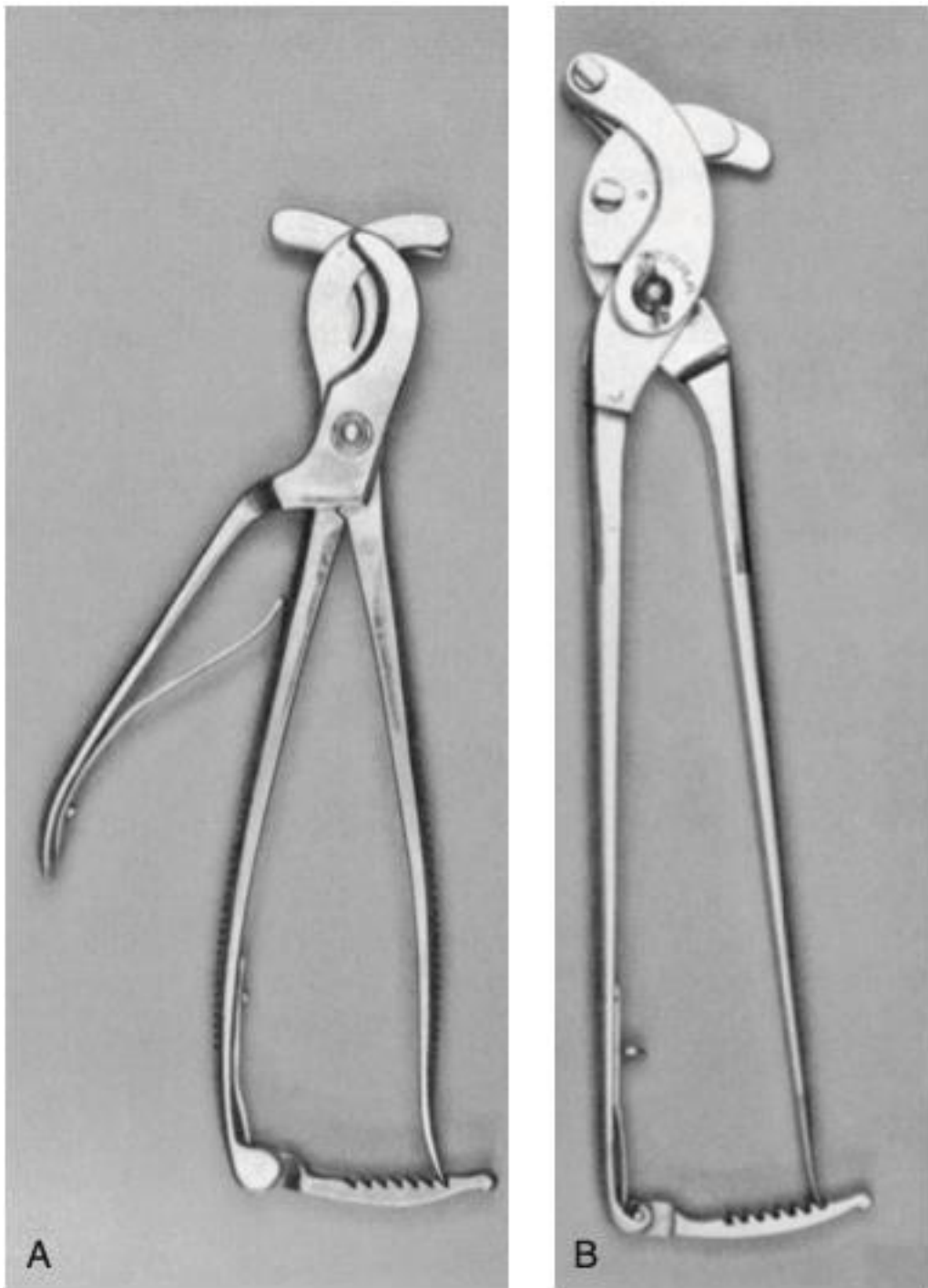


Figure 59-12. Reimer **(A)** and Serra **(B)** emasculators. The Reimer emasculator severs the cord with a blade on a separate handle so that the cord is not accidentally cut before it is satisfactorily crushed.

Annexe 9 : Fiche d'anesthésie pour la castration scrotale couchée

Fiche d'anesthésie fixe non au bloc opératoire

Prémédication

Détomidine (10-20 μ g/kg) plutôt que Romifidine (0,04-0,08mg/kg) si la procédure est longue

Morphine (0,05/0,1 mg/kg)

Induction

Kétamine (2,2-2,4mg/kg)

Diazépam (0,05mg/kg)

Maintien de l'anesthésie (Touzot Jourde, 2019)

→ Administrer en perfusion continue au goutte à goutte : « **le Triple drip** », nom donné à la bouteille de Myorelax ND à laquelle on ajoute de la kétamine et de la détomidine

-**Guaïfénésine** (GGE= myorelaxant central), utilisation d'une bouteille de Myorelax ND contenant 50g de GGE dans 500mL

-**Kétamine** : injecter 1g dans la bouteille soit 10mL (soit 2mg/mL)

- α 2-agonistes

Détomidine : injecter 10mg dans la bouteille (soit 0,02mg/mL, solution 5%)

OU xylazine : injecter 500mg dans la bouteille (soit 1mg/ml)

OU romifidine : injecter 40-50 mg dans la bouteille (soit 0,08-0,1 mg/ml)

On conseille un débit de **0,5-1mL/kg/heure** → 1 bouteille de 500mL doit alors faire 1 heure pour un cheval de 500kg

En considérant que la tubulure délivre 15 ou 20 gouttes/mL alors on estime 2 à 2,8 gouttes par seconde pour un cheval de 500kg

Réveil

Détomidine en cas de réveil trop brusque/prématuré

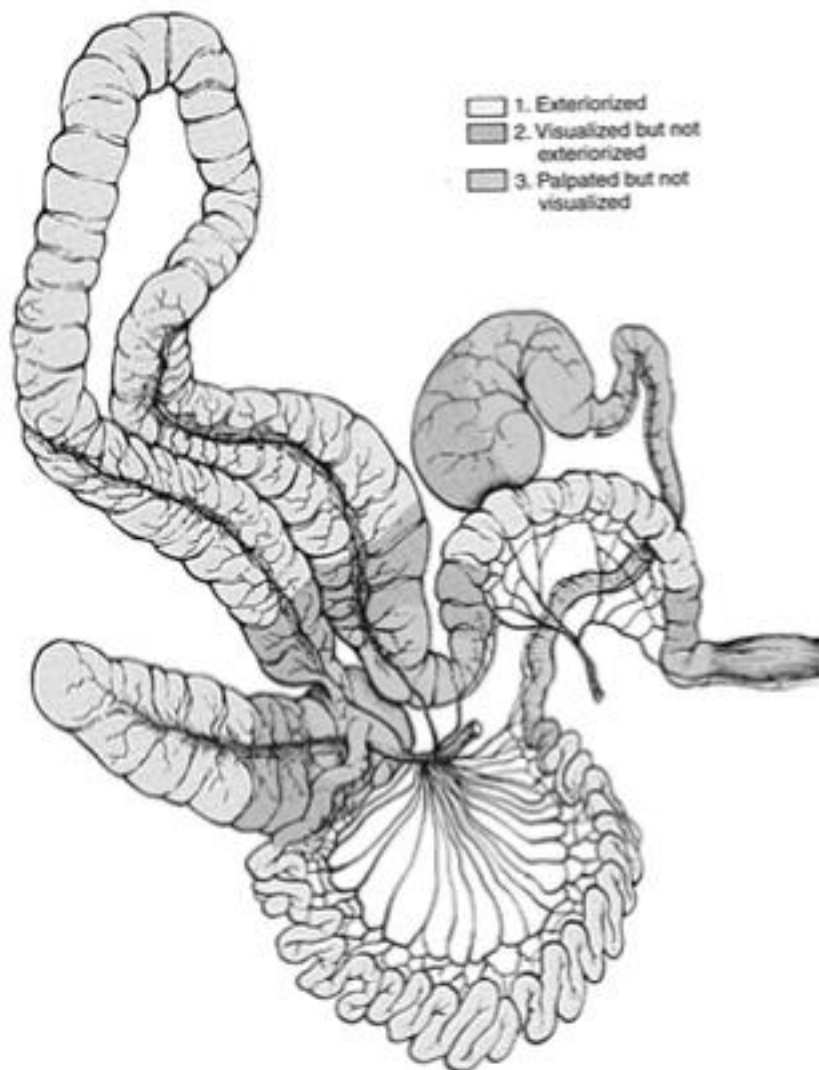
Annexe 10 : Tableau récapitulatif des avantages et inconvénients des différentes techniques de castration

Technique	Avantages	Inconvénients
Technique ouverte	<ul style="list-style-type: none"> • Minimisation du risque d'écrasement d'une anse intestinale • Hémostase optimale des vaisseaux du cordon 	<ul style="list-style-type: none"> • Communication entre la cavité péritonéale et l'extérieur → risques d'éviscération et de péritonite augmentés
Technique fermée	<ul style="list-style-type: none"> • Absence de communication entre la cavité péritonéale et l'extérieur grâce aux ligatures réalisées sur la fibro-séreuse du cordon 	<ul style="list-style-type: none"> • Pas de visualisation des structures émasculées dans le cordon spermatique • Hémostase des vaisseaux du cordon moins efficace
Technique semi-fermée	<ul style="list-style-type: none"> • Visualisation partielle de l'intérieur du cordon & palpation de l'intérieur du cordon possible : hernie inguinale souvent identifiable • Absence de communication entre la cavité péritonéale et l'extérieur grâce aux ligatures réalisées sur la fibro-séreuse du cordon 	<ul style="list-style-type: none"> • Moins de certitude sur les structures à l'intérieur du cordon spermatique par rapport à la technique ouverte • Hémostase des vaisseaux du cordon moins efficace

Annexe 11 : Tableau récapitulatif des différents abords de castration

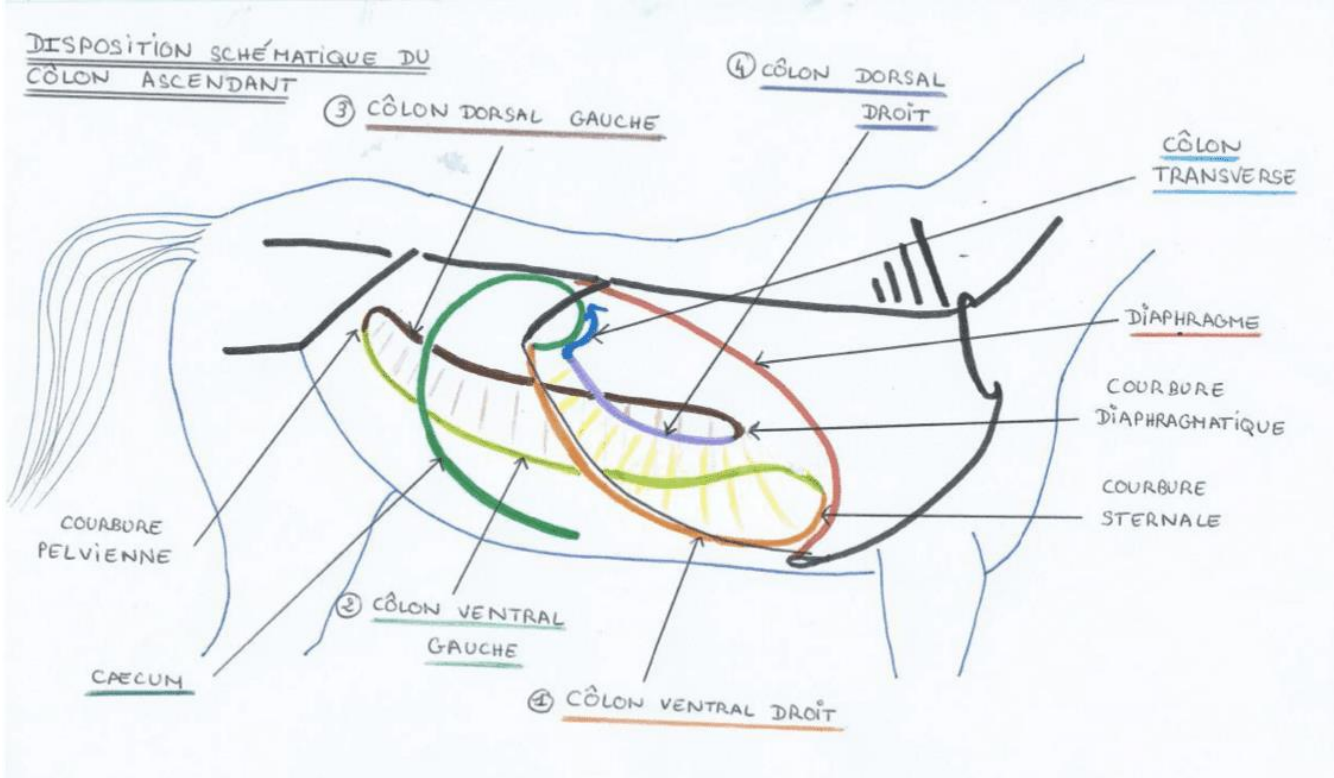
Position	Abord	Avantages	Inconvénients
Animal debout	Abord scrotal	<ul style="list-style-type: none"> • Pas d'anesthésie générale • Réalisable sur le terrain • Rapide • Coût peu élevé 	<ul style="list-style-type: none"> • Dangereux pour le vétérinaire • Convalescence longue • Davantage de complications post-opératoires • Mauvaise aseptie • Ligatures des cordons fortement déconseillées car intervention non stérile
Animal couché	Abord scrotal	<ul style="list-style-type: none"> • Intervention confortable pour le chirurgien par rapport à la castration sur cheval debout • Réalisable sur le terrain • Conseillée pour les poneys de petite taille • Meilleure aseptie que la castration sur cheval debout 	<ul style="list-style-type: none"> • Anesthésie générale et ses complications • Coût intermédiaire • Technique avec cicatrisation par seconde intention → convalescence plus longue • Plus de complications post-opératoires comparée à la castration inguinale
Animal couché	Abord inguinal	<ul style="list-style-type: none"> • Intervention confortable pour le chirurgien • Retrait possible du testicule en cas de cryptorchidie inguinale ou abdominale incomplète • Technique conseillée pour les chevaux à risques de hernie • Technique engendrant le moins de complications post-opératoires (asepsie stricte, fermeture de la fibro-séreuse) • Convalescence courte car cicatrisation par première intention (intéressant pour les chevaux de sport) 	<ul style="list-style-type: none"> • Anesthésie générale et ses complications • Nécessité d'un bloc opératoire • Coût élevé

Annexe 12 : Segments du tube digestif du cheval extériorisables après une laparotomie ventrale médiane (Modifié de Kummer, 2012).

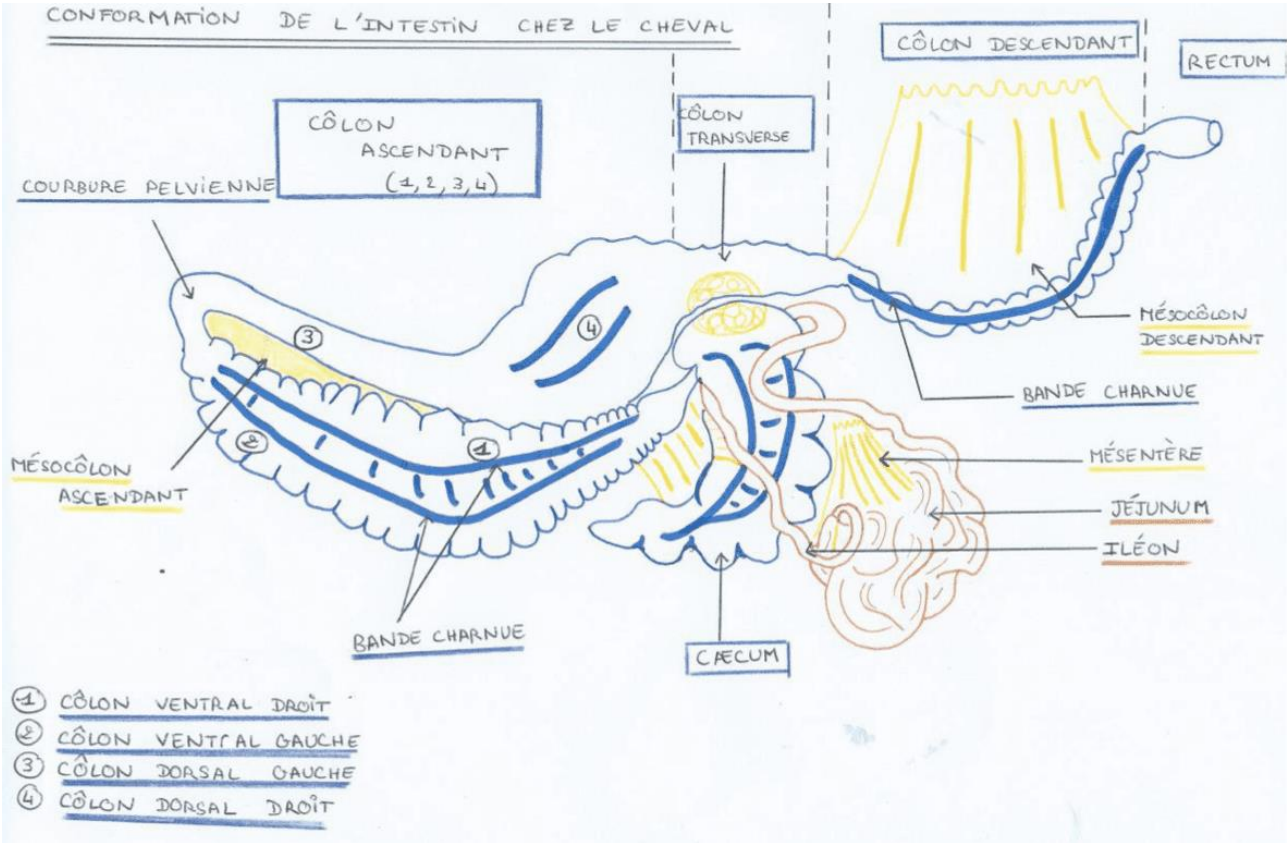


Dessin anatomique de l'appareil digestif du cheval. Les nuances de gris indiquent les portions pouvant être extériorisées (1), visualisées mais non extériorisées (2) ou palpées mais non visualisées (3). D'après Auer and Stick.

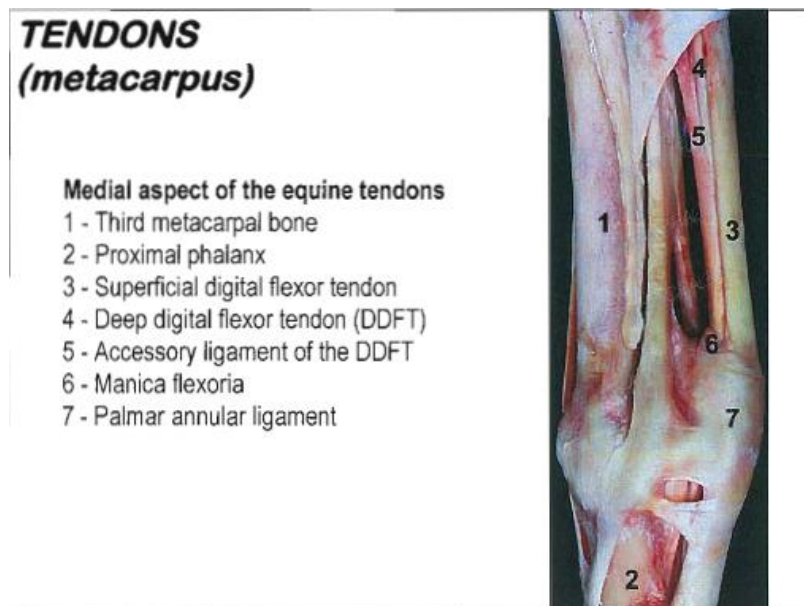
Annexe 13 : Disposition schématique du côlon ascendant et du caecum



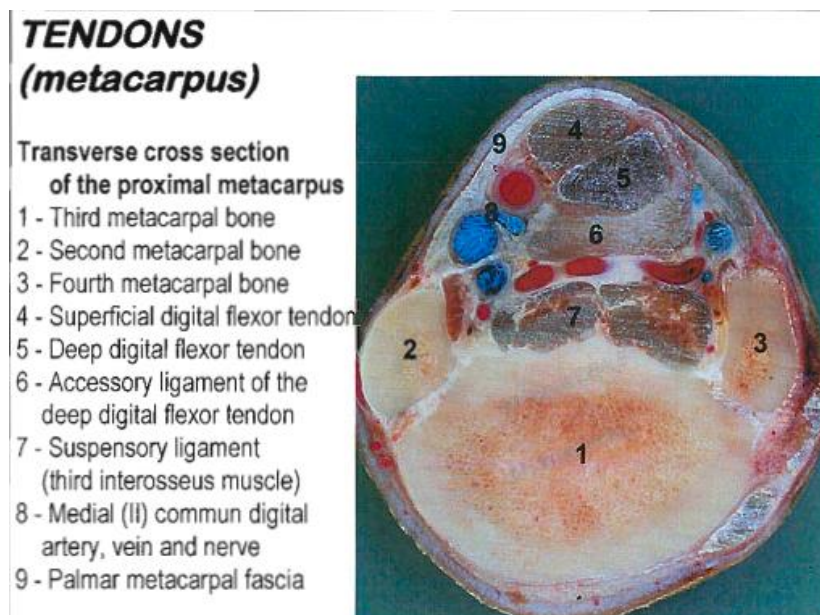
Annexe 14 : Schéma de la conformation de l'intestin chez le cheval



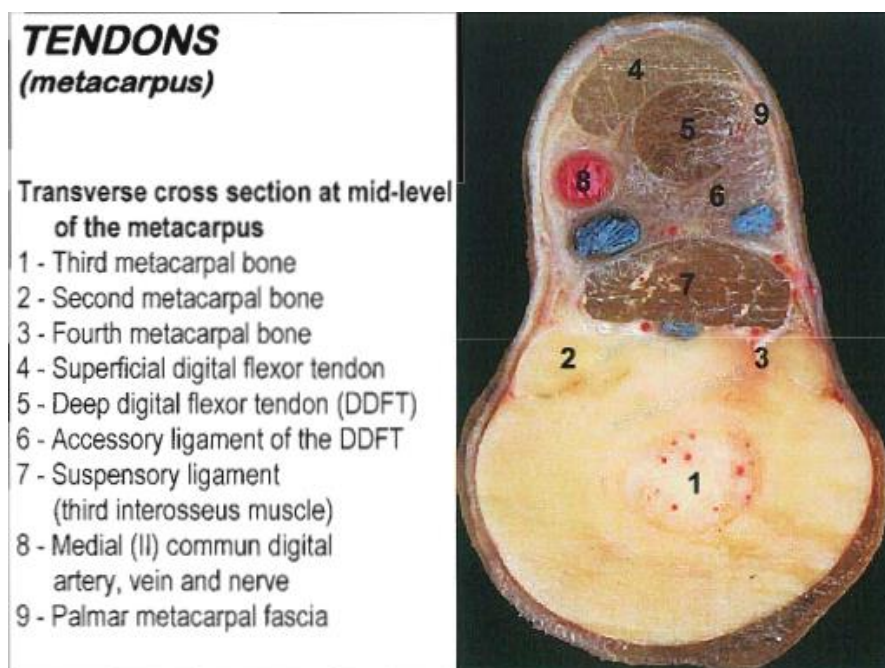
Annexe 15 : Vue médiale de la région métacarpienne tendineuse (Denoix, 2010)



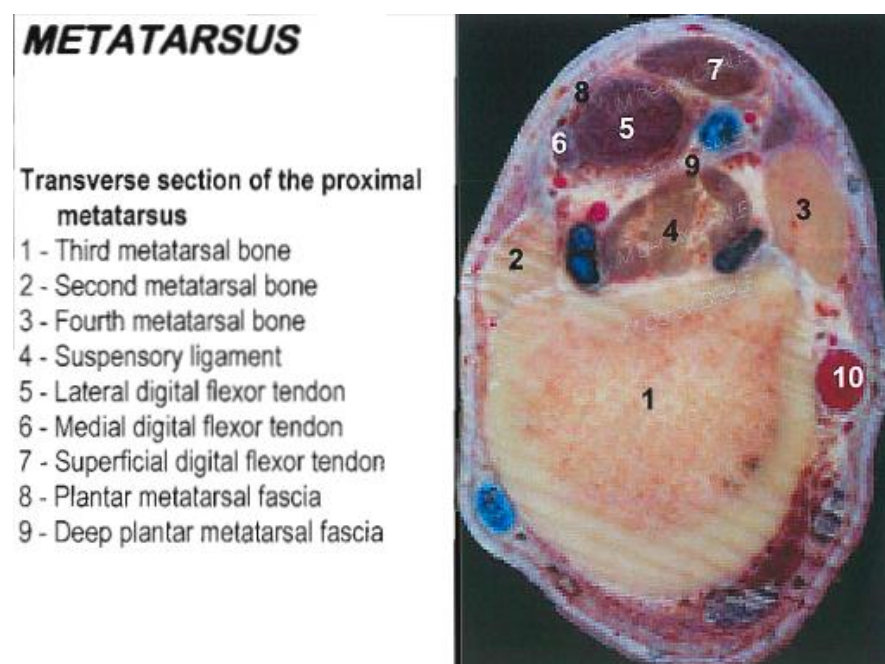
Annexe 16 : Coupe transversale de la région métacarpienne proximale (Denoix, 2010)



Annexe 17 : Coupe transversale de la région métacarpienne moyenne (Denoix, 2010)



Annexe 18 : Coupe transversale de la région métatarsienne proximale (Denoix, 2010)



SUPPORT PÉDAGOGIQUE AUDIOVISUEL ET INTERACTIF SUR UNE SÉLECTION D'INTERVENTIONS CHIRURGICALES COURANTES EN PRATIQUE ÉQUINE

AUTEUR : Ines DAOUDI

RÉSUMÉ :

L'objectif de cette thèse est d'apporter un support pédagogique audiovisuel et interactif sur la castration scrotale sur cheval debout, la castration scrotale sur cheval couché, la castration inguinale, la laparotomie exploratrice ventrale médiane, l'exérèse d'un fragment distal de métacarpien/tarsien rudimentaire et l'exérèse de sarcoïdes. Ces chirurgies fréquemment rencontrées nécessitent de diversifier les supports d'apprentissage pour les étudiants en tant que futurs praticiens. En plus d'illustrer, cette thèse apporte des explications sur les méthodes et des légendes anatomiques. C'est un réel tremplin pour la pratique de ces chirurgies.

Les vidéos montrent les techniques actuelles enseignées à l'EnvA ou réalisées à la clinique de Grosbois ou sur le terrain par le Dr vet DUEZ installé en Mayenne. Les films ont été tournés grâce au caméscope professionnel XA10 et les vidéos ont été créées grâce au logiciel intuitif Wondershare Filmora. Elles durent entre 10 et 17 minutes pour garder l'attention de l'apprenant. Des tests d'auto-évaluations les complètent en insistant sur les points importants à savoir. Ces tests comportent entre 13 et 25 questions avec un feedback.

Cette thèse est un complément de cours multimédia sur quelques chirurgies équinnes à destination des étudiants vétérinaires, des internes et pourquoi pas de vétérinaires praticiens désirant réaliser quelques chirurgies. L'accès aux vidéos est pour l'instant réservé aux étudiants ou internes de l'EnvA via la plateforme internet EVE.

MOTS CLÉS :

SUPPORT AUDIOVISUEL / OUTIL PÉDAGOGIQUE / INTERVENTION CHIRURGICALE / TECHNIQUE CHIRURGICALE/ APPRENTISSAGE / CASTRATION / LAPAROTOMIE / OSTECTOMIE / EXÉRÈSE / CHEVAL

JURY :

Président : Pr Nicolas ORTONNE

1^{er} Assesseur : Dr Mathieu MANASSERO

2nd Assesseur : Pr Henry CHATEAU

AUDIOVISUAL AND INTERACTIVE TEACHING SUPPORT ON A SELECTION OF EQUINE CURRENT SURGERIES

AUTHOR: Ines DAOUDI

SUMMARY:

The objective of this thesis is to provide audiovisual and interactive teaching support on scrotal castration on standing horse, scrotal castration on recumbent horse, inguinal castration, medial ventral exploratory laparotomy, excision of a splint bone's distal fragment and excision of sarcoids. These currently practiced surgeries require a diversification of the learning materials for students as future practitioners. In addition to illustrating, this thesis provides methods explanations and anatomical legends. It is a real springboard for the practice of these surgeries.

The videos show the current techniques taught at EnvA or carried out at the Grosbois clinic or by Dr vet DUEZ based in Mayenne. The films were shot using the XA10 professional camcorder and the videos were created using the intuitive Wondershare Filmora software. In order to keep the learner's attention, they last between 10 and 17 minutes. They are complemented by self assessment tests emphasizing the important points to know. These tests include between 13 and 25 questions with feedback.

This thesis is a complementary multimedia course on some equine surgeries for veterinary students, interns and even veterinary practitioners wishing to perform these surgeries. Access to videos is currently limited to EnvA's students or interns via the EVE internet platform.

KEYWORDS:

AUDIOVISUAL SUPPORT / PEDAGOGICAL TOOL / SURGICAL INTERVENTION / SURGICAL TECHNIQUE / LEARNING / CASTRATION / LAPAROTOMY / OSTECTOMY / SURGICAL RESECTION / HORSE

JURY:

Chairperson: Pr Nicolas ORTONNE

1st Assessor: Dr Mathieu MANASSERO

2nd Assessor: Pr Henry CHATEAU