



**HAL**  
open science

# Création d'un atelier de simulation pour l'apprentissage du sondage naso-gastrique chez le cheval à destination de la salle VETSIMS de l'Ecole nationale vétérinaire d'Alfort

Marie-Cécile Barral

## ► To cite this version:

Marie-Cécile Barral. Création d'un atelier de simulation pour l'apprentissage du sondage naso-gastrique chez le cheval à destination de la salle VETSIMS de l'Ecole nationale vétérinaire d'Alfort. Médecine vétérinaire et santé animale. 2020. dumas-04788483

**HAL Id: dumas-04788483**

**<https://dumas.ccsd.cnrs.fr/dumas-04788483v1>**

Submitted on 18 Nov 2024

**HAL** is a multi-disciplinary open access archive for the deposit and dissemination of scientific research documents, whether they are published or not. The documents may come from teaching and research institutions in France or abroad, or from public or private research centers.

L'archive ouverte pluridisciplinaire **HAL**, est destinée au dépôt et à la diffusion de documents scientifiques de niveau recherche, publiés ou non, émanant des établissements d'enseignement et de recherche français ou étrangers, des laboratoires publics ou privés.

Copyright

Année 2020

**CRÉATION D'UN ATELIER DE SIMULATION POUR  
L'APPRENTISSAGE DU SONDAGE NASOGASTRIQUE  
CHEZ LE CHEVAL, À DESTINATION DE LA SALLE  
VETSIMS DE L'ÉCOLE NATIONALE VÉTÉRINAIRE  
D'ALFORT**

**THÈSE**

pour obtenir le grade de

**DOCTEUR VÉTÉRINAIRE**

présentée et soutenue publiquement devant

LA FACULTÉ DE MÉDECINE DE CRÉTEIL

Le 1<sup>er</sup> octobre 2020

par

**Marie-Cécile BARRAL**

Sous la co-direction de

**Céline Robert et Céline Bourzac**

**Président du jury :** M. Serge ADNOT

**1<sup>er</sup> Assesseur :** Mme Céline ROBERT

**2<sup>nd</sup> Assesseur :** M. Mathieu MANASSERO

Professeur à la Faculté de Médecine de CRÉTEIL

Professeur d'Anatomie à l'EnvA

Professeur de Chirurgie à l'EnvA



## Liste des membres du corps enseignant



Directeur : Pr Christophe Deguenece  
 Directeur des Formations : Pr Henry Château  
 Directrice de la scolarité et de la vie étudiante : Dr Catherine Colinin  
 Directeurs honoraires : M. les Professeurs C. Pilet, S. Toma, A.-L. Parodi, R. Monelhan, J.-R. Cotard, J.-R. Mialot & M. Gogry

### Département d'Élevage et de Pathologie des Équidés et des Carnivores (DEPEC)

Chef du département : Pr Grandjean Dominique - Adjoint : Pr Biot Stéphane

<p><b>Unité pédagogique d'anesthésie, réanimation, urgences, soins intensifs</b></p> <ul style="list-style-type: none"> <li>- Dr Fernando Ferrá Roca, Maître de conférences associée</li> <li>- Pr Veronique Patrick*</li> </ul>	<p><b>Unité pédagogique de médecine de l'élevage et du sport</b></p> <ul style="list-style-type: none"> <li>- Dr Cabras Gonzales Joaquin, Chargé d'enseignement contractuel</li> <li>- Dr Fontbonne Alain, Maître de conférences</li> <li>- Pr Grandjean Dominique*</li> <li>- Dr Houmède Sara, Chargée d'enseignement contractuelle</li> <li>- Dr Kawanoud Cindy, Praticien hospitalier</li> <li>- Dr Hubelmann Nicolas, Maître de conférences</li> <li>- Dr Bissery des Sentes Natalia, Praticien hospitalier</li> </ul>
<p><b>Unité pédagogique de clinique équine</b></p> <ul style="list-style-type: none"> <li>- Pr Audigé Fabrice</li> <li>- Dr Bertoni Léila, Maître de conférences</li> <li>- Dr Bourzac Céline, Chargée d'enseignement contractuelle</li> <li>- Dr Coudry Virginia, Praticien hospitalier</li> <li>- Pr Denis Jean-Marc</li> <li>- Dr Giraudet Aude, Praticien hospitalier</li> <li>- Dr Jacquet Sandrine, Praticien hospitalier</li> <li>- Dr Mespouhès-Rivières Céline, Praticien hospitalier*</li> <li>- Dr Mennet Claire, Praticien hospitalier</li> <li>- Dr Tanquerel Ludovic, Chargé d'enseignement contractuel</li> </ul>	<p><b>Unité pédagogique de pathologie chirurgicale</b></p> <ul style="list-style-type: none"> <li>- Dr Desambion Adeline, Maître de conférences</li> <li>- Pr Fayolle Pascal</li> <li>- Dr Manassero Mathieu, Maître de conférences</li> <li>- Pr Vataeu-Duret Véronique*</li> </ul>
<p><b>Unité pédagogique de médecine et chirurgie bovine</b></p> <ul style="list-style-type: none"> <li>- Dr Bernatchez Orlia, Maître de conférences</li> <li>- Pr Biot Stéphane*</li> <li>- Dr Caron-Guilbert Morgane, Maître de conférences</li> <li>- Dr Friche-Lagras Valérie, Praticien hospitalier</li> <li>- Dr Maury-Guével Christine, Maître de conférences</li> </ul>	<p><b>Discipline : cardiologie</b></p> <ul style="list-style-type: none"> <li>- Pr Chérifou Valérie</li> <li>- Dr Saponaro Vittorio, Praticien hospitalier</li> </ul> <p><b>Discipline : ophtalmologie</b></p> <ul style="list-style-type: none"> <li>- Dr Chahory Sabine, Maître de conférences</li> </ul> <p><b>Discipline : nouveaux animaux de compagnie</b></p> <ul style="list-style-type: none"> <li>- Drignon Charles, Praticien hospitalier</li> <li>- Dr Wolke Lucilla, Praticien hospitalier</li> </ul>

### Département des Productions Animales et de Santé Publique (DPASP)

Chef du département : Pr Millmann Yves - Adjoint : Pr Dufour Barbara

<p><b>Unité pédagogique d'hygiène, qualité et sécurité des aliments</b></p> <ul style="list-style-type: none"> <li>- Dr Bollet François, Maître de conférences</li> <li>- Pr Carlier Vincent</li> <li>- Dr Coublin Michel, Maître de conférences associé</li> <li>- Dr Millet Nicolas, Chargé d'enseignement contractuel</li> </ul>	<p><b>Unité pédagogique de reproduction animale</b></p> <ul style="list-style-type: none"> <li>- Dr Comant Fabienne, Maître de conférences*</li> <li>- Dr Denis Marine, Chargée d'enseignement contractuelle</li> <li>- Dr Dedors Christophe, Maître de conférences (rattaché au DEPEC)</li> <li>- Dr Mauthé Vincent, Maître de conférences</li> </ul>
<p><b>Unité pédagogique de maladies réglementées, zoonoses et épidémiologie</b></p> <ul style="list-style-type: none"> <li>- Dr Oudet Guillaume, Chargé d'enseignement contractuel</li> <li>- Pr Dufour Barbara*</li> <li>- Pr Madad-Roung-Ivan Nadia</li> <li>- Dr Riviere Julie, Maître de conférences</li> </ul>	<p><b>Unité pédagogique de zootechnie, économie rurale</b></p> <ul style="list-style-type: none"> <li>- Dr Ané Pascal, Maître de conférences</li> <li>- Dr Besson Isabelle, Maître de conférences</li> <li>- Pr Basse Philippe*</li> <li>- Dr De Paula Reis Alina, Maître de conférences</li> <li>- Pr Grimaud-Bailly Bénédicte</li> <li>- Pr Punter Andrew</li> </ul>
<p><b>Unité pédagogique de pathologie des animaux de production</b></p> <ul style="list-style-type: none"> <li>- Pr Adju Karim</li> <li>- Dr Bégin Guillaume, Maître de conférences*</li> <li>- Dr Dubert Nicolas, Maître de conférences associé</li> <li>- Pr Millmann Yves</li> <li>- Dr Plassard Vincent, Praticien hospitalier</li> <li>- Dr Ravary-Plumier Benjamin, Maître de conférences</li> </ul>	<p><b>Rattaché DPASP</b></p> <ul style="list-style-type: none"> <li>- Dr Wolke Valérie, Praticien hospitalier</li> </ul>

### Département des Sciences Biologiques et Pharmaceutiques (DSBP)

Chef du département : Pr Desquilbet Loïc - Adjoint : Pr Pilet-Storck Fanny

<p><b>Unité pédagogique d'anatomie des animaux domestiques</b></p> <ul style="list-style-type: none"> <li>- Dr Borzade Emile, Chargée d'enseignement contractuelle</li> <li>- Pr Chateau Henry</li> <li>- Pr Crivier-Damon Nathalie</li> <li>- Pr Robert Céline*</li> </ul>	<p><b>Unité de parasitologie, maladies parasitaires, dermatologie</b></p> <ul style="list-style-type: none"> <li>- Dr Biaga Radu, Maître de conférences (rattaché au DPASP)</li> <li>- Dr Briand-Arnaud, Assistant d'Enseignement et de Recherche Contractuel (rattaché au DEPEC)</li> <li>- Dr Cochet-Favre Noëlle, Praticien hospitalier (rattaché au DEPEC)</li> <li>- Pr Guillot Jacques*</li> <li>- Dr Pélack Bruno, Maître de conférences</li> <li>- Dr Rico-Castillo Vanessa, Maître de conférences</li> </ul>
<p><b>Unité pédagogique de bactériologie, immunologie, virologie</b></p> <ul style="list-style-type: none"> <li>- Pr Boulois Henri-Jean</li> <li>- Pr Elati Marc</li> <li>- Dr Legré Anne-Cécile, Maître de conférences</li> <li>- Pr Le Riden Sophie</li> <li>- Dr Le Roux Delphine, Maître de conférences*</li> </ul>	<p><b>Unité pédagogique de pharmacie et toxicologie</b></p> <ul style="list-style-type: none"> <li>- Dr Nollhauser Mathias, Maître de conférences</li> <li>- Dr Perrot Sébastien, Maître de conférences*</li> <li>- Pr Tisser Renaud</li> </ul>
<p><b>Unité pédagogique de biochimie, biologie clinique</b></p> <ul style="list-style-type: none"> <li>- Pr Bédier Sylvain*</li> <li>- Dr Deschillers Pierre, Maître de conférences</li> <li>- Dr Lagrange Isabelle, Praticien hospitalier</li> </ul>	<p><b>Unité pédagogique de physiologie, éthologie, génétique</b></p> <ul style="list-style-type: none"> <li>- Dr Chevillet Lucie, Maître de conférences (Sénière)</li> <li>- Dr Grégoire Guillemette, Maître de conférences (Physiologie, Pharmacologie)</li> <li>- Pr Gilbert Caroline (Ethologie)</li> <li>- Pr Pilet-Storck Fanny (Physiologie, Pharmacologie)</li> <li>- Pr Toin Laurent (Physiologie, Pharmacologie)*</li> <li>- Dr Traou Emmanuelle (Ethologie), Praticien hospitalier</li> </ul>
<p><b>Unité pédagogique d'histologie, anatomie pathologique</b></p> <ul style="list-style-type: none"> <li>- Dr Combes-Lefort Nathalie, Maître de conférences</li> <li>- Pr Fontaine Jean-Jacques</li> <li>- Dr Lajoie Eve, Maître de conférences</li> <li>- Dr Reyes-Gomez Edouard, Maître de conférences*</li> </ul>	<p><b>Discipline : éducation physique et sportive</b></p> <ul style="list-style-type: none"> <li>- Pr Philippe Pascal, Professeur certifié</li> </ul>
<p><b>Unité pédagogique de management, communications, outils scientifiques</b></p> <ul style="list-style-type: none"> <li>- Mme Conon-Ruhal, Professeur certifié (Anglais)</li> <li>- Pr Desquilbet Loïc, (Biostatistique, Épidémiologie)</li> <li>- Dr Legendre Chantal, Maître de conférences associée</li> <li>- Dr Margnac Geneviève, Maître de conférences*</li> <li>- Dr Rosa Hélène, Maître de conférences associée</li> </ul>	

\*responsable d'unité pédagogique

Professeurs associés : Pr Catherine Héline, Pr Ericque Brigitte, Pr Fenther Jean-Jacques, Pr Piregin Bernard.



# Remerciements

**Au Professeur, de la Faculté de Médecine de Créteil,**

Pour avoir accepté de présider ce travail. Respectueux hommage

**À Madame Céline Robert, Professeur d'Anatomie à l'EnvA,**

Pour m'avoir fait l'honneur d'accepter d'encadrer ce travail avec une grande disponibilité et de précieux conseils,

Qu'elle trouve ici l'expression de mes sincères remerciements.

**À Madame Céline Bourzac, Chargée d'enseignement contractuelle à l'EnvA,**

Pour avoir eu l'idée de cette thèse, et pour avoir collaboré dans la réalisation de ce travail par des remarques précises et centrées notamment sur l'application pratique en clinique.

Toute ma gratitude.

**À Monsieur Mathieu Manassero , Professeur de Chirurgie à l'EnvA,**

Pour avoir accepté de corriger ce travail, et pour son enthousiasme dans le développement de nouveaux modules d'enseignement interactifs.

Respectueux remerciements.

**À Monsieur Louis Ballet, Responsable de la salle Vetsims,**

Pour sa bienveillance, ses conseils précieux et sa disponibilité, qui m'ont permis d'avancer efficacement dans ce projet et de surmonter les multiples difficultés rencontrées.

Sincère reconnaissance.

**A Monsieur Guillaume Gérard, Préparateur en anatomie,**

Pour ses conseils et son aide technique qui ont permis de rendre ce projet réalisable.

Remerciements sincères.

**À tous mes amis de prépa et d'Alfort,**

Pour avoir été présents et avoir partagé toutes les joies et les peines de ce long chemin.

**À ma mère Colette,**

Pour m'avoir accompagnée dans la dernière ligne droite de ce projet.

Merci de m'avoir toujours soutenu dans mes choix, d'être présente et d'essayer de me transmettre tes qualités au quotidien. Je t'aime.

**À mon père Christophe,**

**Et à mon grand-père, Bernard Barral, Ancien directeur des établissements Auzoux**

Qui ne sont plus là pour voir ce travail mais que j'espère rendre fiers.







# TABLE DES MATIERES

---

<b>Table des matières</b> .....	<b>3</b>
<b>Liste des figures</b> .....	<b>5</b>
<b>Liste des tableaux</b> .....	<b>9</b>
<b>Liste des abréviations</b> .....	<b>11</b>
<b>Introduction</b> .....	<b>13</b>
<b>Première partie : Spécificités du sondage naso-gastrique chez le cheval</b> .....	<b>15</b>
1. Bases anatomiques et détail des formations anatomiques traversées par la sonde.....	15
A. <i>Formations anatomiques traversées par la sonde dans la tête</i> .....	15
a. Naseaux .....	15
b. Cornets et méats nasaux.....	16
c. Carrefour pharyngé .....	19
B. <i>Formations anatomiques traversées par la sonde dans l'encolure, le thorax et l'abdomen</i> .....	20
a. Œsophage .....	20
b. Estomac.....	21
2. Indications et risques du sondage naso-gastrique .....	23
A. <i>Indications du sondage naso-gastrique</i> .....	23
a. Indication diagnostique et thérapeutique des coliques .....	23
b. Indication diagnostique et thérapeutique de l'obstruction œsophagienne.....	24
c. Réhydratation en cas de déshydratation ou avant une course .....	25
d. Nutrition lors d'anorexie prolongée .....	26
e. Administration de médicaments divers .....	26
B. <i>Substances pouvant être administrées par sondage naso-gastrique</i> .....	27
C. <i>Risques liés au sondage naso-gastrique chez le cheval</i> .....	28
a. Épistaxis .....	28
b. Traumatisme bénin du pharynx et pharyngite aiguë .....	29
c. Mauvaise maîtrise du sondage.....	29
d. Bris de la sonde naso-gastrique lors du sondage .....	29
e. Perforation de l'œsophage .....	29
f. Rupture de l'estomac.....	29
3. Aspects pratiques du sondage naso-gastrique .....	31
A. <i>Contention pour un sondage naso-gastrique</i> .....	31
a. Contention physique.....	31
b. Contention chimique.....	32
B. <i>Choix du matériel</i> .....	33
a. Liste de base des équipements classiquement utilisés .....	33
b. Choix de la sonde.....	34
c. Choix de la pompe ou de l'entonnoir .....	35
d. Respect de la biosécurité .....	35
C. <i>Déroulement du sondage en pratique</i> .....	37
D. <i>Causes d'échec du sondage</i> .....	40
<b>Deuxième partie : Réalisation d'un modèle pédagogique</b> .....	<b>43</b>
1. Introduction.....	43
2. Création d'un questionnaire en ligne visant à déterminer l'état des lieux des connaissances théoriques et pratiques de l'étudiant sur le sondage naso-gastrique. ....	44
A. <i>Choix du support du module d'apprentissage</i> .....	44
B. <i>Choix du script et de la méthode</i> .....	44
C. <i>Détail du test réalisé</i> .....	45
D. <i>Résultat et conclusion du quiz</i> .....	47
3. Réalisation d'un modèle pédagogique grandeur réelle à destination de la salle Vetsims .....	48
A. <i>Degré de réalisme du simulateur</i> .....	48

<i>B. Sources d'inspiration à partir des maquettes déjà réalisées</i> .....	48
<i>C. Points critiques du sondage naso-gastrique choisis pour leur représentation dans la maquette</i> .....	48
a. Fausse narine .....	48
b. Insertion dans le méat ventral .....	49
c. Ethmoïde .....	49
d. Mécanisme de déglutition et mobilité de la tête.....	49
e. Stabilité et réalisme de la trachée et de l'œsophage.....	49
f. Sécurité de l'opérateur .....	49
<i>D. Étapes de réalisation de la maquette et choix des matériaux</i> .....	49
a. Construction de la structure et fixation à une table ajustable .....	51
b. Moulage de la tête : résine et fibre de verre sur sujet réel .....	51
c. Remplissage de la tête et réalisation des cavités nasales .....	52
d. Système électronique de détection d'erreurs .....	53
e. Plaque de polycarbonate dévoilant l'anatomie interne de la tête .....	53
f. Pivot mimant l'articulation atlanto-occipitale.....	54
g. Création du pharynx et du système de déglutition .....	55
h. Trachée et poumons, œsophage et estomac.....	56
i. Fermeture des deux demi têtes.....	56
j. Matériau de revêtement externe de la maquette.....	57
k. Atelier complémentaire pour la pose du tord-nez.....	57
<i>E. Maquette créée et son utilisation en salle Vetsims Mim'Alfort</i> .....	58
a. Maquette complète .....	58
b. Fiches méthodologiques Vetsims .....	59
c. Difficultés rencontrées lors de la construction et solutions apportées.....	60
<b>Discussion : Apport de l'atelier de simulation, limites du projet et axes d'amélioration</b> .....	<b>61</b>
<i>A. Apport de l'atelier de simulation</i> .....	61
<i>B. Limites du modèle et axes d'amélioration</i> .....	62
a. Amélioration du quiz .....	62
b. Amélioration de la maquette.....	62
<i>C. Perspectives d'utilisation de l'atelier réalisé</i> .....	62
a. Réaliser une évaluation de performance.....	62
b. Utiliser ce modèle comme support d'évaluation .....	63
c. Tester l'intérêt des étudiants pour le modèle.....	63
d. Combiner avec d'autres gestes techniques.....	63
<b>Conclusion</b> .....	<b>65</b>
<b>Liste des références bibliographiques</b> .....	<b>67</b>
<b>Liste des références spécifiques du quiz</b> .....	<b>72</b>
<b>Annexe 1 : Détail des questions du quiz réalisé sur EVE</b> .....	<b>73</b>
<b>Annexe 2 : Fiche méthodologique Vetsims accompagnant le simulateur</b> .....	<b>91</b>
<b>Annexe 3 : Fiche méthodologique Vetsims accompagnant l'atelier complémentaire de pose du tord-nez</b> .....	<b>95</b>
<b>Annexe 4 : Détail de réalisation de la maquette</b> .....	<b>99</b>
<b>Annexe 5 : Détail de réalisation du circuit imprimé</b> .....	<b>101</b>
<b>Annexe 6 : Détail de réalisation du circuit électrique</b> .....	<b>103</b>
<b>Annexe 7 : Détail de réalisation du « larynx »</b> .....	<b>104</b>
<b>Annexe 8 : Détail de la fixation de la tête à la charnière</b> .....	<b>105</b>

# LISTE DES FIGURES

---

Figure 1 : Coupe sagittale de la tête d'un cheval [d'après Barone, 1997] .....	15
Figure 2 : Vue de face d'une narine de cheval, voie d'entrée du sondage naso-gastrique ...	16
Figures 3 et 4 : Détail de l'anatomie des naseaux du cheval en vues latérale et frontale et localisation du diverticule nasal ou "fausse narine" [d'après Budras et al, 2009 / Chauveau et Arloing, 1890].....	16
Figure 5 : Schéma en coupe transversale des cavités nasales du cheval au niveau du sinus maxillaire rostral [d'après Barone, 1997] .....	17
Figure 6 : Vue en coupe longitudinale des cavités nasales du cheval sur pièce disséquée, septum nasal retiré, et trajet schématisé en bleu de la sonde naso-gastrique [d'après UP d'anatomie EnvA, 2016].....	17
Figure 7 : Schéma en coupe longitudinale de la cavité nasale droite du cheval, septum nasal retiré [d'après Budras et al, 2009].....	18
Figure 8 : Vue endoscopique du pharynx, montrant l'entrée de l'œsophage (flèche noire) au dessus des cartilages aryténoïdes [Abutarbush et Carmalt, 2008] .....	19
Figure 9 : Cavité pleurale et médiastin du cheval avec trajet de la trachée et de l'œsophage [Chauveau et Arloing, 1890] .....	20
Figure 10 : Organes de la région diaphragmatique de l'abdomen du cheval, vue caudale après ablation des autres parties de l'abdomen, le grand omentum a été désinséré de la région lombaire et étalé [D'après Barone, 1997] .....	22
Figure 11 : Localisations classiques des obstructions œsophagiennes : post-pharynx (1), entrée du thorax (2), base du cœur (3) et crânialement au cardia de l'estomac (4) [Deubner, 2008].....	24
Figure 12 : Tord-nez classique [Cliché MC Barral, Clinique équine de l'EnvA] .....	31
Figure 13 : Mise en place du tord-nez classique [d'après Anderson et Edney, 1991].....	32
Figure 14 : Deux types de sondes naso-gastriques, PVC avec raccord conique à gauche, en polyuréthane à droite, et zoom sur l'extrémité percée [Sources : Covéto et Veto-chirurgical] .....	34
Figure 16 : Mesures naseau-pharynx et naseau-estomac [Cliché MC Barral, Clinique équine de l'EnvA].....	37
Figure 17 : Illustration d'un cheval encapuchonné (à droite), montrant l'accès à la trachée par la sonde fortement compromis par les tissus mous du pharynx (lignes pointillées avec flèches) [Cook, 1999].....	38
Figure 18 : Schéma du positionnement de la sonde dans l'estomac [d'après Cirier, 2005] ..	40
Figure 19 : Extrait du quiz en ligne, présentant la première question sur le matériel à emporter, et son feedback (en jaune).....	45

Figure 20 : Extrait du quiz en ligne, présentant une question sous forme de marqueur à déplacer .....	46
Figure 21 : Extrait du quizz en ligne, présentant une question sous forme de QCM photo, et son feedback (en jaune) .....	46
Figures 22 : Plan de construction de la maquette illustrant la tête articulée [Dessins : A. Fischer / MC Barral].....	49
Figures 23 : Plan de construction de la maquette illustrant l'intérieur de la maquette [Dessins : A. Fischer / MC Barral].....	50
Figures 24 : Plan de construction de la maquette illustrant l'ouverture de la tête afin de visualiser les méats nasaux [Dessins : A. Fischer / MC Barral].....	50
Figure 25 : Structure en bois réalisée à partir de palettes et sanglé sur la table de chirurgie de hauteur réglable.....	51
Figure 26 : Préparation de la tête et moulage résine polyester et fibre de verre [MC Barral, EnvA] .....	52
Figure 27 : Utilisation d'une plaque de plexiglas comme calque entre le modèle conservé dans du formol et la maquette [MC Barral, EnvA] .....	52
Figure 28 : Circuit imprimé réalisé grâce au logiciel gratuit EasyEDA.....	53
Figure 29 : Plaque de polycarbonate souple collée à la résine polyester peinte avec de la colle cyanoacrylate (Super glue-3, LOCTITE® Professionnel).....	54
Figure 30 : Charnières fixées à la structure en bois, permettant à la partie droite de la tête de se soulever.....	54
Figure 31 : Visualisation du système de déglutition et du conduit mimant le pharynx.....	55
Figure 32 : Œsophage et trachée reliés au pharynx.....	56
Figure 33 : Revêtement en cuir découpé et adapté sur mesure, totalement amovible pour les réparations.....	57
Figure 35 : Maquette fermée, tête étendue, vue de gauche, côté boîtier électronique relié à la sonde naso-gastrique.....	58
Figure 34 : Maquette complète et fermée, tête étendue, vue de droite. ....	58
Figure 37 : Accès au ballon d'anesthésie (photo de gauche) permettant de mimer la respiration et au système de déglutition (photo de droite).....	59
Figure 36 : Visualisation de l'encapuchonnement de la tête de la maquette.....	59
Figure 38 : Tête en résine polyester stratifiée.....	99
Figure 39 : Remplissage de la tête en résine par de la mousse expansive .....	99
Figure 40 : Création des méats nasaux et des emplacements pour les câbles par ponçage de précision de la mousse expansive.....	99

Figure 41 : Ajout de résine polyester afin de couvrir les méats nasaux et les protéger des frottements de la sonde .....	100
Figure 42 : Partie gauche de la tête, reproduction anatomique à partir de Budras et al. 2009, avant l'ajout de plexiglas (par Syen Entjes, peinture et marqueurs acryliques) .....	100
Figure 43 : Partie droite de la tête, recouvert de résine et délibérément laissée vierge .....	100
Figure 44 et 45 : Typon du circuit imprimé réalisé avec le logiciel gratuit EDA échelle 1/1, et circuit une fois réalisé, avant perçage et ajout des composants .....	102



# LISTE DES TABLEAUX

---

Tableau 1 : Caractéristiques et interprétations du reflux gastrique [d'après Defline, 1999]... 23	23
Tableau 2 : Substances administrables uniquement par voie naso-gastrique [d'après Brown, 2013, Orsini et Divers, 2008] ..... 27	27
Tableau 4 : Liste du matériel de base pour un sondage naso-gastrique [d'après Fehr, 2013; University of Queensland, 2013]..... 33	33
Tableau 5 : Dimension de la sonde naso-gastrique en fonction de la taille du cheval [d'après Defline et Gluntz, 1999] ..... 34	34
Tableau 6 : Avantages et inconvénients de la pompe et de l'entonnoir lors du sondage ..... 35	35
Tableau 7 : Identification du bon positionnement de la sonde naso-gastrique dans l'œsophage et l'estomac [d'après Defline, 1999 ; Mueller et Taylor, 2002] ..... 38	38
Tableau 8 : Dix critères de qualité d'un atelier de simulation en enseignement médical [d'après Issenberg et al., 2005]..... 43	43
Tableau 9 : Dix critères de qualité d'un atelier de simulation en enseignement médical (M : maquette et Q : quiz) [d'après Issenberg et al., 2005]..... 61	61





# LISTE DES ABREVIATIONS

---

A5 : élève en cinquième année à l'EnvA

AVEF : Association Vétérinaire Équine Française

BID : Bis In Die, deux fois par jour

DSI : Direction des Services Informatiques

EnvA : École nationale vétérinaire d'Alfort

IM : Intramusculaire

IV : Intraveineuse

LED : Light Emitting Diode

ND : Nom Déposé

PO : Per Os, par voie orale

PTR : Palpation Transrectale

QCM : Questionnaire à Choix Multiple

SID : Semel In Die, une fois par jour

SNG : Sondage naso-gastrique

SNO : Sondage naso-oesophagien

TP : Travaux pratiques

UP : Unité Pédagogique



# INTRODUCTION

---

La salle Vetsims de l'École Nationale Vétérinaire d'Alfort a été ouverte en 2016 afin de satisfaire la devise "Jamais la première fois sur animal vivant". Cette salle de simulation médicale s'appuie sur deux modules pédagogiques complémentaires : une partie "Com'Alfort", axée sur la relation avec le propriétaire, présentée sous la forme d'une salle de consultation dotée d'une vitre sans tain dans laquelle des acteurs mettent en situation les étudiants, et une partie "Mim'Alfort", axée sur l'apprentissage de nombreux actes de propédeutique, de soins et d'exams complémentaires. Cette deuxième salle de plus de 120 m<sup>2</sup> en libre accès est équipée de multiples postes de travail regroupant mannequins, modèles inertes, simulateurs et réalité virtuelle, dernièrement mise en place.

L'engouement pour ces nouvelles méthodes d'apprentissage, où l'étudiant devient acteur de sa formation, a déjà motivé la réalisation de plusieurs thèses vétérinaires qui viennent compléter le panel de thèmes abordés dans la salle Vetsims Mim'Alfort : radiologie [Collard, 2017], échographie [Mancini, 2019], chirurgie de convenance [Birnbaum, 2017], endoscopie des voies respiratoires [Martin, 2018], etc. ...

Le sondage naso-gastrique chez le cheval fait partie des gestes de base à acquérir et est un acte que le vétérinaire équin pur ou mixte se doit de maîtriser parfaitement. Cet examen de routine est à la fois une aide au diagnostic et un traitement qui peut être salvateur pour le cheval [Morton et Bauck, 2015] : il ne nécessite pas de matériel onéreux mais demande de la rigueur afin d'être efficace et sans danger pour le patient. Dans le cas d'une colique par exemple, le fait de ne pas réaliser de sondage correctement peut être considéré comme une faute professionnelle [Cour d'appel de Douai, 2006].

Le support théorique du sondage naso-gastrique est évoqué pour la première fois durant la 1<sup>ère</sup> année d'apprentissage à l'école vétérinaire (lors des cours d'anatomie de la tête), mais ce n'est qu'au cours de la 4<sup>ème</sup> année, lors des 4 semaines de rotation en clinique équine, que l'étudiant aura l'occasion d'assister à un sondage sur cheval vivant, puis au cours de la 5<sup>ème</sup> année, de pouvoir s'entraîner à son tour.

L'objectif de cette thèse est de proposer un atelier d'apprentissage du sondage naso-gastrique pour que les étudiants aient la possibilité de :

- Pratiquer pour la première fois le sondage naso-gastrique sur un mannequin pédagogique
- Gagner en confiance et en autonomie en toute sécurité avant leur passage en clinique
- Réviser les points critiques de cette procédure au cours de leur cursus.

Elle a également pour vocation de créer un module permettant aux enseignants d'évaluer les compétences pratiques et théoriques de l'étudiant pour le sondage naso-gastrique du cheval.

Après avoir rappelé dans une première partie, le support anatomique, les spécificités cliniques, méthodologiques et pratiques du sondage naso-gastrique, nous présenterons les deux modules pédagogiques complémentaires créés, en détaillant les difficultés rencontrées, les problématiques retenues et les axes d'améliorations possibles.



# PREMIERE PARTIE : SPECIFICITES DU SONDAGE NASO-GASTRIQUE CHEZ LE CHEVAL

## 1. BASES ANATOMIQUES ET DETAIL DES FORMATIONS ANATOMIQUES TRAVERSEES PAR LA SONDE

Comme son nom l'indique, le sondage naso-gastrique est l'acte d'introduire une sonde par les cavités nasales pour rejoindre l'estomac. Au cours de son trajet, la sonde traverse une succession de formations dans la tête, puis l'encolure, le thorax et l'abdomen.

### A. *Formations anatomiques traversées par la sonde dans la tête*

La sonde s'engage en premier dans la tête (Figure 1), mais les formations anatomiques dans lesquelles elle s'insère sont complexes et il est important de bien les détailler afin de comprendre les étapes de modélisation qui vont suivre.

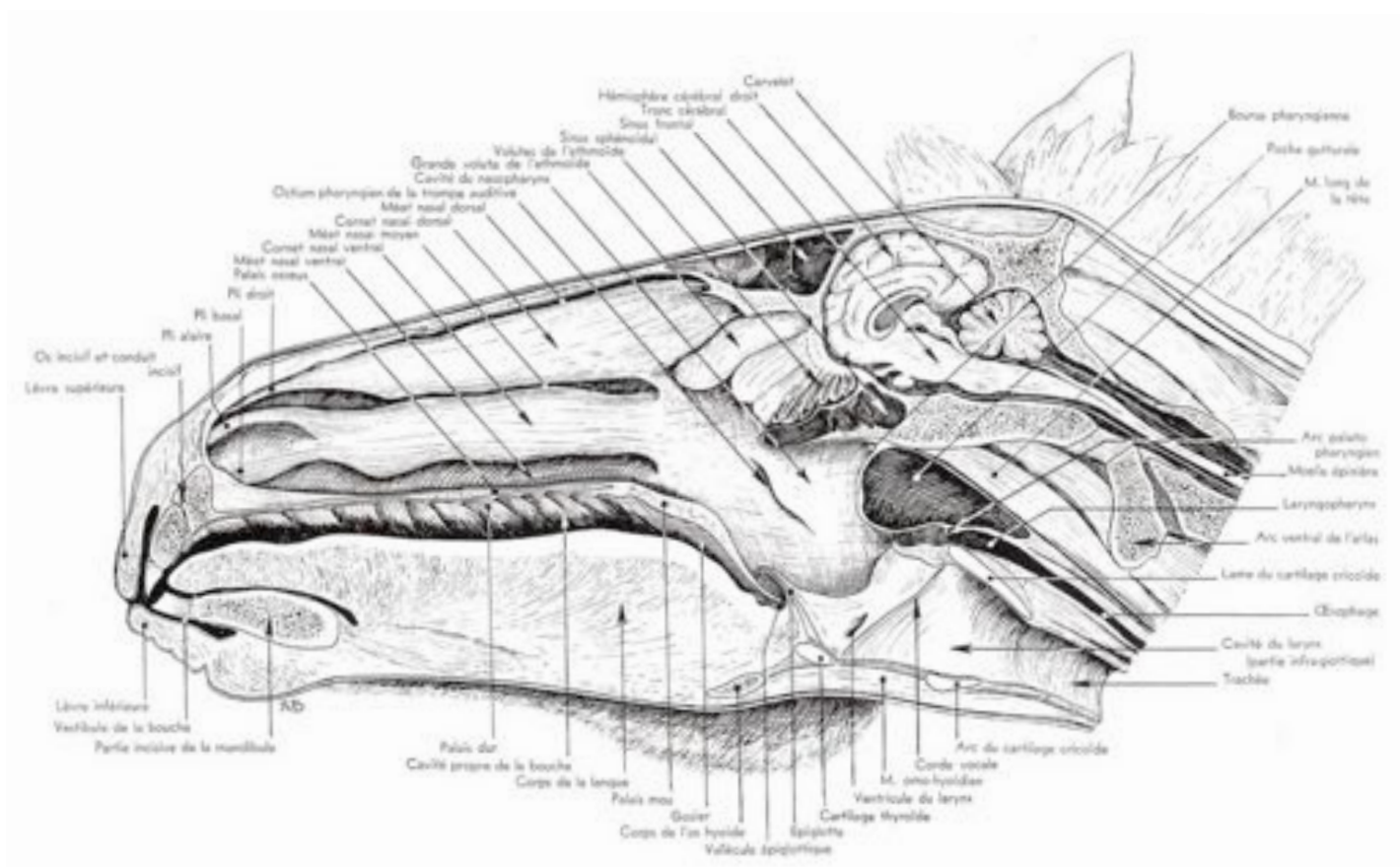


Figure 1 : Coupe sagittale de la tête d'un cheval [d'après Barone, 1997]

#### a. Naseaux

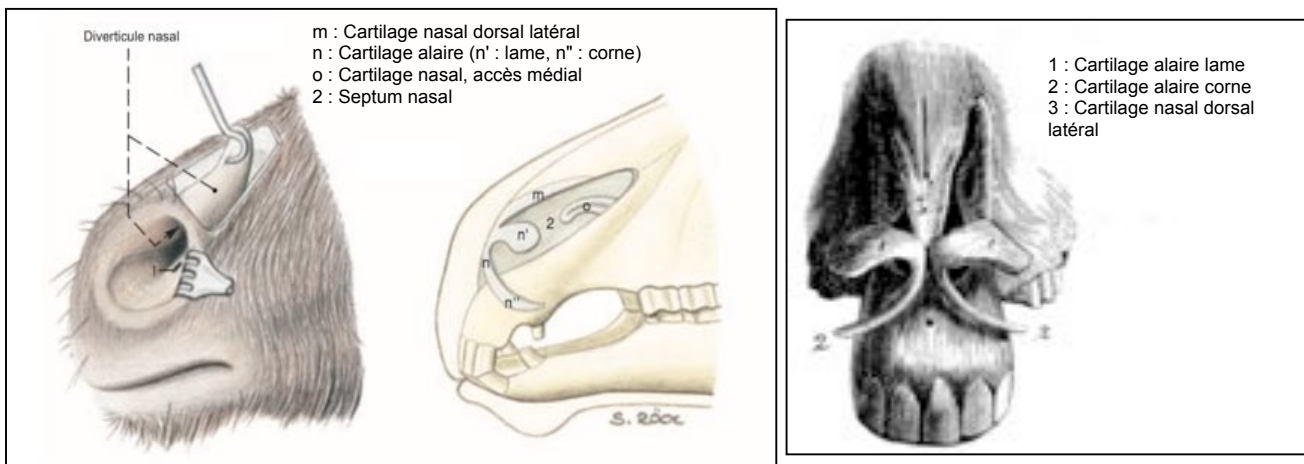
Le naseau (droit ou gauche) est la première formation rencontrée lors du sondage. Organe pair, de forme comparable à une virgule (Figure 2), il est rigide en face médiale de par la présence d'un cartilage rigide, tandis que la partie latérale est déformable, permettant notamment la dilatation des narines à l'effort [Robinson, 2013].

La narine donne accès à deux cavités inégales : un diverticule nasal, ou fausse narine, "cul de sac" situé dorsalement et l'entrée réelle de la cavité nasale, située ventralement (Figure 3 et 4).



Pli alaire séparant les parties dorsale et ventrale de la narine (n' en figure 3 et 1 en figure 4)

**Figure 2 : Vue de face d'une narine de cheval, voie d'entrée du sondage naso-gastrique**



**Figures 3 et 4 : Détail de l'anatomie des naseaux du cheval en vues latérale et frontale et localisation du diverticule nasal ou "fausse narine" [d'après Budras et al, 2009 / Chauveau et Arloing, 1890]**

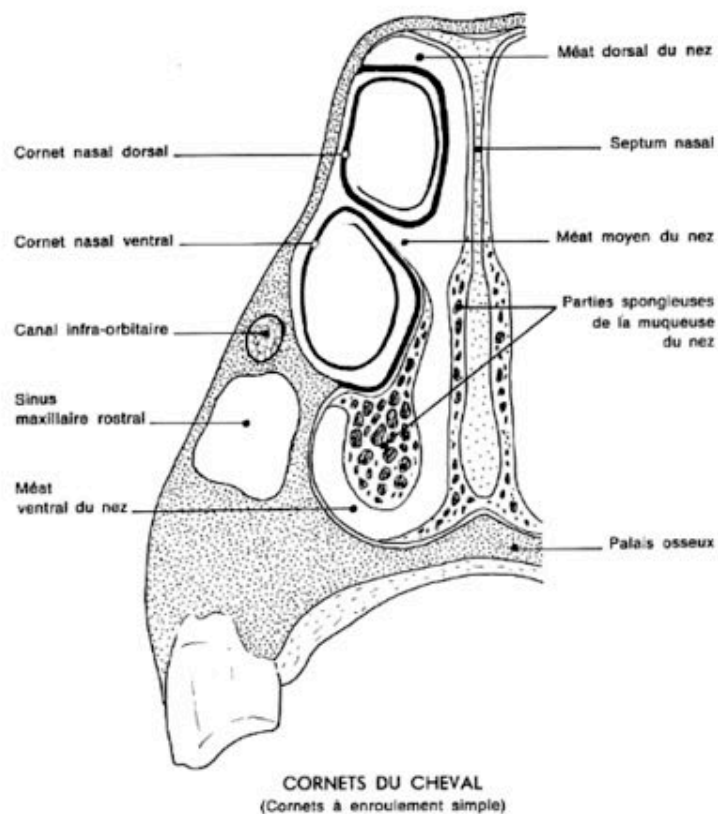
L'entrée des cavités nasales, zone ciblée lors du sondage naso-gastrique, est donc située ventralement et médialement. Le diverticule nasal est en revanche à éviter lors de cet acte.

### ***b. Cornets et méats nasaux***

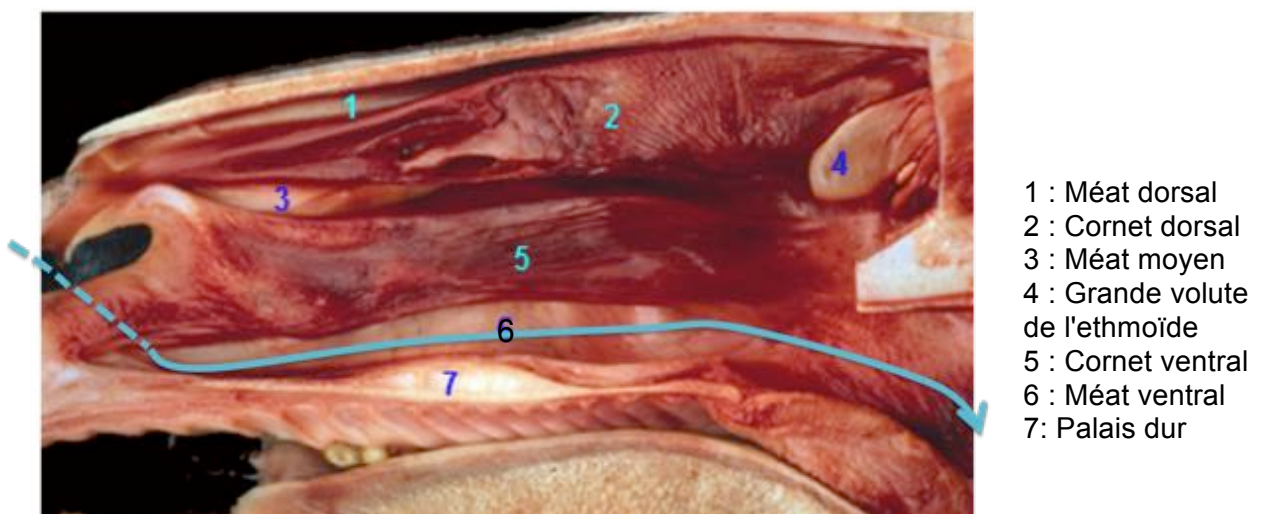
Chaque narine donne accès à une cavité nasale, droite ou gauche. Celles-ci sont délimitées en face médiale par le septum nasal, en face latérale par une paroi latérale sur laquelle se fixent les cornets nasaux (ou os conchaux), en face ventrale par le palais osseux (rostralement) puis le palais mou (caudalement) et en face dorsale par l'os nasal. Les deux cavités nasales communiquent caudalement avec le nasopharynx que l'on détaillera par la suite.

Chacune des cavités allongées rostro-caudalement est constituée de replis formés par les cornets nasaux, fines lames osseuses repliées sur elles-mêmes qui définissent des gouttières longitudinales qualifiées de "méats" [Degueurce et Chateau, 2016].

Les figures 5 et 6 montrent la conformation des cavités nasales du cheval. Lors du sondage, il faut chercher à passer par le méat ventral droit ou gauche, selon la narine utilisée.



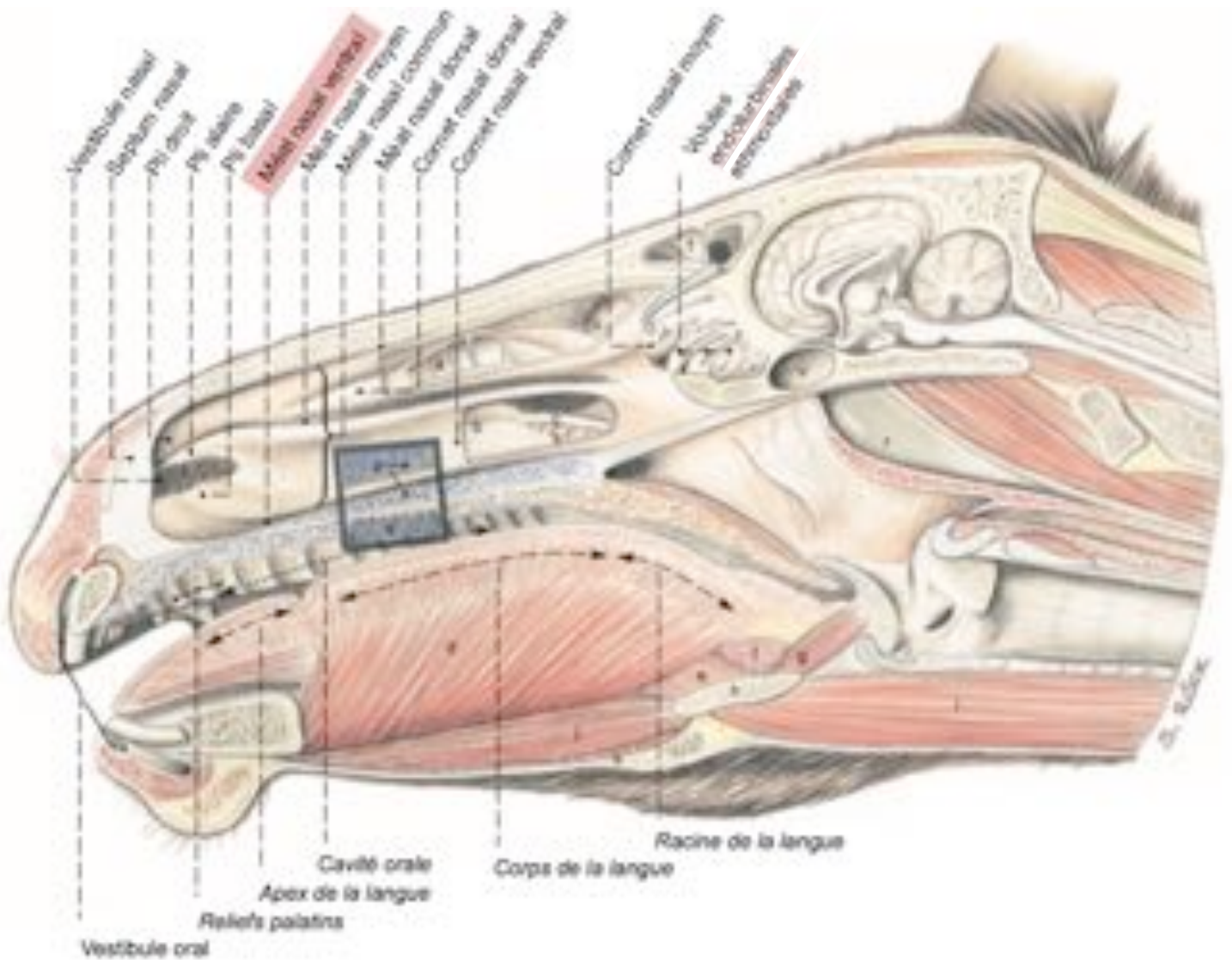
**Figure 5 : Schéma en coupe transversale des cavités nasales du cheval au niveau du sinus maxillaire rostral [d'après Barone, 1997]**



**Figure 6 : Vue en coupe longitudinale des cavités nasales du cheval sur pièce disséquée, septum nasal retiré, et trajet schématisé en bleu de la sonde naso-gastrique [d'après UP d'anatomie EnvA, 2016]**



Il est en effet impossible de passer une sonde naso-gastrique par le méat dorsal, et en passant dans le méat moyen, celle-ci se retrouve bloquée assez rostralement et ne peut pas progresser vers le pharynx (Figure 7). Le méat moyen est plus fréquemment lésé étant donné son étroitesse, et il est possible de provoquer un saignement important en s'y engageant.



**Figure 7 : Schéma en coupe longitudinale de la cavité nasale droite du cheval, septum nasal retiré [d'après Budras et al, 2009]**

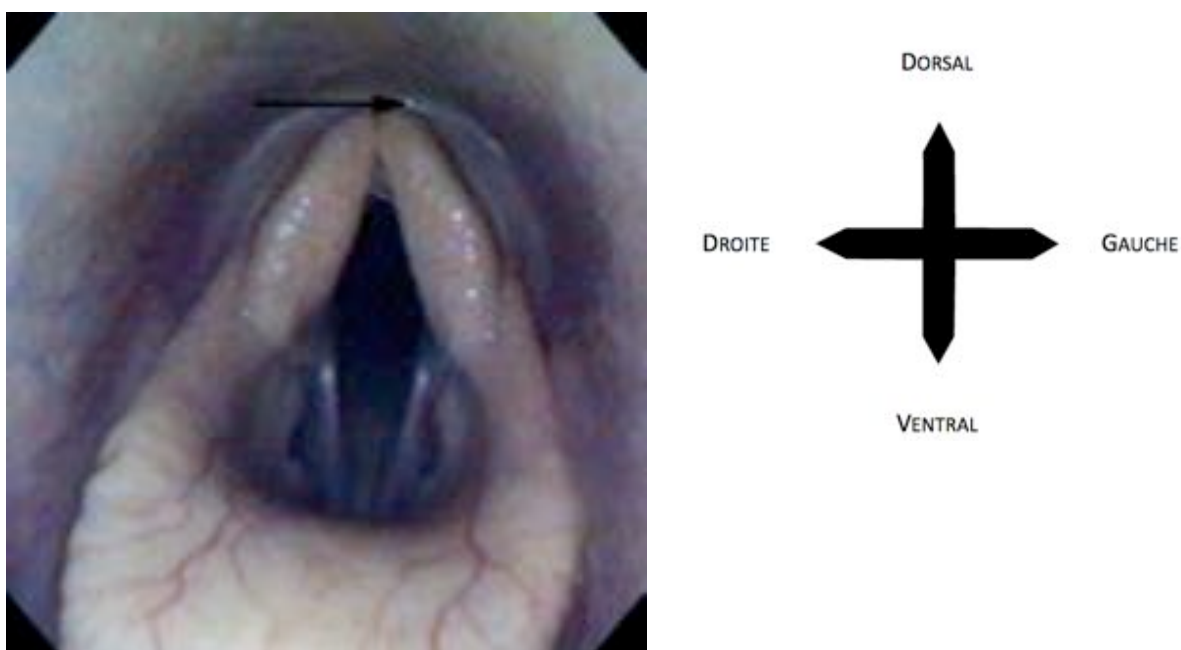
### **c. Carrefour pharyngé**

Chaque cavité nasale débouche sur le nasopharynx par les choanes qui sont de larges ouvertures situées de part et d'autre du septum nasal [Degueurce et Chateau, 2016].

Dans le nasopharynx, de nombreuses formations anatomiques sont présentes (notamment l'ostium pharyngien de chaque poche gutturale, etc. ...) mais celles-ci ne sont pas pertinentes pour le SNG et ne seront donc pas détaillées.

Après avoir traversé la cavité nasale, la sonde repasse dans le plan sagittal en passant par les choanes, et entre dans le nasopharynx.

En progressant plus loin, la sonde peut soit entrer dans la trachée à travers la glotte (ce qui n'est pas le but lors d'un sondage naso-gastrique), soit entrer dans l'œsophage à travers le laryngo-pharynx. L'une ou l'autre des possibilités est conditionnée par la déglutition du cheval à cette étape. Lors de la déglutition, l'épiglotte vient couvrir l'entrée du larynx et bloque donc l'accès à la trachée, ce qui guide naturellement la sonde vers l'œsophage, dorsalement au cartilage aryténoïde, au niveau de l'incisure inter-aryténoïdienne (flèche noire sur la figure 8).

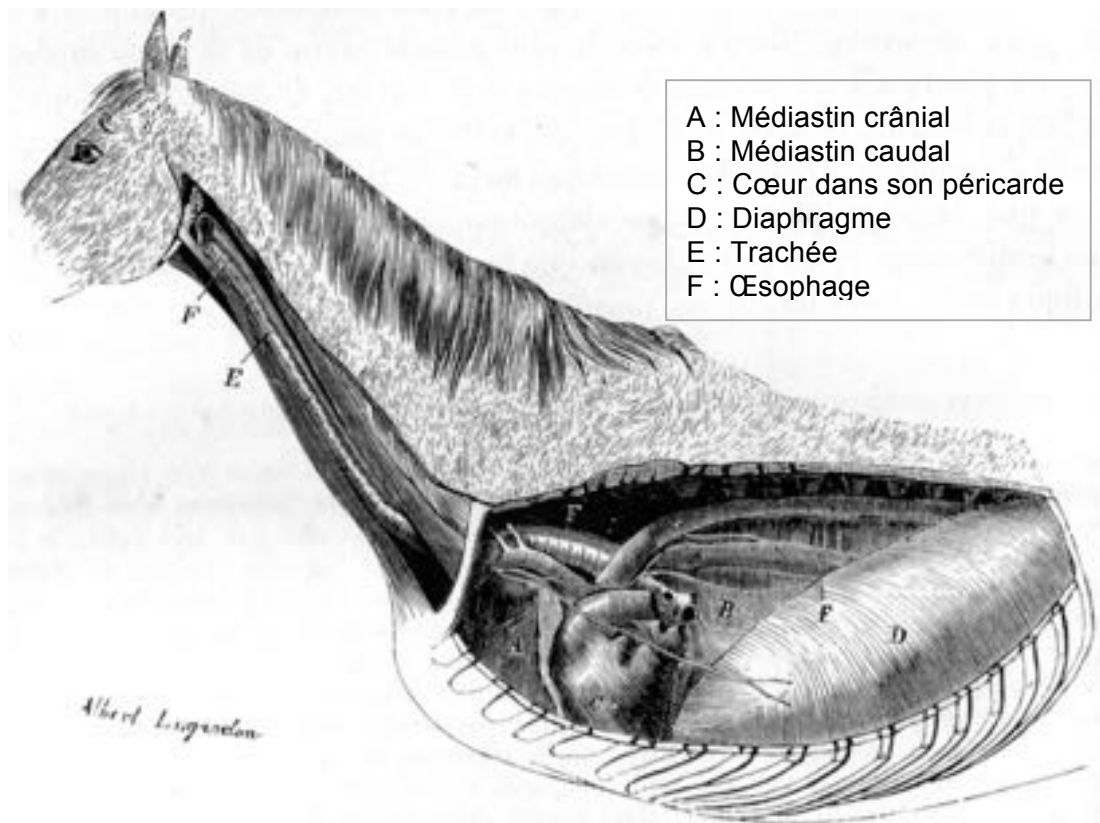


**Figure 8 : Vue endoscopique du pharynx, montrant l'entrée de l'œsophage (flèche noire) au dessus des cartilages aryténoïdes [Abutarbush et Carmalt, 2008]**

## **B. Formations anatomiques traversées par la sonde dans l'encolure, le thorax et l'abdomen**

### **a. Œsophage**

L'œsophage, qui débute donc juste en aval du laryngo-pharynx, est un organe tubulaire, constitué de fibres musculaires striées et/ou lisses selon ses portions (cervicale, thoracique ou abdominale), et tapissé par une muqueuse interne. Il est situé dorsalement à la trachée pendant toute la première partie cervicale, puis passe à gauche de celle-ci (voire ventralement à la trachée dans certains cas) en général en regard de la 4<sup>ème</sup> vertèbre cervicale [Budras et al, 2009]. La figure 9 permet de visualiser son trajet complet.



**Figure 9 : Cavité pleurale et médiastin du cheval avec trajet de la trachée et de l'œsophage [Chauveau et Arloing, 1890]**

En entrant dans la cavité thoracique, l'œsophage regagne sa position dorsale par rapport à la trachée, et parcourt le médiastin jusqu'au diaphragme qu'il traverse par le hiatus œsophagien, puis se prolonge sur quelques centimètres uniquement. La partie terminale de l'œsophage est solidement fixée à la face caudale du diaphragme par le ligament cardiaque, court manchon séreux, renforcé par des fibres de tissu fibreux élastique [Chauveau et Arloing, 1890]. En totalité, l'œsophage mesure environ 1,2 à 1,5 m de longueur chez un cheval adulte [Barone, 1997].

La sonde, qui circule donc à l'intérieur de l'œsophage, doit d'abord passer le cardia avant de déboucher dans l'estomac. Ce sphincter, extrêmement puissant chez le cheval, l'empêche de vomir ; l'une des indications du SNG est ainsi de lever la distension de l'estomac.

### **b. Estomac**

La face crâniale de l'estomac est en rapport avec le diaphragme ainsi que le foie, et sa face caudale est en rapport avec les intestins. (Figure 10)

La grande courbure de l'estomac est reliée au grand omentum (anciennement appelé épiploon gastro-colique) qui contient 3 ligaments : le ligament **gastro-phrénique**, le ligament **gastro-splénique** et le ligament **gastro-colique** qui attachent respectivement l'estomac au diaphragme, à la rate et au côlon. La petite courbure de l'estomac est reliée au petit omentum (ou petit épiploon) qui contient le ligament **gastro-hépatique** qui se poursuit en ligament **hépato-duodénal** [Chauveau et Arloing, 1890 ; Barone, 1997].

Grâce à ces deux omentums, au ligament cardiaque relié au cardia, et grâce à la pression exercée par les autres viscères abdominaux, l'estomac occupe une position relativement stable au sein de la cavité abdominale, entre le 9<sup>ème</sup> et le 14<sup>ème</sup> espace intercostal de manière physiologique. C'est avec ce repère anatomique extérieur que le vétérinaire peut évaluer la taille de la sonde nécessaire au sondage.

L'estomac possède une capacité de 10 à 15 L chez le cheval, avec des variations de 6 à 25, voire 30 L [Barone, 1997].

L'estomac se termine ensuite par un deuxième sphincter, le pylore, puis le tube digestif se poursuit par le duodénum, et le reste des intestins, mais la sonde naso-gastrique ne progresse pas au-delà du pylore.

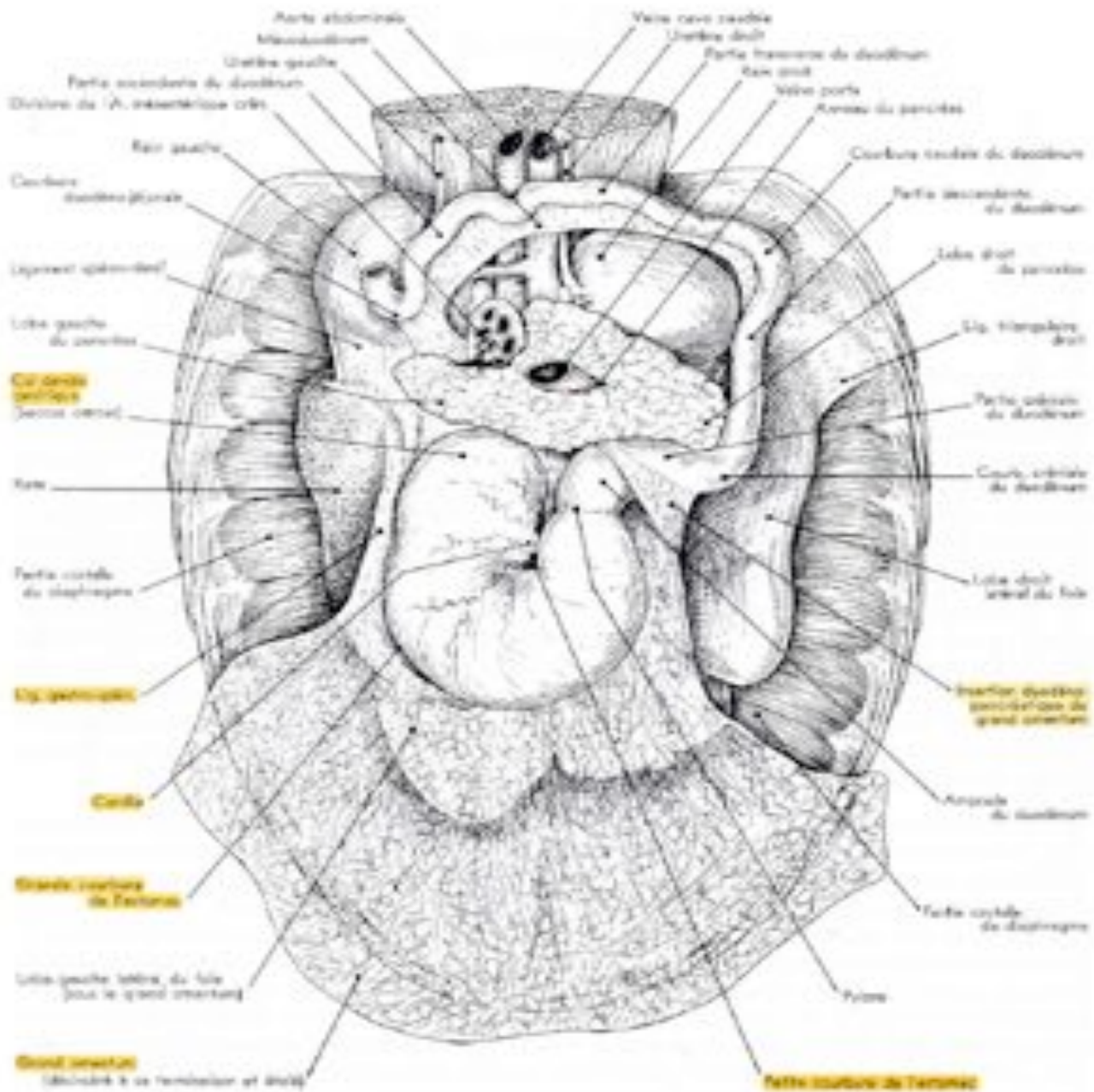


Figure 10 : Organes de la région diaphragmatique de l'abdomen du cheval, vue caudale après ablation des autres parties de l'abdomen, le grand omentum a été désinséré de la région lombaire et étalé [D'après Barone, 1997]

## 2. INDICATIONS ET RISQUES DU SONDAGE NASO-GASTRIQUE

Le sondage naso-gastrique est à la fois un acte diagnostique et thérapeutique, parfois vital. Le vétérinaire réalise systématiquement cet examen sur un cheval en colique par exemple, excepté si les conditions de sécurité ne le permettent pas (cheval violent, ne répondant pas à la sédation ou ne pouvant pas être sédaté).

### A. *Indications du sondage naso-gastrique*

#### a. *Indication diagnostique et thérapeutique des coliques*

La colique est la principale indication qui justifie un SNG. Le but de cet acte est de déterminer dans un premier temps si du reflux gastrique est présent ou non [Fehr, 2013], mais aussi de l'analyser selon plusieurs critères. Le tableau 1 résume les différents paramètres pris en compte, et comment ceux-ci orientent le diagnostic vers un type de colique ou un autre.

**Tableau 1 : Caractéristiques et interprétations du reflux gastrique [d'après Defline, 1999]**

	Résultat Normal	Résultat Anormal
<b>Quantité</b>	2 L (jusqu'à 4 L maximum)	<ul style="list-style-type: none"> <li>- grande quantité liquide/gaz = dilatation gastrique</li> <li>- volume très important, difficile à obtenir en début de sondage car très dense = impaction de l'estomac</li> <li>- quantité peu importante = affection du gros côlon (si sondage réalisé en début d'affection)</li> <li>- grande quantité de liquide = affection de l'intestin grêle</li> <li>- en général : reflux gastrique en grande quantité à l'examen initial = indicateur de <b>chirurgie</b></li> </ul>
<b>Couleur</b>	Verdâtre	<ul style="list-style-type: none"> <li>- jaunâtre, brunâtre = bile</li> <li>- brun-rougeâtre = étranglement intestin grêle / entérite proximale</li> </ul>
<b>Odeur</b>	Douce, non nauséabonde, légèrement fermentée	Odeur nauséabonde, forte, fétide (due à la production d'acides gras pendant la stase)
<b>Consistance</b>	Petites particules alimentaires	<ul style="list-style-type: none"> <li>- très dense en aliments = impaction de l'estomac</li> <li>- ascaris : parasitisme très important</li> </ul>
<b>pH</b>	3 à 6	Affection de l'intestin grêle : 6 à 8 en raison de l'effet tampon des fluides du petit intestin
<b>Délai d'accumulation du liquide</b>	Aucune accumulation supérieure à 4 L	<ul style="list-style-type: none"> <li>Affection proximale = accumulation rapide</li> <li>Lésion distale = délai d'accumulation plus long</li> </ul>

Les observations effectuées lors du SNG participent à déterminer le plan de prise en charge de l'animal en complément des autres éléments apportés par l'examen clinique : solutés administrés, nombre de sondages nécessaires, etc. ... Le reflux peut également être

soumis à des analyses bactériologiques, à la recherche par exemple de *Salmonella* spp, ou de toxines de *Clostridium difficile* [Fehr, 2013].

### **b. Indication diagnostique et thérapeutique de l'obstruction œsophagienne**

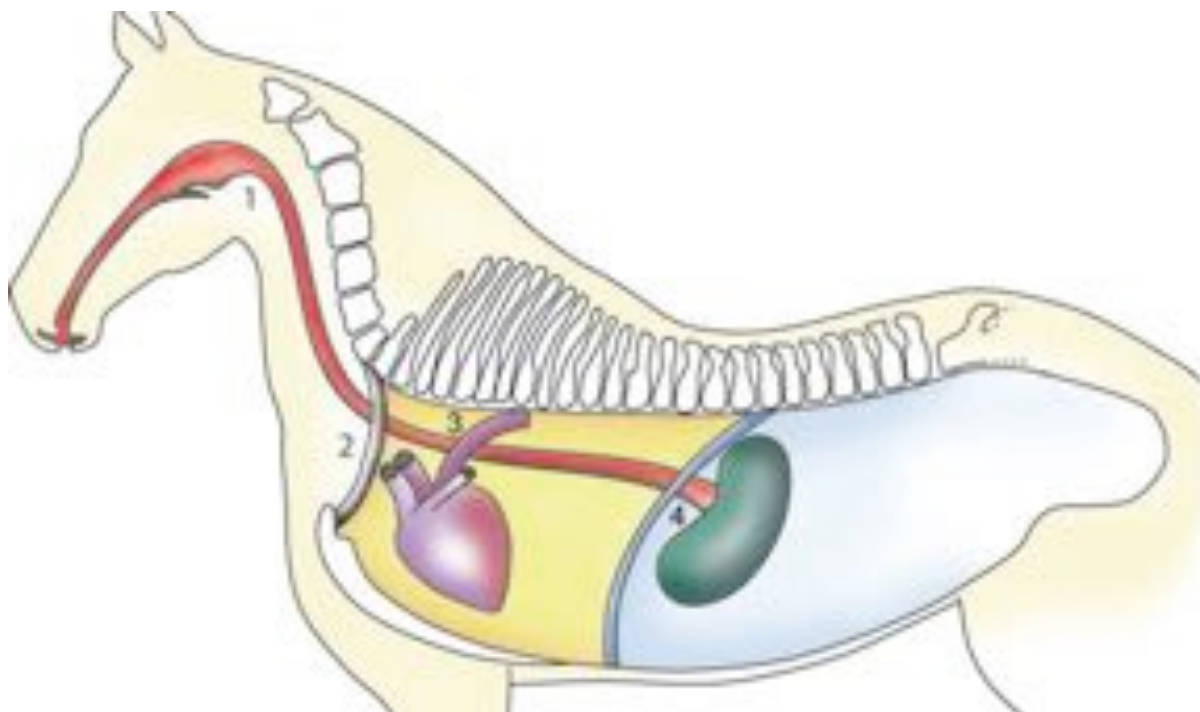
Une obstruction œsophagienne primaire est une stase de matériel ingéré compact dans l'œsophage et qui ne progresse pas vers l'estomac [Baxter et al, 2019].

- *Suspicion d'obstruction œsophagienne primaire*

Une obstruction œsophagienne est suspectée chez les chevaux présentant un jetage alimentaire et salivaire par les naseaux et/ou un ptyalisme important, une toux, une extension de l'encolure ou une douleur lors de la déglutition. Les commémoratifs peuvent également orienter le clinicien, surtout si le cheval a ingéré des pommes, des carottes ou une grosse quantité de granulés de manière soudaine [Duncanson, 2006 ; Southwood et Wilkins, 2015].

- *Diagnostic et traitement par le sondage naso-gastrique*

Lors d'obstruction œsophagienne, il est difficile, voire impossible, de faire progresser la sonde vers l'estomac et il est impératif de ne pas forcer pour ne pas léser la muqueuse de l'œsophage, fragilisée par la stase. L'obstruction est plus fréquemment localisée dans la partie proximale de l'œsophage ou à l'entrée du thorax [Feige et al, 2000], où, de par son anatomie, l'œsophage est moins extensible. Elle peut également être localisée à la base du cœur ou proche du cardia de l'estomac [Abutarbush and Carmalt, 2008] (Figure 11).



**Figure 11 : Localisations classiques des obstructions œsophagiennes : post-pharynx (1), entrée du thorax (2), base du cœur (3) et crânialement au cardia de l'estomac (4) [Deubner, 2008]**

Même si la présentation peut paraître alarmante pour le propriétaire, l'obstruction œsophagienne (aussi appelée « choke » en anglais), peut parfois se résoudre d'elle-même, en mettant l'animal à jeun mais de petits lavages multiples par sonde naso-gastrique sont

cependant souvent nécessaires pour lever l'obstruction, réhydrater l'animal, et éviter l'apparition de complications (nécrose de l'œsophage, perforation, etc. ...).

Une sédation et une analgésie importantes (par des alpha-2 agonistes le plus souvent ou encore des phénothiazines avec de l'acépromazine) sont fortement recommandées et certains auteurs [Meyer et al., 2000] recommandent, dans les cas les plus compliqués, l'utilisation d'ocytocine à raison de 0,11–0,22 UI/kg, ou encore de la scopolamine (ESTOCELAN<sup>®</sup> ou BUSCOPAN<sup>®</sup>) [Breuer et al. 2011], afin d'obtenir une relaxation musculaire de l'œsophage.

- *Étiologie*

L'obstruction œsophagienne peut être causée par divers processus que le sondage ne permet pas d'investiguer en détail. Il convient d'effectuer des examens complémentaires, dès lors qu'il y a récurrence, comme une endoscopie de l'œsophage et de la trachée, ou une radiographie avec et sans produit de contraste. Les récurrences ont souvent été expliquées par des anomalies de l'œsophage, telles que des mégaoesophages ou des diverticules [Feige et al, 2000], des kystes ou des tumeurs [Abutarbush and Carmalt, 2008] qui donnent lieu à des obstructions dites « secondaires ».

- *Complications de l'obstruction*

La principale complication de l'obstruction œsophagienne, quelle qu'en soit la cause, est la pneumonie par aspiration. [Feige et al, 2000; Southwood et Wilkins, 2015]. Il faut donc mettre l'animal sous traitement adapté (antibiotique large spectre, [Southwood et Wilkins, 2015]) dès que l'obstruction est diagnostiquée, et bien surveiller l'état général et les paramètres respiratoires par la suite.

Il peut également y avoir une sténose au site de l'obstruction [Todhunter et al., 1984], pour laquelle un traitement médical conservateur est envisageable [Todhunter et al., 1984; Knottenbelt et al., 1992], ou encore une perforation et/ou une nécrose de l'œsophage dans les cas les plus graves, auquel cas le pronostic est plus sombre. Dans une étude rétrospective sur les affections de l'œsophage conduite par Craig et al. en 1989, 2 chevaux sur 11 ont survécu sur le long terme à une perforation de l'œsophage et dans un rapport de Hardy et al. publiée en 1992, 4 chevaux sur 5 avaient dû être euthanasiés suite à une perforation traumatique de l'œsophage lors d'un sondage naso-gastrique.

Dans le cadre d'un traitement conservateur, la réalimentation, en particulier après une obstruction de longue durée ou une sténose, doit être progressive et surtout pâteuse à liquide pour à la fois réhydrater l'animal, ne pas irriter les parois de l'œsophage et faciliter la progression du bol alimentaire.

### ***c. Réhydratation en cas de déshydratation ou avant une course***

Il existe deux voies majeures d'administration de solutés de réhydratation chez un cheval déshydraté : intraveineuse (IV) et per os (PO). La voie IV est très efficace, mais elle est coûteuse car elle nécessite des poches de soluté stériles, la pose d'un cathéter stérile également et le plus souvent une hospitalisation. En première intention, un sondage naso-gastrique peut être réalisé pour réhydrater un cheval déshydraté. Cette déshydratation peut être la conséquence d'une affection sous-jacente (diarrhée, intoxication, etc. ...) ou seulement d'un mauvais abreuvement de l'animal, ce qui pose problème s'il doit s'engager dans une course, d'endurance par exemple, qui va accentuer la déshydratation.



La réhydratation pas SNG ne présente pas le risque de surhydratation de la fluidothérapie IV mais est contrindiquée en présence de reflux gastrique en grande quantité [Southwood et Wilkins, 2015 ; Brown et Hart, 2013].

#### **d. Nutrition lors d'anorexie prolongée**

Chez un cheval présentant une anorexie, il est possible d'administrer des solutions de nutrition par sondage. Celles-ci sont soit des préparations commerciales, soit réalisées sur place et doivent être suffisamment liquides pour ne pas boucher la sonde. On les donne alors en petites quantités et en plusieurs repas répartis sur la journée [Tennent-Brown, 2014]. L'état général du patient doit être surveillé de près et les rations doivent être calculées selon les besoins de l'animal hospitalisé.

Dans ce contexte, les poulains pourront également être sondés. Les nouveaux nés tolèrent en effet beaucoup moins longtemps l'anorexie que les adultes car leur stock de lipides endogènes servant de substrat énergétique est assez peu développé et rapidement épuisé [Stratton-Phelps, 2008]. Il convient d'agir au plus vite lors d'épisodes d'anorexie et ce plus particulièrement si le poulain développe une affection sous-jacente telle qu'une septicémie, par exemple, qui mobilise plus de réserves énergétiques. Les poulains nourris à la seringue sont également plus à risque de développer des pneumonies par aspiration [Stratton-Phelps, 2008], ce qui justifie une nutrition par SNG dans ce cas, avec une sonde gardée à demeure afin de limiter le stress du sondage.

#### **e. Administration de médicaments divers**

Il existe de nombreuses formules galéniques permettant au propriétaire de vermifuger son cheval mais l'administration d'anthelminthiques peut se faire directement par sondage naso-gastrique par le vétérinaire. Cette technique garantit l'ingestion de tout le produit par le cheval, à la différence des pâtes orales qui peuvent être assez facilement recrachées.

Tout médicament administrable par voie orale peut être donné par sondage également. De par leur goût, certaines molécules (chloramphénicol, métronidazole [Davis, 2012], rifampicine [Papich, 2019],...) causent une anorexie, que l'on peut éviter en les déposant directement dans l'estomac.

## B. Substances pouvant être administrées par sondage naso-gastrique

Selon les présentations cliniques, les composants pouvant être administrés par sonde sont divers (Tableau 2).

**Tableau 2 : Substances administrables uniquement par voie naso-gastrique [d'après Brown, 2013, Orsini et Divers, 2008]**

	Indication / Exemple de produit et posologie	Avantages	Inconvénients
Eau du robinet	Réhydratation / Coliques 4-5 L d'eau pour un premier bolus	Facile à avoir sur le terrain	Réhydrate mais perturbe l'équilibre ionique
Eau complémentée en électrolytes	Réhydratation / Coliques Électrolytes commerciaux ou fabrication maison 4-5 L d'eau pour un premier bolus	Réhydrate et ne perturbe pas l'équilibre ionique Proche du plasma	Plus long à préparer et plus coûteux que de l'eau du robinet
Lubrifiants	Colique de surcharge, colique modérée Huile minérale de paraffine	Lubrifiant le tube digestif Ne sont pas absorbés Marqueurs du transit	N'hydratent pas le contenu digestif Contrindications juste avant une chirurgie Douleur sur des ulcères Fatals si administrés dans les poumons : <i>jamais en cas d'obstruction œsophagienne</i>
<u>Emollients</u> : tensio-actifs	Colique de surcharge Diocetyl sulfosuccinate de sodium (DSS) ( <i>non disponible</i> ), 10 à 20 mg/kg toutes les 48h dilués à 5%	Diminuent la tension de surface et permettent aux graisses et à l'eau de pénétrer dans les ingesta.	Peuvent altérer la muqueuse du côlon et causer des diarrhées
<u>Emollients</u> : laxatifs osmotiques	Colique de surcharge en seconde intention Sels irrésorbables : Sulfate de magnésium (sels d'Epsom) et chlorure de sodium : 0,5 à 1 g/kg dans 4 L d'eau tiède SID ou BID	Provoquent un appel d'eau dans l'intestin par action osmotique	Déshydratation trop importante, sauf si perfusion simultanée, et toxicité du magnésium si surdosé
	Coliques de sable ou surcharge du cæcum Dérivé glucidique : psyllium	Forment un gel après hydratation qui piège les grains de sable, rôle trophique	/

<b>Charbon actif</b>	En cas d'intoxication ou d'ingestion massive de grain	Piège les endotoxines et facilite la digestion	Très salissant et peu pratique à utiliser Inhalation accidentelle à éviter par l'opérateur
<b>Coca-Cola ND</b>	Impaction de l'estomac	Délicte le contenu gastrique compact	Assez peu de preuve scientifique, même si décrit dans la littérature

Le clinicien choisit la ou les substances administrées en fonction de la situation ; en présence de reflux gastrique en quantité anormale, aucune substance ne doit être administrée dans l'estomac.

### ***C. Risques liés au sondage naso-gastrique chez le cheval***

Bien que diagnostique, thérapeutique et parfois même salvateur dans le cas d'une impaction de l'estomac, par exemple, le sondage naso-gastrique présente quelques risques et complications qu'il convient de connaître, classés ici par ordre de gravité croissante.

#### ***a. Épistaxis***

Le problème le plus fréquemment rencontré au cours d'un sondage est l'induction d'une épistaxis plus ou moins sévère. Plusieurs formations anatomiques peuvent être à l'origine du saignement [Fehr, 2013].

- ***Muqueuse nasale***

Richement vascularisée [Budras et al., 2010], elle tapisse les cavités nasales et leur contenu et peut être irritée par un passage trop violent de la sonde ou par un embout abimé devenu abrasif.

- ***Volutes de l'ethmoïde***

Situées au fond des cavités nasales, les volutes de l'ethmoïde (Figure 7) sont richement vascularisées. Elles sont très souvent la cause d'une hémorragie profuse au moment du retrait de la sonde. L'hémorragie s'arrête spontanément au bout de quelques minutes chez un cheval exempt de problème de coagulation.

- ***Plan d'action en cas d'hémorragie***

En cas d'hémorragie légère à modérée en début de sondage, on peut poursuivre le sondage en utilisant l'autre narine.

La démarche à suivre en cas d'hémorragie plus profuse, en fin de sondage, consiste à :

- Placer un linge sur la muserolle du licol, et recouvrant les naseaux, afin de minimiser les éclaboussures de sang ;
- Tenir la tête à hauteur du poitrail.

Placer une tamponnade dans la narine du cheval peut aider, dans un deuxième temps, à la formation d'un caillot si l'hémorragie est profuse mais il n'est pas supporté par tous les chevaux qui peuvent tenter de s'ébrouer pour le retirer.

Tenir la tête en hauteur est contraindre également car cela favorise l'aspiration de sang dans la trachée. [Fehr, 2013]

#### **b. Traumatisme bénin du pharynx et pharyngite aiguë**

Lors d'un sondage un peu trop violent, il est possible de léser le pharynx. Certains chevaux perdent l'appétit suite à ces lésions qui peuvent être douloureuses ; l'administration de sucralfate PO peut accélérer le processus de cicatrisation [Fehr, 2013]. Une lubrification de la sonde, une contention adéquate et un sondage précautionneux, permettent d'éviter ces traumatismes.

Laisser la sonde en place pendant plusieurs jours présente plusieurs avantages pratiques, mais il convient également de vérifier si le cheval ne développe pas de pharyngite aiguë due à l'irritation par la sonde [Ainsworth et Hackett, 2003].

#### **c. Mauvaise maîtrise du sondage**

La sonde naso-gastrique peut être positionnée par erreur dans la trachée, et c'est là l'un des enjeux de l'apprentissage correct de la technique du sondage. Dans ce cas là, les conséquences peuvent être fatales s'il y a administration de paraffine, par exemple, dans les voies respiratoires.

La sonde peut en revanche être bien placée, mais mal retirée. Du liquide destiné à l'œsophage peut à ce moment-là passer dans les poumons, provoquant une pneumonie par aspiration [Hardy, 2003]. S'il y a besoin par exemple d'administrer de la paraffine dans la sonde, ou une préparation nutritionnelle, il est alors plus précautionneux d'administrer 1 à 2 L d'eau afin de rincer la sonde avant de la retirer.

#### **d. Bris de la sonde naso-gastrique lors du sondage**

Cette complication a été rapportée dans plusieurs articles [Baird et True, 1989 ; DiFranco et al., 1992 ; Cribb et al., 2012]. La chirurgie (œsophagostomie) et le retrait par endoscopie sous anesthésie générale ou simple sédation, sont les deux solutions proposées afin de récupérer les morceaux de sonde logés dans l'œsophage ou l'estomac.

#### **e. Perforation de l'œsophage**

Cette complication est relativement rare, mais peut survenir chez un cheval présentant une fragilité de l'œsophage (obstruction de longue durée [Craig et al., 1989 ; Read et al., 2002], impaction majeure, traumatisme externe [Lunn and Peel, 1985], ulcères [Dechant et al., 1998], SNG répétés [Hardy et al., 1992], etc. ...).

Le diagnostic de certitude de perforation de l'œsophage peut se faire par endoscopie ou par radiographie avec produit de contraste. Si la déchirure est partielle, il est possible qu'elle cicatrise spontanément. Si la rupture est totale, l'urgence est vitale et le pronostic est sombre : les risques de septicémie sont élevés, le traitement chirurgical est difficile, c'est pourquoi l'euthanasie est le plus souvent recommandée [Fehr, 2013].

#### **f. Rupture de l'estomac**

La rupture de l'estomac peut survenir de manière iatrogène, notamment lors d'administration d'une quantité trop importante de fluide par sondage naso-gastrique. [Constable et al., 2017].

Le pronostic est plus sombre encore que lors de perforations de l'œsophage car l'accès chirurgical est trop étroit, et la contamination de la cavité abdominale est immédiate, prédisposant à la septicémie.

L'évaluation précautionneuse de la distension stomacale lors du SNG reste donc à la charge de l'opérateur.

### 3. ASPECTS PRATIQUES DU SONDAGE NASO-GASTRIQUE

#### A. *Contention pour un sondage naso-gastrique*

##### a. Contention physique

- *Licol et longe*

Par mesure de sécurité, il est impératif de placer un licol sur la tête du cheval. Celui-ci sera tenu par un assistant : propriétaire ou tout autre personne majeure pouvant assister le vétérinaire. Attacher le cheval lors du sondage (avec une ou deux longues) ne satisfait pas les normes de sécurité ni pour le cheval, ni pour le vétérinaire. En effet, la procédure du sondage implique de manipuler la tête du cheval, et tout mouvement de recul de l'animal pourrait le faire paniquer et se blesser s'il est fermement attaché [Leitch, 2017].

L'assistant vient se placer de l'autre côté du cheval par rapport au vétérinaire, contrairement à ce qui est recommandé pour la majorité des interventions chez le cheval [Robertson et Muir, 2009 ; Chedevert, 2015 ; Caudle et Pugh, 1986]. En effet, il est d'usage de placer l'assistant du même côté que l'opérateur, et, en cas de réaction violente, de tirer sur la tête du cheval, et par conséquent d'écarter la croupe du cheval de l'opérateur. Dans le cas d'un sondage, le vétérinaire est au niveau de la tête, et cette mesure de sécurité ne s'applique donc pas. L'assistant tient donc la longe attachée au licol, et peut venir appuyer sur le chanfrein en cas de besoin.

Certains chevaux très coopératifs ou abattus n'ont besoin d'aucune autre contention pour être sondés et il incombe au vétérinaire d'évaluer le niveau de contention nécessaire pour chaque individu. Dans le cas d'un cheval peu coopératif, l'assistant pourra tenir un tord-nez en plus de la longe.

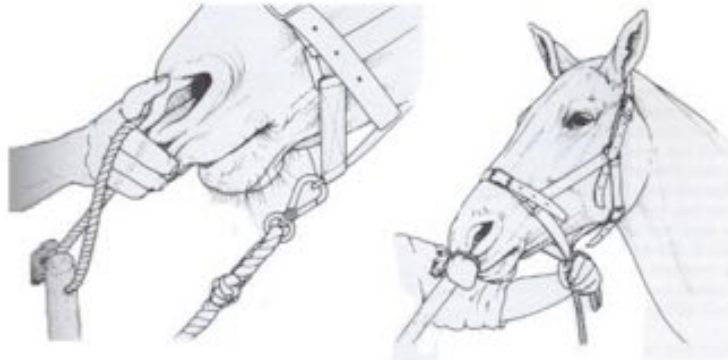
- *Tord-nez*

Le tord-nez classique (Figure 12) est un moyen de contention très souvent utilisé en pratique équine. Parfois assez mal perçu par les propriétaires, il est pourtant très efficace chez la plupart des chevaux, non invasif et ne nécessite pas de faire usage de la force. L'application d'un tord-nez s'accompagne d'une libération de béta-endorphines et d'une diminution de la fréquence cardiaque [Lagerweij, 1984] qui ont pour conséquence une tranquillisation de l'animal. Selon l'étude, cet effet cesse au bout de 10 à 15 mn, ce qui n'est pas un problème pour le sondage car ce sont les premières minutes qui sont les plus critiques (passage dans les cavités nasales jusqu'au naso-pharynx).



Figure 12 : Tord-nez classique [Cliché MC Barral, Clinique équine de l'EnvA]

Il est toutefois nécessaire de savoir placer et tenir le tord-nez correctement afin de ne pas se blesser, blesser les naseaux du cheval ou bien gêner le sondage (Figure 13). Il existe d'autres moyens de contention pouvant remplacer le tord-nez (plus ou moins utilisés de nos jours), très bien détaillés dans les thèses vétérinaires de Lecoq en 2012 et Chedeveergne en 2015.



**Figure 13 : Mise en place du tord-nez classique  
[d'après Anderson et Edney, 1991]**

- *Travail*

Placer le cheval dans un travail (si disponible) facilite sa contention mais n'est pas indispensable.

**b. Contention chimique**

Si les moyens de contention physiques ne sont pas suffisants, il est possible de sédaté le cheval. Selon l'état général de celui-ci, et les raisons qui motivent le sondage, il convient de prendre des précautions particulières quant aux molécules utilisées et leurs possibles effets secondaires. Plusieurs protocoles s'appliquent selon les auteurs [Fehr, 2013 ; Doherty and Valverde, 2006].

Les alpha-2 agonistes (xylazine, détomidine, romifidine) sont très souvent utilisés étant données leurs actions sédaté et analgésique. La xylazine ayant une courte durée d'action (15-20 mn), elle permet une réévaluation rapide de l'animal, et ne vient pas masquer les symptômes de coliques sur une trop longue période. Les alpha-2 agonistes induisent une sédaté en quelques minutes, ce qui permet de ne pas attendre trop longtemps avant de sonder. Les alpha-2 agonistes sont le plus souvent associés à un opioïde comme le butorphanol (0,02-0,05 mg/kg) ou la morphine (0,15 mg/kg), ou encore à une phénothiazine 15 à 30 mn avant l'alpha-2 agoniste (acépromazine 0,02-0,05 mg/kg) mais déconseillée sur un cheval en colique car vasodilatatrice [Abrahamsen, 2009]. Par ailleurs, l'utilisation de ces sédatifs a tendance à réduire le réflexe de déglutition [Fehr, 2013].

Les doses de sédatifs et d'opioïdes sont détaillées en annexe N° 1 (question du quiz).

## B. Choix du matériel

Afin de réaliser un sondage dans les meilleures conditions possibles, il est préférable de préparer tout le matériel nécessaire en amont.

### a. Liste de base des équipements classiquement utilisés

Tableau 4 : Liste du matériel de base pour un sondage naso-gastrique [d'après Fehr, 2013; University of Queensland, 2013]

Matériel	Précisions
<b>Sondes de tailles différentes</b>	Selon la taille des cavités nasales du cheval et selon la situation : <ul style="list-style-type: none"><li>• Sonde plus <b>large</b> pour traiter une impaction de l'estomac et un bouchon œsophagien, pour réalimenter</li><li>• Sonde plus <b>étroite</b> pour réhydrater seulement, ou chez un poney</li></ul> L'embout de la sonde doit être non abrasif et doit être percé de plusieurs trous pour ne pas se boucher
<b>Lubrifiant</b>	À mettre sur l'embout de la sonde
<b>Anesthésique local</b>	Il peut compléter la contention et se présente soit sous forme de spray de lidocaïne, soit sous forme de gel (Tronothane 1% ND)
<b>Pompe</b>	Pompes de modèles variés, injectant un volume variable par aller retour (à déterminer sur chaque modèle, allant de 250 à 700 mL en moyenne)
<b>+/- Entonnoir</b>	Peut remplacer ou compléter l'utilisation de la pompe selon les préférences
<b>2 seaux de contenance 10L, gradués</b>	1 seau rempli d'eau tiède (environ 5 L de base) permettant d'actionner le siphon 1 seau vide destiné à récupérer le reflux
<b>Le liquide à administrer</b>	Il peut être déjà prêt dans le cas d'un cheval à vermifuger ou à réhydrater, ou peut être préparé au dernier moment selon les informations apportées par le sondage
<b>+/- Sédation adaptée</b>	Selon les chevaux
<b>+/- Tord-nez</b>	Selon les chevaux



### ***b. Choix de la sonde***

Les sondes utilisées sont en PVC, polyuréthane, silicone ou caoutchouc, afin de suivre les parois du tube digestif sans les traumatiser (Figure 14). Elles doivent être propres, lubrifiées, percées à leur extrémité, et être intègres afin de ne pas blesser la muqueuse. Selon les gabarits des chevaux on choisira différents diamètres de sonde (Tableau 5) et une longueur de 2 à 2,5 m [Rooney, 2003].



**Figure 14 : Deux types de sondes naso-gastriques, PVC avec raccord conique à gauche, en polyuréthane à droite, et zoom sur l'extrémité percée [Sources : Covéto et Veto-chirurgical]**



**Tableau 5 : Dimension de la sonde naso-gastrique en fonction de la taille du cheval [d'après Defline et Gluntz, 1999]**

	<b>Diamètre externe de la sonde</b>
<b>Poulain</b>	<b>10 mm</b>
<b>Poney</b>	<b>10 à 14 mm</b>
<b>Cheval de taille moyenne</b>	<b>14 à 16 mm</b>
<b>Cheval de grande taille</b>	<b>18 à 20 mm</b>

### c. Choix de la pompe ou de l'entonnoir

Les sondages sont réalisés à l'aide d'un entonnoir ou d'une pompe. Les deux possèdent avantages et inconvénients, présentés dans le tableau 6.

**Tableau 6 : Avantages et inconvénients de la pompe et de l'entonnoir lors du sondage**

	<b>Avantages</b>	<b>Inconvénients</b>
<b>Pompe :</b> 	Un peu plus rapide pour injecter des fluides, si bien entretenue	Se grippe facilement, doit être entretenue régulièrement Plus traumatique si utilisée de manière trop violente
<b>Entonnoir :</b> 	Non traumatique, pas de risque de sur-remplissage de l'estomac car remplissage par gravité Plus pratique pour administrer du charbon ou des « soupes »	Un peu plus lent, plus pratique si l'assistant verse dans l'entonnoir

### d. Respect de la biosécurité

Il est conseillé d'identifier les seaux qui servent à injecter des solutions "propres" et ceux qui servent à récupérer du reflux "contaminé". Cela évite de transmettre des bactéries ou des parasites entre les patients.

De même, afin de protéger l'opérateur contre une éventuelle zoonose (salmonellose ou clostridiose par exemple), il est possible d'utiliser une seringue vide ou encore un système d'aspiration afin d'activer le siphon plutôt que d'aspirer avec la bouche [Dugan, 2013], mais cela est rarement fait en pratique. Dans une étude réalisée à partir de questionnaires envoyés à des vétérinaires équins [Drozdowska et al., 2020], concernant le nettoyage de la sonde : 33/123 vétérinaires déclaraient désinfecter la sonde après chaque utilisation, 88 répondaient la laver uniquement tandis qu'un seul vétérinaire affirmait la stériliser après chaque cheval, 1 vétérinaire avouait laver la sonde de façon sporadique.

Dans cette même étude, 121 sur 123 des vétérinaires admettaient utiliser leur bouche afin de souffler ou d'aspirer dans la sonde au cours du sondage, 82/123 témoignaient avoir déjà accidentellement ingéré du liquide stomacal ou des médicaments destinés au cheval et

46/123 en avoir déjà aspiré. De plus, 9 vétérinaires sur 123 déclaraient avoir déjà eu un problème médical suite à un sondage.

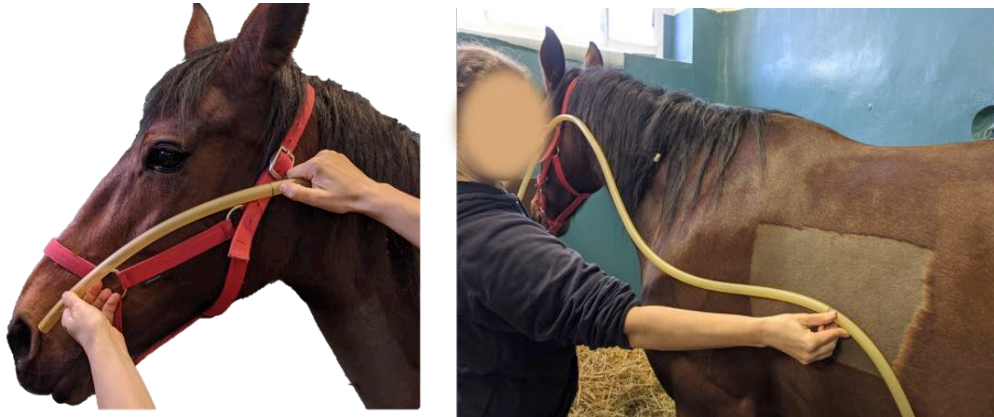Il n'est donc pas inutile de prendre certaines précautions lors du sondage d'animaux en diarrhée d'origine inconnue, ou suspects d'empoisonnement notamment.

### **C. Déroulement du sondage en pratique**

Le sondage naso-gastrique se déroule en théorie en suivant toutes ces étapes [Rose and Hodgson, 2000; Fehr, 2013] :

#### **1. Repérer la longueur naseaux-pharynx et naseaux/estomac et les noter sur la sonde**

Cela permet par la suite de savoir quand l'on arrive au niveau du pharynx ou de l'estomac avec la sonde (Figure 16).



**Figure 16 : Mesures naseau-pharynx et naseau-estomac  
[Cliché MC Barral, Clinique équine de l'EnvA]**

#### **2. Réaliser une contention physique ou chimique appropriée à la situation**

Comme détaillée dans la partie précédente.

#### **3. Se positionner à côté du cheval puis prévenir l'aide du début du sondage**

En général du côté gauche mais cela dépend des préférences et de l'historique du cheval. Si celui-ci a déjà été sondé plusieurs fois d'un côté et est irrité il est préférable de sonder dans l'autre naseau.

#### **4. Insérer la sonde (embout lubrifié), ventralement et médialement en positionnant correctement les mains**

Ce point est crucial et cohérent avec l'anatomie des méats nasaux du cheval (voir première partie). Le manipulateur tient l'autre bout de la sonde en général dans la bouche pour pouvoir souffler simultanément dans le tube, et peut soutenir la longueur de la sonde sur ses épaules en la plaçant derrière sa nuque, sans faire de tours autour du cou.

#### **5. Pousser la sonde sans forcer dans le méat ventral**

S'il faut forcer, c'est que la sonde n'est pas engagée correctement et cela peut causer des saignements.

#### **6. Lorsque la sonde est enfoncée jusqu'au pharynx, encapuchonner le cheval**

Cette action de fléchir l'articulation atlanto-occipitale facilite le passage de la sonde dans l'œsophage (Figure 17). L'encapuchonnement est d'autant plus indispensable chez le cheval sédaté qui a un réflexe de déglutition atténué : Il permet d'avancer l'entrée de l'œsophage et de faire remonter la sonde en face de l'entrée de l'œsophage (flèches en regard du voile du palais).



**Figure 17 : Illustration d'un cheval encapuchonné (à droite), montrant l'accès à la trachée par la sonde fortement compromis par les tissus mous du pharynx (lignes pointillées avec flèches) [Cook, 1999]**

**7. Attendre que le cheval déglutisse, stimuler cette déglutition dans le cas contraire**

Stimuler la déglutition se fait de plusieurs manières : encapuchonner le cheval puis faire des mouvements de va et vient délicats tout en soufflant dans la sonde. Il est également possible de faire une rotation d'1/4 de tour avec la sonde.

**8. Enfoncer la sonde en soufflant afin de dilater les parois de l'œsophage**

Les parois sont naturellement collabées, et il faut souffler pour les dilater et faire avancer la sonde sans forcer.

**9. VÉRIFIER le positionnement de la sonde dans l'œsophage et non dans la trachée**

Les différents moyens de vérifications sont présentés dans le tableau 7.

**Tableau 7 : Identification du bon positionnement de la sonde naso-gastrique dans l'œsophage et l'estomac [d'après Defline, 1999 ; Mueller et Taylor, 2002]**

ŒSOPHAGE	TRACHÉE
Déglutition répétée	Bruits de frottement de la sonde contre le cartilage et les anneaux trachéaux, si l'on secoue le larynx
Sensation de résistance lors de la progression de la sonde	Absence de résistance lors de la progression de la sonde
Visualisation et palpation de la sonde dans la gouttière jugulaire gauche (à ne pas confondre avec une onde de déglutition)	Pas de visualisation du passage de la sonde dans la gouttière jugulaire gauche
Visualisation de la dilatation de l'œsophage à l'extrémité de la sonde quand l'opérateur souffle dedans ; ce test doit être répété tant que l'opérateur n'est pas persuadé de la position de la sonde	Absence de résistance lorsque l'opérateur souffle dans la sonde
Absence d'air lors d'aspiration dans la sonde	Présence d'air à l'aspiration dans la sonde
Odeur gastrique après avoir passé le cardia	Pas d'odeur gastrique
Résistance puis reflux de gaz lorsque l'opérateur souffle dans la sonde	Toux présente de manière non systématique selon les chevaux
Présence de contenu gastrique lors de la vidange (administration de 500 mL d'eau environ pour siphonner une première fois)  ATTENTION : ce test est l'ultime vérification avant introduction de substances dans la sonde. Néanmoins, l'opérateur doit déjà être convaincu de sa position intra-gastrique	Mouvements d'air synchrones de la respiration à l'extrémité de la sonde

Dans le cas particulier des sondes de nutrition restant à demeure chez les poulains, la vérification de leur bon positionnement peut se faire par radiographie.

**10. Noter le volume de reflux spontané**

Ce que l'on obtient directement en arrivant dans l'estomac, sans rien injecter. Noter la présence de gaz également à ce moment là.

**11. Injecter suffisamment d'eau pour amorcer le système de siphon et noter combien de litres sont récupérés dans le seau. (Répéter l'opération jusqu'à ce que le liquide récupéré soit clair)**

On peut injecter entre 500 mL et 1 L d'eau tiède à chaque fois que l'on recommence l'opération de siphonage. Le but ici est d'évaluer si l'individu présente du reflux, c'est à dire une surcharge gastrique alimentaire ou liquidienne, ou non.

On compte les nombre de litres de "reflux net" en soustrayant le volume injecté au volume total récupéré.

**a. S'il n'y a pas de reflux, et que l'estomac ne semble pas impacté (voir tableau 1), l'administration de liquide ou de médicaments est possible.**

**b. S'il y a du reflux, l'administration de liquide est contre-productive.**

Cela correspond probablement à une affection de l'intestin grêle (Voir Tableau 1) et il est alors contre-productif d'injecter du liquide par sondage.

**12. Souffler dans la sonde pour enlever tout le liquide résiduel, éventuellement la rincer.**

**13. Plier la sonde, ou la boucher avec le pouce, pour empêcher tout retour de liquide et la retirer délicatement sans à-coup.**

Les étapes 12 et 13 évitent que du liquide ne s'écoule dans la trachée en retirant la sonde évitant ainsi le risque de pneumonie par aspiration.

**(13 Bis).** La sonde peut être laissée en place s'il y a eu beaucoup de reflux (plus de 3-4 L), ce qui évite de sonder le cheval toutes les 2 ou 4 h. Il faudra cependant surveiller que le cheval ne développe pas de pharyngite aiguë suite à un sondage prolongé [Ainsworth et Hackett, 2003].

Dans ce cas là, il faut fixer la sonde au licol en deux points, puis rajouter un panier de jeûne par dessus afin d'éviter que le cheval n'arrache sa sonde en se frottant ou en marchant dessus.

#### D. Causes d'échec du sondage

Même en respectant correctement toutes ces étapes, siphonner l'estomac peut s'avérer difficile. Cela s'explique de plusieurs manières [Drendel, 2009 ; Defline et Gluntz, 1999] :

- *La sonde ne parvient pas à rentrer dans l'estomac*

Cela peut arriver si une autre partie du tube digestif comprime celui-ci, comme par exemple lors d'un déplacement de la courbure diaphragmatique dorsalement à l'estomac [Livesey et al., 1988].

- *Le bout de la sonde côté opérateur n'est pas assez bas, et le siphonage ne peut pas s'effectuer correctement*

Cela arrive plus fréquemment avec des chevaux de grande taille, si la sonde est trop courte ;

- *Le contenu de l'estomac est trop dense (impaction gastrique par exemple)*

Il faut alors plusieurs tentatives pour dissoudre le contenu et obtenir un reflux ;

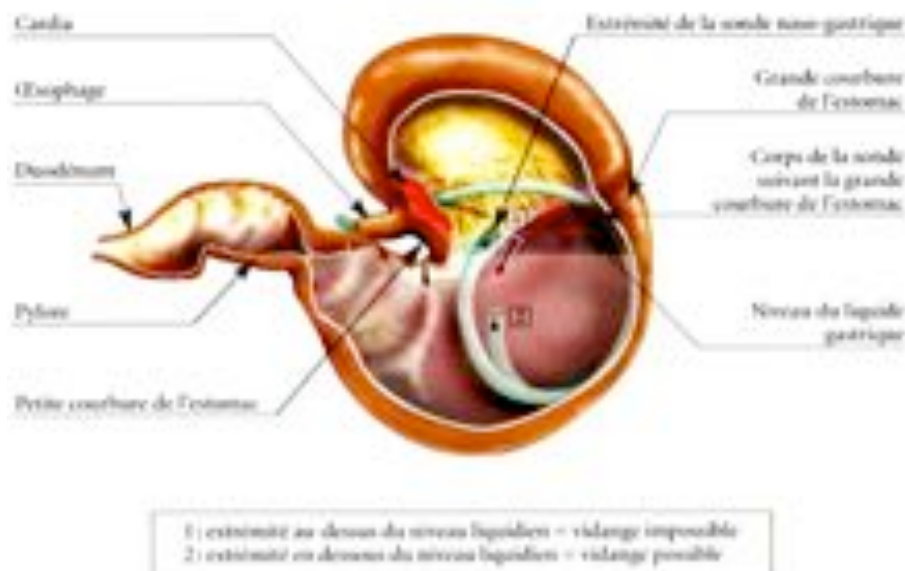
- *La sonde est bien dans l'estomac mais est collée contre la paroi*

Il faut alors reculer la sonde, ou la tourner délicatement, afin de la décoller ;

- *Le siphon ne s'est pas enclenché car il n'y a pas eu assez de liquide injecté dans la sonde ;*

Il faut réessayer dans ce cas là avec plus de liquide.

- *La sonde n'atteint pas / est ressortie de la poche de liquide (Figure 18)*



**Figure 18 : Schéma du positionnement de la sonde dans l'estomac [d'après Cirier, 2005]**

### **SYNTHESE**

Il est indispensable de sonder un cheval afin de diagnostiquer et traiter de nombreuses affections digestives exposées en première partie. Le sondage naso-gastrique présente cependant des aspects critiques dans sa réalisation, dus à l'anatomie complexe de la tête et du tube digestif du cheval, et des risques non négligeables.

Le matériel nécessaire, ainsi que toutes les étapes du sondage ont été détaillés également et ont constitué la base de travail pour la construction du modèle pédagogique réalisé pour les étudiants et présenté en deuxième partie.





# DEUXIEME PARTIE : REALISATION D'UN MODELE PEDAGOGIQUE

---

## 1. INTRODUCTION

Le sondage naso-gastrique est un acte diagnostique et thérapeutique clé qui fait même partie intégrante de l'examen clinique du cheval en colique. Une étude réalisée par Abutarbush et al, 2006, s'est intéressée à la différence d'efficacité pour sonder entre des étudiants ayant réalisé un module de « e-learning » (groupe 1) et ceux ayant reçu un cours traditionnel (groupe 2). Chaque étudiants du groupe 1 recevait un CD-ROM interactif réalisé par les auteurs, tandis que les étudiants du groupe 2 assistaient à une présentation traditionnelle du sondage et à une démonstration par un instructeur. Les deux groupes devaient ensuite répondre à un questionnaire testant leurs connaissances sur le sondage : les résultats du groupe 1 à ce test étaient statistiquement significativement meilleurs que ceux du groupe 2 et le temps nécessaire pour sonder un cheval était lui aussi significativement plus court pour les étudiants du groupe 1.

S'appuyant sur ce principe, nous avons souhaité créer un module pédagogique complet disponible en libre accès à l'EnvA, permettant aux élèves de s'entraîner plusieurs fois, préalablement à leurs semaines en clinique. Ce module se compose d'un questionnaire en ligne (inspiré de celui créé par Abutarbush et al., 2006) et d'un mannequin grandeur réelle.

D'après Issenberg et al, 2005, une simulation dans le cadre médical se doit de remplir 10 critères présentés en tableau 8, afin d'être bénéfique d'un point de vue pédagogique.

**Tableau 8 : Dix critères de qualité d'un atelier de simulation en enseignement médical [d'après Issenberg et al., 2005]**

DIX CRITERES DE QUALITE D'UN ATELIER DE SIMULATION
<b>1. Durant l'apprentissage, l'élève doit avoir la possibilité d'avoir un retour sur sa performance.</b>
<b>2. L'élève doit l'effectuer plusieurs fois.</b>
<b>3. Il est intégré au cursus médical.</b>
<b>4. Il offre un niveau de difficulté croissant.</b>
<b>5. Il met en scène une multitude de cas cliniques.</b>
<b>6. Il s'adapte à plusieurs stratégies pédagogiques (groupe avec professeur, auto apprentissage, etc.).</b>
<b>7. On doit pouvoir faire des erreurs, les détecter et les corriger sans conséquence préjudiciable.</b>
<b>8. Il permet un apprentissage individualisé, au rythme de chacun.</b>
<b>9. Les objectifs sont clairement explicités.</b>
<b>10. Il offre une expérience au plus près de la réalité clinique.</b>

Le modèle pédagogique créé au cours de cette thèse a donc cherché à satisfaire le plus grand nombre de ces critères, afin d'être le plus utile aux étudiants. Afin d'offrir une difficulté croissante (N°4), il a été décidé de proposer, dans un premier temps, un questionnaire en ligne permettant aux élèves de tester à la fois leurs connaissances, mais aussi de les parfaire, avant d'accéder au mannequin taille réelle.

## **2. CREATION D'UN QUESTIONNAIRE EN LIGNE VISANT A DETERMINER L'ETAT DES LIEUX DES CONNAISSANCES THEORIQUES ET PRATIQUES DE L'ETUDIANT SUR LE SONDRAGE NASO-GASTRIQUE.**

Le but de ce questionnaire est multiple :

- il permet de tester les connaissances théoriques mais aussi pratiques de l'étudiant ;
- il permet de renforcer ses connaissances afin de le préparer à utiliser le mannequin taille réelle correctement ;
- il permet à l'étudiant de s'entraîner plusieurs fois sans préjudice, en auto-apprentissage.

### ***A. Choix du support du module d'apprentissage***

Nous avons choisi d'héberger le quiz créé sur la plateforme pédagogique de l'EnvA (EVE). EVE est basée sur Moodle (qui est une plateforme d'apprentissage en ligne distribuée sous licence publique) et est accessible à tous les étudiants de l'école d'Alfort. La Direction des Services Informatiques assure le service de maintenance de ce site, ce qui garantit une certaine pérennité du travail réalisé au cours de cette thèse.

Le but était de réaliser un test qui soit à la fois une manière pour l'étudiant de s'évaluer face à un cas concret, et une façon de leur apporter de nouveaux supports d'apprentissage vers lesquels se tourner en cas de lacunes. Chaque question teste donc une compétence à acquérir, et les « feedbacks », apportés par le test, complètent les connaissances par des textes, des photos prises ou des vidéos filmées à l'EnvA dans un but pédagogique.

L'enjeu global d'achever ce test pour l'étudiant est d'atteindre au moins 90 % de réussite, ce qui lui permet d'accéder par la suite au mannequin taille réelle en salle de simulation.

### ***B. Choix du script et de la méthode***

Le quiz en ligne se présente sous la forme d'un cas concret, ludique et réaliste qui questionne l'étudiant sur les options à prendre au fur et à mesure de l'examen clinique. Plusieurs scripts ont été étudiés mais c'est finalement un cas très couramment rencontré par les vétérinaires en pratique itinérante qui a été retenu. La première phrase d'accroche est la suivante :

*« Monsieur du Pin qui travaille dans un centre équestre en région parisienne, vous appelle pour son cheval Pompom qui "n'est pas bien, se couche et se relève régulièrement et ne semble pas confortable...". Pompom vit en box sur paille et a la fâcheuse habitude de se goinfrer de celle-ci dès qu'il s'ennuie...Grâce à ces informations et à votre connaissance*

*légendaire de la médecine équine, vous avez la forte suspicion que Pompom est en colique et vous aurez très probablement besoin de le sonder ! »*

La trame et les réponses aux questions données ont été créées en accord avec les méthodes dispensées à la clinique équine de l'EnvA, c'est à dire en cohérence avec l'enseignement reçu par les étudiants.

### C. Détail du test réalisé

L'étudiant est par la suite questionné sur le matériel à emporter pour un sondage (Figure 18), les indications du sondage, l'examen clinique d'un cheval en colique, la technique et les risques du sondage, l'anatomie, et enfin il est amené à reconnaître les erreurs les plus classiques effectuées lors d'un sondage.

The screenshot shows the 'Eve' online learning platform interface. At the top, there's a navigation bar with 'Eve' logo and user information. Below, a breadcrumb trail indicates the current quiz: 'Accueil > Cours > Espace Formation initiale > Supports pédagogiques variés > Les thèmes multimédia > Sondage naso-gastrique > Cas Clinique Interactif > Cas le Pompom... > Prévisualisation'. The quiz details show it started on Wednesday, April 8, 2020, at 15:01, with a duration of 6 minutes and 43 seconds, and a score of 0.00/40.00. The feedback for the first question is highlighted in yellow: 'Question 1 - Non répondu - Noté sur 1,00 - Marquer la question - Modifier la question'. The question text is: 'Établissez une liste de matériel nécessaire au sondage naso-gastrique sur le terrain à emporter dans votre voiture en supposant que Pompom du film ne possède rien sur place. Placez chaque objet dont vous pensez avoir besoin sur l'image de gauche et placez tous le reste du matériel proposé dans celle de droite.' Below the text are two images of a car's trunk. The left image shows a trunk with various items, and the right image shows a trunk with a red 'X' over it, indicating it's incorrect. Below the images is a list of items to be placed: '1 litre eau', '1 trait avec large', '1seau', '1bidon', 'Du sulfate de magnésium', '1 bidon de paraffine', 'Du charbon actif', '1 sac d'âne', '1 bouteille de Cath-Cole', '1seau', '1 bouteille de vinaigre blanc', 'Des sondes de différentes tailles', 'Des anesthésiques', '1 antiseptique', 'Spray / gel éternuatoire eau', '1 pack de pansements', '1 pompe'. The feedback text in yellow states: 'Le Cath-Cole est un objet parfois utilisé en pratique dans les cas d'impaction de troncitus. Cela pourrait vous être utile. Le charbon actif permet lui de réduire l'absorption des antibiotiques, dans l'hypothèse où Pompom se serait mû sur la brousse de granulés. L'usage de la paraffine est déconseillé. Vous allez toujours garder un bidon avec vous dans la voiture au cas où cela vous serait utile, mais elle ne permet pas de résoudre toutes les crises de colique, la principale utilisation réside dans son pouvoir laxatif qui facilite le transit et prévient les coliques de stress. Elle agit également comme marqueur de reprise du transit : comme elle n'est pas digérée, on peut la voir réapparaître autour des crottes par la suite. L'eau complémentée ou non en électrolytes est souvent la meilleure chose à faire ingérer au cheval en colique car elle apporte une hydratation directe du contenu digestif et facilite la reprise du transit. Le sulfate de magnésium est lui contre-indiqué sur le terrain car il provoque un appel d'eau majeur dans la lumière intestinale, ce qui facilite la reprise du transit également mais implique que le cheval ait très fortement hydraté par la suite. Il faut donc y associer une fluidithérapie intraveineuse. L'antiseptique ou la pompe sont deux moyens d'injecter dans la sonde et l'utilisation de l'un ou de l'autre dépend de ce qu'il faut injecter (du paraffine d'injecte facilement à la pompe, mais le charbon ou les bougies la bloquent). Il faut toujours par ailleurs au minimum deux seaux (grabats de préférence), un pour mettre le liquide à injecter dans la sonde et l'autre pour récupérer le reflux, et non pas un seul. Remarque, vinaigre blanc et pas d'âne ne vous serviront pas directement pour le sondage !'

**Figure 19 : Extrait du quiz en ligne, présentant la première question sur le matériel à emporter, et son feedback (en jaune)**

Ces questions, au nombre de 34, sont présentées sous divers formats tels que : vrai-faux, questions à réponse courte, marqueurs à placer sur des photos (Figure 20), QCM (Figure 21), frise chronologique ou encore appariements de propositions.

Question 28 Essais restants : 2 Noté sur 1,00 Marquer la question Modifier la question

Localisez la formation anatomique impliquée sur cette coupe longitudinale de tête de cheval plastinée.



Formation anatomique responsable de l'hémorragie


Vérifier

**Figure 20 : Extrait du quiz en ligne, présentant une question sous forme de marqueur à déplacer**

Question 14 Non répondu Noté sur 1,00 Marquer la question Modifier la question


Quelle est la courbure correcte à donner à votre main afin de rentrer dans la narine ?

Veuillez choisir une réponse :



La butte de cette manœuvre est de suivre la courbure naturelle du nez ventral en évitant des saignements d'irritation de la muqueuse nasale en passant le nez.

Vous allez par ailleurs penser à régler à ce moment là, la distance approximative entre les massifs de Pompan et son pharynx.



(D'après : «Manière de la Serrure», nombreux photographes sur le monde (Clinique équine de l'EDNA, 2014)

**Figure 21 : Extrait du quizz en ligne, présentant une question sous forme de QCM photo, et son feedback (en jaune)**

Les feedbacks (ou corrections) donnés à chaque tentative, ainsi que ceux donnés lors de la relecture finale, ont été présentés sous la forme de textes référencés, d'illustrations photos ou encore vidéos, selon les besoins. Parmi les ressources disponibles, une vidéo complète montrant toutes les étapes du sondage et un enregistrement endoscopique permettant de visualiser le trajet de la sonde ont été tournés à la clinique équine de l'EnvA.

#### ***D. Résultat et conclusion du quiz***

Après avoir répondu une première fois aux questions du quiz, l'étudiant obtient l'accès aux ressources des corrections, même si sa note finale n'a pas été satisfaisante au premier essai. Il peut ainsi apprendre de ses erreurs, et retenter le test jusqu'à passer la barre des 90% de bonnes réponses lui donnant un droit de passage pour l'atelier Vetsims, présenté en 3<sup>ème</sup> partie.

### **3. REALISATION D'UN MODELE PEDAGOGIQUE GRANDEUR REELLE A DESTINATION DE LA SALLE VETSIMS**

#### ***A. Degré de réalisme du simulateur***

Le deuxième atelier de ce module pédagogique, accessible après accomplissement du premier atelier présenté en II.2, se présente sous la forme d'une maquette échelle 1 : 1 de corps de cheval.

Selon leur degré de ressemblance avec le modèle mimé, les simulateurs utilisés dans l'enseignement vétérinaire peuvent être de type « low fidelity » (basse fidélité) ou de type « high fidelity » (haute fidélité) [Broquin-Lacombe, 2017]. Dans notre cas, nous avons choisi de réaliser un simulateur se rapprochant le plus possible d'un modèle « high fidelity », afin de garder le côté ludique et réaliste, tout en réduisant son coût grâce à une fabrication maison.

« Solidité » a été le terme pivot de la réflexion lors de la fabrication du modèle. En effet, le nombre d'étudiants par promotion s'accroissant constamment, l'utilisation du simulateur est vouée à être intensive et deux options se présentaient alors :

- réaliser un modèle peu solide mais dont les pièces consommables pouvaient être facilement remplacées ;
- réaliser un modèle solide, pouvant être réparé si endommagé uniquement.

Ici, c'est la deuxième option qui a été retenue, permettant de construire une maquette plus complexe et plus interactive.

#### ***B. Sources d'inspiration à partir des maquettes déjà réalisées***

Malgré tous les modèles disponibles dans le commerce, à destination de l'enseignement vétérinaire équin, et permettant de s'entraîner aux ponctions veineuses, injections intramusculaires (IM), ou encore aux palpations transrectales [VSI, 2019], il n'existe pas à ce jour de modèle pour le sondage naso-gastrique. En revanche, certaines initiatives individuelles ont vu le jour ces dernières années, émanant d'étudiants [Peterson, 2017] ou d'enseignants [Bennett et al, 2018], et ont constitué une base de départ dans l'élaboration du prototype de la maquette.

#### ***C. Points critiques du sondage naso-gastrique choisis pour leur représentation dans la maquette***

Plusieurs points critiques du sondage, évoqués en partie I. ont guidé la conception de la maquette. Leur réalisation en termes de matériaux est détaillée dans les paragraphes suivants.

##### ***a. Fausse narine***

La première erreur à ne pas commettre lors du sondage est d'insérer la sonde dans la fausse narine, auquel cas il est impossible de progresser plus caudalement. La maquette devait donc reproduire ce cul de sac nasal.

### **b. Insertion dans le méat ventral**

L'engagement dans le bon méat nasal est le deuxième point auquel l'étudiant doit porter attention. Insérer la sonde dans le méat dorsal étant quasi-impossible, seuls les méats moyen et ventral ont été modélisés.

### **c. Ethmoïde**

L'ethmoïde est le troisième élément qu'il a été nécessaire de modéliser dans la tête du cheval, étant donnée son implication fréquente dans les hémorragies au sondage. Il était crucial que l'étudiant réalisant un sondage mal maîtrisé et heurtant l'ethmoïde en soit averti.

### **d. Mécanisme de déglutition et mobilité de la tête**

Ces deux points n'avaient pas été abordés par les maquettes vues dans la littérature, mais ils ont été inclus dans ce simulateur et ont été les plus complexes à mettre en place.

### **e. Stabilité et réalisme de la trachée et de l'œsophage**

Trachée et œsophage ont été inclus et fixés dans l'encolure, de telle sorte que l'œsophage soit déformable et visible du côté gauche du modèle, et que la trachée soit non déformable.

### **f. Sécurité de l'opérateur**

Comme nous l'avons vu en première partie, il est presque indispensable d'être deux afin de sonder un cheval, ce qui est également le cas dans cet atelier. Un étudiant réalise le sondage en se positionnant sur le côté de la maquette tandis que l'aide se place de l'autre côté et l'assiste pour encapuchonner le cheval, et activer le mécanisme de déglutition et de respiration.

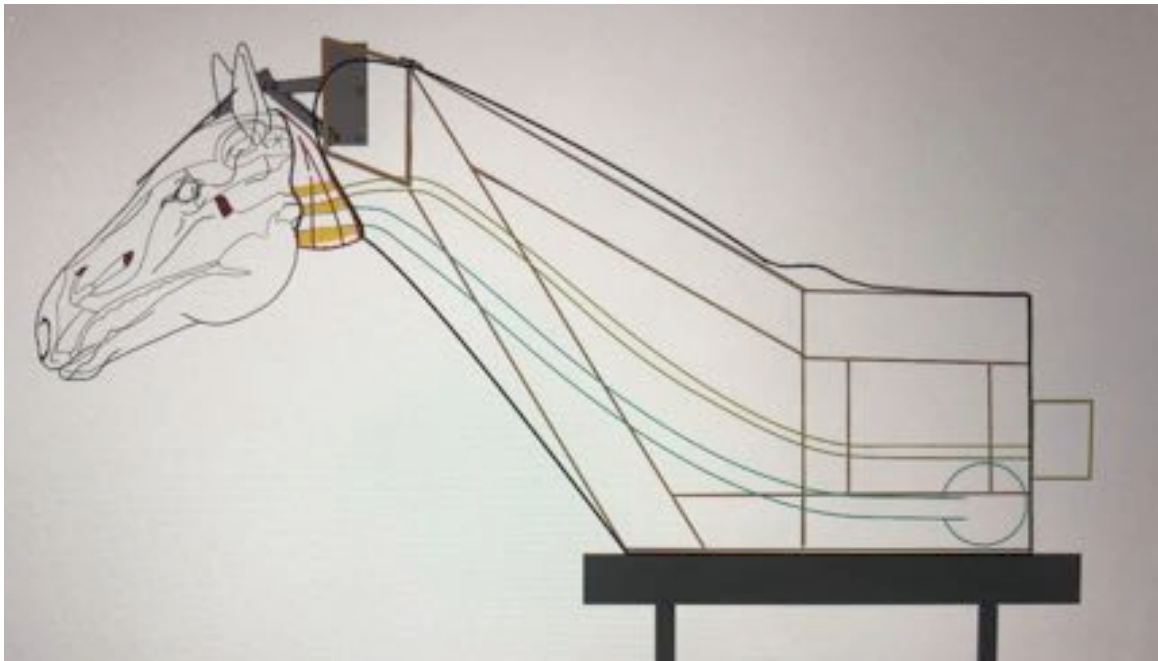
## ***D. Étapes de réalisation de la maquette et choix des matériaux***

Les figures 22 à 25 présentent les plans de construction de la maquette.

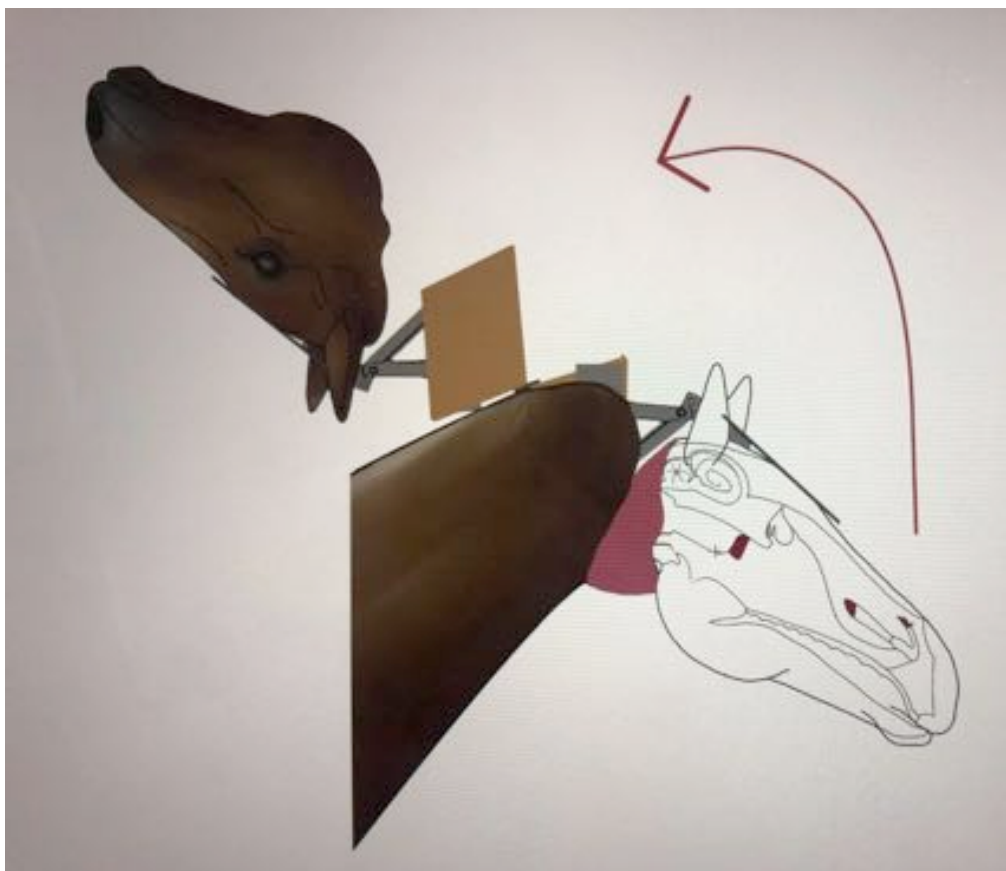


**Figures 22 : Plan de construction de la maquette illustrant la tête articulée  
[Dessins : A. Fischer / MC Barral]**






**Figures 23 : Plan de construction de la maquette illustrant l'intérieur de la maquette  
[Dessins : A. Fischer / MC Barral]**



**Figures 24 : Plan de construction de la maquette illustrant  
l'ouverture de la tête afin de visualiser les méats nasaux  
[Dessins : A. Fischer / MC Barral]**

### **a. Construction de la structure et fixation à une table ajustable**

Afin de soutenir la tête, qui constitue la partie la plus sollicitée de la maquette et sur laquelle l'étudiant appuie lors du sondage, une structure solide en bois a été construite à partir de palette recyclée. Celle-ci a ensuite été fixée à une ancienne table de chirurgie ajustable, très lourde, et qui permettait d'éviter tout basculement. (Figure 25)



**Figure 25 : Structure en bois réalisée à partir de palettes et sanglée sur la table de chirurgie de hauteur réglable**

### **b. Moulage de la tête : résine et fibre de verre sur sujet réel**

Une tête de cheval, utilisée pour les dissections des étudiants de première année, a été récupérée et préparée pour recevoir un moulage en résine polyester et fibre de verre (tonte, nettoyage, emballage...). Cet alliage a été choisi plutôt que d'autres matériaux comme par exemple le plâtre trop friable et non imperméable, ou la résine époxy, trop coûteuse.

Chaque côté de la tête a été moulé séparément pour faciliter le démoulage, en alternant couches de résine et fibre de verre afin de former une résine stratifiée plus solide que la résine seule. Le tout a ensuite été poncé et ajusté. Toutes ces étapes sont détaillées en figure 26.



**Figure 26 : Préparation de la tête et moulage résine polyester et fibre de verre [MC Barral, EnvA]**

***c. Remplissage de la tête et réalisation des cavités nasales***

Une fois les deux coques achevées, l'intérieur a été injecté avec de la mousse expansive puis aplani. Les méats ont ensuite été creusés, grâce à une micro-ponceuse, sur la coque gauche en prenant comme modèle une tête coupée en deux et conservée dans du formol. Ce processus est montré en figure 27.



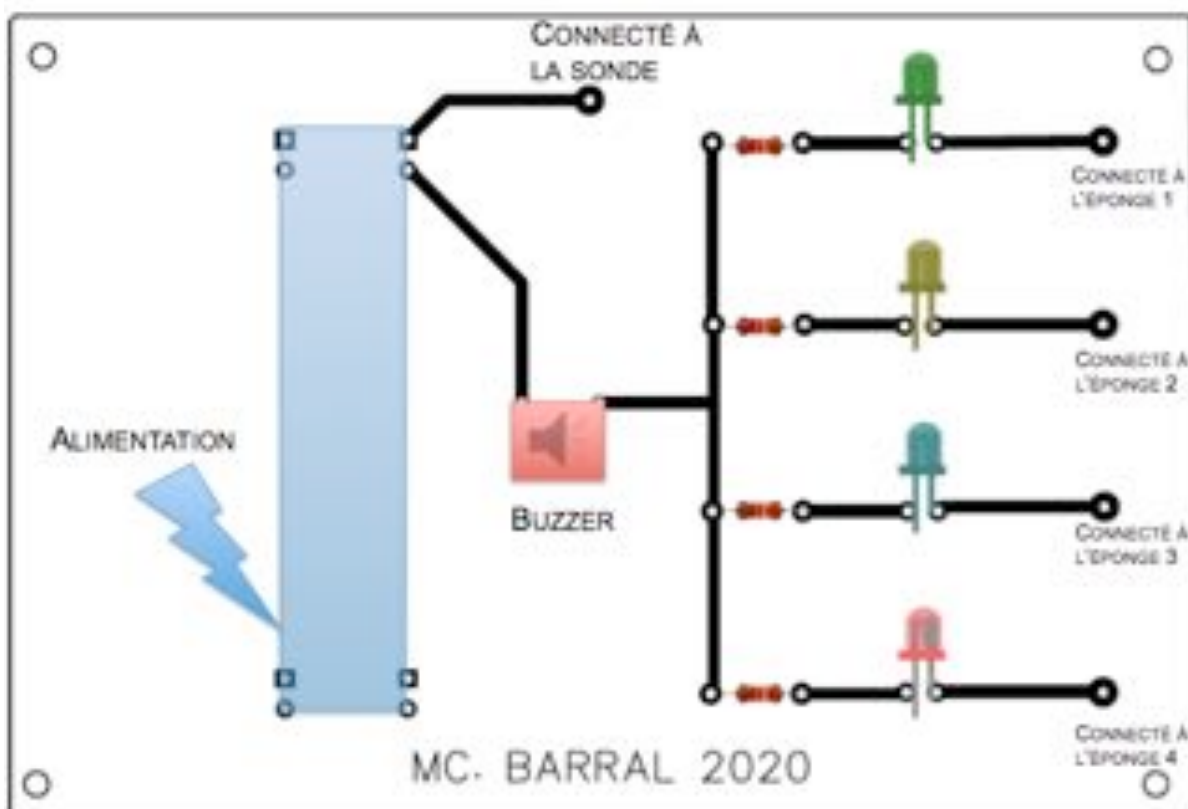
**Figure 27 : Utilisation d'une plaque de plexiglas comme calque entre le modèle conservé dans du formol et la maquette [MC Barral, EnvA]**

Une fois les méats creusés, une nouvelle couche de résine et un gel-coat ont été appliqués sur la mousse afin de solidifier le montage. L'autre coque (droite) a été gardée pleine, pour ne pas compliquer le modèle et ne pas le fragiliser (Voir annexe n°4).

#### **d. Système électronique de détection d'erreurs**

Un système électronique a ensuite été ajouté au sein de la maquette, en insérant des éponges métalliques aux endroits clés : le méat moyen, l'ethmoïde, la partie caudale de la trachée, et l'estomac. Chaque éponge a ensuite été reliée à un buzzer ainsi qu'à une LED. Un son est émis et la diode s'allume si la sonde, elle-même reliée au circuit, vient toucher l'éponge.

Pour plus de facilité de remplacement des composants électroniques, ceux-ci ont tous été soudés sur un circuit imprimé réalisé à cet effet (figure 28 et annexe n°5).

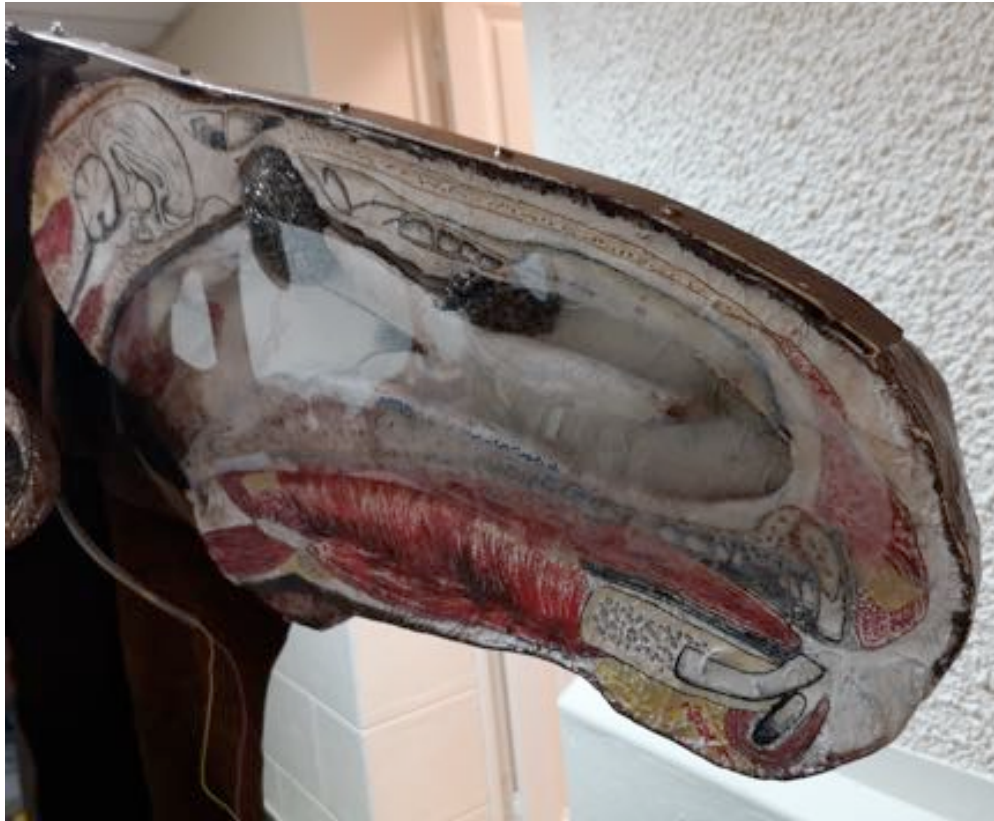

**Figure 28 : Circuit imprimé réalisé grâce au logiciel gratuit EasyEDA**

L'intérêt de ce système est de pouvoir laisser l'étudiant réaliser l'atelier en autonomie, tout en ayant un feedback en cas d'erreur ou de réussite.

#### **e. Plaque de polycarbonate dévoilant l'anatomie interne de la tête**

Les deux coques accolées forment la tête de la maquette. Une plaque de polycarbonate a été fixée sur la coque gauche afin de permettre à l'étudiant d'ouvrir la tête du cheval, et de vérifier le positionnement de sa sonde à la fin de la manipulation. Cette plaque a été collée mais découpée de telle sorte que des réparations du circuit électrique soient possibles (Figure 29). L'anatomie de la tête a été peinte sur cette face pour plus de clarté (Figure 29 et figure 41 de l'annexe N°4)



**Figure 29 : Plaque de polycarbonate souple collée à la résine polyester peinte avec de la colle cyanoacrylate (Super glue-3, LOCTITE® Professionnel)**

***f. Pivot mimant l'articulation atlanto-occipitale***

Après avoir évalué plusieurs options de pivots, une charnière de placard a été retenue pour mimer l'articulation de la nuque. Celle-ci devait en effet revenir en position « tête étendue » dès que l'opérateur n'appuyait pas sur le chanfrein pour encapuchonner le cheval. La charnière a ensuite été fixée sur une tige métallique vissée sur le chanfrein (Figure 30 et annexe n°8).



**Figure 30 : Charnières fixées à la structure en bois, permettant à la partie droite de la tête de se soulever**

### **g. Création du pharynx et du système de déglutition**

Une fois introduite dans le méat ventral, la sonde doit progresser dans l'œsophage et non dans la trachée. Il était nécessaire de placer un point de difficulté dans la maquette afin de faire réaliser à l'étudiant la complexité de ce carrefour oropharyngé et l'importance de la vérification du placement de la sonde dans l'œsophage.

Une pièce en bois (Figure 31, 32 et annexe N°7) a donc été créée à cet effet, permettant d'aboucher œsophage et trachée l'un au dessus de l'autre. Cette pièce mime également une déglutition simplifiée grâce à un clapet pouvant fermer la trachée. L'assistant a donc pour rôle de faire déglutir le cheval en actionnant la fermeture du clapet au moment où l'opérateur pense avoir atteint le pharynx avec sa sonde.

Le « pharynx » a ensuite été fixé sur la partie non mobile de l'encolure, de manière à ce que la trachée et l'œsophage ne soient pas tirés en avant à chaque mouvement de tête. Un conduit souple en aluminium (conduit de hotte de 10 cm de diamètre) permettant de guider la sonde dans la bonne direction a été ajouté afin de faire la liaison entre la fin des méats nasaux et le pharynx. Ce conduit est détachable grâce à des fermetures éclair, permettant l'entretien ou la réparation de la maquette.



**Figure 31 : Visualisation du système de déglutition et du conduit mimant le pharynx**

### **h. Trachée et poumons, œsophage et estomac**

La trachée a été matérialisée par un tuyau d'aspirateur (environ 7 cm de diamètre), de même diamètre que celle du cheval nous ayant servi de modèle. Elle est abouchée au thorax du cheval, et se termine par un soufflet permettant d'envoyer de l'air, ceci afin de vérifier que la sonde n'est pas placée dans la trachée.

L'œsophage a été matérialisé par une chambre à air de vélo, mise sous tension et se terminant par l'estomac (cul de sac).

C'est au niveau de l'entrée des poumons et de l'estomac qu'ont été placés deux des capteurs évoqués précédemment. (Figure 32)



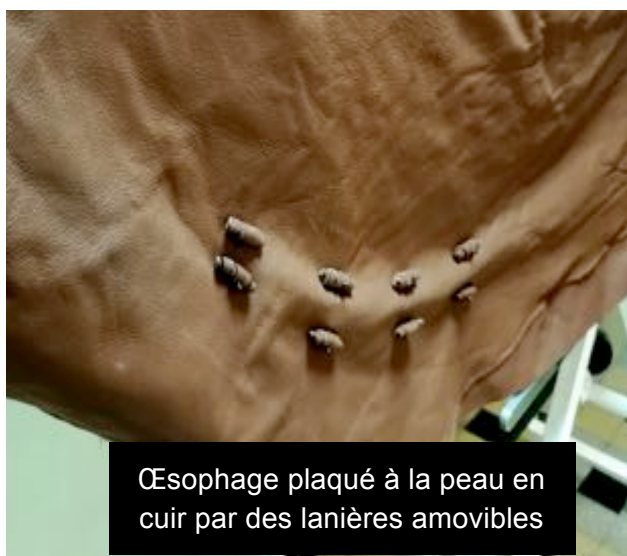**Figure 32 : Œsophage et trachée reliés au pharynx**

### **i. Fermeture des deux demi têtes**

Afin de faire tenir les deux demi têtes ensemble, un licol a été rajouté. Celui-ci a été fait à partir de sangles en cuir serrées autour de la résine, évitant que les deux demi têtes ne bougent indépendamment l'une de l'autre (Figures 34 à 37). Ce système est amovible et doit être retiré en vue d'ouvrir la tête.

***j. Matériau de revêtement externe de la maquette***

Le revêtement externe de la maquette pour les régions de l'encolure et du thorax, a été fait en grillage puis recouvert de ouate. Un revêtement amovible en cuir a ensuite été découpé et cousu sur mesure (Figure 33).



**Figure 33 : Revêtement en cuir découpé et adapté sur mesure, totalement amovible pour les réparations**

***k. Atelier complémentaire pour la pose du tord-nez***

Un atelier très simple a été ajouté par la suite afin d'entraîner l'étudiant à poser un tord-nez sur un cheval, ce qui n'est pas directement réalisable sur la maquette rigide. Un jersey a été rempli de mousse, imitant une tête de cheval miniature, et a été fixé à une tige en bois. L'atelier est accompagné d'une fiche explicative (annexe N°3).



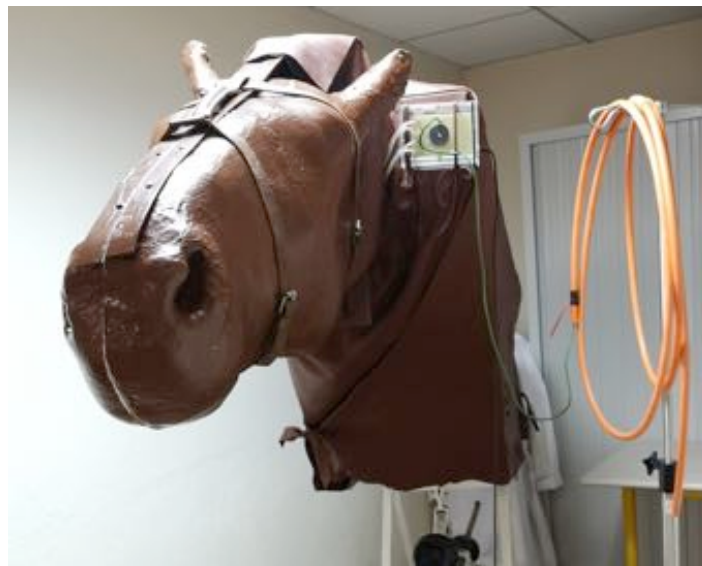## ***E. Maquette créée et son utilisation en salle Vetsims Mim'Alfort***

### ***a. Maquette complète***

La version finale de la maquette est présentée en figures 34 à 37.



**Figure 34 : Maquette complète et fermée, tête étendue, vue de droite.**



**Figure 35 : Maquette fermée, tête étendue, vue de gauche, côté boîtier électronique relié à la sonde naso-gastrique.**



**Figure 36 : Visualisation de l'encapuchonnement de la tête de la maquette.**



**Figure 37 : Accès au ballon d'anesthésie (photo de gauche) permettant de mimer la respiration et au système de déglutition (photo de droite)**

***b. Fiches méthodologiques Vetsims***

Les fiches complètes accompagnant les deux ateliers Vetsims sont présentées en annexes N°2 et 3. Elle sont également disponibles en ligne sur la page EVE de Vetsims Mim'Alfort.

### **c. Difficultés rencontrées lors de la construction et solutions apportées**

La construction de la maquette a suscité beaucoup d'imprévus qu'il a été nécessaire de résoudre au fur et à mesure, malgré une anticipation par la réalisation de plans précis.

Il a été par exemple très dur d'ajuster la taille de la sonde, afin que celle-ci parvienne à circuler dans les méats nasaux (creusés pour une sonde de diamètre 20 mm) et dans l'œsophage sans difficulté, mais qu'elle soit suffisamment large pour collaber les parois de l'œsophage lors d'une aspiration (qui fait partie des vérifications de base du bon placement de la sonde). En effet, les chambres à air de vélo plus grandes que celle choisie, étaient trop épaisses et rigides pour faire cet effet de « pression négative ». La **sonde** choisie a donc un diamètre **de 13 mm** : elle est plus petite que celle qui aurait été utilisée pour un cheval de cette taille mais permet de collaber la chambre à air utilisée.

Afin de permettre un bon **glissement** de la sonde dans l'œsophage, du **talc** a été mis à disposition. Celui-ci, peut être appliqué en petites quantités sur le bout de la sonde, de la même manière que du lubrifiant, utilisé dans le cas d'un vrai sondage mais prohibé ici pour ne pas abimer le modèle. Le trajet de l'œsophage a de plus été contrôlé pour éviter les angles abruptes : la chambre à air a ainsi été placée dans un tuyau (tuyau de ventilation de machine d'anesthésie ouvert sur toute sa longueur). Voir la sonde passer dans l'œsophage a également été une problématique, car l'œsophage n'était pas vraiment « collé » au cuir, mais cela a été résolu en passant des lanières de cuir afin de **plaquer l'œsophage au revêtement** du côté gauche du cheval. (Voir figure 37)

Le **soufflet** placé crânialement au larynx et le cul de sac de l'œsophage sont tous les deux amovibles (respectivement par une fermeture éclair et un système d'embouts plastiques), de manière à permettre un **lavage complet** de la chambre à air, voire son changement.

D'un point de vue **électronique**, la réalisation du **circuit** a été un challenge (annexe n° 5), et il a été nécessaire de recommencer deux fois ces opérations pour obtenir un résultat fonctionnel.

Trouver un **matériau adapté pour mimer le septum nasal** a également été un défi de taille, étant donné que la surface n'était pas plane, que la résine avait été peinte et que la plaque collée devait être résistante, transparente et pas trop épaisse. Un matériau répondant à tout ces critères a été recherché et après des essais infructueux en utilisant entre autre du plexiglas (PVC) 1,2 mm et de la colle « spéciale plexiglas », c'est une plaque de **polycarbonate d'épaisseur 0,5 mm** qui a été retenue.

D'autres points ont posé soucis, mais sont eux plus anecdotiques. Les améliorations pour une éventuelle version 2 sont détaillés dans la partie suivante.

# DISCUSSION : APPORT DE L'ATELIER DE SIMULATION, LIMITES DU PROJET ET AXES D'AMELIORATION

---

## **A. Apport de l'atelier de simulation**

Malgré les quelques modèles présentés dans la littérature [Peterson, 2017 ; Bennett et al., 2018], les simulateurs de sondage naso-gastrique du cheval ne sont que peu accessibles aux étudiants. Ne pouvant pas s'entraîner sur un modèle inerte avant leur passage en clinique, le premier sondage de l'étudiant peut devenir une expérience stressante, à la fois pour l'opérateur et le cheval : Abutarbush et al. (2006) ont dans ce sens montré que le E-learning était une alternative efficace à l'apprentissage traditionnel du sondage.

La combinaison du quiz en ligne et du simulateur mis en place dans le cadre de cette thèse a pour objectif de palier à ce manque de préparation de l'étudiant.

Les feedbacks du test permettent à l'élève de progresser et d'apprendre de ses erreurs, en autonomie par exemple, de même que les sons émis et les voyants activés par le simulateur en cas de réussite ou d'échec du sondage. Ces deux paramètres vont dans le sens des 1<sup>er</sup>, 6<sup>ème</sup> et 7<sup>ème</sup> points du tableau 8, « L'élève doit avoir un retour », « Le modèle s'adapte à plusieurs stratégies pédagogiques » et enfin « On doit pouvoir faire des erreurs, les détecter et les corriger sans conséquence préjudiciable. ». Dans le tableau 9, est inscrit en face des points clés, quelle partie de l'atelier (Q pour quiz, M pour maquette) remplit ce critère.

**Tableau 9 : Dix critères de qualité d'un atelier de simulation en enseignement médical (M : maquette et Q : quiz) [d'après Issenberg et al., 2005]**

DIX CRITERES DE QUALITE D'UN ATELIER DE SIMULATION
1. Durant l'apprentissage, l'élève doit avoir la possibilité d'avoir un retour sur sa performance. (Q & M)
2. L'élève doit l'effectuer plusieurs fois. (Q & M)
3. Il est intégré au cursus médical. (Q & M)
4. Il offre un niveau de difficulté croissant.
5. Il met en scène une multitude de cas cliniques.
6. Il s'adapte à plusieurs stratégies pédagogiques (groupe avec professeur, auto apprentissage, etc.). (M)
7. On doit pouvoir faire des erreurs, les détecter et les corriger sans conséquence préjudiciable. (Q & M)
8. Il permet un apprentissage individualisé, au rythme de chacun. (Q & M)
9. Les objectifs sont clairement explicités. (Q & M)
10. Il offre une expérience au plus près de la réalité clinique. (M)

Cependant, ce modèle n'est pas encore entièrement optimisé et plusieurs points peuvent encore être améliorés.

## ***B. Limites du modèle et axes d'amélioration***

### ***a. Amélioration du quiz***

Le quiz en ligne pourrait être enrichi par la suite, en ajoutant d'autres situations cliniques par exemple, ou en créant des enchaînements de questions différents selon les choix réalisés par les étudiants : retour à la case départ en cas d'échec, différentes réactions du cheval suite à l'utilisation du tord-nez par exemple, etc. ...

La présentation esthétique pourrait être améliorée afin d'être plus ludique, en utilisant des plateformes plus graphiques que celle proposée par la fonctionnalité « test » de Moodle. Des mises en situation par e-learning, plus immersives, ont déjà été créées pour les manipulations d'obstétrique bovine [Selig, 2018] et peuvent servir de modèle pour l'amélioration du quiz.

### ***b. Amélioration de la maquette***

En ce qui concerne la maquette, les points à améliorer sont les suivants :

- Un bout du nez déformable afin de pouvoir poser un tord-nez lors de la réalisation du sondage ;
- Des sonorités différentes selon l'échec ou la réussite de l'étudiant ;

Ici, l'étudiant entend le même son lorsqu'il a heurté une formation anatomique qu'il ne fallait pas toucher, ou lorsqu'il a atteint l'estomac et donc réussit le sondage. La couleur de la LED change en revanche et celle assignée à l'estomac est de couleur verte afin d'être plus cohérent avec la notion de réussite ou d'échec.

- Un estomac contenant du liquide à siphonner ;

Avec l'ajout de capteurs électroniques basiques, il était compliqué de remplir l'estomac d'eau à siphonner. C'est un des points qui posent problème lors d'un sondage mais qu'il est en revanche plus facile à expliquer sur le terrain : la maquette permet de s'entraîner aux étapes les plus risquées.

- Un capteur en plus dans la fausse narine.

Ces points n'ont pas été intégrés dans ce premier essai de simulateur, par soucis de temps, de moyens et de conception.

## ***C. Perspectives d'utilisation de l'atelier réalisé***

### ***a. Réaliser une évaluation de performance***

Dans la même lignée que l'étude d'Abutarbush et al, (2006) il serait intéressant de comparer l'aptitude à réaliser un SNG sur un cheval vivant chez des élèves ayant ou n'ayant pas réalisé l'atelier au préalable. Cela peut faire l'objet d'une prochaine thèse par exemple.

**b. Utiliser ce modèle comme support d'évaluation**

Évaluer tous les élèves sur un sondage sur animal vivant présente des d'inconvénients d'ordres divers. Tout d'abord un problème éthique : sonder un cheval de manière répétée seulement pour tester les élèves est inenvisageable. Problème d'égalité entre étudiants : tous les chevaux ne sont pas aussi faciles à sonder les uns que les autres, et ils sont également plus ou moins coopératifs.

Faire réaliser un sondage sur ce simulateur permettrait donc d'attribuer une note juste et cohérente avec les connaissances théoriques et pratiques de l'étudiant.

**c. Tester l'intérêt des étudiants pour le modèle**

Il serait enrichissant de faire parvenir un questionnaire aux étudiants, et de recueillir leurs avis a posteriori sur le réalisme et la praticité de la maquette. Ces avis pourraient constituer une base de départ pour la construction d'une version 2 d'un simulateur.

**d. Combiner avec d'autres gestes techniques**

L'idée a été évoquée de pouvoir réaliser d'autres gestes techniques sur ce modèle, en combinaison avec le SNG. Les anesthésies faciales par exemple pourraient être intégrées à la tête, en ajoutant des capteurs électriques puis en recouvrant la tête d'une peau. Dans l'état actuel des choses, cela surchargerait la maquette.



# CONCLUSION

---

Le sondage naso-gastrique est un acte fréquemment pratiqué chez le cheval, qui peut être diagnostique, thérapeutique et même salvateur chez le cheval. Il est indiqué notamment en cas de colique, d'obstruction œsophagienne ou de déshydratation et permet l'administration de nombreux liquides ou médicaments. C'est une aide cruciale et un geste de base essentiel qui se doit d'être maîtrisé en fin de cursus vétérinaire.

La création d'un atelier de formation au sondage naso-gastrique, ayant pour objectif d'être réalisé par les étudiants préalablement à leur arrivée en clinique, a été le moteur de ce travail. Pour cela, un atelier a été développé, constitué de deux activités se complétant l'une l'autre au sein de la salle d'apprentissage par simulation VetSims de l'EnvA.

La première, sous forme de quiz, permet à l'élève de tester de manière ludique ses connaissances théoriques sur le sondage, puis de les parfaire grâce à des corrections précises.

La seconde, en accès conditionné par la validation du quiz, permet à l'étudiant de réaliser un sondage sur un simulateur réaliste à échelle 1 : 1. Accompagné de fiches explicatives, il est à réaliser à deux étudiants, en auto-apprentissage. Il autorise l'étudiant à faire des erreurs, les lui notifie grâce à un système électronique intégré, et lui donne la possibilité de les corriger, jusqu'à la réussite de la procédure.

Ce travail constitue une première tentative d'auto-apprentissage du sondage naso-gastrique au sein du cursus vétérinaire d'Alfort et peut encore probablement être amélioré sur certains points. Il serait en revanche intéressant de réaliser une étude visant à déterminer l'apport de cet atelier dans l'efficacité au sondage naso-gastrique des élèves vétérinaires, à la fois par une évaluation de leur compétence et par un recueil de leur ressenti.





# LISTE DES REFERENCES BIBLIOGRAPHIQUES

---

- ABRAHAMSEN E.J. (2009) Options for Managing Colic Pain. In Hagyard Equine Medical Institute [<https://www.hagyard.com/wp-content/uploads/2018/04/Colic-Pain-Management.pdf>] (Consulté le 23/10/2019)
- ABUTARBUSH S.M., NAYLOR J.M., PARCHOMA G., *et al.* (2006) Evaluation of Traditional Instruction versus a Self-Learning Computer Module in Teaching Veterinary Students How to Pass a Nasogastric Tube in the Horse. *J Vet Med Educ.*, 33(3), 447-454
- ABUTARBUSH S.M. (2015) Dysphagia. In *Robinson's Current Therapy in Equine Medicine*, Eds Sprayberry K.A., Robinson N.E., 7<sup>e</sup> ed. St Louis, MO, Elsevier, pp 369-372
- ABUTARBUSH S.M., CARMALT J.L. (2008) Endoscopy of the esophagus. In *Endoscopy and Arthroscopy for the Equine Practitioner*. Jackson, Wyoming, Teton Newmedia, pp 102-106
- AIDAR S., NAYLOR P.J., WILLIAM J. (2019) Gastrointestinal: nasogastric intubation technique in horses. In *Vetstream*, [<https://www.vetstream.com/treat/equis/technique/gastrointestinal-nasogastric-intubation>] (consulté le 26/12/2019).
- AINSWORTH D.M., HACKETT R.P. (2003) Disorders of Specific Body Systems : Disorders of the respiratory system. In *Equine Internal Medicine*, Eds Reed S., Sellon D., Bayly W., 2<sup>ème</sup> ed., St Louis, MO, Saunders Elsevier, pp 302
- BAIRD A.N., TRUE C.K. (1989) Fragments of nasogastric tubes as esophageal foreign bodies in two horses. *J. Am. Vet. Med. Assoc.* 194(8), 1068-1070
- BARONE R. (1997) Planche 34, Coupe sagittale de la tête d'un cheval, Planche 151, Organes de la région diaphragmatique de l'abdomen du cheval & Planche 325, Différents types de cornets nasaux. *Anatomie Comparée des Mammifères Domestiques*, Tome troisième, Splanchnologie I, 874 p., Paris, Vigot
- BAXTER R., HILLYER M., NAYLOR P.J., HEPWORTH-WARREN K. (s. d.) Esophagus: obstruction in horses. In *Vetstream*, [<https://www.vetstream.com/clinical-reference/equis/diseases/esophagus-impaction>] (consulté le 26/12/2019)
- BENNETT M., GÖTSCHEL C., MULLARD J. (2018) Clinical Skill Sheet : 19.52. Passing a nasogastric tube in a horse. In *Veterinary Clinical Skills Manual*, Eds Coombes N., Silva-Fletcher A. , pp 313-317
- BREUER J., BÖTTCHER D., REISCHAUER A., *et al.* (2011) Retrospective analysis of 74 horses with disorders of the oesophagus: *Pferdeheilkunde* 27(1), 15-25
- BROQUIN-LACOMBE C. (2017) Les méthodes de simulation dans l'enseignement vétérinaire : comparaison de la salle Vetsims de l'École Nationale Vétérinaire d'Alfort et d'autres salles de simulation vétérinaire en Europe. Thèse Méd. Vét. EnvA.
- BROWN J.A., HART S.K. (2013) Enteral Fluid Therapy. In *Practical Guide to Equine Colic*, Eds Southwood L.L. Ames, Iowa, Wiley-Blackwell, pp 62-70, 356p.
- BUDRAS K.-D., SACK W., RÖCK S. (2009) Anatomy of the horse, 5<sup>ème</sup> ed, Vet. Hannover, Schlütersche.

- CAMACHO-LUNA P., ANDREWS F.M. (2015) Esophageal Disease. *In Robinson's Current Therapy in Equine Medicine*, Eds Sprayberry K.A., Robinson N.E., 7<sup>e</sup> ed. St Louis, Missouri, Elsevier, pp 274-279.
- CAUDLE A., PUGH D. (1986) Restraint. *Vet. clin. North Am., Equine pract.* 2(3), pp. 645-651
- CHAUVEAU A., ARLOING S. (1890), *Traité d'anatomie comparée des animaux domestiques*, Paris, Lib. J.B. Baillière et Fils ed.
- CHEDEVERGNE S. (2015) Évolution de la contention physique chez les chevaux en lien avec la féminisation du métier de vétérinaire équin. Thèse Méd. Vét. EnvA.
- CHEVAL ET DROIT (2006) Cour d'Appel de Douai – 3<sup>ème</sup> Chambre. [[http://www.chevaletdroit.com/news/print\\_news/1483](http://www.chevaletdroit.com/news/print_news/1483)] (Consulté le 23/01/2020)
- CIRIER P. (2004) Les coliques digestives du cheval. Paris, Vigot Maloine.
- COLLARD C. (2017) Utilisation d'un mannequin canin pour l'apprentissage du positionnement radiographique en contention active et passive : application à la mise en place d'un atelier pédagogique au sein de la plateforme de simulation médicale vétérinaire Vetsims. Thèse Méd. Vét. EnvA.
- COOK W.R. (1999) Pathophysiology of bit control in the horse. *J Equine Vet. Sci.* 19(3), 196-204
- CRAIG D., SHIVY D., PANKOWSKY R. (1989) Esophageal disorders in 61 horses. Results of non-surgical and surgical management. *Vet. Surg.* 18 (6), 432-438
- CRIBB N.C., KENNEY D.G., REID-BURKE R. (2012) Removal of a nasogastric tube fragment from the stomach of a standing horse., *Can Vet J* 53(1), 83-85
- DAVIS J.L. (2012) Equine Pharmacology. *In AAEPV's Equine Manual for Veterinary Technicians*. USA, Wiley-Blackwell, pp 174-177
- DECHANT J.E., MACDONALD D.G., CRAWFORD W.H., O'CONNOR B.P. (1998) Pleuritis associated with perforation of an isolated oesophageal ulcer in a horse. *Equine Vet. J.* 30(2), 170-172
- DEFLINE C., GLUNTZ X. (1999) Le sondage naso-gastrique chez le cheval adulte. *Pratique vétérinaire équine, Spécial coliques du cheval* 31, 65-70
- DEGUEURCE C., CHATEAU H. (2016) Dissection de la tête du chien et du cheval. UP Anatomie des animaux domestiques, Maisons-Alfort.
- DEUBNER J. (2008) The four common areas for primary choke, in *Endoscopy and Arthroscopy for the Equine Practitioner*, Jackson, Wyoming, Teton Newmedia, pp. 106-113.
- DIFRANCO B., SCHUMACHER J., MORRIS D. (1992) Removal of nasogastric tube fragments from three horses. *J. Am. Vet. Med. Assoc.* 201(7), 1035-1037
- DOHERTY T.J., VALVERDE A. (2006), *Manual of Equine Anaesthesia and Analgesia*, Eds Doherty T.J., Valverde A., Oxford ; Ames, Iowa, Blackwell Pub.
- DRENDEL T. (2009) Les Coliques digestives du cheval : étiologie, examen clinique et prise en charge en pratique ambulatoire. Thèse Méd. Vét. Université Cheikh Anta Diop de Dakar.

- DROZDZEWSKA K., POCNIC E., SCHWARZ B. (2020) Nasogastric Intubation as Health and Safety Risk in Equine Practice - A Questionnaire, *J Equine Vet. Sci.* 88.
- DUGAN B. (2013) Nursing Care : nasogastric intubation. *In Veterinary Technician's Large Animal Daily Reference Guide*, Eds D'Andrea A., Sjogren J.S., Danvers, Wiley-Blackwell, pp 220
- DUNCANSON GR. (2006) Equine oesophageal obstruction : a long-term study of 60 cases. *Equine Vet Educ* 18, 262-265
- FEHR J. (2013) Nasogastric Intubation. *In Practical Guide to Equine Colic*. Ed. Southwood, L.L., Ames, Iowa, Wiley-Blackwell, pp 38-44
- FEIGE K., SCHWARZWALD C., FÜRST A., KASER-HOTZ B. (2000) Esophageal obstruction in horses: a retrospective study of 34 cases. *Can Vet J* 41(3), 207-210
- HARDY J., STEWART R.H., BEARD W.L., YVORCHUK-ST-JEAN K. (1992) Complications of nasogastric intubation in horses : nine cases (1987-1989). *J. Am. Vet. Med. Assoc.* 201(3), 483-486
- HARDY J. (2003) Critical Care. *In Equine Internal Medicine*, Eds Reed S., Bayly W., McEachern R.B., Sellon D., 2<sup>e</sup> ed., St Louis, Saunders, pp 284
- ISSENBERG S.B., MCGAGHIE W.C., PETRUSA E.R., LEE GORDON D., SCALESE R.J. (2005) Features and uses of high-fidelity medical simulations that lead to effective learning: a BEME systematic review. *Med Teach* 27(1), 10-28
- KNOTTENBELT D.C., HARRISON L.J., PEACOCK P.J. (1992) Conservative treatment of oesophageal stricture in five foals. *Vet. Rec.* 131(2), 27-30
- LAGERWEIJ E., NELIS P.C., WIEGANT V.M., VAN REE J.M. (1984) The twitch in horses: a variant of acupuncture. *Science* 225(4667), 1172-1174
- LE JEUNE S., WHITCOMB M.B. (2014) Ultrasound of the equine acute abdomen. *Vet. Clin. North Am. Equine Pract.* 30(2), 353-381.
- LECOQ A. (2012) La contention physique des équidés domestiques. Thèse Méd. Vét. EnvA.
- LEITCH M. (2017) Up and Over : Stop Horse Rears and Backward Falls. *In Practical Horseman*. [<https://practicalhorsemanmag.com/health-archive/up-and-over-stop-horse-rears-and-backward-falls-11596>] (consulté le 05/04/2020).
- LIVESEY M.A., ARIGHI M., DUCHARME N. (1988) Equine colic : Seventy-six cases resulting from incarceration of the large colon by the suspensory ligament of the spleen. *Can Vet J* 29, 135-141
- LUNN D.P., PEEL J.E. (1985) Successful treatment of traumatic oesophageal rupture with severe cellulitis in a mare. *Vet. Rec.* 116(20), 544-545
- MARTIN C. (2018) Création d'un atelier de simulation pour l'apprentissage de l'exploration endoscopique des voies respiratoires hautes chez le cheval à destination de la salle Vetsims de l'École nationale vétérinaire d'Alfort. Thèse Méd. Vét. EnvA.
- MEYER G.A., RASHMIR-RAVEN A., HELMS R.J., BRASHIER M. (2000) The effect of oxytocin on contractility of the equine oesophagus: a potential treatment for oesophageal obstruction. *Equine Vet. J.* 32(2), 151-155

- MOLES A. (2003) Intérêt de l'endoscopie digestive en médecine équine. Thèse Méd. Vét. ENV Toulouse.
- MORTON A.J., BAUCK A.G. (2015) Imaging, Endoscopy, and Other Diagnostic Procedures for Evaluating the Acute Abdomen. *In Robinson's Current Therapy in Equine Medicine*, Eds Sprayberry K.A., Robinson N.E., 7<sup>e</sup> ed. Elsevier, pp 304-308
- MUELLER P., TAYLOR F. (2002) Physical examination. *In Manual of equine gastroenterology.*, Eds Mair T., Ducharme N., Philadelphia, Wiley-Blackwell, Saunders Company, pp 3-8
- MUNROE G., NAYLOR P.J. (s. d.) Esophagus: stricture in horses. *In Vetstream* [<https://www.vetstream.com/clinical-reference/equis/diseases/esophagus-stricture>] (consulté le 26/12/2019).
- ORSINI J.A., DIVERS T.J. (2008) Gastric Impaction. *In Equine Emergencies: Treatment and Procedures*, 3<sup>ème</sup> ed. Elsevier Health Sciences, St Louis, pp 122-123
- PAPICH M.G. (2019) Overview of Major Antibiotics Classes. *In Pharmacotherapeutics for Veterinary Dispensing*. Wiley-Blackwell, pp 189-230
- PETERSON C., FERGUSON C. (2017) Class of 2017: Christian Peterson leaves 3-D legacy for future Vet Med students. *In University of Calgary*. [<https://www.ucalgary.ca/news/class-2017-christian-peterson-leaves-3-d-legacy-future-vet-med-students>], (Consulté le 01/07/2019)
- READ E.K., BARBER S.M., WILSON D.G., BAILEY J.V., NAYLOR J.M. (2002) Oesophageal rupture in a Quarter Horse mare: unique features of liquid enteral hyperalimentation and fistula management. *Equine Vet. Educ.* 14(3), 126-131
- ROBERT V. (2016) Nasogastric intubation in horses, *Vet Times*. [<https://www.vettimes.co.uk/article/nasogastric-intubation-in-horses>] (consulté le 20/12/2019).
- ROBERTSON J., MUIR W. (2009) Physical Restraint. *In Equine Anesthesia: Monitoring and emergency therapy*, Eds Muir W., Hubbel J., 2<sup>ème</sup> ed. Philadelphia, Saunders Elsevier, pp 109 – 120
- ROBINSON N.E. (2013) Overview of Respiratory Function: Ventilation of the Lung. *In Cunningham's Textbook of Veterinary Physiology*, Eds Klein B.G., 5<sup>ème</sup> ed. Philadelphia, Elsevier, pp 495-505
- ROONEY D.K. (2003) Applied Nutrition. *In Equine Internal Medicine*, Eds Reed S., Bayly W., McEachern R.B., Sellon D., 2<sup>e</sup> ed. St Louis, Saunders, pp 259
- ROSE R.J., HODGSON D.R. (2000) Alimentary System, Passage of a Nasogastric Tube. *In Manual of Equine Practice*, 2<sup>e</sup> ed. Philadelphia, W.B. Saunders, pp 283-284
- SELIG M. (2019) Intérêt d'un atelier de simulation scénarisé par e-learning dans l'apprentissage de la gestion des dystocies dans l'espèce bovine. Thèse Méd. Vét. EnvA.
- SLACK J. (2013) Gastric distension, impaction. *In Practical Guide to Equine Colic*. Eds Southwood L., Ames, Iowa, Wiley-Blackwell, pp 131-132
- SOUTHWOOD L.L. (2013) Enteral Fluid Therapy, Assessing for reflux & Appendix B: Drug Dosages used in the Equine Colic Patient. *In Practical Guide to Equine Colic*. Ames, Iowa, Wiley-Blackwell, pp 62-70, 42-43, 330-337

- SOUTHWOOD L., WILKINS P.A. (2015) *Equine Emergency and Critical Care Medicine*. CRC press.
- STRATTON-PHELPS M. (2008) Nutritional management of the hospitalised foal. *In The Equine Hospital Manual*. Blackwell Publishing, pp 297-298
- TENNENT-BROWN B.S. (2014) Nutritional Support. *In Equine Emergency and Critical Care Medicine*, Eds Southwood L.L., Wilkins P.A. CRC Press, pp 700
- TODHUNTER R.J., STICK J.A., TROTTER G.W., BOLES C. (1984) Medical management of esophageal stricture in seven horses. *J. Am. Vet. Med. Assoc.* 185(7), 784-787
- UNIVERSITY OF QUEENSLAND (2013) ATT 048 Passing a Nasogastric Tube in horses, *In University of Queensland*, [\[http://www.uq.edu.au/research/integrity-compliance/files/animal/sops/att/sop\\_att\\_048\\_passing\\_a\\_nasogastric\\_tube\\_in\\_horses.pdf\]](http://www.uq.edu.au/research/integrity-compliance/files/animal/sops/att/sop_att_048_passing_a_nasogastric_tube_in_horses.pdf) (Consulté le 10/10/2013)
- VSI (2019) Equine Palpation / Colic Simulator. *In VSI: Vet Simulator Industries*. [\[https://vetsimulators.com/products/equine-colic-simulator/\]](https://vetsimulators.com/products/equine-colic-simulator/) (consulté le 01/01/2019)

## LISTE DES REFERENCES SPECIFIQUES DU QUIZ

---

- GLUNTZ X., GOGNY M. (2007) Les coliques du cheval, *Collection Atlas*. Rueil-Malmaison, Éditions du point vétérinaire, 256 p.
- MAIR T.S. (Éd.) (2013) Nasogastric intubation. *In Equine Medicine, Surgery and Reproduction*, 2<sup>e</sup> ed. Edinburgh, Elsevier, pp 36
- MURRAY M.J. (2000) Review of equine gastric and intestinal physiology. *ACVIM* , 147-149
- THE GLASS HORSE : Equine Colic, Supplemental Text and Interactive CD (2001) . University of Georgia

# ANNEXE 1 : DETAIL DES QUESTIONS DU QUIZ REALISE SUR EVE

« Monsieur du Pin qui travaille dans un centre équestre de région parisienne, vous appelle pour son cheval Pompom qui "n'est pas bien, se couche et se relève régulièrement et ne semble pas confortable..." ».

Pompom vit en box sur paille et a la fâcheuse habitude de se goinfrer de celle-ci dès qu'il s'ennuie...

Grâce à ces informations et à votre connaissance légendaire de la médecine équine, vous avez la forte suspicion que Pompom est en colique et vous aurez très probablement besoin de le sonder ! »

## 1. Établissez une liste de matériel nécessaire au sondage naso-gastrique sur le terrain à emporter dans votre voiture en supposant que Monsieur du Pin ne possède rien sur place.

Placez chaque objet dont vous pensez avoir besoin sur l'image de gauche et placez tous le reste du matériel proposé dans celle de droite.

- 1 bidon de paraffine
- 1 bouteille de coca-cola
- 1 licol et une longe
- 1 tord-nez
- du charbon actif
- des sondes de différentes tailles
- 2 seaux
- 1 pompe
- 1 entonnoir
- sédation
- spray ou gel anesthésique
- des électrolytes
- du sulfate de magnésium
- un pack de pansement
- 1 seau
- 1 bouteille de vinaigre blanc
- 1 pas d'âne

### Correction :

Vous avez tout pour sonder Pompom sur le terrain!

Le Coca-Cola<sup>®</sup> est en effet parfois utilisé en pratique dans les cas d'impaction d'estomac. Cela pourrait vous être utile!

Le charbon actif permet lui de réduire l'absorption des endotoxines, dans l'hypothèse où Pompom se serait rué sur la brouette de granulés.

L'usage de la paraffine est débattu. Vous allez toujours garder un bidon avec vous dans la voiture au cas où cela vous serait utile mais elle ne permet pas de résoudre toutes les sortes de colique. Sa principale utilisation réside dans son pouvoir laxatif qui facilite le transit et prévient les coliques de stase. Elle agit également comme marqueur de reprise du transit étant donnée qu'elle n'est pas digérée, on peut la voir réapparaître autour des crottins par la suite.

L'eau complétement en électrolytes est souvent la meilleure chose à faire ingérer au cheval en colique car elle apporte une hydratation directe du contenu digestif et facilite la reprise du transit.

Le sulfate de Magnésium est lui contre-indiqué sur le terrain car il provoque un appel d'eau majeur dans la lumière intestinale, ce qui facilite la reprise du transit également mais qui implique que le cheval doit être très fortement réhydraté par la suite. La fluidothérapie Intraveineuse est donc associée à l'utilisation du sulfate de magnésium.

L'entonnoir ou la pompe sont deux moyens d'injecter dans la sonde et l'utilisation de l'un ou de l'autre dépend de ce qu'il faudra injecter (la paraffine s'injecte facilement à la pompe, mais le charbon ou les 'soupes' la bloquent). Il vous faudra par ailleurs deux seaux minimum (un pour mettre le liquide à injecter dans la sonde et l'autre pour récupérer le reflux) et non pas un seul. (gradués de préférence)

Pansements, pas d'âne et vinaigre blanc ne vous serviront pas directement pour le sondage, et le vinaigre blanc ne vous servira pas du tout !

## 2. Excepté pour vérifier l'absence de reflux chez un cheval en colique, comme dans le cas de Pompom, quelles sont les indications du sondage naso-gastrique?

Veillez choisir au moins une réponse :

- Traitement de l'impaction de l'estomac
- Diagnostic et traitement de l'obstruction œsophagienne
- Hydratation avant une course chez un cheval déshydraté
- Réduction de la distension stomacale lors de douleur abdominale
- Nutrition du cheval lors d'anorexie




- Administration de solutés de réhydratation, de paraffine, d'anthelminthiques

**Correction :**

Toutes ces réponses peuvent justifier un sondage chez le cheval malade ou sain.

Pour illustration, on peut voir ici un cheval présentant un reflux alimentaire bilatéral dû à un bouchon œsophagien.



Le bouchon œsophagien est par ailleurs une urgence relative car il n'obstrue pas les voies respiratoires dans la majorité des cas.

- ❖ Vous conseillez à Monsieur du Pin de faire marcher Pompom 10-15 mn et de lui mettre un panier de jeûne au box le temps que vous arriviez.



*Il semble ravi..*

- ❖ Vous arrivez chez Monsieur du Pin. Pompom, cheval de club de 12 ans, est assez abattu ; il semble avoir transpiré et présente des abrasions sur les pointes de hanche. Après avoir repris des commémoratifs (sur la durée de la colique, la date des derniers crottins, etc...), vous réalisez un examen clinique et vous établissez que Pompom présente une fréquence respiratoire (FR) à 20 mpm, une fréquence cardiaque (FC) à 50 bpm, des muqueuses roses pâles et une déshydratation proche de 0%.

**3. Que décidez-vous de réaliser en premier lors de votre examen clinique ?**

Veuillez choisir une réponse :

- Palpation transrectale  
 Sondage naso-gastrique  
 Prise de sang pour analyse  
 Paracentèse abdominale pour analyse du liquide péritonéal

**Correction :**

Pompom présente des constantes qui révèlent une douleur et qui confirme la colique que vous suspectiez. La situation permet tout de même de réaliser une palpation transrectale dans un premier temps, qui va vous orienter dans votre démarche diagnostique.

Par chance, Monsieur du Pin a un travail chez lui (ce qui est plutôt rare d'habitude, mais le club a aussi une activité de haras reproduction, ce qui explique cette opportune coïncidence). Vous pouvez donc palper Pompom sans problème !

Faites bien attention à votre sécurité dans le cas où vous faites la PTR sans travail, placez des bottes de paille entre vous et le cheval et sédatez le directement.

**4. Si Pompom avait présenté une FC à 70 bpm et une FR à 25 mpm et un pourcentage de déshydratation à 5%, qu'auriez-vous fait en premier ?**

Veuillez choisir une réponse :

- Analyse de liquide péritonéal  
 **Sondage naso-gastrique**  
 Analyse sanguine  
 Palpation transrectale

**Correction :**

Oui, c'est vrai, en cours, on vous a souvent dit qu'il fallait faire une palpation transrectale en premier sur un cheval en colique, mais il existe une exception ! Si Pompom avait une FC à 70bpm, (Limite supérieure fixée à 60bpm), ce ne serait probablement pas ce qui l'aiderait le plus.

Sur un cheval très tachycarde en colique, réaliser une palpation transrectale dans un premier temps pourrait vous faire perdre du temps, voire aggraver son état.

Il faudrait donc d'abord sonder !

5. Vous décidez donc de sonder Pompom, mais prenez la peine de réaliser un examen rapide, complémentaire de votre examen clinique. Celui-ci vous permet d'évaluer la distension de l'estomac du cheval. Quel est-il ?

Veuillez choisir une réponse :

- Palpation transrectale
- Auscultation digestive
- Percussion de l'abdomen
- Échographie**
- Paracentèse abdominale

**Correction :**

L'échographie permet de bien visualiser l'estomac, et de qualifier la place que celui prend, à supposer qu'il soit un minimum rempli (d'air, de liquide ou d'aliment).

Mais encore faut-il savoir où placer la sonde!

6. Voici une photo de Pompom : Où placez-vous la sonde pour visualiser son estomac ?



[Marqueur à placer]

**Correction :**

Vous allez visualiser l'estomac à gauche au niveau du 10ème EIC dans le tiers intermédiaire (DV) de l'abdomen puis déplacer la sonde dans les 2-3 EIC crânialement et caudalement. L'estomac s'évalue donc entre le 8-10ème et le 15ème EIC sous le bord ventral des poumons et médialement à la rate. [Reef, 1998; Depecker, Robert, 2012].

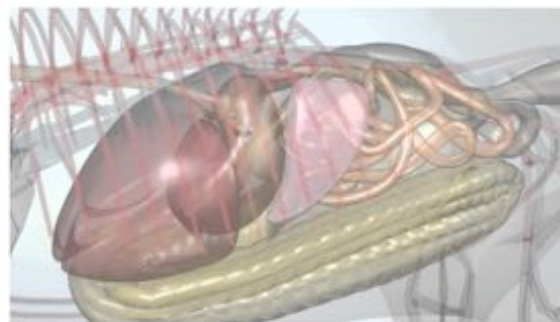
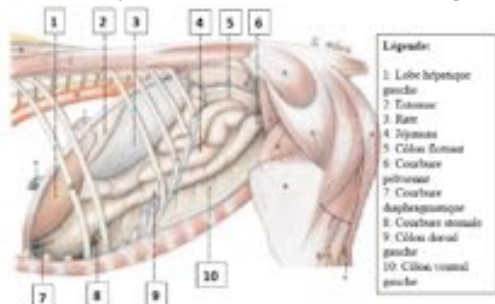


Figure 4 : Topographie des organes adjacents à la paroi abdominale du flanc gauche (modifié d'après Budras et al. 2011).

Figures 1 et 2 : Vue 2D et 3D du côté gauche des organes abdominaux [Budras et al, 2009 ; Glass Horse, 2001]

On obtient alors une image semblable à celle-ci :

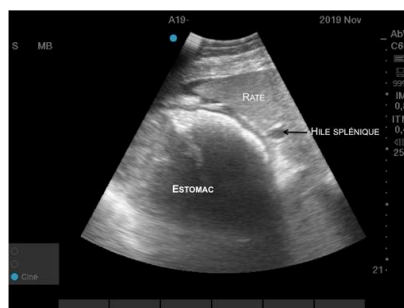

Figure : Échographie d'estomac, réalisée à la clinique équine de l'EnvA chez un cheval en colique

7. L'échographie montre que l'estomac de Pompom occupe 4 espaces intercostaux. Ce sont des dimensions normales a priori.

Sélectionnez une réponse :

- Vrai
- Faux

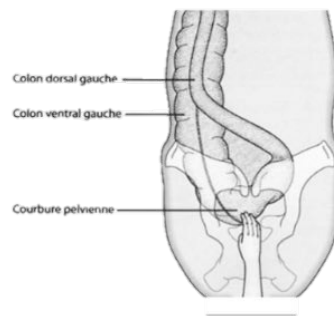
**Correction :**

En effet, dans le cas d'un estomac non vide, on considère qu'il est anormalement distendu s'il fait plus de 5 EIC et s'il dépasse le 14-15ème EIC.

Il doit faire donc au maximum 5 EIC [Lejeune et Whitcombe, 2014]. Certains auteurs fixent même une limite à 3-4 EIC [Slack, 2013]

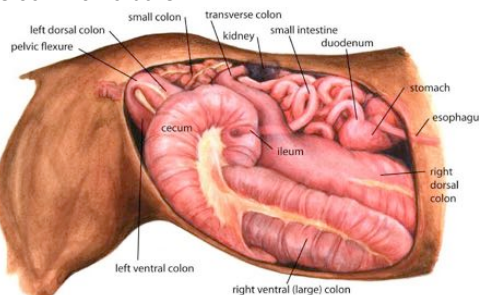
Cela va venir compléter les informations apportées par la suite par le sondage naso-gastrique et la palpation transrectale.

- ❖ **L'échographie montre donc un estomac de taille et de localisation normales.**  
**La PTR et le sondage naso-gastrique sont indispensables pour compléter votre examen clinique et orienter votre diagnostic.**
  
- ❖ **Vous réalisez une palpation transrectale, et vous sentez des intestins très chargés en contenu alimentaire.**



**Figure : Palpation transrectale d'une impaction de la courbure pelvienne, vue dorsale [d'après Gluntz et Gogny 2007]**

Cela vous fait penser à une impaction de la courbure pelvienne. Cela vient alors en premier dans votre diagnostic différentiel, et c'est cohérent avec les commémoratifs.



**Figure : Tube digestif du cheval, du côté droit, permettant de localiser la courbure pelvienne (pelvic flexure), en position dorsale et facilement palpable par PTR**

L'impaction de la courbure pelvienne est une cause très classique de colique chez des chevaux vivant en box, s'exerçant peu et mangeant beaucoup de paille. En raison de l'anatomie de leur tube digestif, l'ingesta qui n'est pas assez hydraté a du mal à passer ce rétrécissement.

8. Depuis votre arrivée, Pompom semble abattu et relativement calme. Comment appréhendez vous sa contention ?  
Veuillez choisir une réponse :

- Vous sédatez tout de suite afin de ne pas faire paniquer Pompom lors du sondage et de ne pas l'épuiser.
- Vous tentez d'abord un sondage sans sédation et dans le cas où Pompom serait récalcitrant au passage de la sonde, vous ferez appel à d'autres méthodes.

**Correction :**

On ne sédate pas nécessairement en première intention car cela diminue le réflexe de déglutition du cheval, qui nous est très utile par la suite.

9. Pompom se débat lorsque vous tentez d'insérer le tube dans la narine. Comment pouvez-vous tenter de résoudre ce contretemps ?

Veuillez choisir au moins une réponse :

- Demander à la personne réalisant le sondage avec vous de maintenir la tête plus fermement.
- Spray anesthésique local dans la narine, quelques minutes avant le sondage.**
- Tord Nez**
- Pli de peau


### **Correction :**

Le **tord-nez**, même si parfois mal perçu par les clients, peut être une manière très efficace de canaliser la tête du cheval (et de tranquilliser tout le cheval) sans effort pour le vétérinaire qui sonde ni pour son aide. L'application d'un tord-nez s'accompagne d'une libération de bêta-endorphines et d'une diminution de la fréquence cardiaque en l'absence de stimulus nociceptif. [Lagerweij, 1984] Cet effet cesse cependant au bout de 10 à 15 mn.

Il est toutefois nécessaire de bien savoir le poser et être précautionneux lors de son utilisation ! (Voir atelier VETSIMS)



Figure : Tord-nez classique



Mise en place du tord-nez classique [Lecoq, 2012]

Le **spray anesthésique** est parfois efficace, il vaut la peine d'être tenté également avant de sédaté le cheval.

### **10. Pompom est très coopératif avec un tord-nez, mais imaginez le cas contraire, qu'auriez vous pu administrer comme sédation ?**

Veillez choisir au moins une réponse :

- Morphine
- Flunixin
- Phénothiazine (Acépromazine,...)
- Alpha-2-agoniste (Romifidine, Xylazine, Détomidine...)**

### **Correction :**

Les **alpha-2 agonistes** sont très utilisés dans cette situation (cheval présentant un épisode de colique sans autre problème cardiovasculaire connu) car ils sont très rapides d'action (3-5 mn) et permettent une sédation efficace pendant 30 mn - 1 h en moyenne.

Il existe 3 molécules avec une AMM chez le cheval :

- **détomidine** : dose de 10  $\mu\text{g}/\text{kg}$  IV pour une action légère pour commencer, soit environ 0.5 ml de DOMOSSEDAN<sup>®</sup> pour un cheval de 500 kg. (et jusqu'à 1 ml)
- **romifidine** : dose de **0,05 à 0,12 mg/kg** IV, 0,1–0,2 mg/kg IM soit 2,8 à 6,8 ml de SEDIVET<sup>®</sup> pour un cheval de 500 kg.
- **xylazine**, moins souvent utilisée en France : dose de 0,6 à 1 mg/kg IV selon la RCP, (0,4–2,2 mg/kg IM), soit 3 à 5 ml IV de xylazine 100 mg/ml (dosage assez peu disponible en France) pour un cheval de 500 kg. Avec du ROMPUN 2%<sup>®</sup> ou du SEDAXYLAN<sup>®</sup> (20 mg/ml) on donnera 12 à 25 ml IV. Ces volumes conséquents sont assez peu pratiques à administrer, et l'on utilisera plus souvent la xylazine pour des patients de petite taille (poulains ou poneys).

La sédation varie (légère à forte) selon la dose, avec une analgésie variable d'un animal à l'autre, et une relaxation musculaire nette.

Les alpha-2 agonistes peuvent être associés à des **opioïdes** si la procédure est douloureuse ou si le cheval est vraiment récalcitrant : butorphanol 0,01 – 0,1 mg/kg IV ou IM (environ 0,5 – 1 ml de TORBUGESIC®) ou à de la morphine 0,20 mg/kg IV, 0,25 mg/kg IM, soit environ une ampoule de 5 mL de Morphine à 20 mg/ml.

On n'utilise jamais les opioïdes seuls sans sédation car ils pourraient entraîner une excitation paradoxale. [Southwood, 2013 (Appendix B) ; Doherty et Valverde, 2006 (Opioids)]

❖ **Tout est enfin prêt pour sonder Pompom ! C'est parti !**

**11. Dans l'idéal, où est ce que je me place par rapport à Pompom pour insérer le tube?**

Veuillez choisir une réponse :



**Correction :**

La principale problématique est ici de bien se placer de **l'un des côtés du cheval et non devant**, ce qui est source d'accidents facilement évitables !

On peut toujours préférer se placer à droite mais ce n'est pas forcément intuitif et cela vous oblige à passer de l'autre côté afin de vérifier votre sondage de toute façon.

Si le naseau gauche a déjà été utilisé plusieurs fois et/ou que le sondage s'est mal passé à gauche, on pourra commencer directement par la droite.

En revanche, vous verrez que pour une fois, se placer **du même côté que votre assistant n'est pas idéal**, vous allez mutuellement vous gêner.

**12. Où positionner votre sonde et avec quelle orientation ?** Placez un repère sur le naseau de Pompom correspondant au point d'entrée de votre sonde et indiquez avec quelle orientation vous insérez le tube dans le méat.



[2 marqueurs à placer]

Correction :



La sonde doit pénétrer dans la narine de manière ventro-médiale afin de s'insérer correctement dans **le méat ventral**.

On suit donc cette direction lors du sondage :

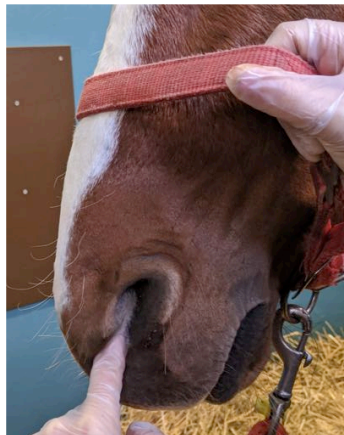
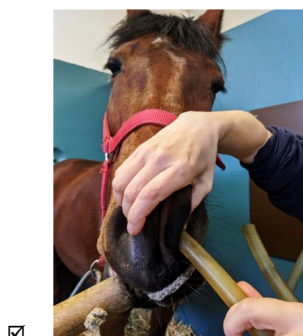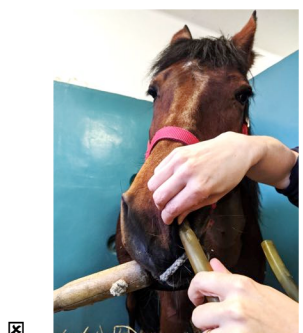
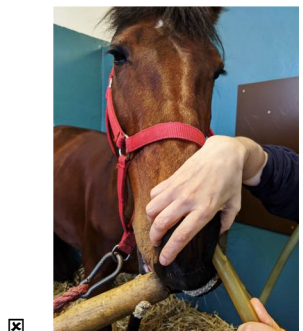

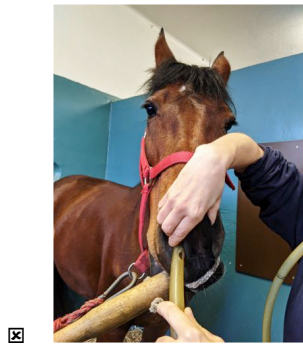

Figure : Orientation de la sonde lors du sondage [Clinique équine de l'EnvA, 2019]

**C'est presque la chose la plus importante à retenir pour réussir votre sondage!**

13. Comment allez vous positionner vos mains pour être le plus à l'aise sur la tête de Pompom?

Veillez choisir au moins une réponse :



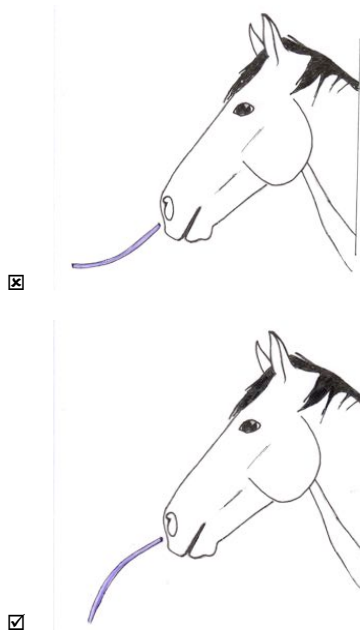
**Correction :**

Le but étant de pousser le tube en ventral et médial, peu importe votre position tant que cela est validé. Il faut que vous vous sentiez à l'aise! Attention cependant à ne pas obstruer la deuxième narine!

Selon les préférences, les vétérinaires sondent dans la narine droite ou gauche : les deux sont possibles, même si la convention est probablement de commencer par la gauche.

**14. Quelle est la courbure correcte à donner à votre sonde afin de rentrer dans la narine ?**

Veuillez choisir une réponse :



**Correction :**

Le but de cette manœuvre est de suivre la courbure naturelle du méat ventral et d'éviter des saignements d'irritation de la muqueuse nasale en passant la sonde.

Vous allez par ailleurs penser à repérer à ce moment là, la distance approximative entre les naseaux de Pompom et son pharynx.



Figure : Mesure de la longueur naseaux-pharynx sur la sonde [Clinique équine de l'EnvA, 2019]

❖ **Attendez attendez !! Tout va trop vite ! Dites moi d'abord dans quel ordre vous allez procéder pour sonder !**

**15. Remettez dans l'ordre toutes les étapes du sondage naso-gastrique**

**[Étapes et numéros à associer]**

**Correction :**

Les étapes doivent a priori se dérouler dans cet ordre :

1. Repérer la longueur naseaux-pharynx et naseaux/estomac et les noter sur la sonde
2. Réaliser une contention physique ou chimique appropriée à la situation
3. Se positionner à côté du cheval puis prévenir l'aide du début du sondage
4. Insérer la sonde, ventralement et médialement
5. Pousser la sonde sans forcer dans le méat approprié
6. Lorsque la sonde est enfoncée jusqu'au pharynx, encapuchonner le cheval
7. Attendre que le cheval déglutisse, Stimuler cette déglutition dans le cas contraire
8. Enfoncer la sonde en soufflant bien afin de dilater les parois de l'œsophage



9. VÉRIFIER le positionnement de la sonde dans l'œsophage et non dans la trachée
10. VÉRIFIER que la sonde est bien arrivée dans l'estomac
11. Noter tout reflux de liquide spontané
12. Injecter suffisamment d'eau pour amorcer le système de siphon et noter combien de litres sont récupérés dans le seau. S'il n'y a pas de reflux, l'administration de liquide ou de médicaments est possible. S'il y a du reflux, cela est contre-productif.
13. Souffler dans la sonde pour enlever tout le liquide résiduel
14. Plier la sonde, ou la boucher avec le pouce, pour empêcher tout retour de liquide et la retirer délicatement sans à-coups

Afin de bien ancrer toutes ces étapes dans votre esprit, voici une vidéo récapitulative :

**Vidéo du déroulement de toutes les étapes, entrecoupée de séquences explicatives et/ou de termes en sous titres définissant les gestes réalisés.**

**16. Vous avez enfoncé la sonde jusqu'au pharynx et vous n'arrivez plus à progresser. Que pouvez-vous faire pour que Pompom "déglutisse" la sonde ?**

Veillez choisir au moins une réponse :

- Chanter du Céline Dion, et plus particulièrement "All by myself"
- Injecter un peu de liquide avec la pompe
- Effectuer une rotation de la sonde**
- Effectuer des petits aller-retours délicats et souffler légèrement dans la sonde**
- Faire trois tours sur vous même à cloche pieds

**Correction :**

Ce sont deux manières de stimuler la déglutition sans pour autant être délétère pour l'animal. Attention à être délicat cependant dans vos gestes, pour ne pas traumatiser les structures rencontrées!

**17. En effectuant cette manipulation, vous avez soudain l'impression qu'il y a de l'espace devant la sonde et que vous pouvez l'enfoncer très facilement. Cela signifie que vous êtes dans l'œsophage.**

Sélectionnez une réponse :

- Vrai
- Faux**

**Correction :**

**En effet !**

1/ Si Pompom n'a pas dégluti, il y a peu de chance que vous soyez dans l'œsophage ;

2/ Lorsque la sonde est dans l'œsophage, en général, elle ne progresse pas très facilement car l'œsophage est une cavité collabée. En revanche, la trachée est un tube toujours ouvert dans lequel la sonde progresse sans obstacle. Vous êtes donc très probablement dans la trachée.

❖ **Après avoir bien compris toutes les étapes et leur ordre de réalisation, vous vous demandez alors "mais par où diantre passe ma sonde ?? Si je comprenais tout le chemin, je retiendrais tout ce paquet d'étapes beaucoup plus facilement ..."**

**18. Selon vous, par quel chemin passe votre sonde ?** Indiquez quel est le trajet qui représente celui de la sonde

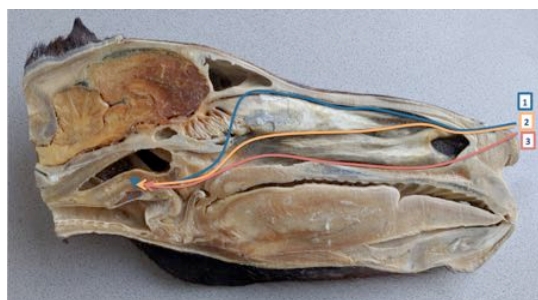


Figure : Tête plastinée de cheval en coupe sagittale

Veillez choisir une réponse :

- Trajet 2
- Trajet 3**
- Trajet 1

**Correction :**

La sonde doit passer par les naseaux, le méat ventral, passe donc juste au dessus du palais dur et du palais mou, puis vient se loger dans le pharynx. À cet endroit là, le tube passe soit dans l'œsophage soit dans la trachée. Dans le deuxième cas, il convient alors de replacer correctement la sonde.

**Vidéo d'endoscopie associée, présentant le trajet dans les différentes structures**

**19. Vous avez ressorti la sonde de la trachée, vous avez de nouveau stimulé Pompom, il vous semble bien qu'il a dégluti et que votre sonde est bien engagée dans l'œsophage. Quels sont les éléments qui vous indiquent cela de manière quasi certaine ?**

Veillez choisir au moins une réponse :

- Il n'y a pas d'air qui sort de la sonde de manière concomitante avec la respiration**
- Vous vérifiez que la pression est négative en aspirant dans le tube**
- Vous entendez un bruit lorsque vous secouez la trachée
- Pompom n'a pas toussé, le tube n'est donc pas dans la trachée
- Vous sentez la sonde dans l'œsophage au dessus du larynx et à la base de l'encolure**
- Vous avez vu passer et vous palpez la sonde dans l'œsophage en regardant la gouttière jugulaire du côté gauche du cheval**

**Correction :**

Il existe 4 manières de détecter le bon placement de votre sonde dans l'œsophage. Le cheval qui tousse en est une 4ème et peut être indicatif mais il existe des cas relativement fréquents où le cheval ne toussera pas même si la sonde est dans la trachée. Il ne faut donc pas se baser sur ce paramètre.

**Le plus fiable est clairement de voir passer et de palper la sonde!**

**20. Quel est le risque pour Pompom si vous avez positionné la sonde dans la trachée ?**

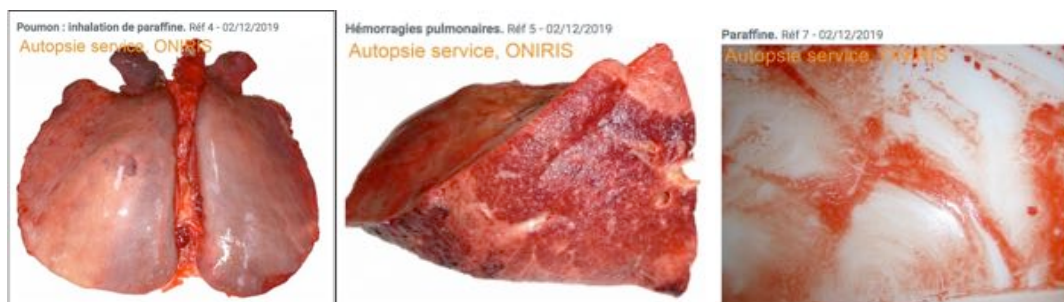Veillez choisir au moins une réponse :

- Injection de liquide (eau, paraffine,...) dans les poumons**
- Asphyxie par obstruction de la trachée avec la sonde
- Pas de reflux ni de soulagement de la pression de l'estomac dans le cas d'un cheval en colique**
- Dilatation de la trachée

**Correction :**

Si l'on injecte uniquement de l'eau et en faible quantité, cela peut ne pas avoir de conséquence majeure sur la santé du cheval (c'est ce que l'on réalise lors de lavages broncho-alvéolaire par exemple mais avec de l'eau stérile) sauf si le cheval est déjà en mauvais état général et donc plus sensible. En revanche si l'on injecte de la paraffine, cela peut avoir des conséquences dramatiques et très rapidement !

Un cas publié sur Vétofocus par le Dr Laëtitia Dorso, d'ONIRIS, illustre les risques du mauvais positionnement de la sonde.



Figures : Autopsie d'un cheval de 8 ans, vu pour impaction de la courbure pelvienne puis euthanasié suite à des complications de sondage à la paraffine dans les poumons. "Hémorragies pulmonaires multifocales, sévères, au niveau du lobe caudal gauche, caractérisées par un parenchyme pulmonaire de taille et de consistance fortement augmentées et de couleur beige et rouge (aspect bigarré), de multiples zones de coloration rouge circulaires, extensives, centrées sur les voies respiratoires à la section desquelles s'écoule un liquide séro-hémorragique, contenant de nombreuses gouttelettes lipidiques, d'aspect macroscopique compatible avec de la paraffine." [Photos du Dr Laëtitia DORSO]

**21. Quelle température d'eau allez-vous demander à Monsieur du Pin dans l'idéal ? Il vous demande s'il doit faire chauffer une bouilloire car il n'y a pas de robinet d'eau chaude à l'écurie.**

Veuillez choisir une réponse :

- Tiède pour permettre une dissolution du contenu gastrique plus facile en conservant une température physiologique**
- Froide pour stimuler le réflexe de déglutition et éviter une hémorragie
- Chaude pour stimuler les parois de l'estomac et dissoudre vraiment efficacement le contenu digestif compact

**Correction :**

Monsieur du Pin peut faire chauffer la bouilloire mais devra diluer avec de l'eau froide pour ne pas brûler l'estomac de Pompom.

**22. Au maximum, combien de litres d'eau administre-t-on en une seule fois à la pompe dans l'estomac du cheval adulte ? En supposant que votre pompe fonctionne correctement...**

Veuillez choisir une réponse :

- 10 coups de pompe à la fois, soit environ 1,5-2 litres d'eau
- 2 coups de pompe à la fois, soit environ 400 ml d'eau
- 12-15 coups de pompe à la fois, soit environ 2,5 litres d'eau
- 4-5 coups de pompe à la fois, soit environ 1 litre d'eau**

**Correction :**

1 litre d'eau à la fois, est une bonne quantité pour actionner le système de siphon sans pour autant fragiliser la muqueuse de l'estomac qui est impacté.

[Assessing for reflux - Southwood, 2013]

**23. Vous êtes sûr(e) d'être arrivé(e) dans l'estomac grâce à vos vérifications consciencieuses (et surtout grâce à la douce odeur que vous pouvez sentir...) , mais lorsque vous injectez de l'eau vous ne réaspirez rien : quelles peuvent être les raisons de cet échec ?**

Veuillez choisir au moins une réponse :

- Vous n'avez pas mis assez de liquide pour enclencher un retour mécanique de l'eau dans la sonde**
- Le contenu est trop dense**
- La sonde est dans l'estomac mais n'atteint pas la poche de liquide**
- Le bout de votre sonde n'est pas plus bas que l'estomac**
- La sonde touche la paroi de l'estomac**

**Correction :**

Plusieurs raisons peuvent justifier qu'aucun fluide ne revienne dans la sonde, et il vous faudra parfois être patient pour obtenir du reflux.

Si lorsque vous injectez du liquide, le retour se fait correctement au début puis se bloque (sonde contre la paroi de l'estomac), vous pouvez reculer votre sonde progressivement pour retourner dans une poche de liquide.

Pour vous aider, vous pouvez mesurer au préalable la distance entre les naseaux et l'estomac et le noter au marqueur sur la sonde. (Certaines sondes sont déjà labellisées à l'avance)



[Clinique équine de l'EnvA, 2019]

#### 24. Comment allez-vous estimer le volume de reflux gastrique de Pompom ?

Veillez choisir une réponse :

- Reflux net = Reflux obtenu - Reflux spontané - Volume d'eau administré pas la pompe
- Reflux net = Reflux spontané - Volume d'eau administré pas la pompe
- Reflux net = Reflux obtenu (spontané et non spontané) - Volume d'eau administré par la pompe**

#### Correction :

Il est recommandé de tenter au moins 5-10 fois d'obtenir du reflux en siphonnant. Le reflux net (L) est calculé en mesurant le volume total de reflux obtenu (L) et en soustrayant le volume d'eau tiède utilisée pour générer le siphon.

[Assessing for reflux - Southwood, 2013]

#### ❖ Vous arrivez enfin à siphonner l'estomac de Pompom!

**Vous obtenez 1,5L de reflux gastrique net de couleur verte / brune, d'odeur relativement peu désagréable mais vous retrouvez beaucoup de morceaux de paille, preuve accablante pour Mr Pompom, au banc des accusés dans le procès des mangeurs de paille.**

**(Si vous voulez être très consciencieux, vous pouvez également réaliser une analyse du pH de ce reflux, qui doit être entre 4 et 6 s'il provient de l'estomac et qui augmentera entre 6 et 8 s'il provient du duodénum ou du jéjunum.)**

#### 25. A partir de quelle quantité de reflux gastrique considère-t-on la situation comme pathologique ?

Veillez choisir au moins une réponse :

- 1L
- 2-3L**
- 3-4L
- 4-5L
- 6L
- 7-8L

#### Correction :

En effet, si le reflux net est supérieur à 2L, cela est indicateur d'un problème de reflux gastrique le plus souvent dû à un iléus, une entérite proximale ou une obstruction mécanique de l'intestin grêle. En revanche, l'absence de reflux, n'exclut pas totalement l'obstruction de l'intestin grêle et que certains chevaux avec une atteinte du gros intestin peuvent également présenter du reflux.

[Assessing for reflux - Southwood, 2013 ; Mair, 2013]

#### 26. Vous n'avez pas de reflux excessif et cela va dans le sens de votre hypothèse principale. Qu'allez vous administrer par la sonde pour débloquer l'impaction de la courbure pelvienne suspectée ?

Veillez choisir au moins une réponse :

- De l'eau seule
- Du charbon mélangé à de l'eau
- Du sulfate de magnésium
- De l'eau avec des électrolytes**
- De l'huile de paraffine**
- Du NaCl 0,9%

#### Correction :

On conseille en général d'administrer entre 4 et 6 L pour un premier bolus chez un cheval de 500kg (à répéter par la suite éventuellement si la situation ne s'améliore pas).

Le dosage des électrolytes dépend de vos pratiques et des produits dont vous disposez mais certains auteurs proposent des recettes de fabrication assez pratiques :

Table 7.2 Recipe for making a balanced electrolyte solution.

	Formulation	g/L water	Teaspoons/L water	ml/L water
NaCl	Table salt	4.9g	0.75 tsp	3.75 ml
KCl	Lite salt (50:50 NaCl/KCl)	0.74g	0.074 tsp	0.38 ml
NaHCO <sub>3</sub>	Baking soda	3.8g	1 tsp	5 ml

This recipe utilizes Lite salt for the source of KCl in the final solution.  
Source: Based on Lopes et al. (2004).

Table 7.3 Recipe for making a balanced electrolyte solution.

	Formulation	g/L water	Teaspoons/L water	ml/L water
NaCl	Table salt	6.0g	1 tsp	5 ml
KCl	KCl salt (pure)	0.3g	0.03 tsp	0.15 ml
NaHCO <sub>3</sub>	Baking soda	3.4g	1 tsp	5 ml

This recipe utilizes pure KCl salt for the source of the KCl in the final solution.  
Source: Based on Lopes et al. (2004).

La solution devra être le plus proche possible de celle du plasma. La paraffine agit comme laxatif et marqueur du transit !  
[Enteral Fluid Therapy - Southwood, 2013]

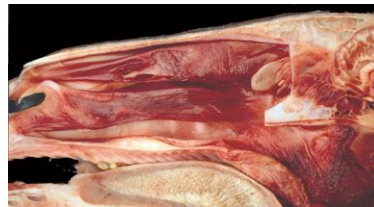27. Vous venez de retirer la sonde et Pompom présente soudain une épistaxis abondante. Quelle formation avez-vous probablement heurtée lors du sondage ?

[Répondre en un mot, sans article, sans faute d'orthographe]

**Correction :**

L'ethmoïde ou cornets ethmoïdaux est une formation richement vascularisée et sensible aux chocs.

28. Localisez la formation anatomique impliquée sur cette coupe longitudinale de tête de cheval.



[Marqueur à placer]

29. À quel moment y a-t'il le plus couramment collision entre la sonde et l'ethmoïde?

Veuillez choisir une réponse :

- Une fois la sonde placée et lors de l'injection de liquide
- À l'insertion de la sonde
- Au retrait de la sonde

**Correction :**

La sonde a souvent tendance à avoir un effet rebond si elle est retirée trop brusquement et à venir heurter cette formation anatomique.

Il est parfois possible de la heurter au sondage dans le cas de chevaux récalcitrants.

30. Que faites vous alors pour arrêter l'hémorragie ?

Veuillez choisir au moins une réponse :

- Vous accrochez une serviette à la muserolle du licol et la laissez pendre devant les narines du cheval, pour éviter de repeindre tout le box
- Vous mettez un bouchon dans la narine en question (coton compact, ou tout autre matière absorbante)
- Vous maintenez la tête du cheval en hauteur (au dessus du cœur)
- Vous laissez Pompom tranquille et vous revenez dans 10-15 mn
- Vous appliquez une poche de froid sur la narine qui saigne

**Correction :**

Le mieux est en effet de maintenir la tête du cheval à une hauteur suffisante pour éviter un saignement plus abondant (pas trop haut pour éviter que le cheval n'aspire de sang par la trachée).

Le bouchon dans la narine incite plus le cheval à s'ébrouer, ce qui réenclenche le saignement.

Certains praticiens appliqueront une poche de froid au niveau du sinus frontal (jamais sur la narine, ce qui n'a aucun sens) mais l'effet sur l'ethmoïde est loin d'être prouvé.

Si le saignement n'est pas stoppé en 10-15 mn, il convient d'investiguer plus en détail l'origine de celui-ci.

- ❖ **La colique ne vous semble pas chirurgicale et Mr du Pin préfère de toute façon gérer le problème de manière médicale dans un premier temps. Vous administrez un antidouleur anti-inflammatoire, de la CALMAGINE (métamizole) à une dose de 23 à 46 mg/kg IV selon la RCP soit 5 à 10 ml / 100 kg, et qui va agir environ 1 heure. Il est indispensable que Mr du Pin surveille l'état de Pompom et particulièrement une fois que l'analgésie aura arrêté de faire effet.**

### 31. Que demandez vous à Mr du Pin de surveiller ?

Veuillez choisir au moins une réponse :

- Surveiller si Pompom retrouve l'appétit pour sa ration de granulés
- La douleur (Bruxisme, attitude (agité, calme, prostré), bâillement, fréquence cardiaque...)
- Le passage de crottins et leur consistance, l'apparition de paraffine

#### **Correction :**

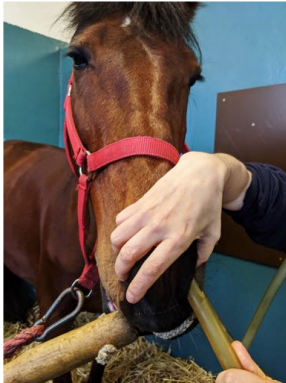Il faudra surveiller le passage de crottins et la réapparition de la paraffine (au bout de 24h normalement), ce qui indique la reprise du transit. Il ne faut pas redonner tout de suite une ration complète à Pompom! Le mieux est de le réalimenter progressivement sur **au moins 24h**.

- ❖ **Vous avez bien suivi l'évolution de Pompom car Mr du Pin vous a rappelé plusieurs fois. Pompom a repassé des crottins, et la paraffine a rapidement trouvé la sortie. Il a été réalimenté sur 24h comme prévu et celui-ci est désormais plus calme, comme avant! Vous conseillez par la suite, de donner du foin à volonté à Pompom, afin qu'il ne soit pas tenté de manger sa paille, et si possible de remplacer sa litière de paille par des copeaux.**

**BRAVO !**

**32. Maintenant que vous semblez prêt pour le sondage, saurez vous trouver les erreurs sur les photos et vidéos qui suivent ?**

Trouvez l'erreur ou la complication associée à chaque situation. Essayez d'abord de trouver l'erreur par vous même puis sélectionnez parmi l'une des réponses proposées!







Pour chaque présentation, associez une des affirmations suivantes :

- Erreur de sécurité pour l'opérateur (N°3)
- Sonde bloquée dans la fausse narine (N°4)
- Erreur de sécurité pour le cheval et l'opérateur (N°2)
- Mains mal positionnées, bloquent la respiration par l'autre narine (N°1)
- Saignement d'irritation lors du sondage (N°5)
- Sonde bloquée dans le méat ventral (Impossible)
- Sonde bloquée dans le méat dorsal (Non présenté, impossible d'y insérer la sonde)



33. Il existe de nombreuses causes d'accidents liées à la pose et à l'utilisation du tord-nez. Quelle est selon vous la situation correcte?

Veillez choisir une réponse :



**Correction :**

Le mieux est en effet de tenir le tord nez et la longe **ensemble**, et de placer ses mains aux deux tiers du tord nez environ afin d'avoir suffisamment de recul par rapport à la tête du cheval.



**34. D'après vous quelle est l'affection la plus probable, mise en évidence chez ce cheval ? Le son de la vidéo peut vous aider à déterminer quand le vétérinaire utilise la pompe et quand il récupère le liquide injecté ...**

Veillez choisir une réponse :

- Méga-oesophage
- Impaction de l'estomac
- Obstruction de l'oesophage (Bouchon, tumeur,...)**

**Correction :**

Une impaction de l'estomac n'aurait a priori pas cet effet là (et les commémoratifs n'allient pas dans ce sens ici) car : "Une augmentation de la pression gastrique entraîne une contraction supplémentaire du sphincter par un réflexe vagal, mécanisme qui évite le reflux". [Murray, 2000]

Les mégaoesophages sont eux très peu fréquents chez le cheval comparé au chien et chat.

Ici, la sonde a été enfoncée au maximum mais l'oesophage semble bloqué dans sa portion thoracique. L'eau injectée alors dilate l'oesophage, que l'on voit bien dans cette vidéo. Le bouchon œsophagien n'est parfois qu'une urgence relative mais il faut faire très attention lors du sondage car la muqueuse peut être devenue très fragile et le risque de pneumonie par fausse par fausse déglutition est très présent.



Inflammation sévère  
de l'oesophage après levée d'une  
obstruction œsophagienne ayant  
duré 48 h chez un cheval de  
Mérans (photo Y. Tatzell).

❖ **Merci d'avoir réalisé ce test! Vous allez désormais voir votre note finale qui conditionnera l'accès au modèle pédagogique réalisé et présenté en salle Vetsims. Celui-ci permettra de vous entraîner aux modalités pratiques du sondage naso-gastrique en toute sécurité!**

## ANNEXE 2 : FICHE METHODOLOGIQUE VETSIMS ACCOMPAGNANT LE SIMULATEUR



AT-XXX : Sondage naso-gastrique du cheval

Marie-Cécile Barral / Céline Bourzac / Céline Robert

**CET ATELIER N'EST ACCESSIBLE QU'APRES AVOIR REALISE LE QUIZ EN LIGNE PRESENT SUR EVE, ET AVOIR OBTENU UN SCORE SUPERIEUR A 90%**

### Justification du poste de travail

Le sondage naso-gastrique fait partie des gestes de base à acquérir et est un acte que le vétérinaire équin pur ou mixte se doit de maîtriser parfaitement. Cet examen de routine est à la fois une aide au diagnostic et un traitement qui peut être salvateur pour le cheval [Morton et Bauck, 2015]

### Objectif d'apprentissage

Etre capable de réaliser un sondage naso-gastrique chez un cheval en toute sécurité.

### Méthodologie

#### Préparatifs

Brancher le transformateur électrique sur le secteur.

Saisir la sonde naso-gastrique reliée au circuit **MAIS Ne pas désolidariser la sonde du circuit.**

#### Modalités d'auto-évaluation


Le principe de cet atelier repose sur un système électrique placé du côté gauche du cheval, vous permettant de vérifier que le positionnement de la sonde est adéquate pour réaliser le sondage naso-gastrique.

Lorsque votre sonde touchera les zones incorrectes :

- une LED **rouge** s'allumera si vous touchez l'ethmoïde,
- une LED **jaune** s'allumera pour le méat moyen,
- une LED **bleue** s'allumera pour la trachée.

Ou lorsqu'elle touchera la zone correcte :

- une LED **verte** s'allumera pour l'estomac.



Rédaction  
Marie-Cécile BARRAL

Révision

Approbation

Modalités de réalisation du sondage (et précisions à respecter pour l'utilisation du modèle).

Comme vous l'avez vu dans le quiz les étapes du sondage sont les suivantes :

SUR UN VRAI CHEVAL	DIFFERENCE SUR LE SIMULATEUR
1. Repérer la longueur naseaux-pharynx et naseaux/estomac et les noter sur la sonde	
2. Réaliser une contention physique ou chimique appropriée à la situation	Pas de contention
3. Se positionner à côté du cheval puis prévenir l'aide du début du sondage	Idem, se placer à gauche pour sonder
4. Mettre du lubrifiant sur la sonde, puis insérer la sonde, ventralement et médialement	METTRE DU TALC SUR LA SONDE / PAS DE LUBRIFIANT Puis idem
5. Pousser la sonde sans forcer dans le méat approprié	Idem
6. Lorsque la sonde est enfoncée jusqu'au pharynx, encapuchonner le cheval	
7. Attendre que le cheval déglutisse, Stimuler cette déglutition dans le cas contraire	<p>Demander à l'assistant de « faire déglutir le cheval » Celui-ci peut en effet le faire ou <b>PRETENDRE</b> de le faire, afin de rajouter plus de difficulté pour l'opérateur, qui va devoir confirmer par la suite le bon placement de la sonde.</p> 

Rédaction  
Marie-Cécile BARRAL

Révision

Approbation

<p>8. Enfoncer la sonde en soufflant bien afin de dilater les parois de l'œsophage</p>	<p>Ne pas souffler dans la sonde (Pas nécessaire)</p>
<p>9. VÉRIFIER le positionnement de la sonde dans l'œsophage et non dans la trachée</p>	<p>Sur la maquette vous pouvez :</p> <ul style="list-style-type: none"> <li>- voir passer la sonde dans l'œsophage,</li> </ul>  <ul style="list-style-type: none"> <li>- aspirer et avoir une pression négative (relative étant donné la présence de talc),</li> <li>- demander à l'assistant de - faire respirer le cheval - en envoyant de l'air avec le ballon d'anesthésie situé dans le thorax (accès du côté droit du thorax).</li> </ul>  <ul style="list-style-type: none"> <li>- Agiter la trachée et entendre / avoir une sensation de « kinder surprise ».</li> </ul>
<p>10. Vérifier que la sonde est bien arrivée dans l'estomac 11. Noter tout reflux de liquide spontané</p>	<p>Impossible sur la maquette mais un signal sonore vous indiquera le bon placement de la sonde.</p>

Rédaction  
Marie-Cécile BARRAL

Révision

Approbation

12. Injecter suffisamment d'eau pour amorcer le système de siphon et noter combien de litres sont récupérés dans le seau. S'il n'y a pas de reflux, l'administration de liquide ou de médicaments est possible. S'il y a du reflux, cela est contre-productif.	Ne pas faire sur la maquette
13. Souffler dans la sonde pour enlever tout le liquide résiduel.	Idem
14. Plier la sonde, ou la boucher avec le pouce, pour empêcher tout retour de liquide et la retirer délicatement sans à-coups	<b>Boucher la sonde NE PAS LA PLIER</b>

### LE PETIT + DE L'ATELIER :

Avant de retirer la sonde, afin de mieux comprendre l'anatomie de la tête ou pour savoir où est votre erreur en cas de signal sonore, vous pouvez ouvrir la tête de la maquette. Pour ce faire :

1. Déscratcher le soufflet en cuir (en commençant par le haut)
2. Désangler la partie haute du licol, et le faire glisser vers l'avant
3. Faire pivoter la demi-tête droite vers le haut de manière délicate
4. Observer l'anatomie de la tête en coupe longitudinale
5. Refermer la tête en inversant les étapes 1 et 2. Resangler au même endroit puis rescratcher le soufflet.
6. Faites vérifier par le responsable de la salle.

#### Consignes à respecter après réalisation

Vérifier l'intégrité de la maquette et de la sonde, et prévenir le responsable de la salle dans le cas contraire. Remettre la sonde à sa place.

#### Pour en savoir plus

M.-C. BARRAL, - Création d'un atelier de simulation pour l'apprentissage du sondage nasogastrique chez le cheval, à destination de la salle Vetsims de l'École nationale vétérinaire d'Alfort -, Thèse Med. Vet., 2020

# ANNEXE 3 : FICHE METHODOLOGIQUE VETSIMS ACCOMPAGNANT L'ATELIER COMPLEMENTAIRE DE POSE DU TORD-NEZ



## AT-XXX : Pose du tord-nez classique, atelier préalable au sondage naso-gastrique chez le cheval

Marie-Cécile Barral / Céline Bourzac / Céline Robert

### Justification du poste de travail

Le tord-nez est un moyen de contention non invasif chez le cheval, indiqué lors de procédures non douloureuses, comme le sondage naso-gastrique par exemple. Le tord-nez utilisé ici est un tord-nez dit « classique ».

Les avantages du tord-nez sont nombreux :

- le cheval n'est pas sédaté et son réflexe de déglutition n'est pas affecté
- la tête du cheval est maîtrisée

Cet atelier se réalise tout seul ou à deux, indépendamment ou préalablement à l'atelier sur le sondage naso-gastrique (AT-XXX).

### Objectif d'apprentissage

Etre capable de poser un tord-nez correctement et rapidement, en toute sécurité pour les opérateurs et le cheval.

### Mode d'action du tord-nez

Les effets du tord-nez seraient très probablement liés à l'activation d'un système de soulagement de la douleur, probablement par libération d'endorphines assurant une analgésie et une sédation de même niveau que celles observées lors de neuroleptanalgie [Lagerweij et Nelis, 1984].

### Méthodologie

#### Préparatifs

- Préparer simplement un tord-nez, situé en dessous de la table sur laquelle est fixée la peluche de tête de cheval :



- Se placer de chaque côté de la « tête de cheval », sachant que la personne qui tient le tord-nez est du côté opposé à la personne qui sondera le cheval.

Rédaction  
Marie-Cécile BARRAL

Révision

Approbation

### Réalisation pratique [Lecoq, 2012]


*En italique, vous trouverez des remarques qui s'appliquent lors de l'utilisation du tord-nez sur un cheval*

1. *Une personne saisit le licol en région de la joue et tandis qu'une autre saisit le manche du tord-nez à l'aide de la main droite.*
2. Placer une partie des doigts de la main gauche (ou droite selon les préférences) dans la boucle du tord-nez.
3. Approcher l'extrémité du nez avec la main gauche et la déplacer vers la lèvre **supérieure** (ici la peluche ne présente qu'une lèvre supérieure).



4. Dès que l'assistant est prêt, attraper doucement mais fermement la lèvre supérieure - *pour éviter que le cheval ne s'écarte : plus le cheval réussira à échapper à cette étape, plus il sera dur de réussir par la suite.*

5. Dès que la prise de la lèvre est suffisamment ferme, placer la lèvre à travers la boucle du tord-nez et commencer à tourner le manche à l'aide la main droite - *ou demander à l'aide de tourner le manche si le cheval est récalcitrant.*

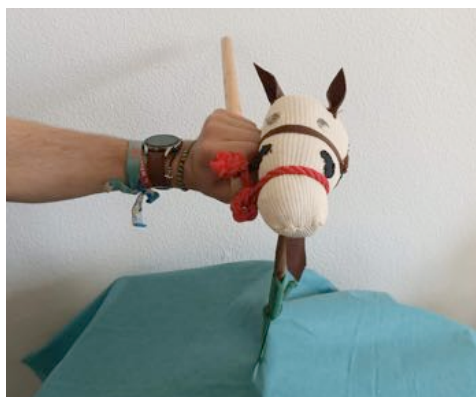

-----ATTENTION À NE PAS PRENDRE LES NASEAUX EN MÊME TEMPS-----

6. Tordre la lèvre de manière ferme, mais avec une torsion non excessive *pour ne pas blesser la lèvre ou provoquer une réaction de défense (tentative d'échappement ou agression)*

**S'ASSURER QUE LE TORD-NEZ EST BIEN EN PLACE SUR LE BOUT DU NEZ ET NE GLISSE PAS**

7. Vous pouvez ensuite tenir **simultanément** chez un vrai cheval le **tord nez et le licol, ou le tord-nez et la longe**, le mieux étant de ne pas tenir le tord-nez seul.



#### Consignes à respecter après réalisation

Replacer le tord-nez sur le crochet sous la table et signaler si la peluche ou le tord-nez sont abimés.

#### Pour en savoir plus

LECOQ, A. (2012), La contention des équidés domestiques, Thèse Med. Vet., EnvA, pp.36-40.

LAGERWEIJ E, NELIS PC (1984) The twitch in horses : a variant of acupuncture. Science, 225, 1172 – 1174





## ANNEXE 4 : DETAIL DE REALISATION DE LA MAQUETTE

---



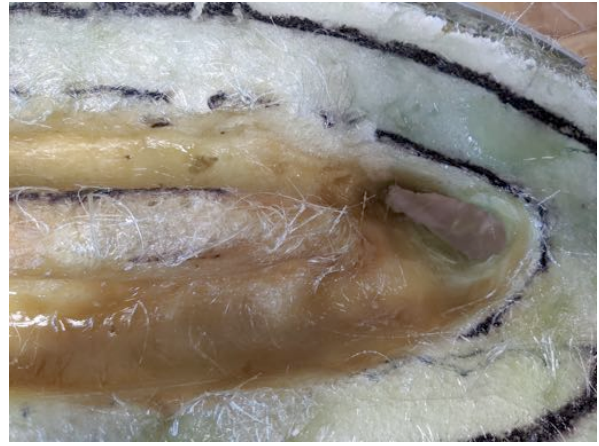**Figure 38 : Tête en résine polyester stratifiée**



**Figure 39 : Remplissage de la tête en résine par de la mousse expansive**



**Figure 40 : Création des méats nasaux et des emplacements pour les câbles par ponçage de précision de la mousse expansive**



**Figure 41 : Ajout de résine polyester afin de couvrir les méats nasaux et les protéger des frottements de la sonde**



**Figure 42 : Partie gauche de la tête, reproduction anatomique à partir de Budras et al. 2009, avant l'ajout de plexiglas (par Syen Entjes, peinture et marqueurs acryliques)**



**Figure 43 : Partie droite de la tête, recouvert de résine et délibérément laissée vierge**

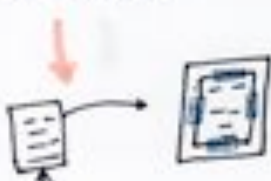


## ANNEXE 5 : DETAIL DE REALISATION DU CIRCUIT IMPRIME

### FABRICATION MAISON DE CIRCUIT IMPRIMÉ .

#### MATÉRIEL NÉCESSAIRE :

- Modèle du circuit (logiciel en ligne disponible)
- Catalogue avec pages brillantes glacées
- Imprimante laser
- Scotch
- Dissolvant avec acétone
- Acétone pur
- Eau oxygénée 10 % ( $H_2O_2$ )
- Vinaigre blanc
- Récipients en plastique
- Eponge métallique
- Une plaque de cuivre de la bonne taille
- Papier esui-tout

#### RÉALISATION :

- Préparation du Typon :
1. Retourner en miroir vertical notre modèle PDF de circuit
- 
2. Prendre une page de catalogue, & la scotcher à une page A4 afin d'obtenir le bon format pour l'imprimante
- 
3. Imprimer en haute résolution sur la page de catalogue
- 
- gagner le "typon" de côté


#### Préparation la plaque de cuivre :

1. Découper la plaque à la bonne taille
  2. Rauger la plaque de cuivre sur toute la surface
- 

#### Transfert du Typon sur la plaque :

1. 
2. Dissolvant sur toute la surface
3. Attendre le séchage complet puis décoller doucement
4. Si le résultat n'est pas bon, gratter et recommencer.

#### Gravure :

- Formation de bulles
- Le cuivre doit être poli en dehors des pistes
- 1 tasse de vinaigre
  - 1 tasse de  $H_2O_2$
  - 10 pinces de sel
- 45-60 mn (changer le bain éventuellement)  
- Si celui-ci est bleu
- 

#### Nettoyage :

Frotter la plaque avec de l'esui-tout et de l'acétone. **POLIR / SOLDER !**

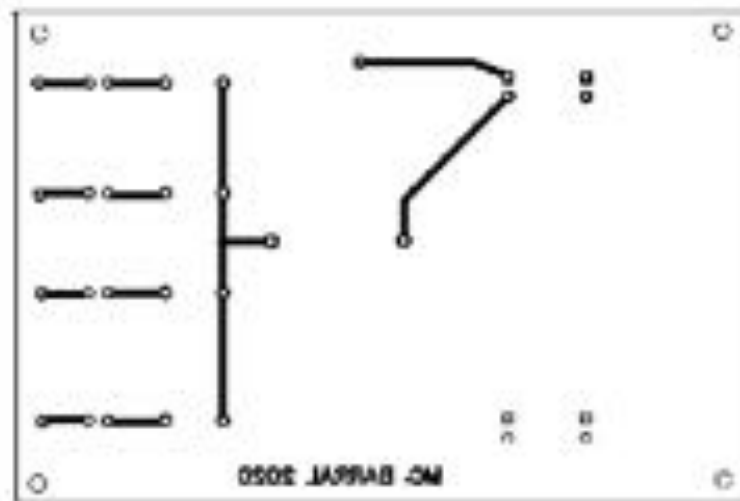
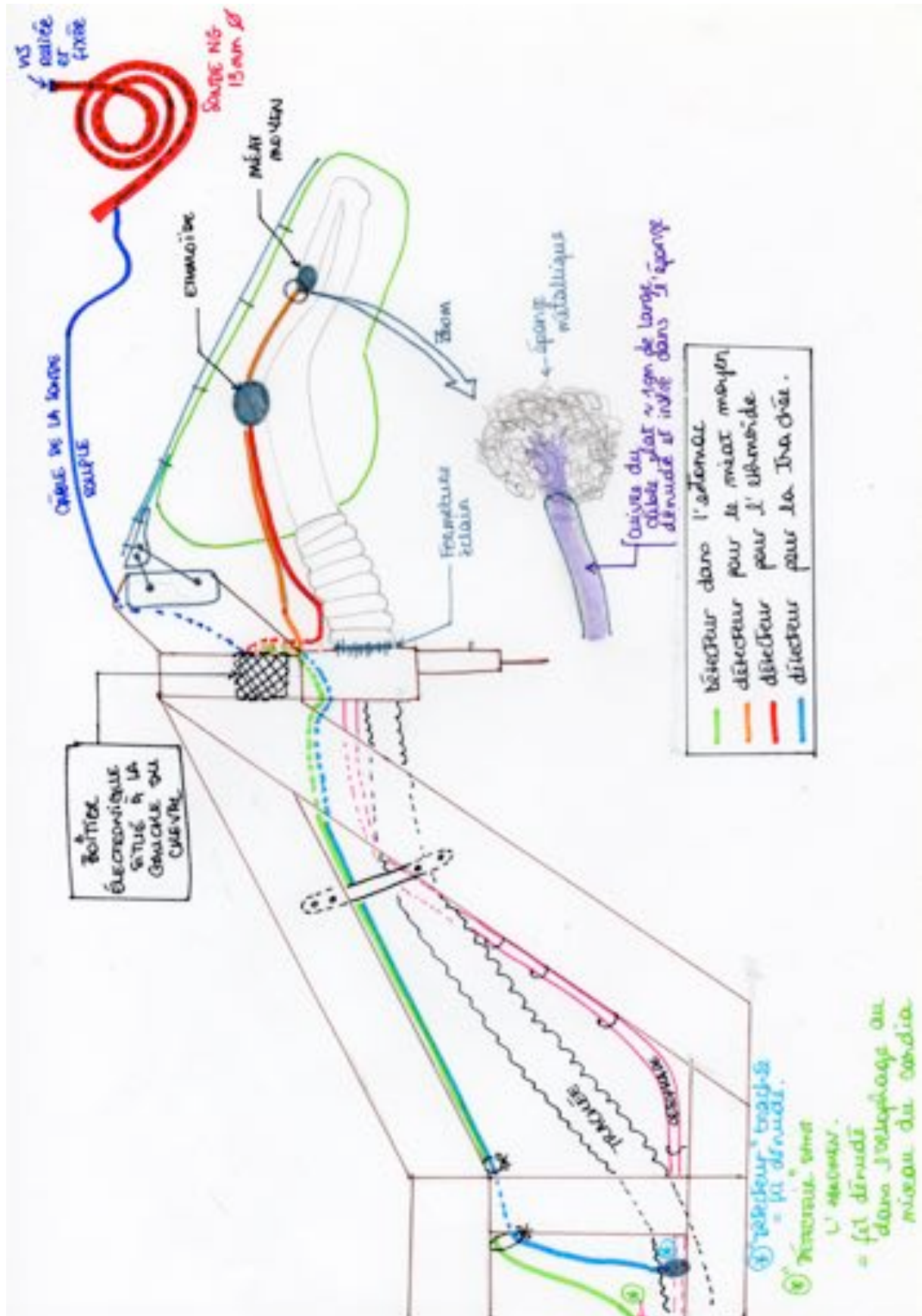


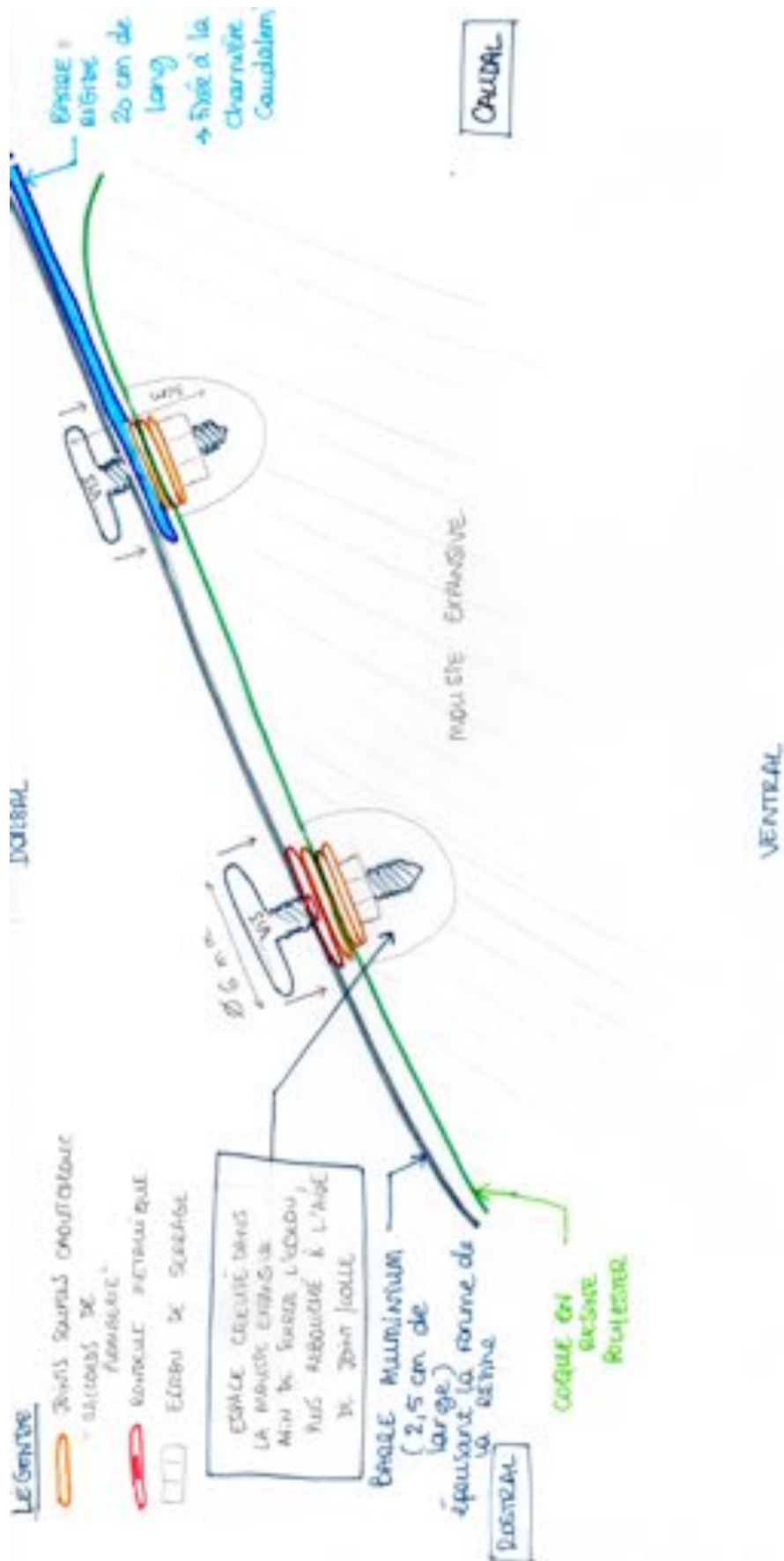
Figure 44 et 45 : Typon du circuit imprimé réalisé avec le logiciel gratuit EDA échelle 1/1, et circuit une fois réalisé, avant perçage et ajout des composants

# ANNEXE 6 : DETAIL DE REALISATION DU CIRCUIT ÉLECTRIQUE





# ANNEXE 8 : DETAIL DE LA FIXATION DE LA TETE A LA CHARNIERE







# **CRÉATION D'UN ATELIER DE SIMULATION POUR L'APPRENTISSAGE DU SONDAGE NASO-GASTRIQUE CHEZ LE CHEVAL, À DESTINATION DE LA SALLE VETSIMS DE L'ÉCOLE NATIONALE VÉTÉRINAIRE D'ALFORT.**

---

**AUTEUR : Marie-Cécile BARRAL**

## **RÉSUMÉ :**

Chez le cheval, le sondage naso-gastrique est un examen de choix dans de nombreuses affections, puisqu'il permet d'évaluer l'état de l'animal, d'administrer des traitements directement dans l'estomac, et de résoudre certains troubles. À ce titre, il est indispensable que les vétérinaires équins soient capable de réaliser ce geste technique avec confiance dès leur sortie d'école.

L'objectif de cette thèse est d'élaborer un parcours pédagogique complet en auto-apprentissage, pour apprendre aux étudiants vétérinaires à réaliser le sondage naso-gastrique chez le cheval correctement, sans recours à l'animal et sans risque pour le manipulateur.

L'atelier ainsi créé propose deux paliers : un questionnaire en ligne réalisé pour que l'étudiant puisse tester et compléter ses connaissances théoriques sur le sondage naso-gastrique, puis un mannequin taille réelle présent dans la salle d'apprentissage par simulation Vetsims de l'École Nationale Vétérinaire d'Alfort.

## **MOTS CLÉS :**

**ENSEIGNEMENT VÉTÉRINAIRE / APPRENTISSAGE / PÉDAGOGIE / APPAREIL DIGESTIF / ŒSOPHAGE / ESTOMAC / SONDAGE NASOGASTRIQUE / NASO-ŒSOPHAGIEN / MÉTHODE ET TECHNIQUE / ÉQUIDÉ / CHEVAL / ENVA / VETSIMS**

## **JURY :**

Président : Pr. ADNOT Serge

1<sup>er</sup> Assesseur : Pr. ROBERT Céline

2<sup>ème</sup> Assesseur : Pr. MANASSERO Mathieu

# **CREATION OF A SIMULATION TOOL FOR NASOGASTRIC INTUBATION IN THE HORSE FOR ALFORT NATIONAL VETERINARY SCHOOL'S VETSIMS ROOM**

---

**AUTHOR: Marie-Cécile BARRAL**

## **SUMMARY:**

Nasogastric intubation in horses is a procedure of choice in a lot of different cases. It allows the veterinarian to partially evaluate the digestive status of the animal, give medications directly to the stomach and treat some affections. Therefore, it is crucial that students master this technique by the time they graduate from a veterinary school.

The aim of this thesis is to develop a complete pedagogical pathway to teach veterinary students how to correctly intubate a horse without using animals first.

The tool created is divided into two parts : an online quiz allowing the student to test and improve his knowledge on nasogastric tubing, and a 1 : 1 scale simulator mannequin, on which he can practice and that can be found in the dedicated Vetsims room, in the National veterinary school, Maisons-Alfort.

## **KEYWORDS:**

**VETERINARY TEACHING / LEARNING / PEDAGOGY / DIGESTIVE SYSTEM / ESOPHAGUS / STOMACH / NASOGASTRIC TUBE INSERTION / INTUBATION / METHOD AND TECHNIQUE / EQUID / HORSE / ENVA / VETSIMS**

## **JURY:**

Chair Person: Pr ADNOT Serge  
1st Assessor: Pr. ROBERT Céline  
2nd Assessor: Pr. MANASSERO Mathieu