



HAL
open science

Intérêt de l'imagerie dans le diagnostic et la prise en charge des hémangiosarcomes non viscéraux chez le chien : Etat des lieux et comparaison avec la médecine humaine

Pierre Penaud

► To cite this version:

Pierre Penaud. Intérêt de l'imagerie dans le diagnostic et la prise en charge des hémangiosarcomes non viscéraux chez le chien : Etat des lieux et comparaison avec la médecine humaine. Sciences du Vivant [q-bio]. 2024. dumas-04795166

HAL Id: dumas-04795166

<https://dumas.ccsd.cnrs.fr/dumas-04795166v1>

Submitted on 21 Nov 2024

HAL is a multi-disciplinary open access archive for the deposit and dissemination of scientific research documents, whether they are published or not. The documents may come from teaching and research institutions in France or abroad, or from public or private research centers.

L'archive ouverte pluridisciplinaire **HAL**, est destinée au dépôt et à la diffusion de documents scientifiques de niveau recherche, publiés ou non, émanant des établissements d'enseignement et de recherche français ou étrangers, des laboratoires publics ou privés.



Oniris - Ecole Nationale Vétérinaire, Agroalimentaire et de l'Alimentation

ANNEE 2024 - Thèse n° 73

Intérêt de l'imagerie dans le diagnostic et la prise en charge des hémangiosarcomes non viscéraux chez le chien : état des lieux et comparaison avec la médecine humaine

THÈSE

pour l'obtention du diplôme d'État de
DOCTEUR VÉTÉRINAIRE

présentée et soutenue publiquement
devant l'UFR de Médecine
de l'Université de Nantes
le 10 octobre 2024

par

Pierre PENAUD

Sous la direction de

BOUHSINA Nora

Président du jury : Monsieur Eric FRAMPAS, Professeur à l'UFR de Nantes, Praticien Hospitalier en Radiologie et Imagerie médicale au CHU de Nantes.

Membres du jury : Madame Nora BOUHSINA, Maître de conférences en Imagerie à ONIRIS, rapporteuse
Madame Catherine IBISCH, Maître de conférences en Cancérologie à ONIRIS, assesseuse

ONIRIS - ECOLE NATIONALE VÉTÉRINAIRE,
AGROALIMENTAIRE ET DE L'ALIMENTATION
Campus vétérinaire
101 route de Gachet
44307 Nantes Cedex 3





Oniris - Ecole Nationale Vétérinaire, Agroalimentaire et de l'Alimentation

ANNEE 2024 - Thèse n° 73

Intérêt de l'imagerie dans le diagnostic et la prise en charge des hémangiosarcomes non viscéraux chez le chien : état des lieux et comparaison avec la médecine humaine

THÈSE

pour l'obtention du diplôme d'État de
DOCTEUR VÉTÉRINAIRE

présentée et soutenue publiquement
devant l'UFR de Médecine
de l'Université de Nantes
le 10 octobre 2024

par

Pierre PENAUD

Sous la direction de

BOUHSINA Nora

Président du jury : Monsieur Eric FRAMPAS, Professeur à l'UFR de Nantes, Praticien Hospitalier en Radiologie et Imagerie médicale au CHU de Nantes.

Membres du jury : Madame Nora BOUHSINA, Maître de conférences en Imagerie à ONIRIS, rapporteuse
Madame Catherine IBISCH, Maître de conférences en Cancérologie à ONIRIS, assesseure

**ONIRIS - ECOLE NATIONALE VÉTÉRINAIRE,
AGROALIMENTAIRE ET DE L'ALIMENTATION**
Campus vétérinaire
101 route de Gachet
44307 Nantes Cedex 3



Département BPSA Biologie, Pathologie et Sciences de l'Aliment		
Responsable : Emmanuel JAFFRES – Adjointe : Frédérique NGUYEN		
Pharmacologie et Toxicologie	Jean-Claude DESFONTIS (Pr) Yassine MALLEM (Pr) Hervé POULIQUEN (Pr)	Antoine ROSTANG (MC) Meg-Anne MORICEAU (CERC) Martine KAMMERER (PR émérite)
Physiologie fonctionnelle, cellulaire et moléculaire	Jean-Marie BACH (Pr) Lionel MARTIGNAT (Pr) Julie HERVE (MC HDR) Grégoire MIGNOT (MC)	Solenn GAVAUD (CERC)
Histologie et anatomie pathologique	Marie-Anne COLLE (Pr) Jérôme ABADIE (MC)	Laetitia JAILLARDON (MC) Frédérique NGUYEN (MC)
Biochimie alimentaire industrielle	Carole PROST (Pr) Joëlle GRUA (MC)	Clément CATANEO (MC) Alix KHALIL (MC) Laurent LE THUAUT (MC)
Microbiotech	Hervé PREVOST (Pr) Géraldine BOUE (MC) Nabila HADDAD (MC) Emmanuel JAFFRES (MC)	Mathilde MOSSER (MC) Boris MISERY (MC) Raouf TAREB (MC) Quentin PRUVOST (CEC)
PACENV = VET1	Eléonore BOUGUYON (PRAG) Nicolas BROSSAUD (PRAG)	Charlotte MOCQUARD (PRAG) Aurore CALVEL (PRAG)
Département SAESP Santé des Animaux d'Élevage et Santé Publique		
Responsable : Raphaël GUATTEO – Adjoint : Jean-Michel CAPPELIER		
Elevage, nutrition et santé des animaux domestiques	Nathalie BAREILLE (Pr) François BEAUDEAU (Pr) Christine FOURICHON (Pr)	Juan Manuel ARIZA CHACON (MC) Sékolène CALVEZ (MC HDR) Aurélien MADOUASSE (MC) Nora NAVARRO-GONZALES (MC)
Infectiologie	Alain CHAUVIN (Pr) François MEURENS (Pr) Emmanuelle MOREAU (Pr) Nathalie RUVOEN-CLOUET (Pr) Pauline MAISONNASSE (CERC)	Albert AGOULON (MC) Suzanne BASTIAN (MC) Léa LOISEL (AERC) Kenny OBERLE (MC) Nadine RAVINET (MC)
Médecine des animaux d'élevage	Catherine BELLOC (Pr) Christophe CHARTIER (Pr émérite) Raphaël GUATTEO (Pr) Anne RELUN (MC)	Sébastien ASSIE (MC) Isabelle BREYTON (MC) Mily LEBLANC MARIDOR (MC) Maud ROUAULT (AERC)
Hygiène et qualité des aliments	Jean-Michel CAPPELIER (Pr) Louis DELAUNAY (CERC) Bruno LE BIZEC (Pr) Marie-France PILET (Pr)	Sofia STRUBBIA (MC)

Département **DSC** Sciences cliniques

Responsable : **Catherine IBISCH** – Adjoint : **Marion FUSELLIER**

Anatomie comparée	Eric BETTI (MC) Claude GUINTARD (MC) Margarida RIBEIRO DA SILVA NEUNLIST (MC)	
Pathologie chirurgicale et anesthésiologie	Eric AGUADO (Pr) Olivier GAUTHIER (Pr) Eric GOYENVALLE (MC HDR)	Pierre MAITRE (MC) Caroline TESSIER (MC) Gwénola TOUZOT-JOURDE (MC) Claire DEFOURMSTRAUX (MC)
Dermatologie, parasitologie des carnivores et des équidés, mycologie	Jacques GUILLOT (Pr) Emmanuel BENSIGNOR (Pr Ass)	Sabrina VIEU (AERC) Maria Dolores SANCHEZ (AERC)
Médecine interne, imagerie médicale et législation professionnelle vétérinaire	Anne COUROUCE (Pr) Jack-Yves DESCHAMPS (Pr) Françoise ROUX (Pr) Juan HERNANDEZ-RODRIGUEZ (Pr Ass) Nora BOUHSINA (MC)	Nicolas CHOUIN (MC) Amandine DRUT (MC) Marion FUSELLIER-TESSON (Pr) Catherine IBISCH (MC) Aurélia LEROUX (MC) Odile SENECAT (MC)
Biotechnologies et pathologie de la reproduction	Jean-François BRUYAS (Pr) François FIENI (Pr)	Djemil BENCHARIF (Pr) Lamia BRIAND (Pr)

Département **GPA** Génie des procédés alimentaires

Responsable : **Sébastien CURET-PLOQUIN** – Adjointe : **Vanessa JURY**

Lionel BOILLEREAUX (Pr) Sébastien CURET-PLOQUIN (Pr) Marie DE LAMBALLERIE (Pr) Francine FAYOLLE (Pr) Michel HAVET (Pr)	Alain LEBAIL (Pr) Olivier ROUAUD (Pr) Kévin CROUVISIER-URION (MC) Vanessa JURY (Pr) Emilie KORBEL (MC)	Jean-Yves MONTEAU (MC HDR) Eve-Anne NORWOOD (MC) Raphaël PORYLES (MC) Laurence POTTIER (MC) Cyril TOUBLANC (MC)
PAC-ING	Cyril Gaillard (PCEA)	

Département **MSC** Management, statistiques et communication

Responsable : **Samira ROUSSELIERE** – Adjointe : **Véronique CARIOU**

Mathématiques, statistiques, informatique	El Mostafa QANNARI (Pr émérite) Chantal THORIN (Pr Ag) Evelyne VIGNEAU (Pr) Jean-Michel GALHARRET (MC)	Véronique CARIOU (Pr) Benjamin MAHIEU (MC) Michel SEMENOU (MC)
Economie, gestion, législation	Jean-Marc FERRANDI (Pr) Pascal BARILLOT (MC) Ibrahima BARRY (MC) Florence BEAUGRAND (MC)	Sibylle DUCHAINE (MC) Sonia MAHJOUB (MC) Samira ROUSSELIERE (MC) Christophe PAPINEAU (Ens. Cont.)
Langues et communication	Marc BRIDOU (PLPA) David GUYLER (Ens. Cont.) Nathalie GOODENOUGH (PCEA) Patricia JOSSE (Ens. Cont.)	Shaun MEEHAN (Ens. Cont.) Linda MORRIS (PCEA) Ian NICHOLSON (ENS. Cont.)

Pr Ag : Professeur Agrégé, Pr : Professeur, MC : Maître de Conférence, MCC : MC contractuel,
PLPA : Professeur Lycée Professionnel Agricole, PCEA : Professeur Certifié Enseignement Agricole,
HDR : Habilité à Diriger des Recherches, CERC : Chargé d'Enseignement et de Recherche Contractuel, Ens.
Cont. : Enseignant Contractuel

REMERCIEMENTS

Aux membres de mon jury de thèse...

Je tiens à exprimer ma profonde gratitude aux membres de mon jury de thèse.

Tout d'abord, je remercie chaleureusement **Monsieur Eric FRAMPAS**, Professeur à l'UFR de Nantes, Praticien Hospitalier en Radiologie et Imagerie médicale au CHU de Nantes, pour avoir accepté de présider ce jury. Votre expertise en imagerie médicale et votre expérience apportent une valeur inestimable à ce travail. Merci pour votre disponibilité et votre engagement.

Je souhaite également remercier **Madame Catherine IBISCH**, Maître de conférences en Cancérologie à Oniris. Vos connaissances approfondies en oncologie permettent d'affiner et de perfectionner ce travail. Merci pour votre disponibilité et votre engagement.

Je tiens à exprimer ma reconnaissance la plus sincère à **Madame Nora BOUHSINA**, Maître de conférences en Imagerie à Oniris, pour son immense contribution à l'écriture de ce manuscrit. Vos conseils avisés et votre soutien continu tout au long de l'année ont été essentiels à la réalisation de cette thèse. Nos discussions sur l'internat et les parcours de spécialisation m'ont également permis de faire des choix plus éclairés pour mon parcours professionnel. Merci pour le temps consacré et pour votre passion communicative pour l'imagerie médicale.

Aux cliniques m'ayant accueilli en stage...

De plus, je souhaite remercier la **Clinique vétérinaire AniCura TRIOVet** pour m'avoir accueilli en stage et pour m'avoir permis d'approfondir mes connaissances en oncologie vétérinaire. Je remercie tout particulièrement les **Drs. Franck FLOCH et Savinien LE ROUX** pour leur encadrement. Une mention spéciale va au Dr. FLOCH, qui a patiemment répondu à de nombreuses questions sur les hémangiosarcomes musculo-cutanés canins et a contribué au bon déroulement de cette thèse.

Je souhaite également remercier la **Clinique vétérinaire ONCOVET**, en particulier le **Dr. Livia FERRO**, ainsi que les **Drs. Ségolène WEYLAND et Camille BUISSET**, pour leur accompagnement pendant mon stage et l'approfondissement de mes connaissances en oncologie.

Au centre de documentation d'Oniris...

Je tiens également à remercier le **centre de documentation d'Oniris** pour l'accès aux articles scientifiques et leur accompagnement dans la recherche et l'organisation bibliographique via les logiciels dédiés.

Mes remerciements vont tout particulièrement à Ramona FEILLET, Catherine MESSAGER, Nolwenn JEANSON, Géraldine DIEZ et Pauline JAYAIS. Je m'excuse par avance si cette liste n'est pas exhaustive.

Au service d'Anatomie Pathologique d'Oniris...

Je souhaite exprimer ma gratitude au service d'anatomie pathologique d'Oniris pour l'accès aux dossiers d'autopsie et aux coupes histologiques des tumeurs vasculaires concernées par ma thèse. Je remercie tout particulièrement Madame Brigitte GRAINDORGE et Madame Frédérique NGUYEN.

Une mention spéciale va à Pierre CORDIER pour ses explications en direct du microscope. Je tiens également à remercier **LabOniris et le Laboratoire d’Histopathologie Animale (LHA)** pour la réalisation des analyses utilisées à des fins illustratives dans ma thèse.

TABLE DES MATIERES

REMERCIEMENTS	6
TABLE DES MATIERES	9
TABLES DES FIGURES	12
TABLES DES TABLEAUX.....	15
LISTE DES ABREVIATIONS	16
INTRODUCTION.....	18
PARTIE 1 : REVUE BIBLIOGRAPHIQUE SUR LES HEMANGIOSARCOMES NON VISCERAUX CANINS ET HUMAINS.....	20
I- ÉTIOLOGIE ET LOCALISATION DES HEMANGIOSARCOMES NON VISCERAUX	20
A. <i>Carcinogénèse et microenvironnement tumoral</i>	20
B. <i>Hémangiosarcomes canins et angiosarcomes humains : des similarités</i>	24
C. <i>Variabilité et prévalence des divers types d'hémangiosarcomes</i>	24
1) Chez le chien	24
2) Chez l'homme.....	26
II- ÉPIDEMIOLOGIE ET FACTEURS DE RISQUE ASSOCIES AU DEVELOPPEMENT DES HEMANGIOSARCOMES NON VISCERAUX CANINS ET HUMAINS	28
A. <i>Chez le chien</i>	28
1) Age	28
2) Sexe et stérilisation	28
3) Race et exposition solaire	28
4) Mutations géniques	29
5) Microvascularisation canine.....	29
B. <i>Chez l'homme</i>	30
III- CLASSIFICATION ET PRONOSTIC DES HEMANGIOSARCOMES NON VISCERAUX	32
A. <i>Chez le chien</i>	32
B. <i>Chez l'homme</i>	35
IV- PRISE EN CHARGE DES HEMANGIOSARCOMES NON VISCERAUX CANINS ET HUMAINS	37
A. <i>Traitement chirurgical</i>	37
B. <i>Chimiothérapie et électrochimiothérapie</i>	38
C. <i>Radiothérapie</i>	40
D. <i>Autres alternatives</i>	41
1) Antiangiogéniques.....	41
2) Thérapie photodynamique.....	42
3) Thérapies ciblées.....	42
4) Immunothérapie	43
5) Molécules naturelles	44
PARTIE 2 : APPORT DES TECHNIQUES D'IMAGERIE DANS L'ETUDE DES HEMANGIOSARCOMES NON VISCERAUX EN MEDECINE VETERINAIRE CHEZ LE CHIEN	46
I- DIAGNOSTIC DE LA MASSE TUMORALE PRIMAIRE	46
A. <i>Les données anamnestiques, cliniques et biologiques</i>	46
1) Anamnèse et historique médical.....	46

2)	Localisation et aspect des tumeurs : l'examen clinique	47
3)	Analyses sanguines.....	48
B.	Place de l'imagerie.....	49
1)	Examen radiographique de l'hémangiosarcome musculo-cutané primaire chez le chien	49
2)	Examen échographique de l'hémangiosarcome musculo-cutané primaire chez le chien	50
3)	Examen tomodensitométrie de l'hémangiosarcome musculo-cutané primaire chez le chien	53
4)	Examen d'imagerie par résonance magnétique de l'hémangiosarcome musculo-cutané primaire chez le chien	57
C.	Diagnostic de certitude : l'examen histopathologique.....	59
II-	BILAN D'EXTENSION DES HEMANGIOSARCOMES NON VISCERAUX CANINS PAR LES EXAMENS D'IMAGERIE MEDICALE	63
A.	Comportement métastatique.....	63
B.	Imagerie médicale et localisation des métastases.....	64
1)	Examen radiographique	64
2)	Examen échographique.....	66
3)	Examen tomodensitométrie	69
4)	Examen d'imagerie par résonance magnétique.....	72
5)	Imagerie combinée : TEP-TDM	73
III-	IMPORTANCE DES EXAMENS D'IMAGERIE MEDICALE DANS LE SUIVI THERAPEUTIQUE DES CHIENS ATTEINTS	
D'HEMANGIOSARCOMES NON VISCERAUX		77
A.	Situation actuelle pour les hémangiosarcomes non viscéraux canins.....	77
B.	Établissement de critères de suivi en imagerie et perspectives en médecine vétérinaire	77
C.	Intervalles de suivi.....	78

PARTIE 3 : APPORT DES TECHNIQUES D'IMAGERIE UTILISEES POUR LES ANGIOSARCOMES CUTANES HUMAINS A LA MEDECINE VETERINAIRE CANINE 80

I-	DIAGNOSTIC DE LA MASSE TUMORALE PRIMAIRE	80
A.	Les données anamnestiques, cliniques et biologiques	80
1)	Anamnèse et historique médical.....	80
2)	Localisation et aspect des tumeurs : l'examen clinique	80
3)	Analyses sanguines.....	83
B.	Place de l'imagerie.....	84
1)	Examen radiographique de l'angiosarcome cutané primaire chez l'homme.....	84
2)	Examen échographique de l'angiosarcome cutané primaire chez l'homme	85
3)	Examen tomodensitométrie de l'angiosarcome cutané primaire chez l'homme	87
4)	Examen d'imagerie par résonance magnétique de l'angiosarcome cutané primaire chez l'homme	88
5)	Examen TEP-TDM de l'angiosarcome cutané primaire chez l'homme.....	93
6)	Des techniques d'imagerie innovantes	95
C.	Diagnostic de certitude : l'examen histopathologique.....	97
II-	BILAN D'EXTENSION DES ANGIOSARCOMES CUTANES HUMAINS PAR LES EXAMENS D'IMAGERIE MEDICALE.....	99
A)	Comportement métastatique.....	99
B)	Imagerie médicale et localisation des métastases.....	99
1)	Examen radiographique	99
2)	Examen échographique.....	100
3)	Examen tomodensitométrie	101
4)	Examen d'imagerie par résonance magnétique.....	104
5)	Imagerie combinée : TEP-TDM	105
III-	IMPORTANCE DES EXAMENS D'IMAGERIE MEDICALE DANS LE SUIVI THERAPEUTIQUE DES PATIENTS ATTEINTS	
D'ANGIOSARCOMES CUTANES		107
A.	Situation actuelle pour les angiosarcomes cutanés humains.....	107
B.	Établissement de critères de suivi en imagerie et perspectives en médecine humaine	107
C.	Intervalles de suivi.....	109
IV-	DES PERSPECTIVES POUR LA MEDECINE VETERINAIRE EN MATIERE D'IMAGERIE MEDICALE : APPLICATIONS A L'ETUDE DES	
HEMANGIOSARCOMES NON VISCERAUX CANINS		110

A) *Récapitulatif et comparaison des techniques d'imagerie utilisées pour la prise en charge des angiosarcomes non viscéraux canins et humains* 110

B) *Recommandations sur l'utilisation de l'imagerie médicale pour optimiser la prise en charge des hémangiosarcomes non viscéraux canins*..... 113

1) Perspectives d'amélioration du diagnostic par imagerie des hémangiosarcomes non viscéraux canins **primaires** 113

2) Perspectives d'amélioration du **bilan d'extension** par imagerie des hémangiosarcomes non viscéraux canins..... 114

3) Perspectives d'amélioration du **suivi** par imagerie des hémangiosarcomes non viscéraux canins 115

CONCLUSION 119

BIBLIOGRAPHIE 120

TABLES DES FIGURES

- Figure 1 : Dissémination des hémangiosarcomes canins à partir de la moelle osseuse.....21
- Figure 2 : Croissance et dissémination des hémangiosarcomes canins et humains via le processus d'angiogenèse.....22
- Figure 3 : Interactions de la cellule d'hémangiosarcome avec le microenvironnement tumoral.....23
- Figure 4 : Représentation schématique de la classification des hémangiosarcomes canins en deux catégories : viscéraux et non viscéraux.....25
- Figure 5 : Représentation schématique des divers types d'angiosarcomes identifiés chez l'homme et de leurs principales localisations anatomiques.....27
- Figure 6 : Système de classification TNM appliqué aux hémangiosarcomes non viscéraux du chien et détermination d'un stade clinique.....33
- Figure 7 : Évolution lésionnelle chez un chien atteint de multiples hémangiosarcomes cutanés, traité par électrochimiothérapie.....40
- Figure 8 : Multiples lésions actiniques au niveau de la région abdominale ventrale chez un chien de type Pitbull.....47
- Figure 9 : Image échographique en mode B de la paroi thoracique gauche d'un chien avec des métastases musculaires d'un hémangiosarcome viscéral.....51
- Figure 10 : Image échographique en mode B d'une masse thoracique droite chez un chien.....51
- Figure 11 : Image échographique en mode B d'une volumineuse masse sous-cutanée sur le flanc gauche d'un chat..... 52
- Figure 12 : Images tomодensitométriques avant contraste et après contraste en « fenêtre tissus mous » d'un hémangiosarcome périnéal chez un chien.....55
- Figure 13 : Images tomодensitométriques pré-contraste et post-contraste en « fenêtre tissus mous » d'un hémangiosarcome paralombaire chez un chien.....55
- Figure 14 : Images tomодensitométriques pré-contraste en « fenêtre osseuse » et post-contraste en « fenêtre tissus mous » d'un hémangiosarcome des muscles glutéaux gauches chez une chienne Labrador Retriever stérilisée de 6 ans.....56
- Figure 15 : Image tomодensitométrique post-contraste d'un hémangiosarcome du muscle semi-membraneux gauche chez une chienne Lévrier irlandais stérilisée de 4 ans 3 mois.....56
- Figure 16 : Image histologique d'un hémangiosarcome cutané situé au niveau de la région labiale mandibulaire gauche chez un chien Golden Retriever mâle entier de 4 ans.....60

- Figure 17 : Images histologiques d'un hémangiosarcome cutané situé sur la face médiale du membre pelvien droit, en région pelvienne, chez une chienne Dogue Argentin stérilisée de 9 ans.....61
- Figure 18 : Image radiographique du thorax d'un chien présentant un hémangiosarcome métastatique.....65
- Figure 19 : Image radiographique du thorax d'un chien Berger Australien de 10 ans présentant un hémangiosarcome musculaire, confirmé par un examen cytologique.....65
- Figure 20 : Image échographique en mode B d'une masse hépatique chez un chien Berger Allemand mâle entier de 9 ans et 7 mois.....67
- Figure 21 : Image échographique en mode B d'une masse splénique chez le même chien que dans la Figure 20.....67
- Figure 22 : Image tomodensitométrique de métastases pulmonaires chez une chienne Boxer stérilisée de 8 ans et 9 mois présentant un hémangiosarcome primitivement musculaire ou rétropéritonéal avec métastases pulmonaires.....69
- Figure 23 : Image tomodensitométrique post-contraste de métastases spléniques chez un chien Labrador Retriever mâle entier de 9 ans présentant un HSAP métastatique.....70
- Figure 24 : Image tomodensitométrique post-contraste de métastases hépatiques chez un chien Labrador Retriever mâle entier de 8 ans présentant un HSAP métastatique.....70
- Figure 25 : Image tomodensitométrique post-contraste de la région pelvienne d'un chien croisé mâle castré de 11 ans présentant un hémangiosarcome avec métastases musculaires.....71
- Figure 26 : Image IRM post-contraste en séquence Spin-écho T1w de l'encéphale d'un chien Border Collie mâle castré de 7 ans.....72
- Figure 27 : Images IRM de l'encéphale du même chien que dans la Figure 26, obtenues en séquence Spin-écho pondérée en T2 et en séquence Gradient-écho pondérée en T2*.....73
- Figure 28 : Images TEP-TDM de l'abdomen d'un chien Teckel mâle castré de 7 ans et 4 mois atteint d'un hémangiosarcome splénique de stade II, une heure après l'injection intraveineuse du radiopharmaceutique F-FDG.....75
- Figure 29 : Distribution anatomique des angiosarcomes cutanés chez l'homme dans le cadre de notre étude.....81
- Figure 30 : Aspect macroscopique d'un angiosarcome cutané situé sur le cuir chevelu d'une femme de 81 ans.....82
- Figure 31 : Image échographique en mode B et en mode Doppler d'un angiosarcome cutané situé dans la région frontopariétale gauche d'une femme de 89 ans.....85

- Figure 32 : Images tomodensitométriques en coupe coronale et en coupe sagittale, en « fenêtre tissus mous » et « osseuse », de la tête d'un homme de 80 ans atteint d'un angiosarcome cutané du cuir chevelu....87
- Figure 33 : Images IRM de la tête du même patient que dans la Figure 32, présentant un angiosarcome cutané du cuir chevelu.....88
- Figure 34 : Image IRM obtenue en séquence T1w post-contraste de la tête d'un homme de 74 ans atteint d'un angiosarcome cutané de la région malaire.....90
- Figure 35 : Image IRM obtenue en séquence T1w post-contraste de la tête d'un homme de 77 ans atteint d'un angiosarcome cutané du cuir chevelu.....91
- Figure 36 : Images TEP-TDM de la tête d'un homme de 59 ans atteint d'un angiosarcome cutané de la face.....93
- Figure 37 : Image hybride TEP-TDM de la tête d'un homme de 91 ans atteint d'un angiosarcome cutané du cuir chevelu.....94
- Figure 38 : Schéma illustrant l'application combinée de trois techniques d'imagerie à une tumeur cutanée : Imagerie par Contraste Speckle Laser (LSCI), Imagerie HyperSpectrale (HSI) et Imagerie PhotoAcoustique (PAI).....96
- Figure 39 : Image histologique d'un angiosarcome cutané chez un homme de 82 ans.....97
- Figure 40 : Image tomodensitométrique en « fenêtre pulmonaire » de métastases pulmonaires d'un angiosarcome chez un homme de 78 ans.....101
- Figure 41 : Image tomodensitométrique montrant des métastases hépatiques et spléniques chez une femme de 68 ans atteinte d'un angiosarcome cardiaque primaire.....102
- Figure 42 : Images IRM de l'encéphale d'un homme de 74 ans atteint d'un angiosarcome pleural, obtenues en coupes axiales avec les séquences T1w, T2w, STIRw, T2*w, DWI et T1w post-contraste.....104
- Figure 43 : Image hybride TEP-TDM du thorax du même patient que dans la Figure 37, un homme de 91 ans atteint d'un angiosarcome cutané du cuir chevelu.....105
- Figure 44 : Image hybride TEP-TDM de la tête d'un homme de 70 ans atteint d'un angiosarcome cutané du cuir chevelu.....108
- Figure 45 : Exemple d'arbre de décision pour le diagnostic, le bilan d'extension et le suivi par imagerie des hémangiosarcomes non viscéraux canins.....117

TABLES DES TABLEAUX

- Tableau I : Facteurs pronostiques associés aux hémangiosarcomes non viscéraux canins.....34
- Tableau II : Récapitulatif et comparatif des techniques d'imagerie médicale utilisées pour les angiosarcomes non viscéraux canins et humaines.....111

LISTE DES ABREVIATIONS

3D	Trois dimensions
ADC	Coefficient apparent de diffusion
ADN	Acide désoxyribonucléique
AlCIPc-nano	Nanoémulsion de chlorure d'aluminium et de phthalocyanine
AS	Angiosarcome
ASp	Angiosarcome cutané primaire
ASr	Angiosarcome radio-induit
bFGF	Facteur de croissance fibroblastique basique (<i>basic Fibroblast Growth Factor</i>)
CD31	Molécule d'adhésion cellulaire plaquettaire et endothéliale-1 (<i>PECAM-1, Platelet Endothelial Cell Adhesion Molecule-1</i>)
CMM	Chirurgie micrographique de Mohs
COX-2	Cyclo-oxygénase-2
CXC	Famille de chimiokines dont les membres possèdent un acide aminé entre les deux premières cystéines
CXCL12	Chimiokine de type CXC se liant au récepteur CXCR4
CXCR4	Récepteur de la chimiokine CXCL12
DCE-MRI	Imagerie par résonance magnétique dynamique avec rehaussement de contraste (<i>Dynamic Contrast-Enhanced Magnetic Resonance Imaging</i>)
DWI	Séquence ou image IRM pondérée en diffusion
ECT	Electrochimiothérapie
EPI	Imagerie par Écho-plan
F-FDG	Fluorodésoxyglucose marqué au fluor-18
FLAIR	<i>Fluid Attenuated Inversion Recovery</i>
FVIII/vWF	Facteur von Willebrand
G20X	Grossissement vingt fois
GRE	Gradient-écho
GRLS	Etude de cohorte chez la race Golden Retriever (<i>Golden Retriever Lifetime Study</i>)
H-DAB	Hématoxyline couplée au 3,3'-Diaminobenzidine
HE	Hématoxyline-Éosine
HES	Hématoxyline-Éosine-Safran
HSA	Hémangiosarcome
HSAc	Hémangiosarcome non viscéral cutané
HSAm	Hémangiosarcome non viscéral musculaire
HSAp	Hémangiosarcome non viscéral
HSAsc	Hémangiosarcome non viscéral sous-cutané
HSAv	Hémangiosarcome viscéral
HSI	Imagerie hyperspectrale
ICG-FA	Angiographie au vert d'indocyanine
IL-2	Interleukine 2
IL-8	Interleukine 8
IMRT	Radiothérapie à modulation d'intensité
IR	Inversion-Récupération
IRM	Imagerie par résonance magnétique
L-MTP-PE	Muramyl tripeptide phosphatidylétanolamine encapsulé dans des liposomes
LCSI	Imagerie par contraste Speckle Laser
LHA	Laboratoire d'Histopathologie Animale
MC	Métastase cérébrale
MCR	Microscopie confocale par réflectance
MHz	Mégahertz
MM	Métastase musculaire

NIR	Proche infrarouge (<i>Near-InfraRed</i>)
p53	Protéine p53
PAI	Imagerie photoacoustique
PIK3CA	Gène codant pour la protéine appelée <i>phosphatidylinositol-4,5-biphosphate 3-kinase catalytic subunit alpha</i>
PTEN	Gène codant pour une protéine PTEN
RECIST	Critères d'évaluation de la réponse dans les tumeurs solides
RF	Radiofréquence
S1P ₁	Récepteur à la sphingosine-1-phosphate 1
S1P	Sphingosine-1-phosphate
SE	Spin-écho
SST	Syndrome Stewart-Treves
STIR	<i>Short tau Inversion Recovery</i>
STIRw	Séquence ou image IRM pondérée en STIR
SUV	<i>Standardized Uptake Value</i>
T1w	Séquence ou image IRM pondérée en T1
T2w	Séquence ou image IRM pondérée en T2
T2w*	Séquence ou image IRM pondérée en T2*
TDM	Tomodensitométrie
TEP	Tomographie par émission de positrons
TEP-TDM	Technique d'imagerie médicale combinant la TEP et la TDM
TNM	Système de classification reposant sur l'évaluation de la tumeur primaire (T), des nœuds lymphatiques régionaux (N) et des métastases à distance (M)
TP53	Gène suppresseur de tumeur codant pour la protéine p53
TPD	Thérapie photodynamique
UH	Unité Hounsfield
UV	Ultraviolet
UVB	Ultraviolet B
VEGF	Facteur de croissance endothélial vasculaire

INTRODUCTION

Un **hémangiosarcome** désigne une **tumeur maligne vasculaire** composée de **cellules endothéliales**. Les premiers cas chez le chien ont été décrits dans les années 1950-1960 (Kim et al. 2015). Depuis, cette tumeur affecte plus fréquemment les chiens que les autres espèces, y compris l'homme.

Ce type de cancer, caractérisé par une **forte capacité métastatique** et un pronostic généralement sombre, représente environ **2 %** des **tumeurs canines** (Mullin, Clifford 2019 ; 2019, pp. 773-778 ; 2024, pp. 6420-6450).

L'**oncologie vétérinaire**, en plein essor, s'inspire largement des avancées réalisées en médecine humaine, qui bénéficie de techniques d'imagerie plus développées, de recherches approfondies et de ressources financières considérables.

Cette discipline, **récemment démocratisée** en médecine vétérinaire, répond à une demande croissante des **propriétaires** d'animaux de compagnie, de plus en plus **exigeants**.

L'un des principaux **objectifs** de l'oncologie vétérinaire, notamment face au caractère très agressif des tumeurs comme les hémangiosarcomes, est d'améliorer les techniques diagnostiques pour permettre une détection plus précoce. Cela est essentiel pour améliorer l'efficacité des traitements (Seiler et al. 2015).

L'**imagerie médicale** joue un rôle crucial dans cette démarche. Elle permet une amélioration significative de la précision diagnostique, de la planification des traitements et du suivi des patients cancéreux (Nykamp et al. 2019, pp. 113-125).

Cependant, **peu de données** d'imagerie médicale sont disponibles sur les **hémangiosarcomes non viscéraux canins**, également appelés hémangiosarcomes musculo-cutanés.

L'**oncologie comparative** est donc essentielle pour l'avancement de la recherche sur ce type de tumeur.

Les hémangiosarcomes canins présentent des **similitudes** significatives avec les angiosarcomes humains, faisant du chien un modèle pertinent pour l'étude de ces tumeurs chez l'homme (Wong et al. 2021).

Bien que les angiosarcomes soient rares chez l'homme, représentant environ 0,01 à 0,1 % de toutes les tumeurs (Kim et al. 2015), de nombreuses données, notamment sur leur comportement, leur prise en charge et leurs réponses aux traitements, sont disponibles dans la littérature.

Ce contexte permet le partage de connaissances et de pratiques, en particulier sur les méthodes diagnostiques utilisées pour les hémangiosarcomes.

À partir d'une étude approfondie de la littérature en médecine humaine et vétérinaire, notre travail se concentre sur la **comparaison des techniques d'imagerie médicale** appliquées aux hémangiosarcomes musculo-cutanés canins et humains.

L'objectif est d'**optimiser la prise en charge diagnostique** des hémangiosarcomes musculo-cutanés canins en s'inspirant des avancées réalisées en médecine humaine.

Dans un premier temps, l'objectif de cette étude est de réaliser un état des lieux des connaissances actuelles concernant les hémangiosarcomes non viscéraux canins et humains.

Une deuxième partie présentera les différentes techniques d'imagerie médicale disponibles en médecine vétérinaire pour le diagnostic, la stadification et le suivi de ces tumeurs d'origine vasculaire.

La dernière partie mettra en lumière les techniques d'imagerie médicale utilisées chez l'homme pour la gestion des patients atteints d'angiosarcomes cutanés. Notre approche comparative entre le chien et l'homme nous mènera vers une discussion autour des implications pratiques et des perspectives visant à améliorer la prise en charge diagnostique et thérapeutique des hémangiosarcomes non viscéraux chez le chien.

PARTIE 1 : REVUE BIBLIOGRAPHIQUE SUR LES HEMANGIOSARCOMES NON VISCERAUX CANINS ET HUMAINS

Le terme "hémangiosarcome" est plus courant chez le chien, tandis que le mot "angiosarcome" est principalement utilisé chez l'homme.

Dans le cadre de notre étude, nous utiliserons indifféremment les termes "hémangiosarcome" et "angiosarcome" pour désigner une tumeur vasculaire maligne, tant chez l'homme que chez le chien.

I- Étiologie et localisation des hémangiosarcomes non viscéraux

A. Carcinogénèse et microenvironnement tumoral

L'origine des hémangiosarcomes (HSA) a longtemps été reliée aux **mutations** acquises par les **cellules endothéliales différenciées**, leur conférant un caractère malin.

Lamerato-Kozicki et al. (2006) ont montré que certaines de ces tumeurs proviennent en réalité de la transformation de **précurseurs hématopoïétiques et endothéliaux issus de la moelle osseuse** et ayant transité vers des sites vasculaires périphériques (Figure 1).

Gorden et al. (2014) ont analysé l'ensemble des gènes présents dans le génome de plusieurs hémangiosarcomes canins afin d'éclaircir cette problématique ontogénique. Ils ont identifié des signatures moléculaires spécifiques permettant de classer ces tumeurs en trois sous-types ontogéniques : angiogénique, inflammatoire et adipogénique. Ces caractéristiques moléculaires, correspondant aux voies biologiques impliquées dans la tumorigénèse, suggèrent que les hémangiosarcomes proviennent de **cellules souches multipotentes** capables de se différencier en plusieurs types de cellules.

Kim et al. (2015) suggèrent la même origine ontogénique pour les angiosarcomes (AS) humains, bien que les études génomiques spécifiques à cette espèce soient limitées.

Cependant, à ce jour, aucune cellule souche spécifique n'a été identifiée.

En d'autres termes, **l'étiologie des hémangiosarcomes reste à élucider** (Tamburini et al. 2010 ; Suzuki et al. 2024).

Moelle épinière

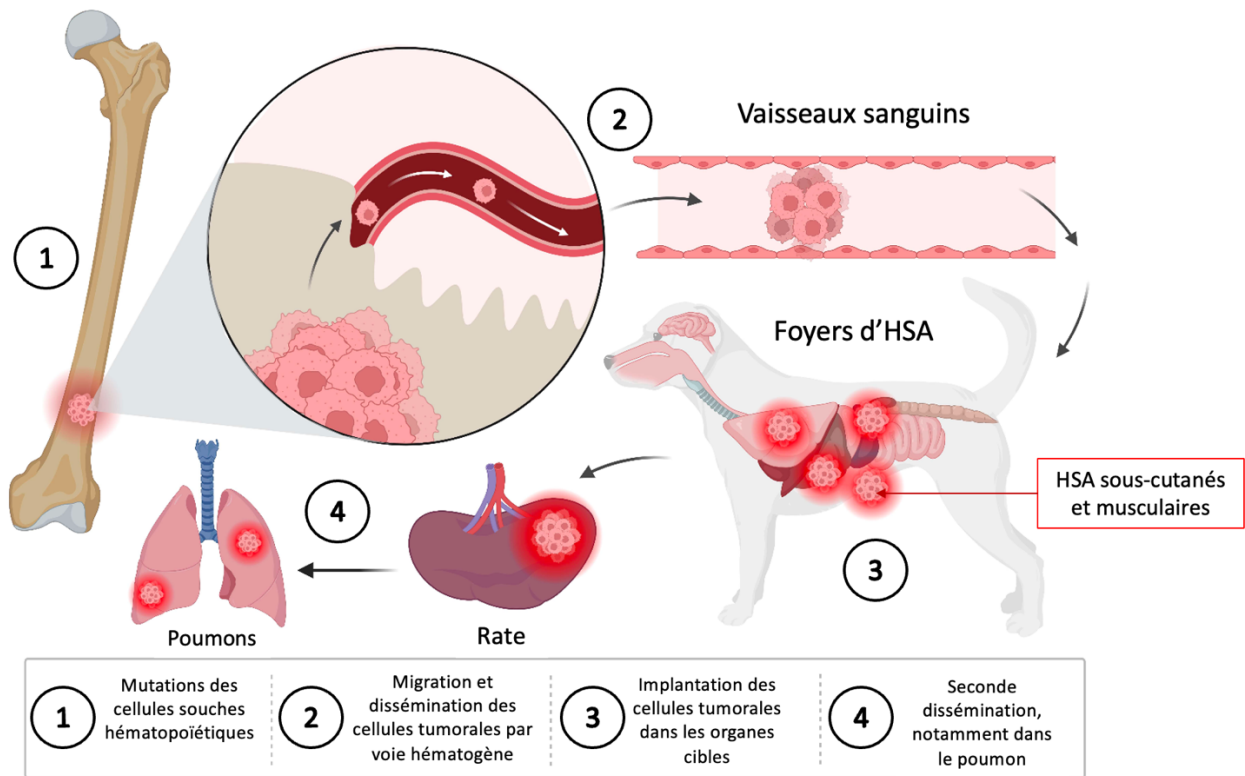


Figure 1 : Dissémination des hémangiosarcomes (HSA) canins à partir de la moelle osseuse (adapté et traduit d'après Pimentel et al. 2023), le mécanisme étant similaire pour les angiosarcomes cutanés humains (d'après Kim et al. 2015).

La **survie et la croissance** de ces cellules issues de la moelle osseuse dépend de plusieurs voies de soutien et d'approvisionnement en nutriments.

L'**angiogenèse**, processus de formation de nouveaux vaisseaux sanguins, joue ainsi un rôle crucial dans la croissance et la progression des hémangiosarcomes. En effet, des études ont montré que les cellules d'hémangiosarcome peuvent sécréter des facteurs pro-angiogéniques tels que le facteur de croissance endothélial vasculaire (VEGF) en réponse à une hypoxie. Ce facteur de croissance endothélial vasculaire conduit à la formation de vaisseaux sanguins anarchiques et tortueux à l'intérieur de la tumeur (Clifford et al. 2001 ; Liu et al. 2023). Cette néovascularisation favorise la croissance tumorale en fournissant un apport sanguin accru en nutriments et en oxygène, tout en facilitant la dissémination des cellules tumorales à distance via la circulation sanguine (Figure 2).

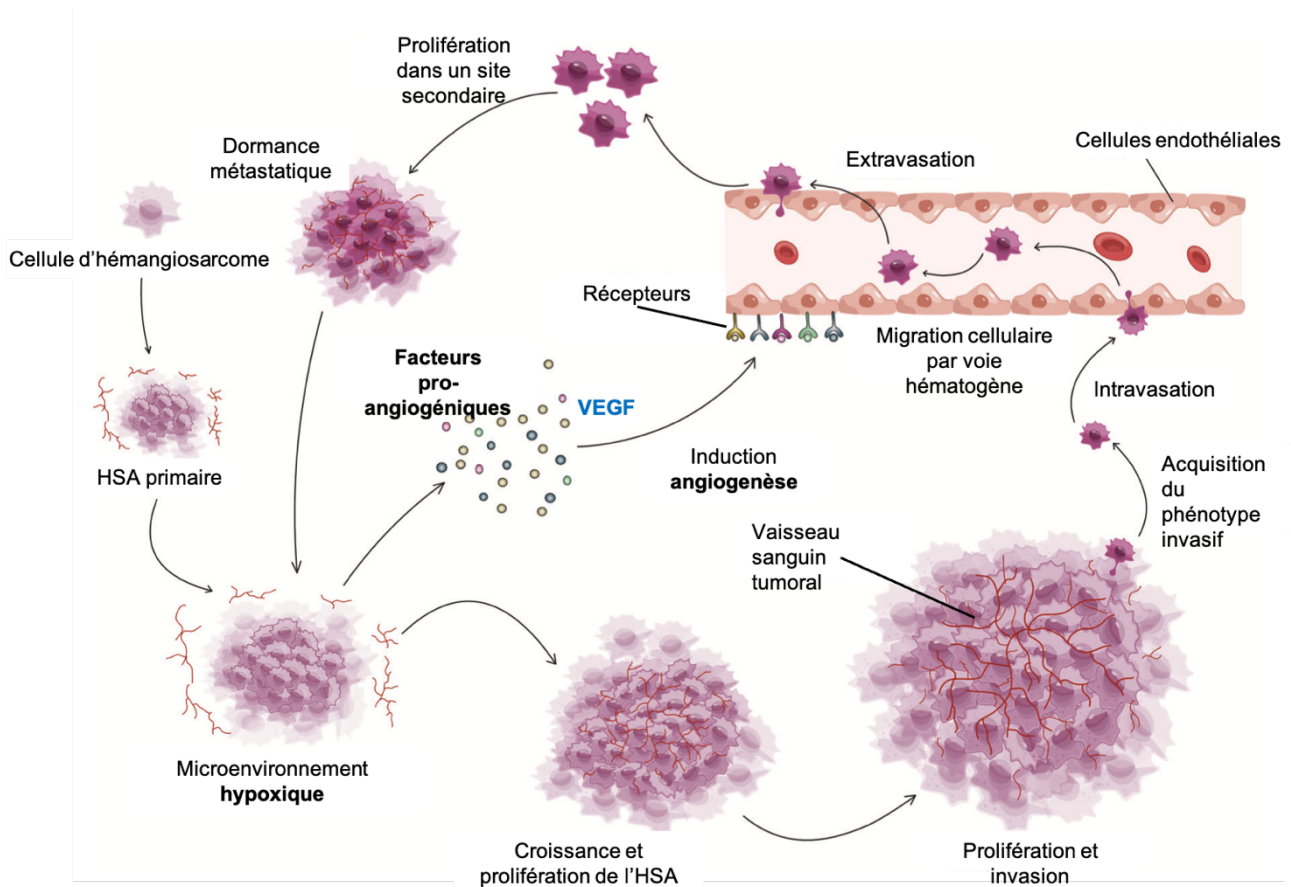


Figure 2 : Croissance et dissémination des hémangiosarcomes canins et humains (HSA) via le processus d'angiogénèse (traduit et adapté d'après Liu et al. 2023). *VEGF* : facteur de croissance endothélial vasculaire.

De plus, des interactions complexes existent entre les cellules tumorales et les composants environnementaux, caractérisant le **microenvironnement tumoral**, illustré par la Figure 3.

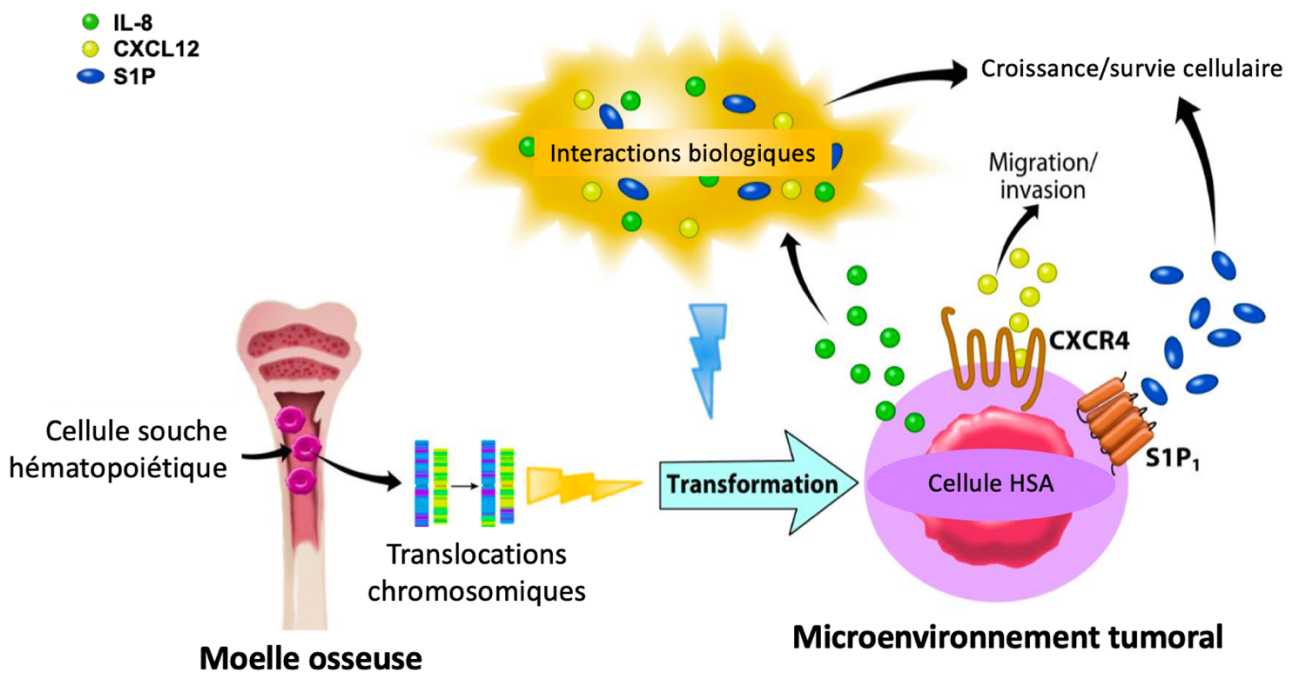


Figure 3 : Interactions de la cellule d'hémangiosarcome (cellule HSA) avec le microenvironnement tumoral (traduit d'après Kim et al. 2015). IL-8 = interleukine 8 ; CXCL12 = chimiokine de type CXC se liant au récepteur CXCR4 ; CXCR4 = récepteur de la chimiokine CXCL12 ; S1P = sphingosine-1-phosphate ; S1P₁ = récepteur à la sphingosine-1-phosphate 1.

Ces interactions favorisent la croissance, la survie, et la migration des cellules tumorales. Elles permettent également de rendre le microenvironnement plus propice à l'expansion et à la différenciation des cellules hématopoïétiques (Kim et al. 2024).

Les cellules d'hémangiosarcome **manipulent** ainsi leur environnement pour répondre à leurs besoins métaboliques et structuraux (Kim et al. 2015).

Ces voies de signalisation cellulaire sont des **cibles thérapeutiques** potentielles. En effet, une meilleure compréhension de ces processus angiogéniques et de ce microenvironnement tumoral peut conduire au développement de thérapies plus efficaces pour le traitement de ces tumeurs vasculaires malignes. Bien que ces mécanismes soient importants, ils ne seront pas détaillés dans cette étude, qui se concentre principalement sur l'imagerie médicale des hémangiosarcomes.

B. Hémangiosarcomes canins et angiosarcomes humains : des similarités

Un parallèle existe entre les hémangiosarcomes canins et humains, notamment sur le plan **génétique** (Pimentel et al. 2023).

Initialement, les deux types de tumeurs ont un **point de départ cellulaire supposé commun**, comme mentionné précédemment. De plus, ces deux cancers ont tendance à avoir un comportement agressif, avec une croissance rapide et la capacité à métastaser dans d'autres organes (Kim et al. 2015 ; Wong et al. 2021).

Bien que des différences spécifiques puissent exister, les angiosarcomes canins et humains partagent des **caractéristiques histologiques et moléculaires communes** (Kim et al. 2015 ; Megquier et al. 2019 ; Wong et al. 2021). En effet, certaines altérations génétiques impliquées dans la tumorigenèse, décrites chez l'homme dans le cas des angiosarcomes, ont également été identifiées chez les carnivores domestiques, notamment l'altération du **gène TP53** (Tamburini et al. 2010 ; Wong et al. 2021). Une mutation de ce gène suppresseur de tumeur codant pour la protéine p53 favorise la multiplication incontrôlée des cellules d'hémangiosarcome (Kapturska, Pawlak 2023).

Des modifications génétiques, associées aux dommages causés par les rayons ultraviolets (UV) au niveau de l'acide désoxyribonucléique (ADN) cellulaire, ont également été identifiées à la fois dans les hémangiosarcomes cutanés canins et humains (Wong et al. 2021 ; Suzuki et al. 2024).

Ces similarités génétiques suggèrent des mécanismes de développement tumoral conservés entre les deux espèces, faisant du chien un modèle d'étude pertinent pour les angiosarcomes humains. Inversement, l'homme peut aussi servir de modèle pour les hémangiosarcomes chez le chien.

C. Variabilité et prévalence des divers types d'hémangiosarcomes

Le comportement biologique de l'hémangiosarcome, ainsi que le pronostic associé, sont fortement influencés par le tissu où la tumeur se développe (Wong et al. 2021).

1) Chez le chien

Les hémangiosarcomes peuvent affecter tout type de tissu dans le corps, présentant une certaine affinité pour les organes richement vascularisés (Nóbrega et al. 2019).

Ces tumeurs vasculaires peuvent être classées en deux types (Schultheiss 2004) selon leur localisation anatomique (Figure 4) : les **hémangiosarcomes viscéraux** (HSAv) et les **hémangiosarcomes non viscéraux** (HSAp).

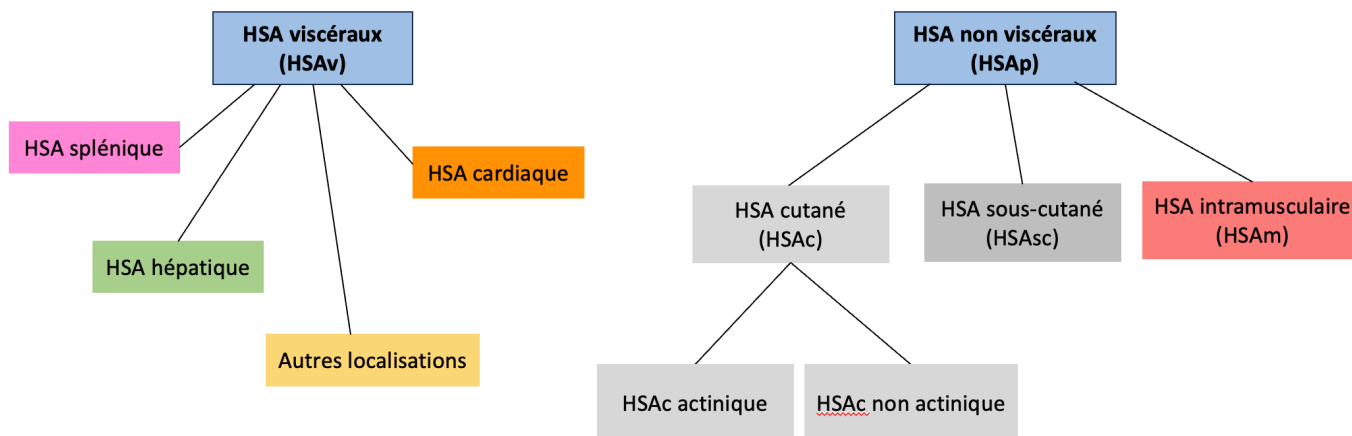


Figure 4 : Représentation schématique de la classification des hémangiosarcomes (HSA) canins en deux catégories : viscéraux et non viscéraux (traduit et adapté d'après De Nardi et al. 2023).

Les HSAp peuvent toucher les **tissus cutanés, sous-cutanés ou musculaires** formant respectivement, dans la classification, les sous-types **HSAc, HSAsc et HSAm**.

Les HSAc sont divisés en HSAc **actiniques** et **non actiniques** en fonction de l'influence des rayonnements solaires sur leur développement (Szivek et al. 2012).

Dans la suite de notre étude, que ce soit chez le chien ou chez l'homme, le terme "peau" désigne le tissu cutané comprenant l'épiderme et le derme, par opposition au tissu sous-cutané qui marque la transition du derme vers l'hypoderme.

Les HSAv regroupent l'ensemble des autres organes touchés tels que la **rate**, le **cœur**, le **foie**, les reins et d'autres localisations comme les poumons, la vessie, la cavité orale, les os, l'utérus, la langue et l'espace rétropéritonéal...(Mullin, Clifford 2019 ; De Nardi et al. 2023).

En ce qui concerne leur **prévalence**, les cibles tissulaires principales des hémangiosarcomes chez le chien comprennent la rate (56-74 %), la peau et les tissus sous-cutanés (28-34 %), le rein (5-7 %), le foie (4-6 %) et le cœur (3-5 %). Bien que ces chiffres puissent varier d'une étude à l'autre, ces sites anatomiques restent les plus fréquemment atteints par la tumeur (Brown et al. 1985 ; Mullin, Clifford 2019 ; Suzuki et al. 2024).

En effet, la **rate** est le site le plus fréquemment affecté par les hémangiosarcomes chez le chien (Mullin, Clifford 2019).

Parmi les tumeurs cardiaques canines, l'hémangiosarcome est la tumeur la plus couramment diagnostiquée (Griffin et al. 2021 ; Mullin, Clifford 2024, pp. 6420-6450).

La proportion d'HSAc varie entre 14 % et 80 % de l'ensemble des cas d'hémangiosarcomes (HSAv et HSAp) diagnostiqués chez le chien, selon les études. Une fréquence plus élevée d'HSAc est constatée dans les régions tropicales, pouvant être attribuée à une exposition accrue aux rayons UV (De Nardi et al. 2023).

Les HSAsc et HSAm, quant à eux, représentent 6 à 47 % de tous les cas d'hémangiosarcomes diagnostiqués chez le chien (De Nardi et al. 2023).

2) Chez l'homme

Les angiosarcomes peuvent être classés en plusieurs types selon leur site anatomique d'origine et les facteurs de risque sous-jacents impliqués (Gaballah et al. 2017).

Ils peuvent atteindre divers types de tissus chez l'homme, avec une affinité particulière pour la **peau** (Fujisawa et al. 2018 ; Wong et al. 2021 ; Bhaludin et al. 2021 ; Spiker et al. 2023).

En effet, les **angiosarcomes cutanés primaires (ASp)** représentent l'une des formes les plus courantes, avec une prévalence comprise entre 20 % et 32 % (Young et al. 2010 ; Suzuki et al. 2024). Ils peuvent survenir sur n'importe quelle partie du corps, mais se localisent préférentiellement au niveau de la **peau du cuir chevelu**, du visage et du cou (Rouhani et al. 2008 ; Bonito et al. 2020 ; Wong et al. 2021 ; Spiker et al. 2023 ; Yoder et al. 2023).

Les **angiosarcomes radio-induits (ASr)** se classent comme le deuxième type le plus fréquent, avec une prévalence estimée entre 5 % et 30 % (Young et al. 2010 ; Suzuki et al. 2024). Ils surviennent généralement chez des individus ayant été exposés à des radiations ionisantes suite à une thérapie anticancéreuse précédente. La tumeur vasculaire peut alors apparaître des années après l'exposition aux rayonnements et atteindre les tissus mous à proximité de la zone irradiée, tels que la **peau** ou le tissu mammaire (Glazebrook et al. 2008 ; Bonito et al. 2020). Par exemple, certains cas d'angiosarcomes mammaires surviennent chez des femmes ayant subi une radiothérapie pour un cancer du sein antérieur (Arora et al. 2014 ; Wong et al. 2021).

Le **syndrome Stewart-Treves (SST)** est un autre type d'angiosarcome, avec une prévalence estimée entre 8 % et 16 % (Young et al. 2010 ; Suzuki et al. 2024). Il se développe à la suite d'un lymphœdème cutané chronique (Stewart, Treves 1948). Cette affection est souvent liée à une intervention chirurgicale, comme une mastectomie pour le cancer du sein, et affecte principalement la **peau** des membres (Shon, Billings 2017 ; Fujisawa et al. 2018).

La prévalence plus élevée des ASr par rapport aux SST peut s'expliquer par le déclin de la mastectomie radicale, qui implique l'ablation totale du sein, dans la gestion des cancers mammaires. Cette approche est effectivement devenue moins courante, au profit de la chirurgie conservatrice du sein associée à une radiothérapie adjuvante (Brenn, Fletcher 2006 ; Hillenbrand et al. 2015 ; Sinnamon et al. 2016 ; Shon, Billings 2017).

Il existe également d'autres types moins courants d'angiosarcomes primaires, constituant les **ASv**, qui peuvent se développer dans les **viscères** tels que le **foie**, le **cœur** et la rate (Young et al. 2010 ; Spiker et al. 2023). Bien que ces tumeurs se localisent principalement dans les organes viscéraux, elles peuvent aussi, plus rarement, apparaître dans le **tissu mammaire**, les os ainsi que dans les tissus sous-cutanés et musculaires.

Ces dernières localisations rappellent les HSAsc et HSAm observés chez le chien dans notre étude. Pour simplifier, lorsque nous parlerons des angiosarcomes non viscéraux humains dans cette étude, nous nous référerons uniquement aux ASp, les sous-types sous-cutanés et musculaires étant rares chez l'homme.

La Figure 5 offre un aperçu des diverses présentations d'angiosarcomes observées chez l'homme. Les ASp et les ASv constituent le groupe des angiosarcomes primaires tandis que les angiosarcomes secondaires incluent les ASr et le SST.

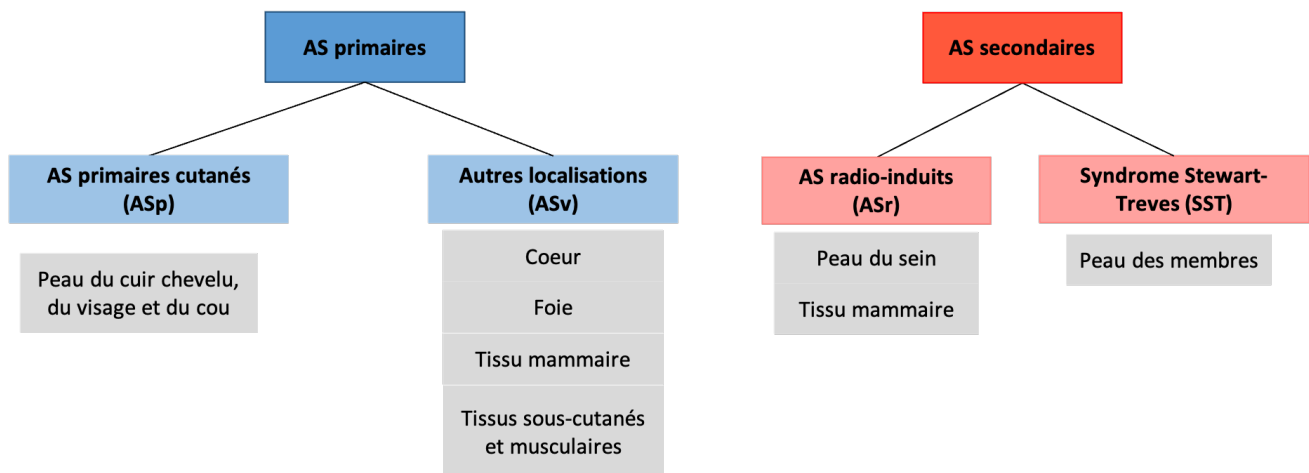


Figure 5 : Représentation schématique des divers types d'angiosarcomes (AS) identifiés chez l'homme et de leurs principales localisations anatomiques (production personnelle à partir de la lecture de différentes sources bibliographiques précitées).

En comparant les Figures 4 et 5, on observe que certaines localisations des angiosarcomes, notamment dans le tissu mammaire, ne sont pas présentes chez le chien. Cette différence de localisation anatomique entre les angiosarcomes canins et humains peut s'expliquer par le faible nombre d'angiosarcomes secondaires documentés chez le chien. Par conséquent, les angiosarcomes cutanés secondaires ne seront pas abordés, ni chez le chien, ni chez l'homme.

Pour résumer...

- ❖ L'**origine** exacte des angiosarcomes canins et humains n'est pas encore connue : possible transformation de cellules souches hématopoïétiques multipotentes issues de la moelle osseuse.
- ❖ Les angiosarcomes canins et humains présentent des **similarités**, notamment génétiques.
- ❖ Chez le chien, les hémangiosarcomes **viscéraux** (HSAv) sont plus fréquents que les hémangiosarcomes musculo-cutanés (HSAp).
- ❖ Chez l'homme, les angiosarcomes **cutanés** sont plus fréquents.

Enfin, il est important de souligner que la prévalence des divers types d'angiosarcomes canins et humains peut varier en fonction de facteurs de risque, tels que l'exposition aux agents environnementaux, les caractéristiques individuelles du patient, ainsi que les antécédents médicaux. C'est ainsi que nous aborderons maintenant les différents facteurs de risque associés au développement de ces types de cancers.

II-Épidémiologie et facteurs de risque associés au développement des hémangiosarcomes non viscéraux canins et humains

A. Chez le chien

1) Age

L'âge moyen au diagnostic des hémangiosarcomes chez les chiens varie selon les études et les populations examinées. Cependant, il est généralement rapporté que l'**âge médian** se situe entre **9 et 10 ans** (Brown et al. 1985 ; Ward et al. 1994 ; Schultheiss 2004 ; Mullin, Clifford 2019 ; 2024, pp. 6420-6450).

2) Sexe et stérilisation

Aucune prédisposition sexuelle n'a été confirmée pour les hémangiosarcomes non viscéraux (De Nardi et al. 2023 ; Suphonkhan et al. 2024).

Cependant, l'influence du sexe est suspectée par Hillman et al. (2023) dans une étude prospective réalisée sur une cohorte de chiens de race Golden Retriever (GRLS). Ils ont observé une augmentation de la probabilité de développement d'un HSA chez les mâles âgés de 8 à 10 ans. Leur étude longitudinale sur la santé canine suggère également un lien entre la stérilisation et le risque d'HSA dans cette race. Ainsi, à partir d'un certain âge, la probabilité de développer un HSA est plus faible chez les femelles entières par rapport aux femelles stérilisées, aux mâles entiers ou stérilisés. Les auteurs avancent même l'hypothèse d'un effet protecteur des œstrogènes contre les HSA, tout en soulignant la nécessité d'autres études plus robustes pour confirmer cette affirmation.

Il est important de préciser que la prévalence des HSA dans cette race est de 7,65 % (233/3044), avec une nette prédominance des HSA_v (211/233, soit 90 % des cas). La faible proportion d'hémangiosarcomes musculo-cutanés limite notre capacité à tirer des conclusions robustes sur l'influence réelle des facteurs de risque, tels que le sexe et la stérilisation, sur leur développement.

Parallèlement, une autre étude rétrospective suggère également un lien entre la stérilisation et le risque accru d'HSA, en particulier splénique, aussi bien chez les femelles que chez les mâles (Robinson et al. 2020).

3) Race et exposition solaire

L'impact de la race sur le développement des HSA_p canins peut varier en fonction de différents facteurs environnementaux et génétiques.

Par exemple, une exposition chronique aux rayons UV peut favoriser l'apparition d'hémangiosarcomes cutanés chez les **races à peau claire et à poil court** telles que les Whippets, Lévrier, Boxers, Beagles, Dalmatiens et le type « Pitbull » (Szivek et al. 2012 ; De Nardi et al. 2023 ; Mullin, Clifford 2024, pp. 6420-6450). En effet, la peau glabre et peu pigmentée est plus exposée aux rayons UVB, lesquels peuvent induire une inflammation et un stress oxydatif chroniques, favorisant le développement de lésions précancéreuses actiniques. Ces dernières peuvent évoluer vers un HSA_c actinique (De Nardi et al. 2023).

Les HSAc non actiniques, quant à eux, touchent préférentiellement les races à peau pigmentée et pelage épais, sans antécédents d'exposition aux rayons UV. Contrairement aux formes actiniques, ces HSAc ne semblent pas présenter de prédispositions raciales spécifiques.

En ce qui concerne les HSAsc et les HSAm, bien que la littérature soit limitée, plusieurs études ont rapporté une prévalence plus élevée de ces sous-types chez les Golden Retriever (17 à 28 % des cas), les Retriever du Labrador (5 à 20 % des cas) et les races croisées (20 à 24 % des cas). En somme, ces données suggèrent une possible influence génétique dans la genèse de ces sous-types d'hémangiosarcomes, les rapprochant épidémiologiquement des hémangiosarcomes viscéraux (Bulakowski et al. 2008 ; Wiley et al. 2010 ; Shiu et al. 2011 ; De Nardi et al. 2023).

4) Mutations géniques

La notion de prédisposition raciale susmentionnée suggère l'existence de caractéristiques génétiques héritées pouvant contribuer au développement de l'hémangiosarcome chez le chien (Kim et al. 2015).

Des mutations peuvent affecter divers gènes impliqués dans la régulation de la croissance cellulaire et d'autres processus essentiels comme l'angiogenèse, l'adhésion, l'invasion et l'inflammation (Tamburini et al. 2010 ; Kapturska, Pawlak 2023 ; Mullin, Clifford 2024, pp. 6420-6450). Elles peuvent contribuer à la transformation des cellules normales en cellules tumorales et à la progression des HSA musculo-cutanés canins.

Comme abordé précédemment dans la sous-partie I-B, des altérations génétiques spécifiques ont été identifiées chez le chien et semblent impliquées dans la formation tumorale des HSAp. Parmi ces altérations, le **gène suppresseur de tumeur TP53** est fréquemment muté et accompagné d'une surexpression des facteurs de croissance tels que le **VEGF** et le facteur de croissance fibroblastique basique bFGF (De Nardi et al. 2023).

D'autres études, menées par Wong et al. (2021), suggèrent des altérations dans les oncogènes PIK3CA et PTEN associées au développement des HSAp (Suzuki et al. 2024). Ces mutations entraînent l'activation aberrante de la **voie de signalisation PIK3/AKT/mTOR**, une cascade de signalisation cellulaire pouvant favoriser la croissance de ces tumeurs vasculaires (Wong et al. 2021 ; Kapturska, Pawlak 2023).

5) Microvascularisation canine

Selon Kim et al. (2015), la fréquence élevée des HSA chez le chien pourrait également être due aux caractéristiques anatomiques et fonctionnelles de la microvascularisation canine et/ou des processus inflammatoires et hémostatiques canins. Cet argument est corroboré par la faible prévalence des angiosarcomes humains, malgré leur origine commune et leur profil histopathologique similaire.

B. Chez l'homme

Les angiosarcomes humains présentent des caractéristiques épidémiologiques variées, présentant des similarités avec celles observées chez les chiens, en particulier pour les angiosarcomes cutanés primaires. Ces similitudes incluent l'âge au moment du diagnostic, les implications d'un potentiel support génétique ainsi qu'une association avec l'exposition aux rayons UV pour les ASp.

Dans la plupart des études, les ASp sont plus fréquemment observés chez les **hommes âgés** à la couleur de **peau claire** (Spiker et al. 2023), avec un âge médian au moment du diagnostic supérieur à 70 ans (Albores-Saavedra et al. 2011 ; Sinnamon et al. 2016 ; Yoder et al. 2023). Cette observation rejoint celle des hémangiosarcomes chez les chiens âgés, ainsi que la prédisposition des races à peau claire, plus sensibles aux rayons UV.

De surcroît, des altérations géniques spécifiques liées aux **rayons UV** ont été mises en évidence chez les humains atteints d'ASp et chez les chiens atteints d'HSAp (Wong et al. 2021), renforçant le lien entre ce facteur épidémiologique et la survenue de ces types de cancers cutanés.

Wong et son équipe nous rappellent également que ces deux tumeurs partagent de nombreuses caractéristiques génétiques contribuant à leur développement, telles que les **mutations des gènes TP53 et PIK3CA** (voir sous-partie I-B). Toutefois, l'ensemble des altérations moléculaires mentionnées ne sont pas spécifiques de ces tumeurs vasculaires et sont également retrouvées dans d'autres types de cancers (Young et al. 2010 ; Kapturska, Pawlak 2023).

En ce qui concerne les angiosarcomes secondaires, les facteurs épidémiologiques découlent de leur classification précédemment mentionnée dans la Figure 5. Des antécédents de **radiothérapie** sont associés à un risque accru de développer des angiosarcomes radio-induits. Par exemple, la radiothérapie utilisée dans le traitement des cancers du sein chez la femme constitue un facteur de risque d'apparition d'un ASr (Bonito et al. 2020).

De même, un historique de **lymphœdème chronique** est associé au syndrome Stewart-Treves. Comme évoqué précédemment, cette altération du drainage lymphatique survient généralement chez les patients ayant subi une mastectomie étendue associée à l'ablation des ganglions lymphatiques axillaires pour le traitement du cancer du sein. Cependant, cette lymphostase chronique peut également être d'origine congénitale, traumatique, idiopathique ou résulter d'une filariose, voire être induite par l'obésité (Shon, Billings 2017).

Il est également important de noter que l'exposition chronique à des substances chimiques telles que le chlorure de vinyle, principalement présent dans les environnements industriels de la production de plastiques, est associée au développement d'angiosarcomes, en particulier hépatiques. Bien que ce produit chimique soit encore utilisé aujourd'hui, son usage est désormais strictement réglementé pour protéger les travailleurs et limiter les risques d'exposition (Popper et al. 1978 ; Young et al. 2010 ; Buehler et al. 2014 ; Spiker et al. 2023 ; Fralish, Downs 2024).

Certains syndromes familiaux tels que la neurofibromatose, semblent également être liés à l'apparition d'angiosarcomes (Young et al. 2010 ; Buehler et al. 2014 ; Spiker et al. 2023).

Pour résumer...

- ❖ Les angiosarcomes non viscéraux canins et humains surviennent généralement chez des **individus âgés**.
- ❖ **Sexe** : aucune prédisposition sexuelle avérée chez le chien ; prédisposition masculine chez l'homme.
- ❖ Exposition aux **rayons UV** : les races de chien à peau claire et poils courts sont plus sensibles ; les humains à peau claire sont plus à risque.
- ❖ Des **altérations génétiques** communes sont présentes dans les deux espèces.
- ❖ Certains facteurs de risque (**radiothérapie, lymphœdème chronique**) sont observés chez l'homme mais rarement décrits chez le chien.

III- Classification et pronostic des hémangiosarcomes non viscéraux

La classification et le pronostic des hémangiosarcomes non viscéraux canins (HSAp) et humains (ASp) sont des domaines essentiels de la recherche oncologique, en raison de la complexité et de la gravité de ces tumeurs vasculaires.

Une compréhension approfondie de ces aspects est cruciale pour guider le diagnostic, orienter le traitement et évaluer le suivi thérapeutique des patients (Amin et al. 2017 ; De Nardi et al. 2023).

A. Chez le chien

Après confirmation de la nature de la tumeur par un examen histopathologique et éventuellement des techniques d'immunohistochimie, la **classification des HSAp chez le chien repose essentiellement sur la stadification TNM**.

Ce système évalue la taille de la tumeur primaire (T), l'atteinte des nœuds lymphatiques (N) et la présence de métastases à distance (M) (Rosen, Sapro 2023). Les valeurs T, N et M sont évaluées différemment en fonction des structures anatomiques et nœuds lymphatiques impliqués, variant ainsi selon le type de tumeur (Amin et al. 2017 ; Rosen, Sapro 2023). Cependant, cette classification reste la même pour les différents sous-types d'hémangiosarcomes non viscéraux (De Nardi et al. 2023).

Les informations nécessaires à cette classification sont obtenues à partir d'examens cliniques, biologiques, d'imagerie médicale ainsi que par des biopsies, et font partie intégrante de la démarche diagnostique (Amin et al. 2017 ; Mullin, Clifford 2019 ; De Nardi et al. 2023). Bien que l'imagerie joue un rôle essentiel dans cette démarche, elle ne sera pas détaillée dans cette première partie, mais sera développée dans les sections suivantes.

Contrairement à d'autres tumeurs, comme les mastocytomes canins ou les carcinomes mammaires, les HSAp ne présentent pas de critères histologiques ayant une valeur pronostique, ce qui explique pourquoi le grade n'entre pas dans la classification TNM chez le chien (De Nardi et al. 2023 ; Suzuki et al. 2024). Néanmoins, il est important de noter que les HSAc avec envahissement sous-cutané ont un pronostic moins favorable que les HSAc « purement » cutanés, en raison d'un risque accru de métastases (Szivek et al. 2012). Cette information met en lumière l'importance d'évaluer le degré d'invasion cutanée de la tumeur, que ce soit par un examen histopathologique ou des techniques d'imagerie.

La combinaison de cette classification TNM et des différentes explorations diagnostiques aboutit à la détermination du **stade clinique**, permettant d'évaluer la progression de la maladie, prédire le pronostic du patient et déterminer la stratégie thérapeutique appropriée (Rosen, Sapro 2023).

La Figure 6 propose une classification TNM appliquée aux hémangiosarcomes non viscéraux du chien avec trois stades cliniques décrits (De Nardi et al. 2023).

T = Tumeur primaire	
T0	Tumeur primaire non visible
T1	Tumeur primaire limitée au derme
T2	Tumeur primaire envahissant l'hypoderme, avec ou sans atteinte du derme. Absence d'envahissement musculaire.
T3	Toute tumeur primaire avec envahissement musculaire.
N = Nœuds lymphatiques régionaux	
N0	Aucun signe d'atteinte ganglionnaire régionale
N1	Atteinte d'un ou plusieurs nœuds lymphatiques régionaux
N2	Atteinte à distance des nœuds lymphatiques
M = Métastases à distance	
M0	Aucun signe de dissémination métastatique à distance
M1	Présence de métastases à distance

STADE	T	N	M
I	T0 ou T1	N0	M0
II	T2	N0 ou N1 ou N2	M0
III	T1 ou T2 ou T3	N0 ou N1 ou N2	M1

Figure 6 : Système de classification TNM appliqué aux hémangiosarcomes non viscéraux du chien et détermination d'un stade clinique (traduit et adapté d'après De Nardi et al. 2023).

Cependant, il est important de noter que dans cette classification, les HSAC non actiniques peuvent être considérés comme des tumeurs de stade précoce, alors que leur comportement biologique est plus agressif que celui des formes actiniques (De Nardi et al. 2023). Les tumeurs de même stade étant souvent soumises au même protocole thérapeutique, cela signifie qu'une mauvaise classification initiale peut conduire à une prise en charge inappropriée. Ainsi, d'autres études sont nécessaires pour affiner cette classification, en utilisant des critères histologiques plus fiables voire les données des biomarqueurs moléculaires (Amin et al. 2017 ; Mäkitie et al. 2022).

Cette incertitude dans la classification n'enlève rien à son rôle fondamental dans l'établissement du **pronostic** des HSAC, celui-ci étant principalement conditionné par la localisation de la tumeur et son degré d'envahissement tissulaire local et à distance (De Nardi et al. 2023).

Ce paragraphe aborde le pronostic avant de discuter des traitements, qui seront détaillés par la suite.

Par exemple, les chiens atteints d'un HSAC actinique sans propagation métastatique (**stade I**) ont un pronostic plus favorable que ceux atteints d'autres formes d'HSA musculocutanés (De Nardi et al. 2023).

La médiane de survie après un traitement chirurgical seul, désignant le temps après lequel 50 % des chiens sont encore en vie après le diagnostic histopathologique, varie selon les types d'HSAC.

Dans une étude sur 94 chiens atteints d'HSAC, la médiane de survie après un traitement chirurgical, incluant à la fois les formes actiniques et non actiniques, est de **987 jours**, soit plus de 2 ans (Szivek et al. 2012 ; Mullin, Clifford 2019). Cependant, les chiens avec un HSAC non actinique ont une médiane de survie plus courte (545 jours) par rapport à ceux présentant des **lésions actiniques** à l'analyse histopathologique de la tumeur (1549 jours). Ces lésions reflètent

l'exposition à des facteurs de risque externes, tels que les rayons UV, influençant directement le pronostic de la maladie.

Les HSAsc et les HSAm (**stades II ou III**) ont un pronostic moins favorable, avec des médianes de survie respectives de **172** et **307 jours** (Ward et al. 1994). Cela souligne la nécessité d'autres thérapies adjuvantes telles que la chimiothérapie ou la radiothérapie pour ces types d'HSAp (Ward et al. 1994 ; Bulakowski et al. 2008 ; Shiu et al. 2011).

D'autres caractéristiques cliniques et épidémiologiques, telles que la **taille tumorale**, la **race** de l'animal et le **degré de résection chirurgicale**, peuvent également contribuer à l'établissement du pronostic des HSAp (De Nardi et al. 2023). Le Tableau 1 résume les principaux facteurs pronostiques des HSAp canins.

Tableau I - Facteurs pronostiques associés aux hémangiosarcomes non viscéraux canins, traduit d'après De Nardi et al. (2023)

	Pronostic	
	POSITIF	NEGATIF
Origine tissulaire/localisation	Cutané (stade I)	Sous-cutanée et musculaire (stades II et III)
Envahissement sous-cutané ou musculaire	Absent	Présent
Lésions actiniques	Présentes	Absentes
Taille tumorale	< 4 cm	> 4 cm
Race	Prédisposée	Non prédisposée
Résection chirurgicale	Complète	Incomplète

En effet, dans l'étude de Szivek et ses collègues (2012), les animaux de races non prédisposées présentent une médiane de survie plus courte et un risque métastatique plus élevé par rapport aux races prédisposées telles que les Whippets, les Lévrier Italiens ou les « Pitbull ».

La taille tumorale a également été évaluée. Des tumeurs plus grandes sont associées à des résections incomplètes et un contrôle local insuffisant de la maladie. A l'inverse, l'excision chirurgicale complète des lésions est liée à une survie prolongée et un meilleur pronostic, notamment pour les HSAsc et les HSAm (Shiu et al. 2011).

Enfin, bien que certains biomarqueurs moléculaires comme le VEGF ou la cyclo-oxygénase-2 (COX-2) aient été examinés, aucune corrélation significative avec le pronostic n'a été observée chez 60 chiens étudiés (Nóbrega et al. 2019).

Ainsi, la détermination du stade de l'hémangiosarcome non viscéral demeure l'outil pronostique le plus fiable concernant les HSAp canins (De Nardi et al. 2023).

B. Chez l'homme

A l'instar des HSAP canins, les angiosarcomes humains sont classés selon le **système TNM** (Young et al. 2010 ; Sinnamon et al. 2016 ; Fujisawa et al. 2018). Bien que leur évolution insidieuse rende difficile la détermination précise du stade clinique, ce dernier reste l'outil principal pour la classification et la gestion thérapeutique des ASp (Pawlik et al. 2003).

Comme chez le chien et contrairement à d'autres sarcomes, le **grade histologique** n'est pas utilisé dans cette classification chez l'homme (Sinnamon et al. 2016 ; Guerra, Crane 2024). En effet, l'évaluation de l'apparence microscopique de la tumeur n'apporte pas de valeur prédictive supplémentaire, en raison de la nature intrinsèquement agressive des ASp (Pawlik et al. 2003 ; Young et al. 2010 ; Buehler et al. 2014). Néanmoins, certaines caractéristiques histopathologiques peuvent avoir une importance pronostique. Ainsi, la présence de nécrose est associée à un pronostic défavorable, même si ce facteur n'est pas intégré dans le système de classification TNM (Buehler et al. 2014).

Comme pour les HSAP canins, nous présentons d'abord le pronostic détaillé des ASp avant d'aborder les options de traitement.

Le **pronostic** des ASp dépend principalement de la localisation de la tumeur et du degré d'envahissement local et à distance. Par exemple, les angiosarcomes de la tête et du cou, en particulier du cuir chevelu, ont un pronostic défavorable comparé à ceux affectant d'autres zones cutanées (Albores-Saavedra et al. 2011 ; Ramakrishnan et al. 2022). Pawlik et ses collègues (2003) ont démontré que le taux de survie globale à 5 ans pour les ASp localisés à la tête et au cou est d'environ 10 % seulement. Il est important de noter que le taux de survie global à 5 ans de l'ensemble des angiosarcomes, primaires ou secondaires, varie fortement en fonction des études (Young et al. 2010 ; Buehler et al. 2014 ; Hillenbrand et al. 2015). Cependant, les auteurs s'accordent à dire que les ASp sont des **tumeurs agressives** avec un pronostic souvent réservé, une tendance à la **récidive locale** et à la **dissémination métastatique à distance**.

La rareté de ce type de tumeur et le fait que la plupart des informations soient issues d'études rétrospectives ou de cas cliniques isolés rendent difficile l'établissement de **facteurs pronostiques** solides (Young et al. 2010 ; Sinnamon et al. 2016). Toutefois, un mauvais pronostic est associé à une **taille** tumorale supérieure à 5 centimètres (Pawlik et al. 2003 ; Fujisawa et al. 2018), comme évoqué précédemment chez le chien. Cela souligne l'importance d'une détection précoce et de la détermination précise du stade de la tumeur (Young et al. 2010 ; Buehler et al. 2014). Il convient néanmoins de considérer l'irrégularité de croissance de ces tumeurs cutanées vasculaires, pouvant conduire à des mesures imprécises de leur diamètre et une classification erronée (Albores-Saavedra et al. 2011). Un indicateur plus subjectif, tel que l'hémorragie lésionnelle des ASp au diagnostic, est aussi associé à un pronostic défavorable selon Kashihara et al. (2023). **L'âge avancé et un faible indice de performance du patient** sont également des facteurs pronostiques défavorables (Pawlik et al. 2003 ; Young et al. 2010 ; Shin et al. 2017).

L'émergence des biomarqueurs moléculaires, mieux documentée chez l'homme que chez le chien, permet d'affiner le pronostic, en apportant des informations supplémentaires sur le comportement biologique de la tumeur (Itakura et al. 2008 ; Mäkitie et al. 2022).

Enfin, le **traitement** influence également le pronostic des ASp. Une **résection complète** de la tumeur améliore le pronostic (Fayette et al. 2007; Hillenbrand et al. 2015; Shin et al. 2017). La radiothérapie adjuvante, en diminuant le **taux de récurrence locale**, améliore la survie des patients selon certains auteurs (Pawlik et al. 2003 ; Buehler et al. 2014 ; Kashihara et al. 2023). Chez le chien, la récurrence locale des HSAsc et des HSAm ne semblait pas influencer le pronostic (Shiu et al. 2011).

Pour résumer...

- ❖ La **classification TNM**, utilisée chez le chien et l'homme, est l'outil de choix pour évaluer le pronostic des angiosarcomes non viscéraux.
- ❖ Le **grade** histologique n'a actuellement pas de valeur prédictive.
- ❖ Les angiosarcomes canins et humains sont très **agressifs**, avec une **forte capacité métastatique**, et sont souvent associés à un **pronostic défavorable**.
- ❖ Plusieurs **facteurs prédictifs négatifs** ont été identifiés chez le chien (envahissement sous-cutané, HSAC non actinique, stades II et III, grande taille tumorale) et chez l'homme (localisation à la tête et au cou, grande taille tumorale, âge avancé et faible indice de performance...)

L'impact des traitements sur le pronostic souligne que la gestion de ce type de cancer est complexe et requiert une **approche pluridisciplinaire** (Buehler et al. 2014 ; Rosen, Sapro 2023). La détermination du stade clinique facilite la communication entre les médecins, oncologues, chirurgiens, radiologues et autres professionnels de santé, améliorant ainsi la prise en charge de ces tumeurs.

La section suivante aborde les différentes modalités de prise en charge des hémangiosarcomes cutanés chez le chien et l'homme.

IV- Prise en charge des hémangiosarcomes non viscéraux canins et humains

Étant donné la nature agressive des hémangiosarcomes musculo-cutanés canins et humains et leur polymorphisme clinique, la prise en charge de ce type de tumeur demeure hétérogène et individualisée à chaque cas (Campana et al. 2019).

Peu d'études sont disponibles dans la littérature, que ce soit chez l'homme ou le chien (Bi et al. 2021).

Par conséquent, aucun consensus concernant le meilleur protocole de traitement n'est actuellement disponible (Houpe 2023).

Dans cette sous-partie, nous allons décrire les principales modalités thérapeutiques utilisées dans la gestion des hémangiosarcomes non viscéraux en médecine vétérinaire et humaine.

A. Traitement chirurgical

La gestion chirurgicale des angiosarcomes cutanés représente un défi majeur en raison de la nature agressive et récidivante de ces tumeurs vasculaires malignes (Campana et al. 2019).

Chez l'homme comme chez le chien, l'objectif principal de la chirurgie est de réaliser une excision complète de la tumeur avec des marges saines suffisantes pour minimiser le risque de récurrence locale.

Cette approche, bien souvent compliquée par la localisation et l'infiltration étendue de la tumeur dans les tissus environnants, demeure le **traitement de choix** pour les hémangiosarcomes non viscéraux sans dissémination métastatique (Szivek et al. 2012 ; Mullin, Clifford 2019 ; De Nardi et al. 2023).

Chez les **chiens**, des recherches supplémentaires sont nécessaires pour déterminer les marges appropriées pour les différents sous-types d'HSAp.

Néanmoins, certains auteurs recommandent une excision chirurgicale large avec des marges latérales de 1 à 2 centimètres et une couche profonde de fascia pour espérer une résection complète des HSAC (Griffin et al. 2021 ; De Nardi et al. 2023). Ce traitement peut s'avérer curatif pour les HSAC actiniques de stade I.

Pour les tumeurs plus invasives, comme les sous-types sous-cutanés et musculaires, une résection très large avec des marges latérales d'au moins 3 cm est conseillée, similaire à celle pratiquée pour les sarcomes des tissus mous (Griffin et al. 2021), allant parfois jusqu'à l'amputation du membre concerné (Mullin, Clifford 2019).

L'**évaluation histologique peropératoire par congélation** peut être utilisée pour diagnostiquer les HSAP et déterminer les marges chirurgicales profondes de la tumeur (De Nardi et al. 2023). Cette technique, qui implique l'examen de coupes histologiques congelées, est rarement mise en œuvre car elle nécessite la présence d'un anatomo-pathologiste pour une interprétation peropératoire rapide.

De plus, De Nardi et al. (2023) mentionnent une technique chirurgicale prometteuse, la **cryochirurgie**, mais les données disponibles sont limitées et cette intervention n'est pas encore disponible en France en médecine vétérinaire.

Chez les patients **humains**, la gestion chirurgicale des angiosarcomes cutanés constitue également la pierre angulaire du traitement (Pawlik et al. 2003 ; Ramakrishnan et al. 2022 ; Holm et al. 2024) et suit des principes similaires à ceux utilisés chez le chien.

Une excision large est recommandée pour maximiser les chances d'une résection complète de la tumeur. Dans certains cas, une reconstruction complexe peut être nécessaire pour réparer le défaut chirurgical, en utilisant des greffes de peau (Pawlik et al. 2003).

En médecine humaine, l'évaluation histologique peropératoire des marges tumorales, connue sous le nom de chirurgie micrographique de Mohs (CMM), est couramment utilisée pour d'autres types de tumeurs cutanées, comme les carcinomes basocellulaire et épidermoïdes, afin d'évaluer le degré de résection chirurgicale (Bowen et al. 2005; Rosenfeld et al. 2021). Cependant, cette technique est rarement utilisée pour les angiosarcomes cutanés, ce qui complique l'évaluation de son efficacité réelle (Houpe 2023).

En outre, il arrive fréquemment que les marges, considérées comme saines par la CMM, soient en réalité infiltrées lorsqu'elles sont examinées après la chirurgie en histopathologie (Pawlik et al. 2003).

Malgré les efforts pour obtenir une résection complète, les hémangiosarcomes cutanés canins et humains présentent un taux élevé de récurrence locale, avoisinant les 80% chez l'homme, ainsi qu'un risque élevé de métastases (Pawlik et al. 2003).

Des traitements adjuvants tels que la radiothérapie ou la chimiothérapie peuvent être nécessaires pour optimiser les résultats thérapeutiques et améliorer la survie des patients.

B. Chimiothérapie et électrochimiothérapie

En raison de la nature agressive des angiosarcomes cutanés chez les chiens et les humains, la chimiothérapie est souvent utilisée comme traitement adjuvant pour compléter les interventions chirurgicales.

Elle peut également être employée en tant que traitement néoadjuvant ou palliatif dans les cas où la tumeur n'est pas résécable ou en cas de dissémination métastatique (Wiley et al. 2010 ; Ishida et al. 2018 ; De Nardi et al. 2023).

Chez les **chiens**, la chimiothérapie adjuvante est couramment utilisée après la chirurgie pour les angiosarcomes sous-cutanés (HSAsc) et musculaires (HSAm) afin de réduire le risque de propagation métastatique.

Cependant, cette thérapie médicamenteuse n'est pas indiquée pour les HSAsc actiniques de stade I, la chirurgie étant suffisante pour assurer le contrôle local et à distance de la tumeur (De Nardi et al. 2023).

Les protocoles de chimiothérapie incluent des agents tels que la doxorubicine, la vincristine et le cyclophosphamide.

La **doxorubicine** est souvent considérée comme l'agent chimiothérapeutique le plus efficace contre les hémangiosarcomes musculo-cutanés canins (De Nardi et al. 2023). Des études ont montré que cette molécule peut prolonger la survie des chiens atteints d'HSAsc ou d'HSAm, respectivement jusqu'à 307 jours et 172 jours (Bulakowski et al. 2008).

Chez les patients **humains**, la chimiothérapie est également utilisée en tant que traitement adjuvant après la chirurgie pour les angiosarcomes cutanés.

Cette thérapie cytotoxique est parfois employée avant la chirurgie, en tant que traitement néoadjuvant, pour réduire la taille tumorale et faciliter l'excision chirurgicale.

Traditionnellement, la doxorubicine était le pilier du traitement chimiothérapeutique des angiosarcomes cutanés humains, mais elle est désormais remplacée par le **paclitaxel** (Skubitz, Haddad 2005 ; Apice et al. 2016 ; Ishida et al. 2018 ; Bi et al. 2021).

Cette molécule de la famille des taxanes, inhibe la division cellulaire en stabilisant les microtubules. Elle possède également un effet anti-angiogénique réduisant la formation de

nouveaux vaisseaux sanguins nécessaires à la croissance tumorale.

Son efficacité antinéoplasique justifie son utilisation fréquente contre les angiosarcomes cutanés non résecables ou métastatiques (Fujisawa et al. 2014 ; Apice et al. 2016 ; Spiker et al. 2023).

D'autres agents de seconde ligne, comme le pazopanib, le bevacizumab, l'éribuline mésylate, la trabectédine et le propranolol, sont également utilisés dans l'arsenal chimiothérapeutique contre les ASp (Ishida et al. 2018 ; Kapturska, Pawlak 2023).

Cependant, aucune étude prospective n'a été menée pour fournir des recommandations sur l'utilisation de ces agents chimiothérapeutiques dans le traitement des angiosarcomes cutanés (Guerra, Crane 2024).

Par conséquent, il subsiste une certaine **controverse** quant au rôle thérapeutique de la chimiothérapie, notamment en raison du **manque de consensus** sur le choix des agents à utiliser (Gaballah et al. 2017).

De plus, bien que ces traitements puissent améliorer la survie des patients, ils sont souvent limités par une toxicité systémique et une efficacité réduite dans certaines tumeurs résistantes.

Des techniques innovantes comme l'**électrochimiothérapie** (ECT) ont été développées pour améliorer l'efficacité locale des agents chimiothérapeutiques et réduire leurs effets secondaires systémiques chez les animaux et les humains (Campana et al. 2014 ; Benevento et al. 2015 ; De Nardi et al. 2023).

Cette technique combine l'injection intraveineuse ou intratumorale d'agents cytotoxiques, tels que la bléomycine, avec l'application d'impulsions électriques. Ces impulsions augmentent la perméabilité des cellules tumorales aux agents chimiques et diminuent les saignements intratumoraux (Campana et al. 2019).

Des études ont montré que cette technique est efficace localement chez les animaux et les humains, comme illustré par la Figure 7, qui montre un chien atteint de multiples HSAC avec un taux de réponse significatif.

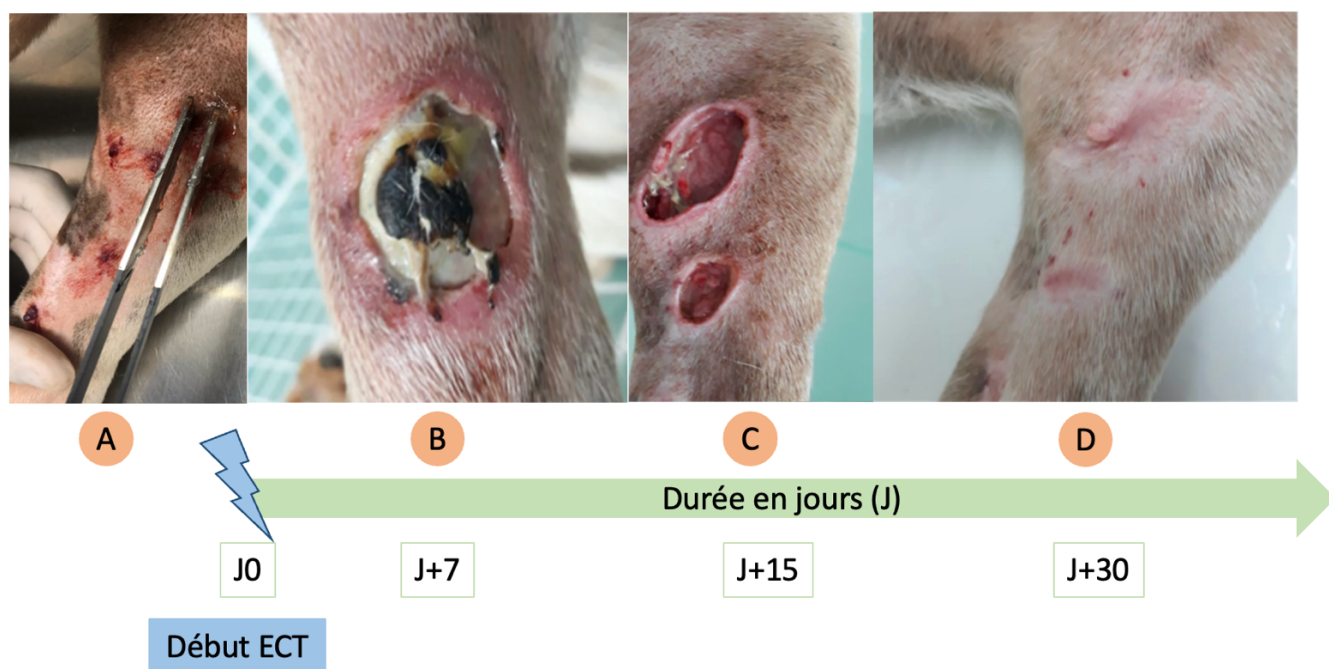


Figure 7 : Évolution lésionnelle chez un chien atteint de multiples hémangiosarcomes cutanés (HSAc), traité par électrochimiothérapie (ECT). **A :** Présence de multiples lésions cutanées au niveau du membre pelvien. **B :** Ulcération et nécrose cutanées observées 7 jours après le début du traitement. **C :** Nécrose et perte de tissu constatées 15 jours après le début du traitement. **D :** Rémission complète 30 jours après le début du traitement, avec cicatrisation visible (traduit et adapté d'après De Nardi et al. 2023).

Ainsi, la recherche continue sur ces thérapies médicamenteuses est essentielle pour améliorer la prise en charge des patients atteints de cette forme agressive de cancer.

Souvent utilisée en complément ou en alternative à la chimiothérapie, la **radiothérapie** offre des possibilités supplémentaires notamment pour le contrôle local de la croissance tumorale, soulignant ainsi la nécessité d'une approche thérapeutique multimodale pour traiter efficacement ces tumeurs.

C. Radiothérapie

La radiothérapie est une composante essentielle du traitement des angiosarcomes cutanés, en particulier chez les humains.

En utilisant des rayonnements ionisants pour détruire les cellules tumorales, cette thérapie cible spécifiquement la région affectée, permettant ainsi d'avoir un meilleur contrôle local de la maladie et offrant une alternative précieuse lorsque la chirurgie est limitée.

Chez les **chiens**, la radiothérapie demeure rarement utilisée pour le traitement des HSAp, et les données disponibles sur son efficacité sont peu nombreuses (Griffin et al. 2021 ; Mullin, Clifford 2024, pp. 6420-6450).

Elle est parfois employée à des fins **palliatives** pour les tumeurs de grande taille non résecables (Hillers et al. 2007). Des études ont montré que cette thérapie par radiations peut prolonger la survie des chiens atteints d'HSAp en réduisant la taille de la tumeur, ainsi que la douleur et les saignements associés (De Nardi et al. 2023).

En outre, elle peut être utilisée comme traitement **adjuvant** après une intervention chirurgicale pour réduire le risque de récurrence locale, bien que son efficacité soit controversée (Bulakowski et al. 2008 ; Shiu et al. 2011 ; De Nardi et al. 2023).

Chez les patients **humains**, la radiothérapie joue un rôle crucial dans le traitement des angiosarcomes cutanés.

Elle est souvent utilisée **en complément de la chirurgie** pour éliminer les cellules tumorales résiduelles et diminuer le risque de récurrence (Pawlik et al. 2003 ; Guadagnolo et al. 2011 ; Hata 2018).

Elle peut aussi être employée comme traitement **néoadjuvant** pour réduire la taille de la tumeur avant la chirurgie, facilitant ainsi une excision plus complète (Sharon et al. 2022).

Des études ont enfin montré que la radiothérapie est parfois mise en œuvre de manière **palliative** pour les ASp non résectables, notamment chez les patients âgés avec de nombreuses comorbidités, améliorant ainsi leur qualité de vie (Hata 2018 ; Kashihara et al. 2023).

Comme tout traitement, la radiothérapie comporte des **effets secondaires**, notamment des dermatites et des lymphoedèmes (Hata 2018 ; Ashack et al. 2020 ; Kashihara et al. 2023 ; Guerra, Crane 2024).

Cependant, des avancées en médecine humaine, telles que la radiothérapie à modulation d'intensité (IMRT), permettent un meilleur ciblage des tumeurs, minimisant ainsi ces effets secondaires (Hata 2018 ; Suzuki et al. 2021 ; Le Roy et al. 2022).

Enfin, certains auteurs soulignent que la radiothérapie, malgré son efficacité pour le contrôle local des ASp, échoue souvent à prévenir leur dissémination métastatique (Hata 2018).

Par conséquent, l'association à d'autres traitements, tels que la chimiothérapie ou d'autres molécules alternatives, demeure fondamentale.

D. Autres alternatives

La compréhension approfondie des mécanismes de l'angiogenèse dans les hémangiosarcomes a conduit au développement d'approches thérapeutiques prometteuses.

Ces thérapies visent à interrompre l'apport sanguin vital aux tumeurs, perturbant ainsi leur croissance et leur survie.

Elles s'intègrent dans le cadre des traitements alternatifs aux côtés de la thérapie photodynamique, des thérapies ciblées et des immunothérapies, pour offrir de nouvelles perspectives dans la prise en charge de ces tumeurs vasculaires agressives.

1) Antiangiogéniques

Les traitements anti-angiogéniques agissent en inhibant des facteurs de croissance, tels que le VEGF, essentiels à la formation de nouveaux vaisseaux sanguins.

Par exemple, le **bevacizumab**, un anticorps monoclonal **anti-VEGF**, est utilisé dans le traitement des angiosarcomes cutanés humains. Cependant, bien que ces tumeurs soient de nature vasculaire, leur réponse à cette thérapie ciblée reste limitée (Young, Woll 2017).

De plus, des inhibiteurs de tyrosine kinase, tels que le **pazopanib** et le sorafénib, bloquent également les voies de signalisation cellulaire impliquant le VEGF (Fujisawa et al. 2018 ; Ishida et al. 2018).

Chez les chiens, la **chimiothérapie métronomique**, qui implique l'administration continue et à faible dose de molécules chimiothérapeutiques, s'inscrit également dans cette catégorie de traitements inhibant l'angiogenèse (Kerbel, Kamen 2004 ; Biller 2014 ; Mullin, Clifford 2019, pp. 773-778 ; 2024, pp. 6420-6450).

2) *Thérapie photodynamique*

La **thérapie photodynamique** (TPD) est une approche innovante et prometteuse pour le traitement des hémangiosarcomes cutanés canins et humains, notamment en alternative aux chirurgies parfois délabrantes (Van Straten et al. 2017).

La TPD implique l'utilisation d'agents photosensibilisants, tels que la nanoémulsion de chlorure d'aluminium et de phthalocyanine (AlCIPc-nano) décrite par Rocha et al. (2019).

Ces substances sont administrées aux patients et absorbées par les tissus tumoraux, où elles montrent une rémanence prolongée.

Ensuite, une source de lumière spécifique est dirigée sur le site tumoral, activant le photosensibilisateur et provoquant une réaction photochimique qui peut perturber l'irrigation de la tumeur voire détruire sélectivement les cellules malignes (Van Straten et al. 2017).

En médecine vétérinaire, des études ont montré une bonne réponse pour les HSAC, avec une rémission complète des tumeurs chez 7 des 8 chiens traités (Rocha et al. 2019).

Toutefois, la TPD dépend de la bonne pénétration tissulaire de la lumière, et son efficacité diminue en fonction de la profondeur de l'atteinte tumorale (Rocha et al. 2019). Par conséquent, les HSAsc et les HSAm ne constituent peut-être pas des indications idéales pour cette modalité de traitement en raison de leur profondeur tissulaire.

Ainsi, la TPD se présente comme une option thérapeutique efficace, ciblant spécifiquement les cellules tumorales et étant moins invasive que les traitements conventionnels, ce qui en fait une alternative potentielle pour les chiens et les humains.

Cependant, certaines limites à son utilisation clinique demeurent, notamment la photosensibilisation cutanée qui empêche les patients de s'exposer à la lumière du soleil pendant plusieurs semaines après le traitement (Van Straten et al. 2017).

D'autres études sont nécessaires pour perfectionner et élargir son utilisation dans le traitement des hémangiosarcomes musculo-cutanés canins et humains.

3) *Thérapies ciblées*

Nous avons déjà abordé le rôle du bevacizumab et des inhibiteurs de tyrosine kinase dans les thérapies anti-angiogéniques.

D'autres traitements ciblés sont également à l'étude pour la prise en charge des hémangiosarcomes, notamment les inhibiteurs de COX-2, l'eBAT ou encore le propranolol.

Leur application étant principalement étudiée pour les formes viscérales d'hémangiosarcomes, des recherches supplémentaires sont essentielles pour étendre leur utilisation aux formes musculo-cutanées.

Des études montrent que l'expression de **COX-2** est souvent élevée dans les angiosarcomes cutanés, et l'inhibition de ces enzymes peut réduire la prolifération et induire l'apoptose des cellules tumorales, notamment chez le chien (Nóbrega et al. 2019).

Les **inhibiteurs de kinases** comme le masitinib en médecine vétérinaire ont également montré une efficacité *in vitro* dans le traitement des angiosarcomes en bloquant les voies de signalisation nécessaires à la prolifération tumorale (Dickerson et al. 2013 ; Kapturska, Pawlak 2023 ; Mullin, Clifford 2024, pp. 6420-6450), en plus de leur effet anti-angiogénique.

Ces molécules sont aussi utilisées en médecine humaine, à l'instar du pazopanib mentionné précédemment et du sorafénib, bien que leur efficacité reste à démontrer (Spiker et al. 2023 ; Kapturska, Pawlak 2023).

Une autre thérapie innovante, nommée **eBAT**, a été étudiée sur des chiens atteints d'HSAv (Borgatti et al. 2017).

Cette molécule combine une exotoxine bactérienne tronquée et désimmunisée, fusionnée à des composants de ciblage spécifiques, lui permettant d'attaquer les cellules tumorales de manière précise. Une fois que l'eBAT s'est liée à ces cellules, la toxine pénètre et les détruit de l'intérieur, réduisant ainsi la prolifération et la survie tumorale.

Les études montrent des résultats prometteurs pour les HSAv, avec une amélioration de la survie des chiens traités, ouvrant des perspectives d'utilisation de cette molécule pour les HSAp et potentiellement pour les ASp (Borgatti et al. 2017).

Cependant, cette molécule n'est pas encore commercialisée (Mullin, Clifford 2019 ; Kapturska, Pawlak 2023).

Enfin, le **propranolol**, un bêta-bloquant largement utilisé en médecine vétérinaire et humaine, a montré des effets antitumoraux intéressants pour les HSAv canins et les ASp humains (Ishida et al. 2018 ; De Nardi et al. 2023 ; Embaby et al. 2024).

Il semble inhiber la croissance des angiosarcomes en perturbant la prolifération cellulaire et la formation de nouveaux vaisseaux sanguins (Amaya et al. 2018 ; Kapturska, Pawlak 2023).

Cependant, à ce jour, aucune thérapie ciblée n'a démontré de bénéfice significatif pour les patients atteints d'angiosarcomes (Wagner et al. 2018).

4) Immunothérapie

L'immunothérapie est explorée, tant en médecine vétérinaire qu'en médecine humaine. Cette approche vise à renforcer le système immunitaire du patient pour qu'il puisse mieux combattre les cellules tumorales.

Bien que la recherche soit encore en cours, certains **vaccins** montrent un potentiel dans le traitement des hémangiosarcomes (U'Ren et al. 2007 ; Lucroy et al. 2020 ; Marconato et al. 2023 ; Mullin, Clifford 2019, pp. 773-778 ; 2024, pp. 6420-6450).

Le muramyl tripeptide phosphatidyléanolamine encapsulé dans des liposomes (**L-MTP-PE**) fait également partie des thérapies immunologiques intéressantes, notamment pour son potentiel anti-métastatique contre les hémangiosarcomes spléniques, mais n'est pas évoqué pour les angiosarcomes cutanés (Vail et al. 1995 ; Mullin, Clifford 2019 ; Griffin et al. 2021 ; Kapturska, Pawlak 2023).

Les cellules d'angiosarcome peuvent également exprimer des molécules qui interagissent avec celles présentes sur les cellules immunitaires, régulant ainsi leur activité et leur permettant d'échapper à la destruction par le système immunitaire (Naimi et al. 2022).

Des études ont suggéré que des **inhibiteurs des points de contrôle immunitaire**

comme le pembrolizumab, en bloquant cette interaction, pourraient permettre au système immunitaire de mieux reconnaître et détruire les cellules cancéreuses chez les patients atteints d'angiosarcomes (Florou et al. 2019 ; Spiker et al. 2023 ; Guan et al. 2023).

Enfin, l'**interleukine 2 (IL-2)** pourrait également jouer un rôle dans le traitement de l'angiosarcome cutané humain selon plusieurs auteurs (Guadagnolo et al. 2011 ; Hata 2018).

5) Molécules naturelles

La gestion des hémangiosarcomes cutanés chez les chiens et les humains peut impliquer l'utilisation de molécules naturelles, venant compléter les traitements conventionnels précédemment évoqués.

Chez les chiens, certaines études suggèrent un potentiel effet anticancéreux du **polysaccharopeptide (PSP)**, l'agent bioactif du champignon *Trametes versicolor*, ou encore du **Yunnan Baiyao (YB)**, une préparation à base de plantes médicinales chinoises connue pour ses propriétés hémostatiques (Brown, Reetz 2012 ; Wirth et al. 2016 ; Mullin, Clifford 2019 ; 2024, pp. 6420-6450 ; Kapturska, Pawlak 2023).

L'influence du rayonnement solaire sur le développement des HSAC actiniques a également poussé certains scientifiques à étudier l'impact de **molécules photoprotectrices**.

Des acides gras OMEGA-3, des vitamines et des polyphénols sont décrits par la revue brésilienne de De Nardi et al. (2023) et ont un effet anti-inflammatoire, analgésique et antitumoral.

Le **resvératrol**, un polyphénol naturel présent dans des plantes comme les raisins et les baies, a aussi montré un potentiel thérapeutique dans le traitement des angiosarcomes.

En plus de ses effets directs sur les cellules tumorales, le resvératrol joue un rôle dans la réduction de la toxicité des traitements chimiothérapeutiques, notamment la doxorubicine (Kapturska, Pawlak 2023).

Ces caractéristiques font de ce polyphénol un candidat intéressant pour une approche thérapeutique combinée, visant à maximiser l'efficacité thérapeutique tout en minimisant les effets secondaires.

Pour résumer...

- ❖ La **chirurgie** est le traitement de choix des angiosarcomes non viscéraux canins et humains non métastatiques.
- ❖ Néanmoins, une **approche multimodale** est souvent nécessaire (chimiothérapie, radiothérapie).
- ❖ De nouvelles **thérapies innovantes** sont actuellement en exploration pour les deux espèces (anti-angiogéniques, thérapies ciblées, immunothérapie...).

En conclusion, la gestion des hémangiosarcomes non viscéraux, tant chez les humains que chez les chiens, nécessite une **approche multidisciplinaire** intégrant la chirurgie, la chimiothérapie, la radiothérapie, ainsi que des thérapies ciblées.

Pour optimiser cette prise en charge, il est également crucial d'évaluer l'extension locale et à distance de ces tumeurs à l'aide des **techniques d'imagerie médicale**.

Cette revue bibliographique des connaissances actuelles sur les hémangiosarcomes non viscéraux canins et humains introduit la partie suivante, qui explorera les techniques d'imagerie disponibles en médecine vétérinaire. Celles-ci joueront un rôle crucial dans le diagnostic, le pronostic et le traitement de ces tumeurs chez le chien.

PARTIE 2 : APPORT DES TECHNIQUES D'IMAGERIE DANS L'ETUDE DES HEMANGIOSARCOMES NON VISCERAUX EN MEDECINE VETERINAIRE CHEZ LE CHIEN

Cette deuxième partie se concentre sur l'utilisation et l'importance des techniques d'imagerie dans l'étude des hémangiosarcomes musculo-cutanés chez le chien en médecine vétérinaire. Ces examens jouent un rôle clé dans le diagnostic, permettant de localiser précisément la masse tumorale et d'évaluer son degré d'extension, tant localement qu'à distance.

En complément de ces outils diagnostiques et pronostiques, nous aborderons également d'autres aspects de la prise en charge, tels que l'anamnèse, l'examen clinique et les analyses sanguines, qui enrichissent l'approche diagnostique.

Nous explorerons comment ces éléments contribuent à une meilleure compréhension, gestion et traitement de cette affection complexe.

I- Diagnostic de la masse tumorale primaire

La découverte d'une masse tumorale cutanée, qu'elle soit remarquée fortuitement par le propriétaire ou mise en évidence lors d'un examen clinique de routine, représente souvent le premier pas dans le diagnostic des hémangiosarcomes non viscéraux.

L'approche diagnostique qui en découle reste identique, qu'il s'agisse des sous-types cutanés, sous-cutanés ou musculaires.

A. Les données anamnestiques, cliniques et biologiques

1) Anamnèse et historique médical

Tout d'abord, le recueil de données sur l'animal telles que l'**âge**, la **race** et l'**exposition aux rayonnements solaires**, ainsi que le recueil des **antécédents médicaux**, est essentiel pour suspecter un hémangiosarcome non viscéral.

La présentation clinique dépend fortement de la localisation et du degré d'infiltration de la tumeur. Dans le cas des HSAC, les manifestations cliniques sont majoritairement locales et limitées à un **saignement** intermittent de la région tumorale. La vascularisation tumorale déformée et tortueuse des HSAsc et HSAm conduit également à des **hémorragies locales** (De Nardi et al. 2023).

En fonction de la quantité de sang perdue, les animaux peuvent présenter de la **léthargie** associée à de la **faiblesse** évoluant le plus souvent de manière transitoire (Kim et al. 2015). Ces signes cliniques sont plus souvent observés dans les cas d'HSAv, mais peuvent également survenir dans les HSAP. Toutefois, des études supplémentaires sont nécessaires pour déterminer si les hémorragies liées aux HSAP sont suffisamment importantes pour provoquer de la léthargie.

2) Localisation et aspect des tumeurs : l'examen clinique

La **localisation** des hémangiosarcomes musculo-cutanés canins varie selon le sous-type impliqué.

Les HSAC actiniques apparaissent fréquemment dans la **région abdominale ventrale**, la **région préputiale**, ainsi que sur la face médiale des **membres pelviens** (Ward et al. 1994 ; De Nardi et al. 2023). Nóbrega et son équipe, dans leur étude rétrospective de 2019 sur les biomarqueurs des HSAp, ont trouvé les mêmes sites anatomiques préférentiels pour ce type de tumeurs. Ces régions constituent des zones peu velues sensibles aux agents carcinogènes comme les rayonnements ultraviolets (Szivek et al. 2012 ; De Nardi et al. 2023).

De plus, les hémangiosarcomes cutanés ont tendance à se présenter sous la forme d'une atteinte cutanée multifocale (Ward et al. 1994 ; Szivek et al. 2012 ; Nóbrega et al. 2019), corroborant une possible influence des rayons UV dans leur genèse (voir Partie 1-II-A-3).

Les hémangiosarcomes sous-cutanés et musculaires n'ont, quant à eux, **pas de sites anatomiques préférentiels** (Ward et al. 1994) et peuvent se développer dans diverses régions telles que les membres, les flancs, la paroi thoracique, la scapula ou encore la région cervicale (De Nardi et al. 2023).

Ces tumeurs peuvent être détectées par les propriétaires lors du toilettage ou de caresses, ou par les vétérinaires au cours d'un examen physique de routine. La **palpation** des HSAsc et HSAm peut révéler des masses adhérentes ou mobiles avec une consistance ferme à molle. Les animaux affectés peuvent manifester une **douleur locale**, une **boiterie** du membre atteint voire une atteinte d'autres structures (par exemple les nerfs) selon la localisation de ces deux sous-types plus invasifs (De Nardi et al. 2023).

En ce qui concerne l'**aspect** de ces tumeurs, les HSAC se présentent généralement comme des nodules ou papules de couleur rougeâtre à noirâtre, solitaires ou multiples (De Nardi et al. 2023). Ce sont souvent des lésions discrètes semblables à des cloques de sang (Mullin, Clifford 2019) comme illustré dans la Figure 8.

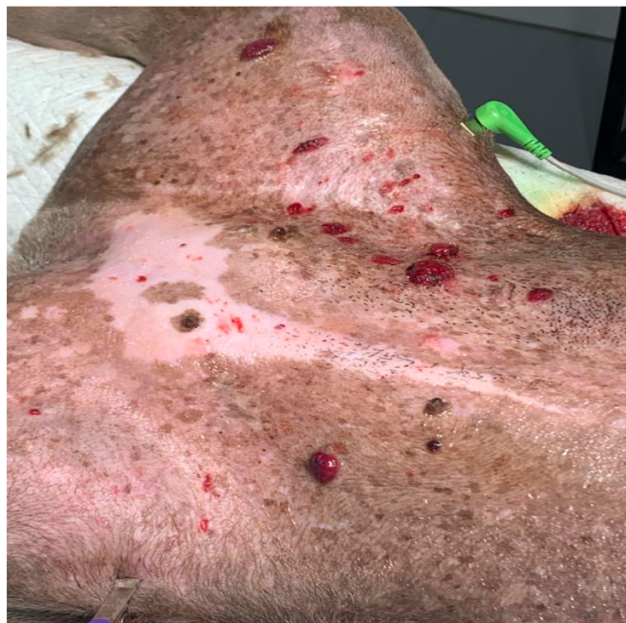

Figure 8 : Multiples lésions actiniques (HSAC actiniques) au niveau de la région abdominale ventrale chez un chien de type Pitbull (animal en décubitus dorsal). Ce chien présente un historique d'exposition aux rayonnements solaires (De Nardi et al. 2023).

Les HSAsc et les HSAm, étant plus profonds, sont souvent larges et provoquent un « effet masse » avec des ecchymoses voire des ulcérations associées (Mullin, Clifford 2019 ; 2024, pp. 6420-6450 ; De Nardi et al. 2023).

Cependant, il est important de noter que l'aspect des hémangiosarcomes musculo-cutanés canins reste protéiforme. Par exemple, en présence d'ulcérations, les propriétaires d'animaux affectés peuvent croire qu'il s'agit de contusions liées à un traumatisme (Rocha et al. 2019). C'est pourquoi d'autres examens complémentaires, tels que des analyses sanguines, sont parfois nécessaires pour orienter le diagnostic.

3) *Analyses sanguines*

L'analyse sanguine est un outil diagnostique complémentaire, en particulier lorsque les observations cliniques sont peu spécifiques ou lorsque les lésions cutanées présentent une apparence variée.

Les hémangiosarcomes, qu'ils soient viscéraux ou musculo-cutanés, peuvent parfois être associés à une **anémie** régénérative, bien que les altérations sanguines soient moins spécifiques dans le cas des HSAp. Des anomalies comme la présence de **schizocytes** ou d'**acanthocytes**, des **leucogrammes modifiés**, ou une **thrombocytopénie** peuvent être observées, mais elles ne sont pas toujours indicatives (Mullin, Clifford 2019 ; 2024, pp. 6420-6450 ; Suphonkhan et al. 2024). Le bilan sanguin complet reste néanmoins recommandé en cas de suspicion d'hémangiosarcome non viscéral pour évaluer l'état général du patient et identifier d'éventuelles **comorbidités** (De Nardi et al. 2023).

Des études suggèrent également l'utilisation d'une méthode diagnostique peu invasive, la **biopsie liquide**, qui consiste à rechercher des biomarqueurs tumoraux à partir d'un simple prélèvement sanguin (Flory et al. 2022 ; Pimentel et al. 2023). Cette technique permet d'éviter une chirurgie ou des procédures invasives pour obtenir des échantillons de tissu tumoral. Certains auteurs ont également montré que la mise en évidence de **biomarqueurs sanguins** est utile non seulement pour établir un **diagnostic précoce**, mais aussi pour le suivi de la maladie pendant et après le traitement, notamment pour les HSAv cardiaques et spléniques (Mullin, Clifford 2019 ; 2024, pp. 6420-6450). D'autres études sont nécessaires afin de trouver l'équivalent de ces biomarqueurs pour les HSAp.

Ainsi, l'analyse sanguine s'avère souvent **très peu spécifique**, les anomalies mentionnées précédemment se retrouvant dans d'autres maladies chroniques (Suphonkhan et al. 2024). Par conséquent, il est important de **recourir à des techniques d'imagerie**, qui peuvent offrir une meilleure précision diagnostique et aider à identifier clairement la nature et l'étendue des lésions.

A ce stade de notre étude, il est également important de se rappeler qu'une suspicion d'hémangiosarcome non viscéral ne peut être confirmée que par un examen histopathologique, qui sera abordé dans une section ultérieure.

B. Place de l'imagerie

Les examens d'imagerie occupent une place prépondérante dans le diagnostic d'un hémangiosarcome musculo-cutané. Ils permettent de localiser précisément la masse tumorale et d'évaluer son degré d'extension locale et à distance.

La détection de métastases, qui constitue une partie essentielle de l'approche diagnostique, sera abordée en détail dans la section II de cette Partie 2.

1) *Examen radiographique de l'hémangiosarcome musculo-cutané primaire chez le chien*

(a) Principes de bases de la radiographie

La radiographie utilise des **rayons X**, qui sont **absorbés** différemment par les tissus corporels en fonction de leur densité, de leur composition atomique et de leur épaisseur (Thrall 2018). Il existe **cinq opacités radiographiques**, classées par ordre croissant de densité :

- Opacité **aérique**
- Opacité **graisseuse**
- Opacité **liquidienne/tissulaire**
- Opacité **minérale**
- Opacité **métallique**

Bien que fréquemment utilisée comme examen de première intention en imagerie médicale, la radiographie présente de nombreuses **limites**, ce qui en restreint l'utilisation en cas de suspicion d'HSaP.

Le **contraste** est très souvent insuffisant pour différencier les structures musculo-cutanées normales des structures anormales. Les hémangiosarcomes non viscéraux sont donc particulièrement difficiles à distinguer des autres types de masses musculo-cutanées.

De plus, la **superposition** des structures anatomiques peut compliquer l'interprétation des images.

En outre, l'**exposition aux rayonnements ionisants** pose un risque potentiel pour les patients et les praticiens (Thrall 2018).

(b) Examen radiographique des hémangiosarcomes non viscéraux canins

Étant donné sa très faible sensibilité, les données radiographiques concernant les HSaP en tant que masse tumorale primaire sont presque inexistantes.

Les études disponibles se concentrent principalement sur le rôle de la radiographie thoracique dans l'établissement du bilan d'extension (Mullin, Clifford 2019), un aspect qui sera traité en détail dans une section suivante consacrée à l'étude à distance des métastases (Partie 2-II-B).

Malgré le manque de données spécifiques sur les masses primaires d'hémangiosarcome, la radiographie peut s'avérer intéressante pour évaluer une éventuelle atteinte osseuse, lorsque la masse est située à proximité de structures osseuses. Les signes radiographiques à rechercher incluent des altérations telles que des lésions ostéolytiques, une réaction périostée, ou une déformation osseuse qui pourraient indiquer une infiltration tumorale (Marolf et al. 2006 ; Schultz et al. 2007).

2) Examen échographique de l'hémangiosarcome musculo-cutané primaire chez le chien

(a) Principes de bases de l'échographie

L'échographie est une technique d'imagerie médicale non invasive qui utilise les propriétés des **ultrasons** pour modéliser les structures internes du corps (Penninck et al. 2015).

Il existe plusieurs **modes** d'échographie, chacun ayant des applications spécifiques. Le **mode B** (Brillance) est le plus couramment utilisé et produit une image bidimensionnelle en niveaux de gris. Le mode TM (Temps-Mouvement) est principalement utilisé pour observer les mouvements cardiaques et ne sera pas pertinent pour notre étude (Penninck et al. 2015).

Le **mode Doppler**, quant à lui, permet de visualiser et de mesurer la vitesse et la direction du flux sanguin en utilisant l'effet Doppler. Ce mode peut s'avérer utile pour décrire la vascularisation tumorale des hémangiosarcomes non viscéraux (Penninck et al. 2015).

D'autres **modes avancés** incluent le **mode harmonique** ou encore l'**échographie avec agent de contraste** (Canejo-Teixeira et al. 2022). Cette dernière technique améliore la visualisation des vaisseaux sanguins et des tissus, représentant ainsi une application potentielle pour notre étude (Penninck et al. 2015 ; Canejo-Teixeira et al. 2022).

(b) Examen échographique des hémangiosarcomes non viscéraux canins

A l'instar de la radiographie, les **données** sur l'utilisation de l'échographie dans le diagnostic des hémangiosarcomes musculo-cutanés primaires sont **rares** dans la littérature vétérinaire.

L'échographie, en particulier abdominale, est principalement utilisée pour le bilan d'extension et la recherche d'un hémangiosarcome viscéral. En effet, les HSAP peuvent survenir simultanément avec les HSAV ou constituer une métastase de ces derniers (De Nardi et al. 2023).

Il existe des descriptions détaillées de l'aspect échographique des **hémangiosarcomes viscéraux**, notamment ceux de la rate et du foie (Wrigley et al. 1988 ; Mullin, Clifford 2019 ; De Nardi et al. 2023). Toutefois, il est difficile d'appliquer ces observations aux hémangiosarcomes non viscéraux en raison de la différence significative dans l'origine tissulaire, à savoir entre les organes parenchymateux et les tissus musculo-cutanés.

En outre, une étude de Fabbi et son équipe décrit l'aspect échographique des métastases musculaires d'hémangiosarcome. Elles se caractérisent souvent par des **nodules hypoéchogènes bien délimités et solides, présentant des formes et des marges irrégulières** (Figures 9 et 10).

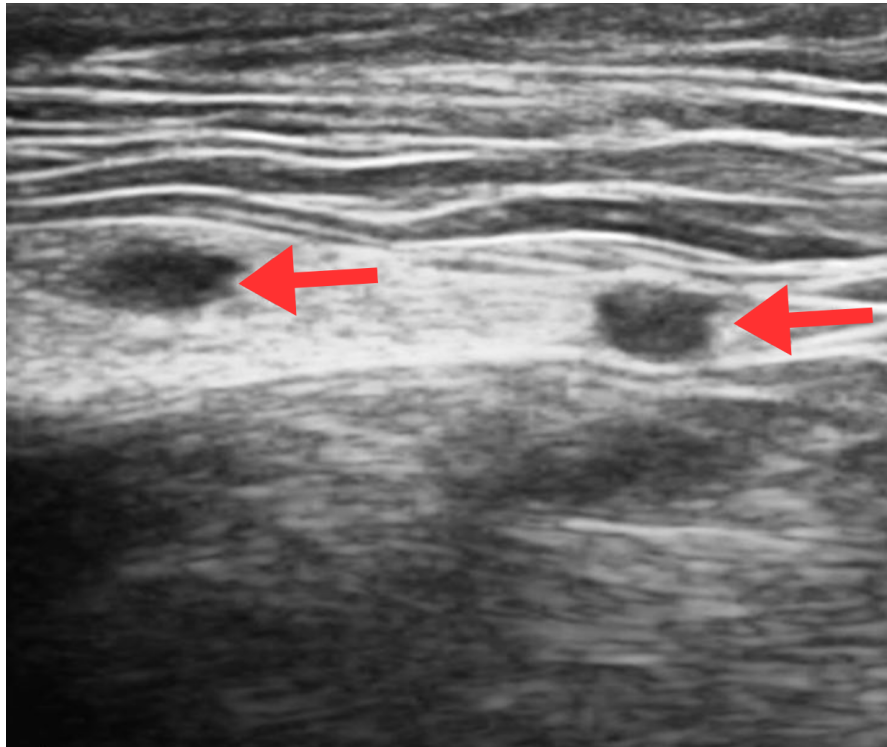


Figure 9 : Image échographique en mode B de la paroi thoracique gauche d'un chien avec des métastases musculaires d'un hémangiosarcome viscéral (coupe transversale, animal en décubitus latéral droit). Deux nodules hypoéchogènes solides et bien définis sont visibles dans la couche musculaire, avec une fine structure hyperéchogène au pôle caudal (flèches rouges). Traduit et adapté d'après Fabbi et al. (2017).

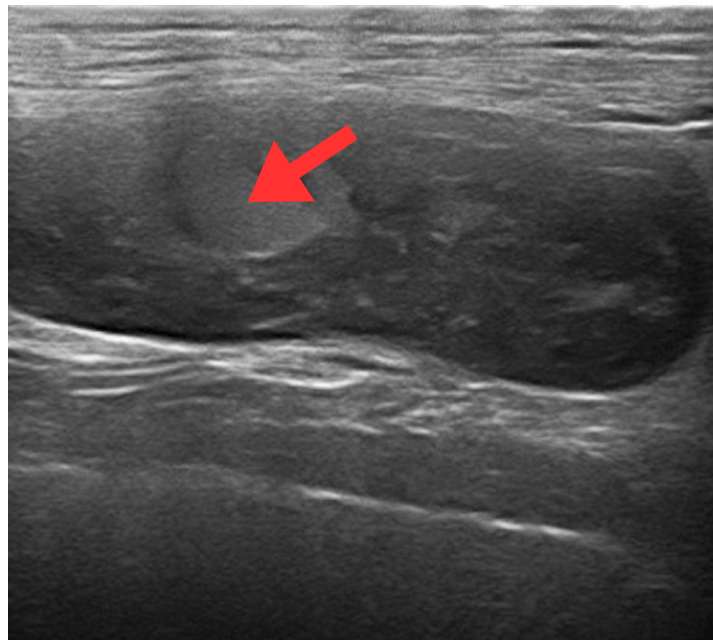


Figure 10 : Image échographique en mode B d'une masse thoracique droite chez un chien (coupe transversale, animal en décubitus latéral gauche). La masse est située entre les plans musculaires, bien délimitée en partie crâniale et infiltrante en partie caudale. Elle est hétérogène, à dominante hypoéchogène avec une petite plage hyperéchogène centrale bien délimitée (flèche rouge). Il s'agissait d'une récurrence d'un hémangiosarcome sous-cutané (Service Transversal d'Imagerie Médicale d'Oniris).

Cependant, il est important de noter que cet aspect est **peu spécifique**. En effet, d'autres types de tumeurs, des granulomes, des hématomes ou des abcès peuvent présenter un aspect similaire à l'échographie (Fabbi et al. 2017). De plus, l'aspect échographique des HSAp est non seulement peu spécifique mais aussi **variable**, comme le montrent les Figures 9 et 11. Bien que ces images proviennent d'espèces différentes, la variabilité observée est due à la diversité des présentations échographiques des HSAp, et non à l'espèce.

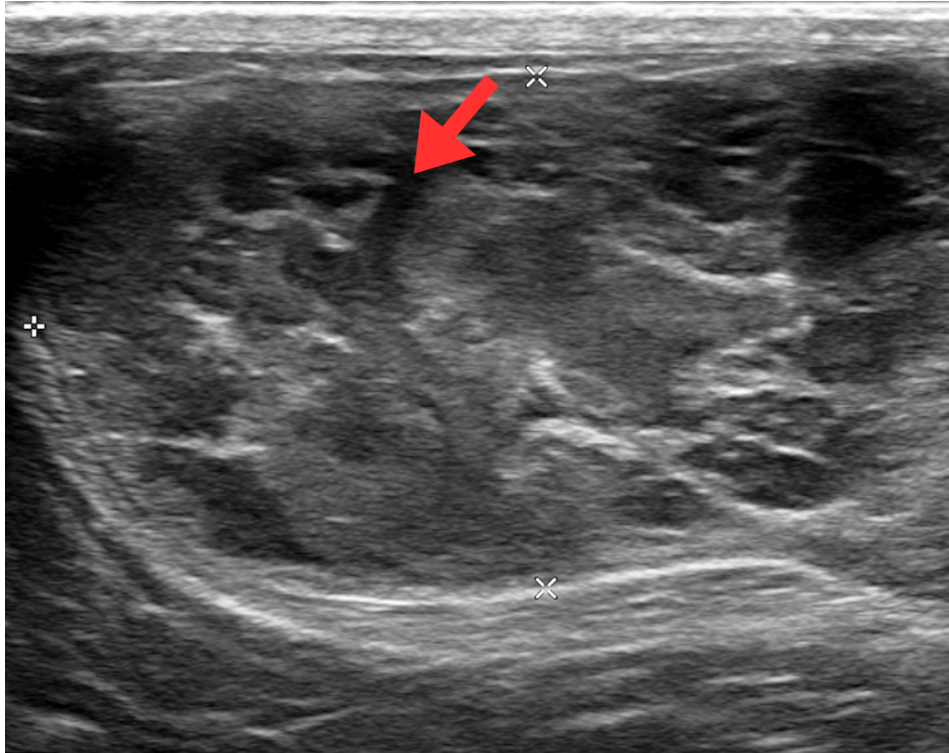


Figure 11 : Image échographique en mode B d'une volumineuse masse sous-cutanée sur le flanc gauche d'un chat (coupe transversale, animal en décubitus latéral droit). La masse est bien délimitée, hétérogène et plurilobée, avec des trajets hypoéchogènes à anéchogènes (flèche rouge) suggérant un contenu liquidien central. Elle est bien vascularisée en mode Doppler (non montré), par rapport aux masses décrites dans les Figures 9 et 10. Il s'agit d'un hémangiosarcome sous-cutané (Service Transversal d'Imagerie Médicale d'Oniris).

Il est également surprenant, étant donné la nature vasculaire des hémangiosarcomes, de ne pas observer de vaisseaux sanguins au **mode Doppler** dans les Figures 9 et 10. Il convient de noter que ces images ne montrent pas le mode Doppler, bien que ce dernier ait été utilisé.

Ceci peut être expliqué par une relation entre la taille tumorale et la vascularisation : plus la tumeur est petite, plus les vaisseaux associés sont de petite taille. Ces petits vaisseaux peuvent passer inaperçus avec les modes conventionnels d'échographie (Fabbi et al. 2017). Cette limitation technique souligne la nécessité d'utiliser des modes plus avancés.

L'**échographie avec agent de contraste** a également été étudiée pour les HSAv (Ohlerth et al. 2008 ; Nakamura et al. 2010 ; Canejo-Teixeira et al. 2022), tout comme l'**élastographie** (Maronezi et al. 2022), qui consiste à évaluer la rigidité des tissus. Ces techniques d'échographie avancées, complémentaires du mode B, permettent de différencier les lésions malignes des lésions bénignes au niveau de la rate grâce à la visualisation de vaisseaux tortueux alimentant la tumeur (Canejo-Teixeira et al. 2022). Toutefois, elles n'ont pas encore été décrites pour les HSAp (De Nardi et al. 2023).

Bien que l'échographie conventionnelle soit accessible, peu coûteuse et simple à réaliser, elle présente des limites pour l'exploration des HSAP chez le chien. Ces limites proviennent de la variabilité de l'aspect échographique des tumeurs, de sa faible spécificité et de la dépendance à l'expérience de l'opérateur. Ainsi, pour affiner le diagnostic des HSAP, il est souvent nécessaire de recourir à des techniques d'imagerie en coupe telles que la tomодensitométrie (TDM) ou l'imagerie par résonance magnétique (IRM). Ces examens offrent une visualisation détaillée des structures internes, permettant une meilleure évaluation des lésions.

3) Examen tomодensitométrique de l'hémangiosarcome musculo-cutané primaire chez le chien

L'application des techniques d'imagerie en coupe est particulièrement appropriée dans l'identification et la caractérisation des tumeurs, comme les hémangiosarcomes.

(a) Principes de bases de l'examen tomодensitométrique

La **tomодensitométrie** (TDM) ou scanner, tout comme la radiographie, utilise les rayons X pour obtenir des images détaillées des structures internes du corps.

La TDM présente un avantage majeur par rapport à la radiographie en offrant une visualisation en trois dimensions, ce qui permet une évaluation plus détaillée des structures internes. Elle fournit également une excellente résolution spatiale, ce qui en fait un outil précieux pour diagnostiquer les hémangiosarcomes musculo-cutanés, en particulier lorsqu'il s'agit d'évaluer l'invasion des tissus adjacents ou l'étendue des lésions (Schwarz, Saunders 2011).

Le scanner permet de mesurer l'**atténuation** des rayons X par les différents tissus sur chaque coupe. Cette mesure est exprimée en **unités Hounsfield** (UH).

L'atténuation, qui peut s'apparenter à la **densité** dans le contexte de la TDM, reflète ainsi la capacité d'un tissu à absorber les rayons X. Les tissus plus denses, comme les os, ont une atténuation plus élevée et apparaissent plus clairs que les tissus mous ou les liquides. Contrairement à la radiographie, la TDM permet ainsi une meilleure différenciation entre les tissus et les liquides (Schwarz, Saunders 2011).

Cette différenciation est optimisée par l'utilisation de différentes « **fenêtres** » en TDM, des paramètres de visualisation spécifiques ajustés selon la nature des structures observées. Ainsi, la « fenêtre osseuse » est utilisée pour accentuer la clarté des structures osseuses, tandis que la « fenêtre tissus mous » permet de mieux visualiser les muscles et organes, et la « fenêtre pulmonaire » est ajustée pour optimiser la visualisation des poumons (Lu et al. 2019).

De plus, la TDM est souvent couplée à l'administration d'un **produit de contraste**, généralement à base d'iode, pour améliorer la visualisation des structures vasculaires et des tissus mous vascularisés (Schwarz, Saunders 2011).

(b) Examen tomодensitométrique des hémangiosarcomes non viscéraux canins

L'examen tomодensitométrique des hémangiosarcomes musculo-cutanés primaires permet de préciser l'**origine anatomique de la tumeur**, d'évaluer son **degré d'invasion locale**, et de détecter des **métastases** (Mullin, Clifford 2019). L'extension à distance des HSAP primaires sera traitée dans une partie ultérieure.

Cette technique d'imagerie médicale est également importante pour **planifier une chirurgie**, notamment pour les hémangiosarcomes infiltrants, tels que les sous-types sous-cutanés et musculaires (De Nardi et al. 2023).

La TDM permet également d'orienter le diagnostic vers une affection **bénigne** ou **maligne** (Mullin, Clifford 2019). Par exemple, les hémangiosarcomes présentent un rehaussement moindre après l'administration de produit de contraste, comparé aux anomalies bénignes comme les hématomes (Schwarz, Saunders 2011). Cette distinction a été étudiée pour la rate, où elle permet de différencier les hémangiosarcomes des hématomes, mais elle n'a pas encore été explorée pour les HSAP (De Nardi et al. 2023).

De plus, la **TDM interventionnelle**, permettant de guider précisément les prélèvements cytologiques ou histologiques, est une technique utilisée dans le diagnostic des hémangiosarcomes. Ces procédures, appelées **biopsies ou cytoponctions tomoguidées**, permettent d'éviter les zones les plus vascularisées ou les régions liquidiennes/nécrotiques de la tumeur. Cela améliore la sécurité des actes diagnostiques et la qualité des échantillons prélevés (Schwarz, Saunders 2011 ; Fukuda et al. 2014 ; De Nardi et al. 2023).

Les images classiquement rapportées (Figures 12 et 13) montrent, sur les séquences pré-contraste, une zone d'atténuation tissulaire, souvent mal délimitée et très **hétérogène**. Cette hétérogénéité est principalement due à l'hémorragie et à la nécrose intra-tumorales, des caractéristiques peu spécifiques retrouvées dans d'autres tumeurs malignes.

Sur la séquence post-contraste, les hémangiosarcomes musculo-cutanés révèlent souvent un envahissement des tissus adjacents avec une **zone de transition indistincte** (Fukuda et al. 2014), comme illustré par la Figure 14. Cette agressivité apparente demeure également peu spécifique et est observée dans d'autres types de tumeurs.

Il est également important de noter que des atteintes osseuses associées sont parfois visibles (Figure 14).

La **prise de contraste** est très variable, pouvant être **hétérogène** (Figures 12 et 15), en forme d'**anneau** (Figure 13) ou sous la forme de nombreux **foyers rehaussants** après administration du produit de contraste. Ces foyers pourraient constituer une caractéristique spécifique des hémangiosarcomes, car ils correspondraient aux **vaisseaux sanguins intratumoraux**, contrairement aux autres types de rehaussement (Fukuda et al. 2014). Il est également fréquent d'observer de larges zones non rehaussantes, souvent liées à de l'hémorragie ou de la nécrose (Figure 14), ce qui oriente également vers un hémangiosarcome. Cela guide le choix de la ponction, en ciblant les petites zones rehaussantes périphériques pour éviter des résultats non concluants.

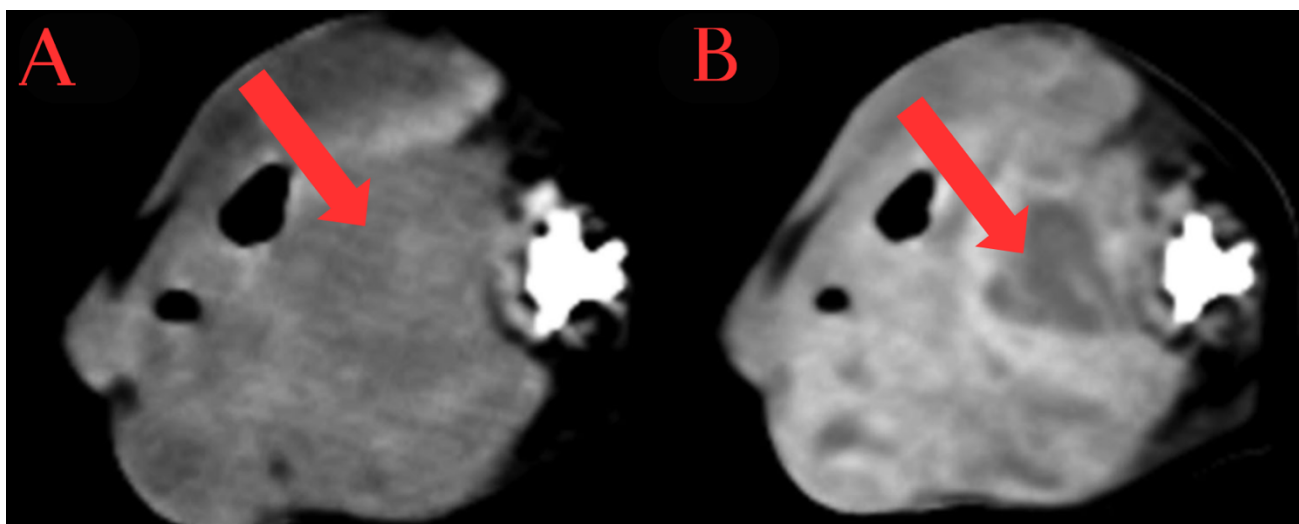


Figure 12 : Images tomodensitométriques avant contraste (A) et après contraste (B) en « fenêtre tissus mous » d'un hémangiosarcome périnéal chez un chien (coupe transversale, animal en décubitus latéral). Sur la séquence pré-contraste, la tumeur présente un aspect hétérogène. Après l'administration du produit de contraste, la tumeur montre un rehaussement hétérogène (flèches rouges). La localisation et la taille de la tumeur indiquent un envahissement très probable des tissus musculaires (traduit et adapté d'après Fukuda et al. 2014).

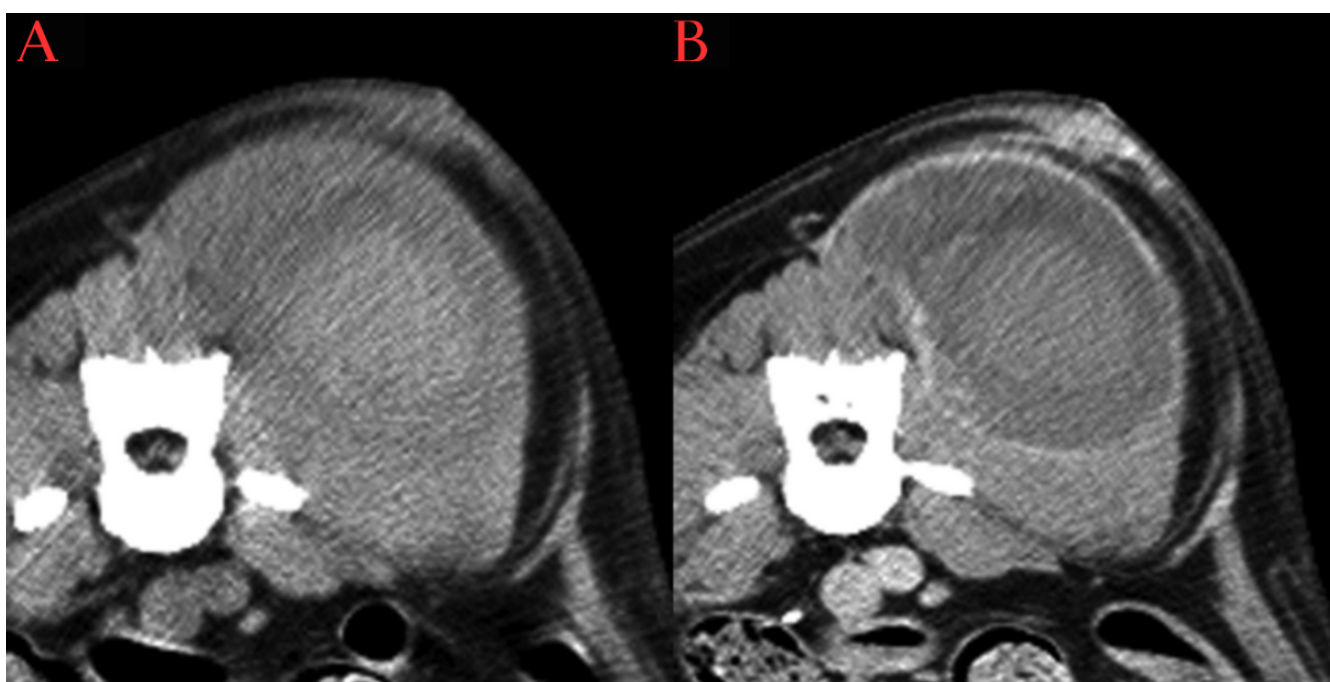


Figure 13 : Images tomodensitométriques pré-contraste (A) et post-contraste (B) en « fenêtre tissus mous » d'un hémangiosarcome paralombaire chez un chien (coupe transversale, animal en décubitus ventral). Sur la séquence pré-contraste, la tumeur présente un aspect hétérogène. Après l'administration du produit de contraste, le centre de la masse montre un rehaussement léger à modéré, tandis que la périphérie ne rehausse pas, créant un motif « en anneau ». La localisation de la tumeur implique principalement le muscle paralombaire (traduit et adapté d'après Fukuda et al. 2014).

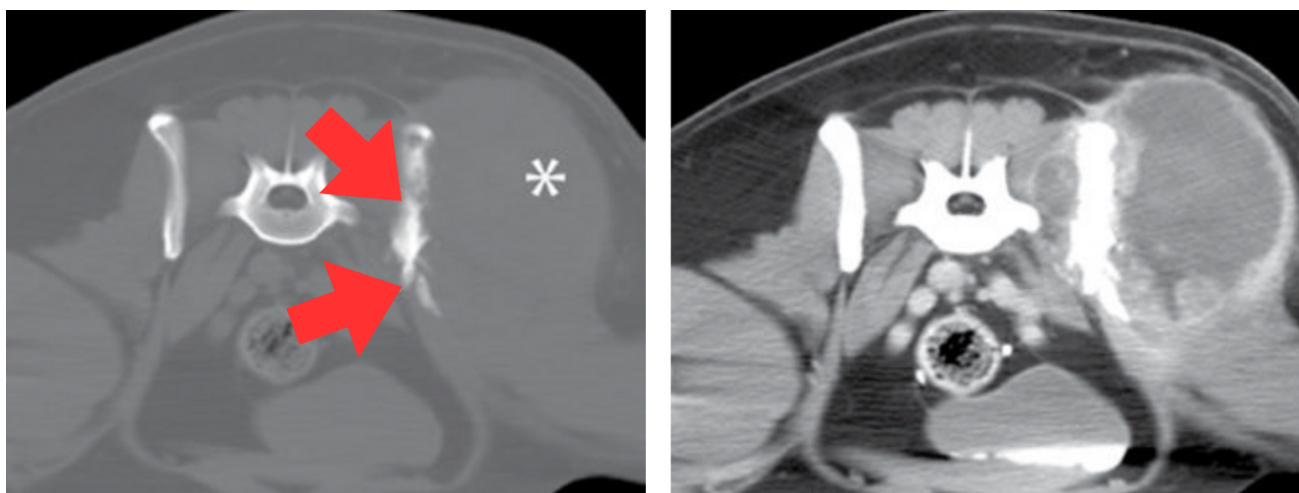


Figure 14 : Images tomodensitométriques pré-contraste en « fenêtre osseuse » (A) et post-contraste en « fenêtre tissus mous » (B) d'un hémangiosarcome des muscles glutéaux gauches chez une chienne Labrador Retriever stérilisée de 6 ans (coupe transversale, animal en décubitus ventral). Sur la séquence pré-contraste (A), une grande masse d'atténuation comparable aux tissus mous environnants est présente sur la zone de projection des muscles glutéaux gauches, latéralement à l'ilium gauche (astérisque blanc). Elle est associée à une réaction osseuse irrégulière mixte, proliférative et lytique de l'ilium gauche (flèches rouges). Après l'administration du produit de contraste (B), la tumeur montre un rehaussement hétérogène ; le centre apparaît peu à non rehaussant tandis que la périphérie montre un rehaussement marqué à bords irréguliers. Les marges de la masse sont globalement bien visibles après rehaussement, avec un contraste net entre la tumeur et les tissus mous environnants. Cependant, la masse envahit la partie médiale de l'ilium, dépassant ainsi les muscles glutéaux (traduit et adapté d'après Wisner, Zwingenberger 2015).

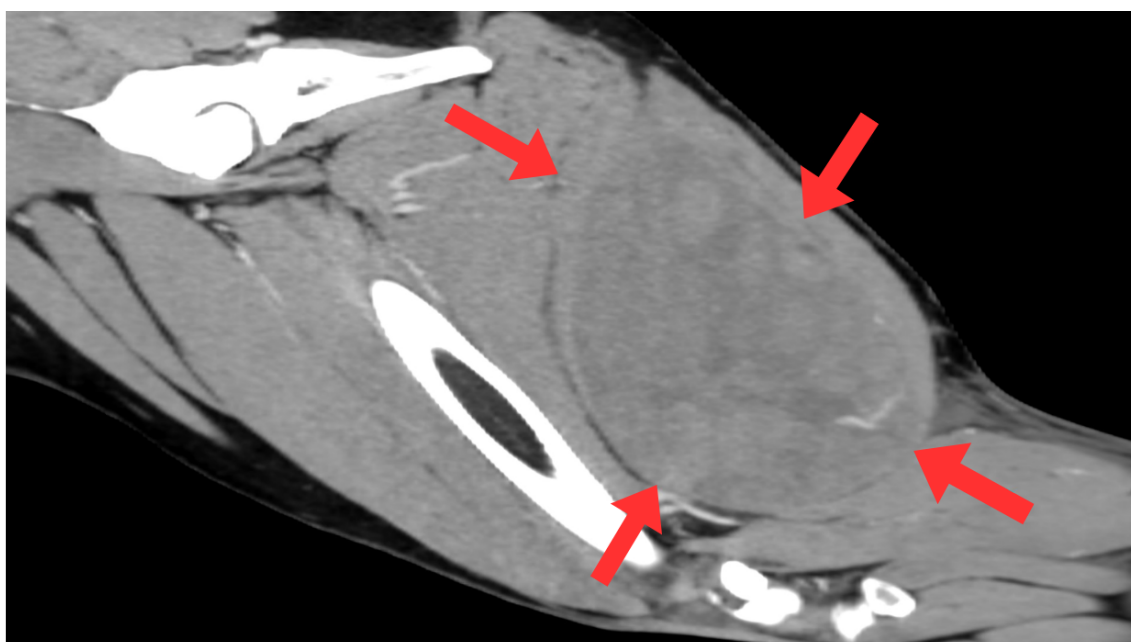


Figure 15 : Image tomodensitométrique post-contraste d'un hémangiosarcome du muscle semi-membraneux gauche chez une chienne Lévrier irlandais stérilisée de 4 ans et 3 mois (reconstruction sagittale). Une large masse hétérogène est présente dans le muscle semi-membraneux gauche (flèches rouges). Absence d'atteinte osseuse d'aspect agressif associée. Crédit image : Clinique vétérinaire AniCura TRIOVet.

Enfin, bien que couramment utilisée, la TDM présente certaines limitations, telles que son coût, la nécessité d'une anesthésie générale et l'exposition aux rayons X (Mullin, Clifford 2019). Toutefois, ces contraintes sont désormais mieux gérées : le coût reste inférieur à celui de l'IRM, et l'anesthésie, bien que nécessaire, est courte et présente un faible risque par rapport aux bénéfices diagnostiques obtenus.

L'IRM, malgré un coût plus élevé et une anesthésie plus longue, offre un meilleur contraste des tissus mous, ce qui en fait un complément utile à la TDM (De Nardi et al. 2023).

4) Examen d'imagerie par résonance magnétique de l'hémangiosarcome musculo-cutané primaire chez le chien

(a) Principes de bases de l'examen d'imagerie par résonance magnétique

L'imagerie par résonance magnétique (IRM) est une technique sophistiquée qui exploite les **spins**, des **propriétés magnétiques** des **protons**, pour créer des images détaillées des structures internes du corps (Mai 2018).

Les protons, lorsqu'ils sont soumis à un **champ magnétique**, oscillent à une fréquence spécifique. En envoyant une **impulsion radiofréquence (RF)** à cette même fréquence, les protons sont excités. L'image IRM est ensuite obtenue en analysant le signal émis par les protons lorsqu'ils retournent à leur état d'équilibre (Mai 2018). Les différents tissus possèdent des temps de relaxation différents, permettant la **pondération** des images selon T1 (relaxation longitudinale) ou T2 (relaxation transverse). Dans la suite de notre étude, les séquences pondérées en T1 seront notées T1w et les séquences pondérées en T2 seront notées T2w.

En IRM, il existe une grande variété de séquences basées sur des principes physiques complexes, dont les détails dépassent le cadre de notre étude. Ces séquences permettent de générer des contrastes spécifiques dans les images obtenues, offrant ainsi des informations variées sur les **différentes caractéristiques des tissus** examinés (Mai 2018). Dans la suite de notre étude, différents groupes de séquences seront mentionnés, tels que le groupe **Spin-écho** (SE), le groupe **Inversion-Récupération** (IR), le groupe **Gradient-écho** (GRE), ainsi que le groupe **Écho-plan** (EPI) qui inclut les **séquences de diffusion** (DWI).

L'IRM s'avère utile pour le diagnostic de **tumeurs vasculaires**, telles que les hémangiosarcomes. Les séquences GRE, ainsi que les séquences DWI, sont particulièrement adaptées pour identifier les hémorragies et permettent une acquisition rapide des images (Mai 2018). Ces caractéristiques peuvent être utilisées pour évaluer les flux sanguins et l'étendue de la vascularisation tumorale.

(b) Examen d'imagerie par résonance magnétique des hémangiosarcomes non viscéraux canins

Comme la tomodensitométrie, l'IRM permet de déterminer avec précision la **localisation anatomique** de la tumeur et le **degré d'invasion locale** (Mullin, Clifford 2019).

Bien que la résolution spatiale soit inférieure à celle de la TDM, l'IRM offre un **meilleur contraste** pour les tissus mous.

Il s'agit également d'une méthode **moins invasive** que la TDM et **multiplanaire**, ce qui permet de mieux caractériser la tumeur primaire (Mai 2018 ; De Nardi et al. 2023).

Cependant, l'IRM est principalement utilisée pour évaluer les **métastases**, notamment au niveau **cérébral**, comme abordé plus loin dans cette thèse (Snyder et al. 2008 ; Wisner, Zwingenberger 2015 ; Mallol et al. 2022).

Il n'existe actuellement aucune étude sur la caractérisation par résonance magnétique des hémangiosarcomes musculo-cutanés primaires (HSAp) chez le chien. Ce **manque de données** rend l'interprétation des images IRM de ces tumeurs particulièrement difficile.

De plus, la **diversité structurelle** des HSAp, incluant des zones solides, liquides, de nécrose et différents états d'hémorragie, complique encore l'obtention d'images fiables sur lesquelles se baser pour identifier ces tumeurs de manière précise (Mai 2018).

Malgré ces défis, les séquences d'IRM deviennent de plus en plus sophistiquées, accélérant les temps d'acquisition (Mai 2018) et permettant ainsi à cette technique de se rapprocher d'une utilisation en routine pour le diagnostic des hémangiosarcomes.

C. Diagnostic de certitude : l'examen histopathologique

Le diagnostic définitif des hémangiosarcomes musculo-cutanés primaires (HSAp) repose sur l'**examen histopathologique**, considéré comme le *gold standard* (Maronezi et al. 2022 ; De Nardi et al. 2023).

Bien que l'**examen cytologique** puisse être utilisé, il est souvent peu utile en raison du risque élevé de **contamination** par le sang et d'**hémodilution** du prélèvement, réduisant ainsi sa spécificité (Mullin, Clifford 2019 ; De Nardi et al. 2023). Toutefois, l'examen histopathologique peut parfois retarder la mise en place d'une thérapie adéquate en raison du délai nécessaire pour obtenir les résultats (Maronezi et al. 2022).

Malgré les différences de comportement biologique entre les sous-types d'HSAp, ils présentent une morphologie cellulaire et un aspect histologique similaires (De Nardi et al. 2023). Ils sont caractérisés par une croissance **infiltrante** dans les tissus environnants, causant parfois des **hémorragies** et des **nécroses** (Kim et al. 2015 ; Fabbi et al. 2017).

Parmi les hémangiosarcomes cutanés, les formes actiniques présentent des caractéristiques histologiques spécifiques, comme l'élastose solaire. L'examen histopathologique permet également de différencier les HSAc purs d'un HSAc avec envahissement sous-cutané, ce qui est crucial pour l'évaluation pronostique (Szivek et al. 2012 ; De Nardi et al. 2023).

Histologiquement, les HSAp montrent des **structures vasculaires irrégulières et anastomosées**, bordées de **cellules fusiformes** formant de **larges cavités multifocales remplies de sang** (Mullin, Clifford 2019), comme illustré par les Figures 16 et 17A.

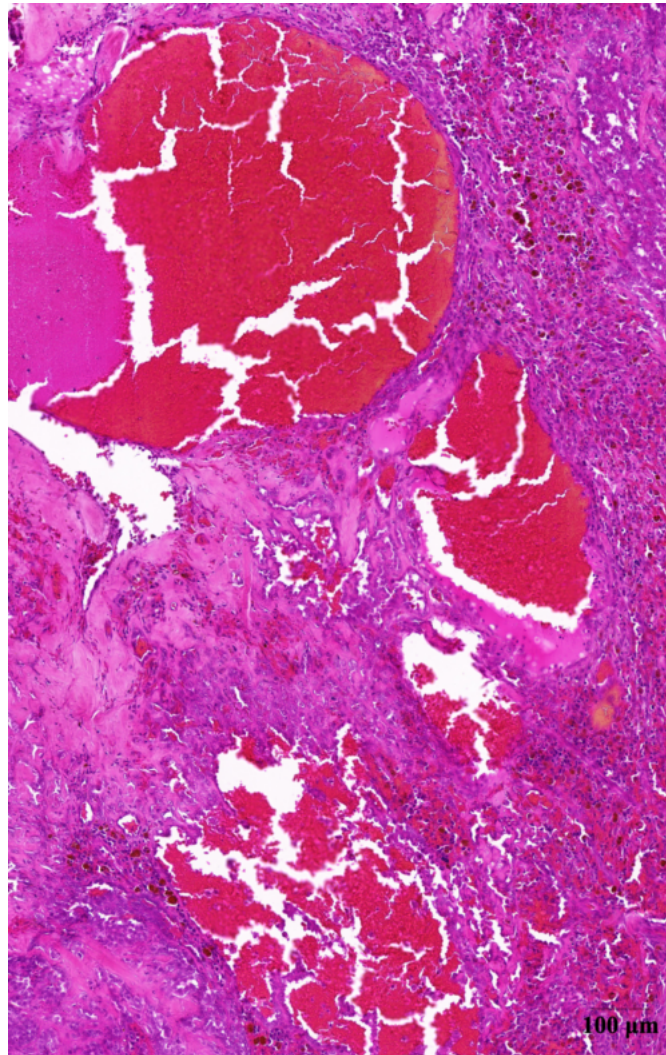


Figure 16 : Image histologique d'un hémangiosarcome cutané (HSAc) situé au niveau de la région labiale mandibulaire gauche chez un chien Golden Retriever mâle entier de 4 ans. La coloration hématoxyline-éosine-safran (HES) révèle des cellules fusiformes délimitant de larges cavités multifocales irrégulières et remplies de sang. L'image a été capturée à un grossissement de vingt fois (G20X). Barre d'échelle : 100 μ m. Image numérisée avec un scanner de lames PANNORAMIC MIDI II (3DHISTECH). Analyse réalisée à l'aide des logiciels QuPath et ImageJ (Schneider et al. 2012 ; Bankhead et al. 2017). Crédit image : LabOniris, Laboratoire d'Histopathologie Animale (LHA).

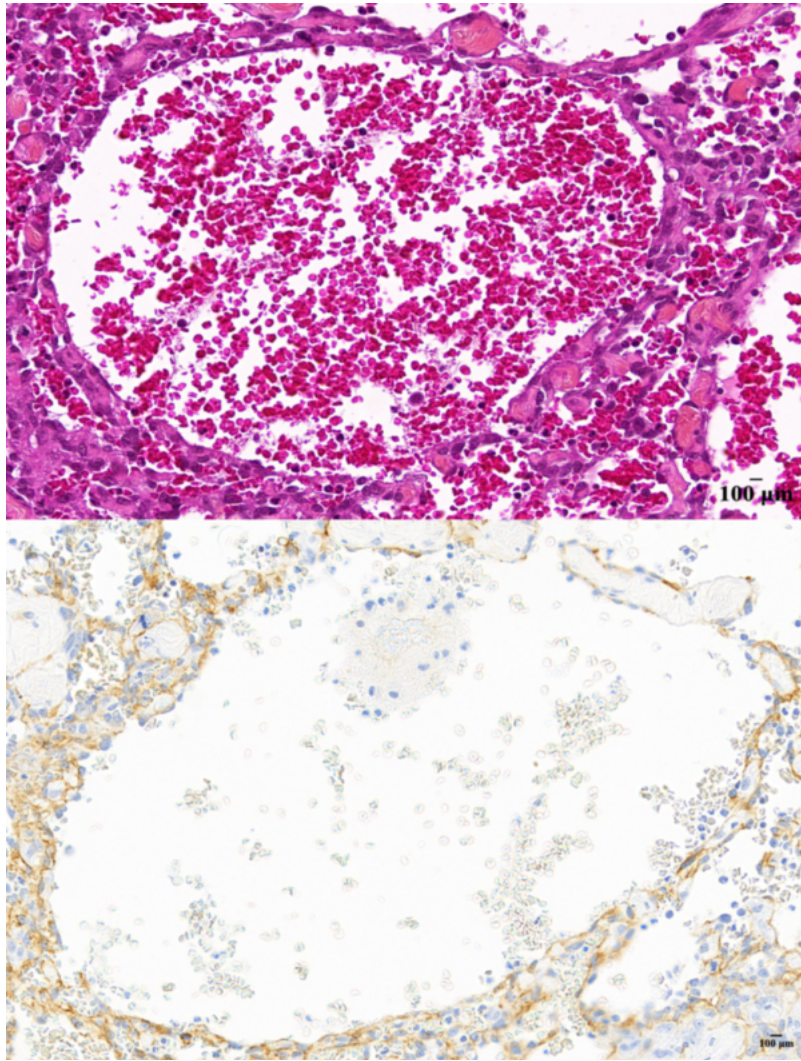


Figure 17 : Images histologiques d'un hémangiosarcome cutané (HSaC) situé sur la face médiale du membre pelvien droit, en région pelvienne, chez une chienne Dogue Argentin stérilisée de 9 ans. **A :** La coloration hématoxyline-éosine-safran (HES) révèle des cellules fusiformes délimitant une large cavité irrégulière remplie de sang. **B :** La coloration immunohistochimique utilisant l'hématoxyline couplée au 3,3'-Diaminobenzidine (H-DAB) révèle un marquage modéré au niveau membranaire pour CD31, impliquant la présence de cellules endothéliales. G20X. Barre d'échelle : 100 µm. Image numérisée avec un scanner de lames PANNORAMIC MIDI II (3DHISTECH). Analyse réalisée à l'aide des logiciels QuPath et ImageJ (Schneider et al. 2012 ; Bankhead et al. 2017). Crédit image : LabOniris, LHA.

L'aspect histologique des HSaC est très **hétérogène**, avec des **zones bien différenciées de cellules endothéliales** formant des vaisseaux sanguins bien définis, et d'autres **zones composées de cellules endothéliales anaplasiques** montrant un comportement plus agressif et une mauvaise différenciation tumorale (De Nardi et al. 2023).

Ce manque de différenciation rend la distinction des HSaC des autres sarcomes difficile, nécessitant ainsi l'utilisation de l'**immunohistochimie** (De Nardi et al. 2023).

Certaines études ont montré que les cellules d'hémangiosarcome peuvent présenter une immunoréactivité positive pour des **marqueurs endothéliaux** spécifiques. Parmi ces marqueurs, on trouve le facteur von Willebrand (**FVIII/vWf**), une protéine essentielle à la coagulation sanguine, et le **CD31**, une molécule d'adhésion présente principalement sur les cellules endothéliales, comme illustré dans la Figure 17B (Von Beust et al. 1988 ; Ferrer et al. 1995 ; Bertazzolo et al. 2005 ; Sabattini, Bettini 2009 ; Nóbrega et al. 2019).

Pour résumer...

- ❖ Le diagnostic d'un hémangiosarcome musculo-cutané chez le chien nécessite une **approche multimodale** intégrant l'anamnèse, l'examen clinique, les analyses sanguines, ainsi que diverses techniques d'**imagerie**.
- ❖ L'**échographie** reste une technique accessible et utile pour une évaluation initiale des hémangiosarcomes musculo-cutanés canins.
- ❖ La **TDM** est de plus en plus utilisée pour le diagnostic des HSAp, offrant une meilleure évaluation des tissus adjacents et de l'extension locale de la tumeur.
- ❖ L'**IRM** est moins couramment utilisée en raison de son coût et de sa complexité, mais elle fournit un excellent contraste des tissus mous, utile dans certains cas pour mieux caractériser la tumeur.
- ❖ Un **examen histopathologique** reste nécessaire pour obtenir un diagnostic de certitude.

II-Bilan d'extension des hémangiosarcomes non viscéraux canins par les examens d'imagerie médicale

Le **bilan d'extension**, qui consiste à évaluer la propagation de la tumeur au-delà de son site d'origine, est généralement réalisé avant la confirmation histopathologique de sa nature. Néanmoins, il peut déjà fournir des indications précieuses sur le **pronostic** et le caractère agressif ou non de la tumeur.

De plus, le bilan d'extension aide à établir le **stade** de la maladie, ce qui est essentiel pour déterminer le plan de traitement optimal (voir Partie 1-III-A).

L'**imagerie médicale** joue un rôle central dans la détection des métastases et l'évaluation de l'étendue de la maladie.

A. Comportement métastatique

Le **comportement métastatique** des hémangiosarcomes musculo-cutanés canins dépend principalement du sous-type impliqué (HSAc, HSAsc ou HSAm).

Ces tumeurs, en raison de leur **relation étroite avec le système vasculaire**, se disséminent principalement par voie **hématogène** (Carloni et al. 2019). Cela leur confère une **haute capacité métastatique**, c'est-à-dire une forte potentialité à disséminer des cellules cancéreuses vers d'autres parties du corps (Mullin, Clifford 2019 ; De Nardi et al. 2023).

Bien que la dissémination par voie lymphatique soit évoquée, les données à ce sujet sont rares dans la littérature (De Nardi et al. 2023).

Cette capacité métastatique élevée fait des HSAm des tumeurs très **agressives**, souvent associées à des **métastases fréquentes et précoces**. En particulier, les sous-types HSAsc et HSAm présentent un **risque métastatique** plus élevé, ce qui signifie une probabilité accrue de développer des métastases (Ward et al. 1994 ; Shiu et al. 2011 ; Bulakowski et al. 2008 ; De Nardi et al. 2023). Pour les HSAc, les formes actiniques semblent présenter un risque métastatique moins élevé, tandis que celles envahissant le tissu sous-cutané sont associées à un risque métastatique deux fois plus élevé (Szivek et al. 2012 ; De Nardi et al. 2023).

Les principaux sites de métastases pour ces tumeurs incluent les **poumons**, le **foie**, la **rate** et le **cerveau** (Shiu et al. 2011 ; Carloni et al. 2019 ; Mullin, Clifford 2019). Une étude nécropsique a révélé que 14 % des chiens atteints d'hémangiosarcomes présentent des métastases cérébrales (Waters et al. 1989 ; Snyder et al. 2008). De plus, les hémangiosarcomes sont la forme la plus fréquente de tumeurs secondaires intracrâniennes chez le chien (Snyder et al. 2008 ; Mullin, Clifford 2019 ; Mallol et al. 2022). Par ailleurs, l'hémangiosarcome est la tumeur avec la plus forte prévalence de nodules pulmonaires multiples détectés au scanner lors du bilan d'extension (Lamb et al. 2019).

Il est à noter que les métastases cardiaques sont rares. En effet, les tumeurs cardiaques canines sont principalement des tumeurs primaires, représentant 84 % des cas (Ware, Hopper 1999 ; Boston et al. 2011 ; De Nardi et al. 2023).

La compréhension du comportement métastatique des HSAm est essentielle pour adapter la prise en charge diagnostique et thérapeutique. Par la suite, nous examinerons les **examens d'imagerie les plus appropriés** pour évaluer ces tumeurs et leurs métastases.

B. Imagerie médicale et localisation des métastases

L'imagerie médicale joue un rôle crucial dans la recherche des métastases des hémangiosarcomes non viscéraux canins (HSAp). Cependant, il n'existe pas de **recommandations** uniformes à ce sujet.

Il est important de garder à l'esprit qu'un HSAp peut être une métastase d'un hémangiosarcome viscéral (De Nardi et al. 2023). De plus, la distinction entre un hémangiosarcome primaire ou métastatique est souvent difficile à établir (Carloni et al. 2019). Cela justifie d'autant plus la réalisation d'un bilan d'extension complet, car il n'est pas exclu de découvrir une tumeur primaire viscérale (HSAv) lors de cette évaluation.

1) Examen radiographique

(a) Radiographie thoracique : 3 incidences

L'examen radiographique du thorax est un outil essentiel pour détecter des **métastases pulmonaires en première intention**. C'est la principale application de ce type d'examen en oncologie vétérinaire (Nykamp et al. 2019, pp. 113-125).

Cette technique d'imagerie médicale offre une **sensibilité** d'environ **78 %** pour l'identification des lésions métastatiques en cas d'hémangiosarcome (Holt et al. 1992 ; Mullin, Clifford 2019).

Pour maximiser la détection des métastases, il est fortement recommandé de réaliser **trois vues** : deux profils (droit et gauche) et une vue de face (Nykamp et al. 2019, pp. 113-125). Les deux incidences latérales sont essentielles, car certaines lésions pulmonaires peuvent être visibles dans une position et masquées dans l'autre, en raison de la superposition des structures thoraciques. Cette approche réduit donc le risque de passer à côté de métastases potentielles (Griffin et al. 2021).

Les **lésions métastatiques pulmonaires** observées sur les radiographies thoraciques de chiens atteints d'hémangiosarcomes peuvent être d'**aspect miliaire**, comme illustré par la Figure 18 (Hammer et al. 1993). L'opacité miliaire se caractérise par la présence de **multiples nodules diffus, innombrables et de petite taille** (Hsu et al. 2017). Ce pattern pulmonaire résulterait d'une dissémination hémotogène, ce qui est cohérent avec les caractéristiques des hémangiosarcomes.

En comparaison, les lésions isolées et bien délimitées sont moins courantes (De Nardi et al. 2023), comme illustré sur la Figure 19.

Les **limites** de la radiographie thoracique résident principalement dans la détection des petits nodules, qui doivent atteindre un **diamètre** de 5 à 9 mm pour être visibles. Cela s'explique par la nécessité d'une absorption suffisante des rayons X pour se distinguer du parenchyme pulmonaire. De plus, des facteurs techniques et la **superposition** anatomique, surtout chez les grands animaux, compliquent l'interprétation. Ainsi, l'absence de détection radiographique n'exclut pas la présence de métastases pulmonaires (Thrall 2018).

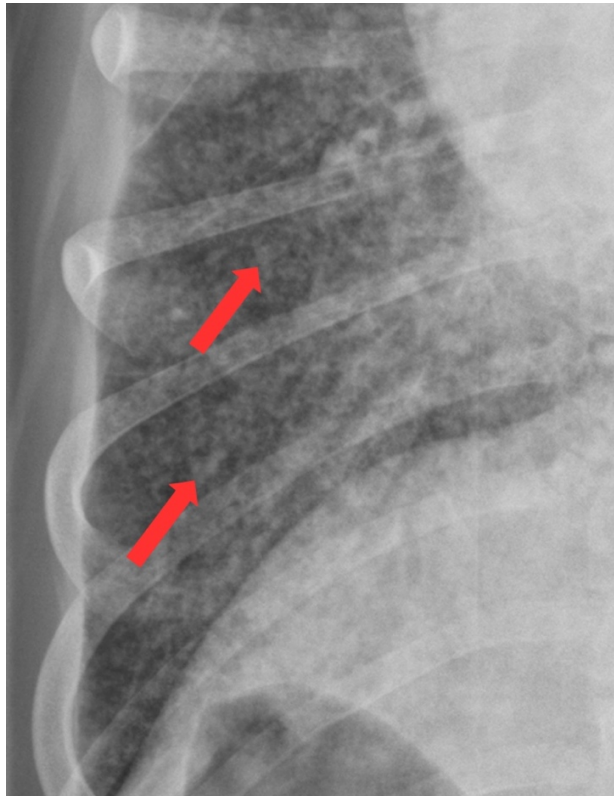


Figure 18 : Image radiographique du thorax d'un chien présentant un hémangiosarcome métastatique (agrandissement d'une radiographie réalisée en vue ventro-dorsale, animal en décubitus dorsal). L'image montre de multiples nodules pulmonaires diffus (flèches rouges), évoquant un aspect miliaire (traduit et adapté d'après Thrall 2018).

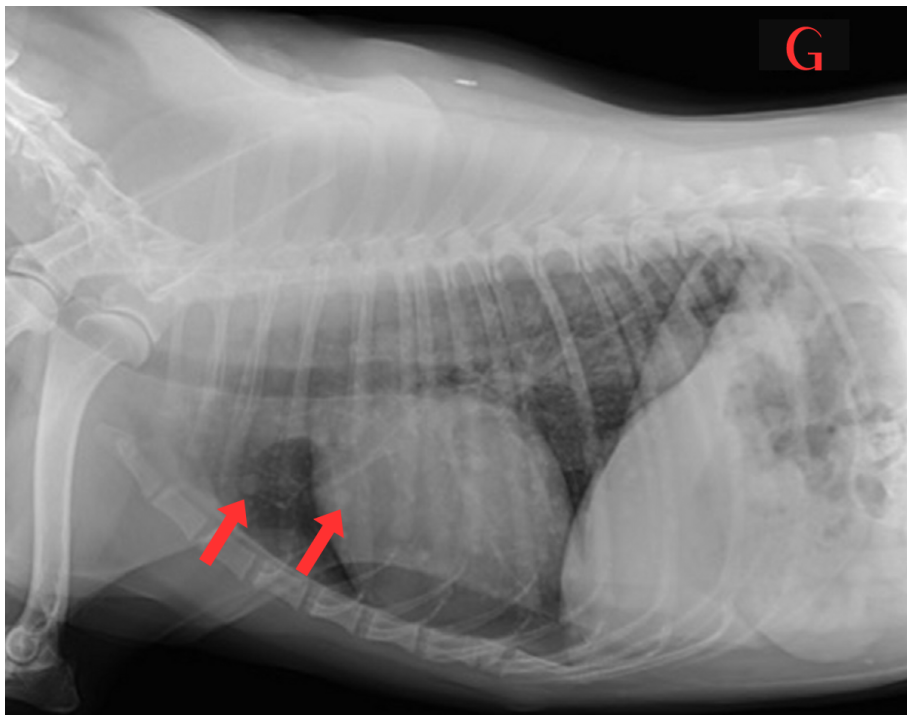


Figure 19 : Image radiographique du thorax d'un chien Berger Australien de 10 ans présentant un hémangiosarcome musculaire, confirmé par un examen cytologique (vue de profil gauche, animal en décubitus latéral droit). Cette image illustre des nodules pulmonaires bien délimités (flèches rouges) associés aux métastases d'hémangiosarcome (traduit et adapté d'après Mullin, Clifford 2019).

(b) Radiographie abdominale

Aucune donnée spécifique dans la littérature ne traite de l'utilisation de la radiographie abdominale pour la détection des métastases viscérales des HSAP.

Bien que la radiographie abdominale soit un outil facilement accessible et couramment utilisé en pratique vétérinaire, elle présente des **limites significatives** en termes de sensibilité et de spécificité (Brenner, Fong 2021).

L'**échographie abdominale** est préférée pour la détection de métastases viscérales dans des organes tels que le foie et la rate (Wrigley et al. 1988 ; Griffin et al. 2021). Elle permet une visualisation plus précise des structures internes de l'abdomen, dépendant de l'expérience de l'opérateur (Tyrrell, Beck 2006 ; Sharma et al. 2011 ; Drost et al. 2016).

L'échographie est également moins invasive que la radiographie car elle n'expose pas l'animal aux rayons X. En outre, l'échographie de l'abdomen est parfois utile pour détecter d'éventuelles comorbidités, pouvant ainsi modifier le plan thérapeutique (Nykamp et al. 2019, pp. 113-125).

Néanmoins, si d'autres modalités d'imagerie, telles que l'échographie abdominale, ne sont pas disponibles, la radiographie peut être réalisée pour détecter une "masse" abdominale, bien qu'elle ne permette pas de déterminer son origine exacte (Nykamp et al. 2019, pp. 113-125).

2) Examen échographique

(a) Examen échographique abdominal

L'échographie abdominale se révèle être un outil précieux pour la détection des **métastases viscérales** des hémangiosarcomes musculo-cutanés primaires (HSAP).

Cet examen permet notamment de rechercher des nodules ou masses au niveau de la **rate** et du **foie**, ainsi que d'éventuels épanchements associés. En mode B, l'échographie semble suffisamment sensible pour détecter des lésions dans le parenchyme de ces organes, avec une sensibilité estimée entre 80 et 95 % (Crabtree et al. 2010 ; Hristov 2020 ; De Nardi et al. 2023).

Les nodules et masses hépatiques et spléniques apparaissent très **hétérogènes**, avec des échogénités variables, comme l'illustrent les Figures 20 et 21. En effet, on observe souvent une **échogénité mixte** comprenant des zones hyperéchogènes, des zones hypoéchogènes et souvent plusieurs **zones cavitaires anéchogènes** au sein des nodules ou masses. Ces lésions provoquent fréquemment une déformation des contours des organes affectés ainsi qu'une altération de l'architecture du parenchyme (Wrigley et al. 1988 ; Mullin, Clifford 2019 ; Hristov 2020 ; Griffin et al. 2021 ; De Nardi et al. 2023).

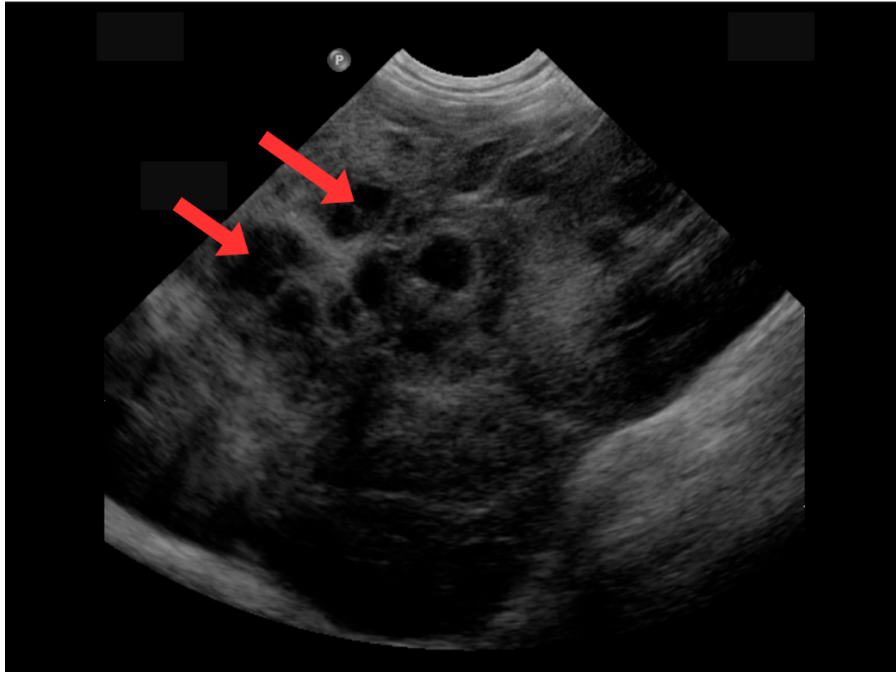


Figure 20 : Image échographique en mode B d'une masse hépatique chez un chien Berger Allemand mâle entier de 9 ans et 7 mois (coupe transversale, animal en décubitus dorsal). Le foie présente un parenchyme hétérogène, avec de multiples cavités ou nodules centimétriques hypoéchogènes (flèches rouges). L'animal présentait un HSAv probablement hépatique primaire avec dissémination métastatique à la rate et aux tissus cutanés (Service Transversal d'Imagerie Médicale d'Oniris).

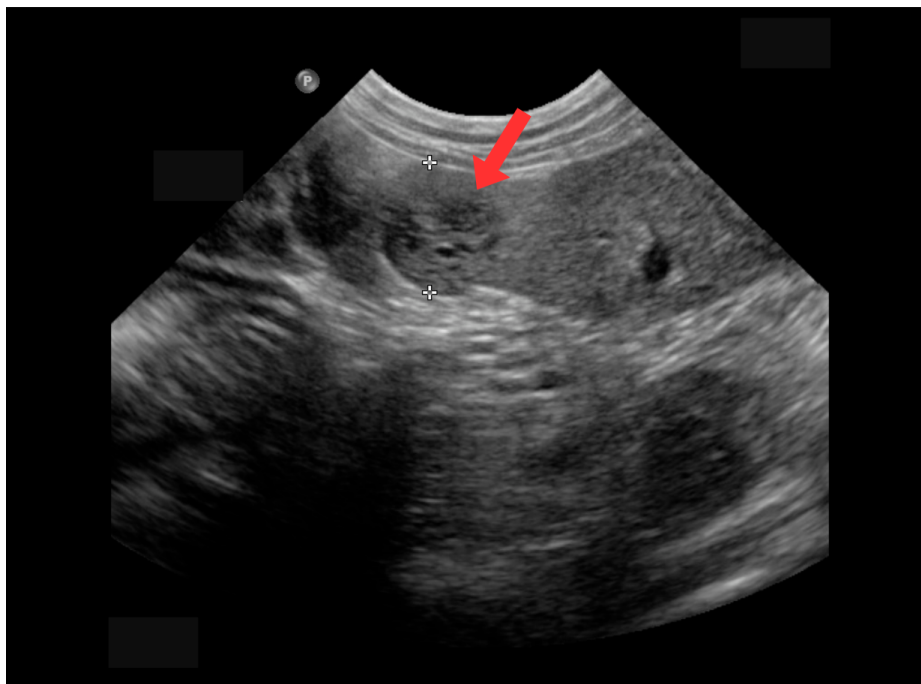


Figure 21 : Image échographique en mode B d'une masse splénique chez le même chien que dans la Figure 20 (coupe transversale, animal en décubitus dorsal). La rate présente un parenchyme hétérogène, avec un nodule hétérogène iso- à hypoéchogène au parenchyme splénique adjacent (flèche rouge) mesurant 12.3 mm de diamètre (entre les deux croix blanches). Plusieurs autres nodules hétérogènes millimétriques à centimétriques sont également présents dans le parenchyme splénique de cet animal (non illustrés ici). Ces nodules multiples sont probablement métastatiques, résultant d'une dissémination par voie hématogène à partir de la tumeur primaire hépatique (Service Transversal d'Imagerie Médicale d'Oniris).

Cet aspect hétérogène et **peu spécifique** ne permet pas de différencier de manière fiable les lésions malignes des lésions bénignes, telles que des hématomes spléniques ou hépatiques (De Nardi et al. 2023).

Comme mentionné précédemment, des techniques avancées comme l'**échographie de contraste** et l'**élastographie** offrent des possibilités pour distinguer les lésions bénignes des lésions malignes (Nakamura et al. 2010 ; Canejo-Teixeira et al. 2022 ; Maronezi et al. 2022 ; De Nardi et al. 2023). Cependant, les données disponibles sont limitées, et la **disponibilité** de ces techniques pose problème en médecine vétérinaire (Mullin, Clifford 2019 ; Griffin et al. 2021).

Des auteurs ont également tenté d'établir des **critères** plus simples à utiliser en **routine** pour différencier les lésions malignes des lésions bénignes, notamment au niveau de la rate. Ces critères reposent principalement sur des données biologiques et échographiques, telles que la concentration en protéines sériques, la taille de la masse, la présence de liquide abdominal, ainsi que le nombre et l'apparence échographique des nodules ou masses. Concernant leur fiabilité, ces critères doivent être considérés comme un support à la décision et non comme une méthode définitive, les examens histopathologiques restant la référence pour un diagnostic final (Burgess et al. 2021 ; Mullin, Clifford 2024, pp. 6420-6450).

(b) Examen échocardiographique

Une **échocardiographie** peut être indiquée lors du bilan d'extension. Cependant, son utilité reste **controversée** en raison de la rareté des métastases cardiaques en cas d'hémangiosarcome non cardiaque (Boston et al. 2011 ; Mullin, Clifford 2024, pp. 6420-6450).

Néanmoins, il est important de noter que l'absence de tumeur visible lors de cet examen n'exclut pas la présence d'un HSAv cardiaque (Rajagopalan et al. 2013 ; Griffin et al. 2021 ; De Nardi et al. 2023).

En pratique, l'examen échocardiographique est réalisé pour d'autres raisons que le bilan d'extension. En effet, cet examen est recommandé avant de débiter une chimiothérapie avec la **doxorubicine**, qui est l'agent de choix chez le chien (Ratterree et al. 2012 ; Mullin, Clifford 2019).

A ce stade de notre étude, il est essentiel de se rappeler que l'association entre l'échographie et la radiographie peut ne pas suffire à détecter certaines métastases de manière précise (Vignoli et al. 2013 ; De Nardi et al. 2023).

En raison de ces limitations, il est souvent recommandé de recourir à des techniques d'imagerie en coupe plus précises, telles que la TDM et l'IRM.

Ces modalités avancées offrent une meilleure résolution et une capacité de détection métastatique accrue.

3) Examen tomодensitométrique

(a) Détection des métastases pulmonaires

L'examen tomодensitométrique est un outil essentiel pour la détection des **métastases pulmonaires** des hémangiosarcomes non viscéraux canins (HSAp).

En effet, la TDM possède une **sensibilité** nettement supérieure à celle de la radiographie thoracique pour détecter les nodules de petite taille, permettant ainsi une détection plus précoce (Nemanic et al. 2006 ; Eisenhauer et al. 2009 ; Armbrust et al. 2012 ; Mullin, Clifford 2019).

La Figure 22 illustre l'aspect tomодensitométrique des métastases pulmonaires des HSAp.

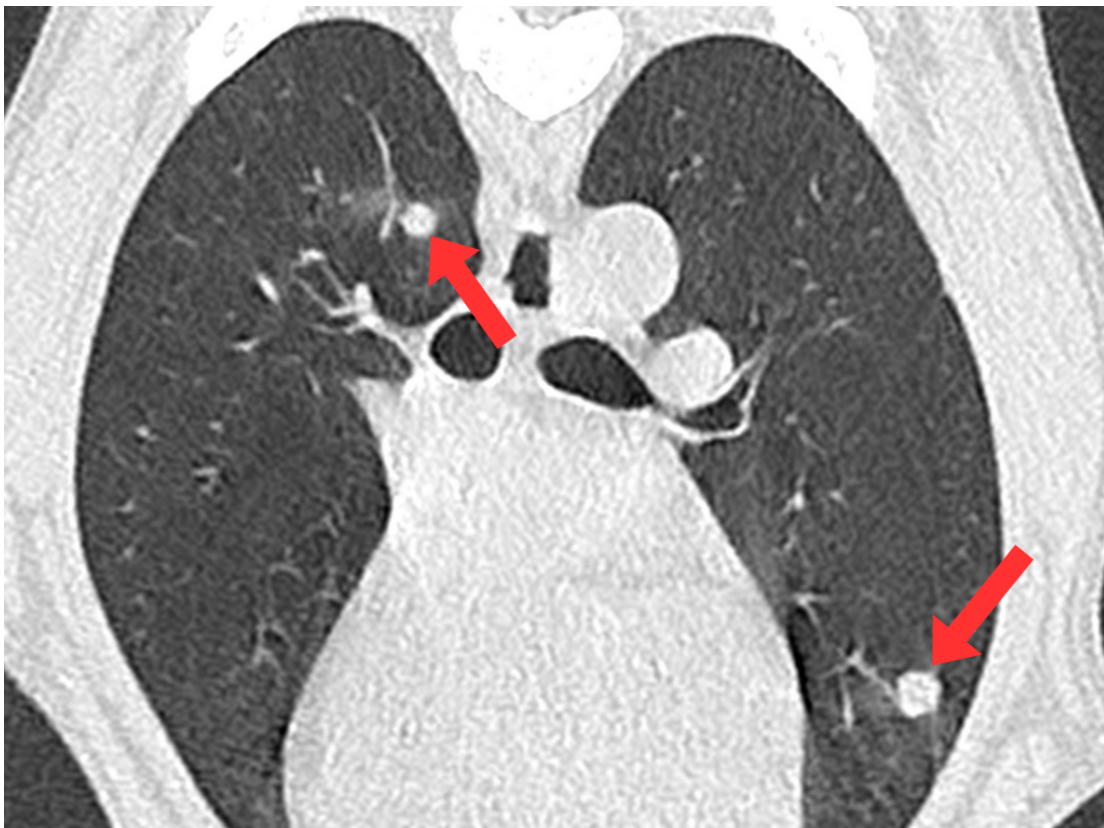

Figure 22 : Image tomодensitométrique de métastases pulmonaires chez une chienne Boxer stérilisée de 8 ans et 9 mois présentant un hémangiosarcome primitivement musculaire ou rétropéritonéal avec métastases pulmonaires (coupe transversale, animal en décubitus ventral). L'image montre deux nodules pulmonaires hyperatténuants à bords flous, n'obscurcissant pas les structures pulmonaires sous-jacentes (flèches rouges). Une petite plaque hyperatténuante à aspect de « verre dépoli » est visible latéralement à l'un des nodules, dorsalement à la bronche souche droite. Crédit image : Clinique vétérinaire AniCura TRIOVet.

(b) Détection des métastases abdominales

Il est également recommandé de coupler l'examen du thorax avec un examen tomодensitométrique de l'abdomen afin de mettre en évidence d'éventuelles **métastases abdominales** (Mullin, Clifford 2024, pp. 6420-6450).

Les Figures 23 et 24 montrent respectivement des métastases spléniques et hépatiques provenant de la dissémination métastatique d'un HSAp primaire.

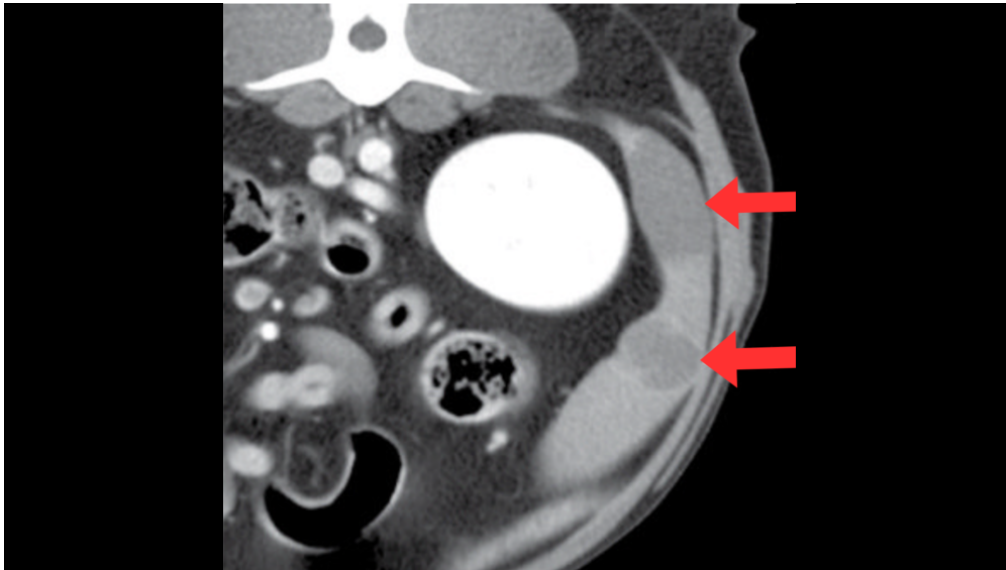


Figure 23 : Image tomodensitométrique post-contraste de métastases spléniques chez un chien Labrador Retriever mâle entier de 9 ans présentant un HSAP métastatique (coupe transversale, animal en décubitus ventral). L'image montre deux masses modérément hyporehaussantes au niveau de la tête de la rate, avec un rehaussement périphérique visible après administration du produit de contraste (flèches rouges). Traduit et adapté d'après Wisner, Zwingenberger (2015).

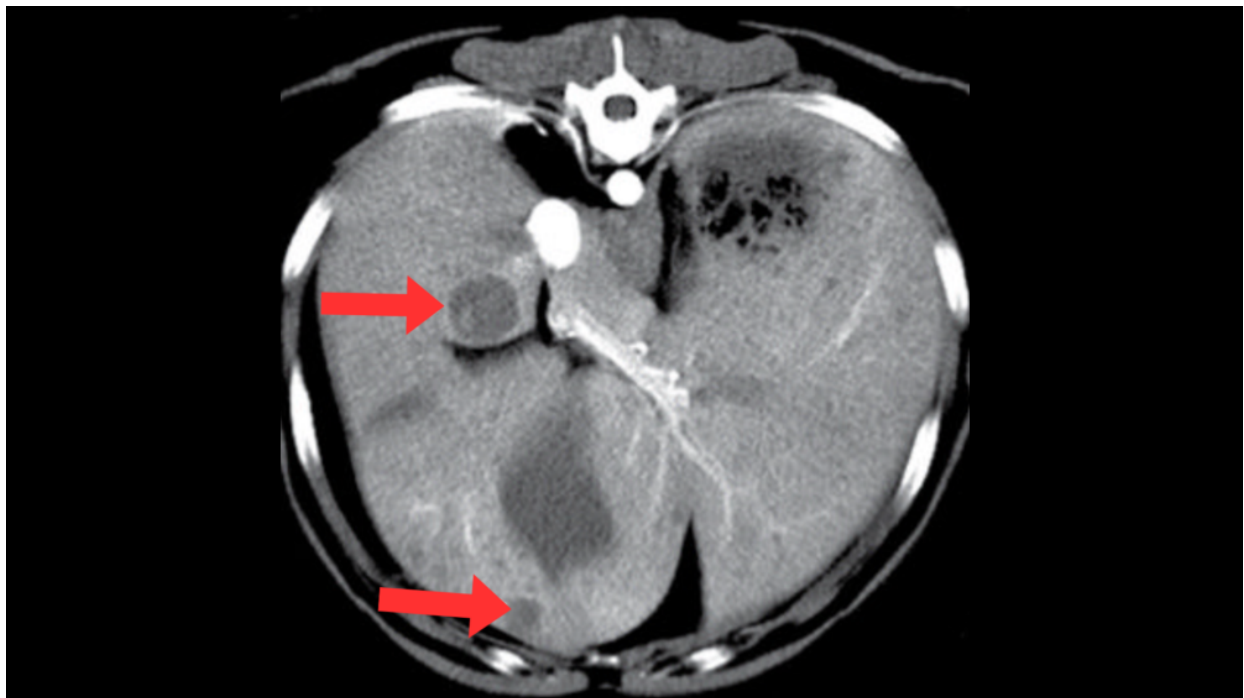


Figure 24 : Image tomodensitométrique post-contraste de métastases hépatiques chez un chien Labrador Retriever mâle entier de 8 ans présentant un HSAP métastatique (coupe transversale, animal en décubitus ventral). Plusieurs nodules hyporehaussants sont visualisés au sein du parenchyme hépatique (flèches rouges). Traduit et adapté d'après Wisner, Zwingenberger (2015).

(c) Détection des métastases musculaires

Certains auteurs suggèrent même de procéder à un examen **TDM du corps entier** de l'animal (Vignoli et al. 2013 ; Carloni et al. 2019 ; De Nardi et al. 2023). Cet examen élargi permet de visualiser des **métastases musculaires** (MM), bien que celles-ci soient moins courantes (LaBan et al. 2010 ; Vignoli et al. 2013). Par exemple, une étude portant sur la description des métastases musculaires chez 61 chiens a révélé que seulement 8.2 % d'entre eux présentaient un HSAp (Carloni et al. 2019).

Il est important de noter que les MM sont difficiles à détecter avec les outils d'imagerie conventionnels comme la radiographie ou l'échographie (Fabbi et al. 2017). En particulier, les lésions métastatiques profondément localisées dans le tissu musculaire sont difficiles d'accès pour l'opérateur. La Figure 25 montre l'aspect tomодensitométrique des métastases musculaires d'hémangiosarcome, qui apparaissent souvent sous forme de zones bien délimitées, avec un centre hyporehaussant et une périphérie hyperrehaussante. Certaines lésions peuvent également présenter un rehaussement plus homogène et intense.

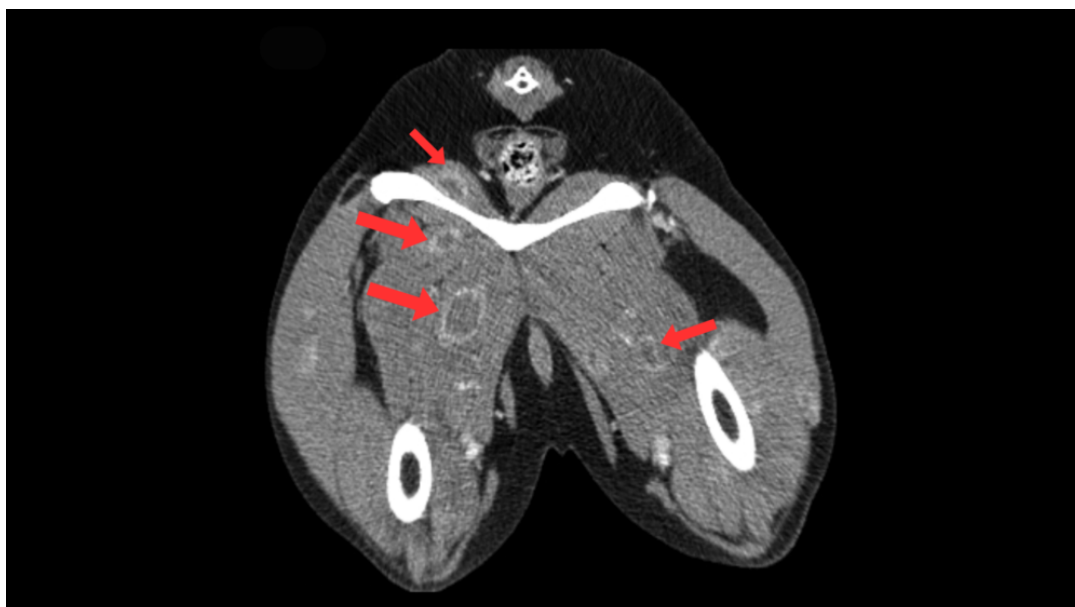


Figure 25 : Image tomодensitométrique post-contraste de la région pelvienne d'un chien croisé mâle castré de 11 ans présentant un hémangiosarcome avec métastases musculaires (coupe transversale, animal en décubitus ventral). L'image montre des métastases musculaires d'aspect variable, dont la plupart apparaissent hyporehaussantes avec un rehaussement périphérique après l'administration du produit de contraste (flèches rouges). Traduit et adapté d'après Carloni et al. (2019).

De plus, selon une étude, 40 % des chiens atteints de MM sont **asymptomatiques** (Carloni et al. 2019). Cela augmente le risque de ne pas identifier ces anomalies en l'absence d'un examen corps entier par TDM (Vignoli et al. 2013).

La détection de ces métastases musculaires est essentielle car elles sont considérées comme des **métastases à distance**, correspondant à un **stade III** de la maladie. Leur présence assombrit le pronostic de l'animal et est souvent corrélée à la présence de métastases pulmonaires (Carloni et al. 2019).

Cependant, il convient de garder une certaine réserve, car la valeur pronostique des métastases musculaires n'est pas encore pleinement élucidée et leur aspect très variable rend le diagnostic difficile par imagerie (Surov et al. 2014 ; Vignoli et al. 2013 ; Carloni et al. 2019).

Néanmoins, il est fortement recommandé de réaliser un **examen tomодensitométrique du corps entier** de l'animal pour obtenir une évaluation complète et offrir une gestion optimale des HSAp (De Nardi et al. 2023).

4) Examen d'imagerie par résonance magnétique

L'imagerie par résonance magnétique (IRM) est principalement utilisée en oncologie vétérinaire pour la détection des **métastases cérébrales** (MC).

Comme évoqué plus haut (Partie 2-II-A), l'hémangiosarcome constitue la forme la plus fréquente parmi les métastases cérébrales (Snyder et al. 2008 ; Mullin, Clifford 2019).

Les MC des HSAP se présentent généralement sous la forme de **masses multiples en position intra-axiale**. Les localisations incluent les hémisphères cérébraux, le tronc cérébral et le cervelet (Wisner, Zwingenberger 2015 ; Mallol et al. 2022).

Ces masses présentent des **signaux d'intensité mixte** sur les séquences pondérées en **T1** et **T2** (Wisner, Zwingenberger 2015). Cela signifie que certaines zones apparaissent hyperintenses (plus brillantes) et d'autres hypointenses (plus sombres).

Les MC sont souvent associées à un **œdème péritumoral**, lequel est plus facilement visualisable sur la séquence pondérée en T2 et sur la séquence FLAIR (*Fluid Attenuated Inversion Recovery*) appartenant au groupe de séquences IR (Mai 2018 ; Mallol et al. 2022).

Après administration du produit de contraste, les métastases cérébrales montrent souvent un **rehaussement hétérogène modéré à intense** ou parfois périphérique en forme d'**anneau**, illustré par la Figure 26 (Wisner, Zwingenberger 2015).

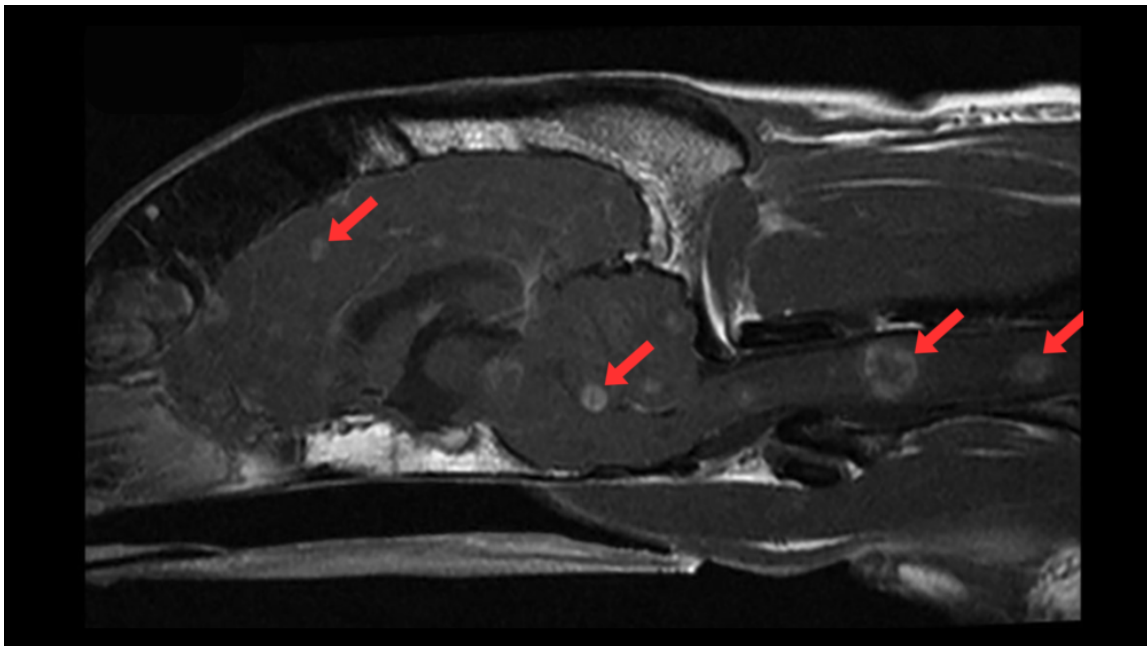


Figure 26 : Image IRM post-contraste en séquence Spin-écho T1w de l'encéphale d'un chien Border Collie mâle castré de 7 ans (coupe sagittale, animal en décubitus ventral). Visualisation de multiples nodules bien délimités dans le cerveau, le cervelet, le tronc cérébral et la moelle épinière correspondant à des métastases cérébrales et spinales d'hémangiosarcome (flèches rouges). Ces nodules montrent un rehaussement hétérogène, modéré à intense, parfois en forme d'anneau périphérique. Traduit et adapté d'après Mallol et al. (2022).

Une étude rappelle également l'**aspect hétérogène** des MC dans toutes les séquences et souligne que des séquences particulières peuvent être intéressantes pour identifier les lésions vasculaires (Mallol et al. 2022). Nous avons déjà mentionné précédemment le potentiel des **séquences Gradient-écho** (GRE) pour détecter les **hémorragies**. En effet, la plupart des MC de l'étude présentaient un **artefact de susceptibilité** dans les **séquences GRE pondérées en T2*** (T2*w). Ces artefacts sont des distorsions de l'image causées par des variations locales du champ magnétique, elles-mêmes provoquées par des hémorragies. Ils révèlent la présence potentielle de foyers hémorragiques au sein de la tumeur (Mai 2018).

La Figure 27 illustre cette capacité de la séquence GRE T2w* à détecter des hémorragies lésionnelles au sein des métastases cérébrales d'hémangiosarcome (Mallol et al. 2022).

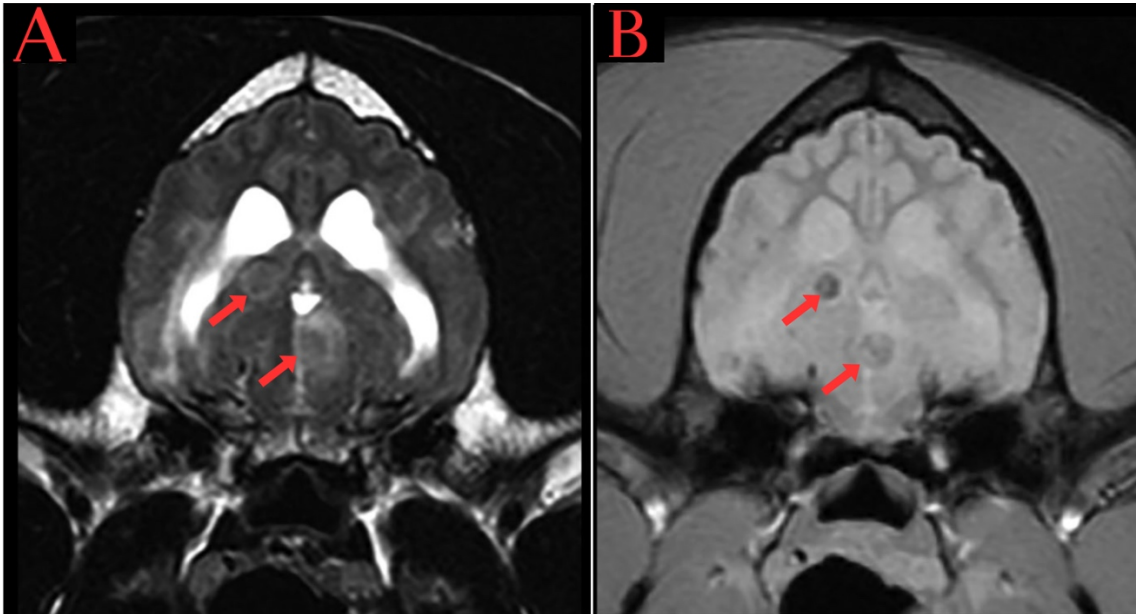


Figure 27 : Images IRM de l'encéphale du même chien que dans la Figure 26, obtenues en séquence Spin-écho pondérée en T2 (A) et en séquence Gradient-écho pondérée en T2* (B) (coupes transversales, animal en décubitus ventral). Les MC d'hémangiosarcome (flèches rouges) sont plus facilement visibles dans l'image B en raison de leur contenu hémorragique. En effet, la séquence GRE T2w* est plus sensible pour détecter les artefacts de susceptibilité causés par les hémorragies lésionnelles. Traduit et adapté d'après Mallol et al. (2022).

Par ailleurs, l'**IRM thoracique** est bien moins sensible que la tomодensitométrie (TDM) pour détecter des métastases pulmonaires. Cela est dû notamment aux artefacts liés aux mouvements respiratoires et aux artefacts de susceptibilité. Par conséquent, l'IRM n'est généralement pas utilisée dans ce but en médecine vétérinaire (Mai 2018).

Enfin, peu d'études ont été réalisées sur l'**IRM abdominale** en médecine vétérinaire, comme évoqué précédemment (sous-partie II-B-3). Néanmoins, ses applications potentielles méritent d'être explorées (Mai 2018), notamment pour la détection des métastases viscérales en cas d'HSAP (Muleya et al. 1997 ; Clifford et al. 2004).

5) Imagerie combinée : TEP-TDM

La **scintigraphie** est utilisée pour diagnostiquer des affections osseuses, examiner la thyroïde (Peterson, Broome 2015) ou pour diverses autres applications en médecine vétérinaire, notamment en cancérologie (Nykamp et al. 2019, pp. 113-125). Cependant, cette technique basée sur la médecine nucléaire n'est pas rapportée pour l'étude des hémangiosarcomes. Cela est probablement dû à sa **faible résolution spatiale** et à son **manque de spécificité**.

En raison de ces limitations, l'**imagerie combinée** est souvent préférée malgré une disponibilité moindre (Nykamp et al. 2019, pp. 113-125).

(a) Principes de bases de la tomographie par émission de positrons

La **tomographie par émission de positrons** (TEP) est une technique d'imagerie médicale largement utilisée et établie en médecine humaine pour divers types de tumeurs, notamment pour la détection de **métastases** (Leblanc et al. 2008 ; Qiu et al. 2014 ; Seiler et al. 2015 ; Randall 2016).

Cette technique repose sur les principes de la **médecine nucléaire**, comme la **scintigraphie**, nécessitant une connaissance approfondie des **radiopharmaceutiques** (Workman, Coleman 2006 ; Basu et al. 2011 ; Randall 2016).

Un radiopharmaceutique est une substance composée d'un radio-isotope lié à une molécule biologique active. Le radiopharmaceutique le plus utilisé est le fluorodésoxyglucose marqué au fluor-18 (**F-FDG**), administré par injection intraveineuse (Workman, Coleman 2006 ; Randall 2016).

Le **F-FDG**, un **analogue du glucose** (FDG) marqué avec un isotope émetteur de positrons (F), permet de cartographier l'**activité métabolique** des cellules.

Cette activité métabolique peut être également quantifiée à l'aide de la mesure de la **SUV** (*Standardized Uptake Value*), qui permet d'évaluer la concentration de F-FDG dans les tissus (Workman, Coleman 2006 ; Carloni et al. 2019).

En se fixant préférentiellement aux cellules à forte activité métabolique, comme les **cellules cancéreuses**, le F-FDG permet d'obtenir des **données métaboliques** sur le cancer.

En couplant ces informations avec des **données anatomiques**, obtenues par la TDM, la **TEP-TDM** améliore la précision du diagnostic des tumeurs primaires et des métastases (Qiu et al. 2014 ; Seiler et al. 2015).

Cet outil est également utilisé en oncologie pour évaluer la réponse au traitement (Randall 2016).

Bien que d'autres applications de cette technique existent, elles ne sont pas détaillées dans notre étude.

(b) Détection des métastases des hémangiosarcomes non viscéraux canins par la technique TEP-TDM

En médecine vétérinaire, la TEP-TDM constitue une **méthode nouvelle et attractive** par rapport aux outils conventionnels (Seiler et al. 2015 ; Carloni et al. 2019).

Cette technique d'imagerie médicale offre des informations supplémentaires sur le cancer, avec le potentiel d'améliorer la détermination du **stade** et de faciliter le **suivi** de la maladie tumorale (Seiler et al. 2015 ; Randall 2016 ; Carloni et al. 2019).

Une étude a montré que cet outil est applicable pour les **hémangiosarcomes spléniques** (HSAv), permettant de préciser le pronostic et les recommandations thérapeutiques (Borgatti et al. 2017).

Par exemple, cet outil est capable de détecter une métastase hépatique d'un HSAv primitivement splénique, suggérant une efficacité supérieure par rapport aux méthodes conventionnelles, qui n'ont pas permis de détecter cette métastase (Figure 28).

Cependant, aucune étude n'a été réalisée sur l'application de cet outil pour les hémangiosarcomes non viscéraux canins (HSAp).

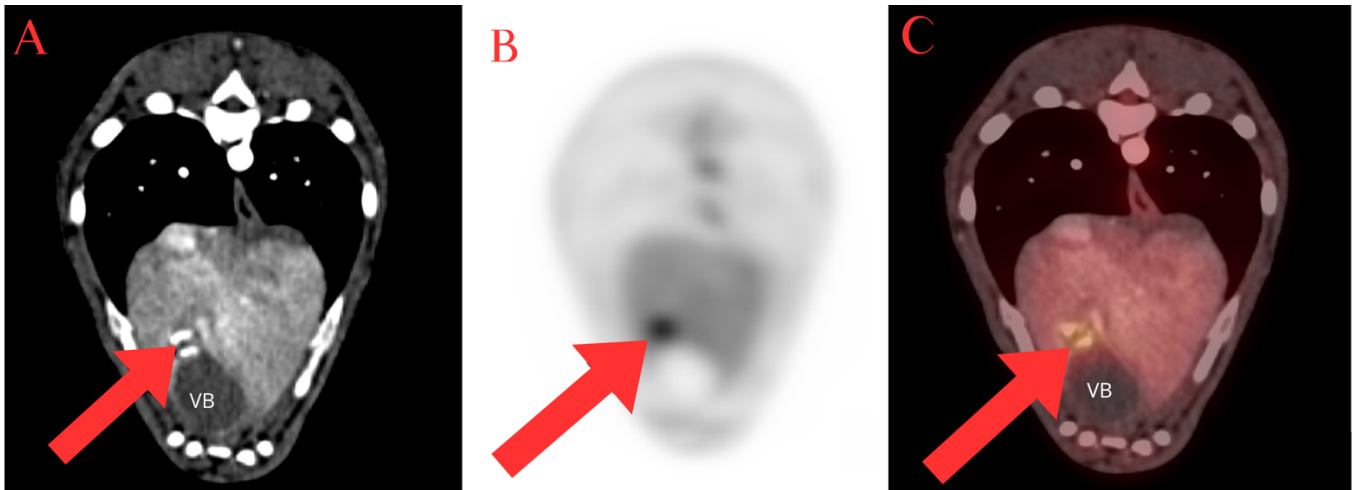


Figure 28 : Images TEP-TDM de l'abdomen d'un chien Teckel mâle castré de 7 ans et 4 mois atteint d'un hémangiosarcome splénique de stade II, une heure après l'injection intraveineuse du radiopharmaceutique F-FDG (coupe transversale, animal en décubitus ventral). (A) Image de Tomodensitométrie (TDM) montrant la structure anatomique de l'abdomen. (B) Image de Tomographie par Émission de Positrons (TEP) illustrant l'activité métabolique. (C) Image hybride TEP-TDM combinant les informations anatomiques et métaboliques, révélant une lésion hypermétabolique dans le parenchyme hépatique, à proximité de l'extrémité proximale de la vésicule biliaire (VB), correspondant à une métastase hépatique d'hémangiosarcome (flèches rouges). Traduit et adapté d'après Borgatti et al. (2017).

Néanmoins, la TEP-TDM présente de très nombreuses **limitations**. En médecine vétérinaire, les principales barrières à son utilisation sont la **disponibilité** limitée du matériel d'acquisition hybride TEP et TDM, ainsi que le **coût** élevé de cette technologie (Leblanc et al. 2008 ; Seiler et al. 2015).

De plus, bien que la TEP-TDM soit capable de détecter des lésions métastatiques hypermétaboliques, elle **manque de spécificité**. En effet, des lésions non tumorales, telles que les inflammations, peuvent présenter un hypermétabolisme (Randall 2016).

La **gestion de la médecine nucléaire** et la production des radiopharmaceutiques constituent également des défis en pratique vétérinaire (Seiler et al. 2015).

Enfin, l'impact de l'**anesthésie**, qui peut durer de deux à trois heures, sur la captation des radiopharmaceutiques par les tissus est mal connu (Leblanc et al. 2008; Randall 2016).

En conséquence, l'**utilisation** de la TEP-TDM en santé animale reste **restreinte**, principalement aux programmes de recherche.

Pour résumer...

- ❖ Les hémangiosarcomes non viscéraux canins se disséminent par **voie hématogène** avec une **forte capacité métastatique**, notamment aux **poumons**, au foie, à la rate, au cerveau et, plus rarement, aux muscles.
- ❖ Les **modalités d'imagerie avancées** (TDM et IRM) offrent une meilleure résolution et une capacité de détection métastatique accrue par rapport aux outils conventionnels de première intention (radiographie et échographie).
- ❖ Il est recommandé, dans la mesure du possible, de réaliser un **examen IRM du cerveau, voire du rachis** ainsi qu'un **examen TDM du corps entier** pour minimiser le risque de non-détection des métastases lors du bilan d'extension.

Dans les sections précédentes, nous avons détaillé les différentes modalités d'imagerie utilisées pour décrire et diagnostiquer les hémangiosarcomes non viscéraux canins (HSaP).

Parmi ces techniques, on retrouve la radiographie, l'échographie, la TDM et l'IRM, ainsi que la TEP-TDM que nous venons d'explorer.

Ces techniques ne se limitent pas uniquement au diagnostic et au bilan d'extension avec détection des métastases. Elles sont également essentielles pour le **suivi** et l'évaluation de la **réponse au traitement** du cancer. Notamment, la TEP-TDM joue un rôle crucial dans ce suivi chez l'homme.

Nous allons maintenant nous concentrer sur l'apport de ces examens d'imagerie dans le suivi des hémangiosarcomes musculo-cutanés chez le chien.

III- Importance des examens d'imagerie médicale dans le suivi thérapeutique des chiens atteints d'hémangiosarcomes non viscéraux

A. Situation actuelle pour les hémangiosarcomes non viscéraux canins

En oncologie vétérinaire, il n'existe actuellement **aucun protocole standardisé** pour évaluer la réponse au traitement des tumeurs solides (Nguyen et al. 2015).

Il n'y a ni **consensus** sur la **fréquence des suivis** ni sur la **nature des examens** à réaliser.

La réévaluation des chiens cancéreux dépend souvent du plan thérapeutique initié et du type tumoral impliqué (Nguyen et al. 2015).

Pour les hémangiosarcomes musculo-cutanés canins (HSAp), il n'existe pas de protocole standardisé, le suivi étant laissé à la discrétion de chaque clinicien.

De plus, très **peu de données** de suivi sont disponibles, étant donné la nature très **agressive** et la **forte capacité métastatique** de ce type de tumeur (Mullin, Clifford 2019 ; De Nardi et al. 2023).

B. Établissement de critères de suivi en imagerie et perspectives en médecine vétérinaire

Par ailleurs, le suivi repose sur l'établissement de certains **critères**, essentiels pour garantir une évaluation uniforme et **reproductible** de l'efficacité des traitements anticancéreux (Eisenhauer et al. 2009 ; Nguyen et al. 2015).

Parmi ces critères figurent ceux de l'OMS, progressivement remplacés par les **critères RECIST**, et la mesure du volume tumoral. Cette dernière méthode étant plus complexe à mettre en œuvre en médecine vétérinaire (Therasse et al. 2000 ; Wiley et al. 2010).

Les critères RECIST, par exemple, sont utilisés pour mesurer la taille des tumeurs et évaluer leur réponse au traitement. Ils s'appuient fortement sur l'imagerie par rapport à l'examen clinique, qui possède une reproductibilité limitée (Eisenhauer et al. 2009).

Cependant les données spécifiques aux HSAp sont rares, un seul essai clinique rapporte l'utilisation de ces critères pour mesurer l'efficacité de la doxorubicine dans le traitement des HSAsc (Wiley et al. 2010).

En médecine vétérinaire, l'usage majoritaire des outils d'imagerie conventionnels (radiographie et échographie), rend plus difficile l'application de ces critères, car ils offrent une résolution moindre et une faible reproductibilité par rapport à l'imagerie en coupe (TDM ou IRM).

Par exemple, bien que l'**échographie** soit une méthode non invasive et accessible, elle est déconseillée pour le suivi des lésions cibles en raison de sa nature subjective et opérateur-dépendante (Eisenhauer et al. 2009 ; Nguyen et al. 2015).

En général, il est préférable que les patients aient au moins une lésion mesurable par **TDM** (Eisenhauer et al. 2009). Bien que cet examen nécessite une **anesthésie générale**, ce qui peut représenter un **coût** supplémentaire pour les propriétaires, le risque associé à une anesthésie répétée reste limité, car les examens sont espacés de plusieurs mois. Néanmoins, la stabilité de l'animal pendant l'examen est cruciale, et un **protocole anesthésique** strict doit être suivi pour garantir la répétabilité des mesures.

Ainsi, bien que les examens d'imagerie en coupe soient les outils idéaux pour suivre la maladie chez le chien, leur utilisation, parfois limitée, reste variable selon les cliniques, bien qu'en pleine expansion en médecine vétérinaire.

Le choix des techniques d'imagerie pour le suivi se fait donc au cas par cas, en tenant compte des spécificités de chaque patient animal, de la localisation de la tumeur, ainsi que des contraintes pratiques et financières associées à chaque méthode d'imagerie.

C. Intervalles de suivi

Intéressons-nous maintenant aux **intervalles de suivi** clinique et par imagerie des HSAP.

Il est important de noter que les **recommandations dépendent du type de tumeur, de son stade et de la réponse au traitement**.

Les intervalles mentionnés ci-après ne constituent pas un guide rigide et sont sujets à variation. Il est essentiel d'adapter ces recommandations à chaque patient canin en consultation avec un vétérinaire oncologue.

Cependant, la plupart des traitements contre les hémangiosarcomes canins étant en phase II des essais cliniques, leur bénéfice n'est pas encore définitivement établi.

Par conséquent, le suivi idéal devrait généralement être effectué toutes les **six à huit semaines** (Eisenhauer et al. 2009 ; Nguyen et al. 2015).

En **pratique**, les oncologues vétérinaires français recommandent généralement un suivi **tous les trois mois pendant la première année** suivant le diagnostic des tumeurs malignes, comme les HSAP, puis **tous les quatre à six mois pendant la deuxième année**. Il est important de rappeler que ces intervalles ne sont pas fixes et sont adaptés à chaque cas particulier.

Pour les hémangiosarcomes purement cutanés (HSAC), étant donné leur faible risque métastatique, ce suivi peut être allégé.

Pour résumer...

- ❖ **Aucun consensus** sur la fréquence des suivis ou la nature des examens à réaliser en cas d'hémangiosarcome non viscéral chez le chien.
- ❖ **Peu de données disponibles** en lien avec la nature agressive et hautement métastatique de ces tumeurs.
- ❖ Des **limitations** à l'établissement de **critères** reproductibles, dues à l'utilisation fréquente des outils d'imagerie conventionnels en première intention, par rapport aux techniques d'imagerie en coupe.
- ❖ Les **intervalles de suivi** et le choix des examens d'imagerie doivent être **adaptés** à chaque patient animal.

Après avoir exploré les techniques d'imagerie utilisées dans l'étude des hémangiosarcomes musculo-cutanés en médecine vétérinaire, nous allons maintenant adopter une **approche comparative** avec la médecine humaine.

Comme évoqué dans l'introduction de notre étude, cette approche intégrative pourrait offrir des perspectives prometteuses pour le diagnostic et le suivi des HSAP chez le chien.

C'est dans ce cadre que nous aborderons, dans la Partie 3, l'apport des techniques d'imagerie utilisées pour les angiosarcomes cutanés humains à l'étude de ces mêmes tumeurs chez le chien.

PARTIE 3 : APPORT DES TECHNIQUES D'IMAGERIE UTILISEES POUR LES ANGIOSARCOMES CUTANES HUMAINS A LA MEDECINE VETERINAIRE CANINE

Cette troisième partie examine les différentes techniques d'imagerie médicale développées pour les angiosarcomes cutanés humains (ASp).

En s'appuyant sur les principes de l'oncologie comparative, nous explorerons comment ces méthodes peuvent améliorer la prise en charge diagnostique et thérapeutique des HSaP canins. Cette approche vise à tirer parti des avancées médicales humaines pour envisager de nouvelles perspectives en médecine vétérinaire.

I- Diagnostic de la masse tumorale primaire

A. Les données anamnestiques, cliniques et biologiques

1) Anamnèse et historique médical

Une **anamnèse** détaillée est essentielle pour tout patient présentant une masse cutanée suspecte de malignité (Spiker et al. 2023 ; Guerra, Crane 2024).

Les antécédents de **radiothérapie** doivent particulièrement éveiller la suspicion de la présence d'un angiosarcome, tout comme une **exposition chronique aux rayons UV** chez un patient à la peau claire (Bhaludin et al. 2021).

De plus, des antécédents d'ablation chirurgicale des nœuds lymphatiques, de **lymphœdème chronique** ou d'autres événements marquants doivent être soigneusement documentés.

En effet, ces éléments sont étroitement liés à l'épidémiologie et aux **facteurs de risque** des angiosarcomes cutanés humains, comme évoqué plus haut (Partie 1-II-B).

2) Localisation et aspect des tumeurs : l'examen clinique

Les angiosarcomes, en raison de leur origine vasculaire, ont le potentiel de survenir n'importe où sur le corps, en particulier au niveau de la peau, des seins et des organes viscéraux (Gaballah et al. 2017 ; Ronchi et al. 2020 ; Wong et al. 2021).

Les angiosarcomes **cutanés** se manifestent le plus souvent sur la **peau du cuir chevelu, du visage et du cou**, représentant environ **60 %** de l'ensemble des cas (Rouhani et al. 2008 ; Ronchi et al. 2020).

Les autres localisations cutanées, par ordre de fréquence, incluent le tronc (25 % des cas), les membres pelviens (10 % des cas) et les membres thoraciques (5 % des cas).

La Figure 29 montre la distribution anatomique des angiosarcomes cutanés.

Dans le cadre de notre étude, les angiosarcomes cutanés primaires (**ASp**) représentent donc 60 % de tous les cas d'angiosarcomes cutanés (voir Partie 1-I-C-2, Figure 5).

Les angiosarcomes secondaires radio-induits (ASr), touchant la peau du sein, représentent les angiosarcomes cutanés du tronc, tandis que le syndrome Stewart-Treves (SST) se manifeste principalement au niveau des membres.

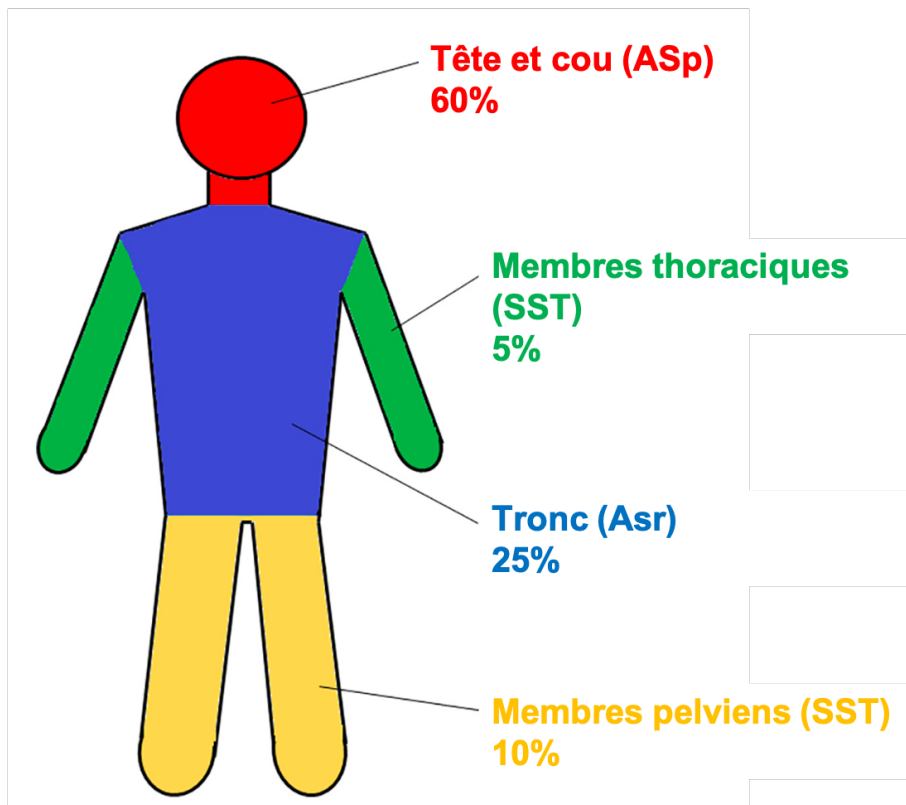


Figure 29 : Distribution anatomique des angiosarcomes cutanés chez l'homme dans le cadre de notre étude. Les angiosarcomes cutanés primaires (ASp) se localisent principalement au niveau de la tête et du cou. Les angiosarcomes cutanés secondaires radio-induits (ASr) sont situés au niveau du tronc, tandis que ceux associés à un lymphœdème chronique (SST) affectent les membres. Traduit et adapté d'après Ronchi et al. (2020).

En ce qui concerne l'aspect de ces tumeurs, elles présentent un **polymorphisme clinique** significatif, comme illustré par la Figure 30. En effet, la présentation clinique des angiosarcomes cutanés est extrêmement variable, allant de lésions **isolées** à **multifocales**. Elles peuvent apparaître sous forme de **macules** ou **plaques**, **papules** ou **nodules** (Guerra, Crane 2024). L'aspect pigmentaire peut varier d'un léger **érythème** à des **ecchymoses** ressemblant à des contusions, voire à des **lésions purpuriques**. Les couleurs des lésions peuvent aller du **rouge au violet**, en passant par le bleu et le pourpre.

Les angiosarcomes cutanés peuvent également être associés ou non à des **saignements**, des ulcérations, un œdème ou des plages nécrotiques (Pawlik et al. 2003 ; Ertekin et al. 2017 ; Spiker et al. 2023).

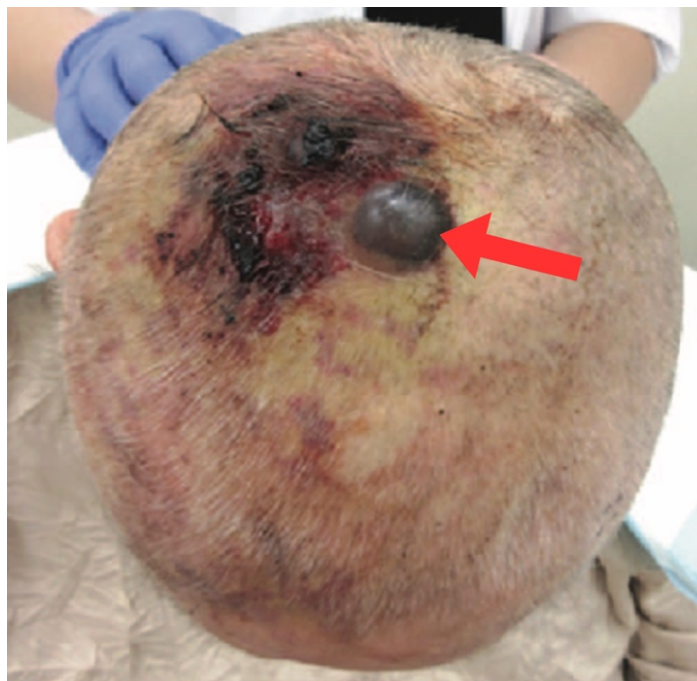

Figure 30 : Aspect macroscopique d'un angiosarcome cutané situé sur le cuir chevelu d'une femme de 81 ans. Présence d'une lésion nodulaire indurée et hémorragique (flèche rouge), entourée de plaques érythémateuses à purpuriques irrégulières, de couleur pourpre à noir. Ces lésions suggèrent des hémorragies accompagnées d'ulcérations et potentiellement de nécrose. La peau autour de la lésion montre une décoloration jaunâtre, probablement due à une réaction inflammatoire ou à un œdème (Suzuki et al. 2021).

Par ailleurs, le diagnostic clinique des angiosarcomes cutanés est souvent **difficile et retardé** en raison de l'**évolution insidieuse** de la maladie.

Le diagnostic différentiel avec d'autres types de malformations ou tumeurs vasculaires est également délicat. L'angiosarcome est parfois appelé « le grand imitateur » (Guerra, Crane 2024). En effet, ces tumeurs sont fréquemment confondues avec des hématomes (Perrot et al. 2019 ; Oranges et al. 2020 ; Wilssens et al. 2021), et les ASr, qui apparaissent sur une peau irradiée, peuvent être pris pour des séquelles de radiothérapie (Chikarmane et al. 2015 ; Chesebro et al. 2016).

De plus, ces lésions sont majoritairement non douloureuses, ce qui complique encore le diagnostic précoce. La localisation joue également un rôle ; un angiosarcome du cuir chevelu peut passer longtemps inaperçu s'il est couvert par les cheveux (Pawlik et al. 2003).

Pour surmonter ces défis, des examens complémentaires sont nécessaires pour compléter et étendre l'examen clinique de la peau.

Parmi ces examens, la **dermatoscopie** a été mentionnée par certains auteurs comme une méthode permettant d'examiner la peau en détail et de visualiser des structures ou motifs non visibles à l'œil nu (De Giorgi et al. 2011 ; Zalaudek et al. 2013 ; Oison et al. 2013 ; Cozzani et al. 2018 ; Oranges et al. 2020).

Cependant, cette technique reste **peu spécifique** et ne permet pas de distinguer les angiosarcomes d'autres types tumoraux, notamment les autres tumeurs vasculaires (Oranges et al. 2020 ; Rossi et al. 2023).

Une autre technique utilisée en médecine humaine est la **microscopie confocale par réflectance** (MCR), qui offre des **images quasi-histologiques** des structures cutanées en temps réel (Rajadhyaksha et al. 1999 ; Perrot et al. 2019).

Cette méthode permet d'obtenir des informations précises sur la morphologie tissulaire (Perrot et al. 2019 ; Rossi et al. 2023). Elle constitue un pont entre l'examen clinique et le

diagnostic de certitude, tel que l'examen histopathologique, qui sera abordé dans une section suivante de notre étude.

Il est important de noter que ces deux techniques restent peu disponibles en médecine vétérinaire. Bien qu'elles soient possiblement amenées à se développer, elles ne sont actuellement pas décrites pour les hémangiosarcomes musculo-cutanés canins.

3) Analyses sanguines

Les analyses laboratoires ne donnent généralement **pas de signes spécifiques** de la présence d'un angiosarcome (Spiker et al. 2023).

En général, les analyses sanguines restent dans les normes, sauf si la maladie est avancée.

Par exemple, une **anémie** due à des saignements chroniques de la masse vascularisée peut être présente, à l'instar des hémangiosarcomes musculo-cutanés canins.

B. Place de l'imagerie

Comme pour les hémangiosarcomes non viscéraux canins, les examens d'imagerie jouent un rôle prépondérant dans le diagnostic des angiosarcomes cutanés humains.

Cependant, en médecine humaine, les **techniques d'imagerie avancées** telles que la tomодensitométrie (TDM), l'imagerie par résonance magnétique (IRM) et l'imagerie combinée (TEP-TDM) sont privilégiées en première intention pour évaluer les tumeurs cutanées et sous-cutanées, par rapport aux outils conventionnels comme la radiographie et l'échographie (Juan et al. 2014).

Ces techniques avancées offrent une **détection précoce** et une évaluation plus précise des tumeurs et de leurs métastases, améliorant ainsi les possibilités de traitement et le pronostic pour les patients.

Par ailleurs, leur disponibilité et leur accessibilité en médecine humaine sont nettement supérieures à celles en médecine vétérinaire.

En outre, il existe **peu d'études** sur les modalités d'imagerie des **angiosarcomes cutanés (ASp) primaires** en médecine humaine. Les connaissances actuelles proviennent principalement de rapports de cas ou d'études de cohorte avec un faible effectif, présentant diverses approches diagnostiques et thérapeutiques (Gaballah et al. 2017).

Cependant, de nombreuses recherches se concentrent sur les techniques d'imagerie utilisées pour les angiosarcomes mammaires primaires et secondaires.

L'imagerie médicale des angiosarcomes mammaires secondaires, le plus souvent radio-induits (ASr), est particulièrement pertinente pour notre travail, car ces tumeurs affectent principalement la peau du sein (Glazebrook et al. 2008 ; Chesebro et al. 2016 ; Salminen et al. 2022 ; Bentley et al. 2023). En effet, lorsqu'elles sont diagnostiquées précocement, ces tumeurs sont confinées à la peau sans envahir les tissus sous-jacents, tels que le tissu mammaire, ce qui les rend comparables aux hémangiosarcomes cutanés canins et humains.

De plus, une étude montre que 71,4 % des patients atteints d'ASr mammaires présentent des signes cutanés, quel que soit le type d'imagerie utilisé. Cela suggère que l'imagerie des ASr peut contribuer à une meilleure compréhension et évaluation de l'ensemble des angiosarcomes cutanés.

1) Examen radiographique de l'angiosarcome cutané primaire chez l'homme

Peu d'études ont été menées sur l'aspect radiographique des angiosarcomes cutanés primaires (ASp) en médecine humaine.

En revanche, des recherches se concentrent sur la **mammographie** des angiosarcomes mammaires radio-induits, désignés comme ASr dans notre étude (Bentley et al. 2023).

Cet outil reste peu sensible pour détecter un ASr mammaire, la majorité des cas n'étant pas identifiés selon une étude (Moore et al. 2008).

Les résultats anormaux, tels qu'un épaissement de la peau, focal ou diffus, sont souvent attribués aux modifications cutanées induites par la radiothérapie (Glazebrook et al. 2008 ; Chesebro et al. 2016).

De plus, les ASr peuvent rester occultes à la mammographie même si des changements cutanés sont visibles à l'examen clinique, ce qui renforce l'idée que cet outil est peu sensible pour détecter cette tumeur (Bentley et al. 2023).

En général, il est important de noter que les **signes radiographiques sont peu spécifiques**, quel que soit le type d'angiosarcome cutané étudié (Glazebrook et al. 2008 ; O'Neill et al. 2014 ; Chikarmane et al. 2015 ; Bonito et al. 2020 ; Bhaludin et al. 2021).

2) Examen échographique de l'angiosarcome cutané primaire chez l'homme

L'examen échographique est rarement utilisé en pratique pour l'évaluation des tumeurs superficielles (Gaballah et al. 2017 ; Bhaludin et al. 2021). Ainsi, l'aspect échographique des ASp est également **peu décrit** dans la littérature.

Certaines études ont exploré l'utilisation de l'échographie pour décrire les ASr (Yang et al. 2007 ; Bonito et al. 2020 ; Bentley et al. 2023). Cependant, comme pour la radiographie, les lésions observées sont difficilement distinguables de celles induites par une chirurgie ou une radiothérapie antérieures, utilisées pour traiter la tumeur mammaire initiale (Glazebrook et al. 2008 ; O'Neill et al. 2014).

Un rapport de cas décrit un ASp de la face comme un nodule hypoéchogène à bords bien délimités, envahissant le tissu sous-cutané (Vilas Boas et al. 2017). Ce nodule présente une périphérie d'échogénicité mixte. En **mode Doppler**, une néovascularisation irrégulière et asymétrique est observée en périphérie de la lésion, comme illustré par la Figure 31.

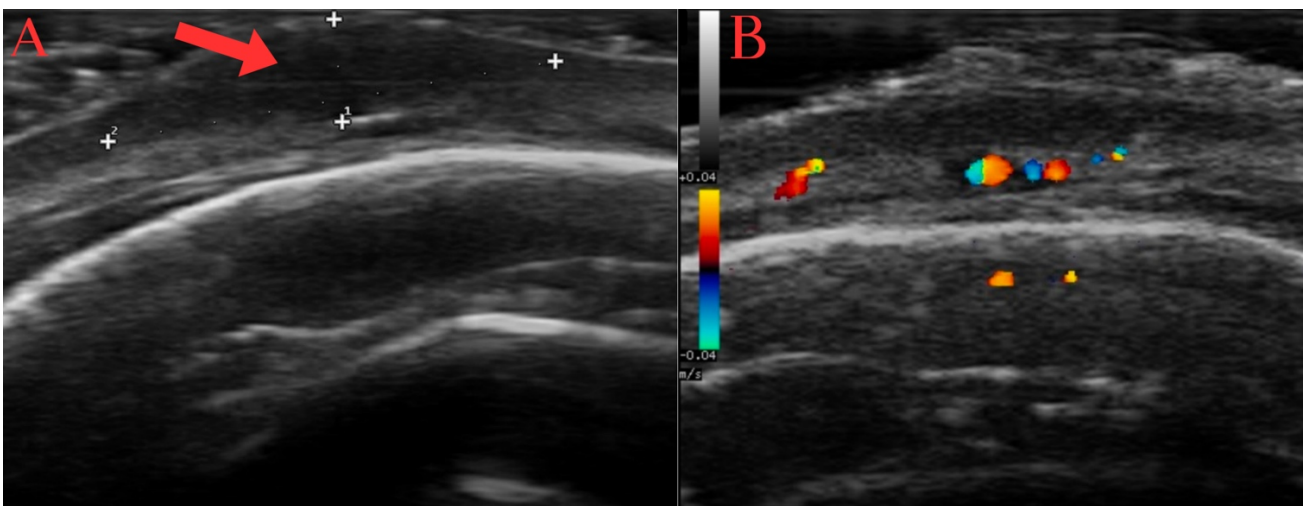


Figure 31 : Image échographique en mode B (A) et en mode Doppler (B) d'un angiosarcome cutané situé dans la région frontopariétale gauche d'une femme de 89 ans (coupe transversale). L'image montre un nodule hypoéchogène (flèche rouge) aux bords bien délimités, mesurant 3,7 mm de hauteur et 16,5 mm de longueur (croix blanches). La lésion est située dans le derme profond et le tissu sous-cutané. Le mode Doppler révèle une vascularisation asymétrique en périphérie de la lésion. Traduit et adapté d'après Vilas Boas et al. (2017).

En effet, le mode Doppler permet de décrire la **vascularisation tumorale**, comme mentionné précédemment chez le chien (Moore et al. 2008 ; Glazebrook et al. 2008). Il permet également d'évaluer la faisabilité d'une biopsie, en évitant les zones bien vascularisées (Bhaludin et al. 2021).

L'**échographie de contraste** est également utilisée pour le suivi de la vascularisation tumorale. Elle utilise des **microbulles** ciblant des biomarqueurs de l'angiogenèse tels que le VEGF (Warram et al. 2011). Cette technique améliore la visualisation de la vascularisation tumorale en temps réel et permet d'évaluer l'efficacité des thérapies anti-angiogéniques. Bien qu'elle ait été testée sur un modèle murin d'angiosarcome, elle n'a pas encore été rapportée pour les ASp (Willmann et al. 2008 ; Tsuruta et al. 2017).

Par ailleurs, l'échographie peut se révéler précieuse pour définir les contours d'une lésion cutanée superficielle en cas de chirurgie envisagée (Vilas Boas et al. 2017). Cette technique reste en revanche limitée pour l'évaluation des envahissements tissulaires profonds.

Enfin, certains auteurs évoquent l'utilisation de l'**échographie à très haute fréquence**, employant des **sondes à 70 MHz**, dans le cadre des ASr (Oranges et al. 2020 ; Perrot et al. 2019). Cette technique permet d'obtenir des images de haute résolution des structures superficielles, offrant une analyse détaillée des trois feuillets de la peau : épiderme, derme, et hypoderme (Perrot et al. 2019).

Cependant, bien que prometteuse pour certaines applications cliniques vétérinaires, cette technologie est encore en phase de développement. Sa disponibilité en médecine vétérinaire est limitée en raison du coût élevé des équipements spécialisés et de la nécessité d'un personnel formé. En pratique, les sondes linéaires de haute fréquence atteignent généralement 15 à 20 MHz, et seules les sondes ophtalmologiques, d'environ 50 MHz, permettent une résolution plus élevée.

Finalement, il est important de noter que les **signes échographiques restent peu spécifiques** (Moore et al. 2008 ; O'Neill et al. 2014 ; Chikarmane et al. 2015 ; Chesebro et al. 2016 ; Bhaludin et al. 2021 ; Bentley et al. 2023).

Les **limitations** de la radiographie et de l'échographie, notamment le risque de résultats faux négatifs, rendent essentielle l'utilisation des techniques d'imagerie plus avancées pour améliorer la précision diagnostique des angiosarcomes cutanés (Sanders et al. 2006 ; Yang et al. 2007 ; Chikarmane et al. 2015 ; Chesebro et al. 2016 ; Salminen et al. 2022).

3) Examen tomodensitométrique de l'angiosarcome cutané primaire chez l'homme

La tomodensitométrie, en particulier avec l'utilisation de produit de contraste, est particulièrement utile pour évaluer les **métastases à distance**, un aspect qui sera abordé dans une section suivante.

En raison de son excellent contraste tissulaire, l'IRM est généralement considérée comme **supérieure** et plus sensible que la TDM pour la caractérisation des **lésions tissulaires locales**.

Néanmoins, la TDM peut également constituer une **alternative** intéressante. Ces deux techniques sont souvent vues comme des techniques d'imagerie **complémentaires** par certains auteurs. Elles permettent d'établir le degré d'extension locale et l'invasion des structures anatomiques adjacentes de la masse tumorale primaire.

Dans le cas des ASp, la TDM permet de visualiser l'**épaississement cutané**, l'**infiltration** du tissu sous-cutané, ainsi que l'envahissement potentiel des **structures osseuses** sous-jacentes, comme illustré sur la Figure 32 ci-dessous.

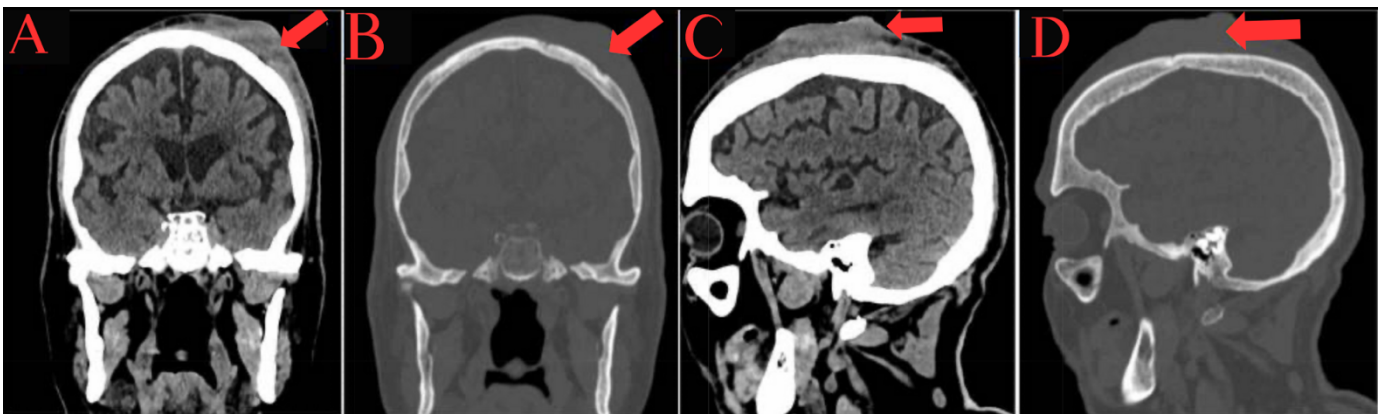


Figure 32 : Images tomographiques en coupe coronale (A, B) et en coupe sagittale (C, D), en « fenêtre tissus mous » et « osseuse », de la tête d'un homme de 80 ans atteint d'un angiosarcome cutané (ASp) du cuir chevelu (patient en décubitus dorsal). Les images montrent un épaississement dermo-épidermique localisé au niveau de la région frontopariétale gauche (flèches rouges), causant une érosion osseuse sous-jacente. Traduit et adapté d'après Alwarqi et al. (2021).

4) Examen d'imagerie par résonance magnétique de l'angiosarcome cutané primaire chez l'homme

L'imagerie par résonance magnétique est la **modalité de choix** pour caractériser l'angiosarcome cutané primaire (Renn et al. 2021 ; Bhaludin et al. 2021). Elle offre une description morphologique de la tumeur supérieure à celle des autres techniques d'imagerie médicale (Chikarmane et al. 2015 ; Bonito et al. 2020 ; Salminen et al. 2022).

(a) Utilisation et avantages de l'IRM pour la gestion de l'angiosarcome cutané primaire

Cette technique avancée d'imagerie est essentielle pour déterminer l'**extension locale** de l'angiosarcome cutané, ce qui est crucial pour la **planification thérapeutique** et pour préciser le **pronostic** (Yang et al. 2007 ; Chesebro et al. 2016).

La diversité des séquences disponibles permet également d'**évaluer la persistance de tissu tumoral** après biopsie excisionnelle ou chirurgie (Yang et al. 2007 ; Chesebro et al. 2016). Ce sujet sera abordé en détail par la suite, dans une partie qui traite de l'utilité des examens d'imagerie pour le suivi des patients atteints d'angiosarcomes cutanés.

L'IRM est particulièrement prisée en raison des nombreux **avantages** qu'elle offre.

Elle permet d'obtenir un **contraste tissulaire détaillé** et une bonne **résolution spatiale**, fournissant des informations anatomiques précises sur l'extension locale de la tumeur (Isoda et al. 2005 ; Humphreys et al. 2017 ; Kawaguchi et al. 2021).

La Figure 33 suivante illustre l'importance de cet examen pour évaluer l'invasion locale des tissus adjacents, souvent agressive dans le cas des angiosarcomes cutanés (Isoda et al. 2005 ; Juan et al. 2014 ; Kawaguchi et al. 2021).

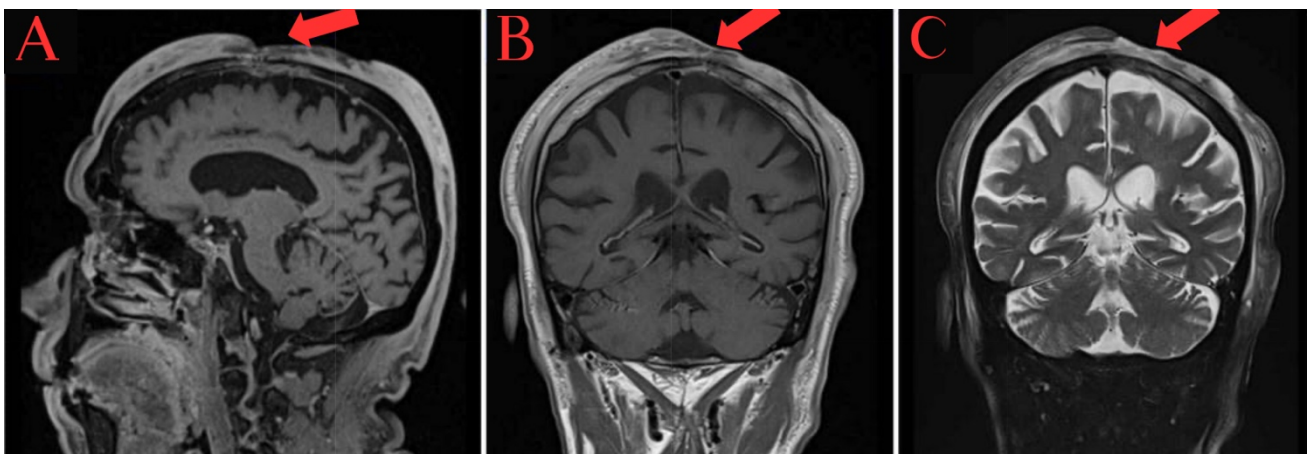


Figure 33 : Images IRM de la tête du même patient que dans la Figure 32, présentant un angiosarcome cutané (ASp) du cuir chevelu. Les images sont obtenues en séquence T1w coupe sagittale (A), en T1w coupe coronale (B) et T2w coupe coronale (C). Elles montrent une atteinte étendue du cuir chevelu (flèches rouges), qui infiltrer les os frontal et pariétal gauches, traversant cette barrière osseuse pour ensuite infiltrer la dure-mère et provoquer un rehaussement dural. Traduit et adapté d'après Ahwarqi et al. (2021).

De plus, l'IRM permet d'analyser la **composition** de la tumeur primaire (Scelsi et al. 2019). Les séquences avancées, telles que la séquence de diffusion (DWI), permettent de visualiser la restriction du mouvement des molécules d'eau, ce qui peut refléter la **cellularité** de la tumeur et fournir des informations sur sa structure interne (Vilanova et al. 2016).

(b) Protocole d'acquisition des séquences et caractéristiques des tumeurs à l'IRM

Explorons maintenant le protocole recommandé en médecine humaine pour une bonne caractérisation morphologique de ces tumeurs (Scelsi et al. 2019 ; Bhaludin et al. 2021).

Il est conseillé de réaliser :

- des séquences pondérées en **T1** (T1w).
- des séquences pondérées en **T2** (T2w).
- des séquences **STIR** (*Short Tau Inversion Recovery*) utilisées pour supprimer le signal de la graisse et améliorer le contraste des images (Mai 2018).
- des séquences **T1 pré et post-contraste** avec technique de saturation de la graisse. Cette technique est préférée à la séquence STIR qui peut interférer avec le rehaussement de contraste (Mai 2018).
- des séquences **DWI** qui informent sur la mobilité des molécules d'eau dans les tissus biologiques, permettant d'évaluer la cellularité de la tumeur (Mai 2018). Cette séquence est associée à une carte de coefficient apparent de diffusion (ADC) pour une quantification.

En ce qui concerne l'**aspect des angiosarcomes cutanés humains à l'IRM**, ces tumeurs présentent souvent :

- un signal d'intensité intermédiaire ou **isointense en T1w**, avec des zones possibles d'hyperintensité indiquant la présence d'une hémorragie (Juan et al. 2014 ; Gaballah et al. 2017 ; Bhaludin et al. 2021).
- un **hypersignal en T2w**, pouvant refléter la nature vasculaire des angiosarcomes, mais non spécifique, car il peut aussi indiquer la présence de liquide ou de graisse (Juan et al. 2014 ; Gaballah et al. 2017 ; Bhaludin et al. 2021).

Cet hypersignal T2 peut correspondre aux **vaisseaux sanguins tortueux intra-tumoraux** avec **ralentissement de la circulation sanguine** (O'Neill et al. 2014 ; Kilic et al. 2015 ; Chikarmane et al. 2015 ; Degrieck, Crevits 2018 ; Bonito et al. 2020). Ce ralentissement permet une accumulation de sang dans les espaces vasculaires, augmentant le signal T2.

Cependant, ces tumeurs peuvent également présenter des vaisseaux sanguins avec un **flux important**, tout en ayant un parcours tortueux en « forme de serpent » (Gaballah et al. 2017).

Ces vaisseaux tumoraux avec un flux sanguin rapide et turbulent, peuvent entraîner un **hyposignal en T1w et T2w**, voire des *"flow voids"* (absences de signal de flux) pour les angiosarcomes les plus vascularisés (Isoda et al. 2005 ; Razek, Huang 2011 ; Scelsi et al. 2019), comme illustré par la Figure 34 ci-dessous.

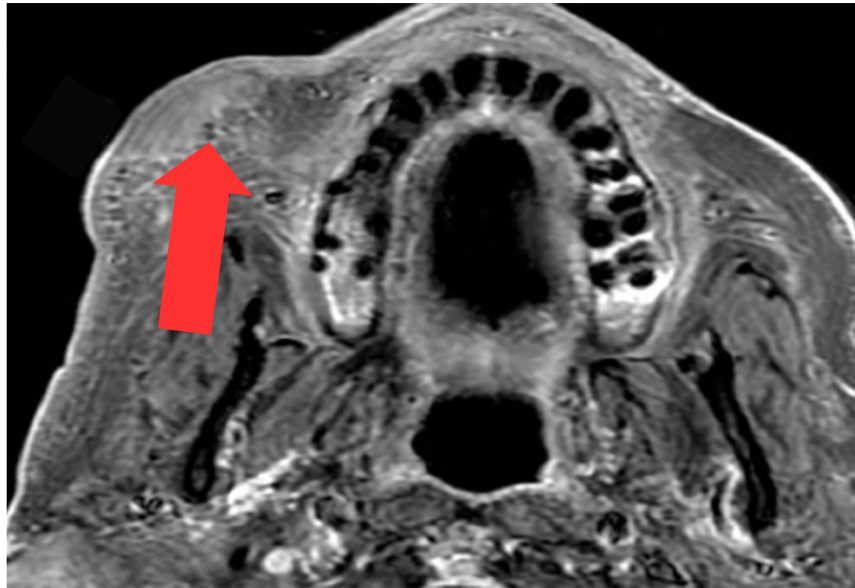


Figure 34 : Image IRM obtenue en séquence T1w post-contraste de la tête d'un homme de 74 ans atteint d'un angiosarcome cutané (ASp) de la région malaire droite (coupe dorsale, patient en décubitus dorsal). L'image montre une lésion cutanée avec un rehaussement de contraste hétérogène et la présence de flow voids en périphérie (flèche rouge). Ces absences de signal indiquent des zones d'accélération du flux sanguin, suggérant une tumeur hypervascularisée. Traduit et adapté d'après Scelsi et al. (2019).

Cette combinaison de caractéristiques reflète la **nature hétérogène du flux sanguin** au sein des angiosarcomes cutanés. Plus généralement, elle montre la diversité du flux sanguin dans les tumeurs vasculaires, avec des ralentissements et des accélérations.

Bien que ces particularités vasculaires soient assez caractéristiques, elles ne sont pas spécifiques car des "flow voids" peuvent également être présents dans les carcinomes épidermoïdes du cuir chevelu (Kawaguchi et al. 2021).

De plus, d'autres auteurs rapportent plutôt une **hypointensité intratumorale** ou un **aspect mixte hypointense à hyperintense en T2w**, ce qui montre une variabilité des signaux IRM (Kawaguchi et al. 2021).

Cette variabilité peut s'expliquer par des **hémorragies** au sein de la tumeur, provoquant des variations dans les signaux IRM en fonction des **différentes phases de dégradation du sang** (Bradley 1993 ; Maizlin et al. 2009).

L'hémorragie intratumorale ajoute donc une couche de complexité aux signaux IRM, renforçant le manque de spécificité de cet examen pour décrire les angiosarcomes cutanés.

● un **rehaussement de contraste hétérogène marqué**, en raison de la nature hypervasculaire de la tumeur (Isoda et al. 2005 ; Scelsi et al. 2019 ; Bhaludin et al. 2021 ; Bentley et al. 2023).

Généralement, le produit de contraste s'accumule rapidement puis est éliminé (*wash-out*) rapidement ou lentement en fonction de l'agressivité de la tumeur (Sanders et al. 2006 ; Yang et al. 2007 ; Glazebrook et al. 2008 ; O'Neill et al. 2014 ; Chesebro et al. 2016 ; Bentley et al. 2023).

Des zones qui ne rehaussent pas peuvent également être présentes et correspondre à des zones de nécrose, comme illustré par la Figure 35 (Walker et al. 2011 ; Gaballah et al. 2017).

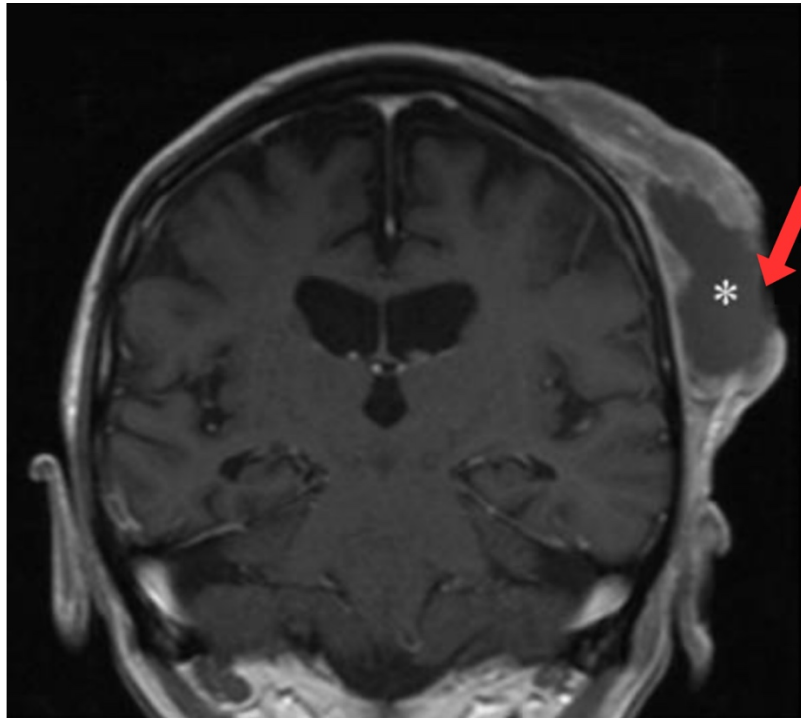


Figure 35 : Image IRM obtenue en séquence T1w post-contraste de la tête d'un homme de 77 ans atteint d'un angiosarcome cutané (ASp) du cuir chevelu (coupe coronale). L'image montre une lésion cutanée (flèche rouge) avec un rehaussement de contraste hétérogène périphérique et la présence d'une zone de nécrose centrale hypointense (astérisque blanche). Traduit et adapté d'après Bhaludin et al. (2021).

- une diminution du coefficient apparent de diffusion en raison de la forte cellularité des tumeurs malignes (Gaballah et al. 2017).

(c) Limites et perspectives

Bien que l'IRM présente de nombreux avantages, il est important de noter que ces **caractéristiques ne sont pas spécifiques** aux angiosarcomes cutanés et peuvent se retrouver dans d'autres types de masses tissulaires vascularisées (Walker et al. 2011 ; Chikarmane et al. 2015 ; Salminen et al. 2022 ; Bentley et al. 2023).

Néanmoins, elles orientent vers une tumeur maligne, recommandant ainsi la réalisation d'une biopsie. Les résultats de l'examen histopathologique seront évalués dans une section suivante.

De plus, d'autres **techniques avancées** pourraient améliorer la spécificité lésionnelle.

Par exemple, l'**IRM dynamique avec rehaussement de contraste** (*Dynamic Contrast-Enhanced MRI*, ou DCE-MRI) est une technique avancée d'imagerie qui utilise un agent de contraste pour évaluer en temps réel la perfusion et la perméabilité des tissus (Li et al. 2024).

Cette technique a été rapportée pour l'étude des angiosarcomes du sein et du foie, mais pas pour les angiosarcomes cutanés (O'Neill et al. 2014 ; Bruegel et al. 2013 ; Pickhardt et al. 2015 ; Gaballah et al. 2017 ; Bhaludin et al. 2021).

Elle n'est pas développée en médecine vétérinaire, nécessitant une forte expertise pour l'interprétation des résultats. Peu d'études se concentrent sur son utilisation, et principalement pour des applications cérébrales (Graham et al. 2000 ; Sentürk et al. 2009 ; Zhao et al. 2010 ; Maï 2018).

En outre, l'IRM présente certains désavantages, tels qu'un **temps d'acquisition plus long**, une capacité de balayage limitée à des zones anatomiques spécifiques, et un **coût** plus élevé que la tomodensitométrie (Bhaludin et al. 2021).

En médecine vétérinaire, ces contraintes sont accentuées par la nécessité d'une **anesthésie générale**.

Ainsi l'IRM pourrait être appliquée à l'étude des hémangiosarcomes musculo-cutanés chez le chien, offrant une caractérisation précise de l'extension locale de la tumeur, bien que son coût élevé en médecine vétérinaire reste un obstacle majeur.

5) Examen TEP-TDM de l'angiosarcome cutané primaire chez l'homme

Peu de données existent dans la littérature sur l'application de la technique TEP-TDM aux angiosarcomes cutanés (Vasanawala et al. 2006).

En effet, ce n'est pas une méthode d'imagerie utilisée en première intention pour évaluer les sarcomes des tissus mous (Tokmak et al. 2011 ; Roberge et al. 2012 ; Dangoor et al. 2016 ; Bhaludin et al. 2021). Cet outil est plutôt utilisé, comme mentionné pour les chiens, afin d'évaluer les **métastases** à distance, ce qui sera abordé dans une partie suivante.

Cependant, la TEP-TDM est une approche **prometteuse**. Pour les sarcomes des tissus mous en général, cette méthode peut aider au diagnostic et à la détermination du stade (Tateishi et al. 2007).

Elle permet d'évaluer l'**extension locale** des angiosarcomes cutanés, en particulier pour détecter un **envahissement osseux** (Vasanawala et al. 2006).

Cette méthode est donc utile, en combinaison avec d'autres outils précédemment décrits, pour sélectionner les traitements adéquats (Kato et al. 2020). Par exemple, la Figure 36 montre un angiosarcome cutané du visage trop étendu pour permettre un traitement chirurgical.

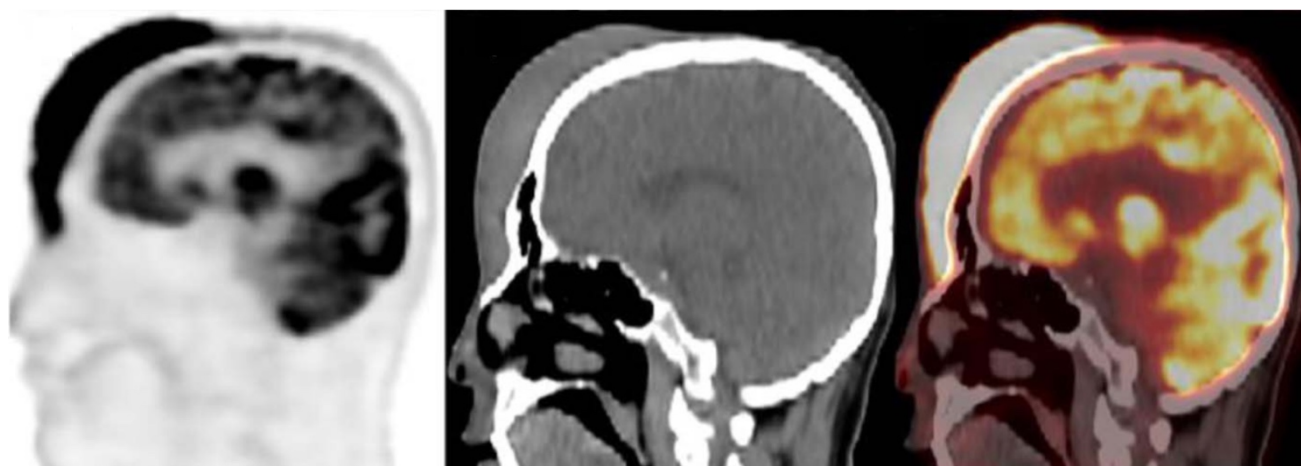


Figure 36 : Images TEP-TDM de la tête d'un homme de 59 ans atteint d'un angiosarcome cutané de la face (coupes sagittales). (A) Image de Tomographie par Émission de Positrons (TEP) illustrant l'activité métabolique. (B) Image de Tomodensitométrie (TDM). (C) Image hybride TEP-TDM combinant les informations anatomiques et métaboliques, révélant une lésion hypermétabolique très étendue allant du cuir chevelu jusqu'au nez du patient. Une chimiothérapie a été recommandée pour ce patient, car la chirurgie ou la radiothérapie n'étaient pas appropriées en raison de l'extension locale de la lésion. Traduit et adapté d'après Xiao et al. (2021).

De plus, cet examen peut potentiellement fournir une **valeur pronostique précoce** pour les angiosarcomes cutanés, en fonction de la valeur de la SUV (*Standardized Uptake Value*) qui quantifie l'absorption du radiopharmaceutique par les tissus tumoraux (Umemura et al. 2017 ; Kato et al. 2020). Une SUV élevée est souvent associée à un risque accru de récurrence locale (Cassou-Mounat et al. 2019). Des études sur l'ensemble des sarcomes ont également montré que la SUV pouvait être prédictive du pronostic (Fuglør et al. 2012 ; Hwang et al. 2016 ; Kubo et al. 2016).

Comme montré dans la Figure 36, les angiosarcomes cutanés étant des sarcomes très agressifs, ils apparaissent comme des **lésions hypermétaboliques** (Hwang 2017 ; Gaballah et al. 2017 ; Juan et al. 2014). L'activité métabolique, quantifiée par la SUV, varie fortement selon les études (Vasanawala et al. 2006 ; Kawaguchi et al. 2021 ; Xiao et al. 2021).

Les images TEP-TDM peuvent être particulièrement **visuelles** grâce à l'utilisation de couleurs qui permettent de souligner les gradients d'activité métabolique.

Par exemple, la Figure 37 ci-dessous décrit un angiosarcome cutané situé sur le cuir chevelu d'un homme. Les zones rouges indiquent des régions de haute activité métabolique, telles que la tumeur cutanée et le cerveau du patient. Les couleurs plus froides (bleu et violet) représentent des zones de faible activité métabolique. Cette technique de visualisation en couleurs facilite l'identification et la localisation des anomalies métaboliques.

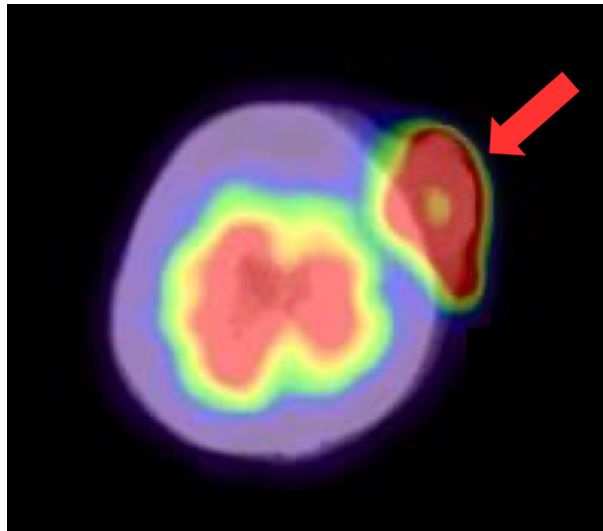


Figure 37 : Image hybride TEP-TDM de la tête d'un homme de 91 ans atteint d'un angiosarcome cutané du cuir chevelu (coupe axiale). Les zones rouges indiquent des régions de haute activité métabolique, telles que l'angiosarcome cutané et le cerveau du patient. Les couleurs plus froides (bleu et violet) représentent des zones de faible activité métabolique. L'image révèle donc une lésion hypermétabolique sur le cuir chevelu du patient (flèche rouge). Traduit et adapté d'après Umemura et al. (2017).

Au vu de ses nombreux avantages, cet outil commence à être de plus en plus utilisé pour les sarcomes des tissus mous chez l'homme (Umemura et al. 2017).

De plus, la **TEP-IRM** est également utilisée pour les angiosarcomes cutanés, combinant le bon contraste tissulaire de l'IRM à l'aspect métabolique, ce qui permet une bonne caractérisation de l'invasion locale (Loft et al. 2013 ; Schuler et al. 2015).

Toutefois, comme évoqué précédemment, en médecine vétérinaire, la **disponibilité** et le **coût** de ces technologies en limitent considérablement l'application, notamment pour les hémangiosarcomes non viscéraux canins.

6) Des techniques d'imagerie innovantes

(a) Exploration de l'angiographie dans le diagnostic des angiosarcomes cutanés

Peu d'études se concentrent spécifiquement sur l'**angiographie** des angiosarcomes cutanés chez l'homme.

L'angiographie au **vert d'indocyanine** (ICG-FA) est utilisée en chirurgie humaine pour identifier certaines tumeurs malignes superficielles (Vahrmeijer et al. 2013).

Cette technique d'imagerie par fluorescence en proche infrarouge, appelée imagerie NIR (*Near-InfraRed*), a montré des résultats prometteurs pour la détection des angiosarcomes cutanés humains (Ko et al. 2016; Olcott, Karakla 2017 ; Kusada et al. 2020). Cependant, la littérature disponible sur cette méthode reste limitée, avec peu de données et d'applications cliniques.

Bien que les techniques d'**angiographie par IRM ou par scanner** soient couramment utilisées pour évaluer les tumeurs vasculaires, elles ne sont pas rapportées pour les angiosarcomes cutanés humains (Perkins et al. 2005 ; Abdel Razek et al. 2022).

En médecine vétérinaire, ces examens nécessitent une **anesthésie générale** et présentent un **coût** élevé, ce qui limite leur utilisation pour le diagnostic et le suivi des hémangiosarcomes musculo-cutanés canins.

(b) Nouvelles technologies d'imagerie

Des chercheurs ont utilisé des techniques d'imagerie **non invasives** comme l'imagerie par contraste speckle laser, l'imagerie hyperspectrale et l'imagerie photoacoustique pour caractériser un angiosarcome cutané situé en région périoculaire d'une femme de 82 ans (Stridh et al. 2024).

L'**imagerie par contraste speckle laser (LCSI)** est une technique non invasive utilisée pour visualiser et mesurer le flux sanguin dans les tissus biologiques (Yamamoto et al. 1993 ; Stridh et al. 2024).

L'**imagerie hyperspectrale (HSI)** est une technique avancée d'imagerie qui capture et traite des informations à travers un large spectre de lumière et qui permet par exemple l'évaluation de l'oxygénation des tissus (Bunke et al. 2022 ; Merdasa et al. 2023 ; Stridh et al. 2024).

L'**imagerie photoacoustique (PAI)** est une technique d'imagerie hybride qui combine l'imagerie optique avec l'imagerie ultrasonore et qui renseigne sur la composition des tissus (Lin, Wang 2022 ; Stridh et al. 2024).

La Figure 38 illustre la combinaison de ces trois techniques et les informations qu'elles peuvent fournir sur la tumeur cutanée.

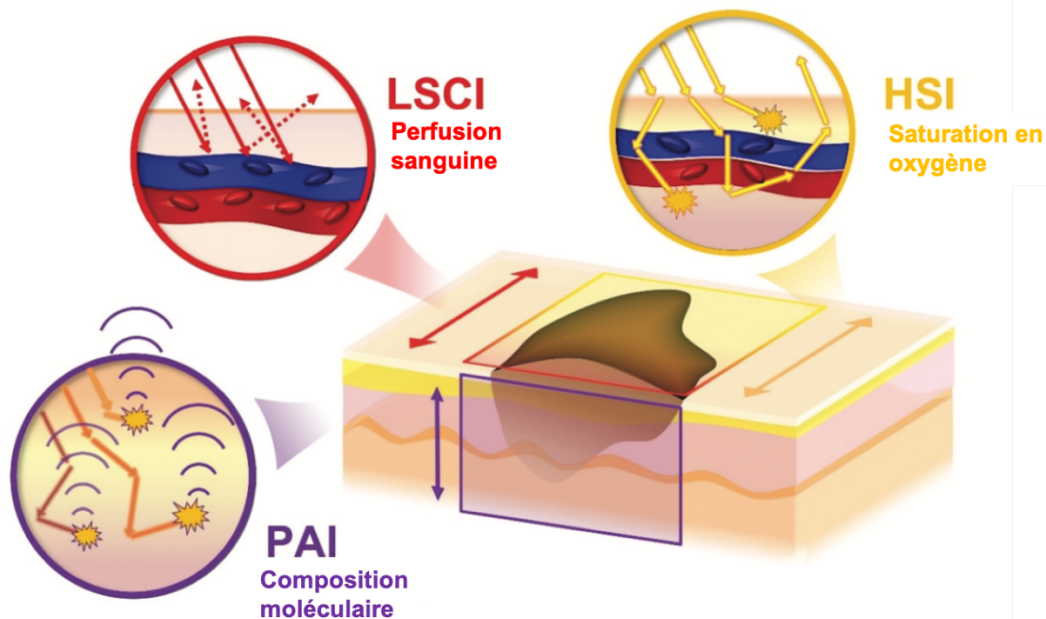


Figure 38 : Schéma illustrant l'application combinée de trois techniques d'imagerie à une tumeur cutanée : Imagerie par Contraste Speckle Laser (LSCI), Imagerie HyperSpectrale (HSI) et Imagerie PhotoAcoustique (PAI). LSCI mesure la perfusion sanguine, HSI évalue la saturation en oxygène, et PAI fournit des données sur la composition moléculaire de la tumeur. Traduit et adapté d'après Stridh et al. (2024).

Grâce à ces techniques, ils ont observé une augmentation de la perfusion sanguine, une réduction de la saturation en oxygène et une diminution du collagène, indiquant une perturbation des structures de soutien (Stridh et al. 2024).

La combinaison des méthodes LSCI, HSI et PAI a permis de décrire finement des **propriétés fonctionnelles et moléculaires** de la tumeur (Stridh et al. 2024).

Elles s'avèrent **prometteuses** pour l'évaluation préopératoire et la planification des traitements des tumeurs vasculaires telles que les angiosarcomes. Toutefois, elles nécessitent encore des études supplémentaires avant une application clinique généralisée (Stridh et al. 2024).

Ainsi, tous les résultats d'imagerie médicale, quelle que soit la technique employée, demeurent **insuffisamment spécifiques** pour décrire l'angiosarcome cutané primaire (Bentley et al. 2023).

En effet, l'imagerie seule ne se révèle pas suffisamment fiable pour différencier les angiosarcomes des autres tumeurs malignes et bénignes incluses dans le diagnostic différentiel (Wu, Hochman 2009 ; Bhaludin et al. 2021).

Par conséquent, les examens d'imagerie ne peuvent pas remplacer l'**examen histopathologique**, qui permet le plus souvent d'établir un diagnostic définitif.

C. Diagnostic de certitude : l'examen histopathologique

Comme mentionné précédemment pour les hémangiosarcomes non viscéraux canins (HSAp), l'examen histopathologique est préféré à l'examen cytologique, notamment en raison du risque de confusion avec d'autres types tumoraux (Pohar-Marinšek, Lamovec 2010 ; Salminen et al. 2022).

L'**aspect histologique** des angiosarcomes cutanés humains est **similaire** à celui des HSAp canins, avec des structures vasculaires irrégulières bordées par des cellules endothéliales pléomorphiques à anaplasiques formant de larges cavités remplies de sang (Bhaludin et al. 2021 ; Suzuki et al. 2024).

La Figure 39 illustre cet aspect histologique d'un angiosarcome cutané.

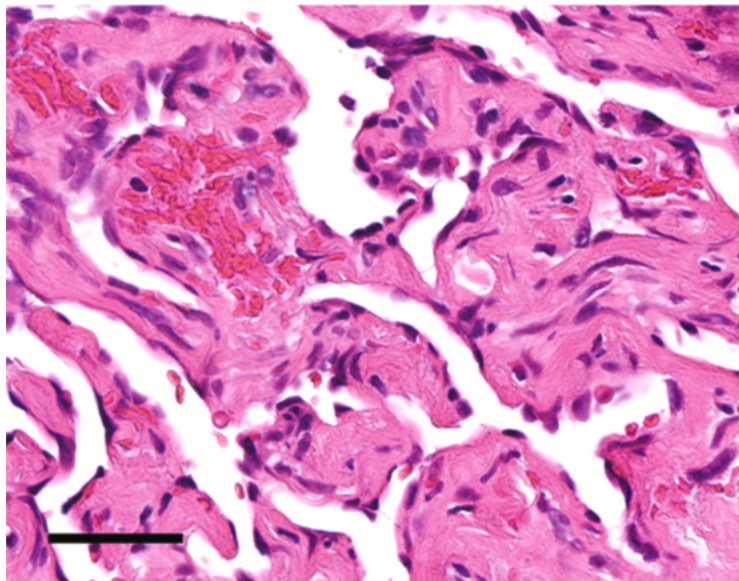


Figure 39 : Image histologique d'un angiosarcome cutané (ASp) chez un homme de 82 ans. La coloration hématoxyline-éosine (HE) révèle des cellules endothéliales pléomorphiques délimitant des structures vasculaires irrégulières et remplies de sang. Barre d'échelle : 50 µm. Crédit image : Suzuki et al. (2024).

Cependant, le **diagnostic histopathologique** de l'angiosarcome reste **complexe**. Comme pour les HSAp canins, il existe une **variabilité** d'aspect histologique, avec des **zones bien différenciées et d'autres peu différenciées** présentant une perte de l'architecture vasculaire (Bhaludin et al. 2021).

De plus, il est souvent difficile de distinguer morphologiquement une prolifération bénigne des vaisseaux d'un angiosarcome, ce qui entraîne un **risque de faux négatifs** (Spiker et al. 2023 ; Guerra, Crane 2024). L'imagerie trouve alors son utilité dans la réalisation de plusieurs biopsies, permettant la sélection d'un tissu viable et évitant ainsi les portions nécrotico-hémorragiques.

Face à ces difficultés, et à l'instar des hémangiosarcomes canins, l'**immunohistochimie** joue un rôle essentiel dans l'identification des angiosarcomes cutanés humains (Bhaludin et al. 2021 ; Guerra, Crane 2024). Ces derniers expriment également des marqueurs endothéliaux tels que le **facteur von Willebrand** et **CD31** (Ohsawa et al. 1995 ; Bonito et al. 2020 ; Spiker et al. 2023).

Pour résumer...

- ❖ Une **approche multimodale** intégrant l'anamnèse, l'examen clinique et diverses techniques d'imagerie est essentielle pour diagnostiquer un angiosarcome cutané chez l'homme.
- ❖ Les outils d'imagerie en coupe, tels que la TDM et l'**IRM**, sont largement utilisés et permettent une meilleure caractérisation de l'angiosarcome cutané primaire.
- ❖ La TEP-TDM et d'autres technologies avancées d'imagerie non invasives s'avèrent prometteuses pour l'étude de l'angiosarcome cutané primaire.
- ❖ Un **examen histopathologique** reste indispensable pour obtenir un diagnostic de certitude, comme chez le chien.

II-Bilan d'extension des angiosarcomes cutanés humains par les examens d'imagerie médicale

A) Comportement métastatique

Le comportement métastatique de l'angiosarcome cutané chez l'homme présente des **similitudes** avec celui des HSAP chez le chien.

La dissémination se fait majoritairement par **voie hématogène** (Hillenbrand et al. 2015 ; Bonito et al. 2020 ; Bentley et al. 2023 ; Spiker et al. 2023).

Les angiosarcomes cutanés métastasent **rarement par voie lymphatique** (Karube et al. 2012 ; O'Neill et al. 2014 ; Bonito et al. 2020). Par conséquent, aucune étude portant sur des techniques d'imagerie spécifiquement adaptées à l'évaluation du drainage lymphatique et à la détection des métastases dans les nœuds lymphatiques n'a été trouvée dans la littérature. Nous ne développerons donc pas cet aspect dans notre étude.

Comme chez le chien, le **principal site métastatique** des angiosarcomes cutanés humains est le **poumon**.

Cependant, cette tumeur peut se propager de manière étendue à travers le corps, incluant le **foie**, les **os**, et plus **rarement le cerveau**, les nœuds lymphatiques et la rate (Naka et al. 1995 ; Akutsu et al. 2004 ; Shweikeh et al. 2014 ; Hillenbrand et al. 2015 ; Gaballah et al. 2017 ; Hagiwara et al. 2018 ; Fujisawa et al. 2018 ; Bhaludin et al. 2021 ; Ramakrishnan et al. 2022 ; Bentley et al. 2023 ; Spiker et al. 2023 ; Guerra, Crane 2024). Comme mentionné précédemment, les métastases cérébrales sont plus fréquentes chez le chien.

Il est à noter qu'au moment du diagnostic, les angiosarcomes cutanés présentent souvent une **atteinte multi-organique**, rendant parfois difficile la détermination du site d'origine uniquement par imagerie (Gaballah et al. 2017).

Nous allons néanmoins développer les principales modalités d'imagerie utilisées en médecine humaine pour rechercher les métastases.

B) Imagerie médicale et localisation des métastases

1) Examen radiographique

En médecine humaine, la radiographie est **de moins en moins utilisée** pour la recherche de métastases en raison de sa **sensibilité limitée** et de sa faible capacité à détecter les petites lésions métastatiques, en comparaison avec des techniques d'imagerie avancées telles que la TDM, l'IRM et la TEP-TDM.

Bien que la radiographie thoracique puisse parfois mettre en évidence des nodules pulmonaires métastatiques, il est souvent difficile de les distinguer de nodules provenant d'autres types de tumeurs (Gaballah et al. 2017). Cette limitation est d'autant plus marquée par rapport aux techniques d'imagerie en coupe, telles que la TDM et l'IRM, qui offrent une résolution et une caractérisation tissulaire plus précise. Cependant, aucune de ces techniques d'imagerie ne permet d'établir un diagnostic définitif.

La radiographie thoracique reste acceptable dans de rares cas, notamment chez les personnes très âgées, en raison de sa moindre exposition aux radiations par rapport à la TDM (Dangoor et al. 2016).

Les angiosarcomes humains peuvent également métastaser dans les structures osseuses environnantes. Cependant, la radiographie osseuse est rarement utilisée pour la détection de métastases osseuses, les examens d'imagerie en coupe étant privilégiés (Jobke et al. 2010 ; Gaballah et al. 2017).

2) Examen échographique

L'échographie est **rarement utilisée** pour la recherche de métastases d'angiosarcomes cutanés humains.

Bien qu'elle puisse identifier des lésions suspectes dans les organes superficiels ou les nœuds lymphatiques, les techniques d'imagerie avancées comme la TDM, l'IRM et la TEP-TDM sont préférées pour une évaluation plus précise et complète des métastases (Karube et al. 2012 ; Gaballah et al. 2017).

Ainsi, les outils conventionnels tels que la radiographie et l'échographie sont peu utilisés en médecine humaine pour la détection des métastases d'angiosarcomes cutanés.

Comme évoqué plus haut, l'angiosarcome cutané peut métastaser précocement et largement dans le corps. Par conséquent, les oncologues et radiologues recommandent d'utiliser en première intention les outils d'imagerie en coupe (Bhaludin et al. 2021 ; Spiker et al. 2023).

3) Examen tomodensitométrique

(a) Détection des métastases pulmonaires

L'examen tomodensitométrique (TDM) joue un rôle crucial dans la détection des métastases des angiosarcomes cutanés, notamment au niveau pulmonaire.

Les métastases d'angiosarcome chez l'homme présentent un aspect similaire à celles précédemment décrites chez le chien.

Elles apparaissent souvent sous forme de **multiples nodules ou de kystes pulmonaires avec un aspect en « verre dépoli »**, également connu sous le nom de **signe du halo** (Lee et al. 2005 ; Tateishi et al. 2003 ; Yogi et al. 2016 ; Bhaludin et al. 2021 ; Ravasin et al. 2023 ; Kanatani et al. 2024).

La Figure 40 illustre cet aspect des métastases pulmonaires d'angiosarcomes.

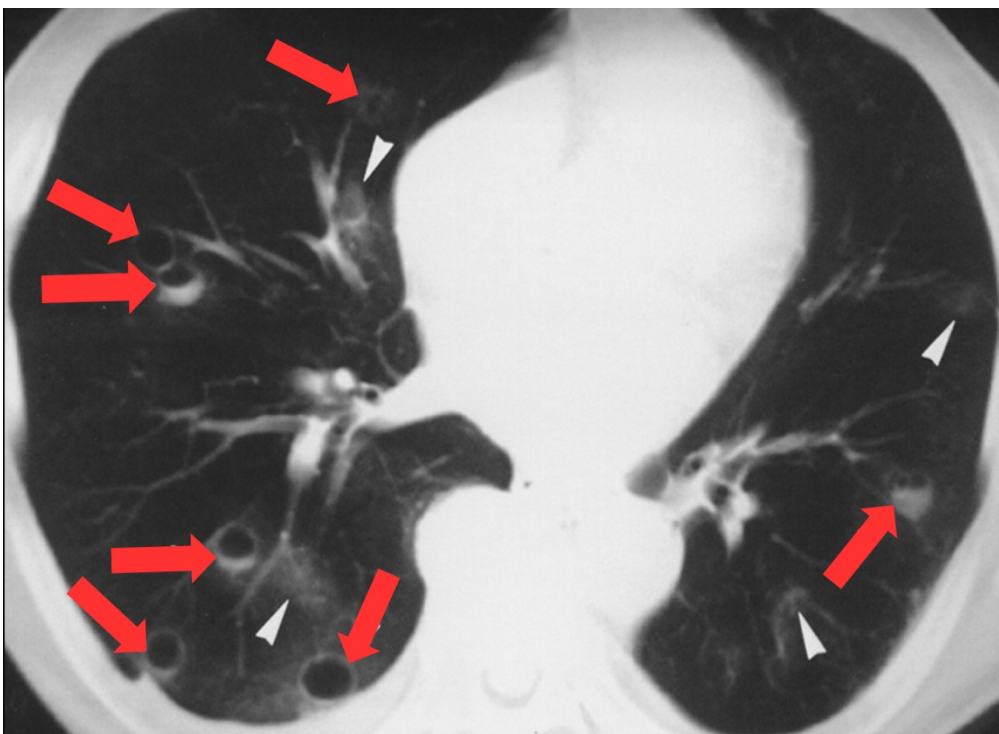


Figure 40 : Image tomodensitométrique en « fenêtre pulmonaire » de métastases pulmonaires d'un angiosarcome chez un homme de 78 ans (coupe transversale). L'image montre de multiples nodules ou kystes pulmonaires (flèches rouges) dont certains ont un aspect en « verre dépoli » (têtes de flèches blanches). Crédit image : Tateishi et al. (2003).

Les plages en verre dépoli sont fréquemment associées aux **caractéristiques hémorragiques** de ces nodules ou kystes, en lien avec la nature vasculaire des angiosarcomes (Gaballah et al. 2017).

Toutefois, cet aspect reste **peu spécifique** et peut également être rencontré dans les métastases pulmonaires d'autres tumeurs hypervasculaires telles que le mélanome ou l'ostéosarcome (Lee et al. 2005; Bhaludin et al. 2021).

En outre, la recherche de métastases pulmonaires par TDM peut également révéler d'autres signes, tels qu'un pneumothorax ou un épanchement pleural (Gaballah et al. 2017). Ces complications sont probablement liées à la fragilité vasculaire des angiosarcomes, entraînant des saignements ou des ruptures des parois kystiques.

(b) Détection des métastases abdominales

Selon les recommandations, un examen TDM thoracique seul est généralement conseillé pour la majorité des sarcomes (King et al. 2009).

Cependant, dans le cas des angiosarcomes cutanés, il est recommandé de réaliser, en plus de l'examen TDM du thorax, un examen TDM de l'abdomen et de la région pelvienne (King et al. 2009 ; Spiker et al. 2023).

Peu de données sont disponibles concernant l'aspect des métastases abdominales, en particulier hépatiques ou spléniques, dans le cas des angiosarcomes cutanés.

Nous allons donc décrire rapidement l'aspect des métastases hépatiques provenant d'angiosarcomes viscéraux (ASv).

Les métastases hépatiques des angiosarcomes apparaissent souvent sous forme de multiples nodules hypoatténuants avec des foyers de rehaussement centraux ou périphériques, ainsi que des nodules kystiques (Tateishi et al. 2003 ; Bhaludin et al. 2021).

La faible atténuation de ces nodules et la présence de kystes sont souvent liées à l'hémorragie et à la nécrose observées à l'examen histopathologique. Parfois, un hémopéritoine peut être visible (Bhaludin et al. 2021).

La Figure 41 ci-dessous illustre l'aspect des métastases hépatiques et spléniques d'un angiosarcome primitivement cardiaque.

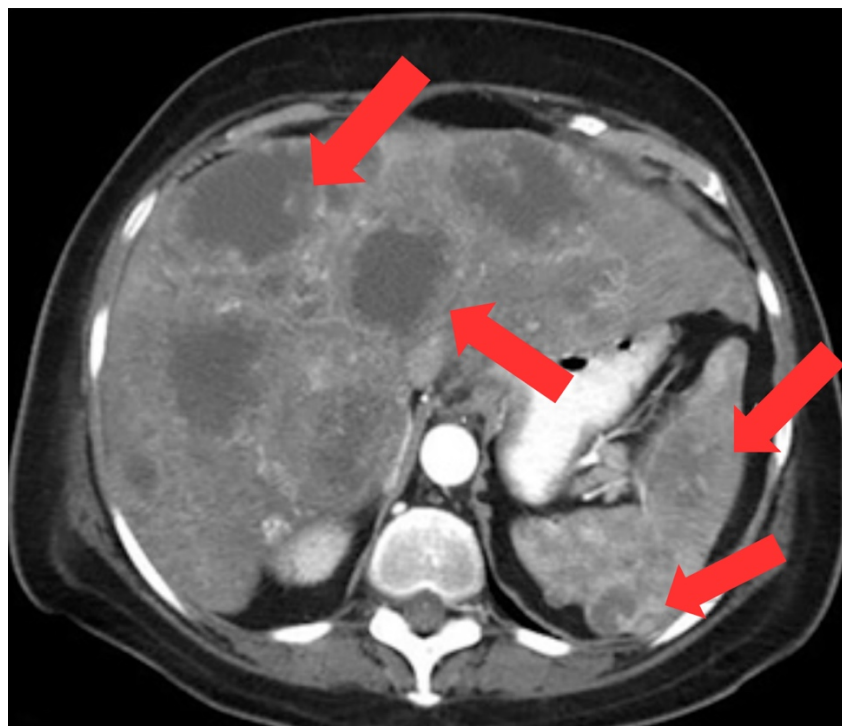


Figure 41 : Image tomodensitométrique montrant des métastases hépatiques et spléniques chez une femme de 68 ans atteinte d'un angiosarcome cardiaque primaire (coupe transversale). L'image montre plusieurs nodules hypoatténuants dans le foie et la rate, présentant un rehaussement de contraste périphérique (flèches rouges).
Crédit image : Gaballah et al. (2017).

(c) Détection des métastases osseuses

L'évaluation des métastases osseuses dans les cas d'angiosarcome cutané reste **controversée** en raison de la diversité des avis sur la meilleure modalité d'imagerie à utiliser (Jobke et al. 2010 ; Cucci et al. 2012 ; Bhaludin et al. 2021).

Certains auteurs considèrent néanmoins la TDM comme supérieure à l'IRM pour cet objectif (Jobke et al. 2010).

Il est important de noter que le choix de la modalité d'imagerie dépend souvent des ressources disponibles, chaque méthode offrant des avantages distincts.

Une approche multimodale peut parfois être nécessaire pour obtenir une évaluation complète et précise des métastases osseuses.

4) Examen d'imagerie par résonance magnétique

Comme mentionné précédemment, les **métastases cérébrales** (MC) résultant d'angiosarcomes cutanés sont extrêmement **rare**s chez l'homme, contrairement au chien où elles sont plus fréquentes (Naka et al. 1995 ; Shweikeh et al. 2014 ; Hagiwara et al. 2018, Drosos et al. 2020). Très peu de cas sont documentés dans la littérature (Pan et al. 2015).

Ces MC sont plus fréquemment associées à des angiosarcomes primitivement cardiaques (Hagiwara et al. 2018, Drosos et al. 2020).

En conséquence, **l'IRM de l'encéphale n'est pas systématiquement effectuée** chez tous les patients atteints d'angiosarcome cutané (Drosos et al. 2020 ; Bhaludin et al. 2021).

La décision de réaliser cet examen dépend du contexte clinique spécifique à chaque patient, notamment en cas de symptômes neurologiques ou si la maladie métastatique est étendue.

Les MC apparaissent généralement comme des masses bien délimitées hypointenses en T1w, T2w, T2w* et en DWI, avec un rehaussement de contraste partiel ou absent (Vaquero et al. 1990 ; Akutsu et al. 2004 ; Hagiwara et al. 2018).

La Figure 42 ci-jointe illustre l'aspect des métastases cérébrales issues d'un angiosarcome primitif localisé à la plèvre chez un homme de 74 ans.

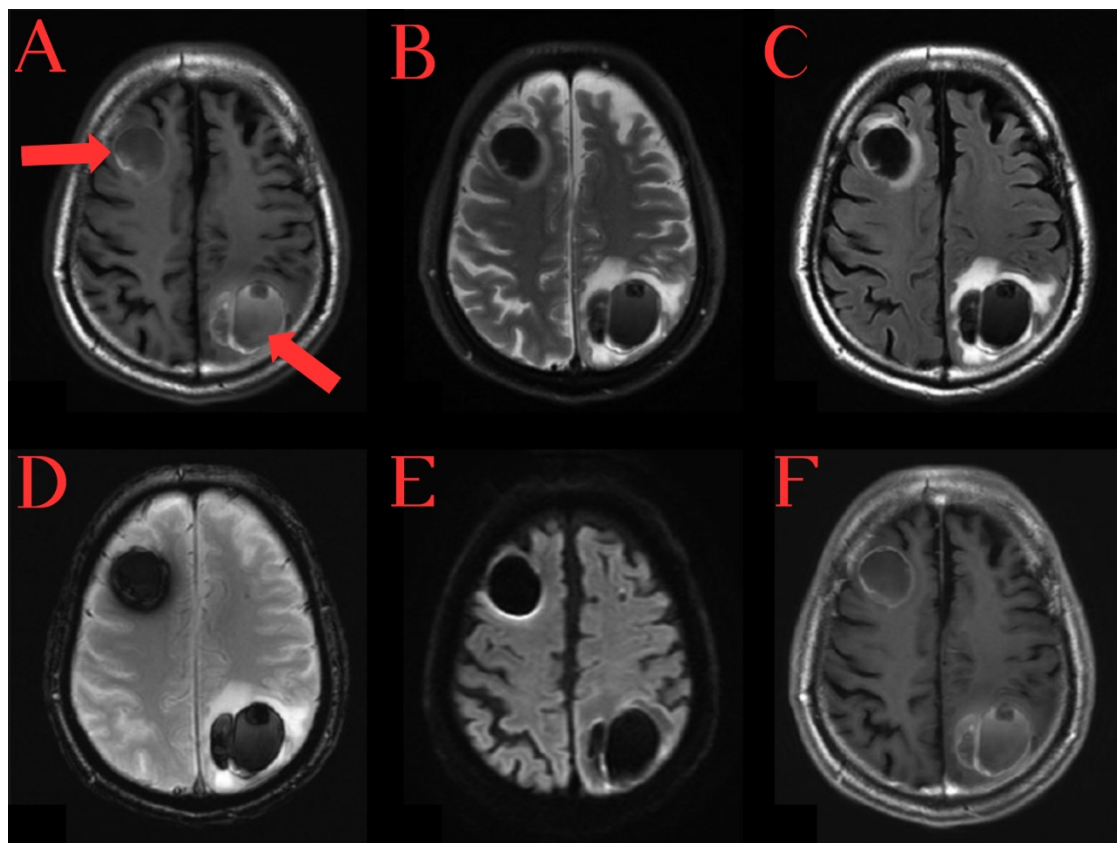


Figure 42 : Images IRM de l'encéphale d'un homme de 74 ans atteint d'un angiosarcome pleural (ASv), obtenues en coupes axiales avec les séquences T1w (A), T2w (B), STIRw (C), T2*w (D), DWI (E) et T1w post-contraste (F). Les métastases cérébrales d'angiosarcome (flèches rouges) apparaissent comme des masses bien délimitées et hypointenses dans chaque séquence, sans rehaussement de contraste (F). Crédit image : Hagiwara et al. (2018).

Cependant, l'orientation du **diagnostic** à partir des résultats de l'IRM peut être **complexe**, car certaines anomalies, comme les hémorragies intracrâniennes, peuvent prêter à confusion. L'évolution temporelle de ces anomalies est alors cruciale pour affiner le diagnostic (Hagiwara et al. 2018).

Il convient de rappeler que les **métastases cérébrales** d'hémangiosarcome sont plus fréquentes chez le **chien**, ce qui justifie une **indication** plus forte pour réaliser un examen IRM de l'encéphale dans cette espèce.

5) Imagerie combinée : TEP-TDM

L'examen TEP-TDM est également réalisé pour évaluer la dissémination à distance des angiosarcomes cutanés (Gaballah et al. 2017 ; Kumar et al. 2013).

Les lésions métastatiques, constituées de cellules cancéreuses, apparaissent généralement **hypermétaboliques**.

La Figure 43 ci-dessous montre une image d'une métastase pulmonaire d'un angiosarcome cutané du cuir chevelu (ASp).

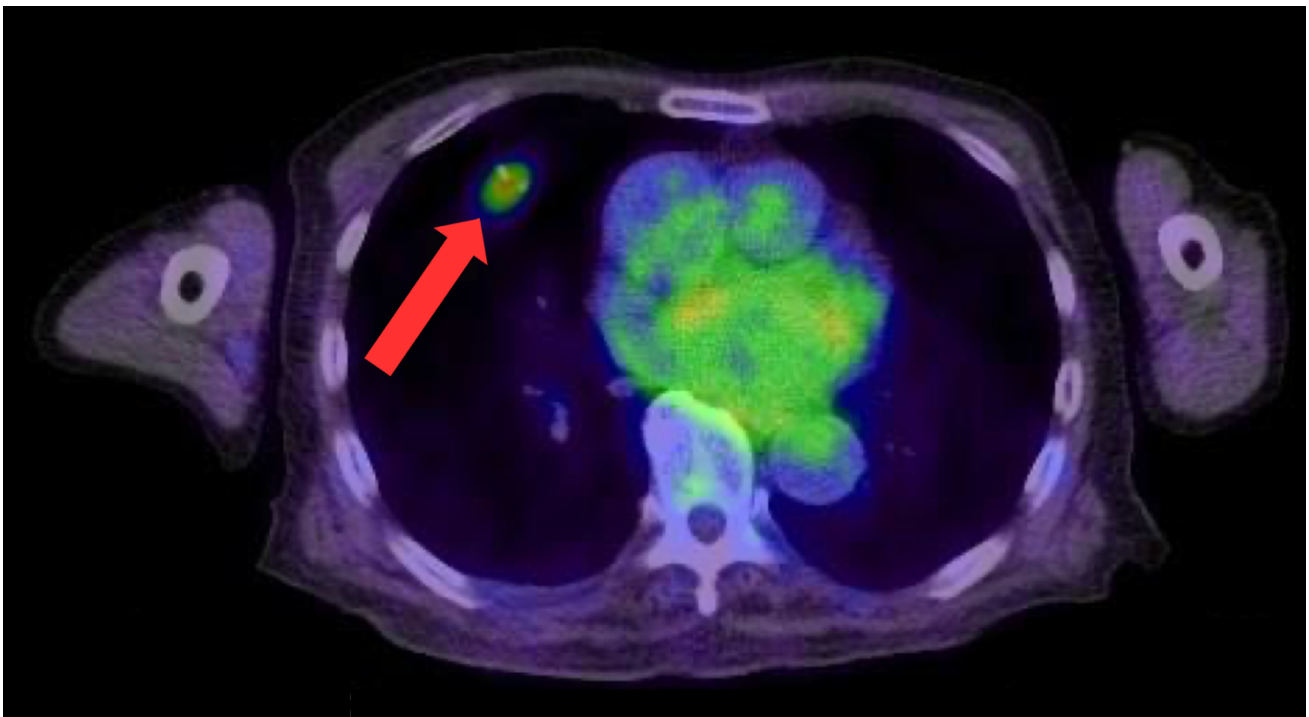


Figure 43 : Image hybride TEP-TDM du thorax du même patient que dans la Figure 37, un homme de 91 ans atteint d'un angiosarcome cutané du cuir chevelu (coupe transversale). La flèche rouge indique un nodule pulmonaire hypermétabolique correspondant à une métastase d'angiosarcome. Le cœur apparaît également hypermétabolique en raison de la consommation de glucose par le muscle cardiaque. Traduit et adapté d'après Umemura et al. (2017).

Cependant, certains auteurs rapportent que certaines métastases pulmonaires, en particulier les lésions kystiques, ne sont pas hypermétaboliques en TEP-TDM et peuvent donc être mal interprétées comme des lésions bénignes (Andersen et al. 2015).

Cela souligne le manque de spécificité lésionnelle de cette modalité dans certains cas.

Pour résumer...

- ❖ Les angiosarcomes cutanés humains se disséminent par **voie hématogène** avec une **forte capacité métastatique**, notamment aux **poumons** mais rarement au cerveau, contrairement au chien.
- ❖ Les **modalités d'imagerie avancées** (TDM, IRM, TEP-TDM) offrent une meilleure résolution et une capacité de détection métastatique accrue par rapport aux outils conventionnels (radiographie et échographie), et leur **utilisation est privilégiée** en médecine humaine.
- ❖ Il est recommandé d'ajouter un **examen TDM de l'abdomen et de la région pelvienne** à celui du **thorax**.
- ❖ Un **examen IRM de l'encéphale** n'est pas systématiquement réalisé lors du bilan d'extension chez l'homme.

III- Importance des examens d'imagerie médicale dans le suivi thérapeutique des patients atteints d'angiosarcomes cutanés

Dans les sections précédentes, nous avons exploré les différentes modalités d'imagerie utilisées pour la gestion des angiosarcomes cutanés chez l'homme.

Les outils d'imagerie en coupe s'avèrent essentiels pour le diagnostic initial et l'évaluation des métastases à distance, et leur utilisation est largement répandue.

Nous allons maintenant nous concentrer sur l'apport de ces examens d'imagerie dans le **suivi** des angiosarcomes cutanés humains.

A. Situation actuelle pour les angiosarcomes cutanés humains

Les angiosarcomes cutanés sont des **tumeurs rares et très agressives**, avec **peu de données** disponibles sur leur suivi clinique et par imagerie (Vogt et al. 2008 ; 2013 ; Holm et al. 2024).

Comme pour le chien, il n'existe pas de **recommandations** spécifiques sur la nature des examens à réaliser et sur la fréquence des suivis (Stoneham et al. 2023).

Néanmoins, en raison de cette agressivité, un **suivi rapproché** avec des examens d'imagerie fréquents est indispensable selon certains auteurs (Spiker et al. 2023).

Les détails concernant les intervalles de suivi seront discutés dans une section suivante.

B. Établissement de critères de suivi en imagerie et perspectives en médecine humaine

À l'instar de ce que nous avons observé chez le chien, les **critères RECIST** sont rarement utilisés pour le suivi des patients atteints d'angiosarcomes cutanés humains en pratique. Leur application est surtout répandue dans les **essais cliniques** (Kollár et al. 2017 ; Campana et al. 2019 ; Wagner et al. 2021 ; Ravi et al. 2022 ; Jones et al. 2022 ; Thiebaud et al. 2022 ; Embaby et al. 2024).

Cependant, les examens d'imagerie sont largement utilisés pour évaluer la réponse au traitement et suivre l'évolution des angiosarcomes cutanés chez les humains, bien que leur utilité reste à prouver pour le suivi de ce type de tumeur (Requena et al. 2018 ; Kawaguchi et al. 2021).

La **TDM** est la méthode de choix pour le suivi de la **dissémination métastatique**, notamment pour l'évolution des métastases pulmonaires (Bhaludin et al. 2021).

L'**IRM** est préférée pour le **suivi local** de l'angiosarcome, permettant de détecter une tumeur résiduelle ou récurrente après excision chirurgicale (Juan et al. 2014 ; Bonito et al. 2020 ; Bhaludin et al. 2021).

Certains auteurs mentionnent l'utilité des **séquences DWI** pour évaluer la réponse de la tumeur primaire au traitement. En effet, les modifications des valeurs d'ADC peuvent indiquer une réduction de la cellularité tumorale après une thérapie réussie (Vilanova et al. 2016 ; Bhaludin et al. 2021).

Quant à la **TEP-TDM**, elle est un **outil prometteur** capable d'évaluer à la fois la dissémination locale et métastatique.

Cette méthode d'imagerie peut s'avérer utile pour évaluer une récurrence locale métaboliquement active d'un angiosarcome cutané (Chesebro et al. 2016).

Elle permet ainsi de contourner les difficultés des autres outils d'imagerie en coupe, notamment pour différencier une récurrence locale de la tumeur des changements induits par une chirurgie ou une radiothérapie (Tokmak et al. 2011 ; Kumar et al. 2013).

De plus, des études ont montré que des diminutions des valeurs de SUV après traitement sont souvent associées à des changements histopathologiques favorables, tels qu'une diminution de la cellularité tumorale (Kasper et al. 2010).

La TEP-TDM peut ainsi prédire des résultats histopathologiques et fournir des informations sur l'efficacité du traitement bien avant que les changements morphologiques soient visibles à l'IRM ou à la TDM (Evilevitch et al. 2008 ; Tokmak et al. 2011).

Plusieurs études rapportent que la TEP-TDM est un outil fiable pour évaluer la réponse au traitement et détecter précocement les récurrences locales ou à distance (Vasanawala et al. 2006 ; Tokmak et al. 2011 ; Kumar et al. 2013).

La Figure 44 illustre l'utilisation de l'imagerie combinée pour contrôler la réponse locale au traitement d'un angiosarcome cutané du cuir chevelu chez un homme de 70 ans.

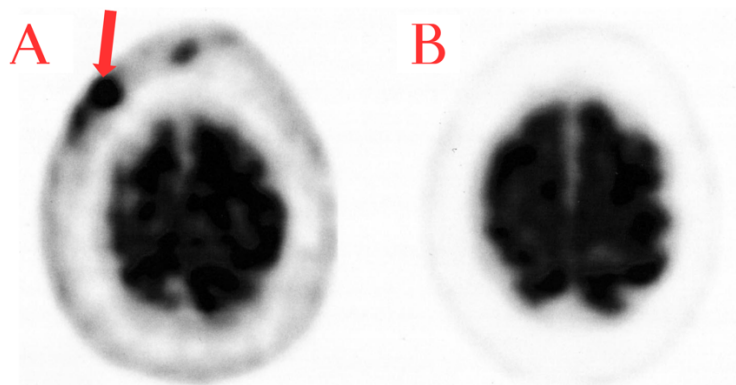


Figure 44 : Image hybride TEP-TDM de la tête d'un homme de 70 ans atteint d'un angiosarcome cutané du cuir chevelu. Les images montrent les résultats avant (A) et après (B) la mise en place d'une chimiothérapie. L'image A montre la présence d'une lésion métaboliquement active correspondant à l'angiosarcome cutané (flèche rouge). L'image B révèle l'absence de lésion métaboliquement active, mettant en évidence l'efficacité de la thérapie. Crédit image : Vasanawala et al. (2006).

Ainsi, le **choix de la méthode d'imagerie** pour le suivi des angiosarcomes cutanés varie selon les études. Cela reflète le fait qu'en pratique, ce choix doit être déterminé **au cas par cas**, en tenant compte des facteurs pronostiques et du stade TNM de la maladie tumorale (Vogt et al. 2013).

Il est également essentiel de ne pas oublier que le suivi des patients, tant humains qu'animaux, doit inclure non seulement les examens d'imagerie, mais aussi des examens cliniques réguliers, des analyses sanguines et d'autres examens complémentaires. Ces méthodes permettent d'obtenir une vision globale de l'état de santé du patient et de détecter précocement les signes de récurrence ou de progression de l'angiosarcome.

C. Intervalles de suivi

En raison du caractère très agressif et du pronostic défavorable des angiosarcomes humains, certains auteurs recommandent un suivi clinique et par imagerie toutes les **six semaines à trois mois** (Vogt et al. 2013).

Toutefois, les intervalles de suivi des angiosarcomes cutanés doivent être **adaptés** à chaque patient, comme chez les chiens.

Une **approche individualisée** est nécessaire pour chaque patient, en tenant compte des caractéristiques spécifiques de l'angiosarcome cutané, de la progression de la maladie et de la réponse au traitement.

Pour résumer...

- ❖ Un **suivi « rapproché » local et à distance** des angiosarcomes cutanés est indispensable, mais les **données** sur la fréquence et la nature des examens à réaliser sont **limitées**, comme chez le chien.
- ❖ Les **critères** de suivi sont principalement utilisés dans les **essais cliniques** et rarement en pratique courante.
- ❖ L'**IRM** est employée pour le suivi de l'envahissement local, tandis que la **TDM** est privilégiée pour le suivi de la dissémination métastatique. La **TEP-TDM** est un **outil prometteur** capable d'évaluer à la fois l'atteinte locale et métastatique.
- ❖ Les **intervalles de suivi** et le choix des examens d'imagerie doivent être **adaptés** à chaque patient humain.

IV- Des perspectives pour la médecine vétérinaire en matière d'imagerie médicale : applications à l'étude des hémangiosarcomes non viscéraux canins

A) Récapitulatif et comparaison des techniques d'imagerie utilisées pour la prise en charge des angiosarcomes non viscéraux canins et humains

Le choix de la modalité d'imagerie pour le diagnostic ou le bilan d'extension des hémangiosarcomes non viscéraux canins dépend de plusieurs facteurs, tels que la disponibilité des équipements et les particularités de chaque patient.

Chaque méthode présente ses propres **avantages** et **inconvénients** en termes de coût, de sensibilité et de spécificité (Nykamp et al. 2019, pp. 113-125).

Avant d'explorer les perspectives pour la médecine vétérinaire basées sur les données humaines, il est essentiel de **comparer** ces différentes techniques d'imagerie.

Nous ne traiterons pas des nouvelles technologies spécifiques à la médecine humaine, comme l'ICG-FA, LCSi, HSI, et PAI, car elles ne sont pas encore utilisées en médecine vétérinaire en raison des coûts élevés et des équipements spécialisés nécessaires.

Il est important de noter que le **contraste** et la **résolution spatiale** propres à chaque modalité d'imagerie influencent directement la **sensibilité** et la **spécificité** de ces méthodes.

Cependant, les données chiffrées concernant la sensibilité et la spécificité des techniques appliquées aux hémangiosarcomes non viscéraux sont insuffisantes. Ainsi, nous nous concentrerons principalement sur la comparaison basée sur le contraste et la résolution spatiale.

Le Tableau II présenté ci-dessous est une synthèse personnelle basée sur les sources bibliographiques citées dans les parties précédentes. Il offre un aperçu comparatif des principales modalités d'imagerie utilisées pour l'évaluation des angiosarcomes non viscéraux canins et humains, en tenant particulièrement compte des informations fournies par Nykamp et al. (2019, pp. 113-125).

Tableau II : Récapitulatif et comparatif des techniques d'imagerie médicale utilisées pour les angiosarcomes non viscéraux canins (HSAp) et humains (ASp)

Technique d'imagerie	Comparaison des techniques d'imagerie	
	Avantages	Inconvénients
Radiographie	Disponibilité, accessibilité Faible coût Rapidité d'exécution	Mauvaise résolution spatiale (<i>superposition des structures</i>) Faible contraste (<i>en particulier pour différencier les tissus mous</i>) Rayonnements ionisants
Échographie	Disponibilité, accessibilité Faible coût Technique non invasive Imagerie en temps réel (<i>processus dynamiques</i>) Bon contraste tissulaire Possibilité d'évaluer la vascularisation tumorale Guide pour prélèvements (<i>cytologiques et histologiques</i>)	Moyenne résolution spatiale (<i>moins adaptée pour les structures profondes</i>) Exploration limitée d'une région anatomique donnée Technique opérateur-dépendante
Tomodensitométrie (TDM)	Bon contraste (<i>mais limité pour différencier certains types de tissus</i>) Excellente résolution spatiale Reproductibilité Visualisation des zones difficiles d'accès (<i>coupes en 3D</i>) Guide pour prélèvements (<i>cytologiques et histologiques</i>) Exploration possible d'un large volume et de plusieurs régions anatomiques Rapidité d'exécution Suivi de la dissémination métastatique, notamment des métastases pulmonaires	Moyennement disponible, accessible (<i>de plus en plus en médecine vétérinaire</i>) Coût moyen Anesthésie générale nécessaire (<i>mais de courte durée</i>) Rayonnements ionisants Sujet aux artefacts métalliques et de mouvement (<i>limité par rapport à l'IRM</i>)
Imagerie par résonance magnétique (IRM)	Excellent contraste tissulaire Bonne résolution spatiale Visualisation des zones difficiles d'accès (<i>reconstruction 3D et interférence osseuse limitée</i>) Évaluation des métastases cérébrales Suivi de l'envahissement local des tissus musculo-cutanés	Moins disponible, accessible que la TDM Coût élevé Anesthésie générale Sujet aux artefacts de mouvement (<i>respiration...</i>) et métalliques

Abréviations :

HSAp (hémangiosarcomes non viscéraux canins), ASp (angiosarcomes cutanés humains), TDM (tomodensitométrie), IRM (imagerie par résonance magnétique), TEP-TDM (tomographie par émission de positrons couplée à la tomodensitométrie), 3D (trois dimensions).

Tableau III (suite) : Récapitulatif et comparatif des techniques d'imagerie médicale utilisées pour les angiosarcomes non viscéraux canins (HSAp) et humains (ASp)

<p>Imagerie combinée : TEP-TDM</p>	<p>Bon contraste tissulaire Bonne résolution spatiale Évaluation anatomique et métabolique des tissus Détection précoce des métastases Suivi de l'envahissement local et de la dissémination métastatique</p>	<p>Disponibilité et accessibilité très limitées Coût très élevé Anesthésie générale (<i>longue durée</i>) Temps d'examen très important Technique invasive (<i>nécessite l'injection d'un radiopharmaceutique</i>) Sujet aux artefacts métalliques et de mouvement (<i>limité par rapport à l'IRM</i>) Gestion de la médecine nucléaire (<i>manipulation, injection et élimination des radiopharmaceutiques</i>)</p>
---	---	--

Abréviations :

HSAp (hémangiosarcomes non viscéraux canins), ASp (angiosarcomes cutanés humains), TDM (tomodensitométrie), IRM (imagerie par résonance magnétique), TEP-TDM (tomographie par émission de positrons couplée à la tomodensitométrie), 3D (trois dimensions).

La comparaison des avantages et inconvénients des différentes modalités d'imagerie, présentée dans le Tableau II, met en évidence des différences importantes entre la médecine vétérinaire et la médecine humaine.

En médecine vétérinaire, la **radiographie** et l'**échographie** sont encore largement utilisées en raison de leur faible coût et de leur accessibilité. Toutefois, ces méthodes présentent des limites pour la caractérisation précise des hémangiosarcomes non viscéraux canins (HSAp), en raison de leur faible résolution spatiale et de leur contraste tissulaire limité.

A l'inverse, en médecine humaine, des modalités plus avancées comme la **tomodensitométrie** (TDM) et l'**imagerie par résonance magnétique** (IRM) sont largement utilisées pour leur capacité à fournir des informations détaillées sur les angiosarcomes cutanés (ASp) et leurs métastases.

Il est important d'encourager encore davantage l'utilisation de la TDM en médecine vétérinaire, déjà en nette croissance, pour améliorer la caractérisation des HSAp. Sa haute résolution spatiale et sa capacité à explorer de larges volumes anatomiques permettent une évaluation plus précise de l'extension locale et des métastases. L'IRM, moins répandue en médecine vétérinaire pour la caractérisation locale des tumeurs, offre également un fort potentiel pour l'évaluation de l'envahissement tumoral local des HSAp, comme c'est le cas en médecine humaine pour les ASp.

De plus, la **TEP-TDM**, utilisée en médecine humaine pour combiner les informations métaboliques et anatomiques sur la tumeur, montre également un potentiel prometteur pour l'exploration des HSAp chez le chien, malgré sa disponibilité considérablement limitée.

B) Recommandations sur l'utilisation de l'imagerie médicale pour optimiser la prise en charge des hémangiosarcomes non viscéraux canins

1) Perspectives d'amélioration du diagnostic par imagerie des hémangiosarcomes non viscéraux canins **primaires**

Comme souligné dans notre travail, les **données** d'imagerie médicale sur les hémangiosarcomes musculo-cutanés (HSAp) primaires chez le chien sont **rares**.

En pratique courante, la chirurgie est souvent réalisée en première intention pour obtenir un diagnostic histopathologique.

Cependant, pour les HSAp très infiltrants, comme les sous-types HSAsc ou HSAm, la chirurgie n'est pas toujours indiquée. Ces tumeurs ont tendance à envahir de manière diffuse les structures adjacentes, rendant difficile une résection complète. De plus, l'étendue de l'invasion tissulaire peut limiter les options pour une reconstruction chirurgicale adéquate après l'exérèse, augmentant le risque de complications post-opératoires et de récurrences locales.

Dans ce contexte, il est essentiel de caractériser plus précisément la masse tumorale primaire avant de prendre une décision thérapeutique.

L'échographie est peu spécifique pour caractériser les HSAp et les ASp primaires.

Chez l'homme, son utilisation est limitée par rapport à l'IRM en raison d'un plus faible contraste tissulaire et d'une résolution spatiale inférieure. Cependant, elle reste utile pour évaluer la vascularisation tumorale, permettant de **guider les biopsies** en sélectionnant des zones moins vascularisées et non nécrotiques, réduisant ainsi le risque de complications.

L'échographie avec agent de contraste, déjà étudiée pour les HSAv spléniques, pourrait également améliorer la précision diagnostique des HSAp en visualisant les vaisseaux tumoraux. Toutefois, son utilisation en médecine vétérinaire reste limitée par les coûts et l'accessibilité de cet équipement.

La tomодensitométrie (TDM) est couramment utilisée chez le chien pour déterminer l'origine anatomique des HSAp et l'invasion des tissus adjacents. Elle reste un outil précieux pour évaluer l'agressivité locale de la tumeur et peut suffire pour la prise de décision chirurgicale.

L'imagerie par résonance magnétique (IRM), en revanche, est généralement réservée à l'évaluation des métastases cérébrales, avec peu d'études sur sa capacité à caractériser les tumeurs locales.

En s'appuyant sur les données de la médecine humaine, il serait préférable de réserver la TDM à l'évaluation de la dissémination métastatique et d'**utiliser l'IRM pour la caractérisation des masses tumorales primaires**.

Grâce à son meilleur contraste tissulaire et à l'utilisation de séquences spécifiques, l'IRM offre une description plus détaillée de l'invasion locale de la tumeur et une précision supérieure à l'échographie pour décrire la composition variée de ces masses vascularisées. Il serait donc intéressant de mener des études pour évaluer la capacité de l'IRM à caractériser de manière précise les HSAp, notamment en ce qui concerne l'invasion locale.

En outre, des recherches comparant la TDM et l'IRM dans la détermination des marges chirurgicales des HSAp, et leur corrélation avec les résultats histopathologiques, permettraient de mieux comprendre l'impact de ces techniques sur l'obtention de marges chirurgicales saines après une intervention chirurgicale.

De telles études contribueraient également à la création d'une base de données d'images scanner et IRM spécifiques aux HSAP, fournissant ainsi une référence précieuse pour faciliter l'interprétation des images en pratique.

Nous sommes conscients que l'IRM est actuellement plus coûteuse et moins accessible que la TDM en médecine vétérinaire. Toutefois, avec les progrès des technologies d'imagerie, ainsi que le développement de l'oncologie et de l'imagerie spécialisées, l'IRM se démocratise dans les structures vétérinaires dotées d'équipements avancés, et pourrait progressivement se généraliser en pratique courante.

Il est également essentiel de ne pas négliger les **aspects cliniques et épidémiologiques**. La connaissance des facteurs de risque et des localisations préférentielles de ces tumeurs permet d'orienter le diagnostic différentiel (Bhaludin et al. 2021). **L'examen histopathologique reste l'examen de choix** pour obtenir un diagnostic définitif, car l'IRM peut parfois fournir des résultats peu spécifiques pour la caractérisation de la masse tumorale primaire.

Enfin, le coût des examens étant parfois un frein pour certains propriétaires, il est essentiel de prendre en compte leurs moyens financiers dans le choix des modalités d'imagerie. Il s'agit de proposer toutes les options diagnostiques disponibles, en expliquant clairement les avantages et les inconvénients de chaque méthode, afin qu'ils puissent faire un choix éclairé.

2) Perspectives d'amélioration du bilan d'extension par imagerie des hémangiosarcomes non viscéraux canins

Notre travail a montré que les HSAP et les ASp présentent une **forte capacité métastatique** par voie hématogène, avec des **métastases précoces** dans les poumons, les organes abdominaux comme le foie et la rate, ainsi que le cerveau.

Étant donné que les chiens sont souvent présentés à un stade avancé de la maladie, le bilan d'extension est crucial. Un bilan complet permettra de déterminer l'étendue des métastases, influençant directement la décision thérapeutique.

Il n'existe pas de recommandations spécifiques sur le choix des examens d'imagerie à réaliser chez le chien.

Néanmoins, notre étude a révélé que pour la détection des **métastases pulmonaires**, la TDM possède une meilleure sensibilité que la radiographie thoracique et est donc recommandée. En médecine humaine, la radiographie thoracique n'est plus utilisée dans ce but, la TDM étant préférée.

Étant donné la rareté des métastases cardiaques, l'échocardiographie n'est pas nécessaire pour établir le bilan d'extension. Cependant, elle peut être incluse dans la prise en charge pour d'autres applications. Par exemple, elle est utile pour évaluer la fonction cardiaque avant d'initier une chimiothérapie à base de doxorubicine.

Concernant les **métastases hépatiques et spléniques** des HSAP, notre étude a montré que leur aspect est peu spécifique à l'échographie abdominale. En médecine humaine, un examen TDM de l'abdomen est privilégié pour détecter les métastases viscérales abdominales. Ainsi, les données recueillies suggèrent l'utilisation de la TDM du thorax et de l'abdomen pour évaluer la présence de métastases thoraciques et abdominales chez le chien.

Cependant, pour une évaluation plus complète, nous conseillons d'aller plus loin en réalisant un **examen TDM du corps entier** afin de détecter également les **métastases musculaires**. Bien que la valeur pronostique de ces métastases ne soit pas encore élucidée, elles semblent associées à la présence de métastases pulmonaires et à la progression de la maladie.

En ce qui concerne les **métastases cérébrales**, l'IRM n'est pas systématiquement réalisée en médecine humaine. Toutefois, bien que les métastases cérébrales soient plus rares chez l'homme, elles sont plus fréquentes chez le chien. L'**IRM** semble donc pertinente à conserver, au moins au moment du bilan d'extension, pour une détection précoce et précise des métastases cérébrales.

Si un examen TDM du corps entier est réalisé pour le bilan d'extension, il est possible d'inclure l'encéphale. Cet examen peut déjà fournir certaines informations, comme la détection d'hémorragies cérébrales. Cependant, le scanner reste nettement moins sensible que l'IRM pour la détection de métastases cérébrales (Seute et al. 2008 ; Sinha et al. 2017 ; Pope 2018 ; Garcia et al. 2020).

Enfin, bien que la **TEP-TDM** soit un outil prometteur chez l'homme pour l'évaluation de la dissémination métastatique, son utilité n'est pas encore répandue et son utilisation est très restreinte en médecine vétérinaire.

3) Perspectives d'amélioration du suivi par imagerie des hémangiosarcomes non viscéraux canins

Actuellement, il n'existe pas de recommandations spécifiques concernant le choix des examens d'imagerie à réaliser ou les intervalles de suivi pour les hémangiosarcomes non viscéraux, que ce soit chez le chien ou chez l'homme.

Notre étude met en évidence la nécessité d'**adapter le suivi** et le choix des examens d'imagerie en fonction de chaque patient.

Pour la gestion des hémangiosarcomes non viscéraux, nous recommandons de **poursuivre des suivis réguliers** toutes les six semaines à trois mois durant la première année suivant le diagnostic.

Le suivi de la dissémination locale de l'angiosarcome pourrait être assuré par IRM ou par un examen histopathologique après intervention chirurgicale.

Le suivi de la dissémination métastatique pourrait être effectué avec des outils conventionnels tels que la radiographie thoracique et l'échographie abdominale. Une alternative plus exhaustive serait de réaliser un **examen TDM du corps entier**, cette technique étant privilégiée pour sa reproductibilité et les avantages précédemment exposés par rapport à la radiographie et à l'échographie.

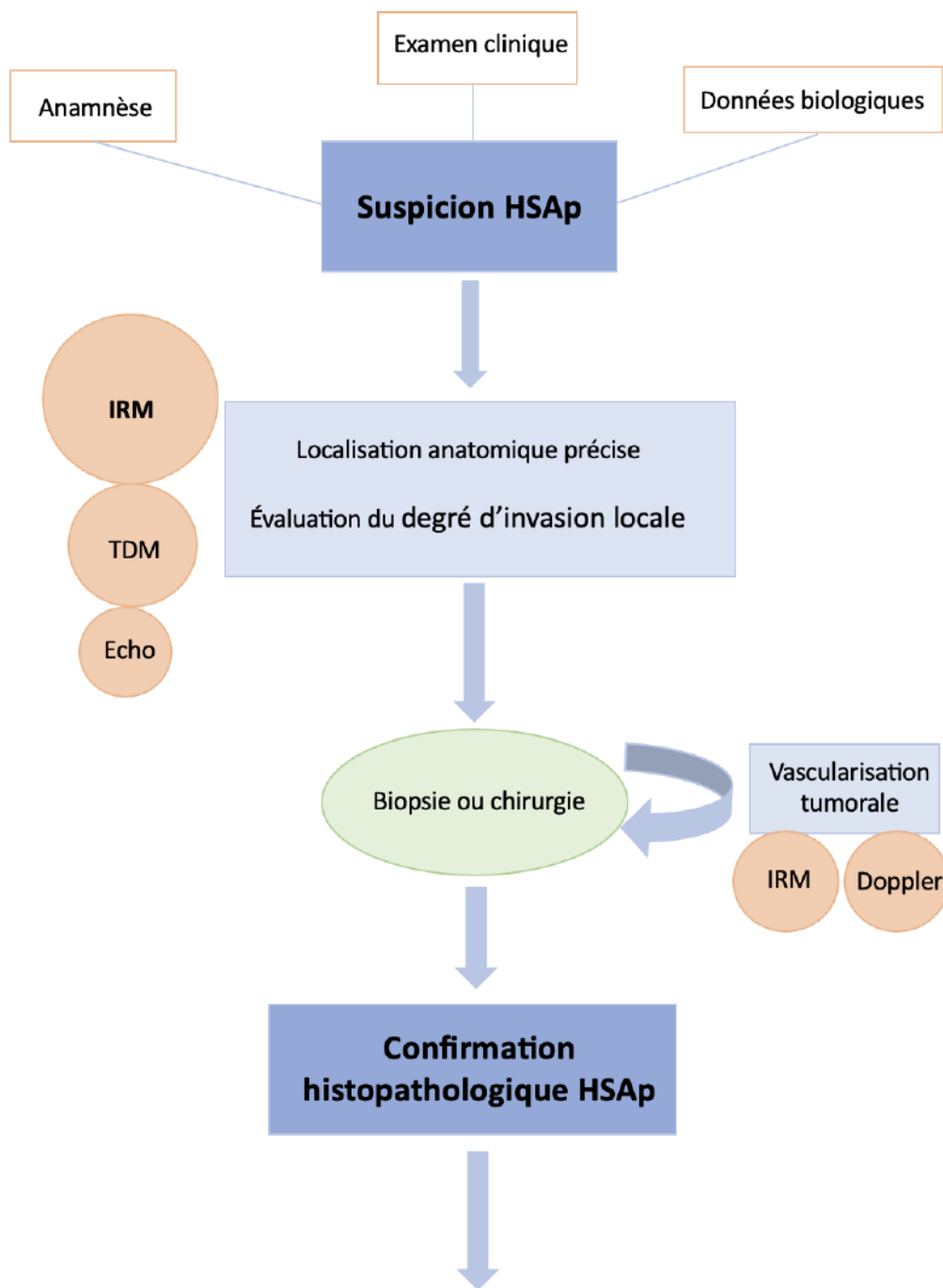
Concernant le risque de métastases cérébrales, la **réalisation d'un examen IRM de l'encéphale devrait être adaptée à chaque patient**, comme en médecine humaine. Cet examen serait indiqué en présence de signes neurologiques ou si la dissémination métastatique est très étendue dans d'autres organes.

Ainsi, l'adaptation des intervalles et du choix des techniques d'imagerie au cas par cas reste la pierre angulaire du suivi des HSAP. Cette approche personnalisée nécessite une collaboration étroite entre oncologues, radiologues et autres professionnels de la santé.

Une **approche multidisciplinaire** est donc essentielle pour optimiser le diagnostic et le suivi de ces tumeurs vasculaires.

La Figure 45 résume nos **recommandations** pour améliorer le diagnostic, le bilan d'extension et le suivi par imagerie des hémangiosarcomes non viscéraux canins primaires.

Nous reconnaissons que la radiographie thoracique et l'échographie abdominale resteront probablement les examens de première intention pour les HSAp en raison de leur faible coût et de leur grande disponibilité en médecine vétérinaire. Cependant, l'utilisation de la TDM et de l'IRM permet une évaluation plus précise et plus complète de la tumeur et de ses métastases. Bien que la TEP-TDM soit intéressante, elle reste difficilement accessible en médecine vétérinaire.



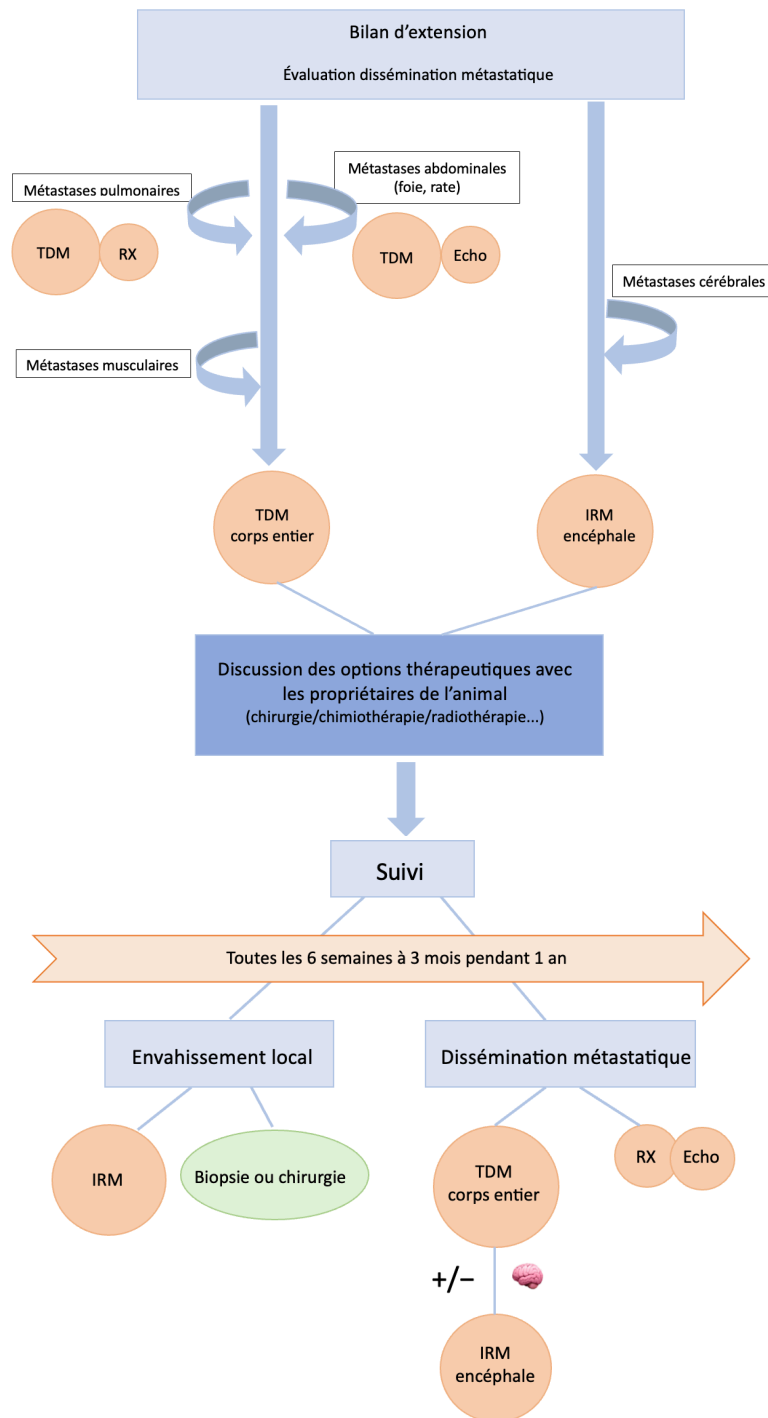


Figure 45 : Exemple d'arbre de décision pour le diagnostic, le bilan d'extension et le suivi par imagerie des hémangiosarcomes non viscéraux canins. Cet arbre de décision est une production personnelle basée sur les sources bibliographiques pré-citées et sur nos recommandations. Abréviations : HSAP (hémangiosarcomes non viscéraux canins), Asp (angiosarcomes cutanés humains), RX (radiographie), Echo (échographie), Doppler (échographie en mode Doppler), TDM (tomodensitométrie), IRM (imagerie par résonance magnétique).

Explication des différents symboles :

	<p>Les cercles de tailles différentes représentent les examens d'imagerie. Le plus grand cercle correspond à l'examen le plus recommandé, tandis que les cercles plus petits indiquent des examens moins recommandés.</p>
	<p>Ce logo représente les signes neurologiques indiquant la nécessité d'un examen IRM de l'encéphale.</p>

CONCLUSION

Les hémangiosarcomes non viscéraux, aussi appelés hémangiosarcomes musculocutanés, sont des **tumeurs rares et très agressives** qui affectent principalement les chiens (HSAp) et plus rarement les humains (ASp).

Nos recherches ont révélé que ces tumeurs nécessitent une **approche multidisciplinaire**, impliquant une collaboration étroite entre oncologues, radiothérapeutes, chirurgiens oncologues, anatomo-pathologistes et spécialistes en imagerie (Guerra, Crane 2024).

Malgré des **traitements multimodaux** comprenant la chirurgie, la chimiothérapie et la radiothérapie, le **pronostic** pour ces tumeurs vasculaires reste **défavorable** dans les deux espèces. En outre, l'absence de connaissances précises sur la **pathogenèse des angiosarcomes humains** complique l'extrapolation des données thérapeutiques aux animaux (Suzuki et al. 2024). Par conséquent, les **options thérapeutiques** en médecine vétérinaire sont **limitées**, rendant un **diagnostic précis et précoce essentiel** pour espérer un succès thérapeutique (Ronchi et al. 2020).

Dans ce contexte, notre étude avait pour objectif de **contribuer à l'amélioration de la prise en charge diagnostique des HSAP canins**, en mettant l'accent sur l'**imagerie** et en s'appuyant sur les données de la médecine humaine.

Nous recommandons de remplacer les outils d'imagerie conventionnels, tels que la radiographie et l'échographie, par des techniques plus avancées, de plus en plus accessibles en médecine vétérinaire.

En particulier, l'**IRM** devrait être utilisée pour **caractériser l'envahissement local et les métastases cérébrales**, tandis que l'examen **TDM** du corps entier serait indiqué pour évaluer la **dissémination métastatique**, notamment vers les poumons, la rate, le foie et les muscles.

Il est également crucial de noter les nombreuses **similitudes** dans le comportement des hémangiosarcomes chez le chien et chez l'homme, faisant du chien un **modèle** d'étude pertinent pour la recherche humaine (Wong et al. 2021).

L'étude des HSAP canins pourrait ainsi contribuer à améliorer la compréhension et la prise en charge des angiosarcomes cutanés humains. Cette démarche s'inscrit dans le **concept "Une seule santé" (One Health)**, qui promeut une **collaboration interdisciplinaire** pour mieux comprendre et traiter les maladies touchant à la fois les animaux et les humains.

BIBLIOGRAPHIE

1. ABDEL RAZEK, Ahmed Abdel Khalek, ELMOKADEM, Ali H., SOLIMAN, Mosad et MUKHERJI, Suresh K., 2022. **MR imaging of vascular malformations and tumors of head and neck.** *Magnetic Resonance Imaging Clinics of North America*. Février 2022. Vol. 30, n° 1, pp. 199-213. DOI 10.1016/j.mric.2021.07.005.
2. AKUTSU, Hiroyoshi, TSUBOI, Koji, SAKAMOTO, Noriaki, NOSE, Tadao, HONMA, Satoshi et JIKUYA, Tomoaki, 2004. **Cerebral metastasis from angiosarcoma of the aortic wall: case report.** *Surgical Neurology*. Janvier 2004. Vol. 61, n° 1, pp. 68-71. DOI 10.1016/S0090-3019(03)00297-0.
3. ALBORES-SAAVEDRA, Jorge, SCHWARTZ, Arnold M., HENSON, Donald E., KOSTUN, Lara, HART, Alexandra, ANGELES-ALBORES, David et CHABLÉ-MONTERO, Fredy, 2011. **Cutaneous angiosarcoma. Analysis of 434 cases from the Surveillance, Epidemiology, and End Results Program, 1973-2007.** *Annals of Diagnostic Pathology*. Avril 2011. Vol. 15, n° 2, pp. 93-97. DOI 10.1016/j.anndiagpath.2010.07.012.
4. ALWARQI, Akram F, ABDURABU, Mohammed, GOPALAKRISHNAN, Pramod, PAKSOY, Yahya et ABU AGEILA, Munir, 2021. **An incidental finding of scalp angiosarcoma: A case report.** *Cureus* [en ligne]. 28 février 2021. [Consulté le 19 juillet 2024]. DOI 10.7759/cureus.13610. Disponible à l'adresse : <https://www.cureus.com/articles/53195-an-incidental-finding-of-scalp-angiosarcoma-a-case-report>.
5. AMAYA, Clarissa N., PERKINS, Mariah, BELMONT, Andres, HERRERA, Connie, NASRAZADANI, Arezo, VARGAS, Alejandro, KHAYOU, Thuraieh, MONTOYA, Alexa, BALLOU, Yessenia, GALVAN, Dana, RIVAS, Alexandria, RAINS, Steven, PATEL, Luv, ORTEGA, Vanessa, LOPEZ, Christopher, CHOW, William, DICKERSON, Erin B. et BRYAN, Brad A., 2018. **Non-selective beta blockers inhibit angiosarcoma cell viability and increase progression free- and overall-survival in patients diagnosed with metastatic angiosarcoma.** *Oncoscience*. 29 avril 2018. Vol. 5, n° 3-4, pp. 109-119. DOI 10.18632/oncoscience.413.
6. AMIN, Mahul B., GREENE, Frederick L., EDGE, Stephen B., COMPTON, Carolyn C., GERSHENWALD, Jeffrey E., BROOKLAND, Robert K., MEYER, Laura, GRESS, Donna M., BYRD, David R. et WINCHESTER, David P., 2017. **The eighth edition AJCC cancer staging manual: continuing to build a bridge from a population-based to a more “personalized” approach to cancer staging.** *CA: A Cancer Journal for Clinicians*. mars 2017. Vol. 67, n° 2, pp. 93-99. DOI 10.3322/caac.21388.
7. ANDERSEN, Kim, ALBRECHT-BESTE, Elisabeth, BERTHELSEN, Anne et LOFT, Annika, 2015. **Angiosarcoma of the scalp: metastatic pulmonary cystic lesions initially misinterpreted as benign findings on 18F-FDG PET/CT.** *Diagnostics*. 22 décembre 2015. Vol. 6, n° 1, pp. 1. DOI 10.3390/diagnostics6010001.
8. APICE, Gaetano, PIZZOLORUSSO, Antonio, DI MAIO, Massimo, GRIGNANI, Giovanni, GEBBIA, Vittorio, BUONADONNA, Angela, DE CHIARA, Annarosaria, FAZIOLI, Flavio, DE PALMA, Giampaolo, GALIZIA, Danilo, ARCARA, Carlo, MOZZILLO, Nicola et PERRONE, Francesco, 2016. **Confirmed activity and tolerability of weekly paclitaxel in the treatment of advanced angiosarcoma.** *Sarcoma*. 2016. Vol. 2016, pp. 1-7. DOI 10.1155/2016/6862090.
9. ARMBRUST, Laura J., BILLER, David S., BAMFORD, Aubrey, CHUN, Ruthanne, GARRETT, Laura D. et SANDERSON, Michael W., 2012. **Comparison of three-view thoracic radiography and computed tomography for detection of pulmonary nodules in dogs with neoplasia.** *Journal of the American Veterinary Medical Association*. 1 mai 2012. Vol. 240, n° 9, pp. 1088-1094.

DOI 10.2460/javma.240.9.1088.

10. ARORA, Tania K., TERRACINA, Krista P., SOONG, John, IDOWU, Michael O. et TAKABE, Kazuaki, 2014. **Primary and secondary angiosarcoma of the breast.** *Gland Surgery*. Février 2014. Vol. 3, n° 1, pp. 28-34. DOI 10.3978/j.issn.2227-684X.2013.12.03.
11. ASHACK, Kurt A., KURITZA, Victoria, VISCONTI, Michael J. et ASHACK, Laura, 2020. **Dermatologic sequelae associated with radiation therapy.** *American Journal of Clinical Dermatology*. Août 2020. Vol. 21, n° 4, pp. 541-555. DOI 10.1007/s40257-020-00519-x.
12. BANKHEAD, Peter, LOUGHREY, Maurice B., FERNÁNDEZ, José A., DOMBROWSKI, Yvonne, MCART, Darragh G., DUNNE, Philip D., MCQUAID, Stephen, GRAY, Ronan T., MURRAY, Liam J., COLEMAN, Helen G., JAMES, Jacqueline A., SALTO-TELLEZ, Manuel et HAMILTON, Peter W., 2017. **QuPath: open source software for digital pathology image analysis.** *Scientific Reports*. 4 décembre 2017. Vol. 7, n° 1, pp. 16878. DOI 10.1038/s41598-017-17204-5.
13. BASU, Sandip, KWEE, Thomas C., SURTI, Suleman, AKIN, Esmá A., YOO, Don et ALAVI, Abass, 2011. **Fundamentals of PET and PET/CT imaging.** *Annals of the New York Academy of Sciences*. Juin 2011. Vol. 1228, n° 1, pp. 1-18. DOI 10.1111/j.1749-6632.2011.06077.x.
14. BENEVENTO, Raffaella, CARAFA, Francesco, DI NARDO, Domenico, PELLINO, Gianluca, LETIZIA, Antonia, TADDEO, Marianna, GAMBARDELLA, Antonio, CANONICO, Silvestro et SANTORIELLO, Antonio, 2015. **Angiosarcoma of the breast: a new therapeutic approach?** *International Journal of Surgery Case Reports*. 2015. Vol. 13, pp. 30-32. DOI 10.1016/j.ijscr.2015.06.004.
15. BENTLEY, Helena, ROBERTS, James, HAYES, Malcolm, WILSON, Christine, SIMMONS, Christine, NICHOL, Alan, SMRKE, Alannah et MARTIN, Tetyana, 2023. **The role of imaging in the diagnosis of primary and secondary breast angiosarcoma: twenty-five-year experience of a provincial cancer institution.** *Clinical Breast Cancer*. Février 2023. Vol. 23, n° 2, pp. e45-e53. DOI 10.1016/j.clbc.2022.11.003.
16. BERTAZZOLO, Walter, DELL'ORCO, Marta, BONFANTI, Ugo, GHISLENI, Gabriele, CANIATTI, Mario, MASSERDOTTI, Carlo, ANTONIAZZI, Elisa, CRIPPA, Luca et ROCCABIANCA, Paola, 2005. **Canine angiosarcoma: cytologic, histologic, and immunohistochemical correlations.** *Veterinary Clinical Pathology*. mars 2005. Vol. 34, n° 1, pp. 28-34. DOI 10.1111/j.1939-165X.2005.tb00005.x.
17. BHALUDIN, Basrull N., THWAY, Khin, ADEJOLU, Margaret, RENN, Alexandra, KELLY-MORLAND, Christian, FISHER, Cyril, JONES, Robin L., MESSIOU, Christina et MOSKOVIC, Eleanor, 2021. **Imaging features of primary sites and metastatic patterns of angiosarcoma.** *Insights into Imaging*. Décembre 2021. Vol. 12, n° 1, pp. 189. DOI 10.1186/s13244-021-01129-9.
18. BI, Siwei, CHEN, Shanshan, WU, Beiyi, CEN, Ying et CHEN, Junjie, 2021. **The effectiveness of different treatment modalities of cutaneous angiosarcoma: results from meta-analysis and observational data from SEER database.** *Frontiers in Oncology*. 25 février 2021. Vol. 11, pp. 627113. DOI 10.3389/fonc.2021.627113.
19. BILLER, Barbara, 2014. **Metronomic chemotherapy in veterinary patients with cancer.** *Veterinary Clinics of North America: Small Animal Practice*. Septembre 2014. Vol. 44, n° 5, pp. 817-829. DOI 10.1016/j.cvsm.2014.05.003.
20. BONITO, Frederico José Patrício, ALMEIDA CEREJEIRA, Diogo, DAHLSTEDT-FERREIRA, Catrine, OLIVEIRA COELHO, Hélder et ROSAS, Rosalina, 2020. **Radiation-induced angiosarcoma of the breast: A review.** *The Breast Journal*. Mars 2020. Vol. 26, n° 3, pp. 458-463.

DOI 10.1111/tbj.13504.

21. BORGATTI, Antonella, KOOPMEINERS, Joseph S., SARVER, Aaron L., WINTER, Amber L., STUEBNER, Kathleen, TODHUNTER, Deborah, RIZZARDI, Anthony E., HENRIKSEN, Jonathan C., SCHMECHEL, Stephen, FORSTER, Colleen L., KIM, Jong-Hyuk, FROELICH, Jerry, WALZ, Jillian, HENSON, Michael S., BREEN, Matthew, LINDBLAD-TOH, Kerstin, OH, Felix, PILBEAM, Kristy, MODIANO, Jaime F. et VALLERA, Daniel A., 2017. **Safe and effective sarcoma therapy through bispecific targeting of EGFR and uPAR.** *Molecular Cancer Therapeutics*. 1 mai 2017. Vol. 16, n° 5, pp. 956-965. DOI 10.1158/1535-7163.MCT-16-0637.
22. BORGATTI, Antonella, WINTER, Amber L., STUEBNER, Kathleen, SCOTT, Ruth, OBER, Christopher P., ANDERSON, Kari L., FEENEY, Daniel A., VALLERA, Daniel A., KOOPMEINERS, Joseph S., MODIANO, Jaime F. et FROELICH, Jerry, 2017. **Evaluation of 18-F-fluoro-2-deoxyglucose (FDG) positron emission tomography/computed tomography (PET/CT) as a staging and monitoring tool for dogs with stage-2 splenic hemangiosarcoma – A pilot study.** GARG, Pradeep (éd.), *PLOS ONE*. 21 février 2017. Vol. 12, n° 2, pp. e0172651. DOI 10.1371/journal.pone.0172651.
23. BOSTON, Sarah E., HIGGINSON, Geraldine et MONTEITH, Gabrielle, 2011. **Concurrent splenic and right atrial mass at presentation in dogs with HSA: A retrospective study.** *Journal of the American Animal Hospital Association*. 1 septembre 2011. Vol. 47, n° 5, pp. 336-341. DOI 10.5326/JAAHA-MS-5603.
24. BOWEN, Glen M., WHITE, George L. et GERWELS, John W., 2005. **Mohs micrographic surgery.** *American Family Physician*. 1 septembre 2005. Vol. 72, n° 5, pp. 845-848.
25. BRADLEY, William G., 1993. **MR appearance of hemorrhage in the brain.** *Radiology*. Octobre 1993. Vol. 189, n° 1, pp. 15-26. DOI 10.1148/radiology.189.1.8372185.
26. BRENN, Thomas et FLETCHER, Christopher D. M., 2006. **Postradiation vascular proliferations: an increasing problem.** *Histopathology*. Janvier 2006. Vol. 48, n° 1, pp. 106-114. DOI 10.1111/j.1365-2559.2005.02293.x.
27. BRENNER, Daniel S. et FONG, Tiffany C., 2021. **Approach to abdominal imaging in 2022.** *Emergency Medicine Clinics of North America*. Novembre 2021. Vol. 39, n° 4, pp. 745-767. DOI 10.1016/j.emc.2021.07.007.
28. BROWN, Dorothy Cimino et REETZ, Jennifer, 2012. **Single agent polysaccharopeptide delays metastases and improves survival in naturally occurring hemangiosarcoma.** *Evidence-Based Complementary and Alternative Medicine*. 2012. Vol. 2012, pp. 1-8. DOI 10.1155/2012/384301.
29. BROWN, Norman O., PATNAIK, Arun Kumar et MACEWEN, Ettore G., 1985. **Canine hemangiosarcoma: retrospective analysis of 104 cases.** *Journal of the American Veterinary Medical Association*. 1 Janvier 1985. Vol. 186, n° 1, pp. 56-58.
30. BRUEGEL, Melanie, MUENZEL, Daniela, WALDT, Simone, SPECHT, Katja et RUMMENY, Ernst J., 2013. **Hepatic angiosarcoma: cross-sectional imaging findings in seven patients with emphasis on dynamic contrast-enhanced and diffusion-weighted MRI.** *Abdominal Imaging*. Août 2013. Vol. 38, n° 4, pp. 745-754. DOI 10.1007/s00261-012-9967-2.
31. BUEHLER, Darya, RICE, Stephanie R., MOODY, John S., RUSH, Patrick, HAFEZ, Gholam-Reza, ATTIA, Steven, LONGLEY, B. Jack et KOZAK, Kevin R., 2014. **Angiosarcoma outcomes and prognostic factors: A 25-year single institution experience.** *American Journal of Clinical Oncology*. Octobre 2014. Vol. 37, n° 5, pp. 473-479. DOI 10.1097/COC.0b013e31827e4e7b.

32. BULAKOWSKI, Eric J., PHILIBERT, Jeff C., SIEGEL, Sheri, CLIFFORD, Craig A., RISBON, Rebecca, ZIVIN, Kara et CRONIN, Kim L., 2008. **Evaluation of outcome associated with subcutaneous and intramuscular hemangiosarcoma treated with adjuvant doxorubicin in dogs: 21 cases (2001–2006).** *Journal of the American Veterinary Medical Association*. 1 juillet 2008. Vol. 233, n° 1, pp. 122-128. DOI 10.2460/javma.233.1.122.
33. BUNKE, Josefine, MERDASA, Aboma, STRIDH, Magne, ROSENQUIST, Pernilla, BERGGREN, Johanna, HERNANDEZ-PALACIOS, Julio E., DAHLSTRAND, Ulf, REISTAD, Nina, SHEIKH, Rafi et MALMSJÖ, Malin, 2022. **Hyperspectral and laser speckle contrast imaging for monitoring the effect of epinephrine in local anesthetics in oculoplastic surgery.** *Ophthalmic Plastic & Reconstructive Surgery*. Septembre 2022. Vol. 38, n° 5, pp. 462-468. DOI 10.1097/IOP.0000000000002163.
34. BURGESS, Kristine E., PRICE, Lori Lyn, KING, Ryan, KWONG, Manlik, GRANT, Eliza, OLSON, Katherine A., LYONS, Jeremiah A., ROBINSON, Nicholas A., WENDELBURG, Kristin M. et BERG, John, 2021. **Development and validation of a multivariable model and online decision-support calculator to aid in preoperative discrimination of benign from malignant splenic masses in dogs.** *Journal of the American Veterinary Medical Association*. 15 juin 2021. Vol. 258, n° 12, pp. 1362-1371. DOI 10.2460/javma.258.12.1362.
35. CAMPANA, Luca G., BIANCHI, Giuseppe, MOCELLIN, Simone, VALPIONE, Sara, CAMPANACCI, Laura, BRUNELLO, Antonella, DONATI, Davide, SIENI, Elisabetta et ROSSI, Carlo R., 2014. **Electrochemotherapy treatment of locally advanced and metastatic soft tissue sarcomas: results of a non-comparative phase II study.** *World Journal of Surgery*. Avril 2014. Vol. 38, n° 4, pp. 813-822. DOI 10.1007/s00268-013-2321-1.
36. CAMPANA, Luca G., KIS, Erika, BOTTYÁN, Krisztina, ORLANDO, Antonio, DE TERLIZZI, Francesca, MITSALA, Grammatiki, CARERI, Rosanna, CURATOLO, Pietro, SNOJ, Marko, SERSA, Gregor, VALPIONE, Sara, QUAGLINO, Pietro, MOWATT, David, BRIZIO, Matteo et SCHEPLER, Hadrian, 2019. **Electrochemotherapy for advanced cutaneous angiosarcoma: A European register-based cohort study from the International Network for Sharing Practices of electrochemotherapy (InspECT).** *International Journal of Surgery*. Décembre 2019. Vol. 72, pp. 34-42. DOI 10.1016/j.ijssu.2019.10.013.
37. CANEJO-TEIXEIRA, Rute, LIMA, Ana et SANTANA, Ana, 2022. **Applications of contrast-enhanced ultrasound in splenic studies of dogs and cats.** *Animals*. 17 août 2022. Vol. 12, n° 16, pp. 2104. DOI 10.3390/ani12162104.
38. CARLONI, Andrea, TERRAGNI, Rossella, MORSELLI-LABATE, Antonio Maria, PANINAROVA, Michaela, GRAHAM, John, VALENTI, Paola, ALBERTI, Monica, ALBARELLO, Giulia, MILLANTA, Francesca et VIGNOLI, Massimo, 2019. **Prevalence, distribution, and clinical characteristics of hemangiosarcoma-associated skeletal muscle metastases in 61 dogs: A whole body computed tomographic study.** *Journal of Veterinary Internal Medicine*. Mars 2019. Vol. 33, n° 2, pp. 812-819. DOI 10.1111/jvim.15456.
39. CASSOU-MOUNAT, Thibaut, CHAMPION, Laurence, BOZEC, Laurence, LAURENCE, Valerie, HUCHET, Virginie, LUPORSI, Marie et JEHANNO, Nina, 2019. **Primary and secondary breast angiosarcoma: FDG PET/CT series.** *Clinical Nuclear Medicine*. Janvier 2019. Vol. 44, n° 1, pp. e33-e35. DOI 10.1097/RLU.0000000000002334.
40. CHESEBRO, Allyson L., CHIKARMANE, Sona A., GOMBOS, Eva C. et GIARDINO, Angela A., 2016. **Radiation-associated angiosarcoma of the breast: what the radiologist needs to know.** *American Journal of Roentgenology*. Juillet 2016. Vol. 207, n° 1, pp. 217-225. DOI 10.2214/AJR.15.15888.

41. CHIKARMANE, Sona A., GOMBOS, Eva C., JAGADEESAN, Jayender, RAUT, Chandrajit et JAGANNATHAN, Jyothi P., 2015. **MRI findings of radiation-associated angiosarcoma of the breast (RAS).** *Journal of Magnetic Resonance Imaging*. Septembre 2015. Vol. 42, n° 3, pp. 763-770. DOI 10.1002/jmri.24822.
42. CHOI, Bo-Kwon, PARK, Seungjo, LEE, Gahyun, CHANG, Dongwoo, JEON, Sunghoon et CHOI, Jihye, 2023. **Can CT texture analysis parameters be used as imaging biomarkers for prediction of malignancy in canine splenic tumors?** *Veterinary Radiology & Ultrasound*. Mars 2023. Vol. 64, n° 2, pp. 224-232. DOI 10.1111/vru.13175.
43. CLIFFORD, Craig A., HUGHES, Dez, BEAL, Matthew W., MACKIN, Andrew J., HENRY, Carolyn J., SHOFER, Frances S. et SORENMO, Karin U., 2001. **Plasma vascular endothelial growth factor concentrations in healthy dogs and dogs with hemangiosarcoma.** *Journal of Veterinary Internal Medicine*. Mars 2001. Vol. 15, n° 2, pp. 131-135. DOI 10.1111/j.1939-1676.2001.tb01244.x.
44. CLIFFORD, Craig A., PRETORIUS, E. Scott, WEISSE, Chick, SORENMO, Karin U., DROBATZ, Kenneth J., SIEGELMAN, Evan S. et SOLOMON, Jeffrey A., 2004. **Magnetic resonance imaging of focal splenic and hepatic lesions in the dog.** *Journal of Veterinary Internal Medicine*. Mai 2004. Vol. 18, n° 3, pp. 330-338. DOI 10.1111/j.1939-1676.2004.tb02554.x.
45. COZZANI, Emanuele, CHINAZZO, Chiara, GHIGLIOTTI, Giovanni, PASTORINO, Carlotta, GASPARINI, Giulia et PARODI, Aurora, 2018. **Cutaneous angiosarcoma: the role of dermoscopy to reduce the risk of a delayed diagnosis.** *International Journal of Dermatology*. Août 2018. Vol. 57, n° 8, pp. 996-997. DOI 10.1111/ijd.13966.
46. CRABTREE, Amanda C., SPANGLER, Elizabeth, BEARD, Debra et SMITH, Annette, 2010. **Diagnostic accuracy of gray-scale ultrasonography for the detection of hepatic and splenic lymphoma in dogs: Ultrasound Detection of Hepatic & Splenic Lymphoma.** *Veterinary Radiology & Ultrasound*. novembre 2010. Vol. 51, n° 6, pp. 661-664. DOI 10.1111/j.1740-8261.2010.01725.x.
47. CUCCI, Eleonora, CIUFFREDA, Matteo, TAMBARO, Rosa, AQUILANI, Lorena, BARRASSI, Michele et SALLUSTIO, Giuseppina, 2012. **MRI findings of large low-grade angiosarcoma of the breast with subsequent bone metastases: A Case Report.** *Journal of Breast Cancer*. 2012. Vol. 15, n° 2, pp. 255. DOI 10.4048/jbc.2012.15.2.255.
48. DANGOOR, Adam, SEDDON, Beatrice, GERRAND, Craig, GRIMER, Robert, WHELAN, Jeremy et JUDSON, Ian, 2016. **UK guidelines for the management of soft tissue sarcomas.** *Clinical Sarcoma Research*. Décembre 2016. Vol. 6, n° 1, pp. 20. DOI 10.1186/s13569-016-0060-4.
49. DE GIORGI, Vincenzo, GRAZZINI, Marta, ROSSARI, Susanna, GORI, Alessia, VERDELLI, Alice, CERVADORO, Elisa et LOTTI, Torello, 2011. **Dermoscopy pattern of cutaneous angiosarcoma.** *European Journal of Dermatology*. Janvier 2011. Vol. 21, n° 1, pp. 107-109. DOI 10.1684/ejd.2010.1173.
50. DE NARDI, Andriago Barboza, DE OLIVEIRA MASSOCO SALLES GOMES, Cristina, FONSECA-ALVES, Carlos Eduardo, DE PAIVA, Felipe Noletto, LINHARES, Laís Calazans Menescal, CARRA, Gabriel João Unger, DOS SANTOS HORTA, Rodrigo, RUIZ SUEIRO, Felipe Augusto, JARK, Paulo Cesar, NISHIYA, Adriana Tomoko, DE CARVALHO VASCONCELLOS, Carmen Helena, UBUKATA, Rodrigo, BATSCHINSKI, Karen, SOBRAL, Renata Afonso, FERNANDES, Simone Crestoni, BIONDI, Luiz Roberto, DE FRANCISCO STREFEZZI, Ricardo, MATERA, Julia Maria, RANGEL, Marcelo Monte Mor, DOS ANJOS, Denner Santos, BRUNNER, Carlos Henrique Maciel, LAUFER-AMORIM, Renee, CADROBBI, Karine Germano, CIRILLO, Juliana Vieira, MARTINS, Mauro Caldas, DE PAULA REIS FILHO, Nazilton, SILVA LESSA, Diego Fernando, PORTELA, Roberta, SCARPA CARNEIRO, Carolina, RICCI LUCAS, Sílvia Regina, FUKUMASU, Heidge, FELICIANO, Marcus Antônio Rossi, GOMES QUITZAN, Juliany et DAGLI, Maria Lucia Zaidan,

2023. **Diagnosis, prognosis, and treatment of canine hemangiosarcoma: A review based on a consensus organized by the brazilian association of veterinary oncology, ABROVET.** *Cancers*. 29 mars 2023. Vol. 15, n° 7, pp. 2025. DOI 10.3390/cancers15072025.
51. DEGRIECK, Bert et CREVITS, Ilse, 2018. **Cutaneous angiosarcoma postmastectomy (Stewart-Treves syndrome).** *Journal of the Belgian Society of Radiology*. 1 octobre 2018. Vol. 102, n° 1, pp. 60. DOI 10.5334/jbsr.1624.
 52. DICKERSON, Erin B., MARLEY, Kevin, EDRIS, Wade, TYNER, Jeffrey W., SCHALK, Vidya, MACDONALD, Valerie, LORIAUX, Marc, DRUKER, Brian J. et HELFAND, Stuart C., 2013. **Imatinib and dasatinib inhibit hemangiosarcoma and implicate PDGFR- β and Src in tumor growth.** *Translational Oncology*. Avril 2013. Vol. 6, n° 2, pp. 158-167. DOI 10.1593/tlo.12307.
 53. DROSOS, Evangelos, KALYVAS, Aristotelis, KOMAITIS, Spyridon, SKANDALAKIS, Georgios P., KALAMATIANOS, Theodosios, LIOUTA, Evangelia, NEROMYLITIS, Eleftherios, ALEXIOU, George A., STRANJALIS, George et KOUTSARNAKIS, Christos, 2020. **Angiosarcoma-related cerebral metastases: a systematic review of the literature.** *Neurosurgical Review*. août 2020. Vol. 43, n° 4, pp. 1019-1038. DOI 10.1007/s10143-019-01127-y.
 54. DROST, Wm Tod, GREEN, Eric M., ZEKAS, Lisa J., AARNES, Turi K., SU, Lillian et HABING, Gregory G., 2016. **Comparison of computed tomography and abdominal radiography for detection of canine mechanical intestinal obstruction.** *Veterinary Radiology & Ultrasound*. Juillet 2016. Vol. 57, n° 4, pp. 366-375. DOI 10.1111/vru.12353.
 55. EISENHAUER, Elizabeth A., THERASSE, Patrick, BOGAERTS, Jan, SCHWARTZ, Lawrence H., SARGENT, Daniel, FORD, Robert, DANCEY, Janet, ARBUCK, Stanley, GWYTHYER, Susan, MOONEY, Margaret, RUBINSTEIN, Louis, SHANKAR, Lalitha, DODD, Leigh, KAPLAN, Richard, LACOMBE, Denis et VERWEIJ, Jaap, 2009. **New response evaluation criteria in solid tumours : Revised RECIST guideline (version 1.1).** *European Journal of Cancer*. Janvier 2009. Vol. 45, n° 2, pp. 228-247. DOI 10.1016/j.ejca.2008.10.026.
 56. EMBABY, Alaa, HEINHUIS, Kimberley M., IJZERMAN, Nikki S., KOENEN, Anne Miek, VAN DER KLEIJ, Stephanie, HOFLAND, Ingrid, VAN BOVEN, Hester, SANDERS, Joyce, VAN DER GRAAF, Winette T.A., HAAS, Rick L., HUITEMA, Alwin D.R., VAN HOUTDT, Winan J. et STEEGHS, Neeltje, 2024. **Propranolol monotherapy in angiosarcoma – A window-of-opportunity study (PropAngio).** *European Journal of Cancer*. Mai 2024. Vol. 202, pp. 113974. DOI 10.1016/j.ejca.2024.113974.
 57. ERTEKIN, Sumeyre Seda, OZKUR, Ezgi, LEBLEBICI, Cem, GÜREL, Mehmet Salih et ERDEMIR, Asli Vefa Turgut, 2017. **Cutaneous angiosarcoma mimicking panniculitis in the lower extremities.** *Indian Journal of Dermatology*. 2017. Vol. 62, n° 3, pp. 322-324. DOI 10.4103/ij.d.IJD_392_16.
 58. EVILEVITCH, Vladimir, WEBER, Wolfgang A., TAP, William D., ALLEN-AUERBACH, Martin, CHOW, Kira, NELSON, Scott D., EILBER, Fredrick R., ECKARDT, Jeffery J., ELASHOFF, Robert M., PHELPS, Michael E., CZERNIN, Johannes et EILBER, Fritz C., 2008. **Reduction of glucose metabolic activity is more accurate than change in size at predicting histopathologic response to neoadjuvant therapy in high-grade soft-tissue sarcomas.** *Clinical Cancer Research*. 1 février 2008. Vol. 14, n° 3, pp. 715-720. DOI 10.1158/1078-0432.CCR-07-1762.
 59. FABBI, Martina, DI PALMA, Stefano, MANFREDI, Sabrina, GNUDI, Giacomo, MIDURI, Francesca, DAGA, Eleonora, MELIS, Gabriele Costantino, BIANCHI, Ezio, VOCCIA, Simone et VOLTA, Antonella, 2017. **Imaging diagnosis - ultrasonographic appearance of skeletal muscle metastases in a dog with hemangiosarcoma.** *Veterinary Radiology & Ultrasound* [en ligne]. Novembre 2017. Vol. 58, n° 6. [Consulté le 8 mai 2024]. DOI 10.1111/vru.12432. Disponible à l'adresse : <https://onlinelibrary.wiley.com/doi/10.1111/vru.12432>.

60. FAYETTE, Jérôme, MARTIN, Eric, PIPERNO-NEUMANN, Sophie, LE CESNE, Antoine, ROBERT, Caroline, BONVALOT, Sébastien, RANCHÈRE, Danièle, POUILLART, Philippe, COINDRE, Jean-Michel et BLAY, Jean-Yves, 2007. **Angiosarcomas, a heterogeneous group of sarcomas with specific behavior depending on primary site: a retrospective study of 161 cases.** *Annals of Oncology*. Décembre 2007. Vol. 18, n° 12, pp. 2030-2036. DOI 10.1093/annonc/mdm381.
61. FERRER, Lluís, FONDEVILA, Dolores, RABANAL, Ricardo Manuel et VILAFRANCA, Montserrat, 1995. **Immunohistochemical detection of CD31 antigen in normal and neoplastic canine endothelial cells.** *Journal of Comparative Pathology*. Mai 1995. Vol. 112, n° 4, pp. 319-326. DOI 10.1016/S0021-9975(05)80013-1.
62. FLOROU, Vaia, ROSENBERG, Andrew E., WIEDER, Eric, KOMANDURI, Krishna V., KOLONIAS, Despina, UDUMAN, Mohamed, CASTLE, John C., BUELL, Jennifer S., TRENT, Jonathan C. et WILKY, Breelyn A., 2019. **Angiosarcoma patients treated with immune checkpoint inhibitors: a case series of seven patients from a single institution.** *Journal for ImmunoTherapy of Cancer*. Décembre 2019. Vol. 7, n° 1, pp. 213. DOI 10.1186/s40425-019-0689-7.
63. FLORY, Andi, KRUGLYAK, Kristina M., TYNAN, John A., MCLENNAN, Lisa M., RAFALKO, Jill M., FIAUX, Patrick Christian, HERNANDEZ, Gilberto E., MARASS, Francesco, NAKASHE, Prachi, RUIZ-PEREZ, Carlos A., FATH, Donna M., JENNINGS, Thuy, MOTALLI-PEPIO, Rita, WOTRANG, Kate, MCCLEARY-WHEELER, Angela L., LANA, Susan, PHILLIPS, Brenda, FLESNER, Brian K., LEIBMAN, Nicole F., LADUE, Tracy, TRIPP, Chelsea D., COOMBER, Brenda L., WOODS, J. Paul, MILLER, Mairin, AIKEN, Sean W., WOLF-RINGWALL, Amber, BORGATTI, Antonella, KRASKA, Kathleen, THOMSON, Christopher B., KOSANOVICH CAHALANE, Alane, MURRAY, Rebecca L., KISSEBERTH, William C., CAMPS-PALAU, Maria A., FLOCH, Franck, BEAUDU-LANGE, Claire, KLAJER-PERES, Aurélia, KERAVEL, Olivier, FRIBOURG-BLANC, Luc-André, MAZETIER, Pascale Chicha, MARCO, Angelo, MCLEOD, Molly B., PORTILLO, Erin, CLARK, Terry S., JUDD, Scott, FEINBERG, C. Kirk, BENITEZ, Marie, RUNYAN, Candace, HACKETT, Lindsey, LAFEY, Scott, RICHARDSON, Danielle, VINEYARD, Sarah, TEFEND CAMPBELL, Mary, DHARAJIYA, Nilesh, JENSEN, Taylor J., VAN DEN BOOM, Dirk, DIAZ, Luis A., GROSU, Daniel S., POLK, Arthur, MARSAL, Kalle, HICKS, Susan Cho, LYTLE, Katherine M., HOLTVOIGT, Lauren, CHIBUK, Jason, CHORNY, Ilya et TSUI, Dana W. Y., 2022. **Clinical validation of a next-generation sequencing-based multi-cancer early detection “liquid biopsy” blood test in over 1,000 dogs using an independent testing set: The CANcer Detection in Dogs (CANDiD) study.** BAUER, Joseph Alan (éd.), *PLOS ONE*. 26 avril 2022. Vol. 17, n° 4, pp. e0266623. DOI 10.1371/journal.pone.0266623.
64. FRALISH, Matthew S. et DOWNS, John W., 2024. **Vinyl Chloride Toxicity.** In : StatPearls [en ligne]. Treasure Island (FL) : StatPearls Publishing. [Consulté le 4 septembre 2024]. Disponible à l'adresse : <http://www.ncbi.nlm.nih.gov/books/NBK544334/NBK544334>.
65. FUGLØ, Hanna Maria, JØRGENSEN, Simon Møller, LOFT, Annika, HOVGAARD, Dorrit et PETERSEN, Michael M., 2012. **The diagnostic and prognostic value of 18F-FDG PET/CT in the initial assessment of high-grade bone and soft tissue sarcoma. A retrospective study of 89 patients.** *European Journal of Nuclear Medicine and Molecular Imaging*. Septembre 2012. Vol. 39, n° 9, pp. 1416-1424. DOI 10.1007/s00259-012-2159-z.
66. FUJISAWA, Yoshiyuki, YOSHINO, Koichi, KADONO, Takeshi, MIYAGAWA, Takashi, NAKAMURA, Yusuke et FUJIMOTO, Masashi, 2014. **Chemoradiotherapy with taxane is superior to conventional surgery and radiotherapy in the management of cutaneous angiosarcoma: a multicentre, retrospective study.** *British Journal of Dermatology*. Décembre 2014. Vol. 171, n° 6, pp. 1493-1500. DOI 10.1111/bjd.13110.
67. FUJISAWA, Yasuhiro, YOSHINO, Koji, FUJIMURA, Taku, NAKAMURA, Yoshiyuki, OKIYAMA, Naoko, ISHITSUKA, Yosuke, WATANABE, Rei et FUJIMOTO, Manabu, 2018. **Cutaneous**

- angiosarcoma: the possibility of new treatment options especially for patients with large primary tumor.** *Frontiers in Oncology*. 2 mars 2018. Vol. 8, pp. 46. DOI 10.3389/fonc.2018.00046.
68. FUKUDA, Shoko, KOBAYASHI, Tetsuya, ROBERTSON, Ian D., OSHIMA, Fukiko, FUKAZAWA, Eri, NAKANO, Yuko, ONO, Shin et THRALL, Donald E., 2014. **Computed tomographic features of canine nonparenchymal hemangiosarcoma.** *Veterinary Radiology & Ultrasound*. Juillet 2014. Vol. 55, n° 4, pp. 374-379. DOI 10.1111/vru.12136.
 69. GABALLAH, Ayman H, JENSEN, Corey T, PALMQUIST, Sarah, PICKHARDT, Perry J, DURAN, Alper, BROERING, Gregory et ELSAYES, Khaled M, 2017. **Angiosarcoma: clinical and imaging features from head to toe.** *The British Journal of Radiology*. 1 juillet 2017. Vol. 90, n° 1075, pp. 20170039. DOI 10.1259/bjr.20170039.
 70. GARCIA, Gabriel C. T. E., BOCKEL, Sophie, MAJER, Michaël, AMMARI, Samy et SMITS, Marion, 2020. Imaging of Brain Metastases: Diagnosis and Monitoring. In : AHLUWALIA, Manmeet, METELLUS, Philippe et SOFFIETTI, Riccardo (éd.). **Central nervous system metastases.** Springer International Publishing. pp. 145-158. ISBN 978-3-030-23416-4. Disponible à l'adresse : http://link.springer.com/10.1007/978-3-030-23417-1_12
 71. GLAZEBROOK, Katrina N., MAGUT, Maureen J. et REYNOLDS, Carol, 2008. **Angiosarcoma of the breast.** *American Journal of Roentgenology*. Février 2008. Vol. 190, n° 2, pp. 533-538. DOI 10.2214/AJR.07.2909.
 72. GORDEN, Brandi H., KIM, Jong-Hyuk, SARVER, Aaron L., FRANTZ, Aric M., BREEN, Matthew, LINDBLAD-TOH, Kerstin, O'BRIEN, Timothy D., SHARKEY, Leslie C., MODIANO, Jaime F. et DICKERSON, Erin B., 2014. **Identification of three molecular and functional subtypes in canine hemangiosarcoma through gene expression profiling and progenitor cell characterization.** *The American Journal of Pathology*. Avril 2014. Vol. 184, n° 4, pp. 985-995. DOI 10.1016/j.ajpath.2013.12.025.
 73. GRAHAM, John P., ROBERTS, Gregory D. et NEWELL, Susan M., 2000. **Dynamic magnetic resonance imaging of the normal canine pituitary gland.** *Veterinary Radiology & Ultrasound*. Janvier 2000. Vol. 41, n° 1, pp. 35-40. DOI 10.1111/j.1740-8261.2000.tb00423.x.
 74. GRIFFIN, Maureen A., CULP, William T. N. et REBHUN, Robert B., 2021. **Canine and feline haemangiosarcoma.** *Veterinary Record*. Novembre 2021. Vol. 189, n° 9, pp. e585. DOI 10.1002/vetr.585.
 75. GUADAGNOLO, B. Ashleigh, ZAGARS, Gunar K., ARAUJO, Dejka, RAVI, Vinod, SHELLENBERGER, Thomas D. et STURGIS, Erich M., 2011. **Outcomes after definitive treatment for cutaneous angiosarcoma of the face and scalp.** *Head & Neck*. Mai 2011. Vol. 33, n° 5, pp. 661-667. DOI 10.1002/hed.21513.
 76. GUAN, Lucy, PALMERI, Marisa et GROISBERG, Roman, 2023. **Cutaneous angiosarcoma: A review of current evidence for treatment with checkpoint inhibitors.** *Frontiers in Medicine*. 13 mars 2023. Vol. 10, pp. 1090168. DOI 10.3389/fmed.2023.1090168.
 77. GUERRA, Karla C. et CRANE, Jonathan S., 2024. **Cutaneous vascular malignancies, angiosarcoma and Kaposi sarcoma.** In : *StatPearls* [en ligne]. Treasure Island (FL) : StatPearls Publishing. [Consulté le 22 juillet 2024]. Disponible à l'adresse : <http://www.ncbi.nlm.nih.gov/books/NBK526003/NBK526003>.
 78. HAGIWARA, Shinya, MIYAZAKI, Takeshi, ISHIKAWA, Noriyoshi, NAKAGAWA, Fumio, MARUYAMA, Riruke et AKIYAMA, Yasuhiko, 2018. **Pyothorax-associated angiosarcoma metastasized to the brain with multiple and progressively expanding hematomas: Case report and**

- literature review.** *Asian Journal of Neurosurgery*. Septembre 2018. Vol. 13, n° 03, pp. 803-809. DOI 10.4103/ajns.AJNS_250_16.
79. HAMMER, Alan S., BAILEY, Michael Q. et SAGARTZ, John E., 1993. **Retrospective assessment of thoracic radiographic findings in metastatic canine hemangiosarcoma.** *Veterinary Radiology & Ultrasound*. Juillet 1993. Vol. 34, n° 4, pp. 235-238. DOI 10.1111/j.1740-8261.1993.tb01568.x.
80. HATA, Masaharu, 2018. **Radiation therapy for angiosarcoma of the scalp: total scalp irradiation and local irradiation.** *Anticancer Research*. Mars 2018. Vol. 38, n° 3, pp. 1247-1253. DOI 10.21873/anticancer.12346.
81. HILLENBRAND, Thorsten, MENGE, Franka, HOHENBERGER, Peter et KASPER, Bernd, 2015. **Primary and secondary angiosarcomas: a comparative single-center analysis.** *Clinical Sarcoma Research*. Décembre 2015. Vol. 5, n° 1, pp. 14. DOI 10.1186/s13569-015-0028-9.
82. HILLERS, Kim R., LANA, Susan E., FULLER, Chana R. et LARUE, Susan M., 2007. **Effects of palliative radiation therapy on nonsplenic hemangiosarcoma in dogs.** *Journal of the American Animal Hospital Association*. 1 juillet 2007. Vol. 43, n° 4, pp. 187-192. DOI 10.5326/0430187.
83. HILLMAN, Alison, SWAFFORD, Brenna, DELAVENNE, Camille, FIETEN, Hille, BOERKAMP, Kim et TIETJE, Kathy, 2023. **Descriptive analysis of haemangiosarcoma occurrence in dogs enrolled in the Golden Retriever lifetime study.** *Veterinary and Comparative Oncology*. 27 août 2023. pp. vco.12933. DOI 10.1111/vco.12933.
84. HOLM, Christina Enciso, ØRHOLT, Mathias, TALMAN, Maj-Lis, ABEBE, Kiya, THORN, Andrea, BAAD-HANSEN, Thomas et PETERSEN, Michael Mørk, 2024. **A population-based long-term follow-up of soft tissue angiosarcomas: characteristics, treatment outcomes, and prognostic factors.** *Cancers*. 11 mai 2024. Vol. 16, n° 10, pp. 1834. DOI 10.3390/cancers16101834.
85. HOLT, David, VAN WINKLE, Timothy, SCHELLING, Carla et PRYMAK, Carol, 1992. **Correlation between thoracic radiographs and postmortem findings in dogs with hemangiosarcoma: 77 cases (1984-1989).** *Journal of the American Veterinary Medical Association*. 15 mai 1992. Vol. 200, n° 10, pp. 1535-1539.
86. HOUPE, Jessica E, 2023. **Treatment of angiosarcoma of the head and neck: A systematic review.** *Cutis* [en ligne]. Mai 2023. Vol. 111, n° 5. [Consulté le 9 octobre 2023]. DOI 10.12788/cutis.0767. Disponible à l'adresse : <https://www.mdedge.com/dermatology/article/262696/nonmelanoma-skin-cancer/treatment-angiosarcoma-head-and-neck-systematic>.
87. HSU, Fred, NICHOL, Alan, TORIUMI, Ted et DE CALUWE, Alex, 2017. **Miliary metastases are associated with epidermal growth factor receptor mutations in non-small cell lung cancer: a population-based study.** *Acta Oncologica*. 2 septembre 2017. Vol. 56, n° 9, pp. 1175-1180. DOI 10.1080/0284186X.2017.1328128.
88. HUMPHREYS, Tatyana R., SHAH, Komal, WYSONG, Ashley, LEXA, Frank et MACFARLANE, Deborah, 2017. **The role of imaging in the management of patients with nonmelanoma skin cancer.** *Journal of the American Academy of Dermatology*. Avril 2017. Vol. 76, n° 4, pp. 591-607. DOI 10.1016/j.jaad.2015.10.009.
89. HWANG, Jae Pil, 2017. **Primary cutaneous angiosarcoma mimicking metastasis on 18F-FDG PET/CT in woman with cervix cancer.** *Clinical Nuclear Medicine*. Septembre 2017. Vol. 42, n° 9, pp. e415-e416. DOI 10.1097/RLU.0000000000001741.
90. HWANG, Jae Pil, LIM, Ilhan, KONG, Chang-Bae, JEON, Dae Geun, BYUN, Byung Hyun, KIM, Byung Il, CHOI, Chang Woon et LIM, Sang Moo, 2016. **Prognostic value of SUVmax measured by**

- pretreatment fluorine-18 fluorodeoxyglucose positron emission tomography/computed tomography in patients with Ewing sarcoma.** HEYMANN, Dominique (éd.), *PLOS ONE*. 21 avril 2016. Vol. 11, n° 4, pp. e0153281. DOI 10.1371/journal.pone.0153281.
91. ISHIDA, Yoshihiro, OTSUKA, Atsushi et KABASHIMA, Kenji, 2018. **Cutaneous angiosarcoma: update on biology and latest treatment.** *Current Opinion in Oncology*. Mars 2018. Vol. 30, n° 2, pp. 107-112. DOI 10.1097/CCO.0000000000000427.
 92. ISODA, Haruo, IMAI, Michiko, INAGAWA, Shoichi, MIURA, Katsutoshi et SAKAHARA, Harumi, 2005. **Magnetic resonance imaging findings of angiosarcoma of the scalp.** *Journal of Computer Assisted Tomography*. Novembre 2005. Vol. 29, n° 6, pp. 858-862. DOI 10.1097/01.rct.0000183274.70422.0a.
 93. ITAKURA, Eijun, YAMAMOTO, Hidetaka, ODA, Yoshinao et TSUNEYOSHI, Masazumi, 2008. **Detection and characterization of vascular endothelial growth factors and their receptors in a series of angiosarcomas.** *Journal of Surgical Oncology*. Janvier 2008. Vol. 97, n° 1, pp. 74-81. DOI 10.1002/jso.20766.
 94. JOBKE, Bärbel, WERNER, Martin, JUNDT, Gisela, OSTERTAG, Hans et FREYSCHMIDT, Johannes, 2010. **Protracted disseminated skeletal metastases from angiosarcoma of the spleen.** *Clinical & Experimental Metastasis*. Février 2010. Vol. 27, n° 2, pp. 117-122. DOI 10.1007/s10585-010-9308-1.
 95. JONES, Robin L., RAVI, Vinod, BROHL, Andrew S., CHAWLA, Sant, GANJOO, Kristen N., ITALIANO, Antoine, ATTIA, Steven, BURGESS, Melissa A., THORNTON, Katherine, CRANMER, Lee D., CHEANG, Maggie Chon U., LIU, Lingyun, ROBERTSON, Liz, ADAMS, Bonne, THEUER, Charles et MAKI, Robert G., 2022. **Efficacy and safety of TRC105 plus pazopanib vs pazopanib alone for treatment of patients with advanced angiosarcoma: A randomized clinical trial.** *JAMA Oncology*. 1 mai 2022. Vol. 8, n° 5, pp. 740. DOI 10.1001/jamaoncol.2021.3547.
 96. JUAN, Yu-Hsiang, SABOO, Sachin S., TIRUMANI, Sree Harsha, KHANDELWAL, Ashish, SHINAGARE, Atul B., RAMAIYA, Nikhil et KRAJEWSKI, Katherine M., 2014. **Malignant skin and subcutaneous neoplasms in adults: multimodality imaging with CT, MRI, and ¹⁸F-FDG PET/CT.** *American Journal of Roentgenology*. Mai 2014. Vol. 202, n° 5, pp. W422-W438. DOI 10.2214/AJR.13.11424.
 97. KANATANI, Yushi, MITSUI, Yasuhiro, OGAWA, Kohei, TAKEDA, Maiko, MIYAGAWA, Fumi, SHINKUMA, Satoru, KAWAGUCHI, Takeshi, FUKUMOTO, Takaya et ASADA, Hideo, 2024. **Numerous multinucleated giant cells in cutaneous epithelioid angiosarcoma and pulmonary metastasis: A unique observation with potential diagnostic pitfalls.** *Journal of Cutaneous Pathology*. Juin 2024. Vol. 51, n° 6, pp. 430-433. DOI 10.1111/cup.14614.
 98. KAPTURSKA, Karolina Małgorzata et PAWLAK, Aleksandra, 2023. **New molecular targets in canine hemangiosarcoma—Comparative review and future of the precision medicine.** *Veterinary and Comparative Oncology*. Septembre 2023. Vol. 21, n° 3, pp. 357-377. DOI 10.1111/vco.12917.
 99. KARUBE, Rei, SASAKI, Hiroyoshi, SHINOZUKA, Keiji, FUJISAWA, Yasuhiro, YANAGAWA, Toru, YAMAGATA, Kenji, ONIZAWA, Kojiro, OTSUKA, Fujio et BUKAWA, Hiroki, 2012. **Angiosarcoma of the scalp diagnosed by the presence of neck inflammation: a case report.** *International Journal of Oral Science*. Septembre 2012. Vol. 4, n° 3, pp. 166-169. DOI 10.1038/ijos.2012.36.
 100. KASHIHARA, Tairo, OGATA, Dai, OKUMA, Kae, NAKAMURA, Satoshi, NAKAYAMA, Hiroki, MORI, Taisuke, TAKAHASHI, Akira, NAMIKAWA, Kenjiro, TAKAHASHI, Ayaka, TAKAHASHI, Kana, KANEDA, Tomoya, INABA, Koji, MURAKAMI, Naoya, OKAMOTO,

- Hiroyuki, NAKAYAMA, Yuko, YAMAZAKI, Naoya et IGAKI, Hiroshi, 2023. **Clinical significance of local control of primary tumour in definitive radiotherapy for scalp angiosarcomas.** *Skin Research and Technology*. Janvier 2023. Vol. 29, n° 1, pp. e13243. DOI 10.1111/srt.13243.
101. KASPER, Bernd, HOHENBERGER, Peter, STRAUSS, Ludwig G. et DIMITRAKOPOULOU-STRAUSS, Antonia, 2010. **The use of fluorine-18 fluorodesoxyglycose-positron emission tomography for treatment monitoring in patients with soft tissue sarcomas.** *Hellenic Journal of Nuclear Medicine*. 2010. Vol. 13, n° 1, pp. 40-44.
102. KATO, Ayako, NAKAMOTO, Yuji, ISHIMORI, Takayoshi, SAGA, Tsuneo et TOGASHI, Kaori, 2020. **Prognostic value of quantitative parameters of ¹⁸F-FDG PET/CT for patients with angiosarcoma.** *American Journal of Roentgenology*. Mars 2020. Vol. 214, n° 3, pp. 649-657. DOI 10.2214/AJR.19.21635.
103. KAWAGUCHI, Masaya, KATO, Hiroki, SUZUI, Natsuko, MIYAZAKI, Tatsuhiko, TOMITA, Hiroyuki, HARA, Akira, MATSUYAMA, Kanako, SEISHIMA, Mariko et MATSUO, Masayuki, 2021. **Imaging findings of cutaneous angiosarcoma of the scalp: Comparison with cutaneous squamous cell carcinoma.** *The Neuroradiology Journal*. Août 2021. Vol. 34, n° 4, pp. 329-334. DOI 10.1177/1971400921998941.
104. KERBEL, Robert S. et KAMEN, Barton A., 2004. **The anti-angiogenic basis of metronomic chemotherapy.** *Nature Reviews Cancer*. 1 juin 2004. Vol. 4, n° 6, pp. 423-436. DOI 10.1038/nrc1369.
105. KILIC, Firat, KANDEMIRLI, Serkan G., ER, Mehmet E., CINGOZ, Mustafa, VELIDEDEOGLU, Mehmet, OZTURK, Tamer et YILMAZ, Mehmet H., 2015. **Primary angiosarcoma of the breast: Diagnosis with computer-assisted MRI-guided radio-guided occult lesion localization (ROLL) technique.** *Diagnostic and Interventional Imaging*. Novembre 2015. Vol. 96, n° 11, pp. 1203-1206. DOI 10.1016/j.diii.2015.05.011.
106. KIM, Jong Hyuk, SCHULTE, Ashley J., SARVER, Aaron L., LEE, Donghee, ANGELOS, Mathew G., FRANTZ, Aric M., FORSTER, Colleen L., O'BRIEN, Timothy D., CORNAX, Ingrid, O'SULLIVAN, M. Gerard, CHENG, Nuojin, LEWELLEN, Mitzi, OSETH, LeAnn, KUMAR, Sunil, BULLMAN, Susan, PEDAMALLU, Chandra Sekhar, GOYAL, Sagar M., MEYERSON, Matthew, LUND, Troy C., BREEN, Matthew, LINDBLAD-TOH, Kerstin, DICKERSON, Erin B., KAUFMAN, Dan S. et MODIANO, Jaime F., 2024. **Hemangiosarcoma cells promote conserved host-derived hematopoietic expansion.** *Cancer Research Communications*. 11 juin 2024. Vol. 4, n° 6, pp. 1467-1480. DOI 10.1158/2767-9764.CRC-23-0441.
107. KIM, Jong-Hyuk, GRAEF, Ashley, DICKERSON, Erin et MODIANO, Jaime, 2015. **Pathobiology of hemangiosarcoma in dogs: research advances and future perspectives.** *Veterinary Sciences*. 6 novembre 2015. Vol. 2, n° 4, pp. 388-405. DOI 10.3390/vetsci2040388.
108. KING, David M., HACKBARTH, Donald A., KILIAN, Chris M. et CARRERA, Guillermo F., 2009. **Soft-tissue sarcoma metastases identified on abdomen and pelvis CT imaging.** *Clinical Orthopaedics & Related Research*. Novembre 2009. Vol. 467, n° 11, pp. 2838-2844. DOI 10.1007/s11999-009-0989-1.
109. KO, Wai Shan, TAN, Teresa, MO, Kevin W. L., WONG, Pauline S. Y. et CHIU, Tor, 2016. **Use of intraoperative indocyanine green videoangiography to guide cutaneous angiosarcoma excision.** *Plastic and Reconstructive Surgery - Global Open*. Juillet 2016. Vol. 4, n° 7, pp. e808. DOI 10.1097/GOX.0000000000000808.
110. KOLLÁR, András, JONES, Robin L., STACCHIOTTI, Silvia, GELDERBLUM, Hans, GUIDA, Margherita, GRIGNANI, Giorgio, STEEGHS, Niels, SAFWAT, Ahmed, KATZ, David, DUFFAUD, François, SLEIJFER, Stefan, VAN DER GRAAF, Winette T., TOUATI, Nadia, LITIÈRE,

- Sophie, MARREAUD, Sandrine, GRONCHI, Alessandro et KASPER, Bernd, 2017. **Pazopanib in advanced vascular sarcomas: an EORTC Soft Tissue and Bone Sarcoma Group (STBSG) retrospective analysis.** *Acta Oncologica*. 2 janvier 2017. Vol. 56, n° 1, pp. 88-92. DOI 10.1080/0284186X.2016.1234068.
111. KUBO, Tadahiko, FURUTA, Taisuke, JOHAN, Muhammad P. et OCHI, Mitsuo, 2016. **Prognostic significance of 18F-FDG PET at diagnosis in patients with soft tissue sarcoma and bone sarcoma; systematic review and meta-analysis.** *European Journal of Cancer*. Mai 2016. Vol. 58, pp. 104-111. DOI 10.1016/j.ejca.2016.02.007.
112. KUMAR, Rakesh, SHARMA, Punit, SINGH, Harmandeep, SINGHAL, Abhinav et BAL, Chandrasekhar, 2013. **Detection of recurrent cutaneous angiosarcoma of lower extremity with ¹⁸F-fluorodeoxyglucose positron emission tomography-computed tomography: Report of three cases.** *Indian Journal of Dermatology*. 2013. Vol. 58, n° 3, pp. 242. DOI 10.4103/0019-5154.110859.
113. KUSADA, Takeaki, ITO, Makoto, KARUBE, Kennosuke, SHIMOJI, Shizuki, OOTA, Yuka, ZAHA, Mayako, MAEMOTO, Hitoshi, MAKINO, Wataru, ISHIKAWA, Kazuki, TAKEHARA, Shota, ARIGA, Takuro, HEIANNA, Joichi et MURAYAMA, Sadayuki, 2020. **Indocyanine green fluorescence angiography for detection of cutaneous angiosarcoma of the scalp: A case report.** *Photodiagnosis and Photodynamic Therapy*. Décembre 2020. Vol. 32, pp. 102087. DOI 10.1016/j.pdpdt.2020.102087.
114. LABAN, Myron M., NAGARAJAN, Ramya et RIUTTA, Justin C., 2010. **Paucity of muscle metastasis in otherwise widely disseminated cancer: A conundrum.** *American Journal of Physical Medicine & Rehabilitation*. Novembre 2010. Vol. 89, n° 11, pp. 931-935. DOI 10.1097/PHM.0b013e3181f713c3.
115. LAMB, Christopher R., WHITLOCK, James et FOSTER-YEOW, Andrew T. L., 2019. **Prevalence of pulmonary nodules in dogs with malignant neoplasia as determined by CT.** *Veterinary Radiology & Ultrasound*. mai 2019. Vol. 60, n° 3, pp. 300-305. DOI 10.1111/vru.12723.
116. LAMERATO-KOZICKI, Angela R., HELM, Karen M., JUBALA, Cristan M., CUTTER, Gary C. et MODIANO, Jaime F., 2006. **Canine hemangiosarcoma originates from hematopoietic precursors with potential for endothelial differentiation.** *Experimental Hematology*. Juillet 2006. Vol. 34, n° 7, pp. 870-878. DOI 10.1016/j.exphem.2006.04.013.
117. LE ROY, Charlotte, LE PÉCHOUX, Cécile, ALAPETITE, Claire, BAHLEDA, Ratislav, NGO, Carine, HONORÉ, Charles, FARON, Matthieu, LE CESNE, Axel, MIR, Olivier, HAIE-MEDER, Christine, CHARGARI, Cyrus et LEVY, Antonin, 2022. **Inoperable scalp cutaneous angiosarcoma: Complete response after definitive external beam radiation therapy – brachytherapy association.** *Oral Oncology*. Février 2022. Vol. 125, pp. 105715. DOI 10.1016/j.oraloncology.2022.105715.
118. LEBLANC, Amy K., JAKOBY, Bjoern, TOWNSEND, David W. et DANIEL, Gregory B., 2008. **Thoracic and abdominal organ uptake of 2-deoxy-2-[¹⁸F]fluoro- D -glucose (¹⁸FDG) with positron emission tomography in the normal dog.** *Veterinary Radiology & Ultrasound*. Mars 2008. Vol. 49, n° 2, pp. 182-188. DOI 10.1111/j.1740-8261.2008.00348.x.
119. LEE, Yong R., CHOI, Young W., LEE, Kwang J., JEON, Sung C., PARK, Chan K. et HEO, Jae-Nam, 2005. **CT halo sign: the spectrum of pulmonary diseases.** *The British Journal of Radiology*. Septembre 2005. Vol. 78, n° 933, pp. 862-865. DOI 10.1259/bjr/77712845.
120. LI, Xin, HUANG, Wei et HOLMES, James H., 2024. **Dynamic Contrast-Enhanced (DCE) MRI.** *Magnetic Resonance Imaging Clinics of North America*. Février 2024. Vol. 32, n° 1, pp. 47-61. DOI 10.1016/j.mric.2023.09.001.

121. LIN, Li et WANG, Lihong V., 2022. **The emerging role of photoacoustic imaging in clinical oncology.** *Nature Reviews Clinical Oncology*. Juin 2022. Vol. 19, n° 6, pp. 365-384. DOI 10.1038/s41571-022-00615-3.
122. LIU, Zhen-Ling, CHEN, Huan-Huan, ZHENG, Li-Li, SUN, Li-Ping et SHI, Lei, 2023. **Angiogenic signaling pathways and anti-angiogenic therapy for cancer.** *Signal Transduction and Targeted Therapy*. 11 mai 2023. Vol. 8, n° 1, pp. 198. DOI 10.1038/s41392-023-01460-1.
123. LOFT, Annika, JENSEN, Karl Erik, LÖFGREN, Johan, DAUGAARD, Søren et PETERSEN, Michael M., 2013. **PET/MRI for preoperative planning in patients with soft tissue sarcoma: A technical report of two patients.** *Case Reports in Medicine*. 2013. Vol. 2013, pp. 1-4. DOI 10.1155/2013/791078.
124. LU, Hong, MU, Wei, BALAGURUNATHAN, Yoganand, QI, Jin, ABDALAH, Mahmoud A., GARCIA, Alberto L., YE, Zhaoxiang, GILLIES, Robert J. et SCHABATH, Matthew B., 2019. **Multi-window CT based Radiomic signatures in differentiating indolent versus aggressive lung cancers in the National Lung Screening Trial: a retrospective study.** *Cancer Imaging*. Décembre 2019. Vol. 19, n° 1, pp. 45. DOI 10.1186/s40644-019-0232-6.
125. LUBNER, Meghan G., SMITH, Andrew D., SANDRASEGARAN, Kumar, SAHANI, Dushyant V. et PICKHARDT, Perry J., 2017. **CT texture analysis: definitions, applications, biologic correlates, and challenges.** *RadioGraphics*. Septembre 2017. Vol. 37, n° 5, pp. 1483-1503. DOI 10.1148/rg.2017170056.
126. LUCROY, Michael D., CLAUSON, Ryan M., SUCKOW, Mark A., EL-TAYYEB, Ferris et KALINAUSKAS, Ashley, 2020. **Evaluation of an autologous cancer vaccine for the treatment of metastatic canine hemangiosarcoma: a preliminary study.** *BMC Veterinary Research*. Décembre 2020. Vol. 16, n° 1, pp. 447. DOI 10.1186/s12917-020-02675-y.
127. MAÏ, Wilfried, 2018. **Diagnostic MRI in dogs and cats.** Boca Raton : CRC Press. ISBN 978-1-4987-3770-8. 636.089 607572
128. MAIZLIN, Zeev V., SHEWCHUK, Jason R. et CLEMENT, Jason J., 2009. **Easy ways to remember the progression of MRI signal intensity changes of intracranial hemorrhage.** *Canadian Association of Radiologists Journal*. Avril 2009. Vol. 60, n° 2, pp. 88-90. DOI 10.1016/j.carj.2009.02.011.
129. MÄKITIE, Antti A., AGAIMY, Abbas et ALMANGUSH, Alhadi, 2022. **Insight into classification and risk stratification of head and neck squamous cell carcinoma in era of emerging biomarkers with focus on histopathologic parameters.** *Cancers*. 10 novembre 2022. Vol. 14, n° 22, pp. 5514. DOI 10.3390/cancers14225514.
130. MALLOL, Claudia, GUTIERREZ-QUINTANA, Rodrigo, HAMMOND, Gawain, SCHWEIZER-GORGAS, Daniela, DE DECKER, Steven, NOVELLAS, Rosa, ESPADA, Yvonne, OEVERMANN, Anna, ORTEGA, Maria, PARRY, Andrew, COELHO, Ana Maria, GONÇALVES, Rita, STALIN, Catherine et BROCAL, Josep, 2022. **MRI features of canine hemangiosarcoma affecting the central nervous system.** *Veterinary Radiology & Ultrasound*. Mars 2022. Vol. 63, n° 2, pp. 185-196. DOI 10.1111/vru.13041.
131. MARCONATO, Laura, TIRABOSCHI, Luca, ARALLA, Marina, SABATTINI, Silvia, MELACARNE, Alessia, AGNOLI, Chiara, BALBONI, Andrea, SALVI, Marta, FOGLIA, Armando, PUNZI, Sofia, ROMAGNOLI, Noemi et RESCIGNO, Maria, 2023. **A phase 2, single-arm, open-label clinical trial on adjuvant peptide-based vaccination in dogs with aggressive hemangiosarcoma undergoing surgery and chemotherapy.** *Cancers*. 22 août 2023. Vol. 15, n° 17, pp. 4209. DOI 10.3390/cancers15174209.

132. MAROLF, Angela, SPECHT, Andrew, THOMPSON, Margret et CASTLEMAN, William, 2006. **Imaging diagnosis: penile hemangiosarcoma.** *Veterinary Radiology & Ultrasound*. Septembre 2006. Vol. 47, n° 5, pp. 474-475. DOI 10.1111/j.1740-8261.2006.00172.x.
133. MARONEZI, Marjory Cristina, CARNEIRO, Rafael Kretzer, DA CRUZ, Igor Cezar Kniphoff, DE OLIVEIRA, Ana Paula Luiz, DE NARDI, Andriago Barboza, PAVAN, Letícia, DEL'AGUILA-SILVA, Priscila, USCATEGUI, Ricardo Andrés Ramirez et FELICIANO, Marcus Antônio Rossi, 2022. **Accuracy of B-mode ultrasound and ARFI elastography in predicting malignancy of canine splenic lesions.** *Scientific Reports*. 11 mars 2022. Vol. 12, n° 1, pp. 4252. DOI 10.1038/s41598-022-08317-7.
134. MEGQUIER, Kate, TURNER-MAIER, Jason, SWOFFORD, Ross, KIM, Jong-Hyuk, SARVER, Aaron L., WANG, Chao, SAKTHIKUMAR, Sharadha, JOHNSON, Jeremy, KOLTOOKIAN, Michele, LEWELLEN, Mitzi, SCOTT, Milcah C., SCHULTE, Ashley J., BORST, Luke, TONOMURA, Noriko, ALFOLDI, Jessica, PAINTER, Corrie, THOMAS, Rachael, KARLSSON, Elinor K., BREEN, Matthew, MODIANO, Jaime F., ELVERS, Ingegerd et LINDBLADTOH, Kerstin, 2019. **Comparative genomics reveals shared mutational landscape in canine hemangiosarcoma and human angiosarcoma.** *Molecular Cancer Research*. 1 décembre 2019. Vol. 17, n° 12, pp. 2410-2421. DOI 10.1158/1541-7786.MCR-19-0221.
135. MERDASA, Aboma, BERGGREN, Johanna, TENLAND, Kajsa, STRIDH, Magne, HERNANDEZ-PALACIOS, Julio, GUSTAFSSON, Nils, SHEIKH, Rafi et MALMSJÖ, Malin, 2023. **Oxygen saturation mapping during reconstructive surgery of human forehead flaps with hyperspectral imaging and spectral unmixing.** *Microvascular Research*. Novembre 2023. Vol. 150, pp. 104573. DOI 10.1016/j.mvr.2023.104573.
136. MOORE, Angela, HENDON, Aaron, HESTER, Molly et SAMAYOA, Luis, 2008. **Secondary angiosarcoma of the breast: can imaging findings aid in the diagnosis?** *The Breast Journal*. Mai 2008. Vol. 14, n° 3, pp. 293-298. DOI 10.1111/j.1524-4741.2008.00577.x.
137. MULEYA, Janet S., TAURA, Yasuho, NAKAICHI, Munekazu, NAKAMA, Sanenori et TAKEUCHI, Akira, 1997. **Appearance of canine abdominal tumors with magnetic resonance imaging using a low field permanent magnet.** *Veterinary Radiology & Ultrasound*. Novembre 1997. Vol. 38, n° 6, pp. 444-447. DOI 10.1111/j.1740-8261.1997.tb00869.x.
138. MULLIN, Christine et CLIFFORD, Craig A., 2019. **Histiocytic sarcoma and hemangiosarcoma update.** *Veterinary Clinics of North America: Small Animal Practice*. Septembre 2019. Vol. 49, n° 5, pp. 855-879. DOI 10.1016/j.cvsm.2019.04.009.
139. MULLIN, Christine et CLIFFORD, Craig A., 2019. **Hemangiosarcoma.** In: VAIL, David M., THAMM, Douglas H. et LIPTAK, Julius M., 2020. *Withrow and MacEwen's small animal clinical oncology*. Sixth edition. Edinburg New York : Elsevier, pp. 773-778. ISBN 978-0-323-59496-7.
140. MULLIN, Christine et CLIFFORD, Craig A., 2024. **Hemangiosarcoma.** In: CÔTÉ, Etienne et ETTINGER, Stephen J. (éd.), 2024. *Ettinger's textbook of veterinary internal medicine*. Ninth edition. Philadelphia, PA : Elsevier, pp. 6420-6450. ISBN 978-0-443-10785-6.
141. NAIMI, Adel, MOHAMMED, Rebar N., RAJI, Ahmed, CHUPRADIT, Supat, YUMASHEV, Alexei Valerievich, SUKSATAN, Wanich, SHALABY, Mohammed Nader, THANGAVELU, Lakshmi, KAMRAVA, Siavash, SHOMALI, Navid, SOHRABI, Armin D., ADILI, Ali, NOROOZI-AGHIDEH, Ali et RAZEGHIAN, Ehsan, 2022. **Tumor immunotherapies by immune checkpoint inhibitors (ICIs); the pros and cons.** *Cell Communication and Signaling*. 7 avril 2022. Vol. 20, n° 1, pp. 44. DOI 10.1186/s12964-022-00854-y.
142. NAKA, Norifumi, OHSAWA, Masahiko, TOMITA, Yasuhiko, KANNO, Hiroyuki, AOZASA,

- Katsuyuki et UCHIDA, Atsumasa, 1995. **Angiosarcoma in Japan. A review of 99 cases.** *Cancer*. 15 février 1995. Vol. 75, n° 4, pp. 989-996. DOI 10.1002/1097-0142(19950215)75:4<989::AID-CNCR2820750414>3.0.CO;2-K.
143. NAKAMURA, Kensuke, TAKAGI, Satoshi, SASAKI, Noboru, BANDULA KUMARA, Wickramasekara Rajapakshage, MURAKAMI, Masahiro, OHTA, Hiroshi, YAMASAKI, Masahiro et TAKIGUCHI, Mitsuyoshi, 2010. **Contrast-enhanced ultrasonography for characterization of canine focal liver lesions.** *Veterinary Radiology & Ultrasound*. Janvier 2010. Vol. 51, n° 1, pp. 79-85. DOI 10.1111/j.1740-8261.2009.01627.x.
144. NEMANIC, Sarah, LONDON, Cheryl A. et WISNER, Erik R., 2006. **Comparison of thoracic radiographs and single breath-hold helical CT for detection of pulmonary nodules in dogs with metastatic neoplasia.** *Journal of Veterinary Internal Medicine*. 2006. Vol. 20, n° 3, pp. 508. DOI 10.1892/0891-6640(2006)20[508:COTRAS]2.0.CO;2.
145. NGUYEN, Sarah M., THAMM, Douglas H., VAIL, David M. et LONDON, Cheryl A., 2015. **Response evaluation criteria for solid tumours in dogs (v1.0): a Veterinary Cooperative Oncology Group (VCOG) consensus document.** *Veterinary and Comparative Oncology*. Septembre 2015. Vol. 13, n° 3, pp. 176-183. DOI 10.1111/vco.12032.
146. NÓBREGA, Daniela F., SEHABER, Vera F., MADUREIRA, Raquel et BRACARENSE, Ana Paula F.R.L., 2019. **Canine cutaneous haemangiosarcoma: biomarkers and survival.** *Journal of Comparative Pathology*. Janvier 2019. Vol. 166, pp. 87-96. DOI 10.1016/j.jcpa.2018.10.181.
147. NYKAMP, Stephanie, RANDALL, Elissa, 2019. **Diagnostic imaging in oncology.** In: VAIL, David M., THAMM, Douglas H. et LIPTAK, Julius M., 2020. *Withrow and MacEwen's small animal clinical oncology*. Sixth edition. Edinburgh New York : Elsevier, pp. 113-125. ISBN 978-0-323-59496-7.
148. OHLERTH, Sabine, DENNLER, Maja, RÜEFLI, Eliane, HAUSER, Brigitte, POIRIER, Valérie, SIEBECK, Nadine, ROOS, Michael et KASER-HOTZ, Barbara, 2008. **Contrast harmonic imaging characterization of canine splenic lesions.** *Journal of Veterinary Internal Medicine*. Septembre 2008. Vol. 22, n° 5, pp. 1095-1102. DOI 10.1111/j.1939-1676.2008.0154.x.
149. OHSAWA, Masahiro, NAKA, Nobuhito, TOMITA, Yasuo, KAWAMORI, Daisuke, KANNO, Hiroshi et AOZASA, Keiichi, 1995. **Use of immunohistochemical procedures in diagnosing angiosarcoma. Evaluation of 98 cases.** *Cancer*. 15 juin 1995. Vol. 75, n° 12, pp. 2867-2874. DOI 10.1002/1097-0142(19950615)75:12<2867::aid-cncr2820751212>3.0.co;2-8.
150. OISO, Naoki, MATSUDA, Hiromasa et KAWADA, Akira, 2013. **Various colour gradations as a dermatoscopic feature of cutaneous angiosarcoma of the scalp.** *Australasian Journal of Dermatology*. Février 2013. Vol. 54, n° 1, pp. 36-38. DOI 10.1111/j.1440-0960.2012.00885.x.
151. OLCOTT, Clara M. et KARAKLA, Daniel W., 2017. **Innovative application of intraoperative laser-assisted fluorescence angiography in resection of an angiosarcoma of the scalp.** *American Journal of Otolaryngology*. Novembre 2017. Vol. 38, n° 6, pp. 710-712. DOI 10.1016/j.amjoto.2017.08.006.
152. O'NEILL, Ailbhe C, D'ARCY, Clare, MCDERMOTT, Enda, O'DOHERTY, Ann, QUINN, Cecily et MCNALLY, Sorcha, 2014. **Magnetic resonance imaging appearances in primary and secondary angiosarcoma of the breast.** *Journal of Medical Imaging and Radiation Oncology*. Avril 2014. Vol. 58, n° 2, pp. 208-212. DOI 10.1111/1754-9485.12100.
153. ORANGES, Thiago, JANOWSKA, Agnieszka, VITALI, Serena, LOGGINI, Bruno, IZZETTI, Roberta, ROMANELLI, Marco et DINI, Vincenzo, 2020. **Dermatoscopic and ultra-high frequency**

- ultrasound evaluation in cutaneous postradiation angiosarcoma.** *Journal of the European Academy of Dermatology and Venereology* [en ligne]. novembre 2020. Vol. 34, n° 11. [Consulté le 9 octobre 2023]. DOI 10.1111/jdv.16583. Disponible à l'adresse : <https://onlinelibrary.wiley.com/doi/10.1111/jdv.16583>
154. PAN, Zhijie, AN, Zhou, LI, Yanyuan et ZHOU, Jianying, 2015. **Diffuse alveolar hemorrhage due to metastatic angiosarcoma of the lung: A case report.** *Oncology Letters*. Décembre 2015. Vol. 10, n° 6, pp. 3853-3855. DOI 10.3892/ol.2015.3820.
155. PAWLIK, Timothy M., PAULINO, Augusto F., MCGINN, Cornelius J., BAKER, Laurence H., COHEN, Deborah S., MORRIS, Jeffery S., REES, Riley et SONDAK, Vernon K., 2003. **Cutaneous angiosarcoma of the scalp: A multidisciplinary approach.** *Cancer*. 15 octobre 2003. Vol. 98, n° 8, pp. 1716-1726. DOI 10.1002/cncr.11667.
156. PEDERSEN, Jesper Holst, SAGHIR, Zaigham, WILLE, Mathilde Marie Winkler, THOMSEN, Laura Hohwü, SKOV, Birgit Guldhammer et ASHRAF, Haseem, 2016. **Ground-glass opacity lung nodules in the era of lung cancer CT screening: radiology, pathology, and clinical management.** *Oncology (Williston Park, N.Y.)*. Mars 2016. Vol. 30, n° 3, pp. 266-274.
157. PENNINCK, Dominique, ANJOU, Marc-André d', MELLOR, Beth et D'ANJOU, Marc-André (éd.), 2015. **Atlas of small animal ultrasonography.** Second edition. Ames, Iowa : Wiley Blackwell. ISBN 978-1-118-35998-3.
158. PERKINS, Jonathan A., SIDHU, Manrita, MANNING, Scott C., GHIONI, Victor et SZE, Raymond, 2005. **Three-dimensional CT angiography imaging of vascular tumors of the head and neck.** *International Journal of Pediatric Otorhinolaryngology*. Mars 2005. Vol. 69, n° 3, pp. 319-325. DOI 10.1016/j.ijporl.2004.10.008.
159. PERROT, Jean-Luc, HABOUGIT, Clémence, BIRON SCHNEIDER, Anne-Catherine, COUZAN, Christophe, TOGNETTI, Luca, RUBEGNI, Piergiacomo et CINOTTI, Edouard, 2019. **Apport de la microscopie confocale par réflectance in vivo et de l'échographie HD dans le diagnostic d'un angiosarcome du sein.** *Annales de Dermatologie et de Vénérologie*. Mai 2019. Vol. 146, n° 5, pp. 410-413. DOI 10.1016/j.annder.2018.12.008.
160. PETERSON, Mark E. et BROOME, Michael R., 2015. **Thyroid scintigraphy findings in 2096 cats with hyperthyroidism.** *Veterinary Radiology & Ultrasound*. Janvier 2015. Vol. 56, n° 1, pp. 84-95. DOI 10.1111/vru.12165.
161. PICKHARDT, Perry J., KITCHIN, Douglas, LUBNER, Meghan G., GANESHAN, Dhakshina M., BHALLA, Sanjeev et COVEY, Anne M., 2015. **Primary hepatic angiosarcoma: multi-institutional comprehensive cancer centre review of multiphasic CT and MR imaging in 35 patients.** *European Radiology*. Février 2015. Vol. 25, n° 2, pp. 315-322. DOI 10.1007/s00330-014-3442-0.
162. PIMENTEL, Pedro Antônio Bronhara, GIULIANO, Antonio, BĘCZKOWSKI, Paweł Marek et HORTA, Rodrigo Dos Santos, 2023. **Molecular profile of canine hemangiosarcoma and potential novel therapeutic targets.** *Veterinary Sciences*. 5 juin 2023. Vol. 10, n° 6, pp. 387. DOI 10.3390/vetsci10060387.
163. POHAR-MARINŠEK, Željka et LAMOVEC, Janez, 2010. **Angiosarcoma in FNA smears: diagnostic accuracy, morphology, immunocytochemistry and differential diagnoses.** *Cytopathology*. Octobre 2010. Vol. 21, n° 5, pp. 311-319. DOI 10.1111/j.1365-2303.2009.00726.x.
164. POPE, Whitney B., 2018. **Brain metastases: neuroimaging.** In : *Handbook of Clinical Neurology* [en ligne]. Elsevier. pp. 89-112. ISBN 978-0-12-811161-1. Disponible à l'adresse :

<https://linkinghub.elsevier.com/retrieve/pii/B9780128111611000074>.

165. POPPER, Hans, THOMAS, Lewis B., TELLES, Norman C., FALK, Henry et SELIKOFF, Irving J., 1978. **Development of hepatic angiosarcoma in man induced by vinyl chloride, thorotrast, and arsenic. Comparison with cases of unknown etiology.** *The American Journal of Pathology*. août 1978. Vol. 92, n° 2, pp. 349-376.
166. QIU, Da-Sheng, XU, Li-Ying et SHAMES, Salman, 2014. **The value of 18F-fluorodeoxyglucose positron emission tomography combined with computed tomography in the detection and characterization of soft tissue metastasis.** *Molecular and Clinical Oncology*. Septembre 2014. Vol. 2, n° 5, pp. 761-766. DOI 10.3892/mco.2014.312.
167. RAJADHYAKSHA, Milind, GONZÁLEZ, Salvador, ZAVISLAN, James M., ROX ANDERSON, R. et WEBB, Robert H., 1999. **In vivo confocal scanning laser microscopy of human skin II: advances in instrumentation and comparison with histology.** *Journal of Investigative Dermatology*. Septembre 1999. Vol. 113, n° 3, pp. 293-303. DOI 10.1046/j.1523-1747.1999.00690.x.
168. RAJAGOPALAN, Venkatesh, JESTY, Stephanie A., CRAIG, Lynette E. et GOMPFF, Robin, 2013. **Comparison of presumptive echocardiographic and definitive diagnoses of cardiac tumors in dogs.** *Journal of Veterinary Internal Medicine*. Septembre 2013. Vol. 27, n° 5, pp. 1092-1096. DOI 10.1111/jvim.12134.
169. RAMAKRISHNAN, Neeraj, MOKHTARI, Ryan, CHARVILLE, Gregory W., BUI, Nam et GANJOO, Kristen, 2022. **Cutaneous angiosarcoma of the head and neck—A retrospective analysis of 47 patients.** *Cancers*. 8 août 2022. Vol. 14, n° 15, pp. 3841. DOI 10.3390/cancers14153841.
170. RANDALL, Elissa K., 2016. **PET-computed tomography in veterinary medicine.** *Veterinary Clinics of North America: Small Animal Practice*. Mai 2016. Vol. 46, n° 3, pp. 515-533. DOI 10.1016/j.cvsm.2015.12.008.
171. RATTERREE, William, GIEGER, Tracy, PARIAUT, Romain, SAELINGER, Carley et STRICKLAND, Keith, 2012. **Value of echocardiography and electrocardiography as screening tools prior to doxorubicin administration.** *Journal of the American Animal Hospital Association*. 1 mars 2012. Vol. 48, n° 2, pp. 89-96. DOI 10.5326/JAAHA-MS-5680.
172. RAVASIN, Alice, BORRELLI, Roberto, PASINI, Valeria et GONFIOTTI, Alessandro, 2023. **Cutaneous angiosarcoma rapidly spreading multiple metastatic lung lesions.** *European Journal of Cardio-Thoracic Surgery*. 3 avril 2023. Vol. 63, n° 4, pp. ezad145. DOI 10.1093/ejcts/ezad145.
173. RAVI, Vinod, SUBRAMANIAM, Aparna, ZHENG, Jing, AMINI, Behrang, TRINH, Van A., JOSEPH, Jocelyn, MENNEL, Robert G., BISHOP, Andrew J., STURGIS, Erich M., GOEPFERT, Ryan P., YALAMANCHILI, Sudha, BOTELLO, Gilberto, STEPHEN, Bettzy, PIHA-PAUL, Sarina A., PATEL, Anisha B., LAZAR, Alexander J., CONLEY, Anthony P., BENJAMIN, Robert S., PATEL, Shreyaskumar R., FUTREAL, Phillip A., SOMAIAH, Neeta et NAING, Aung, 2022. **Clinical activity of checkpoint inhibitors in angiosarcoma: A retrospective cohort study.** *Cancer*. 15 septembre 2022. Vol. 128, n° 18, pp. 3383-3391. DOI 10.1002/cncr.34370.
174. RAZEK, Ahmed Abdel et HUANG, Benjamin Y., 2011. **Soft tissue tumors of the head and neck: imaging-based review of the WHO classification.** *RadioGraphics*. Novembre 2011. Vol. 31, n° 7, pp. 1923-1954. DOI 10.1148/rg.317115095.
175. RENN, Andrew, ADEJOLU, Morounkeji, MESSIOU, Christina, BHALUDIN, Bunty, STRAUSS, Dirk C., THWAY, Khin et MOSKOVIC, Elaine, 2021. **Overview of malignant soft-tissue sarcomas of the limbs.** *Clinical Radiology*. Décembre 2021. Vol. 76, n° 12, pp. 940.e1-940.e16. DOI 10.1016/j.crad.2021.08.011.

176. REQUENA, Carmen, ALSINA, Mireia, MORGADO-CARRASCO, Daniel, CRUZ, Jaume, SANMARTÍN, Olga, SERRA-GUILLEN, César et LLOMBART, Begoña, 2018. **Sarcoma de Kaposi y angiosarcoma cutáneo: directrices para el diagnóstico y tratamiento.** *Actas Dermo-Sifiliográficas*. Décembre 2018. Vol. 109, n° 10, pp. 878-887. DOI 10.1016/j.ad.2018.06.013.
177. ROBERGE, David, VAKILIAN, Siavosh, ALABED, Yazan Z., TURCOTTE, Robert E., FREEMAN, Carolyn R. et HICKESON, Marc, 2012. **FDG PET/CT in initial staging of adult soft-tissue sarcoma.** *Sarcoma*. 2012. Vol. 2012, pp. 1-7. DOI 10.1155/2012/960194.
178. ROBINSON, Katherine L., BRYAN, Margaret E., ATKINSON, Ellyn S., KEELER, Matthew R., HAHN, Allen W. et BRYAN, Jeffrey N., 2020. **Neutering is associated with developing hemangiosarcoma in dogs in the Veterinary Medical Database: An age and time-period matched case-control study (1964-2003).** *The Canadian Veterinary Journal = La Revue Veterinaire Canadienne*. Mai 2020. Vol. 61, n° 5, pp. 499-504.
179. ROCHA, Martha S.T., LUCCI, Carolina M., DOS SANTOS, Jairo A.M., LONGO, João Paulo F., MUEHLMANN, Luis Alexandre et AZEVEDO, Ricardo B., 2019. **Photodynamic therapy for cutaneous hemangiosarcoma in dogs.** *Photodiagnosis and Photodynamic Therapy*. Septembre 2019. Vol. 27, pp. 39-43. DOI 10.1016/j.pdpdt.2019.05.026.
180. RONCHI, Andrea, COZZOLINO, Immacolata, ZITO MARINO, Federica, DE CHIARA, Annarosaria, ARGENZIANO, Giuseppe, MOSCARELLA, Elvira, PAGLIUCA, Francesca et FRANCO, Renato, 2020. **Primary and secondary cutaneous angiosarcoma: Distinctive clinical, pathological and molecular features.** *Annals of Diagnostic Pathology*. Octobre 2020. Vol. 48, pp. 151597. DOI 10.1016/j.anndiagpath.2020.151597.
181. ROSEN, Ryan D. et SAPRA, Amit, 2023. **TNM Classification.** In : *StatPearls* [en ligne]. Treasure Island (FL) : StatPearls Publishing. [Consulté le 9 octobre 2023]. Disponible à l'adresse : <http://www.ncbi.nlm.nih.gov/books/NBK553187/NBK553187>.
182. ROSENFELD, David J., CAPPEL, Mark A. et TOLKACHJOV, Stanislav N., 2021. **Cutaneous mesenchymal tumors treated with Mohs micrographic surgery: a comprehensive review.** *International Journal of Dermatology*. Novembre 2021. Vol. 60, n° 11, pp. 1334-1342. DOI 10.1111/ijd.15500.
183. ROSSI, Alice Nadia, VERONESI, Giulia et DIKA, Emi, 2023. **The role of confocal microscopy in recurrent cutaneous angiosarcoma.** *Skin Research and Technology*. Août 2023. Vol. 29, n° 8, pp. e13423. DOI 10.1111/srt.13423.
184. ROUHANI, Panta, FLETCHER, Christopher D. M., DEVESA, Susan S. et TORO, Jorge R., 2008. **Cutaneous soft tissue sarcoma incidence patterns in the U.S.: An analysis of 12,114 cases.** *Cancer*. Août 2008. Vol. 113, n° 3, pp. 616-627. DOI 10.1002/cncr.23571.
185. SABATTINI, Sabrina et BETTINI, Giovanni, 2009. **An immunohistochemical analysis of canine haemangioma and haemangiosarcoma.** *Journal of Comparative Pathology*. Février 2009. Vol. 140, n° 2-3, pp. 158-168. DOI 10.1016/j.jcpa.2008.10.006.
186. SALMINEN, Samuli Henri, SAMPO, Mika M, BÖHLING, Tom O, SALO, Juho, TARKKANEN, Maija, BLOMQVIST, Carl P et HUKKINEN, Katja, 2022. **Radiation-associated angiosarcoma of the breast: analysis of diagnostic tools in a registry-based population.** *Acta Radiologica*. Janvier 2022. Vol. 63, n° 1, pp. 22-27. DOI 10.1177/0284185120980142.
187. SANDERS, Linda M., GROVES, Arthur C. et SCHAEFER, Sara, 2006. **Cutaneous angiosarcoma of the breast on MRI.** *American Journal of Roentgenology*. Août 2006. Vol. 187, n° 2, pp. W143-W146. DOI 10.2214/AJR.05.1940.

188. SCELSE, Chris L., WANG, Allan, GARVIN, Corey M., BAJAJ, Manish, FORSEEN, Scott E. et GILBERT, Bruce C., 2019. **Head and neck sarcomas: A review of clinical and imaging findings based on the 2013 World Health Organization classification.** *American Journal of Roentgenology*. Mars 2019. Vol. 212, n° 3, pp. 644-654. DOI 10.2214/AJR.18.19894.
189. SCHNEIDER, Caroline A, RASBAND, Wayne S et ELICEIRI, Kevin W, 2012. **NIH image to ImageJ: 25 years of image analysis.** *Nature Methods*. Juillet 2012. Vol. 9, n° 7, pp. 671-675. DOI 10.1038/nmeth.2089.
190. SCHULER, Markus Kajo, PLATZEK, Ivan, BEUTHIEN-BAUMANN, Bettina, FENCHEL, Michael, EHNINGER, Gerhard et VAN DEN HOFF, Jörg, 2015. **18F-FDG PET/MRI for therapy response assessment in sarcoma: comparison of PET and MR imaging results.** *Clinical Imaging*. Septembre 2015. Vol. 39, n° 5, pp. 866-870. DOI 10.1016/j.clinimag.2015.05.014.
191. SCHULTHEISS, Patricia C., 2004. **A retrospective study of visceral and nonvisceral hemangiosarcoma and hemangiomas in domestic animals.** *Journal of Veterinary Diagnostic Investigation*. Novembre 2004. Vol. 16, n° 6, pp. 522-526. DOI 10.1177/104063870401600606.
192. SCHULTZ, Ryan M., PUCHALSKI, Sarah M., KENT, Michael et MOORE, Peter F., 2007. **Skeletal lesions of histiocytic sarcoma in nineteen dogs.** *Veterinary Radiology & Ultrasound*. Novembre 2007. Vol. 48, n° 6, pp. 539-543. DOI 10.1111/j.1740-8261.2007.00292.x.
193. SCHWARZ, Tobias et SAUNDERS, Jimmy (éd.), 2011. *Veterinary computed tomography*. Chichester, West Sussex, UK ; Ames, Iowa : Wiley-Blackwell. ISBN 978-0-8138-1747-7. SF757.8 .V48 2011
194. SEILER, Stefanie M. F., BAUMGARTNER, Christine, HIRSCHBERGER, Johannes, BEER, Ambros J., BRÜHSCHWEIN, Andreas, KREUTZMANN, Nina, LABERKE, Silja, WERGIN, Melanie C., MEYER-LINDENBERG, Andrea, BRANDL, Johanna, VON THADEN, Anne-Kathrin, FARRELL, Eliane et SCHWAIGER, Markus, 2015. **Comparative oncology: evaluation of 2-Deoxy-2-[18F]fluoro-D-glucose (FDG) positron emission tomography/computed tomography (PET/CT) for the staging of dogs with malignant tumors.** PAULMURUGAN, Ramasamy (éd.), *PLOS ONE*. 12 juin 2015. Vol. 10, n° 6, pp. e0127800. DOI 10.1371/journal.pone.0127800.
195. SENTÜRK, Senem, OĞUZ, Kader Karli et CILA, Ayşenur, 2009. **Dynamic contrast-enhanced susceptibility-weighted perfusion imaging of intracranial tumors: a study using a 3T MR scanner.** *Diagnostic and Interventional Radiology (Ankara, Turkey)*. Mars 2009. Vol. 15, n° 1, pp. 3-12.
196. SEUTE, Tatjana, LEFFERS, Pieter, TEN VELDE, Guul P.M. et TWIJNSTRA, Albert, 2008. **Detection of brain metastases from small cell lung cancer: Consequences of changing imaging techniques (CT versus MRI).** *Cancer*. 15 avril 2008. Vol. 112, n° 8, pp. 1827-1834. DOI 10.1002/cncr.23361.
197. SHARMA, Ajay, THOMPSON, Margret S., SCRIVANI, Peter V., DYKES, Nathan L., YEAGER, Amy E., FREER, Sean R. et ERB, Hollis N., 2011. **Comparison of radiography and ultrasonography for diagnosing small-intestinal mechanical obstruction in vomiting dogs.** *Veterinary Radiology & Ultrasound*. Mai 2011. Vol. 52, n° 3, pp. 248-255. DOI 10.1111/j.1740-8261.2010.01791.x.
198. SHARON, Cimarron E., STRAKER, Richard J., SHANNON, Adrienne B., SHABASON, Jacob E., ZHANG, Paul J. L., FRAKER, Douglas L., MIURA, John T. et KARAKOUSIS, Giorgos C., 2022. **Neoadjuvant radiation for cutaneous and soft tissue angiosarcoma.** *Journal of Surgical Oncology*. Mars 2022. Vol. 125, n° 3, pp. 509-515. DOI 10.1002/jso.26727.

199. SHIN, Jin Yong, ROH, Si-Gyun, LEE, Nae-Ho et YANG, Kyung-Moo, 2017. **Predisposing factors for poor prognosis of angiosarcoma of the scalp and face: Systematic review and meta-analysis.** *Head & Neck*. Février 2017. Vol. 39, n° 2, pp. 380-386. DOI 10.1002/hed.24554.
200. SHIU, Kai-Biu, FLORY, Andrea B., ANDERSON, Christie L., WYPIJ, Jackie, SABA, Corey, WILSON, Heather, KURZMAN, Ilene et CHUN, Ruthanne, 2011. **Predictors of outcome in dogs with subcutaneous or intramuscular hemangiosarcoma.** *Journal of the American Veterinary Medical Association*. 15 février 2011. Vol. 238, n° 4, pp. 472-479. DOI 10.2460/javma.238.4.472.
201. SHON, Wonwoo et BILLINGS, Steven D., 2017. **Cutaneous malignant vascular neoplasms.** *Clinics in Laboratory Medicine*. Septembre 2017. Vol. 37, n° 3, pp. 633-646. DOI 10.1016/j.cll.2017.06.004.
202. SHWEIKEH, Faris, BUKAVINA, Laura, SAEED, Kashif, SARKIS, Reem, SUNEJA, Aarushi, SWEISS, Fadi et DRAZIN, Doniel, 2014. **Brain metastasis in bone and soft tissue cancers: A review of incidence, interventions, and outcomes.** *Sarcoma*. 2014. Vol. 2014, pp. 1-19. DOI 10.1155/2014/475175.
203. SINHA, Ricky, SAGE, Will et WATTS, Colin, 2017. **The evolving clinical management of cerebral metastases.** *European Journal of Surgical Oncology (EJSO)*. juillet 2017. Vol. 43, n° 7, pp. 1173-1185. DOI 10.1016/j.ejso.2016.10.006.
204. SINNAMON, Andrew J., NEUWIRTH, Madalyn G., MCMILLAN, Matthew T., ECKER, Brett L., BARTLETT, Edmund K., ZHANG, Paul J., KELZ, Rachel R., FRAKER, Douglas L., ROSES, Robert E. et KARAKOUSIS, Giorgos C., 2016. **A prognostic model for resectable soft tissue and cutaneous angiosarcoma: Prognosticating Resectable Angiosarcoma.** *Journal of Surgical Oncology*. Octobre 2016. Vol. 114, n° 5, pp. 557-563. DOI 10.1002/jso.24352.
205. SKUBITZ, Keith M. et HADDAD, Philip A., 2005. **Paclitaxel and pegylated-liposomal doxorubicin are both active in angiosarcoma.** *Cancer*. 15 juillet 2005. Vol. 104, n° 2, pp. 361-366. DOI 10.1002/cncr.21140.
206. SNYDER, Jackie M., LIPITZ, Lara, SKORUPSKI, Katherine A., SHOFER, Francis S. et VAN WINKLE, Timothy J., 2008. **Secondary intracranial neoplasia in the dog: 177 cases (1986–2003).** *Journal of Veterinary Internal Medicine*. Janvier 2008. Vol. 22, n° 1, pp. 172-177. DOI 10.1111/j.1939-1676.2007.0002.x.
207. SPIKER, Alison M., MANGLA, Ankit et RAMSEY, Michael L., 2023. **Angiosarcoma.** In : *StatPearls* [en ligne]. Treasure Island (FL) : StatPearls Publishing. [Consulté le 9 octobre 2023]. Disponible à l'adresse : <http://www.ncbi.nlm.nih.gov/books/NBK441983/NBK441983>.
208. STEWART, Fred W. et TREVES, Norman, 1948. **Lymphangiosarcoma in postmastectomy lymphedema. A report of six cases in elephantiasis chirurgica.** *Cancer*. Mai 1948. Vol. 1, n° 1, pp. 64-81. DOI 10.1002/1097-0142(194805)1:1<64::AID-CNCR2820010105>3.0.CO;2-W.
209. STONEHAM, Sophie, HUNTER, Alys, RAAHIMI, Mina, LIVESEY, Amy, MITCHELL, Charles D et KEOHANE, Stephen, 2023. **Cutaneous sarcoma: a review and practical approach to management.** *Clinical and Experimental Dermatology*. 21 juillet 2023. Vol. 48, n° 8, pp. 866-872. DOI 10.1093/ced/llad166.
210. STRIDH, Magne, DAHLSTRAND, Ulf, NAUMOVSKA, Magdalena, ENGELSBURG, Karl, GESSLEIN, Bodil, SHEIKH, Rafi, MERDASA, Aboma et MALMSJÖ, Malin, 2024. **Functional and molecular 3D mapping of angiosarcoma tumor using non-invasive laser speckle, hyperspectral, and photoacoustic imaging.** *Orbit*. 9 avril 2024. pp. 1-11. DOI 10.1080/01676830.2024.2331718.

211. SUPHONKHAN, Jidapa, KLAYMONGKOL, Chananchida, KHOMSIRI, Wijitra, WANPROM, Jedsada, JEAMSRIPONG, Saharuetai, CHIMNAKBOON, Narisara, RUNGSIPIPAT, Anudep et RADTANAKATIKANON, Araya, 2024. **Retrospective study of clinicopathological changes and prediction model for canine vascular neoplasms.** *Veterinary Sciences*. 26 avril 2024. Vol. 11, n° 5, pp. 189. DOI 10.3390/vetsci11050189.
212. SUROV, Alexey, KÖHLER, Johanne, WIENKE, Andreas, GUFLER, Hubert, BACH, Andreas Gunter, SCHRAMM, Dominik, BEHRMANN, Curd et SPIELMANN, Rolf Peter, 2014. **Muscle metastases: comparison of features in different primary tumours.** *Cancer Imaging*. Décembre 2014. Vol. 14, n° 1, pp. 21. DOI 10.1186/1470-7330-14-21.
213. SUZUKI, Gen, MASUI, Koji, WATANABE, Sho, YAMAZAKI, Hideya, TAKENAKA, Tadashi, ASAI, Jun, MARUYAMA, Ayano et YAMADA, Kei, 2021. **A successful approach for angiosarcoma of the scalp using helical tomotherapy and customized surface mold brachytherapy: A case report.** *Medicine*. 10 décembre 2021. Vol. 100, n° 49, pp. e28210. DOI 10.1097/MD.00000000000028210.
214. SUZUKI, Tamami, HENSHAW, Michael James, YANAGI, Teruki et AOSHIMA, Keisuke, 2024. **Current understanding of comparative pathology and prospective research approaches for canine hemangiosarcoma.** *Research in Veterinary Science*. Février 2024. Vol. 167, pp. 105120. DOI 10.1016/j.rvsc.2023.105120.
215. SZIVEK, Amanda, BURNS, Richard E., GERICOTA, Bruno, AFFOLTER, Verena K., KENT, Michael S., RODRIGUEZ, Carlos O. et SKORUPSKI, Katherine A., 2012. **Clinical outcome in 94 cases of dermal haemangiosarcoma in dogs treated with surgical excision: 1993-2007.** *Veterinary and Comparative Oncology*. Mars 2012. Vol. 10, n° 1, pp. 65-73. DOI 10.1111/j.1476-5829.2011.00282.x.
216. TAMBURINI, Beth A, PHANG, Tzu L, FOSMIRE, Susan P, SCOTT, Milcah C, TRAPP, Susan C, DUCKETT, Megan M, ROBINSON, Sally R, SLANSKY, Jill E, SHARKEY, Leslie C, CUTTER, Gary R, WOJCIESZYN, John W, BELLGRAU, Donald, GEMMILL, Robert M, HUNTER, Lawrence E et MODIANO, Jaime F, 2010. **Gene expression profiling identifies inflammation and angiogenesis as distinguishing features of canine hemangiosarcoma.** *BMC Cancer*. Décembre 2010. Vol. 10, n° 1, pp. 619. DOI 10.1186/1471-2407-10-619.
217. TATEISHI, Utaroh, HASEGAWA, Takahiro, MURAMATSU, Yoshifumi et MORIYAMA, Noriyuki, 2003. **Hepatic metastases of soft tissue angiosarcoma: CT and MR imaging findings.** *Abdominal Imaging*. Octobre 2003. Vol. 28, n° 5, pp. 660-664. DOI 10.1007/s00261-003-0008-z.
218. TATEISHI, Ukihide, HASEGAWA, Tadashi, KUSUMOTO, Masahiko, YAMAZAKI, Naoya, IINUMA, Gen, MURAMATSU, Yukio et MORIYAMA, Noriyuki, 2003. **Metastatic angiosarcoma of the lung: spectrum of CT findings.** *American Journal of Roentgenology*. Juin 2003. Vol. 180, n° 6, pp. 1671-1674. DOI 10.2214/ajr.180.6.1801671.
219. TATEISHI, Ukihide, YAMAGUCHI, Umio, SEKI, Kunihiko, TERAUCHI, Takashi, ARAI, Yasuaki et KIM, E. Edmund, 2007. **Bone and soft-tissue sarcoma: preoperative staging with fluorine 18 fluorodeoxyglucose PET/CT and conventional imaging.** *Radiology*. Décembre 2007. Vol. 245, n° 3, pp. 839-847. DOI 10.1148/radiol.2453061538.
220. THERASSE, Patrick, ARBUCK, Susan G., EISENHAUER, Elizabeth A., WANDERS, Jantien, KAPLAN, Richard S., RUBINSTEIN, Larry, VERWEIJ, Jaap, VAN GLABBEKE, Martine, VAN OOSTEROM, Allan T., CHRISTIAN, Michaele C. et GWYTHYR, Steve G., 2000. **New guidelines to evaluate the response to treatment in solid tumors.** *JNCI: Journal of the National Cancer Institute*. 2 février 2000. Vol. 92, n° 3, pp. 205-216. DOI 10.1093/jnci/92.3.205.

221. THIEBAUD, Julio Alvarenga, RAVI, Vinod, LITWIN, Samuel, SCHUETZE, Scott M., MOVVA, Sujana, AGULNIK, Mark, KRAFT, Andrew S., TETZLAFF, Eric D., SOMAIAH, Neeta et VON MEHREN, Margaret, 2022. **OER-073: A multicenter phase 2 study evaluating the role of pazopanib in angiosarcoma.** *Cancer*. Octobre 2022. Vol. 128, n° 19, pp. 3516-3522. DOI 10.1002/cncr.34403.
222. THRALL, Donald E. (éd.), 2018. *Textbook of veterinary diagnostic radiology*. Seventh edition. St. Louis, Missouri : Elsevier. ISBN 978-0-323-48247-9. SF757.8 .T48 2018
223. TOKMAK, Emel, ÖZKAN, Elgin, YAĞCI, Sule et KIR, K. Metin, 2011. **F18-FDG PET/CT scanning in angiosarcoma: report of two cases.** *Molecular Imaging and Radionuclide Therapy*. 1 août 2011. Vol. 20, n° 2, pp. 63-66. DOI 10.4274/MIRT.020397.
224. HRISTOV, Tsanko, 2020. **Ultrasound findings in dogs with splenic hemangiosarcoma.** [en ligne]. 11 décembre 2020. [Consulté le 14 juillet 2024]. DOI 10.5281/ZENODO.4317322. Disponible à l'adresse : <https://zenodo.org/record/4317322>.
225. TSURUTA, James K., SCHAUB, Nicholas P., ROJAS, Juan D., STREETER, Jason, KLAUBER-DEMORE, Nancy et DAYTON, Paul, 2017. **Optimizing ultrasound molecular imaging of secreted frizzled related protein 2 expression in angiosarcoma.** ARBISER, Jack (éd.), *PLOS ONE*. 23 mars 2017. Vol. 12, n° 3, pp. e0174281. DOI 10.1371/journal.pone.0174281.
226. TYRRELL, Dayle et BECK, Cathy, 2006. **Survey of the use of radiography vs. ultrasonography in the investigation of gastrointestinal foreign bodies in small animals.** *Veterinary Radiology & Ultrasound*. Juillet 2006. Vol. 47, n° 4, pp. 404-408. DOI 10.1111/j.1740-8261.2006.00160.x.
227. UMEMURA, Hiroshi, YAMASAKI, Osamu, KAJI, Tatsuya, HAMADA, Toshihisa, OTSUKA, Masaki, ASAGOE, Kenji et IWATSUKI, Keiji, 2017. **Prognostic value of ¹⁸F-fluorodeoxyglucose positron emission tomography/computed tomography in patients with cutaneous angiosarcoma: A retrospective study of 18 cases.** *The Journal of Dermatology*. Septembre 2017. Vol. 44, n° 9, pp. 1046-1049. DOI 10.1111/1346-8138.13839.
228. U'REN, Lance W., BILLER, Barbara J., ELMSLIE, Robyn E., THAMM, Douglas H. et DOW, Steven W., 2007. **Evaluation of a novel tumor vaccine in dogs with hemangiosarcoma.** *Journal of Veterinary Internal Medicine*. Janvier 2007. Vol. 21, n° 1, pp. 113-120. DOI 10.1111/j.1939-1676.2007.tb02936.x.
229. VAHRMEIJER, Alexander L., HUTTEMAN, Merlijn, VAN DER VORST, Joost R., VAN DE VELDE, Cornelis J. H. et FRANGIONI, John V., 2013. **Image-guided cancer surgery using near-infrared fluorescence.** *Nature Reviews Clinical Oncology*. Septembre 2013. Vol. 10, n° 9, pp. 507-518. DOI 10.1038/nrclinonc.2013.123.
230. VAIL, David M., MACEWEN, Ettore G., KURZMAN, Irwin D., DUBIELZIG, Richard R., HELFAND, Stephen C., KISSEBERTH, William C., LONDON, Cheryl A., OBRADOVICH, Jill E., MADEWELL, Braden R. et RODRIGUEZ, Carlos O., 1995. **Liposome-encapsulated muramyl tripeptide phosphatidylethanolamine adjuvant immunotherapy for splenic hemangiosarcoma in the dog: a randomized multi-institutional clinical trial.** *Clinical Cancer Research: An Official Journal of the American Association for Cancer Research*. Octobre 1995. Vol. 1, n° 10, pp. 1165-1170.
231. VAN STRATEN, Demian, MASHAYEKHI, Vida, DE BRUIJN, Henriette, OLIVEIRA, Sabrina et ROBINSON, Dominic, 2017. **Oncologic photodynamic therapy: basic principles, current clinical status and future directions.** *Cancers*. 18 février 2017. Vol. 9, n° 12, pp. 19. DOI 10.3390/cancers9020019.

232. VAQUERO, Jesús, MARTÍNEZ, Roberto, COCA, Santiago, OYA, Santiago et BURGOS, Raúl, 1990. **Cerebral metastasis from angiosarcoma of the heart: Case report.** *Journal of Neurosurgery*. Octobre 1990. Vol. 73, n° 4, pp. 633-635. DOI 10.3171/jns.1990.73.4.0633.
233. VASANAWALA, Minal S., WANG, Yingbing, QUON, Andrew et GAMBHIR, Sanjiv S., 2006. **F-18 Fluorodeoxyglucose PET/CT as an imaging tool for staging and restaging cutaneous angiosarcoma of the scalp: Clinical Nuclear Medicine.** *Clinical Nuclear Medicine*. Septembre 2006. Vol. 31, n° 9, pp. 534-537. DOI 10.1097/01.rlu.0000233073.12599.0a.
234. VIGNOLI, Massimo, TERRAGNI, Rossella, ROSSI, Federica, FRÜHAUF, Lukas, BACCI, Barbara, RESSEL, Lorenzo, CAPITANI, Ombretta et MARCONATO, Laura, 2013. **Whole body computed tomographic characteristics of skeletal and cardiac muscular metastatic neoplasia in dogs and cats.** *Veterinary Radiology & Ultrasound*. Mai 2013. Vol. 54, n° 3, pp. 223-230. DOI 10.1111/vru.12015.
235. VILANOVA, Joan C., BALEATO-GONZALEZ, Sandra, ROMERO, Maria José, CARRASCOSO-ARRANZ, Javier et LUNA, Antonio, 2016. **Assessment of musculoskeletal malignancies with functional MR imaging.** *Magnetic Resonance Imaging Clinics of North America*. Février 2016. Vol. 24, n° 1, pp. 239-259. DOI 10.1016/j.mric.2015.08.006.
236. VILAS BOAS, Patricia, RUEDAS MARTÍNEZ, Alberto, BANIANDRÉS RODRIGUEZ, Olga et CIUDAD BLANCO, Carlos, 2017. **Primera descripción ecográfica del angiosarcoma cutáneo idiopático de cabeza y cuello.** *Actas Dermo-Sifiliográficas*. Décembre 2017. Vol. 108, n° 10, pp. 960-962. DOI 10.1016/j.ad.2017.02.026.
237. VOGT, Thomas, BROCKMEYER, Norbert, KUTZNER, Heinz et SCHÖFER, Helmut, 2008. **Short German guidelines :Angiosarcoma and Kaposi sarcoma.** *JDDG: Journal der Deutschen Dermatologischen Gesellschaft* [en ligne]. Mai 2008. Vol. 6, n° s1. [Consulté le 25 juillet 2024]. DOI 10.1111/j.1610-0387.2008.06712.x. Disponible à l'adresse : <https://onlinelibrary.wiley.com/doi/10.1111/j.1610-0387.2008.06712.x>.
238. VOGT, Thomas, BROCKMEYER, Norbert, KUTZNER, Heinz et SCHÖFER, Helmut, 2013. **Brief S1 guidelines – Cutaneous angiosarcoma and Kaposi sarcoma.** *JDDG: Journal der Deutschen Dermatologischen Gesellschaft*. Juin 2013. Vol. 11, n° s3, pp. 2-9. DOI 10.1111/ddg.12015_2.
239. VON BEUST, Boris R., SUTER, Martin M. et SUMMERS, Brian A., 1988. **Factor VIII-related antigen in canine endothelial neoplasms: an immunohistochemical study.** *Veterinary Pathology*. Juillet 1988. Vol. 25, n° 4, pp. 251-255. DOI 10.1177/030098588802500401.
240. WAGNER, Michael, CRANMER, Lee, LOGGERS, Elizabeth et POLLACK, Seth, 2018. **Propranolol for the treatment of vascular sarcomas.** *Journal of Experimental Pharmacology*. Septembre 2018. Vol. Volume 10, pp. 51-58. DOI 10.2147/JEP.S146211.
241. WAGNER, Michael J, OTHUS, Megan, PATEL, Sandip P, RYAN, Chris, SANGAL, Ashish, POWERS, Benjamin, BUDD, G Thomas, VICTOR, Adrienne I, HSUEH, Chung-Tsen, CHUGH, Rashmi, NAIR, Suresh, LEU, Kirsten M, AGULNIK, Mark, SHARON, Elad, MAYERSON, Edward, PLETS, Melissa, BLANKE, Charles, STREICHER, Howard, CHAE, Young Kwang et KURZROCK, Razelle, 2021. **Multicenter phase II trial (SWOG S1609, cohort 51) of ipilimumab and nivolumab in metastatic or unresectable angiosarcoma: a substudy of dual anti-CTLA-4 and anti-PD-1 blockade in rare tumors (DART).** *Journal for ImmunoTherapy of Cancer*. Août 2021. Vol. 9, n° 8, pp. e002990. DOI 10.1136/jitc-2021-002990.
242. WALKER, Eric A., SALESKY, Joel S., FENTON, Michael E. et MURPHEY, Mark D., 2011. **Magnetic resonance imaging of malignant soft tissue neoplasms in the adult.** *Radiologic Clinics of North America*. Novembre 2011. Vol. 49, n° 6, pp. 1219-1234. DOI 10.1016/j.rcl.2011.07.006.

243. WARD, Heidi, FOX, Leslie E., CALDERWOOD-MAYS, Maron B., HAMMER, Alan S. et COUTO, C. Guillermo, 1994. **Cutaneous hemangiosarcoma in 25 dogs: A retrospective study.** *Journal of Veterinary Internal Medicine*. Septembre 1994. Vol. 8, n° 5, pp. 345-348. DOI 10.1111/j.1939-1676.1994.tb03248.x.
244. WARE, Wendy A. et HOPPER, David L., 1999. **Cardiac tumors in dogs: 1982–1995.** *Journal of Veterinary Internal Medicine*. 1999. Vol. 13, n° 2, pp. 95. DOI 10.1892/0891-6640(1999)013<0095:CTID>2.3.CO;2.
245. WARRAM, Jason M., SORACE, Anna G., SAINI, Reshu, UMPHREY, Heidi R., ZINN, Kurt R. et HOYT, Kenneth, 2011. **A triple-targeted ultrasound contrast agent provides improved localization to tumor vasculature.** *Journal of Ultrasound in Medicine*. Juillet 2011. Vol. 30, n° 7, pp. 921-931. DOI 10.7863/jum.2011.30.7.921.
246. WATERS, David J., HAYDEN, David W. et WALTER, Patricia A., 1989. **Intracranial lesions in dogs with hemangiosarcoma.** *Journal of Veterinary Internal Medicine*. Octobre 1989. Vol. 3, n° 4, pp. 222-230. DOI 10.1111/j.1939-1676.1989.tb00861.x.
247. WILEY, Jessica L., ROOK, Kimberly A., CLIFFORD, Craig A., GREGOR, Thomas P. et SORENMO, Kimberly U., 2010. **Efficacy of doxorubicin-based chemotherapy for non-resectable canine subcutaneous haemangiosarcoma.** *Veterinary and Comparative Oncology*. 14 juin 2010. pp. no-no. DOI 10.1111/j.1476-5829.2010.00221.x.
248. WILLMANN, Jürgen K., PAULMURUGAN, Ramasamy, CHEN, Kai, GHEYSENS, Olivier, RODRIGUEZ-PORCEL, Martin, LUTZ, Amelie M., CHEN, Ian Y., CHEN, Xiaoyuan et GAMBHIR, Sanjiv S., 2008. **US imaging of tumor angiogenesis with microbubbles targeted to vascular endothelial growth factor receptor type 2 in mice.** *Radiology*. Février 2008. Vol. 246, n° 2, pp. 508-518. DOI 10.1148/radiol.2462070536.
249. WILSSENS, Nicholas O., DEN HONDT, Margot, DUPONSELLE, Jolien, SCIOT, Raf, HOMPES, Daphne et NEVENS, Thomas H. G., 2021. **An uncommon presentation of a cutaneous angiosarcoma.** *Acta Chirurgica Belgica*. 3 septembre 2021. Vol. 121, n° 5, pp. 351-353. DOI 10.1080/00015458.2020.1722926.
250. WIRTH, Kara A., KOW, Katja, SALUTE, Michael E., BACON, Nicholas J. et MILNER, Rodney J., 2016. **In vitro effects of Yunnan Baiyao on canine hemangiosarcoma cell lines.** *Veterinary and Comparative Oncology*. Septembre 2016. Vol. 14, n° 3, pp. 281-294. DOI 10.1111/vco.12100.
251. WISNER, Erik R. et ZWINGENBERGER, Allison L., 2015. **Atlas of Small Animal CT and MRI.** [en ligne]. 1. Wiley. [Consulté le 7 juillet 2024]. ISBN 978-1-118-44617-1. Disponible à l'adresse : <https://onlinelibrary.wiley.com/doi/book/10.1002/9781119421399>.
252. WONG, Kim, LUDWIG, Latasha, KRIJGSMAN, Oscar, ADAMS, David J., WOOD, Geoffrey A. et VAN DER WEYDEN, Louise, 2021. **Comparison of the oncogenomic landscape of canine and feline hemangiosarcoma shows novel parallels with human angiosarcoma.** *Disease Models & Mechanisms*. 1 juillet 2021. Vol. 14, n° 7, pp. dmm049044. DOI 10.1242/dmm.049044.
253. WORKMAN, Ronald B. et COLEMAN, R. Edward, 2006. **Fundamentals of PET and PET/CT imaging.** In : WORKMAN, Ronald B. et COLEMAN, R. Edward (éd.), *PET/CT* [en ligne]. New York, NY : Springer New York. pp. 1-22. [Consulté le 15 juillet 2024]. ISBN 978-0-387-32166-0. Disponible à l'adresse : http://link.springer.com/10.1007/978-0-387-38335-4_1.
254. WRIGLEY, Robert H., PARK, Roger D., KONDE, Laurence J. et LEBEL, Jack L., 1988. **Ultrasonographic features of splenic hemangiosarcoma in dogs: 18 cases (1980-1986).** *Journal of the American Veterinary Medical Association*. 15 avril 1988. Vol. 192, n° 8, pp. 1113-1117.

255. WU, Jim S. et HOCHMAN, Mary G., 2009. **Soft-tissue tumors and tumorlike lesions: A systematic imaging approach.** *Radiology*. Novembre 2009. Vol. 253, n° 2, pp. 297-316. DOI 10.1148/radiol.2532081199.
256. XIAO, Liu, ZHANG, Wenjie et LI, Lin, 2021. **Diffuse cutaneous angiosarcoma in the scalp and face demonstrated on FDG PET/CT imaging.** *Clinical Nuclear Medicine*. Septembre 2021. Vol. 46, n° 9, pp. 779-780. DOI 10.1097/RLU.00000000000003706.
257. YAMAMOTO, Yasuo, OHURA, Takahiro, NOHIRA, Katsuhiko, SUGIHARA, Toshihiko, MINAKAWA, Hiroshi, IGAWA, Hiroshi, SHINTOMI, Yutaka et FUJII, Hideo, 1993. **Laserflowgraphy: a new visual blood flow meter utilizing a dynamic laser speckle effect.** *Plastic and Reconstructive Surgery*. Avril 1993. Vol. 91, n° 5, pp. 884-894.
258. YANG, Wei Tse, HENNESSY, Bryan T. J., DRYDEN, Mark J., VALERO, Vicente, HUNT, Kelly K. et KRISHNAMURTHY, Savitri, 2007. **Mammary angiosarcomas: imaging findings in 24 patients.** *Radiology*. Mars 2007. Vol. 242, n° 3, pp. 725-734. DOI 10.1148/radiol.2423060163.
259. YODER, Alison K, FAROOQI, Ahsan S, WERNZ, Cort, SUBRAMANIAM, Aparna, RAVI, Vinod, GOEPFERT, Ryan, STURGIS, Erich M, MITRA, Devarati, BISHOP, Andrew J et GUADAGNOLO, B Ashleigh, 2023. **Outcomes after definitive treatment for cutaneous angiosarcomas of the face and scalp: Reevaluating the role of surgery and radiation therapy.** *Head & Neck*. Août 2023. Vol. 45, n° 8, pp. 1943-1951. DOI 10.1002/hed.27418.
260. YOGI, Akira, MIYARA, Tetsuhiro, OGAWA, Kazuhiko, IRAHA, Shiro, MATORI, Shigetaka, HARANAGA, Shusaku et MURAYAMA, Sadayuki, 2016. **Pulmonary metastases from angiosarcoma: a spectrum of CT findings.** *Acta Radiologica*. Janvier 2016. Vol. 57, n° 1, pp. 41-46. DOI 10.1177/0284185115571789.
261. YOUNG, Robin J, BROWN, Nicola J, REED, Malcolm W, HUGHES, David et WOLL, Penella J, 2010. **Angiosarcoma.** *The Lancet Oncology*. Octobre 2010. Vol. 11, n° 10, pp. 983-991. DOI 10.1016/S1470-2045(10)70023-1.
262. YOUNG, Robin J. et WOLL, Penella J., 2017. **Anti-angiogenic therapies for the treatment of angiosarcoma: a clinical update.** *memo - Magazine of European Medical Oncology*. Décembre 2017. Vol. 10, n° 4, pp. 190-193. DOI 10.1007/s12254-017-0365-x.
263. ZALAUDEK, Iris, GOMEZ-MOYANO, Elisabeth, LANDI, Christian, LOVA NAVARRO, Miguel, FERNANDEZ BALLESTEROS, Maria Dolores, DE PACE, Barbara, VERA-CASAÑO, Angel et PIANA, Simonetta, 2013. **Clinical, dermoscopic and histopathological features of spontaneous scalp or face and radiotherapy-induced angiosarcoma: Dermoscopic patterns of angiosarcoma.** *Australasian Journal of Dermatology*. Août 2013. Vol. 54, n° 3, pp. 201-207. DOI 10.1111/j.1440-0960.2012.00943.x.
264. ZHAO, Qun, LEE, Sunbok, KENT, Marc, SCHATZBERG, Scott et PLATT, Simon, 2010. **Dynamic contrast-enhanced magnetic resonance imaging of canine brain tumors.** *Veterinary Radiology & Ultrasound* [en ligne]. Janvier 2010. [Consulté le 19 juillet 2024]. DOI 10.1111/j.1740-8261.2009.01635.x. Disponible à l'adresse : <https://onlinelibrary.wiley.com/doi/10.1111/j.1740-8261.2009.01635.x>.

Pierre PENAUD

INTERET DE L'IMAGERIE DANS LE DIAGNOSTIC ET LA PRISE EN CHARGE DES HEMANGIOSARCOMES NON VISCERAUX CHEZ LE CHIEN : ETAT DES LIEUX ET COMPARAISON AVEC LA MEDECINE HUMAINE

THE VALUE OF IMAGING IN THE DIAGNOSIS AND MANAGEMENT OF NON-VISCERAL HEMANGIOSARCOMAS IN DOGS: CURRENT SITUATION AND COMPARISON WITH HUMAN MEDICINE

Thèse d'État de Doctorat Vétérinaire : Nantes, le 10 octobre 2024

RESUME

Les hémangiosarcomes ont une faible prévalence, représentant seulement 2 % de toutes les tumeurs canines. Cependant, leur **forte capacité métastatique** et leur comportement très **agressif** en font une cause non négligeable de décès chez le chien.

L'un des objectifs de la médecine vétérinaire est d'**améliorer les techniques diagnostiques** afin de détecter précocement ces tumeurs, indispensable pour espérer un succès thérapeutique.

Pour ce faire, l'**imagerie médicale** est un outil essentiel. Elle permet de localiser l'hémangiosarcome, d'évaluer son degré d'invasion locale et de détecter les métastases.

L'intégration de ces technologies permet une amélioration significative de la **précision diagnostique**, de la **planification des traitements** et du **suivi** des patients cancéreux.

La **médecine humaine**, grâce à des techniques d'imagerie plus développées, des recherches approfondies et des ressources financières plus importantes, est plus avancée que la médecine canine.

L'**oncologie comparative** joue un rôle crucial, en particulier chez les chiens, dans l'avancement de la recherche sur le cancer et est en plein essor ces dernières années. Il est également important de noter que les hémangiosarcomes canins présentent des similitudes avec les angiosarcomes humains.

Notre étude saisit cette opportunité pour tenter d'améliorer la prise en charge diagnostique et thérapeutique des hémangiosarcomes musculo-cutanés canins, en mettant l'accent sur l'imagerie médicale et en s'inspirant des avancées de la médecine humaine.

MOTS CLES :

- Chien
- Tumeur
- Hémangiosarcome
- Diagnostic par imagerie
- Cancérologie
- Étude comparative
- Médecine humaine

DATE DE SOUTENANCE : 10 octobre 2024