



**HAL**  
open science

# Application de la technique de la membrane induite (technique de Masquelet) dans la régénération des grandes pertes de substance osseuse d'origine traumatique chez le chien et le chat

Anna Slusarek

► **To cite this version:**

Anna Slusarek. Application de la technique de la membrane induite (technique de Masquelet) dans la régénération des grandes pertes de substance osseuse d'origine traumatique chez le chien et le chat. Médecine vétérinaire et santé animale. 2020. dumas-04803943

**HAL Id: dumas-04803943**

**<https://dumas.ccsd.cnrs.fr/dumas-04803943v1>**

Submitted on 26 Nov 2024

**HAL** is a multi-disciplinary open access archive for the deposit and dissemination of scientific research documents, whether they are published or not. The documents may come from teaching and research institutions in France or abroad, or from public or private research centers.

L'archive ouverte pluridisciplinaire **HAL**, est destinée au dépôt et à la diffusion de documents scientifiques de niveau recherche, publiés ou non, émanant des établissements d'enseignement et de recherche français ou étrangers, des laboratoires publics ou privés.

Copyright

Année 2020

**APPLICATION DE LA TECHNIQUE DE LA MEMBRANE  
INDUITE (TECHNIQUE DE MASQUELET) DANS LA  
RÉGÉNÉRATION DES GRANDES PERTES DE SUBSTANCE  
OSSEUSE D'ORIGINE TRAUMATIQUE CHEZ LE CHIEN ET  
LE CHAT**

**THÈSE**

pour obtenir le grade de

**DOCTEUR VÉTÉRINAIRE**

présentée et soutenue publiquement devant

La Faculté de Médecine de Créteil (UPEC)

le 27 Octobre 2020

par

**Anna, Olivia SLUSAREK**

Sous la direction de

**Mme Véronique VIATEAU**

|                                   |                               |  |
|-----------------------------------|-------------------------------|--|
| <b>Président du jury :</b>        | <b>M. Jorge BOCZKOWSKI</b>    | Professeur à la Faculté de Médecine de CRÉTEIL |
| <b>1<sup>er</sup> Assesseur :</b> | <b>Mme Véronique VIATEAU</b>  | Professeur à l'EnVA                            |
| <b>2<sup>nd</sup> Assesseur :</b> | <b>M. Dominique GRANDJEAN</b> | Professeur à l'EnVA                            |



## Liste des membres du corps enseignant



**Directeur** : Pr Christophe Degueurce  
**Directeur des formations** : Pr Henry Chateau  
**Directrice de la scolarité et de la vie étudiante** : Dr Catherine Colmin  
**Directeurs honoraires** : MM. les Professeurs C. Pilet, B. Toma, A.-L. Parodi, R. Morillon, J.-P. Cotard, J.-P. Mialot & M. Gogny

### Département d'Élevage et de Pathologie des Équidés et des Carnivores (DEPEC) Chef du département : Pr Grandjean Dominique - Adjoint : Pr Blot Stéphane

|  |  |
|--|--|
| <b>Unité pédagogique d'anesthésie, réanimation, urgences, soins intensifs</b><br>- Dr Fernandez Parra Rocio, Maître de conférences associée<br>- Pr Verwaerde Patrick*<br><br><b>Unité pédagogique de clinique équine</b><br>- Pr Audigé Fabrice<br>- Dr Bertoni Léila, Maître de conférences<br>- Dr Bourzac Céline, Chargée d'enseignement contractuelle<br>- Dr Coudry Virginie, Praticien hospitalier<br>- Pr Denoix Jean-Marie<br>- Dr Giraudet Aude, Praticien hospitalier<br>- Dr Jacquet Sandrine, Praticien hospitalier<br>- Dr Mespoulhès-Rivière Céline, Praticien hospitalier*<br>- Dr Moiroud Claire, Praticien hospitalier<br>- Dr Tanquerel Ludovic, Chargé d'enseignement contractuel<br><br><b>Unité pédagogique de médecine et imagerie médicale</b><br>- Dr Benchkroun Ghita, Maître de conférences<br>- Pr Blot Stéphane*<br>- Dr Canonne-Guibert Morgane, Maître de conférences<br>- Dr Freiche-Legros Valérie, Praticien hospitalier<br>- Dr Maurey-Guénec Christelle, Maître de conférences | <b>Unité pédagogique de médecine de l'élevage et du sport</b><br>- Dr Cabrera Gonzales Joaquin, Chargé d'enseignement contractuel<br>- Dr Fontbonne Alain, Maître de conférences<br>- Pr Grandjean Dominique*<br>- Dr Hoummady Sara, Chargée d'enseignement contractuelle<br>- Dr Maenhoudt Cindy, Praticien hospitalier<br>- Dr Nudelmann Nicolas, Maître de conférences<br>- Dr Ribeiro dos Santos Natalia, Praticien hospitalier<br><br><b>Unité pédagogique de pathologie chirurgicale</b><br>- Dr Decambon Adeline, Maître de conférences<br>- Pr Fayolle Pascal<br>- Dr Manassero Mathieu, Maître de conférences<br>- Pr Viateau-Duval Véronique*<br><br><b>Discipline : cardiologie</b><br>- Pr Chetboul Valérie<br>- Dr Saponaro Vittorio, Praticien hospitalier<br><br><b>Discipline : ophtalmologie</b><br>- Dr Chahory Sabine, Maître de conférences<br><br><b>Discipline : nouveaux animaux de compagnie</b><br>- Dr Pignon Charly, Praticien hospitalier<br>- Dr Volait Laetitia, Praticien hospitalier |
|--|--|

### Département des Productions Animales et de Santé Publique (DPASP) Chef du département : Pr Millemann Yves - Adjoint : Pr Dufour Barbara

|   |   |
|---|---|
| <b>Unité pédagogique d'hygiène, qualité et sécurité des aliments</b><br>- Dr Bolnot François, Maître de conférences<br>- Pr Cartier Vincent<br>- Dr Gauthier Michel, Maître de conférences associé<br>- Dr Mbimmet Narjes, Chargée d'enseignement contractuelle<br><br><b>Unité pédagogique de maladies réglementées, zoonoses et épidémiologie</b><br>- Dr Crozet Guillaume, Chargé d'enseignement contractuel<br>- Pr Dufour Barbara*<br>- Pr Haddad/Hoang-Xuan Nadia<br>- Dr Rivière Julie, Maître de conférences<br><br><b>Unité pédagogique de pathologie des animaux de production</b><br>- Pr Adjou Karim<br>- Dr Belbis Guillaume, Maître de conférences*<br>- Dr Delsart Maxime, Maître de conférences associé<br>- Pr Millemann Yves<br>- Dr Plassard Vincent, Praticien hospitalier<br>- Dr Ravary-Plumioën Bérange, Maître de conférences | <b>Unité pédagogique de reproduction animale</b><br>- Dr Constant Fabienne, Maître de conférences*<br>- Dr Denis Marine, Chargée d'enseignement contractuelle<br>- Dr Desbois Christophe, Maître de conférences (rattaché au DEPEC)<br>- Dr Mauffré Vincent, Maître de conférences<br><br><b>Unité pédagogique de zootechnie, économie rurale</b><br>- Dr Arné Pascal, Maître de conférences<br>- Dr Barassin Isabelle, Maître de conférences<br>- Pr Bossé Philippe*<br>- Dr De Paula Reis Alline, Maître de conférences<br>- Pr Grimaud-Ballif Bénédicte<br>- Pr Ponter Andrew<br><br><b>Rattachée DPASP</b><br>- Dr Wolgust Valérie, Praticien hospitalier |
|---|---|

### Département des Sciences Biologiques et Pharmaceutiques (DSBP) Chef du département : Pr Desquilbet Loïc - Adjoint : Pr Pilot-Storck Fanny

|   |  |
|---|--|
| <b>Unité pédagogique d'anatomie des animaux domestiques</b><br>- Dr Boissady Emilie, Chargée d'enseignement contractuelle<br>- Pr Chateau Henry<br>- Pr Crevier-Denoix Nathalie<br>- Pr Robert Céline*<br><br><b>Unité pédagogique de bactériologie, immunologie, virologie</b><br>- Pr Boulouis Henri-Jean<br>- Pr Eloit Marc<br>- Dr Lagrée Anne-Claire, Maître de conférences<br>- Pr Le Poder Sophie<br>- Dr Le Roux Delphine, Maître de conférences*<br><br><b>Unité pédagogique de biochimie, biologie clinique</b><br>- Pr Bellier Sylvain*<br>- Dr Deshuillers Pierre, Maître de conférences<br>- Dr Lagrange Isabelle, Praticien hospitalier<br><br><b>Unité pédagogique d'histologie, anatomie pathologique</b><br>- Dr Cordonnier-Lefort Nathalie, Maître de conférences<br>- Pr Fontaine Jean-Jacques<br>- Dr Laloy Eve, Maître de conférences<br>- Dr Reyes-Gomez Edouard, Maître de conférences*<br><br><b>Unité pédagogique de management, communication, outils scientifiques</b><br>- Mme Conan Muriel, Professeur certifié (Anglais)<br>- Pr Desquilbet Loïc, (Biostatistique, Epidémiologie)<br>- Dr Legrand Chantal, Maître de conférences associée<br>- Dr Marnignac Geneviève, Maître de conférences*<br>- Dr Rose Hélène, Maître de conférences associée | <b>Unité de parasitologie, maladies parasitaires, dermatologie</b><br>- Dr Blaga Radu, Maître de conférences (rattaché au DPASP)<br>- Dr Briand Amaury, Assistant d'Enseignement et de Recherche Contractuel (rattaché au DEPEC)<br>- Dr Cochet-Faire Noëlle, Praticien hospitalier (rattachée au DEPEC)<br>- Pr Guillot Jacques*<br>- Dr Polack Bruno, Maître de conférences<br>- Dr Risco-Castillo Veronica, Maître de conférences<br><br><b>Unité pédagogique de pharmacie et toxicologie</b><br>- Dr Kohlhauer Matthias, Maître de conférences<br>- Dr Perrot Sébastien, Maître de conférences*<br>- Pr Tissier Renaud<br><br><b>Unité pédagogique de physiologie, éthologie, génétique</b><br>- Dr Chevallier Lucie, Maître de conférences (Génétique)<br>- Dr Crépeaux Guillemette, Maître de conférences (Physiologie, Pharmacologie)<br>- Pr Gilbert Caroline (Ethologie)<br>- Pr Pilot-Storck Fanny (Physiologie, Pharmacologie)<br>- Pr Tired Laurent (Physiologie, Pharmacologie)*<br>- Dr Titeux Emmanuelle (Ethologie), Praticien hospitalier<br><br><b>Discipline : éducation physique et sportive</b><br>- M. Philips Pascal, Professeur certifié |
|---|--|

\* responsable d'unité pédagogique

Professeurs émérites : Pr Combrisson Hélène, Pr Enriquez Brigitte, Pr Panthier Jean-Jacques, Pr Paragon Bernard.





# Remerciements

**Au Président du Jury de cette thèse, Professeur à la Faculté de Médecine de Créteil,**

Pour nous avoir fait l'honneur d'accepter la présidence de notre jury de thèse.

Hommages respectueux.

**A Mme Véronique VIATEAU-DUVAL, Professeur à l'EnvA,**

Pour m'avoir proposé ce sujet de thèse, pour son aide et ses conseils m'ayant permis de la mener à bien.

Sincères remerciements.

**A M. Dominique GRANDJEAN, Professeur à l'EnvA,**

Pour m'avoir fait l'honneur d'accepter l'assessorat de cette thèse.

Sincères remerciements.

**A mes parents,**

Pour leur amour et leur soutien permanent.

Qu'ils trouvent dans ce travail la récompense de leurs efforts.

**A mon frère Martin,**

Pour avoir toujours été mon modèle.

**A Maxime,**

Pour son amour, son soutien et son aide à la rédaction de cette thèse.

**A tous mes amis,**

Pour leur soutien, leur compréhension et tout le bonheur qu'ils m'apportent.



# Table des matières

|  |           |
|--|-----------|
| Liste des figures .....  | 3         |
| Liste des tableaux.....  | 4         |
| Liste des abréviations .....   | 5         |
| Introduction .....   | 7         |
| <b>Première partie : Traitement des pertes de substance osseuse d'origine traumatique : État de la question.....</b> | <b>9</b>  |
| 1. Les pertes de substance osseuse d'origine traumatique en médecine vétérinaire .....                               | 9         |
| A. Importance en médecine vétérinaire .....  | 9         |
| B. Rappels sur la cicatrisation osseuse .....  | 9         |
| C. Causes d'échec à la cicatrisation et origine des grandes pertes de substance osseuse. Choix techniques. ....      | 10        |
| 2. La technique de la membrane induite .....   | 13        |
| A. État des lieux des solutions actuelles en chirurgie chez l'homme.....   | 13        |
| B. La technique de la membrane induite .....   | 13        |
| a. Principe de la technique chirurgicale de Masquelet .....  | 13        |
| b. Propriétés de la membrane induite.....  | 15        |
| c. Type de ciment utilisé .....  | 16        |
| d. Type de greffe utilisé .....  | 17        |
| e. Les différentes techniques de stabilisation du site .....   | 18        |
| f. Résultats.....  | 18        |
| 3. La technique de la membrane induite appliquée en médecine vétérinaire .....                                       | 20        |
| A. Application à un animal de grande taille, la brebis .....   | 20        |
| B. Recherche de substituts de greffe osseuse autologue.....  | 22        |
| C. Amélioration du ciment utilisé grâce au modèle animal .....   | 23        |
| D. Application de la technique sur les carnivores domestiques.....   | 24        |
| <b>Deuxième partie : Étude rétrospective .....</b>   | <b>27</b> |
| 1. Matériels et méthode .....  | 27        |
| A. Critères d'inclusion et d'exclusion dans l'étude .....  | 27        |
| B. Taille de la perte de substance osseuse .....   | 27        |
| C. Technique opératoire.....   | 28        |
| a. Données pré opératoires .....   | 28        |
| b. Anesthésie.....   | 28        |
| c. Procédure chirurgicale.....   | 29        |
| D. Soins post-opératoires.....   | 30        |
| E. Suivis cliniques post opératoires .....   | 30        |
| F. Critères évalués.....   | 31        |
| a. Données pré-opératoires .....   | 31        |
| b. Données peropératoires .....  | 31        |
| c. Données post-opératoires .....  | 31        |
| 2. Résultats.....  | 32        |
| A. Description des animaux .....   | 32        |
| a. Traumatisme à l'origine de la perte de substance osseuse .....  | 32        |
| b. Localisation de la fracture et éventuelles interventions ultérieures .....  | 32        |
| c. Signes cliniques.....   | 33        |
| d. Nature de la perte de substance osseuse .....   | 33        |
| e. Taille de la perte de substance osseuse .....   | 34        |
| B. Traitements chirurgicaux effectués.....   | 35        |
| a. Délai de prise en charge par la technique de Masquelet après le traumatisme .....                                 | 35        |
| b. Matériel d'ostéosynthèse utilisé.....   | 35        |
| c. Résultats de l'antibiogramme du premier temps opératoire .....  | 35        |
| d. Délai entre le premier et le second temps de la procédure .....   | 36        |

|  |           |
|--|-----------|
| e. Matériel de comblement de la cavité délimitée par la membrane induite.....  | 37        |
| f. Résultats de l'antibiogramme du second temps opératoire.....  | 38        |
| g. Accidents opératoires .....   | 38        |
| h. Analgésie per et post opératoire.....   | 38        |
| <b>C. Suivi des cas .....</b>  | <b>40</b> |
| a. Durée de suivi.....   | 40        |
| b. Suivis cliniques et résultats de récupération fonctionnelle .....   | 40        |
| c. Suivis radiographiques et délai de cicatrisation osseuse .....  | 41        |
| <b>D. Complications.....</b>   | <b>46</b> |
| a. Complications liées au premier temps opératoire .....   | 46        |
| b. Complications liées au second temps opératoire .....  | 46        |
| <b>E. Antibiogramme et antibiothérapie.....</b>  | <b>49</b> |
| <b>F. Bilan des données collectées.....</b>  | <b>49</b> |
| <b>3. Discussion .....</b>   | <b>50</b> |
| <b>A. Analyse des résultats fonctionnels et radiographiques.....</b>   | <b>50</b> |
| a. Dans les cas de défauts osseux de taille critique.....  | 51        |
| b. Dans les cas de défauts osseux de taille critique dans un contexte d'ostéomyélite .....   | 52        |
| c. Limites de la technique.....  | 54        |
| <b>B. Limites de l'étude.....</b>  | <b>56</b> |
| a. Animaux inclus .....  | 56        |
| b. Données collectées .....  | 56        |
| c. Qualité du suivi des cas après la chirurgie.....  | 56        |
| <b>Conclusion .....</b>  | <b>58</b> |
| <b>Liste des références bibliographiques .....</b>   | <b>59</b> |
| <b>Annexe 1 : Radiographies pré et post opératoires pour chacune des étapes et radiographies au dernier contrôle des cas N°2,3,4,5,6,7 .....</b> | <b>65</b> |
| <b>Annexe 2 : Tableaux qui regroupent l'ensemble des informations collectées sur les 7 cas traités.....</b>                                      | <b>71</b> |

# Liste des figures

---

|  |    |
|--|----|
| Figure 1 : Schéma illustrant la technique de prélèvement de greffon osseux autologue sur l'aile iliaque (d'après Fossum, 2007).....  | 11 |
| Figure 2 : Schéma explicatif de la technique de la membrane induite. Inspiré de Manassero <i>et al.</i> , 2017 .....   | 14 |
| Figure 3 : Microphotographie d'une coupe de membrane induite après 4 semaines de greffe d'entretoise. Immunomarquage de VEGF. Grossissement x40. (d'après Pélissier <i>et al.</i> , 2004).....         | 16 |
| Figure 4 : Photographie d'un ciment PMMA prenant la forme d'un défaut osseux qu'il comble. (d'après Careri <i>et al.</i> , 2019) .....   | 17 |
| Figure 5 : Radiographies (A,B), image de tomodensitométrie (C) et sections histologiques (D,E,F) d'un métatarse ovin obtenues six mois après la chirurgie. (d'après Viateau <i>et al.</i> , 2006)..... | 21 |
| Figure 6 : Photographies peropératoires montrant l'aspect d'un ciment lisse ou crénelé ainsi que l'aspect de la membrane induite associée (d'après Luangphakdy <i>et al.</i> , 2017). .....            | 24 |
| Figure 7 : Photographies illustrant l'application de la technique de Masquelet sur des chiens (d'après Manassero <i>et al.</i> , 2017). .....  | 25 |
| Figure 8 : Illustration des mesures prises sur chacune des radiographies afin de déterminer la taille des défauts osseux. Ici sur le cas N°4.....  | 28 |
| Figure 9 : Radiographies post opératoires du fémur droit d'un chien Yorkshire terrier de 4 ans (Cas N°5).....  | 45 |

# Liste des tableaux

---

|  |    |
|--|----|
| Tableau 1 : Tableau de comparaison des avantages et limites rapportées des différentes techniques utilisées pour traiter les pertes de substance osseuse importantes (chez l'animal) ..... | 26 |
| Tableau 2 : Taille des pertes de substance osseuse.....  | 34 |
| Tableau 3 : Résultats de l'antibiogramme et antibiothérapie mise en place après le premier temps opératoire.....   | 36 |
| Tableau 4 : Répartition par cas du type de matériel mis en place dans la cavité délimitée par la membrane induite lors du second temps opératoire de la procédure de Masquelet. ....       | 37 |
| Tableau 5 : Détail des protocoles analgésiques mis en place pendant et après chaque temps opératoire.....  | 39 |
| Tableau 6 : Comparaison des degrés de boiterie avant et après application de la technique de Masquelet chez 4 animaux de l'étude.....  | 40 |
| Tableau 7 : Analyse des clichés radiographiques réalisés en post opératoire après le premier temps opératoire et avant le second temps opératoire .....                                    | 42 |
| Tableau 8 : Durée et résultats des suivis radiographiques après la seconde étape opératoire .....  | 44 |
| Tableau 9 : Accidents et complications liés aux deux temps opératoires.....  | 47 |
| Tableau 10 : Mise en lien des cas présentant des ostéomyélites et des cas présentant des complications .....   | 48 |

# Liste des abréviations

---

BMP : Bone morphogenic protein

BMP2 : Bone morphogenic protein-2

CBFA1 : Polyclonal rabbit anti-core binding factor alpha-1

ChuvA : Centre hospitalier universitaire vétérinaire d'Alfort

CRI : Constant rate infusion

CS : Sulfate de calcium

ENVA : Ecole nationale vétérinaire d'Alfort

IGFs : Insulin growth factors

PMMA : Polyméthylmétacrylate.

RIA : Reamer Irrigator Aspirator

TGF $\beta$  : Transforming growth factor-beta

TOVL : Transfert osseux vasculaire libre

VEGF : Vascular endothelial growth factor

$\beta$ TCP : Beta tricalcium phosphate





# Introduction

---

Les pertes de substance osseuse d'origine traumatique ont pour caractéristique un choc mécanique violent provoquant la dissipation d'une énergie qui dépasse la capacité de résistance du tissu osseux. Cette énergie se propage dans les tissus mous causant leur lésion ainsi que dans le tissu osseux sous-jacent causant sa fragmentation et donc un foyer de fracture comminutif (Salai *et al.*, 1996). Lorsqu'elles intéressent le tibia et le radius pour lesquels la couverture par les tissus mous est faible, ces fractures sont souvent ouvertes, il existe donc une solution de continuité tégumentaire en regard ou à proximité du foyer de fracture par laquelle les germes peuvent pénétrer et être à l'origine d'une ostéomyélite. Les pertes de substance osseuse surviennent alors lorsque la cicatrisation osseuse ne se fait pas correctement pour diverses raisons comme lors de fracture mal réduite, instable ou liée à l'existence d'un foyer infectieux : dans le cas de pseudarthroses ou d'ostéomyélites.

Ce phénomène de non union osseuse pose un problème en médecine humaine tout comme en médecine vétérinaire du fait de la difficulté à la traiter. Plusieurs techniques chirurgicales ont été mises en place (transferts osseux, allogreffes) mais elles sont peu utilisées en chirurgie vétérinaire compte tenu de la difficulté de leur réalisation, de leur taux élevé de complication et d'échec rapporté dans la littérature (Dvořák *et al.*, 2000 ; Fossum, 2007).

En 2000, Alain Charles Masquelet a décrit pour la première fois une technique en deux temps de reconstruction des grandes pertes de substance osseuse des os longs. Son principe repose sur l'induction dans un premier temps d'une membrane biologique dans le site présentant un défaut osseux, membrane qui délimitera un milieu favorable à la mise en place dans un second temps d'une autogreffe cortico-spongieuse permettant la cicatrisation osseuse. Cette technique a présenté de bons résultats chez l'homme dans de nombreuses indications de remplacement segmentaire osseux d'origine traumatique, infectieuses ou tumorales. La technique a été appliquée dans des modèles chirurgicaux (modèle de résection segmentaire osseuse chez la brebis) afin de caractériser les propriétés de la membrane induite. Son efficacité à remplacer une perte de substance osseuse de 25 mm de long y a été démontrée.

C'est à la lumière de ces résultats que cette technique est utilisée dans le service de chirurgie de l'ENVA depuis 2003 pour traiter les grandes pertes de substance osseuse d'origine traumatique chez le chien et le chat.

Les objectifs de notre étude étaient d'évaluer de manière rétrospective l'intérêt de cette technique dans la prise en charge chirurgicale des pseudarthroses ou ostéomyélites d'origine traumatique résultant en une grande perte de substance osseuse appendiculaire chez le chien et le chat et de décrire le résultat sur les plans biologique et fonctionnel, les accidents et complications liés à la mise en place de cette technique à ces différents temps.



# Première partie : Traitement des pertes de substance osseuse d'origine traumatique : État de la question

---

## 1. Les pertes de substance osseuse d'origine traumatique en médecine vétérinaire

### A. Importance en médecine vétérinaire

Les fractures constituent la première cause de boiterie chez le chien et le chat. Les statistiques indiquent que 75% à 80% des fractures sont provoquées par des accidents de la voie publique (Piermattei *et al.*, 2006). Les autres causes de fractures sont les défenestrations pour les chats, les interactions entre congénères et les accidents de chasse en milieu rural, ainsi les fractures d'origine traumatique sont les plus courantes chez les chiens et les chats. Elles sont plus importantes chez le jeune et chez le mâle car ce sont les animaux qui sortent le plus et les os touchés sont le plus fréquemment le radius, l'ulna, le fémur et le tibia (Roush, 2015). Il faut tout de même noter que la nature du traumatisme demeure inconnue dans 17% des cas chez le chien et 36% des cas chez le chat (Viateau, 2016). Enfin, 5 à 10% des fractures chez les carnivores domestiques sont des fractures ouvertes.

Les ostéomyélites et les pseudarthroses atrophiques font partie des complications majeures les plus fréquentes des fractures d'origine traumatique. En effet, Piermattei *et al.*, rapportent que jusqu'à 60% des fractures peuvent se compliquer de pseudarthrose atrophique.

Le traitement des ostéomyélites repose sur l'administration sur une longue durée d'une antibiothérapie ciblée par voie générale et nécessite la plupart du temps une intervention chirurgicale qui consiste en une exploration, un débridement et une stabilisation osseuse lorsque 30% du volume cortical est touché voire la mise en place d'une greffe osseuse. Ce traitement est décrit comme long et onéreux et associé à un taux de succès variant de 80% à 90% s'il est respecté de manière rigoureuse uniquement, d'où la nécessité de trouver d'autres alternatives thérapeutiques d'après certains auteurs (Beraud et Huneault, 2006). Le traitement des pseudarthroses atrophiques nécessite lui aussi une intervention chirurgicale par débridement et stabilisation du site (Jackson et Pacchiana, 2004). Ces deux complications font partie des plus redoutées du fait de leur traitement long et du taux de réussite associé encore trop faible (Dvořák *et al.*, 2000 ; Kaya *et al.*, 2011), ce qui amène souvent les propriétaires à envisager l'amputation du membre touché de leur animal (Griffiths et Bellenger, 1979).

### B. Rappels sur la cicatrisation osseuse

Une phase inflammatoire s'instaure après le traumatisme, pendant laquelle les tissus dévitalisés sont dégradés.

Lors de cicatrisation par seconde intention, cas le plus fréquent en pratique, un hématome fracturaire se met en place si la vascularisation osseuse ou tissulaire adjacente a été touchée puis ce dernier est remplacé par un tissu de granulation, initiant alors la phase de réparation. Ce tissu de granulation est constitué de cellules souches mésenchymateuses, ou préostéogéniques, comme les préostéoblastes, les chondrocytes, les fibroblastes, qui vont par la suite se différencier en ostéoblastes en formant un cal conjonctif puis un cal osseux avec l'aide de facteurs de croissance comme le *Transforming growth factor beta* (TGFβ) et les *Insulin growth factors* (IGFs) ou encore la *Bone morphogenic protein* (BMP). Le cal osseux est constitué d'os non lamellaire fragile. Durant la dernière phase de cicatrisation osseuse, la phase de remodelage, il y a formation d'os lamellaire dont les caractéristiques histologiques sont proches de celles de l'os initial.

On considère qu'une fracture osseuse est cicatrisée si la continuité osseuse, jugée à partir de l'examen radiographique est rétablie sur au moins trois corticales sur quatre. (Viateau, 2016).

### **C. Causes d'échec à la cicatrisation et origine des grandes pertes de substance osseuse. Choix techniques.**

La cicatrisation osseuse est compromise si la fracture est mal stabilisée, non réduite, dévascularisée ou lorsque la perte de substance osseuse est trop importante. Ces conditions mènent alors à la formation d'une pseudarthrose dite atrophique, c'est à dire nonunion osseuse biologiquement inactive (Santos *et al.*, 2016).

La présence d'une infection dans le foyer fracturaire, issue de la contamination lors du traumatisme dans le cas de fractures ouvertes ou lors de la pose d'implant constitue également un obstacle à la cicatrisation osseuse. Un os dévascularisé (fractures comminutives en particulier) présente un risque de nécrose, fournissant un milieu propice au développement de bactéries. De plus, s'il est entouré de tissus mous lésés susceptibles de fournir un apport sanguin, la probabilité d'infection bactérienne augmente. Une ostéomyélite se met alors en place, Dans 46% à 74% des cas la bactérie impliquée est un staphylocoque, qui est d'ailleurs dans la majorité des cas le seul germe présent, bien que des affections multi bactériennes soient rapportées dans 40% des cas (Kaya *et al.*, 2011) .

Plus la perte osseuse est importante moins la probabilité que de l'os cicatriciel se forme est élevée. Selon la règle de Key toute perte de substance osseuse circonférentielle dépassant en longueur une fois et demi le diamètre de la diaphyse osseuse aboutit à un défaut de cicatrisation et de consolidation osseuse. Il y a alors nécessité de remplacer le défaut osseux par une greffe ou des biomatériaux cumulant comme l'autogreffe, des propriétés d'ostéoconduction, d'ostéogénicité et d'ostéo-induction (Viateau, 2016). On parle alors de grande perte de substance osseuse ou de perte de substance osseuse de taille critique.

Le principe de tout traitement chirurgical de réparation de grande perte de substance osseuse est d'éliminer le foyer infectieux s'il y en a un, réduire le foyer de fracture, stabiliser la zone et remplacer le défaut osseux.

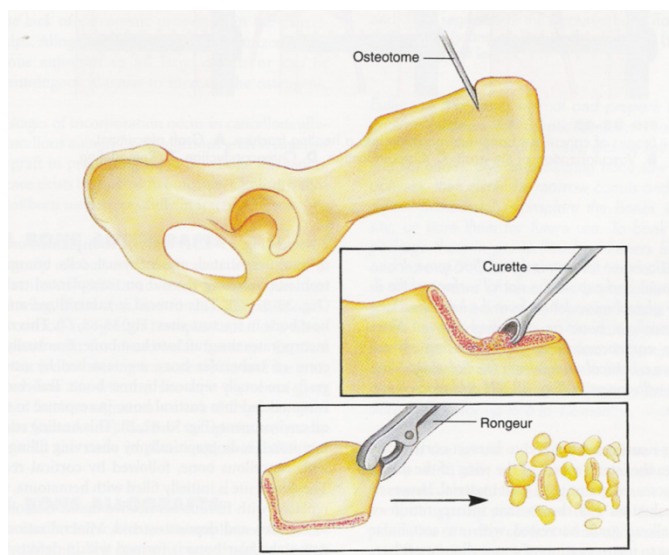
Plusieurs techniques sont utilisées en médecine vétérinaire pour reconstruire l'os en conservant le membre atteint et éviter l'amputation : greffes osseuses autologues, transfert d'os vascularisé, technique par distraction osseuse d'Ilizarov. L'objectif recherché est d'obtenir la conservation d'un membre sain, avec un alignement correct, et ayant une motricité fonctionnelle

supérieure à celle présente avant la mise en place du dit traitement (Dinh *et al.*, 2009). Les sous-parties suivantes s'intéressent à décrire ces techniques.

- *Technique de greffe osseuse autologue*

La technique de greffe osseuse autologue isolée est utilisée pour des pertes de substance osseuse de longueur inférieure à 6 cm, taille au-delà de laquelle on observe un phénomène de résorption osseuse (Weiland *et al.*, 1984 ; Hertel *et al.*, 1994). Il s'agit de combler le défaut osseux avec une greffe osseuse spongieuse autologue après avoir stabilisé l'os à l'aide d'un matériel d'ostéosynthèse. Les trois sites donneurs les plus fréquemment utilisés sont le côté crâniolatéral de la métaphyse proximale de l'humérus, l'aile de l'ilium et le côté caudomédial de la métaphyse proximale du tibia. L'humérus proximal semble être l'alternative ayant les meilleurs résultats, ce site étant facilement accessible et donnant un volume de greffon correct. La technique consiste à utiliser un ostéotome pour enlever un morceau d'os puis d'utiliser une curette pour prélever de l'os spongieux en petits fragments (Figure 1).

**Figure 1 : Schéma illustrant la technique de prélèvement de greffon osseux autologue sur l'aile iliaque (d'après Fossum, 2007)**



Par ailleurs, il est également possible d'utiliser des allogreffes congelées ou de la poudre d'os déminéralisé, ce qui évite de créer deux sites chirurgicaux sur le patient à traiter. On rapporte également l'utilisation de greffes d'os cortical prélevées sur l'individu au niveau des côtes, de l'aile de l'ilium, de l'ulna ou la fibula ou sur un autre individu (Fossum, 2007).

L'intérêt réside dans le fait que ces greffes sont des sources de matériel d'ostéogénèse par apport de cellules et/ou de facteurs de croissance. Elles apportent également un soutien mécanique. Les autogreffes sont riches en cellules mais ont un faible apport mécanique, à l'inverse des allogreffes qui offrent un excellent support mécanique et ostéoconducteur mais stimulent peu la réponse ostéogénique.

La limite de la technique de greffe osseuse réside donc principalement dans la faible taille des pertes de substances osseuses pouvant être traitées.

L'application d'une autogreffe d'os spongieux fraîchement récolté est considérée comme le traitement de référence pour favoriser la guérison des défauts osseux. Malgré cela, la greffe d'os spongieux est l'une des procédures les plus sous-utilisées en orthopédie vétérinaire (Bojrab, 2014).

- *Transfert osseux vasculaire libre*

Une autre technique de greffe osseuse est le transfert osseux vasculaire libre (TOVL) qui peut se faire à partir de la fibula, alors appelé transfert de fibula libre vascularisée, de la crête iliaque (W. Stock et R. Hierner, 1994), des côtes (Yazar *et al.*, 2004) ou encore de la crête scapulaire (Teot *et al.*, 1993). Il s'agit d'une technique pour laquelle des études ont été menées quasi exclusivement chez l'Homme, qui permet d'avoir une reconstruction osseuse tout en luttant contre l'infection grâce à l'apport d'une néovascularisation. Elle consiste à transférer un about osseux, de fibula par exemple, accompagné de son pédicule vasculaire et dans certains cas de muscles avoisinants et de la peau se trouvant en regard, dans des pertes de substance osseuse des membres thoraciques ou pelviens. La technique utilisant de l'os iliaque est plus efficace dans des cas d'ostéomyélites tandis que la technique utilisant un morceau de fibula doit être utilisée pour des défauts osseux supérieurs à 10cm, le greffon iliaque étant trop petit (Hierner et Wood, 1995). Dans le cas de greffes de fibula les prélèvements, et donc les défauts osseux à combler, peuvent atteindre jusqu'à 25cm de longueur. Cela nécessite tout de même d'avoir un membre prélevé sain, et de laisser 6 à 7 cm distaux et proximaux de fibula (Maini *et al.*, 2000) ce qui peut être compliqué chez un carnivore domestique. La difficulté de cette technique réside également dans le fait que le site receveur doit être adapté à la conformation anatomique de la greffe vascularisée et enfin dans le fait que le geste microchirurgical d'anastomose est compliqué (Stella *et al.*, 2018).

Cette technique est rarement utilisée en médecine vétérinaire mais son utilisation semble tout de même citée (Fossum, 2007). La seule étude ayant été faite sur des chiens et objectivant des résultats satisfaisants est un TOVL d'ulna dans un défaut osseux de radius du même membre, ayant pour objectif de stabiliser mécaniquement un membre atteint par un ostéosarcome (Séguin *et al.*, 2003).

- *Technique d'ostéogénèse par distraction*

La technique d'Illizarov, aussi appelée technique d'ostéogénèse par distraction, est conseillée pour traiter des défauts osseux plus importants car elle combine comblement par autogreffe et grande stabilité assurée par un montage externe. Gavril Ilizarov a mis en place cette technique en se rendant compte que la mise en tension d'un site d'ostéotomie ou d'un site présentant une fracture entraîne la formation rapide d'os dans le défaut osseux généré. Le principe étant d'utiliser des anneaux externes reliés aux segments osseux par des broches métalliques et d'écarter lentement ces anneaux pour mettre le site sous tension (Tobias et Johnston, 2012).

Cette technique semble être efficace pour le traitement des non union osseuses infectées car elle traite à la fois la perte de substance osseuse, l'infection, la non union et la déformation présente. Cependant beaucoup de patients humains ayant bénéficié de cette technique chirurgicale n'ont jamais complètement récupéré leurs fonctions motrices, jusqu'à 23,3%, comparé à 26,7% ayant récupéré leur fonction motrice de manière complète, d'après l'étude de Maini *et al.* en 2000. De plus, cette technique n'est pas applicable lors d'une lésion de fémur étant donné qu'elle pourrait engendrer des lésions sur le membre controlatéral par frottements.

Dans tous les cas, le traitement d'un foyer d'ostéomyélite dans le cadre d'une perte de substance d'os long nécessite un parage des tissus infectés, os compris (séquestrectomie voire résection segmentaire osseuse), une stabilisation de l'os, une antibiothérapie, un remplacement de la perte de substance osseuse ainsi qu'un recouvrement de l'os par des tissus mous (Browner *et al.*, 2008).

## **2. La technique de la membrane induite**

### **A. État des lieux des solutions actuelles en chirurgie chez l'homme**

La reconstruction de segments osseux diaphysaires post traumatiques, avec ou sans ostéomyélite associée, qui présentent une perte de substance osseuse, représente un défi important en médecine humaine de nos jours. En effet, la non union osseuse touche environ 150 000 européens chaque année (Mills et Simpson, 2013), étant à l'origine de coûts importants et soulève un problème social par la diminution de qualité de vie qu'elle engendre (Simpson et Tsang, 2017). Les techniques utilisées à ce jour en médecine humaine sont celles citées précédemment et appliquées en médecine vétérinaire.

Toutes ces techniques chirurgicales ont pour but d'imiter le processus naturel d'une cicatrisation osseuse en apportant une source tissulaire pouvant à terme apporter des ostéoblastes et des facteurs de croissance agissant sur la multiplication et la différenciation cellulaires. Par ailleurs pour obtenir une cicatrisation il est nécessaire de combiner trois éléments : la présence de cellules ayant le potentiel de donner à terme des cellules osseuses, la présence de facteurs de croissance et de différenciation cellulaire et enfin la présence d'un guide, ou échafaudage, qui fournit aux cellules en croissance un substrat nécessaire à leur prolifération tout en immobilisant la zone à coloniser (Bruder et Fox, 1999). Dès 1959 on évoque également la nécessité de séparer le défaut osseux des tissus mous environnant pour créer un environnement favorable à l'ostéoprolifération (Hurley *et al.*, 1959).

C'est face à la nécessité de la présence d'un guide pour les cellules amenées à combler la perte de substance osseuse, qui permet également d'éviter l'interposition des tissus mous environnants dans la zone à combler, qu'une technique utilisant une membrane en silicone a été créée. Cette membrane en silicone non rigide s'attachant aux berges osseuses situées de part et d'autre du défaut permet de séparer la greffe des tissus adjacents mais ne permet pas d'avoir des résultats satisfaisants en terme d'union osseuse car elle a tendance à s'affaisser dans le défaut, empêchant la cicatrisation osseuse (Hurley *et al.*, 1959). De plus, des débris de silicone ont été retrouvés dans les membranes à corps étranger associés à une réaction inflammatoire qui peut être néfaste pour la cicatrisation osseuse (Freund *et al.*, 2000).

### **B. La technique de la membrane induite**

#### ***a. Principe de la technique chirurgicale de Masquelet***

En 1986, Alain Charles Masquelet met en place une technique de reconstruction des grandes pertes de substances osseuses des os longs avec une autogreffe osseuse non vascularisée. Le but de cette nouvelle technique est de pouvoir faire des greffes de grande taille, sur des sites potentiellement infectés, en lésant au minimum le site donneur contrairement à la technique de

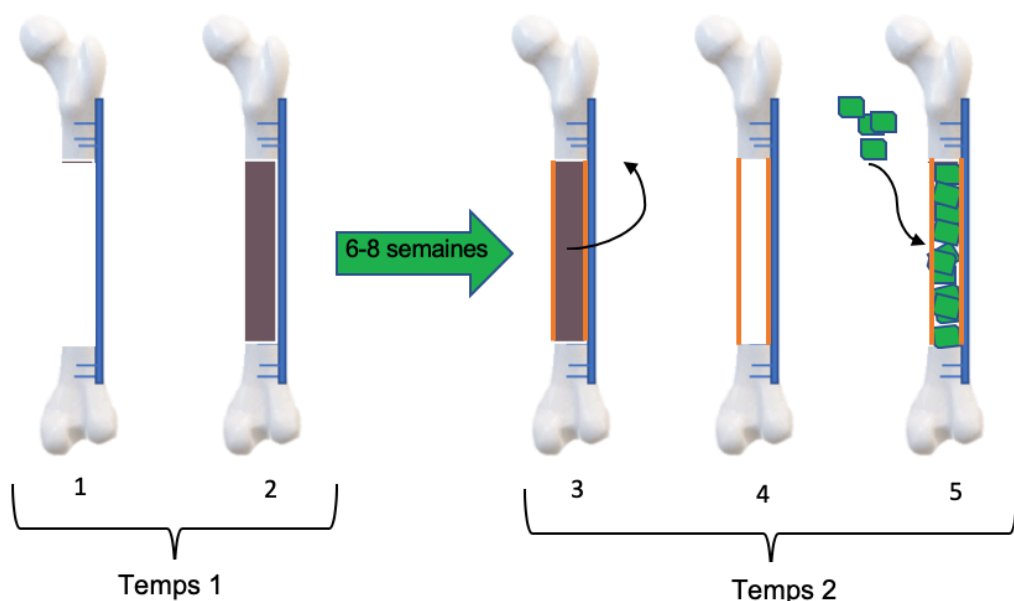


TOVL précédemment décrite. Il introduit par cette technique le concept de membrane induite, qu'il décrira pour la première fois en 2000 (Masquelet *et al.*, 2000).

La reconstruction osseuse se fait en deux temps chirurgicaux distincts :

- Un premier temps consiste à débrider le tissu nécrotique et non vascularisé puis de combler la perte de substance osseuse avec une entretoise en ciment de polyméthylmétacrylate (PMMA). L'entretoise doit engainer les deux extrémités osseuses se trouvant de part et d'autre de la perte de substance.
- Le second temps est réalisé 6 à 8 semaines plus tard et consiste à enlever l'entretoise qui a été recouverte d'une membrane pseudo-synoviale d'environ 1mm d'épaisseur. La membrane induite est pour cela incisée et laissée en place. La cavité délimitée par la membrane est comblée par des fragments d'os spongieux prélevés à partir des crêtes iliaques puis morcelés (Figure 2). Lorsqu'il n'y a pas assez d'os spongieux à prélever, un substitut osseux peut être rajouté, le plus souvent un tissu osseux d'origine bovine déminéralisé, mais ce dernier doit être ajouté à la greffe autologue selon un ratio ne dépassant pas un tiers de substitut pour deux tiers de greffe autologue (Simpson et Tsang, 2017). La membrane est ensuite suturée à l'aide d'une aiguille de section ronde et les plans musculaires et cutané refermés de manière usuelle.

**Figure 2 : Schéma explicatif de la technique de la membrane induite.**  
Inspiré de Manassero et al., 2017



**Temps 1** : 1. Débridement osseux. 2. Mise en place de l'entretoise. **Temps 2** : 3. Présence d'une membrane biologique autour de l'entretoise. 4. Incision de la membrane et retrait de l'entretoise. 5. Mise en place de morceaux de greffe autologue dans la cavité délimitée par la membrane.

D'après la première série de 35 cas opérés, les patients traités par cette technique présentaient une récupération fonctionnelle totale du membre, avec une démarche avec un appui total, entre 6 et 17 mois après le second temps opératoire, donc en moyenne après 8,5 mois (Masquelet *et al.*, 2000).

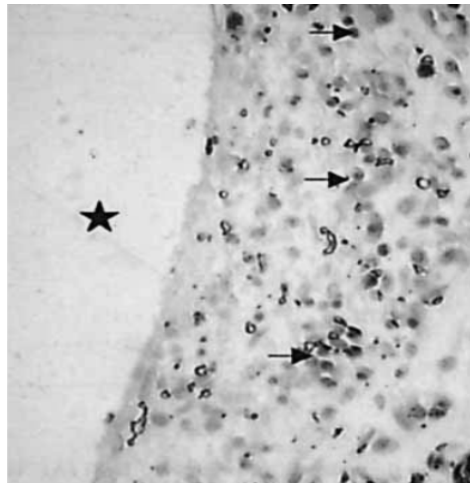
### ***b. Propriétés de la membrane induite***

La mise en place de l'entretoise dans le défaut osseux induit la formation d'une membrane à corps étranger (Azi *et al.*, 2016). Cette entretoise peut être considérée comme un témoin de l'absence de récurrence d'un processus infectieux après 6 à 8 semaines de débridement, étant donné qu'il s'agit d'un corps étranger mis en place en zone précédemment infectée (Masquelet, 2008).

La membrane induite par cette technique permet d'éviter la protrusion de tissus mous environnants dans le défaut osseux (Masquelet *et al.*, 2000) ce qui pourrait nuire à la cicatrisation osseuse. Elle sert également de patron à la prolifération cellulaire, comme décrit précédemment. Elle joue un rôle dans la consolidation de l'autogreffe mise en place lors de la deuxième phase opératoire et limite le phénomène de résorption osseuse (Klaue *et al.*, 1993) qui prend habituellement place lors de greffe osseuse autologue isolée de quantité importante dans un environnement tissulaire richement vascularisé (Weiland *et al.*, 1984).

En 2004 Pélissier *et al.* ont évalué les propriétés biochimiques et histologiques de cette membrane en prenant comme modèle d'étude des lapins sur lesquels des cylindres de PMMA ont été greffés par voie sous cutanée. Les membranes à corps étranger formées ont été étudiées à différents moments après implantation du ciment. Cette étude a permis de mettre en évidence que les membranes induites étaient très richement vascularisées sur toute leur épaisseur, plus particulièrement sur leur face externe, avec des capillaires de diamètre moyen de 1,2mm. Ceci a été mis en évidence par la présence d'immunomarquage d'un facteur de croissance endothélial, le *Vascular endothelial growth factor* (VEGF) (Figure 3). La face endoluminale, qui est la face en contact direct avec l'entretoise est un épithélium pseudosynovial tandis que la face externe est faite de myofibroblastes et de fibres de collagène orientés principalement parallèlement au grand axe de l'entretoise. Il a également été prouvé que les membranes induites sécrétaient des facteurs de croissance TGF $\beta$ 1 et BMP2, et que leur présence stimulait la croissance et la différenciation cellulaire. La concentration maximale en TGF $\beta$ 1 était retrouvée lors de la deuxième semaine après mise en place du ciment et celle en BMP2 lors de la quatrième semaine. Les auteurs ont tout de même noté la présence de cellules géantes multinuclées en réaction à la présence d'un corps étranger ainsi que de signes d'inflammation et d'œdème mais dont la quantité diminuait avec le temps post opératoire.

**Figure 3 : Microphotographie d'une coupe de membrane induite après 4 semaines de greffe d'entretoise. Immunomarquage de VEGF. Grossissement x40. (d'après Pélissier *et al.*, 2004)**



L'étoile noire indique l'endroit où se trouvait l'entretoise et la flèche indique l'immunofluorescence au VEGF.

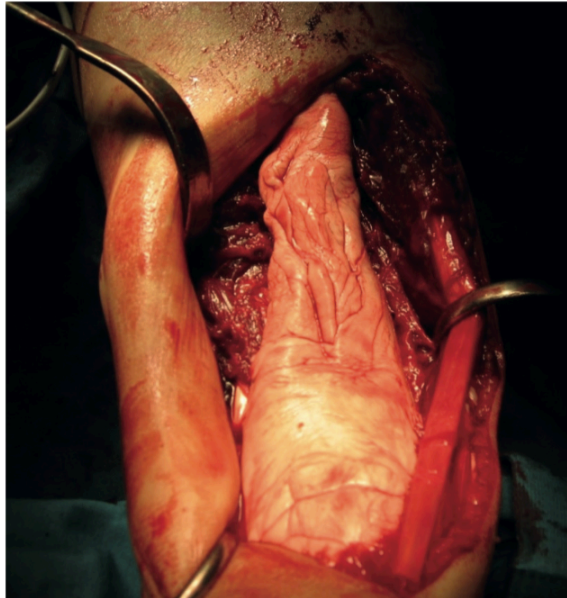
### **c. Type de ciment utilisé**

L'entretoise utilisée par Masquelet lors des premières utilisations de sa technique était faite de PMMA uniquement, mais par la suite l'ajout d'antibiotiques à ce ciment est rapportée. Le ciment joue le rôle de corps étranger stimulant la formation de la membrane induite mais également de source d'antibiothérapie locale, action particulièrement utile car la plupart des interventions ont lieu sur des zones infectées. Le fait de délivrer des antibiotiques par voie locale permet d'avoir une concentration d'antibiotiques plus importante au sein de la zone infectée, tout en ayant une concentration sanguine minimale, ce qui diminue également la toxicité associée à l'antibiotique (Giotikas *et al.*, 2019).

L'antibiotique utilisé dans le ciment PMMA est la gentamicine, cette association constituant le système de délivrance locale de l'antibiothérapie le plus utilisé en chirurgie orthopédique (Barth *et al.*, 2011). Il existe tout de même des limites (hormis le problème inhérent à la résistance de certains germes à la gentamicine) à l'utilisation de cette association car le ciment de PMMA continue à libérer de la gentamicine pendant une période prolongée, à la fin de laquelle des concentrations minimales continuent à être délivrées, risquant à terme d'induire une antibiorésistance secondaire. Giotikas *et al.*, en 2019 suggèrent alors de combiner le ciment PMMA, qui sert de support structural, avec du sulfate de calcium chargé en antibiotiques, qui a l'avantage de délivrer l'antibiotique à concentration constante. Cette association a déjà fait ses preuves dans l'élimination d'infection dans des foyers d'ostéomyélite (Luo *et al.*, 2016) et pourrait donc être testée dans le cadre d'une procédure de Masquelet.

La forme du ciment employé joue également un rôle important. En effet lorsque le PMMA est utilisé sous forme de billes, la membrane formée est irrégulière, en comparaison avec les membranes formées lors d'utilisation de PMMA sous forme de ciment formant un cylindre qui comble parfaitement le défaut (Chadayammuri *et al.*, 2015). Ces billes auraient les mêmes propriétés anti infectieuses mais ne pourraient ainsi pas être utilisées lors de comblement de trop grandes pertes de substances osseuses (Careri *et al.*, 2019). De même, des débris de ciment ont été observés dans les membranes formées lors de l'utilisation de PMMA liquide (Pap *et al.*, 2001).

**Figure 4 : Photographie d'un ciment PMMA prenant la forme d'un défaut osseux qu'il comble. (d'après Careri et al., 2019)**



Enfin, une alternative au PMMA a été proposée et semble fournir de meilleurs résultats : le sulfate de calcium (CS). D'après l'étude de 2018 de Ma *et al.*, les membranes induites par le CS possèdent une activité sur l'ostéo-prolifération et la néovascularisation plus importantes que celles générées par les membranes induites par le PMMA. Ces membranes sont en effet plus épaisses tout en produisant une quantité plus importante de facteurs de croissance TGF $\beta$ 1, BMP2 et VEGF, elles ouvrent donc de nouvelles perspectives quant à une amélioration de la technique chirurgicale de Masquelet.

#### ***d. Type de greffe utilisé***

Masquelet dans sa première publication a décrit l'utilisation d'une greffe osseuse autologue sous forme de fragments et a évoqué l'utilisation d'une allogreffe en complément, lors de perte de substance trop importante, mais ne dépassant pas un ratio de 1 pour 3. Il est important de ne pas trop tasser le greffon osseux lors de sa mise en place dans le défaut osseux car cela peut provoquer sa nécrose en raison de l'altération de l'angiogenèse. Le greffon osseux autologue mis en place pourrait également être renforcé par l'ajout d'une protéine BMP, de biphosphonates ou d'hydroxyapatite mais les résultats suite à leur utilisation ne sont pas encore convaincants voire controversés (Chadayammuri *et al.*, 2015). Enfin, des compléments à la greffe osseuse autologue ont été utilisés, comme le beta tricalcium phosphate ( $\beta$ TCP), menant à de bons résultats cliniques (Sasaki *et al.*, 2018).

En 2012 Masquelet décrit également une nouvelle méthode de prélèvement de greffe cortico-médullaire fémorale à l'aide d'un système *Reamer Irrigator Aspirator* (RIA) qui permet de prélever par irrigation et son aspiration les tissus osseux intra-médullaire et endosté. Cette technique provoquerait moins de douleur au site de prélèvement, un risque septique moins important, un temps de prélèvement plus court et une quantité de matériel prélevé plus importante en comparaison avec un prélèvement de greffon classique (Sasaki *et al.*, 2018). De plus, la greffe prélevée contient des cellules ostéoprolifératives et des facteurs de croissance tissulaires comme le TGF $\beta$  et le BMP2 qui pourraient accélérer la prolifération osseuse (Chadayammuri *et al.*, 2015).

La limite principale de la technique de Masquelet réside dans le fait qu'elle nécessite l'accès à une quantité de tissu osseux suffisante et qu'elle se réalise en deux temps opératoires, et en deux sites opératoires lors du second temps, ce qui augmente le taux de morbidité et de risque septique. Plusieurs études ont donc été menées de manière à trouver des biomatériaux possédant des propriétés d'ostéoconduction ainsi que d'ostéoinduction. Il est également important que le biomatériau utilisé se résorbe entièrement de manière à laisser la place à l'os néo formé. La résorption ne doit tout de même pas être trop rapide, au risque d'empêcher une cicatrisation osseuse complète. Par exemple, la résorption trop rapide de l' $\alpha$ -sulfate de calcium hémihydraté ( $\alpha$ -CSH) empêche son utilisation seul et impose de le mélanger avec de l'autogreffe (Meng *et al.*, 2019). Ceci est intéressant dans le cas où le site donneur de greffe n'est pas assez fourni mais ne résout pas le problème de l'existence d'un deuxième site opératoire.

Le remplacement du greffon osseux par des granules de phosphate d'hydroxyapatite tricalciques traités par un facteur de croissance osseux semble induire une ostéoprolifération, mais uniquement sur modèle ectopique pour le moment (Pélissier *et al.*, 2009). Ceci offre la perspective de pouvoir un jour arrêter de prélever de la greffe osseuse autologue en comblant le défaut osseux uniquement par un substitut, ce qui éviterait de créer un second site chirurgical de prélèvement de greffe.

#### **e. Les différentes techniques de stabilisation du site**

Dans son étude de base Masquelet a choisi de stabiliser le défaut osseux par fixateur externe (Masquelet *et al.*, 2000). Plusieurs autres montages ont été proposés par la suite, comme l'enclouage centromédullaire verrouillé, la pose de plaques vissées, (Stella *et al.*, 2018). Ces dernières options constituant une bonne alternative à la pose de fixateur externe (Giannoudis *et al.*, 2011). Ces montages n'affectent pas les tissus mous avoisinants contrairement à un montage par fixation externe, et ils évitent les sites d'infections créés par les broches des fixateurs externes (Olesen *et al.*, 2015). De plus, l'enclouage centromédullaire permettrait une mise sous charge du membre plus rapide que lors d'utilisation de fixateurs externes mais le risque d'infection et de sepsis reste tout de même important (Aparad *et al.*, 2010) par rapport à une pose de plaque par exemple. Il présenterait tout de même certains avantages par rapport à la pose de plaque : une récupération fonctionnelle plus rapide, le maintien d'un alignement parfait, l'absence de déformation de l'os traité, la diminution de quantité de greffe nécessaire à combler le défaut osseux (Olesen *et al.*, 2015).

Quelle que soit la méthode de stabilisation choisie, le plus important est de s'assurer de la stabilité dès la pose du montage qui restera en place lors du deuxième temps opératoire de la procédure de Masquelet (Giannoudis *et al.*, 2011).

#### **f. Résultats**

La technique de la membrane induite, réalisée suivant sa description originelle ou de manière modifiée, a été utilisée et étudiée dans divers cas cliniques nécessitant une reconstruction osseuse. (Giannoudis *et al.*, 2011) font état de 16 études menées entre 2000 et 2010 et rapportent de bons résultats dans le cas de traitement de pertes de substance osseuse au poignet ou à la main, dans le cadre de la mise en place d'un enclouage centro-médullaire ou encore de traitement de défauts osseux secondaires à une ostéomyélite grave. Il en est de même pour Wang *et al.*, en 2019, qui concluent que la technique présente les avantages d'une chirurgie simple, qui aboutit à une guérison

rapide, avec une récupération fonctionnelle après 5,5 mois post chirurgie en moyenne, et avec un faible taux de récurrence de l'infection initiale.

Masquelet a également publié une étude pour présenter les résultats de cette technique à long terme – entre 10 et 22 ans post chirurgie, pour 18 cas (Masquelet *et al.*, 2019). Les 18 cas étudiés présentaient une certaine diversité : 14 de ces cas comportaient une infection au site de perte osseuse, les os concernés pouvaient être l'humérus, le coude, le radius, le tibia ou encore l'ulna, les cas incluaient l'utilisation de matériel d'ostéosynthèse divers : fixateur externe, plaque vissée ou encore enclouage centromédullaire. La conclusion de cette étude était que le raccourcissement des membres, variant de 0,5 à 4 cm, était bien toléré, cependant plusieurs patients ont dû subir une seconde intervention pour améliorer la fonction du membre atteint, mais aucun d'entre eux n'a dit regretter d'avoir subi cette chirurgie. Tous les patients ont rapporté qu'une récupération de 2 à 3 ans leur a été nécessaire après la reprise de la marche avec appui, pour obtenir une récupération fonctionnelle finale correcte. Aucune septicémie récurrente dans la zone de greffe n'a été constatée. Les examens radiologiques ont de plus mis en évidence une densification osseuse périphérique et une résorption osseuse centrale.

Masquelet a pu dresser une liste d'enseignements à tirer grâce aux 19 ans de recul par rapport à l'étude primaire, qui permettent la réussite de la chirurgie (Masquelet *et al.*, 2019) :

- En cas d'infection un débridement rapide est nécessaire de manière à reconstruire en zone saine.
- Il faut une réparation adéquate des tissus mous avoisinants.
- La zone doit être stabilisée correctement et l'alignement des abouts osseux respecté.
- La gravité des lésions tissulaires avoisinantes est un facteur pronostic négatif pour la récupération fonctionnelle, étant donné que la contraction musculaire favorise la libération de cytokines et de facteurs de croissance et donc favorise la formation osseuse et à l'inverse la présence de lésions entraîne la libération de myostatine qui entrave la réparation osseuse (Hamrick, 2012).
- La taille de la perte de substance osseuse ne joue aucun rôle dans le pronostic.

Ces résultats encourageants sont tout de même à nuancer car dans une étude de cohorte de 2019, Giotikas *et al.* ont obtenu des résultats qu'ils jugent peu satisfaisants. En effet, dans leur étude incluant treize cas ayant une fracture ouverte au tibia ou au fémur, seules 57,1% des fractures se sont cicatrisées, en opposition à 35,7% des cas qui ont abouti à un échec. Les causes d'échec étaient diverses : infection (21,4% des cas), fracture (14,2% des cas) ou faillite du matériel d'ostéosynthèse (14,2% des cas), ou encore problème lié à l'anesthésie (14,2% des cas). Giotikas et son équipe ont conclu que la technique de la membrane induite présente ses limites, et que son application nécessite de bien sélectionner les patients qui en bénéficient.

### 3. La technique de la membrane induite appliquée en médecine vétérinaire

Au vu des résultats satisfaisants obtenus par cette technique chez l'homme, l'idée de l'adapter en chirurgie vétérinaire a été émise.

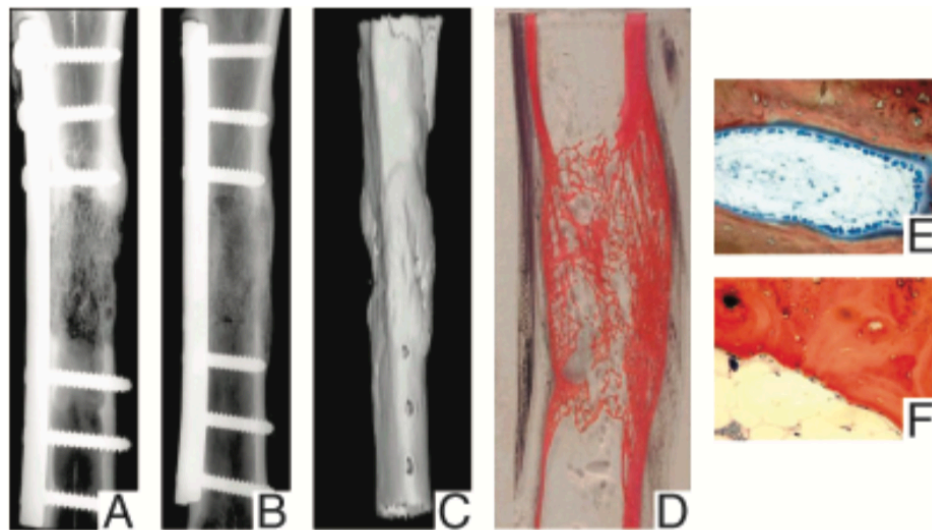
#### A. Application à un animal de grande taille, la brebis

L'évaluation de nouvelles stratégies thérapeutiques dans la cicatrisation osseuse est souvent initiée sur des modèles animaux comme le lapin ou les rongeurs, utilisés d'ailleurs par Pelissier *et al.* dans leur étude de 2004. Cependant les résultats des études menées sur ces modèles ne peuvent pas toujours être extrapolés à la médecine humaine ou à d'autres espèces animales car le faible poids de ces animaux place la perte de substance osseuse dans un environnement mécanique plus favorable (Viateau *et al.*, 2004). La première mise en œuvre de la technique de la membrane induite chez un grand modèle animal a été réalisée chez le mouton de race Préalpes du Sud par Viateau *et al.* en 2006. Le modèle ovin a été choisi car il est facile à élever, manipuler et peu coûteux à entretenir. Le but était de voir si la technique aboutissait à de bons résultats sur un modèle animal pour l'étendre éventuellement à d'autres espèces par la suite et surtout pour créer un modèle d'étude dont on pourrait contrôler les paramètres bien mieux que sur un être humain.

Une perte de substance osseuse de taille conséquente a ainsi été créée dans la diaphyse moyenne des métatarses de onze ovins après stabilisation de ces os par une plaque en compression. La taille du défaut osseux à combler a été préalablement estimée à 25mm, soit un ratio longueur du défaut sur diamètre de la diaphyse osseuse égal à deux, dans l'étude menée en 2004. Du PMMA y a été implanté puis quatre semaines plus tard enlevé après incision de la membrane induite. Cette membrane était non adhérente au ciment, mesurait un millimètre d'épaisseur, délimitait une cavité dans laquelle elle ne se collait pas et pouvait être suturée sans tension. L'étude comparait des ovins sur lesquels la cavité formée par la membrane a été remplie par de la greffe osseuse autologue avec des ovins dont la cavité a été laissée vide. Les résultats de l'étude ont montré qu'en présence de greffe une ostéoprolifération de taille significativement plus importante et radio opaque que lors de son absence avait lieu (Figure 5).

De plus, des études histologiques ont été menées sur les membranes induites confirmant les résultats obtenus jusqu'alors, mettant en évidence une absence de signes d'inflammation, et la présence d'une vascularisation perpendiculaire au grand axe de l'os. De plus des cellules fibroblastiques se sont révélées positives à l'immunohistochimie pour le *polyclonal rabbit anti-core binding factor alpha-1* (CBFA1) qui est un facteur de transcription essentiel pour la différenciation des ostéoblastes, ce qui renforce l'hypothèse selon laquelle la membrane sert d'échafaudage ou de guide pour les cellules ostéoprolifératrices et aide à la croissance osseuse.

**Figure 5 : Radiographies (A,B), image de tomodensitométrie (C) et sections histologiques (D,E,F) d'un métatarse ovin obtenues six mois après la chirurgie. (d'après Viateau et al., 2006)**



*En E, le tissu ostéoïde synthétisé par les ostéoblastes est coloré en bleu et la matrice osseuse minéralisée en rose. En F on observe la distinction entre l'os néo formé de couleur rose foncé et le greffon osseux de couleur rose pâle. Les coupes E et F ont été obtenues après application de la coloration Stevenel et Van Gieson.*

En 2009 Klaue *et al.* ont étudié le rôle de la membrane dans un modèle de grande résection osseuse fémorale, chez le mouton. Dans cette étude, l'utilisation de l'autogreffe sans membrane n'a pas permis la cicatrisation. La présence d'une membrane induite par le PMMA favorisait en revanche la régénération osseuse en contenant l'autogreffe et en préservant l'la résorption, confirmant les observations effectuées en clinique.

Enfin, en 2010, Viateau *et al.* firent un état des lieux des données collectées par les études faites sur des modèles animaux. Deux types de modèles ont été étudiés, des modèles dits ectopiques sur lesquels les cylindres de PMMA ont été implantés en sous cutané sur des lapins et des moutons et des modèles dits orthotopiques sur lesquels les cylindres de PMMA ont été implantés dans des métatarses ou des fémurs de moutons. Dans les deux modèles il y a eu formation de membrane induite fibreuse autour des cylindres de PMMA. L'étude des propriétés biologiques et des caractéristiques histologiques et immunohistochimiques de ces membranes a confirmé leur constitution en fibres de collagène, vaisseaux et la disparition de cellules inflammatoires après six mois en leur sein. Elles ont également confirmé que ces membranes sécrètent des facteurs d'angiogenèse, présentent des propriétés d'ostéogenèse et permettent le maintien du volume de greffe initial.

Ces modèles animaux ont donc ouvert de nouvelles perspectives, celles de pouvoir étudier plus en détails les propriétés biologiques des membranes, de manière à pouvoir comprendre et améliorer la technique de Masquelet et étendre son application, que ce soit à un plus large nombre d'êtres humains, ou aux animaux domestiques



## **B. Recherche de substituts de greffe osseuse autologue**

Ces nouveaux modèles ont ouvert la perspective de trouver de nouveaux substituts à la greffe osseuse autologue à insérer dans la cavité délimitée par la membrane.

Des essais ont été réalisés avec des cubes de biomatériau résorbable, du corail de genre *Porites* préalablement ensemencé avec des cellules souches autologues mésenchymateuses puis mis en place dans des cavités délimitées par une membrane induite au sein de pertes de substances osseuses créées dans des métatarses de brebis (Viateau *et al.*, 2007). Les résultats obtenus ont été comparés aux résultats obtenus lorsque la cavité était comblée avec une greffe osseuse cortico-spongieuse autologue. La quantité d'os formé dans les deux cas n'était pas significativement différente. L'étude des radiographies a cependant montré que dans le cas de l'utilisation du biomatériau seuls 21% des cortex étaient cicatrisés, en opposition à 100% de cortex cicatrisés lors d'utilisation d'autogreffe. D'autres essais sur des modèles ovins, ont prouvé l'efficacité du corail de genre *Acropora* mélangé avec des cellules souches mésenchymateuses dans la régénération de substance osseuse (Manassero *et al.*, 2013).

Ces études prouvent dans un premier temps que les cellules souches mésenchymateuses favorisent la régénération osseuse dans un modèle animal tel que la brebis, à condition d'en implanter une quantité adéquate, qu'il reste encore déterminer, et de leur fournir un support adapté. Ensuite, elles mettent en avant le fait que des biomatériaux peuvent être utilisés pour substituer les greffes osseuses autologues et semblent être une perspective attrayante pour l'ingénierie des tissus osseux. En effet, leur capacité de résorption et leur capacité à favoriser l'adhésion et la prolifération des cellules souches mésenchymateuses en font un échafaudage adéquat pour guider ces cellules souches.

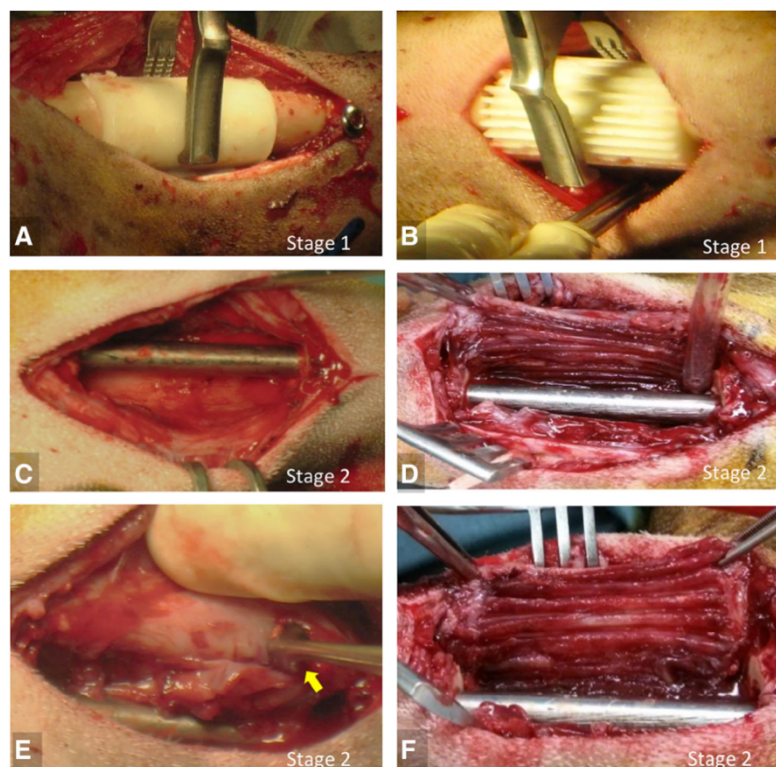
### C. Amélioration du ciment utilisé grâce au modèle animal

Dans toutes les études utilisant un modèle animal le ciment utilisé est du PMMA. Il a été mentionné précédemment (cf. paragraphe 2.B.c.) son association fréquente avec un antibiotique comme la gentamicine. La difficulté pour trouver un antibiotique adéquat réside dans le fait que les propriétés de la molécule utilisée doivent être conservées même à hautes températures, étant donné que le PMMA se polarise avec la chaleur.

L'application de la technique de Masquelet aux animaux offre la possibilité d'utiliser d'autres antibiotiques par voie locale, uniquement utilisés en médecine vétérinaire, comme la marbofloxacin qui est un antibiotique de la famille des fluoroquinolones. Il a été prouvé par expériences *in vitro* que cet antibiotique conservait ses propriétés antibactériennes à haute température lors de la polymérisation du PMMA, et pouvait donc être utilisé en association avec ce ciment. Cependant l'utilisation future de cette association dans des modèles animaux semble compromise par le fait que son efficacité sur les bactéries Gram + et *Pseudomonas spp* reste inférieure à celle de l'association PMMA gentamicine (Cariou *et al.*, 2006).

L'utilisation du modèle animal permet également de réétudier les principes fondamentaux de la technique décrite par Masquelet. Il a été précédemment établi que le meilleur ciment à utiliser était le PMMA sous sa forme solide et lisse (cf. paragraphe 2.B.c). L'hypothèse a été émise que donner une forme crénelée à ce ciment, ce qui augmenterait sa surface, augmenterait également la surface de la membrane induite. Luangphakdy *et al.* en 2017 ont invalidé cette hypothèse sur un modèle caprin, prouvant qu'il n'y avait pas de différence significative dans la membrane obtenue selon la forme du ciment mais ont étudié dans cette même étude l'impact du raclage de la surface interne de la membrane, avant insertion du greffon, sur la cicatrisation osseuse (Figure 6). L'utilisation de mesures tomodensitométriques leur a permis de montrer que le volume total osseux créée douze semaines après implantation du greffon avait quasiment doublé lorsque la surface interne de la membrane était raclée chirurgicalement, par rapport aux résultats obtenus avec une membrane intacte. L'analyse histologique a également montré qu'une régénération osseuse plus robuste se produisait lors de l'avivement de la membrane. Cette étude prouve donc que l'avivement de la membrane induite lors du deuxième temps opératoire de la technique de Masquelet peut être un moyen rapide et simple d'améliorer la cicatrisation osseuse.

**Figure 6 : Photographies peropératoires montrant l'aspect d'un ciment lisse ou crénelé ainsi que l'aspect de la membrane induite associée (d'après Luangphakdy et al., 2017).**



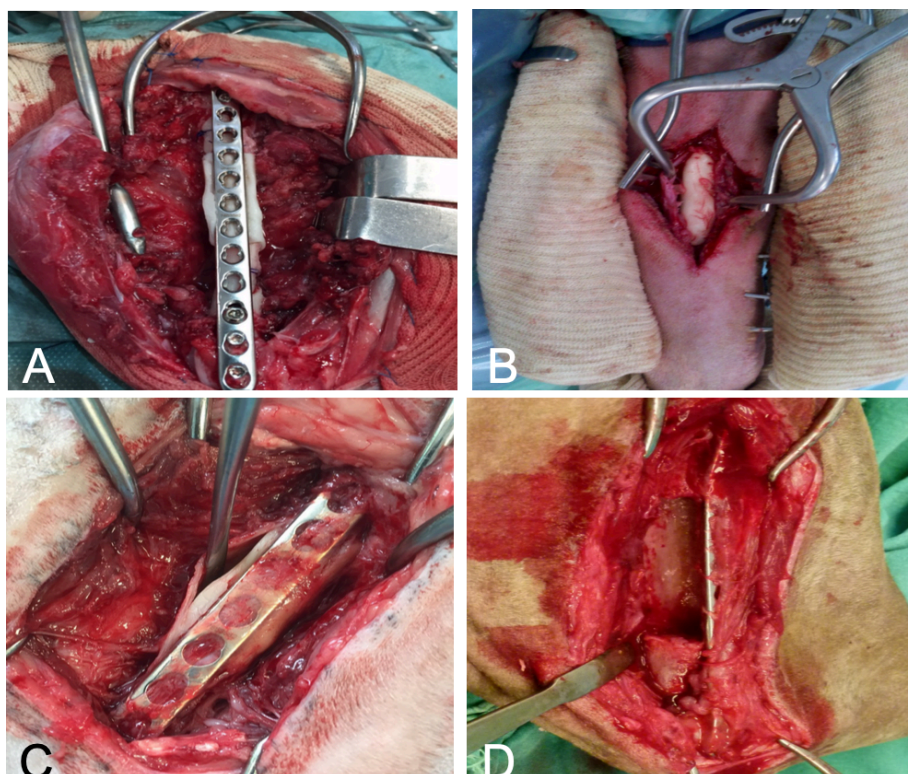
*Mise en place d'un ciment lisse (A) ou crénelé (B) lors du premier temps de la procédure. Aspect des membranes induites associées quatre semaines plus tard (C,D) et aspect de ces mêmes membranes après raclage (E,F). La flèche jaune indique le procédé de raclage à la curette.*

#### **D. Application de la technique sur les carnivores domestiques**

Le comblement des grandes pertes de substance osseuse d'origine traumatique pose également problème en médecine des carnivores domestique (cf. paragraphie 1.A. et 1.D.). La technique de Masquelet apportant des résultats satisfaisant en médecine humaine ainsi que sur des modèles animaux de grande taille, l'idée de pouvoir la transposer aux chiens et aux chats a été émise.

Manassero *et al.* en 2017 ont présenté la première application de la technique de la membrane induite sur 3 chiens dont la longueur du défaut osseux était supérieure à 2,5 fois le diamètre de l'os. La technique utilisée était proche de celle originellement décrite par A.C. Masquelet : la première étape consistait en un débridement osseux de la zone atteinte, une stabilisation de l'os avec un système d'ostéosynthèse approprié, la réalisation de prélèvements bactériologiques puis le comblement de la perte de substance osseuse par du ciment PMMA imprégné de gentamicine. La deuxième étape fut effectuée six semaines plus tard, durant laquelle la membrane à corps étranger était incisée, le ciment retiré et la cavité délimitée par la membrane comblée par des morceaux de greffe prélevés préalablement sur la crête iliaque, mélangés ou non avec du corail de genre *Acropora* (Figure 7). Une cicatrisation osseuse était obtenue chez les trois chiens dans les quatre mois suivant la chirurgie.

**Figure 7 : Photographies illustrant l'application de la technique de Masquelet sur des chiens (d'après Manassero et al., 2017).**



*Premier temps opératoire de la technique : aspect du membre avec le ciment et le matériel d'ostéosynthèse (A), mise en place du ciment PMMA (B). Second temps opératoire de la technique : visualisation de la membrane induite autour du ciment (C), aspect de la cavité délimitée par la membrane après retrait du ciment (D).*

Les résultats de cette étude préliminaire ne suffisent pas à apporter un niveau de preuve suffisant pour montrer que la technique de la membrane induite est capable de régénérer de manière efficace les grands défauts osseux segmentaires chez les chiens, mais constituent un premier abord du sujet intéressant. C'est à la lumière de ces premiers résultats que cette technique est utilisée dans le service de chirurgie de l'ENVA depuis 2003 pour traiter les grandes pertes de substance osseuse d'origine traumatique chez le chien et le chat. A l'aide des descriptions ci-dessus des différentes méthodes de traitement des grandes pertes de substance osseuse nous avons pu dresser le Tableau 1.

**Tableau 1 : Tableau de comparaison des avantages et limites rapportées des différentes techniques utilisées pour traiter les pertes de substance osseuse importantes (chez l'animal)**

| <b>Techniques utilisées en médecine vétérinaire</b> | <b>Greffe osseuse autologue</b>  | <b>Transfert osseux vasculaire libre</b>  | <b>Technique d'ostéogénèse par distraction</b>                            | <b>Technique de la membrane induite</b>                                  |
|---|--|---|---|--|
| <b>Avantages</b>                                    | Technique de référence actuellement.   | Traitement de pertes de substances osseuses de taille importante  | Traitement de pertes de substances osseuses de taille importante          | Traitement de pertes de substances osseuses de taille importante         |
|   |  | Traitement des sites atteints d'ostéomyélite  | Traitement des sites atteints d'ostéomyélite                              | Traitement des sites atteints d'ostéomyélite                             |
|   | Confort de l'animal en post opératoire   | Confort de l'animal en post opératoire  |   | Confort de l'animal en post opératoire                                   |
| <b>Limites rapportées</b>                           | Taille de la perte de substance osseuse à traiter doit être inférieure à 6cm. (chez l'homme) | Fait de laisser 6 à 7 cm distaux et proximaux sur fibula prélevée, qui doit être saine.                                   | Taux de récupération fonctionnelle en médecine humaine faible.            | 2 interventions nécessaires, augmentant les couts, le taux de morbidité. |
|   | 2 sites opératoires nécessaire.  | 2 sites opératoires nécessaires. Le site receveur doit être adapté à la conformation anatomique de la greffe vascularisée | /   | 2 sites opératoires nécessaires.   |
|   |  |   | Matériel imposant pour l'animal, nécessitant de plus des soins réguliers. |  |
|   |  | Expertise nécessaire pour la réalisation du geste microchirurgical d'anastomose   |   |  |

Les objectifs de notre étude étaient d'évaluer de manière rétrospective l'intérêt de cette technique dans la prise en charge chirurgicale des pseudarthroses ou ostéomyélites d'origine traumatique résultant en une grande perte de substance osseuse appendiculaire chez le chien et le chat, d'en évaluer le résultat fonctionnel et de décrire les accidents et complications liés à la mise en place de cette technique à ces différents temps.

# Deuxième partie : Étude rétrospective

---

## 1. Matériels et méthode

### A. Critères d'inclusion et d'exclusion dans l'étude

Tous les chiens et les chats opérés d'une perte de substance osseuse à l'aide de la technique de la membrane induite, entre le 03/09/2003 et le 05/03/2020 à l'École nationale vétérinaire d'Alfort (ENVA) et au Centre hospitalier universitaire vétérinaire d'Alfort (ChuvA) ont été inclus dans notre étude après analyse de la base de données *Clovis* (4D V12).

Les critères d'inclusion de chaque animal ont été l'existence d'un dossier *Clovis* comprenant âge, sexe, poids de l'animal ainsi que le traitement d'un défaut osseux de taille critique par la technique de Masquelet au ChuvA. Les cas existants avant la création du logiciel *Clovis* ont pu y être répertoriés par la suite permettant leur inclusion dans cette étude.

Le critère d'exclusion de l'étude a été l'absence de suivi clinique après le deuxième temps opératoire.

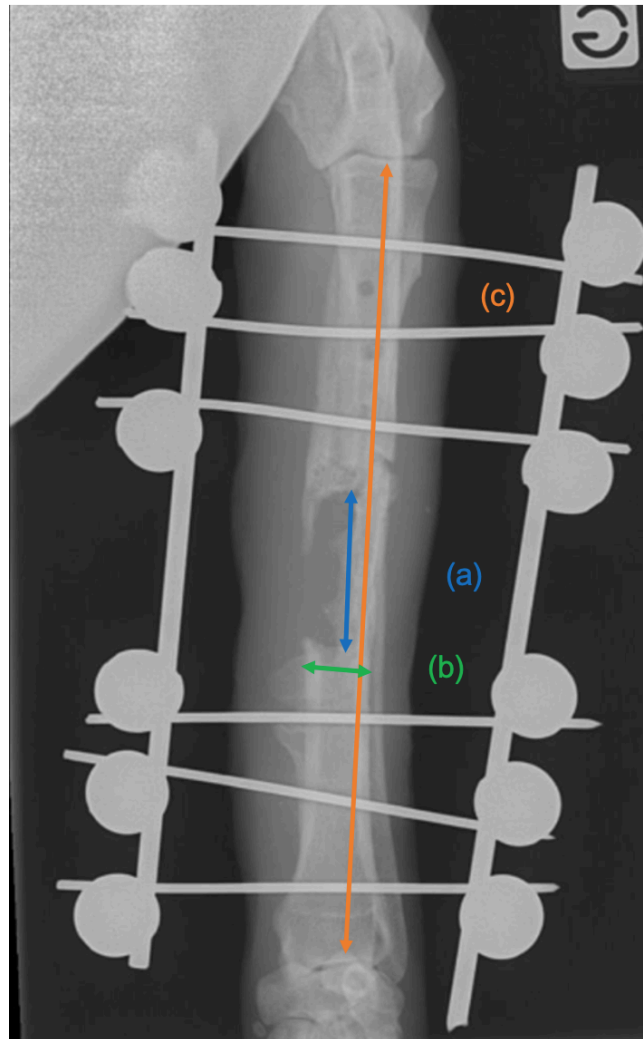
### B. Taille de la perte de substance osseuse

La taille de chaque perte de substance osseuse a été déterminée en effectuant des mesures sur le logiciel PACS (*Clear Canvas 2.0*, Canada) sur les images radiographiques réalisées avant le premier temps chirurgical, ou directement sur celles-ci pour les cas opérés avant 2010.

Les éléments mesurés sur une vue radiographique crânio-caudale (**Erreur ! Source du renvoi introuvable.**) étaient :

- la longueur du défaut, moyenne sur 3 mesures prises en son centre (a)
- le diamètre de la diaphyse osseuse de l'os touché, moyenne sur 3 mesures faites au plus proche du défaut (b)
- la longueur totale de l'os, sur 3 mesures faites au centre de l'os (c)

**Figure 8 : Illustration des mesures prises sur chacune des radiographies afin de déterminer la taille des défauts osseux. Ici sur le cas N°4.**



## **C. Technique opératoire**

### ***a. Données pré opératoires***

Chaque animal a bénéficié d'un examen clinique général ainsi qu'un examen sanguin avant la chirurgie avec au minimum le dosage de la créatinine plasmatique, l'hématocrite et les protéines totales dont les valeurs devaient être dans les normes pour procéder à l'anesthésie.

### ***b. Anesthésie***

Le protocole anesthésique a été défini par l'équipe du service d'anesthésie du ChuvA au cas par cas. Le protocole reçu le plus souvent a été une prémédication avec de la dexmédétomidine et de la morphine par voie intra musculaire, puis une induction d'anesthésie au moyen de kétamine (à 1mg/kg) et propofol (entre 1 et 4 mg/kg) par voie intraveineuse. Après intubation les animaux étaient placés sous entretien anesthésique volatil avec un mélange d'oxygène et d'isoflurane (entre 0,8 et 2% en moyenne).

Une antibioprofylaxie intra-veineuse à base d'amoxicilline/acide clavulanique a été mise en place à raison de deux doses de 20mg/kg administrées au moment de l'induction et au réveil de l'animal. Des injections supplémentaires étaient planifiées toutes les deux heures en per opératoire dans le cas de chirurgies longues.

L'analgésie mise en place a été le plus souvent effectuée par perfusion lente d'un mélange kétamine/Fentanyl/Lidocaïne après injection d'un bolus, avec un relai post opératoire par injection de morphiniques et pose de patch cutané imbibé de fentanyl à 5 µg/kg actif pendant 72 heures. Certains animaux ont également bénéficié d'anesthésie loco régionale sous forme d'injection épidurale de bupivacaïne (à 1mL/5kg d'une solution à 0,5%) ou de bloc nerveux, fémoral, sciatique ou radio ulnaire médian musculo cutané (par injection de 1 à 2mL de bupivacaïne en solution à 0,5%).

### ***c. Procédure chirurgicale***

Le premier temps de la technique chirurgicale de la membrane induite s'est déroulé selon les étapes suivantes :

1. Préparation usuelle du membre pour une chirurgie en conditions d'asepsie : tonte, nettoyage, antiseptie du site opératoire.
2. Abord conventionnel de l'os atteint
3. Résection des abouts osseux exposés, retrait des esquilles, parage des abouts osseux proximaux et distaux et des éventuels trajets fistuleux.
4. Réalisation de prélèvement bactériologique et histologique (ostéomyélites)
5. Rinçage du site
6. Stabilisation de l'os à l'aide d'une ostéosynthèse adaptée, si besoin.
7. Comblement de la perte de substance osseuse par une entretoise constituée de ciment PMMA imprégné de sulfate de gentamicine 20 grammes et modelée de manière à combler la totalité du défaut osseux
8. Rinçage du site
9. Suture des plans musculaires, sous cutané et cutané.

Le second temps de la technique s'est déroulé six semaines plus tard selon les étapes suivantes :

10. Même abord que lors du premier temps opératoire. Incision de la membrane induite selon l'axe longitudinal de l'entretoise.
11. Ablation du ciment par fraisage en faisant attention à conserver la membrane induite.
12. Réalisation de prélèvements bactériologiques.
13. Rinçages abondants du site.
14. Mise en place de l'autogreffe corticospongieuse morcelée, prélevée en crête iliaque ou site huméral, en association ou non avec des cubes de corail de genre *Acropora*.
15. Suture de la membrane avec un monofil en polydioxanone (ETHILON PDS II ND) en points simples en X.



16. Suture des plans musculaires, sous cutané et cutané des deux sites.

#### **D. Soins post-opératoires**

Chaque animal a été hospitalisé au minimum pendant 48h suivant la chirurgie après chaque temps opératoire. Une ordonnance a été rédigée avec prescription du port de carcan jusqu'à 48 heures après le retrait des fils, prescription d'analgésiques, d'anti-inflammatoires non stéroïdiens (méloxicam, METACAM ND) pendant 5 à 10 jours ainsi que, le cas échéant (ostéomyélites), d'antibiotiques (antibiothérapie probabiliste dans un premier temps puis ciblée au retour des antibiogrammes). Chacune de ces prescriptions a été adaptée au cas par cas, en fonction de l'affection à l'origine de la perte de substance osseuse, des éventuelles complications lors des précédentes interventions chirurgicales et de la sensibilité de l'animal à la douleur.

Un rendez-vous de contrôle de plaie à 1 semaine post chirurgie et un autre rendez-vous pour retrait des fils de suture à 2 semaines post chirurgie ont été programmés pour chaque animal après chacun des temps opératoires.

Les propriétaires ont également eu pour consigne de confiner leur animal pendant 8 à 12 semaines après la première intervention et pendant le temps nécessaire à la cicatrisation osseuse après la seconde intervention. Ce temps a été déterminé par les contrôles radiographiques réguliers qui ont suivi la seconde chirurgie, mais 2 mois de repos strict ont été prescrit de manière obligatoire au minimum. Dans le cas des chiens il a été indiqué de limiter les jeux, les sauts, les escaliers et limiter les sorties aux besoins hygiéniques, en laisse courte.

#### **E. Suivis cliniques post opératoires**

Des consultations de suivi orthopédique ont été effectuées, dans la mesure du possible, à 1 semaine et 2 semaines après chacun des temps opératoires puis à 1, 2, 4 et 6 mois après le second temps opératoire.

Lors de chacune de ces consultations le clinicien procédait de la manière suivante :

- Questionnement du propriétaire à propos de son ressenti par rapport à une éventuelle évolution
- Observation des aplombs de l'animal statique, des éventuelles déformations du membre concerné.
- Observation la démarche de l'animal et gradation de la boiterie de manière à objectiver la présence ou non d'une amélioration fonctionnelle
- Inspection, palpation et palpation pression du membre opéré
- Mobilisation du membre

Des consultations de suivi radiographique mensuelles étaient effectuées dans la mesure du possible, jusqu'à cicatrisation osseuse complète. Le premier cliché radiographique était effectué en post opératoire immédiat, en sortie de bloc, après le second temps opératoire. Les clichés mensuels suivants étaient toujours comparés aux clichés précédents. Les clichés radiographiques étaient effectués de manière à surveiller l'évolution de la cicatrisation de l'autogreffe ou du matériel corail, la cicatrisation osseuse et l'aspect du matériel d'ostéosynthèse.

## **F. Critères évalués**

Les critères évalués dans l'étude étaient les suivants :

### **a. Données pré-opératoires**

- Le signalement des animaux (espèce, race, âge, sexe, poids)
- Les antécédents pathologiques et/ou la présence de maladies intercurrentes éventuelles
- Les faits marquants de l'historique en lien avec la perte de substance osseuse : cause du traumatisme initial, date et nature de la première intervention, délai entre le traumatisme et l'intervention de Masquelet (médiante), nombre d'interventions chirurgicales réalisées avant présentation au CHUVA, nature des antibiothérapie(s) mise(s) en place le cas échéant (molécules, durée) avant la prise en charge par la technique.
- L'examen clinique d'admission (état général, boiterie)
- La présence de lésions associées (tissus mous et squelette)
- L'os atteint
- La nature des complications de la cicatrisation osseuse à l'origine de la perte de substance osseuse (pseudarthrose atrophique, ostéomyélite nécessitant une séquestrectomie et une résection segmentaire étendue)
- La quantification de la perte de substance osseuse (calculs des rapports longueur du défaut sur diamètre de la diaphyse à sa hauteur et longueur du défaut/longueur de l'os) : seuls critères permettant de définir une grande perte de substance osseuse
- Les paramètres hématologiques biologiques recueillis avant le premier et le deuxième temps (hématocrite et protéines totales sanguines en particulier)
- Le protocole anesthésique et analgésique mis en place

### **b. Données peropératoires**

- L'identification des germes en présence d'une ostéomyélite
- Le changement éventuel du matériel d'ostéosynthèse
- La longueur de la résection osseuse ou de la perte de substance osseuse mesurée en préop
- Le matériau utilisé pour le comblement de la perte de substance : autogreffe cortico spongieuse (lieux de prélèvements) associée ou non à des cubes de céramique naturelles (corail) et le volume estimé lorsque l'information était disponible.
- La présence ou non d'accidents opératoires (premier et deuxième temps)

### **c. Données post-opératoires**

- La nature de l'analgésie mise en place et sa durée après le premier temps, après le second temps (caractère douloureux de chacun des temps)
- Les examens radiographiques : un réalisé entre les deux temps opératoires lors d'une des consultations de suivi à 1 semaine ou 2 semaines après le premier temps opératoire, un réalisé en post opératoire immédiat après le second temps opératoire, en sortie de bloc, puis dans la mesure du possible tous les mois.
- Les paramètres hématologiques, en particulier l'hématocrite et la quantité de protéines totales sanguines, et biologiques après chacun des temps
- Les complications (premier et deuxième temps) documentées sur la base de la clinique (examen orthopédique complet), des examens biologiques et radiographiques. Tous les animaux ont été vus au ChuvA ou par leur vétérinaire traitant à 1 semaine pour un contrôle

de plaie puis à 2 semaines post chirurgie pour le retrait des fils de suture cutanée. Par la suite les dates de contrôles par rapport à la prise en charge chirurgicale différaient dans chacun des cas suivis.

- La prescription le cas échéant d'une antibiothérapie (molécules, durée)
- La récupération fonctionnelle : évaluation visuelle de la démarche et examen orthopédique par le clinicien au dernier suivi clinique. Les durées de suivi cliniques ont été exprimées en médiane et quartiles.
- L'obtention ou non d'une cicatrisation osseuse documentée sur la base des examens radiographiques et le délai correspondant (nombre de semaines)

## **2. Résultats**

### **A. Description des animaux**

Au total sept animaux, quatre chiens et trois chats, ont été traités chirurgicalement par la technique de Masquelet entre septembre 2003 et mars 2020 à l'École Nationale Vétérinaire d'Alfort.

Les quatre chiens avaient entre 7 mois et 9 ans avec un âge moyen à 5 ans lors de la première intervention. Deux étaient des femelles stérilisés et deux des mâles entiers. Leurs poids variaient entre 3,4 kg et 35 kg avec un poids moyen à 18,8 kg.

Les trois chats (deux femelles et un mâle) avaient entre 7 mois et 9 ans, avec un âge moyen à 4 ans. Tous étaient des chats européens stérilisés. Leurs poids variaient entre 3 kg et 7,3 kg avec un poids moyen à 6,6 kg.

#### ***a. Traumatisme à l'origine de la perte de substance osseuse***

Les fractures associées aux pertes de substance osseuse ont pour origine :

- Un accident de la voie publique pour 2 animaux (N°1,7)
- Une morsure par un congénère pour 2 animaux (N°2,6)
- Un saut avec chute à la réception pour 1 animal (N°4)
- Un traumatisme de nature inconnue pour 2 animaux (N°3,5)

#### ***b. Localisation de la fracture et éventuelles interventions ultérieures***

La répartition de la localisation des fractures était la suivante :

- Fracture du fémur pour 4 animaux (N°1,3,5,7)
- Fracture du radius sur 2 animaux (N°2,4), associée avec une fracture de l'ulna pour l'un d'entre eux (N°4).
- Fracture de l'humérus pour un animal (N°6).

6 animaux ont été présentés en consultation au service de chirurgie du ChuvA après avoir consulté leur vétérinaire traitant (N°1,2,3,4,5,6) et l'information concernant la nature ouverte ou fermée de la fracture après le traumatisme n'a pas été notifiée pour l'un d'entre eux (N°6). Pour les 6 autres animaux, il s'agit de fractures fermées.

5 animaux ont subi des interventions chirurgicales avant la mise en œuvre de la technique de Masquelet :

- 1 intervention chirurgicale pour 2 animaux (N°5,7). Elle a eu lieu au ChuvA pour le N°7.
- 2 interventions chirurgicales pour 2 animaux (N°1,6), chez un confrère
- 3 interventions chirurgicales pour 1 animal (N°4), toutes faites au ChuvA.

### **c. Signes cliniques**

- État général et signes locaux

L'examen clinique général à l'admission a révélé une diminution de l'état général pour 3 animaux (cas N°1,3,4) chez qui une anorexie/dysorexie était rapportée ainsi qu'un abattement marqué. Une hyperthermie à 39,7°C a été rapportée chez le cas N°7. Il faut noter que le cas N°1 et 7 présentaient une ostéomyélite et le cas N°4 a présenté une ostéomyélite au niveau du site fracturaire traitée par son vétérinaire traitant avant sa présentation au ChuvA.

Des signes locaux en regard des sites de fracture ont été notés chez 3 cas :

- Une suppuration en regard du site pour le cas N°1
- Une tuméfaction des tissus mous pour les cas N° 3 et 6.

Par ailleurs une suppuration en regard du site était rapportée sur le cas N°6 par son vétérinaire traitant mais résolue le jour de la consultation au ChuvA du fait de la mise en place d'une antibiothérapie par ce dernier.

Aucune anomalie de l'état général ou anomalie locale en regard du site de fracture n'a été rapportée chez les cas restants.

- Troubles fonctionnels

Le degré de la boiterie causée par la fracture et la perte de substance osseuse ont été estimés lors de l'examen orthopédique précédant la prise en charge chirurgicale.

Cette information n'a pas été notée sur *Clovis* pour un animal. 4 animaux sur les 6 notés présentaient une boiterie de degré 5 (sans appui, permanente) (N°3,4,5,7). Un animal présentait une boiterie de degré 4 (sans appui, intermittente) (N°2). Un animal présente une boiterie de degré 1 (boiterie discrète avec appui, intermittente) (N°6).

Dans l'ensemble avant la prise en charge chirurgicale la plupart des animaux présentaient une boiterie invalidante.

### **d. Nature de la perte de substance osseuse**

Les fractures initiales étaient multi esquilleuses pour 5 animaux sur les 7 animaux traités (N°1,2,3,4,7).

Les anomalies à l'origine de la non consolidation et du grand défaut osseux chez ces animaux étaient les suivantes :

Ostéomyélite dans 5 cas : (i) une ostéomyélite nécessitant une séquestrotomie et une résection segmentaire dans 3 cas (N°1,2,7), (ii) une ostéomyélite sans présence d'esquilles osseuses,

nécessitant uniquement une résection segmentaire dans 1 cas (N°6) et (iii) une pseudarthrose atrophique sur un site ancien d'ostéomyélite traitée avec succès par antibiothérapie systémique, nécessitant uniquement une résection segmentaire : dans 1 cas (N°4).

Pseudarthrose dans 2 cas : (i) une pseudarthrose atrophique sans présence d'esquilles osseuses, nécessitant uniquement une résection segmentaire : dans 1 cas (N°5) et (ii) une pseudarthrose atrophique nécessitant une résection segmentaire et séquestrotomie : dans 1 cas (N°3),

Les pertes de substances osseuses résultantes avaient une taille de 3 cm en moyenne, allant de 2,5 cm à 5 cm, toutes étaient diaphysaires.

#### **e. Taille de la perte de substance osseuse**

La taille de chaque perte de substance osseuse a été déterminée avant le premier temps chirurgical à partir des radiographies pré opératoires comme décrit dans la partie matériels et méthode (1.B.).

Les mesures n'ont pas pu être effectuées pour le cas n°1 car les radiographies dataient de 2003 et n'étaient plus disponibles sur le logiciel de traitement de radiographies actuel.

Pour les cas n°3 et 6 les mesures de longueur de l'os et longueur du défaut osseux ont été déterminées par comparaison avec l'os du membre controlatéral car le télescopage de l'os lors de sa fracture rendait ces mesures non réalisables. Par ailleurs les longueurs de défaut osseux obtenues de la sorte étaient similaires aux longueurs de défauts osseux rapportées par les chirurgiens lors du premier temps opératoire.

Les chiffres reportés dans le tableau Tableau 2 sont arrondis au dixième.

**Tableau 2 : Taille des pertes de substance osseuse**

| <b>Cas</b> | <b>Taille de la perte de substance osseuse d'après les mesures des chirurgiens (en cm)</b> | <b>Longueur du défaut sur la radiographie (en cm)</b>                        | <b>Diamètre de l'os</b> | <b>Longueur de l'os</b> | <b>Rapport longueur du défaut sur diamètre</b> | <b>Rapport longueur du défaut sur longueur os</b> |
|------------|--|--|-------------------------|-------------------------|--|---|
| <b>1</b>   | 3  | /  | /                       | /                       | /  | /   |
| <b>2</b>   | 2,5  | 2,6  | 0,6                     | 6,9                     | 4,3  | 0,4   |
| <b>3</b>   | 3,5  | Non mesurable car télescopage mais estimé à 3,5 en comparant à l'autre fémur | 2                       | 12,5                    | 1,8  | 0,3   |
| <b>4</b>   | 3,5 sur radius   | 3,6  | 1,4                     | 17,5                    | 2,6  | 0,2   |
| <b>5</b>   | 2,5  | Télescopage. Estimé à 2,5 en comparant à l'os controlatéral                  | 0,6                     | 7                       | 4,2  | 0,6   |
| <b>6</b>   | 5  | 5,2  | 2,6                     | 19                      | 2  | 0,3   |
| <b>7</b>   | 3  | 3,3  | 2,2                     | 15,3                    | 1,5  | 0,2   |

## **B. Traitements chirurgicaux effectués**

### **a. Délai de prise en charge par la technique de Masquelet après le traumatisme**

Le délai médian de prise en charge par la technique de Masquelet après le traumatisme initial était de 8 semaines. Deux cas ont été pris en charge 4 semaines après le traumatisme et trois cas ont été pris en charge 19 semaines après le traumatisme. Il faut tout de même noter que 5 animaux sur 7 ont subi une ou plusieurs interventions chirurgicales entre le moment du traumatisme et le moment de la chirurgie par la technique de Masquelet (N°1,4,5,6,7).

Les 2 animaux opérés par cette technique par première intention présentaient dès leur admission des pertes de substance osseuse de 2,5 cm pour le radius à la suite d'une ostéomyélite sur morsure ayant conduit à une grande perte de substance osseuse pour l'un (N°2) et de 3,5 cm pour le fémur de l'autre consécutive à une fracture multi esquilleuse (N°3). Dans les deux cas les défauts osseux correspondants étaient de taille critique en rapportant cette mesure au diamètre de l'os, justifiant l'application de la technique chirurgicale d'emblée.

### **b. Matériel d'ostéosynthèse utilisé**

Le matériel d'ostéosynthèse utilisé pour stabiliser l'os recevant l'implant de ciment PMMA a été :

- Une plaque non verrouillée accompagnée de deux cerclages métalliques dans le cas de 1 animal (N°1)
- Une plaque verrouillée dans le cas de 4 animaux (N°3,5,6,7), accompagnée de deux cerclages dans deux des cas (N°3,6).
- Un fixateur externe dans un cas (N°5).
- Absent dans un cas, l'os étant estimé suffisamment stable. En effet, il s'agissait dans ce cas d'une fracture du radius, qui est stabilisée par l'ulna (N°2).

Dans 3 cas sur les 7, le matériel d'ostéosynthèse mis en place lors des interventions chirurgicales précédentes a été conservé car jugé performant sur le plan mécanique. Il s'agit d'un fixateur externe sur le radius gauche du cas N°4 et d'une plaque verrouillée avec 2 cerclages en plus sur l'humérus gauche du cas N°6.

### **c. Résultats de l'antibiogramme du premier temps opératoire**

La culture bactérienne suite au prélèvement lors du débridement de la zone fracturaire est revenue positive pour 4 animaux sur 7 avec comme agents pathogènes *Raoultella terrigena* (N°2), *Pasteurella multocida* (N°6), *Pseudomonas aeruginosa* (N°7) et une culture mixte *Staphylococcus spp* avec *Entérocooccus spp* retrouvée sur l'animal N°1.

Les antibiotiques qui ont été mis en place avant le premier temps opératoire, en post opératoire immédiat puis après obtention de l'antibiogramme sont consignés dans le Tableau 3. La sensibilité du germe à la Gentamicine, incluse dans le PMMA, y est également spécifiée.

**Tableau 3 : Résultats de l'antibiogramme et antibiothérapie mise en place après le premier temps opératoire**

| Cas | Antibiotiques mis en place avant le premier temps opératoire (temps 1)   | Résultats de bactériologie du prélèvement effectué lors du temps 1 | Sensibilité du germe à la Gentamicine | Antibiothérapie post temps 1   | Résultats de l'antibiogramme effectué lors du second temps         |
|-----|--|--|---------------------------------------|--|--|
| 1   | Enrofloxacin.  | <i>Staphylococcus spp</i> + <i>Enterococcus spp</i>                | Donnée manquante                      | Enrofloxacin pendant 4 jours jusqu'à obtention des résultats de l'antibiogramme, transition pour Marbofloxacin et Céfalexine pendant 21 jours. | Donnée manquante   |
| 2   | Non connu.   | <i>Raoultella terrigena</i>  | Sensible                              | Amoxicilline/Acide clavulanique jusqu'au second temps opératoire   | Négatif  |
| 3   | Aucun.   | /  | /                                     | /  | Non effectué   |
| 4   | Triméthoprim et sulfaméthoxazole (TMPS)  | Négatif  | /                                     | Poursuite TMPS puis changement pour Céfalexine compte tenu du coût et du profil de sensibilité à l'antibiogramme pendant 15 jours.             | Non effectué   |
| 5   | /  | Négatif  | /                                     | Céfalexine pendant 10 jours, puis arrêt car antibiogramme négatif.   | Non effectué   |
| 6   | Métronidazole depuis 1 mois et prise de Clindamycine depuis 2 mois arrêtée 1 semaine avant le premier temps opératoire | <i>Pasteurella multocida</i>                                       | Sensible                              | Métronidazole pendant 4 semaines et ajout d'amoxicilline acide clavulanique pendant 6 semaines après résultats de l'antibiogramme.             | Positif à <i>Staphylococcus spp</i> sur l'os. Négatif sur le PMMA. |
| 7   | Amoxicilline acide clavulanique arrêté 1 mois avant le premier temps opératoire  | <i>Pseudomonas aeruginosa</i>                                      | Sensible                              | Céfalexine puis Marbofloxacin pendant 4 semaines après obtention des résultats de l'antibiogramme.   | Négatif  |

**d. Délai entre le premier et le second temps de la procédure**

La valeur médiane du délai entre les deux temps chirurgicaux était de 49 jours, allant de 42 à 70 jours. Une reprise chirurgicale entre les deux temps pour cause de rupture des implants du matériel d'ostéosynthèse a nécessité une reprise chirurgicale dans le cas N°6. Pour le cas N°7, dont le délai était le plus long, de 70 jours, l'animal a dû subir une chirurgie corrigeant une fracture sur un

autre membre entre temps, justifiant ce délai plus long. En retirant ces deux cas particuliers, la valeur médiane était de toujours de 49 jours, allant de 42 à 50 jours.

Lors des contrôles de plaie et des consultations pour retrait de fil de sutures après le premier temps chirurgical, 5 animaux présentaient une boiterie de degré 1, les deux autres animaux étaient ceux qui ont dû subir d'autres interventions chirurgicales entre les deux temps opératoires de la technique de Masquelet (N°6 et 7). Ces deux cas présentaient une boiterie de degré 2 lors des consultations de suivi entre les deux temps opératoires.

**e. Matériel de comblement de la cavité délimitée par la membrane induite**

Le matériel comblant la cavité délimitée par la membrane induite mis en place lors du deuxième temps de la procédure chirurgicale était soit de l'autogreffe corticospongieuse seule soit de l'autogreffe mélangée avec la même quantité de matériel coralien, lorsque la quantité prélevée était insuffisante pour combler l'ensemble du défaut (Tableau 4).

**Tableau 4 : Répartition par cas du type de matériel mis en place dans la cavité délimitée par la membrane induite lors du second temps opératoire de la procédure de Masquelet.**

|   | Type de matériel comblant la perte de substance osseuse  | Nombre de cas | Numéros des cas |
|---|--|---------------|-----------------|
| <b>Grefe autologue cortico-spongieuse seule</b>                   | Crête iliaque ipsilatérale + humérus ipsilatéral   | 1             | 1               |
|   | Les deux crêtes iliaques   | 2             | 4,6             |
| <b>50% de greffe autologue cortico-spongieuse + 50% de Corail</b> | Cubes de Corail de genre Acropora mélangés à des cellules souches mésenchymateuses prélevées lors du premier temps opératoire dans du tissu adipeux inguinal et la moelle osseuse de l'ilium ipsilatéral | 1             | 2               |
|   | Cubes de Corail de genre Acropora mélangés à un greffon prélevé sur l'aile iliaque ipsilatérale  | 1             | 3               |
|   | Cubes de Corail de genre Acropora mélangés à un greffon cortico-spongieux prélevé sur l'aile iliaque ipsilatérale + un greffon prélevé sur l'humérus ipsilatéral   | 1             | 5               |
|   | Cubes de Corail de genres Acropora et Porites mélangés à un greffon corticospongieux prélevé sur les deux ailes iliaques. Autogreffe imprégnée de plasma riche en plaquettes (PRP) autologue.            | 1             | 7               |

Dans un cas avec prélèvement des deux crêtes iliaques uniquement, du plasma riche en plaquettes a été injecté après fermeture de la membrane induite (N°6).



#### ***f. Résultats de l'antibiogramme du second temps opératoire***

Avant comblement de la cavité délimitée par la membrane induite un prélèvement bactériologique a été effectué par écouvillonnage sur 3 animaux sur 6 (N°2,6,7), l'information étant manquante dans l'un des dossiers (N°1). L'analyse bactériologique est revenue négative pour 2 animaux sur 3 (N°2 et 7), et positive à *Staphylococcus spp* sur le seul animal ayant présenté des complications entre le premier et le second temps chirurgical et ayant nécessité une reprise (N°6). Il est important de noter que les cas 2, 6 et 7 sont 3 des 5 cas traités pour une ostéomyélite. Le quatrième cas traité pour une ostéomyélite est le cas N°1 dont les données sont manquantes. Ces résultats figurent dans le Tableau 3.

#### ***g. Accidents opératoires***

Un seul accident opératoire, constaté sur les radiographies postopératoires immédiates, a été rapporté. Il concerne le cas N°6 et le premier temps opératoire. La vis la plus distale de l'about proximal a été fêlée lors de la résection segmentaire osseuse et laissée en place. Aucun impact sur le plan fonctionnel n'a été noté par la suite.

#### ***h. Analgésie per et post opératoire***

Les différents protocoles analgésiques ont été reportés dans le Tableau 5.

**Tableau 5 : Détail des protocoles analgésiques mis en place pendant et après chaque temps opératoire.**

| Cas | Analgésie peropératoire - temps 1  | Analgésie post temps 1  | Cryothérapie post temps 1  | Analgésie peropératoire - temps 2  | Analgésie post temps 2  | Cryothérapie post temps 2                            |
|-----|--|---|--|--|---|--|
| 1   |  | Non consigné dans le dossier  | /  | Non consigné dans le dossier   | Non consigné dans le dossier  | /  |
| 2   | Bloc nerveux radio ulnaire median musculo squelettique à la bupivacaïne et morphine à 0,2mg/kg par voie intra veineuse | Morphine à 0,2mg/kg pendant 12h puis à 0,1mg/kg pendant 12h.  | /  | Morphine à 0,2mg/kg par voie intra veineuse et bolus de Fentanyl à 2µg/kg  | Morphine à 0,2 mg/kg pendant 12h puis à 0,1mg/kg en une injection.  | /  |
| 3   | Injection épidurale de bupivacaïne à 0,5mg/kg  | Patch de fentanyl actif après 12h pendant 72h.  | 3 fois par jour pendant 10 minutes, pendant 3 jours.   | Injection épidurale de bupivacaïne à 0,5mg/kg.   | Méthadone à 0,2mg/kg puis relai avec patch de fentanyl actif pendant 72h. Relai avec du tramadol à 4mg/kg matin et soir pendant 24h.  | 3 fois par jour pendant 10 minutes, pendant 3 jours. |
| 4   | Morphine à 0,2mg/kg par voie intraveineuse et bolus de Fentanyl à 2µg/kg puis CRI de Fentanyl, Kétamine et Lidocaïne   | Morphine à 0,2mg/kg pendant 12h puis relai avec du tramadol à 4mg/kg deux fois par jour pendant 1 semaine.  | 3 fois par jour pendant 10 minutes, pendant 5 jours. Puis application d'une poche de chaud pendant 10 minutes une fois par jour pendant 5 jours. | Non consigné dans le dossier   | Perfusion d'un mélange de Fentanyl/Lidocaïne/Kétamine à 4 µg/kg/h au cours des 6 premières heures puis sevrage progressif pendant 7h avec diminution de la dose. Relai avec de la morphine à 0,4mg/kg. Pose de patch de fentanyl à J2 post bloc, actif pendant 72h. | /  |
| 5   | Non consigné dans le dossier   | Morphine à 0,2mg/kg pendant 12h puis à 0,1mg/kg puis relai avec de la Gabapentine à 7mg/kg matin et soir pendant 7 jours.   | /  | Morphine à 0,2mg/kg par voie intra veineuse et bolus de Fentanyl à 2µg/kg suivi d'une CRI de Fentanyl, Kétamine et Lidocaïne | Morphine à 0,2 mg/kg pendant 24h puis à 0,1mg/kg pendant 12h puis arrêt total.  | /  |
| 6   | Bolus de Fentanyl à 2µg/kg suivi d'une CRI de Fentanyl, Kétamine et Lidocaïne.   | Méthadone à 0,2 mg/kg pendant 12h jusqu'au début de l'action du patch de fentanyl. Reprise 10h plus tard de la méthadone à la même dose pendant 24h car le patch de Fentanyl s'était détaché. Sevrage progressif à 0,1mg/kg pendant 4h puis relai avec de la buprénorphine à 20µg/kg en une prise. Relai avec du tramadol à 4mg/kg/jour pendant 10 jours. | /  | Méthadone à 0,2mg/kg et bolus de Fentanyl à 2µg/kg suivi d'une CRI de Fentanyl, Kétamine et Lidocaïne.                       | Méthadone à 0,2mg/kg , relai par action du patch de Fentanyl pendant 72h. Puis relai avec du tramadol à 11mg/kg/jour en cas de persistance de douleur.  | /  |
| 7   | Non consigné dans le dossier   | Méthadone à 0,2mg/kg pendant 24h puis sevrage progressif à 0,1mg/kg. Prescription de Tramadol 7mg/kg en trois prises quotidiennes, pendant 5 jours en cas de douleur.   | 3 fois par jour pendant 15 minutes, pendant 7 jours.   | Méthadone à 0,2mg/kg par voie intraveineuse et bloc sciatique et fémoral avec de la bupivacaïne.                             | Méthadone à 0,2mg/kg, relai par action du patch de Fentanyl, pendant 72h.   | /  |

## C. Suivi des cas

### a. Durée de suivi

La durée médiane de suivi des cas au ChuvA après le second temps opératoire de la technique de Masquelet était de 174 jours. Le premier quartile étant de 90 jours et le troisième quartile étant de 482 jours.

### b. Suivis cliniques et résultats de récupération fonctionnelle

- État général et signes locaux

Lors des suivis réguliers qui ont eu lieu en post opératoire après chacun des temps opératoires aucune dégradation de l'état général n'a été notée.

La tuméfaction des tissus mous en regard du site opératoire observée à l'admission a persisté pour le cas N°6 après le premier temps chirurgical. La cas N°1 avait présenté une suppuration en regard du site à l'admission, il a ensuite présenté une déhiscence de plaie 6 jours après le second temps opératoire.

- Troubles fonctionnels

Au dernier suivi pour les animaux pour lesquels l'information a été notée, la description de la boiterie est la suivante :

- Absence de boiterie pour 1 animal, le cas N°7
- Boiterie de degré 1 pour 2 animaux, les N°5 et 6
- Boiterie de degré 2 pour 2 animaux, les N°2 et 3
- Boiterie de degré 3 pour 1 animal, le N°4

Pour les 6 animaux sur 7 dont l'information sur la boiterie est connue, l'évolution de la boiterie est décrite dans le **Erreur ! Source du renvoi introuvable.** ci-dessous.

**Tableau 6 : Comparaison des degrés de boiterie avant et après application de la technique de Masquelet chez 4 animaux de l'étude.**

| Numéro du cas | Degré de la boiterie avant le premier temps de la procédure | Durée entre le deuxième temps de la procédure et le dernier suivi (en jours) | Degré de la boiterie au dernier suivi |
|---------------|---|--|---------------------------------------|
| 2             | 4   | 72   | 2                                     |
| 3             | 5   | 174  | 2                                     |
| 4             | 5   | 159  | 3                                     |
| 5             | 5   | 482  | 1                                     |
| 6             | 1   | 512  | 1                                     |
| 7             | 5   | 90   | 0                                     |

5 de ces 6 animaux présentaient une boiterie sans appui du membre avant l'intervention puis une boiterie avec appui du membre après l'intervention chirurgicale. Il y a donc eu une amélioration fonctionnelle pour ces 5 cas. Le dernier cas, le cas N°6 présentait une très faible boiterie, intermittente et sans appui avant l'intervention, qui a persisté.

### ***c. Suivis radiographiques et délai de cicatrisation osseuse***

- Radiographies post opératoires réalisées après le premier temps opératoire

Pour 6 cas sur 7, les cas N°1,3,4,5,6,7, une radiographie post opératoire immédiate en sortie de bloc a été réalisée après le premier temps opératoire. Puis pour ces mêmes 6 cas une ou plusieurs radiographies ont été effectuées en post opératoire non immédiat, entre le premier et le second temps opératoire (Tableau 7). Sachant qu'elles étaient nécessaires pour les cas 6 et 7 qui ont nécessité des chirurgies complémentaires entre les deux temps opératoires. Le cas N°2 ne possède pas de radiographies entre les deux temps opératoires. Il s'agit du seul cas n'ayant pas eu d'implantation de matériel d'ostéosynthèse.

Par ailleurs ces radiographies sont manquantes dans le dossier du cas N°1, nous savons qu'elles ont été effectuées, nous en connaissons l'interprétation, mais les clichés sont manquants.

**Tableau 7 : Analyse des clichés radiographiques réalisés en post opératoire après le premier temps opératoire et avant le second temps opératoire**

| <b>Cas</b> | <b>Durée entre le premier temps opératoire et la réalisation du cliché radiographique (en jours)</b> | <b>Interprétation des imageurs</b>  |
|------------|--|---|
| <b>1</b>   | 49   | Matériel en place   |
| <b>2</b>   | Absence de cliché  | Absence de cliché   |
| <b>3</b>   | 34   | Montage en place. Esquille osseuse de 3,2 cm x 0,7cm non incluse dans le montage chirurgical.   |
| <b>4</b>   | 15   | Tuméfaction des tissus mous similaire à celle observée en post opératoire immédiat. Montage en place.   |
| <b>5</b>   | 37   | Tuméfaction des tissus mous moins importante que celle observée en post opératoire immédiat. Montage en place.  |
| <b>6</b>   | 14   | 4 vis du montage cassées et gonflement des tissus mous en regard. Nécessité de reprise de chirurgie.  |
|            | 15   | Radiographies post opératoires immédiates après la reprise de chirurgie avec mise en place d'une nouvelle plaque. Gonflement des tissus compatible avec le post opératoire. |
|            | 41   | Matériel en place. Pas de tuméfaction des tissus mous en regard.  |
| <b>7</b>   | 12   | Gonflement modéré des tissus mous. Matériel en place. Discrète prolifération osseuse régulière en face médiale et latérale du tiers distal de la diaphyse fémorale.         |
|            | 20   | Gonflement modéré des tissus mous. Matériel en place. Discrète prolifération osseuse régulière en face médiale et latérale du tiers distal de la diaphyse fémorale.         |
|            | 54   | Gonflement modéré des tissus mous. Matériel en place. Discrète prolifération osseuse régulière en face médiale et latérale du tiers distal de la diaphyse fémorale.         |
|            | 56   | Légère diminution de la densité osseuse focalement en région médiadiaphysaire compatible avec la présence d'un foyer d'ostéomyélite.  |

Aucune anomalie n'a été notée pour le cas N°1. Une persistance de la tuméfaction des tissus mous en regard du montage a été notée pour les cas N°4,5 et 7. Le cas N°6 a nécessité une reprise chirurgicale en raison de la fracture du matériel d'ostéosynthèse. Lors du contrôle suivant aucune anomalie n'a été notée. Une esquille osseuse a été notée pour le cas N°3. Enfin, lors du dernier contrôle radiographique du cas N°7, 6 jours avant le second temps opératoire, une diminution de la densité osseuse a été notée compatible avec la présence d'un foyer d'ostéomyélite.

- Radiographies post-opératoires réalisées après le second temps opératoire

Chaque cas a eu une radiographie post opératoire immédiate en sortie de bloc après le second temps opératoire.

La première radiographie de suivi post opératoire non immédiat était réalisée en moyenne 48,2 jours après le second temps opératoire. En fonction de ce qui a été vu sur cette radiographie, les contrôles radiographiques suivants ont eu lieu tous les 1 à 2 mois selon les cas (Figure 9).

Le délai de cicatrisation aboutissant au rétablissement d'au moins 3 corticales sur 4, n'a pu être établi que pour 2 animaux sur 7, les cas 5 et 6, dont le dernier contrôle radiographique a été effectué au-delà de 482 jours après le second temps opératoire. Trois cas (N°3, 4 et 7) ont présenté un membre avec une cicatrisation osseuse en cours lors du dernier contrôle radiographique, effectué respectivement à 174, 159 et 90 jours après la deuxième intervention chirurgicale (Tableau 8). Les cas 3 et 4 présentaient un de leur deux traits de fracture cicatrisés sur au moins trois corticales sur quatre. Le cas N°7 ne présentait pas de pontage cortical visible mais une activité osseuse. Il correspondait néanmoins au délai de suivi le plus court (90 jours) après le second temps opératoire.

Un cas présentait une absence de cicatrisation osseuse lors du dernier suivi radiographique à 72 jours post opératoires malgré une amélioration fonctionnelle (N°2). Cette absence de cicatrisation osseuse diffère de la cicatrisation osseuse en cours des cas N°3,4 et 7 par le fait qu'il n'y avait aucune prolifération osseuse notée par rapport à la radiographie post opératoire immédiate. Il faut noter qu'il s'agit du cas dont le dernier suivi radiographique a été effectué sur la période post opératoire la plus courte comparé aux autres cas, ce qui pourrait expliquer ce résultat.

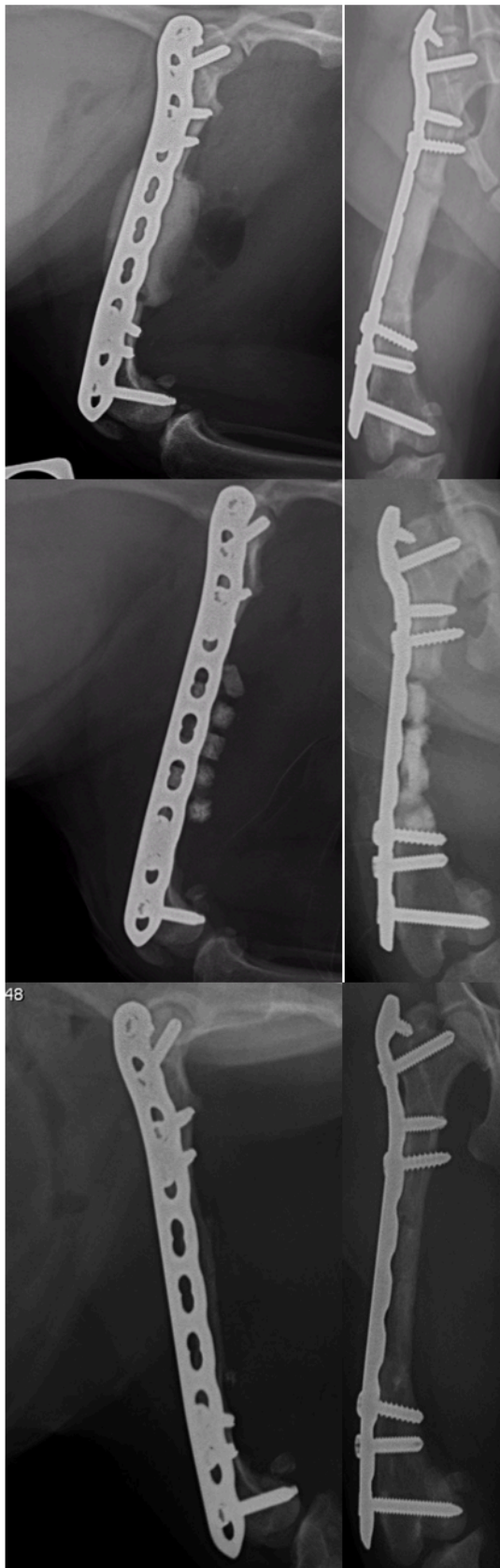
Le dernier cas (N°1) avait nécessité une reprise chirurgicale car il présentait une absence de cicatrisation et une infection du site en regard du matériel d'ostéosynthèse. Le dernier suivi radiographique date du jour de la présumée reprise chirurgicale ce qui explique l'absence de cicatrisation osseuse. La reprise chirurgicale avait finalement été refusée par la propriétaire.

**Tableau 8 : Durée et résultats des suivis radiographiques après la seconde étape opératoire**

| Cas | Durée de suivi clinique post opératoire (en jours post 2nd temps opératoire) | Durée de suivi radiographique post opératoire (en jours post 2nd temps opératoire) | Amélioration fonctionnelle entre avant et après prise en charge par la technique de Masquelet ? | Résultats du dernier suivi radiographique  |
|-----|--|--|---|--|
| 1   | 182  | 182  | Non connu   | Dernier suivi effectué le jour de la planification de reprise chirurgicale avec remplacement de matériel d'ostéosynthèse et greffe humérale : Infection en regard des deux vis proximales. |
| 2   | 72   | 72   | Oui   | Cubes de corail non entièrement résorbés. Pas de néoformation osseuse visible.   |
| 3   | 174  | 174  | Oui   | Cicatrisation osseuse en cours. Le trait de fracture distal était complètement cicatrisé. Pas de pontage cortical sur le trait de fracture proximal.                                       |
| 4   | 159  | 159  | Oui   | Évolution osseuse lente mais satisfaisante. Cicatrisation osseuse en cours : trait de fracture distal cicatrisé et trait de fracture proximal avec 1 pontage cortical sur 4                |
| 5   | 482  | 482  | Oui   | Ostéogénèse complète. Trait de fracture toujours visible, persistance d'un cube de Corail non intégré.   |
| 6   | 512  | 499  | Pas d'évolution   | Ostéogénèse complète.  |
| 7   | 90   | 90   | Oui   | Discret comblement du site opératoire mais présence d'une esquille osseuse caudalement et médialement au site. Aucun pontage cortical n'était visible.                                     |

L'ensemble des radiographies réalisées pour chaque animal a été consignée dans l'Annexe 1 pour chaque animal dont les radiographies étaient disponibles (Cas N°2,3,4,5,6,7).

**Figure 9 : Radiographies post opératoires du fémur droit d'un chien Yorkshire terrier de 4 ans (Cas N°5).**



Radiographies post opératoires après le 1<sup>er</sup> temps

Radiographies post opératoires immédiates après le 2<sup>nd</sup> temps

Radiographies post opératoires 4 mois après le 2<sup>nd</sup> temps



## **D. Complications**

Les complications post opératoires ont été objectivées par le suivi radiographique ainsi que le suivi clinique. Nous les divisons en deux catégories : les complications liées au premier temps opératoire et les complications liées au second temps.

### ***a. Complications liées au premier temps opératoire***

Des complications ont été objectivées sur 2 animaux sur 7 après le premier temps opératoire.

- Le N°6 a présenté 14 jours après l'intervention une aggravation aigue de sa boiterie passant d'une boiterie de degré 2 à une boiterie de degré 3. A l'examen clinique ont été objectivés un gonflement et une induration du membre opéré ainsi que de la chaleur en regard du site opératoire. Le contrôle radiographique a révélé trois vis cassées (deux vis proximales et deux vis distales à la fracture) ce qui a motivé une réintervention avec la mise en place d'une seconde plaque, médiale, le lendemain de la consultation de suivi.
- Le N°7 a présenté 56 jours après l'intervention une aggravation aigue de sa boiterie passant d'une boiterie de degré 1 à une boiterie de degré 2. A l'examen clinique ont été objectivés une hyperextension du jarret ainsi qu'une douleur à la palpation pression en regard du segment osseux opéré. Le contrôle radiographique a révélé des images compatibles avec la persistance d'un foyer infectieux au niveau de l'os. 5 jours de traitement anti inflammatoire non stéroïdiens à base de méloxicam ont été prescrits ainsi que du repos strict en attente du second temps opératoire prévu 14 jours après.

### ***b. Complications liées au second temps opératoire***

Des complications suivant le second temps opératoire ont été rapportées chez 3 animaux sur 7 (Tableau 9).

- Le cas N°1 a eu une déhiscence de la plaie 6 jours après l'intervention, qui a par la suite cicatrisé après mise en place d'une antibiothérapie. 175 jours après le second temps opératoire le contrôle radiographique a révélé une lyse autour d'une des vis du matériel d'ostéosynthèse associée à des ostéoproliférations motivant une nouvelle intervention. Durant la reprise chirurgicale la présence d'un foyer infectieux autour de 2 vis a été confirmée. Un prélèvement bactériologique a été effectué dans le site infecté, l'analyse bactériologique est revenue négative. La plaque a été retirée et remplacée par une nouvelle plaque et le site a été comblé par une nouvelle greffe corticospongieuse. Aucun changement clinique n'avait été rapporté par les propriétaires avant la reprise chirurgicale.
- Le cas N°4 est revenu pour un contrôle radiographique 63 jours après le second temps ayant révélé la persistance d'espaces radiotransparents autour des broches compatibles avec la présence d'une ostéomyélite. Ce résultat a motivé le retrait de 3 broches et la mise en place de 2 nouvelles broches. Aucun prélèvement bactériologique n'a été effectué.
- Le cas N°6 a présenté une collection liquidienne séro-hémorragique en regard du site de prélèvement de greffe osseuse 10 jours après l'intervention. Le frottis du liquide n'a révélé aucune bactérie. La collection a été ponctionnée, le retrait des points de suture repoussé de 10 jours et l'animal mis sous anti inflammatoires non stéroïdiens pendant 5 jours ce qui a permis la résorption de la collection en 10 jours. Ce même cas a présenté une aggravation de sa boiterie, passant d'une boiterie de degré 2 à une boiterie de degré 3 de manière aigue

31 jours après l'intervention. Les radiographies ont révélé une fracture du montage d'ostéosynthèse motivant une reprise chirurgicale 4 jours plus tard avec l'ajout d'une nouvelle plaque d'ostéosynthèse. Les radiographies de contrôle au dernier suivi ont révélé une cicatrisation osseuse complète.

**Tableau 9 : Accidents et complications liés aux deux temps opératoires.**

| Cas | Accidents opératoires rapportés                                     | Complications post temps 1  | Complications post temps 2  | Matériel d'ostéosynthèse mis en place  |
|-----|---|---|---|--|
| 1   | /   | /   | Images radiographiques compatibles avec la présence d'un foyer infectieux mais potentiellement déjà présent lors du premier temps opératoire  | Plaque DCP 2,7mm avec 3 vis proximales et 3 distales et 2 cerclages.               |
| 2   | /   | /   | /   | /  |
| 3   | /   | /   | /   | Plaque LCP 2,7mm 14 trous avec 3 vis proximales, 3 distales et 2 cerclages.        |
| 4   | /   | /   | Persistance d'un foyer infectieux.  | Maintien du Fixateur externe mis en place avant la prise en charge                 |
| 5   | /   | /   | /   | Plaque LCP 2,4mm avec 3 vis distales et 4 proximales                               |
| 6   | Fêlure d'une vis du matériel d'ostéosynthèse lors du premier temps. | Fracture du matériel d'ostéosynthèse, motivant la mise en place d'une seconde plaque. | Fracture du montage au niveau des vis distales motivant une reprise chirurgicale 4 jours plus tard avec ajout d'une nouvelle plaque. Présence d'une collection liquidienne en regard du site de prélèvement de la greffe osseuse. | Maintien de la plaque LCP et des 2 cerclages du vétérinaire référant               |
| 7   | /   | Persistance d'un foyer infectieux.  | /   | Plaque LCP 3,5mm, 4 vis proximales dont 3 verrouillées et 3 distales verrouillées. |

Par ailleurs, les résultats obtenus (Tableau 10) ont mis en lumière le fait que les cas ayant présenté des complications post opératoires, que ce soit après le premier ou le second temps chirurgical, sont des cas ayant présenté une ostéomyélite sur le site de fracture à corriger par la technique de Masquelet et qu'aucun des cas traités pour pseudarthrose aseptique n'a présenté de complications.

**Tableau 10 : Mise en lien des cas présentant des ostéomyélites et des cas présentant des complications**

| <b>Cas</b> | <b>Présence d'une ostéomyélite dans le foyer de fracture avant le premier temps opératoire</b> | <b>Présence de complications après le premier temps opératoire</b> | <b>Présence de complications après le second temps opératoire</b>   | <b>Suivi des complications éventuelles</b>  |
|------------|--|--|---|---|
| 1          | Oui  | /  | Plages radiotransparentes compatibles avec la présence d'un foyer infectieux.   | Pas de suivi disponible.  |
| 2          | Oui  | /  | /   | /   |
| 3          | Non  | /  | /   | /   |
| 4          | Non, pseudarthrose sur ostéomyélite ancienne, résolue.   | /  | Plages radiotransparentes compatibles avec la présence d'un foyer infectieux.   | Cicatrisation osseuse en cours lors du dernier suivi radiographique.  |
| 5          | Non  | /  | /   | /   |
| 6          | Oui  | Fracture du matériel d'ostéosynthèse                               | Présence d'une collection liquidienne séro-hémorragique non infectée en regard du site de prélèvement de greffe osseuse. Fracture du matériel d'ostéosynthèse | Cicatrisation du site de prélèvement de la greffe. Ostéogenèse complète au dernier contrôle radiographique. |
| 7          | Oui  | Probable persistance d'un foyer infectieux                         | /   | Cicatrisation osseuse en cours au dernier suivi radiographique  |

## **E. Antibiogramme et antibiothérapie**

Cinq cas sur 7 présentaient une ostéomyélite responsable de l'absence de cicatrisation du site de fracture (Cas N°1,2,4,6,7). L'un d'entre eux, le cas N°4 a présenté une pseudarthrose aseptique sur son ostéomyélite lors de son admission au ChuvA, étant donné que l'ostéomyélite a été résolue par mise en place d'une antibiothérapie précédemment.

Lors du second temps opératoire une analyse bactériologique a été effectuée sur 3 animaux, et est revenue négative pour 2 animaux sur 3 (N°2 et 7), et positive à *Staphylococcus spp* sur le seul animal ayant présenté des complications entre le premier et le second temps chirurgical et ayant nécessité une reprise (N°6).

Suite au second temps opératoire une antibiothérapie a été mise en place pour 3 animaux :

- De l'amoxicilline et acide clavulanique pour le Cas N°6 pendant 1 mois
- De l'amoxicilline et acide clavulanique ainsi que de la marbofloxaciné jusqu'à la réception des résultats de l'antibiogramme pour le cas N°7, l'antibiogramme étant revenu négatif le traitement a été arrêté.
- De la céfalexine et du métronidazole jusqu'à réception de l'antibiogramme pour le cas N°4, l'antibiogramme étant revenu négatif le traitement a été arrêté.

Il est important de noter que les cas 4, 6 et 7 sont 3 des 5 cas traités pour une ostéomyélite.

## **F. Bilan des données collectées.**

L'ensemble des données collectées pendant notre étude a été consignée dans des tableaux placés en Annexe 2

### 3. Discussion

Le travail présenté constitue la première étude rétrospective réalisée sur les carnivores domestiques portant sur l'application de la technique de la membrane induite (technique de Masquelet) au traitement des grandes pertes de substance osseuse à notre connaissance.

Les objectifs de notre étude étaient :

(i) d'évaluer l'intérêt de cette technique (résultat fonctionnel et cicatrisation osseuse) dans la prise en charge chirurgicale des pseudarthroses d'origine traumatique résultant en une grande perte de substance osseuse appendiculaire chez le chien et le chat en déterminant si cette technique, déjà appliquée chez l'homme dans des indications similaires, permet dans ces espèces d'obtenir la restauration osseuse du grand défaut osseux ;

(ii) de déterminer si le contexte septique (ostéomyélite), facteur pronostic négatif de la cicatrisation osseuse constitue ou non une limite de la technique ;

(iii) de décrire les accidents et complications liés à la mise en place de cette technique à ces différents temps.

#### A. Analyse des résultats fonctionnels et radiographiques.

Sur les 6 animaux pour lesquels le suivi clinique était disponible dans les compte rendus (il n'y avait pas de suivi de l'évolution de la boiterie d'un des cas) 5 ont présenté une amélioration fonctionnelle notable en date du dernier suivi. Cette amélioration a été objectivée après la seconde intervention par l'amélioration du degré de boiterie par rapport à la période avant la prise en charge. Il est intéressant de noter qu'en dépit d'une amélioration fonctionnelle indiscutable (chez tous le score de boiterie attribué au dernier suivi clinique s'est amélioré d'au moins deux points), une boiterie d'appui persistait néanmoins chez 5 animaux sur 6. Cette boiterie persistante malgré une cicatrisation osseuse complète peut être expliquée pour 2 des cas (N°5 et 6) par le matériel d'ostéosynthèse laissé en place.

En effet, l'ablation du matériel mis en place est fréquemment effectuée après cicatrisation osseuse chez le chien et le chat lorsqu'une gêne post opératoire persiste ainsi que lorsqu'un matériel d'ostéosynthèse a été mis en place dans un contexte d'ostéomyélite (Fossum, 2007). C'est un acte fréquemment réalisé également chez l'homme (Böstman et Pihlajamäki, 1996) ce qui explique qu'il a par exemple été effectué par Aparad *et al.*, en 2010 chez 3 patients après avoir obtenu une cicatrisation osseuse complète en post opératoire d'une technique de Masquelet. Slunsky *et al.* en 2017 recommandent d'ailleurs un retrait rapide des matériaux d'ostéosynthèses une fois la cicatrisation terminée du fait de la persistance de bactéries sur ces corps étrangers dans la plupart des cas, étant à l'origine d'un défaut de récupération fonctionnelle. Néanmoins, Trampuz et Zimmerli ont rapporté en 2016 un taux de guérison de 86% chez les patients sur lesquels le matériel a été laissé en place, patients qui initialement étaient traités pour ostéomyélite. Ainsi, la décision de ré intervenir afin d'enlever le matériel ou non doit être prise en prenant en compte plusieurs éléments comme la stabilité du site opératoire, les résultats de l'antibiogramme effectué après prélèvement lors du second temps opératoire et la clinique. La persistance de boiterie du cas N°6 peut également s'expliquer par la persistance d'un foyer infectieux. En effet l'analyse bactériologique faite sur le prélèvement réalisé lors du second temps opératoire est revenue positive à *Staphylococcus spp.* Or, lorsque l'ostéomyélite résulte d'un phénomène chronique, elle ne s'exprime pas par des signes

généraux comme cela est le cas lorsqu'elle est d'apparition aigue mais par la présence d'une boiterie (Budsberg, 2012). Chez cet animal le matériel d'ostéosynthèse n'a pas été retiré pour plusieurs raisons : (i) la présence de trois plaques orthogonales rendait la visualisation du cal et l'objectivation avec certitude de la cicatrisation osseuse complète impossible ; (ii) les multiples reprises chirurgicales dont il a fait l'objet majorait le risque de lésions iatrogènes de formations vasculo-nerveuses fonctionnellement importantes.

Pour ce qui est des résultats radiographiques, ils ont montré une cicatrisation osseuse complète pour un cas (N°5) et probable pour un autre (N°6) en 482 et 512 jours respectivement ou en cours pour 3 cas (N°3, 4 et 7 suivis à 174, 159 et 90 jours respectivement). Pour les deux cas restants le N°2 n'a montré aucun signe de cicatrisation osseuse et une importante lyse du corail, au dernier suivi à 72 jours ; le second, le N°1, montrait un défaut de cicatrisation localisé au centre du défaut au dernier suivi et devait subir une nouvelle greffe osseuse à ce niveau qui a été refusée par la propriétaire compte tenu du bon résultat fonctionnel. Il n'est jamais revenu en contrôle depuis.

## **B. Intérêt de la technique de Masquelet - Comparaison aux traitements existants**

### ***a. Dans les cas de défauts osseux de taille critique***

Nous pouvons supposer que les animaux inclus dans la présente étude auraient eu des difficultés à cicatriser en cas de traitement à l'aide d'une simple greffe osseuse car ils présentaient tous un défaut de taille critique. En effet un défaut est de taille critique si le rapport  $\frac{\text{longueur de la perte de substance osseuse}}{\text{diamètre de la diaphyse osseuse}}$  est supérieur à 1,5 d'après la loi de Key. Sur les 7 cas inclus dans l'étude 5 avaient de manière certaine un défaut osseux de taille critique et 2 cas, le cas N°3 et le cas N°7 avaient des défauts de taille critique au dixième de centimètre près, tout en sachant que les mesures ont été arrondies au dixième et résultent d'une moyenne sur 3 mesures radiographiques. De plus, les clichés radiographiques sont sujets à erreur et les calculs de distance peuvent varier selon l'opérateur. D'autre part, pour 5 cas sur 7 la technique de Masquelet a été appliquée en dernier recours après d'autres chirurgies non concluantes. Les 2 autres cas, opérés par cette technique par première intention, présentaient dès leur admission des pertes de substance osseuse considérées comme des défauts osseux de taille critique justifiant l'application de la technique chirurgicale d'emblée.

Nous avons vu dans la première partie de cette étude les techniques utilisées pour le traitement des pertes de substance osseuse : le transfert osseux vasculaire libre, la technique d'ostéogénèse par distraction et la greffe osseuse autologue ou hétérologue.

Le transfert osseux vasculaire libre est une technique utilisant une fibula saine comme organe source de greffe la plupart du temps et consiste à transférer l'about osseux à greffer avec son pédicule vasculaire. Elle est appliquée chez l'homme mais requiert une fibula à prélever de taille conséquente, de manière à laisser 6 à 7 cm distaux et proximaux au morceau de greffe prélevé (Maini *et al.*, 2000) ce qui peut être compliqué chez un carnivore domestique et en particulier chez les chats. Quelques *case report* existent sur des chiens, sur lesquels cette technique a été utilisée en alternative à une amputation palliative dans un contexte de résection d'ostéosarcome appendiculaire comme dans l'article de Séguin *et al.* en 2003. Les conditions auxquelles doivent répondre les cas traités (à savoir un os donneur de greffe sain et de taille suffisante) sont telles que cette technique n'est que très peu utilisée en médecine vétérinaire. Ceci explique le faible nombre de cas décrits dans la littérature scientifique.

La technique d'ostéogénèse par distraction a pour première limite le fait de ne pas être applicable facilement sur des lésions de fémur chez le chien et le chat compte tenu des matériels disponibles actuellement dans ces espèces : elle n'aurait ainsi pas pu être appliquée dans 4 cas sur 7 de notre étude. Une autre limite à cette technique est le fait que le suivi des animaux traités doit se faire très régulièrement, avec un suivi radiographique toutes les semaines, et pendant une longue période : jusqu'à la cicatrisation osseuse complète. Il s'agit d'une technique pouvant être lourde pour les propriétaires. Welch et Lewis, en 1999 rapportent que la complication principale de l'application de cette technique sur les chiens et les chats est l'apparition d'un foyer infectieux dans les tissus avoisinant l'os, dû au fait que le montage utilisé est un montage de type fixateur externe. L'ostéomyélite résultante dans ces cas est alors à l'origine d'une lyse osseuse. Une autre complication majeure est la lésion des muscles et tissus nerveux avoisinants, du fait de leur distension lors du processus de distraction osseuse. De plus, la complexité du montage externe nécessaire rend son application chez les chats et les chiens de petits gabarits difficilement réalisable en pratique. Un cas décrit l'utilisation de cette technique avec succès, de manière modifiée, chez un chat dans un contexte de grande perte de substance osseuse tibiale (Petazzoni, 2016),

L'utilisation d'allogreffe osseuse constitue une alternative à l'autogreffe cortico-spongieuse dans la prise en charge des défauts de taille critique. Kirker-Head et al., en 2007 rapportent cependant un important taux d'échec dû au rejet de la greffe par le site donneur ainsi que la dévascularisation de celle-ci résultant en formation de séquestres osseux au site de greffe.

L'autogreffe est actuellement la technique de référence lors de réparation de non union osseuses mais le taux d'échec en médecine vétérinaire reste très élevé lorsqu'elle est utilisée seule, lorsque les défauts sont de taille critique (Kirker-Head *et al.*, 2007). L'amputation est alors l'option la plus fréquemment proposée du fait du faible pronostic de récupération et du risque d'échec et de persistance de non union élevé (Kraus et Bayer, 2012). Le véritable taux de complications lié à l'utilisation de l'autogreffe n'a jamais été établi en médecine vétérinaire mais celles-ci sont tout de même fréquemment rapportées dans les *case report* comme la présence de douleur, de non union osseuse, de fractures ou de saignements (Minto *et al.*, 2015). De plus, Klaue *et al.*, en 2009 ont montré dans une étude pionnière réalisée sur des fémurs de moutons qu'un défaut de taille critique ne cicatrisait pas si seule la greffe osseuse cortico spongieuse autologue était mise en place, alors qu'il cicatrisait lorsqu'une membrane induite était mise en place par la technique de Masquelet.

On peut de ce fait affirmer que l'application de la technique de Masquelet a permis aux animaux traités la conservation de leur membre et de sa fonctionnalité, en évitant une éventuelle amputation. Par exemple le cas N°5, avait nécessité 3 interventions avant l'application de la technique et lors du dernier suivi post chirurgie de Masquelet présentait une amélioration fonctionnelle et des signes radiographiques de cicatrisation osseuse satisfaisante.

### ***b. Dans les cas de défauts osseux de taille critique dans un contexte d'ostéomyélite***

La technique de la membrane induite est une technique de sauvetage du membre, utilisée chez l'homme en dernier recours lorsqu'il s'agit de restaurer de grands défauts osseux, le plus souvent d'origine traumatique. Elle se réalise occasionnellement dans un contexte compliqué d'une infection (ostéomyélite chronique). Cela a été le cas dans notre étude pour 5 animaux sur 7 qui avaient un antécédant ou présentaient une ostéomyélite à l'origine de l'absence de cicatrisation du site de fracture lors de la prise en charge chirurgicale par cette technique (Cas N°1,2,4,6,7). Chez l'un

d'entre eux (cas N°4), l'ostéomyélite était déjà résolue lors de l'admission au ChuvA, à la suite de l'administration d'une antibiothérapie adaptée au long cours.

Nous avons tenté de juger de l'éradication ou de la persistance de l'infection sur la base de critères cliniques et radiographiques suivants :

- La présence ou l'absence d'hyperthermie
- L'amélioration franche ou non du score de boiterie (observée pour les cas N°2, 6 et 7) avec restauration d'un appui.
- L'analyse bactériologique sur prélèvement effectué lors du second temps opératoire (revenue négative pour les cas N°2 et 7 mais positive à *Staphylococcus spp* chez le cas N°6)
- La persistance d'une fistule en regard de la zone de fracture opérée (cas N°1), objectivée 6 jours après le second temps opératoire et résolue au dernier suivi.
- La présence d'ostéolyse péri-implantaire (objectivée dans 2 cas, N°1 et 4 et résolue au dernier suivi du cas N°4).

Même si sur la base d'arguments cliniques et radiographiques, il semble que l'infection a bien été éradiquée chez les cas N°4, 6 et 7, nous ne pouvons l'affirmer avec certitude et ce d'autant plus que le matériel d'ostéosynthèse est resté en place. L'infection a persisté chez le cas N°1 du fait qu'au dernier suivi des signes radiographiques en faveur d'une ostéomyélite ont été vus et ont été à l'origine d'une fracture du montage d'ostéosynthèse. Enfin, le cas N°2 ne recevant plus d'antibiothérapie et ne présentant pas de signes cliniques (hyperthermie, fistules, boiterie de haut grade) ou radiographiques (lyse péri-implantaire) d'appel d'une ostéomyélite, l'infection paraît contrôlée. On ne peut néanmoins, à ce stade du suivi, statuer sur ce point, le délai de suivi étant trop court puisqu'à 72 jours après la deuxième intervention.

Actuellement le traitement des ostéomyélites chez les chiens et les chats repose sur deux étapes, l'une chirurgicale et l'autre médicale. La première étape consiste à nettoyer la zone infectée par débridement du site de manière chirurgicale en veillant à enlever tous les corps étrangers présents sur le site. La seconde étape consiste à mettre en place une antibiothérapie ciblée, par voie générale, sur une longue durée, allant jusqu'à 6 semaines (Braden, 1991 ; Dernell, 1999). Il est conseillé de mettre en première intention de la clindamycine (Gielsing *et al.*, 2019). Le traitement de cette affection reste compliqué comme l'illustrent les forts taux de récurrence de l'infection rapportés chez des patients humains : 30% d'après Tetsworth et Cierny en 1999 et 20% d'après Tsukayama en 1999. En médecine vétérinaire le traitement de cette affection reste également complexe comme l'illustre l'étude rétrospective de Griffiths et Bellenger, de 1979 incluant 39 cas d'ostéomyélite sur des chiens et des chats, dont seuls 10 ont été traités avec succès par débridement chirurgical puis antibiothérapie par voie générale.

La mise en place d'une autogreffe pour le traitement d'un foyer infectieux osseux est rapportée en médecine vétérinaire lorsque le défaut osseux est trop important (Griffiths et Bellenger, 1979). Cependant ces greffes peuvent se dévasculariser et former à terme des séquestres osseux (Bartels, 1987) ce qui mène à un échec du traitement. Hodge *et al.* en 2011 ont comparé plusieurs études faites sur la mise en place d'autogreffes osseuses et ont fait état d'un rejet de greffe dans 10 à 60% des cas et de l'apparition de foyers d'ostéomyélite dans 40 à 70% des cas inclus dans ces études dans les semaines ayant suivi les greffes, alors même que les sujets traités ne présentaient pas de foyer infectieux avant la mise en place de la greffe.



Face à ces résultats non satisfaisants, l'utilisation d'antibiothérapie locale pour le traitement des foyers d'ostéomyélite est également de plus en plus souvent décrite et conseillée en médecine vétérinaire, par délivrance prolongée à proximité du foyer infectieux à l'aide de ciment PMMA (Schneider *et al.*, 1995 ; Holcombe *et al.*, 1997). Ce ciment obtenu à partir de la polymérisation exothermique d'une poudre polymère au contact d'un liquide monomère peut contenir des antibiotiques stables à 100°C et qui sont libérés localement en deux phases, une première rapide dans les 24 premières heures et une seconde continue qui peut durer plusieurs années (Winger et Fass, 1996). Or, le traitement des ostéomyélites chez les carnivores domestiques est souvent compliqué du fait que l'antibiothérapie mise en place par voie générale est moins efficace car la vascularisation de la zone affectée est diminuée, particulièrement dans le cas de phénomènes chroniques (Gielsing *et al.*, 2019). Certains auteurs rapportent une amélioration des résultats de traitement des ostéomyélites humaines de 80% lors de l'utilisation de cylindres de PMMA en comparaison avec un débridement chirurgical simple et une antibiothérapie par voie générale (Evans et Nelson, 1993 ; Dernel, 1999). Ces résultats sont tout de même discutables. En effet, dans l'étude de Dernel *et al.*, en 1998, sur les 18 chiens atteints d'ostéomyélite et ayant été implantés avec du PMMA imbibé de tobramycine et de vancomycine, 11 présentaient toujours des signes de persistance d'infection 17 semaines après la mise en place du traitement, malgré la réalisation d'un antibiogramme et la mise en place d'antibiothérapie ciblée par voie systémique en parallèle.

C'est à la lumière de ces résultats obtenus dans les divers articles et *case reports* cités que nous pouvons affirmer que les grandes pertes de substance osseuse d'origine traumatique compliquées d'un foyer d'ostéomyélite ont un pronostic de récupération encore moins bon que les grandes pertes osseuses non infectées.

La technique membrane induite semble être une solution aux problèmes posés ci-dessus lors du traitement des grandes pertes de substance osseuses compliquées de foyers d'ostéomyélite. En effet, l'utilisation de PMMA imbibé de gentamicine permet la délivrance locale d'antibiotique en continu, dans un milieu peu vascularisé donc peu sensible à l'antibiothérapie par voie systémique. La membrane induite formée permet un meilleur apport sanguin à l'autogreffe donc une meilleure distribution des antibiotiques en systémique et évite la nécrose et le rejet de la greffe.

### ***c. Limites de la technique***

Les principaux inconvénients de la technique de la membrane induite reposent sur sa réalisation en deux temps opératoires et le recours à l'autogreffe.

La réalisation en deux temps nécessite deux anesthésies, deux hospitalisations, ce qui augmente le coût de la prise en charge ainsi que le risque septique et anesthésique, pouvant être à l'origine d'une augmentation de la morbidité (Kirker-Head *et al.*, 2007)

La nécessité de recours à l'autogreffe soulève également plusieurs problèmes. La disponibilité de la greffe peut être limitée chez certains animaux, tels que les chats, en particulier en présence de très grandes pertes de substance. Quatre animaux sur 7 (2 chats sur 3 et les 2 chiens de plus petit gabarit sur 4) ont d'ailleurs dû bénéficier d'une augmentation de la greffe, insuffisante en termes de volumes disponibles, par l'utilisation de cubes de corail. L'ajout d'un second site opératoire, le site donneur de greffe pourrait également être à l'origine d'une augmentation de la douleur post opératoire. En effet, chez les hommes la douleur au site de prélèvement est la complication la plus fréquemment rapportée (Goulet *et al.*, 1997). Enfin, les recherches chez l'homme font état d'un taux de complications au site de prélèvement de la greffe dans 25% des cas, lié à des saignements

importants ou de la douleur ou des complications liées à la plaie créée dans la zone de prélèvement (Minto *et al.*, 2015). Sur les 7 cas inclus dans notre étude, 1 cas a présenté une collection liquidienne en regard de la plaie de prélèvement de la greffe osseuse.

Une autre limite est la nécessité du recours à un matériel d'ostéosynthèse. En effet, une étude menée sur 40 chiens a prouvé que la mise en place d'un matériel d'ostéosynthèse dans un environnement déjà infecté était à l'origine d'un risque de persistance de l'infection (Smith *et al.*, 1989). Or, la mise en place de ciment PMMA seul ne permet pas une stabilité de site suffisante.

Si un seul accident opératoire a été rapporté sur les 14 interventions (cas N°6), des complications ont été observées après le premier temps pour 2 animaux sur 7 (cas N°6 et 7) et des complications après le second temps pour 3 animaux sur 7 (cas N°1, 4, 6) (cf. 2 F a. et b.) On observe que les deux principales complications étaient la persistance d'un foyer infectieux et la fracture du matériel d'ostéosynthèse. Ces complications concernaient au total 4 cas sur 7 (N°1,4,6,7), tous présentaient un foyer d'infection dans le site de non union et deux d'entre eux possédaient un matériel d'ostéosynthèse mis en place avant le premier temps de la technique de Masquelet et laissé à demeure. Même si notre étude est basée sur un faible nombre d'animaux suivis nous pouvons émettre l'hypothèse que le fait de changer complètement le matériel d'ostéosynthèse limiterait les risques de fracture de montage ou de persistance de foyer infectieux. Cependant aucune étude en médecine vétérinaire n'a été faite à notre connaissance à ce sujet et chez l'homme le sujet fait débat puisqu'il est rapporté dans certaines études que le fait de changer le matériel d'ostéosynthèse présent dans un foyer infectieux provoquerait plus de complications que le fait de le laisser en place (Fang *et al.*, 2017). A priori la seule manière de limiter les possibilités de formation de biofilms et donc de contribuer au succès de la cicatrisation osseuse est la stabilisation du site fracturaire dès le premier temps opératoire (Wang *et al.*, 2016), idéalement avec un matériel de fixation situé à distance du foyer (fixations externes).

Le débridement réalisé lors du premier temps est également essentiel pour éviter la persistance de foyer infectieux empêchant la bonne cicatrisation osseuse. L'utilisation de scintigraphie pour la mise en évidence des tissus osseux infecté de manière plus précise, décrite en médecine humaine (Concia *et al.*, 2006) pourrait permettre une meilleure planification de l'extension de la résection. La principale complication liée à l'application de cette technique chez l'homme est en effet la persistance d'un foyer infectieux, pouvant être à l'origine d'une absence de cicatrisation osseuse (Barth *et al.*, 2011). De nouveaux matériaux sont actuellement testés en remplacement du ciment de PMMA. A titre d'exemple, un matériau de polycaprolactone en forme de maille fabriqué à l'aide d'une imprimante tridimensionnelle ainsi que de nanofibres polylactiques avec de l'acide glycolique imbibées d'antibiotiques (vancomycine et ceftazidime) et de BMP2. Des premiers tests *in vitro* et *in vivo* sur des lapins ont montré que le matériau permettait une libération durable et à haute concentration des antibiotiques sur le futur site de greffe (Yu *et al.*, 2020).

## **B. Limites de l'étude**

### **a. Animaux inclus**

Les grandes pertes de substance osseuses sont considérées comme rare chez l'homme (Nandra *et al.*, 2016) tout comme chez le chien et le chat (Griffiths et Bellenger, 1979). Les indications de la technique sont ainsi peu nombreuses, comme le montre d'ailleurs le faible nombre d'animaux (4 chiens et 3 chats) opérés par cette technique pendant la période 2003/2020 dans notre établissement.

Les cas inclus dans cette étude ont été sélectionnés de manière rétrospective, aucune démarche de prise en charge puis de démarche de suivi standardisée n'ont été mises en place bien. Compte tenu de ce faible effectif et de son hétérogénéité (espèce, format, âge, os traité, méthodes de fixation, présence occasionnelle d'un contexte septique), notre étude se trouve ainsi limitée à une étude descriptive.

### **b. Données collectées**

Évaluation de la morbidité de la prise de greffe.

Il ne nous a pas été possible d'évaluer la morbidité de la prise de greffe souvent massive en présence de grands défauts osseux. En effet, il est rapporté que le prélèvement d'autogreffe osseuse est un acte douloureux qui peut générer des pertes sanguines importantes, ce qui justifie l'utilisation de techniques substitutives à celle-ci (Fitch *et al.*, 1997).

Les valeurs de l'hématocrite et de la quantité de protéines totales plasmatiques n'ont pas été collectées en pré et post opératoires pour chaque temps opératoire de manière systématique. Or ces données sont essentielles pour déterminer s'il y a eu une perte de sang importante durant le second temps chirurgical qui comprend une prise de greffe massive (Fitch *et al.*, 1997 ; Johnson, 2013).

Les scores de douleur n'ont pas été rapportés or il aurait été intéressant de réaliser un suivi de ceux-ci en post opératoire après chacun des temps opératoires de chaque animal de manière à comparer la douleur générée par chacun des actes chirurgicaux et déterminer l'impact de la prise de greffe sur ceux-ci. Même si le protocole analgésique n'était pas strictement le même pour chaque animal, nous avons tout de même noté que les protocoles étaient sensiblement similaires pour un même animal lors du premier et du second temps opératoire.

### **c. Qualité du suivi des cas après la chirurgie**

#### **• Suivi clinique et radiographique**

Tous les cas ont été suivis sur des durées différentes, avec un suivi plus ou moins régulier. 4 propriétaires ont arrêté de se présenter au ChuvA avant l'observation de cicatrisation osseuse radiographique (propriétaires des cas N°1,2,3 et 4). Un cas (cas N°7) ne présentait pas de cicatrisation osseuse au dernier suivi du fait de la réalisation rapprochée de la chirurgie correctrice par rapport à la période d'analyse des résultats et de rédaction de la présente étude (dernier suivi radiographique 90 jours après le second temps opératoire).

L'évaluation de la récupération fonctionnelle était fondée dans chacun des cas de notre étude sur la notation subjective de la boiterie par le chirurgien. Or, d'après Waxman *et al.*, cette évaluation

clinique n'est pas toujours très fiable et devrait se faire de manière plus objective à l'aide d'un plateau ou d'un tapis de marche qui permet d'objectiver la présence d'une boiterie ainsi que son intensité.

L'évaluation de la cicatrisation osseuse a été faite sur la base des radiographies, qui est la technique la plus utilisée pour évaluer la cicatrisation osseuse en clinique. Cependant il a été prouvé que les radiographies surestiment le temps nécessaire à la cicatrisation osseuse et que les méthodes les plus fiables sont l'examen tomodensitométrique ainsi que l'échographie (Risselada *et al.*, 2018). Ainsi pour mieux évaluer le succès d'une telle chirurgie ainsi que les durées nécessaires à la cicatrisation, l'examen tomodensitométrique constitue une alternative plus pertinente. Cependant, outre l'irradiation à laquelle elle expose l'animal, son utilisation entraîne des coûts supplémentaires importants, nécessite une anesthésie générale et la mise en œuvre d'algorithmes spécifiques pour soustraire les implants à l'origine d'artéfacts.

- *Évaluation au long cours par le propriétaire*

La réussite de la technique au long cours devra par ailleurs être jugée au travers de questionnaires de satisfaction complétés par les propriétaires des 7 animaux traités, basés les grilles de notation *Helsinki Chronic Pain Index* (Hielm-Bjorkman *et al.*, 2009) et *Feline Musculoskeletal Pain Index* (« Feline musculoskeletal pain index », 2015) respectivement pour les chiens et les chats.

# Conclusion

---

Notre étude avait pour objectif d'évaluer de manière rétrospective l'efficacité de la technique de Masquelet dans la prise en charge chirurgicale des pseudarthrose ou ostéomyélites d'origine traumatique résultant en une grande perte de substance osseuse appendiculaire chez le chien et le chat. Nous avons donc suivi 7 animaux (4 chiens et 3 chats) admis au Centre hospitalier universitaire vétérinaire d'Alfort entre 2003 et 2020, sur lesquels cette technique a été appliquée. Dans 5 cas sur 7 cette technique a été appliquée dans un contexte d'ostéomyélite.

L'application de la technique sur 7 animaux a permis l'obtention d'une amélioration fonctionnelle dans tous les cas. Une cicatrisation osseuse complète a été documentée dans 2 cas dont un cas d'ostéomyélite et une cicatrisation osseuse toujours en cours dans 3 cas (dont 2 cas d'ostéomyélite) sur les 6 cas pour lesquels un suivi fonctionnel et radiographique au long cours était disponible (supérieur à 1 an). L'éradication de l'ostéomyélite après l'intervention a été confirmée sur 2 cas sur 5, et n'a pu être ni exclue ni confirmée dans les 3 cas restant. L'application de la technique de la membrane induite a permis aux animaux traités de conserver leur membre et la fonctionnalité de celui-ci, en évitant l'amputation.

Néanmoins, en dépit du bénéfice apporté par la technique sur le plan fonctionnel et sur l'éradication de l'infection, cette technique s'est assortie dans notre étude d'un taux élevé de complications, nécessitant dans 3 cas sur 7 une reprise chirurgicale. Nos résultats montrent par ailleurs que la récupération fonctionnelle même si elle est rapide ne reflète pas la cicatrisation osseuse dont l'obtention ne peut s'envisager que sur le long terme, puisque documentée dans notre étude que sur les cas les plus anciens, dont la durée de suivi dépassait les 15 mois. Les propriétaires doivent donc être avertis en amont de toutes ces contraintes, en particulier financières que cette prise en charge particulière implique.

Une étude prospective incluant un nombre plus important de cas, imposant un suivi régulier et standardisé ainsi qu'une évaluation fonctionnelle sur plateau ou tapis de marche sont nécessaires pour recommander l'utilisation en routine de cette technique dans la prise en charge des grands défauts osseux, en particulier ceux survenant dans un contexte d'ostéomyélite chez l'animal.

---

# Liste des références bibliographiques

---

- APARD T., BIGORRE N., CRONIER P., *et al.* (2010) Two-stage reconstruction of post-traumatic segmental tibia bone loss with nailing. *Orthop. Traumatol. Surg. Res.* 96(5), 549-553
- AZI M.L., TEIXEIRA A.A. de A., COTIAS R.B., JOERIS A., KFURI M. (2016) Membrane Induced Osteogenesis in the Management of Posttraumatic Bone Defects: *J. Orthop. Trauma* 30(10), 545-550
- BARTELS K.E. (1987) Nonunion. *Vet. Clin. North Am. Small Anim. Pract.* 17(4), 799-809
- BARTH R.E., VOGELY H.C., HOEPELMAN A.I.M., PETERS E.J.G. (2011) 'To bead or not to bead?' Treatment of osteomyelitis and prosthetic joint-associated infections with gentamicin bead chains. *Int. J. Antimicrob. Agents* 38(5), 371-375
- BERAUD R., HUNEULT L. (2006) L'ostéomyélite post-traumatique. *Point Vét.* n°264, 30-35
- BOJRAB M.J. (2014) *Current Techniques in Small Animal Surgery*, 5th Edition. Baltimore, Teton NewMedia
- BÖSTMAN O., PIHLAJAMÄKI H. (1996) Routine implant removal after fracture surgery: a potentially reducible consumer of hospital resources in trauma units. *J. Trauma* 41(5), 846-849
- BRADEN T.D. (1991) Posttraumatic Osteomyelitis. *Vet. Clin. North Am. Small Anim. Pract.* 21(4), 781-811
- BROWNER B., RODNER C., PESANTI E. (2008) Chronic Osteomyelitis. *In Skeletal Trauma*, Eds Browner B., Levine A., Jupiter J., Trafton P., Krettek C., 4<sup>e</sup> ed. Saunders, pp 589-614
- BRUDER S.P., FOX B.S. (1999) Tissue Engineering of Bone: Cell Based Strategies. *Clin. Orthop.* 367, S68-S83
- BUDSBERG S.C. (2012) Osteomyelitis. *In Veterinary surgery: Small animal*, Eds Tobias K.M., Johnston S.A. St Louis, Saunders, pp 669-675
- CARERI S., VITIELLO R., OLIVA M.S., *et al.* (2019) Masquelet technique and osteomyelitis: innovations and literature review. *Eur. Rev. Med. Pharmacol. Sci.* 23(2 Suppl), 210-216
- CARIOU M., BOULOUIS H.J., MOISSONNIER P. (2006) Inclusion of marbofloxacin in PMMA orthopaedic cement: an in vitro experimental study. *Vet. Comp. Orthop. Traumatol. VCOT* 19(2), 106-109
- CHADAYAMMURI V., HAKE M., MAUFFREY C. (2015) Innovative strategies for the management of long bone infection: a review of the Masquelet technique. *Patient Saf. Surg.* 9(1), 32
- CONCIA E., PRANDINI N., MASSARI L., *et al.* (2006) Osteomyelitis: clinical update for practical guidelines. *Nucl. Med. Commun.* 27(8), 645-660
- DERNELL W.S., WITHROW S., STRAW J., *et al.* (1998) Clinical response to antibiotic impregnated polymethyl methacrylate bead implantation of dogs with severe infections after limb sparing and allograft replacement - 18 cases (1994-1996). *Vet. Comp. Orthop. Traumatol. VCOT* 2(11), 94-99
- DERNELL W.S. (1999) Treatment of severe orthopedic infections. *Vet. Clin. North Am. Small Anim. Pract.* 29(5), 1261-1274, ix
- DINH P., HUTCHINSON B., ZALAVRAS C., STEVANOVIC M. (2009) Reconstruction of Osteomyelitis Defects. *Semin. Plast. Surg.* 23(02), 108-118
- DVOŘÁK M., NEČAS A., ZATLOUKAL J. (2000) Complications of Long Bone Fracture Healing in Dogs: Functional and Radiological Criteria for their Assessment. *Acta Vet. Brno* 69(2), 107-114
- EVANS R.P., NELSON C.L. (1993) Gentamicin-impregnated polymethylmethacrylate beads compared with

systemic antibiotic therapy in the treatment of chronic osteomyelitis. *Clin. Orthop.* n°295, 37-42

FANG C., WONG T.-M., TO K.K., *et al.* (2017) Infection after fracture osteosynthesis – Part II: Treatment. *In Journal of Orthopaedic Surgery* SAGE Publications Sage UK: London, England. [<https://journals.sagepub.com/doi/10.1177/2309499017692714>] (consulté le 21/09/2020).

Feline musculoskeletal pain index (2015) . [<https://journals.plos.org/plosone/article/file?type=supplementary&id=info:doi/10.1371/journal.pone.0131839.s001>] (consulté le 03/12/2019).

FITCH R., KERWIN S., SINIBALDI K.R., NEWMAN H. (1997) Bone autografts and allografts in dogs. *Compend. Contin. Educ. Pract. Vet.* 19, 558-575

FOSSUM T.W. (2007) Fundamentals of Orthopedic Surgery and Fracture Management. *In Small Animal Surgery*, 3rd ed. St Louis, Elsevier Saunders

FREUND R., WOLFF T.W., FREUND B. (2000) Silicone block interposition for traumatic bone loss. *Orthopedics* 23(8), 795, 799, 802, 804

GIANNOUDIS P.V., FAOUR O., GOFF T., KANAKARIS N., DIMITRIOU R. (2011) Masquelet technique for the treatment of bone defects: Tips-tricks and future directions. *Injury* 42(6), 591-598

GIELING F., PETERS S., ERICHSEN C., *et al.* (2019) Bacterial osteomyelitis in veterinary orthopaedics: Pathophysiology, clinical presentation and advances in treatment across multiple species. *Vet. J.* 250, 44-54

GIOTIKAS D., TARAZI N., SPALDING L., NABERGOJ M., KRKOVIC M. (2019) Results of the Induced Membrane Technique in the Management of Traumatic Bone Loss in the Lower Limb: A Cohort Study. *J. Orthop. Trauma* 33(3), 131-136

GOULET J.A., SENUNAS L.E., DESILVA G.L., GREENFIELD M.L. (1997) Autogenous iliac crest bone graft. Complications and functional assessment. *Clin. Orthop.* n°339, 76-81

GRIFFITHS G.L., BELLENGER C.R. (1979) A Retrospective Study of Osteomyelitis in Dogs and Cats. *Aust. Vet. J.* 55(12), 587-591

HAMRICK M.W. (2012) The skeletal muscle secretome: an emerging player in muscle-bone crosstalk. *BoneKEy Rep.* 1, 60

HERTEL R., GERBER A., SCHLEGEL U., *et al.* (1994) Cancellous bone graft for skeletal reconstruction Muscular versus periosteal bed — Preliminary report. *Injury* 25, SA59-SA70

HIELM-BJORKMAN H., RITA H., TULAMO R.-M. (2009) Psychometric testing of the Helsinki chronic pain index by completion of a questionnaire in Finnish by owners of dogs with chronic signs of pain caused by osteoarthritis. *Am. J. Vet. Res.* , 727-734

HIERNER R., WOOD M.B. (1995) Comparison of vascularised iliac crest and vascularised fibula transfer for reconstruction of segmental and partial bone defects in long bones of the lower extremity. *Microsurgery* 16(12), 818-826

HODGE S.C., DEGNER D., WALSHAW R., TEUNISSEN B. (2011) Vascularized ulnar bone grafts for limb-sparing surgery for the treatment of distal radial osteosarcoma. *J. Am. Anim. Hosp. Assoc.* 47(2), 98-111

HOLCOMBE S.J., SCHNEIDER R.K., BRAMLAGE L.R., EMBERTSON R.M. (1997) Use of antibiotic-impregnated polymethyl methacrylate in horses with open or infected fractures or joints: 19 cases (1987-1995). *J. Am. Vet. Med. Assoc.* 211(7), 889-893

HURLEY L., STINCHFIELD F., BASSETT C. (1959) The Role of Soft Tissues in Osteogenesis, An experimental study of canine spine fusions. *J. Bone Jt. Surg.* 41, 1243

JACKSON L.C., PACCHIANA P.D. (2004) Common complications of fracture repair. *Clin. Tech. Small Anim. Pract.* 19(3), 168-179

JOHNSON A. (2013) Chapter 32 : Fundamentals of Orthopedic Surgery and Fracture Management. *In Small*

*Animal Surgery*, Eds Fossum T.W., Johnston S.A., 4th edition. ed. St Louis, Elsevier, pp 1033-1104

KAYA M., OKUMUS Z., YANMAZ L.E., DOGAN E. (2011) Post-Traumatic Osteomyelitis and its Treatment in a Dog. *Pak. Vet. J.* 31(4), 371-374

KIRKER-HEAD C.A., BOUDRIEU R.J., KRAUS K.H. (2007) Use of bone morphogenetic proteins for augmentation of bone regeneration. *J. Am. Vet. Med. Assoc.* 231(7), 1039-1055

KLAUE K., KNOTHE U., ANTON C., *et al.* (1993) Biological implementation of "in situ" induced autologous foreign body membranes in consolidation of massive cancellous bone grafts orthopaedic proceedings. *J Bone Jt. Surg* , 236

KLAUE K., KNOTHE U., ANTON C., *et al.* (2009) Bone regeneration in long-bone defects: tissue compartmentalisation? In vivo study on bone defects in sheep. *Injury* 40, S95-S102

KRAUS K.H., BAYER B.J. (2012) Delayed Unions, Nonunions, and Malunions. *In Veterinary Surgery: Small animal*, Eds Tobias K.M., Johnston S.A. St Louis, Saunders, pp 647-656

LE NEN D., DUBRANA F., HU W., PRUD'HOMME M., LEFÈVRE C. (2006) Fibula vascularisée. Techniques, indications en orthopédie et traumatologie. *EMC - Tech. Chir. - Orthopédie - Traumatol.* 1(1), 1-10

LUANGPHAKDY V., PLUHAR E.G., PIUZZI N.S., *et al.* (2017) The Effect of Surgical Technique and Spacer Texture on Bone Regeneration: A Caprine Study Using the Masquelet Technique: *Clin. Orthop.* 475(10), 2575-2585

LUO S., JIANG T., YANG Y., YANG X., ZHAO J. (2016) Combination therapy with vancomycin-loaded calcium sulfate and vancomycin-loaded PMMA in the treatment of chronic osteomyelitis. *BMC Musculoskelet. Disord.* 17(1), 502

MA Y., JIANG N., ZHANG X., *et al.* (2018) Calcium sulfate induced versus PMMA-induced membrane in a critical-sized femoral defect in a rat model. *Sci. Rep.* 8(1), 637

MAINI L., CHADHA M., VISHWANATH J., *et al.* (2000) The Ilizarov method in infected nonunion of fractures. *Injury* 31(7), 509-517

MANASSERO M., VIATEAU V., DESCHEPPER M., *et al.* (2013) Bone Regeneration in Sheep Using *Acropora* Coral, a Natural Resorbable Scaffold, and Autologous Mesenchymal Stem Cells. *Tissue Eng. Part A* 19(13-14), 1554-1563

MANASSERO M., LERPERLIER D., FOURNET A., *et al.* (2017) Reconstruction of massive long segmental bone defects using the induced membrane technique in three dogs. *In European College of Veterinary Surgeons Annual Scientific Meeting, Edinburgh-Scotland, 13-15 July 2017*, Edinburgh, Scotland

MASQUELET A.C., FITOUSSI F., BÉGUÉ T., MULLER G. (2000) Reconstruction des os longs par membrane induite et autogreffe spongieuse. *Ann. Chir. Plast. Esthét.* , 346-353

MASQUELET A. (2008) Le concept de membrane induite pour la reconstruction des pertes de substance des os longs. *E-Mém. Académie Natl. Chir.* , 34-38

MASQUELET A.C., KISHI T., BENKO P.E. (2019) Very long-term results of post-traumatic bone defect reconstruction by the induced membrane technique. *Orthop. Traumatol. Surg. Res.* 105(1), 159-166

MENG Z.L., WU Z.Q., SHEN B.X., *et al.* (2019) Reconstruction of large segmental bone defects in rabbit using the Masquelet technique with  $\alpha$ -calcium sulfate hemihydrate. *J. Orthop. Surg.* 14(1), 192

MILLS L.A., SIMPSON A.H.R.W. (2013) The relative incidence of fracture non-union in the Scottish population (5.17 million): a 5-year epidemiological study. *BMJ Open* 3(2), e002276

MINTO B.W., PRADA T.C., MARINHO P.V.T., *et al.* (2015) Successful use of autogenous bone graft for the treatment of a radius-ulna nonunion in an amputee dog. *Arq. Bras. Med. Veterinária E Zootec.* 67(4), 979-983

MORELLI I., DRAGO L., GEORGE D.A., *et al.* (2016) Masquelet technique: myth or reality? A systematic review and meta-analysis. *Injury* 47 Suppl 6, S68-S76



- NANDRA R., GROVER L., PORTER K. (2016) Fracture non-union epidemiology and treatment. *Trauma* 18(1), 3-11
- OLESEN U.K., ECKARDT H., BOSEMARK P., *et al.* (2015) The Masquelet technique of induced membrane for healing of bone defects. A review of 8 cases. *Injury* 46, S44-S47
- PAP G., MACHNER A., RINNERT T., *et al.* (2001) Development and characteristics of a synovial-like interface membrane around cemented tibial hemiarthroplasties in a novel rat model of aseptic prosthesis loosening. *Arthritis Rheum.* 44(4), 956-963
- PELISSIER P.H., MASQUELET A.C., BAREILLE R., PELISSIER S.M., AMEDEE J. (2004) Induced membranes secrete growth factors including vascular and osteoinductive factors and could stimulate bone regeneration. *J. Orthop. Res.* 22(1), 73-79
- PÉLISSIER P., LEFEVRE Y., DELMOND S., VILLARS F., VILAMITJANA-AMEDEE J. (2009) Influence des membranes induites sur l'ostéogenèse hétérotopique au sein d'un complexe ostéo-inducteur. Étude expérimentale chez le lapin. *Ann. Chir. Plast. Esthét.* 54(1), 16-20
- PETAZZONI M. (2016) Contralateral bone widening and transfer for limb sparing in a cat. *Vet. Comp. Orthop. Traumatol.* 29(2), 174-180
- PIERMATTEI D.L., FLO G.L., DECAMP C.E., BRINKER W.O. (2006) Brinker, Piermattei and Flo's handbook of small animal orthopedics and fracture repair, 4th ed. ed. St. Louis, Mo, Elsevier Saunders
- RISSELADA M., WINTER M.D., LEWIS D.D., GRIFFITH E., POZZI A. (2018) Comparison of three imaging modalities used to evaluate bone healing after tibial tuberosity advancement in cranial cruciate ligament-deficient dogs and comparison of the effect of a gelatinous matrix and a demineralized bone matrix mix on bone healing – a pilot study. *BMC Vet. Res.* 14(1), 164
- ROUSH J. (2015) Prevalence of Bone Fractures in Dogs & Cats. In *TODAY'S VETERINARY PRACTICE*. [<https://todaysveterinarypractice.com/pet-health-by-the-numbers-prevalence-of-bone-fractures-in-dogs-cats/>] (consulté le 14/12/2019)
- SALAI M., AMIT Y., VELKES S., HOROSOWSKI H. (1996) The Role of Massive Bone Allografts in Traumatic Bone Loss. In *Orthopaedic Allograft Surgery*, Eds Czitrom A.A., Winkler H. Vienna, Springer, pp 219-223
- SANTOS J.F. dos, FERRIGNO C.R.A., DAL-BÓ Í.D.S., CAQUIÁS D.F.I. (2016) Nonunion fractures in small animals - A literature review. *Semina Ciênc. Agrár.* 37(5), 3223
- SASAKI G., WATANABE Y., MIYAMOTO W., *et al.* (2018) Induced membrane technique using beta-tricalcium phosphate for reconstruction of femoral and tibial segmental bone loss due to infection: technical tips and preliminary clinical results. *Int. Orthop.* 42(1), 17-24
- SCHNEIDER R.K., ANDREA R., BARNES H.G. (1995) Use of antibiotic-impregnated polymethyl methacrylate for treatment of an open radial fracture in a horse. *J. Am. Vet. Med. Assoc.* 207(11), 1454-1457
- SÉGUIN B., WALSH P.J., MASON D.R., *et al.* (2003) Use of An ipsilateral Vascularized Ulnar Transposition Autograft for Limb-Sparing Surgery of the Distal Radius in Dogs: An Anatomic and Clinical Study. *Vet. Surg.* 32(1), 69-79
- SIMPSON A.H., TSANG J.S.T. (2017) Current treatment of infected non-union after intramedullary nailing. *Injury* 48, S82-S90
- SLUNSKY P., BRUNNBERG M., PAGEL T., BRUNNBERG L. (2017) Post-traumatic osteomyelitis in dogs and cats and the comparison with the incidence of bacterial colonisation in removed plate implants. *Intern J Appl Res Vet Med* n°15, 31-36
- SMITH M.M., VASSEUR P.B., SAUNDERS H.M. (1989) Bacterial growth associated with metallic implants in dogs. *J. Am. Vet. Med. Assoc.* 195(6), 765-767
- STELLA M., SANTOLINI E., AUTUORI A., FELLI L., SANTOLINI F. (2018) Masquelet technique to treat a septic nonunion after nailing of a femoral open fracture. *Injury* 49, S29-S33

- TEOT L., BOSSE J.P., TASSIN X. (1993) La crête scapulaire. Rappel anatomique et technique de prélèvement. *Ann. Chir. Plast. Esthét.* n°38, 100-106
- TETSWORTH K., CIERNY G. (1999) Osteomyelitis debridement techniques. *Clin. Orthop.* n°360, 87-96
- TOBIAS K.M., JOHNSTON S.A. (2012) *Veterinary surgery : small animal.* St Louis, Elsevier Saunders
- TRAMPUZ A., ZIMMERLI W. (2006) Diagnosis and treatment of infections associated with fracture-fixation devices. *Injury* 37 Suppl 2, S59-66
- TSUKAYAMA D.T. (1999) Pathophysiology of posttraumatic osteomyelitis. *Clin. Orthop.* n°360, 22-29
- VIATEAU V., GUILLEMIN G., YANG Y.C., *et al.* (2004) A technique for creating critical-size defects in the metatarsus of sheep for use in investigation of healing of long-bone defects. *Am. J. Vet. Res.* 65(12), 1653-1657
- VIATEAU V., GUILLEMIN G., CALANDO Y., *et al.* (2006) Induction of a Barrier Membrane to Facilitate Reconstruction of Massive Segmental Diaphyseal Bone Defects: An Ovine Model. *Vet. Surg.* 35(5), 445-452
- VIATEAU V., GUILLEMIN G., BOUSSON V., *et al.* (2007) Long-bone critical-size defects treated with tissue-engineered grafts: A study on sheep. *J. Orthop. Res.* 25(6), 741-749
- VIATEAU V., BENSIDHOUM M., GUILLEMIN G., *et al.* (2010) Use of the Induced Membrane Technique for Bone Tissue Engineering Purposes: Animal Studies. *Orthop. Clin. North Am.* 41(1), 49-56
- VIATEAU V. (2016) Traitement général des fractures. Polycopié. Ecole Nationale Vétérinaire d'Alfort - Unité de pathologie chirurgicale spéciale.
- W. STOCK, R. HIERNER (1994) Vascularized bone transfert. *Elsevier Sci.*
- WANG X., LUO F., HUANG K., XIE Z. (2016) Induced membrane technique for the treatment of bone defects due to post-traumatic osteomyelitis. *Bone Jt. Res.* 5(3), 101-105
- WANG J., YIN Q., GU S., WU Y., RUI Y. (2019) Induced membrane technique in the treatment of infectious bone defect: A clinical analysis. *Orthop. Traumatol. Surg. Res.* 105(3), 535-539
- WAXMAN A.S., ROBINSON D.A., EVANS R.B., *et al.* (2008) Relationship between objective and subjective assessment of limb function in normal dogs with an experimentally induced lameness. *Vet. Surg. VS* 37(3), 241-246
- WEILAND A., PHILIPS T., RANDOLPH M. (1984) Bone grafts: a radiologic, histologic, and biomechanical model comparing autografts, allografts, and free vascularized bone grafts. *Plast. Reconstr. Surg.* 74(3), 368-379
- WELCH R.D., LEWIS D.D. (1999) Distraction osteogenesis. *Vet. Clin. North Am. Small Anim. Pract.* 29(5), 1187-1205, vii-viii
- WININGER D.A., FASS R.J. (1996) Antibiotic-impregnated cement and beads for orthopedic infections. *Antimicrob. Agents Chemother.* 40(12), 2675-2679
- YAZAR S., LIN C.-H., WEI F.-C. (2004) One-Stage Reconstruction of Composite Bone and Soft-Tissue Defects in Traumatic Lower Extremities: *Plast. Reconstr. Surg.* , 1457-1466
- YU Y.-H., LEE D., HSU Y.-H., *et al.* (2020) A Three-Dimensional Printed Polycaprolactone Scaffold Combined with Co-Axially Electrospun Vancomycin/Ceftazidime/Bone Morphological Protein-2 Sheath-Core Nanofibers for the Repair of Segmental Bone Defects During the Masquelet Procedure. *Int. J. Nanomedicine* 15, 913-925
-

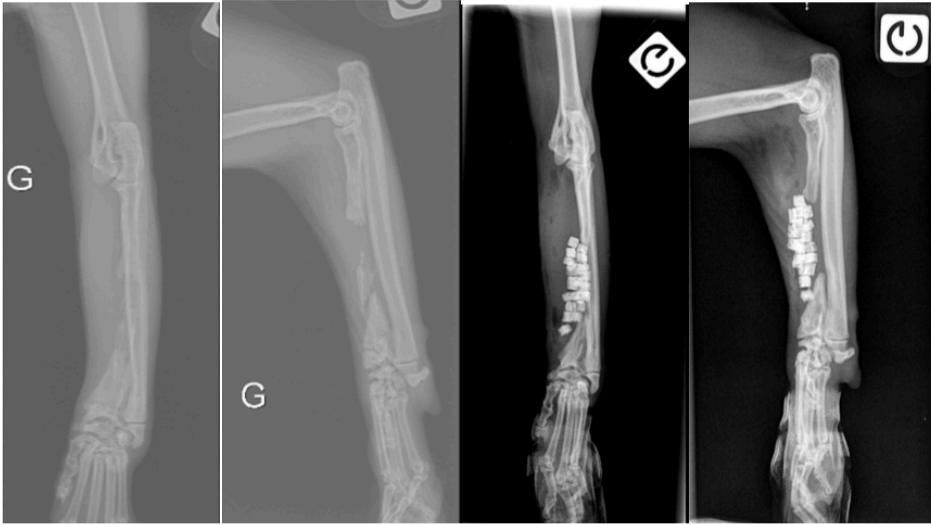


# Annexe 1 : Radiographies pré et post opératoires pour chacune des étapes et radiographies au dernier contrôle des cas N°2,3,4,5,6,7

---

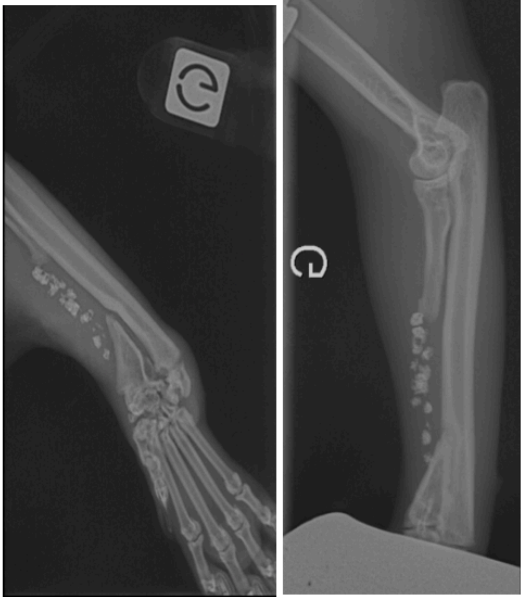
**Cas n°2.**

**Os atteint : Radius gauche.** Il n'existe pas de radiographies post opératoires du temps 1 ni pré opératoires du temps 2.



Radiographies de face et de profil pré opératoires du temps 1.

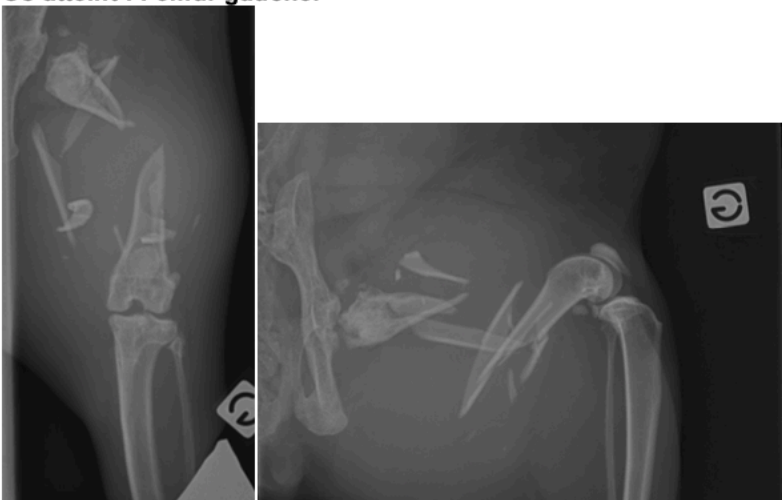Radiographies de face et de profil post opératoires du temps 2.



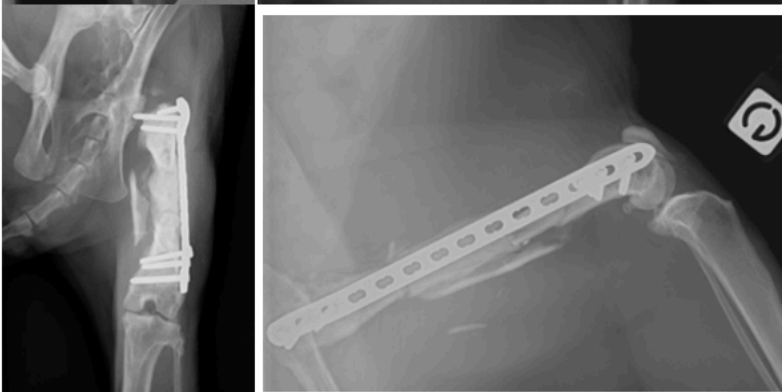
Radiographies de face et de profil au dernier suivi, 72 jours post temps 2.

**Cas n°3.**

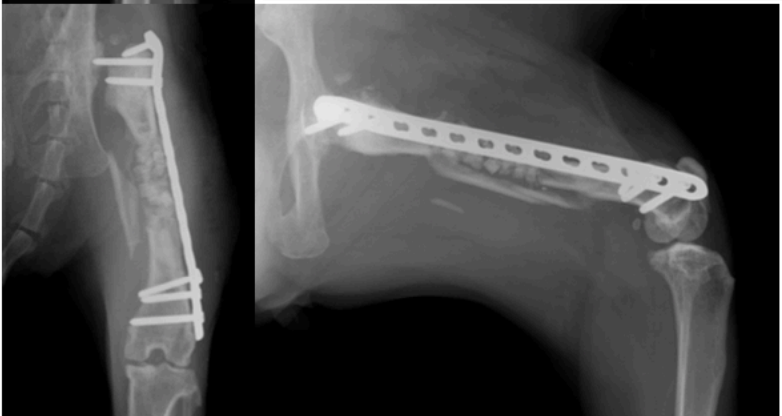
**Os atteint : Fémur gauche.**



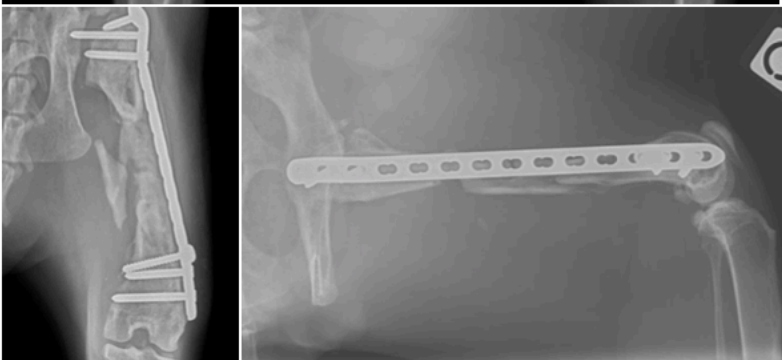
Radiographies de face et de profil pré opératoires du temps 1.



Radiographies de face et de profil post opératoires du temps 1, non immédiat mais 34 jours après.



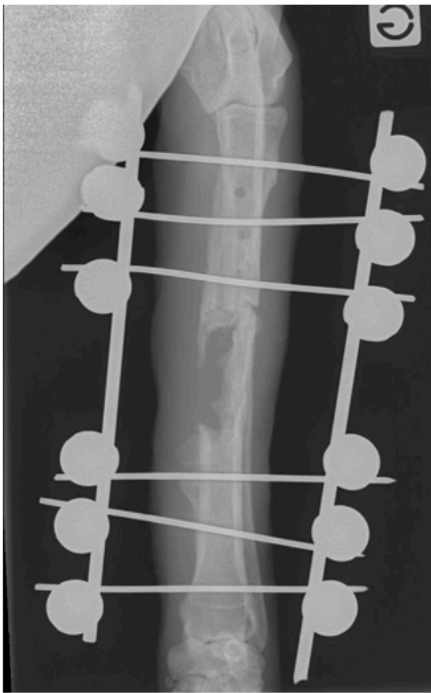Radiographies de face et de profil post opératoires du temps 2.



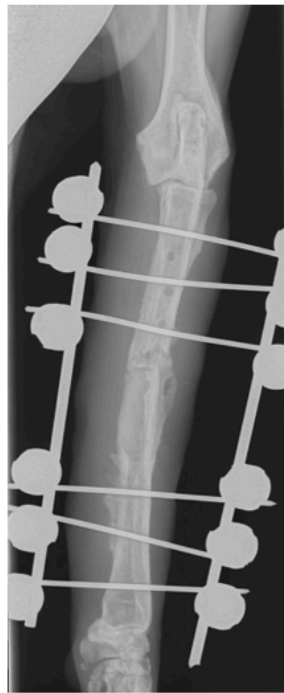
Radiographies de face et de profil au dernier suivi, 174 jours post temps 2.

**Cas n°4.**

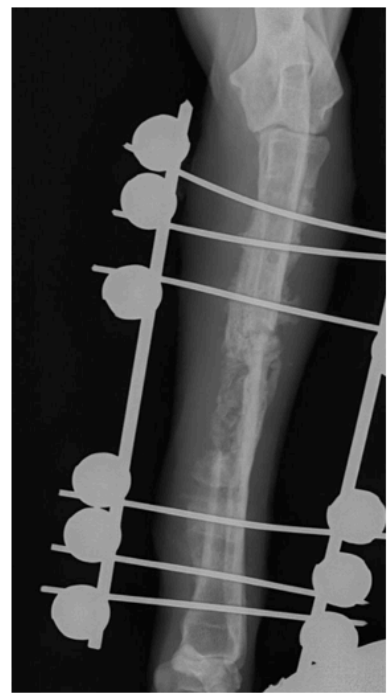**Os atteints : Radius et ulna gauches.**



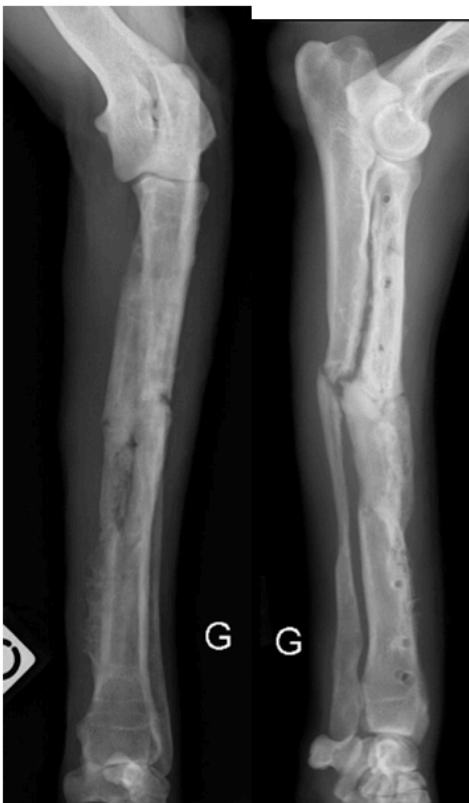Radiographie de face pré opératoire du temps 1.



Radiographie de face post opératoire immédiate du temps 1.

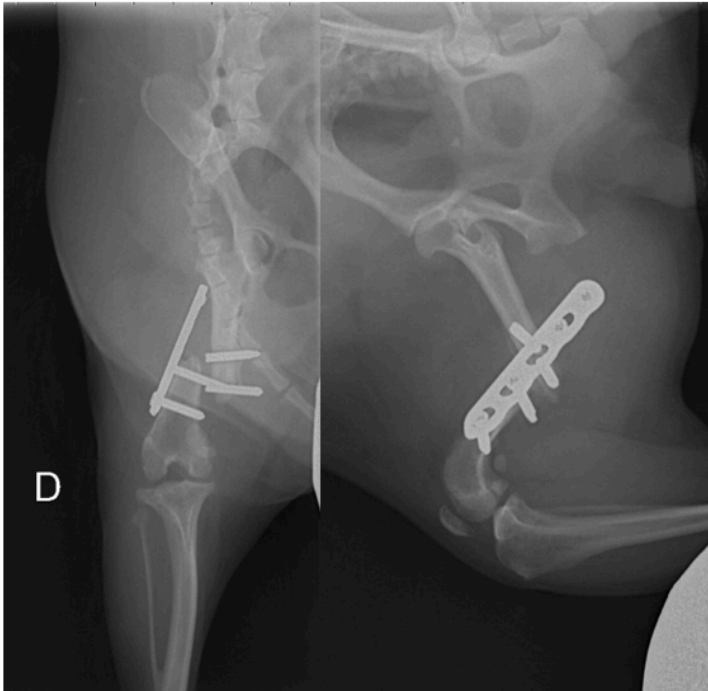


Radiographie de face post opératoire du temps 2.

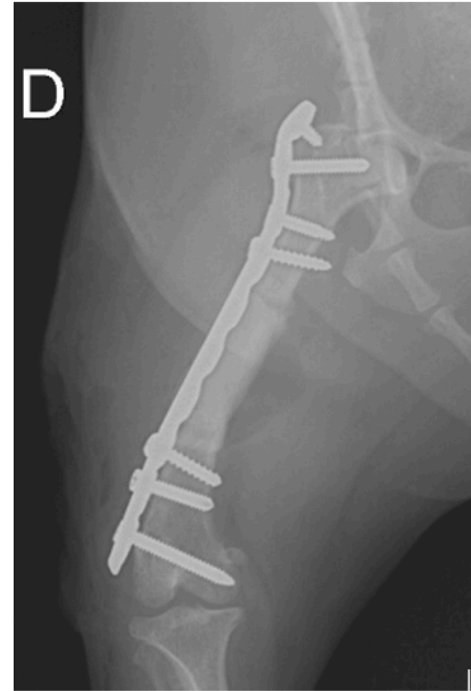


Radiographies de face et de profil au dernier suivi, 158 jours post temps 2, après retrait du fixateur externe.

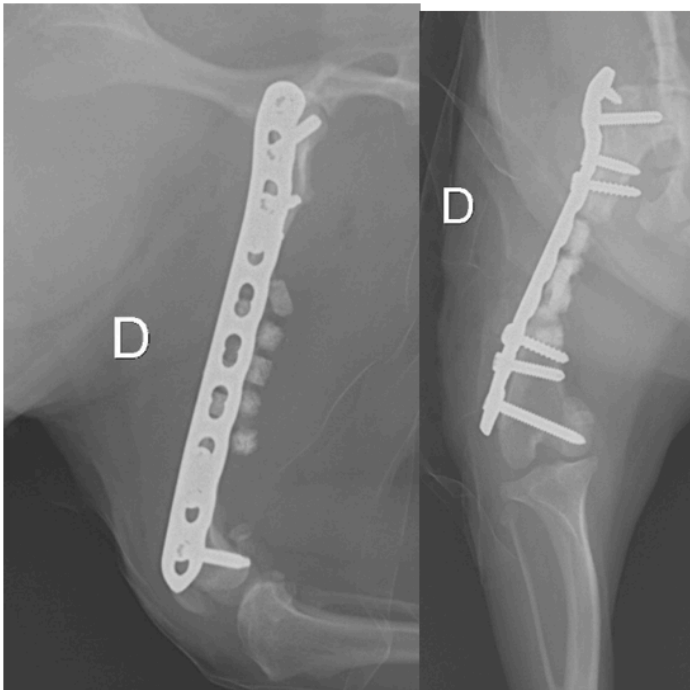
**Cas n°5.**  
**Os atteint : Fémur droit.**



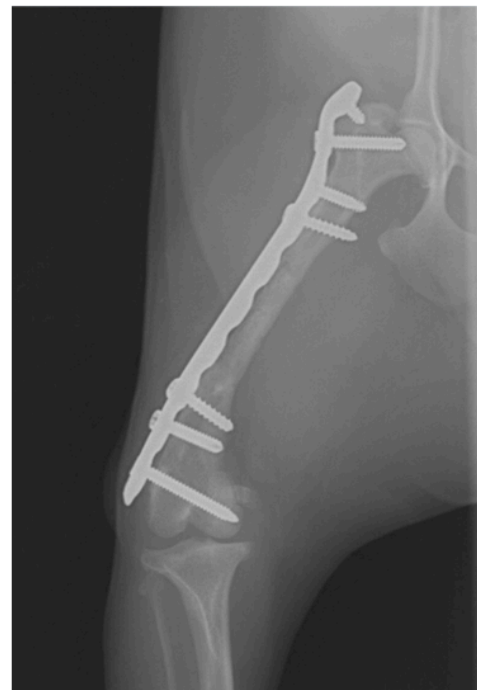Radiographies de face et de profil  
pré opératoires du temps 1.



Radiographie de profil post  
opératoires du temps 1.

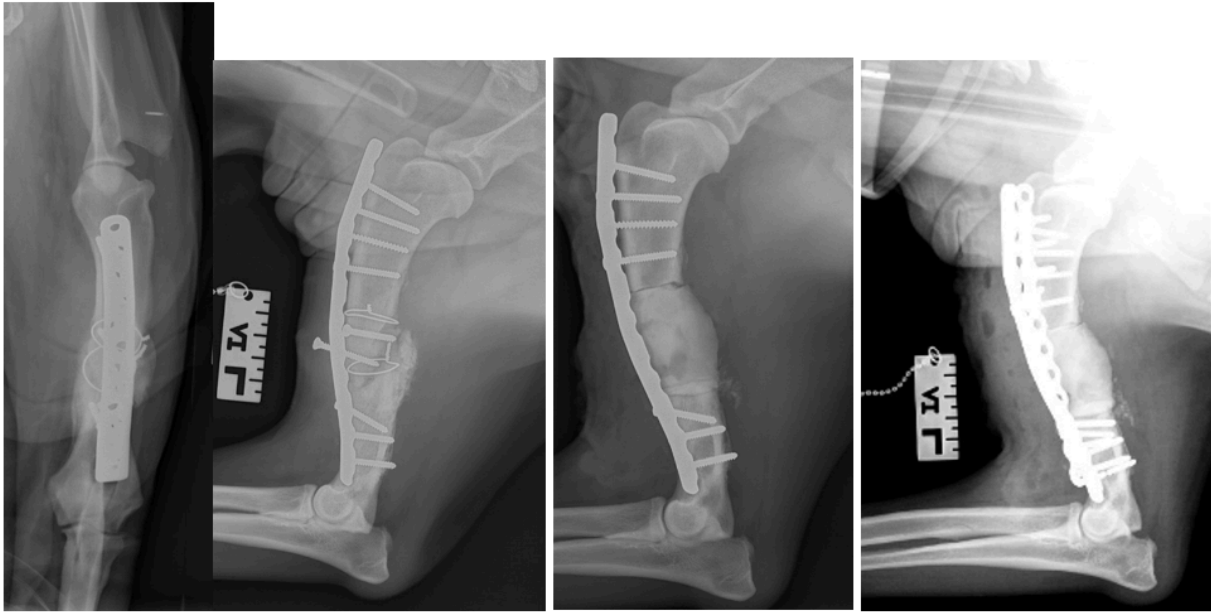


Radiographies de face et de profil  
post opératoires du temps 2.



Radiographie de profil au  
dernier suivi, 482 jours post  
temps 2.

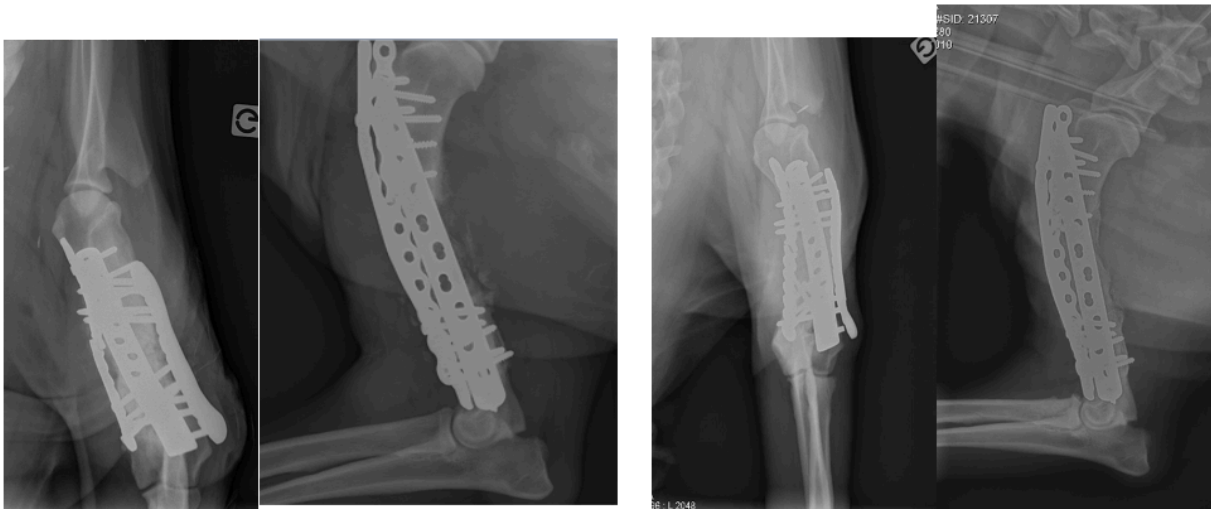
**Cas n°6.**  
**Os atteint : Humérus gauche.**



Radiographies de face et de profil pré opératoires du temps 1.

Radiographie de profil post opératoires du temps 1.

Radiographie de profil après ajout d'une plaque, entre l'étape 1 et 2.



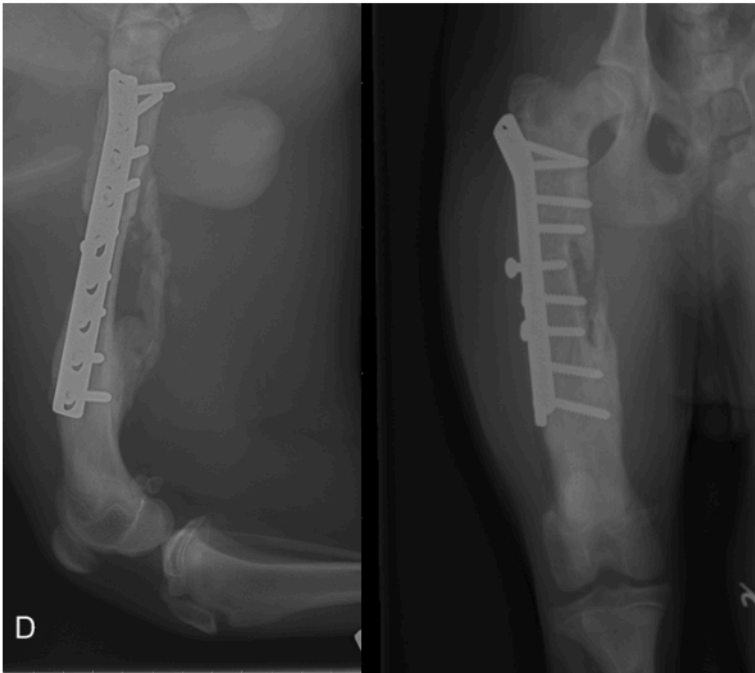
Radiographies de face et de profil post opératoires du temps 2.

Radiographies de face et de profil au dernier suivi, 499 jours post temps 2.

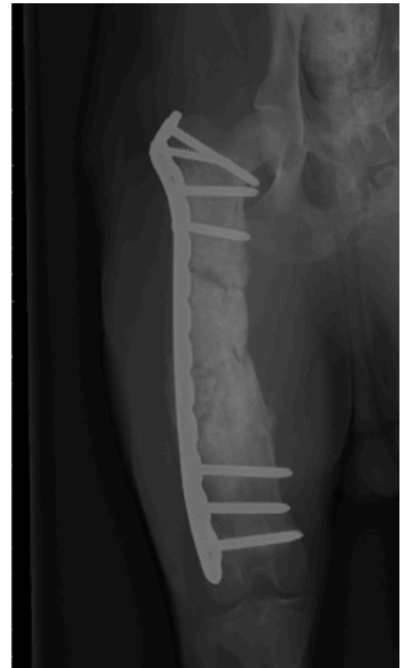

**Cas n°7.**

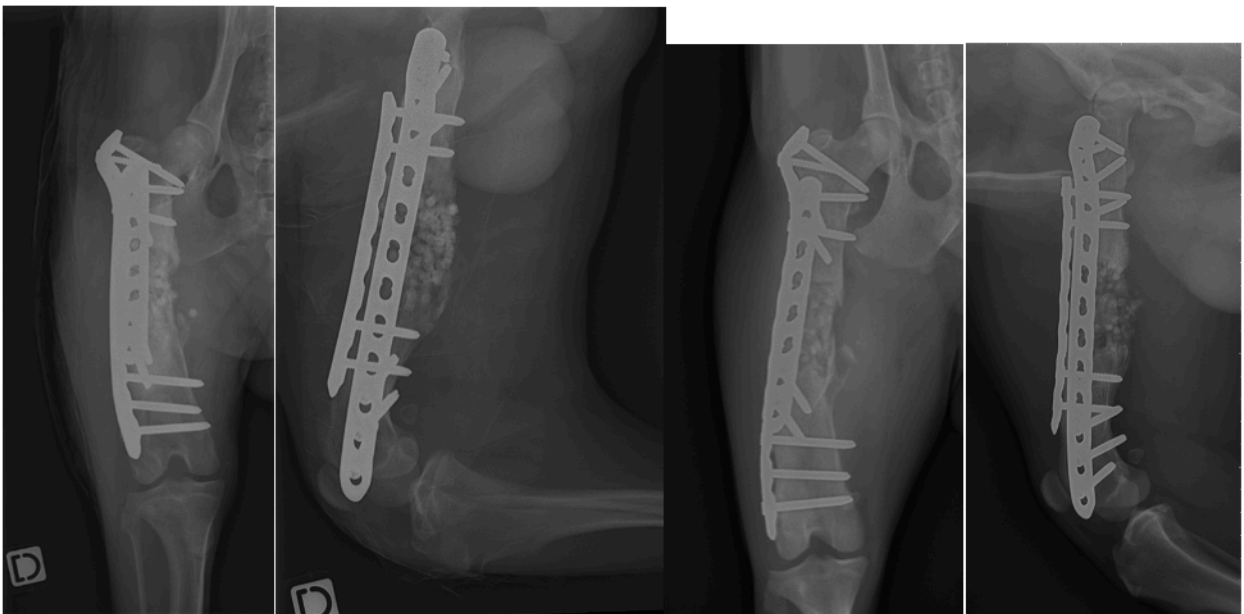
**Os atteint : Fémur droit.**



Radiographies de face et de profil pré opératoires du temps 1.



Radiographie de profil post opératoires du temps 1.



Radiographies de face et de profil post opératoires du temps 2.

Radiographies de face et de profil au dernier suivi, 90 jours post temps 2.

# Annexe 2 : Tableaux qui regroupent l'ensemble des informations collectées sur les 7 cas traités.

| Cas | Espèce | Race              | Sexe               | Âge    | Poids | Os atteint             | Fracture fermée/ouverte | Nature du traumatisme           | Antécédents / maladies intercurrentes   | Nature des complications à l'origine de la perte de substance   |
|-----|--------|-------------------|--------------------|--------|-------|------------------------|-------------------------|---------------------------------|---|---|
| 1   | Chat   | Européen          | Femelle            | 2 ans  | /     | Fémur droit            | Ouverte                 | Accident de la voie publique    | Luxation tibiotaliennne du tarse gauche, corrigée par mise en place d'un fixateur externe.  | Ostéomyélite sur matériel d'ostéosynthèse mis en place 3 semaines auparavant nécessitant une séquestrotomie et une résection segmentaire. |
| 2   | Chat   | Européen          | Femelle            | 7 mois | 3kg   | Radius gauche          | Fermée                  | Morsure                         | /   | Ostéomyélite étendue du radius atteignant potentiellement le carpe nécessitant une séquestrotomie et une résection segmentaire.           |
| 3   | Chat   | Européen          | Mâle castré        | 9 ans  | 7,3kg | Fémur gauche           | Fermée                  | Non connue                      | Exerese tête col du fémur gauche 3 ans auparavant. Lésion échocardiographiques compatibles avec une myocardiopathie restrictive.  | Pseudoarthrose atrophique fémorale nécessitant une séquestrotomie et une résection segmentaire.   |
| 4   | Chien  | Croisé            | Femelle stérilisée | 9 ans  | 22kg  | Radius et ulna gauches | Fermée                  | Chute à la réception d'un saut. | Exérèse de kyste sur le membre pelvien droit plusieurs années auparavant.   | Ostéomyélite nécessitant une séquestrotomie et une résection segmentaire.   |
| 5   | Chien  | Yorkshire Terrier | Femelle stérilisée | 4 ans  | 3,4kg | Fémur droit            | Fermée                  | Inconnue                        | Blépharoconjunctivite chronique bilatérale traitée par mise en place d'AINS   | Pseudarthrose du fémur droit et rupture de montage mis en place 4 mois avant.   |
| 6   | Chien  | Golden Retriever  | Mâle               | 7 ans  | 35kg  | Humérus gauche         | ?                       | Morsure                         | /   | Osteomyélite sur montage de stabilisation d'une fracture humérale mis en place 3 mois avant.  |
| 7   | Chien  | Berger Australien | Mâle entier        | 7 mois | 15kg  | Fémur droit            | Fermée                  | Accident de la voie publique    | Fractures : du plancher du bassin, transverse du corps de l'ilium gauche, type salter harris 4 du tibia proximal gauche, transverse au tiers distal de la diaphyse tibiale et fibulaire gauche. Réduction chirurgicale de la fracture du bassin et du tibia distal. | Failite d'implant mis en place 45 jour auparavant et ostéomyélite associée nécessitant une séquestrotomie et une résection osseuse.       |

| Cas | Taille de la perte de substance osseuse d'après les mesures des chirurgiens (en cm) | Longueur du défaut sur la radiographie (en cm)                               | Diamètre de l'os | Longueur de l'os | Rapport longueur du défaut sur diamètre | Rapport longueur du défaut sur longueur os | Nombre d'interventions avant procédure de Masquelet | Nature et dates des interventions avant la procédure de Masquelet  |
|-----|---|--|------------------|------------------|---|--|---|--|
| 1   | 3   | /  | /                | /                | /                                       | /  | 2   | 08/2009. Enclouage centro médullaire et pose de résine. Le 08/09 Retrait des esquilles osseuses.   |
| 2   | 2,5   | 2,6  | 0,6              | 6,9              | 4,3                                     | 0,4  | 0   | /  |
| 3   | 3,5   | Non mesurable car telescopage mais estimé à 3,5 en comparant à l'autre fémur | 2                | 12,5             | 1,8                                     | 0,3  | 0   | /  |
| 4   | 3,5 sur radius  | 3,6  | 1,4              | 17,5             | 2,6                                     | 0,2  | 3   | 11/01 : (lendemain du traumatisme) enclouage centro médullaire dans le fût ulnaire, pose de plaque vissée sur le bord dorsal du radius avec 6 vis et contention par pansement de Robert Jones. 18/02 : Ecoulements séro hémorragiques de la plaie, suspension d'appui, plaque radiotransparente en regard de la fracture radiale et ostéolyse associée. Absence de pontage cortical ulnaire et irritation provoquant le gonflement du coude motivant le retrait de la broche. 08/04 : Retrait de la plaque sur radius et mise en place d'un fixateur externe avec pose de 3 broches de part et d'autre de la fracture radiale. |
| 5   | 2,5   | Telescopage. Estimé à 2,5 en comparant à l'os controlatéral                  | 0,6              | 7                | 4,2                                     | 0,6  | 1   | 04/08/15 : fracture oblique médiadiaphysaire fémorale corrigée par pose de plaque vissée en face latérale avec 2 vis.  |
| 6   | 5   | 5,2  | 2,6              | 19               | 2                                       | 0,3  | 2   | 19/05/17 (soit 3 jours après le traumatisme) : Pose d'une plaque vissée et de deux cerclages. 05/07/17 : chirurgie pour réalisation de biopsies osseuses et cutanées car suspicion d'un processus néoplasique à l'origine de la fracture. Résultats excluant la néoplasie, mais processus bactérien non exclu car retard de cicatrisation, reprise de boiterie, induration importante des tissus mous. Puis entre le 15/07 et la consultation au ChuvA des abcès successifs se sont formés sur le site chirurgical, qui gonflent et se fistulent spontanément.   |
| 7   | 3   | 3,3  | 2,2              | 15,3             | 1,5                                     | 0,2  | 1   | Le 06/11/19 (soit 5 jours après le trauma) mise en place d'une plaque vissée sur le fémur droit.   |

| Cas | Antibiotiques mis en place avant le premier temps opératoire   | Prise de sang 1        | Prise de sang après chirurgie 1 | Durée entre traumatisme et chirurgie (en semaines) | Durée entre première intervention chirurgicale et premier temps de Masquelet (en jours) | Résultats de bactériologie du prélèvement effectué lors du temps 1 | Antibiothérapie post temps 1   | Antibiothérapie post temps 2                                       | Matériel d'ostéosynthèse mis en place  | Durée entre le premier et second temps opératoire (en jours) | Prise de sang avant chirurgie 2 | Prise de sang après chirurgie 2 | Matériel de comblement osseux mis en place   | Ecouvillonnage de la cavité avant comblement par greffe et résultat bactériologique              | Accidents opératoires rapportés   |
|-----|--|------------------------|---------------------------------|--|---|--|--|--|--|--|---------------------------------|---------------------------------|--|--|---|
| 1   | Enrofloxacin.  | /                      | /                               | 4  | 33  | Staphylococcus spp + Enterococcus spp                              | Enrofloxacin pendant 4 jours jusqu'à obtention des résultats de l'antibiogramme, transition pour Marbofloxacin et Céfalexine pendant 21 jours. | Non connu.   | Plaque DCP 2,7mm avec 3 vis proximales et 3 distales et 2 cerclages.               | 50   | /                               | /                               | Autogreffe corticosponeuse iliaque ipsilatérale et spongieuse humérale                                   | Manque information   | /   |
| 2   | Non connu.   | /                      | /                               | 8  | /   | Raoultella terrigena   | Amoxicilline/Acide clavulanique jusqu'au second temps opératoire   | /  | /  | 49   | /                               | /                               | Corail + cellules souches mésenchymateuses prélevées à l'ilium ipsilatéral et au tissu adipeux inguinal. | Ou, bactériologie négative.  | /   |
| 3   | Aucun.   | Ht : 35% ; PT : 66 g/L | /                               | 1  | /   | /  | /  | /  | Plaque LCP 2,7mm 14 trous avec 3 vis proximales, 3 distales et 2 cerclages.        | 49   | /                               | /                               | 50% Corail + 50% autogreffe corticosponeuse iliaque ipsilatérale.  | Non  | /   |
| 4   | Triméthoprim et sulfaméthoxazole (TMPS)  | /                      | /                               | 19   | 133   | Négatif  | Poursuite TMPS puis changement pour Céfalexine compte tenu du coût et du profil de sensibilité à l'antibiogramme pendant 15 jours.             | Céfalexine et Métronidazole pendant 2 semaines.                    | Fixateur externe mis en place précédemment.  | 43   | /                               | /                               | Autogreffe corticosponeuse prélevée aux deux crêtes iliaques   | Non  | /   |
| 5   | /  | Ht : 45% ; PT : 70g/L  | /                               | 20   | 140   | Négatif  | Céfalexine pendant 10 jours, puis arrêt car antibiogramme négatif.   | /  | Plaque LCP 2,4mm avec 3 vis distales et 4 proximales                               | 42   | Ht : 45 % ; PT : 70g/L          | /                               | Autogreffe corticosponeuse prélevée à l'ilium et humérus ipsilatéraux + Corail.                          | Non  | /   |
| 6   | Métronidazole depuis 1 mois et prise de Clindamycine depuis 2 mois arrêtée 1 semaine avant le premier temps opératoire | Ht : 39,5%             | /                               | 20   | 130   | Pasteurella multocida  | Métronidazole pendant 4 semaines et ajout d'amoxicilline acide clavulanique pendant 6 semaines après résultats de l'antibiogramme.             | Amoxicilline acide clavulanique pendant 1 mois.                    | Plaque LCP et 2 cerclages du vétérinaire référent                                  | 56   | Ht : 35% ; PT : 57 g/L          | /                               | Autogreffe corticosponeuse prélevée aux deux crêtes iliaques   | Ou, bactériologie positive à Staphylococcus spp sur foyers bactériologiques négative sur le PHMA | Faune de la vis la plus distale de l'about proximal du matériel d'ostéosynthèse et lors du premier temps. |
| 7   | Amoxicilline acide clavulanique arrêté 1 mois avant le premier temps opératoire  | /                      | /                               | 8  | 50  | Pseudomonas aeruginosa   | Céfalexine puis Marbofloxacin pendant 4 semaines après obtention des résultats de l'antibiogramme.   | Amoxicilline acide clavulanique et Marbofloxacin pendant 15 jours. | Plaque LCP 3,5mm, 4 vis proximales dont 3 verrouillées et 3 distales verrouillées. | 70   | /                               | /                               | Autogreffe corticosponeuse prélevée aux deux crêtes iliaques imprégnée de PRP + Corail                   | Ou, bactériologie négative.  | /   |

| Cas | Durée de suivi clinique post opératoire (en jours post 2nd temps opératoire) | Degré de boiterie avant prise en charge | Degré de boiterie au dernier suivi | Durée de suivi radiographique que post opératoire (en jour post 2nd temps opératoire) | Résultats du dernier suivi radiographique   | Complications post temps 1  | Complications post temps 2   | Analgésie post temps 1   | Cryothérapie post temps 1  | Analgésie post temps 2  | Cryothérapie post temps 2                            |
|-----|--|---|------------------------------------|---|---|---|--|--|--|---|--|
| 1   | 182  |   |                                    | 182   | Dernier suivi effectué le jour de la reprise chirurgicale avec remplacement de matériel d'ostéosynthèse et greffe humérale : Infection en regard des deux vis proximales. | /   | Persistance d'un foyer infectieux.   | ?  | /  | ?   | /  |
| 2   | 72   | 4                                       | 2                                  | 72  | Cubes de corail pas entièrement résorbés. Pas de néoformation osseuse visible.  | /   | /  | Morphine à 0,2mg/kg pendant 12h puis à 0,1mg/kg pendant 12h.   | /  | Morphine à 0,2 mg/kg pendant 12h puis à 0,1mg/kg en une injection.  | /  |
| 3   | 174  | 5                                       | 2                                  | 174   | Cicatrisation osseuse en cours.   | /   | /  | Patch de fentanyl actif après 12h pendant 72h.   | 3 fois par jour pendant 10 minutes, pendant 3 jours.   | Méthadone à 0,2mg/kg puis relai avec patch de fentanyl actif pendant 72h. Relai avec du tramadol à 4mg/kg matin et soir pendant 24h.  | 3 fois par jour pendant 10 minutes, pendant 3 jours. |
| 4   | 159  | 5                                       | 3                                  | 159   | Evolution osseuse lente mais satisfaisante. Cicatrisation osseuse en cours.   | /   | Persistance d'un foyer infectieux.   | Morphine à 0,2mg/kg pendant 12h puis relai avec du tramadol à 4mg/kg deux fois par jour pendant 1 semaine.   | 3 fois par jour pendant 10 minutes, pendant 5 jours. Puis application d'une poche de chaud pendant 10 minutes une fois par jour pendant 5 jours. | Perfusion d'un mélange de Fentanyl/Lidocaine/Kétamine à 4 µg/kg/h au cours des 6 premières heures puis sevrage progressif pendant 7h avec diminution de la dose. Relai avec de la morphine à 0,4mg/kg. Pose de patch de fentanyl à J2 post bloc, actif pendant 72h. | /  |
| 5   | 482  | 5                                       | 1                                  | 482   | Ostéogénèse complète. Trait de fracture toujours visible, persistance d'un cube de Corail non intégré.  | /   | /  | Morphine à 0,2mg/kg pendant 12h puis à 0,1mg/kg puis relai avec de la Gabapentine à 7mg/kg matin et soir pendant 7 jours.  | /  | Morphine à 0,2 mg/kg pendant 24h puis à 0,1mg/kg pendant 12h puis arrêt total.  | /  |
| 6   | 512  | 1                                       | 1                                  | 499   | Ostéogénèse complète.   | Fracture du matériel d'ostéosynthèse, motivant la mise en place d'une seconde plaque. | Fracture du montage au niveau des vis distales motivant une reprise chirurgicale 4 jours plus tard avec ajout d'une nouvelle plaque. | Méthadone à 0,2 mg /kg pendant 12h jusqu'au début de l'action du patch de fentanyl. Reprise 10h plus tard de la méthadone à 0,2mg/kg pendant 24h car le patch de fentanyl s'est détaché. Sevrage progressif : 0,1mg/kg pendant 4h puis relai avec buprénorphine à 20µg/kg en une prise. Relai avec du tramadol à 4mg/kg/jour pendant 10 jours. | /  | Méthadone à 0,2mg/kg, relai par action du patch de Fentanyl, pendant 72h. Relai avec du tramadol à 11mg/kg/jour en cas de persistance de douleur.   | /  |
| 7   | 90   | 5                                       | 0                                  | 90  | Discret comblement du site opératoire mais présence d'une esquille osseuse caudalement et médialement au site.  | Persistance d'un foyer infectieux.  | /  | Méthadone à 0,2mg/kg pendant 24h puis sevrage progressif à 0,1mg/kg. Prescription de Tramadol 7mg/kg en trois prises quotidiennes, pendant 5 jours en cas de douleur.  | 3 fois par jour pendant 15 minutes, pendant 7 jours.   | Méthadone à 0,2mg/kg, relai par action du patch de Fentanyl, pendant 72h.   | /  |

# **APPLICATION DE LA TECHNIQUE DE LA MEMBRANE INDUITE (TECHNIQUE DE MASQUELET) DANS LA RÉGÉNÉRATION DES GRANDES PERTES DE SUBSTANCE OSSEUSE D'ORIGINE TRAUMATIQUE CHEZ LE CHIEN ET LE CHAT**

---

**AUTEUR : Anna SLUSAREK**

## **RÉSUMÉ :**

La perte de substance osseuse fait partie des complications majeures les plus fréquentes des fractures d'origine traumatique. Elle peut être la conséquence d'un défaut de stabilisation, de réduction ou de la présence d'un foyer infectieux au sein d'une fracture. Le traitement du défaut osseux résultant a pour objectif la conservation de la motricité fonctionnelle du membre affecté. Cependant à l'heure actuelle aucune technique proposée en médecine vétérinaire ne semble apporter des résultats satisfaisants, en particulier sur des pertes de substance osseuse de taille critique.

Alain-Charles Masquelet a développé une technique chirurgicale de reconstruction de grandes pertes de substance osseuse des os long en deux temps. Le principe de cette technique repose dans un premier temps sur l'induction d'une membrane biologique autour du défaut osseux à combler. Puis, dans un second temps, sur le comblement de la cavité délimitée par cette membrane par une autogreffe osseuse. Cette technique ayant présenté de bons résultats chez l'homme, elle a été appliquée par la suite à des modèles animaux de grande taille puis, à partir de 2003, sur des carnivores domestiques admis au Centre hospitalier universitaire vétérinaire d'Alfort (ChuvA).

L'objectif de cette étude était d'évaluer de manière rétrospective l'intérêt de cette technique dans la prise en charge chirurgicale des ostéomyélites et des pseudarthroses d'origine traumatique résultant en une grande perte de substance osseuse appendiculaire chez le chien et le chat. L'application de la technique sur 7 animaux admis au ChuvA a permis de documenter une cicatrisation osseuse complète dans 2 cas, une amélioration fonctionnelle dans tous les cas, l'éradication d'un foyer d'ostéomyélite dans 2 cas sur 5 et la conservation de leur membre et de sa fonctionnalité pour tous les cas traités, en évitant ainsi une éventuelle amputation. L'application de la technique a tout de même été assortie d'un taux non négligeable de complications et l'étude a été réalisée sur un faible nombre de cas dont le suivi précis n'a pas été respecté. Les résultats obtenus ouvrent tout de même la perspective du développement de cette technique en médecine vétérinaire dans le traitement des grandes pertes de substance osseuse d'origine traumatique chez les chiens et les chats.

**MOTS CLÉS :** MASQUELET / MEMBRANE INDUITE / FRACTURE / OSTEOMYELITE / INFECTION / TECHNIQUE CHIRURGICALE / GREFFE / CICATRISATION / REGENERATION / ETUDE RETROSPECTIVE / CARNIVORE DOMESTIQUE / CHIEN / CHAT / CHUVA

## **JURY :**

Président : Pr BOCZKOWSKI Jorge

1<sup>er</sup> Assesseur : Pr VIATEAU-DUVAL Véronique

2<sup>nd</sup> Assesseur : Pr GRANDJEAN Dominique

# **APPLICATION OF THE INDUCED MEMBRANE TECHNIQUE (MASQUELET'S TECHNIQUE) FOR THE TREATMENT OF CRITICAL SIZE BONE DEFECTS OF TRAUMATIC ORIGIN IN DOGS AND CATS**

---

**AUTHOR:** Anna SLUSAREK

## **SUMMARY:**

Corticospingious diaphyseal segmental bone defect is one of the most common major complication of traumatic fractures. It can result from a lack of stabilization, a lack of reduction or the presence of an infection within a fracture. The treatment of the resulting bone nonunion should preserve the functional motricity of the affected limb. However, nowadays there is no veterinary surgical technique providing satisfactory results, more particularly on critical size bone defects.

Alain-Charles Masquelet has developed a two steps surgical technique to reconstruct these large bone defects. The principle of this technique is based initially on the induction of a biological membrane around the bone defect to be filled. Then, during the second step, the cavity delimited by the membrane is filled by a corticospingious autograft. Since this technique has shown good results when used on human beings, it has been applied to large animal models and, from 2003, to small animals admitted to Centre hospitaliser universitaire vétérinaire d'Alfort (ChuvA).

The objective of this study was to retrospectively evaluate the relevance of this technique in the surgical management of osteomyelitis and pseudoarthrosis of traumatic origin resulting in a large loss of appendicular bone substance in dogs and cats. The application of the technique on 7 animals admitted to ChuvA resulted in a complete bone healing in 2 cases, a functional improvement in all cases, the eradication of an osteomyelitis in 2 out of 5 cases and the preservation of their limb and its functionality for all the treated cases, thus avoiding a possible amputation. The application of the technique was nevertheless accompanied by a significant complication rate and the study was carried out on a small number of cases that were not followed up precisely. The results obtained open up the prospect of the development on a larger scale of this technique in veterinary medicine for the treatment of major bone loss due to trauma in dogs and cats.

**KEYWORDS:** MASQUELET / INDUCED MEMBRANE / FRACTURE / OSTEOMYELITIS / INFECTION / SURGICAL TECHNIQUE / GRAFT / HEALING / RETROSPECTIVE STUDY / DOMESTIC CARNIVORES / DOG / CAT / CHUVA

## **JURY:**

Chairperson: Pr BOCZKOWSKI Jorge

1<sup>st</sup> Assessor: Pr VIATEAU-DUVAL Véronique

2<sup>nd</sup> Assessor: Pr GRANDJEAN Dominique