



**HAL**  
open science

# Effets de l'anesthésie générale sur l'appareil respiratoire du cheval : étude prospective sur 11 chevaux du Chuv-Eq lors de chirurgies électives

Irazú Piot

► **To cite this version:**

Irazú Piot. Effets de l'anesthésie générale sur l'appareil respiratoire du cheval : étude prospective sur 11 chevaux du Chuv-Eq lors de chirurgies électives. Médecine vétérinaire et santé animale. 2024. dumas-04806662

**HAL Id: dumas-04806662**

<https://dumas.ccsd.cnrs.fr/dumas-04806662v1>

Submitted on 27 Nov 2024

**HAL** is a multi-disciplinary open access archive for the deposit and dissemination of scientific research documents, whether they are published or not. The documents may come from teaching and research institutions in France or abroad, or from public or private research centers.

L'archive ouverte pluridisciplinaire **HAL**, est destinée au dépôt et à la diffusion de documents scientifiques de niveau recherche, publiés ou non, émanant des établissements d'enseignement et de recherche français ou étrangers, des laboratoires publics ou privés.

Copyright

Année 2024

**EFFETS DE L'ANESTHÉSIE GÉNÉRALE  
SUR L'APPAREIL RESPIRATOIRE DU CHEVAL :  
ÉTUDE PROSPECTIVE SUR 11 CHEVAUX DU CHUV-EQ  
LORS DE CHIRURGIES ÉLECTIVES**

**THÈSE**

pour obtenir le diplôme d'État de  
**DOCTEUR VÉTÉRINAIRE**  
présentée et soutenue publiquement devant  
la Faculté de Médecine de Créteil (UPEC)  
le 23 septembre 2024

par

**Irazú, Alice PIOT**

sous la direction de  
**Ludovic TANQUEREL**

**JURY**

<b>Président du jury :</b>	<b>M. Patrick VERWAERDE</b>	Professeur à l'EnvA
<b>Directeur de thèse :</b>	<b>M. Ludovic TANQUEREL</b>	Maître de Conférences à l'EnvA
<b>Examinatrice :</b>	<b>Mme Estelle MANGUIN</b>	Maître de Conférences à l'EnvA



Liste des enseignants intervenant dans l'encadrement des thèses de Doctorat vétérinaire



version mai 2024

Liste des Professeurs et Maîtres de conférences titulaires de l'HDR

M	Adjou	Karim	Professeur	DPASP
M	Audigié	Fabrice	Professeur	DEPEC
M	Bellier	Sylvain	Professeur	DSBP
Mme	Benckroun	Ghita	Maître de conférences HDR	DEPEC
M	Blaga	Radu	Professeur	DSBP
M	Blot	Stéphane	Professeur	DEPEC
M	Boulouis	Henri-Jean	Professeur émérite	DSBP
Mme	Chahory	Sabine	Professeur	DEPEC
Mme	Chastant	Sylvie	Professeur	DPASP
M	Chateau	Henry	Professeur	DSBP
Mme	Chetboul	Valerie	Professeur	DEPEC
Mme	Crepeaux	Guillemette	Maître de conférences HDR	DSBP
Mme	Crevier-Denoix	Nathalie	Professeur	DSBP
M	Degueurce	Christophe	Professeur	DSBP
M	Denoix	Jean-Marie	Professeur	DEPEC
M	Desquilbet	Loic	Professeur	DSBP
Mme	Dufour	Barbara	Professeur émérite	DPASP
M	Fayolle	Pascal	Professeur émérite	DEPEC
M	Federighi	Michel	Professeur	DPASP
M	Fontbonne	Alain	Professeur	DEPEC
Mme	Gilbert	Caroline	Professeur	DSBP
M	Grandjean	Dominique	Professeur	DEPEC
Mme	Grimard-Ballif	Bénédicte	Professeur	DPASP
Mme	Haddad-Hoang Xuan	Nadia	Professeur	DPASP
M	Jouvion	Gregory	Professeur	DSBP
M	Kohlhauer	Matthias	Professeur	DSBP
Mme	Le Poder	Sophie	Professeur	DSBP
Mme	Le Roux	Delphine	Maître de conférences HDR	DSBP
M	Manassero	Mathieu	Professeur	DEPEC
Mme	Maurey-Guéneç	Christelle	Professeur	DEPEC
M	Millemann	Yves	Professeur	DPASP
M	Ponter	Andrew	Professeur	DPASP
Mme	Risco-Castillo	Véronica	Maître de conférences HDR	DSBP
Mme	Rivière	Julie	Professeur	DPASP
Mme	Robert	Céline	Professeur	DSBP
M	Tiret	Laurent	Professeur	DSBP
M	Tissier	Renaud	Professeur	DSBP
M	Verwaerde	Patrick	Professeur	DEPEC
Mme	Viateau	Véronique	Professeur	DEPEC

Liste des Maîtres de conférences et Ingénieurs de recherche DMV

M	Arné	Pascal	Maître de conférences	DPASP
Mme	Barassin	Isabelle	Maître de conférences	DPASP
Mme	Barbarino	Alix	Ingénieur de recherche (DMV)	DEPEC
M	Béguin	Jérémy	Maître de conférences	DEPEC
Mme	Bertoni	Lelia	Maître de conférences	DEPEC
Mme	Canonne-Guibert	Morgane	Maître de conférences	DEPEC
Mme	Chevallier	Lucie	Maître de conférences	DSBP
Mme	Cochet-Faivre	Noelle	Maître de conférences	DEPEC
Mme	Cordonnier-Lefort	Nathalie	Maître de conférences	DSBP
Mme	Coudry	Virginie	Ingénieur de recherche (DMV)	DEPEC
M	Crozet	Guillaume	Maître de conférences	DPASP
Mme	De Paula Reis	Alline	Maître de conférences	DPASP
M	Delsart	Maxime	Maître de conférences	DPASP
Mme	Denis	Marine	Ingénieur de recherche (DMV)	DPASP
M	Deshuillers	Pierre	Maître de conférences	DSBP
M	Gauthier	Michel	Maître de conférences associé	DPASP
Mme	Guérin	Virginie	Maître de conférences	DSBP
Mme	Guétin-Poirier	Valentine	Maître de conférences	DPASP
Mme	Jacquet	Sandrine	Ingénieur de recherche (DMV)	DEPEC
M	Kurtz	Maxime	Ingénieur de recherche (DMV)	DEPEC
Mme	Lagrée	Anne-Claire	Maître de conférences	DSBP
Mme	Le Dudal	Marine	Ingénieur de recherche (DMV)	DSBP
Mme	Legrand	Chantal	Maître de conférences associé	DSBP
M	Mammeri	Mohamed	Maître de conférences	DSBP
Mme	Manguin	Estelle	Maître de conférences	DEPEC
Mme	Marignac	Genevieve	Maître de conférences	DSBP
Mme	Marotto	Stéphanie	Ingénieur de recherche (DMV)	DEPEC
Mme	Maurice	Emeline	Ingénieur de recherche (DMV)	DEPEC
Mme	Mespoules-Rivière	Céline	Ingénieur de recherche (DMV)	DEPEC
M	Mortier	Jérémy	Maître de conférences associé	DEPEC
Mme	Mtimet	Narjès	Maître de conférences	DPASP
M	Nudelmann	Nicolas	Maître de conférences	DEPEC
M	Pignon	Charly	Ingénieur de recherche (DMV)	DEPEC
M	Polack	Bruno	Maître de conférences	DSBP
Mme	Quéré	Emilie	Ingénieur de recherche (DMV)	DEPEC
M	Radière	Guéric	Maître de conférences associé	DSBP
Mme	Ravary-Plumioën	Bérangère	Ingénieur de recherche (DMV)	DPASP
M	Reyes-Gomez	Edouard	Maître de conférences	DSBP
Mme	Rose	Hélène	Maître de conférences associé	DSBP
M	Tanquerel	Ludovic	Maître de conférences	DEPEC



# Remerciements

**Au Président du Jury de cette thèse, M. Patrick VERWAERDE Professeur à l'EnvA,**

Pour nous faire l'honneur de présider le Jury de cette thèse.

Pour vos enseignements au long de la scolarité à l'EnvA qui ont contribué à la rédaction de cette thèse.

**A M. Ludovic Tanquerel, Maitre de conférences à l'EnvA,**

Pour m'avoir proposé ce sujet.

Pour votre accompagnement à la rédaction de cette thèse.

Pour votre temps et vos conseils.

**A Mme Estelle Manguin, Maitre de conférences à l'EnvA,**

Pour avoir accepté d'être examinatrice de cette thèse.

Pour vos enseignements et votre implication durant cette année.

**A M. Jérémy Mortier, Maitre de conférences associé à l'EnvA,**

Pour votre aide ainsi que pour votre disponibilité pour l'analyse des radiographies pulmonaires.

**A Mme Anne-Louise Laclaire, résidente au Chuv-Eq,**

Pour le recueil des données et l'inspiration.







# Table des matières

---

<b>Table des matières</b> .....	<b>1</b>
<b>Liste des figures</b> .....	<b>3</b>
<b>Liste des tableaux</b> .....	<b>7</b>
<b>Liste des abréviations</b> .....	<b>9</b>
<b>Introduction</b> .....	<b>11</b>
<b>Première partie : bibliographie</b> .....	<b>13</b>
1. Affections des voies respiratoires profondes chez le cheval .....	13
A. <i>Physiopathologie des bronchopneumonies et pleuropneumonies bactériennes</i> .....	13
B. <i>Etiologie</i> .....	14
1. Infectieuses (Tableau 1).....	14
2. Les atteintes virales prédisposantes .....	15
3. Autres atteintes .....	15
C. <i>Signes cliniques</i> .....	16
1. Chez le cheval .....	16
2. Chez le chien .....	18
D. <i>Modifications hématologiques et biochimiques</i> .....	18
E. <i>Examens d'imagerie</i> .....	19
1. Echographie pulmonaire .....	19
2. Radiographie pulmonaire.....	23
F. <i>Endoscopie des voies respiratoires supérieures et de la trachée</i> .....	25
G. <i>Réalisation de prélèvements respiratoires</i> .....	26
1. Le lavage trachéal.....	26
2. Lavage broncho-alvéolaire.....	29
3. Thoracocentèse .....	30
H. <i>Traitement</i> .....	31
I. <i>Complications</i> .....	31
J. <i>Pronostic</i> .....	32
2. Conséquences d'une anesthésie sur l'appareil respiratoire .....	33
A. <i>Pathologie de l'appareil respiratoire profond</i> .....	33
1. Définitions .....	33
2. Incidence.....	34
3. Signes cliniques .....	35
4. Etiopathogénie .....	36
5. Facteurs prédisposants.....	38
6. Echographie pulmonaire (EP).....	39
7. Radiographie pulmonaire .....	42
8. Bronchoscopie .....	43
9. Le lavage trachéal.....	43
10. Lavage broncho-alvéolaire (LBA).....	44
11. Analyse bactériologique.....	46
12. Analyse biochimique et hématologique.....	47
13. Suspicion clinique et diagnostique en médecine humaine .....	48
14. Traitement.....	49
15. Mortalité .....	50
16. Evolution .....	51
B. <i>Lésions du haut appareil respiratoire</i> .....	52
1. Obstruction des voies respiratoires hautes .....	52
2. Lésions trachéales et laryngées.....	52
<b>Deuxième partie : étude expérimentale</b> .....	<b>55</b>
1. Introduction .....	55

2. Matériels et méthodes .....	55
A. Population des chevaux.....	55
B. Anesthésie générale .....	58
C. Echographies pulmonaires .....	58
D. Radiographies thoraciques .....	59
E. Score de mucus trachéal .....	59
F. Le lavage trachéal.....	59
G. Analyses statistiques.....	60
3. Résultats .....	60
A. Population .....	60
B. Les chirurgies électives.....	60
C. Le déroulé de l'anesthésie (n=7).....	60
D. Traitements post-opératoires (n=10).....	61
E. Examen clinique.....	61
F. Analyse hématologique et biochimique .....	62
1. Numération formule sanguine .....	62
2. Evolution de la fibrinogénémie .....	66
G. Radiographies pulmonaires (n=10).....	66
1. Description des résultats.....	66
2. Evolution de l'opacification interstitielle entre le pré-anesthésique et le post-anesthésique.....	70
3. Evolution du score radiographique total entre le pré-anesthésique et le post-anesthésique.....	72
4. Evolution du score radiographique interstitiel du poumon déclive et du poumon non-déclive.....	72
H. Echographies pulmonaires .....	74
1. Description des résultats.....	74
2. Analyses statistiques des scores échographiques.....	77
3. Corrélation ente la durée de l'anesthésie et les scores échographiques .....	79
I. Score de mucus trachéal par endoscopie trachéale (n=11).....	84
J. Endoscopie trachéale : lésions trachéales.....	85
K. Bactériologie .....	86
L. Lavage trachéal.....	89
1. Comptage cellulaire .....	89
2. Cytologie .....	92
<b>Troisième partie : discussion .....</b>	<b>95</b>
1. Examen clinique, analyse hématologique et biochimique .....	95
2. Radiographies pulmonaires.....	95
3. Echographies pulmonaires .....	96
4. Score de mucus trachéal.....	98
5. Lésions laryngées et trachéales .....	99
6. Le lavage trachéal.....	99
A. Comptage cellulaire .....	99
B. Analyse bactériologique.....	100
7. Limites de l'étude .....	100
<b>Conclusion.....</b>	<b>101</b>
<b>Liste des références bibliographiques .....</b>	<b>103</b>
<b>Annexe 1 .....</b>	<b>109</b>

## Liste des figures

---

Figure 1 : Anomalies échographiques identifiables lors d'une échographie pulmonaire en médecine humaine (Bouhemad et al., 2018) .....	20
Figure 2 : Image échographique d'une consolidation pulmonaire (zone hypoéchogène) dans un cas de pneumonie (Ferrucci et al., 2008) .....	21
Figure 3 : Image échographique d'une effusion pleurale (zone anéchogène) avec une consolidation pulmonaire au milieu (zone hypoéchogène) dans un cas de pleuropneumonie (Reuss et Giguère, 2015) .....	21
Figure 4 : Image échographique identifiant trois queues de comètes et une consolidation pulmonaire dans un cas de pneumonie chez un cheval (Hepworth-Warren <i>et al.</i> , 2022) .....	22
Figure 5 : Image échographique d'un cas de pneumonie par aspiration chez un chien (à gauche), schéma correspondant (à droite) (Fernandes Rodrigues et al., 2022) .....	23
Figure 6 : Radiographie thoracique latéro-latérale de la partie pulmonaire caudo-ventrale d'un étalon Lusitanien de 13 ans mettant en évidence une opacification interstitielle à alvéolaire modéré à sévère avec des bronchogrammes aériens et un effacement des bords (Reuss et Giguère, 2015). .....	24
Figure 7 : Radiographie thoracique d'un humain identifiant une consolidation (flèches) dans la lobe inférieur droit chez un patient ayant dans un contexte d'attaque thrombotique (Marik, 2001). .....	25
Figure 8 : Cytologie d'un lavage trachéal : neutrophiles dégénérés et phagocytose de bactéries (Ferrucci <i>et al.</i> , 2008) .....	28
Figure 9 : Score endoscopique évaluant la qualité et la quantité du mucus des voies respiratoires validé par Gerber et al., 2004 .....	43
Figure 10 : Description du score VPLUS (Bouhemad et al., 2018) .....	49
Figure 11 : Valeur de référence du score de mucus (Gerber <i>et al.</i> , 2004) .....	59
Figure 12 : Evolution du comptage leucocytaire (n=10) .....	62
Figure 13 : Evolution du comptage neutrophilique (n=10) .....	63
Figure 14 : Evolution du comptage lymphocytaire (n=10) .....	64
Figure 15 : Evolution du comptage monocytaire (n=10) .....	65
Figure 16 : Evolution de la fibrinogénémie (n=8) .....	66
Figure 17 : Radiographie pulmonaire droite ayant reçu le score 1/3 concernant l'opacification bronchique .....	67
Figure 18 : Radiographie pulmonaire droite ayant reçu le score de 0/3 .....	68
Figure 19 : Radiographie pulmonaire gauche ayant reçu le score 1/3 concernant l'opacification interstitielle .....	69

Figure 20 : Radiographie pulmonaire gauche ayant reçu le score 2/3 concernant l'opacification interstitielle .....	70
Figure 21 : Evolution du score radiographique interstitiel par cheval entre le pré-anesthésique et le post-anesthésique .....	71
Figure 22 : Evolution du score radiographique total par cheval entre le pré-anesthésique et le post-anesthésique.....	72
Figure 23 : Evolution du score radiographique interstitiel du poumon déclive par cheval entre le pré-anesthésique et le post-anesthésique .....	73
Figure 24 : Evolution du score radiographique interstitiel du poumon non-déclive par cheval entre le pré-anesthésique et le post-anesthésique .....	74
Figure 25 : Evolution du score échographique pulmonaire au réveil en fonction de la durée de l'anesthésie (min) .....	80
Figure 26 : Evolution du score échographique pulmonaire au réveil en fonction de la durée du réveil (min).....	80
Figure 27 : Evolution du score échographique pulmonaire au réveil en fonction de la durée totale de la procédure (anesthésie + réveil) (min) .....	81
Figure 28 : Evolution du score échographique au réveil de la région pulmonaire moyenne en fonction de la durée du réveil (min).....	82
Figure 29 : Evolution du score échographique au réveil de la région pulmonaire crâniale en fonction de la durée du réveil.....	83
Figure 30 : Evolution du score échographique au réveil de la région pulmonaire caudale en fonction de la durée du réveil.....	83
Figure 31 : Score de mucus trachéal de 1/5 (à gauche), 2/5 (au centre), 3/5 (à droite). Source : chevaux de l'étude .....	84
Figure 32 : Evolution du score de mucus trachéal entre pré-anesthésique et post-anesthésique ..	85
Figure 33 : Lésions trachéales au niveau du ballonnet. Source : chevaux de l'étude.....	85
Figure 34 : Carène bronchique normale (gauche), carène bronchique discrètement épaissie (droite). Source : chevaux de l'étude .....	86
Figure 35 : Evolution du nombre de souches pathogènes différentes en pré-anesthésique et en post-anesthésique.....	87
Figure 36 : Répartition des colonies en fonction des UFC/ml ayant poussé à la bactériologie du lavage trachéal en pré anesthésique (orange) et post-anesthésique (bleu).....	88
Figure 37 : Répartition des colonies pathogènes en fonction des UFC/ml ayant poussé à la bactériologie du lavage trachéal en pré-anesthésique (orange) et post-anesthésique (bleu).....	89

Figure 38 : Evolution de la proportion de granulocytes polynucléaires neutrophiles dans le liquide de lavage trachéal.....90

Figure 39 : Evolution de la proportion de macrophages dans le liquide de lavage trachéal (n=8) ..91

Figure 40 : Evolution de la proportion de lymphocytes dans le liquide de lavage trachéal (n=8) ....92



## Liste des tableaux

---

Tableau 1 : Bactéries identifiées dans les pneumonies infectieuses chez le cheval (Lagrée et Boulouis, 2023 ; Reuss et Giguère, 2015) .....	15
Tableau 2 : Signes cliniques à l'inclusion dans l'étude chez des chevaux atteints de bronchopneumonie bactérienne et de pleuropneumonie .....	17
Tableau 3 : Comparaison des marqueurs hématologiques chez des chevaux atteints de pneumonie bactérienne et de pleuropneumonie .....	19
Tableau 4 : Bactéries identifiées dans le liquide de lavage trachéal (Ferrucci <i>et al.</i> , 2008).....	29
Tableau 5 : Description des examens complémentaires réalisés au cours de l'étude .....	57
Tableau 6 : Score échographique en pré-anesthésique, au réveil et en post-anesthésique.....	75
Tableau 7 : Score échographique pré-anesthésique selon les régions pulmonaires.....	75
Tableau 8 : Score échographique au réveil et post-anesthésique selon les régions pulmonaires..	75
Tableau 9 : Moyenne des scores échographiques pulmonaires en pré-anesthésique, au réveil et en post-anesthésique.....	77
Tableau 10 : Comparaison des scores échographiques pulmonaires au réveil.....	78
Tableau 11 : Souches bactériennes pathogènes identifiées depuis le liquide de lavage trachéal par le MALDI-TOF (n=11).....	87
Tableau 12 : Nombre de colonies pathogènes versus nombre de colonies non pathogènes en pré-anesthésique et en post-anesthésique .....	88





## Liste des abréviations

---

Bpm : battements par minute

EIC : espace intercostal

EP : échographie pulmonaire

HAP : Hospital Acquired Pneumonia

Mpm : mouvement par minute

VAP : Ventilation Acquired Pneumonia

\*\* : significatif,  $p < 0,05$



## Introduction

---

Les chevaux peuvent présenter de nombreuses complications à la suite d'une procédure sous anesthésie générale : décès lié à l'anesthésie, fracture au réveil, infection de plaie, pneumonie, endotoxémie, entérocolite, affections neurologiques (paralysie faciale, ataxie), coliques, fourbure, etc. Ces complications entraînent des surcoûts pour le propriétaire, et parfois la mort de l'animal.

Pour améliorer le pronostic, une prise en charge rapide doit être mise en place avec un diagnostic précoce des complications. Par exemple la pneumonie post-anesthésie, peu étudiée chez le cheval, peut être diagnostiquée tardivement car les chevaux reçoivent souvent des anti-inflammatoires dans les jours suivant la chirurgie. Inversement, un diagnostic erroné serait à l'origine d'une utilisation abusive d'antibiotiques.

L'étude menée à l'EnvA sur des chevaux sains a pour objectif d'identifier les conséquences normales d'une anesthésie générale chez le cheval sur l'appareil respiratoire pour permettre de différencier une évolution normale d'une évolution anormale en post-anesthésique.

Cette thèse sera donc en trois parties : tout d'abord une revue de littérature sur les pneumonies du cheval et sur l'effet de l'anesthésie générale sur l'appareil respiratoire du cheval, puis une présentation du protocole expérimental de l'étude, et enfin une discussion des résultats.



## Première partie : bibliographie

---

Cette première partie se concentre sur les affections des voies respiratoires profondes chez le cheval.

### 1. Affections des voies respiratoires profondes chez le cheval

#### A. Physiopathologie des bronchopneumonies et pleuropneumonies bactériennes

Les bactéries opportunistes peuvent coloniser les poumons dont les mécanismes de défense sont compromis ou envahis par une grande quantité de bactéries (Reuss et Giguère, 2015). Les affections respiratoires bactériennes sont donc souvent des processus secondaires à une aspiration de bactéries résidentes de l'appareil respiratoire supérieur (Reed *et al.*, 2018).

Les mécanismes pulmonaires de défense sont altérés par de nombreux facteurs : stress, infections virales, malnutrition, exposition à la poussière ou à des gaz nocifs, thérapie immunosuppressive, déficit immunitaire, anesthésie générale, exercice intense, transport, mais aussi une contention avec la tête en hauteur pendant plusieurs heures (Reuss et Giguère, 2015).

Par exemple, une infection par les virus Influenza équin ou Herpesvirus-4 diminue significativement la clairance muco-ciliaire chez les chevaux atteints pendant environ 30 jours, favorisant les infections bactériennes secondaires (Reuss et Giguère, 2015). Pour rappel, l'escalator muco-ciliaire est un mécanisme actif d'élimination de particules de l'appareil respiratoire. Il est présent des bronchioles au pharynx. Les particules s'accumulent sur la surface épithéliale de l'escalator muco-ciliaire ainsi que le mucus produit sont déplacés en direction orale sous l'action de vagues ciliaires. Une fois dans le pharynx, le contenu est dégluti. La clairance muco-ciliaire dépend d'une période où la tête est vers le bas (Reed *et al.*, 2018).

Des changements de volume ou de composition du mucus peuvent entraîner des affections respiratoires ou sont le résultat d'une action de pathogène ou d'une exposition à des toxines (Reed *et al.*, 2018 ; Reuss et Giguère, 2015).

Des affections plus sévères peuvent se produire lors de « fausse-route » avec par exemple une obstruction œsophagienne où du contenu alimentaire va contaminer l'appareil respiratoire et causer une pneumonie par aspiration (Reed *et al.*, 2018).

L'invasion bactérienne induit une infiltration par des granulocytes polynucléaires neutrophiles et d'autres cellules inflammatoires dans les bronches (Reed *et al.*, 2018) puis dans le parenchyme pulmonaire résultant en des foyers de consolidation ou des abcès focaux discrets à sévères, on parle alors de bronchopneumonie. Ces lésions interfèrent avec les échanges gazeux et peuvent aboutir à une hypoxémie et conduire à des signes d'atteinte de l'appareil respiratoire (Reuss et Giguère, 2015).

L'inflammation en cas de bronchopneumonie peut s'étendre à l'espace pleural. Durant la phase exsudative, du fluide stérile remplit l'espace pleural en réponse à l'inflammation. Les bactéries contenues dans le parenchyme pulmonaire peuvent alors en cas d'absence de traitement approprié

ou de dépassement du système immunitaire contaminer la cavité pleurale, on parle alors de pleuropneumonie (Reed *et al.*, 2018 ; Reuss et Giguère, 2015).

## **B. Etiologie**

### **1. Infectieuses (Tableau 1)**

La bactérie majoritairement responsable de pneumonies infectieuses chez le cheval adulte est *Streptococcus equi* subsp *zooepidemicus* (Sweeney *et al.*, 1991 ; Reuss et Giguère, 2015), puis *Pasteurella spp*, *Escherichia coli*, *Enterobacter spp* (Sweeney *et al.*, 1991), *Klebsiella spp*, *Actinobacillus spp*, *Bordetella spp*, *Salmonella enterica* (Reuss et Giguère, 2015) et *Actinomyces spp* (Reed *et al.*, 2018). *Pseudomonas spp*, est aussi identifié par Reuss et Giguère, mais plus probablement liée à la contamination de l'endoscope ou des sondes de prélèvements. *Rhodococcus equi* a aussi été identifié chez le cheval adulte dans un contexte d'immunosuppression (Reuss et Giguère, 2015 ; Reed *et al.*, 2018). Les bactéries anaérobies les plus identifiées sont *Bactéroïdes fragilis*, *Clostridium spp.* (Sweeney *et al.*, 1991 ; Reed *et al.*, 2018), *Peptostreptococcus spp*, *Fusobacterium spp* et *Prevotella spp* (Reuss et Giguère, 2015).

Les bactéries anaérobies correspondent à environ 30% des bactéries isolées chez les chevaux atteints de pneumonies (Sweeney *et al.*, 1991 ; Reed *et al.*, 2018).

Les pneumonies par aspiration sont souvent des processus mixtes dû à la physiopathologie contrairement aux autres types de pneumonies (Reed *et al.*, 2018). Les bactéries spécifiquement identifiées dans les pneumonies par aspiration en médecine humaine sont majoritairement *Streptococcus pneumoniae*, *Staphylococcus aureus*, *Haemophilus influenza*, des entérobactéries et *Pseudomonas aeruginosa* (Marik, 2001 ; Niederman et Cilloniz, 2022).

**Tableau 1 : Bactéries identifiées dans les pneumonies infectieuses chez le cheval (Lagrée et Boulouis, 2023 ; Reuss et Giguère, 2015)**

Bactérie non entérique Gram négative	Bactérie entérique Gram négative	Bactérie aérobie Gram positive	Bactéries anaérobies Gram négative	Bactéries anaérobies Gram positive
<i>Pasteurella spp</i>	<i>Klebsiella spp</i>	Streptocoques $\beta$ -hémolytique (majoritairement <i>Streptococcus equi</i> subsp <i>zooepidemicus</i> )	<i>Bactéroïdes spp</i>	<i>Peptostreptococcus spp</i>
<i>Actinobacillus spp</i>	<i>Escherichia coli</i>	<i>Staphylococcus spp</i>	<i>Fusobacterium spp</i>	<i>Clostridium spp</i>
<i>Bordetella spp</i>	<i>Enterobacter spp</i>	<i>Rhodococcus equi</i>	<i>Prevotella spp</i>	
<i>Pseudomonas spp</i>	<i>Salmonella enterica</i>	<i>Streptococcus pneumoniae</i>		

## 2. Les atteintes virales prédisposantes

Les atteintes virales touchent surtout les voies respiratoires supérieures mais prédisposent à des pneumonies bactériennes. On peut citer chez le cheval : la grippe équine (Influenza A), l'herpèsvirus (EHV1, 2, 4), l'artérite virale équine, les Adénovirus ainsi que les rhinovirus (Reed *et al.*, 2018).

D'autres virus ont été identifiés chez l'Homme, comme le Métapneumovirus humain, le virus Parainfluenza, le virus respiratoire syncytial humain, le coronavirus, l'adénovirus, et le coronavirus du syndrome respiratoire du Moyen Orient (Rider et Frazee, 2018).

## 3. Autres atteintes

Les atteintes pulmonaires fongiques sont rares chez les chevaux et humains et concernent surtout les animaux immunosupprimés (Reuss et Giguère, 2015 ; Rider et Frazee, 2018).

La fibrose pulmonaire multinodulaire causée majoritairement par EHV-5, les pneumonies interstitielles médiées par EHV-5 ou EHV-2, ou d'autres processus infectieux ou toxiques, l'œdème pulmonaire sont d'autres atteintes à envisager en fonction du cheval (Reed *et al.*, 2018).

Les maladies parasitaires sont aussi envisageables : *Parascaris equorum* ou *Dictyaucolus arnfieldi* (Reed *et al.*, 2018).

## **C. Signes cliniques**

### **1. Chez le cheval**

Les signes cliniques d'une pneumonie bactérienne peuvent être hyperthermie, jetage nasal bilatéral, toux, tachypnée, détresse respiratoire (tirage nasal, faciès anxieux, tête et cou en extension, bouche ouverte) ou une dyspnée expiratoire, amaigrissement, anorexie. Le jetage peut être : muco-purulent, ou hémorragique (dû à un infarctus pulmonaire ou une pneumonie nécrotique). Une halitose et une odeur putride du jetage nasal sont fréquemment présentes lors d'infection par des bactéries anaérobies (Reuss et Giguère, 2015). En cas de pleuropneumonie aigue, une pleurodynie peut se manifester par l'abduction des coudes, une réticence au déplacement et une soustraction à la pression thoracique. La douleur devient moins évidente avec la chronicité de l'affection.

Concernant l'auscultation pulmonaire réalisée avec un test au sac, les bruits broncho-vésiculaires peuvent être normaux, augmentés ou diminués. Il peut aussi y avoir des bruits surajoutés avec des sifflements.

Les chevaux avec une bronchite infectieuse et une discrète atteinte du parenchyme pulmonaire peuvent ne présenter aucun signe clinique au repos mais les signes cliniques peuvent apparaître à l'effort (Reuss et Giguère, 2015).

Le Tableau 2 est une synthèse des signes cliniques présentés par des chevaux atteints de pneumonies et de pleuropneumonies bactériennes dans trois études.



**Tableau 2 : Signes cliniques à l'inclusion dans l'étude chez des chevaux atteints de bronchopneumonie bactérienne et de pleuropneumonie**

	Racklyeft et Love, 2000. (n=34)	Ferrucci <i>et al.</i> , 2008. (n=17)	Hepworth-Warren <i>et al.</i> , 2023a. (n=18)
Température rectale	>38,5°C chez 8 chevaux	37,5–40,3°C (moyenne : 38.3 ± 0.8°C)	37,2–39,4°C (médiane : 38,3 °C)
Fréquence cardiaque	Non rapporté dans l'étude	32–48 bpm (moyenne : 38 ± 5.4 bpm)	36-80 bpm (médiane : 46 bpm)
Fréquence respiratoire	>15 mpm chez 6 chevaux	12-24 mpm (moyenne : 18.8 ± 5.6 mpm)	12-80 mpm (médiane : 20 mpm)
Toux	Signe majeur chez 11 chevaux	94,1 % des chevaux soit 16 chevaux	Non rapporté dans l'étude
Jetage	Mucopurulent : 13 chevaux Hémorragique : 5 chevaux	Mucopurulent et bilatéral : 70.5 % des chevaux soit 12 chevaux	
Nœuds lymphatiques inter-mandibulaires hypertrophié	Non rapporté dans l'étude	64.7 % des chevaux soit 11 chevaux	
Anorexie	7 chevaux	Non rapporté dans l'étude	
Dépression	6 chevaux		
Réticence au déplacement	2 chevaux		
Halitose	10 chevaux		
Amaigrissement	Chez les cas les plus avancés		

## 2. Chez le chien

Les changements aigus dans les courbes respiratoires sont caractéristiques des pneumonies par aspiration chez les chiens. Cependant, la détresse respiratoire n'apparaît que plusieurs heures après l'aspiration. Ces changements respiratoires incluent une fréquence respiratoire augmentée, un effort inspiratoire augmenté, une toux, des bruits respiratoires surajoutés (sifflements et crépitements). Certains signes cliniques sont plus variables comme l'hyperthermie et la tachycardie (Sherman et Karagiannis, 2017).

Par exemple dans une étude, chez des chiens diagnostiqués et traités pour une pneumonie par aspiration, 42% avaient une fréquence respiratoire supérieure à 30 mpm/min, 31% avaient une température rectale supérieure à 39,2°C et 12% avaient une fréquence cardiaque supérieure à 120 bpm. Plus précisément dans un groupe de 65 chiens admis en ayant une pneumonie par aspiration, 57% des chiens présentaient de la toux, 55% présentaient un effort respiratoire augmenté, 32 % des chiens présentaient des bruits respiratoires considérés comme normaux, 31% augmentés, 25% des bruits surajoutés et 12% des bruits respiratoires moins importants qu'attendus. Vingt-trois pour cent des chiens présentaient une combinaison de toux, effort respiratoire augmenté et des bruits respiratoires anormaux. Douze pour cent n'avaient aucune évidence clinique d'une atteinte de l'appareil respiratoire (Kogan *et al.*, 2008).

### D. Modifications hématologiques et biochimiques

Une bronchopneumonie d'origine bactérienne chez le cheval peut modifier la numération formule sanguine : il peut se produire une leucocytose neutrophilique avec ou sans virage à gauche. Un hémogramme dans les normes n'exclut pas une bronchopneumonie infectieuse.

Les animaux sévèrement atteints peuvent présenter une neutropénie avec des neutrophiles toxiques et/ou un virage à gauche. Les chevaux peuvent aussi présenter une hyperfibrinogénémie, une augmentation de la protéine sérique Amyloïde A (SAA), une hyperglobulinémie et une anémie (Reuss et Giguère, 2015).

Dans une étude sur 18 chevaux hospitalisés pour le traitement d'une pneumonie bactérienne, les variations de la SAA, du fibrinogène et un comptage des leucocytes et des neutrophiles le jour de l'admission, puis au jour 1 et jour 2 puis tous les 3 jours jusqu'à la sortie du cheval étaient évalués. La concentration moyenne de la SAA était de 537 µg/mL le jour de l'admission, avec un pic de la moyenne de la SAA le jour 2 de 1038 µg/mL, puis diminuait significativement jusqu'à la sortie. La fibrinogénémie, le comptage neutrophilique et leucocytaire ne changeaient pas significativement au cours de l'hospitalisation (Hepworth-Warren *et al.*, 2023a).

Le Tableau 3 présente une comparaison des différents marqueurs hématologiques utilisés dans les études de Ferrucci *et al.* et de Hepworth-Warren *et al.* chez des chevaux atteints de pneumonie bactérienne et de pleuropneumonie.

**Tableau 3 : Comparaison des marqueurs hématologiques chez des chevaux atteints de pneumonie bactérienne et de pleuropneumonie**

	Ferrucci <i>et al.</i> , 2008. (n=17)	Hepworth-Warren <i>et al.</i> , 2023a. (n=18)
Leucocytes	Leucocytose chez 64.7% des chevaux avec une moyenne de $15.01 \pm 4.59 \times 10^9/L$	Moyenne : environ $9 \times 10^9/L$
Neutrophiles	Neutrophilie relative chez 12 chevaux avec une moyenne de $77.65 \pm 6.16\%$	Moyenne : environ $5 \times 10^9/L$
Fibrinogène plasmatique	>2,50 g/L chez tous les chevaux. Moyenne de $5,068 \pm 1.618$ g/l	Environ 4,5 g/L

## E. Examens d'imagerie

### 1. Echographie pulmonaire

L'échographie pulmonaire (EP) permet une détection aisée des lésions pulmonaires proches de la surface pleurale et d'évaluer l'espace pleural (Reuss et Giguère, 2015 ; Ribonnet *et al.*, 2022). Son utilisation augmente en médecine humaine et en pratique équine (Ribonnet *et al.*, 2022).

#### a. En médecine humaine

En médecine humaine, les lignes- A (lignes horizontales sans mouvement et régulièrement espacées en dessous de la ligne pleurale) et le glissement pleural sont des signes d'une aération pulmonaire normale.

Les lignes-B, des artéfacts verticaux hyperéchogènes en forme de laser se déplaçant en même temps que les poumons, atteignant le bout de l'écran et effaçant les lignes-A, sont générées lorsque que la densité pulmonaire augmente et sont considérées comme significatives lorsqu'il y a plus de 3 lignes-B par image.

Plus de 3 lignes-B bien espacées correspondent à une diminution modérée de l'aération pulmonaire alors que des lignes-B coalescentes sont le résultat du remplissage partiel des espaces alvéolaires ce qui montre une perte sévère de l'aération.

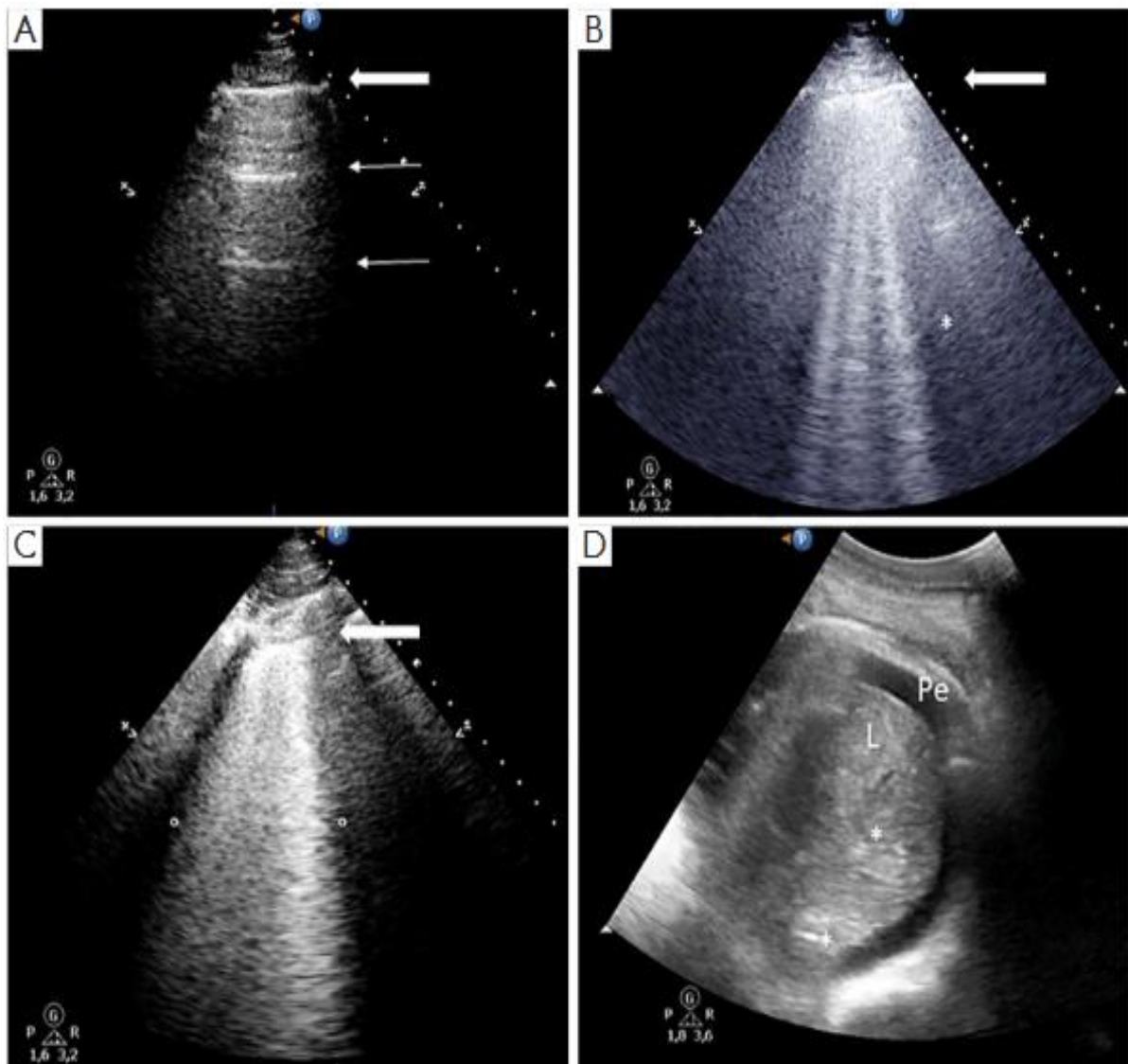
Une consolidation pulmonaire correspond à une échogénicité tissulaire du poumon et signe une perte d'aération pulmonaire complète dans laquelle il est possible de retrouver des bronchogrammes aériques qui correspondent à des zones hyperéchogènes dynamiques ou non dynamiques ((Bouhemad *et al.*, 2018).

En comparaison avec le scanner, chez 144 adultes atteints de pneumonie aiguë, la sensibilité de l'échographie était de 95% (Bourcier *et al.*, 2014 ; Ye *et al.*, 2015) et la spécificité de 90% (Ye *et al.*, 2015).

L'identification d'une consolidation par échographie dans le diagnostic d'une pneumonie en médecine humaine avait une sensibilité de 93% et une spécificité de 98 %. La visualisation d'une consolidation pulmonaire est confirmée comme étant une alternative valide au diagnostic d'une pneumonie en médecine humaine dans de nombreuses études et confirmée par de nombreuses méta-analyses (Figure 1 : Anomalies échographiques identifiables lors d'une échographie pulmonaire en médecine humaine (Bouhemad *et al.*, 2018) (Bouhemad *et al.*, 2018).

**Figure 1 : Anomalies échographiques identifiables lors d'une échographie pulmonaire en médecine humaine (Bouhemad et al., 2018)**

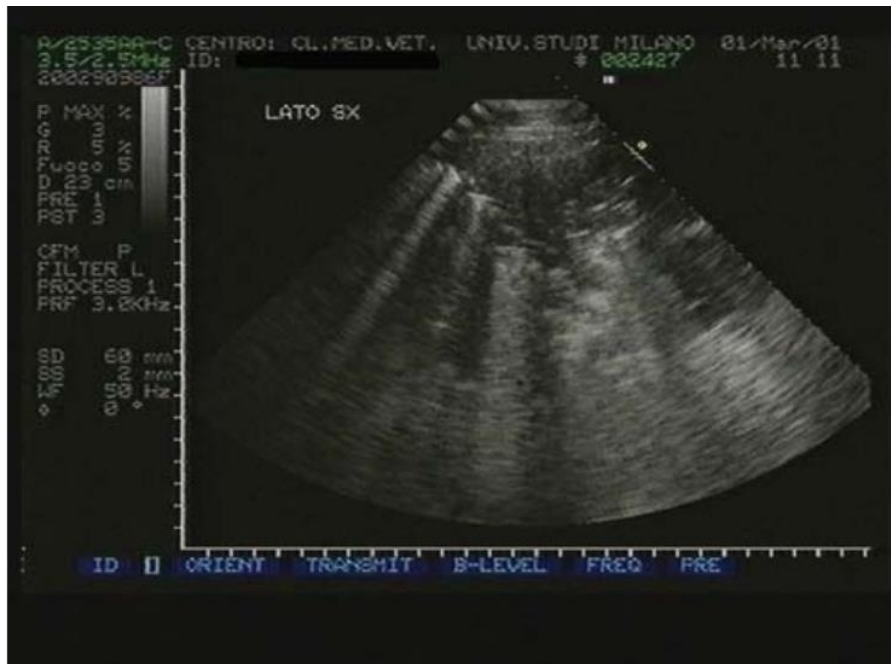(A) Opacification normale. Ligne pleurale (flèche blanche épaisse) avec de multiples lignes-A (flèche blanche fine). (B) Ligne pleurale (flèche blanche épaisse) avec des lignes-B (\*) séparées provenant de la ligne pleurale et se prolongeant jusqu'à la fin de l'écran. (C) Ligne pleurale (flèche blanche épaisse) avec des lignes-B coalescentes (entre°). (D) Consolidation avec échogénicité tissulaire (L) et des zones hyperéchogènes (\*) correspondant à des bronchogrammes aériens dynamiques. Effusion pleurale (Pe).



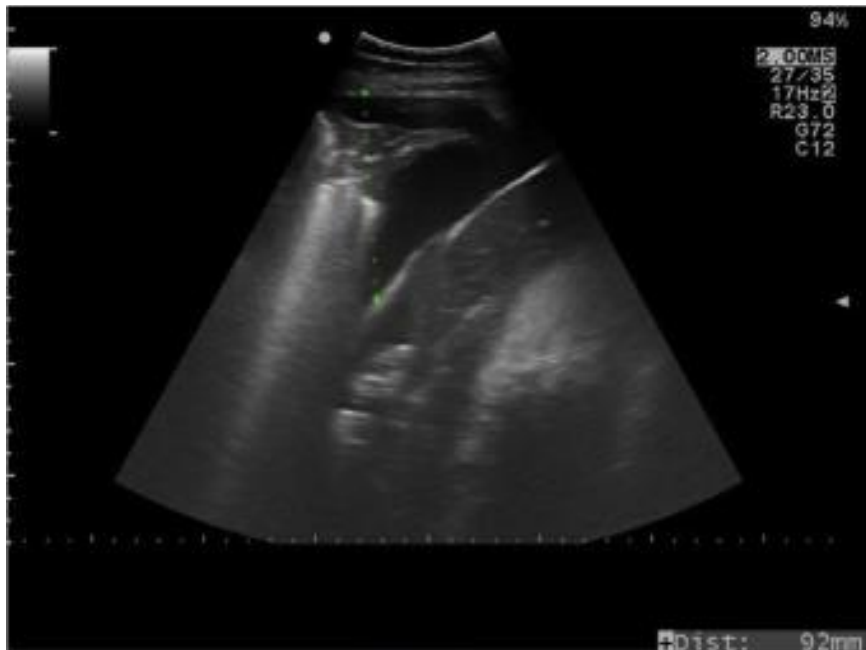*b. Chez le cheval*

Les anomalies identifiables en cas de pneumonie peuvent être des queues de comètes, coalescentes ou non, signant des irrégularités de la surface pleurale, des zones de consolidation (Figure 2) ou des abcès. En présence d'une effusion pleurale (Figure 3), l'échogénicité du liquide permet d'estimer si le liquide est peu ou très cellulaire. La profondeur de liquide visible à l'échographie permet aussi d'évaluer la quantité totale de liquide dans l'espace pleural. On peut aussi identifier de la fibrine.

**Figure 2 : Image échographique d'une consolidation pulmonaire (zone hypoéchogène) dans un cas de pneumonie (Ferrucci et al., 2008)**



**Figure 3 : Image échographique d'une effusion pleurale (zone anéchogène) avec une consolidation pulmonaire au milieu (zone hypoéchogène) dans un cas de pleuropneumonie (Reuss et Giguère, 2015)**

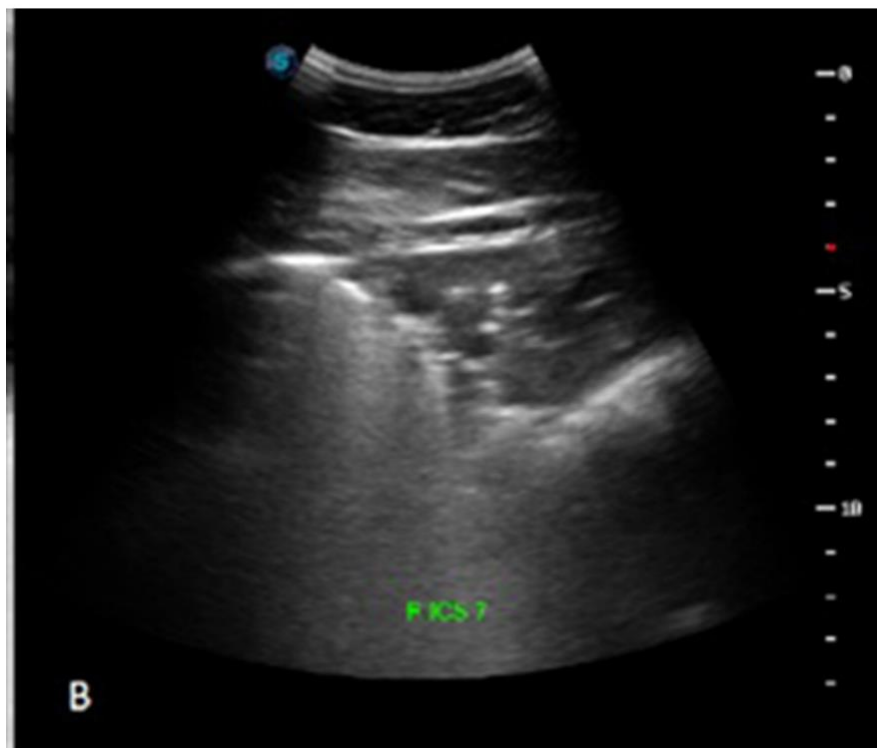


Lors d'une infection anaérobie, les spots hyperéchogènes correspondent à du gaz (Reuss et Giguère, 2015).

Dans les pneumonies bactériennes, les lésions profondes, comme un abcès sans atteinte de la surface pleurale, sont rarement présentes sans queue de comètes, consolidation ou effusion pleurale (Ferrucci et al., 2008 ; Reuss et Giguère, 2015).

Les auteurs de l'étude de Hepworth-Warren *et al.*, 2022 ont inclus en plus des queues de comètes, les consolidations pulmonaires ainsi que les effusions pleurales dans leur étude sur les pneumonies bactériennes (Figure 4). Il y avait significativement moins de queues de comètes par EIC chez les chevaux du groupe contrôle (avec une médiane de 0,67 queues de comètes par EIC) en comparaison avec le groupe atteint (médiane de 1,62 queues de comètes par EIC). Mais il n'y avait pas de différence significative entre le nombre d'EIC atteints chez les chevaux du groupe contrôle (médiane de 11 EIC avec des queues de comète) et chez les chevaux du groupe atteint (médiane de 13 EIC avec des queues de comètes) (Hepworth-Warren *et al.*, 2022). Les scores des portions crâiales et ventrales de chaque hémithorax avaient tendance à être plus corrélés avec le score total et celui de chaque hémithorax que les portions caudales et dorsales. Cette étude n'identifiait pas de corrélation entre les scores échographiques et radiographique (Hepworth-Warren *et al.*, 2022).

**Figure 4 : Image échographique identifiant trois queues de comètes et une consolidation pulmonaire dans un cas de pneumonie chez un cheval (Hepworth-Warren *et al.*, 2022)**



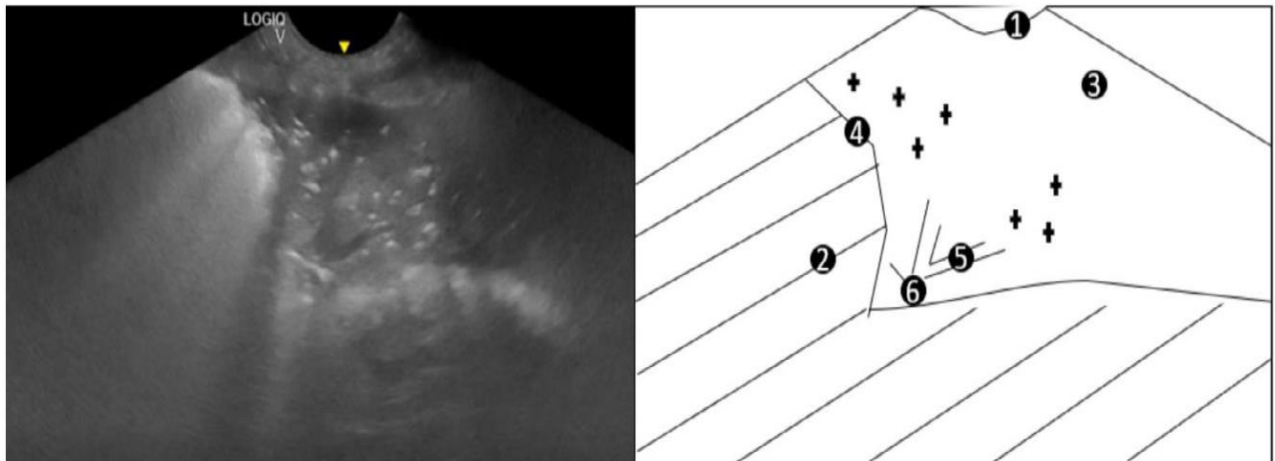
Cette étude identifiait aussi une sensibilité de 67% et une spécificité de 92,3% de l'échographique pour le diagnostic d'une pneumonie bactérienne (Hepworth-Warren *et al.*, 2022).

Chez des chiens atteints de pneumonie par aspiration, à l'admission des lignes-B étaient visualisées chez 14 des 17 chiens. Des « shred signs » correspondant à des consolidations non-translobaires avec une forme irrégulière et des marges floues entre le poumon aéré et le poumon

consolidé avec ou sans bronchogrammes étaient identifiées sur les échographiques chez 16 des 17 chiens (Figure 5).

**Figure 5 : Image échographique d'un cas de pneumonie par aspiration chez un chien (à gauche), schéma correspondant (à droite) (Fernandes Rodrigues et al., 2022)**

(1) Ligne pleurale (2) Lignes – B coalescentes (3) Tissu pulmonaire non aéré (4) “Shred sign” (5) Bronchogramme liquidien (coupe longitudinale) (6) Bronchogramme aérique (coupe longitudinale et transversale)



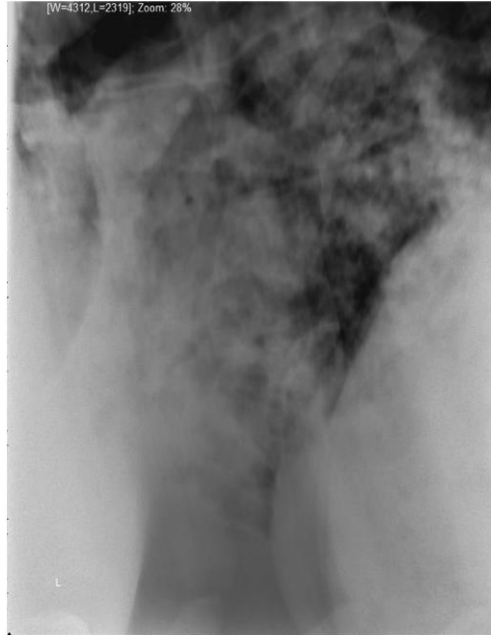## **2. Radiographie pulmonaire**

Lors d'une atteinte discrète, la radiographie pulmonaire peut être normale ou mettre en évidence une opacification broncho-interstitielle discrète, surtout en partie ventrale (Reuss et Giguère, 2015).

Lors d'une atteinte plus sévère, une opacification alvéolaire avec des bronchogrammes et un effacement des bords de la silhouette cardiaque peuvent être identifiées surtout en partie ventrale (Figure 6) (Reuss et Giguère, 2015).



**Figure 6 : Radiographie thoracique latéro-latérale de la partie pulmonaire caudo-ventrale d'un étalon Lusitanien de 13 ans mettant en évidence une opacification interstitielle à alvéolaire modéré à sévère avec des bronchogrammes aériens et un effacement des bords (Reuss et Giguère, 2015).**



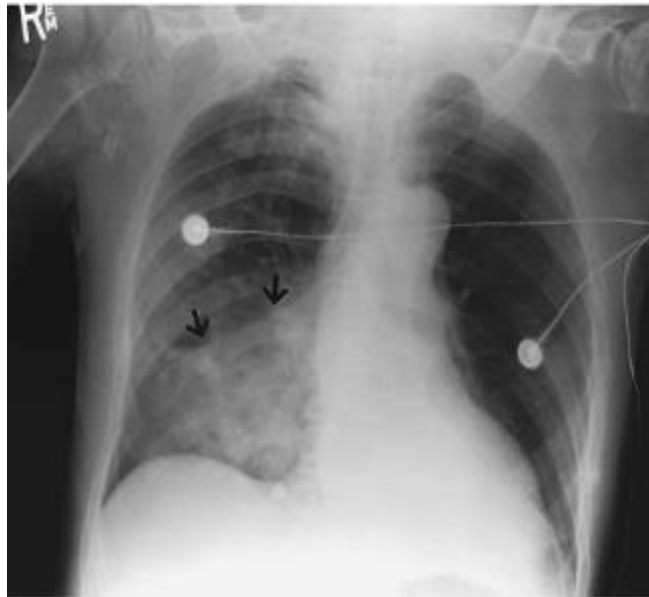Dans l'étude de Fernandes Rodrigues *et al.*, 2022, concernant une pneumonie par aspiration, une opacification alvéolaire localisée était mise en évidence de façon unilatérale chez 10 chiens et de façon bilatérale chez 7 chiens. Au cours du suivi (à 2 semaines et 1 mois après le diagnostic), l'opacification alvéolaire devenait moins fréquente et une opacification interstitielle était plus fréquemment observée. De la même façon, chez 88 chiens atteints de pneumonie par aspiration, 74% des chiens présentaient majoritairement une opacification alvéolaire et 26% des chiens, une opacification interstitielle (Kogan *et al.*, 2008).

L'aspiration s'était produite dans le poumon droit chez 53% des chiens, dans le poumon gauche chez 33% des chiens et dans les deux poumons chez 14% chiens. La région pulmonaire la plus affectée était le lobe moyen droit (Kogan *et al.*, 2008).

Les sites les plus atteints sont ceux le plus gravités-dépendant : le lobe moyen droit, suivi par le lobe crânial droit et le segment caudal du lobe crânial gauche. Chez les patients en décubitus sternal, les lobes atteints sont préférentiellement à droite et les lobes caudaux en décubitus ventro-dorsal (Sherman et Karagiannis, 2017).

En médecine humaine plus de précision sont disponibles, chez un patient ayant aspiré en décubitus, les endroits les plus atteints sont les segments postérieurs des lobes supérieurs et les segments apicaux des lobes inférieurs (Figure 7). Chez les patients dont l'aspiration s'est produite alors qu'ils étaient debout ou en position semi-couchée, les segments basaux des lobes inférieurs sont usuellement affectés (Marik, 2001).

**Figure 7 : Radiographie thoracique d'un humain identifiant une consolidation (flèches) dans la lobe inférieur droit chez un patient ayant dans un contexte d'attaque thrombotique (Marik, 2001).**



Des zones d'opacité tissulaire peuvent être identifiées avec parfois une ligne horizontale localisant une interface gaz-fluide pouvant être un abcès (Reuss et Giguère, 2015).

En présence d'un épanchement pleural, une ligne horizontale peut apparaître sur la radiographie qui délimite le fluide ventralement. En cas d'effusion pleurale abondante, il peut être judicieux de ponctionner l'épanchement avant de réaliser la radiographie pour ne pas manquer des lésions pulmonaires profondes (Reuss et Giguère, 2015).

De la même manière que pour la sensibilité et spécificité de l'échographie pour le diagnostic d'une pneumonie bactérienne chez le cheval chez Hepworth-Warren *et al.*, la sensibilité radiographique identifiée est de 57,1% et la spécificité de 100%.

En comparaison avec le scanner, parmi 144 patients adultes, avec une pneumonie aiguë, la sensibilité de la radiographie était de 60% (Bourcier *et al.*, 2014). Une sensibilité 77 % ainsi qu'une spécificité de 91% était identifiée par Ye *et al.*, 2015.

## **F. Endoscopie des voies respiratoires supérieures et de la trachée**

Dans une étude sur 17 chevaux présentant une pneumonie bactérienne ou une pleuropneumonie, l'endoscopie a permis l'identification d'une hyperplasie lymphoïde pharyngée chez tous les chevaux évoluant entre le grade II et IV et s'étendant parfois jusqu'à la muqueuse des poches gutturales. Des sécrétions mucopurulentes étaient toujours identifiées, un grade II chez 2 chevaux, un grade III chez 14 chevaux et un grade IV chez un seul cheval. Une hyperhémie trachéo-bronchique était toujours présente ainsi qu'un œdème de la carène et des bronches principales variant entre un grade II et IV (Ferrucci *et al.*, 2008).

## **G. Réalisation de prélèvements respiratoires**

### **1. Le lavage trachéal**

#### *a. Méthode de prélèvement*

La principale indication pour la réalisation d'un lavage trachéal est l'évaluation de l'inflammation des voies respiratoires profondes, et l'identification des bactéries pathogènes colonisant les voies aériennes chez les chevaux atteints de bronchopneumonie ou de pleuropneumonie. Un lavage trachéal peut être réalisé par ponction stérile transcutanée de la trachée ou par voie transendoscopique (c'est à dire par le canal opérateur d'un endoscope flexible).

La ponction transcutanée de la trachée permet d'éviter la contamination du prélèvement et des instruments par les voies respiratoires supérieures mais est plus invasive (Reuss et Giguère, 2015).

Le prélèvement doit être réalisé au mieux avant le début d'un traitement antibiotique ou 24h après le dernier traitement (Reuss et Giguère, 2015).

Dans la technique du lavage trachéal par voie transendoscopique, l'endoscope est inséré dans le naseau puis dans le méat nasal ventral puis dans le pharynx et l'ouverture laryngé puis dans la trachée jusqu'à la visualisation de la courbure de la trachée cervicale distale. Le cathéter stérile est ensuite poussé dans le canal opérateur jusqu'à juste dépasser de l'endoscope et une quantité de 20 ml de NaCl est instillé puis aspiré (Christley *et al.*, 1999). Le prélèvement doit être réalisé avec une contention adéquate (tord nez ou sédation).

Le lavage trachéal par voie transendoscopique est une alternative efficace lorsque la technique invasive est inappropriée. Une contamination par les voies respiratoires supérieures est néanmoins possible (Christley *et al.*, 1999 ; Sweeney *et al.*, 1989). L'utilisation du nombre de cellules squameuses/ml apporte un indicateur de la contamination du prélèvement par les voies respiratoires supérieures (Christley *et al.*, 1999).

La réalisation d'une cytologie et d'une culture bactérienne sur le liquide de lavage trachéal sont les moyens diagnostiques les plus pertinents lorsqu'une bronchopneumonie d'origine infectieuse est suspectée. Un comptage cellulaire ainsi qu'une coloration de Gram doivent aussi être réalisés (Reuss et Giguère, 2015). La coloration de Gram peut aussi aider à la sélection de l'antibiothérapie (Meachem et Montgomery, 2020).

#### *b. Comptage cellulaire*

Le pourcentage de neutrophiles dans le liquide de lavage trachéal doit être inférieur à 20% (Rossi *et al.*, 2018 ; Smith, 2019). Cependant, la proportion de neutrophiles peut varier entre 4,2 à 30,6 % chez un cheval sain (Smith, 2019).

L'intervalle de référence concernant la proportion de macrophages dans le liquide de lavage trachéal est de 60 à 80% et la proportion de lymphocytes est inférieure à 10% (Smith, 2019). La proportion de macrophages augmente lorsque la proportion des autres cellules inflammatoires diminue (Smith, 2019).

Lors de la répétition des lavage trachéaux à 2,5 heures d'intervalle, il y avait une augmentation significative du pourcentage de neutrophiles mais pas à 4 heures d'intervalle. Il n'y avait pas de différence significative dans le pourcentage de neutrophiles dans le lavage trachéal

quand ils étaient répétés à plus de 24 heures d'écart (Tee *et al.*, 2012).

Dans un contexte de pneumonie bactérienne, il y aura une inflammation neutrophilique avec une proportion de neutrophiles éventuellement dégénérés évoluant fréquemment entre 50 à 100%. Des bactéries intracellulaires ou extracellulaires peuvent aussi être mises en évidence (Reuss et Giguère, 2015 ; Smith, 2019). La présence de cellules épithéliales squameuses indique la contamination du prélèvement par les voies respiratoires supérieures (Reuss et Giguère, 2015).

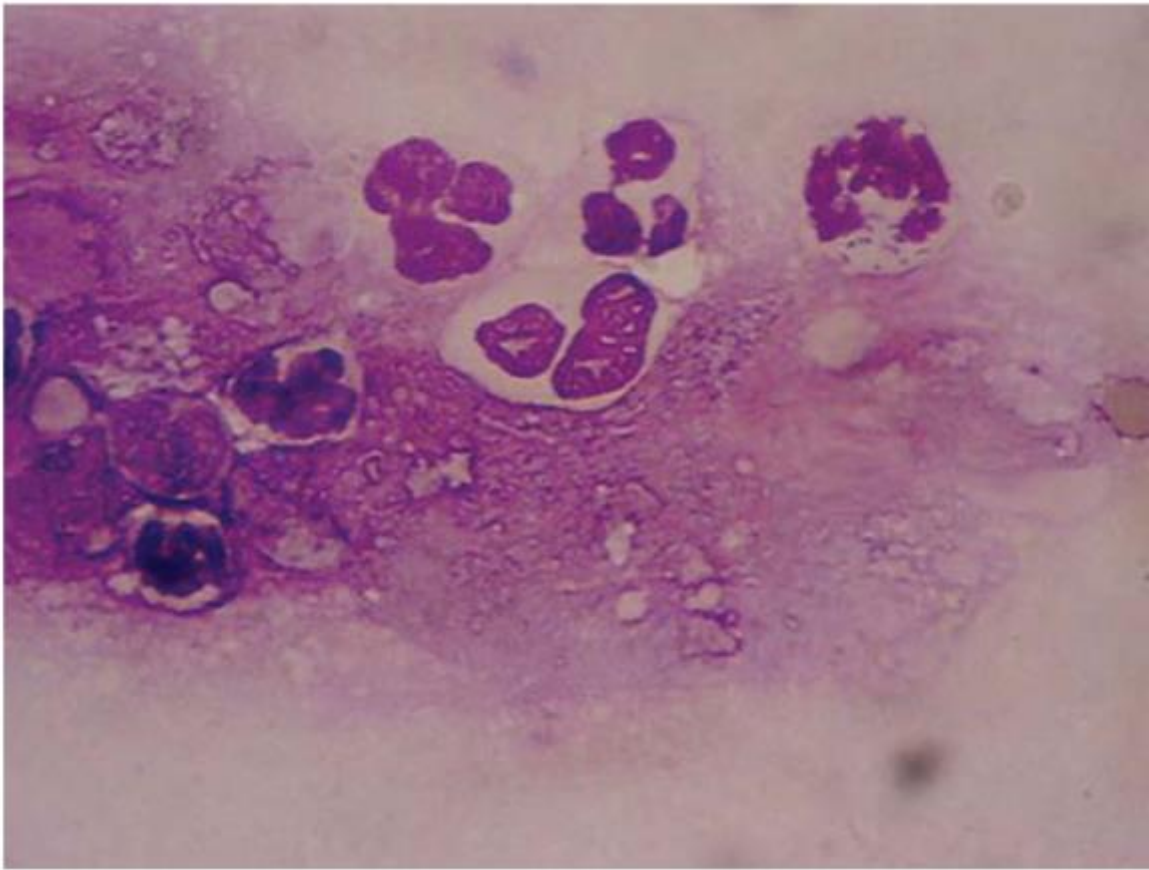
Un liquide de lavage trachéal positif à la culture bactérienne présente une quantité significativement augmentée de neutrophiles dégénérés par rapport à une culture négative (Jocelyn *et al.*, 2018).

Par exemple, chez 44 Pur-sang ayant développé une pneumonie post-transport, la cytologie du lavage trachéal a révélé au début de l'évolution une moyenne du taux de neutrophiles de 70,6%, de macrophages de 11,5%, de lymphocytes et de cellules épithéliales de 8,9% (Ode *et al.*, 2007). Chez des chevaux présentant une pneumonie bactérienne ou une pleuropneumonie, la cytologie identifiait une neutrophilie évoluant entre 68 et 100% avec une valeur moyenne de 91% (Ferrucci *et al.*, 2008) et la neutrophilie était supérieure à 50% chez Racklyeft et Love, 2000.

### *c. Analyse cytologique*

Ferrucci *et al.*, identifiait des figures de phagocytoses actives de coques ou de bacilles chez 64,7% des chevaux (Figure 8) et des figures de phagocytoses de coccobacilles par des macrophages alvéolaires chez 3 chevaux de l'étude. Dans la plupart des cas de l'étude de Racklyeft et Love, la coloration de Gram identifiait des bactéries (en allant de 1 par champ à 100 par champ).

**Figure 8 : Cytologie d'un lavage trachéal : neutrophiles dégénérés et phagocytose de bactéries (Ferrucci *et al.*, 2008)**



#### *d. Analyse bactériologique*

Dans une étude, le lavage trachéal semblait être un bon candidat pour la réalisation d'une bactériologie. En effet, le lavage trachéal a identifié des bactéries dans 100% des cas (Sweeney *et al.*, 1991).

Les résultats de la culture doivent être interprétés en fonction des signes cliniques et des résultats de la cytologie. Si un faible nombre de bactéries est mise en évidence à la culture et en l'absence d'évidence de modification cytologique au lavage trachéal, il est peu probable que ces bactéries soient significatives. La présence d'occasionnelles spores végétales ou d'hyphes fongiques est plus probablement dû à une contamination environnementale (Reuss et Giguère, 2015).

Les bactéries aérobies fréquemment isolées dans un contexte de pneumonie ou de pleuropneumonie depuis le liquide de lavage trachéal ou le liquide pleural étaient : *β-Streptococcus spp*, *Pasteurella spp*, *E.coli* et *Enterobacter*. Les bactéries anaérobies fréquemment isolées étaient *Bactéroïdes spp* et *Clostridium spp* (Sweeney *et al.*, 1991).

Dans une étude sur 17 chevaux atteints de pneumonie et de pleuropneumonie, la bactériologie de liquide de lavage trachéal a identifié (Tableau 4) :

**Tableau 4 : Bactéries identifiées dans le liquide de lavage trachéal (Ferrucci et al., 2008)**

	Nombre de chevaux positifs
<i>Streptococcus β-hémolytique</i>	9
<i>Streptococcus equi</i>	3
<i>Streptococcus pneumoniae</i>	1
<i>Rhodococcus equi</i>	1
<i>Klebsiella pneumoniae</i>	3
<i>Pseudomonas aeruginosa</i>	1

Dans une autre étude où la culture bactérienne est soit réalisée à partir du lavage trachéal ou d'un échantillon de poumon prélevé lors de l'autopsie dans un contexte de pneumonie, les bactéries aérobies ou anaérobies facultatives identifiées chez 91% des chevaux étaient des coques Gram positif (chez 82% : *Streptococcus equi subsp zooepidemicus*, chez 41% : Streptocoques α-hémolytique, chez 12% : Staphylococcus à coagulase négative), 24% des chevaux des bacilles Gram positifs (*Actinomyces spp* et *Bacillus spp*) , 85% des chevaux des bacilles Gram négatifs (Pasteurellaceae à 65% puis *E.coli* à 41%, ainsi que *Acinetobacter*, *Pseudomonas aeruginosa*, *Salmonella*...). Parmi les bactéries anaérobies identifiées : 56% des chevaux présentaient des bacilles Gram positifs (*Eubacterium fossor*, *Clostridium spp...*), 53% des bacilles Gram négatifs (*Bacteroides spp*, *Prevotella spp*, *Fusobacterium spp...*), 44% des coques Gram positifs, 12% des coques Gram négatifs (*Veillonella spp*, *Megasphaera spp...*) (Racklyeft et Love, 2000).

Les bactéries avec plus de 50 colonies étaient dans 53% des cas *Streptococcus equi subsp zooepidemicus*, 24% des cas *Pasteurellae*, 18 % des cas *Porphyromonas pigmentée* ou *Prevotella spp*, dans 15% des cas *Escherichia coli*, dans 9% des cas *Bacteroides tectum*, dans 9% des cas : *Prevotella* non pigmentée, dans 6% des cas des *Streptococcus α-hémolytique*, *Pseudomonas aeruginosa* puis dans 3% des cas : *Fusobacterium spp*, *Bacteroides fragilis*, *Veillonella spp*, *Eubacterium fossor*, *Acinetobacter sp*, *Actinomyces sp*, *Staphylococcus à coagulase négative* (Racklyeft et Love, 2000).

Chez des chiens atteints de pneumonie par aspiration dans une étude, 75% des cultures de lavage transtrachéal étaient positives (Rutter et al., 2011).

## **2. Lavage broncho-alvéolaire**

Un lavage broncho-alvéolaire est indiqué pour les cas d'inflammation pulmonaire généralisée (diagnostic d'asthme équin par exemple). Il est contre-indiqué en cas d'infection pulmonaire car il

risque de disséminer l'infection bactérienne. Il peut également ne pas identifier la bactérie si le prélèvement n'est pas réalisé dans le poumon ou le lobe pulmonaire affecté. De plus, il ne peut pas être réalisé stérilement, le prélèvement est donc toujours contaminé par les voies respiratoires supérieures.

### **3. Thoracocentèse**

La thoracocentèse est à considérer en cas d'effusion pleurale pour analyser la cellularité, la densité, la concentration en protéines et la contamination bactérienne pour une valence diagnostique mais aussi pour une valence thérapeutique pour permettre la réexpansion pulmonaire et la résolution d'une détresse respiratoire (Reuss et Giguère, 2015). La localisation anatomique de la ponction peut être écho-repérée dans la zone la plus ventrale de l'accumulation de liquide pleural et encore plus ventralement dans le cas d'une pose de drain. Il faut aussi faire attention à bien identifier le diaphragme et le cœur en prenant en compte qu'une accumulation majeure de liquide peut entraîner un déplacement caudal du cœur. En cas d'impossibilité de réaliser un écho-repérage, les repères à prendre en compte sont les suivants : 6<sup>ième</sup> ou 7<sup>ième</sup> EIC sur l'hémithorax droit, et entre le 7<sup>ième</sup> et le 8<sup>ième</sup> EIC sur l'hémithorax gauche, 10 cm dorsalement à l'olécrâne et dorsalement à la jonction costochondrale (Reed *et al.*, 2018).

Le liquide pleural normal d'un cheval a les caractéristiques d'un transsudat sans augmentation du volume, c'est-à-dire clair jusqu'à jaune clair et sans odeur, avec une concentration en protéine inférieure à 20 g/dL, une concentration de cellules nucléées de moins de 5000 cellules/ $\mu$ L, une concentration de globules rouges de moins de 4000 cellules/ $\mu$ L et une densité de moins de 1,015 (Wagner et Bennett, 1982 ; Walton, 2013).

Une pleuropneumonie bactérienne entraînera une augmentation de la concentration en protéines et de la concentration cellulaire (avec plus de 90% de granulocytes polynucléaires neutrophiles dont la plupart sont dégénératifs), ainsi qu'une modification de la couleur et de l'opacité et parfois la visualisation directe de bactéries à la cytologie.

Les marqueurs d'une effusion pleurale septique au-delà de la visualisation des bactéries à la cytologie sont un pH < 7,1, une concentration en lactate supérieure à la lactatémie sanguine, et une concentration en glucose inférieure à 40 mg/dL.

Comme pour le jetage nasal, une odeur putride du liquide récupéré indique une nécrose et suggère une infection par des bactéries anaérobies (Wagner et Bennett, 1982).

Une culture bactérienne peut aussi être réalisée sur le liquide pleural. Dans une étude réalisée sur 327 aspirats trachéaux et 123 échantillons de liquide pleural chez des chevaux atteints de pneumonie ou pleuropneumonie, les échantillons de liquide trachéal et de liquide pleural de 25 chevaux n'ont pas présenté de croissance bactérienne. Des 302 chevaux restant, 221 ont présenté une bactérie aérobie seule à la culture et 6 ont présenté une bactérie anaérobie seule à la culture. Les 75 chevaux restant présentaient une affection bactérienne aérobie et anaérobie (Sweeney *et al.*, 1991)

En plus de la culture bactériologique du liquide pleural, une culture du lavage trachéal doit aussi être réalisée. En effet, même si le liquide pleural est un prélèvement plus accessible, le lavage trachéal est probablement celui qui donnera des informations diagnostiques supérieures étant donné la pathogénie des pneumonies basées sur l'aspiration (Reed *et al.*, 2018).

## H. Traitement

Le traitement antibiotique peut reposer sur les résultats de la culture et sur l'antibiogramme réalisés sur le lavage trachéal, ou sur un traitement probabiliste en fonction de la sévérité de l'atteinte (Reuss et Giguère, 2015).

Le plus probable est d'être face à une contamination par *Streptococcus equi subsp zooepidemicus* et peut donc être traitée avec des pénicillines, de l'ampicilline ou des céphalosporines comme le ceftiofur (Reuss et Giguère, 2015). Pour rappel, les antibiotiques critiques (tels que le ceftiofur) ne peuvent être utilisés qu'avec un antibiogramme de sensibilité aux antibiotiques critiques et de résistance aux antibiotiques de première intention.

Dans les cas les plus sévères, en attendant les résultats de l'antibiogramme, une antibiothérapie large spectre est nécessaire, par exemple une association de gentamicine (active contre les bactéries aérobies Gram négatives), et de pénicilline (active contre les aérobies et anaérobies Gram positives excepté *Bactéroïdes fragilis*). Le métronidazole peut aussi être associé pour son activité contre les bactéries anaérobies Gram négatives (incluant donc *B. fragilis*). L'enrofloxacin peut aussi être substitué à la gentamicine dû à une meilleure activité contre les entérobactéries, ainsi qu'une meilleure pénétration dans les cellules phagocytaires et les tissus et une meilleure activité dans le matériel purulent, il ne faut cependant pas omettre son défaut d'activité contre les streptocoques et les bactéries anaérobies (Reuss et Giguère, 2015).

Il faut associer l'antibiothérapie à des traitements adjuvants tel que les anti-inflammatoires non stéroïdiens (flunixin méglumine ou phénylbutazone) pour leur effet anti-inflammatoire, analgésique, anti-endotoxémique et anti-pyrétique. Une analgésie supplémentaire avec des opioïdes peut être nécessaire chez les chevaux atteints de pleuropneumonie ou de pleurésie sévère. Une supplémentation en oxygène est recommandée chez les chevaux hypoxémiques.

Avec l'utilisation de potentielle substance néphrotoxique, une hydratation adéquate doit être assurée avec une fluidothérapie intraveineuse en cas de besoin en y associant un monitoring de la fonction rénale.

En prévention notamment de la fourbure, une cryothérapie des pieds peut être bénéfique chez les chevaux présentant des signes de syndrome inflammatoire systémique ou d'endotoxémie (Reuss et Giguère, 2015).

Concernant les options thérapeutiques non pharmacologiques, la pose de drain unilatérale ou bilatérale est possible en cas de détresse respiratoire ou la présence de fluide pleurale avec sepsis ou une odeur fétide (Reuss et Giguère, 2015).

## I. Complications

Chez des chevaux atteints de pleuropneumonie, les complications identifiées étaient une pleuropneumonie fibrineuse, des abcès pulmonaires ou extra-pulmonaires, des masses cranio-thoraciques, des fistules broncho-pleurales, une péricardite, et une fourbure. Concernant les masses cranio-thoraciques, elles sont formées lorsque le cœur isole une partie de l'effusion pleurale dans la partie pulmonaire crâniale. Cette masse peut par sa taille modifier la fonction cardiaque entraînant un œdème sternal, un pouls jugulaire rétrograde, un déplacement caudal du cœur et de façon atypique une extension crâniale du membre ipsilatéral. Les fistules broncho-pleurales se développent lorsque les remodelages pulmonaires entraînent une communication entre les voies



respiratoires et la cavité pleurale, et peuvent causer un pneumothorax (Byars et Becht, 1991 ; Reuss et Giguère, 2015).

Des complications systémiques sont possibles dans un contexte de pneumonie bactérienne ou de pleuropneumonie : des thrombophlébites associés à un cathéter intraveineux, une diarrhée provoquée par les thérapies antimicrobiennes, et une endotoxémie par translocation de toxines appartenant à des bactéries endogènes (Reed *et al.*, 2018). Deux classes d'antibiotiques sont plus impliqués dans le développement de diarrhée iatrogénique : les triméthoprimes sulfamides et l'érythromycine. L'utilisation d'antibiotiques systémiques modifie le microbiote intestinal provoquant entérocologie et diarrhée à l'origine d'une endotoxémie (Reed *et al.*, 2018 ; Reuss et Giguère, 2015).

Une endotoxémie peut aussi se produire lorsqu'une bactérie Gram - est en jeu dans la pneumonie et qu'il y a translocation de lipopolysaccharides (LPS) dans le sang. La réponse immunitaire mise en place, c'est-à-dire le syndrome de réponse inflammatoire systémique (SIRS) peut devenir incontrôlé et aboutir à une détérioration de l'endothélium, à des lésions tissulaires dues aux neutrophiles et à une activation incontrôlée des cascades de la coagulation, de la fibrinolyse et du système du complément entraînant une instabilité cardiovasculaire, une altération de l'hémostase (pétéchies ecchymoses, saignement prolongé, épistaxis), une défaillance organique, le choc et la mort.

L'endotoxémie est caractérisé par une phase hyperdynamique précoce et une phase hypodynamique tardive. Dans la phase hyperdynamique, les chevaux présentent un abattement, une anorexie, un inconfort abdominal, des fasciculations musculaires, un décubitus, une tachycardie, une tachypnée, une diminution des bruits digestifs (signant un iléus), une hyperhémie mucoale et une diminution du temps de recoloration capillaire. La phase hypodynamique peut se mettre en place à la suite d'une exposition durable au LPS entraînant une dépression sévère, une anorexie persistante, une diarrhée, une hyperthermie, des muqueuses rouge brique ou violette, l'apparition d'un liseré toxique foncé et une augmentation du temps de recoloration capillaire. La phase hypodynamique se poursuit par une mauvaise perfusion périphérique, l'apparition de complications : insuffisance rénale et fourbure, insuffisance hépatique et respiratoire, colique, ulcération gastro-intestinale ischémique, insuffisance cardiaque et avortement ; et cliniquement une température corporelle subnormale, un refroidissement des extrémités, un pouls faible, un temps de remplissage veineux augmenté, des muqueuses couleurs boues et une rougeur sclérale diffuse. Concernant les paramètres hémato-biochimiques, une leucopénie par neutropénie précoce est l'indicateur le plus spécifique d'une endotoxémie ou de sepsis bactérien aigu. Des neutrophiles immatures et/ou toxiques peuvent être aussi identifiés lors de la cytologie (Reed *et al.*, 2018).

## **J. Pronostic**

Dans une étude rétrospective de 327 chevaux atteints de pneumonies ou de pleuropneumonies, le taux de survie était de 75%, mais uniquement de 38% chez les 81 chevaux avec des bactéries anaérobies ayant poussé à la culture (Sweeney *et al.*, 1991). Une telle association n'a pas été retrouvée dans d'autres études (Collins *et al.*, 1994 ; Ainsworth *et al.*, 2000). La présence d'un abcès pulmonaire associé à une pneumonie ne semble pas diminuer le pronostic : 90 % des chevaux atteints d'en majorité un seul abcès et correctement traité ont survécu (Ainsworth *et al.*, 2000).

Selon les articles, le pronostic sportif suite à une pleuropneumonie ou une pneumonie varie entre 61% et 72% pour un retour en course (Ainsworth *et al.*, 2000 ; Ferrucci *et al.*, 2008 ; Seltzer et Byars, 1996). Le pronostic sportif est le moins bon dans le cadre de pleuropneumonies par rapport

à des pneumonies (Seltzer et Byars, 1996). Plus précisément, suite à une pleuropneumonie, 56% des chevaux retournés en course ont gagné au moins une course (Seltzer et Byars, 1996).

L'utilisation de drains thoraciques n'a pas semblé diminuer le pronostic sportif. Cependant, les complications comme les abcès pulmonaires, les masses cranio-thoraciques ou les fistules broncho-pleurales diminuaient significativement le pronostic sportif des chevaux (Seltzer et Byars, 1996). Mais, dans une autre étude l'effusion pleurale ainsi que l'infection par *Rhodococcus equi* semblaient être des facteurs pronostiques négatifs (Ferrucci *et al.*, 2008).

## **2. Conséquences d'une anesthésie sur l'appareil respiratoire**

### **A. Pathologie de l'appareil respiratoire profond**

L'anesthésie générale est un facteur prédisposant chez les chevaux pour le développement de pleuropneumonies et de pneumonies.

#### **1. Définitions**

Les complications pulmonaires post-opératoires en médecine humaine comprennent l'atélectasie, la pneumonie, l'œdème pulmonaire, le bronchospasme, le pneumothorax et l'effusion pleurale (Touw *et al.*, 2018).

En médecine humaine, trois mécanismes conduisant à l'atélectasie ont été décrit. D'abord, l'atélectasie compressive, qui arrive lorsque la pression transmurale ouvrant l'alvéole est réduite ce qui amène au collapsus alvéolaire. Puis, l'atélectasie par absorption qui arrive lorsqu'il y a moins de gaz qui entre dans l'alvéole que ce qui est consommé par le sang. Le dernier mécanisme est la perte de surfactant qui entraîne une altération de la distension alvéolaire et donc une atélectasie (Magnusson et Spahn, 2003).

Chez les chevaux, l'atélectasie compressive est identifiée comme la cause majeure d'atélectasie durant l'anesthésie, affectant jusqu'à 20% du parenchyme pulmonaire en décubitus latéral et jusqu'à 30% du parenchyme pulmonaire en décubitus dorsal (Auckburally et Nyman, 2017). La durée de résolution de l'atélectasie n'est pas identifiée chez le cheval (Hepworth-Warren *et al.*, 2023).

En médecine humaine, l'atélectasie intervient dans les minutes après l'induction de l'anesthésie et persiste entre 24h à 48h après le réveil (Hepworth-Warren *et al.*, 2023).

Le pneumothorax se développe à la suite d'une distension excessive des alvéoles à la suite d'un barotrauma qui est une pression excessivement élevée et/ou un volume-trauma qui est un volume excessivement important (Rutter *et al.*, 2011).

L'œdème pulmonaire post-opératoire est rare mais les complications pulmonaires sont sérieuses. Il est de deux types : l'œdème interstitiel se développant avant l'œdème alvéolaire. Ils entraînent une réduction du volume pulmonaire, de l'élasticité et donc de la compliance pulmonaire causant une tachypnée. L'œdème alvéolaire interfère avec le surfactant réduisant la compliance pulmonaire ce qui favorise le collapsus alvéolaire. Si l'alvéole collapsée ou remplie d'œdème reste perfusée cela entraîne l'augmentation des shunts intrapulmonaires causant une hypoxémie et dans les cas graves une hypoxie sévère et des conséquences cardiaques.

En médecine humaine, les pneumonies post-anesthésiques ou post-opératoires sont identifiables dans plusieurs entités pathologiques définies : les pneumonies acquises sous ventilation (« Ventilation Acquired Pneumonia » en anglais ; VAP) et les pneumonies acquises à l'hôpital après anesthésie (Hospital Acquired Pneumonia en anglais, HAP) (Papazian *et al.*, 2020).

La VAP est définie comme une infection du parenchyme pulmonaire chez les patients exposés à une ventilation mécanique invasive i.e. avec un tube endotrachéal depuis au moins 48h (Papazian *et al.*, 2020 ; Modi et Kovacs, 2020). L'aspiration est un facteur contribuant au développement des VAP (Modi et Kovacs, 2020).

La pneumonie par aspiration (correspondant aux VAP et HAP) est à différencier du syndrome de Mendelson (en anglais « aspiration pneumonitis ») qui est une lésion chimique des voies respiratoires dû à l'inhalation de contenu gastrique stérile pouvant advenir pendant ou après l'anesthésie. Cela entraîne une brûlure chimique de l'arbre trachéobronchique et du parenchyme pulmonaire causant une inflammation intense du parenchyme pulmonaire. Á cela peut s'ajouter une composante infectieuse mais dans un deuxième temps uniquement (Marik, 2001).

## **2. Incidence**

### *a. Chez le cheval*

Chez les chevaux, l'incidence des pneumonies post-anesthésiques est actuellement inconnue (Ribonnet *et al.*, 2022).

Dans une étude évaluant les infections, l'hyperthermie et l'utilisation d'antibiotiques en péri-opératoires à la suite d'une chirurgie de colique, 85% des chevaux ont développé une hyperthermie en post-chirurgical, 42% avaient une infection et 7% des chevaux ont présenté une pneumonie (Freeman *et al.*, 2012).

Dans une étude rétrospective monocentrique, chez 1161 chevaux soumis à une chirurgie de colique ou élective, 22,6% des complications étaient d'ordre respiratoire (Laurenza *et al.*, 2020).

Dans une étude sur 444 chevaux anesthésiés pour une arthroscopie élective sans antibioprophylaxie, 19 chevaux présentaient des complications dont 9 hyperthermies dont une pneumonie (soit 5 %) (Borg et Carmalt, 2013). Chez des chevaux placés sous anesthésie générale pour des IRM électives sans antibioprophylaxie, 0,7% des chevaux présentaient une hyperthermie post-anesthésique et 0,2% des chevaux, une pneumonie (Manning et Sampson, 2024).

Chez 324 chevaux ayant subi une castration (toutes techniques confondues), 2 soit 0,7% ont présenté une hyperthermie associée à des signes respiratoires (fréquence respiratoire augmentée ou augmentation des bruits bronchovésiculaires à l'auscultation) (Kilcoyne *et al.*, 2013).

Dans le cadre d'IRM électives, 5,6% des chevaux ont présenté une hyperthermie en post-anesthésique et 1% des chevaux avaient une pneumonie (Hoblick *et al.*, 2023). Le même ordre de grandeur était identifié dans une autre étude : chez des chevaux anesthésiés pour la réalisation de 293 IRM, 12% des cas présentaient une hyperthermie et 5% une pneumonie en post-anesthésique (Morgan *et al.*, 2023).

Selon les procédures, les pneumonies post-anesthésiques chez le cheval ont une incidence évoluant entre 0,2% et 7%.

### *b. Chez le chien*

Dans une étude multicentrique réalisée sur des chiens, l'incidence d'une pneumonie par aspiration post-anesthésique ou sédation était de 0,17% (Ovbey *et al.*, 2014).

Dans une étude sur des 11 chiens atteints de maladie du motoneurone périphérique placés sous ventilation assistée, 4 ont présentés un pneumothorax. L'incidence du pneumothorax augmente avec l'importance de l'atteinte pulmonaire préexistante et la durée de la ventilation mécanique (Rutter *et al.*, 2011).

### *c. En médecine humaine*

La fréquence des pneumonies post-anesthésiques en médecine humaine est très bien décrite avec une variation entre 0,5% et 54% (Ribonnet *et al.*, 2022) en fonction des types de chirurgies : 0,5 % à 28 % en chirurgie générale, 2 à 54% en chirurgie cardiothoracique, 0,45 à 14 % en chirurgie orthopédique et de la colonne vertébrale, et 0,6% à 27% en chirurgie de la tête et du cou (Chughtai *et al.*, 2017).

Plus précisément dans une étude sur la pneumonie avec macroaspiration chez des patients gériatriques uniquement, elle est advenue chez 1,8% des patients sous anesthésie générale, les autres complications pulmonaires avaient une incidence de 1,5% chez les patients sous anesthésie générale (Fukuda *et al.*, 2022).

En humaine, l'incidence des VAP s'étend de 9 à 68% (Camargo *et al.*, 2004), de 5 à 40% (Papazian *et al.*, 2020) et estimées à 10% des patients (Modi et Kovacs, 2020).

La prévalence des VAP augmente chez les patients atteints de cancers, les patients ayant subi des traumatismes, les patients atteints d'asthme (dû à l'augmentation du temps de ventilation), l'augmentation de l'incidence de micro-aspiration et de la colonisation bactérienne, l'altération locale et générale des mécanismes de défense ainsi qu'en cas de détresse respiratoire. L'âge n'est pas associé avec une prévalence plus importante de VAP, mais le sexe (Homme), la présence de comorbidités et la sévérité de l'atteinte y sont associés (Papazian *et al.*, 2020).

Le syndrome de Mendelson est reconnu comme étant une complication de l'anesthésie générale, avec une fréquence de 1 pour 3000 anesthésies et compte pour 10 à 30 % de la mortalité associée à une anesthésie (Marik, 2001).

## **3. Signes cliniques**

Dans une étude sur des chevaux subissant une IRM élective dont 5,6% ont présenté une hyperthermie post-anesthésique, le temps médian pour la première détection de fièvre était de 15h après l'anesthésie (Hoblick *et al.*, 2023). Dans une étude sur 113 chevaux en post-opératoire de chirurgie de colique, les animaux présentant une infection (dont une pneumonie) étaient associés à un pic d'hyperthermie supérieur à 39,2°C, le délai post-chirurgical pour atteindre le pic d'hyperthermie était de plus de 48h et l'hyperthermie durait plus de 48h (Freeman *et al.*, 2012).

Dans l'étude de Morgan *et al.*, 12 des 14 chevaux ayant développé une pneumonie post-opératoire présentaient aussi une hyperthermie. Le cheval atteint de pneumonie chez Borg et Carmalt, était aussi hypertherme.

Dans le rapport de cas de Diaz, la pneumonie par aspiration était diagnostiquée d'après les signes cliniques (toux persistante identifiée 24h après l'anesthésie sans modification des paramètres

vitaux) et l'échographie thoracique. Le lavage trachéal et la culture n'étaient pas réalisés car la réponse clinique à la thérapie antimicrobienne empirique était satisfaisante. La réalisation d'une analyse bactériologique du liquide de lavage trachéal reste cependant recommandée (Díaz *et al.*, 2022).

Dans un autre rapport de cas, le cheval est pris en charge 5 jours après une anesthésie générale pour réalisation d'une myélographie pour une pleuropneumonie post-anesthésique avec hyperthermie, jetage nasal bilatéral purulent, tachypnée et dyspnée inspiratoire, anorexie, abattement. A l'auscultation pulmonaire, les bruits broncho-vésiculaires étaient diminués ventralement et les bruits cardiaques étaient augmentés (Rainger *et al.*, 2006).

Concernant le syndrome de Mendelson, chez les chevaux, du contenu gastrique peut être visualisé dans la sonde trachéale pendant la chirurgie, ainsi qu'une hypoxémie et une hypercapnie marquées. Après la chirurgie, les muqueuses sont cyanosées, il y a des crépitements et des sifflements bilatéraux à l'auscultation pulmonaire lors du réveil, une tachycardie et une tachypnée (Monticelli et Adami, 2019).

En humaine, du liquide gastrique peut aussi être visualisé dans les sondes. Le patient peut présenter des sifflements respiratoires, une hyperthermie, une toux, une dyspnée, une cyanose des muqueuses, un œdème pulmonaire, une hypotension, une hypoxémie, une détresse respiratoire et décéder. Mais beaucoup de patient présentent uniquement une toux ou des sifflements respiratoires ainsi qu'un défaut d'oxygénation artérielle (Marik, 2001 ; Niederman et Cilloniz, 2022).

Concernant la pneumonie par aspiration, c'est une pathologie aiguë, les signes cliniques vont de symptômes discrets à sévères associés à une insuffisance respiratoire (Niederman et Cilloniz, 2022).

Les patients atteints de VAP présentent une fonction respiratoire diminuée, de l'hyperthermie, une toux productive ou éventuellement la visualisation ou la suspicion d'une aspiration (Modi et Kovacs, 2020) et des sécrétions trachéales purulentes (Papazian *et al.*, 2020). Dans une étude sur des patients atteints de VAP, une fièvre était présente dans 63,1% des cas et des sécrétions endotrachéales étaient présentes dans 57,8% des cas (Camargo *et al.*, 2004).

Les signes cliniques d'un barotrauma sont le pneumothorax, un emphysème pulmonaire interstitiel, un emphysème sous-cutané (crépitement au niveau du cou, de la tête, du thorax et de l'abdomen), un pneumopéritoine, un pneumomédiastin ou un pneumothorax, un pneumopéricarde, des kystes de tensions pulmonaires, une hyperinflation du lobe inférieur gauche et une absence des sons broncho-vésiculaires normaux unilatéralement (Ioannidis *et al.*, 2015).

Lors d'œdème pulmonaire post-opératoire en médecine humaine, les signes cliniques sont : une tachypnée, une dyspnée, un fluide rose au niveau des narines et de la bouche, une détresse respiratoire et des sons pulmonaires anormaux (Senior, 2005).

#### **4. Etiopathogénie**

Concernant les pneumonies post-anesthésiques en général, la pathogénie commence typiquement par la colonisation d'une bactérie du tractus aéro-digestif puis l'aspiration de sécrétions contaminées et la diminution des défenses de l'hôte (maladie critique, comorbidité ou médication) (Chughtai *et al.*, 2017). Parfois, l'affection est polymicrobienne notamment chez les patients à risque de pneumonie par aspiration (Chughtai *et al.*, 2017).

La ventilation mécanique est aussi supposée être une cause de pneumonie post-anesthésique chez le cheval (Ribonnet *et al.*, 2022 ; Hepworth-Warren *et al.*, 2023).

L'atélectasie est associée au développement de lésions pulmonaires et contribue potentiellement aux infections pulmonaires post-anesthésiques (Ribonnet *et al.*, 2022). En effet, en médecine humaine, le lien entre atélectasie per/postopératoire et pneumonie n'est pas avéré (Duggan et Kavanagh, 2005). Une étude après ajustement avec un modèle multivarié associait l'atélectasie avec un risque de pneumonie augmenté (OR ajusté 2,33; 95% CI: 1.24 – 4.38) (Ko *et al.*, 2023).

D'autres facteurs péri-opératoires contribuent au développement de lésions pulmonaires chez le cheval comme la contamination nosocomiale par l'équipement anesthésique (Ribonnet *et al.*, 2022). En médecine humaine, la présence de matériel invasif, la contamination de l'eau ainsi que la présence d'équipement de thérapie respiratoire sont des facteurs qui peuvent encourager l'aspiration et donc les VAP et les HAP (Sachdev et Napolitano, 2012).

De plus, l'intubation améliore les capacités des bactéries Gram - à se lier aux cellules trachéobronchiques favorisant la colonisation pulmonaire et les pneumonies post-opératoires. En effet, les lésions de muqueuses diminuent l'immunité locale ainsi que les fonctions mucociliaires. La fonction de filtre par les voies aériennes supérieures n'est plus assurée. D'autre part, les lésions de muqueuses peuvent exposer la membrane basale de l'arbre bronchial qui devient un site de fixation pour les bactéries. Cette exposition de la membrane basale entraîne aussi une stimulation de la sécrétion de mucus qui par défaut de clairance mucociliaire devient un site de fixation pour les bactéries (Díaz *et al.*, 2022 ; Hepworth-Warren *et al.*, 2023a ; Levine et Niederman, 1991).

Les agents bactériens majoritairement identifiés dans les pneumonies post-anesthésiques sont : majoritairement des Gram - et aérobies incluant : *Pseudomonas*, *Klebsiella*, des entérobactéries. La bactérie Gram + majoritairement identifiée est *Staphylococcus aureus* (Chughtai *et al.*, 2017).

D'après Papazian *et al.*, 2020, les bactéries identifiées lors de VAP sont *Pseudomonas aeruginosa*, *Escherichia coli*, *Klebsiella pneumoniae*, *Acinetobacter spp.*, et *Staphylococcus aureus*. Chez les patients, avec moins de 4 jours d'hospitalisation et un diagnostic de VAP, les bactéries identifiées appartiennent majoritairement à la flore oropharyngée résidente, alors que les VAP diagnostiqués après 5 jours d'hospitalisation et chez les patients ayant des facteurs de risque pour des pathogènes multirésistants sont plus probablement des pathogènes multirésistants. Cependant, les VAP peuvent être causés par de multiples pathogènes ce qui peut causer des difficultés thérapeutiques. Les éléments fongiques tels que *Aspergillus spp.* et *Candida* ont été identifiés. Des virus tel que l'Influenza, Virus Respiratoire Syncytiale et d'autres sont responsables de VAP. Le HSV et le Cytomégalo virus peuvent causer des pneumonies par réactivations virales.

Le risque majeur par jour est le plus grand entre le 5<sup>ème</sup> et le 9<sup>ème</sup> jours de ventilation mécanique (Papazian *et al.*, 2020). Lors des VAP, les lésions s'étendent du centre vers la périphérie (Bouhemad *et al.*, 2018).

Les pathogènes usuellement responsables des HAP sont des *Entérobactéries*, *Staphylococcus aureus*, *Pseudomonas aeruginosa* et *Acinetobacter baumannii*. L'infection est polymicrobienne dans 30 % des cas. Dans les pneumonies précoces, les pathogènes les plus identifiés sont les *S. aureus sensible à la méticilline (MSSA)*, *Streptococcus pneumoniae* et *Haemophilus influenza* (Leone *et al.*, 2018).

Les barotrauma ou volume-trauma peuvent causer un pneumomédiastin et/ou un pneumothorax. Cela a par exemple été identifié chez les patients atteints de la Covid-19 placés sous ventilation mécanique après le développement d'un syndrome de détresse respiratoire aigu (Belletti *et al.*, 2022). Les barotraumatismes peuvent aussi entraîner un emphysème sous-cutané dont l'incidence semble augmenté avec le jeune âge, le pic maximal de pression inspiratoires dans les voies respiratoires et avec le pic maximal de PEEP (Petersen et Baier, 1983).

Concernant l'œdème pulmonaire, l'étiologie suspectée est une obstruction des voies respiratoires supérieures secondairement à une paralysie laryngée unilatérale ou bilatérale (dû à une neuropathie hypoxique, à un traumatisme durant l'intubation, ou à une lésion du système nerveux central), à une hyperhémie des muqueuses nasales ou à un œdème à la suite d'une chirurgie longue avec la tête en déclive ou d'autres causes d'obstruction des voies respiratoires distalement au larynx (tube endotrachéal plié, mucus, caillot sanguin ou matériel aspiré). L'œdème pulmonaire à pression négative secondaire à une obstruction des voies respiratoires supérieures est probablement la cause la plus commune d'œdème pulmonaire peropératoire ou post-opératoire. D'autres causes d'œdème pulmonaire sont identifiées : des micro-embolismes pulmonaires, l'utilisation de xylazine chez les moutons et de carfentanil chez un cheval (Senior, 2005).

### **5. Facteurs prédisposants**

En médecine humaine pour une chirurgie générale (incluant des chirurgies digestives ou des annexes digestives), les facteurs prédisposants les plus communément identifiés de la pneumonie post-anesthésie (incluant les VAP et les HAP) sont un âge avancé, une transfusion, un diabète, un asthme chronique ou une anomalie de fonctionnement pulmonaire ou un asthme sévère (Chughtai *et al.*, 2017), une durée de la ventilation importante, un sepsis, un syndrome de détresse respiratoire aiguë, une maladie neurologique, un traumatisme, une utilisation d'antibiotiques, une transfusion de cellules rouges, une mauvaise dentition ou un réflexe tussif altéré (Niedermaier et Cilloniz, 2022).

Chez des chiens les laparotomies, les chirurgies de l'appareil respiratoire supérieur, les neurochirurgies, les thoracotomies et les endoscopies étaient significativement associées aux pneumonies par aspiration en post-anesthésie (Ovbey *et al.*, 2014).

La présence d'un mégaœsophage, un historique de maladie respiratoire ou neurologique étaient des facteurs patient-dépendants significativement associés avec le développement de pneumonie par aspiration post-anesthésique chez des chiens. Deux événements reliés à l'anesthésie étaient aussi significativement associés au développement de la pneumonie par aspiration en post-anesthésie : les régurgitations et l'administration d'hydromorphone à l'induction (Ovbey *et al.*, 2014).

L'utilisation d'inhibiteurs de pompes à protons et de bloqueurs des récepteurs à l'histamine de type -2, qui en diminuant la production d'acide, peut permettre la colonisation de l'oropharynx et du tube endotrachéal par des bactéries nosocomiales et entraîner des pneumonies associées à la ventilation (Modi et Kovacs, 2020).

Le barotrauma est augmenté chez les patients avec une atteinte pulmonaire sévère sous-jacente, notamment chez les patients atteints d'un syndrome de détresse respiratoire aiguë, d'une pneumonie par aspiration, d'une pneumonie à *P. carinii*, et à un asthme (Anzueto *et al.*, 2004 ; Ioannidis *et al.*, 2015)

Concernant le syndrome de Mendelson, chez les chevaux, il semble favorisé par la diminution du tonus du cardia et l'augmentation d'une pression intra-abdominale, ou la présence d'une distension abdominale (Monticelli et Adami, 2019).

Chez les chevaux, une association était identifiée entre les complications respiratoires et les chirurgies de colique, les durées de réveil, les durées d'anesthésie ainsi qu'une PaO<sub>2</sub> et une FiO<sub>2</sub> basse (Laurenza *et al.*, 2020).

## **6. Echographie pulmonaire (EP)**

L'atélectasie et l'œdème pulmonaire entraînent des modifications échographiques similaires à celles mises en évidence lors d'une pneumonie (Hepworth-Warren *et al.*, 2023).

La compréhension des changements sur les EP autour d'une anesthésie d'un cheval sera utile pour la détection précoce de complications pulmonaires après une anesthésie et permettra de guider la mise en place du traitement appropriée (Ribonnet *et al.*, 2022).

### *a. Post-anesthésique*

- Chez le cheval

Chez des chevaux à la suite d'une anesthésie générale majoritairement en décubitus dorsal pendant l'intervention et en décubitus latéral droit pendant le réveil :

- Les lignes-B étaient significativement plus fréquentes à 5 min et à 2h après l'anesthésie.
- Les lignes-B coalescentes étaient significativement plus fréquentes à 5 min, 3h, 4h, 6h après la fin de l'anesthésie en comparaison à avant l'anesthésie, mais toujours en nombre faible.
- En comparaison avec la région cranio-ventrale gauche, significativement plus de lignes-B étaient identifiées dans la région caudo-ventrale gauche et la région caudo-ventrale droite, et significativement moins de lignes-B étaient identifiées dans les régions cranio-dorsale gauche, cranio-dorsale droite et caudo-dorsale droite.
- En comparaison avec la région cranio-ventrale gauche, significativement moins de lignes-B coalescentes étaient identifiées dans la région caudo-ventrale gauche, cranio-dorsale gauche, caudo-dorsale gauche et caudo-dorsale droite.
- En comparaison avec la région cranio-ventrale gauche, significativement plus de « 3 lignes-B visibles spontanément entre deux côtes » étaient identifiés dans la région caudo-ventrale droite.
- En comparaison à avant l'anesthésie, le score pulmonaire total et le score pulmonaire droit étaient significativement supérieurs 2h après la fin de l'anesthésie. De plus, le score pulmonaire droit était significativement augmenté à 15 minutes, à 3h et à 4h par rapport à avant l'anesthésie.
- Le score pulmonaire droit à 2h était significativement supérieur au score pulmonaire droit à 24h après l'anesthésie.
- Il n'y avait pas de différence significative entre les scores droits et gauches (Ribonnet *et al.*, 2022).



- En combinant tous les événements anesthésiques anormaux, le score maximal était significativement inférieur chez les chevaux qui n'avaient eu aucun événement anesthésique anormal en comparaison avec les chevaux qui avaient au moins 1 événement anesthésique anormal.
- La quantité de lignes-I, lignes-B et de lignes-B coalescentes était significativement supérieure après anesthésie. Les changements disparaissent en 24h chez la majorité des chevaux.
- Le score maximal après anesthésie était statistiquement corrélé à la longueur de l'anesthésie et à la longueur totale de la procédure et était significativement augmenté en cas d'occurrence d'au moins une anomalie cardiorespiratoire au cours de l'anesthésie (Ribonnet *et al.*, 2022).

Dans une autre étude, 13 chevaux sains subissaient une anesthésie générale pour des IRM électives. Des radiographies thoraciques étaient réalisées pour l'inclusion des chevaux dans l'étude. L'étude recherchait à l'échographie des artéfacts de queues de comètes, des consolidations et des effusions pleurales.

- Il n'y avait pas de différence significative entre la médiane des scores échographiques pré-anesthésiques et post-anesthésiques. Les scores échographiques médians de droite et de gauche ne présentaient pas de différence significative entre les examens pré-anesthésiques et les examens post-anesthésiques.
- Il n'y avait pas de différence significative entre la médiane des scores échographiques du poumon déclive et du poumon non-déclive avant ou après l'anesthésie.
- Il n'y avait pas de corrélation significative entre la durée entre le moment où le cheval se lève et le moment de la réalisation de l'échographie post-anesthésique et les changements du score échographique du côté droit ou du côté gauche ou du score total.
- Il n'y avait pas de corrélation significative entre la durée de l'anesthésie et les changements du score échographique du côté droit, ni du côté gauche ni du score total (Hepworth-Warren *et al.*, 2023).

- Chez le chien

La durée de persistance des modifications échographiques varie selon les espèces dans une étude concernant des chiens, ils sont résolus dans les 3 heures après l'extubation (Lisciandro et Fosgate, 2018).

Cette même étude avance une hypothèse d'effet taille qui mènerait à moins d'atélectasie gravité-dépendante et moins de problèmes cardiorespiratoires et donc à une résolution des signes échographiques plus rapide chez les petits animaux que chez les chevaux (Lisciandro et Fosgate, 2018 ; Ribonnet *et al.*, 2022).

- En médecine humaine

Des études sur des enfants sains subissant une anesthésie générale considéraient les consolidations juxtapleurales identifiées à l'EP comme le signe le plus commun d'atélectasie, suivies par la présence de lignes-B. L'absence de lignes-A, la présence de bronchogrammes aériens, l'absence de glissement pleural et la visualisation du pouls (mouvement de la zone consolidée causée par la transmission de battements cardiaques) sont d'autres signes échographiques associés à l'atélectasie Cette étude identifiait une atélectasie majoritairement dans les zones

déclives des poumons et plutôt caudales. Les lignes-B observées dans le contexte d'une atélectasie selon Acosta *et al.*, différaient des lignes-B identifiées dans des cas d'œdème pulmonaire ou d'inflammation pulmonaire. Ils avançaient le phénomène de réverbération causé par l'air et le surfactant coincés dans le tissu collapsé comment étant à l'origine des lignes-B alors que les lignes-B plus classiques viendrait de la réverbération des ultrasons sur le septum interlobulaire épaissi par un liquide extravasculaire. Cependant, quel que soit l'origine des lignes-B, elles attestent d'une diminution de l'aération pulmonaire (Acosta *et al.*, 2014).

Une étude réalisée sur 45 patients en médecine humaine subissant une neurochirurgie élective évaluait la performance de l'EP pour détecter l'atélectasie pulmonaire post-opératoire en prenant comme gold standard le scanner thoracique. Une sensibilité de 87,7% et une spécificité de 92,1% étaient identifiées. La précision diagnostique était de 90,8 %. Chez les patients positionnés en décubitus dorsal, le score d'EP était hautement corrélé avec le volume d'atélectasie identifié au scanner thoracique (Yu *et al.*, 2016).

L'EP, en comparaison avec l'IRM, présentait une sensibilité de 88% et une spécificité de 89% ainsi qu'une précision diagnostique de 88% (Acosta *et al.*, 2014).

En comparaison avec la radiographie, à J0 post-opératoire, l'EP identifiait significativement plus de cas d'atélectasie que la radiographie (87% vs 41%). La prévalence des effusions pleurales augmentait durant la période post-opératoire mais la prévalence détectée échographiquement était supérieure à celle identifiée radiographiquement avec une prévalence de 71% le deuxième jour et 90% le troisième jour (Touw *et al.*, 2018).

#### *b. Pneumonie post-anesthésique*

- *Chez le cheval*

Dans un rapport de cas, l'EP révélait, 24h après l'anesthésie, une augmentation du nombre de queues de comètes et une discrète consolidation cranio-ventralement bilatérale, ce qui, selon les auteurs, suggérait une pneumonie (Díaz *et al.*, 2022).

Dans le rapport de cas de Rainger *et al.*, 5 jours après l'anesthésie, l'EP identifiait une effusion pleurale et des consolidations pulmonaires bilatérale dans le cadre d'une pleuropneumonie.

Concernant un cheval atteint du syndrome de Mendelson, l'EP réalisée 15 min après le réveil et 1h45 après la fin de l'anesthésie montrait des signes d'œdème pulmonaire. L'EP n'a pas été réalisée sur le deuxième cas du rapport de cas (Monticelli et Adami, 2019).

- *En médecine humaine*

Dans le cadre de pneumonies post-opératoires, les consolidations sont plus grandes que dans des cas d'atélectasie simple, et sont associées à des effusions pleurales et à des zones d'atélectasie compressive et/ou obstructive. Les bronchogrammes aériens sont aussi plus larges avec une structure en branche et dynamiques (Acosta *et al.*, 2014).

Dans une étude comparant les échographies thoraciques d'un groupe traité et d'un groupe non traité pour des complications pulmonaires post-anesthésiques, le nombre total de lignes-B et la taille des effusions pleurales ne présentaient pas de différences significatives. Le seul résultat significatif identifié concernait la moyenne du degré d'atélectasie qui était plus élevé au jour 2 chez

le groupe avec des complications pulmonaires traitées (12,8 cm<sup>2</sup>) que chez le groupe avec des complications pulmonaires non traitées (7,7 cm<sup>2</sup>). Au total, l'EP identifiait 26 complications pulmonaires post-chirurgicales traitées (soit 58%), la radiographie pulmonaire 17 (soit 38%) parmi un total de 45 complications pulmonaires post-chirurgicales traitées du jour 0 au jour 3. L'échographie identifiait aussi les complications pulmonaires post-chirurgicales pertinentes plus tôt que la radiographie (Touw *et al.*, 2018).

La sensibilité et la spécificité de l'EP sont hautes en comparaison avec celles du scanner (87,7% et 92,1%) et de celles de l'IRM (90% et 89%) (Ribonnet *et al.*, 2022). Le taux de faux négatif de l'EP était de 6,1% (Abid *et al.*, 2024).

Chez les patients gériatriques, l'EP avait une sensibilité évoluant entre 85 % et 94 % et une spécificité entre 83% et 96% pour la diagnostic d'une pneumonie (Abid *et al.*, 2024).

L'entraînement des imageurs augmente la fiabilité du diagnostic (Abid *et al.*, 2024).

La visualisation d'un bronchogramme aérien dynamique et d'une région pulmonaire consolidée présentait une sensibilité de et une spécificité de 81% pour le diagnostic de pneumonie chez les patients sous ventilation assistée (Berlet *et al.*, 2015 ; Bouhemad *et al.*, 2018). Une consolidation subpleurale au moins présentait une sensibilité de 81% et une spécificité de 41%. Cependant, les pneumonies associées à la ventilation se développent souvent dans des zones pulmonaires anormales. Les auteurs avancent donc que l'EP devrait se concentrer sur l'évolution des lésions plutôt que sur l'apparition de nouvelles lésions (Bouhemad *et al.*, 2018).

L'EP peut aussi être utilisée pour suivre la rémission des VAP et l'efficacité du traitement antibiotique, en effet, les consolidations pulmonaires vont continuer à apparaître et à s'agrandir si le traitement n'est pas adapté (Bouhemad *et al.*, 2018).

## **7. Radiographie pulmonaire**

- Chez le cheval

Des études radiographiques sur des poneys ont montré que des zones radio-opaques diffuses se développent sur le poumon au sol lors d'un décubitus latéral 20 min après l'induction c'est-à-dire après le décubitus (McDonell *et al.*, 1979 ; Nyman *et al.*, 1990). Ces zones de radio-opacité altérée sont des zones atélectasiées, avec congestion des capillaires alvéolaires, et des saignements dans la lumière alvéolaire (Nyman *et al.*, 1990).

Dans les rapports de cas de Rainger *et al.*, et Díaz *et al.*, la radiographie n'était pas utilisée pour la réalisation du diagnostic alors que sur des chiens atteints de maladie du motoneurone périphérique, le diagnostic de VAP pouvait être réalisé radiographiquement en utilisant la présence d'infiltrats pulmonaires (Rutter *et al.*, 2011).

- En médecine humaine

Après une chirurgie cardiothoracique en humaine, l'EP a détecté plus de complications pulmonaires post-opératoires et de complications pulmonaires post-opératoires cliniquement importantes que la radiographie thoracique et plus tôt (Touw *et al.*, 2018).

Seuls 43 % des patients présentant des signes radiographiques se sont révélés atteints de VAP lors de l'examen post-mortem (Sachdev et Napolitano, 2012 ; Wunderink *et al.*, 1992).

Concernant les VAP, la radiographie pulmonaire présente une sensibilité et une spécificité faible pour le diagnostic (Papazian *et al.*, 2020).

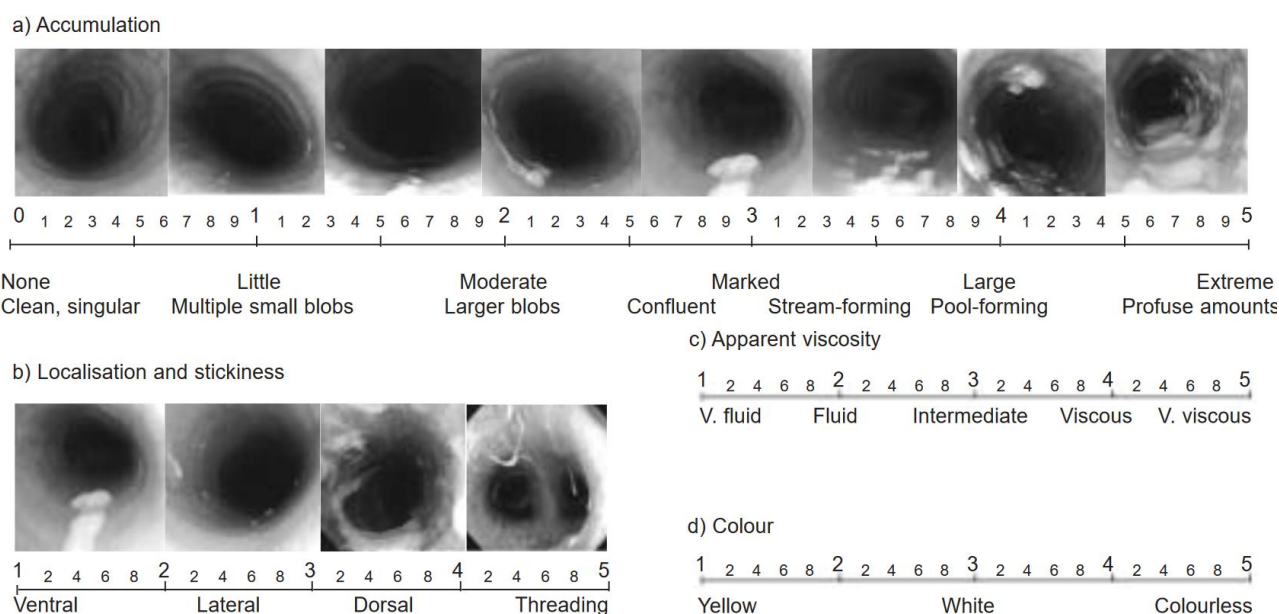
Les anomalies radiographiques lors d'un barotraumatisme à la radiographie sont la présence d'un emphysème sous-cutané (zones radio-transparentes dans les tissus périphériques), un emphysème pulmonaire interstitiel : petits kystes parenchymateux, présence d'air en périvasculaire (halo radiotransparent), filet d'air rayonnant vers le hile pulmonaire, un pneumatocele et une importante accumulation d'air dans l'espace sous pleural (Ioannidis *et al.*, 2015).

## 8. Bronchoscopie

La bronchoscopie pulmonaire a été utilisée dans une étude chez des chevaux pour qualifier l'évolution des sécrétions trachéales après une anesthésie générale. Chez tous les chevaux de l'étude, la bronchoscopie a révélé une accumulation de mucus discrète à marquée dans la trachée au niveau de l'entrée dans le thorax à 1 h après les deux épisodes anesthésiques. L'accumulation de mucus n'était plus visible à 20h, 2 jours, 3 jours et 7 jours après l'anesthésie. Le score utilisé est celui du consensus ACVIM Inflammatory Airway Disease of Horses, 2016 développé par Gerber *et al.*, (Rossi *et al.*, 2019).

Seul le score évaluant la quantité du mucus semble cliniquement intéressant étant hautement reproductible entre observateurs (Figure 9). Ce score avait une bonne corrélation avec l'inflammation neutrophilique des voies respiratoires (Gerber *et al.*, 2004).

**Figure 9 : Score endoscopique évaluant la qualité et la quantité du mucus des voies respiratoires validé par Gerber et al., 2004**



## 9. Le lavage trachéal

### a. Chez le cheval

Dans le rapport de cas de Rainger *et al.*, la cytologie du lavage trachéal, réalisée à l'admission 5 jours après la myélographie, révèle un exsudat purulent et septique marqué avec des neutrophiles

dégénérés, un large nombre de bactéries mixtes, des coques en extracellulaire et des bactéries fusiformes.

Cependant, dans le rapport de cas de Díaz *et al.*, le lavage trachéal n'a pas été réalisé.

#### *b. Chez le chien*

La VAP était diagnostiquée par une culture positive du lavage trachéal en association avec le développement d'une fièvre ou d'un autre critère clinique de réponse inflammatoire systémique chez des chiens atteints de maladie du motoneurone périphérique (Rutter *et al.*, 2011).

#### *c. En médecine humaine*

L'utilisation de l'aspiration endotrachéale pour une culture semi-quantitative est définie comme le plus pertinent pour le diagnostic des VAP (Kalil *et al.*, 2016) alors que Torres *et al.*, 2017 recommandent l'obtention d'un échantillon de l'appareil respiratoire profond (LBA, mini LBA, écouvillonnage ou aspiration endotrachéale) pour adapter la thérapie antibiotique initiale.

Cependant, le consensus de Kalil *et al.*, 2016, reconnaît que d'après les études prises en compte dans l'étude, les issues cliniques étaient similaires quelques soient les types de prélèvements obtenus (invasif vs non invasif) et si les cultures étaient quantitatives ou semi-quantitatives. Ils émettaient cependant une préférence pour les prélèvements non invasifs i.e. l'aspiration endotrachéale car les prélèvements non invasifs peuvent être réalisés plus rapidement avec moins de complications et de ressources. Les cultures semi-quantitatives peuvent aussi être réalisées plus rapidement que les cultures quantitatives en utilisant moins de ressources et nécessitant moins d'expertises laboratoires.

En utilisant comme référence l'évaluation histopathologique, la sensibilité de l'aspiration endotrachéale était de 75% (95% CI, [58%–88%]) quel que soit le niveau de croissance bactérienne à la culture, la spécificité était de 47% (95% CI, [29%–65%]) quel que soit le niveau de croissance bactérienne à la culture et de 83% (95% CI, [70%–92%]) pour une culture identifiant un niveau de croissance bactérienne supérieur ou égal à  $10^5$  UFC/mL. La valeur prédictive positive était de 61% (95% CI, [45%–76%]) quel que soit le niveau de croissance bactérienne à la culture et de 81% (95% CI, [67%-91%]) pour une culture identifiant un niveau de croissance bactérienne supérieur ou égal à  $10^5$  UFC/mL (Kalil *et al.*, 2016).

Dans le score CEPPIS utilisant l'aspiration endotrachéale pour le diagnostic des VAP, une évaluation quantitative de la culture bactériologique est prise en compte : si la culture révèle moins ou exactement  $10^4$  UCF/mL un score de 0 est attribué, si plus de  $10^4$  UFC/mL un score de 2 est attribué. Un autre score est développé à la suite d'une étude, le score VPLUS qui utilise soit une culture positive soit une culture qualitative de l'aspiration endotrachéale ce qui attribue un score de 1 (Bouhemad *et al.*, 2018).

### **10. Lavage broncho-alvéolaire (LBA)**

#### *a. Post-anesthésique*

- *Chez le cheval*

Il n'y avait pas de différences significatives dans l'évolution de la quantité de cellules totales dans les prélèvements de lavage broncho-alvéolaire réalisé 72h avant l'anesthésie, au début de l'anesthésie couché en décubitus latéral droit, à la fin de l'anesthésie couché en décubitus latéral

droit, 72h après l'anesthésie (debout) puis 168h après l'anesthésie (debout) chez 6 chevaux anesthésiés pendant 2h en décubitus latéral droit (Ito *et al.*, 2003).

Le pourcentage de neutrophiles et la concentration en protéine totale dans le liquide de LBA étaient significativement augmentés à la fin de l'anesthésie dans le poumon déclive par rapport à avant l'anesthésie. La concentration en phosphore total dans le liquide de LBA avait significativement diminuée à 72h après l'anesthésie dans le poumon déclive ( $39,8 \pm 9,1$  nmol/ml) par rapport à avant anesthésie ( $75,7 \pm 15,2$  nmol/ml). Tous les changements étaient résolus à 168h après l'anesthésie. Ces modifications étaient imputées à l'atélectasie compressive à cause du décubitus (Ito *et al.*, 2003).

Il n'y avait pas de chevaux contrôles dans l'étude donc pas d'effet du BALF lui-même. Cependant, les différents prélèvements n'étaient pas réalisés dans les mêmes bronches (Ito *et al.*, 2003).

Dans une deuxième étude, l'anesthésie générale était réalisée en décubitus dorsal pendant 1 heure sur 6 chevaux. Les chevaux ont subi des lavages broncho-alvéolaires répétés 1h, 20h, 2 jours, 3 jours et 7 jours après l'anesthésie générale. Il y avait trois groupes différents : un groupe contrôle (non anesthésié), un groupe ayant reçu médétomidine et placebo (MED) uniquement en prémédication et un groupe ayant reçu médétomidine et vatinoxan (MED+V) en prémédication.

Il n'y avait pas de différence significative entre les animaux contrôles et les chevaux anesthésiés pendant une heure donc l'augmentation des granulocytes polynucléaires neutrophiles lors de l'anesthésie est indifférenciable des LBA répétés de l'effet de l'anesthésie générale (Rossi *et al.*, 2019).

Dans une autre étude, l'évolution de la proportion des cellules dans des LBA répétés à plus de 24h d'intervalle ne montrait pas de changements significatifs. Quelques changements se traduisaient par des modifications de la proportion de lymphocytes et de macrophages, mais en restant dans les normes. Les LBA répétés à 2,5h puis 4h après le dernier jour de l'étude ne montre pas de modifications significatives du pourcentage de neutrophiles (Tee *et al.*, 2012). Cependant dans cette étude, les LBA étaient réalisés en aveugle donc pas forcément dans des bronches différentes. Une autre étude sur 16 chevaux a montré que lorsqu'on réalisait le LBA dans des bronches adjacentes du poumon ipsilatéral, il n'y avait pas d'augmentation du pourcentage de neutrophiles. Cette même étude montrait que le LBA induit dans la bronche concernée une augmentation relative et absolue du nombre de neutrophiles dans le LBA pour une durée d'au moins 48h (Sweeney *et al.*, 1994).

- En médecine humaine

Dans une étude sur 80 patients subissant une opération cardiothoracique avec mise sous bypass cardiovasculaire, un lavage bronchoalvéolaire était réalisé après l'induction de l'anesthésie et à la fin de la chirurgie. Le nombre de neutrophiles et les concentrations en interleukine-6 (IL-6), interleukine-8 (IL-8), TNF $\alpha$  et élastase augmentaient significativement dans le liquide du LBA à la fin de la chirurgie. L'augmentation du nombre de neutrophiles dans le liquide de lavage était significativement corrélée avec l'augmentation des concentrations d'IL-8 et d'élastase. La concentration en IL-8, en élastase, et l'augmentation du nombre de neutrophiles étaient corrélées de façon significative avec les rapports de PaO<sub>2</sub>/Fraction inspiré d'Oxygène (FiO<sub>2</sub>) et le shunt intrapulmonaire (Qs/ Qt). Cette corrélation significative suggérait que la réponse inflammatoire dans

les voies aériennes distales était fortement reliée à une diminution de l'oxygénation artérielle après le bypass cardiopulmonaire (Kotani *et al.*, 2000).

Dans une autre étude concernant une population de 53 patients anesthésiés pour une chirurgie cardiothoracique élective avec la mise en place d'une ventilation uni-pulmonaire, les concentrations de médiateurs pro-inflammatoires dosés dans le liquide de lavage bronchoalvéolaire immédiatement après intubation et après la chirurgie étaient augmentées (Schilling *et al.*, 2011).

- Chez le rat

Sur des rats subissant des niveaux différents de ventilation, le niveau de ventilation induisant des lésions pulmonaires entraînait une alvéolite neutrophilique précoce puis plus tardivement une alvéolite lymphocytaire suivie par une infiltration monocytaire ou macrophagique. De plus, les concentrations alvéolaires en TNF $\alpha$ , en IL-1 $\beta$  et en TGF- $\beta$ 1 étaient maximales à 6h et retournaient à la norme en 24h alors que la concentration en IL-10 restait augmentée pendant 48h. Selon les auteurs, la ventilation induisant des lésions pulmonaires généraient une réponse fibroproliférative marquée mais transitoire permettant la restauration de l'architecture pulmonaire normale sans évidence de fibrose après 7 jours et 14 jours (Curley *et al.*, 2011).

*b. Pneumonie post-anesthésique*

- En médecine humaine

Le lavage broncho-alvéolaire reste utilisé pour le diagnostic des VAP malgré les recommandations en vigueur cité dans la partie concernant Le lavage trachéal et notamment utilisé dans l'approche systémique diagnostique des VAP développée par Bouhemad *et al.*, 2018.

En utilisant comme référence l'histopathologie de plusieurs cas, la sensibilité pour l'évaluation quantitative d'un lavage bronchoalvéolaire était de 57% (95% CI, [47%–66%]), la spécificité était de 80% (95% CI, [71%–88%]) et la valeur prédictive positive était pour une évaluation quantitative supérieure à 10<sup>4</sup> UFC/mL de 77% (95% CI, [66%-85%]) (Kalil *et al.*, 2016).

- Chez la souris

Dans une étude sur une aspiration induite avec 4 composés différents du reflux gastrique (jus gastrique, pepsine, acide chlorhydrique ou acide biliaire) et sur un groupe contrôle avec de la solution saline sur des souris, le nombre de cellules épithéliales, de macrophages, de neutrophiles et de lymphocytes ainsi que les niveaux de cytokines IL-1 $\alpha$ , IL-6, TNF- $\alpha$  et TGF- $\beta$  dans le liquide de lavage broncho-alvéolaire et dans le tissu pulmonaire des groupes tests étaient significativement augmentés par rapport au groupe contrôle. L'aspiration de sels biliaires causait une augmentation plus importante en niveau de cytokines et de cellules inflammatoires que les autres composants aspirés (Fekri *et al.*, 2014).

## **11. Analyse bactériologique**

*a. Prélèvements respiratoires*

- Chez le cheval

Dans le rapport de cas de Rainger *et al.*, la culture du lavage trachéal a montré une croissance importante de *Streptococcus equi* subsp *zooepidemicus*, *Pasteurella sp*, et d'un bacille anaérobie

Gram négatif alors que le fluide pleural cultivé n'a mis en évidence que *Streptococcus equi* subsp *zooepidemicus*.

- Chez le chien

Dans une étude menée sur des chiens atteints de VAP, la culture du lavage transtrachéal identifiait *Escherichia coli* multirésistante, *Staphylococcus aureus* résistant à la méticilline, *Klebsiella pneumoniae*, et *Enterococcus spp* (Rutter *et al.*, 2011).

- En médecine humaine

Dans une autre étude, chez des patients atteints de VAP avec potentiellement une antibiothérapie en cours au moment du prélèvement (avec uniquement des aspirations trachéales), la culture identifiait *Staphylococcus aureus* (15,7%), *Pseudomonas aeruginosa* (15,7%) and *Acinetobacter baumannii* (7,3%). Treize pour cent de tous les agents isolés étaient mycotiques. Chez 18,4% des patients du groupe atteint de VAP, aucun agent n'était identifié (Camargo *et al.*, 2004).

Chez des patients diagnostiqués avec une VAP, les agents bactériens identifiés suite à un lavage bronchoalvéolaire étaient pour une pneumonie précoce (n=4): *Escherichia coli*, *Staphylococcus aureus* (MSSA) sensible à la méticilline, *Pseudomonas aeruginosa* et *Acinetobacter baumannii*; et pour une pneumonie tardive (n=21): *Pseudomonas aeruginosa* (n=10), *Acinetobacter baumannii* (n=7), multiple agents (n=2), *Klebsiella pneumoniae* (n=1), *Proteus spp* (n=1) (Carvalho *et al.*, 2004).

*b. Hémoculture en médecine humaine*

Une culture sanguine chez des patients atteints de VAP n'isolait le même agent que la culture bactérienne depuis le liquide d'aspiration endotrachéale que chez 10,5% des cas (Camargo *et al.*, 2004).

L'hémoculture des patients atteints de VAP dans l'étude de Carvalho *et al.*, 2004 n'était positive que dans un cas, ce qui confirmait l'étiologie de la pneumonie.

Le consensus de Kalil *et al.*, 2016, rappelle qu'environ 15% des patients atteints de VAP présentaient une bactériémie et que 25% des bactéries identifiées à l'hémoculture proviennent d'un autre foyer infectieux non-pulmonaire. Le consensus recommande donc une utilisation de l'hémoculture chez les patients avec un suspicion de VAP. Il y a moins de données existantes à propos des HAP mais une bactériémie associée n'est pas rare. Le consensus recommande donc aussi la réalisation d'hémoculture.

## **12. Analyse biochimique et hématologique**

*a. Chez le cheval*

Dans le rapport de cas de Rainger *et al.*, le cheval présentait une anémie modérée, une neutrophilie et une hyperfibrinogénémie alors que celui du rapport de cas de Díaz *et al.*, ne présentait pas de modifications hémato-biochimiques.

Dans une étude concernant 6 chevaux anesthésiés pendant 1 heure en décubitus dorsal et réveillés en décubitus latéral gauche, un prélèvement jugulaire était réalisé sur lequel la protéine sérique Amyloïde A (SAA) était dosée 24h avant l'anesthésie puis en post-anesthésique immédiat puis 20h, 2 jours, 3 jours et 7 jours après. La concentration en SAA montrait des variations interindividuelles marquées, avec un pic à 2 jours chez la plupart des chevaux et retour à l'intervalle



de référence en 7 jours chez tous les chevaux sauf un qui est aussi celui qui a présenté la plus haute élévation (932,9 mg/L) (Rossi *et al.*, 2019).

Deux chevaux présentaient une SAA en dessous de la limite de 20mg/L (Jacobsen *et al.*, 2006) après l'anesthésie dont la prémédication était réalisée avec de la médétomidine et un placebo. La concentration en SAA était discrètement corrélée avec le taux de neutrophiles dans le BALF dans le poumon droit, et dans le poumon gauche (Rossi *et al.*, 2019).

#### *b. En médecine humaine*

Dans une VAP, une hypoxémie, une leucocytose ou leucopénie peuvent être mise en évidence (Papazian *et al.*, 2020). La leucocytose était présente dans 68,4 % des cas (Camargo *et al.*, 2004).

Dans le cas des barotraumatismes, il peut y avoir une augmentation discrète de la pression dans les voies respiratoires, une diminution du volume tidal, des pressions artérielles non-mesurables et une pression veineuse augmentée (Ioannidis *et al.*, 2015).

### **13. Suspicion clinique et diagnostique en médecine humaine**

Les pneumonies (VAP et HAP) devraient être suspectées chez des patients avec des signes cliniques d'infections comme au moins 2 des critères suivants : néo-hyperthermie, sécrétions endotrachéales purulentes, leucocytose ou leucopénie, augmentation du volume de ventilation minute, hypoxémie et/ou nécessité augmentée de vasopresseurs pour maintenir la pression sanguine (Papazian *et al.*, 2020). Plus succinctement et en suivant les recommandations récentes de Kalil *et al.*, 2016, Modi et Kovacs, 2020 se concentre sur la présence d'un nouvel infiltrat sur les imageries du thorax, un déclin respiratoire, une fièvre et une toux productive.

Le score VPLUS a été édité après les dernières recommandations en vigueur pour identifier les VAP. Un score VPLUS supérieur ou égal à 2 identifiait une VAP avec une sensibilité de 71% et une spécificité de 69%. Ce score dépend des paramètres suivants (Figure 10) :

**Figure 10 : Description du score VPLUS (Bouhemad et al., 2018)**

Paramètres	VPLUS
Sécrétions trachéales purulentes	1
≥ des aires avec des consolidations subpleurales	1
≥ des aires avec bronchogrammes aériens dynamiques linéaires ou arborescents	2
Aspiration endotrachéale avec une culture quantitative ou qualitative positive *	1
*paramètre rajouté dans la version modifiée du score	

Les antibiotiques doivent être choisis empiriquement si le score VPLUS est supérieur ou égal à 2 en attendant le résultat de l'aspiration endotrachéale (Bouhemad *et al.*, 2018).

#### **14. Traitement**

##### *a. Chez le cheval*

Dans le rapport de cas de Díaz *et al.*, et dans celui de Rainger *et al.*, le traitement était une antibiothérapie associée à des anti-inflammatoires non stéroïdiens. Une dose de dexaméthasone était administrée et était suffisante pour améliorer l'inflammation trachéale et la toux dans le rapport de cas de Díaz *et al.*

Dans le rapport de cas de Rainger *et al.*, un drain avec une valve unidirectionnelle était placé dans l'espace pleural droit dans le 8<sup>ième</sup> EIC et 10 cm dorsalement à l'olécrane.

Concernant le traitement du syndrome de Mendelson durant l'anesthésie générale, il faut améliorer l'oxygénation en repositionnant le cheval pour faciliter le drainage passif du contenu gastrique des voies aériennes, réaliser une aspiration active par la sonde endotrachéale, modifier les stratégies de ventilation, améliorer le statut hémodynamique de la perfusion pulmonaire, et administrer des bronchodilatateurs (Monticelli et Adami, 2019).

##### *b. Chez le chien*

Tous les chiens atteints de maladie du motoneurone périphérique et de VAP placés sous ventilation mécanique étaient traités avec une thérapie antibiotique et un rinçage antiseptique de la bouche toutes les 4 à 6h. Les 4 chiens atteints de pneumonie avaient auparavant reçu une thérapie immunosuppressive (Rutter *et al.*, 2011).

##### *c. En médecine humaine*

Les traitements envisageables en médecine humaine concernant l'œdème pulmonaire en péri-anesthésique pour la restauration de la perméabilité des voies respiratoires sont l'intubation endotrachéale ou la trachéotomie. Une oxygénothérapie dans la sonde avec une sonde urinaire si possible, ainsi que la réduction des besoins en oxygène avec l'utilisation d'acépromazine, une aspiration endo-bronchiale, l'administration de furosémide et de bronchodilatateurs (clenbutérol par

exemple) sont aussi des pistes de traitement. La modification de la ventilation mécanique avec un passage en IPPV (Intermittent Positive Pressure Ventilation) ou en PEEP (Positive End Expiratory Pressure) ou en CPAP (Continuous Positive Airway Pressure) pourrait améliorer la PaO<sub>2</sub> (Senior, 2005).

D'après les recommandations de Kalil *et al.*, 2016 concernant les VAP, le choix empirique des antibiotiques doit être guidé au mieux par les pathogènes identifiés localement dans les VAP ainsi que les résistances identifiées et à défaut les études de sensibilité et de résistance peuvent être utilisées en ciblant celles du secteur géographique. Les antibiotiques empiriques utilisés doivent couvrir *Staphylococcus aureus*, *Pseudomonas aeruginosa* (bithérapie déterminée par un antibiogramme si facteurs de risques, en évitant les aminoglycosides et la colistine), et autres bacilles Gram négatifs (en évitant les aminoglycosides) avec une couverture augmentée pour les SARM (vancomycine ; linezolid), pour les *S. aureus* sensible à la *méticilline* (piperacilline-tazobactam, cefepime, levofloxacine, imipenem, or meropenem) ainsi que deux classes d'antibiotiques ciblant *P. aeruginosa* en présence de facteurs de risques (Kalil *et al.*, 2016 ; Torres *et al.*, 2017).

Un antibiogramme doit être réalisé pour le choix de l'antibiothérapie définitive (Kalil *et al.*, 2016 ; Torres *et al.*, 2017).

Concernant *Acinetobacter spp*, le traitement suggéré est à base de carbapénème ou ampicilline/sulbactam si la susceptibilité est confirmée par antibiogramme. En cas de sensibilité à des polymyxines uniquement la recommandation est d'utiliser une polymyxine en intraveineuse (colistine ou polymyxine B) avec une suggestion d'adjonction de colistine inhalée. Le rapport suggère aussi la non-utilisation de rifampicine et de tigecycline, D'autres recommandations sont formulées en cas de résistance aux carbapénèmes (Kalil *et al.*, 2016 ; Torres *et al.*, 2017).

Concernant la durée de traitement, une durée de 7 jours est recommandée à adapter en fonction de l'amélioration clinique, radiologique et des paramètres laboratoires (Kalil *et al.*, 2016 ; Torres *et al.*, 2017).

Concernant l'initiation ou l'arrêt d'un traitement antibiotique, l'utilisation de la procalcitonine, de la CRP, du Soluble Triggering Receptor Expressed on Myeloid Cells (STREM-1) n'est pas recommandé en plus des critères cliniques (Kalil *et al.*, 2016 ; Torres *et al.*, 2017).

L'utilisation du score CPIS n'est pas recommandée pour déterminer le moment adapté pour l'arrêt du traitement (Kalil *et al.*, 2016).

Dans le cas où une culture quantitative est réalisée sur un prélèvement invasif avec des seuils inférieurs aux seuils diagnostiques (LT : inférieur à 10<sup>3</sup> UFC/mL ou LBA inférieur à 10<sup>4</sup> CFU/mL), Kalil *et al.*, suggère la suspension des antibiotiques en prenant néanmoins en compte la possibilité d'une autre source d'infection, la présence d'une autre antibiothérapie préalablement au prélèvement, le degré de suspicion clinique, les signes de sepsis sévère et l'évidence d'une amélioration clinique.

## **15. Mortalité**

Le cheval du rapport de cas de Rainger *et al.*, a été euthanasié à la suite d'une détérioration de l'état général du cheval au lendemain de sa prise en charge alors que celui de Diaz *et al.*, a survécu avec

une résolution de la toux, de l'inflammation laryngé, trachéale et de la consolidation pulmonaire cranio-ventrale.

Seul 2 chiens sur 5 ayant développés une VAP ont survécu (Rutter *et al.*, 2011).

Les VAP en médecine humaine augmentent la durée d'hospitalisation en soins intensifs ainsi que la durée de la ventilation mécanique mais la mortalité est plutôt guidée par la sévérité de l'atteinte et à des causes sous-jacentes (Papazian *et al.*, 2020).

Globalement, le traitement est de plus en plus difficile dû à l'émergence des résistances des bactéries aux antibiotiques (Chughtai *et al.*, 2017).

### **16. Evolution**

Le rapport de Torres *et al.*, 2017, conseille l'utilisation de nombreux paramètres pour suivre l'évolution des patients en plus de l'évaluation clinique : température, volume de sécrétions trachéobronchiales, évaluation de la culture des sécrétions trachéo-bronchiques, évolution des radiographies thoraciques, un comptage des leucocytes, PaO<sub>2</sub> /FiO<sub>2</sub>, et l'utilisation d'au moins un score parmi les suivant : CPIS, ODIN (Organ Dysfunction and Infection System), SOFA (Sequential Organ Failure Assessment), SAPS II (Simplified Acute Physiological Score II) et APACHE II.

Concernant les évolutions médicales envisageables en routine, la CRP, la procalcitonine et le sTREM-1 pourraient devenir des marqueurs diagnostiques des VAP. Certaines recherches sont encore nécessaires avant de pouvoir les utiliser en routine (Papazian *et al.*, 2020).

Chez les chiens, un moyen alternatif pour réaliser une culture bactérienne pourraient être la réalisation d'un écouvillon oral (Sherman et Karagiannis, 2017).

Il pourrait éventuellement être envisagé le dosage de cytokines inflammatoires dans les prélèvements respiratoires (Schilling *et al.*, 2011).

Aucune de ces propositions ne sont disponibles en médecine équine.

## **B. Lésions du haut appareil respiratoire**

### **1. Obstruction des voies respiratoires hautes**

Une obstruction physique des voies respiratoires hautes peut survenir à la suite de l'extubation après une anesthésie générale. L'obstruction se produit soit au niveau du larynx dû à une dysfonction laryngée soit à un œdème des muqueuses nasales et donc épaissement soit au niveau de l'ouverture des naseaux. Ce mécanisme entraîne le développement d'un œdème pulmonaire dû à la création de fortes pression négatives intrathoracique qui associée à la réduction de volume d'air inspiré provoquerait une hypoxémie (Lukasik *et al.*, 1997).

L'utilisation de sondes nasopharyngées, nasotrachéales ou orotrachéales permettent la dilatation mécanique des voies respiratoires supérieures durant le réveil. En combinaison avec l'utilisation de phényléphrine à la dose de 0,15 mg/kg par voie intra-nasale il y avait dans l'étude de Lukasik *et al.* sur des chevaux anesthésiés en décubitus dorsal avec le nez relevé, significativement moins de chevaux nécessitant un tube nasopharyngé chez ceux recevant de la phényléphrine en comparaison avec ceux n'en recevant pas.

Cependant, les sondes précédemment citées ne permettent pas de maintenir une ouverture dans le cas d'une obstruction laryngée. De plus, s'il est mal placé il peut contribuer au développement d'un laryngospasme (Bvsc *et al.*, 1996).

Les corticoïdes ainsi que la morphine sont utilisés en humaine mais l'efficacité chez le cheval n'a pas encore été étudié (Senior, 2005).

L'utilisation de la radiographie, l'endoscopie et l'analyse des gaz sanguins peuvent être utiles pour diagnostiquer et traiter une obstruction des voies respiratoires supérieures. L'atélectasie et l'œdème pulmonaire entraînant des modifications échographiques similaires à celles mises en évidence lors d'une pneumonie (Hepworth-Warren *et al.*, 2023), l'identification des lésions trachéales ou laryngées et les commémoratifs permettent de réaliser la différence entre l'œdème pulmonaire et la pneumonie (Senior, 2005).

En médecine humaine, la mesure de la pression transmurales des capillaires pulmonaires ainsi que la mesure du taux protéique contenu dans le fluide de l'œdème sont utilisés (Senior, 2005).

### **2. Lésions trachéales et laryngées**

Dans une étude sur 444 chevaux anesthésiés pour une arthroscopie élective sans antibioprofylaxie, 19 chevaux présentaient des complications dont 9 chevaux une hyperthermie parmi lesquels 2 chevaux présentaient des signes d'infections discrètes de l'appareil respiratoire supérieur (Borg et Carmalt, 2013).

Un œdème, une hémorragie de la muqueuse laryngée et trachéale, une sténose ou perforation trachéale ont été rapporté à la suite d'une intubation endotrachéale chez les chevaux. Les lésions trachéales sont aussi associées avec le décès à la suite d'une sténose trachéale et une infection (Díaz *et al.*, 2022).

Des lésions simples peuvent aussi advenir : des lésions laryngées ont été rapportées chez 35/38 chevaux intubés pour des interventions de routines, 92% ont présenté des ecchymoses focales et modérées de le muqueuse laryngée s'étant amélioré 24h après extubation sans intervention (Heath *et al.*, 1989).

Des lésions trachéales ont aussi été identifiées chez 89% des chevaux de l'étude 1 heure après l'extubation, 30/35 chevaux présentaient des plaques érythémateuses couvertes de mucus dans la trachée. Après 24h, de discrètes plaques de rougeurs et d'œdèmes persistaient dans la région trachéale. Quatre chevaux avaient des lésions trachéales jugées discrètes (Heath *et al.*, 1989).

La nécrose de la trachée est due à une réduction de perfusion de la muqueuse trachéale (Díaz *et al.*, 2022).

Bien qu'aucune étude n'ait évalué les conséquences de la réintubation, le degré de difficulté de placement du tube n'a pas été associé avec une augmentation de lésions laryngées et trachéales (Heath *et al.*, 1989).

Un cas rapporte des lésions trachéales et une pleuropneumonie conduisant au décès d'un cheval après un scanner de tête et une myélographie. L'auteur explique ces lésions par les mouvements d'extension et de flexion de la nuque durant la myélographie (Díaz *et al.*, 2022 ; Rainger *et al.*, 2006).

Un jument anesthésiée pour une myélographie a développé des lésions laryngées et trachéales secondaires à l'intubation puis une pneumonie. Les mouvements du tube endotrachéal étaient considérés comme la cause à l'origine des lésions trachéales étant donné la localisation, la symétrie et l'extension des lésions. Cependant, le gonflement du ballonnet ou son surgonflage a potentiellement joué un rôle (Díaz *et al.*, 2022). Dans le but d'éviter les lésions trachéales induites par le mouvement du tube endotrachéal à ballonnet l'animal aurait pu : être débranché de la machine et le ballonnet dégonflé lors de l'élévation du cheval, des flexions et des extensions de la tête. Le maintien de l'anesthésie générale aurait aussi pu être réalisé par voie intraveineuse (Díaz *et al.*, 2022).

Il y a plusieurs causes de dommages trachéaux incluant : l'utilisation de tube endotrachéaux large, le surgonflage du ballonnet, la position du ballonnet proche de l'entrée du thorax, les changements de position de la tête du cheval avec le ballonnet gonflé ainsi que les blessures chimiques (Díaz *et al.*, 2022).

Une étude évaluait les effets de deux types de tubes endotrachéaux sur les traumatismes trachéaux. Quatre-vingt-quinze pourcents des chevaux intubés avec un tube endotrachéal à ballonnet présentaient des lésions trachéales. Ces lésions étaient majoritairement de 1 à 1,5 cm<sup>2</sup> sur la partie ventrale de la trachée, alors que les lésions sur les parties dorsales et latérales de la trachée était rarement rapporté (Díaz *et al.*, 2022 ; Heath *et al.*, 1989). De plus larges lésions (entre 10 et 15 cm) était identifié au niveau du ballonnet du tube endotrachéal. L'utilisation de tubes endotrachéaux sans ballonnet était associée à la présence de dommages trachéaux chez 83% des chevaux et laryngés chez 100% des chevaux (Díaz *et al.*, 2022 ; Heath *et al.*, 1989).

Dans une étude qui utilisait des tubes en silicone similaire au rapport de cas de Díaz *et al.*, évaluait la relation entre les dommages trachéaux et les pressions à l'intérieur du ballonnet et rapportait une atténuation discrète de l'épithélium et une érosion comme la lésion trachéale la plus commune pour des ballonnets gonflés avec des pressions variant entre 80 et 100 cm H<sub>2</sub>O et des lésions plus importantes avec des pressions supérieurs à 120 cm H<sub>2</sub>O (Díaz *et al.*, 2022 ; Touzot-Jourde *et al.*, 2005).

Chez les chiens, la flexion et l'hyperextension du cou entraînent des mouvements du tube endotrachéal dans la trachée jusqu'à 4 espaces vertébraux. De plus, une extension du cou entraîne une augmentation de la longueur de la trachée et une diminution de la taille de l'axe transversal ce qui augmente les contraintes entre la muqueuse trachéale et le ballonnet. Une intubation endobronchiale, des dommages laryngés et trachéaux peuvent aussi advenir à cause des forces de cisaillement entre la muqueuse trachéale et les parois du ballonnet gonflé (Díaz *et al.*, 2022).

Dans une étude en médecine humaine, des mouvements du tube endotrachéal sont décrits durant le positionnement de la tête et du cou du patient (Díaz *et al.*, 2022 ; Tailleux *et al.*, 2016 ; Yap *et al.*, 1994). En effet, chez 50 patients humains ASA 1 subissant une anesthésie générale, une flexion à 30° depuis la position neutre de la tête a fait bouger le bout du tube endotrachéal de 5,5 mm en moyenne en direction de la carène. Une extension de 30° a éloigné le bout du tube d'une moyenne de 6,3 mm de la carène (Yap *et al.*, 1994).





## Deuxième partie : étude expérimentale

---

### 1. Introduction

Les pneumonies post-anesthésiques chez le cheval semblent être des complications rares. Cependant, il existe des évidences d'effets de l'anesthésie générale sur l'appareil respiratoire tels que des modifications échographiques ainsi que des lésions ou des inflammations des voies respiratoires sans conséquence clinique majeures fréquentes. L'atélectasie compressive, la ventilation assistée, les lésions liées à l'intubation ainsi que les phénomènes aspiratifs peuvent être à l'origine de l'inflammation des voies respiratoires.

Cette étude vise à évaluer, lors d'anesthésie de convenance, les conséquences d'une anesthésie générale avec ventilation contrôlée sur l'appareil respiratoire du cheval pour en caractériser l'évolution normale et pouvoir ainsi mieux diagnostiquer une pneumonie post-anesthésie.

On pose comme hypothèse que l'anesthésie générale induit une inflammation localisée des voies respiratoires inférieures n'entraînant pas de conséquences majeures (pneumonie).

Les objectifs sont donc d'évaluer les effets d'une anesthésie générale avec ventilation contrôlée sur l'appareil respiratoire lors de chirurgies électives chez des chevaux sains : effets sur les marqueurs sanguins de l'inflammation, effets sur le score de mucus à l'endoscopie trachéale, effets sur les examens cytologiques et bactériologiques des liquides de lavage trachéal, effets sur les examens d'imagerie pulmonaire (échographie et radiographie).

### 2. Matériels et méthodes

Cette étude est prospective et descriptive à visée quantitative.

#### A. Population des chevaux

Les chevaux inclus dans l'étude devaient être pris en charge pour une chirurgie élective après obtention du consentement des propriétaires pour la réalisation des examens complémentaires nécessaires à la réalisation de l'étude. Les données suivantes étaient récoltées : âge, poids, sexe, race, type de chirurgie, durée de l'anesthésie, du réveil, du type de décubitus pendant l'anesthésie et pendant le réveil, augmentation de la PEEP supérieure à 5 mm de Hg, réalisation de manœuvre de recrutement pendant la chirurgie. Les chevaux étaient surveillés toutes les deux heures en pré-anesthésique et en post-anesthésique.

Les tests pré-anesthésiques de routine (examen clinique complet, ECG, biochimie (créatinine kinase, créatininémie, fibrinogénémie, concentration en solides totaux sériques), numération-formule sanguine, test au sac) ont été réalisés et sont tous favorables à la réalisation de la chirurgie élective.

Les différents examens ont été réalisés avant la chirurgie, au réveil (environ deux heures après la fin de la chirurgie), et 24h après l'anesthésie (Tableau 5)

Certains examens n'ont pas pu être réalisés sur tous les chevaux. En l'absence de précision l'échantillon est de 11 chevaux.

Cette étude prospective a été approuvée par un comité d'éthique. Le numéro du dossier est 2020-01-13.

**Tableau 5 : Description des examens complémentaires réalisés au cours de l'étude**

	Pré-anesthésique = T0	Réveil = T1	24 heures après l'anesthésie =T2
Examen clinique complet (jetage, toux, hyperthermie)	<input checked="" type="checkbox"/>		<input checked="" type="checkbox"/> n=10
Test de respiration forcée (avec un test au sac)	<input checked="" type="checkbox"/>		<input checked="" type="checkbox"/>
Numération Formule Sanguine	<input checked="" type="checkbox"/>		<input checked="" type="checkbox"/> n=10
Fibrinogénémie	<input checked="" type="checkbox"/>		<input checked="" type="checkbox"/> n=8
Radiographiques thoraciques droites et gauches de profils	<input checked="" type="checkbox"/> n=10		<input checked="" type="checkbox"/> n=10
Echographie pulmonaire	<input checked="" type="checkbox"/>	<input checked="" type="checkbox"/>	<input checked="" type="checkbox"/>
Lavage trachéal : comptage cellulaire, cytologie et analyse bactériologique	<input checked="" type="checkbox"/>		<input checked="" type="checkbox"/>
Evaluation du mucus trachéal	<input checked="" type="checkbox"/>		<input checked="" type="checkbox"/>

## B. Anesthésie générale

Les chevaux ont reçu de la pénicilline procainé (DEPOCILLINE ND) en intra-musculaire à la dose de 22 000 UI/kg, de la flunixin méglumine en intra-veineux (CRONYXIN ND) à la dose de 1,1 mg/kg et un sérum antitétanique par voie sous cutanée musculaire en pré-anesthésique.

L'anesthésie générale a été réalisée de manière usuelle en médecine équine avec une induction réalisée avec de la kétamine (KETAMIDOR ND) à la dose de 2,4 mg/kg et du diazépam (DIAZEPAM ND) à la dose de 0,05 mg/kg après une sédation avec de la détomidine (SEDOMIDINE NDV) à la dose de 10 µg/kg et de la morphine (MORPHINE ND) à la dose de 0,1 mg/kg.

Après l'induction, le cheval est intubé avec une sonde trachéale adaptée et le ballonnet est gonflé. Le cheval est ensuite placé sur la table et connecté à la machine d'anesthésie (TAFONIUS LARGE ANIMAL VENTILATOR NDV). Le maintien de la narcose est réalisé avec de l'isoflurane. La ventilation est contrôlée. Une anesthésie balancée et des vasopresseurs sont mis en place au besoin.

La pression en fin d'expiration est maintenue constamment à 5 mmHg, et la pression maximale en inspiration est limitée à 35 mmHg en début d'anesthésie et adaptée ensuite en fonction de la ventilation du cheval.

Le décubitus du réveil est tiré au sort.

## C. Echographies pulmonaires

Concernant l'EP, la classification suivante a été utilisée.

a. *Chaque hémithorax a été divisé en trois parties :*

- Région crâniale : du 1<sup>ier</sup> au 6<sup>ième</sup> EIC inclus
- Région moyenne : du 7<sup>ième</sup> au 11<sup>ième</sup> EIC inclus
- Région caudale : du 12<sup>ième</sup> au 17<sup>ième</sup> EIC inclus

b. *Pour chaque espace intercostal (EIC), un score lui a été attribué en fonction de la quantité de queue de comète présente :*

	Score
0 queue de comète	0
1 queue de comète	1
2-3 queues de comète	2
Queues de comètes coalescentes	3

c. *Somme des scores des EIC de chaque région.*

La somme des scores des EIC de chaque région donne un score échographique par région (crâniale, moyenne et caudale). Un hémithorax est donc décrit par 3 scores.

Les effusions pleurales et les consolidations étaient aussi identifiées et décrites par leur taille en cm et leur position dans chaque espace intercostal.

Les scores échographiques sont des variables quantitatives. Ces classes sont « 0 queue de comète », « 1 queue de comète », « 2-3 queues de comète » et « queue de comète coalescentes ». Ces différentes classes sont ordonnées par gravité ce qui donne le score. Les scores échographiques sont réalisés sur les mêmes chevaux à trois moments différents (T0, T1 et T2). Il y a donc 3 groupes de scores et ces scores sont appariés.

#### D. Radiographies thoraciques

Comme usuellement en médecine équine, les radiographies thoraciques sont uniquement des vues latéro-latérales. Selon la taille du cheval, chaque hémithorax était reconstitué avec deux ou quatre radiographies. Tous les hémithorax n'étaient pas complets.

Pour réaliser la radiographie du poumon droit, la cassette est placée sur la droite du cheval.

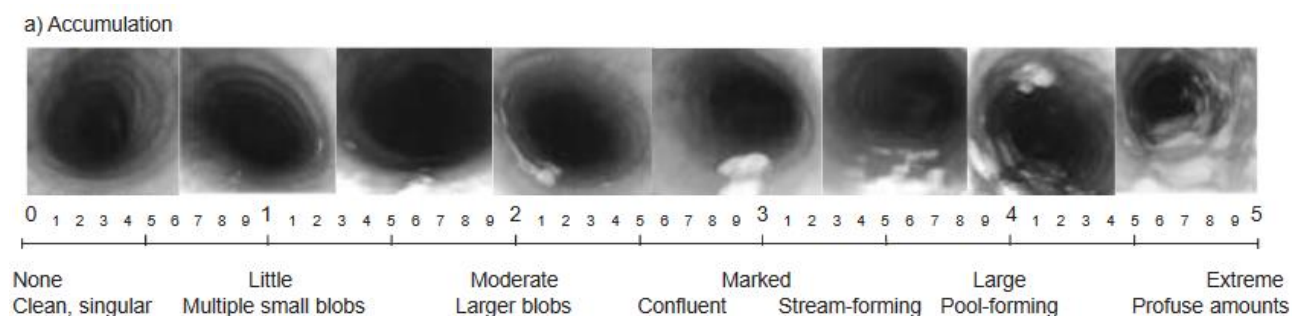
Les radiographies étaient évaluées par un Maître de Conférence, diplômé du Collège Européen d'Imagerie Vétérinaire Diagnostique (ECDVI) qui n'avait pas connaissance de la chronologie des radiographies.

Les opacifications bronchiques, alvéolaires, interstitielles et vasculaires étaient évaluées pour chaque hémithorax de chaque cheval. Chaque hémithorax était évalué en donnant une note 0 (absent), 1 (discret) ou 2 (marqué) ou 3 (sévère) pour chaque type d'opacification en fonction de sa présence.

#### E. Score de mucus trachéal

Le score de mucus a été obtenu par observation lors de l'endoscopie trachéale utilisant le score suivant (Figure 11) :

**Figure 11 : Valeur de référence du score de mucus (Gerber *et al.*, 2004).**



#### F. Le lavage trachéal

Le lavage trachéal a été réalisé par voie transendoscopique, avec instillation de 20 ml de NaCl 0,9% qui a permis de réaliser un examen cytologique et un examen bactériologique : identification au Maldi-Tof et comptage des UFC/ mL après mise en culture.

Les analyses cytologiques ont été réalisées par un laboratoire extérieur (Vetodiag), les analyses bactériologiques ont été réalisées par le Biopôle de l'EnvA.

## **G. Analyses statistiques**

La taille de l'échantillon a été établie pour la détection d'une inflammation dans le lavage trachéal. Pour détecter l'augmentation du taux de neutrophiles de 20 % à 80 % avec une probabilité de 95 % et une puissance désirée de 0,8, l'échantillon nécessaire est de 11 individus.

L'étude de la répartition normale des variables était attestée par l'utilisation du test de Shapiro-Wilk.

L'acquisition des valeurs des différents paramètres en pré-anesthésique et en post-anesthésique est réalisé sur les même chevaux. Les valeurs obtenues sont donc appariées. Le test statistique utilisé est le test de T Student pour données appariées si la distribution des données est normale et le Test des rangs signés de Wilcoxon pour échantillons appariés si la distribution n'est pas normale.

Concernant les analyses bactériologiques, les tests de McNemar (utilisé comme test de Chi2 avec données appariées) et exact de Fisher (utilisé comme test de Chi2 pour données appariées et sur un petit échantillon) ont été utilisés.

## **3. Résultats**

### **A. Population**

Onze chevaux ont été inclus dans l'étude entre mars 2020 et octobre 2023.

L'âge variait entre 1 et 15 ans. Les chevaux étaient 9 mâles et 2 hongres.

Les races sont variées (5 Selle-Français, 2 Poneys Français de Selle, 1 Trotteur Français, 1 Frison, 1 Pure Race Espagnol, 1 New Forest).

Le poids est variable (entre 320 et 624 kg), le poids moyen est de 495 kg.

### **B. Les chirurgies électives**

Les chirurgies électives ont consisté en 9 castrations inguinales en décubitus dorsal, 1 arthroscopie en décubitus latéral gauche et 1 arthroscopie en décubitus dorsal.

### **C. Le déroulé de l'anesthésie (n=7)**

Les informations concernant le déroulé de l'anesthésie sont disponibles pour 7 chevaux.

Le décubitus de réveil a été tiré au sort, ce qui a donné 6 réveils en décubitus droit et 5 réveils en décubitus gauche.

Le réveil du cheval ayant subi l'arthroscopie en décubitus latéral gauche a été réalisé en décubitus latéral gauche.

La durée moyenne des anesthésies était de 126 min, et la durée moyenne du réveil était de 66 min.

Deux chevaux ont subi une manœuvre de recrutement et trois chevaux avaient à un moment pendant l'anesthésie une PEEP > 5 mm de Hg.

#### **D. Traitements post-opératoires (n=10)**

L'antibioprophylaxie a été maintenue pendant un seul jour chez deux chevaux, pendant 2 jours chez 7 chevaux et pendant 3 jours chez un seul cheval.

#### **E. Examen clinique**

Parmi les 11 chevaux en pré-anesthésique, 4 présentaient un jetage séreux, 1 présentait un jetage muqueux, 6 chevaux ne présentaient pas de jetage. Un cheval a présenté une hyperthermie isolée en pré-anesthésique. Un cheval présentait un ulcère à l'œil gauche en pré-anesthésique.

En post-anesthésique, 2 chevaux présentaient un jetage séreux, 7 chevaux ne présentaient pas de jetage. L'information manque pour deux chevaux.

Les 2 chevaux présentant un jetage en post-anesthésique en présentaient déjà en pré-anesthésique.

Aucun cheval ne présentait de toux ou d'hyperthermie en post-anesthésique.

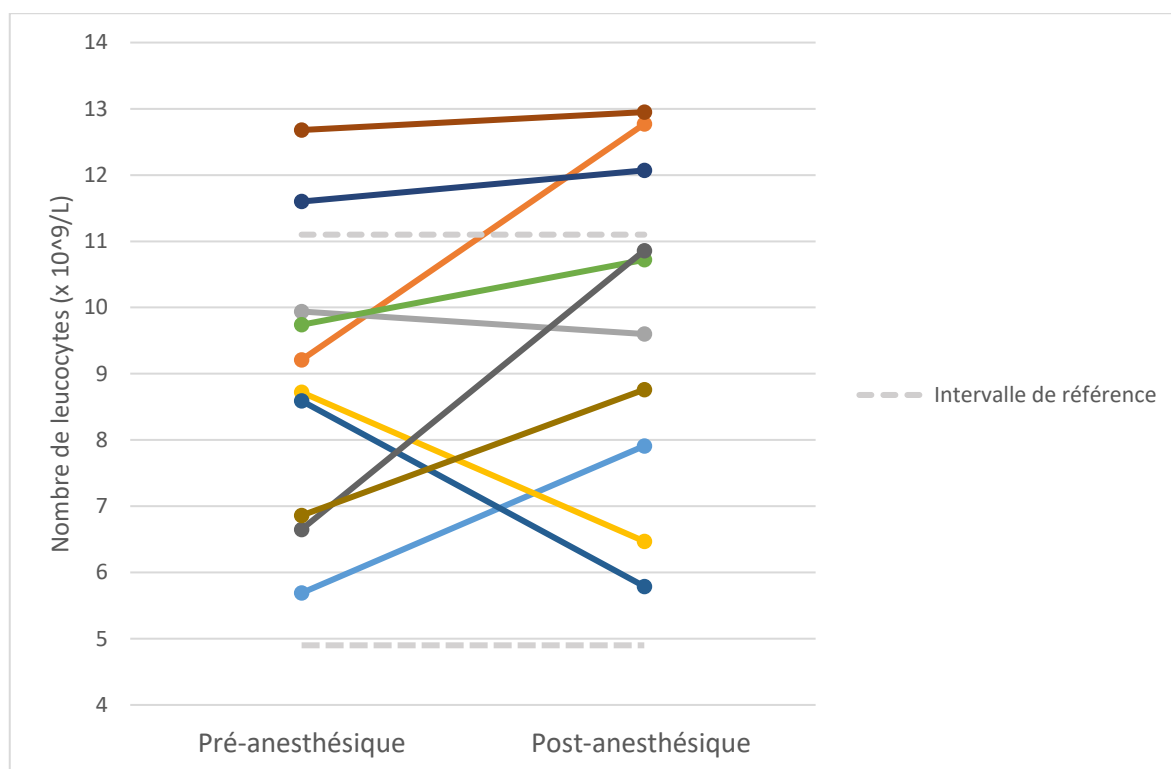
Un cheval présentait une augmentation du temps de récupération lors du test de respiration forcée (test au sac) en post-anesthésique.

Deux chevaux ont présenté des symptômes de colique en post-anesthésique à T2. Un cheval a présenté un ralentissement de transit le lendemain de la chirurgie. Deux chevaux ont présenté un discret œdème scrotal à la suite de la chirurgie. Un cheval présentait un ulcère ainsi qu'une endothélite sur l'œil gauche à la suite de la chirurgie. Un cheval a subi une castration inguinale dans un contexte de suspicion d'hernie inguinale auto-résolue avant l'admission du cheval.

## F. Analyse hématologique et biochimique

### 1. Numération formule sanguine

Figure 12 : Evolution du comptage leucocytaire (n=10)



La Figure 12 présente l'évolution du comptage leucocytaire chez 10 chevaux de l'étude en T0 et T2.

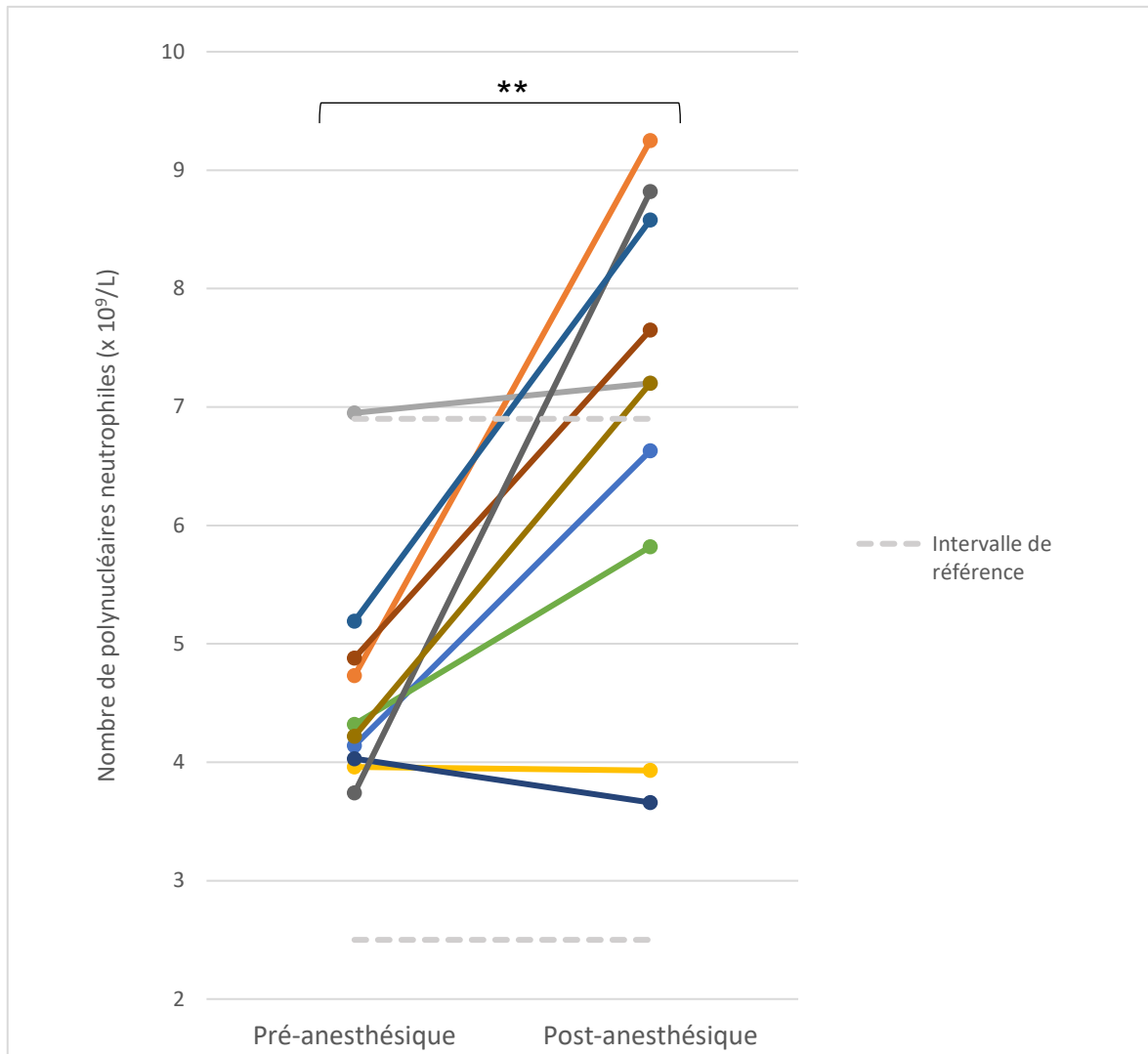
L'intervalle de référence des leucocytes est de 4,90 à 11,10x10<sup>9</sup> cellules /L.

Deux chevaux présentaient une discrète leucocytose en pré-anesthésique. Trois chevaux présentaient une discrète leucocytose en post-anesthésique. Deux chevaux présentaient une discrète leucocytose en pré-anesthésique et en post-anesthésique.

La moyenne du comptage leucocytaire en pré-anesthésique ( $9,0 \pm 2,2 \times 10^9$  cellules/L) n'était pas significativement différente de la moyenne du comptage leucocytaire en post-anesthésique ( $9,8 \pm 2,5 \times 10^9$  cellules/L) (p-value= 0,28).



**Figure 13 : Evolution du comptage neutrophilique (n=10)**



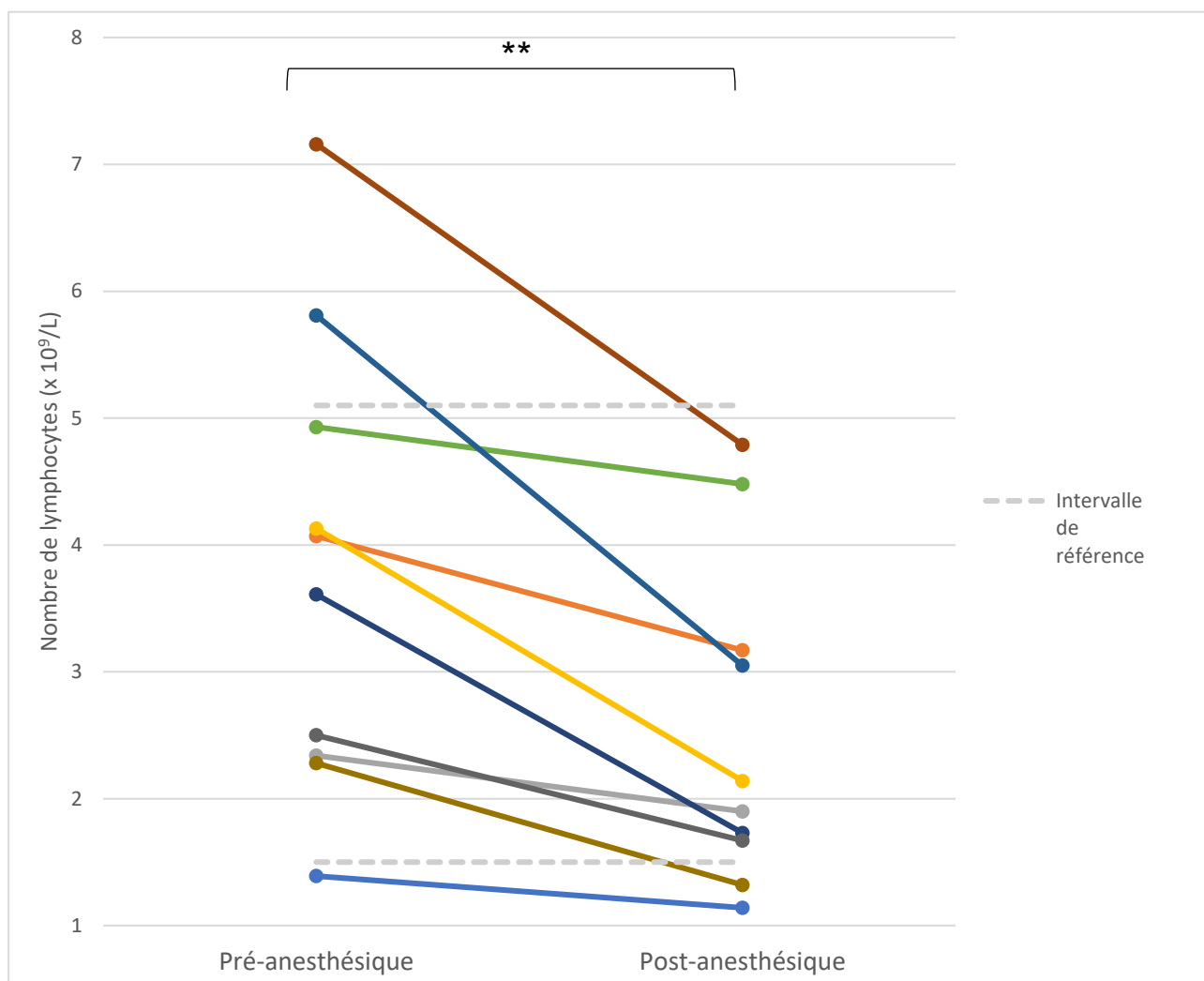
La Figure 13 présente l'évolution du comptage neutrophilique chez 10 chevaux de l'étude en T0 et T2.

L'intervalle de référence des neutrophiles est de 2,50 à 6,90 x10<sup>9</sup> cellules /L.

Un cheval présentait une discrète neutrophilie en pré-anesthésique sans virage à gauche. En post-anesthésique, 6 chevaux présentaient un discrète neutrophilie et 2 chevaux présentaient un virage à gauche. Un seul cheval présentait une discrète neutrophilie avec un virage à gauche. Un cheval présentait une discrète neutrophilie en pré-anesthésique et en post-anesthésique.

La moyenne du comptage neutrophilique en post-anesthésique ( $6,9 \pm 1,9 \times 10^9$  cellules /L) était significativement supérieure à la moyenne du comptage neutrophilique en pré-anesthésique ( $4,6 \pm 0,9 \times 10^9$  cellules /L) (p-value = 0,01).

Figure 14 : Evolution du comptage lymphocytaire (n=10)



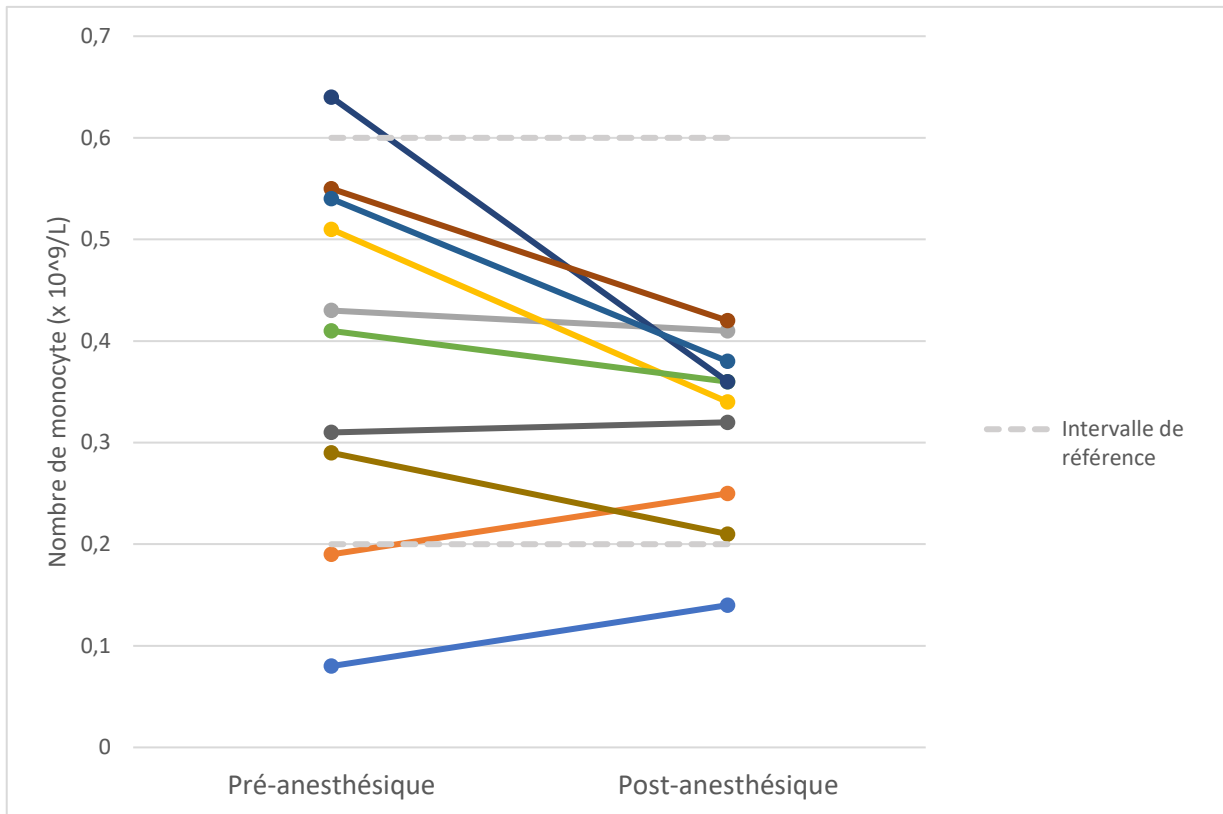
La Figure 14 présente l'évolution du comptage lymphocytaire chez 10 chevaux de l'étude en T0 et T2.

L'intervalle de référence des lymphocytes est de 1,50 à 5,10 x10<sup>9</sup> cellules/L.

Un cheval présentait une discrète lymphopénie en pré-anesthésique. Deux chevaux présentaient une discrète lymphocytose en pré-anesthésique. Deux chevaux présentaient une lymphopénie en post-anesthésique.

La moyenne du comptage lymphocytaire en post-anesthésique ( $2,5 \pm 1,3 \times 10^9$  cellules /L) était significativement inférieure à la moyenne du comptage lymphocytaire en pré-anesthésique ( $3,8 \pm 1,8 \times 10^9$  cellules /L) (p-value = 0,001).

**Figure 15 : Evolution du comptage monocytaire (n=10)**



La Figure 15 présente l'évolution du comptage monocytaire chez 10 chevaux de l'étude en T0 et T2

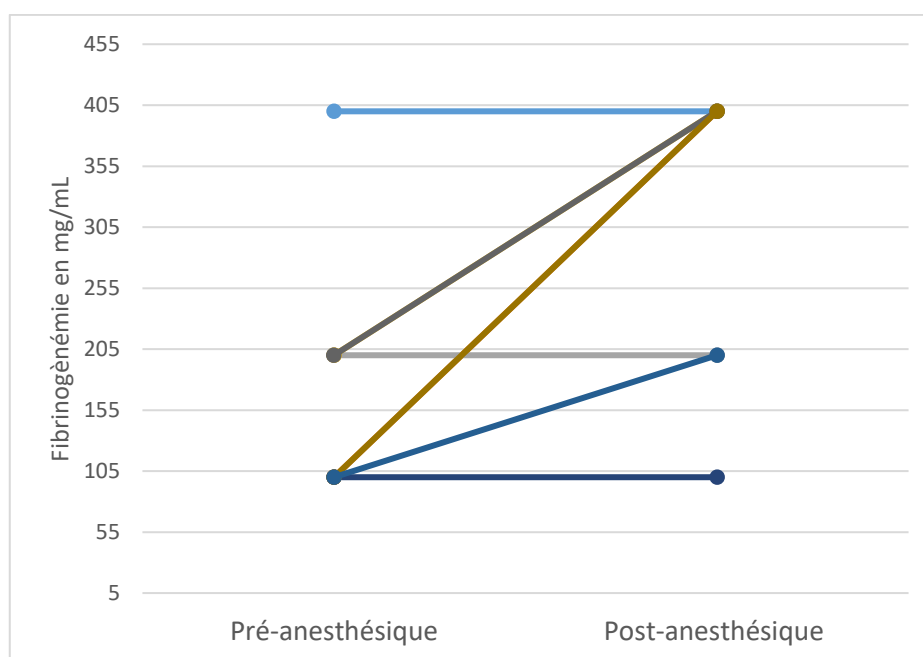
L'intervalle de référence des monocytes est de 0,2 à 0,60 x10<sup>9</sup> cellules/L.

Un cheval présentait un discrète monocytose et deux chevaux une discrète monopénie en pré-anesthésique. Un cheval présentait une monopénie en post-anesthésique et en présentait déjà une en pré-anesthésique.

La moyenne du comptage monocytaire en pré-anesthésique ( $0,40 \pm 0,18 \times 10^9$  cellules /L) n'était pas significativement différente de la moyenne du comptage monocytaire post-anesthésique ( $0,32 \pm 0,09 \times 10^9$  cellules /L) (p-value = 0,06).

## 2. Evolution de la fibrinogénémie

Figure 16 : Evolution de la fibrinogénémie (n=8)



La Figure 16 présente l'évolution de la fibrinogénémie chez 8 chevaux de l'étude en pré-anesthésique et post-anesthésique

Le dosage du fibrinogène pré-anesthésique et post-anesthésique était dans la norme usuelle (<400 mg/L).

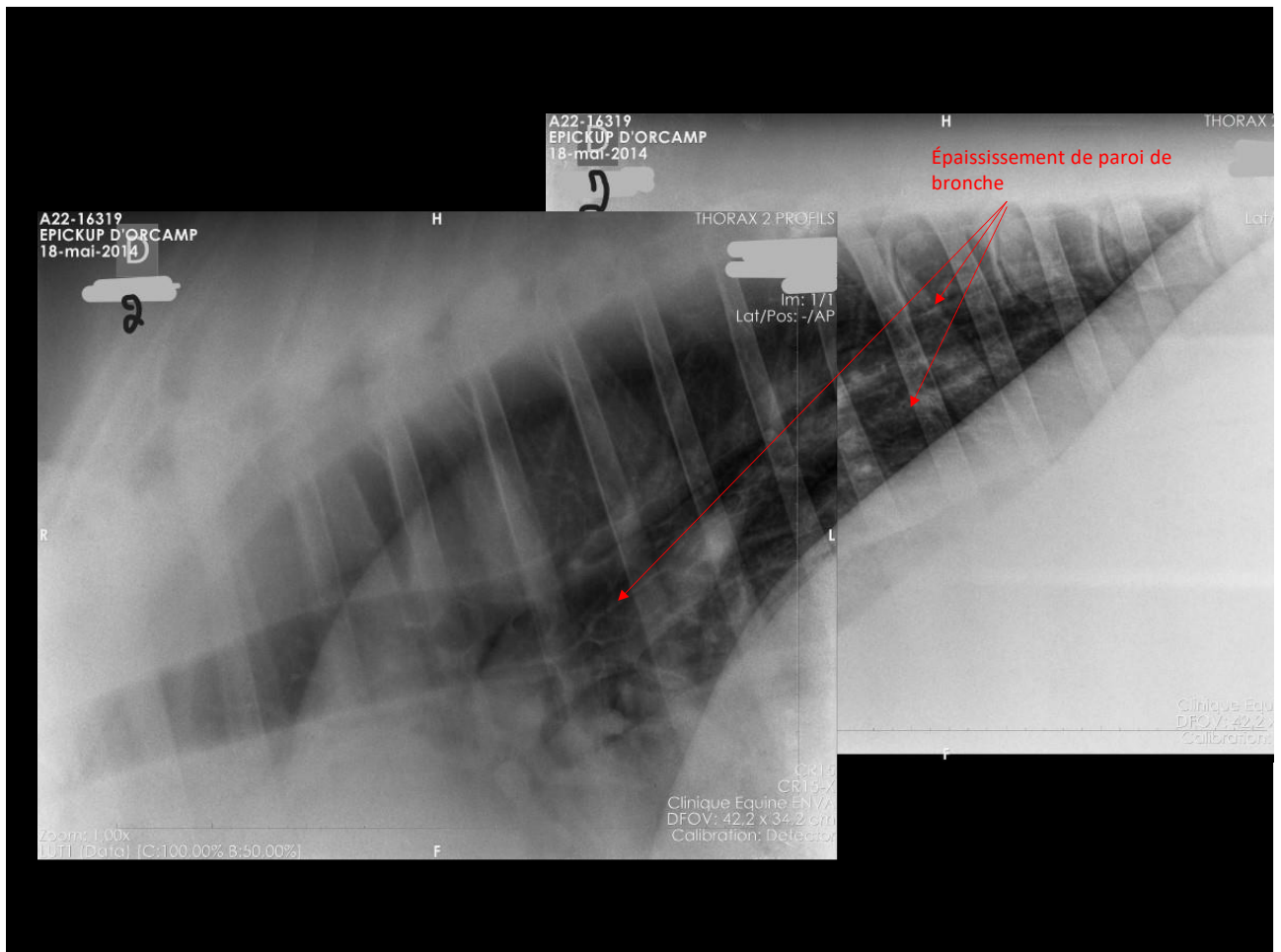
Dans notre échantillon, la médiane de la fibrinogénémie en post-anesthésique (400 mg/mL) n'était pas significativement différente de la médiane de la fibrinogénémie en pré-anesthésique (150 mg/L) (p-value= 0,06).

## G. Radiographies pulmonaires (n=10)

### 1. Description des résultats

L'opacification identifiée sur les radiographies pulmonaires était majoritairement interstitielle. Seul un cheval présentait une note de 1 concernant l'opacification bronchique sur un seul hémithorax en pré-anesthésique (Figure 17).

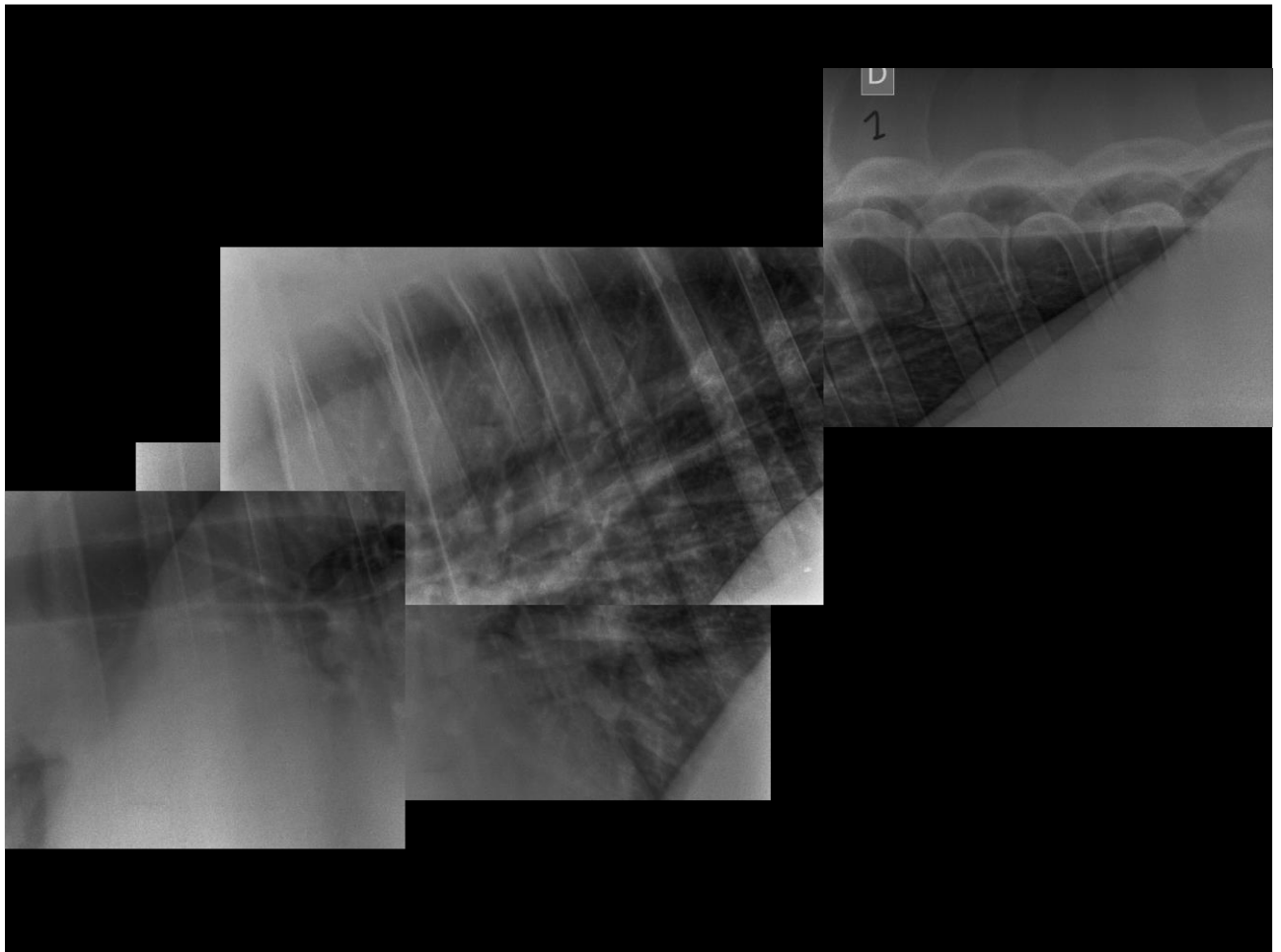
**Figure 17 : Radiographie pulmonaire droite ayant reçu le score 1/3 concernant l'opacification bronchique**



Concernant l'opacification interstitielle :

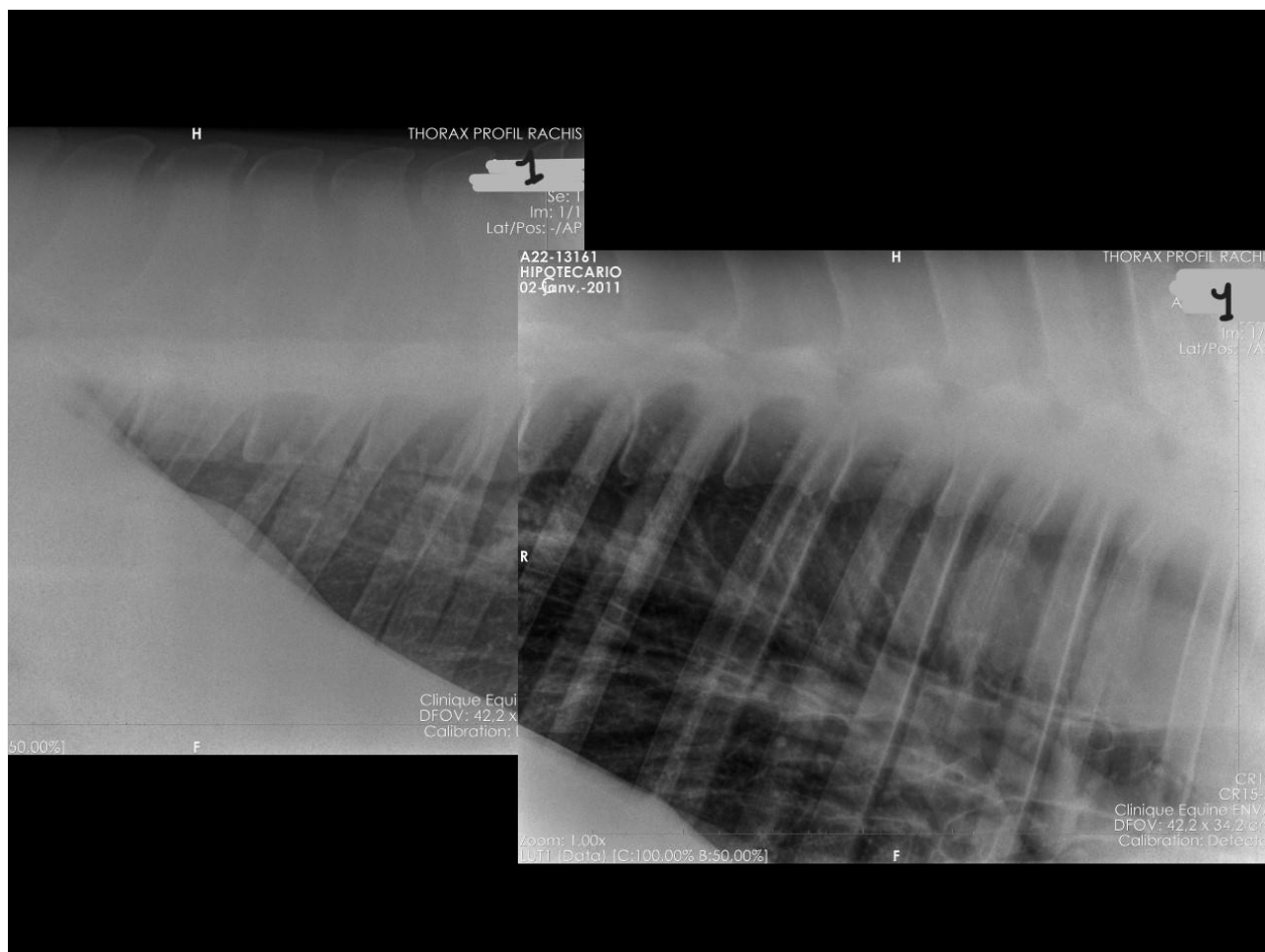
- 24 hémithorax présentait un score de 0 (Figure 18). Il y avait autant de score de 0 identifié en pré-anesthésique (12) qu'en post-anesthésique (12).

**Figure 18 : Radiographie pulmonaire droite ayant reçu le score de 0/3**



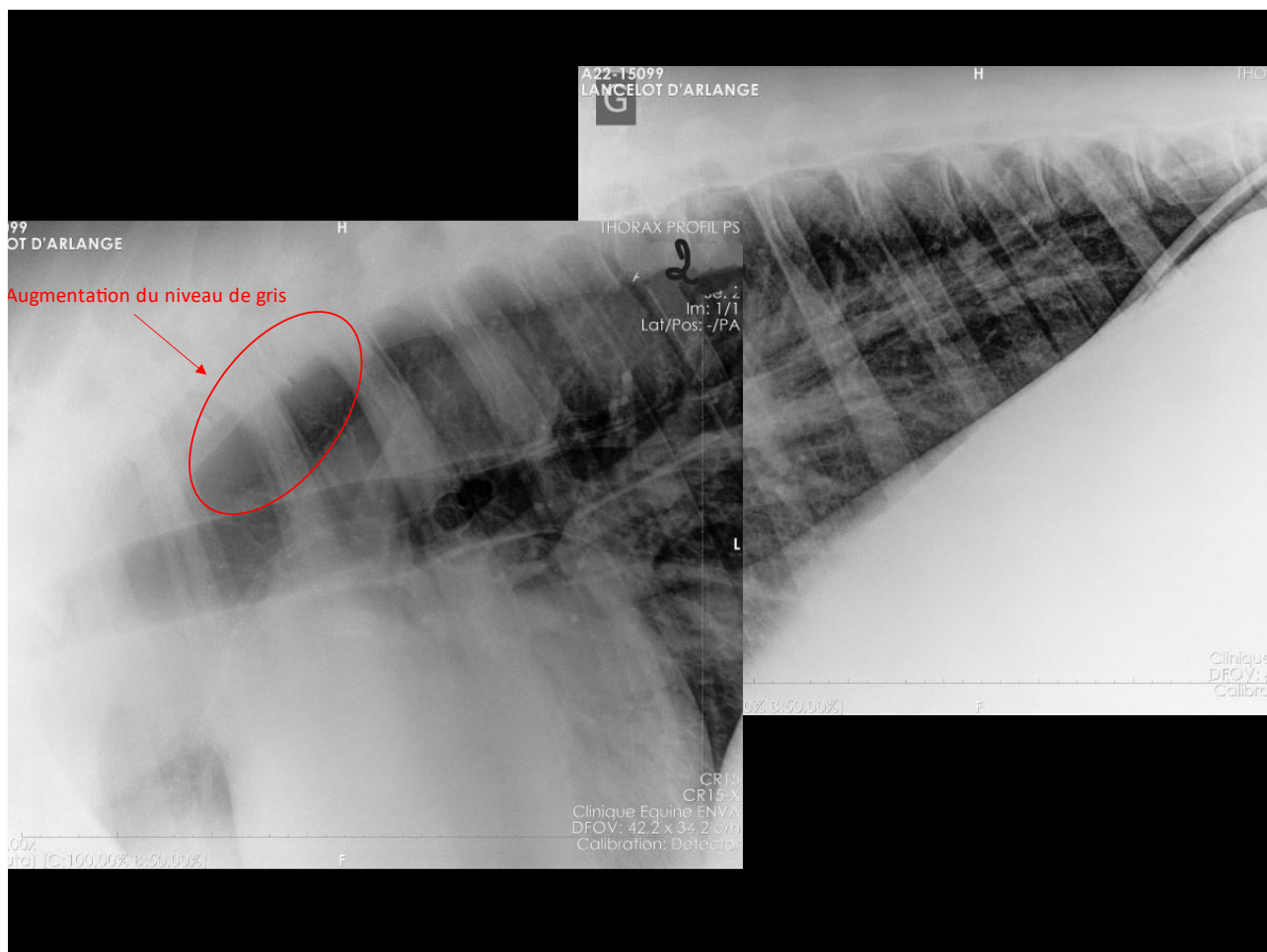- 12 hémithorax présentait un score de 1 (Figure 19). Il y avait 4 scores de 1 identifiés sur des radiographies pré-anesthésique et 8 identifiés sur des radiographies post-anesthésiques.

**Figure 19 : Radiographie pulmonaire gauche ayant reçu le score 1/3 concernant l'opacification interstitielle**



- 4 hémithorax présentait un score de 2 (Figure 20). Tous les scores de 2 étaient identifiés sur des radiographies préanesthésiques. Un cheval avait un score de 2 concernant son hémithorax droit et gauche en pré-anesthésique.

**Figure 20 : Radiographie pulmonaire gauche ayant reçu le score 2/3 concernant l'opacification interstitielle**



## ***2. Evolution de l'opacification interstitielle entre le pré-anesthésique et le post-anesthésique***

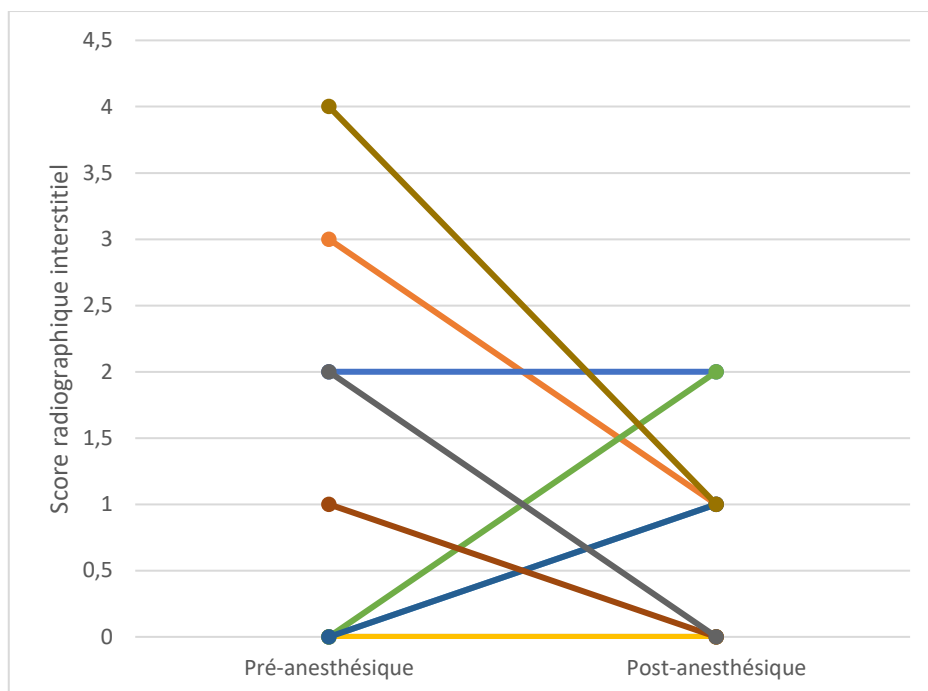
Cinq hémithorax présentait une augmentation du score radiographique entre pré-anesthésique et post-anesthésique.

Huit hémithorax présentait une diminution du score radiographique entre pré-anesthésique et post-anesthésique. Sept hémithorax présentait une conservation du score radiographique entre pré-anesthésique et post-anesthésique.

Trois chevaux présentait un score radiographique augmenté en post-anesthésique. Quatre chevaux présentait un score radiographique diminué en post-anesthésique. Trois chevaux présentait un score radiographique identique en pré-anesthésique et post-anesthésique.



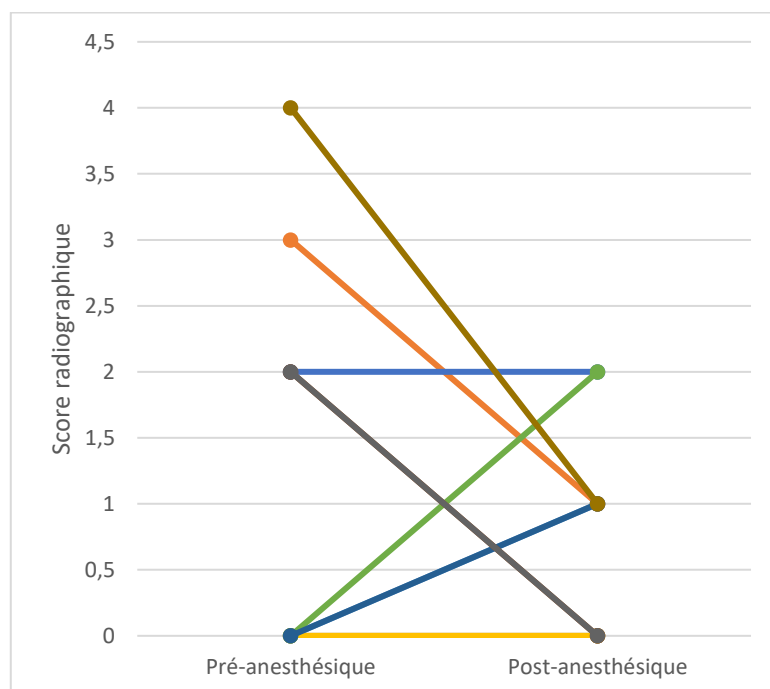
**Figure 21 : Evolution du score radiographique interstitiel par cheval entre le pré-anesthésique et le post-anesthésique**



Le score interstitiel pré-anesthésique médian était de 0,5 avec des valeurs allant de 0 à 4. Le score interstitiel post-anesthésique médian était de 0,8 avec des valeurs allant de 0 à 2. Dans notre échantillon, la médiane du score interstitiel pré-anesthésique n'était pas significativement différente de la médiane du score interstitiel post-anesthésique (p-value = 0,44) (Figure 21).

### 3. Evolution du score radiographique total entre le pré-anesthésique et le post-anesthésique

Figure 22 : Evolution du score radiographique total par cheval entre le pré-anesthésique et le post-anesthésique



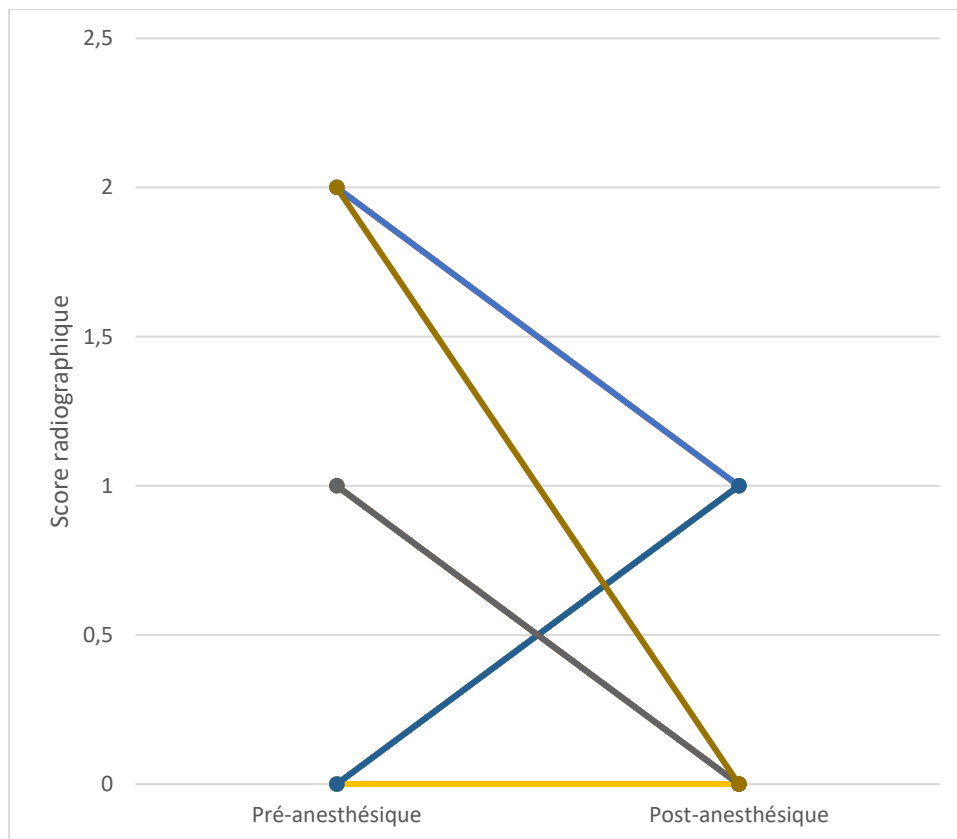
La médiane du score radiographique pré-anesthésique total était de 1 avec des valeurs allant de 0 à 4 et celle du score radiographique post-anesthésique total de 1 avec des valeurs allant de 0 à 2. Il n'y avait pas de différence significative entre la médiane du score pré-anesthésique total et celle du score post-anesthésique total (p-value = 0,36) (Figure 22).

### 4. Evolution du score radiographique interstitiel du poumon déclive et du poumon non-déclive

En appariant selon le poumon déclive et non-déclive lors du réveil :

Trois chevaux présentaient une augmentation du score radiographique du poumon déclive en post-anesthésique. Deux chevaux présentaient une conservation du score radiographique du poumon déclive en post-anesthésique. Cinq chevaux présentaient une diminution du score échographique du poumon déclive en post-anesthésique.

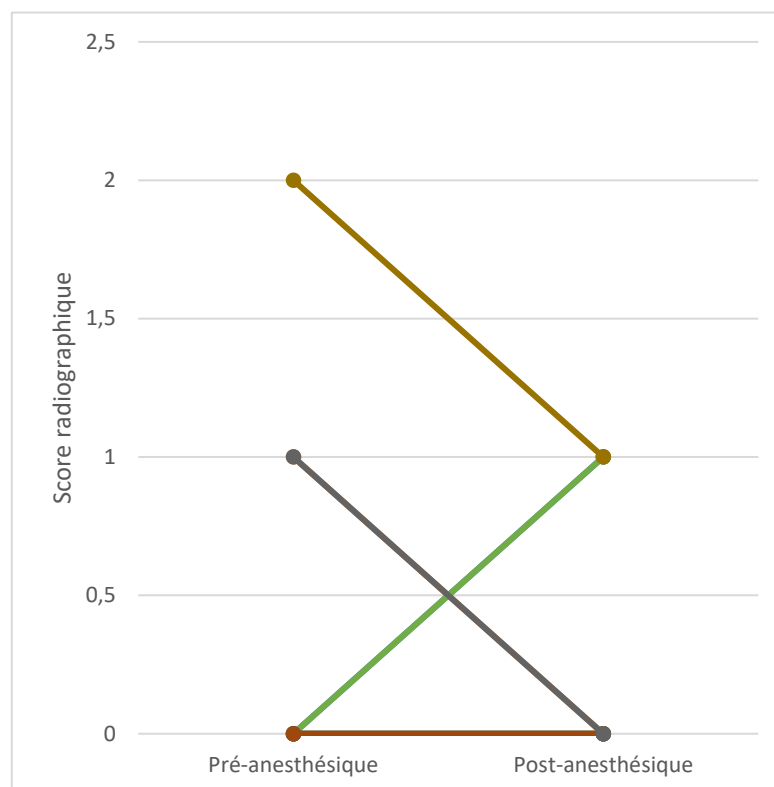
**Figure 23 : Evolution du score radiographique interstitiel du poumon déclive par cheval entre le pré-anesthésique et le post-anesthésique**



Il n'y avait pas de différence significative entre la médiane des scores pré-anesthésiques du poumon déclive (0,8) et la moyenne des scores post-anesthésiques du poumon déclive (0,5) ( $p$ -value = 0,4) (Figure 23).

Deux chevaux présentaient une augmentation du score radiographique du poumon non-déclive en post-anesthésique. Cinq chevaux présentaient une conservation du score radiographique du poumon non-déclive en post-anesthésique. Trois chevaux présentaient une diminution du score radiographique du poumon non-déclive en post-anesthésique.

**Figure 24 : Evolution du score radiographique interstitiel du poumon non-déclive par cheval entre le pré-anesthésique et le post-anesthésique**



Il n'y avait pas de différence significative entre la médiane des scores pré-anesthésiques du poumon non-déclive (0,4) et la médiane des scores post-anesthésiques du poumon non-déclive (0,3) (p-value = 0,76) (Figure 24).

## **H. Echographies pulmonaires**

### **1. Description des résultats**

Les données utilisées pour la réalisation des moyennes et des écart-types sont disponibles dans l'Annexe 1.

On utilisera 0 pour le poumon déclive lors du réveil et 1 pour le poumon non-déclive lors du réveil.

**Tableau 6 : Score échographique en pré-anesthésique, au réveil et en post-anesthésique**

	Pré-anesthésique (n=11)	Réveil (n=11)	Post-anesthésique (n=11)
	Moyenne (écart- type)	Moyenne (écart- type)	Moyenne (écart- type)
Score échographique du poumon déclive	2,9 (1,7)	13,6 (8)	7,9 (6,5)
Score échographique du poumon non-déclive	3,9 (3,6)	7,3 (4,0)	8 (6,8)
Score échographique	6,8 (4,6)	20,9 (9,7)	15,9 (12,3)

**Tableau 7 : Score échographique pré-anesthésique selon les régions pulmonaires**

	Pré-anesthésique (n=11) moyenne (min-max)		
	Région crâniale	Région moyenne	Région caudale
Score échographique du poumon gauche	2,6 (0-6)	0,7 (0-5)	0,5 (0-2)
Score échographique du poumon droit	2,4 (0-6)	0,5 (0-2)	0,19 (0-2)

**Tableau 8 : Score échographique au réveil et post-anesthésique selon les régions pulmonaires**

	Réveil (n=11) moyenne (min-max)			Post-anesthésique (n=11) moyenne (min-max)		
	Région crâniale	Région moyenne	Région caudale	Région crâniale	Région moyenne	Région caudale
Score échographique du poumon déclive	6,8 (3-15)	4,7 (0-15)	1,1 (0-6)	5,5 (3-15)	3,1 (0-10)	1,1 (0-1)
Score échographique du poumon non déclive	5,0 (0-8)	1,8 (0-4)	0,5 (0-3)	4,5 (0-11)	2,5 (0-7)	0,2 (0-5)

La moyenne des scores échographiques est maximale au réveil (20,9), puis en post-anesthésique (15,9) puis en pré-anesthésique (6,8) (Tableau 6).

La moyenne des scores échographiques en pré-anesthésique du poumon déclive était de 2,9 et celle du poumon non-déclive était de 3,9 (Tableau 6). En pré-anesthésique, la moyenne des scores échographiques était maximale dans la région crâniale gauche (2,6) et minimale dans la région caudale droite (0,19). Le score maximal dans la région crâniale gauche était de 6 et le score minimal était de 0 (Tableau 7).

La moyenne des scores échographiques au réveil du poumon déclive était de 13,6 celle du poumon non-déclive était de 7,3 (Tableau 6). Le score échographique du poumon déclive maximal

au réveil est de 35. La moyenne des scores échographiques était maximale dans la région crâniale du poumon déclive au cours du réveil (6,8) et minimale dans la région caudale du poumon non-déclive (0,5). La moyenne des scores échographiques en région crâniale du poumon déclive (6,8) était suivie par la moyenne des scores échographiques en région crâniale du poumon non-déclive (5,0) puis par la moyenne des scores échographiques en région moyenne du poumon déclive (4,7) puis par la moyenne des scores échographiques en région moyenne du poumon non-déclive (1,8), puis par la moyenne des scores échographiques en région caudale du poumon déclive (1,1) puis par la moyenne des scores échographiques en région caudal du poumon non-déclive (0,5) (Tableau 8). Au réveil, dans la région crâniale du poumon déclive le score maximal était de 15 et le score minimal dans la région crâniale était de 3.

La moyenne des scores échographiques en post-anesthésique du poumon déclive était de 7,9 celle du poumon non-déclive était de 8 (Tableau 6). La moyenne des scores échographiques était maximale dans la région crâniale du poumon déclive pendant le réveil (5,5), la moyenne des scores échographiques était minimale dans la région caudale du poumon déclive (0,2). La moyenne des scores échographiques dans la région crâniale du poumon déclive pendant le réveil (5,5) était suivie de la moyenne des scores échographiques dans la région crâniale du poumon non-déclive (4,5), suivie de la moyenne des scores échographiques dans la région moyenne du poumon déclive (3,1), suivie de la moyenne des scores échographiques dans la région moyenne du poumon non-déclive (2,5), suivie de la moyenne des scores échographiques dans la région caudale du poumon non-déclive (0,8), suivie de la moyenne des scores échographiques dans la région caudale du poumon déclive (0,2) (Tableau 8).

Quatre chevaux présentaient des consolidations pulmonaires :

- 1 cheval au réveil (0,7 cm)
- 3 chevaux en post-anesthésique (0,4 à 2 cm)

Cinq chevaux présentaient des effusions pleurales :

- 1 cheval en pré-anesthésique (2,5 cm)
- 3 chevaux au réveil (0,2 à 2,9 cm)
- 1 cheval en post-anesthésique (1,2 cm)

Les consolidations pulmonaires et les effusions pleurales étaient retrouvées uniquement dans la partie pulmonaire crâniale et plus particulièrement entre le 3<sup>ième</sup> et le 6<sup>ième</sup> EIC.

Deux consolidations étaient mises en évidence dans le poumon déclive, une au réveil chez un cheval et une en post-anesthésique chez un autre cheval.

Quatre consolidations étaient mises en évidence en post-anesthésique et dans le poumon non-déclive lors du réveil.

Les effusions pleurales présentées au réveil et en post-anesthésique étaient toutes dans le poumon déclive.

## 2. Analyses statistiques des scores échographiques

**Tableau 9 : Moyenne des scores échographiques pulmonaires en pré-anesthésique, au réveil et en post-anesthésique.**

	Pré-anesthésique (n=11)	Réveil (n=11)	p-value	Post-anesthésique (n=11)	p-value	
	Moyenne (écart-type)	Moyenne (écart-type)		Moyenne (écart-type)	(pré-anesthésique/post-anesthésique)	(réveil/post-anesthésique)
Score échographique du poumon déclive	2,9 (1,7)	13,6 (8)	0,001 (**)	7,9 (6,5)	0,02 (**)	0,08 (ns)
Score échographique du poumon non-déclive	3,9 (3,6)	7,3 (4,0)	0,01 (**)	8 (6,8)	0,06 (ns)	0,7 (ns)
p-value	0,3 (ns)	0,02 (**)		0,95 (ns)		
Score échographique	6,8 (4,6)	20,9 (9,7)	0,0005 (**)	15,9 (12,3)	0,02 (**)	0,22 (ns)

La moyenne des scores échographiques au réveil ( $20,9 \pm 9,7$ ) était significativement supérieure à la moyenne des scores échographiques en pré-anesthésique ( $6,8 \pm 4,6$ ) (p-value = 0,0005) (Tableau 9).

La moyenne des scores échographiques du poumon déclive au réveil ( $13,6 \pm 8$ ) était significativement supérieure à la moyenne des scores échographiques du poumon déclive en pré-anesthésique ( $2,9 \pm 1,7$ ) (p-value = 0,001).

La moyenne des scores échographiques du poumon non-déclive au réveil ( $7,3 \pm 4$ ) était significativement supérieure à la moyenne des scores échographiques du poumon non-déclive en pré-anesthésique ( $3,9 \pm 3,6$ ) (p-value = 0,01).

La moyenne des scores échographiques en post-anesthésique ( $15,9 \pm 12,3$ ) était significativement supérieure à la moyenne des scores échographiques en pré-anesthésique ( $6,8 \pm 4,6$ ) (p-value = 0,02) (Tableau 9).

La moyenne des scores échographiques en post-anesthésique ( $15,9 \pm 12,3$ ) n'était pas significativement différente de la moyenne des scores échographiques au réveil ( $20,9 \pm 9,7$ ) (p-value = 0,22) (Tableau 9).

La moyenne des scores échographiques du poumon déclive ( $2,9 \pm 1,7$ ) en pré-anesthésique n'était pas significativement différente de la moyenne du score échographique du poumon non-déclive ( $3,9 \pm 3,6$ ) en pré-anesthésique (p-value = 0,3) (Tableau 9).

La moyenne du score échographique du poumon déclive au réveil ( $13,6 \pm 8$ ) était significativement supérieure à la moyenne du score échographique du poumon non-déclive lors du réveil ( $7,3 \pm 4$ ) (p-value = 0,02) (Tableau 9).

Il y avait une augmentation significative du score échographique du poumon déclive ( $7,9 \pm 6,5$ ) en post-anesthésique par rapport au score en pré-anesthésique ( $2,9 \pm 1,7$ ) ( $p$ -value = 0,02) mais il n'y avait pas de différence significative du score échographique du poumon non-déclive en pré-anesthésique ( $3,9 \pm 3,6$ ) et post-anesthésique ( $8 \pm 6,8$ ) ( $p$ -value = 0,06) (Tableau 9).

Le score échographique le plus élevé dans notre échantillon correspond à celui du poumon déclive lors du réveil. Il est intéressant d'observer quelles sont les zones les plus atteintes.

**Tableau 10 : Comparaison des scores échographiques pulmonaires au réveil**

	Région crâniale (n=11)	Région moyenne (n= 11)	p- value	Région caudale (n=11)	p-value
	Moyenne (écart- type)	Moyenne (écart-type)		Moyenne (écart-type)	(comparaison région moyenne et caudale)
Score échographique du poumon déclive	6,8 (4,1)	4,7 (4,6)	0,22 (ns)	1,1 (2,1)	0,005 (**)
Score échographique du poumon non-déclive	5,0 (2,7)	1,8 (1,7)	0,0005 (**)	0,5 (1,0)	0,06 (ns)
p-value	0,3 (ns)	0,04 (**)		0,3 (ns)	

Au réveil, la moyenne des scores échographiques des régions crânielles ( $6,8 \pm 4,1$ ) et moyennes du poumon déclive ( $4,7 \pm 4,6$ ) étaient significativement supérieures aux scores échographiques de la région caudale du poumon déclive ( $1,1 \pm 2,1$ ) ( $p$  value = 0,005) (Tableau 10).

Au réveil, la moyenne des scores échographiques des régions crânielles du poumon déclive ( $6,8 \pm 4,1$ ) n'était pas significativement différente de la moyenne des scores échographiques des régions crânielles du poumon non-déclive ( $5,0 \pm 2,7$ ) ( $p$ -value = 0,3) (Tableau 10).

La moyenne des scores échographiques des régions crânielles du poumon non-déclive ( $5,0 \pm 2,7$ ) était significativement supérieure à la moyenne des scores échographiques de la région moyenne ( $1,8 \pm 1,7$ ) ( $p$ -value = 0,0005) et de la région caudale ( $0,5 \pm 1,0$ ) (Tableau 10).



En résumé, au réveil et en post-anesthésique, la moyenne de scores échographiques était significativement supérieure à la moyenne des scores échographiques pré-anesthésiques.

La moyenne des scores échographiques du poumon déclive et du poumon non déclive au réveil était significativement supérieure à la moyenne des scores échographiques du poumon déclive et non déclive en pré-anesthésique.

La moyenne des scores échographiques du poumon déclive en post-anesthésique était significativement supérieure à la moyenne des scores échographiques du poumon déclive en pré-anesthésique.

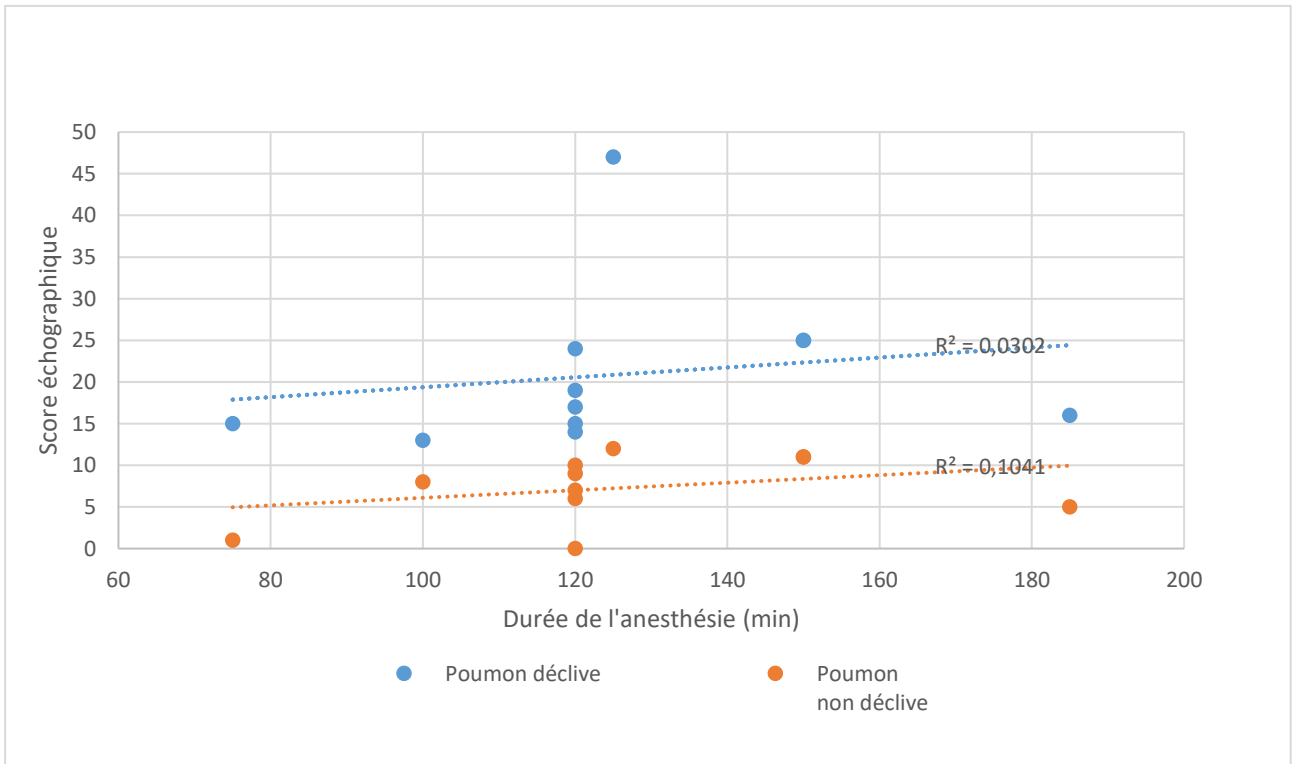
La moyenne des scores échographiques du poumon déclive au réveil était significativement supérieure à la moyenne des scores échographiques du poumon non déclive au réveil. Au réveil, la moyenne des scores échographiques de la région moyenne du poumon déclive était significativement supérieure à la moyenne des scores échographiques de la région caudale du poumon déclive. La moyenne des scores échographiques de la région crâniale du poumon non-déclive était significativement supérieure à la moyenne des scores échographiques de la région moyenne du poumon non-déclive. La moyenne des scores échographiques de la région moyenne du poumon déclive était significativement supérieure à la moyenne des scores échographiques de la région moyenne du poumon non déclive.

### **3. *Corrélation ente la durée de l'anesthésie et les scores échographiques***

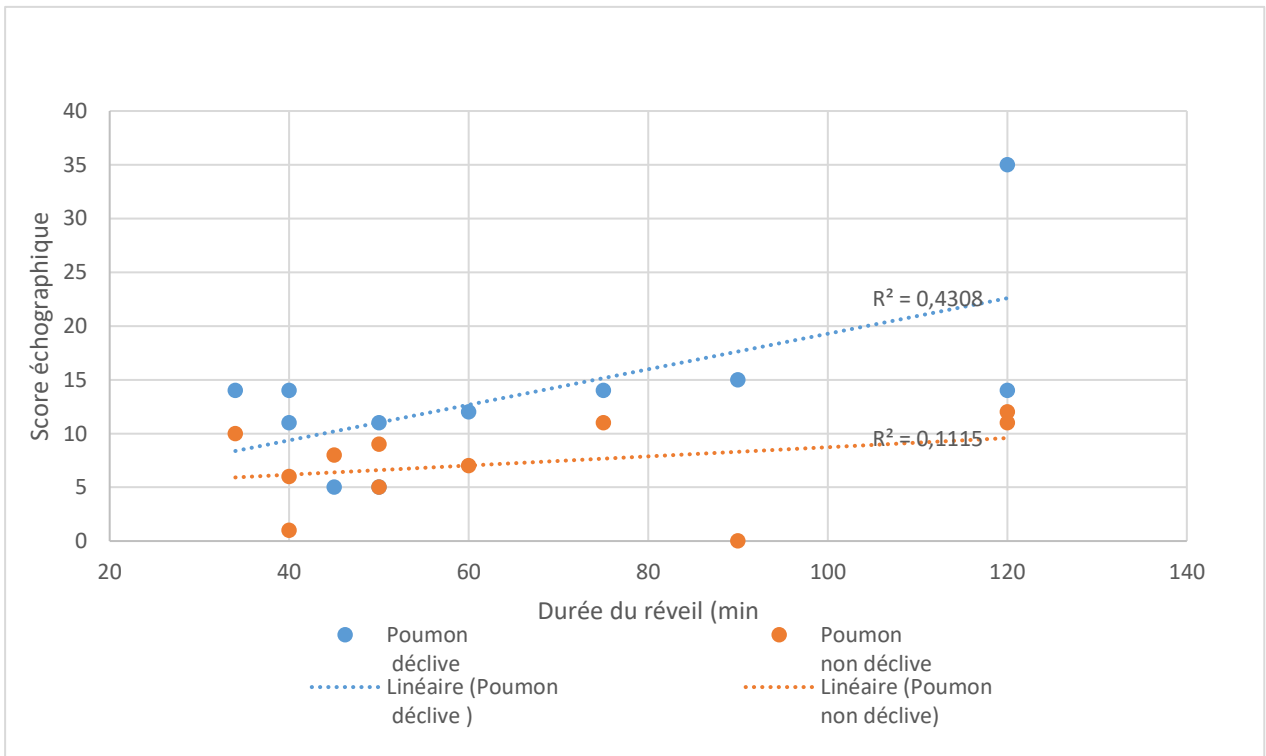
Le coefficient de corrélation le plus important était identifié entre le score échographique du poumon déclive au réveil de la région pulmonaire crâniale du poumon déclive en fonction de la durée du réveil (Figure 29).

Les corrélations identifiées dans les Figure 25, Figure 26, Figure 27, Figure 28, Figure 30 ne mettent pas en évidence de corrélations importantes.

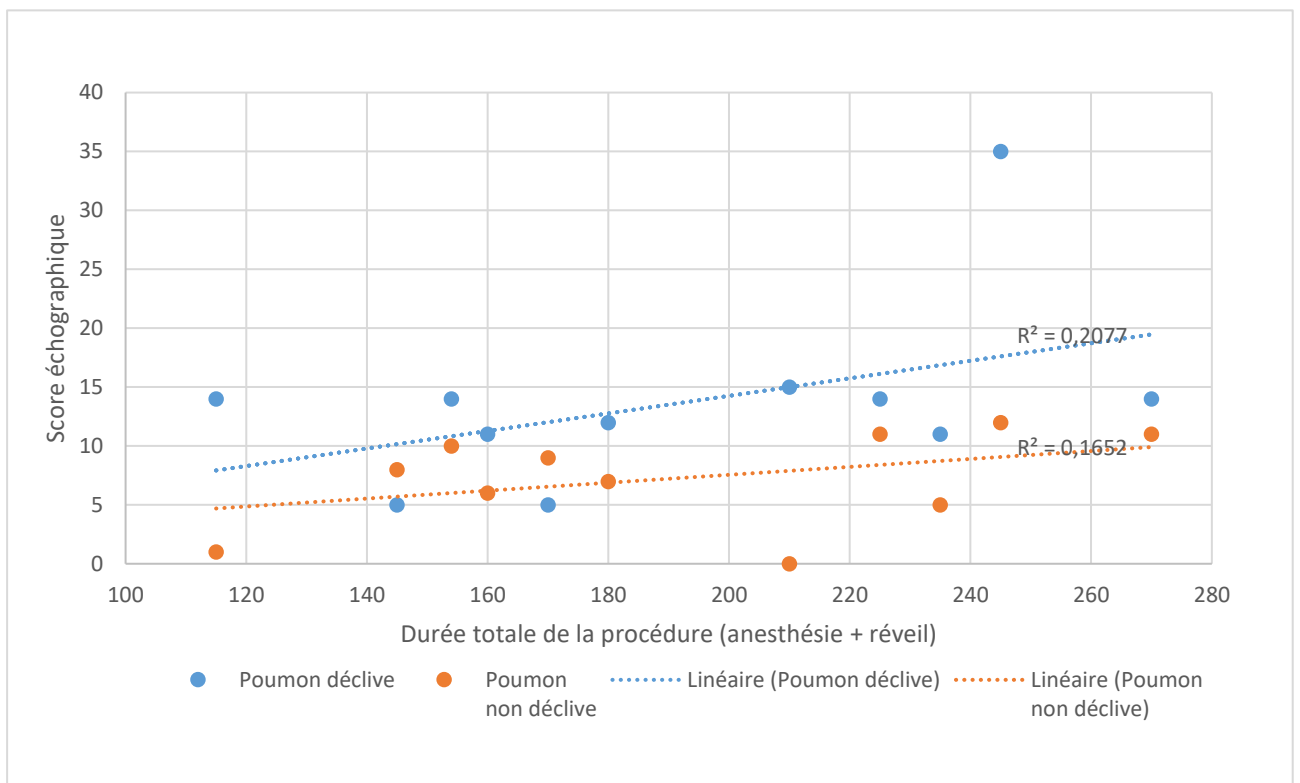
**Figure 25 : Evolution du score échographique pulmonaire au réveil en fonction de la durée de l'anesthésie (min)**



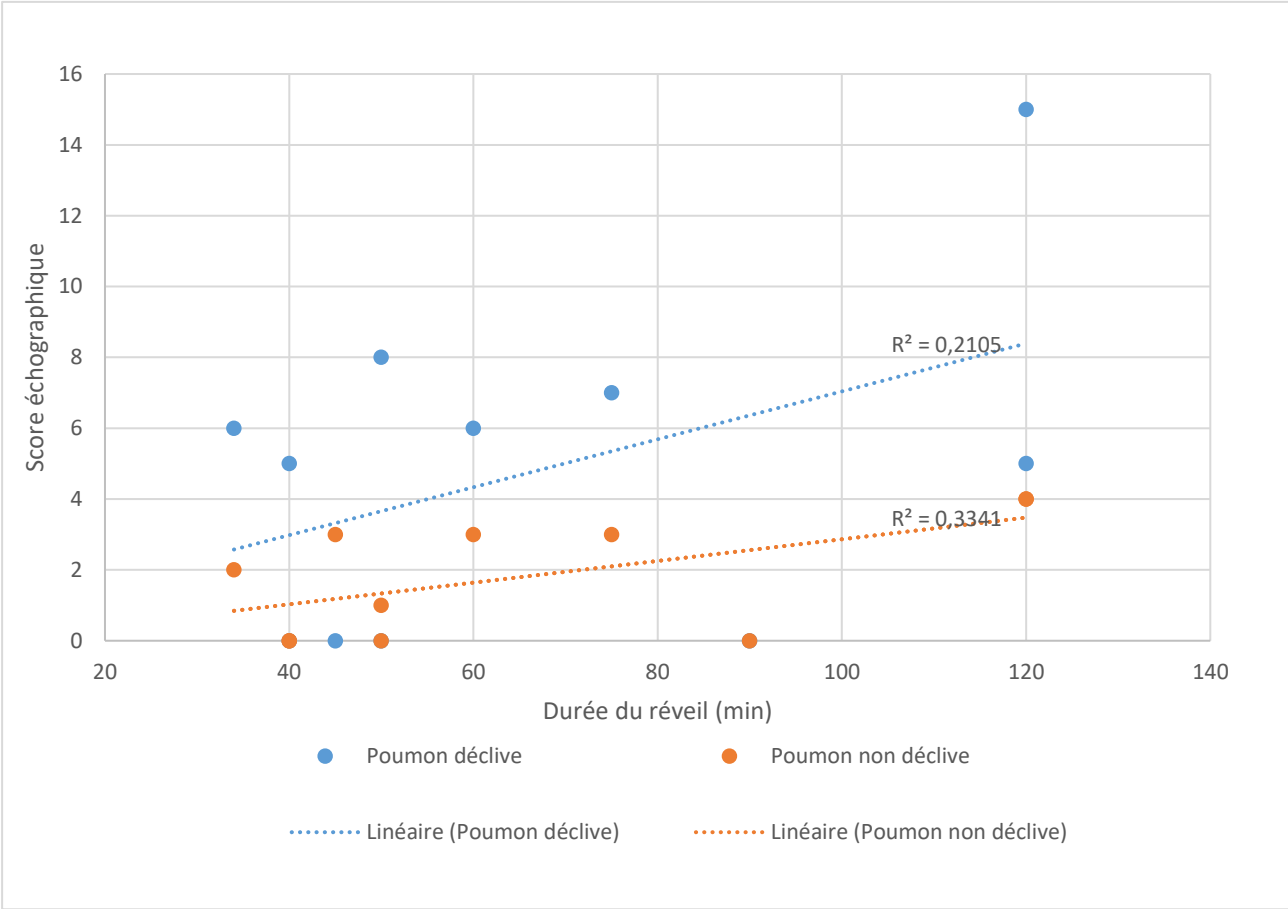
**Figure 26 : Evolution du score échographique pulmonaire au réveil en fonction de la durée du réveil (min)**



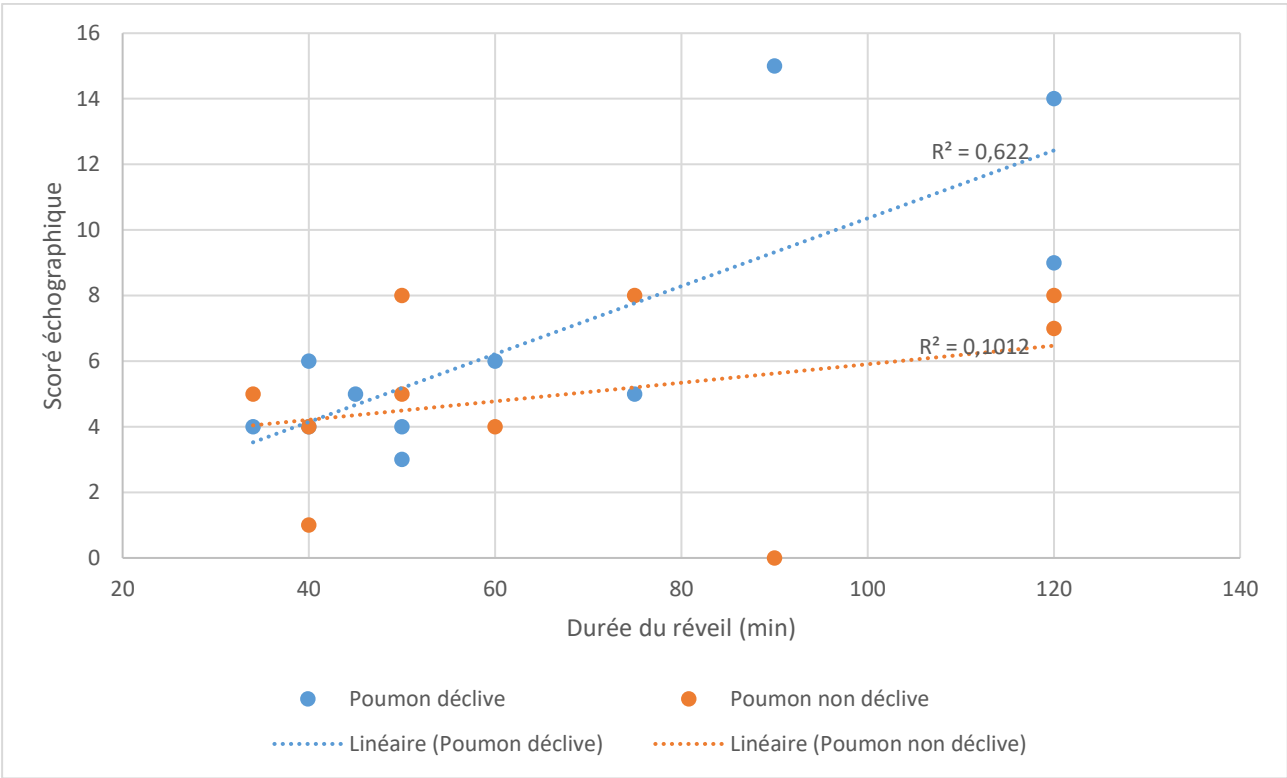
**Figure 27 : Evolution du score échographique pulmonaire au réveil en fonction de la durée totale de la procédure (anesthésie + réveil) (min)**



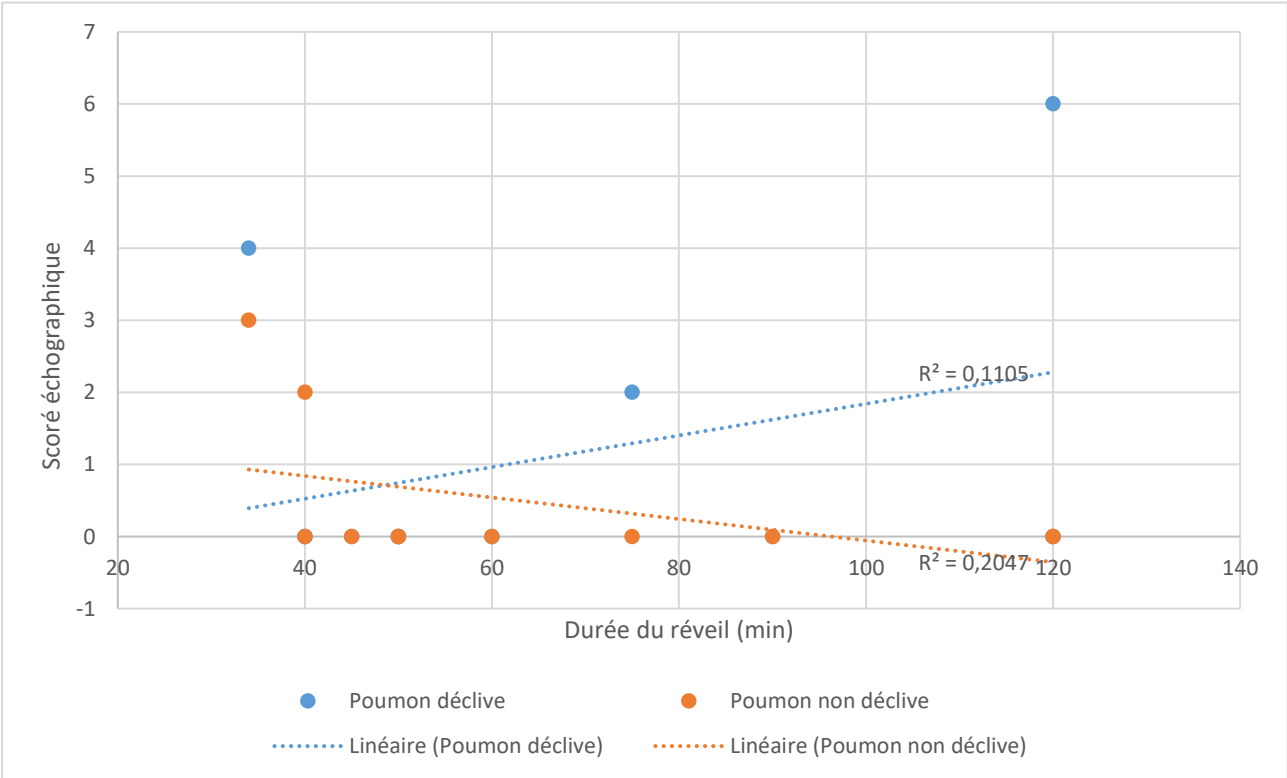
**Figure 28 : Evolution du score échographique au réveil de la région pulmonaire moyenne en fonction de la durée du réveil (min)**



**Figure 29 : Evolution du score échographique au réveil de la région pulmonaire crâniale en fonction de la durée du réveil**

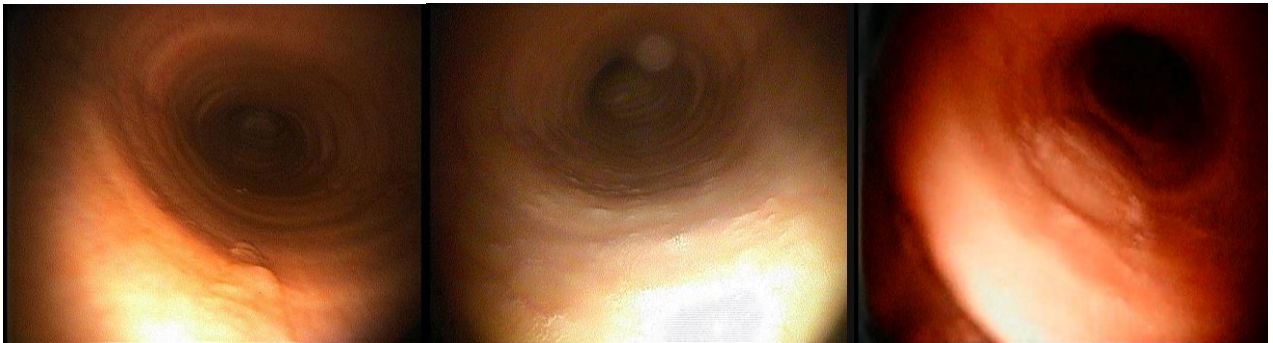

**Figure 30 : Evolution du score échographique au réveil de la région pulmonaire caudale en fonction de la durée du réveil**



## I. Score de mucus trachéal par endoscopie trachéale (n=11)

Figure 31 : Score de mucus trachéal de 1/5 (à gauche), 2/5 (au centre), 3/5 (à droite).  
Source : chevaux de l'étude



La Figure 31 présente des exemples de visualisations du mucus trachéal par endoscopie trachéale obtenues parmi les chevaux de l'étude.

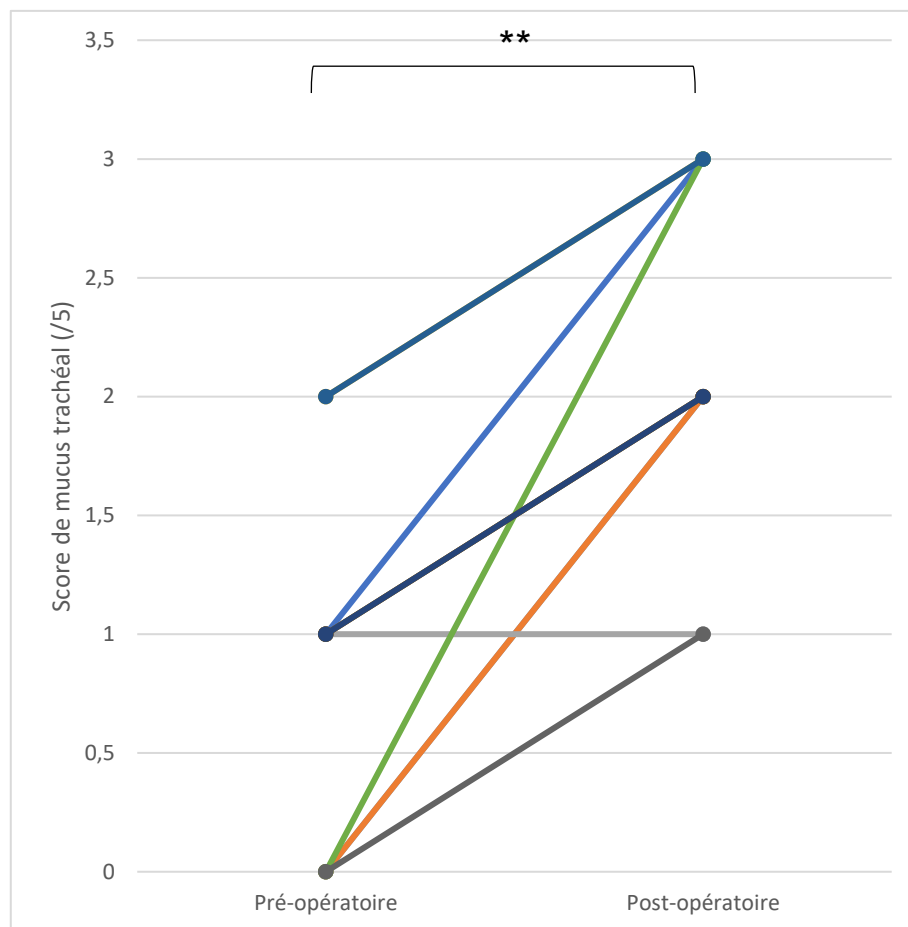
La moyenne du score de mucus trachéal en pré-anesthésique était de  $0,9 \pm 0,4$ .

La moyenne du score de mucus trachéal en post-anesthésique était de  $2,2 \pm 0,8$ .

Seul un cheval a conservé son score pré-anesthésique en post-anesthésique. Tous les autres chevaux ont présenté une augmentation du score de mucus de 1 ou 2 points.

La moyenne du score de mucus trachéal était significativement supérieure en post-anesthésique en comparaison avec le pré-anesthésique ( $p$ -value = 0.000) (Figure 32).

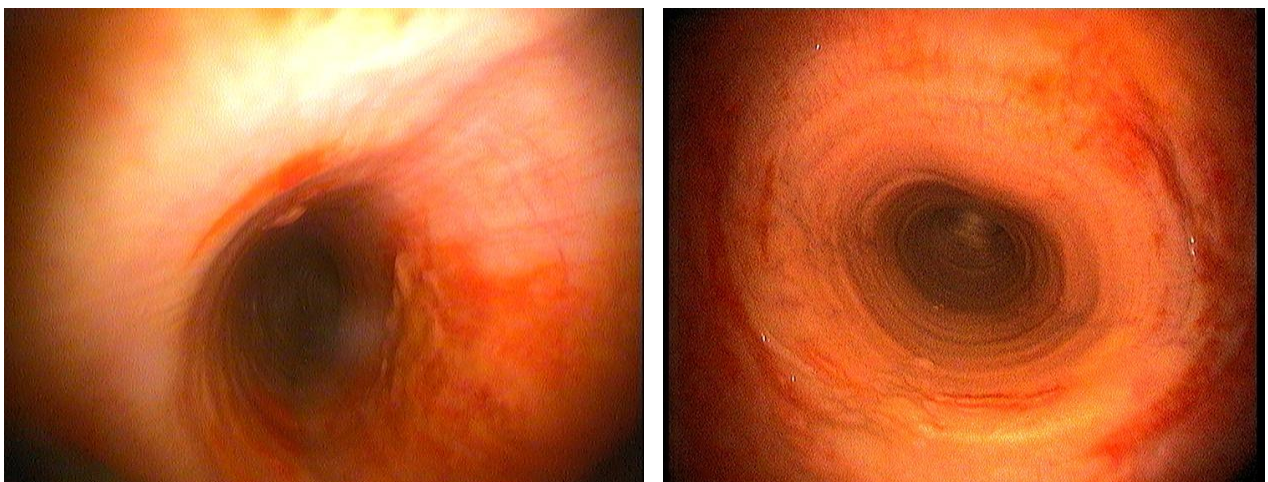
**Figure 32 : Evolution du score de mucus trachéal entre pré-anesthésique et post-anesthésique**



### **J. Endoscopie trachéale : lésions trachéales**

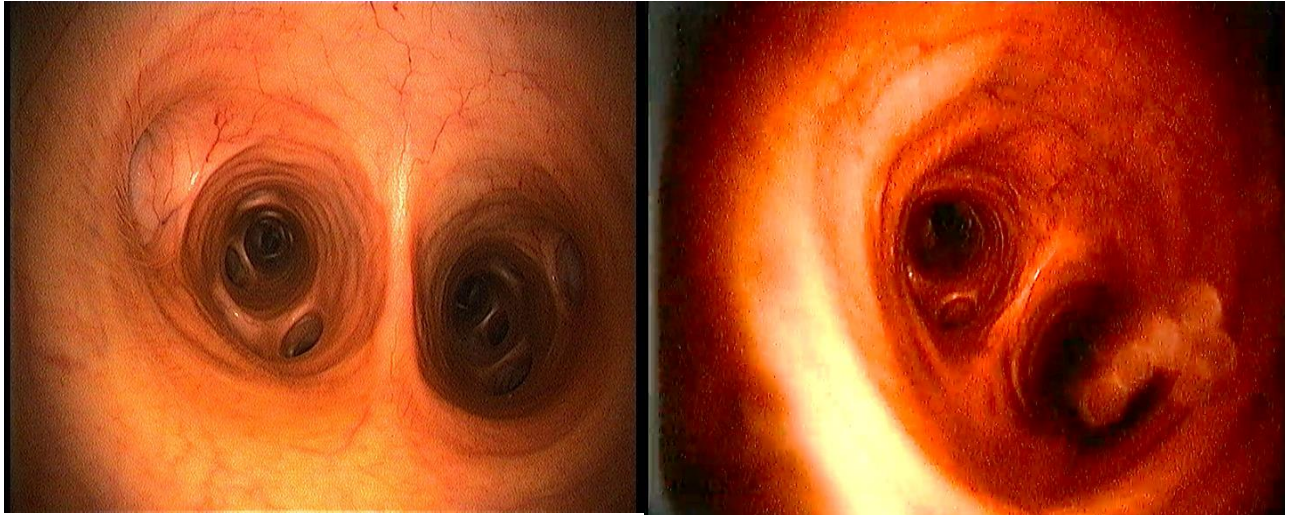
Cinq chevaux présentait des lésions trachéales en post-anesthésiques au niveau du ballonnet identifiées lors de l'endoscopie trachéale (Figure 33).

**Figure 33 : Lésions trachéales au niveau du ballonnet. Source : chevaux de l'étude**



Cinq chevaux présentaient un discret épaissement de la carène bronchique en pré-anesthésique et 4 chevaux en post-anesthésique (Figure 34). Tous les chevaux présentant un discret épaissement de la carène bronchique en post-anesthésique en présentaient aussi en pré-anesthésique.

**Figure 34 : Carène bronchique normale (gauche), carène bronchique discrètement épaissie (droite). Source : chevaux de l'étude**



### **K. Bactériologie**

Les bactéries identifiées depuis le liquide de lavage trachéal dont le potentiel pathogène est avéré (Figure 1 et Tableau 1) étaient les suivantes (Tableau 11) :

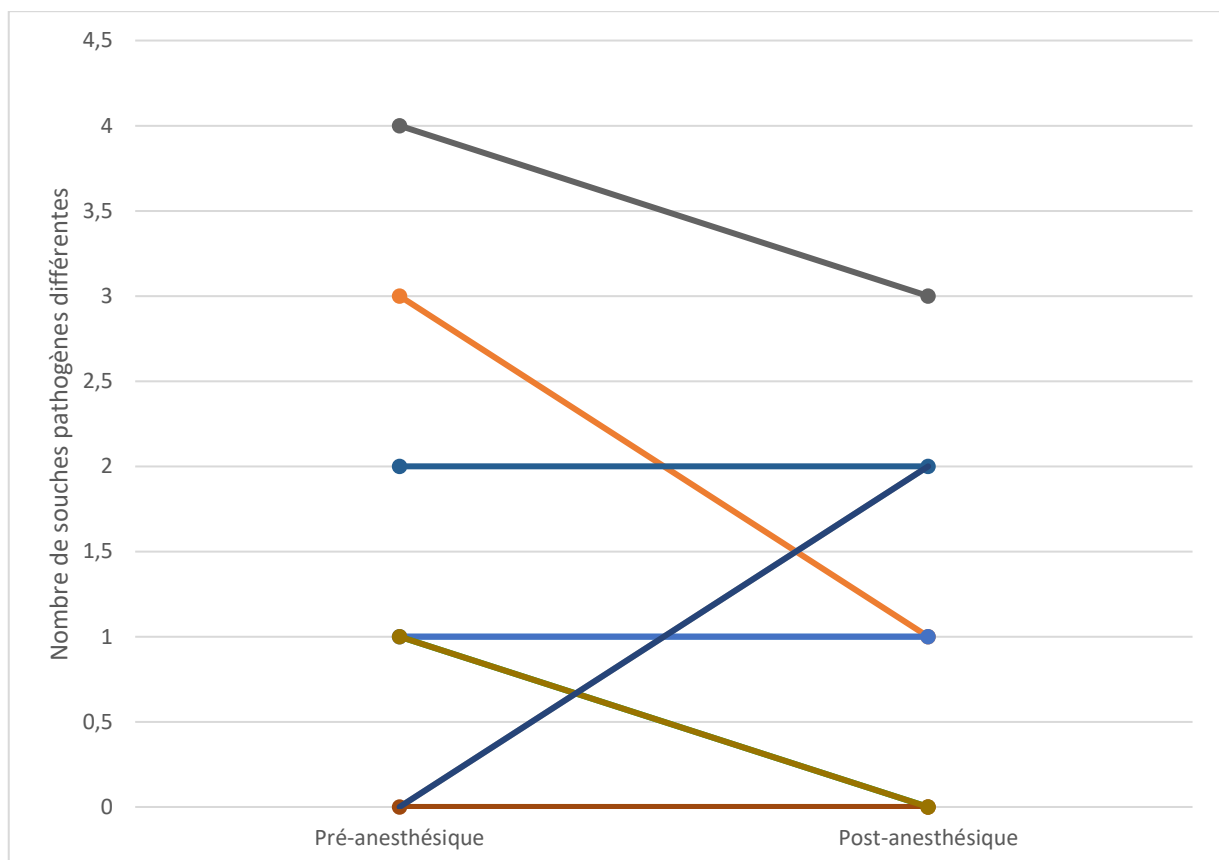


**Tableau 11 : Souches bactériennes pathogènes identifiées depuis le liquide de lavage trachéal par le MALDI-TOF (n=11)**

	Nombres de souches pathogènes en pré-anesthésique	Nombres de souches pathogènes en post-anesthésique
<b><i>Actinobacillus spp.</i></b> <i>(dont rossi et suis)</i>	6	6
<b><i>Staphylococcus spp.</i></b>	3	1
<b><i>Streptococcus spp.</i></b> <i>(dont S. equi zooepidemicus)</i>	2	1
<b><i>Pseudomonas spp.</i></b>	2	0
<b><i>E. coli</i></b>	1	1
<i>Corynebacterium spp.</i>	0	1
<i>Acinetobacter spp.</i>	0	2

Les deux bactéries majoritairement identifiées étaient *Actinobacillus spp.* et *Staphylococcus spp.*

**Figure 35 : Evolution du nombre de souches pathogènes différentes en pré-anesthésique et en post-anesthésique**



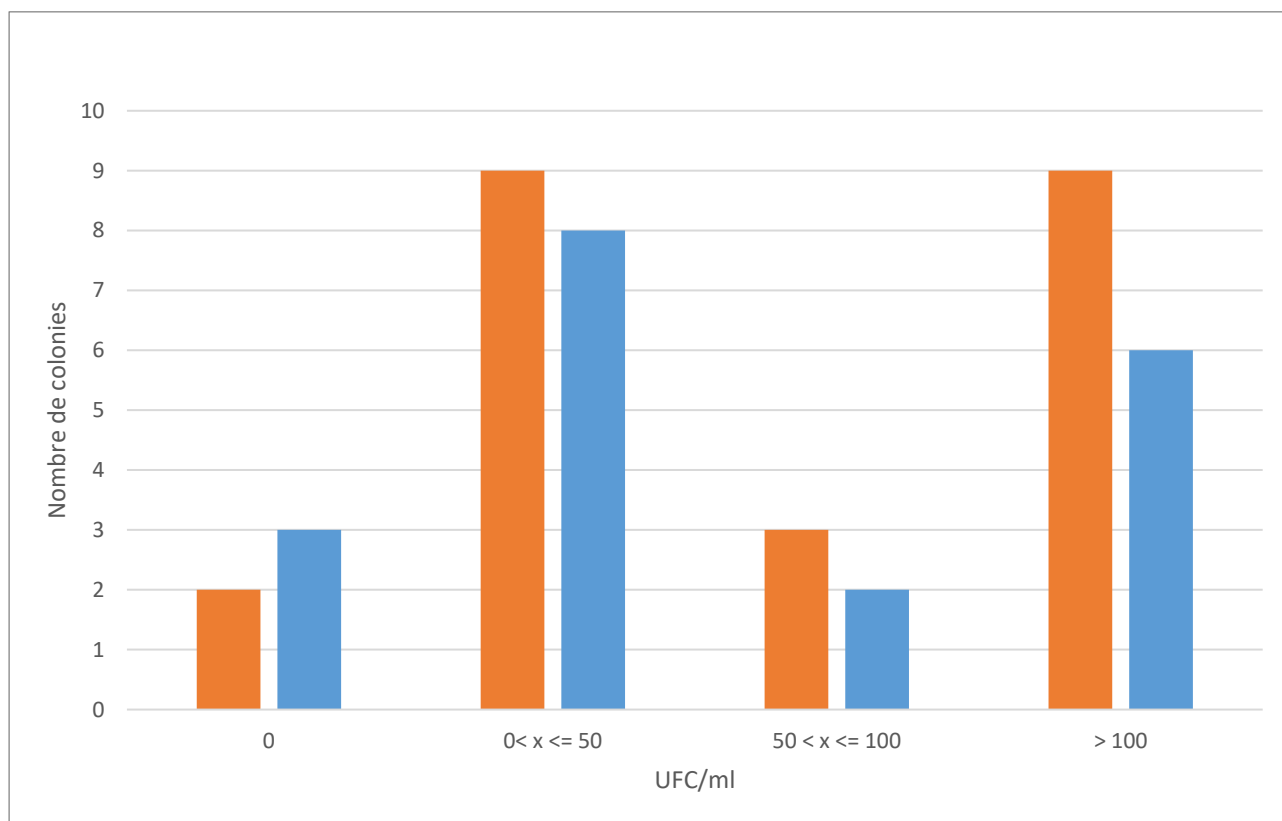
Il n'y avait pas de différence significative entre le nombre de souches pathogènes par cheval en pré-anesthésique et en post-anesthésique (p-value = 0,8) (Figure 35).

**Tableau 12 : Nombre de colonies pathogènes versus nombre de colonies non pathogènes en pré-anesthésique et en post-anesthésique**

	Nombre de colonies totales	Nombre de colonies pathogènes	Nombre de colonies non pathogènes	Proportion de colonies pathogènes parmi toutes les colonies
Pré-anesthésique	23	17	6	0,74
Post-anesthésique	19	16	3	0,84

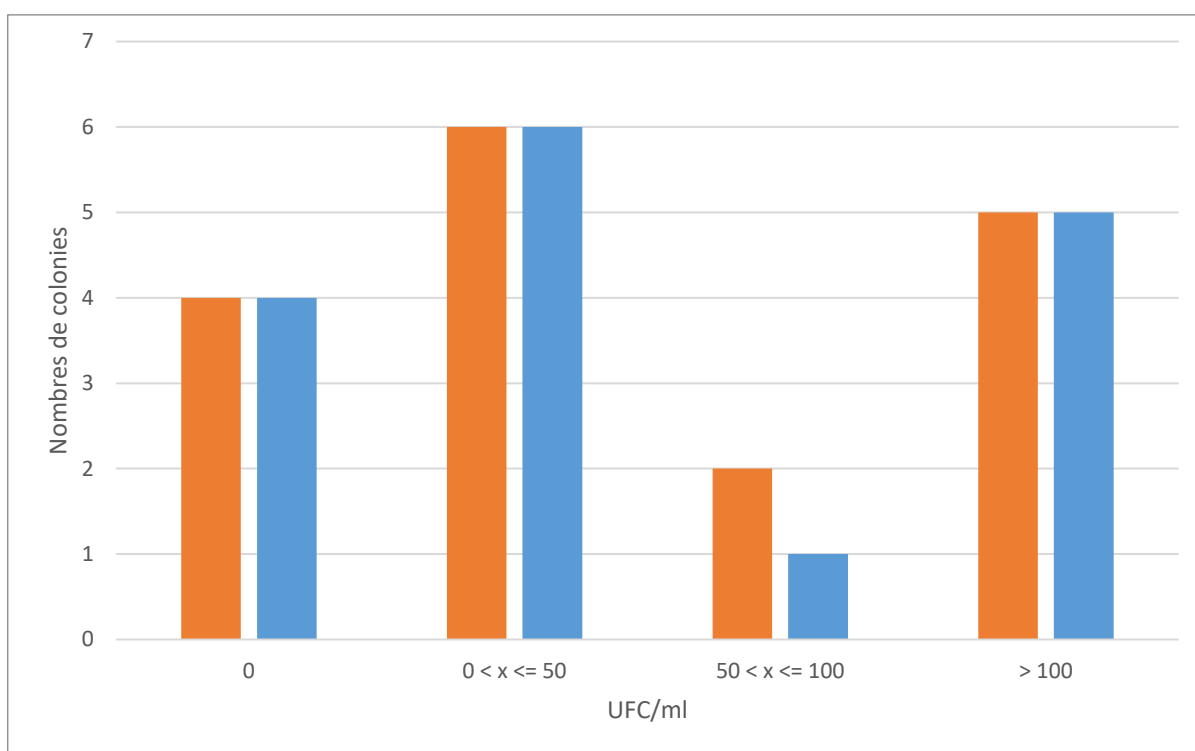
Il y avait une augmentation significative de la proportion de colonies pathogènes en post-anesthésique par rapport à la proportion de colonies pathogènes en pré-anesthésique (p-value = 0,004) (Tableau 12).

**Figure 36 : Répartition des colonies en fonction des UFC/ml ayant poussé à la bactériologie du lavage trachéal en pré anesthésique (orange) et post-anesthésique (bleu)**



Il n'y avait pas de différence significative entre la taille des colonies bactériennes en pré et en post-anesthésique (p-value = 0,9) (Figure 36).

**Figure 37 : Répartition des colonies pathogènes en fonction des UFC/ml ayant poussé à la bactériologie du lavage trachéal en pré-anesthésique (orange) et post-anesthésique (bleu)**



Il n'y avait pas de différence significative entre la taille des colonies bactériennes pathogènes en pré et en post-anesthésique ( $p$ -value = 1) (Figure 37).

En résumé, dans l'échantillon, il n'y avait pas de différence significative entre la taille des colonies formées par les bactéries pathogènes en pré-anesthésique et la taille des colonies formées par les bactéries pathogènes en post-anesthésique. Cependant, la diversité de souches bactériennes diminuait significativement en post-anesthésique et les bactéries pathogènes étaient plus représentées en post-anesthésique.

## L. Lavage trachéal

### 1. Comptage cellulaire

#### a. Evolution de la proportion de granulocytes polynucléaires neutrophiles dans le liquide de lavage trachéal

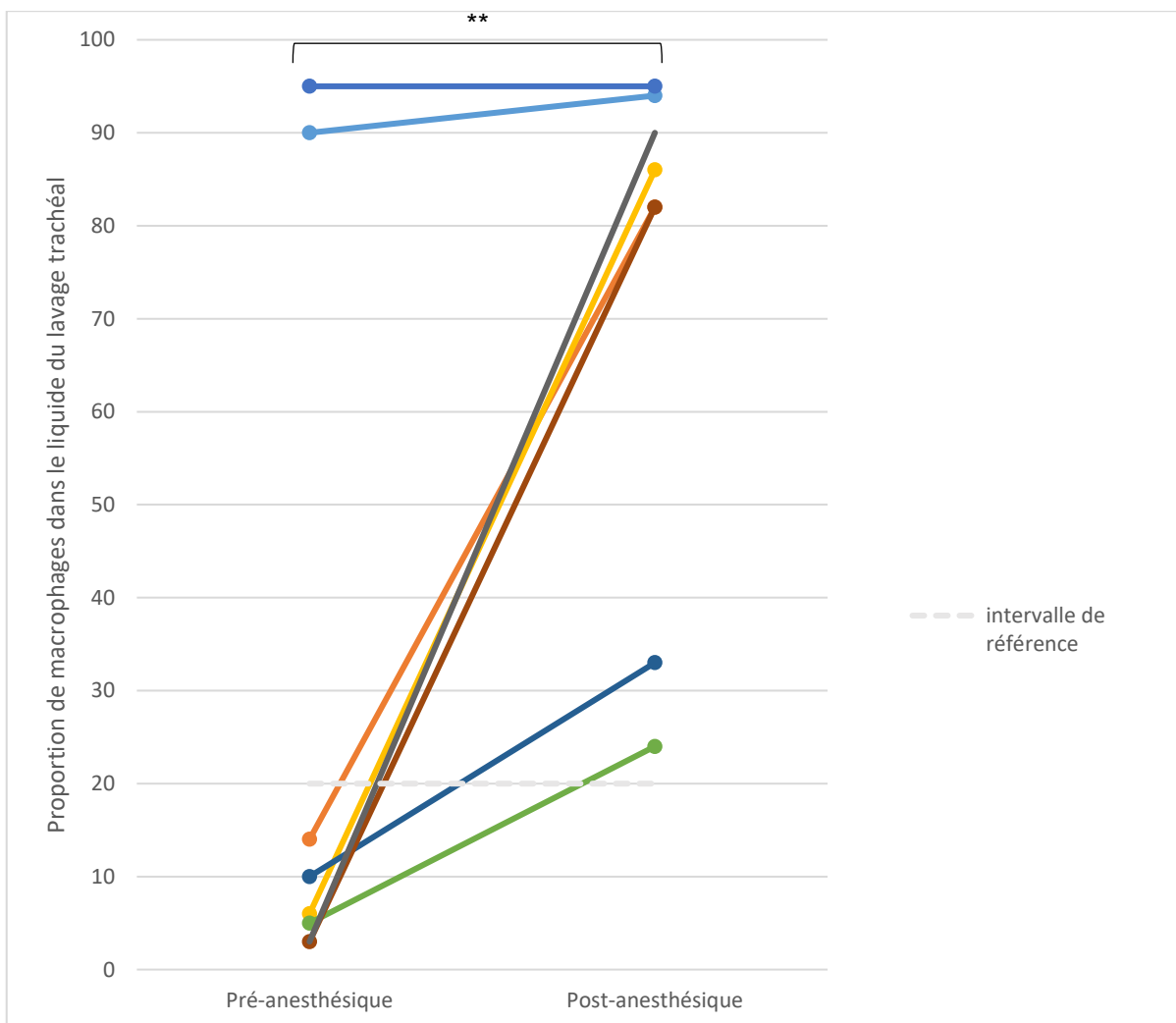
Trois chevaux ont été exclus de cette partie de l'étude car un prélèvement était non significatif (cellules épithéliales squameuses indiquant une contamination par le haut appareil respiratoire), le deuxième à cause d'un défaut d'acheminement au laboratoire, le troisième à cause d'une faible cellularité en pré-anesthésique ne permettant pas d'obtenir des valeurs fiables.

Concernant la proportion de granulocytes polynucléaires neutrophiles (PNG) dans le liquide de lavage trachéal en pré-anesthésique, deux chevaux présentaient une proportion supérieure à 20% en pré-anesthésique. La moyenne des proportions de PNG en pré-anesthésique était de  $28 \pm 40$  %.

Tous les chevaux présentaient une proportion de PNG supérieure à 20 % en post-anesthésique. La moyenne des proportions de PNG en post-anesthésique était de  $73 \pm 28$  %.

Il y avait une augmentation significative de la proportion de PNG dans le liquide de lavage trachéal en post-anesthésique ( $p$ -value = 0,01) (Figure 38)

**Figure 38 : Evolution de la proportion de granulocytes polynucléaires neutrophiles dans le liquide de lavage trachéal**



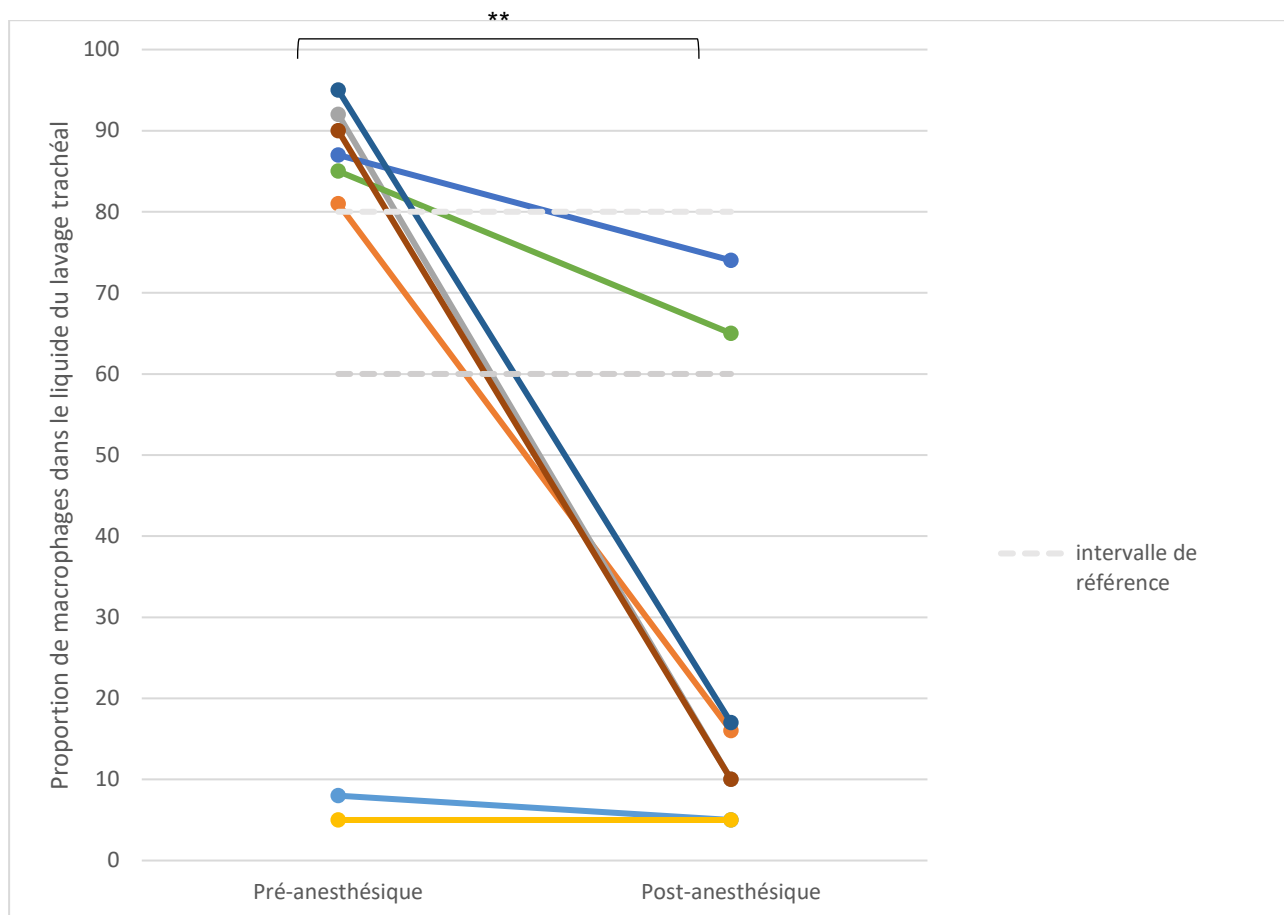
*b. Evolution de la proportion de macrophages dans le liquide de lavage trachéal*

Deux chevaux présentaient une proportion de macrophages inférieure à 60% en pré-anesthésique. Six chevaux présentaient une proportion de macrophages supérieure à 80% en pré-anesthésique. La moyenne des proportions de macrophages en pré-anesthésique était de  $68 \pm 38$  %.

En post-anesthésique, deux chevaux présentaient une proportion de macrophages entre 60 et 80%. Six chevaux présentaient une proportion de macrophages inférieure à 60%. La moyenne des proportions de macrophages en post-anesthésique était de  $25 \pm 28$  %.

Il y avait une diminution significative de la proportion de macrophages dans le liquide de lavage trachéal en post-anesthésique ( $p$ -value = 0,01) (Figure 39).

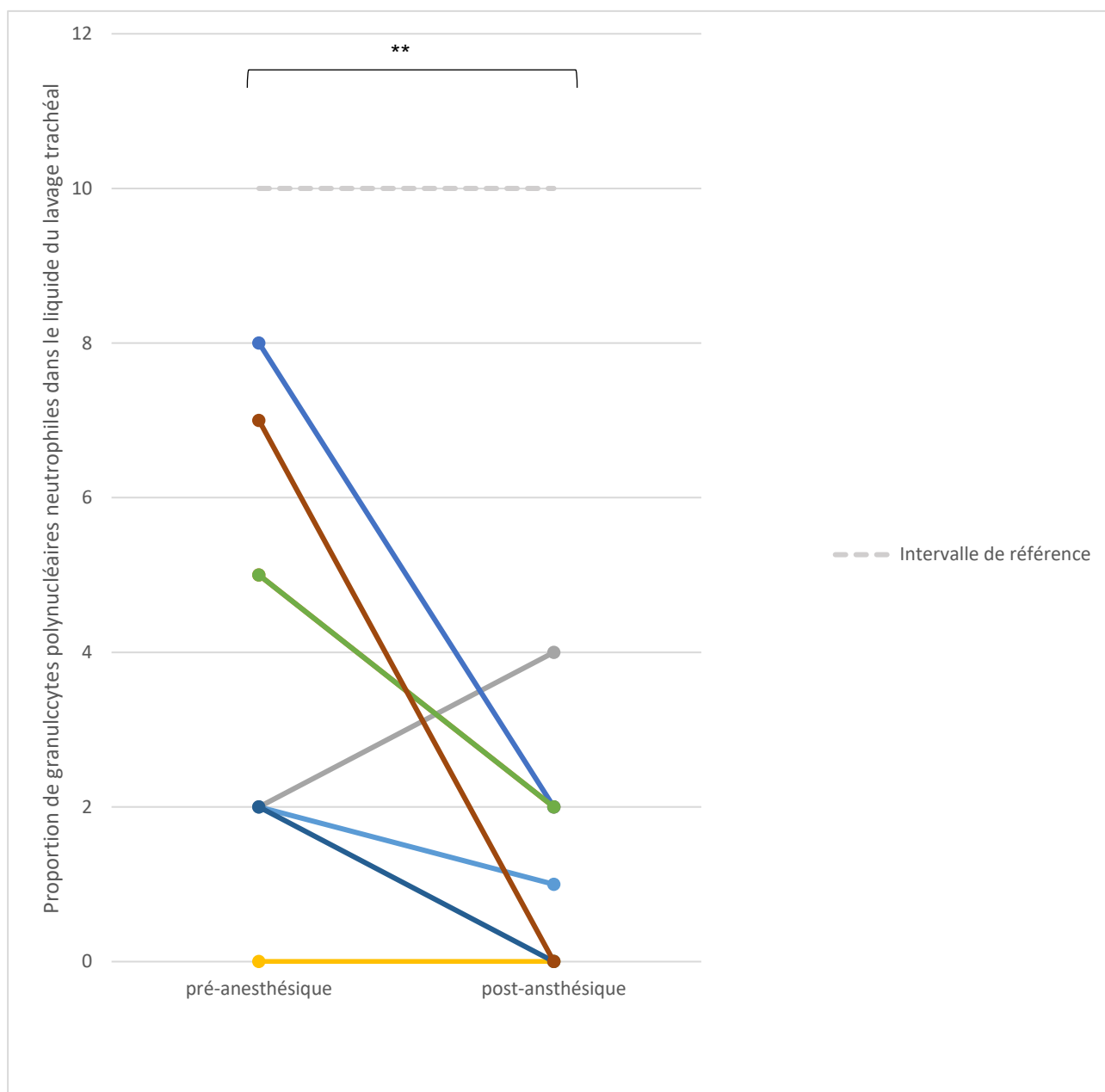
**Figure 39 : Evolution de la proportion de macrophages dans le liquide de lavage trachéal (n=8)**



*c. Evolution de la proportion de lymphocytes dans le liquide de lavage trachéal*

Tous les chevaux présentaient une proportion de lymphocytes dans le liquide de lavage trachéal inférieure à 10% en pré-anesthésique et en post-anesthésique. Il y avait une diminution significative de la proportion de lymphocytes du liquide de lavage trachéal en post-anesthésique en comparaison avec le pré-anesthésique (Figure 40).

**Figure 40 : Evolution de la proportion de lymphocytes dans le liquide de lavage trachéal (n=8)**



En résumé, dans le liquide de lavage trachéal, la proportion de granulocytes neutrophiles était significativement supérieure en post-anesthésique par rapport à la proportion de granulocytes neutrophiles en pré-anesthésique alors que les proportions de lymphocytes et de macrophages étaient significativement inférieures en post-anesthésique par rapport aux proportions en pré-anesthésique.

## 2. Cytologie

Deux chevaux présentaient quelques débris végétaux et éléments fongiques dans la cytologie du lavage trachéal pré-anesthésique.

Un cheval présentait en post-anesthésique : de nombreux débris végétaux et quelques spores fongiques.

Un cheval présentait en post-anesthésique, quelques débris végétaux et de rares éléments fongiques.

Un cheval présentait en post-anesthésique, de nombreuses cellules épithéliales et d'assez nombreux débris végétaux.





## Troisième partie : discussion

---

Dans un contexte de recherche de pneumonie, le délai de réalisation des différents examens (environ 24h après l'anesthésie) paraît cohérent avec le délai de mise en évidence d'une hyperthermie i.e. entre 15h et 48h après une anesthésie (Freeman *et al.*, 2012 ; Hoblick *et al.*, 2023).

### 1. Examen clinique, analyse hématologique et biochimique

Aucun des chevaux de cette étude n'a développé de toux ou d'hyperthermie, ou de jetage 24h après l'anesthésie.

Les numérations formules sanguines étaient discrètement modifiées avec une discrète neutrophilie et une discrète lymphopénie. Il est aussi probable qu'une partie de l'augmentation des marqueurs de l'inflammation soit due à l'acte chirurgical lui-même (castration, arthroscopie).

En comparaison, les signes cliniques attendus en cas de pneumonie étaient majoritairement une toux, un jetage et un peu moins fréquemment une hyperthermie (Ferrucci *et al.*, 2008 ; Hepworth-Warren *et al.*, 2023a ; Racklyeft et Love, 2000 ; Reuss et Giguère, 2015). Lors de pneumonie, une leucocytose neutrophilique est attendue éventuellement suivie d'une leucopénie par neutropénie en cas d'aggravation (Reuss et Giguère, 2015).

Ces résultats sont consistants avec notre hypothèse d'absence de conséquences cliniques majeures d'une anesthésie générale sur l'appareil respiratoire profond.

Cela concorde aussi avec les faibles incidences de pneumonies post-opératoires identifiées dans la littérature avec une prévalence évoluant entre 0,2% et 7 %.

### 2. Radiographies pulmonaires

Les études sur les radiographies thoraciques réalisées ne mettent pas en évidence d'effet de l'anesthésie sur les poumons.

La réalisation du contrôle radiographique à 24h en post-anesthésique ne permet pas de mettre en évidence les modifications identifiées par certaines études (McDonnell *et al.*, 1979 ; Nyman *et al.*, 1990). En effet, les radiographies sont réalisées tardivement pour identifier les zones d'atélectasies per-opératoire.

Lors d'atteintes pulmonaires marquées comme la pneumonie par aspiration ou une pneumonie associée à la ventilation, la radiographie thoracique a un intérêt (Fernandes Rodrigues *et al.*, 2022 ; Kogan *et al.*, 2008 ; Reuss et Giguère, 2015 ; Rutter *et al.*, 2011 ; Sherman et Karagiannis, 2017).

Dans notre étude, l'opacification interstitielle était majoritairement identifiée à la radiographie autant en pré-anesthésique qu'en post-anesthésique ce qui confirme notre hypothèse d'absence d'atteinte majeure 24h après l'anesthésie. En effet, l'opacification majoritairement identifiée en cas de pneumonie est l'opacification alvéolaire (Fernandes Rodrigues *et al.*, 2022 ; Kogan *et al.*, 2008 ; Sherman et Karagiannis, 2017). Les chevaux de notre étude apparaissent sains en post-anesthésique immédiat et ne présentent donc pas d'opacification alvéolaire identifiable. Malgré le

faible nombre de chevaux, ces résultats suggèrent donc que la présence d'anomalies radiographiques significatives 24h après l'anesthésie n'est pas normale et pourrait suggérer (en fonction du contexte clinique) le développement d'une pneumonie.

Les scores radiographiques chez les chevaux ayant eu une PEEP augmentée ou une manœuvre de recrutement étaient environ identiques à la moyenne des scores radiographiques. Il y avait cependant peu de chevaux dont les données anesthésiques étaient recensées ce qui pourrait remettre en cause l'absence de significativité des résultats.

### 3. Echographies pulmonaires

Dans notre étude, les queues de comètes sur les échographies pulmonaires étaient significativement plus présentes au réveil et notamment en région crâniale et moyenne du poumon déclive mais aussi en post-anesthésique. La région crâniale du poumon non-déclive est aussi plus atteinte que les régions moyennes et caudales du même poumon au réveil. Il est donc important de ne pas surinterpréter des anomalies détectées à l'échographie pulmonaire durant cette période après l'anesthésie.

Ces résultats sont en désaccord avec l'étude de Hepworth-Warren *et al.*, 2023b qui n'identifiait pas de différence significative entre la médiane des scores échographiques pré-anesthésiques et post-anesthésiques. Dans l'étude de Hepworth-Warren *et al.*, 6 des 13 chevaux soit 46% des chevaux étaient examinés plus de 2 heures après le réveil, alors que 2 heures après l'anesthésie est le seuil identifié par Ribonnet *et al.*, comme le seuil de significativité des lignes-B, ce qui peut masquer des évolutions après l'anesthésie malgré la comparaison entre le poumon déclive et non déclive. Cependant, dans l'étude de Hepworth-Warren *et al.*, il n'y avait pas de corrélation statistique entre le moment d'examen du cheval après le réveil et les scores échographiques alors qu'on se serait attendu à une décroissance des scores échographiques avec l'augmentation du délai de réalisation de l'échographie.

Cependant, du fait de l'évaluation radiographique des poumons chez les chevaux inclus dans l'étude de Hepworth-Warren *et al.*, l'absence de pathologie respiratoire profonde est plus certaine contrairement à l'étude de Ribonnet *et al.* Les chevaux sont donc choisis de manière plus stricte ce qui peut expliquer l'absence de différence statistique significative entre les scores échographiques avant et après l'anesthésie.

De la même façon que chez des chevaux atteints de pneumonie, les zones pulmonaires crâniales étaient les plus atteintes (Hepworth-Warren *et al.*, 2022). Cette étude identifiait aussi que les chevaux malades de l'étude présentaient plus de queues de comètes que des chevaux sains.

Dans notre étude, il semble y avoir à la fois un effet du décubitus du réveil mais aussi de l'anesthésie en elle-même (décubitus et ventilation) contrairement à un autre auteur qui n'identifiaient pas d'effet du décubitus du réveil (Ribonnet *et al.*, 2022). Il est possible que l'absence de mise en évidence d'effet du décubitus de réveil sur les échographies pulmonaires soit chez Ribonnet *et al.*, dû à la comparaison des poumons droits versus gauche i.e. pour les poumons droits, ceux déclives uniquement pendant le réveil (n = 20), ceux déclives pendant l'anesthésie et le réveil (n=3) et pour les poumons gauches, ceux déclives uniquement pendant le réveil (n=1) et ceux déclives pendant l'anesthésie et le réveil (n=1). Ainsi, s'il existait une différence significative entre le poumon déclive et le poumon non déclive pendant la chirurgie et le réveil, elle n'a pas été mise en

évidence par défaut de puissance statistique (l'échantillon du poumon gauche est trop petit par rapport au poumon droit).

Concernant les effusions pleurales et les consolidations pulmonaires, elles sont majoritairement retrouvées dans les zones pulmonaires crânielles c'est-à-dire dans les zones de moindre ventilation. De plus, les effusions pleurales étaient identifiées dans le poumon déclive lors du réveil et en post-anesthésique.

Cinq consolidations sur 6 étaient identifiées 24h après l'anesthésie alors qu'une seule consolidation sur 6 est identifiée au réveil. La taille des consolidations (<3 cm) et la fréquence d'apparition des consolidations (36%) sont en concordance avec une autre étude (<3 cm et 28 %, Ribonnet *et al.*, 2022). Le moment d'identification des consolidations pulmonaires en post-anesthésique chez Ribonnet *et al.*, n'est pas précisé. Il est donc important de ne pas surinterpréter des anomalies détectées à l'échographie pulmonaire durant cette période après l'anesthésie.

Dans notre étude, les modifications des scores échographiques persistant en post-anesthésique concernaient en particulier le poumon déclive contrairement à l'étude de Ribonnet *et al.*, qui identifie le seuil de 2 heures comme seuil de significativité des lignes-B.

Comme chez Ribonnet *et al.*, dans notre étude, des signes d'atélectasie pulmonaire étaient identifiées : les consolidations juxtapleurales ainsi que les lignes-B (Acosta *et al.*, 2014). L'absence de lignes-A, la présence de bronchogrammes aériens et l'absence de glissement pleural et la visualisation de pouls n'étaient pas identifiés dans notre étude mais ces modifications n'étaient pas recherchées directement. Des pistes de différenciation échographique des consolidations dû à l'atélectasie des consolidations infectieuses sont : la taille des consolidations (Touw *et al.*, 2018) et la présence de bronchogrammes aériens dynamique plus larges (Acosta *et al.*, 2014).

Réaliser une différenciation uniquement sur la base échographique semble complexe même si les études en médecine humaine y sont favorables (Berlet *et al.*, 2015 ; Bouhemad *et al.*, 2018). D'autres facteurs peuvent être pris en compte, comme l'examen clinique et les analyses hématologiques mais aussi l'évolution des lésions (Bouhemad *et al.*, 2018) notamment échographiques.

Il existe aussi, selon les études, une disparité entre les termes échographiques utilisés ainsi qu'entre les éléments échographiques recherchés. Par exemple Ribonnet *et al.*, recherchait les lignes-A, les comètes pulmonaires, les lignes-B, les lignes-L, les « lung rockets » (lorsqu'il y a plus de 3 lignes-B spontanément visibles entre 2 côtes), les lignes-B coalescentes, les consolidations pulmonaires, les « shred signs », les effusions pleurales et les plèvres irrégulières alors qu'Acosta *et al.*, recherchait les lignes-A, B, les consolidations juxtapleurales, la présence de bronchogrammes aériens dynamiques ou non dynamiques, l'absence de glissement pleural, la visualisation du pouls ou encore que Hepworth-Warren *et al.*, recherchait des artéfacts de queues de comètes, des consolidations et des effusions pleurales. Cette disparité rend difficile la comparaison entre les études.

Un cheval présentait une augmentation du temps de récupération lors du test de respiration forcée en post-anesthésique. Les scores échographiques de ce cheval étaient majoritairement supérieurs à la moyenne des scores échographiques. Il présentait aussi deux effusions pleurales au réveil dans la région crâniale du poumon déclive, une consolidation apparue dans la région pulmonaire crâniale du poumon non-déclive en post-anesthésique et une effusion persistante à droite. Il est intéressant de noter que la consolidation n'était pas présente au réveil et qu'elle est

apparue sur le poumon déclive lors du réveil. Ce cheval présentait aussi un score de 1/3 concernant l'opacification bronchique à la radiographie post-anesthésique. Les pourcentages de neutrophiles et de macrophages dans le lavage trachéal post-anesthésique étaient inférieurs aux deux moyennes. Concernant la bactériologie, il y avait 4 souches différentes en pré-anesthésique et 3 souches différentes et toutes avec plus de 100 UFC/mL. Ces valeurs sont toutes importantes par rapport aux moyennes de l'échantillon. Toutes les bactéries identifiées avaient un pouvoir pathogène connu. Les événements anesthésiques n'étaient pas disponibles pour ce cheval, il aurait été intéressant de savoir s'il avait subi une ou plusieurs manœuvres de recrutement ou eu une PEEP augmentée pendant une partie de l'anesthésie.

Trois chevaux avaient une PEEP augmentée pendant l'anesthésie dont deux pendant une durée importante. Les scores échographiques du poumon déclive au réveil des trois chevaux étaient de 35, 14 et 12 pour une moyenne de  $13,6 \pm 7,9$  et ceux du poumon non-déclive au réveil étaient de 12, 11 et 7 pour une moyenne de  $7,3 \pm 4$ . Les scores échographiques du poumon déclive en post-anesthésique étaient de 11, 19 et 5 pour une moyenne de  $7,9 \pm 6,5$  et ceux du poumon non-déclive étaient de 10, 16 et 4 pour une moyenne de  $8,0 \pm 6,8$ .

Deux des chevaux avaient des scores échographiques assez haut en comparaison avec la moyenne. Les événements anesthésiques pourraient aussi expliquer les modifications des scores échographiques en plus de l'influence du décubitus du réveil et de l'anesthésie elle-même. Ces événements pourraient expliquer la significativité des résultats en post-anesthésique immédiat et 24h après.

Dans l'étude de Ribonnet *et al.*, en combinant tous les événements anesthésiques anormaux (hypoxie, oxygénation suboptimale, hypercapnie, pression artérielle moyenne basse, saturation basse) le score échographique maximal était significativement inférieur chez les chevaux qui n'avaient eu aucun événement anesthésique anormal en comparaison avec les chevaux qui avaient au moins un événement anesthésique anormal.

Concernant les corrélations entre les durées des procédures (anesthésie ou réveil ou anesthésie + réveil) et les différents scores échographiques, il manquerait de la puissance statistique pour identifier une réelle corrélation entre le score échographique de la région pulmonaire crâniale du poumon déclive au réveil et la durée du réveil par exemple. La durée moyenne des anesthésies était de 126 minutes c'est-à-dire plutôt équivalente de celles d'autres études évaluant les effets de l'anesthésie générale sur les échographies pulmonaires (Hepworth-Warren *et al.*, 2023b ; Ribonnet *et al.*, 2022).

La durée moyenne des anesthésies dans d'autres études concernant des chirurgies non électives sont discrètement plus longues (Freeman *et al.*, 2012). La durée du réveil n'est pas précisée, mais elle augmente avec la durée des chirurgies. D'autres études sont nécessaires mais il semblerait que les scores échographiques soient notamment liés à la durée du réveil et à la durée de la chirurgie. Ainsi, en fonction de la durée de la procédure, il faut s'attendre à plus ou moins de modifications échographiques.

#### **4. Score de mucus trachéal**

Concernant le score de mucus trachéal, il était significativement supérieur en post-anesthésique. Cela pourrait être expliqué par un défaut de fonctionnement de l'appareil muco-ciliaire ou dû à l'exposition à des toxines ou à des pathogènes (Reed *et al.*, 2018).

Ces résultats sont cohérents avec l'augmentation des neutrophiles dans le lavage trachéal comme selon la littérature (Gerber *et al.*, 2004).

## 5. Lésions laryngées et trachéales

Quarante-cinq pourcents des chevaux de notre étude présentaient des lésions trachéales discrètes au niveau du ballonnet, ce qui semble être deux fois moins que dans d'autres études (Heath *et al.*, 1989). La proportion et la taille de la lésion au niveau du ballonnet étaient aussi moins importantes parmi les chevaux de notre étude. Il est difficile de déterminer les causes des lésions dans notre étude dû à l'absence de données sur la taille des sondes, la position des sondes, le gonflage plus ou moins important du ballonnet, le nombre et l'amplitude des mouvements de la tête du cheval qui sont les éléments identifiés comme des causes de dommages trachéaux (Díaz *et al.*, 2022).

Aucune lésion laryngée n'était identifiée parmi les chevaux de notre étude contrairement à d'autres études (Heath *et al.*, 1989). Cela pourrait être dû à une intubation non-répétée pour chaque cheval ou à une position de la tête défavorisant l'œdème laryngé.

## 6. Le lavage trachéal

La réalisation d'un lavage broncho-alvéolaire même s'il est largement utilisé pour évaluer des effets post-anesthésiques sur les poumons (Ito *et al.*, 2003 ; Rossi *et al.*, 2018 ; Sweeney *et al.*, 1994) est contre-indiqué à cause du risque de dissémination bactérienne. Le lavage trachéal est utilisé comme recommandé dans un contexte de recherche de processus infectieux (Reuss et Giguère, 2015).

### A. Comptage cellulaire

Dans notre étude, 24h après l'anesthésie, la cytologie du liquide du lavage trachéal est modifiée avec une augmentation du pourcentage de neutrophiles et une diminution du pourcentage de macrophages et de lymphocytes. Peu de références bibliographiques sont disponibles pour comparer les valeurs obtenues. Cependant, en comparaison avec les LBA réalisés à la fin de l'anesthésie, on retrouve l'augmentation significative du pourcentage de neutrophiles dans le poumon déclive par rapport au poumon non déclive en post-anesthésique et dans le poumon déclive en comparaison à avant l'anesthésie (Ito *et al.*, 2003). Cette étude est réalisée sans groupe contrôle.

Une étude similaire réalisée avec groupe contrôle identifiait que l'augmentation des neutrophiles lors de l'anesthésie est indifférenciable de la répétition des LBA (Rossi *et al.*, 2019).

Une autre étude sans groupe contrôle identifiait en plus de l'augmentation des neutrophiles en fin de chirurgie une augmentation de la concentration en IL-6, IL-8, TNF $\alpha$  et élastase. Les concentrations en IL-6 et IL-8 étaient corrélées avec une oxygénation inadéquate (Kotani *et al.*, 2000).

Dans notre étude, les prélèvements sont réalisés à plus de 24h d'écart et Tee *et al.*, identifie qu'une répétition de lavage trachéal à 24h d'écart n'entraînait pas de modification. Bien qu'il n'y pas de groupe contrôle dans notre étude, cette information permet d'écarter avec confiance l'effet du lavage trachéal lui-même sur l'augmentation du pourcentage de neutrophiles et sur la diminution du pourcentage de macrophages et de lymphocytes. Ces résultats soulignent donc l'importance de l'évaluation du cheval dans son ensemble car la cytologie du lavage trachéal semble être en faveur d'une inflammation marquée même en l'absence de pneumonie.

## B. Analyse bactériologique

Les bactéries majoritairement identifiées en post-anesthésique étaient *Actinobacillus spp.* (dont *A. rossi* et *suis*) et *Staphylococcus spp.*, qui sont des bactéries identifiées dans des pneumonies bactériennes chez le cheval (Sweeney *et al.*, 1991 ; Reuss et Giguère, 2015). Cependant, *Streptococcus zooepidemicus* n'a pas été identifié de manière aussi représentative que dans d'autres études (Ferrucci *et al.*, 2008 ; Racklyeft et Love, 2000 ; Sweeney *et al.*, 1991).

Les antibiotiques ont potentiellement eu une action sur les résultats du deuxième lavage trachéal. En effet, tous les chevaux ont reçu au moins deux injections d'antibiotiques. Les antibiotiques ont potentiellement minoré les effets sur les poumons ainsi que sur les lésions trachéales et diminué les valeurs des pourcentages de neutrophiles dans le lavage trachéal, la quantité de bactéries ayant poussé à la culture bactérienne, le score échographique et le score radiographique.

Cependant, il est intéressant de noter que malgré l'utilisation d'antibiotiques, les bactéries présentes en post-anesthésique sont plutôt des bactéries avec un pouvoir pathogène connu.

## 7. Limites de l'étude

L'étude étant réalisée sur plusieurs années, les opérateurs n'étaient pas les mêmes.

D'autre part, lors de la répétition des examens sur chaque cheval, tous les examens n'étaient pas réalisés par la même personne.

Tous les chevaux, sauf un étaient, anesthésiés en décubitus dorsal durant la chirurgie. Les analyses statistiques des échographies thoraciques n'étaient pas réalisées selon les zones pulmonaires ventrales ou dorsales mais uniquement selon les poumons déclives ou non déclive.

Concernant les études radiographiques, les 4 cadrans pulmonaires n'étaient pas disponibles chez tous les chevaux, les scores radiographiques des hémithorax n'étaient pas tous notés sur les mêmes régions. Les scores radiographiques auraient pu être affinés par région thoracique et non par hémithorax. Cela aurait pu modifier les résultats.

Avec le liquide de lavage trachéal, il aurait pu être réalisé une coloration de Gram.

Concernant la taille de l'échantillon, la différence des deux moyennes des neutrophiles dans le lavage trachéal était inférieure à la différence estimée pour la détermination de la taille de l'échantillon (60% versus 45%) indiquant un défaut de puissance statistique.

Notre étude va dans le sens d'une absence de conséquences majeures sur l'appareil respiratoire. Cependant, certaines modifications sont tout de même identifiées : les modifications de la cytologie du lavage trachéal, une augmentation du score d'accumulation du mucus trachéal en post-anesthésique, des lésions trachéales au niveau du ballonnet, une augmentation du score échographique en post-anesthésique immédiat et persistant dans le poumon déclive 24h après l'anesthésie.

Dans le futur, on pourrait envisager un dosage des interleukines 6 et 8 dans le liquide de lavage trachéal (Fekri *et al.*, 2014) ou la réalisation d'écouvillonnage oraux (Sherman et Karagiannis, 2017) comme chez les chiens.

Il serait également intéressant d'évaluer l'évolution des anomalies identifiées après 24h.

## Conclusion

---

Cette étude s'inscrit dans un corpus permettant d'identifier les conséquences d'une anesthésie générale avec ventilation contrôlée sur l'appareil respiratoire d'un cheval. Cette étude semble aller dans le sens de conséquences discrètes d'une anesthésie générale sur l'appareil respiratoire telle que des modifications de l'échographie pulmonaire (avec notamment l'apparition de queues de comètes, de consolidations et d'effusion pleurales non identifiables à la radiographie), une augmentation du score de mucus trachéal et la présence de lésions trachéales associées au ballonnet, ainsi qu'une augmentation du taux de neutrophiles et de la population bactérienne dans le liquide de lavage trachéal.

Ces résultats devraient être pris en compte dans l'évaluation d'une fièvre post-anesthésie pour diagnostiquer au mieux l'origine de la fièvre et ne pas sur-diagnostiquer une pneumonie.





## Liste des références bibliographiques

---

- ABID, I., QURESHI, N., LATEGAN, N., *et al.* (2024) Point-of-care lung ultrasound in detecting pneumonia: A systematic review. *Canadian Journal of Respiratory Therapy: CJRT = Revue Canadienne de la Thérapie Respiratoire: RCTR* vol. 60, p. 37-48. [<https://doi.org/10.29390/001c.92182>]
- ACOSTA, C.M., MAIDANA, G.A., JACOVITTI, D., *et al.* (2014) Accuracy of transthoracic lung ultrasound for diagnosing anesthesia-induced atelectasis in children. *Anesthesiology* vol. 120, n° 6, p. 1370-1379. [<https://doi.org/10.1097/ALN.0000000000000231>]
- AINSWORTH, D.M., ERB, H.N., EICKER, S.W., *et al.* (2000) Effects of pulmonary abscesses on racing performance of horses treated at referral veterinary medical teaching hospitals: 45 cases (1985–1997). *Journal of the American Veterinary Medical Association* vol. 216, n° 8, p. 1282-1287. [<https://doi.org/10.2460/javma.2000.216.1282>]
- AUCKBURALLY, A., NYMAN, G. (2017) Review of hypoxaemia in anaesthetized horses: predisposing factors, consequences and management. *Veterinary Anaesthesia and Analgesia* vol. 44, n° 3, p. 397-408. [<https://doi.org/10.1016/j.vaa.2016.06.001>]
- BELLETTI, A., PALUMBO, D., LANDONI, G., *et al.* (2022) Air leak, barotrauma susceptibility, and imaging in acute respiratory distress syndrome: novel application of an old tool. *Intensive Care Medicine* vol. 48, n° 12, p. 1837-1838. [<https://doi.org/10.1007/s00134-022-06902-y>]
- BERLET, T., ETTER, R., FEHR, T., *et al.* (2015) Sonographic patterns of lung consolidation in mechanically ventilated patients with and without ventilator-associated pneumonia: a prospective cohort study. *Journal of Critical Care* vol. 30, n° 2, p. 327-333. [<https://doi.org/10.1016/j.jcrc.2014.11.021>]
- BORG, H., CARMALT, J.L. (2013) Postoperative Septic Arthritis After Elective Equine Arthroscopy Without Antimicrobial Prophylaxis. *Veterinary Surgery* vol. 42, n° 3, p. 262-266. [<https://doi.org/10.1111/j.1532-950X.2013.01106.x>]
- BOUHEMAD, B., DRANSART-RAYÉ, O., MOJOLI, F., *et al.* (2018) Lung ultrasound for diagnosis and monitoring of ventilator-associated pneumonia. *Annals of Translational Medicine* vol. 6, n° 21, p. 418. [<https://doi.org/10.21037/atm.2018.10.46>]
- BOURCIER, J.-E., PAQUET, J., SEINGER, M., *et al.* (2014) Performance comparison of lung ultrasound and chest x-ray for the diagnosis of pneumonia in the ED. *The American Journal of Emergency Medicine* vol. 32, n° 2, p. 115-118. [<https://doi.org/10.1016/j.ajem.2013.10.003>]
- BVSC, A.S.T., GLEED, R.D., CREDILLE, K.M., *et al.* (1996) Negative Pressure Pulmonary Edema as a Post-Anesthetic Complication Associated With Upper Airway Obstruction in a Horse. *Veterinary Surgery* vol. 25, n° 6, p. 519-523. [<https://doi.org/10.1111/j.1532-950X.1996.tb01453.x>]
- BYARS, T.D., BECHT, J.L. (1991) Pleuropneumonia. *Veterinary Clinics of North America: Equine Practice, Respiratory Disease: Medicine and Surgery* vol. 7, n° 1, p. 63-78. [[https://doi.org/10.1016/S0749-0739\(17\)30516-3](https://doi.org/10.1016/S0749-0739(17)30516-3)]
- CAMARGO, L., DE MARCO, F., BARBAS, C., *et al.* (2004) Ventilator associated pneumonia: comparison between quantitative and qualitative cultures of tracheal aspirates. *Critical Care* vol. 8, n° 6, p. R422. [<https://doi.org/10.1186/cc2965>]
- CHRISTLEY, R.M., HODGSON, D.R., ROSE, R.J., *et al.* (1999) Comparison of bacteriology and cytology of tracheal fluid samples collected by percutaneous transtracheal aspiration or via an endoscope using a plugged, guarded catheter. *Equine Veterinary Journal* vol. 31, n° 3, p. 197-202. [<https://doi.org/10.1111/j.2042-3306.1999.tb03172.x>]
- CHUGHTAI, M., GWAM, C.U., MOHAMED, N., *et al.* (2017) The Epidemiology and Risk Factors for Postoperative Pneumonia. *Journal of Clinical Medicine Research* vol. 9, n° 6, p. 466-475. [<https://doi.org/10.14740/jocmr3002w>]
- CURLEY, G.F., CONTRERAS, M., HIGGINS, B., *et al.* (2011) Evolution of the Inflammatory and Fibroproliferative Responses during Resolution and Repair after Ventilator-induced Lung

- Injury in the Rat. *Anesthesiology* vol. 115, n° 5, p. 1022-1032. [https://doi.org/10.1097/ALN.0b013e31823422c9]
- DÍAZ, M.D.M., HEWETSON, M., KAARTINEN, J. (2022) Tracheal trauma and pneumonia secondary to endotracheal intubation in a horse undergoing general anaesthesia, computerised tomography and myelography. *Equine Veterinary Education* vol. 34, n° 3, p. e106-e109. [https://doi.org/10.1111/eve.13591]
- DUGGAN, M., KAVANAGH, B.P. (2005) Pulmonary atelectasis: a pathogenic perioperative entity. *Anesthesiology* vol. 102, n° 4, p. 838-854. [https://doi.org/10.1097/00000542-200504000-00021]
- FEKRI, M.S., POURSALEHI, H.R., NAJAFIPOUR, H., *et al.* (2014) Chronic Aspiration of Gastric and Duodenal Contents and Their Effects on Inflammatory Cytokine Production in Respiratory System of Rats. *Iranian Journal of Allergy, Asthma and Immunology* p. 40-46.
- FERNANDES RODRIGUES, N., GIRAUD, L., BOLEN, G., *et al.* (2022) Comparison of lung ultrasound, chest radiographs, C-reactive protein, and clinical findings in dogs treated for aspiration pneumonia. *Journal of Veterinary Internal Medicine* vol. 36, n° 2, p. 743-752. [https://doi.org/10.1111/jvim.16379]
- FERRUCCI, F., ZUCCA, E., CROCI, C., *et al.* (2008) Bacterial pneumonia and pleuropneumonia in sport horses: 17 cases (2001–2003). *Equine Veterinary Education* vol. 20, n° 10, p. 526-531. [https://doi.org/10.2746/095777308X354255]
- FREEMAN, K.D., SOUTHWOOD, L.L., LANE, J., *et al.* (2012) Post operative infection, pyrexia and perioperative antimicrobial drug use in surgical colic patients. *Equine Veterinary Journal* vol. 44, n° 4, p. 476-481. [https://doi.org/10.1111/j.2042-3306.2011.00515.x]
- FUKUDA, T., IMAI, S., SHIMODA, S., *et al.* (2022) Aspiration pneumonia and anesthesia techniques in hip fracture surgery in elderly patients: A retrospective cohort study using administrative data. *Journal of Orthopaedic Surgery (Hong Kong)* vol. 30, n° 1, p. 10225536221078622. [https://doi.org/10.1177/10225536221078622]
- GERBER, V., STRAUB, R., MARTI, E., *et al.* (2004) Endoscopic scoring of mucus quantity and quality: observer and horse variance and relationship to inflammation, mucus viscoelasticity and volume. *Equine Veterinary Journal* vol. 36, n° 7, p. 576-582. [https://doi.org/10.2746/0425164044864525]
- HEATH, R.B., STEFFEY, E.P., THURMON, J.C., *et al.* (1989) Laryngotracheal lesions following routine orotracheal intubation in the horse. *Equine Veterinary Journal* vol. 21, n° 6, p. 434-437. [https://doi.org/10.1111/j.2042-3306.1989.tb02190.x]
- HEPWORTH-WARREN, K.L., ESTELL, K., COWLES, B., *et al.* (2023a) Utility of serum amyloid A in monitoring clinical response to antimicrobial treatment in horses with bacterial pneumonia. *Journal of Veterinary Internal Medicine* vol. 37, n° 5, p. 1917-1922. [https://doi.org/10.1111/jvim.16818]
- HEPWORTH-WARREN, K.L., NELSON, N., DEMBEK, K.A., *et al.* (2022) Comparison of thoracic ultrasonography and thoracic radiography between healthy adult horses and horses with bacterial pneumonia using a novel, objective ultrasonographic scoring system. *Frontiers in Veterinary Science* vol. 9.
- HEPWORTH-WARREN, K.L., NELSON, N.C., DEMBEK, K.A., *et al.* (2023b) General anesthesia does not induce ultrasonographic changes in the pleura of healthy adult horses anesthetized for elective magnetic resonance imaging. *Journal of the American Veterinary Medical Association* vol. 261, n° 4, p. 500-504. [https://doi.org/10.2460/javma.22.12.0550]
- HOBlick, S., DENAGAMAGE, T.N., MORTON, A.J., *et al.* (2023) Antimicrobial prophylaxis is not indicated for horses undergoing general anaesthesia for elective orthopaedic MRI. *Equine Veterinary Journal* p. evj.13978. [https://doi.org/10.1111/evj.13978]
- IOANNIDIS, G., LAZARIDIS, G., BAKA, S., *et al.* (2015) Barotrauma and pneumothorax. *Journal of Thoracic Disease* vol. 7, n° Suppl 1, p. S38-S43. [https://doi.org/10.3978/j.issn.2072-1439.2015.01.31]
- ITO, S., HOBBO, S., KASASHIMA, Y. (2003) Bronchoalveolar Lavage Fluid Findings in the Atelectatic Regions of Anesthetized Horses. *Journal of Veterinary Medical Science* vol. 65, n° 9, p. 1011-1013. [https://doi.org/10.1292/jvms.65.1011]

- JOCELYN, N.A., WYLIE, C.E., LEAN, M., *et al.* (2018) Association of neutrophil morphology with bacterial isolates in equine tracheal wash samples. *Equine Veterinary Journal* vol. 50, n° 6, p. 752-758. [<https://doi.org/10.1111/evj.12837>]
- KALIL, A.C., METERSKY, M.L., KLOMPAS, M., *et al.* (2016) Management of Adults With Hospital-acquired and Ventilator-associated Pneumonia: 2016 Clinical Practice Guidelines by the Infectious Diseases Society of America and the American Thoracic Society. *Clinical Infectious Diseases: An Official Publication of the Infectious Diseases Society of America* vol. 63, n° 5, p. e61-e111. [<https://doi.org/10.1093/cid/ciw353>]
- KILCOYNE, I., WATSON, J.L., KASS, P.H., *et al.* (2013) Incidence, management, and outcome of complications of castration in equids: 324 cases (1998–2008). *Journal of the American Veterinary Medical Association* vol. 242, n° 6, p. 820-825. [<https://doi.org/10.2460/javma.242.6.820>]
- KO, E., YOO, K.Y., LIM, C.H., *et al.* (2023) Is atelectasis related to the development of postoperative pneumonia? a retrospective single center study. *BMC anesthesiology* vol. 23, n° 1, p. 77. [<https://doi.org/10.1186/s12871-023-02020-4>]
- KOGAN, D.A., JOHNSON, L.R., JANDREY, K.E., *et al.* (2008) Clinical, clinicopathologic, and radiographic findings in dogs with aspiration pneumonia: 88 cases (2004–2006). *Journal of the American Veterinary Medical Association* vol. 233, n° 11, p. 1742-1747. [<https://doi.org/10.2460/javma.233.11.1742>]
- KOTANI, N., HASHIMOTO, H., SESSLER, D.I., *et al.* (2000) Neutrophil Number and Interleukin-8 and Elastase Concentrations in Bronchoalveolar Lavage Fluid Correlate with Decreased Arterial Oxygenation After Cardiopulmonary Bypass. *Anesthesia & Analgesia* vol. 90, n° 5, p. 1046. [<https://doi.org/10.1097/00000539-200005000-00009>]
- LAGRÉE, A.-C., BOULOUIS, H.-J. (2023) Bactériologie systématique. Ecole Nationale Vétérinaire d'Alfort.
- LAURENZA, C., ANSART, L., PORTIER, K. (2020) Risk Factors of Anesthesia-Related Mortality and Morbidity in One Equine Hospital: A Retrospective Study on 1,161 Cases Undergoing Elective or Emergency Surgeries. *Frontiers in Veterinary Science* vol. 6, p. 514. [<https://doi.org/10.3389/fvets.2019.00514>]
- LEONE, M., BOUADMA, L., BOUHEMAD, B., *et al.* (2018) Hospital-acquired pneumonia in ICU. *Anaesthesia Critical Care & Pain Medicine* vol. 37, n° 1, p. 83-98. [<https://doi.org/10.1016/j.accpm.2017.11.006>]
- LEVINE, S.A., NIEDERMAN, M.S. (1991) The impact of tracheal intubation on host defenses and risks for nosocomial pneumonia. *Clinics in Chest Medicine* vol. 12, n° 3, p. 523-543.
- LISCIANDRO, G.R., FOSGATE, G.T. (2018) The Use of the VetBLUE Protocol and Sonographic Gallbladder Wall Evaluation Pre- and Post-anesthesia for the Detection of Lung Atelectasis and Gallbladder Wall Edema in 63 Dogs Undergoing General Anesthesia.
- LUKASIK, V.M., GLEED, R.D., SCARLETT, J.M., *et al.* (1997) Intranasal phenylephrine reduces post anaesthetic upper airway obstruction in horses. *Equine Veterinary Journal* vol. 29, n° 3, p. 236-238. [<https://doi.org/10.1111/j.2042-3306.1997.tb01676.x>]
- MAGNUSSON, L., SPAHN, D.R. (2003) New concepts of atelectasis during general anaesthesia. *British Journal of Anaesthesia* vol. 91, n° 1, p. 61-72. [<https://doi.org/10.1093/bja/aeg085>]
- MANNING, H., SAMPSON, S. (2024) Peri-anaesthetic complications in 1798 equids undergoing high-field elective orthopaedic MRI at a tertiary referral hospital. *Equine Veterinary Journal* vol. n/a, n° n/a. [<https://doi.org/10.1111/evj.14208>]
- MARIK, P.E. (2001) Aspiration Pneumonitis and Aspiration Pneumonia. *PRIMARY CARE* p. 7.
- MCDONELL, W.N., HALL, L.W., JEFFCOTT, L.B. (1979) Radiographic Evidence of Impaired Pulmonary Function in Laterally Recumbent Anaesthetised Horses. *Equine Veterinary Journal* vol. 11, n° 1, p. 24-32. [<https://doi.org/10.1111/j.2042-3306.1979.tb01290.x>]
- MEACHEM, M.D., MONTGOMERY, J.B. (2020) Respiratory Cytology of the Horse. In Sharkey, L.C., Radin, M.J., Seelig, D. (Éd.), *Veterinary Cytology*, 1<sup>re</sup>. Wiley, p. 302-315. [<https://doi.org/10.1002/9781119380559.ch26>]
- MODI, A.R., KOVACS, C.S. (2020) Hospital-acquired and ventilator-associated pneumonia: Diagnosis, management, and prevention. *Cleveland Clinic Journal of Medicine* vol. 87, n° 10, p. 633-639. [<https://doi.org/10.3949/ccjm.87a.19117>]

- MONTICELLI, P., ADAMI, C. (2019) Aspiration pneumonitis (Mendelson's syndrome) as perianaesthetic complication occurring in two horses: A case report. *Equine Veterinary Education* vol. 31, n° 4, p. 183-187. [<https://doi.org/10.1111/eve.12781>]
- MORGAN, J.M., ACETO, H., MANZI, T., *et al.* (2023) Incidence and risk factors for complications associated with equine general anaesthesia for elective magnetic resonance imaging. *Equine Veterinary Journal* vol. n/a, n° n/a. [<https://doi.org/10.1111/evj.14026>]
- NIEDERMAN, M.S., CILLONIZ, C. (2022) Aspiration pneumonia. *Revista Espanola De Quimioterapia: Publicacion Oficial De La Sociedad Espanola De Quimioterapia* vol. 35 Suppl 1, n° Suppl 1, p. 73-77. [<https://doi.org/10.37201/req/s01.17.2022>]
- NYMAN, G., FUNKQUIST, B., KVART, C., *et al.* (1990) Atelectasis causes gas exchange impairment in the anaesthetised horse. *Equine Veterinary Journal* vol. 22, n° 5, p. 317-324. [<https://doi.org/10.1111/j.2042-3306.1990.tb04280.x>]
- ODE, H., HOBBO, S., KATAYAMA, Y., *et al.* (2007) Cytological and Bacteriological Observation of Tracheal Aspirates and Bronchoalveolar Lavage Fluid Obtained from Thoroughbred Racehorses with Pneumonia Associated with Transport. *Journal of Equine Science* vol. 18, n° 4, p. 161-165. [<https://doi.org/10.1294/jes.18.161>]
- OVBEY, D.H., WILSON, D.V., BEDNARSKI, R.M., *et al.* (2014) Prevalence and risk factors for canine post-anesthetic aspiration pneumonia (1999–2009): a multicenter study. *Veterinary Anaesthesia and Analgesia* vol. 41, n° 2, p. 127-136. [<https://doi.org/10.1111/vaa.12110>]
- PAPAZIAN, L., KLOMPAS, M., LUYT, C.-E. (2020) Ventilator-associated pneumonia in adults: a narrative review. *Intensive Care Medicine* vol. 46, n° 5, p. 888-906. [<https://doi.org/10.1007/s00134-020-05980-0>]
- PETERSEN, G.W., BAIER, H. (1983) Incidence of pulmonary barotrauma in a medical ICU. *Critical Care Medicine* vol. 11, n° 2, p. 67.
- RACKLYEFT, D., LOVE, D. (2000) Bacterial infection of the lower respiratory tract in 34 horses. *Australian Veterinary Journal* vol. 78, n° 8, p. 549-559. [<https://doi.org/10.1111/j.1751-0813.2000.tb11901.x>]
- RAINER, J., HUGHES, K., KESSELL, A., *et al.* (2006) Pleuropneumonia as a sequela of myelography and general anaesthesia in a Thoroughbred colt. *Australian Veterinary Journal* vol. 84, n° 4, p. 138-142. [<https://doi.org/10.1111/j.1751-0813.2006.tb13399.x>]
- REED, S.M., BAYLY, W.M., SELLON, D.C. (2018) *Equine Internal Medicine*, Fourth Edition. St. Louis, Missouri : Elsevier.
- REUSS, S.M., GIGUÈRE, S. (2015) Update on Bacterial Pneumonia and Pleuropneumonia in the Adult Horse. *Veterinary Clinics: Equine Practice* vol. 31, n° 1, p. 105-120. [<https://doi.org/10.1016/j.cveq.2014.11.002>]
- RIBONNET, C., PALMERS, K., SAEGERMAN, C., *et al.* (2022) Perioperative lung ultrasonography in healthy horses undergoing general anesthesia for elective surgery. *Journal of Veterinary Internal Medicine* vol. 36, n° 3, p. 1160-1172. [<https://doi.org/10.1111/jvim.16408>]
- RIDER, A.C., FRAZEE, B.W. (2018) Community-Acquired Pneumonia. *Emergency Medicine Clinics* vol. 36, n° 4, p. 665-683. [<https://doi.org/10.1016/j.emc.2018.07.001>]
- ROSSI, H., RAEKALLIO, M., MÄÄTTÄ, M., *et al.* (2019) Effects of general anaesthesia in dorsal recumbency with and without vatinoxan on bronchoalveolar lavage cytology of healthy horses. *The Veterinary Journal* vol. 251, p. 105352. [<https://doi.org/10.1016/j.tvjl.2019.105352>]
- ROSSI, H., VIRTALA, A.-M., RAEKALLIO, M., *et al.* (2018) Comparison of Tracheal Wash and Bronchoalveolar Lavage Cytology in 154 Horses With and Without Respiratory Signs in a Referral Hospital Over 2009–2015. *Frontiers in Veterinary Science* vol. 5.
- RUTTER, C.R., ROZANSKI, E.A., SHARP, C.R., *et al.* (2011) Outcome and medical management in dogs with lower motor neuron disease undergoing mechanical ventilation: 14 cases (2003–2009). *Journal of Veterinary Emergency and Critical Care* vol. 21, n° 5, p. 531-541. [<https://doi.org/10.1111/j.1476-4431.2011.00669.x>]
- SACHDEV, G., NAPOLITANO, L.M. (2012) Postoperative Pulmonary Complications: Pneumonia and Acute Respiratory Failure. *Surgical Clinics of North America* vol. 92, n° 2, p. 321-344. [<https://doi.org/10.1016/j.suc.2012.01.013>]

- SCHILLING, T., KOZIAN, A., SENTURK, M., *et al.* (2011) Effects of Volatile and Intravenous Anesthesia on the Alveolar and Systemic Inflammatory Response in Thoracic Surgical Patients. *Anesthesiology* vol. 115, n° 1, p. 65-74. [https://doi.org/10.1097/ALN.0b013e318214b9de]
- SELTZER, K.L., BYARS, T.D. (1996) Prognosis for return to racing after recovery from infectious pleuropneumonia in thoroughbred racehorses: 70 cases (1984-1989). *Journal of the American Veterinary Medical Association* vol. 208, n° 8, p. 1300-1301.
- SENIOR, M. (2005) Post-anaesthetic pulmonary oedema in horses: a review. *Veterinary Anaesthesia and Analgesia* vol. 32, n° 4, p. 193-200. [https://doi.org/10.1111/j.1467-2995.2005.00186.x]
- SHERMAN, R., KARAGIANNIS, M. (2017) Aspiration Pneumonia in the Dog: A Review. *Topics in Companion Animal Medicine* vol. 32, n° 1, p. 1-7. [https://doi.org/10.1053/j.tcam.2017.05.003]
- SMITH, S. (2019) Interpretation of tracheal wash samples in horses. *In Practice* vol. 41, n° 5, p. 220-226. [https://doi.org/10.1136/inp.12075]
- SWEENEY, C.R., HOLCOMBE, S.J., BARNINGHAM, S.C., *et al.* (1991) Aerobic and anaerobic bacterial isolates from horses with pneumonia or pleuropneumonia and antimicrobial susceptibility patterns of the aerobes. *Journal of the American Veterinary Medical Association* vol. 198, n° 5, p. 839-842.
- SWEENEY, C.R., ROSSIER, Y., ZIEMER, E.L., *et al.* (1994) Effect of prior lavage on bronchoalveolar lavage fluid cell population of lavaged and unlavaged lung segments in horses. *American Journal of Veterinary Research* vol. 55, n° 11, p. 1501-1504. [https://doi.org/10.2460/ajvr.1994.55.11.1501]
- SWEENEY, C.R., SWEENEY, R.W., BENSON, C.E. (1989) Comparison of bacteria isolated from specimens obtained by use of endoscopic guarded tracheal swabbing and percutaneous tracheal aspiration in horses. *Journal of the American Veterinary Medical Association* vol. 195, n° 9, p. 1225-1229.
- TAILLEUR, R., BATHORY, I., DOLCI, M., *et al.* (2016) Endotracheal tube displacement during head and neck movements. Observational clinical trial. *Journal of Clinical Anesthesia* vol. 32, p. 54-58. [https://doi.org/10.1016/j.jclinane.2015.12.043]
- TEE, S., DART, A., MACDONALD, M., *et al.* (2012) Effects of collecting serial tracheal aspirate and bronchoalveolar lavage samples on the cytological findings of subsequent fluid samples in healthy Standardbred horses. *Australian Veterinary Journal* vol. 90, n° 7, p. 247-251. [https://doi.org/10.1111/j.1751-0813.2012.00950.x]
- TORRES, A., NIEDERMAN, M.S., CHASTRE, J., *et al.* (2017) International ERS/ESICM/ESCMID/ALAT guidelines for the management of hospital-acquired pneumonia and ventilator-associated pneumonia: Guidelines for the management of hospital-acquired pneumonia (HAP)/ventilator-associated pneumonia (VAP) of the European Respiratory Society (ERS), European Society of Intensive Care Medicine (ESICM), European Society of Clinical Microbiology and Infectious Diseases (ESCMID) and Asociación Latinoamericana del Tórax (ALAT). *European Respiratory Journal* vol. 50, n° 3, p. 1700582. [https://doi.org/10.1183/13993003.00582-2017]
- TOUW, H.R., PARLEVLIET, K.L., BEEREPOOT, M., *et al.* (2018) Lung ultrasound compared with chest X-ray in diagnosing postoperative pulmonary complications following cardiothoracic surgery: a prospective observational study. *Anaesthesia* vol. 73, n° 8, p. 946-954. [https://doi.org/10.1111/anae.14243]
- TOUZOT-JOURDE, G., STEDMAN, N.L., TRIM, C.M. (2005) The effects of two endotracheal tube cuff inflation pressures on liquid aspiration and tracheal wall damage in horses. *Veterinary Anaesthesia and Analgesia* vol. 32, n° 1, p. 23-29. [https://doi.org/10.1111/j.1467-2995.2004.00170.x]
- WAGNER, A.E., BENNETT, D.G. (1982) Analysis of Equine Thoracic Fluid. *Veterinary Clinical Pathology* vol. 11, n° 1, p. 13-17. [https://doi.org/10.1111/j.1939-165X.1982.tb00813.x]
- WALTON, R.M. (2013) *Equine Clinical Pathology*. Oxford, UK ; Iowa, USA, John Wiley & Sons, Inc.

- WUNDERINK, R.G., WOLDENBERG, L.S., ZEISS, J., *et al.* (1992) The Radiologic Diagnosis of Autopsyproven Ventilator-associated Pneumonia. *CHEST* vol. 101, n° 2, p. 458-463. [<https://doi.org/10.1378/chest.101.2.458>]
- YAP, S.J., MORRIS, R.W., PYBUS, D.A. (1994) Alterations in Endotracheal Tube Position during General Anaesthesia. *Anaesthesia and Intensive Care* vol. 22, n° 5, p. 586-588. [<https://doi.org/10.1177/0310057X9402200515>]
- YU, X., ZHAI, Z., ZHAO, Y., *et al.* (2016) Performance of Lung Ultrasound in Detecting Peri-Operative Atelectasis after General Anesthesia. *Ultrasound in Medicine & Biology* vol. 42, n° 12, p. 2775-2784. [<https://doi.org/10.1016/j.ultrasmedbio.2016.06.010>]

# Annexe 1

Nom du cheval	Décubitus réveil	Score écho 0 pré-op	Score écho 0 réveil	Score écho 0 post	Score écho 1 pré-op	Score écho 1 réveil	Score écho 1 post	Durée anesthésique (min)	Durée réveil (min)	Score écho réveil crânial 0	Score écho réveil crânial 1	Score écho réveil moyen 0	Score écho réveil moyen 1	Score écho réveil caudal 0	Score écho réveil caudal 1
BOSTON SAINT BRAZIL	D	4	35	11	4	12	10	125	120	14	8	15	4	6	0
JACK BELMANIÈRE	D	2	11	3	3	5	0	185	50	3	5	8	0	0	0
KASPER HARAS DU BERRY	D	3	5	3	1	9	3	120	50	4	8	0	1	0	0
DURANGO DES GACHOTS	D	3	14	4	2	10	8	120	34	4	5	6	2	4	3
HAGILOU	D	6	12	5	8	7	4	120	60	6	4	6	3	0	0
EPICKUP D'ORCAMP	D	2	14	14	12	11	14	150	75	5	8	7	3	2	0
READY TEDDY D'ALBRAN	G	0	14	2	1	1	0	75	40	4	1	0	0	0	0
GRAND BEY	G	5	14	19	6	11	16	150	120	9	7	5	4	0	0
IVANOHE DE LA HAYE	G	1	15	0	0	0	3	120	90	15	0	0	0	0	0
HIPOTECARIO	G	3	11	9	2	6	21	120	40	6	4	5	0	0	2
LANCELOT D'ARLANGE	G	3	5	17	4	8	9	100	45	5	5	0	3	0	0
Moyenne		2,9	13,6	7,9	3,9	7,3	8,0	126	66	6,8	5,0	4,7	1,8	1,1	0,5
Ecart-type		1,7	7,9	6,5	3,6	4,0	6,8			4,1	2,7	4,6	1,7	2,1	1,0





# **EFFETS DE L'ANESTHÉSIE GÉNÉRALE SUR L'APPAREIL RESPIRATOIRE DU CHEVAL : ÉTUDE PROSPECTIVE SUR 11 CHEVAUX DU CHUV-EQ LORS DE CHIRURGIES ÉLECTIVES**

---

**AUTEUR :** Irazu PIOT

## **RÉSUMÉ :**

Les pneumonies infectieuses chez le cheval peuvent être causées par des bactéries de l'appareil oropharyngé entraînant une toux, un jetage, une hyperthermie, une leucocytose neutrophilique avec ou sans virage à gauche ou une leucopénie par neutropénie et une modification des marqueurs inflammatoires. Une opacification alvéolaire est identifiée à la radiographie pulmonaire alors que l'échographie pulmonaire identifie des consolidations périphériques en région crâniale et moyenne, des queues de comètes coalescentes ou non et une effusion pleurale. Un lavage trachéal et une ponction pleurale sont recommandés pour la réalisation d'une bactériologie et d'une cytologie. Le traitement est antimicrobien et doit prévenir les complications systémiques.

L'anesthésie générale est un facteur de risque pour le développement de pneumonie chez le cheval dont l'incidence varie entre 0,2% et 7%. La littérature identifie des modifications échographiques, une inflammation modérée des voies respiratoires profondes à la bronchoscopie et à la cytologie du lavage broncho-alvéolaire et une augmentation des marqueurs inflammatoires.

L'étude prospective menée au Chuv-Eq permet d'apporter de nouvelles connaissances sur les effets de l'anesthésie générale sur l'appareil respiratoire. Onze chevaux anesthésiés pour des chirurgies électives ont subi des examens cliniques, hématologiques, d'imageries (endoscopie, échographie, radiographie) et des prélèvements respiratoires avant l'anesthésie, au réveil et 24 heures après l'anesthésie. Au réveil, l'échographie pulmonaire identifie des queues comètes dans la région crâniale et moyenne du poumon déclive et discrètement moins dans la région crâniale du poumon non-déclive. Ces examens révèlent 24 heures après, une neutrophilie, une lymphopénie discrète, des modifications échographiques modérées avec des queues de comètes persistantes et des consolidations et des effusions pleurales, une augmentation du score de mucus trachéal et dans le lavage trachéal, une augmentation du pourcentage de neutrophiles, une diminution du pourcentage de macrophages et de lymphocytes et une discrète prévalence de bactéries pathogènes sans modification des paramètres cliniques ni des radiographies pulmonaires.

La modification du comptage cellulaire et des bactéries du lavage trachéal ainsi que les modifications échographiques sont attribuables à l'anesthésie alors que la neutrophilie et la lymphopénie discrète peuvent être des conséquences de la chirurgie. Il ne faut pas surestimer les changements des examens complémentaires en post-anesthésique immédiat dans un contexte clinique sans anomalie.

## **MOTS CLÉS :**

CHEVAL, PNEUMONIE, PNEUMONIE POST-ANESTHESIQUE, ECHOGRAPHIE PULMONAIRE, LAVAGE TRACHEAL

## **JURY :**

Président : Pr Patrick Verwaerde

Directeur de thèse : Dr Ludovic Tanquerel

Examinatrice : Dr Estelle Manguin

# EFFECTS OF GENERAL ANESTHESIA ON HORSE'S RESPIRATORY SYSTEM: PROSPECTIVE STUDY ON 11 CHUV-EQ HORSES' DURING ELECTIVE SURGERIES

---

**AUTHOR:** Irazu PIOT

## **SUMMARY:**

Infectious pneumonia in horses can be caused by bacteria of the oropharyngeal system causing coughing, discharge, hyperthermia, neutrophilic leukocytosis with or without left shift or leukopenia due to neutropenia and changes in inflammatory markers. Alveolar opacification is identified on lung radiographs, while lung ultrasound identifies peripheral consolidation in the cranial and middle region, coalescing or non-coalescing comet tails, and pleural effusion. Tracheal lavage and thoracentesis are recommended for bacteriology and cytology. Treatment is antimicrobial and should prevent systemic complications.

General anesthesia is a risk factor for the development of pneumonia in horses, the which incidence varies between 0.2% and 7%. The literature identifies ultrasound changes and moderate inflammation of the deep respiratory tract on bronchoscopy and cytology of bronchoalveolar lavage associated with an increase in inflammatory markers.

The prospective study conducted at the Chuv-Eq provides new knowledge on the effects of general anesthesia on the respiratory system. Eleven horses anesthetized for elective surgeries underwent clinical, hematological, imaging, endoscopic and respiratory examinations before anesthesia, upon awakening and 24 hours after anesthesia. Upon awakening, lung ultrasound identifies comet tails in the cranial and middle region of the dependent lung and a bit less in the cranial region of the non-dependant lung. These examinations reveal 24 hours later, neutrophilia and discrete lymphopenia, moderate ultrasound changes with persistent comet tails associated with consolidations and pleural effusions, an increase in tracheal mucus score and in tracheal lavage, an increase in the percentage of neutrophils, a decrease in the percentage of macrophages and lymphocytes and a discreet prevalence of pathogenic bacteria lavage without changes in clinical parameters or lung radiographs.

Changes in tracheal lavage cell counts and bacteria as well as ultrasound changes appear to be due to anesthesia, while neutrophilia and discrete lymphopenia may also be consequences of surgery. The changes in complementary exams in post-anesthesia should not be overestimated in a clinical context without abnormalities.

## **KEYWORDS:**

HORSE, PNEUMONIA, POST-ANESTHESIC PNEUMONIA, LUNG ULTRASOUND, TRACHEAL WASH

## **JURY:**

Chairperson: Pr Patrick Verwaerde

Thesis Director: Dr Ludovic Tanquerel

Reviewer: Dr Estelle Manguin