



HAL
open science

Réalisation d'un document à visée pédagogique sur la reproduction féline

Caroline Briet

► **To cite this version:**

Caroline Briet. Réalisation d'un document à visée pédagogique sur la reproduction féline. Médecine vétérinaire et santé animale. 2024. dumas-04808636

HAL Id: dumas-04808636

<https://dumas.ccsd.cnrs.fr/dumas-04808636v1>

Submitted on 28 Nov 2024

HAL is a multi-disciplinary open access archive for the deposit and dissemination of scientific research documents, whether they are published or not. The documents may come from teaching and research institutions in France or abroad, or from public or private research centers.

L'archive ouverte pluridisciplinaire **HAL**, est destinée au dépôt et à la diffusion de documents scientifiques de niveau recherche, publiés ou non, émanant des établissements d'enseignement et de recherche français ou étrangers, des laboratoires publics ou privés.



Distributed under a Creative Commons Attribution - NonCommercial - NoDerivatives 4.0
International License

Année 2024

RÉALISATION D'UN DOCUMENT À VISÉE PÉDAGOGIQUE SUR LA REPRODUCTION FÉLINE

THÈSE

pour obtenir le diplôme d'État de
DOCTEUR VÉTÉRAIRE
présentée et soutenue publiquement devant
la Faculté de Médecine de Créteil (UPEC)
le 25 juillet 2024

par

Caroline, Marine BRIET

sous la direction de

Alain FONTBONNE

JURY

Président du jury :	M. Laurent TIRET	Professeur à l'EnvA
Directeur de thèse :	M. Alain FONTBONNE	Professeur à l'EnvA
Examinatrice :	Mme Guillemette CRÉPEAUX	Maître de Conférences à l'EnvA

Liste des enseignants intervenant dans l'encadrement des thèses de Doctorat vétérinaire

version mai 2024



Liste des Professeurs et Maîtres de conférences titulaires de l'HDR

M	Adjou	Karim	Professeur	DPASP
M	Audigié	Fabrice	Professeur	DEPEC
M	Bellier	Sylvain	Professeur	DSBP
Mme	Benchekroun	Ghita	Maître de conférences HDR	DEPEC
M	Blaga	Radu	Professeur	DSBP
M	Blot	Stéphane	Professeur	DEPEC
M	Boulouis	Henri-Jean	Professeur émérite	DSBP
Mme	Chahory	Sabine	Professeur	DEPEC
Mme	Chastant	Sylvie	Professeur	DPASP
M	Chateau	Henry	Professeur	DSBP
Mme	Chetboul	Valerie	Professeur	DEPEC
Mme	Crepeaux	Guillemette	Maître de conférences HDR	DSBP
Mme	Crevier-Denoix	Nathalie	Professeur	DSBP
M	Degueurce	Christophe	Professeur	DSBP
M	Denoix	Jean-Marie	Professeur	DEPEC
M	Desquilbet	Loic	Professeur	DSBP
Mme	Dufour	Barbara	Professeur émérite	DPASP
M	Fayolle	Pascal	Professeur émérite	DEPEC
M	Federighi	Michel	Professeur	DPASP
M	Fontbonne	Alain	Professeur	DEPEC
Mme	Gilbert	Caroline	Professeur	DSBP
M	Grandjean	Dominique	Professeur	DEPEC
Mme	Grimard-Ballif	Bénédicte	Professeur	DPASP
Mme	Haddad-Hoang Xuan	Nadia	Professeur	DPASP
M	Jouvion	Gregory	Professeur	DSBP
M	Kohlhauer	Mathias	Professeur	DSBP
Mme	Le Poder	Sophie	Professeur	DSBP
Mme	Le Roux	Delphine	Maître de conférences HDR	DSBP
M	Manassero	Mathieu	Professeur	DEPEC
Mme	Maurey-Guénec	Christelle	Professeur	DEPEC
M	Millemann	Yves	Professeur	DPASP
M	Ponté	Andrew	Professeur	DPASP
Mme	Risco-Castillo	Véronica	Maître de conférences HDR	DSBP
Mme	Rivière	Julie	Professeur	DPASP
Mme	Robert	Céline	Professeur	DSBP
M	Tiret	Laurent	Professeur	DSBP
M	Tissier	Renaud	Professeur	DSBP
M	Verwaerde	Patrick	Professeur	DEPEC
Mme	Viateau	Véronique	Professeur	DEPEC

Liste des Maîtres de conférences et Ingénieurs de recherche DMV

M	Arné	Pascal	Maître de conférences	DPASP
Mme	Barassin	Isabelle	Maître de conférences	DPASP
Mme	Barbarino	Alix	Ingénieur de recherche (DMV)	DEPEC
M	Béguin	Jérémy	Maître de conférences	DEPEC
Mme	Bertoni	Lelia	Maître de conférences	DEPEC
Mme	Canonne-Guibert	Morgane	Maître de conférences	DEPEC
Mme	Chevallier	Lucie	Maître de conférences	DSBP
Mme	Cochet-Faivre	Noëlle	Maître de conférences	DEPEC
Mme	Cordonnier-Lefort	Nathalie	Maître de conférences	DSBP
Mme	Coudry	Virginie	Ingénieur de recherche (DMV)	DEPEC
M	Crozé	Guillaume	Maître de conférences	DPASP
Mme	De Paula Reis	Alline	Maître de conférences	DPASP
M	Delsart	Maxime	Maître de conférences	DPASP
Mme	Denis	Marine	Ingénieur de recherche (DMV)	DPASP
M	Deshuillers	Pierre	Maître de conférences	DSBP
M	Gauthier	Michel	Maître de conférences associé	DPASP
Mme	Guérin	Virginie	Maître de conférences	DSBP
Mme	Guétin-Poirier	Valentine	Maître de conférences	DPASP
Mme	Jacquet	Sandrine	Ingénieur de recherche (DMV)	DEPEC
M	Kurtz	Maxime	Ingénieur de recherche (DMV)	DEPEC
Mme	Lagrée	Anne-Claire	Maître de conférences	DSBP
Mme	Le Dudal	Marine	Ingénieur de recherche (DMV)	DSBP
Mme	Legrand	Chantal	Maître de conférences associé	DSBP
M	Mammeri	Mohamed	Maître de conférences	DSBP
Mme	Manguin	Estelle	Maître de conférences	DEPEC
Mme	Marignac	Genevieve	Maître de conférences	DSBP
Mme	Marotto	Stéphanie	Ingénieur de recherche (DMV)	DEPEC
Mme	Maurice	Emeline	Ingénieur de recherche (DMV)	DEPEC
Mme	Mespoules-Rivière	Céline	Ingénieur de recherche (DMV)	DEPEC
M	Mortier	Jérémy	Maître de conférences associé	DEPEC
Mme	Mtimet	Narjès	Maître de conférences	DPASP
M	Nudelmann	Nicolas	Maître de conférences	DEPEC
M	Pignon	Charly	Ingénieur de recherche (DMV)	DEPEC
M	Polack	Bruno	Maître de conférences	DSBP
Mme	Quéré	Émilie	Ingénieur de recherche (DMV)	DEPEC
M	Radière	Guéric	Maître de conférences associé	DSBP
Mme	Ravary-Plumioën	Bérangère	Ingénieur de recherche (DMV)	DPASP
M	Reyes-Gomez	Edouard	Maître de conférences	DSBP
Mme	Rose	Hélène	Maître de conférences associé	DSBP
M	Tanquerel	Ludovic	Maître de conférences	DEPEC

Remerciements

Au Président du Jury de cette thèse, M. Laurent TIRET, Professeur à l'EnvA,

Pour avoir eu l'honneur d'accepter d'être le président du jury de cette thèse.

Pour votre temps passé et pour vos précieux conseils au cours de mes années d'école lorsque je cherchais ma place dans ce monde vétérinaire.

Sincères remerciements.

Au Directeur de ma thèse, M. Alain FONTBONNE, Professeur à l'EnvA,

Pour votre patience et votre bienveillance qui m'ont été indispensables pour mener ce projet jusqu'au bout. Pour m'avoir guidée dans ce beau projet autour de la reproduction féline.

Pour votre pédagogie et pour la passion de la reproduction des carnivores domestiques que vous m'avez transmise.

Pour tout ce que vous m'avez appris.

Sincères remerciements.

À mon Examinatrice, Mme Guillemette CREPEAUX, Maître de Conférences à l'EnvA,

Pour avoir accepté d'être mon examinatrice et ma tutrice pendant toutes ces années.

Pour m'avoir accompagnée durant toute ma scolarité en École vétérinaire jusqu'à ma thèse.

Pour votre présence et votre soutien sans faille malgré les difficultés rencontrées.

Pour m'avoir donné de votre temps quand j'en avais besoin.

Mes remerciements les plus sincères.

Table des matières

Liste des figures.....	7
Liste des tableaux	11
Liste des abréviations.....	13
Introduction	15
PARTIE 1 : LA CHATTE.....	17
CHAPITRE 1 : PHYSIOLOGIE DE LA REPRODUCTION	17
1. Présentation du cycle	17
A. <i>Présentation générale</i>	17
a. Saisonnalité	18
b. Puberté	18
c. Ovulation induite	18
B. <i>Le pro œstrus</i>	18
C. <i>L'œstrus</i>	19
D. <i>L'interœstrus</i>	20
E. <i>Le diœstrus</i>	21
F. <i>L'anœstrus</i>	21
2. Régulation neurohormonale	22
A. <i>Variations hormonales au cours du cycle</i>	22
a. Œstrogènes.....	22
b. Progestérone :	23
B. <i>Autres hormones intervenant dans le cycle œstral</i>	24
a. La relaxine	24
b. La prolactine	25
c. La mélatonine :	26
CHAPITRE 2 : RAPPELS D'ANATOMIE.....	29
1. Ovaires.....	29
2. Oviductes	29
3. L'utérus	29
4. Le vagin	29
5. Le vestibule	29
6. La vulve et le clitoris	30
7. Les glandes mammaires	31
CHAPITRE 3 : SÉMILOGIE DE L'APPAREIL GÉNITAL	33
1. Recueil des commémoratifs et examen externe	33
A. <i>Recueil des commémoratifs et examen externe</i>	33
a. Commémoratifs.....	33
b. Examen clinique de l'appareil génital externe	33
2. Examens complémentaires	34
a. Échographie.....	34
b. Frottis vaginal.....	35
CHAPITRE 4 : L'ACCOUPLEMENT	43
1. Suivi des chaleurs	43
a. Examen clinique préalable	43
b. Suivi pratique des chaleurs	44
2. Déroulement de l'accouplement	45
CHAPITRE 5 : L'INFERTILITÉ	49
1. Moyens d'investigation	49

A. Commémoratifs	49
B. Examen clinique génital	49
C. Dosages hormonaux	50
2. Échec de l'accouplement	50
A. Spécificités ovulatoires chez la chatte	50
a. Influence du moment de l'accouplement	50
b. Ovulation spontanée	51
c. Impact des accouplements multiples	51
B. Échec d'origine comportementale et environnementale	52
C. Causes organiques	53
3. Anomalies du cycle œstral	54
A. Absence de chaleurs ou anœstrus	54
a. Anœstrus primaire	54
b. Anœstrus secondaire et interœstrus anormalement prolongé	54
B. Cyclicité excessive ou hyperœstrus	55
C. Cycles anovulatoires	55
D. Ovulation mais absence de gestation	55
a. Incapacité à être gestante	56
b. Arrêt de gestation	56
CHAPITRE 6 : LA GESTATION	57
1. Physiologie de la gestation	57
A. Développement embryonnaire et fœtal	57
a. Les premiers stades de la vie embryonnaire	57
b. Les annexes embryonnaires	57
B. Durée de la gestation et taille de la portée	59
a. Durée de la gestation	59
b. Taille de la portée	59
C. Endocrinologie de la gestation	59
a. Maintien de la gestation	59
b. Profils hormonaux	60
D. Modifications physiologiques de la chatte gestante	63
2. Soins à la chatte gestante	64
A. Alimentation	64
B. Vaccination	64
C. Traitements antiparasitaires	64
D. Hygiène	65
E. Administration de médicaments	65
3. Diagnostic de gestation	65
A. Anamnèse	65
B. Examen clinique	66
a. Inspection	66
b. Palpation abdominale	66
C. Examens complémentaires	67
a. Echographie	68
b. Radiographie	74
c. Dosages hormonaux	75
4. Pathologie de la gestation	77
A. Anomalies de la gestation	77
a. Rupture utérine	77
b. Torsion utérine	77
B. Troubles métaboliques	77
C. Arrêt de gestation	78
a. Définition	78
b. Étiologie	78

CHAPITRE 7 : LA MISE BAS	81
1. Facteurs déclenchants	81
A. <i>Changements hormonaux</i>	81
B. <i>Signes annonciateurs de la mise bas</i>	81
C. <i>Outils du vétérinaire pour déterminer la date de la mise bas</i>	82
2. Dérroulement de la mise bas	83
A. <i>Première phase : phase préparatoire</i>	83
B. <i>Deuxième phase : Expulsion des fœtus</i>	83
C. <i>Troisième phase : expulsion des placentas</i>	84
3. Mise bas dystocique.....	85
A. <i>Définition</i>	85
B. <i>Protocole d'examen de la chatte parturiente</i>	87
a. Commémoratifs et anamnèse	87
b. Examen clinique général et spécialisé	88
c. Radiographie.....	88
d. Echographie.....	88
C. <i>Dystocies d'origine maternelle</i>	88
a. Dystocies dynamiques	88
b. Dystocies mécaniques	89
D. <i>Dystocies d'origine fœtale</i>	89
a. Disproportion fœto-maternelle	89
b. Anomalie de position, présentation et posture	89
E. <i>Conduite à tenir et traitement</i>	91
a. Manœuvres obstétricales.....	91
b. Traitements médicaux.....	93
c. Traitement chirurgical.....	94
4. Troubles du post partum	94
A. <i>Troubles de l'utérus</i>	94
a. Prolapsus utérin	94
b. Rétention placentaire	95
c. Métrite aiguë post partum	96
B. <i>Affections des mamelles :</i>	96
a. Mammite aiguë post partum.....	96
b. Agalactie	98
C. <i>Affection métabolique</i>	98
a. Eclampsie	98
D. <i>Affection du nouveau-né : iso-érythrolyse néonatale du chaton</i>	99
CHAPITRE 8 : LA MAITRISE DU CYCLE	101
1. Prévention des chaleurs	101
A. <i>Stérilisation chirurgicale</i>	101
a. Indications.....	101
b. Méthodes chirurgicales	102
c. Inconvénients.....	103
2. Approche médicale.....	103
A. <i>Indications</i>	103
B. <i>Molécules utilisées</i>	104
a. Progestagènes.....	104
b. Implant de desloréline	105
c. Mélatonine	106
3. Induction des chaleurs	108
A. <i>Induction de l'œstrus</i>	108
a. Conditions préliminaires.....	108
b. Stimulation pas l'eCG et la FSH.....	108
c. Stimulation par la GnRH	108

<i>B. Induction de l'ovulation</i>	108
4. Avortements de convenance	110
<i>A. Avortements provoqués à l'aide d'oestrogènes</i>	111
<i>B. Avortements provoqués à l'aide de prostaglandines PGF2α</i>	111
<i>C. Avortements provoqués à l'aide d'aglépristone</i>	111
<i>D. Avortements provoqués à l'aide d'anti-prolactine</i>	112
CHAPITRE 9 : PATHOLOGIE GYNECOLOGIQUE	113
1. Pathologie des ovaires	113
<i>A. Tumeurs ovariennes</i>	113
a. Tumeurs des cellules épithéliales	113
b. Tumeurs du stroma	113
c. Tumeurs des cellules germinales.....	114
<i>B. Kystes ovariens</i>	115
2. Pathologie de l'utérus.....	117
<i>A. Tumeurs utérines</i>	117
<i>B. Métrites post partum</i>	118
<i>C. Hydromètre/mucomètre</i>	118
<i>D. Complexe pyomètre/hyperplasie glandulokystique (complexe pyomètre HGK)</i>	119
3. Pathologie du vagin.....	125
<i>A. Vaginite</i>	125
<i>B. Prolapsus vaginal</i>	126
<i>C. Tumeurs vaginales</i>	126
4. Pathologie des mamelles	126
<i>A. Mammite aiguë post partum</i>	126
<i>B. Tumeurs mammaires</i>	126
<i>C. Fibroadénomatose mammaire (FA)</i>	129
PARTIE 2 : LE CHAT MÂLE	133
CHAPITRE 1 : PHYSIOLOGIE DE LA REPRODUCTION	133
1. Puberté et vie reproductive.....	133
2. Spécificités de l'espèce féline.....	133
<i>A. Migration testiculaire</i>	133
<i>B. Spermatogénèse</i>	134
<i>C. Maturation épидидymaire</i>	134
CHAPITRE 2 : RAPPELS D'ANATOMIE	135
1. Scrotum.....	135
2. Testicules	135
3. Epididymes	135
4. Conduit déférent.....	136
5. Prostate.....	136
6. Glandes annexes	136
7. Pénis.....	136
CHAPITRE 3 : L'INFERTILITÉ CHEZ LE CHAT	138
1. Causes de l'infertilité	138
<i>A. Echec de l'accouplement</i>	140
a. Libido faible ou absente	140
b. Anomalie anatomique	140
c. Manque d'expérience.....	140
<i>B. Echec de fécondation</i>	140
2. Diagnostic	141
<i>A. Anamnèse et commémoratifs</i>	141
<i>B. Examen clinique</i>	141

C. Analyses hormonales.....	142
D. Evaluation de la semence.....	142
E. Biopsie testiculaire.....	143
3. Traitements.....	143
A. Gestion des causes médicales sous-jacentes.....	143
B. Traitement hormonal.....	143
CHAPITRE 4 : INSÉMINATION ARTIFICIELLE.....	146
1. Indications.....	146
A. Echecs de saillie.....	146
a. Origine comportementale et environnementale.....	146
b. Origine anatomique et pathologique.....	146
B. L'IA : un plus pour les éleveurs.....	146
2. Prélèvements et examen de la semence.....	146
A. Récolte du sperme.....	146
a. Utilisation d'un vagin artificiel.....	147
b. Electroéjaculation.....	147
c. Collecte par cathétérisme urétral.....	147
B. Conservation de la semence.....	148
C. Examen de la semence.....	148
3. Techniques d'insémination artificielle.....	149
A. Insémination intra vaginale.....	150
B. Insémination intra utérine.....	150
a. Par insémination transcervicale.....	150
b. Par abord chirurgical.....	150
CHAPITRE 5 : PREVENTION DE LA FERTILITE DU CHAT MALE.....	152
1. Indications.....	152
A. Indications de convenance.....	152
B. Indications d'ordre médical.....	152
2. Méthodes de stérilisation.....	152
A. Chirurgicale.....	152
B. Médicale.....	153
a. Mécanisme d'action de la desloréline.....	153
b. Mode d'administration.....	153
c. Etude pharmacologique.....	153
3. Conséquences sur l'organisme.....	154
A. Conséquences sur la prise de poids.....	154
B. Conséquences sur l'appareil urinaire.....	154
C. Conséquences sur les organes génitaux :.....	154
D. Conséquences sur le comportement.....	155
CHAPITRE 6 : PATHOLOGIE ORGANIQUE.....	156
1. Pathologie du scrotum et des testicules.....	156
A. Troubles congénitaux.....	156
B. Troubles acquis.....	157
a. Tumeurs testiculaires.....	157
b. Traumatismes testiculaires et scrotaux.....	157
2. Pathologie des glandes annexes.....	159
A. Prostatite d'origine bactérienne.....	159
B. Abscess prostatique.....	160
C. Kystes paraprostatiques.....	161
D. Métaplasie squameuse de la prostate.....	161
E. Adénocarcinome prostatique.....	161
3. Pathologie du pénis et du prépuce.....	162

A. Pathologies acquises	162
a. Traumatisme	162
b. Balanoposthite	163
c. Anneau de poils	163
d. Phimosis	163
e. Paraphimosis	164
4. Tumeurs.....	164
5. Atteintes congénitales	164
Conclusion.....	167
Liste des références bibliographiques	169
Annexe 1	185
Annexe 2	187
Annexe 3	191

Liste des figures

Figure 1: Cycle œstral de la chatte d'après Feldman et Nelson (2004).....	17
Figure 2 : Position typique d'une chatte en œstrus (Johnson, 2022a).....	19
Figure 3 : Événements ovariens et endocriniens au cours du cycle de la chatte en l'absence de gestation, d'après le cours magistral de (Tiret et al., 2023).....	23
Figure 4 : Concentration plasmatique en progestérone pendant la phase lutéale chez la chatte gestante et non gestante (England et Heimendahl, 2010)	24
Figure 5 : Evolution de la concentration plasmatique en relaxine (courbe verte) en fonction du nombre de jours de gestation (Roos et Fontbonne, 2022)	25
Figure 6 : Les modifications hormonales pendant la gestation et la lactation chez la chatte, d'après (England et Heimendahl, 2010)	26
Figure 7: Contrôle neuroendocrinien de la fonction reproduction chez la chatte d'après (Mir, 2014)	26
Figure 8 : Coupe anatomique longitudinale du bas de l'appareil génital d'une chatte conservé dans le formol. D'après (Zambelli et Cunto, 2005) avec les légendes de (Agbalé, 2022)	30
Figure 9 : Représentation schématique d'une coupe longitudinale du bas appareil génital de la chatte d'après (Zambelli et Cunto, 2005) avec les légendes de (Agbalé, 2022)	30
Figure 10 : L'appareil génital de la chatte, d'après (Sisson et al., 1975)	31
Figure 11 : Répartition des quatre paires de mamelles chez la chatte	32
Figure 12 : Evolution de la muqueuse vaginale au cours des différentes phases du cycle (Robiteau, 2020).....	35
Figure 13 : Ecouvillons pour les frottis vaginaux de la chienne et de la chatte (photo CERCA, UMES, EnvA)	36
Figure 14 : : Insertion de l'extrémité de l'écouvillon dans le vagin d'une chatte (photo CERCA, UMES, EnvA)	36
Figure 15 : Proportion de cellules kératinisées sur un frottis vaginal de chatte (Robiteau, 2020)	38
Figure 16 : Photographies des frottis de chattes observés au microscope optique (grossissements x100 et x400, coloration RAL Diff Quick™) d'après les photographies de (Agbalé, 2022)	39
Figure 17 : Photographies de frottis de chattes observés au microscope optique (grossissements x100 et x400, coloration Diag-œstro RAL®) d'après les photographies de (Agbalé, 2022).....	40
Figure 18 : Evolution du diamètre folliculaire moyen en millimètre au cours de la phase œstrale non ovulatoire (Malandain <i>et al.</i> , 2006)	45

Figure 19 : Etapes successives lors de la saillie : Approche du mâle et prise par le cou (A, B), phase d'intromission (C), Réactions post coïtale : Agressivité de la femelle envers le mâle (D), frottements et roulades sur le dos (E), léchage génital frénétique (F) d'après (Fontbonne, 2023)	46
Figure 20 : Concentration plasmatique de LH après une ou plusieurs copulations (Concannon <i>et al.</i> , 1980)	52
Figure 21 : Anneau de poils autour du prépuce chez un chat (UMES, CERCA, EnvA)	53
Figure 22 : Disposition des différentes annexes placentaires chez les carnivores domestiques (Dumon et Fontbonne, 1992).....	58
Figure 23 : Photographie d'un fœtus de chien (Cordonnier, 2019).....	59
Figure 24 : Coopération fœtoplacentaire dans la synthèse des différentes hormones stéroïdienne (Tiret, 2023).....	60
Figure 25 : Concentrations d'œstradiol plasmatique pendant la gestation et la pseudo gestation (Verhage <i>et al.</i> , 1976).....	61
Figure 26 : Concentration de la progestérone plasmatique pendant la gestation et la pseudo gestation (Verhage <i>et al.</i> , 1976)	61
Figure 27 : Progestérone plasmatique maternelle en fonction des jours précédents la mise bas (Keiser <i>et al.</i> , 2017)	62
Figure 28 : Evolution schématique des différentes hormones pendant le diœstrus (Roos et Fontbonne, 2022)	63
Figure 29 : Développement et rosissement des mamelles chez une chatte gestante (Fontbonne, 2022a).....	66
Figure 30 : Palpation abdominale chez une femelle gestante (UMES, CERCA, EnvA).....	67
Figure 31 : Image échographique montrant les mesures du diamètre chorionique interne (ICC) sur deux vésicules (UMES, CERCA, EnvA)	70
Figure 32 : Image échographique montrant l'ICC sur une vésicule bien ronde (UMES, CERCA, EnvA)	70
Figure 33 : Images échographiques montrant la longueur crâne-croupe mesurée dans un plan sagittal de la partie la plus rostrale de la tête jusqu'à la base de la queue (UMES, CERCA, EnvA)	72
Figure 34 : Image échographique montrant le diamètre corporel (BD) (UMES, CERCA, EnvA)	73
Figure 35 : Image échographique montrant le diamètre bipariétal (BPD) (UMES, CERCA, EnvA)	73
Figure 36 : Minéralisation de l'humérus (h) du radius (r) et des métacarpes (m) sur une chatte 13 jours avant la mise bas (Gatel, 2011)	74
Figure 37 : Minéralisation du pelvis (p), du fémur (fe), de la fibula (fi) et du tibia (t) chez une chatte 15 jours avant la mise bas (Gatel, 2011)	75

Figure 38 : Présentations normales du chiot lors de la mise bas (Johnston <i>et al.</i> , 2001)	84
Figure 39 : Proportion de dystocies en fonction de la taille de la portée (d'après Ström Holst et Frossling 2009)	87
Figure 40 : Quelques défauts de présentation et de posture du chiot (Johnston <i>et al.</i> , 2001)	90
Figure 41 : Préhension de la tête du fœtus en présentation antérieure et des jarrets du fœtus en position postérieure (Jackson, 2004)	92
Figure 42 : Mouvements de rotation associés à des tractions douces pour extraire un chiot (Jackson, 2004)	92
Figure 43 : Prolapsus utérin avec une éversion de l'endomètre chez une femelle Sphynx (Holst, 2022)	95
Figure 44 : Mammite aiguë post partum des mamelles inguinales sur une chatte en postpartum d'après (Johnson et Kutzler, 2022)	97
Figure 45 : Courbe du nombre de chats dans une population donnée en fonction des pourcentages de mâles castrés ou de femelles stérilisées (Jewgenow, 2006)	101
Figure 46 : Schéma récapitulatif des différents moyens de contraception non chirurgicaux chez la chatte (Prevost, 2018)	107
Figure 47 : Tumeur ovarienne des cellules de la granulosa chez une chatte de 14 ans (Johnson, 2022b)	114
Figure 48 : Image de kystes ovariens bilatéraux sur une femelle infertile (Johnson, 2018)	115
Figure 49 Visualisation d'un kyste ovarien à l'échographie (Fontbonne, 2022b)	116
Figure 50 : Utérus d'une chatte âgée de 11 ans présentant de multiples fibrosarcomes confirmées par l'histopathologie. Présence d'un pyomètre associé (Barstow, 2022)	118
Figure 51 : Hydromètre chez une chatte (Langlade, 2024)	119
Figure 52 : Mucomètre unilatéral chez une chatte (Fontbonne, 2022c)	119
Figure 53 : Hyperplasie glandulokystique de l'endomètre utérin (Fontbonne, 2022c)	120
Figure 54 : Image échographique d'une HGK (Fontbonne, 2022c)	120
Figure 55 : Image échographique d'un pyomètre chez une chatte (Johnson et Kutzler, 2022). ...	122
Figure 56 : Images radiographiques (vue latérale et dorso-ventrale) d'une chatte avec un pyomètre (Hollinshead et Krekeler, 2016)	122
Figure 57 : Pyomètre sur une chatte (Hollinshead et Krekeler, 2016)	124
Figure 58 : Multiples carcinomes mammaires sur la m mamelle caudale d'une chatte (Johnson et Kutzler, 2022)	127

Figure 59 : Carcinome mammaire avec ulcération de la mamelle d'une chatte (Johnson et Kutzler, 2022)	128
Figure 60 : Fibroadénomatose mammaire (photo de gauche) et Mastose (photo de droite) (Levy, 2007)	130
Figure 61 : Ulcération des mamelles d'une chatte atteinte de fibroadénomatose (UMES, CERCA, EnvA)	131
Figure 62 : Zone périnéale sur un chaton femelle à gauche et un chaton mâle à droite (Johnson et Kutzler, 2022)	134
Figure 63 : Anatomie des organes génitaux chez le chat mâle (McCracken et al 2010)	135
Figure 64 : Pénis avec spicules péniers chez un chat mâle entier (Johnson, 2022d)	136
Figure 65 : Conduite à tenir devant un chat mâle infertile	139
Figure 66 : Méthode de construction d'un vagin artificiel utilisable chez le chat pour recueillir la semence (Fontbonne <i>et al.</i> , 2007b)	147
Figure 67 : Prélèvement de la semence du chat mâle par cathétérisme urétral (Johnson et Kutzler, 2022)	148
Figure 68 : Anomalies des spermatozoïdes de chat (Axnér et Linde Forsberg, 2007) avec les légendes de (Noel, 2019)	149
Figure 69 : Image d'un pénis de chat entier à gauche et de chat castré à droite (Roos-Pichenot, 2022)	154
Figure 70 : Image d'un scrotum et de la tunique vaginale testiculaire d'un chat atteint par la PIF d'après Department of Pathobiology Ontario Veterinary College	159
Figure 71 : Image échographique d'une prostatite chez un chat (contours de la prostate hyperéchogènes et parenchyme hétérogène)	160
Figure 72 : Phimosis d'un pénis de chat mâle entier (UMES, CERCA, EnvA)	164

Liste des tableaux

Tableau 1: Examen de l'appareil génital externe de la chatte (selon l'auteure).....	34
Tableau 2 : Répartition des différents types cellulaires au cours des cycles chez la chatte (Robiteau, 2020).....	38
Tableau 3 : Sensation à la palpation abdominale d'une femelle gestante en fonction du jour de gestation (selon l'auteure)	67
Tableau 4 : Structures échographiques et âge gestationnel chez la chatte (Zambelli <i>et al.</i> , 2002)	69
Tableau 5 : Les différentes mesures échographiques utilisées pour dater la gestation chez la chatte	73
Tableau 6 : Synthèse des différentes méthodes utilisées pour le diagnostic de gestation chez la chatte (selon l'auteure).....	76
Tableau 7 : Synthèse des différents critères utilisés pour déterminer la date du part (selon l'auteure)	82
Tableau 8 : Repères temporels pour la mise bas chez la chatte (selon l'auteure).....	85
Tableau 9 : Causes des dystocies chez la chatte (Linde Forsberg et Eneroth, 1998)	90
Tableau 10 : Récapitulatif des doses et des effets indésirables des principaux progestagènes utilisées chez la chatte (Romagnoli et Ferre-Dolcet, 2022).....	105
Tableau 11 : Récapitulatif des protocoles, avantages et inconvénients des différents moyens d'induction de l'œstrus (Levy, 2020)	109
Tableau 12 : Récapitulatif des protocoles, avantages et inconvénients des différents moyens d'induction de l'ovulation (Levy, 2020).....	110
Tableau 13 : Signes cliniques, biologiques et imagerie rencontrées dans le pyomètre de la chatte	123
Tableau 14 : Protocoles d'administration de l'aglépristone d'après (Rosset, 2012).....	132
Tableau 15 : Diagnostic différentielle entre la fibroadénomatose, la mammite et la tumeur mammaire (Rosset, 2012).....	132
Tableau 16 : Les différents facteurs qui alternent la production/qualité du sperme (Prochowska et Niżański, 2022)	141

Liste des abréviations

AINS : Anti-Inflammatoires Non Stéroïdiens
AMH : *Anti-Müllerian Hormone*
AMM : Autorisation de Mise sur le Marché
ARN : Acides Ribonucléiques
Bpm : battement par minute
CASA : *Computer Assisted for Sperm Analysis*
CERCA : Centre d'étude en reproduction des carnivores
eCG : *Equine Chorionic Gonadotropin*
ELISA : *Enzyme-Linked Immunosorbent Assay*
ENVA : École Nationale Vétérinaire d'Alfort
FA : Fibroadénomatose
FC : Fréquence Cardiaque
FeHV-1 : *Felid Herpesvirus Type 1*
FeLV : *Feline Leukemia Virus*
FIV : *Feline Immunodeficiency Virus*
FPLV : *Feline Panleukopenia Virus*
FSH : *Follicle Stimulating Hormone*
GH : *Growth Hormone*
GnRH : *Gonadotrophin Releasing Hormone*
hCG : *Human Chorionic Gonadotropin*
IA : Insémination Artificielle
ICC : *Inner diameter of the Chorionic Cavity*
IGF-1 : *Insuline Growth Factor 1*
IM : intra-musculaire
LH : *Luteinizing Hormone*
LOOF : Livre Officiel des Origines Félines
OUD : *Outer Uterine Diameter*
OVH : Ovariohystérectomie
PCR : *Polymerase chain reaction*
PGF2 α : *Prostaglandin F2alpha*
PAL : Phosphatases Alcalines
PIF : Péritonite Infectieuse Féline
PO : Per os
HGK : hyperplasie glandulo-kystique

SC : Sous Cutanée

SUF : Syndrome urologique félin

UMES : Unité de médecine de l'élevage et du sport

Introduction

L'étude de la reproduction du chat domestique (*Felis catus domesticus*) est une discipline en plein essor. Ce sujet jusqu'alors abordé principalement dans le cadre de la stérilisation lors des consultations pédiatriques, trouve désormais une nouvelle place d'une importance cruciale pour l'élevage des chats de race. La nouvelle valorisation de la place du chat domestique au sein de notre société en fait une espèce très appréciée. La reproduction féline est donc une discipline « à la mode » qui intéresse de plus en plus de monde : étudiants, praticiens et chercheurs.

Toutefois, en dépit de l'importance et de l'engouement de ce sujet, il existe un besoin réel de ressources pédagogiques traitant de la reproduction féline, accessibles et exhaustives, pouvant servir aussi bien aux étudiants qu'aux praticiens.

En effet, les étudiants vétérinaires reçoivent une formation relativement limitée sur la reproduction féline au sein de leur cursus. Les programmes d'enseignement de reproduction tendent à porter une plus grande attention à la reproduction des animaux de rente ainsi qu'à la reproduction canine. La reproduction féline intervient donc en second rang laissant parfois les futurs praticiens vétérinaires avec des connaissances insuffisantes sur le sujet.

A ce jour il existe seulement un ouvrage en anglais spécifiquement dédié à la reproduction féline, publié en 2022.

Ce travail de thèse se propose donc de créer un document à visée pédagogique fournissant des connaissances claires et pratiques sur l'ensemble des thèmes de la reproduction féline. L'objectif est de créer un document accessible aux étudiants vétérinaires et aux vétérinaires praticiens.

Ce document couvrira des thématiques variées telles que l'anatomie et la physiologie reproductive, la gestation et la mise bas, l'infertilité féline mais aussi les affections courantes à savoir diagnostiquer et traiter. Il sera découpé en deux parties traitant de la femelle puis du mâle.

PARTIE 1 : LA CHATTE

CHAPITRE 1 : PHYSIOLOGIE DE LA REPRODUCTION

1. Présentation du cycle

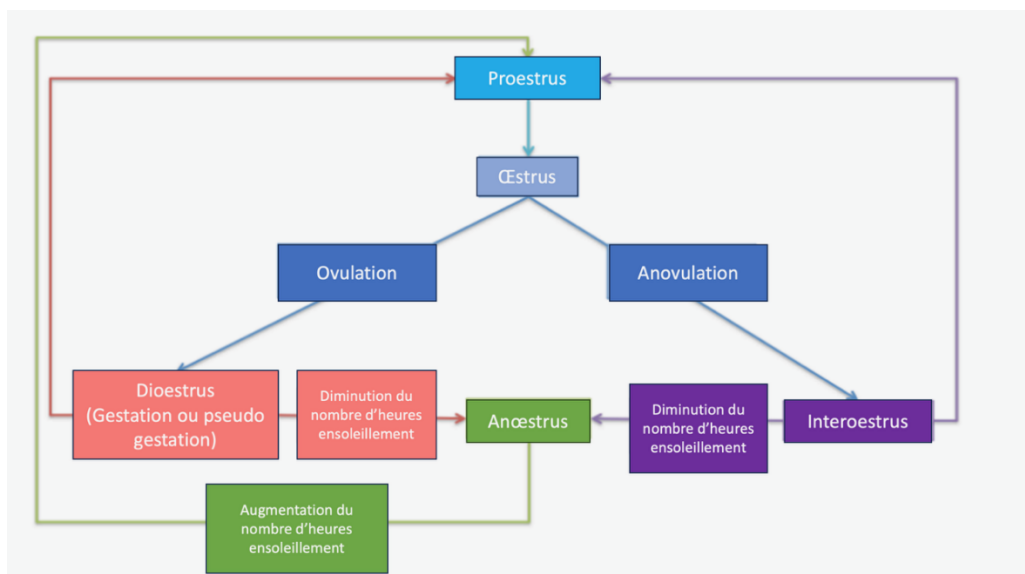
A. Présentation générale

Le cycle œstral de la chatte est un cycle :

- **Poly-œstriens** : enchainement de plusieurs phases de chaleurs répétées, séparées d'une dizaine de jours lors d'une même période d'activité sexuelle.
- **Saisonnier** : l'activité sexuelle est influencée par le nombre d'heures d'exposition à la lumière.

Le cycle œstral de la chatte est composé de 5 phases : **pro œstrus**, **œstrus**, **interœstrus**, **diœstrus** et **anœstrus** (Feldman et Nelson, 2004) (figure 1), détaillées à partir de la page suivante.

Figure 1: Cycle œstral de la chatte d'après Feldman et Nelson (2004).



a. Saisonnalité

La chatte est une espèce **saisonnaire**, cela signifie que son activité sexuelle est dépendante du nombre d'heures d'exposition à la lumière. Les chats sont des reproducteurs à **jours longs** de sorte que l'activité ovarienne est réduite pendant l'hiver (heures d'ensoleillement réduites) et reprend, dans l'hémisphère Nord, à partir de janvier jusqu'à la fin de l'été voire au début de l'automne (Shille *et al.*, 1979).

La cyclicité varie dans les différentes parties du monde étant donné que la photopériode fluctue selon la latitude (Hurni, 1981). Les femelles, dans l'hémisphère Nord, sont donc classiquement cyclées de janvier à octobre, et présentent un œstrus hivernal. Il est à noter que pour les chattes vivant en appartement cette saisonnalité est moins marquée, du fait de l'éclairage artificiel. Les chattes de type oriental sont moins sensibles à la luminosité et sont souvent cyclées toute l'année (Beaver, 1992) à l'inverse des chattes à poils longs qui sont davantage sensibles à la photopériode et ont rarement des œstrus en hiver (Shille et Sojka, 1995).

b. Puberté

La **cyclicité hormonale** commence à la puberté, marquant ainsi l'acquisition de la capacité à se reproduire, et persiste tout au long de la vie de l'animal. Contrairement à d'autres espèces, comme les humains, les chattes ne connaissent pas de période de « ménopause ». Cependant, il est courant que les manifestations cliniques des chaleurs deviennent moins apparentes avec l'âge. Les femelles atteignent la puberté **entre 5 et 12 mois**, lorsque leur poids corporel représente environ 75 % de celui d'un adulte, ce processus étant influencé par la saison de naissance et le taux de croissance (Tsutsui et Stabenfeldt, 1993). En règle générale, les races à poils courts atteignent la maturité sexuelle plus précocement que les races à poils longs.

Les chattes de races orientales, telles que les Siamoises, ont tendance à atteindre la maturité sexuelle plus précocement et à exprimer leurs chaleurs de manière plus intense que celles des races brévignes à poils longs, comme le Persan, où les chaleurs peuvent passer inaperçues. Les races issues d'hybridation entre des chats et d'autres félins, comme le Bengale et le Savannah, présentent souvent des chaleurs prolongées et plus intenses (Mir, 2014).

c. Ovulation induite

La chatte est en principe une espèce à **ovulation induite**, l'ovulation succédant au coït. Ce n'est pas la semence du mâle qui provoque l'ovulation mais l'acte mécanique du coït qui va stimuler les récepteurs nerveux présents sur le vestibule et induire la sécrétion de *Gonadotrophin Releasing Hormone* (GnRH) responsable de la sécrétion hypophysaire de la *Luteinising hormone* (LH). Le pic de LH permet de déclencher l'ovulation, celle-ci se produit **24 à 48 heures après le coït** (Brown et Comizzoli, 2018). Dans le chapitre 5 « Echech de l'accouplement », nous verrons que l'ovulation de la chatte peut aussi être spontanée.

B. Le pro œstrus

Définition :

Le pro œstrus dure généralement de 1 à 2 jours (Brown et Comizzoli, 2018) et est souvent difficile à détecter en raison de sa courte durée et de l'absence de signes évidents sur les organes génitaux externes. Le plus souvent les chattes entrent en phase de chaleurs (œstrus) sans que l'on ait eu le

temps de percevoir le pro œstrus (Verstegen, 1998). Selon certains auteurs, le pro œstrus n'existe pas réellement ou ne serait pas visible chez certaines chattes un peu timides.

Comportement :

La femelle peut manifester des comportements tels que des miaulements, des frottements de la tête et du cou contre des objets, ainsi que des roulades au sol. Elle peut parfois montrer de l'intérêt pour les mâles, mais refuse l'accouplement (Brown, 2011).

Profil hormonal (cf Variations hormonales page 23)

Le pro œstrus consiste en une phase de croissance folliculaire rapide avec des follicules ovariens qui sécrètent une forte quantité d'œstrogènes.

Cytologie vaginale (cf Frottis vaginal page 39)

Le frottis vaginal comporte moins de 50% de cellules kératinisées. On observe des cellules intermédiaires de différentes tailles (cf chapitre 3 partie 2 « Le frottis vaginal »).

C. L'œstrus

Définition :

C'est la **phase d'acceptation de l'accouplement** qui dure en moyenne 7,2 jours avec un intervalle compris entre 2 et 19 jours (Shille *et al.*, 1979).

Comportement :

Le comportement est identique à celui du pro œstrus mais en intensité plus forte. La chatte adopte une posture d'accouplement (figure 2), dite en lordose, si un mâle est présent ou si elle est caressée sur le dos à la base de la queue. Elle accepte le mâle et l'accouplement peut avoir lieu.

Figure 2 : Position typique d'une chatte en œstrus (Johnson, 2022a).



La chatte adopte une position en lordose, les pattes avant sont repliées, les pattes arrière sont surélevées et la queue est redressée.

Profil hormonal (cf Variations hormonales page 23)

En début d'œstrus, la concentration plasmatique en œstrogènes augmente considérablement et atteint un pic maximal. Le **taux élevé d'œstrogènes** permet d'amorcer l'augmentation de LH.

Au moment de l'ovulation, les stimuli mécaniques et environnementaux stimulent l'hypothalamus et le déclenchement d'une libération massive de GnRH puis de LH induisant l'ovulation. L'ovulation se produit pendant l'œstrus, dans les 24 à 48h heures après le coït, donc après la décharge de LH, s'il y a eu accouplement. Nous verrons dans le chapitre 5 partie 2 qu'un seul accouplement provoque une ovulation dans 50% des cas seulement.

La progestérone va augmenter significativement 72 heures après le coït. L'ovulation ne supprime pas immédiatement le comportement d'œstrus et ne diminue donc pas la durée des chaleurs. Les femelles peuvent encore accepter le coït plusieurs jours après une décharge ovulante de LH, même si la progestéronémie a déjà atteint une valeur supérieure au seuil de 1,5 ng/mL (Liège, 1992).

Modifications anatomiques :

On observe une prolifération des cellules de la muqueuse vaginale.

Cytologie vaginale (cf Frottis vaginal page 39)

Le frottis vaginal comporte plus de 90% de cellules kératinisées (souvent avec un noyau) ainsi que de grandes cellules intermédiaires.

D. L'interœstrus

Définition :

C'est la **phase anovulatoire** qui succède à l'œstrus quand la chatte n'a pas ovulé. Elle précède une nouvelle phase de pro œstrus. C'est une période d'**inactivité sexuelle apparente**. Cette phase est propre au cycle de la chatte comparé aux autres mammifères (Feldman et Nelson 2004).

Sa durée moyenne est de 9 jours avec un intervalle allant de 1,4 jour à 16,6 jours. Elle diffère selon la longueur du poil.

Comportement :

La femelle retrouve un comportement normal et n'attire pas les mâles (Feldman et Nelson 2004).

Profil hormonal (cf Variations hormonales page 23)

Les concentrations d'œstrogènes et de progestérone sont basses hormis à la fin de l'inter œstrus où la concentration en œstrogènes augmente. Une nouvelle vague folliculaire liée aux fortes concentrations d'œstrogènes commence ce qui marque le retour au pro œstrus.

Cytologie vaginale (cf Frottis vaginal page 39)

Le frottis vaginal est constitué de grandes cellules intermédiaires et parabasales et comporte moins de 50% de cellules kératinisées.

E. Le diœstrus

Définition :

C'est la phase qui succède à l'œstrus lorsque la chatte a ovulé. Elle correspond à l'existence d'une activité lutéale caractérisée par la sécrétion de progestérone. En diœstrus la chatte est soit gestante soit pseudogestante (l'ovulation a eu lieu, mais n'a pas abouti à une fécondation). Sa durée varie de 40 à 45 jours si la chatte est pseudogestante ou de 63 à 65 jours si la chatte est gestante.

Comportement :

La femelle n'attire plus le mâle. Si la chatte est gestante, elle est davantage câline et présente des comportements de toilettage de la vulve et des mamelles.

Profil hormonal (cf Variations hormonales page 23)

Le diœstrus est une période où la **progestérone est dominante** par rapport aux autres hormones. Le corps jaune se développe 1 à 2 jours après l'ovulation et commence à synthétiser et à sécréter de la progestérone.

Le profil hormonal de la progestérone entre une pseudogestation et une gestation suit sensiblement la même tendance. La progestéronémie redevient basale vers le 45^{ème} jour lors d'une pseudogestation. Dans le cas d'une gestation, elle diminue très progressivement peu de temps avant la mise bas puis atteint un seuil basal après la mise bas.

Modifications anatomiques de l'appareil génital :

Si la chatte est gestante, on observera une distension abdominale, un développement et un rosissement des mamelles et des tétines.

Cytologie vaginale (cf Frottis vaginal page 39)

On observe de petites cellules intermédiaires et parabasales.

F. L'anœstrus

Définition :

C'est une phase pendant laquelle **l'activité ovarienne est au repos**. Elle dure plusieurs mois. La chatte étant une espèce saisonnière, cette période varie en fonction de la photopériode. L'anœstrus peut également être déclenché lors de températures trop élevées durant l'été.

Comportement :

Les femelles ne présentent pas de comportement sexuel et n'attirent donc pas les mâles.

Profil hormonal (cf Variations hormonales page 23)

Les ovaires sont inactifs hormonalement. Les concentrations plasmatiques d'œstrogènes et de progestérone sont basales.

Cytologie vaginale (cf Frottis vaginal page 39)

On observe des petites cellules intermédiaires et parabasales dispersées.

A RETENIR

- Cycle polyœstrien saisonnier.
- Espèce à ovulation induite.
- En œstrus, on observe un taux de cellules kératinisées > 90%.
- Le coït déclenche le pic de LH induisant l'ovulation.
- L'ovulation a lieu en moyenne 36 heures après l'accouplement.

2. Régulation neurohormonale

A. Variations hormonales au cours du cycle

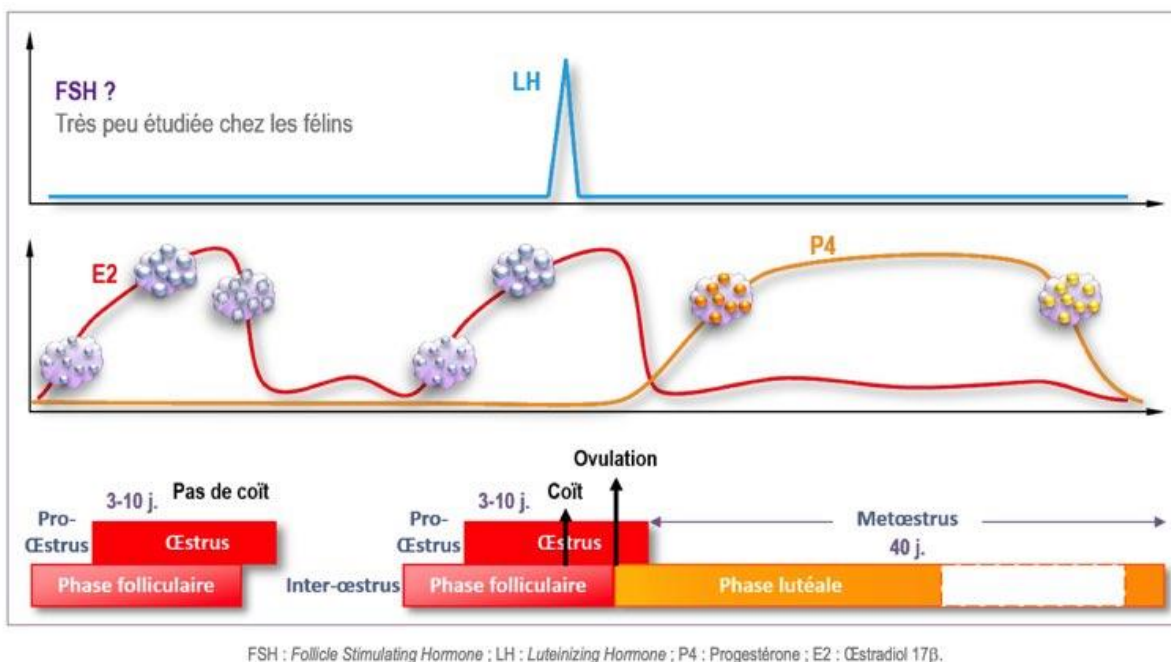
a. Œstrogènes

Concernant les œstrogènes :

- ils sont **produits par les follicules** qui les sécrètent durant le pro œstrus et l'œstrus,
- ils favorisent la prolifération des cellules de la muqueuse vaginale ainsi que leur kératinisation,
- leur concentration est basale en anœstrus et en interœstrus,
- leur taux augmente en fin d'anœstrus et d'interœstrus,
- leur concentration augmente fortement au début de l'œstrus et dès le pro œstrus.

Leur augmentation pendant la croissance folliculaire et l'œstrus est primordiale pour déclencher le comportement d'œstrus chez la chatte et pour amorcer l'augmentation de LH, associée à l'accouplement et à l'ovulation (Verstegen, 1998) (figure 3).

Figure 3 : Événements ovariens et endocriniens au cours du cycle de la chatte en l'absence de gestation, d'après le cours magistral de Tiret et al., 2023



b. Progesterone

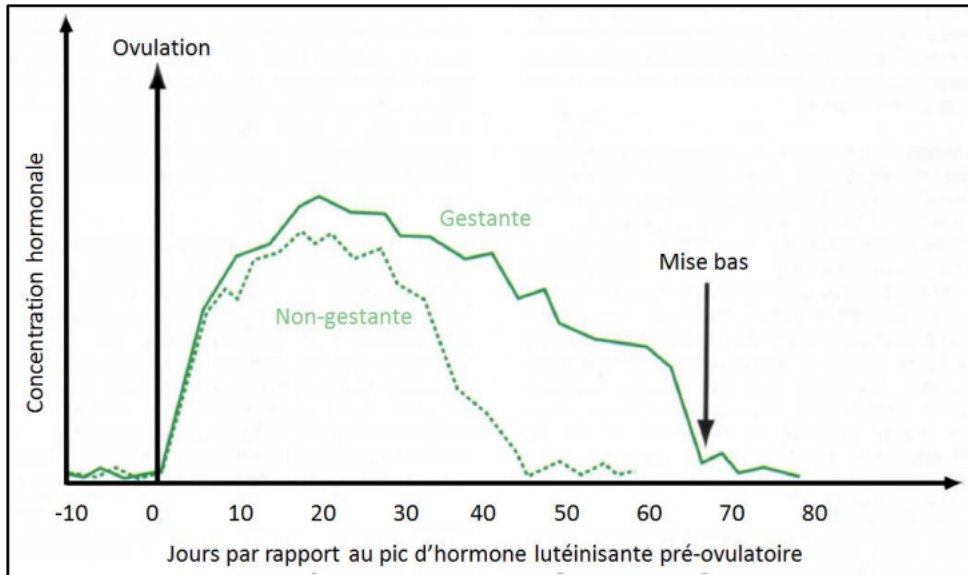
La progesterone :

- est **produite par les corps jaunes** à la suite de l'ovulation,
- sa concentration est basale en anœstrus, interœstrus, pro œstrus, œstrus et avant l'ovulation.
- Lors de la pseudo gestation et gestation, la progestéronémie augmente dès le début de la phase lutéale et atteint un maximum autour du 25^{ème} jour post ovulation, puis diminue (figure 4).

Chatte pseudo gestante : le corps jaune s'atrophie après 25 à 35 jours post ovulation. La valeur de la progestéronémie va diminuer pour atteindre des valeurs basales au bout de 30-40 jours (figure 4).

Chatte gestante : la valeur de la progestéronémie reste élevée et diminuera au moment de la mise bas (figure 4).

Figure 4 : Concentration plasmatique en progestérone pendant la phase lutéale chez la chatte gestante et non gestante (England et Heimendahl, 2010)



Une diminution lente et progressive de la progestéronémie est caractéristique d'une chatte pseudogestante. A l'inverse, une chatte gestante aura une progestéronémie élevée dont la valeur ne chute qu'en toute fin de gestation.

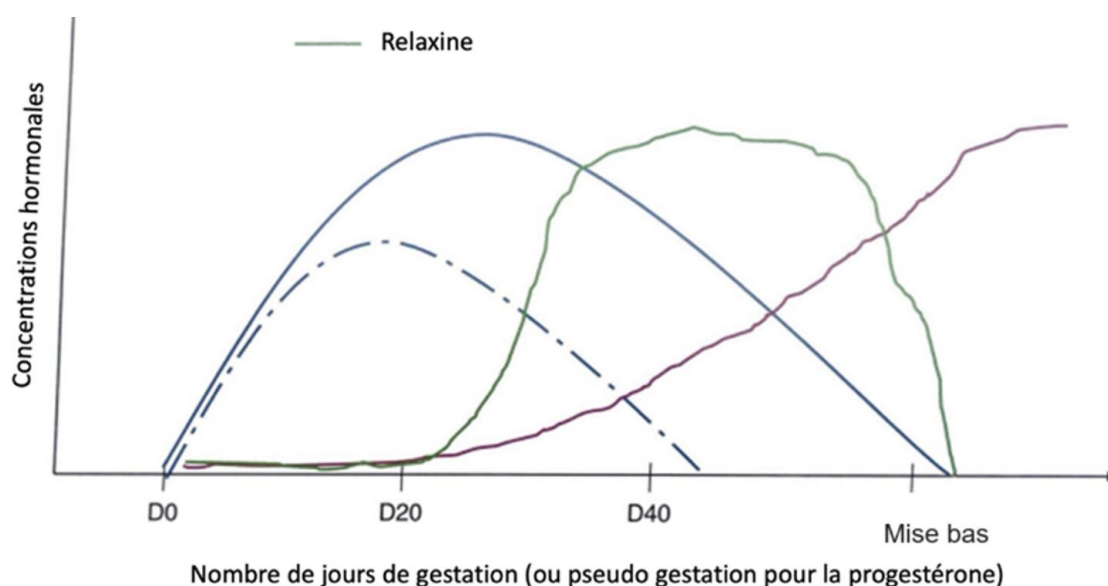
B. Autres hormones intervenant dans le cycle œstral

a. La relaxine

C'est la **seule hormone spécifique de la gestation** commune au chien et au chat. Chez ces deux espèces, elle est principalement **sécrétée par le placenta** (England et Heimendahl, 2010). Elle est détectable dans le plasma tout au long de la gestation, mais également lors des premiers jours suivant la mise bas (Verstegen, 1998). Elle possède un rôle de facteur **lutéotrope** spécifique pour la gestation et stimule indirectement la production de prolactine par l'hypophyse.

Sa concentration plasmatique augmente à partir du 20^{ème} jour après l'accouplement uniquement chez les femelles gestantes (figure 5).

Figure 5 : Evolution de la concentration plasmatique en relaxine (courbe verte) en fonction du nombre de jours de gestation (Roos et Fontbonne, 2022)



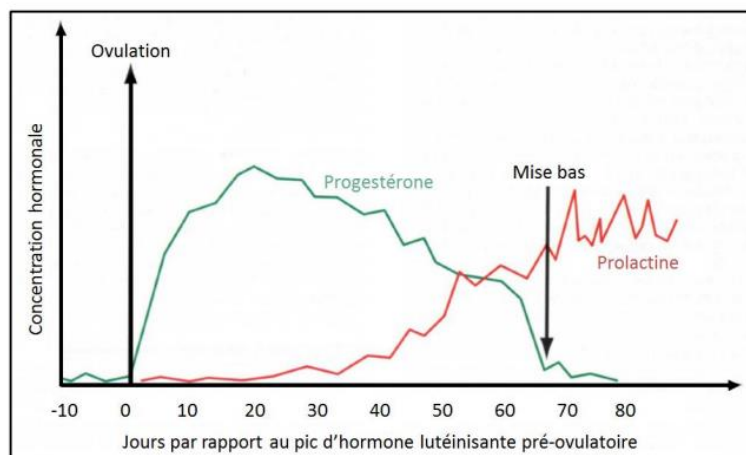
b. La prolactine

Elle est **sécrétée par l'adénohypophyse** et agit directement sur la glande mammaire. Sa concentration plasmatique est basale lors du cycle œstral.

Chez la femelle gestante, la prolactinémie augmente autour du 25-35^{ème} jour après le premier accouplement. Elle atteint un plateau autour du 50^{ème} jour et reste stable à cette valeur jusqu'à quelques jours avant la mise bas, moment durant lequel sa concentration va de nouveau augmenter (figure 6).

Elle possède un **rôle lutéotrope** après le 30-40^{ème} jour de gestation (Roos et Fontbonne, 2022). Sa suppression entraîne une diminution de la sécrétion de progestérone et provoque un avortement.

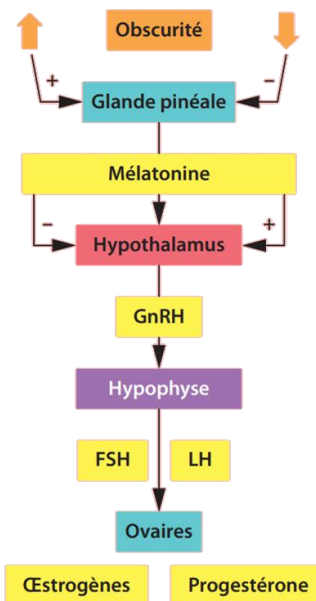
Figure 6 : Les modifications hormonales pendant la gestation et la lactation chez la chatte, d'après England et Heimendahl, 2010



c. La mélatonine :

La **sécrétion de mélatonine** a lieu lorsque l'intensité lumineuse est basse. Elle est donc **associée à la photopériode** et varie donc en fonction de la durée du jour. Pendant les jours courts où le nombre d'heures d'ensoleillement est diminué, les chattes sont en repos sexuel notamment grâce à la sécrétion de mélatonine qui exerce un **rétrocontrôle négatif** sur l'axe hypothalamo-hypophysaire. À l'inverse, pendant les jours longs, le taux sécrété de mélatonine diminue, le rétrocontrôle disparaît et les chaleurs peuvent commencer (figure 7).

Figure 7: Contrôle neuroendocrinien de la fonction reproduction chez la chatte, d'après Mir, 2014



GnRH : gonadotrophin releasing hormone (hormone gonadolibérine) ; FSH : follicle stimulating hormone (hormone folliculo-stimulante) ; LH : luteinizing hormone (hormone lutéinisante) ; (+) : stimulation ; (-) : inhibition.

Dès que la luminosité journalière augmente (donc que l'obscurité diminue) le taux sécrété de mélatonine par la glande pinéale diminue. Le rétrocontrôle négatif de la mélatonine sur l'axe hypothalamo-hypophysaire-gonadique disparaît ce qui induit le début des chaleurs (figure 7).

A RETENIR

- FSH agit sur la croissance folliculaire et donc sur la concentration des œstrogènes.
- La LH a une action lutéotrope.
- Une élévation du taux d'œstrogènes déclenche le comportement d'œstrus.
- La progestérone est produite par les corps jaunes après l'ovulation.
- La relaxine et la prolactine sont lutéotropes.

CHAPITRE 2 : RAPPELS D'ANATOMIE

La maîtrise de l'anatomie de l'appareil reproducteur de la chatte (figure 10) ainsi que ses variations morphologiques au cours du cycle est importante afin de comprendre les différentes anomalies organiques pouvant entraîner un dysfonctionnement ou une pathologie.

1. Ovaires

Ils sont au nombre de deux, ont une forme ovale et mesurent approximativement 1cm x 0,5 cm. Ils sont situés dans la cavité abdominale au pôle caudal des reins dans laquelle ils sont suspendus par le ligament suspenseur de l'ovaire (Johnson, 2022a).

L'ovaire gauche est plus caudal et est situé latéralement au côlon descendant, l'ovaire droit est adjacent aux anses de l'intestin grêle. Chaque ovaire est partiellement contenu dans une bourse ovarique non-graisseuse (Kutzler, 2022a). L'artère ovarienne transporte le sang de l'aorte jusqu'à l'ovaire. Ils sont le lieu de la gamétogénèse.

2. Oviductes

Ils sont longs et tortueux et mesurent environ 5 à 9 cm de long (Johnson, 2022a). Ils relient l'ovaire à la corne utérine. Ils sont constitués par la *fimbria*, l'*infundibulum*, l'ampoule et l'isthme. La jonction entre l'ampoule et l'isthme est le site de la fécondation.

3. L'utérus

Il est bipartite : il est constitué d'un corps de petite taille (environ 2 cm) et de deux longues cornes utérines (7 à 10 cm). Sa taille varie en fonction de l'âge et de la taille de la chatte, de la parité, et du stade du cycle. Il est constitué du myomètre reposant sur la séreuse et de l'endomètre. La forme des cornes utérines varie en fonction du cycle ovarien : elles sont droites durant la phase folliculaire et incurvées durant la phase lutéale. Le corps de l'utérus est situé entre la vessie ventralement et le colon dorsalement. Il est le lieu où le fœtus s'implante et se développe jusqu'au terme de la gestation (Kutzler, 2022a).

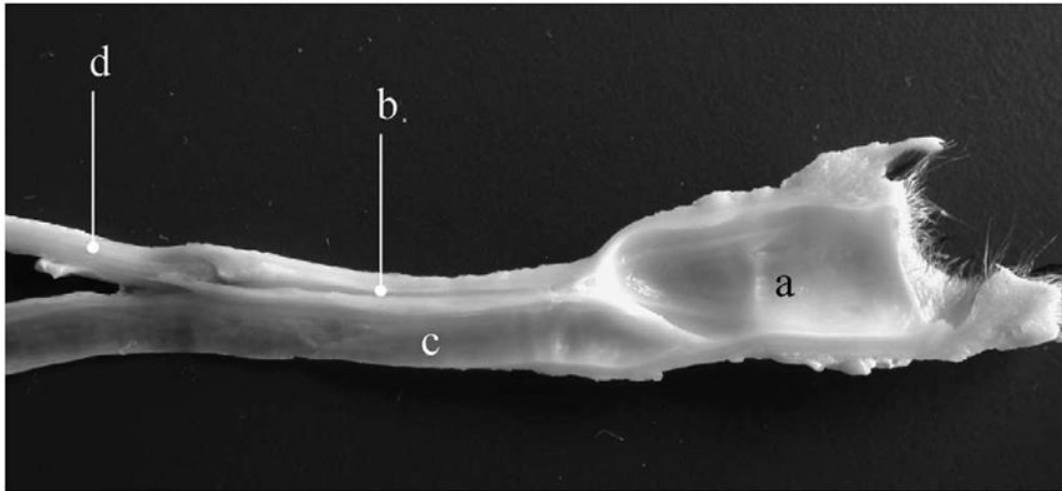
4. Le vagin

C'est un petit tube musculo-membraneux où la semence est déposée lors de l'accouplement avec un mâle. Il est relié crânialement à l'utérus via le cervix et est en contact avec le vestibule du vagin caudalement (figure 8 et 9). La muqueuse vaginale subit aussi des remaniements au cours du cycle ovarien (Kutzler, 2022a).

5. Le vestibule

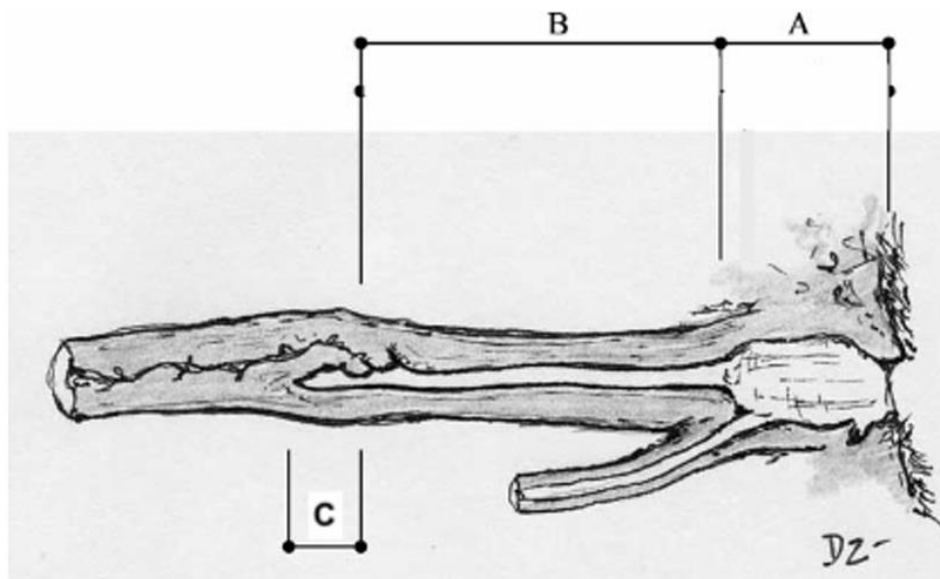
Le méat urinaire indique la limite entre le vagin (partie crâniale) et le vestibule (partie caudale). Le vestibule est délimité caudalement par la vulve (figure 8 et 9). Il n'y a pas véritablement d'hymen qui sépare le vestibule du vagin, contrairement aux autres espèces.

Figure 8 : Coupe anatomique longitudinale du bas de l'appareil génital d'une chatte conservé dans le formol. D'après Zambelli et Cunto, 2005, avec les légendes de Agbalé, 2022



Légendes : Vestibule (a), vagin (b), urètre (c), corps utérin (d)

Figure 9 : Représentation schématique d'une coupe longitudinale du bas appareil génital de la chatte d'après Zambelli et Cunto, 2005, avec les légendes de Agbalé, 2022



Légendes : Vestibule (A), vagin (B), fornix (C)

6. La vulve et le clitoris

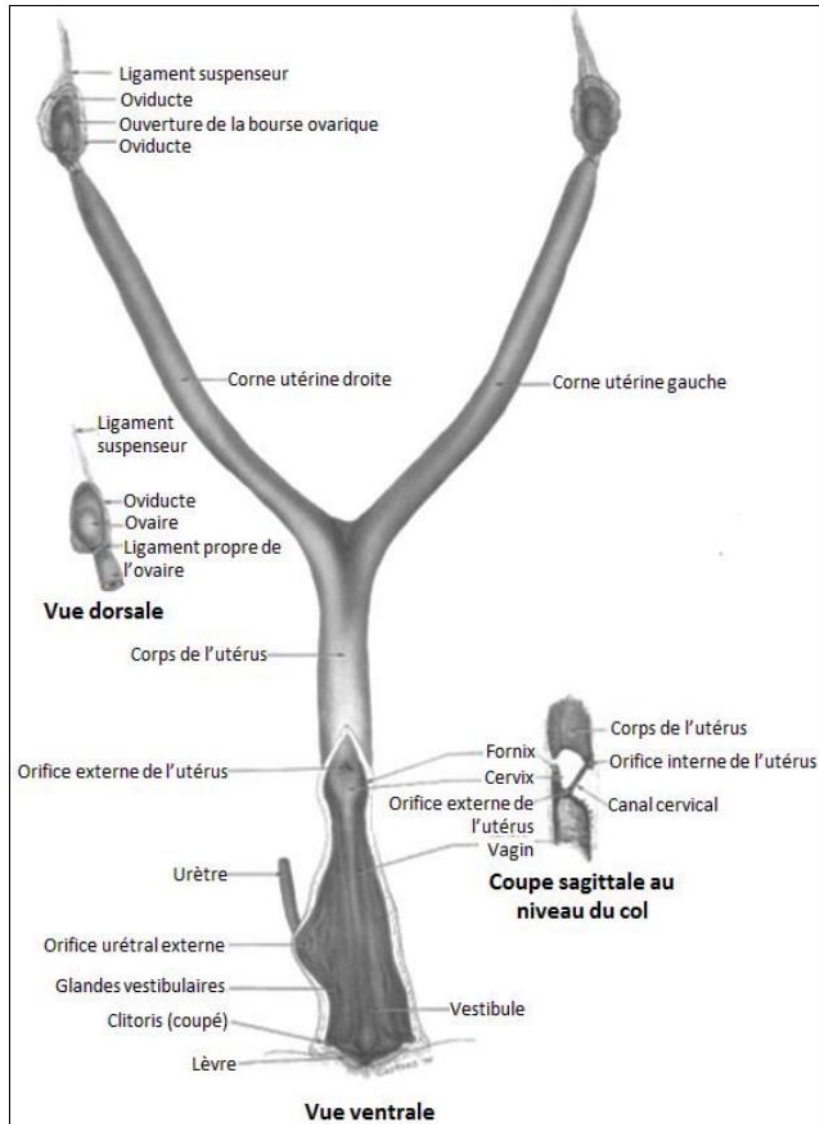
La vulve, située juste en dessous de l'anus, est formée de deux lèvres verticales connectées par une commissure dorsale.

Chez les nouveau-nés la distance entre l'anus et la vulve est inférieure à 5mm (chez les nouveau-nés mâles, la distance anus-prépuce est supérieure à 10mm).

Le clitoris est situé à l'intérieur de la lèvre vulvaire inférieure sur le bord ventral du vestibule.

La vulve subit également des modifications morphologiques en fonction du cycle ovarien.

Figure 10 : L'appareil génital de la chatte, d'après Sisson et al., 1975



Cette figure illustre les différentes parties de l'appareil génital de la chatte, elle montre bien l'utérus bipartite ainsi qu'une vue détaillée dorsale de l'ovaire et son ligament propre. Elle présente également une coupe sagittale détaillée du col utérin.

7. Les glandes mammaires

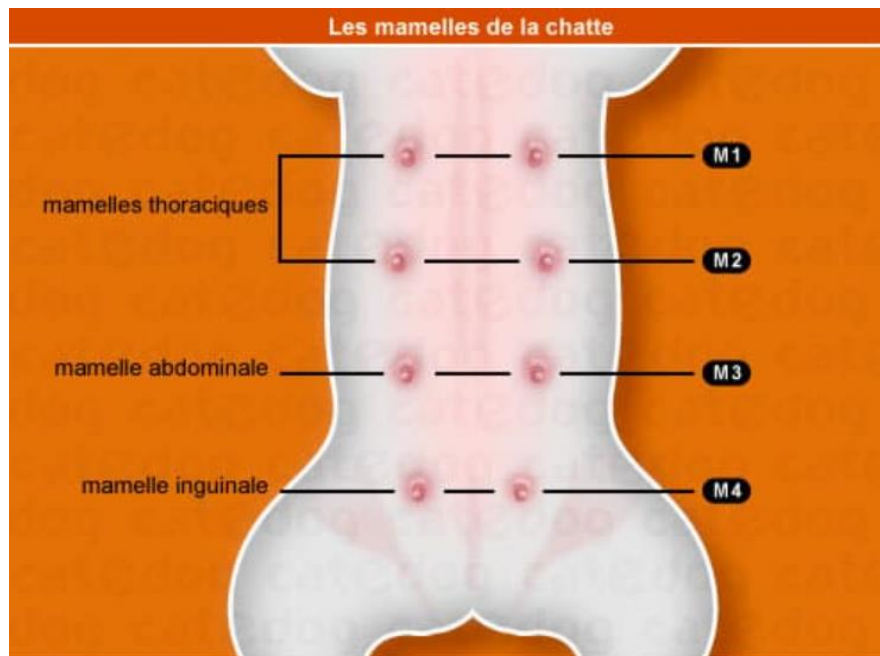
Elles sont organisées en 4 paires réparties symétriquement le long de la ligne blanche et s'étendent de la région thoracique à la portion caudale de l'abdomen (figure 11).

On les note usuellement de la façon suivante :

- M1 : thoracique crâniale
- M2 : thoracique caudale
- M3 : abdominale crâniale
- M4 : abdominale caudale.

On peut parfois observer un téton accessoire situé en région inguinale, mais celui-ci est le plus souvent non fonctionnel car non relié à du tissu mammaire (Kutzler, 2022a).
La composition du lait maternel varie selon la localisation de la mamelle, mais aussi en fonction du stade de lactation et de l'alimentation de la chatte.

Figure 11 : Répartition des quatre paires de mamelles chez la chatte



CHAPITRE 3 : SÉMIOLOGIE DE L'APPAREIL GÉNITAL

1. Recueil des commémoratifs et examen externe

Contrairement au chat mâle, la femelle possède un appareil génital qui est caché et qui est donc difficilement examinable en consultation. Le recueil des commémoratifs est donc une première étape clé indispensable pour toute consultation de reproduction. L'examen de l'appareil génital de la femelle consistera à observer la vulve (Fontbonne et Ruiz, 2020) et les mamelles. Pour le reste des organes génitaux, des examens complémentaires devront être effectués.

A. Recueil des commémoratifs et examen externe

a. *Commémoratifs*

Afin d'obtenir des informations exhaustives et précises, il est important d'établir un dialogue avec le propriétaire.

Les questions suivantes font partie des questions indispensables à poser en consultation de reproduction, que ce soit dans un but de mise à la reproduction ou lorsque la femelle présente des signes cliniques anormaux (Fontbonne et Ruiz, 2020).

- Quel est l'âge de la chatte ?
- Est-elle stérilisée ? Si oui à quel âge ? Quelles sont les raisons de la stérilisation ?
- De quand datent les dernières chaleurs ?
- A-t-elle eu une ou plusieurs portées ? Si oui comment s'est (se sont) déroulée(s) les gestations et les mises bas précédentes ?
- Est-elle à jour de ses vaccins/traitements antiparasitaires
- A-t-elle déjà eu des affections génitales ?

b. *Examen clinique de l'appareil génital externe*

Un examen clinique général doit être réalisé avant tout examen de l'appareil génital. L'examen de l'appareil génital externe comprend l'inspection et la palpation des mamelles et de la vulve (tableau 1).

Tableau 1: Examen de l'appareil génital externe de la chatte (selon l'auteure)

	<u>Vulve</u>	<u>Mamelles</u>
<u>Inspection</u>	<u>Examen visuel</u> : - Couleur - Volume - Lésions	<u>Examen visuel</u> : - Nombre - Couleur - Volume - Lésions/nodules
<u>Palpation</u>	Palpation restreinte - Chaleur - Douleur	Palpation des mamelles une par une, des cordons mammaires et des nœuds lymphatiques drainants (axillaires et inguinaux) - Chaleur - Douleur - Consistance - Présence ou non d'écoulements

Contrairement à la chienne, l'examen de l'appareil génital interne de la chatte est extrêmement restreint du fait de la petite taille du tractus génital (lèvres vulvaires et vagin). En effet il est impossible de réaliser un toucher vaginal ou d'explorer le vagin avec un speculum.

En revanche il est possible de réaliser des examens complémentaires tels que des frottis vaginaux et des échographies.

2. Examens complémentaires

La palpation abdominale n'est pas suffisante car elle ne donne que peu de renseignements sur les organes génitaux internes ou la phase du cycle dans laquelle se trouve la femelle. Des examens complémentaires sont alors indispensables.

a. Échographie

L'échographie permet de visualiser l'utérus, les ovaires et les cornes utérines. Elle permet de détecter :

- les follicules ovariens et leur stade de maturation pendant la phase folliculaire,
- les hyperplasies glandulokystiques de l'endomètre (Davidson et Baker, 2009), les pyomètres, les tumeurs utérines,
- les kystes ovariens et les tumeurs ovariennes (Davidson et Baker, 2009),
- les fœtus lors d'une gestation en cours.

b. Frottis vaginal

Chez le chat c'est un examen **essentiel** pour **suivre les chaleurs**.

- *Intérêt de la réalisation du frottis vaginal*

C'est un examen complémentaire simple à réaliser, accessible dans toutes les cliniques vétérinaires. Il apporte une plus-value majeure dans l'aide à la reproduction (Robiteau, 2020). Ses applications, voir ci-dessous, sont multiples (Robiteau, 2020). Il permet de déterminer la phase du cycle sexuel et donc permet un suivi des chaleurs. Il permet de :

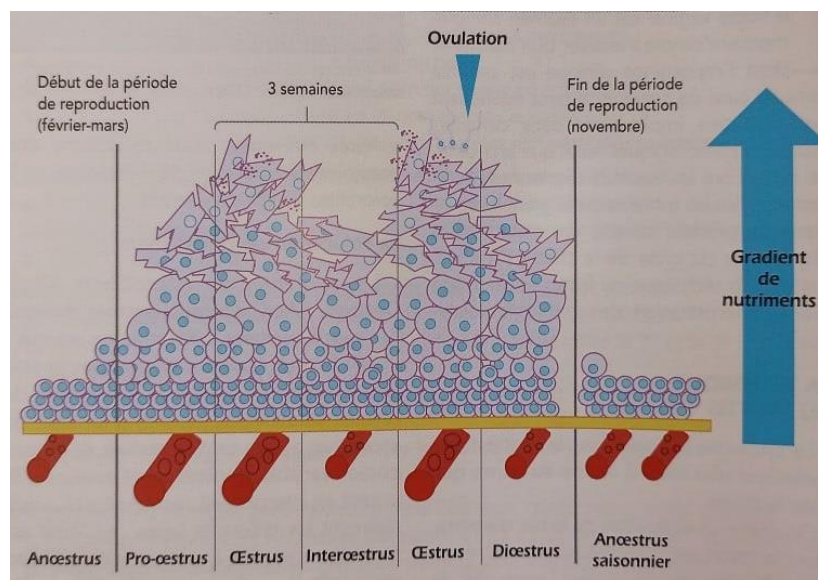
- détecter des chaleurs silencieuses,
- détecter certaines maladies du tractus uro-génital : inflammations du tractus uro-génital à polynucléaires neutrophiles,
- il peut permettre de confirmer une saillie dans les 24 heures après le coït par l'observation de spermatozoïdes,
- il permet de confirmer la suspicion d'une rémanence ovarienne.

- *Évolution de la muqueuse vaginale au cours des différentes phases du cycle*

Les œstrogènes induisent des modifications de la muqueuse vaginale. Ils induisent des divisions cellulaires au niveau de la muqueuse vaginale qui entraînent une augmentation du nombre de strates de l'épithélium. Les cellules les plus superficielles, éloignées de la lame basale, sont privées de nutriments. Elles augmentent de taille et finissent par produire de la kératine (Shille *et al.*, 1979).

La différence entre les phases du cycle sur un frottis tient principalement à la proportion de cellules kératinisées (figure 12). En phase d'œstrus, la muqueuse vaginale est composée en grande majorité (> 90%) de cellules kératinisées (Robiteau, 2020).

Figure 12 : Evolution de la muqueuse vaginale au cours des différentes phases du cycle (Robiteau, 2020)



Explications de la figure 12 : une vasodilatation des vaisseaux utérins se produit lors du pro œstrus et de l'œstrus sous l'influence des œstrogènes (cela se traduit par une muqueuse vaginale

hyperhémie). Les cellules parabasales, petites cellules rondes nucléées sont appuyées contre la lame basale (en jaune). Plus on s'éloigne de la lame basale plus les cellules vont s'agrandir par augmentation du volume cytoplasmique, il s'agit des cellules intermédiaires. Ces dernières vont devenir de plus en plus anguleuses et forment les cellules superficielles. Les cellules les plus éloignées de la lame basale ont un apport en nutriments insuffisant pour leur survie et produisent en conséquence de la kératine. Les cellules kératinisées sont celles ayant subi le plus de modifications cellulaires (Robiteau, 2020).

À retenir : la kératinisation des cellules épithéliales est liée à l'imprégnation œstrogénique.

- *Réalisation*

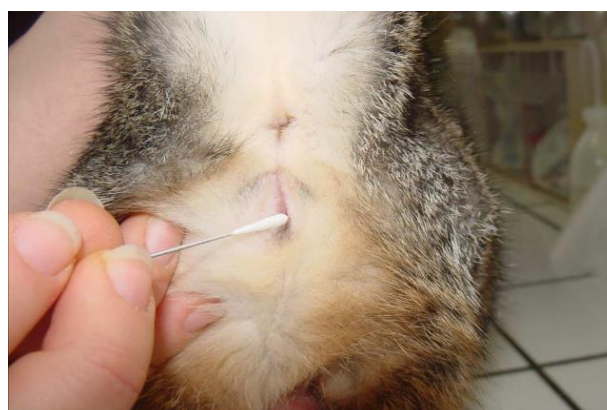Prendre un écouvillon stérile de faible diamètre identique à aux écouvillons urétraux utilisés en médecine humaine (figure 13). Humidifier l'extrémité en coton à l'aide de sérum physiologique. L'humidification permet de lubrifier l'extrémité de l'écouvillon, de faciliter la pénétration et de limiter les frottements vaginaux et par conséquent les risques d'ovulation (Fontbonne *et al.*, 2007a) (figure 14).

Insérer l'écouvillon de 1 cm horizontalement dans le vestibule du vagin sans trop insister pour ne pas déclencher l'ovulation (Fontbonne *et al.*, 2007a).

Figure 13 : Ecouvillons pour les frottis vaginaux de la chienne et de la chatte (photo CERCA, UMES, EnvA)




Figure 14 : Insertion de l'extrémité de l'écouvillon dans le vagin d'une chatte (photo CERCA, UMES, EnvA)



- *Étalement*

A l'instar de la chienne, il est réalisé à la suite du prélèvement sans attendre afin d'éviter la dessiccation. L'extrémité en coton de l'écouvillon est roulée sur la lame de microscope sans passer au même endroit.

- *Fixation*

Il est possible de fixer l'étalement sur lame afin de conserver le prélèvement une quinzaine de jours. Pour cela la lame est plongée durant 5 minutes dans un mélange d'alcool et d'éther. Il existe aussi des sprays fixateurs.

- *Coloration*

Il en existe deux types :

- la coloration de Harris-Shorr (RAL Diagnostic, Diag œstro®) qui colore la kératine en orange et permet donc d'évaluer de façon simple le degré d'imprégnation oestrogénique de l'organisme,
- la coloration de Wright Giemsa (DiffQuick®, RAL Diagnostic) qui est la plus souvent utilisée. Elle est moins précise dans le suivi des chaleurs, mais permet d'identifier plus facilement les cellules inflammatoires.

À RETENIR

- La kératinisation des cellules épithéliales est liée à l'imprégnation œstrogénique.
- Coloration de Harris-Shorr pour le suivi des chaleurs.
- Coloration de Wright Giemsa en cas de suspicion de pyomètre ou de vaginite.

- *Interprétation*

Commencer la lecture de la lame au grossissement x 40 pour évaluer la cellularité du frottis (Robiteau, 2020) et regarder également le fond de la lame (mucus, débris en diœstrus ou anœstrus par exemple).








Observer la lame au grossissement x100 et x400 pour identifier les types cellulaires (examiner plus de 30 cellules sur au moins 2 ou 3 champs éloignés) (tableau 2, figures 16 et 17) (Agbalé, 2022 ; Robiteau, 2020)

Particularités du frottis de la chatte :

- il est très rare d'observer des hématies sur un frottis de chatte,
- les polynucléaires neutrophiles sont presque toujours le signe d'une affection sous-jacente,

- les cellules exogènes (bactéries, spermatozoïdes) ne se retrouvent qu'assez rarement sur le frottis (Johnston *et al.*, 2001),
- ce sont les proportions des différentes cellules qui indiquent le degré d'influence œstrogénique et donc la phase du cycle.

Tableau 2 : Répartition des différents types cellulaires au cours des cycles chez la chatte (Robiteau, 2020)

	Type de cellule	Forme	Anoestrus (saisonnier ou prépubertaire)	Interoestrus Dioestrus	Oestrus	Situation pathologique (pyomètre col ouvert)
Cellules épithéliales	Cellule parabasale		++++	+		
	Cellule intermédiaire		++	++		++
	Cellule superficielle			++	+	++
	Cellule kératinisée			+	+++++	++
Cellules sanguines	Neutrophilie					+++++
Cellules exogènes	Spermatozoïde				+/-	
	Bactérie				+	+

À noter que chez la chatte, quelques cellules kératinisées observées au frottis vaginal ne signifient pas qu'elle est en chaleurs car ces cellules persistent systématiquement au cours de l'interœstrus et du diœstrus (figure 15) (Robiteau, 2020).

Figure 15 : Proportion de cellules kératinisées sur un frottis vaginal de chatte (Robiteau, 2020)

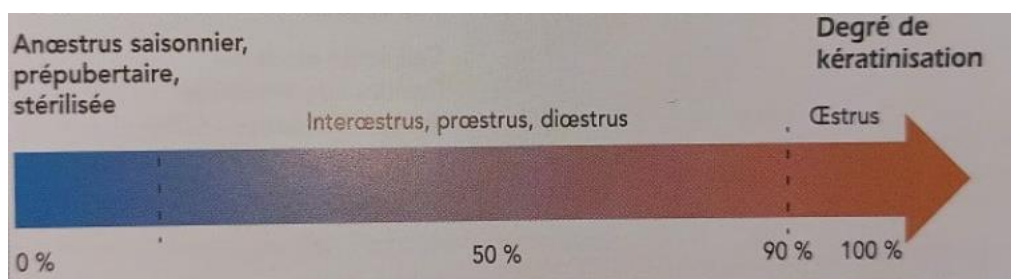
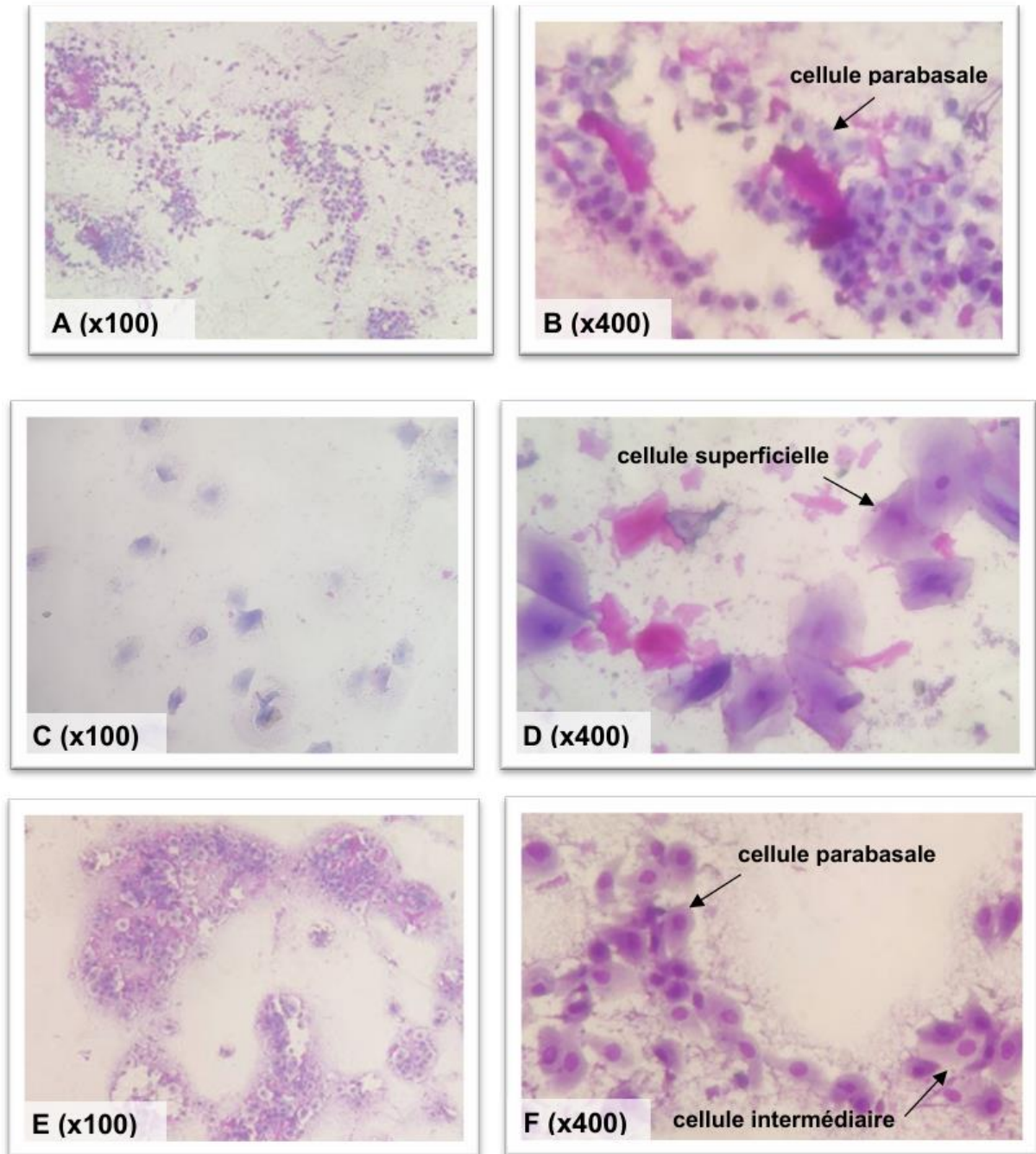
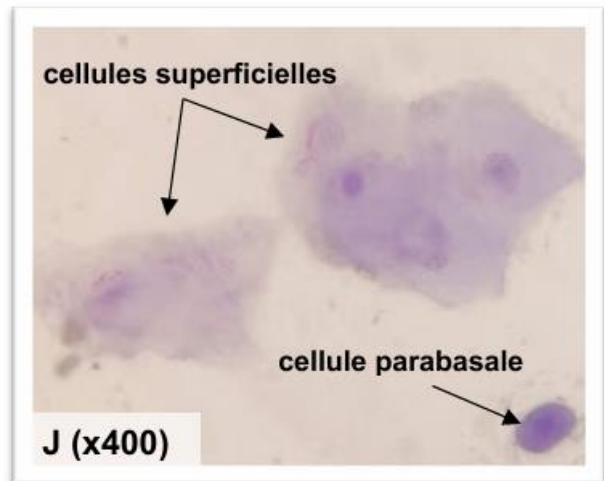
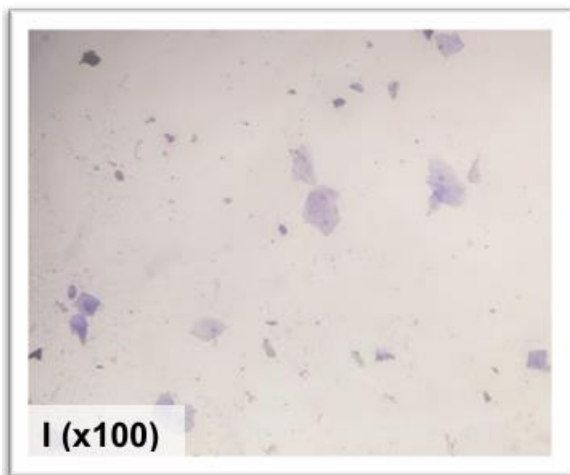
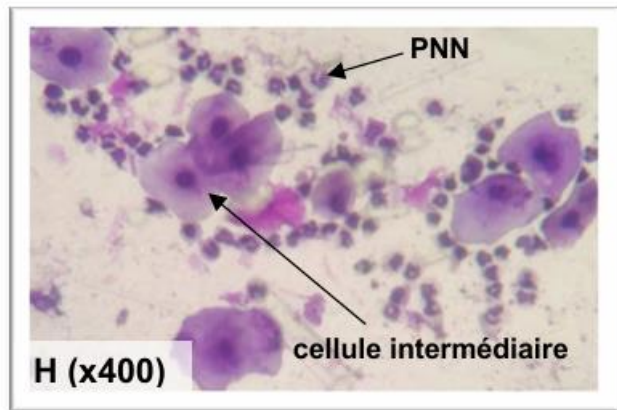
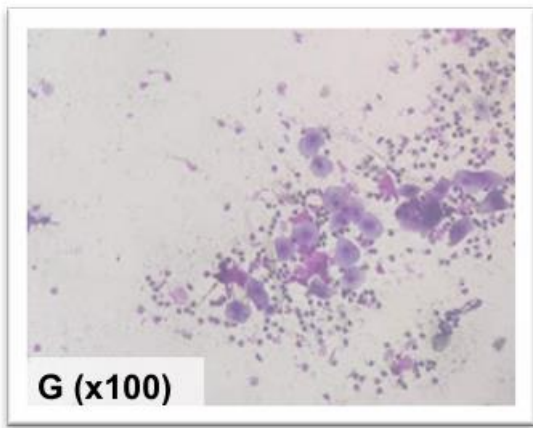


Figure 16 : Photographies des frottis de chattes observés au microscope optique (grossissements x100 et x400, coloration RAL Diff Quick™) d'après les photographies de Agbalé, 2022

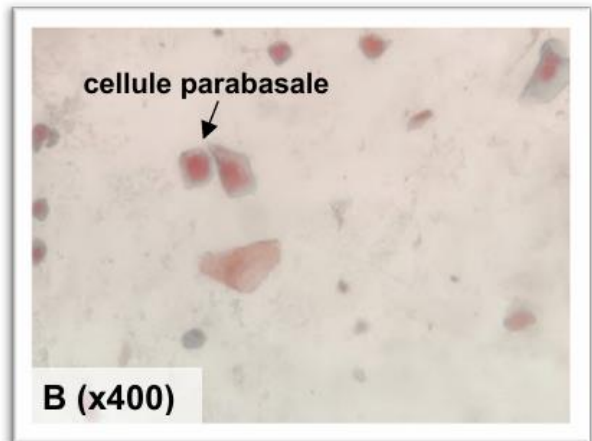
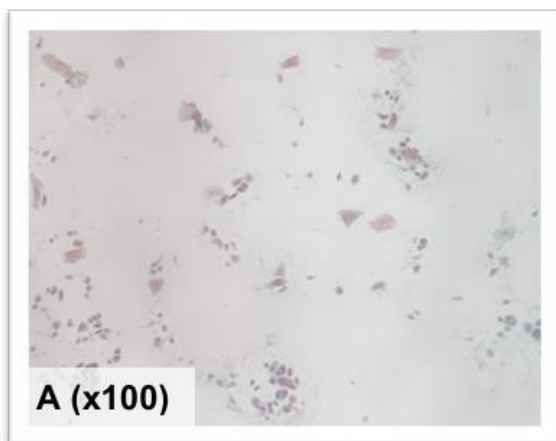


Prépubère (A,B), en chaleurs (C,D), diœstrus gestante (E,F)

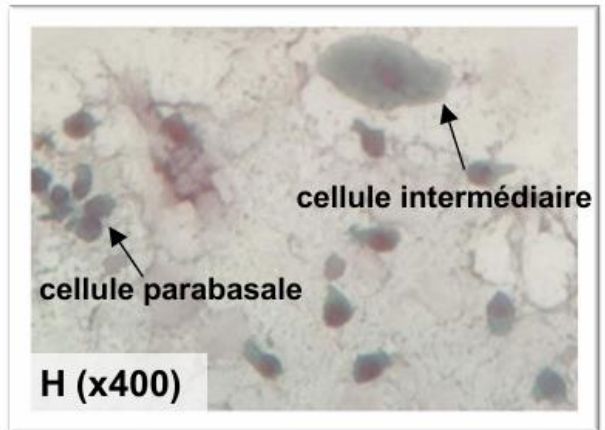
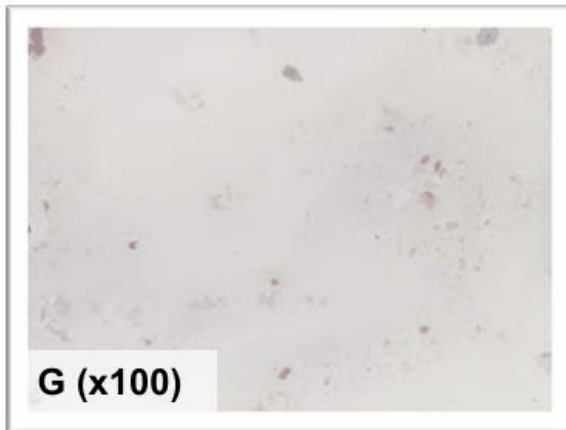
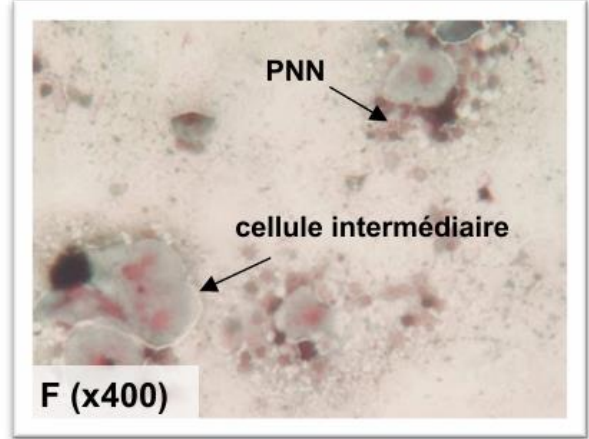
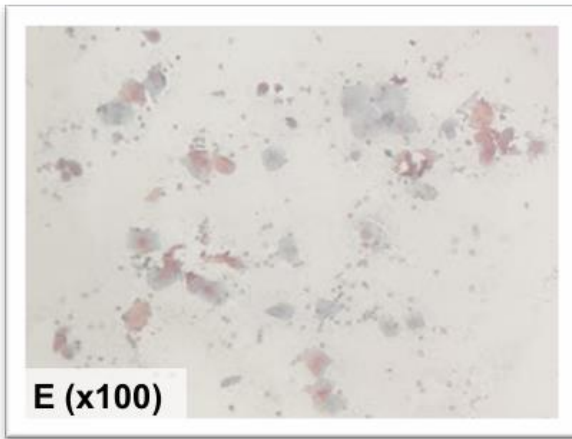
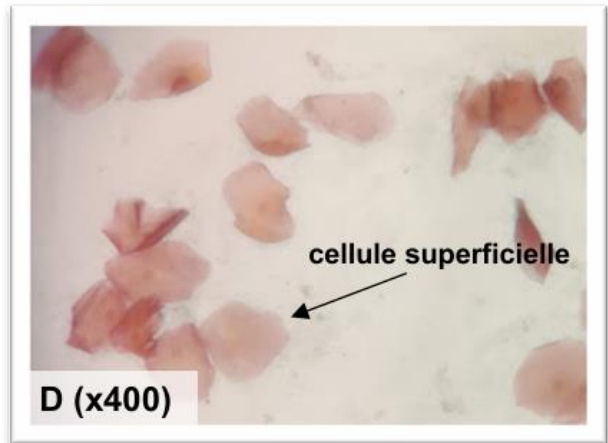
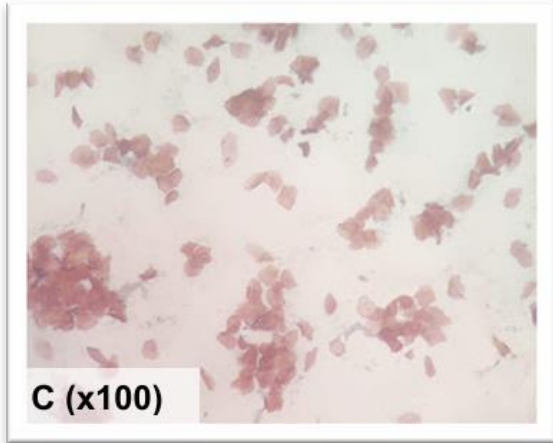


Interœstrus (G,H), stérilisée (I,J)

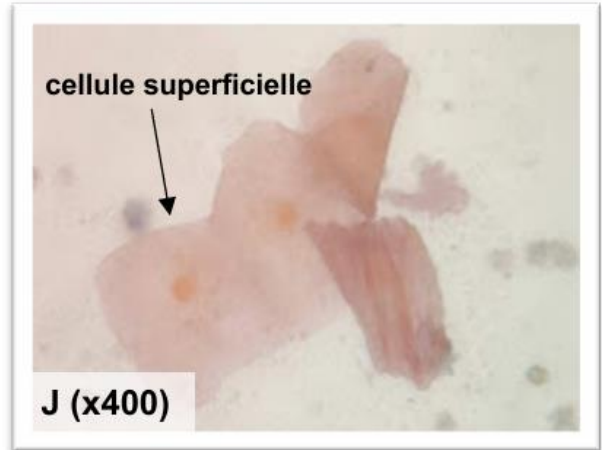
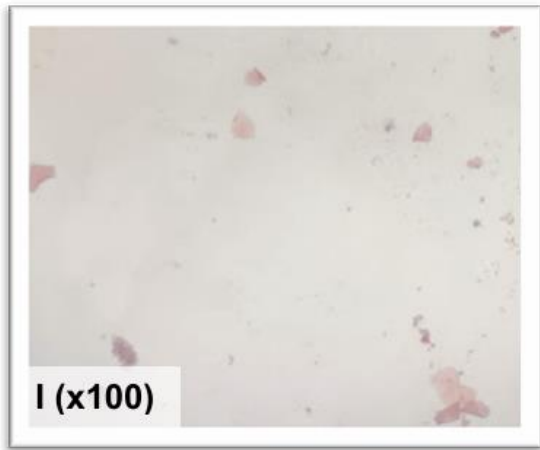
Figure 17 : Photographies de frottis de chattes observés au microscope optique (grossissements x100 et x400, coloration Diag-œstro RAL®) d'après les photographies de Agbalé, 2022



Prépubère (A,B)



En chaleurs (C,D), diœstrus gestante (E,F), interœstrus (G,H)



Stérilisée (J,H)

CHAPITRE 4 : L'ACCOUPEMENT

Afin de maximiser les chances de gestation, déterminer le moment optimum de l'accouplement est primordial. Le suivi des chaleurs est donc une étape clé qui communique de multiples informations nécessaires pour établir le moment optimum pour faire accoupler le mâle et la femelle.

1. Suivi des chaleurs

a. Examen clinique préalable

Avant même de réaliser un suivi des chaleurs en vue de déterminer le moment le plus opportun pour mettre en contact les deux reproducteurs, un recueil des commémoratifs et un examen clinique s'imposent afin de vérifier que la femelle est apte à se reproduire et à mener une gestation à son terme (Fontbonne et Ruiz, 2020).

Rappelons que l'âge de la mise à reproduction est à prendre en considération. Il est conseillé de (Fontbonne et Ruiz, 2020) :

- ne pas mettre la femelle à la reproduction avant la fin de la croissance (7-8 mois),
- ne plus faire reproduire une chatte après 8-9 ans.

Il faut se renseigner sur l'historique reproductif de la femelle (Fontbonne et Ruiz, 2020) :

- a-t-elle déjà été gestante ?
- Comment s'est déroulée la gestation ? (Infections/troubles métaboliques)
- Comment s'est déroulée la mise-bas ? (Durée/dystocie/mort-nés, etc.)

Ceci afin de surveiller davantage une femelle à risque ou de déconseiller sa mise à la reproduction.

La question de l'alimentation doit être abordée afin que la chatte ait un régime alimentaire équilibré durant toute la durée de la gestation et de la lactation (voir Annexe 1 page 185).

La race de la chatte est aussi à prendre en compte : les races brachycéphales (Persan, Exotic Shorthair) et dolichocéphales (Siamois, Oriental) sont prédisposées aux dystocies (Fontbonne et Ruiz, 2020). Se référer au chapitre 7 partie 3 « Mise bas dystocique » page 89.

L'examen clinique général de la femelle doit être complet. Il peut être demandé par le propriétaire du mâle pour s'assurer qu'il ne soit pas responsable d'un potentiel échec de la reproduction (De Cramer, 2014 ; Reynolds et Boucraut-Baron, 2006) :

- l'auscultation cardiaque afin de déceler des arythmies ou/et un souffle cardiaque qui seraient nuisibles au bon déroulement de la gestation (Fontbonne et Ruiz, 2020),
- une auscultation respiratoire attentive pour les chattes brachycéphales (Fontbonne et Ruiz, 2020),
- l'évaluation de la note d'état corporel : une femelle obèse ou trop maigre encourt un risque lors de la gestation et de la mise bas (Fontbonne et Ruiz, 2020).

L'examen génital est primordial et passe par un examen de la vulve (conformation, présence d'un écoulement), du vagin (septum vaginal, persistance de l'hymen) et des mamelles (nombre,

conformation des tétines). Sur les races à poils longs il est conseillé d'écourter les poils autour de l'orifice vulvaire chez la femelle et de l'orifice préputial chez le mâle pour faciliter l'intromission (Fontbonne et Ruiz, 2020).

Il faut demander le statut vaccinal de la chatte et réaliser les traitements antiparasitaires avant l'accouplement (Fontbonne et Ruiz, 2020).

Des examens complémentaires peuvent être réalisés au préalable (Fontbonne et Ruiz, 2020) :

- un bilan biochimique et hématologique pour les femelles âgées pour exclure une insuffisance hépatique ou rénale,
- un dépistage sanguin du *Feline Leukemia Virus* (FeLV) et du *Feline Immunodeficiency Virus* (FIV).

b. Suivi pratique des chaleurs

Les chaleurs sont repérées par un **changement comportemental** : frottements, roulades, position en lordose, vocalisations, agitation, etc. Ces comportements sont observables pendant le pro œstrus et l'œstrus. Or la chatte n'est fertile que pendant certains jours précis de l'œstrus. Décider du moment optimum pour l'accouplement sur la simple observation du comportement n'est donc pas précis (Robiteau, 2020).

Le suivi des chaleurs se fait via la réalisation de frottis vaginaux et par échographie (rare dans les cliniques non spécialisées). Le **frottis vaginal** permet de **déterminer la phase du cycle sexuel** dans laquelle se trouve la chatte à un moment donné (tableau 2 page 38). Il peut être réalisé le jour même où les éleveurs ont l'intention d'accoupler la chatte afin de s'assurer qu'elle est en plein œstrus avec plus de 90% de cellules kératinisées (Robiteau, 2020).

L'**échographie** ovarienne, réalisée exclusivement par des praticiens expérimentés, permet d'effectuer un **suivi de la maturation folliculaire** au cours des 3 premiers jours d'œstrus et/ou le jour de l'accouplement (Malandain *et al.*, 2006).

Malandain *et al.* (2006) se sont intéressés à l'étude échographique de la croissance folliculaire au cours de cycles anovulatoires (figure 18) et ovulatoires. Les follicules apparaissent comme des structures circulaires anéchogènes bien délimitées.

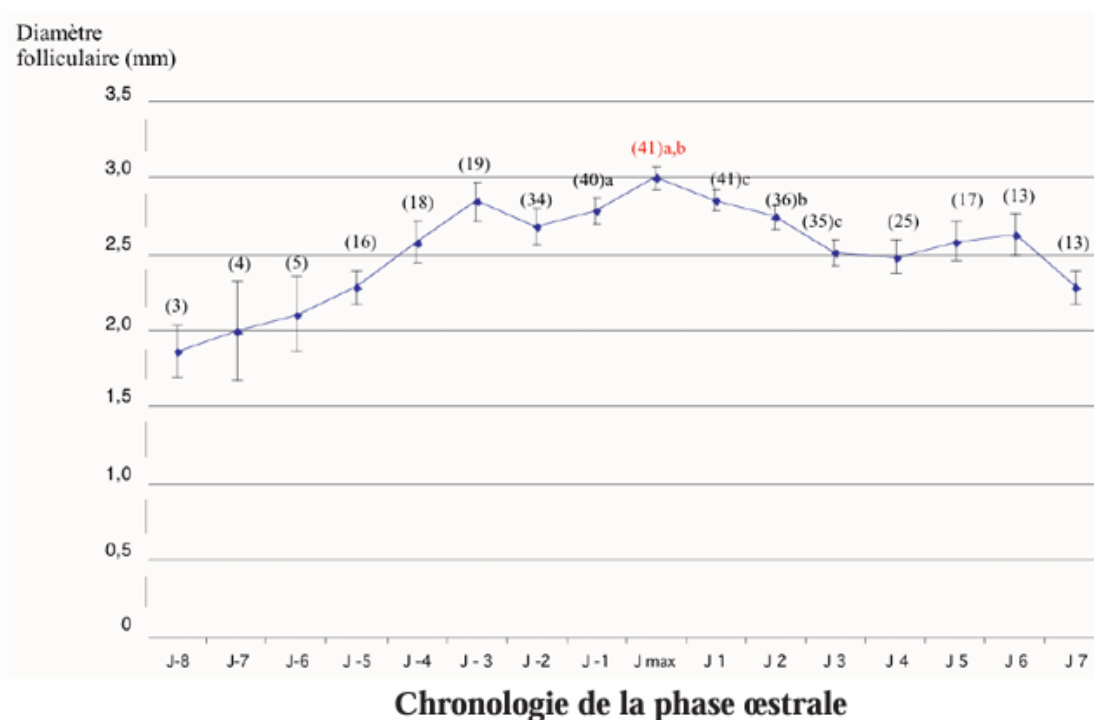
Dès le premier jour des manifestations comportementales des chaleurs il existe environ 4,8 follicules par chatte dont leur diamètre moyen avoisine les 2,3 mm.

Au stade pré ovulatoire, au moins un follicule atteint un diamètre qui dépasse les 3,0mm en moyenne. La croissance folliculaire est maximale aux alentours du 3,8^{ème} jour après le début des chaleurs où le plus gros follicule a un diamètre de l'ordre de 3,5 +/- 0,4 mm.

S'il y a ovulation on observe environ 24 heures après une structure hypoéchogène circulaire remplaçant le follicule et mesurant 3,5 à 4,5 mm de diamètre. Il s'agit du corps jaune.

En l'absence d'ovulation le diamètre folliculaire diminue d'en moyenne 0,1 mm par jour jusqu'à la fin de l'œstrus.

Figure 18 : Evolution du diamètre folliculaire moyen en millimètre au cours de la phase œstrale non ovulatoire (Malandain *et al.*, 2006)



Jmax = jour auquel la croissance folliculaire maximale a été observée pour chaque chatte
Le chiffre entre parenthèses au-dessus de chaque point indique le nombre de follicules mesurées à J donné.
Les points marqués de la même lettre en minuscule diffèrent significativement

Sur la figure 18 ci-dessus, les follicules ovariens subissent une vague de croissance continue pour atteindre un diamètre maximal avoisinant les 3,0 mm de diamètre à Jmax. Le diamètre de ces follicules diminue ensuite en l'absence d'ovulation.

L'échographie semble être la technique la plus fiable et précise pour déterminer le stade de croissance folliculaire. Ceci trouve son intérêt pour choisir le moment optimal de l'induction de l'ovulation en vue d'insémination par exemple.

À l'inverse de la chienne, le dosage de la progestérone ne permet pas une détermination a priori du moment de l'ovulation chez la chatte. Il est intéressant seulement pour savoir si la chatte a déjà ovulé dans le cadre des ovulations spontanées, auquel cas l'accouplement sera inutile. La progestéronémie doit être basale le jour de l'accouplement (< 1 ou 2 ng/ml selon les analyseurs) (Niewiadomska et Fontbonne, 2020). Si elle est supérieure à cette valeur alors la chatte a déjà ovulé.

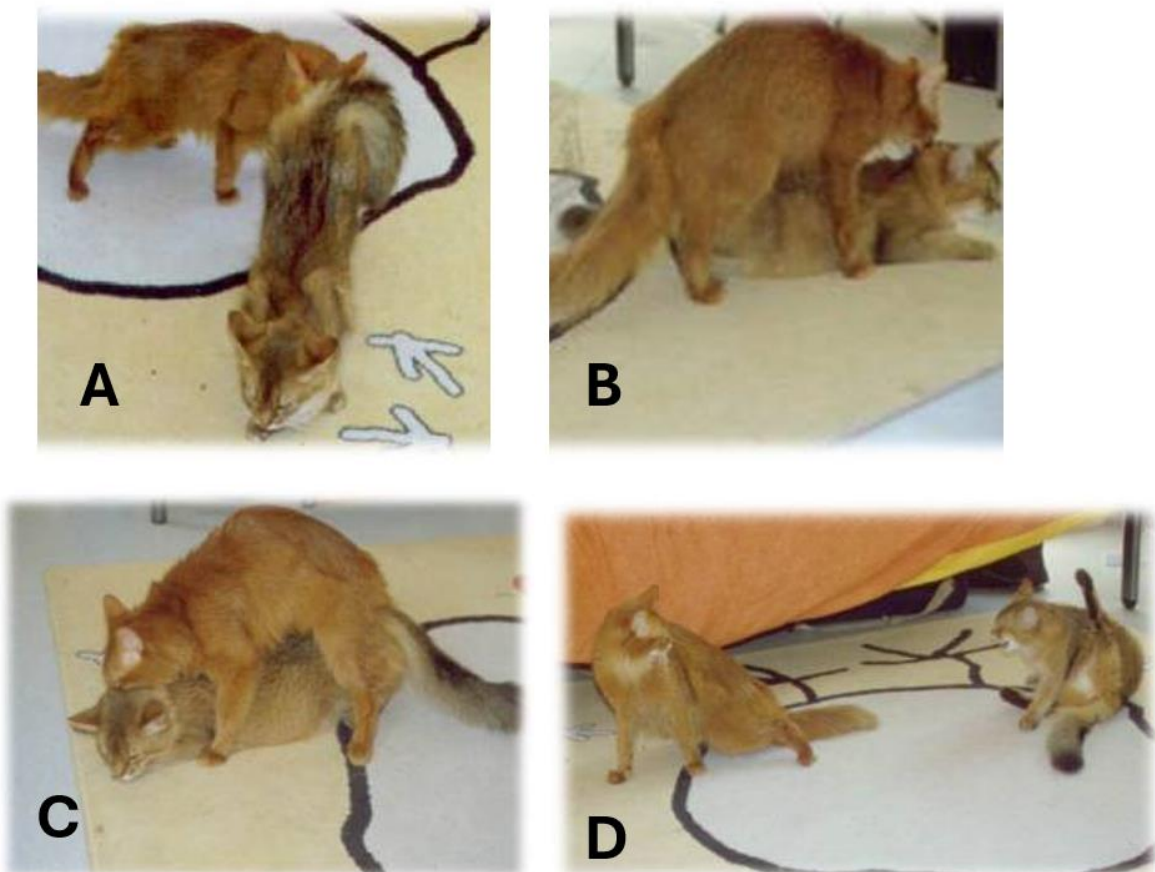
2. Déroulement de l'accouplement

L'accouplement suit un ordre bien précis et est séquencé en plusieurs phases. Chaque phase est déterminante pour réussir la saillie et maximiser les chances d'obtenir une gestation chez la femelle. Tout d'abord la femelle va se placer à distance du mâle, elle s'accroupit, se roule sur le sol et piétine avec ses postérieurs. Elle émet des vocalisations de façon répétée signes d'une parade de séduction. Les miaulements sont graves et monotones. Le mâle miaule à son tour pour signifier qu'il est prêt à s'accoupler. La parade de séduction dure entre dix secondes et cinq minutes. Sa durée

décroît quand les accouplements se répètent. Le mâle attrape la femelle par le garrot avec ses dents (figure 19 B) pour se maintenir ainsi que la femelle qui est en position de lordose et dévie sa queue sur le côté. Le mâle enjambe la femelle avec ses membres postérieurs (Griffin, 2001).

L'intromission est très brève, environ 4 secondes (figure 19 C), la femelle pédale avec les postérieurs. S'en suit l'éjaculation. Ces deux étapes se déroulent environ 5 à 15 secondes après le chevauchement. Lorsque le mâle se retire, la femelle pousse un cri très fort (cri copulatoire), montre des signes d'agressivité (figure 19 D) se roule sur le dos (figure 19 E) et se lèche la vulve (figure 19 F). Les roulades sur le dos constituent le signe les plus faibles qu'une intromission a eu lieu. Cette réaction post coïtale peut durer plusieurs minutes (Beaver, 1992). Pendant cette période la femelle est totalement non réceptive au mâle et le repousse.

Figure 19 : Etapes successives lors de la saillie : Approche du mâle et prise par le cou (A, B), phase d'intromission (C), Réactions post coïtale : Agressivité de la femelle envers le mâle (D), frottements et roulades sur le dos (E), léchage génital frénétique (F) d'après Fontbonne, 2023





D'autres accouplements pourront reprendre dans les 20 à 30 minutes suivant le premier accouplement. Trente accouplements peuvent avoir lieu sur une journée. Ils peuvent même continuer sur plusieurs jours car le temps de pause entre les accouplements augmente au fur et à mesure (Griffin, 2001).

À RETENIR

- Le frottis vaginal permet de déterminer la phase du cycle dans laquelle se trouve la chatte.
- L'échographie permet d'effectuer un suivi de la croissance folliculaire.
- A l'inverse de la chienne, le dosage de la progestérone n'est pas utilisable pour la détermination du jour de l'ovulation.
- La réaction post-coïtale témoigne d'un accouplement réussi.

CHAPITRE 5 : L'INFERTILITÉ

La fertilité chez les chats domestiques est excellente comparée à d'autres espèces. Cependant l'infertilité avoisine tout de même les 20% (Niewiadomska et Fontbonne, 2020) et reste une préoccupation majeure pour les éleveurs de chats de race.

L'infertilité est l'incapacité de concevoir ou de produire une progéniture viable (Fontbonne et Niewiadomska, 2022). Chez la chatte l'infertilité est considérée lorsqu'aucun chaton n'est produit après deux mises à la reproduction consécutives (Langlade, 2024).

L'infertilité peut soit provenir de la femelle soit du mâle, soit des deux partenaires voire d'aucun des deux (mise à la reproduction au mauvais moment) (Langlade, 2024). L'infertilité est issue de causes diverses. C'est un des motifs les plus fréquents en consultation de reproduction face auquel le vétérinaire doit adopter une démarche diagnostique rigoureuse.

1. Moyens d'investigation

A. Commémoratifs

Un historique détaillé est essentiel pour guider le praticien dans sa démarche diagnostique. Les questions suivantes doivent être posées (Sandra Goericke-Pesch, 2022a) :

- âge des premières chaleurs et nombre de cycles,
- saison de naissance de la femelle reproductrice,
- intervalle entre deux périodes de chaleurs ,
- intervalle entre un présumé accouplement et le retour en chaleurs,
- gestation antérieure (déroulement des gestations, des mises bas, et du post partum précédents, nombre de chatons et taux de survie (mort-nés)),
- fertilité du mâle accouplé (a-t-il produit des chatons récemment ?),
- moment et durée de l'accouplement pendant l'œstrus,
- diagnostic de gestation établi sur des faits (échographie abdominale, grossissement des mamelles etc.) ou supposé par l'éleveur,
- signes d'avortements et/ou de résorptions fœtales (écoulements vulvaires),
- si plusieurs chattes reproductrices, nombre de chattes infertiles dans l'élevage.

B. Examen clinique génital

- Inspection de la vulve : vulve infantile ; écoulements vulvaires
- Exploration vaginale : atrésie vaginale ; aplasie segmentaire du vagin crânial ; persistance de l'hymen ; fistule resto-vaginale (Johnston *et al.*, 2001).

Un frottis vaginal (cf Chapitre 3 partie 2 « le frottis vaginal » page 35) devra être réalisé et complété par une échographie (dans l'hypothèse d'un pyomètre par exemple).

C. Dosages hormonaux

Il s'agit de vérifier la présence d'ovaires chez la chatte. En effet certains propriétaires font l'acquisition sans le savoir d'une femelle déjà stérilisée. Cet incident arrive d'autant plus que les stérilisations sont précoces (Niewiadomska et Fontbonne, 2020).

Le dosage sanguin de l'*Anti-Müllerian Hormone* (AMH) et de la LH s'avèrent informatifs. Le test utilisant le dosage de l'**AMH** possède une **spécificité et une sensibilité de 100%**. Il permet de confirmer la présence ou non de tissus ovariens et ainsi de déterminer le statut (stérilisée/entière) de la femelle (Axné et Ström Holst, 2015).

Pour rappel : l'**AMH** est **secrétée par la granulosa**. Elle est présente à une faible concentration chez la femelle stérilisée < 0,14 ng/ml (Axné et Ström Holst, 2015).

Le test mesurant la concentration plasmatique de **LH** est un **test semi quantitatif** pratique en clinique qui permet donc un diagnostic rapide et qui nécessite moins de manipulations. C'est un test moins fiable (**sensibilité de 92% et spécificité de 100%**) (Rohlertz *et al.*, 2012).

A savoir : une concentration basse de LH indique la présence de tissu ovarien. En revanche une concentration élevée de LH ne signifie pas que la femelle est stérilisée. Si la femelle est prélevée au moment du pic de LH, la concentration de LH sera donc élevée. Il faudra répéter les mesures dans les 2 à 3 jours qui suivent pour s'assurer de la diminution de la concentration de LH (Goericke-Pesch *et al.*, 2013).

Le dosage sanguin de la progestérone permet aussi de détecter la présence d'ovaires. Une progestéronémie non nulle indique la présence de corps jaunes existants et donc de la présence d'ovaires.

Il est également possible de mettre en évidence la présence d'ovaire par un test de stimulation utilisant un analogue de la GnRH (la buséreline) pour mesurer la concentration plasmatique en œstradiol. Ce test possède une sensibilité et une spécificité de 100% mais est moins facile à mettre en œuvre (le protocole ne sera pas détaillé ici).

2. Échec de l'accouplement

Chez la chatte l'accouplement est très souvent en cause lors d'infertilité. Si l'accouplement est le seul élément empêchant la reproduction, une insémination pourra être envisagée (voir chapitre 4 Insémination artificielle page 147).

A. Spécificités ovulatoires chez la chatte

a. Influence du moment de l'accouplement

Une étude menée en France auprès d'éleveurs de chats de race a montré que 75% des accouplements avaient lieu dans les trois premiers jours de l'œstrus (Fournier *et al.*, 2017). Il a également été démontré que les ovocytes ovulés étaient immatures, de mauvaise qualité et étaient voués à dégénérer lorsque l'accouplement avait lieu le premier jour de l'œstrus (Donoghue *et al.*, 1993).

Deux autres études ont montré que 85% des chattes ovulent après 2 à 3 accouplements le 2^{ème} ou le 3^{ème} jour de l'œstrus. Ce pourcentage passe à 100% lors de multiples accouplements ayant lieu le 3^{ème} jour des chaleurs (Concannon *et al.*, 1980).

Le jour optimal d'accouplement semble être le 3^{ème} jour des chaleurs.

Il n'est pas impossible qu'une femelle montre un comportement d'œstrus bien qu'elle ne soit pas en chaleur, il faut donc dans ce cas réaliser une échographie ovarienne.

Pour confirmer qu'une chatte a bien ovulé après un accouplement, il faut doser la progestérone une semaine après la saillie (Niewiadomska et Fontbonne, 2020).

b. Ovulation spontanée

L'ovulation spontanée est une ovulation qui **se produit sans coït**. Autrement dit, la chatte est une espèce à ovulation induite mais aussi spontanée. Des ovulations spontanées ont été observées jusqu'à 87 % chez des chattes d'une colonies isolées des mâles (Gudermuth *et al.*, 1997).

Une étude plus récente datant de 2006 a montré que des ovulations spontanées se produisaient lorsque l'on réalisait une stimulation mécanique vaginale avec un écouvillon (Malandain *et al.*, 2006).

De plus, des chattes vivant dans un même espace peuvent ovuler spontanément notamment par les chevauchements entre elles qui augmentent leur concentration plasmatique de LH même si l'intromission n'a pas lieu.

Les races orientales (Siamois et apparentées) sont plus sujettes à présenter des ovulations spontanées.

Il a été montré que l'ovulation spontanée est plus fréquente chez les chattes ayant une note d'état corporel plus élevée (Binder *et al.*, 2019). Les conditions environnementales telles que les conditions d'hébergement (proximité avec le propriétaire et/ou avec les autres animaux du foyer), la proximité avec des chattes en chaleur, et la présence d'un chat mâle sont aussi des facteurs importants dans le déclenchement spontané de l'ovulation. L'ovulation spontanée représente un réel problème quand une femelle en vue de s'accoupler avec un mâle a déjà ovulé auparavant. Le dosage de la progestérone permet de savoir si la femelle a déjà ovulé car le taux de progestérone ne commence à augmenter qu'après l'ovulation. L'échographie ovarienne est aussi un bon indicateur mais elle requiert une bonne expertise.

Toutes ces études mettent en avant le fait que l'ovulation spontanée est rendue possible grâce à de multiples stimulations, qu'elles soient sonores, tactiles, visuels, auditives et olfactives.

c. Impact des accouplements multiples

La chatte est considérée comme une espèce à ovulation induite mais un seul coït ne suffit pas toujours à provoquer un pic de LH dépassant le seuil nécessaire pour provoquer l'ovulation.

Il a été montré que seulement une chatte sur deux a ovulé après un seul accouplement avec un mâle fertile (Concannon *et al.*, 1980) ce qui indique une variabilité importante entre les individus dans la régulation de l'ovulation. Cette variation individuelle est jusqu'à présent identifiée comme le facteur principal induisant ou non l'ovulation. Dans cette même étude, une séquence de 4 accouplements successifs permettait une ovulation chez 100% des chattes. Il faut donc que les accouplements soient renouvelés plusieurs fois sur une même journée.

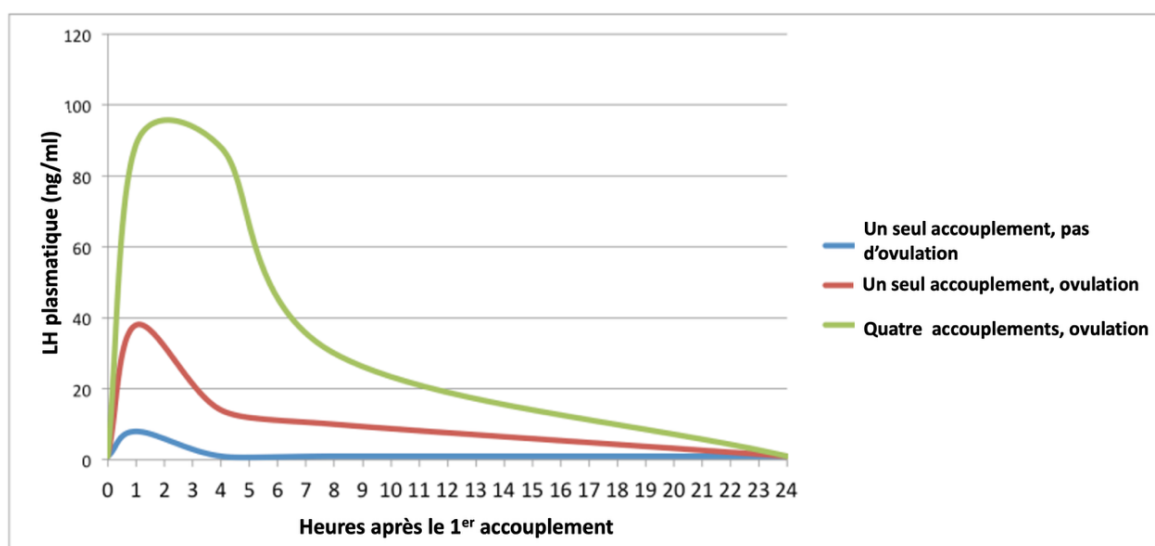
Sur la figure 14 provenant de la même étude, le taux plasmatique de LH chez les chattes ayant ovulé après quatre accouplements successifs est plus élevé et dure plus longtemps par

rapport aux chattes ayant ovulé après un unique accouplement. Ces données sont retrouvées dans l'étude de (Glover *et al.*, 1985).

Les accouplements multiples induisent donc un effet de potentialisation qui donne des décharges ovulatoires élevées et durables. La différence significative du taux plasmatique de LH chez les femelles s'étant accouplées quatre fois à la suite et chez les femelles s'étant accouplées une seule fois est le résultat d'une libération prolongée de GnRH. Ce phénomène trouverait son explication dans le fait que la GnRH libérée lors de l'accouplement précédent potentialise les coïts suivants, ou bien que la sécrétion de GnRH augmente du fait des stimuli répétés et engendre par conséquent des décharges de LH plus élevées (figure 20). Cet effet potentialisateur dure seulement dans les 90 à 120 minutes suivant le coït précédent (phase ascendante de la LH) (Verstegen, 1998).

Les accouplements programmés à une ou deux heures d'intervalle n'ont pas le même résultat sur la fertilité que les accouplements libres, lorsque les chats sont laissés ensemble plusieurs jours (Verstegen, 1998).

Figure 20 : Concentration plasmatique de LH après une ou plusieurs copulations (Concannon *et al.*, 1980)



B. Échec d'origine comportementale et environnementale

Même quand les partenaires sont mis ensemble au moment opportun, l'accouplement peut ne pas se produire pour des causes comportementales.

Une étude (Root *et al.*, 1995) a mis en lumière la préférence de partenaires chez la chatte. Bien que présentant un comportement d'œstrus, validé par frottis vaginal, environ 40% des chattes n'ont pas voulu s'accoupler avec le mâle.

Le chat étant une espèce territoriale, la saillie s'effectue généralement chez le propriétaire du mâle. Néanmoins même dans ces conditions le mâle peut refuser de saillir la femelle sans raison apparente. Une femelle stressée après un voyage trop long ou un temps d'adaptation au mâle trop court peut refuser d'être saillie.

L'âge et l'expérience des partenaires rentre aussi en jeu puisque des partenaires trop jeunes rencontrent parfois des difficultés pour s'accoupler. Il est recommandé de mettre une jeune femelle avec un mâle expérimenté ou inversement (Sandra Goericke-Pesch, 2022a).

Certains mâles ont une faible libido comme les races apparentées aux races persanes (Persan, Exotic Shorthair) (Fontbonne, 2012a ; Sandra Goericke-Pesch, 2022a).

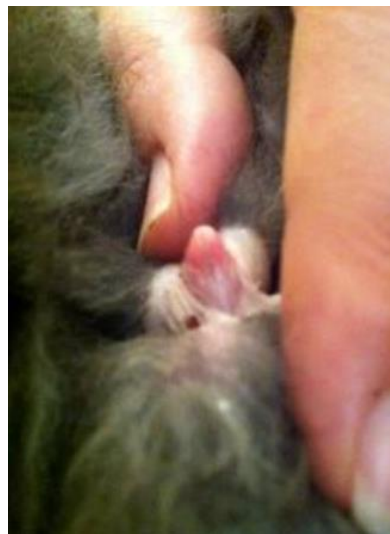C. Causes organiques

Des pathologies affectant plusieurs organes et des anomalies anatomiques peuvent être responsables d'un refus ou d'un échec de l'accouplement.

Lors de l'accouplement le mâle doit mordre la femelle au garrot. Une gingivo-stomatite peut empêcher le mâle d'accomplir ce geste, la femelle n'est pas correctement immobilisée, la saillie est un échec. Des douleurs ostéo articulaires au niveau de la colonne vertébrale ou des membres pelviens peut refréner le mâle à chevaucher la femelle.

Des anomalies de l'appareil génital femelle (brides vaginales, persistance de l'hymen) et/ou mâle (anneau de poils autour du prépuce, voir figure 21) empêchent la pénétration du pénis du chat et donc la saillie.

Figure 21 : Anneau de poils autour du prépuce chez un chat (UMES, CERCA, EnvA)



- Le contrôle de la présence d'ovaires requiert le dosage de l'AMH et de la LH et de la progestérone dans une moindre mesure.
- Le jour optimal de l'accouplement semble être le 2^{ème} ou 3^{ème} jour de l'œstrus.
- Certaines chattes peuvent dans certains cas ovuler spontanément en dehors du coït.
- Des accouplements multiples rapprochés maximisent les chances d'ovulation.
- Les échecs d'accouplement sont les principales causes d'infertilité.

3. Anomalies du cycle œstral

A. Absence de chaleurs ou anœstrus

a. Anœstrus primaire

L'anœstrus primaire correspond à une **absence ou un retard de puberté**. Les facteurs suivants (Niewiadomska et Fontbonne, 2020) peuvent être en cause lors d'un retard de puberté :

- un manque de contacts sociaux avec d'autres chats,
- une variabilité raciale,
- une faible luminosité,
- un stress important,
- un poids corporel en dessous de 2,3 kg (excepté dans les grandes races).

Une femelle présentant un retard de puberté doit être examinée avec attention afin d'exclure toute anomalie de l'appareil génital ou un état d'ambiguïté sexuelle (hermaphrodisme ou pseudo hermaphrodisme) qui sont souvent liés à des anomalies chromosomiques.

L'hermaphrodisme est la coexistence de tissu ovarien et de tissu testiculaire au sein du même animal. Le pseudo-hermaphrodisme peut être mâle (présence de testicules plus ou moins fonctionnels et un appareil génital interne et externe ambigu) ou femelle (présence d'ovaires et d'un appareil génital interne femelle mais l'appareil génital externe est masculinisé).

La réalisation d'un caryotype est utile lorsqu'on détecte une anomalie de ce type (Niewiadomska et Fontbonne, 2020).

Il faut également vérifier que la femelle ne soit pas déjà stérilisée (cicatrice sous ombilicale, dosage de LH et d'AMH) (cf. Dosages hormonaux page 50).

Des causes iatrogéniques telles que la prise de substances hormonales (progestagènes, corticostéroïdes) ou d'antifongiques (traitement contre la teigne) influent sur le retard de puberté (Niewiadomska et Fontbonne, 2020).

Dans les chatteries d'élevage la surpopulation, une température excessive, un manque de lumière, des conflits sociaux, des transports répétés, nuisent à l'apparition des premières chaleurs (Sandra Goericke-Pesch, 2022a).

b. Anœstrus secondaire et interœstrus anormalement prolongé

L'anœstrus secondaire est l'absence de cyclicité chez une chatte adulte qui a déjà été cyclée par le passé. Le cas est plus fréquent chez les races à poils longs comme les Maine Coons, les Norvégiens ou les Persans (Fontbonne et Niewiadomska, 2022). Certaines chattes de ces races n'expriment des chaleurs qu'une ou deux fois par an.

Un interœstrus prolongé intervient sur une chatte cyclée. Il peut être directement lié à une pseudo gestation (ovulation spontanée sans être gestante) car lors de celle-ci les chaleurs sont stoppées pendant 2 mois. Un kyste ovarien ou une tumeur ovarienne sécrétant de la progestérone peuvent également bloquer la cyclicité (Fontbonne, 2012a).

La saisonnalité joue également un rôle important. Dans l'étude de Romagnoli *et al.*, (2019) 20% des chattes de 4 races différentes étaient cyclées en novembre contre plus de 70% en mars et

avril. Si la lumière est faible plus de 10 heures par jour alors les chattes ne seront le plus souvent plus cyclées.

Le frottis vaginal permet de savoir si on est dans le cas d'un œstrus vrai (cellules parabasales) ou si la femelle est cyclée mais ne présente aucun signe clinique d'œstrus (20 à 30% de cellules superficielles kératinisées). C'est le cas notamment des Maine Coons et des Persans qui semblent prédisposées aux chaleurs silencieuses (Fontbonne *et al.*, 2020)

Il est possible de tenter d'induire l'œstrus uniquement si l'œstrus est confirmé par une progestéronémie basale ou par la visualisation d'ovaires inactifs à l'échographie (voir Chapitre 8 « Induction de l'œstrus » page 108).

B. Cyclicité excessive ou hyperœstrus

Également appelée nymphomanie, une chatte en hyperœstrus est continuellement en chaleur mais n'ovule pas. Les Siamoises et les Orientales présentent souvent des chaleurs si rapprochées (interœstrus très court) que les propriétaires ont l'impression qu'elles sont en chaleurs en permanence (Fontbonne, 2012a ; Sandra Goericke-Pesch, 2022a).

Lors d'hyperœstrus la sécrétion d'œstrogènes en continue, en association avec la progestérone en cas d'ovulation, favorisent le développement d'hyperplasie glandulokystique (HGK) de l'endomètre qui nuit par la suite à l'implantation de l'embryon (Fontbonne, 2012a). L'apparition d'une anémie aréagénérative est également possible.

Deux affections ovariennes sécrétant des œstrogènes peuvent parfois entraîner une cyclicité accrue (Sandra Goericke-Pesch, 2022a) :

- les kystes ovariens folliculaires sont des structures anéchogènes persistantes remplies de liquide issus de follicules ovariens qui ne se sont pas atrophés,
- les tumeurs ovariennes de la granulosa : structure ovarienne hétérogène avec des zones hyperéchogènes et une éventuelle calcification. L'ovariohystérectomie est le traitement de choix face à une tumeur de la granulosa.

C. Cycles anovulatoires

Ils ont lieu lorsque le nombre de pénétrations est insuffisant ou lorsqu'elles sont trop éloignées l'une de l'autre (cf. Impact des accouplements multiples page 51) (Fontbonne, 2012a).

D. Ovulation mais absence de gestation

Lorsque l'ovulation a lieu, l'infertilité peut être liée soit à une incapacité d'être gestante soit à une incapacité de mener une gestation à terme (par exemple lors de résorptions embryonnaires précoces).

Un diagnostic de gestation précoce dès 10 à 15 jours après la dernière saillie observée permet de faire la différence. (Fontbonne *et al.*, 2020).

a. Incapacité à être gestante

- *Pathologie utérine*

Les affections utérines (endométrite, hyperplasie glandulaire kystique, mucomètre, hydromètre et pyomètre) sont des causes importantes d'infertilité chez la chatte (Fontbonne et Niewiadomska, 2022). Ces pathologies seront détaillées dans le chapitre pathologie organique (cf Chapitre 9 « Pathologies de l'utérus » page 117).

- *Troubles chromosomiques ou génétiques*

Les monosomies (*perte d'un chromosome dans une cellule diploïde*), trisomies (*présence d'un chromosome supplémentaire dans une paire*), chimérismes (*cohabitation de cellules avec différents ADN au sein d'un même organisme*) ou mosaïcismes (*présence chez un même individu de deux ou plusieurs patrimoines génétiques différents dérivant d'un même zygote*) sont reconnues pour retarder la puberté mais aussi pour empêcher une femelle d'être gestante ou de poursuivre sa gestation à terme (Fontbonne et Niewiadomska, 2022).

- *Troubles nutritionnels*

Cf Annexe 1 page 185.

- *Mauvaise qualité de la semence du mâle*

Cf. Partie Le chat mâle, Chapitre 4 « Examen de la semence » page 149.

b. Arrêt de gestation

Elle peut paraître inaperçue lorsque l'interruption de gestation intervient tôt, c'est le cas des résorptions embryonnaires. Dans le cas des avortements tardifs, après le 40-45^{ème} jour de gestation, la femelle expulse les fœtus et présente des signes cliniques observables par le propriétaire.

- *Troubles hormonaux*

L'insuffisance lutéale est un trouble hormonal conduisant à un arrêt de gestation. Elle est bien décrite chez la chienne mais n'a jamais été franchement décrite chez la chatte.

- *Causes infectieuses*

Elles sont exposées dans la partie « Arrêt de gestation » page 78 du chapitre suivant.

- L'anœstrus primaire est un retard ou une absence de puberté. Ses causes sont multifactorielles.
- L'hyperœstrus peut favoriser le développement d'HGK de l'endomètre et une anémie arégénérative.
- Un dosage de la progestérone à partir de 5 jours post accouplement permet de savoir s'il y a eu ovulation.
- Les résorptions embryonnaires sont des causes qui peuvent masquer une infertilité.

CHAPITRE 6 : LA GESTATION

1. Physiologie de la gestation

A. Développement embryonnaire et fœtal

a. Les premiers stades de la vie embryonnaire

Chez la chatte les ovocytes sont matures et fécondables dès l'ovulation (contrairement à la chienne). L'ovulation a lieu 24 à 36 heures après l'accouplement. Les ovocytes expulsés ne sont viables que 24 heures, la fécondation doit donc avoir lieu pendant ce laps de temps (Cupps, 1991).

La fécondation se déroule dans les oviductes. La morula arrive dans les cornes utérines 4 à 5 jours après l'ovulation (Roos et Fontbonne, 2022). L'implantation a lieu entre le 10^{ème} et le 12^{ème} jour (Johnston *et al.*, 2001) et le placenta se développe à la suite (Johnston *et al.*, 2001).

La période embryonnaire s'étend de la fécondation jusqu'à l'origine des ébauches des principaux organes de l'embryon et son individualisation de ses annexes extra embryonnaires. Les embryons sont disposés en chapelet le long des deux cornes utérines. Le nombre d'embryons par corne semble corrélé au nombre d'ovocytes émis par chaque ovaire (Johnston *et al.*, 2001). Quand il existe une grande différence du nombre d'ovocytes émis par chaque ovaire les embryons migrent de la corne qui en contient le plus vers celle où il y en a moins (Tsutsui et Stabenfeldt, 1993).

La transition entre l'embryon et le fœtus commence au 28^{ème} jour de gestation lorsque l'organogenèse est terminée (Johnston *et al.*, 2001).

Le stade fœtal débute lorsque la face et les membres sont façonnés. Les modifications sont moins importantes qu'au stade embryonnaire. Il s'agit principalement d'une phase de croissance (Barone, 1990) et de fonctionnalité des organes. Il se termine lors de la parturition.

b. Les annexes embryonnaires

Elles sont au nombre de quatre (Robert, 2023) (figure 22) :

- *L'amnios*

C'est l'annexe fœtale la plus interne. C'est une enceinte dans laquelle baigne le fœtus dans le liquide amniotique. Il possède un rôle mécanique en protégeant le fœtus des chocs et un rôle de nutrition grâce au liquide amniotique qui contient de nombreux nutriments avalés par le fœtus.

- *L'allantoïde*

C'est une cavité remplie de liquide qui sépare complètement l'amnios du chorion. Elle a une grande importance fonctionnelle : elle sert de guide aux vaisseaux ombilicaux lors de leur développement entre l'embryon et le placenta et permet l'accumulation des déchets.

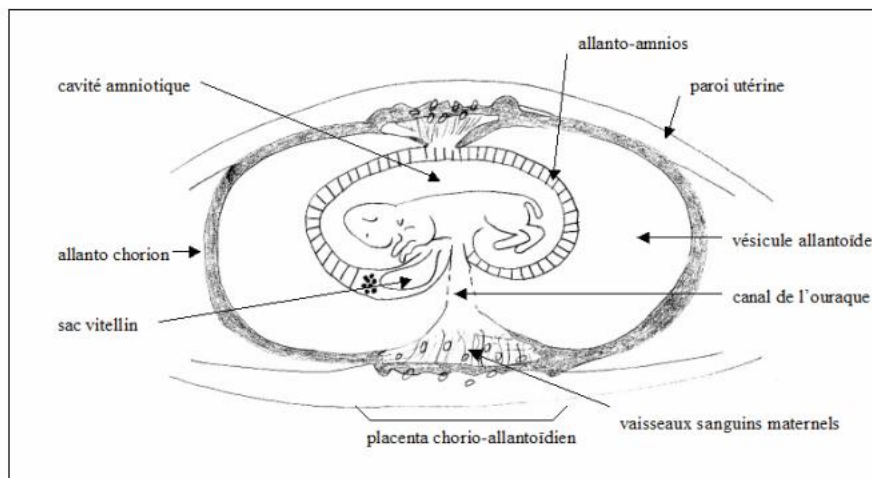
- *Le sac vitellin*

C'est une annexe qui est volumineuse en fin de gestation (contrairement aux autres espèces où il régresse rapidement). La paroi du sac vitellin permet la nutrition de l'embryon jusqu'à l'établissement de l'allantoïde et du placenta qui prennent le relais par la suite.

- *Le chorion*

C'est l'enveloppe la plus externe du fœtus en forme de sac cylindrique. Il est composé du chorion villosus dans sa partie moyenne et du chorion lisse dans les régions para-placentaires (extrémités). Sa face extérieure, étroitement appliquée à la muqueuse utérine participe à la formation du placenta.

Figure 22 : Disposition des différentes annexes placentaires chez les carnivores domestiques (Dumon et Fontbonne, 1992)



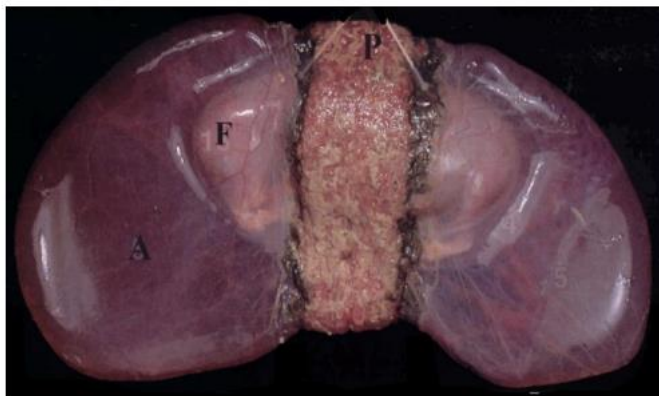
- *Le placenta chez la chatte*

Il résulte de l'intrication et de l'union entre la face externe du chorion et la muqueuse utérine.

Chez le chat, le placenta est de type **zonaire** : il forme une ceinture large et épaisse autour de la partie moyenne du sac chorial. Néanmoins Miglino *et al.*, (2006) ont démontré qu'il existait une forme zonaire incomplète retrouvée chez 62% des placentas de chattes.

Sa structure histologique est dite **endothéliochoriale** (il érode la muqueuse maternelle qui se retrouve en contact avec les vaisseaux sanguins). Ses fonctions sont vitales à la vie et au développement du fœtus (fonctions organiques du fœtus, barrière contre les agents pathogènes, immunité du jeune etc.) (Cordonnier, 2019). Dans le dernier tiers de la gestation les bordures de l'anneau placentaire prennent une teinte brun-rouille chez le chat (la teinte est verte chez la chienne car l'utéroverdine (figure 23), produit de la dégradation de l'hémoglobine, persiste jusqu'au terme contrairement à la chatte où l'utéroverdine est détruite dans les derniers jours de la gestation (Robert, 2023).

Figure 23 : Photographie d'un fœtus de chien (Cordonnier, 2019)



On observe le placenta zonaire (P) avec les bordures verdâtres typiques chez la chienne. Le placenta de la chatte est identique avec des bordures brun-rouille. (A = amnios, F = fœtus, P = Placenta)

B. Durée de la gestation et taille de la portée

a. Durée de la gestation

La durée de la gestation chez la chatte est de 65- 66 jours en moyenne après le coït ovulant soit 63-64 jours après l'ovulation (Fontbonne *et al.*, 2007a) avec des extrêmes allant de 56 à 71 jours (Bossé *et al.*, 1990). La décharge de LH est provoquée par le coït et l'ovulation a lieu 24 à 48 heures après. Ceci permet d'expliquer la différence entre la durée de gestation apparente qui fait référence à la saillie et la durée de gestation réelle qui fait référence à l'ovulation.

Il est recommandé de limiter à 3 ou 4 jours maximum la période de mise en contact entre le mâle et la femelle afin que l'estimation de la date de mise bas soit la plus précise possible (Topie et Gogny, 2020).

b. Taille de la portée

Les portées vont de 1 à 10 chatons avec une moyenne de 4 chatons par portée (Johnston *et al.*, 2001) avec une différence entre les différentes races de chat. D'après Fournier *et al.*, (2017) les grandes races voire les races géantes telles que le Maine Coon, le Ragdoll, le Sibérien, l'American Curl ou le Savannah donneraient naissance à environ 4,5 chatons par portée. Les Persans, Exotic Shorhair et les Somali font parties des chattes ayant les portées les plus petites (environ 3,5 chatons par portée).

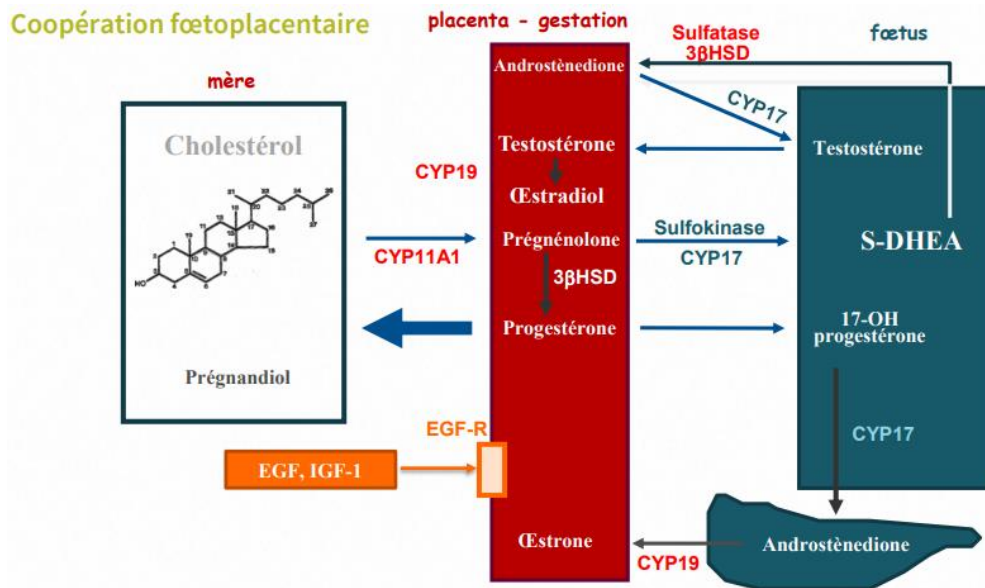
C. Endocrinologie de la gestation

a. Maintien de la gestation

Le maintien de la gestation se fait grâce à l'action de la **progestérone**. Celle-ci est produite par le corps jaune ovarien. Contrairement à la chienne où l'ovaire est l'unique source de progestérone, il peut exister chez la chatte un **relais placentaire** pour la sécrétion de progestérone (figure 24).

La progestérone est synthétisée par l'unité fœtoplacentaire en convertissant la prégnénolone (Siemieniuch *et al.*, 2012).

Figure 24 : Coopération fœtoplacentaire dans la synthèse des différentes hormones stéroïdienne (Tiret, 2023)



L'ovariectomie des chattes gestantes induit un avortement chez la plupart des femelles mais celles ayant dépassé les 45 premiers jours de gestation semblent échapper à la règle (Tsutsui *et al.*, 2009b). Le relais par la progestérone placentaire se situe donc aux alentours du 45^{ème}/50^{ème} jour de gestation chez le chat.

À RETENIR

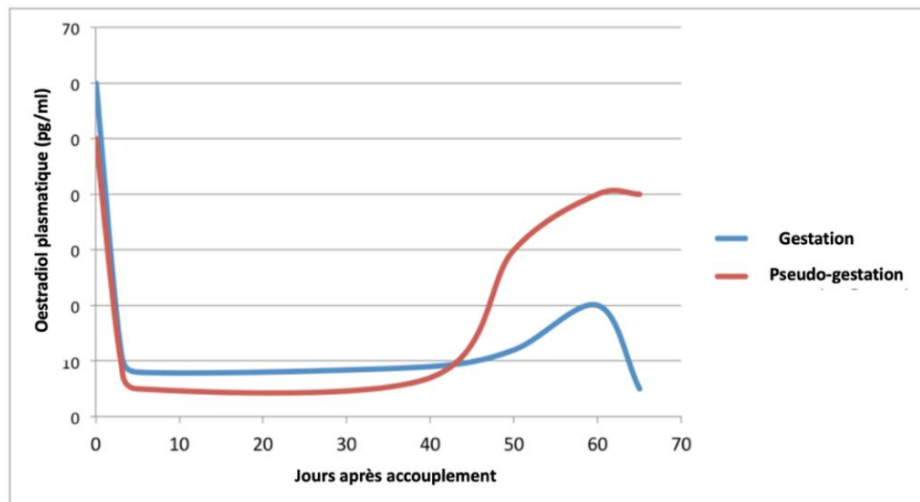
- Durée moyenne de la gestation chez la chatte : 65-66 jours post coït et 63-64 jours post ovulation.
- Corps jaunes : principale source de progestérone pendant la gestation.
- Relais fœtoplacentaire pour la sécrétion de progestérone au-delà du 45/50ème jour.

b. Profils hormonaux

- ***Œstrogènes***

Après l'ovulation la concentration plasmatique d'œstrogènes décroît rapidement pendant les 5 premiers jours pour atteindre un taux basal quasiment similaire à celui des chattes en pseudo gestation. Le taux d'œstrogènes reste bas jusqu'au 58-60^{ème} jours de gestation puis s'élève légèrement avant la mise bas. Juste avant la mise bas la concentration d'œstrogènes retombe au seuil basal et baisse drastiquement après la mise bas (Brown *et al.*, 1994) (figure 25).

Figure 25 : Concentrations d'œstradiol plasmatique pendant la gestation et la pseudo gestation (Verhage *et al.*, 1976)



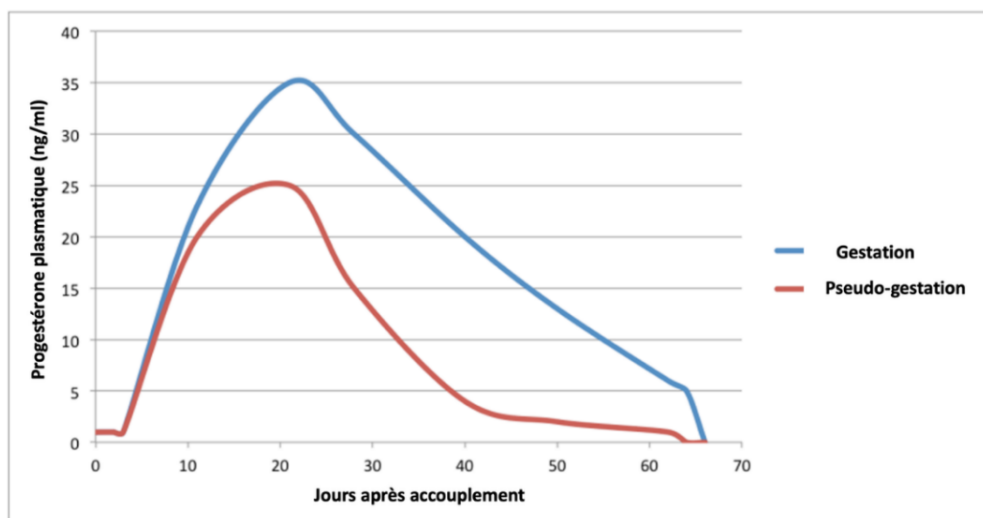
- *Progestérone*

Sa concentration augmente rapidement jusqu'au 10-12^{ème} jour post ovulation qui correspond à la période d'implantation de l'embryon (figure 26).

Le profil de la progestérone est similaire chez la chatte gestante et pseudo gestante pendant la phase lutéale (England et Heimendahl, 2010). Au 21^{ème} jour le taux plasmatique de progestérone atteint un maximum situé entre 11 ng/mL et 60 ng/mL (Root Kustritz, 2006).

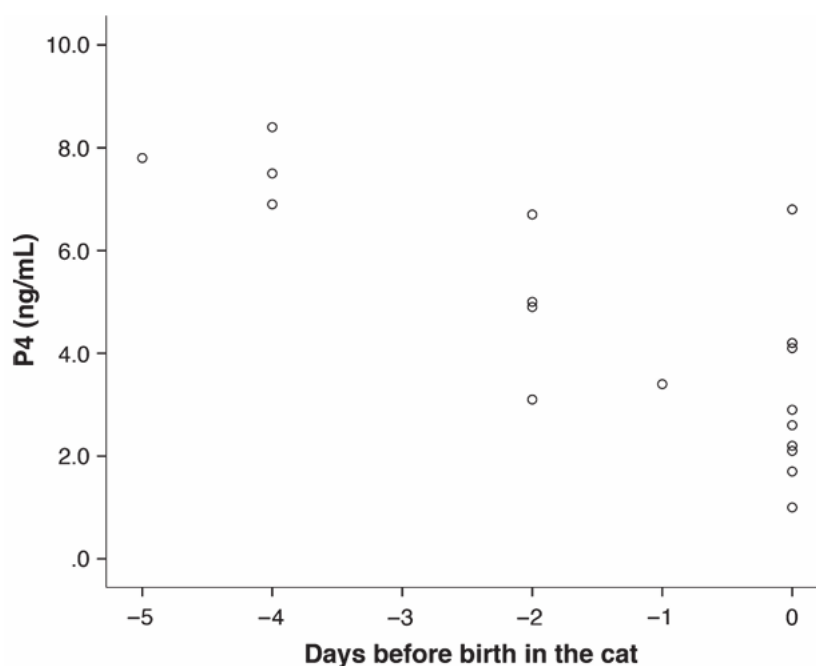
Le taux de progestérone reste élevé jusqu'au 47^{ème}jour de gestation puis décline progressivement après cette période (García Mitacek *et al.*, 2015). Chez les chattes en pseudo gestation, le taux de progestérone atteint un seuil basal entre le 40^{ème} et le 45^{ème} jour. La pseudo gestation est donc plus courte que la gestation (ce qui n'est pas le cas chez la chienne) (Johnston *et al.*, 2001 ; Zschockelt *et al.*, 2014).

Figure 26 : Concentration de la progestérone plasmatique pendant la gestation et la pseudo gestation (Verhage *et al.*, 1976)



L'étude de (Keiser *et al.*, 2017) s'est intéressée à la concentration de progestérone plasmatique chez 19 chattes les jours précédents la mise bas. La figure 27 ci-dessous montre les résultats de cette étude : la progestérone plasmatique diminue progressivement entre le 5^{ème} jour avant la mise bas et le jour du part. Il n'y a pas de chute brutale de la progestéronémie quelques heures avant la mise bas comme chez la chienne. De plus on remarque que la concentration de P4 au moment du part est individu dépendante. Cela n'en fait donc pas un bon marqueur pour prévoir la date du part (cf page 81 « Changement hormonaux » Chapitre 7).

Figure 27 : Progestérone plasmatique maternelle en fonction des jours précédents la mise bas (Keiser *et al.*, 2017)



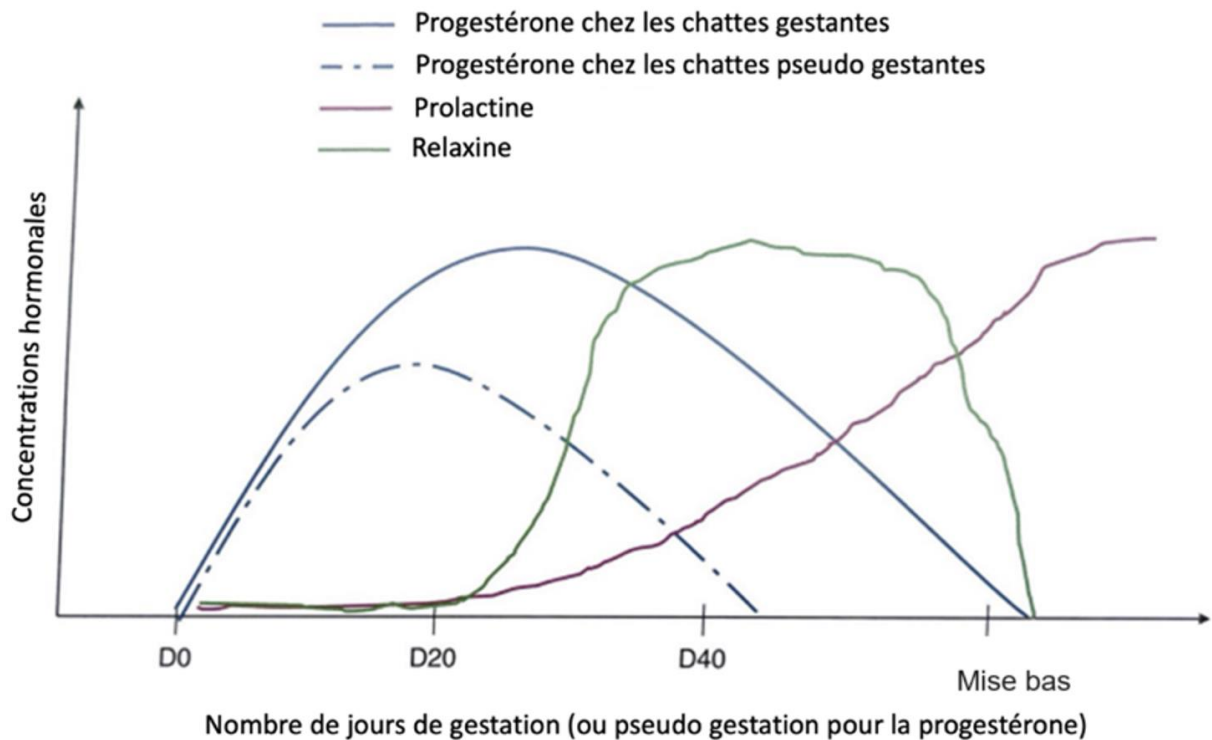
- *Relaxine*

C'est une hormone spécifique de la gestation produite par l'unité fœto-maternelle. Elle est détectée à partir du 20^{ème} jour de gestation et augmente pour atteindre un pic au 30-35^{ème} jour (figure 28). Son taux diminue pendant les 10-15 derniers jours de gestation. Elle est indétectable juste après la mise bas (England et Heimendahl, 2010).

- *Prolactine*

La concentration de prolactine commence à augmenter à partir du 20^{ème} jour de gestation (figure 28). C'est une hormone qui possède un rôle lutéotrope après 30-40 jours de gestation. L'utilisation d'un médicament anti prolactine de type dopaminergique, comme la cabergoline, à partir du 30^{ème} jour de gestation provoque un avortement (Verstegen *et al.*, 1993). Elle augmente davantage avant la gestation et sa production est stimulée par la tétée des chatons.

Figure 28 : Evolution schématique des différentes hormones pendant le diœstrus (Roos et Fontbonne, 2022)



A RETENIR

- Profils similaires du taux de progestérone en gestation et pseudo gestation au début de la phase lutéale seulement.
- La progestéronémie diminue progressivement les jours précédents la mise bas.
- Le dosage de la relaxine ne constitue pas une méthode de diagnostic précoce de gestation (détectable par dosage à partir du 30^{ème} jour).
- Les médicaments anti-prolactine de type dopaminergique utilisés après le 30^{ème} jour de gestation entraînent un avortement.

D. Modifications physiologiques de la chatte gestante

Lors de la gestation, un certain nombre de modifications physiologiques surviennent. Ces modifications sont à connaître car elles ne doivent pas être confondues avec un état pathologique :

- *Modifications hématologiques et biochimiques (Johnston et al., 2001 ; Root Kustritz, 2003) :*
 - anémie normocytaire normochrome,
 - leucocytose neutrophilique modérée,
 - augmentation de la concentration en fibrinogène (Ce test n'est pas un test de routine donc il est rarement effectué),
 - diminution du taux de protéines totales,
 - augmentation des lactates,
 - augmentation du cholestérol,
 - diminution de la créatinine et de l'urée.
- *Modifications cardiovasculaires et digestives (Johnston et al., 2001) :*
 - augmentation du débit cardiaque,
 - augmentation de la volémie,
 - augmentation de la fréquence cardiaque,
 - diminution de la motilité gastro intestinale.
- *Modifications comportementales*

La plupart des chattes ne changent pas de comportement au cours de la gestation. Cependant 10% des chattes gestantes présentent des comportements d'œstrus à la 3^{ème} et 6^{ème} semaine de gestation (Griffin, 2001). Il existe tout de même des signes évocateurs d'une gestation : la chatte est plus souvent docile et réclame davantage de caresses, elle se nettoie la zone périnéale et les mamelles et présente un comportement de nidification en fin de gestation.

2. Soins à la chatte gestante

A. Alimentation

Cf Annexe 1 « Alimentation » page 185.

B. Vaccination

La vaccination doit être réalisée avant la reproduction, le but étant que la chatte soit correctement protégée afin que le taux d'anticorps dans le colostrum soit suffisant (Niewiadomska-Marquette et Roos-Pichenot, 2022).

Il est déconseillé de vacciner la chatte gestante. En effet bien que la majorité des vaccins ne soient pas connus pour engendrer directement des anomalies, les réactions vaccinales (crise allergique ou pic transitoire d'hyperthermie) peuvent augmenter le risque d'avortements (Niewiadomska-Marquette et Roos-Pichenot, 2022).

C. Traitements antiparasitaires

Les traitements contre les parasites interne et externes sont primordiaux afin d'éviter la transmission des parasites aux chatons.

D'après le comité scientifique européen sur les parasites des animaux de compagnie (ESCCAP en anglais), la vermifugation contre les nématodes à l'aide d'émodepside 7 jours avant la mise bas prévient la transmission lactogène des larves de *Toxocara cati* aux chatons.

Le traitement contre les parasites externes doit être réalisé avant l'accouplement. Il est à éviter durant la gestation sauf si la chatte est infestée massivement.

D. Hygiène

Une hygiène stricte et rigoureuse est importante, particulièrement pour la reproduction en élevage. La sectorisation avec des locaux spécifiques (maternité, nurserie, adultes, infirmerie et quarantaine) doit être mise en place (Niewiadomska-Marquette et Roos-Pichenot, 2022).

E. Administration de médicaments

La recherche de la toxicité médicamenteuse durant la gestation chez la chatte est assez peu documentée (Roos et Fontbonne, 2022). Le métabolisme de la chatte étant modifié durant la gestation, une adaptation des doses est donc nécessaire. L'augmentation plasmatique de la progestérone va agir sur la motilité et le flux sanguin intestinale ce qui va affecter l'absorption orale. De même, l'augmentation de la volémie et du débit cardiaque va modifier la répartition du flux sanguin entre les organes (Rebuelto et Loza, 2010).

Le placenta de la chatte est de type endothéliochoriale. Les molécules liposolubles sont permissives et traversent facilement la barrière placentaire contrairement aux molécules hydrosolubles, ionisées ou avec des ponts protéiques (Mathews, 2008). L'administration de médicaments doit donc être évitée dans la mesure du possible et lorsque cela est nécessaire, elle doit se faire en prenant en compte la balance bénéfices/risques. L'**Annexe 2** page 187 résume l'ensemble des médicaments couramment utilisés et leur toxicité s'il sont utilisés durant la gestation.

3. Diagnostic de gestation

Le diagnostic de gestation est un motif fréquent de consultation en clinique vétérinaire. Qu'il s'agisse de confirmer qu'un accouplement voulu soit fructueux ou bien au contraire pour s'assurer qu'il n'y a pas de gestation en cours chez une chatte qui a fui le domicile par exemple.

La gestation peut être diagnostiquée de différentes façons selon le stade (palpation abdominale, examens d'imagerie, dosages hormonaux). Cependant actuellement le praticien ne dispose d'aucun moyen fiable et standardisé pour établir un diagnostic préimplantatoire (Topie et Gogny, 2020).

A. Anamnèse

Certaines modifications physiques et comportementales (Topie et Gogny, 2020) pouvant être repérées par le propriétaire sont intéressantes à recueillir dans le but d'avoir des premiers éléments en faveur d'une gestation. Le propriétaire peut ainsi remarquer un changement de comportement chez son animal. Certaines chattes sont davantage câlines et proches du propriétaire et se lèchent excessivement la zone génitale. Ces signes sont plus souvent observés dans les derniers jours de gestation (Levy et England, 2010). Le propriétaire peut aussi observer une augmentation de la prise alimentaire.

B. Examen clinique

a. Inspection

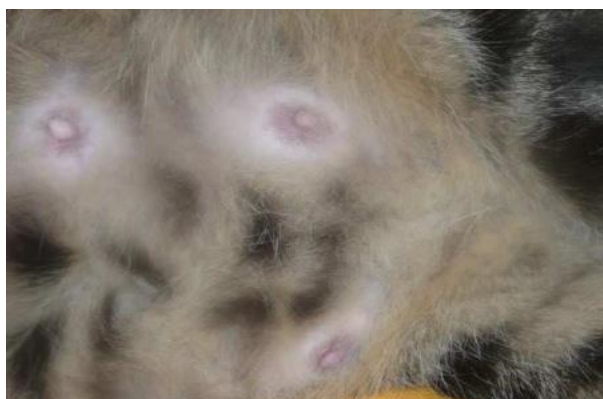Etat corporel : la masse corporelle de la chatte augmente progressivement à partir du 14^{ème} jour après l'accouplement (Topie et Gogny, 2020).

Abdomen : il prend un aspect arrondi et gonflé remarquable surtout après le 50^{ème} jour de gestation. On peut observer des mouvements fœtaux durant les 2-3 dernières semaines de gestation sur une chatte calme.

Mamelles :

- les tétines sont plus proéminentes et rosissent à partir du 21^{ème} jour de gestation (Levy et England, 2010) (figure 29),
- elles s'hypertrophient au dernier tiers de gestation et il est parfois possible de noter la présence de sécrétion aqueuse sortant des tétines 2 à 3 jours avant la mise bas (Topie et Gogny, 2020).

Figure 29 : Développement et rosissement des mamelles chez une chatte gestante (Fontbonne, 2022a)



b. Palpation abdominale

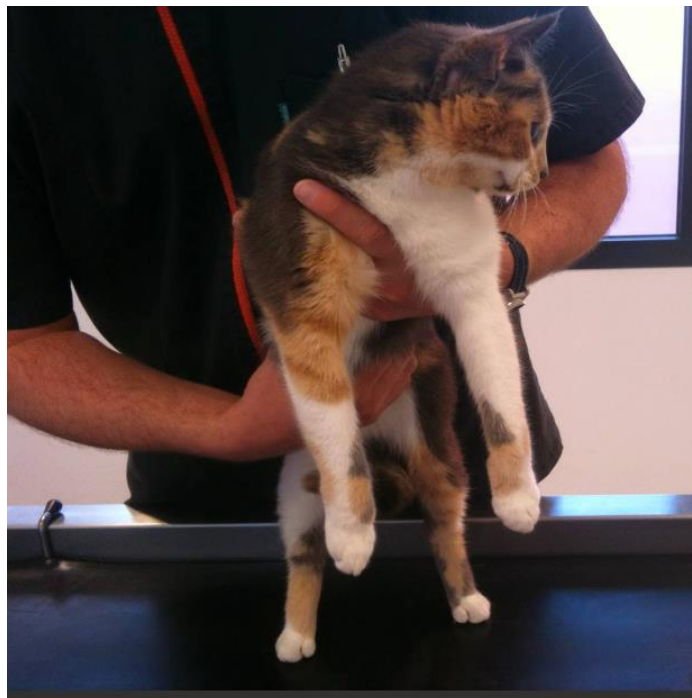C'est une méthode simple, rapide et relativement précoce (Topie et Gogny, 2020). Elle permet une estimation du nombre d'ampoules embryonnaires mais elle n'est pas considérée comme précise (figure 30). Elle est à effectuer avec souplesse et douceur car elle peut être à l'origine de résorption fœtale (Topie et Gogny, 2020). En fonction du stade de la gestation on sent plus ou moins bien les ampoules fœtales à la palpation abdominale (tableau 3).

Le **meilleur moment** pour diagnostiquer facilement une gestation est compris **entre le 20^{ème} et le 35^{ème} jour après l'accouplement** quand les vésicules embryonnaires sont tendues et dissociables (Roos et Fontbonne, 2022). Il est possible pour un clinicien expérimenté de détecter les ampoules fœtales d'environ 2,5 cm de diamètre dès le 17^{ème} jour avec une précision de 90% (Roos et Fontbonne, 2022).

Tableau 3 : Sensation à la palpation abdominale d'une femelle gestante en fonction du jour de gestation (selon l'auteure)

Jour de gestation	Dès le 17-18 ^{ème} jour pour jusqu'au 35 ^{ème} jour	Entre le 35 ^{ème} et le 45 ^{ème} jour	Après 45 jours
Sensations à la palpation	Vésicules embryonnaires disposés en chapelet de 2 à 2,5 cm	Diamètre de l'utérus uniforme (ampoules confluentes non individualisables)	Squelettes des fœtus palpables (crânes)
Facilité de la détection de gestation	+	-	+

Figure 30 : Palpation abdominale chez une femelle gestante (UMES, CERCA, EnvA)



C. Examens complémentaires

L'échographie et les dosages hormonaux sont des examens de diagnostic précoce. La radiographie permet un diagnostic de gestation plus tardif.

a. Echographie

Quand et pourquoi ?

C'est l'outil le plus communément utilisé actuellement. Il permet de visualiser et de compter les vésicules embryonnaires à partir du 17^{ème}-18^{ème} jour pour un vétérinaire expérimenté (21 jours pour un vétérinaire novice). Pour certains (Topie *et al.*, 2015) l'examen peut être réalisé plus précocement dès le 11^{ème} jour.

Comment ?

On positionne avec douceur la chatte sur le dos dans un coussin conçu pour, le but étant de garder un environnement calme afin de ne pas la stresser. La sonde échographique est appliquée sur la ligne blanche et l'abdomen est balayé de la vessie jusqu'aux reins.

Visualisation

L'embryon apparaît échogène baignant dans une vésicule anéchogène.

Intérêts :

- **Diagnostic de gestation :**

C'est la méthode la plus couramment utilisée et celle qui permet le diagnostic le plus précoce.

- **Evaluation de la viabilité des fœtus :**

L'échographie permet de visualiser et de suivre la viabilité des fœtus de manière fiable. Les premiers battements cardiaques sont visibles à partir du 17-18^{ème} jour. La fréquence cardiaque des fœtus est de l'ordre de 200 battements par minutes (bpm).

- **Comptage des fœtus :**

Il est souvent peu fiable. Il est facile de passer outre une ampoule ou de la compter deux fois. Le comptage est d'autant plus facile que le nombre de chatons est faible.

- **Datation de la gestation :**

L'échographie permet d'estimer le stade de la gestation en observant l'apparition des différents organes (tableau 4). En effet l'organogenèse se déroule à un moment précis pendant la gestation. Ainsi, on peut suivre le développement embryonnaire et fœtal en observant les différentes structures qui se mettent en place et donc dater la gestation (Roos et Fontbonne, 2022). Il faut toutefois préciser que ces méthodes nécessitent une bonne expertise et du matériel échographique performant (Topie *et al.*, 2015).

Tableau 4 : Structures échographiques et âge gestationnel chez la chatte (Zambelli *et al.*, 2002)

Paramètres visualisés	Jours après la saillie
Ampoule fœtale	10 à 11
Embryon collé à la paroi placentaire	13 à 16
Battements cardiaques	16 à 18
Embryon au centre de l'ampoule	20
Estomac	29 à 30
Poumon hyperéchogène par rapport au foie	29 à 32
Vessie	29 à 32
Mouvements fœtaux	32 à 35
Minéralisation des vertèbres	35 à 40
Reins	38 à 41
Cavités cardiaques	48 à 50
Anses intestinales avec différentes couches	52 à 56

La **foetométrie** est une technique se basant sur des mesures échographiques des structures fœtales et extra-fœtales permettant de dater la gestation/d'estimer le jour de la mise bas (Niewiadomska-Marquette et Roos-Pichenot, 2022).

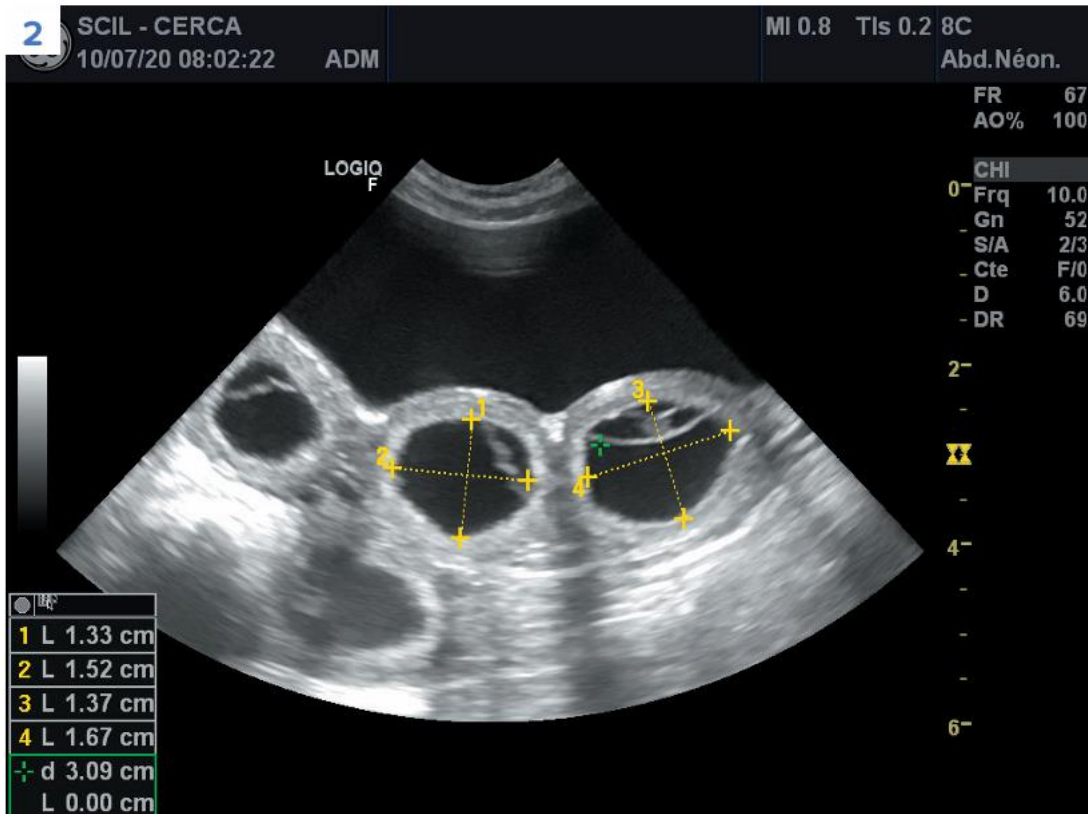
- Jusqu'au 30^{ème} jour de gestation

Les mesures **extra-fœtales** sont utilisées jusqu'au 30^{ème} jour de gestation (Niewiadomska-Marquette et Roos-Pichenot, 2022) quand les vésicules sont encore bien définies et rondes ou légèrement ovales (Zambelli *et al.*, 2002).

Les mesures utilisées pour dater la gestation sont le **diamètre chorionique interne (ICC)** (figures 31 et 32) et le **diamètre utérin externe (OUD)** (Zambelli *et al.*, 2002).

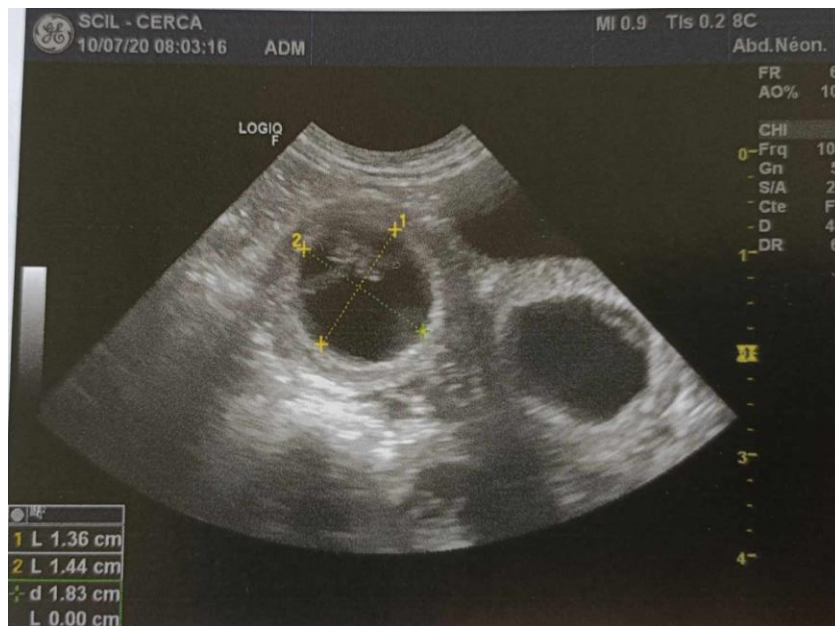Il est important de prendre des mesures sur au moins 3 vésicules et de réaliser deux mesures perpendiculaires passant par le milieu du sac pour chacune d'elle (figure 31 et 32). Attention à ne pas exercer une pression trop forte avec la sonde échographique pour ne pas déformer les vésicules (Zambelli *et al.*, 2002).

Figure 31 : Image échographique montrant les mesures du diamètre chorionique interne (ICC) sur deux vésicules (UMES, CERCA, EnvA)



On observe deux mesures perpendiculaires du diamètre chorionique interne par vésicule (pointillés jaunes).

Figure 32 : Image échographique montrant l'ICC sur une vésicule bien ronde (UMES, CERCA, EnvA)



Les formules permettant de donner l'âge gestationnel (AG) en fonction des mesures de l'ICC et de l'OULD sont les suivantes (Zambelli *et al.*, 2002) :

$$\mathbf{AG = 1,368 \times ICC \text{ (mm)} - 11,566}$$

$$\mathbf{AG = 1,602 \times OUD \text{ (mm)} - 12,13}$$

Pour les chats de grande race (Maine Coon), une formule spécifique est utilisée et permet de donner la date avant la mise bas (Socha *et al.*, 2019) :

$$\mathbf{\text{Date avant la mise bas} = - 0,79 \times ICC \text{ (mm)} + 57,9}$$

- A partir du 30^{ème} jour de gestation

A partir du 30^{ème} jour de gestation on se base sur les structures fœtales pour réaliser les mesures. Plusieurs mesures existent et à chaque mesure est associée une formule pour déterminer soit l'âge gestationnel soit le nombre de jours avant la mise bas (Niewiadomska-Marquette et Roos-Pichenot, 2022).

Par souci de fluidité de la lecture, les formules détaillées des différentes mesures sont intégrées à l'Annexe 3 page 191.

Toutes les mesures (voir en Annexe 3) doivent être prises sur plusieurs fœtus afin d'obtenir la date la plus précise possible.

Le diamètre bipariétal est le paramètre le plus précis pour dater la gestation à un stade avancé. En revanche il ne prédit pas avec fiabilité la mise bas qui devrait commencer dans les 24 à 72 heures. (Roos et Fontbonne, 2022).

Ci-après quelques exemples de mesures fœtales.

Figure 33 : Images échographiques montrant la longueur crâne-croupe mesurée dans un plan sagittal de la partie la plus rostrale de la tête jusqu'à la base de la queue (UMES, CERCA, EnvA)

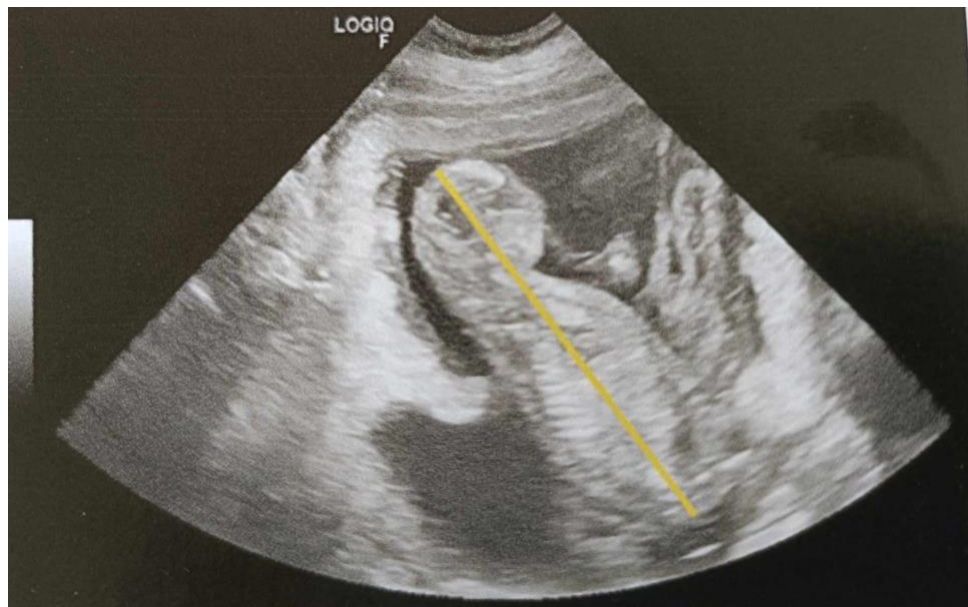
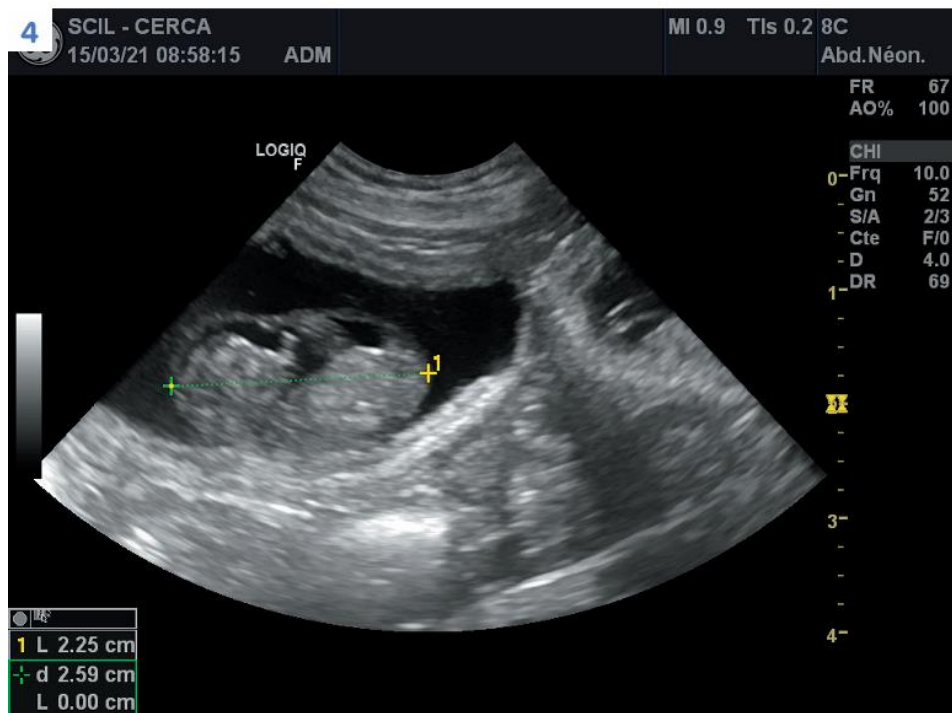
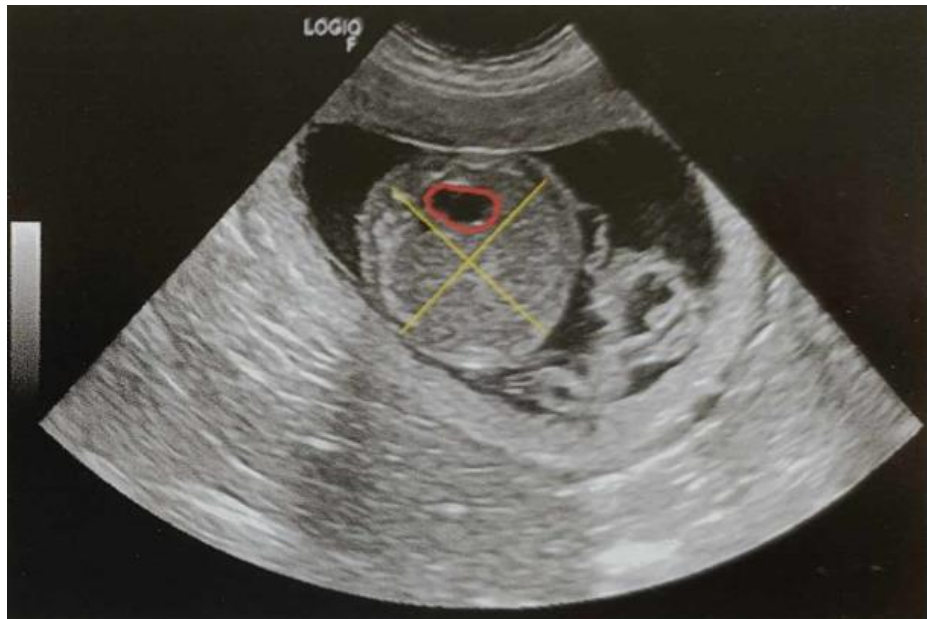
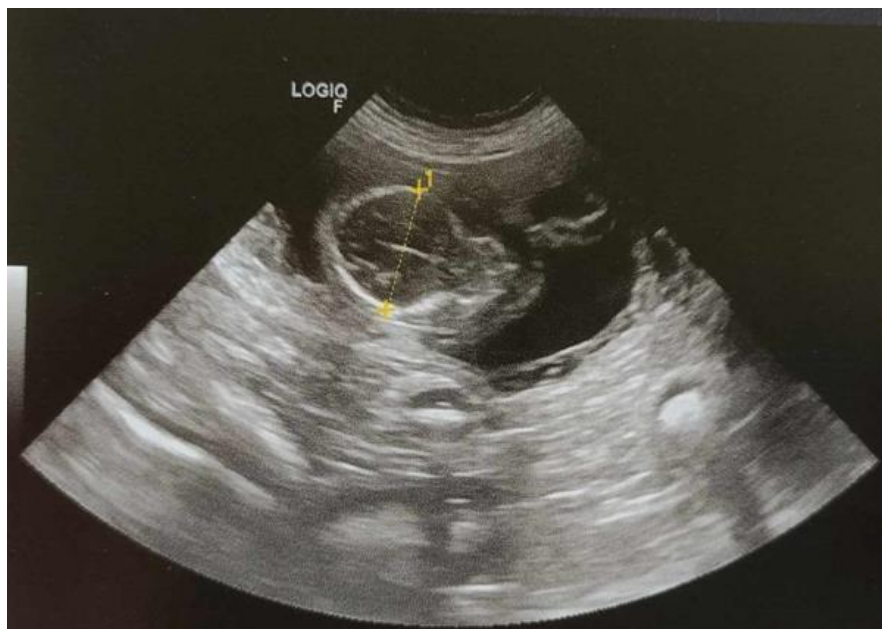
Figure 34 : Image échographique montrant le diamètre corporel (BD) (UMES, CERCA, EnvA)



*Les lignes jaunes correspondent aux deux mesures perpendiculaires aux points le plus large de l'abdomen.
La délimitation rouge marque l'estomac.*

Figure 35 : Image échographique montrant le diamètre bipariétal (BPD) (UMES, CERCA, EnvA)



La ligne en pointillés jaunes correspond à la longueur entre les points les plus éloignés du crâne

b. Radiographie

Utilisée **après le 50^{ème} jour de gestation**, c'est une technique intéressante qui permet non seulement de dénombrer les fœtus mais aussi d'estimer l'âge gestationnel en fonction de la minéralisation des os du fœtus (tableau 5 et figure 36), de diagnostiquer une mort fœtale et une anomalie de taille (Niewiadomska-Marquette et Roos-Pichenot, 2022).

Tableau 5 : Signes radiographiques de gestation chez une chatte (Haney *et al.*, 2003)

Modifications radiologiques	Jours avant la mise bas
Début de minéralisation	25 à 29
Colonne	22 à 27
Crâne	21 à 27
Scapula	17 à 24
Humérus	20 à 24
Fémur	19 à 23
Radius	15 à 22
Tibia	15 à 21
Bassin	8 à 20
Queue	8 à 16
Métacarpe, métatarse	2 à 14
Dents visibles	1 à 6

Figure 36 : Minéralisation de l'humérus (h) du radius (r) et des métarpes (m) sur une chatte 13 jours avant la mise bas (Gatel, 2011)

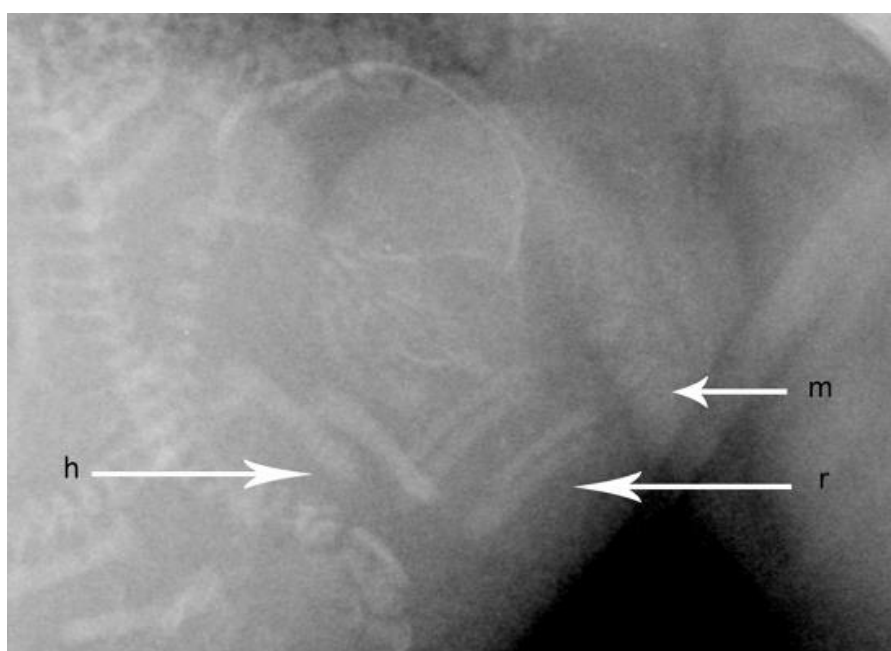
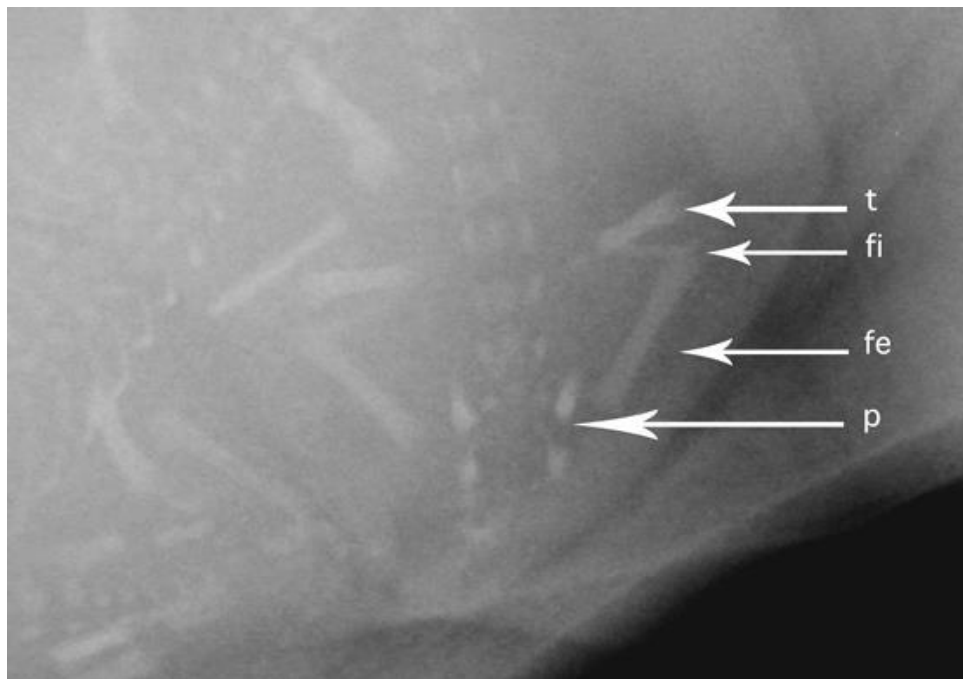


Figure 37 : Minéralisation du pelvis (p), du fémur (fe), de la fibula (fi) et du tibia (t) chez une chatte 15 jours avant la mise bas (Gatel, 2011)



c. Dosages hormonaux

Relaxine :

C'est une hormone spécifique de la gestation qui est sécrétée par l'unité fœtoplacentaire (Braun *et al.*, 2012). On peut la doser facilement grâce à test rapide basé sur la technique ELISA. Cela permet de confirmer une suspicion de gestation **à partir de 25 jours après l'ovulation**. La relaxine est élevée pendant 1 à 2 semaines même si les embryons sont morts.

Prolactine :

Son dosage n'est pas utilisé pour le diagnostic de gestation.

Progestérone :

Le taux de progestérone reste élevé jusqu'au 25-30^{ème} jour après l'ovulation chez la chatte gestante et chez la chatte en pseudogestation. Ce n'est donc pas un bon paramètre dans le diagnostic précoce d'une gestation.

- L'échographie peut être utilisée pour déterminer le stade précis de la gestation via les mesures des structures fœtales et extra fœtales chez la chatte. Les mesures sont à réaliser sur le plus grand nombre de fœtus possibles. On estime l'âge du fœtus en combinant différentes données augmente la précision. Cela permet d'estimer à l'avance la date de la mise bas.
- La radiographie peut être utile pour diagnostiquer tardivement une gestation et dénombrer les fœtus. C'est une technique intéressante seulement après 50 jours de gestation.
- La relaxine est le témoin de l'existence d'une unité fœtoplacentaire. Elle devient détectable par dosage après 25 jours de gestation. Elle ne donne pas d'indications sur la viabilité ni sur le nombre de fœtus.

Le tableau 6 ci-dessous est une synthèse reprenant les différentes méthodes utilisées pour le diagnostic de gestation en fonction du stade de gestation.

Tableau 6 : Synthèse des différentes méthodes utilisées pour le diagnostic de gestation chez la chatte (selon l'auteure)

Méthode	Stade	Avantages	Inconvénients
Echographie Trans abdominale	à partir du 17-18ème jour	Précoce possible (dès J16 mais – fiable)	
Radiographie	> 45-50 jours	Dénombrement + fiable	
Palpation trans abdominale	Entre 20-35 jours puis > 45 jours	Utérus en chapelet avec ampoules arrondies de 2-4 cm de diamètre Palpation des crânes et des squelettes	Dépend de l'animal et de l'expérience du praticien
Dosage relaxine	> 21 jours	Fiable	Tardif

4. Pathologie de la gestation

A. Anomalies de la gestation

Dans la grande majorité des cas la gestation des chats se déroule sans complication et sans incident. Néanmoins certaines pathologies intervenant au cours de la gestation doivent être connues afin de pouvoir les détecter et de les prendre en charge le plus rapidement possible (Maticka, 2022).

a. Rupture utérine

La rupture utérine provoque le passage du fœtus de l'utérus vers la cavité abdominale au cours de la gestation. Elle est à différencier de la gestation extra utérine qui est une placentation qui se fait dans l'abdomen. Cette dernière n'a jamais fait l'objet de publication chez la chatte (Roos, 2018).

Présentation : le fœtus momifié est découvert le plus souvent accidentellement lors d'une ovariohystérectomie ou lors d'une palpation abdominale. Il peut être retrouvé dans du tissu utérin, dans l'omentum ou bien libre dans l'abdomen (McKeating, 1979).

Étiologie : elle est le plus souvent associée à un traumatisme qui a provoqué une rupture utérine.

Fréquence : c'est une affection très rare qui est souvent confondue avec la gestation ectopique.

Symptômes : asymptomatique ou abdomen aigu.

Traitement : laparotomie.

b. Torsion utérine

Définition : torsion d'une corne utérine ou du corps utérin le long de son grand axe.

Fréquence : assez rare (Kuroda *et al.*, 2017). Les femelles en toute fin de gestation y sont plus à risque.

Étiologie : elle est encore inconnue mais certains auteurs (Kuroda *et al.*, 2017) supposent qu'elle peut être secondaire à une élongation du ligament large chez les femelles multipares, à un mouvement des fœtus, ou à une augmentation de l'activité physique de la mère.

Signes cliniques : douleur abdominale très intense, signes cliniques de péritonite ou d'un état de choc.

Conséquences : congestion et nécrose de la corne utérine concernée en lien avec le diagnostic souvent tardif (Freeman, 1988).

Traitement : ovariohystérectomie.

Pronostic : 80% de taux de survie après ovariohystérectomie et soins intensifs.

B. Troubles métaboliques

Cf Chapitre 7 partie « Troubles du post partum » page 94.

C. Arrêt de gestation

a. Définition

Ils sont une cause courante d'infertilité chez la chatte reproductrice (Johnston *et al.*, 2001).

La résorption embryonnaire se produit avant le 28^{ème} jour de gestation. Elle passe le plus souvent inaperçue.

La résorption fœtale correspondant à la mort du fœtus après le 28^{ème} jour (Johnston *et al.*, 2001) passe également souvent inaperçue car la chatte mange immédiatement les tissus expulsés. La momification fœtale est un type de résorption fœtale où se produit une modification aseptique du fœtus (déshydratation du fœtus et de ses enveloppes). Les fœtus peuvent être retenus dans l'utérus sans mise bas ou signe de parturition. La portée peut être constituée de fœtus vivants et momifiés (Givens et Marley, 2008). Lors de momification l'état général de la chatte n'est pas affecté.

Dans les rares cas où les fœtus ne sont pas expulsés, ils provoquent une macération fœtale dans l'utérus maternel (Givens et Marley, 2008). Dans ce cas l'état général de la femelle est fortement impacté et cette dernière peut présenter des pertes vulvaires verdâtres malodorantes.

Un avortement se produit après 40-45 jours de gestation et se définit comme l'expulsion prématurée des fœtus avant la fin naturelle de la gestation. Verstegen (2008) le définit aussi comme la délivrance d'un ou plusieurs fœtus qui ne pourraient pas survivre en dehors de l'utérus.

b. Etiologie

- *Causes non infectieuses*

- Hyperplasie glandulokystique

L'hyperplasie kystique de l'endomètre (HGK) est une affection principalement observée chez les chattes âgées (Schlafer, 2008). Bien qu'elle puisse souvent précéder le développement du pyomètre, ce n'est pas systématiquement le cas.

Pendant l'œstrus, lorsque le col de l'utérus est ouvert, des bactéries peuvent y pénétrer. Les principaux facteurs de prédisposition incluent **l'âge**, **l'exposition à la progestérone** et l'utilisation de **progestatifs**. La maladie se manifeste par une hyperplasie des glandes endométriales, qui deviennent hypertrophiées et kystiques, ce qui nuit à la placentation et au développement embryonnaire. Ainsi, certains auteurs suggèrent qu'elle pourrait être une cause d'arrêt précoce de la grossesse chez la chatte (Verstegen *et al.*, 2008a).

- Maladies concomitantes

Les maladies déjà présentes chez la chatte telles qu'une mauvaise condition physique ou un **diabète** sucré peuvent être des causes d'infertilité chez la chatte. Il est toutefois plus probable qu'elles empêchent la gestation plutôt que d'induire un arrêt de la gestation (Verstegen *et al.*, 2008b).

- Autres causes

Des **anomalies chromosomiques** ou **génétiques**, telles que la monosomie ou la trisomie du chromosome X (cf Anomalies chromosomiques chapitre 4 page 54) ont été signalées chez les chattes comme cause potentielle de mort embryonnaire (Verstegen *et al.*, 2008b).

L'alimentation peut également être responsable d'arrêt de gestation (Verstegen *et al.*, 2008b) (cf Annexe 1 page 185).

Les traumatismes directs (accident de la voie publique, chats parachutistes etc.) sont également facteurs de mort in utero.

Les médicaments fœtotoxiques (cf Annexe 2 page 187) sont connus pour passer la barrière placentaire et provoquer des effets tératogènes et létales pour le fœtus (Verstegen *et al.*, 2008b).

- *Causes infectieuses*

- Viral

Les virus font partie des agents pathogènes provoquant le plus d'avortements. Parmi tous les virus potentiellement abortifs seuls les rétrovirus (Virus de l'immunodéficience féline : FIV, Virus de la leucose féline FeLV) et le parvovirus félin ont été confirmés comme potentiellement dangereux pendant la gestation (Verstegen *et al.*, 2008b).

Les virus à tropisme respiratoire tels que l'herpesvirus ou le calicivirus sont potentiellement impliqués dans les arrêts de gestation (Hoover et Griesemer, 1971).

- Bactérienne

Les bactéries sont rarement impliquées et encore mal comprises dans les avortements des chattes. Les bactéries les plus couramment impliquées dans les avortements de chatte sont *Streptococcus spp.*, *Staphylococcus spp.* et *Escherichia coli* (Verstegen *et al.*, 2008). *Chlamydia felis* est aussi connue pour provoquer des arrêts de gestation.

- Protozoaire

Il a été démontré que *Toxoplasma gondii* passait la barrière placentaire et était responsable d'avortements (Sakamoto *et al.*, 2009).

A RETENIR

- Les virus sont les agents pathogènes responsables directement ou secondairement de la plupart des avortements chez la chatte gestante.
- La vaccination est le meilleur moyen préventif contre les affections virales.
- Les traitements des affections virales consistent principalement en un traitement symptomatique intensif.
- Les affections bactériennes sont rarement impliquées dans les avortements de la chatte gestante.
- Lors d'un avortement le recueil de l'anamnèse est essentiel.

CHAPITRE 7 : LA MISE BAS

1. Facteurs déclenchants

A. Changements hormonaux

- *Progestérone*

Chez la chienne la date de la mise bas peut être estimée et surveillée en temps réel grâce à la concentration plasmatique de la progestérone.

Le taux de progestérone chez certaines chattes gestantes ne chute pas brutalement juste avant la mise bas mais décroît progressivement depuis le 21^{ème} jour de gestation (Root Kustritz, 2006) pour atteindre son seuil basal juste après la mise bas (cf figure 28 chapitre 6 page 63). Chez d'autres la progestérone va, à l'instar de la chienne, chuter avant la mise bas.

La mise bas est possible dès que la progestéronémie atteint 5 ng/mL avec une moyenne de 2,99ng/mL selon la première étude de Keiser *et al.*, (2017) et de 3,18 ng/mL selon sa deuxième étude (Keiser *et al.*, 2017).

- *Prolactine*

L'augmentation de la prolactine débute dès le 25^{ème} jour de gestation. Elle atteint un **plateau** autour du **50^{ème} jour** et reste stable à cette valeur jusqu'à quelques jours avant la mise bas, moment durant lequel sa concentration va de nouveau augmenter (cf figure 28 page 63). Elle est par la suite **stimulée par la tétée** des nouveau-nés et revient à un niveau basal deux semaines après le sevrage. (Johnston *et al.*, 2001).

- *Œstrogènes*

Le taux d'œstrogène augmente fortement une semaine avant la mise bas puis diminue après le part (cf. figure 25 chapitre 6 page 21). La forte augmentation **active les récepteurs à l'ocytocine**. L'ocytocine est une hormone synthétisée par l'hypothalamus qui accroît l'amplitude et la fréquence des contractions.

B. Signes annonciateurs de la mise bas

- *Changement de comportement*

Il est discret chez la chatte. Peu avant la mise bas la chatte peut montrer de l'agitation et de la nervosité. Une anorexie passagère de quelques heures avant la parturition est possible. Lors des deux derniers jours elle peut gratter, s'isoler dans un endroit sombre et retiré ou bien chercher la présence de ses propriétaires (Kretz, 1992). Elle commence à choisir l'emplacement où elle mettra bas 12 à 48 heures avant la mise bas (Feldman et Nelson, 2004).

- *Montée de lait*

Le tissu mammaire augmente de volume et le pourtour des tétines rosit dès le 21^{ème} jour de gestation (Levy et England, 2010). Le lait peut apparaître 24 à 48 heures avant la mise bas (Feldman et Nelson, 2004) ou parfois seulement au cours de la mise bas.

- *Chute de la température corporelle*

Il n'y a pas toujours de chute de température corporelle chez la chatte gestante contrairement à la chienne qui voit sa température corporelle chuter de 1°C dans les dernières 12-24 heures. En effet la chute de température est en lien direct avec l'effondrement du taux de progestérone (hormone hyperthermisante) qui n'est pas toujours présent chez la chatte (Kretz, 1992).

- *Fonte du bouchon muqueux*

Son écoulement a lieu 12 à 48 heures avant le part mais passe souvent inaperçu car la chatte le nettoie rapidement (Kretz, 1992).

C. Outils du vétérinaire pour déterminer la date de la mise bas

Le tableau 7 ci-dessous rassemble les différents critères employés pour déterminer la date du part. Cf tableau 6 page 76 pour davantage de détails sur les techniques employées.

Tableau 7 : Synthèse des différents critères utilisés pour déterminer la date du part (selon l'auteur)

Critères	Fiabilité	Explications
Date de l'accouplement	Moyenne	La mise-bas survient en moyenne 65-66 jours après l'accouplement
Date de l'ovulation	Moyenne	L'ovulation survient en moyenne 24 à 48 heures après l'accouplement → Mise bas survient en moyenne 63 à 64 jours après l'ovulation
Radiographie	Faible	Intervalle de confiance peu précis. Opérateur dépendant
Echographie	Bonne	Estimation à +/- 2 jours Possibilité de multiples mesures permettant la comparaison avec les tables de références
Ainsi que tous les signes énonciateurs évoqués précédemment.		

**On considère l'accouplement comme point de départ comme étant le 3^{ème} jour de mise en contact du mâle et de la femelle*

2. Déroulement de la mise bas

La mise bas correspond au processus mécanique et physiologique qui aboutit à l'expulsion des fœtus et des annexes fœtales hors des voies génitales maternelles au terme de la gestation. Le chat est une espèce chez laquelle la majorité des mises bas se déroulent facilement (Maticka, 2022).

Elle comprend **3 phases** : phase préparatoire, phase d'expulsion des fœtus et phase d'expulsion des placentas. Sa durée est très variable, elle varie entre 4 et 42 heures avec une **moyenne** (Root *et al.*, 1995) et dépend de plusieurs facteurs :

- le nombre et la taille des fœtus,
- la race de la femelle,
- l'état de santé de la femelle,
- statut primipare ou multipare de la femelle (Buff, 2002).

A. Première phase : phase préparatoire

C'est la phase la plus longue chez les chats (qui peut être allongée en cas de stress). Elle dure d'une demi-heure à une journée (Feldman et Nelson, 2004 ; Kretz, 1992) mais dure moins de 2 heures pour la plupart des chattes (Romagnoli et Schlafer, 2006).

Elle commence avec le début des contractions utérines et se termine par la relaxation totale du col de l'utérus. Les contractions utérines ne sont pas visibles extérieurement et la dilatation du col n'est pas palpable. Une légère décharge hémorragique vulvaire en provenance des hématomes marginaux placentaires est parfois observée peu avant la phase d'expulsion (Gogny et Garand, 2012).

La chatte est agitée et inquiète, elle vocalise, tourne en rond, se lèche de manière compulsive la zone génitale et peut même avoir des vomissements (Maticka, 2022). Elle s'isole et cherche le lieu où elle va mettre bas.

B. Deuxième phase : Expulsion des fœtus

Cette phase est marquée par des contractions abdominales volontaires et consiste en l'expulsion des fœtus qui commence par la rupture de l'allanto-chorion (Maticka, 2022). Elle peut s'étendre de 1 à 16 heures et peut même être interrompue lorsque la chatte est très stressée ou dérangée (Gogny et Garand, 2012).

Les chattes adoptent souvent une position accroupie pour délivrer le fœtus (Maticka, 2022). L'intervalle entre la perception d'une partie du fœtus au niveau des lèvres vulvaires et son expulsion complète peut prendre plusieurs minutes (Maticka, 2022). L'expulsion d'un chaton dure entre 1 et 60 minutes (Kretz, 1992). Le premier chaton naît en général 1 heure après le début de cette phase (Linde Forsberg et Eneroth, 1998).

L'intervalle entre l'expulsion de deux fœtus varie de 3 minutes à 2 heures (Kretz, 1992). Deux chatons peuvent naître successivement l'un après l'autre (Gogny et Garand, 2012). Dans ce cas une longue période de pause s'en suit.

La chatte peut interrompre sa mise-bas et la reprendre 12 à 48 heures après. C'est un phénomène normal à ne pas confondre avec une dystocie. En effet si la femelle se sent en danger ou si elle n'est pas correctement installée le stress peut allonger la durée de la mise bas. Il est donc

primordial de la laisser au calme, dans une pièce sombre et de ne pas la déranger pendant la mise bas. La plupart des chattes mettent bas la nuit, le part se déroule sans difficulté et l'intervention du propriétaire peut être plus néfaste que bénéfique (Maticka, 2022).

Les chatons naissent souvent enveloppés par l'amnios (Gogny et Garand, 2012). La mère les en débarrasse par le léchage qui suit la naissance et rompt en même temps le cordon ombilical (Maticka, 2022). L'expulsion du chaton en dehors des voies génitales maternelles est décrite en termes de **position**, de **présentation** et de **posture**.

Position : elle décrit la relation entre la colonne vertébrale du fœtus et la filière pelvienne de la mère. La position normale est dorso-sacrée : le dos du fœtus se positionne contre le sacrum de la mère. La position dorso pubienne ou dorso iliaque est anormale.

Présentation : elle désigne deux éléments d'orientation :

- La relation entre l'axe longitudinal du fœtus et celui de la mère : elle est longitudinale. Si elle est transversale alors elle provoque une dystocie.
- La partie du corps du chaton se présentant en premier lors de la sortie des voies génitales : 50% des chatons naissent en présentation crâniale (tête en premier dans la filière pelvienne) (Fontbonne *et al.*, 2007a). La présentation caudale (membres postérieurs en premier dans la filière pelvienne) ne correspond pas à une dystocie. Elle concerne 50 % des naissances. La figure 38 ci-dessous présente les deux présentations normales d'un chiot engagé dans la filière pelvienne. Ces schémas sont applicables au chaton.

Figure 38 : Présentations normales du chiot lors de la mise bas (Johnston *et al.*, 2001)

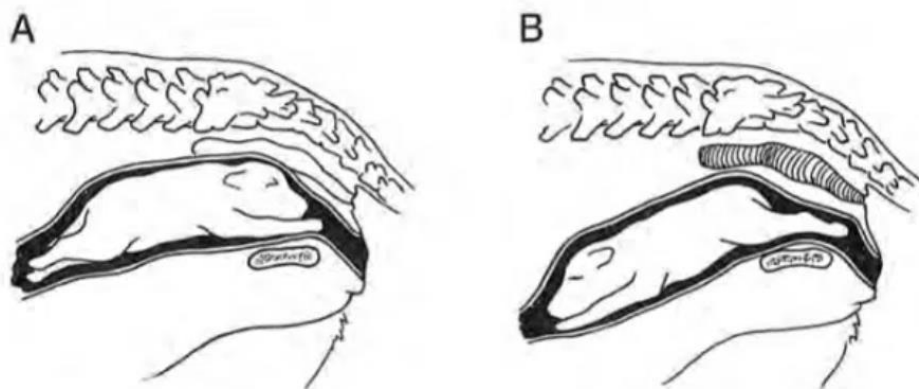


Figure A : présentation antérieure (crâniale)

Figure B : présentation postérieure (caudale)

Posture : elle désigne l'état de la tête, du cou et des membres du fœtus. Normalement les membres antérieurs et postérieurs sont étendus et la tête est droite entre les deux antérieurs. Les postures anormales comprennent les flexions des membres antérieurs, des postérieurs (présentation du siège) et de la tête. Elles prédisposent fortement aux dystocies.

C. Troisième phase : expulsion des placentas

Dans la plupart des cas les placentas sont expulsés en même temps ou 10 à 15 minutes plus tard. Ils peuvent aussi être expulsés dans un deuxième temps ou en même temps qu'un autre fœtus. Ils

sont de couleur brun-rouge. Les rétentions placentaires sont très rares. Toutefois la chatte les ingérant en partie durant la mise bas, il n'est parfois pas possible de tous les compter.

- Le stress est très néfaste pour la mise bas de la chatte qui peut décider d'interrompre le part.
- La durée de la mise bas est très variable et dépend de nombreux facteurs. La moyenne est d'environ 8 heures.
- Des anomalies de positionnement et de posture entraînent très souvent des dystocies.

Le tableau 8 ci-dessous permet de donner des repères temporels au propriétaire quant aux différentes étapes de la mise bas.

Tableau 8 : Repères temporels pour la mise bas chez la chatte (selon l'auteure)

Paramètres	Ne pas s'inquiéter	S'inquiéter
Vocalisations	X	
Début des contractions abdominales	< 2 heures	➤ 2 heures
Temps entre la naissance de deux chatons	< 2 heures	➤ 2 heures
Contractions		Non productives depuis plus de 30 mins
Écoulement vulvaire rougeâtre		➤ 2 heures sans naissance de chaton
Signes d'abattement, hyperthermie		X

3. Mise bas dystocique.

A. Définition

Une dystocie est une mise bas dans laquelle la mère n'arrive pas à expulser les fœtus sans assistance. C'est par définition l'inverse d'une mise bas eutocique.

Chez la chatte, les dystocies représentent 3 à 6% des mises bas surtout chez les chats de race (Holst, 2022).

Les principales situations conduisant aux dystocies félines regroupent les **atonies utérines** : incapacité de l'utérus à se contracter efficacement pour expulser les fœtus (55 à 60% des cas), et les **mauvaises présentations du fœtus** (15,5% des cas) (Linde Forsberg et Eneroth, 1998). Les autres causes détaillées ci-après sont possibles mais moins fréquentes.

Signes cliniques d'une dystocie : leur connaissance est impérative pour différencier une mise bas eutocique d'une mise bas dystocique. Dans le cas de la dernière, plus le vétérinaire intervient tôt plus les chances de survie pour la mère et les fœtus sont grandes.

Une dystocie est probable lorsque le tableau clinique inclut l'un des signes suivants :

- pertes vulvaires brunes sans qu'aucun fœtus n'a été expulsé (Porret, 2008),
- émission de fluides fœtaux dans les 2 à 4 heures qui précèdent sans expulsion fœtale (Maticka, 2022),
- aucune contraction abdominale observée depuis plus de 2 heures,
- des contractions abdominale intenses sont présentes depuis plus de 30 minutes sans expulsion de fœtus (Hebert, 2006),
- un fœtus est bloqué dans la filière pelvienne et est partiellement visible à la commissure vulvaire,
- la mère présente des signes d'abattement, une hyperthermie, une déshydratation ou des symptômes de choc (Maticka, 2022).

Facteurs prédisposants :

- Race

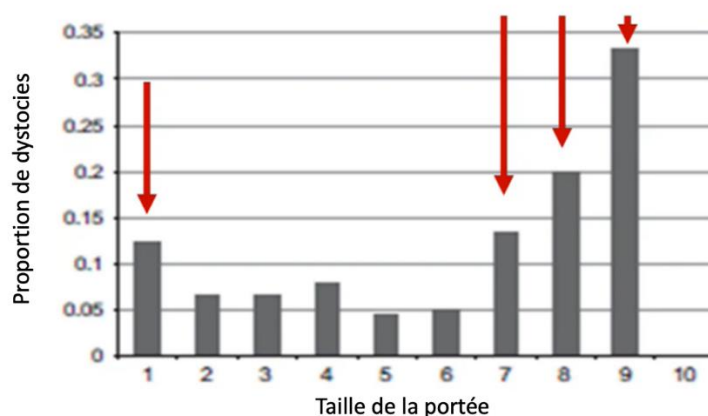
Les races avec Pedigree présenteraient davantage de dystocies par rapport aux chats issus de croisement. Selon certains auteurs les races dolichocéphales (Siamois, Cornish rex) ou brachycéphales (Persan, British Shorthair, Devon Rex) auraient une prévalence de dystocies supérieure aux races mésocéphales (Holst *et al.*, 2017 ; Jackson, 2004). Le taux de dystocies pour les races dolichocéphales se situe aux alentours de 10% et de 7% pour les races brachycéphales (Linde Forsberg et Eneroth, 1998).

Les races de type « cobby » ou brévilignes comme les Persans sont prédisposées aux dystocies obstructives par disproportion materno-fœtale (Linde Forsberg et Eneroth, 1998).

- Taille de la portée

Les portées de petite taille vont conduire à davantage de dystocies mécaniques par obstruction en raison de la taille importante des fœtus. Les portées de grande taille (à partir de 7 chatons) sont également plus à risque de dystocies en raison des enroulements de cordons ombilicaux entre les fœtus (figure 39).

Figure 39 : Proportion de dystocies en fonction de la taille de la portée (d'après Ström Holst et Frossling 2009)



- Pathologies diverses

Les infections utérines, une septicémie, une torsion utérine, un traumatisme ou une alimentation inadaptée pendant la gestation peuvent être des facteurs en faveur de parts dystociques (Johnston *et al.*, 2001).

A RETENIR

- Les dystocies les plus fréquentes sont les atonies utérines et les mauvaises présentations fœtales, mais restent rare chez la chatte.
- Les races dolichocéphales et brachycéphales sont prédisposées aux dystocies.
- Les portées avec peu de fœtus à naître ou de plus de 7 fœtus sont à risque de dystocies.

B. Protocole d'examen de la chatte parturiente

a. Commémoratifs et anamnèse

Les informations recueillies aux questions suivantes (Ruet-Boireau, 2012) vont conditionner le délai d'intervention et le traitement à mettre en place :

- statut de la femelle gestante : primipare ou multipare ? (Déroulement des gestations précédentes ?),
- date de la saillie ?
- Depuis combien de temps ont commencé les prodromes ?
- Depuis combien de temps ont commencé les contractions abdominales ? Leur intensité ?
- A-t-elle déjà expulsé un fœtus ? Si oui il y a combien de temps ?

b. Examen clinique général et spécialisé

Un examen général des principales fonctions vitales est prioritaire avant tout examen génital afin de s'assurer que la femelle ne soit pas en état de choc, auquel cas il faudra s'adapter et gérer le choc en premier. La palpation abdominale, très délicate, permet de d'estimer la tension de l'utérus et la douleur et de sentir la présence des fœtus.

c. Radiographie

Elles permettent de déterminer le nombre de fœtus encore à naître, d'évaluer la taille des fœtus afin de détecter une disproportion fœto-maternelle, d'observer la présentation des fœtus, et de détecter des signes de mort fœtale (Maticka, 2022).

d. Echographie

En plus de son utilisation pour le diagnostic de gestation, l'échographie s'avère utile lors de suspicion de dystocie.

C'est le moyen le plus rapide pour estimer la viabilité des fœtus et donc d'évaluer le pronostic vital des chatons et le délai dans lequel il faut intervenir. Elle permet de déterminer la fréquence cardiaque (FC) des fœtus qui est un bon indicateur de souffrance fœtale. Le comptage peut se faire manuellement (très imprécis) mais il est préférable d'utiliser d'effectuer le comptage par Doppler.

La FC des fœtus doit être comprise entre **180 et 240 bpm** (Gogny et Garand, 2012). En dessous de 160 bpm la mesure est renouvelée 5 minutes plus tard car il est possible que la mesure ait été mal prise la première fois ou que le comptage se soit fait pendant une contraction utérine (Chastant et Raynal, 2022).

Lorsque la FC d'au moins un fœtus est inférieure à 160 bpm alors la césarienne doit être pratiquée en urgence dans l'heure qui suit. En revanche si la FC est inférieure à 120 bpm la césarienne doit être réalisée de suite (Chastant et Raynal, 2022).

L'échographie permet aussi de suivre les mouvements fœtaux, ce qui représente une autre manière de confirmer qu'ils sont vivants.

C. Dystocies d'origine maternelle

Ce sont les dystocies les plus fréquentes.

a. Dystocies dynamiques

- *Inertie, atonie utérine primaire*

Elle n'est envisagée que si la durée de la gestation est supérieure à 70 jours ou si la progestéronémie est inférieure à 3,2 ng/mL (Keiser *et al.*, 2017). Les contractions utérines sont absentes, inefficaces ou mal coordonnées mais il n'y a pas d'obstacle empêchant la mise bas. Dans certains cas le part débute normalement, un ou deux fœtus sont expulsés puis les contractions faiblissent et la mise bas s'arrête. Les causes sont multifactorielles et mal connues avec des facteurs hormonaux, nutritionnels, physiques, génétiques (Johnston *et al.*, 2001).

- *Inertie utérine secondaire*

La mise bas démarre normalement mais la phase d'expulsion des fœtus se prolonge anormalement. Les contractions sont improductives, prolongées et douloureuses, l'utérus est « épuisé ». Le réflexe de *Ferguson* est absent. Cela peut être dû à une portée de grande taille, à une obstruction, à une anomalie ou à une faiblesse des muscles abdominaux (traumatisme, obésité, etc.).

b. Dystocies mécaniques

Elles ont pour origine une anomalie anatomique qui fait obstruction et empêche la mise bas.

- *Anomalies osseuses ou musculaires*

Elles sont le plus souvent liées à une anomalie du bassin qui provoque une obstruction lors du passage du fœtus au niveau de la filière pelvienne. C'est souvent le cas chez les chattes ayant eu un accident de la voie publique (AVP) et qui gardent des séquelles de fractures pelviennes (Ruet-Boireau, 2012).

- *Anomalies utérines*

La torsion utérine, très rares chez la chatte, peut entraîner une obstruction à l'origine de la dystocie. Les torsions utérines sont très douloureuses. Elles se manifestent par des douleurs, des pertes vulvaires mucoïdes ou hémorragiques, des vomissements, une tachycardie, un état de choc, une anorexie.

D. Dystocies d'origine fœtale

a. Disproportion fœto-maternelle

Le volume du chaton est trop gros par rapport à la filière pelvienne de la mère. Cela survient chez les chats de type « cobby » ou brévilignes comme les Persans, sélectionnés pour leur large tête, et/ou qui ont de petites portées avec de gros fœtus (Linde Forsberg et Eneroth, 1998).

b. Anomalie de position, présentation et posture

Sur la figure 40 ci-dessous sont présentés certains défauts de présentation du chiot dans les voies génitales de la mère. Ces positions sont valables pour les chatons.

Figure 40 : Quelques défauts de présentation et de posture du chiot (Johnston *et al.*, 2001)

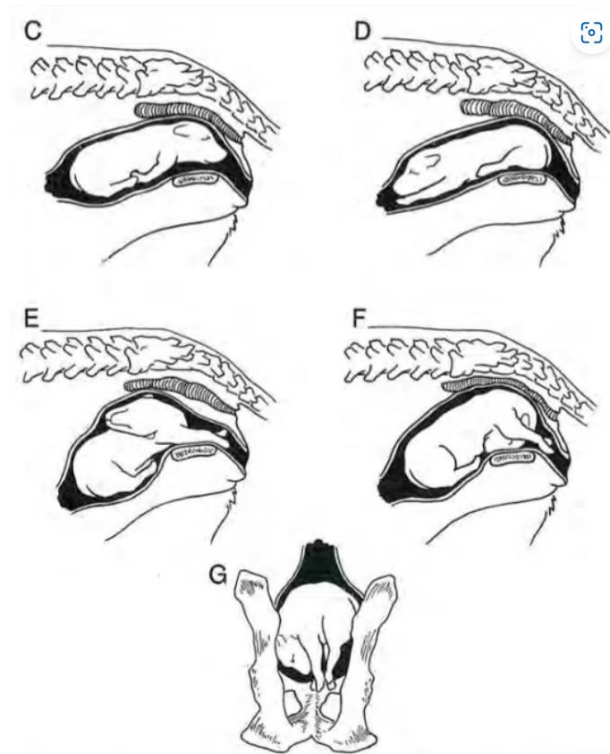


Figure C : pattes avant repliées, Figure D : pattes arrière repliées, Figure E : déviation latérale de la tête, Figure F : déviation ventrale de la tête, Figure G : présentation transverse.

Le tableau 9 ci-dessous résume les causes de dystocies maternelles et fœtales chez la chatte.

Tableau 9 : Causes des dystocies chez la chatte (Linde Forsberg et Eneroth, 1998)

Cause	Chatte (%)
Maternelle :	67,1
Inertie utérine primaire complète	36,8
Inertie utérine primaire partielle	22,6
Filière pelvienne trop étroite	5,2
Torsion utérine	-
Déplacement utérin	0,6
Strangulation utérine	0,6
Hydroallantoïde	-
Formation d'un septum vaginal	-
Fœtale :	29,7
Défaut de présentation	15,5
Malformations	7,7
Fœtus surdimensionné	1,9
Mort fœtale	1,1

Hydroallantoïde : accumulation excessive du liquide allantoïdien/ Strangulation : constriction, écrasement

E. Conduite à tenir et traitement

Le traitement des dystocies dépend de la cause et du stade de l'affection pour lequel la femelle est présentée. Il repose sur des **manipulations obstétricales**, ou sur un **traitement médical** ou **chirurgical**.

a. Manœuvres obstétricales

Elles s'effectuent sous certaines conditions :

- le chaton doit être engagé dans la filière pelvienne dans une position ou posture correcte ou lorsque le vice de posture est réductible (Lennoz-Roland, 2008),
- la taille du fœtus le permet,
- la mère doit être en bon état général et présenter des contractions,
- une échographie doit être réalisée afin de confirmer que les chatons restant à naître sont vivants et ont une taille permettant leur expulsion.

Précautions à prendre avant la mise bas :

- mesures d'hygiène (pour ne pas augmenter le risque de métrites post partum) : porter des gants, nettoyer et désinfecter la zone périnéale et vulvaire,
- lubrification des gants et des voies génitales,
- agir avec douceur en coordination avec les contractions de la femelle,
- mettre la femelle en position debout.

• Types de manœuvres obstétricales :

Les parties visibles du fœtus ou palpables au niveau de la vulve peuvent être saisies et le vétérinaire peut exercer de petites tractions en direction caudale et ventrale.

- Présentation antérieure

Les membres sont allongés de part et d'autre de la tête. On prend appui derrière la tête du fœtus en plaçant deux doigts en arrière des mandibules (figure 40).

- Présentation postérieure

Il faut saisir les membres postérieurs au niveau de la corde du jarret de préférence (Buff, 2002) ou placer ses doigts au niveau de l'arrière-train (figure 40).

Les **tractions** sont associées à des **rotations douces** d'un côté et de l'autre pour faire progresser le fœtus vers la sortie (figure 41).

Figure 41 : Préhension de la tête du fœtus en présentation antérieure et des jarrets du fœtus en position postérieure (Jackson, 2004)

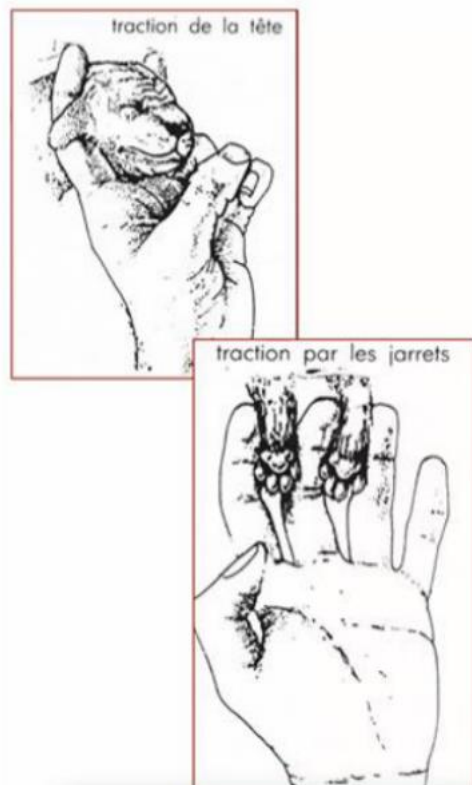
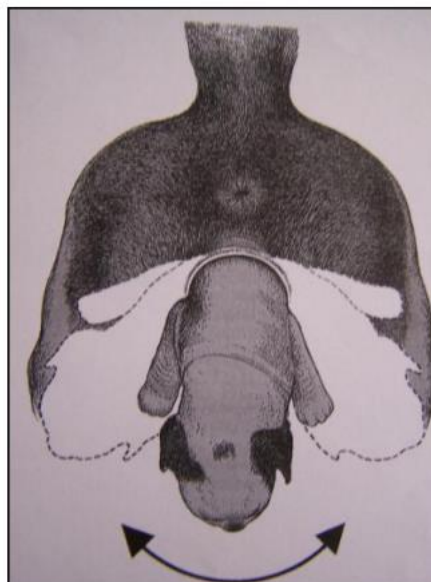


Figure 42 : Mouvements de rotation associés à des tractions douces pour extraire un chiot (Jackson, 2004)



Attention : il ne faut jamais saisir le fœtus par les membres thoraciques ou par la queue sous peine de séquelles neurologiques (Mimouni et Dumon, 2005).

b. Traitements médicaux

Ils sont très peu utilisés en pratique car dans 90% des cas les dystocias félines se terminent en césarienne (Linde Forsberg et Eneroth, 1998).

Ils doivent être envisagés seulement aux conditions suivantes :

- chatte présentant un bon état général,
- seulement en cas d'inertie utérine primaire,
- dilatation, relâchement du col de l'utérus,
- absence d'obstruction,
- absence de souffrance foetale confirmée par l'échographie.

Une fois ces vérifications faites le traitement médical doit être mis en place le plus rapidement possible.

- *Ocytocine*

C'est une hormone qui permet d'augmenter la fréquence des contractions utérines. Elle n'est efficace que si les récepteurs sur lesquels elle se fixe sont présents en quantité suffisante, ce qui n'est le cas que dans les heures qui entourent la mise bas et si le col de l'utérus est ouvert. Si elle est administrée trop fréquemment ou à une dose trop élevée elle provoque une tétanie du muscle utérin. L'ocytocine provoque aussi des contractions utérines très puissantes et très douloureuses qui peuvent conduire à une rupture de l'utérus (Gogny et Garand, 2012).

Il est préférable d'utiliser de faibles doses, 0,15 UI/kg en intra musculaire répétées toutes les 20 à 40 minutes sans dépasser 3 injections. Si les contractions sont toujours absentes il faut partir en césarienne.

- *Calcium*

Les contractions utérines consomment beaucoup de calcium. Son utilisation est controversée chez la chatte car elle entraîne de fortes contractions utérines (Pretzer, 2008).

L'administration de calcium implique une auscultation cardiaque attentive de la mère (risque de bradycardie et/ou de fibrillation). Les protocoles et les doses d'utilisation du gluconate de calcium 10% sont différents selon les auteurs. On retiendra que le gluconate de calcium peut s'utiliser avant la première injection d'ocytocine (Buff, 2002) ou conjointement à la deuxième administration d'ocytocine (Porret, 2008) à la dose de 1mL/kg (soit une ampoule de gluconate de calcium 10% dans une poche de 250 ml de glucose 5%) par voie intraveineuse lente.

- Les traitements médicaux ne doivent être envisagés que sous certaines conditions spécifiques.
- L'ocytocine s'utilise à de très petites doses.
- L'auscultation cardiaque en même temps que l'administration de calcium est primordiale !

c. Traitement chirurgical

Il est nécessaire lorsque la femelle ne répond pas au traitement médical ou lorsqu'elle ne répond pas aux conditions de celui-ci.

- *L'opération césarienne ou hystérotomie chirurgicale*

Indications (Ruet-Boireau, 2012) :

- lorsque la gestation a dépassé le terme,
- lorsque l'inertie utérine primaire ne répond pas au traitement médical,
- lors d'inertie utérine secondaire,
- lors de dystocies d'origine fœtale,
- lors de disproportion fœto-maternelle,
- lors d'anomalies utérines (torsion utérine, rupture utérine)
- lors d'anomalies de la filière pelvienne (fractures pelviennes, hyperplasie ou néoplasie vaginale),
- lors de **souffrance fœtale (FC < 150 bpm)**.

L'opération césarienne correspond à une hystérotomie (protocole chirurgical non détaillé ici). Il est préférable de mener l'intervention le plus rapidement possible afin de limiter au maximum le temps d'anesthésie. Pour les informations relatives à l'anesthésie se référer à l'article « *Anaesthetic management for caesarean sections in dogs and cats* » écrit par Sheilah Robertson dans « *In Practice* » 2016.

A RETENIR

- La césarienne est très souvent nécessaire lors de dystocie.
- Le temps opératoire et anesthésique doit être le plus court possible.
- L'algésie en per opératoire et post opératoire de césarienne est très importante et n'est pas détaillée ici (cf article référée ci-dessus).

4. Troubles du post partum

A. Troubles de l'utérus

a. Prolapsus utérin

Définition : c'est une extériorisation partielle ou complète de l'utérus dans le vagin ou en dehors des lèvres vulvaires après la mise bas (figure 43). Il peut se produire directement le part jusqu'à 48 heures après celui-ci (Deroy *et al.*, 2015). Il constitue une urgence médicale et/ou chirurgicale. C'est une affection rare.

Etiologie : inconnue chez la chatte.

Diagnostic : par observation lors de l'examen de la chatte.

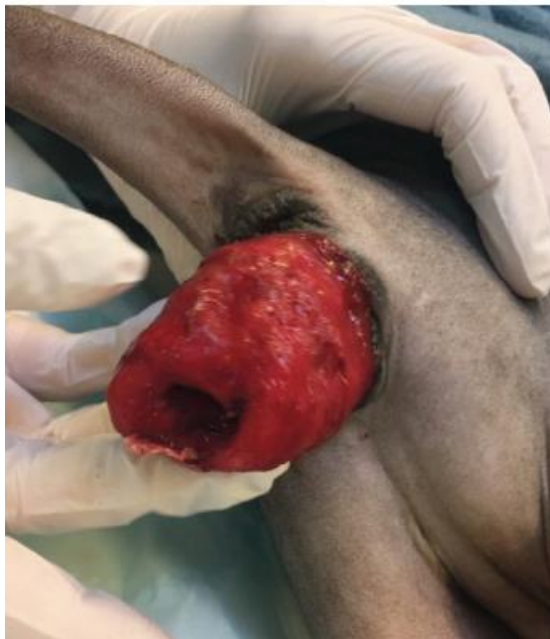Traitement : Le principe est de remettre en place manuellement tout ou une partie de l'utérus s'il n'est pas abimé dans les voies génitales après avoir nettoyé abondamment avec du sérum physiologique les tissus extériorisés. Du glucose peut être utilisé pour réduire la congestion et l'œdème mais il favorise le développement des bactéries. Un rinçage après son utilisation doit être réalisé.

Si la chatte est destinée à se reproduire de nouveau et que la réduction manuelle est infructueuse, on peut réaliser une hystéropexie.

Dans les cas où l'utérus est nécrosé ou le propriétaire ne souhaite pas remettre la femelle à la reproduction, une ovariohystérectomie est pratiquée.

Concernant les prolapsus vaginaux, un seul cas chez la chatte a été décrit dans la littérature (McKelvey *et al.*, 2015). Les fœtus ont été sortis par césarienne et l'ovariohystérectomie a été réalisée en même temps afin d'éviter un nouveau prolapsus vaginal.

Figure 43 : Prolapsus utérin avec une éversion de l'endomètre chez une femelle Sphynx (Holst, 2022)



b. Rétention placentaire

Définition : c'est la persistance d'un ou plusieurs placentas non expulsés à la mise bas dans l'utérus. C'est une affection relativement fréquente chez les chats qui peut parfois évoluer en métrite. La chatte ingérant les placentas au cours de la mise bas, il est parfois difficile pour le propriétaire de savoir si tous les placentas ont été expulsés (Maticka, 2022).

Diagnostic : il peut se faire par palpation abdominale : sensation d'un effet masse dans l'abdomen après la mise bas. Le diagnostic le plus sûr se fait par échographie (Maticka, 2022).

Traitement : il est conseillé de le réaliser en préventif à raison de 3 injections à 0,15UI/kg par voie intramusculaire dans les 24 heures qui suivent la mise bas. Si le traitement à l'ocytocine ne suffit pas, il faut réaliser une injection de *Prostaglandin F2alpha* (PGF2 α). Il faut faire attention aux effets secondaires (vomissements, diarrhées, hypersalivation, crampes abdominales douloureuses) (Wiebe et Howard, 2009).

c. Métrite aiguë post partum

Définition : la métrite est définie comme une infiltration du myomètre par des cellules inflammatoires et bactériennes (Maticka, 2022).

Etiologie : elle survient dans les jours qui suivent le post partum et est secondaire à une infection bactérienne ascendante lors de l'ouverture du col. Elle fait suite le plus souvent à de mauvaises conditions hygiéniques lors des manœuvres obstétricales au moment du part, à une rétention placentaire ou fœtale ou à un traumatisme de l'utérus (Maticka, 2022).

Symptômes (présents au début du post partum) (Maticka, 2022) :

- léthargie,
- anorexie,
- forte hyperthermie (> 40°C),
- maternage insuffisant,
- écoulements vulvaires abondants et très malodorants.

Diagnostic : il se fait cliniquement et par frottis vaginal sur lequel on observe une quantité abondante de polynucléaires neutrophiles.

Traitement : il passe par une réanimation médicale (Maticka, 2022)

- Mise sous perfusion pour rétablir la volémie et la diurèse,
- antibiothérapie,
- utilisation d'AINS après correction de la déshydratation,
- utilisation d'utérotonique selon certains auteurs (Maticka, 2022) : ocytocine ou PGF2 α mais il faut faire attention si la paroi d'utérine est très fragilisée.

Il faut empêcher les chatons de téter. Le biberonnage et le tarissement de la mère s'avère donc indispensable.

Pronostic : bon.

B. Affections des mamelles :

a. Mammite aiguë post partum

Définition : c'est une infection de la glande mammaire qui survient au post partum.

Etiologie : chez la chatte les mammites surviennent principalement entre la **1^{ère} et la 3^{ème} semaine** après la mise bas au moment où les glandes mammaires augmentent de taille ou lorsque la production de lait est au maximum (3^{ème} semaine). Les traumatismes des tétines, la rétention de lait

(mamelle insuffisamment tétée provoquant une stagnation du lait à l'intérieur) et de mauvaises conditions hygiéniques sont des causes prédisposantes. C'est une affection rare chez la chatte (Delmain, 2022).

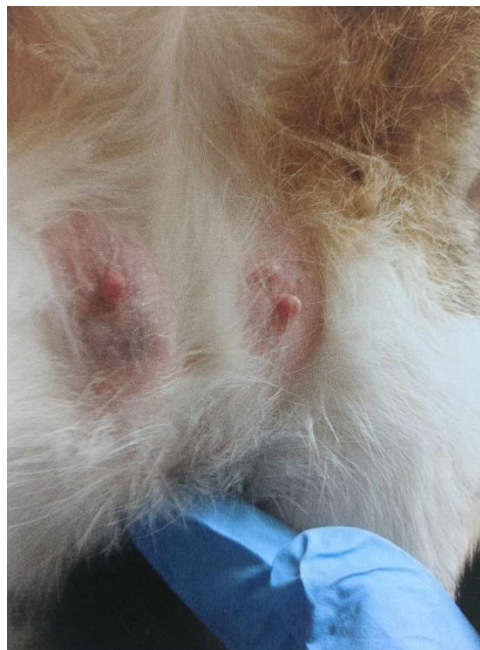Symptômes généraux (Delmain, 2022) :

- hyperthermie,
- anorexie,
- tachycardie,
- léthargie.

Symptômes locaux :

- mamelles gonflées, rouges et douloureuses (figure 44),
- lait jaunâtre à verdâtre, purulent,
- abcès avec nécrose puis gangrène du tissu périphérique dans les cas sévères (Wilson, 2013) ou résolution.

Figure 44 : Mammite aiguë post partum des mamelles inguinales sur une chatte en postpartum d'après (Johnson et Kutzler, 2022)



Diagnostic : il se fait grâce :

- à l'anamnèse : les chatons d'une femelle atteinte ne prennent pas de poids, sont faibles et pleurent excessivement (Maureen, 2014),
- aux signes cliniques,
- à la cytologie (polynucléaires neutrophiles en grande quantité).

Conduite à tenir : les chatons doivent être retirés de la mère et biberonnés lors de mammites abcédées, nécrotiques ou gangréneuses (Wilson, 2013).

Traitement : il passe par une réanimation médicale (Delmain, 2022) :

- fluidothérapie,
- antibiothérapie probabiliste (en attendant l'antibiogramme) la moins néfaste pour les chatons : amoxicilline- acide clavulanique ou céfalexine,
- parage chirurgical lors de mammite nécrotique avec cicatrisation par seconde intension.

b. Agalactie

Définition : l'agalactie se définit par l'absence de sécrétion lactée après la mise bas. Un des premiers signes visibles est l'absence du développement des mamelles. C'est une affection **très rare** chez la chatte (Maticka, 2022).

Etiologie : elle peut être primaire ou secondaire. L'agalactie secondaire résulte d'une absence de libération de prolactine par l'adénohypophyse en cas de stress physiologique. Les facteurs de risque incluent une dénutrition, une note d'état corporelle dégradée, des sources de stress environnementales, une maladie systémique et une prédisposition génétique (Maticka, 2022).

Conduite à tenir (Maticka, 2022) :

- traiter les causes favorisantes,
- encourager les chatons à téter pour stimuler la production et l'éjection de lait,
- traitement médicamenteux : utilisation de médicaments hyperprolactinémisants tels que le domperidone ou le métoclopramide.

C. Affection métabolique

a. Eclampsie

Définition : aussi appelée tétanie puerpérale, l'éclampsie correspond à une hypocalcémie aiguë menaçant le pronostic vital qui survient tardivement dans la gestation (Davidson, 2012) ou dans les 3 semaines après la mise bas. C'est une affection **plutôt rare** chez la chatte comparée à la chienne (Maticka, 2022).

Symptômes (Maticka, 2022) :

- fasciculations musculaires, à ne pas confondre avec des signes d'épilepsie !
- Tétanie
- prurit facial,
- membres douloureux,
- halètements,
- tremblements,
- faiblesse et ataxie.

Les signes cliniques peuvent progresser rapidement : opisthotonos, spasmes tonico-cloniques entraînant le décès de la chatte.

Diagnostic : il se fait par (Maticka, 2022) :

- l'anamnèse : femelle en cours de lactation, avec souvent beaucoup de chatons, et présentant les signes cliniques de l'éclampsie,
- mesure de la calcémie : Calcémie totale < 8 mg/dL ou **Calcium ionisé < 1,0mmol/L.**

Traitement : il doit être **mis en place sans attendre** les résultats de la calcémie. Il consiste à injecter par voie intraveineuse de gluconate de calcium 10% sur 5 à 10 minutes. Une surveillance accrue de l'activité cardiaque doit être concomitante. Une fois que la chatte est stable, la supplémentation en calcium se fait par injection sous cutanée puis par complémentation orale (Maticka, 2022).

Prévention : donner une alimentation adaptée aux besoins gestationnels. Ne pas supplémenter l'alimentation en calcium qui pourraient prédisposer aux éclampsies (le calcium apporté nuit à la libération normale de l'hormone parathyroïde et donc prédispose la femelle gestante à l'éclampsie) (Maticka, 2022).

D. Affection du nouveau-né : iso-érythrolyse néonatale du chaton

Définition : aussi appelée maladie hémolytique du nouveau-né, l'iso-érythrolyse néonatale est liée à une incompatibilité des groupes sanguins foeto-maternels. Elle se caractérise par une destruction des hématies du chaton nouveau-né induite par les anticorps maternels et conduit souvent à une anémie hémolytique. C'est une affection particulièrement spécifique de l'espèce féline (Fontbonne *et al.*, 2007a).

Présentation : c'est une affection qui peut survenir dès la première gestation. Certaines races y sont prédisposées (British Shorthair, Rex Devon et Rex Cornish entre autres) (Fontbonne *et al.*, 2007a).

L'iso-érythrolyse survient lors du croisement de mâles de groupe sanguin A avec des femelles de groupe sanguin B (Fontbonne *et al.*, 2007a).

Symptômes :

- forme suraiguë : décès du chaton sans prodrome ni signe pathognomonique. Certains meurent subitement au bout de quelques heures de vie sans signes cliniques (Fontbonne *et al.*, 2007a),
- forme aiguë : décès du chaton en 24-72 heures. Les chatons cessent de téter durant les 3 premiers jours, s'affaiblissent, ont des muqueuses pâles, des pétéchies sous cutanées (Fontbonne *et al.*, 2007a). Ils peuvent aussi être en tachypnée et tachycardie.

Diagnostic (Fontbonne *et al.*, 2007a) :

- clinique : il s'effectue à partir des symptômes observés sur des chatons nés en bonne santé qui dépérissent,
- biologique : par analyse urinaire (détection de l'hémoglobinurie), par typage sanguin de la mère,
- thérapeutique : en observant une amélioration de l'état général sur un chaton ayant été séparé de sa mère.

Traitement : il s'agit de retirer le chaton le plus rapidement possible après observation des symptômes s'il y en a.

Pronostic : sombre.

Prévention : typage sanguin de la mère avant la mise à la reproduction surtout chez les chats de race à risque.

CHAPITRE 8 : LA MAITRISE DU CYCLE

1. Prévention des chaleurs

La prévention des chaleurs et par conséquent de potentielles gestations implique une stérilisation, qu'elle soit chirurgicale ou médicale. C'est un des motifs les plus fréquents en consultation.

A. Stérilisation chirurgicale

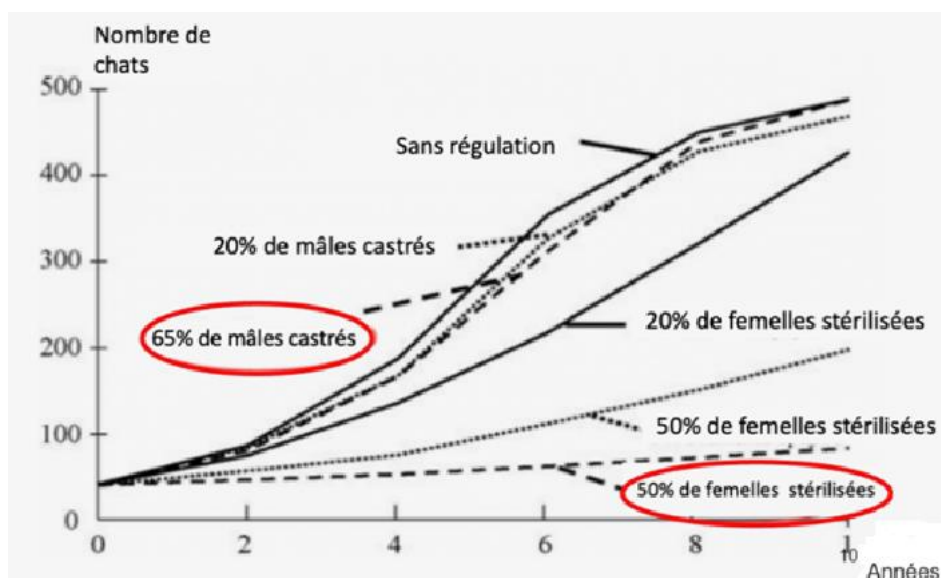
C'est une stérilisation définitive qui consiste en l'ablation des ovaires ou des ovaires et de l'utérus.

a. Indications

- *Contrôle de la surpopulation*

Cette méthode qui est définitive permet de lutter activement contre la surpopulation féline (Roos-Pichenot, 2023). La stérilisation de 50% de ces chattes pour le même territoire permet de limiter l'augmentation de la population (figure 45).

Figure 45 : Courbe du nombre de chats dans une population donnée en fonction des pourcentages de mâles castrés ou de femelles stérilisées (Jewgenow, 2006)



Ce contrôle permet aussi de réduire la circulation d'agents pathogènes tels que la leucose féline (FeLV), le virus de l'immunodéficience féline (FIV) et le syndrome coryza (Roos-Pichenot, 2023).

- *Agir sur le comportement*

La stérilisation supprime les chaleurs et les comportements qui y sont associés : comportements de recherche du mâle, miaulements excessifs. Les comportements de fugue lors de l'œstrus augmentent le risque d'accidents de la circulation et donc la mortalité (Roos-Pichenot, 2023).

Par conséquent, la suppression de ces comportements augmente la durée de vie de l'animal et permet leur maintien dans un environnement humain (Titeux, 2022).

La stérilisation induit une modification du comportement alimentaire et provoque une hyperphagie (Titeux, 2022).

- *Prévention des maladies*

L'ovariectomie (comme l'ovariohystérectomie) permet de protéger la femelle contre les affections de la sphère génitale : tumeurs ovariennes et tumeurs mammaires. Les tumeurs mammaires chez la chatte sont malignes dans 80 à 90% des cas. Prévenir les tumeurs mammaires c'est ainsi augmenter son espérance de vie. La stérilisation permet une réduction de 91% des tumeurs mammaires lorsqu'elle est pratiquée avant les premières chaleurs et de 86 % avant l'âge de 1 an (Roos-Pichenot, 2023). Son effet protecteur est perdu lorsqu'elle est réalisée après l'âge de 2 ans (Overley *et al.*, 2005). La prévention concerne également les pyomètres (cf page 119) et les fibroadénomatoses (cf page 130).

b. Méthodes chirurgicales

- *Ovariectomie*

Elle consiste en l'ablation des ovaires. Leur ablation doit donc se faire avant les premières chaleurs pour maximiser la prévention des tumeurs mammaires (Roos-Pichenot, 2023).

Précautions pré opératoires : l'ovariectomie doit être pratiquée en **anœstrus strict**. Les chaleurs, la lactation, ou un état avancé de gestation sont des contre-indications à cette intervention.

Elle peut s'effectuer par laparotomie ventrale médiane ou par laparotomie par le flanc. Cette dernière ne permet pas une visualisation adéquate si une ablation de l'utérus doit être réalisée (Romagnoli *et al.*, 2024). L'ovariectomie par laparotomie ventrale médiane est la technique de référence en France qui nous est enseignée en école vétérinaire de nos jours. Selon l'étude de (Swaffield *et al.*, 2020) entre autres, il n'y aurait que peu de différences en terme d'efficacité et de douleur post opératoire entre les deux méthodes, bien que cela reste controversé (Romagnoli *et al.*, 2024).

La stérilisation par coelioscopie n'est pas recommandée chez la chatte en raison de sa petite taille et du caractère peu invasif de la laparotomie dans cette espèce (Romagnoli *et al.*, 2024).

Se référer aux WSAVA guidelines du contrôle de la reproduction (Romagnoli *et al.*, 2024) pour le détail du temps chirurgical de ces deux interventions.

- *Ovariohystérectomie*

Elle consiste en l'ablation des ovaires et de l'utérus. Sur une jeune chatte, l'ovariohystérectomie peut être pratiquée lorsqu'une anomalie de l'utérus est détectée en cours d'intervention (Roos-Pichenot, 2023). Elle est aussi pratiquée sur des femelles plus âgées lors de pyomètre par exemple. Cette technique est utilisée quasi systématiquement dans les pays anglo-saxons mais ne présente pas d'effet bénéfique supplémentaire comparé à l'ovariectomie (Roos-Pichenot, 2023).

c. Inconvénients

- *Prise de poids et obésité*

La stérilisation est un des premiers facteurs d'obésité (German, 2006).

Un rationnement et une alimentation adaptée pour les chats stérilisés permet de contrer cet inconvénient délétère pour l'organisme. En effet l'obésité favorise les troubles ostéo articulaires, prédispose au diabète sucré etc.

Cette vigilance doit être renforcée les 6 premiers mois suivants la stérilisation. Il est recommandé de diminuer de l'ordre de 25% les apports énergétiques par rapport à ceux en phase préopératoire (Mitsuhashi et al., 2011).

- *Stérilisation précoce et impact sur l'organisme*

La stérilisation précoce est définie comme une stérilisation intervenant avant l'âge de 4 mois (Roos-Pichenot, 2023).

Concernant la prise de poids, certaines publications semblent montrer une limitation de la prise de poids pour les individus stérilisés précocement alors que d'autres ne montrent pas de différences significatives en fonction de l'âge à la stérilisation (Allaway *et al.*, 2017 ; Root et Johnston, 2005).

Il en va de même pour la croissance, sujet également soumis aux controverses. L'âge à la stérilisation pourrait être un facteur protecteur ou au contraire être un facteur négatif (McNicholas *et al.*, 2002) concernant les fractures (fractures de Salter Harris) des os longs liés à un retard de fermeture des cartilages.

Pour certains la stérilisation précoce pourrait provoquer une timidité accrue chez certains individus ainsi qu'un éloignement de l'humain (Spain *et al.*, 2004). Pour d'autres l'âge à la stérilisation n'aurait pas d'influence sur le comportement.

- *Risque de rémanence ovarienne*

La rémanence ovarienne se définit comme la persistance après la stérilisation de tissu ovarien à l'origine de la sécrétion d'hormones sexuelles (Lévy, 2006). Une partie de l'ovaire peut être malencontreusement laissée dans l'abdomen de la chatte lors d'une ovariectomie. La probabilité de rémanence ovarienne est faible mais elle est chirurgien-dépendant. Le tissu ovarien restant va continuer de sécréter des hormones sexuelles et la chatte va donc à nouveau présenter des comportements de femelle en chaleurs mais elle ne pourra plus être gestante. Les signes de rémanence ovarienne surviennent en moyenne 1,5 ans après la stérilisation (Lévy, 2006).

2. Approche médicale

A. Indications

Alors que la stérilisation chirurgicale de convenance était la méthode de référence pratiquée depuis des années, les méthodes de prévention médicale des chaleurs sont de plus en plus adoptées et choisies par les propriétaires pour des raisons éthiques ou pour leur côté réversible. En effet elle

entraîne une suppression réversible des chaleurs chez la chatte qui en théorie retrouve sa fertilité lors de l'arrêt du traitement.

Elle est aussi employée pour les animaux souffrant de pathologies contre indiquant l'anesthésie ou les animaux destinées à la reproduction pour lesquels on souhaite mettre les chaleurs sous silence pendant une période voulue (Roos-Pichenot, 2023).

B. Molécules utilisées

Il existe trois méthodes de stérilisation médicale : l'utilisation de progestagènes, la pose d'un implant de desloréline, la pose d'un implant ou la prise de comprimés de mélatonine. Seule l'utilisation de progestagènes dispose d'une AMM en France (Roos-Pichenot, 2023).

a. Progestagènes

Les progestagènes aussi appelés analogues de synthèse de la progestérone ou progestatifs sont des stéroïdes reproductifs couramment utilisés pour contrôler la reproduction chez la chatte. Ils agissent par rétrocontrôle négatif sur l'axe hypothalamo- hypophysaire en inhibant la sécrétion de GnRH puis de LH et de FSH et ainsi bloquent la libération des œstrogènes et de la progestérone (Romagnoli et Ferre-Dolcet, 2022).

Les principaux progestagènes utilisés sont répertoriés dans le tableau 10 ci-dessous. Ces molécules ont pour but de prévenir ou de supprimer les chaleurs (Roos-Pichenot, 2023).

Dans les années 1970-1980 les progestagènes constituaient la seule solution alternative à la stérilisation chirurgicale. Ils étaient disponibles sous forme de comprimés et étaient plus communément considérés comme « une pilule » pour la chatte (Chastant, 2023).

Toutefois en raison des **nombreux effets indésirables** (développement d'hyperplasie glandulokystique, tumeurs utérines, tumeurs mammaires, pyomètre, diabète sucré etc.) ces molécules doivent être prescrites seulement sous certaines conditions (Roos-Pichenot, 2023).

Leur emploi est notamment déconseillé (Roos-Pichenot, 2023) :

- pendant l'œstrus et le dioœstrus (lorsque la progestérone n'est pas basale),
- pendant plus de 12 à 24 mois chez les femelles âgées,
- avant la puberté,
- chez les femelles présentant des pathologies connues de l'appareil génital,
- en phase d'hyperœstrus,
- en cas de pyomètre.

Néanmoins, pour certains auteurs leur utilisation raisonnée basée sur des doses beaucoup moins élevées que celles utilisées les décennies dernières permettrait de réduire leurs effets secondaires (Fontbonne et Romagnoli, 2024). En effet des publications récentes démontrent que les effets secondaires néfastes des progestagènes se sont révélés lors de leur utilisation à forte dose et/ou sur des chattes en dioœstrus (Fontbonne et Romagnoli, 2024). Les doses employées auparavant sont 10 à 1000 fois supérieures à celles préconisées aujourd'hui. Les études de Coppari *et al.* (2024) et Grassi *et al.* (2024) ont utilisé l'acétate de mégestrol à la dose de 11,5 µg/kg par voie orale tous les jours pendant 6 mois sans que cela n'ait d'effets délétères sur les chattes.

Leur coût moindre et leur facilité de mise en place du contrôle de la reproduction et de sa suspension les rendent compétitives par rapport aux agonistes de la GnRH (développés ci-après) (Fontbonne et Romagnoli, 2024).

Tableau 10 : Récapitulatif des doses et des effets indésirables des principaux progestagènes utilisés chez la chatte (Romagnoli et Ferre-Dolcet, 2022)

Progestatif	Dosage	Suppression de l'œstrus	Effets secondaires
Acétate de mégestrol (MA)	2,5 mg/chat/semaine PO	Sans danger jusqu'à 30 semaines	Augmentation de l'appétit et du poids corporel
	11 µg/kg q24h PO	Jusqu'à 12 mois	Aucun
Acétate de medroxyprogesterone (MPA)	0,05 mg/kg q24h PO	Jusqu'à 12 mois	Augmentation de l'appétit et du poids corporel
	1,5mg/kg q3 mois SC	>3 mois	Augmentation de l'appétit et du poids corporel
Proligestone (PRG)	25 mg/kg SC 1 injection unique	5 mois	Pas de développement mammaire ou utérin
Altrénogest (ALT)	0,044-0,352 mg/kg PO q24h	Jusqu'à la fin du traitement	Pas de donnée
Lévonorgestrel (LEV)	0,375 mg/kg q24h PO	Jusqu'à la fin du traitement de 37 jours	Pas évalué
	16 mg SC implant	Jusqu'au retrait (12 mois)	Aucun sur la santé globale Hyperplasie glandulokystique et liquide dans l'utérus chez 25% des chattes, élévation des concentrations basales d'œstradiol au cours du traitement.
Etonogestrel (ETO)	68 mg SC implant	Jusqu'à retrait (37 jours)	Non évalué
Acétate de chlormadinone (CMA)	2,0mg/chat/semaine PO	Jusqu'à retrait (12 mois)	Augmentation du poids corporel Pas de donnée sur la reproduction
	2,5 mg SC implant	Jusqu'à retrait (12 mois)	Aucun changement utérin Léger développement du lobe mammaire avec prolifération et sécrétion

b. Implant de desloréline

La desloréline est une molécule agoniste de la GnRH. Elle est disponible sous forme d'implant sous cutané (Suprelorin® de 4,7 mg). Elle permet une prévention des chaleurs de plus longue durée car elle est libérée de manière continue. Son utilisation se fait **hors AMM** (Allaway *et al.*, 2017).

L'implant de desloréline est devenue un standard de référence dans le contrôle de la reproduction féline en raison de leur efficacité et de leur sûreté (Fontbonne et Romagnoli, 2024).

La mise en place de l'implant va provoquer un effet « *flare-up* » qui peut être exploité pour induire l'œstrus chez les femelles. La desloréline peut être utilisée pour retarder la puberté, induire l'œstrus ou induire l'anoestrus (Fontbonne et Romagnoli, 2024).

Son avantage réside dans le fait de pouvoir retirer l'implant si on souhaite stopper l'effet de la desloréline et donc permettre le retour des chaleurs.

Néanmoins il présente certains inconvénients : la sécrétion continue de LH qui succède à l'implantation peut provoquer des chaleurs persistantes. Ces dernières favorisent dans de rares cas le développement de pyomètre et/ou de fibroadénomatose (Roos-Pichenot, 2023). Son utilisation doit être évitée :

- sur les chattes en phase de dioestrus,
- sur les chattes dont la progestéronémie n'est pas basale,
- lors de pathologie génitale (tumeur ovarienne, kyste ovarien, tumeur utérine).

c. Mélatonine

Pour rappel : la mélatonine est une hormone synthétisée par la glande pinéale. Sa concentration s'accroît en l'absence de lumière. Elle a une action inhibitrice sur la fonction de reproduction de la chatte (Schäfer-Somi, 2017). Ainsi pendant la période hivernale, la diminution des heures d'ensoleillement favorise la sécrétion de mélatonine qui inhibe les chaleurs.

La mélatonine a fait l'objet de plusieurs études il y a quelques années à la suite d'un engouement des chercheurs pour cette molécule (Fontbonne et Romagnoli, 2024). Toutefois la mélatonine reste peu utilisée aujourd'hui malgré des études prometteuses, Faya *et al.* (2011) entre autres.

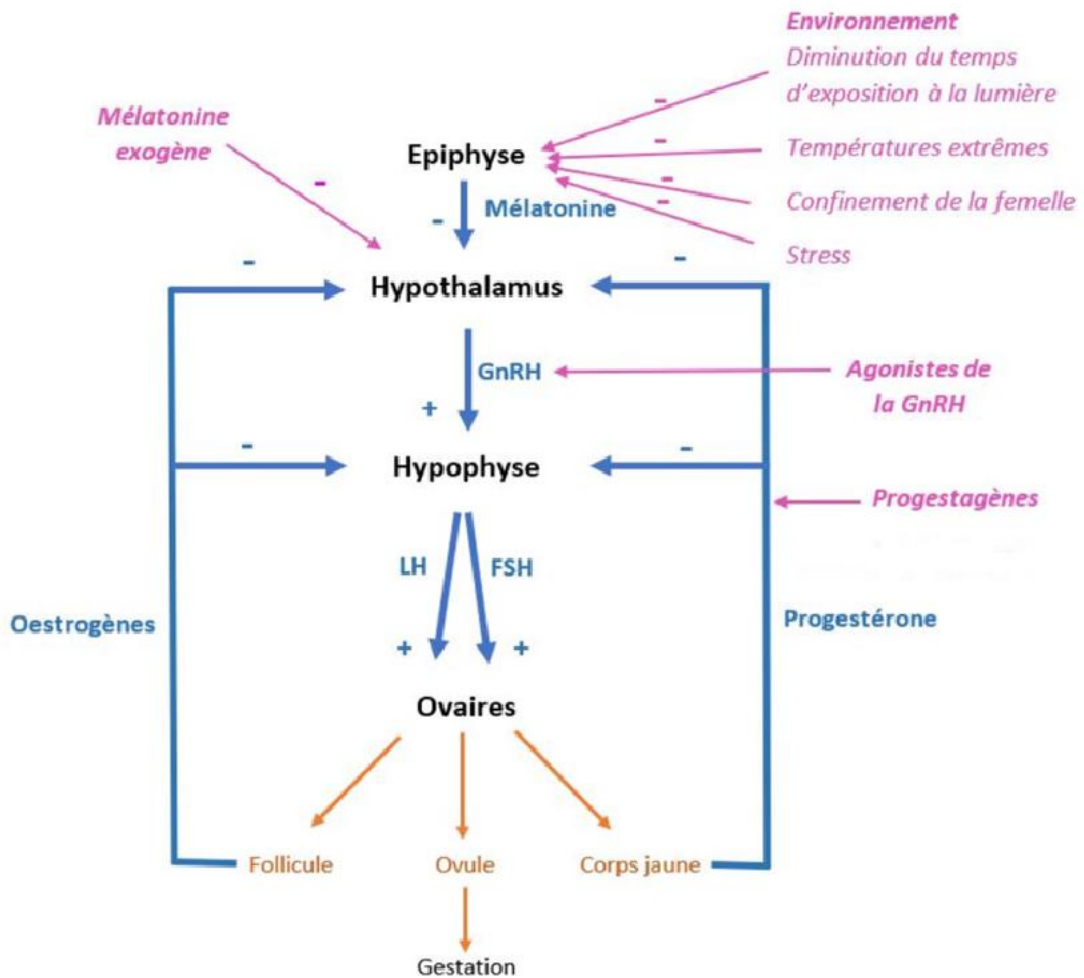
La mélatonine est disponible sous deux formes : en comprimé par voie orale et en implant sous cutané.

Forme orale : c'est la forme dont on connaît le moins de choses. Selon Faya *et al.* (2011) et Graham *et al.* (2004) l'administration se ferait 2 à 3 heures avant le coucher du soleil. La posologie reste floue car des doses comprises entre 4 mg/chat/jour à 30 mg/chat/jour sont retrouvées dans la littérature. De même le moment d'administration par rapport au cycle de la chatte n'est pas clair. Certains auteurs recommandent de commencer la supplémentation durant l'interoestrus alors que d'autres (Fontbonne et Romagnoli, 2024) préconisent de commencer dans les quelques jours qui suivent la fin de l'œstrus afin de contrer la croissance folliculaire qui s'ensuit. Il a également été mis en évidence que l'efficacité de la mélatonine par voie orale était femelle dépendante. Les résultats des études menées jusqu'à présent laissent penser que la mélatonine par voie orale serait un bon traitement contraceptif sur le court terme. Les administrations répétées pourraient altérer cette efficacité.

Il est à noter que l'efficacité de ce traitement semble limitée par l'observance. En effet donner un comprimé tous les jours à un moment précis de la journée (2 heures avant l'obscurité) au domicile semble être un paramètre plus que limitant.

Implant sous cutané : cette présentation est davantage documentée. La durée d'anœstrus induit serait de 1 à 3 mois pour les femelles implantées en interoestrus (Romagnoli et Ferre-Dolcet, 2022). De même lorsque les chattes sont implantées en début d'interoestrus les manifestations de l'œstrus rebond sont absentes. Aucun effet secondaire n'a été observé ce jour. Par ailleurs on ne sait pas encore si l'implantation répétée sur un même animal altère ou non son efficacité (Fontbonne et Romagnoli, 2024).

Figure 46 : Schéma récapitulatif des différents moyens de contraception non chirurgicaux chez la chatte (Prevost, 2018)



A RETENIR

- L'utilisation des progestagènes se fait selon des conditions bien précises afin de limiter au maximum leurs nombreux effets secondaires.
- L'implant de desloréline ne possède pas d'AMM chez la chatte.
- L'utilisation hors cadre de l'implant de desloréline peut entraîner le développement de pyomètre et de fibroadénomatose chez la chatte.
- La mélatonine n'a pas montré d'effets indésirables à ce jour mais son efficacité n'est pas assurée : elle est variable entre les individus.

3. Induction des chaleurs

L'induction des chaleurs et l'induction de l'ovulation sont des techniques reposant sur la luminothérapie ou sur des thérapies hormonales (Levy, 2020). L'induction de l'œstrus peut être utilisée sur des chattes en anœstrus primaire et l'induction de l'ovulation sur des chattes en anœstrus secondaire. Tout traitement hormonal se fait selon des conditions préalables bien précises.

A. Induction de l'œstrus

a. Conditions préliminaires

Certains pré requis sont nécessaires avant d'induire des chaleurs (Levy, 2020) :

- la croissance de la chatte doit être terminée,
- un bon état général est indispensable,
- les maladies de l'appareil génital doivent être exclues (HGK, kyste ovarien, pyomètre, fibroadénomatose etc.),
- la chatte doit être en interœstrus ou en anœstrus saisonnier.

L'environnement et les conditions de vie doivent également être propices au bien-être et à l'obtention d'un cycle œstral régulier. Une alimentation équilibrée, une température ambiante, et un éclairage suffisant (une luminosité de 300 à 400 lux pendant 12 à 14 heures maximum par jour) sont nécessaires pour induire l'œstrus chez la chatte.

b. Stimulation par l'eCG et la FSH

L'*equine chorionic gonadotropin* (eCG) est une hormone qui stimule la folliculogénèse chez la chatte. Cette dernière y est très sensible puisqu'on observe une nette augmentation des récepteurs ovariens à la LH après une unique injection d'eCG (Levy, 2020).

La FSH porcine purifiée permet d'induire l'œstrus d'une manière se rapprochant plus de la stimulation endogène naturelle (Levy, 2020).

Le tableau 11 de la page 109 résume le protocole, les avantages et les inconvénients de l'utilisation de l'eCG et de la FSH porcine.

c. Stimulation par la GnRH

La desloréline est un analogue de la GnRH à libération continue commercialisée sous le nom de Suprëlorin® et sous la forme d'un implant sous cutané (Roos-Pichenot, 2023). Le tableau 11 de la page ci-dessous donne davantage d'informations concernant les implants de desloréline en tant qu'inducteurs de chaleurs.

B. Induction de l'ovulation

Pour rappel, la chatte est une espèce dont l'ovulation est (principalement) induite. Lors du coït les spicules péniers du mâle viennent stimuler les mécanorécepteurs vaginaux et induisent ainsi une augmentation de la concentration de LH afin de provoquer un pic de LH responsable de l'ovulation.

L'induction de l'ovulation peut se faire de façon mécanique à l'aide d'un écouvillon. Dans une expérience menée au CERCA de l'EnvA (Boyeaux, 2011) le but était d'induire mécaniquement une ovulation à l'aide d'une cytobrosse. Cette dernière était introduite dans le vagin de chaque chatte (effectif de 11 chattes) à raison de 3 à 6 fois à 30 minutes d'intervalle. Au final 8 chattes sur 11 ont ovulé ce qui donne un taux d'ovulation de 72,7% par induction mécanique.

L'induction de l'ovulation peut également se faire à l'aide d'hCG ou de GnRH. Le tableau 12 ci-dessus résume les protocoles utilisés, les avantages et les inconvénients pour chacune de ces techniques.

Tableau 11 : Récapitulatif des protocoles, avantages et inconvénients des différents moyens d'induction de l'œstrus (Levy, 2020)

	Induction de l'œstrus (en anœstrus ou inter œstrus)			Références
Protocole	eCG	FSH porcine	Suprelorin® 4,7 mg	
Avantages	Injection de 100 UI en IM	J0 : 2 mg/chatte puis 1 mg/chatte jusqu'au 1 ^{er} jour de l'œstrus (4 à 5 jours en général)	Pose d'implants en SC	
Inconvénients	Induction œstrus > 95% des chattes (2) 1 seule injection Faible cout	Induction se rapprochent d'une stimulation endogène naturelle	Induction œstrus 3 à 7 jours post implantation (1)	(1) (Goericke-Pesch, 2017) (2) (Howard <i>et al.</i> , 1997)
Protocole	Fertilité limitée <50% des chattes Question éthique Développement de kystes folliculaires + follicules anovulatoires	Couts élevés Répétitions des injections Faible accessibilité de la forme purifiée (3)	Nécessité de retrait implant en fin d'œstrus (4) Fréquence élevée de chattes avec chaleurs silencieuses	(3) (Kutzler, 2007) (4) (Zambelli <i>et al.</i> , 2015)

Tableau 12 : Récapitulatif des protocoles, avantages et inconvénients des différents moyens d'induction de l'ovulation (Levy, 2020)

Induction de l'ovulation (entre le 3 ^e et le 5 ^e jour de l'œstrus ou 80h post eCG)				Références
Protocole	Stimulation mécanique	hCG	GnRH injectable	
Avantages	3 à 6 stimulations mécaniques vaginales à l'écouvillon pendant 5 à 10 secondes toutes les 30 minutes (1)	100 UI (Chorulon 1500) 80h après l'eCG par exemple.	25 µg/injection 2 fois à 12-24h d'intervalle.	(1) (Boyeaux, 2011)
Inconvénients	Ovulation dans 72% des cas (1)	Ovulation dans >90 % des cas	Limite l'hyperstimulation ovarienne	
Protocole	Stress lors des stimulations à l'écouvillon Contention de qualité peut prévenir l'agression de la chatte contre le manipulateur Réalisable que sur nombre limité de chattes	Réduction de la fertilité à cause de l'hyperstimulation oestrogénique		

4. Avortements de convenance

Les avortements de convenance chez la chatte sont rares en raison de la stérilisation chirurgicale quasi systématique chez la femelle. Lorsque l'avortement est souhaité il est le plus souvent demandé lorsque le propriétaire se rend compte que sa chatte est gestante et cela correspond très souvent à la fin de la gestation (distension de l'abdomen, développement des mamelles).

Face à cette situation les propriétaires optent soit pour l'ovariohystérectomie afin de supprimer tout risque ultérieur de gestation, soit pour l'avortement médicalisé.

L'avortement médicalisé peut être pratiqué à l'aide de différentes classes de médicaments qui sont exposées ci-dessous.

A. Avortements provoqués à l'aide d'œstrogènes

Ils ne sont plus utilisés de nos jours.

B. Avortements provoqués à l'aide de prostaglandines PGF2α

L'utilisation des PGF2α se fait hors AMM et est très rarement employée en France.

Pour rappel : la progestérone permet le maintien de la gestation.

Mode d'action : Les PGF2α ont une action **lutéolytique** et induisent aussi des contractions utérines qui vont faciliter l'expulsion des fœtus (Sandra Goericke-Pesch, 2022b). Plusieurs protocoles existent en fonction de la molécule utilisée (dinoprost, cloprosténol, misoprostol) De manière générale il est conseillé de commencer avec une faible dose et d'augmenter progressivement à la dose maximale, ceci afin d'éviter les effets secondaires propres aux PGF2α (Verstegen *et al.*, 2008a).

Protocole avec le dinoprost : injection sous cutanée de 20 à 50 µg/kg toutes les 12 heures pendant 5 à 10 jours jusqu'à l'expulsion de tous les fœtus (Jochle, 2016).

Avantages : le traitement est sûr et adapté pour les femelles en fin de gestation.

Inconvénients : Les PGF2α provoquent des **contractions des muscles lisses** de tous les organes réceptifs. A la dose de 0,1 à 2 mg/kg ils provoquent une salivation excessive, des vocalisations, une agitation, du ténesme, des diarrhées, une incontinence urinaire, une mydriase, et des dorsalgies. Les effets secondaires commencent 30 minutes après l'administration et durent une heure environ (Verstegen *et al.*, 2008a).

Le corps jaune de la chatte est **réfractaire** aux molécules lutéolytiques **avant le 28^{ème} jour** de gestation. L'utilisation des PGF2 α doit donc se faire après cette date (Sandra Goericke-Pesch, 2022b).

Contre-indications : affections respiratoires (Sandra Goericke-Pesch, 2022b).

C. Avortements provoqués à l'aide d'aglépristone

Il s'agit de la **méthode de référence** en Europe. Elle ne dispose pas d'AMM (Gogny et Fieni, 2008a).

A ce jour, l'aglépristone est la molécule qui présente la meilleure balance risque-bénéfice et un coût modéré compte tenu de la petite taille des chats. Elle est utilisée pour les chattes que les propriétaires souhaitent voir se reproduire par la suite (Gogny et Fieni, 2008a) contrairement aux techniques chirurgicales qui sont préconisées pour les chattes destinées à ne plus se reproduire.

Mode d'action : l'aglépristone (Alizine®) est une molécule qui se lie aux récepteurs de la progestérone avec une affinité 9 fois plus forte que la progestérone (Pesch, 2017). Elle bloque donc les effets de la progestérone sur les tissus exprimant ses récepteurs. Elle entraîne par conséquent des contractions utérines et une dilatation du col utérin (Sandra Goericke-Pesch, 2022b).

Intérêts : son efficacité est variable en fonction du stade de la gestation.

Utilisée à la dose de 10mg/kg par voie sous cutanée au 5^{ème}- 6^{ème} jour post accouplement elle provoque un avortement dans 100% des cas (Goericke-Pesch *et al.*, 2010).

Si elle est utilisée à la même dose au 25^{ème}-26^{ème} jour post accouplement alors son efficacité baisse à 88% environ (Fieni *et al.*, 2006) comparé à 95% d'efficacité chez la chienne.

Son efficacité est de l'ordre de 67% pour un avortement réalisé au 45^{ème} – 46^{ème} jour post accouplement (Georgiev *et al.*, 2010).

L'aglépristone reste néanmoins le traitement le plus sûr et le plus efficace pour les avortements réalisés en milieu de gestation. Aucun effet secondaire n'a été rapporté. La fertilité ne semble pas non plus être affectée (Gogny et Fieni, 2008a).

Protocole : 2 injections SC à la dose de 15 mg/kg à 24 heures d'intervalle. La dose d'utilisation de l'aglépristone n'est pas clairement établie. Pour certains auteurs la dose doit être supérieure à celle utilisée pour la chienne (10mg/kg) donc 15 mg/kg, alors que pour d'autres la dose chez la chatte est la même que chez la chienne (Gogny et Fieni, 2008b).

Recommandations : effectuer une échographie 6 à 7 jours après l'administration d'aglépristone afin de vérifier que l'avortement est total. En cas d'avortement incomplet, une autre injection doit être administrée avec un contrôle échographique 4 à 7 jours après (Gogny et Fieni, 2008a).

Inconvénients : retour en chaleur parfois rapide (8 à 10 jours après l'avortement), échec possible au cours de la seconde moitié de la gestation (Gogny et Fieni, 2008a).

D. Avortements provoqués à l'aide d'anti-prolactine

La cabergoline est un agoniste dopaminergique qui agit comme un antagoniste de la prolactine. Elle **inhibe l'action lutéotrope** de la prolactine et provoque ainsi la lutéolyse du corps jaune (Sandra Goericke-Pesch, 2022b). Son efficacité exacte n'est pas prouvée en raison du relais placentaire dans la production de progestérone. Les anti prolactinémiant sont utilisées en association avec l'aglépristone ou les prostaglandines en cas d'échec d'avortement.

A RETENIR

- L'utilisation des œstrogènes n'est plus recommandée de nos jours.
- L'aglépristone est la méthode abortive de référence pour les femelles en milieu de gestation.
- L'efficacité de l'aglépristone en deuxième moitié de gestation est moindre.
- L'avortement par le PGF2 α est une technique utilisable en fin de gestation.

CHAPITRE 9 : PATHOLOGIE GYNECOLOGIQUE

1. Pathologie des ovaires

A. Tumeurs ovariennes

Les tumeurs ovariennes chez la chatte sont **rare**s et ne sont pas encore bien documentées. En effet elles ne représentent 0,4% des tumeurs de la femelle (Buff, 2006). La faible incidence de ces tumeurs est probablement liée au fait que la plupart des chattes domestiques sont stérilisées. Les signes cliniques sont souvent frustrés et tardifs rendant le diagnostic des tumeurs ovariennes plus délicat (Johnson, 2022b).

Elles sont classées en trois groupes :

- tumeurs des cellules épithéliales,
- tumeurs du stroma,
- tumeurs des cellules germinales.

a. Tumeurs des cellules épithéliales

- *Adénomes et Cystadénomes* :

Ce sont des tumeurs **rare**s, **bénignes**, bilatérales, d'aspect nodulaire et kystique. Elles touchent principalement les chattes âgées de plus de 10 ans (Johnson, 2022b).

- *Adénocarcinomes*

Ce sont des tumeurs **malines** (Johnson, 2022b).

Incidence : faible (Johnson, 2022b).

Signes cliniques : ascite (car la tumeur gêne le retour des vois lymphatiques), alopecie, masse abdominale (Norris *et al.*, 1969).

Diagnostic : échographique avec analyse histologique après ovariohystérectomie.

Pouvoir métastatique : dans l'ensemble de la cavité abdominale et poumons (Norris *et al.*, 1969).

b. Tumeurs du stroma

Ce sont les tumeurs ovariennes les plus représentées (Johnson, 2022b). Elles comptent les tumeurs de la granulosa et des cellules interstitielles (ces dernières, beaucoup plus rares, ne seront pas détaillées).

- *Tumeurs de la granulosa*

Elles constituent le **principal type de tumeurs ovariennes** observées chez la chatte (Buff, 2006) Elles ont souvent un aspect lobulé (figure 47). Elles sont malines dans 1/3 des cas (Johnson, 2022b).

Prévalence : elles sont habituellement décrites chez les chattes de 3 à 16 ans (Buff, 2006).

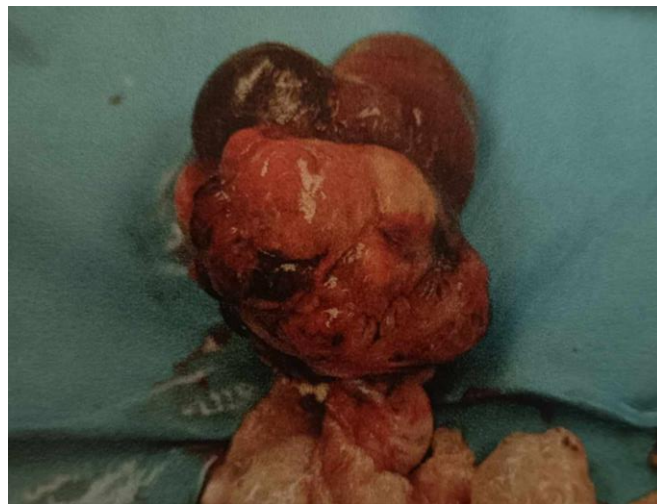Signes cliniques : ces tumeurs, parfois sécrétantes (œstrogènes et/ou progestérone) sont le plus souvent associées à un tableau caractéristique d'une imprégnation oestrogénique anormale : œstrus persistant, cycles irréguliers, écoulements vulvaires. On retrouve aussi une alopecie, une masse à la palpation abdominale, de l'ascite. Elles peuvent également être responsables d'infertilité (Johnson, 2022b).

Pouvoir métastatique : métastases dans l'utérus, les reins, les poumons, la rate et les nœuds lymphatiques (Johnson, 2022b).

Diagnostic : analyse histologique après ovariohystérectomie.

Près de 50% des chattes ayant une tumeur de la granulosa développent une hyperplasie glandulo kystique de l'endomètre ou un pyomètre (Buff, 2006).

Figure 47 : Tumeur ovarienne des cellules de la granulosa chez une chatte de 14 ans (Johnson, 2022b)



c. Tumeurs des cellules germinales

- *Dysgerminomes*

Il s'agit de tumeurs non différenciées. Elles sont histologiquement comparables aux seminomes testiculaires chez le chat (Johnson, 2022b).

Prévalence : elles sont diagnostiquées après l'âge de 6 ans (Buff, 2006).

Signes cliniques : distension abdominale, ascite et signes cliniques aspécifiques (dysorexie, apathie) (Buff, 2006).

Diagnostic : analyse histologique après ovariohystérectomie.

Pouvoir métastatique : elles peuvent être infiltrantes (ovaires, corne utérine) (Lamm *et al.*, 2020) d'où l'importance de réaliser une ovariohystérectomie.

- *Tératomes*

Ces tumeurs dérivent de cellules ectodermiques, endodermiques et mésenchymateuses. Elles sont caractérisées par le développement de tissus anarchiques sur les ovaires (poils, dents, muscles, cartilage, tissu nerveux etc.) (Johnson, 2022b).

Elles sont le plus souvent bénignes même si certaines métastasent dans la cavité abdominale (Johnson, 2022b).

Prévalence : jeunes femelles (Johnson, 2022b).

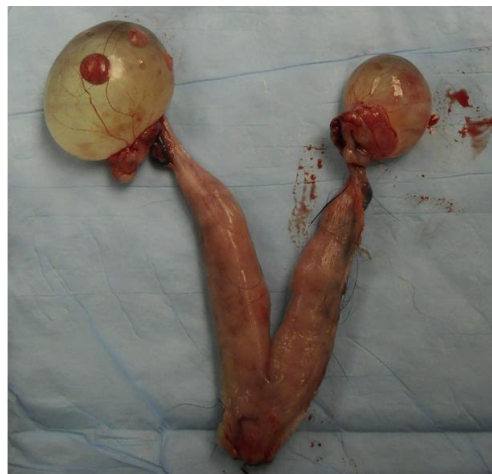Diagnostic : analyse histologique après ovariohystérectomie.

- Les tumeurs ovariennes sont rares chez la chatte. Les plus représentées restent les tumeurs de la granulosa.
- Les signes cliniques associés aux tumeurs ovariennes sont souvent une distension abdominale et de l'ascite.
- Leur pouvoir métastatique est important.

B. Kystes ovariens

Les kystes ovariens sont des structures remplies de liquide (figure 48) de toute taille présentes dans le tissu ovarien en dehors du pro œstrus et de l'œstrus (Arlt et Haimerl, 2016). Une partie de ces kystes sont fonctionnels hormonalement et produisent de fortes concentrations d'œstrogènes chez la chatte (Johnson, 2022b). Ils ne sont pas à confondre avec les kystes folliculaires qui sont des structures cavitaires contenant un liquide clair et aqueux dérivant de follicules n'ayant pas ovulé (Arlt et Haimerl, 2016).

Figure 48 : Image de kystes ovariens bilatéraux sur une femelle infertile (Johnson, 2018)



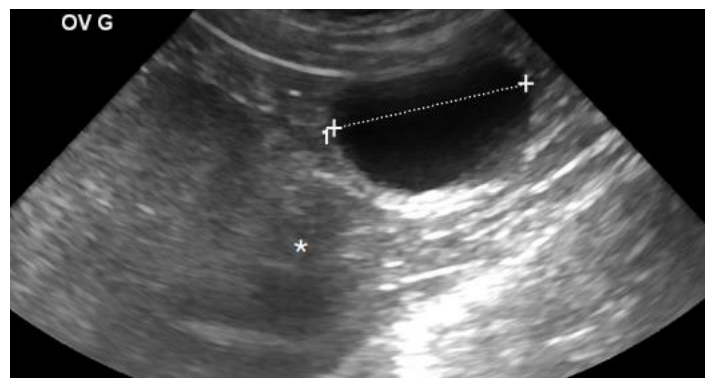
Signes cliniques : ils sont ceux d'une chatte qui est en **chaleur permanente**. Les kystes ovariens sont souvent synonymes d'**infertilité**. La chatte est en chaleur mais elle n'ovule pas et par conséquent ne tombe pas gestante. Le risque de développer un pyomètre est important (Johnson, 2022b).

Diagnostic :

- par **échographie abdominale** avec la femelle placée en décubitus latéral. L'ovaire se situe au pôle caudal du rein. Les kystes apparaissent sous la forme d'une cavité liquidienne anéchogène (figure 48). Les follicules pré ovulatoires mesurent 1 à 2 mm alors que les kystes mesurent généralement plus de 5 mm de diamètre (Johnson, 2022b).
- Par **frottis vaginal** : observation de plus de 90% de cellules épithéliales kératinisées pendant au moins 4 semaines d'affilées. Les cellules du frottis peuvent aussi se révéler non kératinisées car lors de l'ovulation de l'ovaire fonctionnel la progestérone sécrétée inhibe les manifestations de l'œstrus (Johnson, 2022b).

Traitements : ils visent à lutéiniser le kyste par l'administration de 500 UI de hCG par voie intramusculaire (IM) ou 25 µg de GnRH (IM). La réussite du traitement se traduit par une élévation directe de la progestéronémie, une diminution de kératinisation des cellules épithéliales sur le frottis vaginal et la résorption du kyste à l'échographie (Johnson, 2022b). Il est aussi possible de réaliser une hémiovariectomie en cas de kyste unilatéral.

Figure 49 : Visualisation d'un kyste ovarien à l'échographie (Fontbonne, 2022b)



- Les kystes folliculaires ovariens miment des chaleurs permanentes en raison de leur forte sécrétion d'œstrogènes.
- Ils sont une cause non négligeable d'infertilité chez la chatte.

2. Pathologie de l'utérus

La pathologie utérine regroupe les néoplasies, les métrites post partum, les hydromètres/mucomètres, le complexe pyomètre/hyperplasie glandulokystique de l'endomètre (complexe pyomètre-HGK) et les anomalies de développement. En raison de leur très faible incidence (0,09%) (Brookshire *et al.*, 2017) les anomalies congénitales ne seront pas abordées ici.

A. Tumeurs utérines

Ce sont des tumeurs **peu fréquemment rencontrées** : elles représentent environ 0,3% des tumeurs félines (Miller *et al.*, 2003) et moins de 2% de l'organe reproducteur femelle. Cette faible incidence est expliquée par la stérilisation de la plupart des chattes domestiques (Barstow, 2022).

La majorité des tumeurs utérines sont des **adénocarcinomes**. On peut aussi retrouver des léiomyomes, léiomyosarcomes, lymphomes et d'autres carcinomes (Miller *et al.*, 2003).

Prévalence : l'âge moyen est de 9 ans. Absence de prédilection de race (Barstow, 2022).

Symptômes : ils ne sont pas simples à détecter temps que la taille de la tumeur reste petite. Lorsque la tumeur grossit, la femelle présente les symptômes suivants (Barstow, 2022) :

- Infertilité,
- pertes vulvaires hémorragiques ou purulentes,
- distension abdominale,
- vomissements,
- constipation,
- dysurie,
- anorexie,
- amaigrissement.

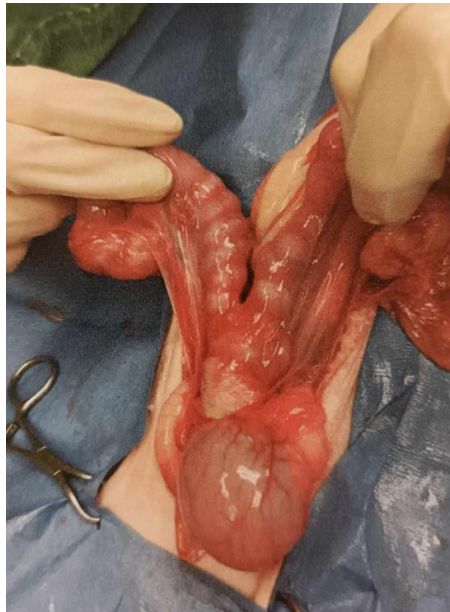Un pyomètre peut se développer secondairement (figure 50).

Diagnostic : par palpation abdominale, radiographie, échographie, laparotomie exploratrice. Il doit être confirmé par histologie (Barstow, 2022).

Traitement : ovariectomie (Barstow, 2022).

Pronostic : réservé dans le cas d'adénocarcinomes en raison de son pouvoir métastatique (Miller *et al.*, 2003).

Figure 50 : Utérus d'une chatte âgée de 11 ans présentant de multiples fibrosarcomes confirmés par l'histopathologie. Présence d'un pyomètre associé (Barstow, 2022)



B. Métrites post partum

Cf. partie troubles du post partum chapitre 7 page 96.

C. Hydromètre/mucomètre

L'hydromètre (figure 51) et le mucomètre (figure 52) sont des **affections occasionnelles** qui sont caractérisées par l'accumulation de sécrétions stériles séreuses (hydromètre) ou muqueuses (mucomètre) dans la lumière de l'utérus. Il en résulte une hypertrophie segmentaire ou généralisée de l'utérus. Se référer à la thèse de Charlotte Marly (Marly, 2010) pour plus de détails.

Les polypes utérins peuvent être à l'origine de l'hydromètre et du mucomètre en causant une imperforation du col utérin (Verstegen *et al.*, 2008a).

Signes cliniques : le plus souvent asymptomatiques parfois apparition de signes cliniques en lien avec la compression des organes abdominaux (Barstow, 2022).

Diagnostic : par échographie (Langlade, 2024). Il est à noter qu'en absence de répercussion sur l'état général il n'est pas possible de diagnostiquer sur critères échographiques un mucomètre d'un pyomètre.

Traitement : l'ovariohystérectomie reste le traitement de choix (Barstow, 2022). Il est possible d'utiliser des anti-progestérone (hors AMM) sur une chatte reproductrice.

Figure 51 : Hydromètre chez une chatte (Langlade, 2024)

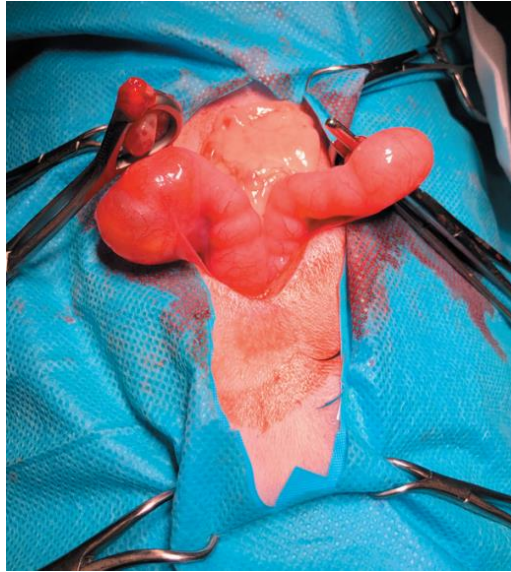
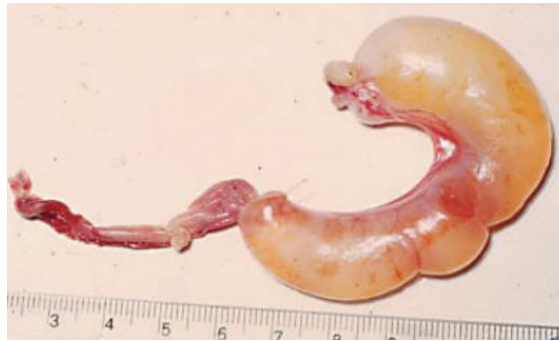

Figure 52 : Mucomètre unilatéral chez une chatte (Fontbonne, 2022c)



D. Complexe pyomètre/hyperplasie glandulokystique (complexe pyomètre HGK)

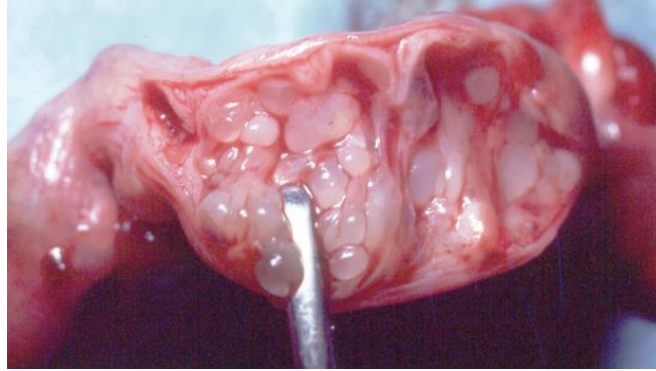
L'association entre le pyomètre et l'hyperplasie glandulokystique (HGK) décrite initialement est en partie remise en question aujourd'hui étant donné que ces deux affections peuvent survenir de manière indépendante (Santana et Santos, 2021). En effet on peut avoir une HGK sans pyomètre (voir paragraphe explicatif page 78).

Pour la suite nous continuerons à parler du complexe pyomètre-HGK pour une meilleure compréhension de la pathologie.

Définition : le pyomètre est une affection survenant dans les 4 semaines suivant l'œstrus chez la chatte et est caractérisé par une accumulation de pus dans la lumière utérine (Barstow, 2022).

Le complexe pyomètre-HGK correspond à une hyperplasie de l'endomètre utérin avec une dilatation kystique des glandes endométriales associée à une inflammation utérine et un contenu purulent dans les cornes (figure 53) (Barstow, 2022).

Figure 53 : Hyperplasie glandulokystique de l'endomètre utérin (Fontbonne, 2022c)



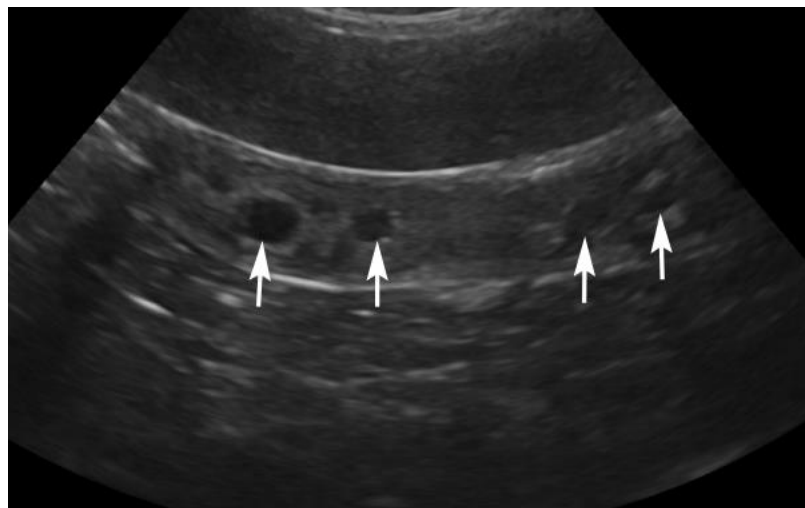
Incidence : le complexe pyomètre-HGK semblerait atteindre davantage les femelles vivant en colonie (Perez *et al.*, 1999) en raison de l'augmentation des ovulations spontanées (cf paragraphe sur les ovulations spontanées chapitre 5 page 51). En effet le risque de pyomètre peut également être accru chez les reines qui ovulent spontanément en raison de la stimulation répétée de l'endomètre par la sécrétion de progestérone (Fontbonne, 2022c).

Etiopathogénie : deux facteurs sont reconnus comme impliqués dans sa survenue : une composante **hormonale** et une prolifération **bactérienne** (Bonte, 2023).

- Composante hormonale :

L'endomètre subit des expositions répétées aux œstrogènes pendant l'œstrus puis à la progestérone pendant la phase lutéale. Ces répétitions au cours du temps conduisent à une hyperplasie glandulokystique de l'endomètre utérin (figure 54) (Barstow, 2022).

Figure 54 : Image échographique d'une HGK (Fontbonne, 2022c)



Les flèches montrent les kystes endométriaux.

La progestérone sécrétée par le corps jaune favorise le développement des glandes endométriales et leur sécrétion de mucus. Elle diminue également la motricité de l'utérus, ferme le col utérin et provoque une immunodépression locale (Hollinshead et Krekeler, 2016).

Les œstrogènes potentialisent l'action de la progestérone sur l'utérus.

Composante bactérienne : ces modifications vont être favorables à la remontée de la flore bactérienne vaginale à travers le col de l'utérus (Nair *et al.*, 2021). Les sécrétions utérines créent avec la flore bactérienne vaginale un milieu de culture favorable au développement bactérien. *Escherichia coli* (Agudelo, 2005) et *Streptococcus beta hémolytique* sont les bactéries les plus souvent isolées.

Prévalence : le pyomètre affecte essentiellement les chattes non stérilisées âgées de 4 à 7 ans (Bonte, 2023). Il est surreprésenté chez les **femelles entières** traitées par des progestatifs de synthèse pour prévenir l'arrivée des chaleurs. Il peut aussi apparaître chez des chattes stérilisées ou entières qui reçoivent des progestatifs pour des raisons dermatologiques. Les ovulations spontanées sont un facteur négatif sur l'apparition du pyomètre (Keskin *et al.*, 2009).

Diagnostic :

- *Epidémiologique* :

Il touche les femelles entières d'âge moyen (4 à 7 ans) ayant eu leurs chaleurs dans les 4 semaines précédentes. Les femelles infertiles y sont également prédisposées. Les chattes Sphynx et Orientales semblent être surreprésentées en raison des ovulations spontanées plus nombreuses dans ces espèces (Barstow, 2022).

Une autre étude (Hagman *et al.*, 2014) s'est également intéressée à l'incidence et la probabilité de développer un pyomètre en fonction de l'âge et de la race des femelles. Ils en concluent que les chattes ayant développées un pyomètre ont été diagnostiquées à un âge médian de 4 ans et que les Sphynx étaient de loin la race la plus représentée.

- *Anamnèse* :

Antécédents de traitements aux progestatifs pour prévenir l'arrivée des chaleurs ou pour des troubles dermatologiques (Barstow, 2022).

- *Clinique* :

Symptômes généraux non spécifiques (Barstow, 2022) :

- anorexie,
- hypothermie,
- léthargie,
- vomissements,
- amaigrissement.

Les chattes présentent rarement de la polyuro-polydypsie ou très tardivement dans l'évolution du pyomètre (Barstow, 2022).

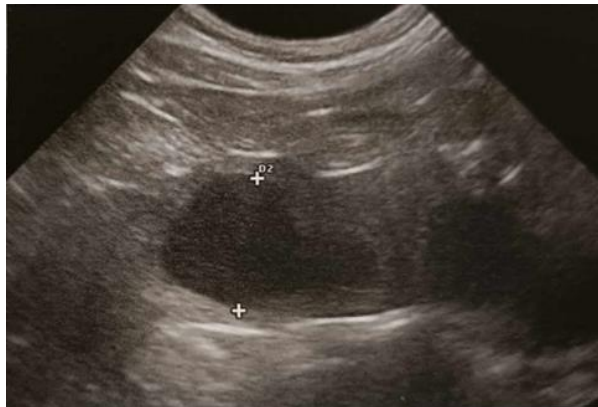Signes cliniques locaux : les écoulements vulvaires mucopurulents ou hémorragiques lors de pyomètre à col ouvert sont difficilement détectables car la chatte se lèche la zone périnéale lorsqu'il y a des écoulements (Hollinshead et Krekeler, 2016).

Examens complémentaires :

- *Echographie :*

C'est l'**examen de choix** pour diagnostiquer un pyomètre. Elle permet de mettre en évidence une augmentation de la lumière utérine remplie de liquide. En coupe transversale, on observe une zone centrale anéchogène (pus), entourée par une paroi échogène (paroi de la corne utérine), le tout situé entre la vessie et le colon (figure 55) (Barstow, 2022).

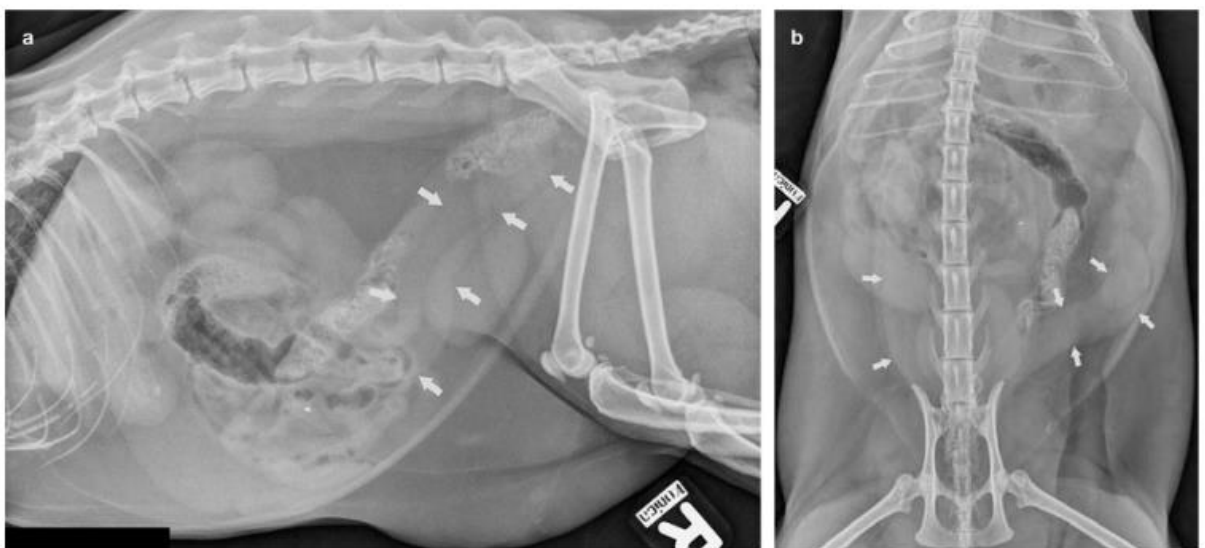
Figure 55 : Image échographique d'un pyomètre chez une chatte (Johnson et Kutzler, 2022)



- *Radiographie*

On observe un utérus (non observable en temps normal) qui est distendu et qui peut entraîner un déplacement de l'intestin grêle (figure 56). Il n'est pas possible de différencier le pyomètre du mucomètre/hydromètre (Hollinshead et Krekeler, 2016).

Figure 56 : Images radiographiques (vue latérale et dorso-ventrale) d'une chatte avec un pyomètre (Hollinshead et Krekeler, 2016)



Les flèches blanches mettent en évidence l'utérus.

- *Hématologie, biochimie et endocrinologie :*

Se référer au tableau 13 ci-dessous

Tableau 13 : Signes cliniques, biologiques et imagerie rencontrés dans le pyomètre de la chatte

		Comments
Clinical presentation		
Signalment	Middle-aged to older queens (>5–7 years of age)	Also young cats, those receiving exogenous hormone treatment and/or with a breed predisposition
Clinical signs	Vulvar discharge, depression, lethargy, pyrexia, inappetence, hyporexia/anorexia, vomiting	Often clinical signs are very mild or absent; clinical signs are generally non-specific
Laboratory findings		
Complete blood count	White blood cell count >35,000 cells/ μ l, neutrophilia with left shift \pm toxic change	Leukogram may be normal
Serum biochemistry	Hyperproteinaemia, hyperglobulinaemia	Often only mild or no changes
Progesterone concentration	>2 ng/ml	Can be <2 ng/ml in anoestrus or at end of luteal period (poorer treatment prognosis)
Diagnostic imaging		
Ultrasonography	Thick-walled distended tubular uterus filled with hypoechoic/hyperechoic fluid	Often cystic endometrial changes in the uterine wall; amount of intraluminal fluid depends on patency of cervix and time since ovulation
Radiography	Fluid-dense distended tubular uterus in the mid-abdomen	Consider other differentials such as pregnancy, mucometra, hemometra or hydrometra

- *Frottis vaginal :*

Augmentation marquée des globules rouges et blancs.

Traitement :

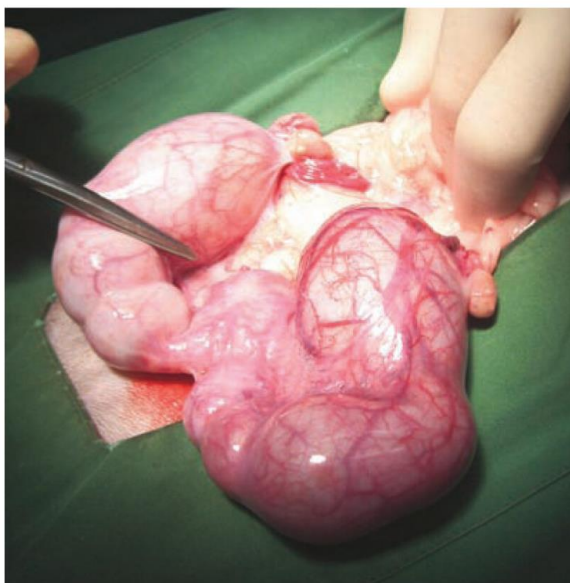
- **Chirurgical :**

L'ovariohystérectomie est le traitement de première intention : elle permet de supprimer la cause et de stériliser l'animal rendant ainsi impossible toute récurrence de pyomètre (figure 57) (Barstow, 2022).

Contre-indications : Animaux trop faibles pour supporter une anesthésie.

Une réanimation médicale avec antibiothérapie pré opératoire doit être mise en place avant toute intervention chirurgicale (Barstow, 2022).

Figure 57 : Pyomètre sur une chatte (Hollinshead et Krekeler, 2016)



- **Médical :**

Il est indiqué lorsque l'intervention chirurgicale est trop risquée ou pour des femelles destinées à la reproduction. Il repose sur l'administration **d'anti-progestérone** associée à une **antibiothérapie** à large spectre (Barstow, 2022). Pour d'autres auteurs l'antibiothérapie ne doit pas être associée systématiquement et ne doit être employée que si des signes de sepsis (leucocytose, dégradation de l'état général) sont présents (Bonte, 2023).

L'**aglépristone** est un anti-progestatif par compétition avec la progestérone, elle permet de supprimer son action et provoque ainsi l'ouverture du col et la reprise de la motricité utérine (Barstow, 2022).

□ Recommandations d'utilisation :

- animaux dont le pronostic vital n'est pas engagé (absence de métropéritonite),
- pyomètre à col ouvert ou fermé (effet utérotonique peu marqué),
- utilisation possible sur des cardiopathes.

Absence d'effets indésirables connus (Gogny et Fiéni, 2016).

□ Protocole :

Dans l'étude de Gogny et Fiéni (2016), quatre injections sous cutanée à la dose de 10 mg/kg à J1, J2, J7 et J14 ont permis de traiter le pyomètre dans 90% des cas (basé sur des faits cliniques, biologiques et d'imagerie).

D'autres protocoles utilisant une dose d'aglépristone plus élevée sont également employés : Injection d'aglépristone à la dose de 15 mg/kg en injection sous cutanée à J1, J2, J8 (+/- J15). L'utilisation d'une dose supérieure serait due à une biodisponibilité réduite chez la chatte comparé à la chienne (Hollinshead et Krekeler, 2016).

□ Pronostic du traitement médical :

Le taux de guérison avec l'aglépristone est très satisfaisant si bien que l'association aglépristone-cloprosténol est rarement utilisée.

Le retour des chaleurs se fait environ dans les 2 mois ou moins qui suivent le traitement. Lors d'ovulation non suivie d'une gestation des rechutes ont été observées sur des chattes qui ont développé un nouveau pyomètre (Gogny et Fiéni, 2016).

- Le pyomètre est moins fréquent chez la chatte que chez la chienne et ses répercussions sur l'état général sont moins marquées.
- Le diagnostic du pyomètre repose sur l'échographie et les examens sanguins.
- L'HGK est un facteur d'infertilité.
- L'OVH reste le traitement de choix de première intention.
- Le pyomètre peut également être traité médicalement, mais dans un cadre précis, sur des animaux ne pouvant supporter une anesthésie ou afin de préserver la fertilité des femelles affectées.
- Dose recommandée d'aglépristone chez la chatte : 15mg/kg à J1 J2 J8 et J15.

3. Pathologie du vagin

A. Vaginite

C'est une inflammation du vagin. La chatte est très rarement touchée par les vaginites (Johnson, 2022c). Son vagin très court (4 cm en moyenne) et sa conformation rendent l'apparition de vaginites moins probables. Les vaginites primaires sont celles où l'épithélium vaginal est la cible spécifique d'agents pathogènes (*Escherichia coli*, *Streptococcus canis* et *Staphylococcus spp.*). Elles se distinguent des vaginites secondaires pour lesquelles un facteur prédisposant est à l'origine de l'inflammation (Fontaine, 2008) :

- corps étranger vaginal,
- tumeur vaginale,
- pyomètre,
- infection du tractus urinaire.

Signes cliniques (Johnson, 2022c) :

- dermite péri vulvaire,
- pertes vulvaires mucopurulentes ou séro-hémorragiques,
- toilettage excessif de la vulve,
- pollakiurie.

Diagnostic : il passe par la réalisation d'un examen attentif de la vulve, d'un frottis vaginal, d'un examen bactériologique des écoulements vulvaires et d'une analyse urinaire (Johnson, 2022c).

Traitement (Johnson, 2022c) :

- traiter la cause sous-jacente,
- antibiothérapie adaptée à l'antibiogramme,
- rinçage et désinfection (bétadine solution 5%) de la voûte vaginale à l'aide d'un cathéter si les écoulements sont purulents. Attention de ne pas le faire trop souvent (pas plus de 1 fois par jour et de 3 à 5 fois par semaine) sous risque d'empirer la vaginite.

B. Prolapsus vaginal

C'est une affection rare qui peut survenir lors d'un toilettage excessif pendant l'œstrus ou en fin de gestation. Il peut être réduit manuellement ou chirurgicalement en fonction du degré d'extériorisation (Johnson, 2022c).

C. Tumeurs vaginales

Elles sont extrêmement rares (léiomyome vaginal, léiomyosarcome et adénocarcinome vulvaire ont déjà été rapportés) (Johnson, 2022c).

4. Pathologie des mamelles

Elles constituent la majorité des pathologies de l'organe génital femelle. Elles regroupent les **mammites**, les **tumeurs mammaires** et la **fibroadénomatose**.

A. Mammite aiguë post partum

Cf partie troubles du post partum chapitre 7 page 96.

B. Tumeurs mammaires

Les tumeurs mammaires chez la chatte sont **malignes** dans **80 à 96 %** des cas avec un **potentiel métastatique** élevé de **93%**. Les **carcinomes** sont les plus répandues (Gogny, 2023).

Cela en fait donc une des tumeurs mammaires la plus **agressive** dans l'espèce féline et sa prise en charge doit être rigoureuse et la plus rapide possible.

Incidence : les tumeurs mammaires sont principalement diagnostiquées chez des chattes de plus de 6 ans avec une moyenne d'âge de 10 à 11 ans (Todorova, 2006).

Tableau clinique :

- *Symptômes* :

La chatte est souvent présentée pour une ou des masses mammaires apparues plus ou moins longtemps mais ne présente pas de symptômes. L'altération de l'état général : anorexie, amaigrissement et parfois polypnée en raison des métastases pulmonaires (Gogny, 2023) ne surviennent qu'au stade tardif de la maladie. Lors d'une baisse du retour vasculaire une gêne, un

œdème et une modification de la température des membres pelviens peuvent être notés. Les mamelles peuvent aussi apparaître rouges et gonflés et un liquide brun jaunâtre peut s'en écouler (Gilson, 2007).

- Aspect clinique

Les tumeurs bénignes, très rares sont habituellement présentes sous la forme de (Gilson, 2007) :

- nodules de petite taille,
- nodule isolé,
- modérément circonscrit,
- consistance ferme.

Les tumeurs malignes (carcinomes) se présentent sous la forme de (Gilson, 2007) :

- multiples nodules (figure 58),
- nodules de grande taille,
- mal délimités,
- ulcérés (figure 59),
- nécrosés,
- gonflés.

Figure 58 : Multiples carcinomes mammaires sur la m mamelle caudale d'une chatte (Johnson et Kutzler, 2022)

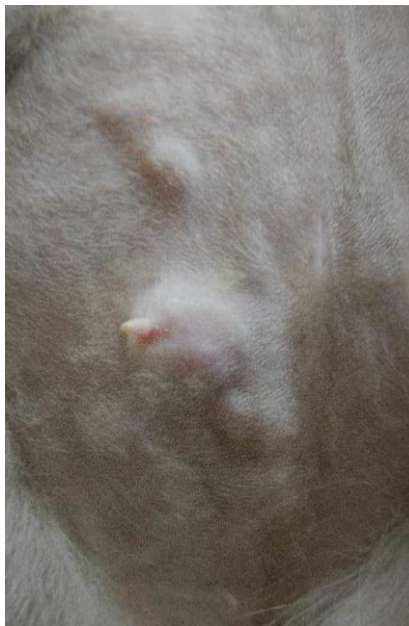
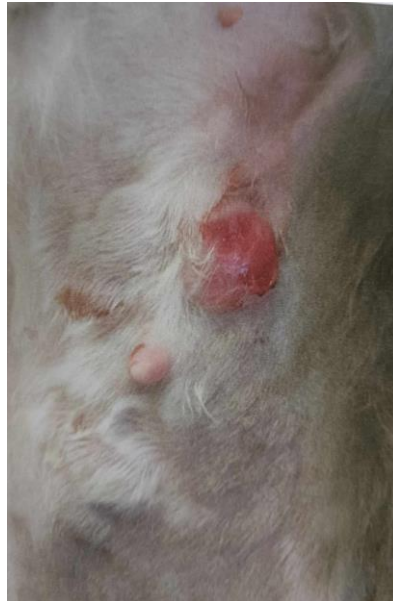
Figure 59 : Carcinome mammaire avec ulcération de la mamelle d'une chatte (Johnson et Kutzler, 2022)



Il reste néanmoins impossible de distinguer avec certitude les tumeurs malignes des tumeurs bénignes sur la seule base du tableau clinique. Plus d'une chatte sur deux présente une atteinte de plus d'une mamelle. Les mamelles plus touchées sont les inguinales et les axillaires (Johnston *et al.*, 2001).

Potentiel métastatique : le potentiel métastatique (capacité pour une tumeur de former des métastases) est de 93% chez la chatte. Les métastases sont principalement situées dans les **poumons** (83,6% des cas) mais aussi dans les **nœuds lymphatiques axillaires et inguinaux** et dans la glande mammaire controlatérale. La rate, le foie, les reins, les glandes surrénales, l'encéphale et les os sont plus rarement touchés (Gogny, 2023).

Conduite à tenir : toutes les tumeurs doivent être prises en charge comme si elles étaient malignes. Un bilan d'extension doit donc être réalisé pour toute tumeur découverte (Gogny, 2023).

- *Examen tomodensitométrique (scanner)*

Le scanner est l'examen de choix pour dépister les métastases thoraciques, les infiltrations des nœuds lymphatiques. Il est beaucoup plus sensible que la radiographie. Il permet ainsi d'identifier les animaux à un stade avancé de la maladie et d'orienter le traitement en conséquence. Son utilité réside également dans l'établissement d'un pronostic (Gogny, 2023).

- *Cytologie des nœuds lymphatiques*

Tout ganglion anormal doit faire l'objet d'une analyse cytologique par aspiration à l'aiguille fine. Elle peut mettre en évidence une infiltration métastatique passée inaperçue au scanner.

- *Prise en charge chirurgicale*

Elle doit être la plus rapide possible. La première étape est la résection totale de la chaîne mammaire atteinte sauf pour les carcinomes mammaires inflammatoires. Les nœuds lymphatiques inguinaux sont systématiquement retirés. Le curage complet de la zone axillaire n'est pas recommandé en l'absence de résultats cytologiques témoignant d'une infiltration. Si les deux chaînes mammaires sont atteintes l'exérèse de la deuxième est réalisée deux à six semaines après la première (Gogny, 2023).

- *Pronostic*

L'exérèse du tissu mammaire tumoral est curative dans le cas des tumeurs sans dissémination métastatique. Le pronostic est fondé sur l'histologie. Il se définit en termes de **survie** et de **récidives**. En raison de la très grande malignité des tumeurs mammaires chez la chatte, le pronostic est de **réservé à sombre** (Gilson, 2007).

Le temps de survie moyen est de 10 mois avec un maximum de 36 mois dans le cas des adénocarcinomes après intervention chirurgicale. Il est de moins de 10 mois si des métastases sont présentes (Gilson, 2007).

Les protocoles de chimiothérapie n'ont pas apporté de preuve incontestable de leur efficacité dans le traitement des tumeurs. Pour les carcinomes mammaires inflammatoires non opérables l'utilisation d'AINS peut augmenter la durée de vie de l'animal d'après une étude réalisée sur des chiens (de M. Souza *et al.*, 2009).

C. Fibroadénomatose mammaire (FA)

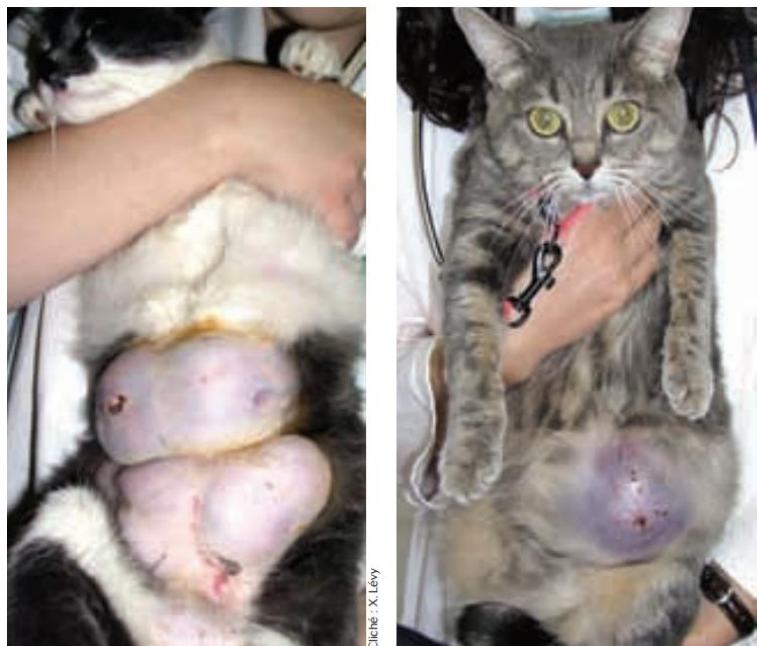Définition : la fibroadénomatose mammaire, maladie non néoplasique, est caractérisée par une **hypertrophie bénigne des glandes mammaires**, souvent sous l'influence de la **progestérone** lutéale ou de l'utilisation de progestatifs exogènes (acétate de megestrol) (Johnson et Kutzler, 2022). Elle peut affecter une ou plusieurs mamelles et être uni ou bilatérale. L'hypertrophie mammaire est d'**apparition brutale** (moins d'une semaine) et évolue rapidement (Levy, 2007).

Attention à la sémantique : le terme de FA, sa pathogénie et son expression clinique ne sont pas encore clairement décrits, notamment la différence avec le terme « mastose » (Fontbonne, 2020).

Deux formes cliniques existent :

- l'hypertrophie mammaire avec un contenu solide et fibreux se développant souvent chez les jeunes chattes et répondant bien aux anti-progestérone (aglépristone) (Jurka et Max, 2009).
- Un aspect kystique de la glande mammaire qui semble rempli de liquide et dont la peau en surface prend un aspect bleuté. Cette forme atteint plus souvent les chattes plus âgées et n'est pas très sensible à l'utilisation d'aglépristone. Pour éviter la confusion, on parlera de **mastose** pour cette **forme kystique** (figure 60).

Figure 60 : Fibroadénomatose mammaire (photo de gauche) et Mastose (photo de droite) (Levy, 2007)



Etiologie : la cause de la FA est encore mal connue. La progestérone, en se liant à son récepteur sur les glandes mammaires semble jouer un rôle prépondérant dans ce phénomène. Cependant des facteurs de croissance (IGF-1 : *insulin growth factor* ou GH : *growth hormone*) seraient impliqués dans l'hypertrophie mammaire (Martín de las Mulas *et al.*, 2002).

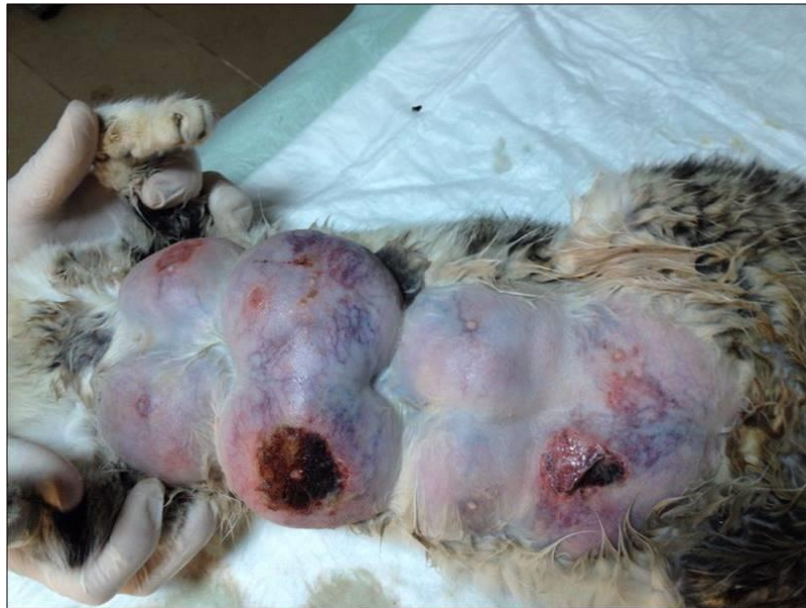Prévalence : la FA touche principalement les **jeunes chattes** dans les semaines qui suivent leurs premières chaleurs si elles ont ovulé ou si elles sont gestantes (Levy, 2007) car la FA est progestérone dépendante. Elle atteint aussi les **chattes entières** sous progestagènes de synthèse utilisés pour la suppression des chaleurs.

Tableau clinique : la chatte présente rarement une atteinte de l'état général. Le signe principal et souvent unique est la présence de masses bien circonscrites et non encapsulées dans la glande mammaire (Levy, 2007).

Dans les cas de FA ulcérées ou d'atteinte mammaire généralisée on note l'apparition de (Levy, 2007) :

- douleur importante,
- nécrose (figure 61),
- abattement,
- anorexie,
- tachycardie possible lors d'évolution très rapide.

Figure 61 : Ulcération des mamelles d'une chatte atteinte de fibroadénomatose (UMES, CERCA, EnvA)



La palpation des glandes mammaires s'avère souvent ferme et non douloureuse.

Examens complémentaires : ils sont essentiels afin de ne pas passer à côté d'une masse tumorale souvent très agressive et de mauvais pronostic mais aussi afin d'exclure une gestation avant d'entreprendre des traitements (Rosset, 2012).

- *Analyse histologique*

L'histologie permet d'exclure l'hypothèse d'une tumeur bénigne (Levy, 2007).

Traitements :

- *Chirurgical*

L'ovariectomie permet de supprimer la source principale de stéroïdes sexuels dans la majorité des cas de FA. La régression des lésions se fait généralement au bout de 3 à 4 semaines. Toutefois le traitement de la FA par la stérilisation présente de nombreuses limites (Levy, 2007) :

- rendu impossible chez les femelles reproductrices,
- abord difficile chez les cas de FA bilatérale,
- risque anesthésique non négligeable (risque de collapsus cardiovasculaire par choc hypovolémique lors de FA généralisée),
- ne fait pas toujours régresser les lésions lors d'administration de progestagènes exogènes (acétate de mégestrol).

- *Médical*

Il repose sur l'utilisation d'un antagoniste de la progestérone : l'**aglépristone** (Alizine®). Elle va venir bloquer la stimulation des récepteurs de la progestérone dans tous les organes qui en possèdent, dont la glande mammaire.

Comme dit plus haut, il faut vérifier que la chatte ne soit pas gestante car l'aglépristone entraîne une ouverture du col utérin et des contractions du myomètre (Rosset, 2012).

On peut lire dans l'article de review de Gogny et Fiéni (2016) que l'utilisation d'aglépristone à la dose de 10 mg/kg SC à J1 et J2 puis une fois par semaine jusqu'à résolution complète des lésions mammaires permet d'obtenir une guérison proche de 100% avec un moyenne de guérison au bout de la 4^{ème} semaine de traitement.

Il existe plusieurs protocoles à ce jour dont les résultats ne semblent pas présenter de différence significative (tableau 14).

Tableau 14 : Protocoles d'administration de l'aglépristone d'après Rosset, 2012

Protocole 1	Protocole 2	Protocole 3
10 mg/kg/j pendant 4 à 5 jours puis 10 mg/kg/semaine, pendant 3 à 4 semaines.	10 mg/kg pendant 2 jours puis 10 mg/kg/semaine pendant 4 à 6 semaines	20 mg/kg/semaine, pendant 4 à 6 semaines (jusqu'à régression complète des signes)

La complète involution du tissu mammaire hyperplasié prend en moyenne entre 3 à 9 semaines, avec en général, une diminution significative dès la première injection. Aucun effet indésirable n'a été rapporté avec l'utilisation de l'aglépristone qui se fait **hors AMM** dans ce cadre (Rosset, 2012).

Tableau 15 : Diagnostic différentiel entre la fibroadénomatose, la mammite et la tumeur mammaire (Rosset, 2012)

Éléments d'orientation	Fibroadénomatose	Mammite	Tumeur mammaire
Anamnèse	Chatte jeune Administration de progestatifs Chatte en métœstrus ou gestante	Mise bas Chatte allaitante	Chatte âgée
Examen clinique	Bon état général Gène mécanique parfois	Atteinte de l'état général Hyperthermie	Etat général conservé
Traitement	Stérilisation ou antiprogestatif	Fluidothérapie Antibiotique à large spectre Traitement local	Exérèse de la chaîne mammaire concernée Ovariectomie non recommandée
Pronostic	Bon à long terme avec traitement adéquat	Bon à long terme avec traitement adéquat	Mauvais à long terme si la tumeur est maligne

PARTIE 2 : LE CHAT MÂLE

CHAPITRE 1 : PHYSIOLOGIE DE LA REPRODUCTION

Les chats mâles ont à priori une reproduction non saisonnière (bien qu'une réduction de la qualité du sperme a été constatée pendant la période hivernale (Tsutsui *et al.*, 2009a).

L'activité sexuelle du chat commence dès la puberté et se poursuit tout au long de la vie de l'animal.

1. Puberté et vie reproductive

Elle correspond au moment où le chat développe des spermatozoïdes fonctionnels capables de féconder un ovocyte. Elle apparait entre 7 et 12 mois d'âge voire plus tard chez certaines races (Persans et apparentées). Elle signe l'apparition des caractères sexuels secondaires. La vie reproductive des mâles dure approximativement 8 à 10 ans puis la fertilité décroît progressivement sans que l'on ne puisse toutefois parler d'andropause (Fontbonne et Garnier, 1998).

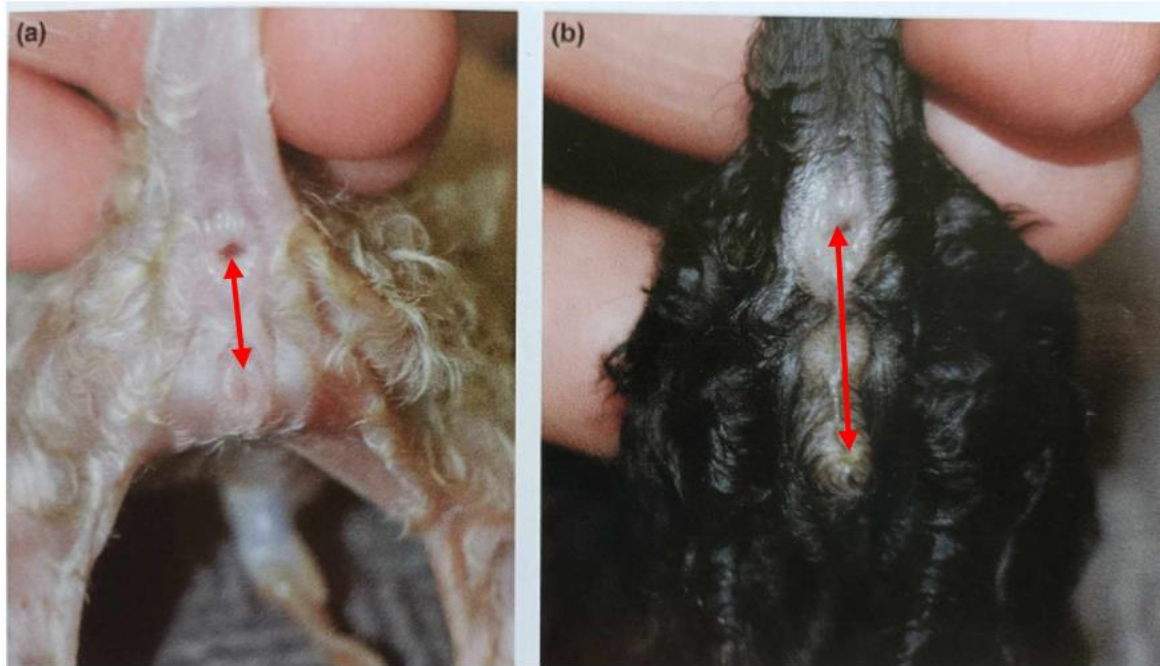
2. Spécificités de l'espèce féline

A. Migration testiculaire

La descente des testicules a lieu avant la naissance, mais les testicules peuvent entrer et sortir de l'anneau inguinal jusqu'à la fin de la puberté soit jusqu'à l'âge de 1 an. Après la puberté, les testicules restent dans le scrotum, juste en dessous de l'anus. Les testicules sont généralement palpables lors de la première visite vaccinale, vers 8 semaines, mais leur absence n'est pas forcément anormale. Au-delà de l'âge de 1 an, l'absence d'un ou des deux testicules dans le scrotum signe une ectopie testiculaire. Au fur et à mesure de la maturation du mâle, la taille des testicules augmente en relation avec la prise de poids, ceci jusqu'à l'âge de 2 à 3 ans environ (Johnson, 2022d).

Sexage des chatons : il n'est pas toujours évident car les testicules sont très petits ou bien pas encore descendus. Afin de distinguer un mâle d'une femelle il faut regarder la zone périnéale. Un chaton femelle a une distance anus-vulve plus petite que la distance anus-prépuce chez le chaton mâle (figure 62).

Figure 62 : Zone périnéale sur un chaton femelle à gauche et un chaton mâle à droite (Johnson et Kutzler, 2022)



Sur la femelle (photo de gauche) la distance entre l'anus et la vulve est < 5 mm alors que sur le mâle la distance entre l'anus et le prépuce est > 10 mm.

B. Spermatogénèse

La **spermatogénèse dure 47 jours** chez le chat. L'éjaculat (0,03 mL à 0,3 mL) contient 60 millions à 1,5 milliards de spermatozoïdes. La production quotidienne moyenne de spermatozoïdes est estimée à 32 millions (França et Godinho, 2003).

C. Maturation épидидymaire

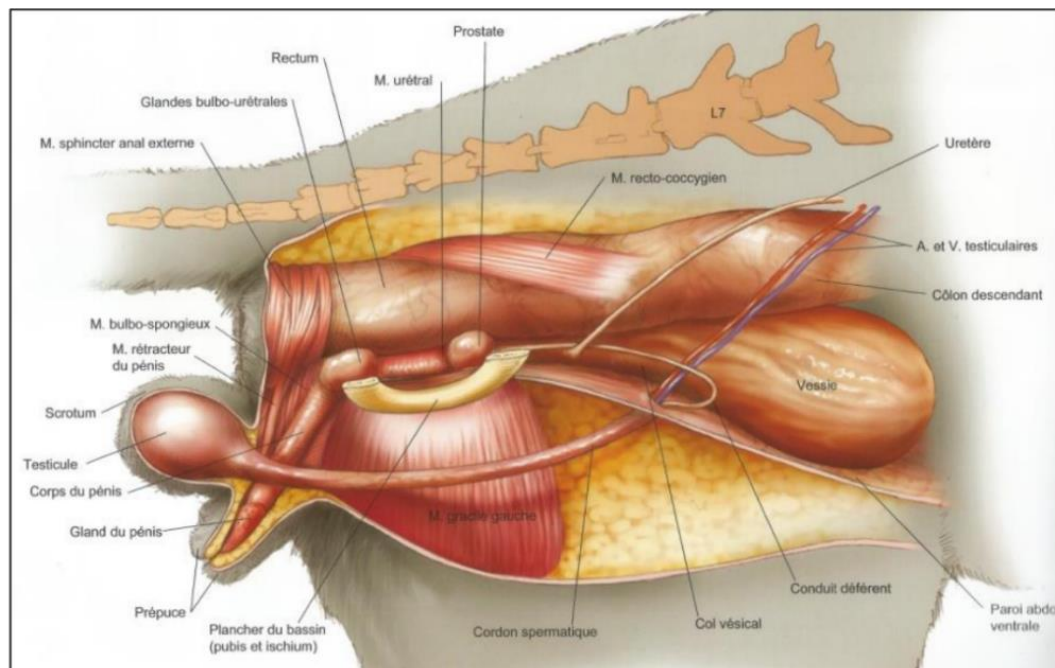
L'épididyme est le lieu de la **maturation** des spermatozoïdes. Cette étape dure environ **10-12 jours**. Elle rend les spermatozoïdes féconds en les protégeant du milieu extérieur et en leur permettant l'acquisition de la capacité à se mouvoir (Johnson, 2022d).

- La spermatogénèse dure 47 jours.
- La maturation épидидymaire dure 10 à 12 jours.
- → Cycle spermatogénique = 60 jours.
- Nombreuses étapes de divisions cellulaires au cours de la spermatogénèse, ce qui provoque un risque d'erreurs important.

CHAPITRE 2 : RAPPELS D'ANATOMIE

L'appareil génital mâle est constitué du scrotum, des testicules et des épидидymes, des canaux déférents, de la prostate et du pénis (figure 63).

Figure 63 : Anatomie des organes génitaux chez le chat mâle (McCracken et al., 2010)



1. Scrotum

Le scrotum est en position périnéale haute juste sous l'anus. Il est recouvert de poils. Il contient les testicules et les épидидymes qu'il maintient caudalement et dorsalement à la partie fixe du pénis, loin des anneaux inguinaux. Cela constitue une particularité anatomique des félins (Johnson, 2022d).

2. Testicules

Ils sont au nombre de deux. Ils sont globuleux et quasiment sphériques. Chaque testicule est recouvert d'une tunique vaginale et d'une albuginée. Le testicule est vascularisé par les artères et veines testiculaires, qui forment le plexus pampiniforme (Johnson, 2022d).

Il est constitué principalement de tubes séminifères (responsables de la spermatogénèse) qui se regroupent au niveau du *Rete testis* puis se prolongent par l'épидidyme et enfin par le canal déférent. Le tissu interstitiel est responsable de la synthèse des androgènes (testostérone).

3. Epидидymes

C'est le lieu de maturation. Il est allongé, solidarisé au testicule et est constitué de 3 parties : la tête, le corps et la queue. La tête de l'épидidyme est située à l'extrémité capitée du testicule et est constitué des tubes efférents qui confluent vers un canal unique pelotonné qui se prolonge dans le

corps de l'épididyme. Le corps est rétréci et aplati. Il est libre par rapport au testicule. Il comprend 15 à 18 cônes circonvolutionnés qui se rejoignent au niveau de la queue de l'épididyme. La queue est plus détachée du testicule. Le canal épидидymaire se prolonge jusqu'au canal déférent (Johnson, 2022d).

4. Conduit déférent

Il s'étend de la queue de l'épididyme jusqu'à la partie pelvienne de l'urètre à laquelle il s'abouche. Il traverse l'anneau inguinal avec le cône vasculaire, longe la paroi dorsale de la vessie et s'engage dans la partie profonde de la prostate avant de s'aboucher à l'urètre (M A Kutzler, 2022).

5. Prostate

C'est un organe impair. Elle est bilobée, aplatie dorso ventralement et est située entre le rectum et l'urètre pelvien qu'elle englobe (Kutzler, 2022).

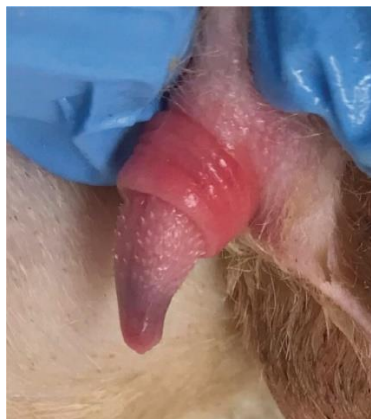6. Glandes annexes

Elles servent à l'élaboration du sperme. Leur contenu se déverse dans l'urètre juste avant l'éjaculation pour donner au sperme sa constitution définitive. Il s'agit des **glandes bulbo urétrales** ou glandes de Cowper. Elles sont au nombre de deux. Elles sont à la face dorsale de l'urètre pelvien, caudales à la prostate, tout près du bulbe du pénis. Elles sont très petites et d'aspect globuleux. Leur sécrétion permet la lubrification du pénis mais participe aussi à l'élaboration du sperme. Elles sécrètent la plus grosse partie du plasma séminal (Kutzler, 2022).

7. Pénis

Il est composé de l'urètre entouré de deux corps caverneux et du corps spongieux du gland. Ces deux formations sont responsables de la fonction érectile du pénis (Johnson, 2022d). Il comporte une partie fixe constituée du bulbe du pénis et est maintenu par les 2 piliers des muscles ischio caverneux. Le gland constitue la partie libre du pénis. Il est hérissé de spicules chez les mâles entiers (figure 64). Chez les mâles castrés les spicules régressent.(Johnson, 2022d). On note l'absence d'os pénien contrairement au chien.

Figure 64 : Pénis avec spicules péniers chez un chat mâle entier (Johnson, 2022d)



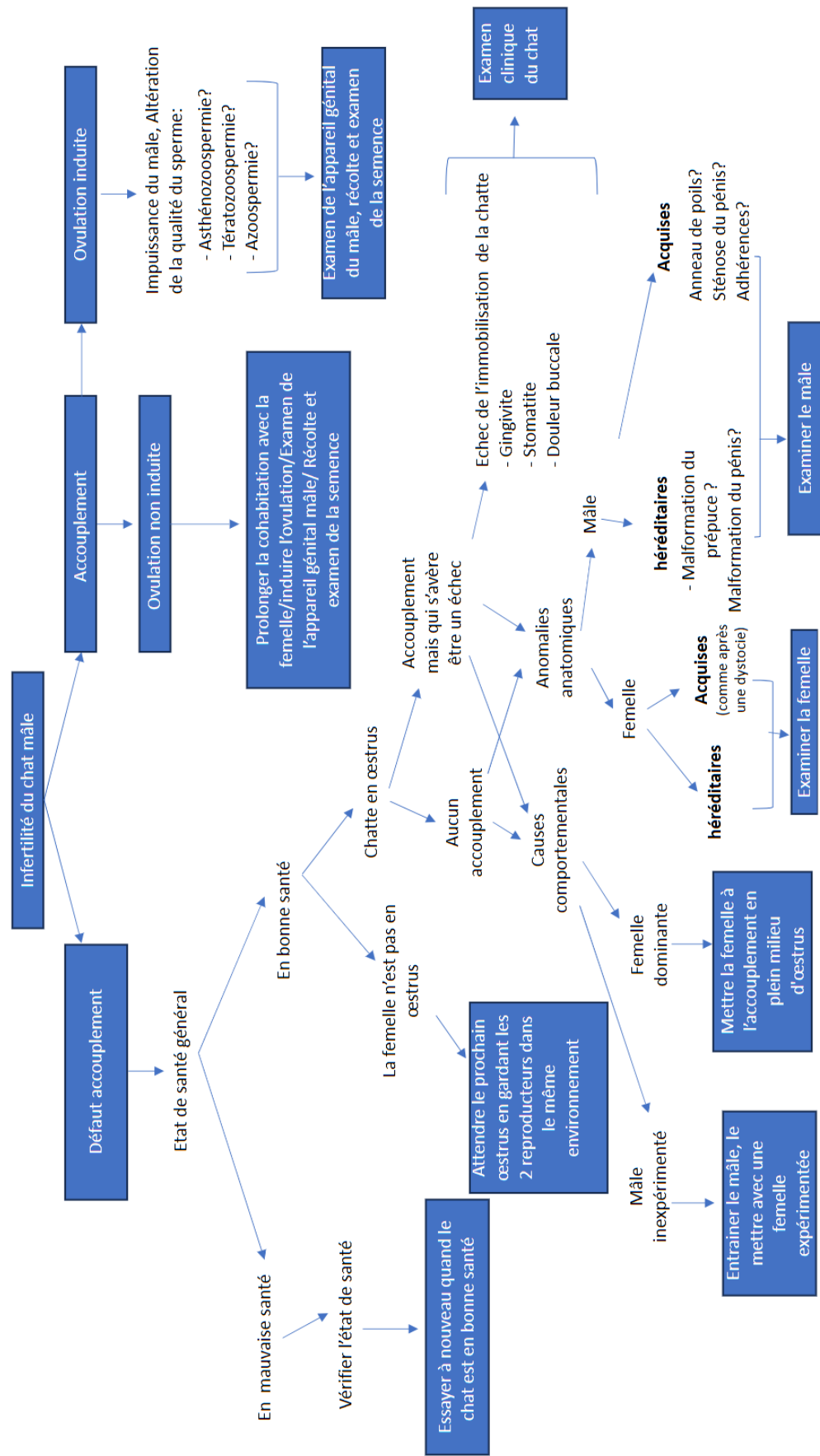
CHAPITRE 3 : L'INFERTILITÉ CHEZ LE CHAT

L'infertilité chez le mâle reste un problème peu commun. Cependant, à l'instar de la femelle, c'est un motif de consultation de plus en plus fréquent. C'est un sujet encore très peu documenté (Gobello, 2022).

1. Causes de l'infertilité

L'arbre décisionnel ci-après (figure 65) d'après (Goericke-Pesch, 2022a) peut être utilisé par le praticien afin de déterminer les causes d'infertilité chez le chat mâle.

Figure 65 : Conduite à tenir devant un chat mâle infertile



A. Echec de l'accouplement

Il représente la **majorité de l'infertilité** féline.

a. Libido faible ou absente

Soit les mâles manifestent un manque total d'intérêt pour la femelle (perte de libido) soit leur libido est en baisse. Les problèmes de libido peuvent être d'origine (Prochowska et Nizański, 2022) :

- hormonale, liée à un faible taux de testostérone,
- physique (pathologie ostéo articulaire, problèmes d'ordre génital, sous nutrition ou obésité etc.),
- comportementale (rejet du partenaire, stress),
- races à faible libido (Persans, Exotic Shorthair, Maine Coon etc.).

Selon certains auteurs l'absence de libido pourrait également être héréditaire (Axné et al., 1996). Dans ce cas les mâles doivent être écartés de la reproduction (Keenan, 1998).

b. Anomalie anatomique

Elles peuvent être congénitales ou acquises.

Les problèmes congénitaux, extrêmement rares, incluent des anomalies de l'appareil génital externe ; une persistance du frein du pénis ; un prépuce anormal ou un double pénis (Foster, 2012).

Les affections acquises comprennent des anneaux de poils (poils agglomérés encerclant le prépuce) qui est la cause la plus fréquemment rencontrée dans les races à poils longs (cf figure 21 page 53), des lésions traumatiques à la suite à des bagarres, des tumeurs et des processus inflammatoires. Les troubles musculo squelettiques tels que des douleurs au niveau de la colonne vertébrale ou au niveau des hanches, tout comme l'obésité, empêchent le mâle de chevaucher la femelle. Il en est de même pour les affections buccodentaires qui dissuadent le mâle de mordre le cou de la femelle pendant l'accouplement (Prochowska et Nizański, 2022).

c. Manque d'expérience

Les jeunes mâles ou les mâles pour lesquels la maturité sexuelle n'est atteinte qu'à l'âge de 3 ans (British Shorthair, Persans, Exotic Shorthair) (Keenan, 1998) manquent d'expérience et ne parviennent pas toujours à saillir la femelle (Prochowska et Nizański, 2022).

B. Echec de fécondation

Lorsque la saillie a eu lieu, il faut observer la réaction de la chatte. Si l'accouplement est suivi de la réaction post coïtale (roulades frénétiques sur le dos, léchage de vulve compulsif) alors on peut confirmer que la saillie a bien eu lieu (Beaver, 1992). Dans ce cas l'infertilité est due au fait que les spermatozoïdes n'ont pas fécondé l'ovocyte. Il y a deux explications à ceci (Prochowska et Nizański, 2022) :

- soit les spermatozoïdes sont de mauvaise qualité (pathologies congénitales et acquises),
- soit le problème se situe au niveau de l'éjaculation (Prochowska et Nizański, 2022).

Les pathologies congénitales et acquises sont regroupées dans le tableau 16 ci-dessous.

Tableau 16 : Les différents facteurs qui alternent la production/qualité du sperme (Prochowska et Nizański, 2022)

Pathologies testiculaires	
Congénitales	Anomalies chromosomiques (trisomie, chimérismes, mosaïcismes), mutations autosomales (rare à très rare)
	Cryptorchidie (rare)
	Monorchidie (extrêmement rare)
Acquises	Inflammation (orchite, péri orchite : souvent secondaires à des infections dues à des morsures/bagarres de chats)
	Dégénérescence (fibrose, atrophie, trauma mécanique, toxiques, âge avancé)
	Néoplasiques (rares)
Pathologie des glandes accessoires (très rares)	
Maladies systémiques fébriles	
Surexploitation en tant que mâle reproducteur	
Problèmes nutritionnels	
Traitements médicaux (contraceptif, anti fongique, stéroïdes)	

2. Diagnostic

A. Anamnèse et commémoratifs

Les commémoratifs sont essentiels dans l'établissement du diagnostic. Le recueil des commémoratifs doit être rigoureux et exhaustif.

Les sujets abordés sont les suivants (Goericke-Pesch, 2022a) :

- a-t-il déjà engendré une descendance ? Si oui combien de chatons ?
- A-t-il été accouplé avec plusieurs femelles ? combien de femelles étaient gestantes sur toutes les femelles saillies ?
- Quand était le dernier accouplement qui a donné lieu à une gestation ?
- Historique médical génital et autre (notamment des blessures, une hyperthermie inexplicée).
- Traitement médical antérieur datant de moins de 2 mois ou traitement actuel.
- Régime alimentaire en cours.

B. Examen clinique

Un examen clinique général doit être réalisé attentivement (Goericke-Pesch, 2022a) :

- note d'état corporel,
- examen de la cavité buccale (stomatite, gingivite),
- examen du pelage,
- examen orthopédique (douleur au niveau de la colonne vertébrale ou des membres pelviens),
- auscultation cardio respiratoire,
- prise de température,
- palpation abdominale.

Il est suivi d'un examen de l'appareil génital (Goericke-Pesch, 2022a) :

- scrotum et testicules : il faut vérifier la symétrie, la taille et la consistance (ferme mais élastique) des testicules. Des testicules flasques indiquent une atrophie testiculaire alors qu'une consistance dure indique une fibrose. Les testicules doivent être mobiles dans le scrotum. Une réduction de leur mobilité est due à des adhérences qui témoignent d'un processus inflammatoire (Sandra Goericke-Pesch, 2022a),
- prépuce : il faut vérifier qu'il n'y ait pas d'anneau de poils et qu'il recouvre entièrement le pénis,
- pénis : il doit être recouvert de spicules pour un mâle entier.

C. Analyses hormonales

La présence de spicules péniens est révélatrice d'une concentration de testostérone dans les normes (Prochowska et Niżański, 2022).

Elles sont utiles pour identifier une cryptorchidie, une atrophie testiculaire et un hypogonadisme. Les chats mâles entiers ont une testostéronémie basale supérieure à 0,1 ng/mL. La mesure du taux de testostérone doit être répétée plusieurs fois (T0, T30, T60 et T90 min) en raison de sa sécrétion pulsatile. Il est possible de le mesurer par une stimulation à la GnRH ou par une injection d'hCG. Sur un chat sain, la testostérone augmente de 1,5 fois après stimulation à la GnRH (Prochowska et Niżański, 2022).

De même, une concentration d'AMH élevée (produite par les cellules de Sertoli) signifie une fonction testiculaire normale.

D. Evaluation de la semence

La récolte de la semence se fait par cathétérisation de l'urètre sous anesthésie générale avec de la médétomidine (Zambelli *et al.*, 2008) (cf. chapitre insémination artificielle page 148).

Si aucun spermatozoïde n'est observé dans la semence récoltée, cela peut être due à une production insuffisante des spermatozoïdes ou à un échec de la récolte. Dans le dernier cas, on peut mesurer l'activité des phosphatases alcalines (PAL) sur l'éjaculat obtenu avec un analyseur biochimique. On sait que les PAL sont des enzymes produites dans les testicules et les épididymes (Johnston *et al.*, 1996). Il est donc normal d'avoir une valeur de **PAL élevée dans l'éjaculat d'un chat sain**. Lorsque la valeur des PAL est faible cela signifie que l'éjaculat obtenu correspond au liquide sécrété par les glandes accessoires et que les spermatozoïdes n'ont pas été éjaculés (c'est

le cas lors d'une obstruction du canal déférent par exemple) ou que la récolte de sperme a été un échec (10% des cas) (Prochowska *et al.*, 2015). Il est recommandé de procéder à une nouvelle collecte de sperme après massage testiculaire transscrotal (Prochowska *et al.*, 2015) des testicules une semaine après la première récolte. Si on trouve à nouveau un taux de PAL élevé dans un échantillon d'éjaculat azospermique alors cela indique une azospermie sécrétoire, c'est-à-dire que la spermatogénèse ne fonctionne plus (Prochowska et Nizański, 2022).

Les anomalies des spermatozoïdes sont nombreuses. L'évaluation de la semence se fait selon des critères de **nombre**, de **mobilité** et de **d'anomalie de forme** (voir chapitre Insémination artificielle page 149) (Gobello, 2022).

La **tératozoospermie**, production de nombreux spermatozoïdes porteurs d'anomalies morphologiques, est un **problème spécifique aux félins**. On peut classer les chats en deux populations : les normospermiques qui possèdent plus de 60% de spermatozoïdes structurellement normaux et les tératospermiques qui possèdent moins de 40% de spermatozoïdes structurellement normaux. Ces derniers produisent davantage de sperme pour compenser les nombreux spermatozoïdes défectueux (Howard *et al.*, 1990). De plus il semblerait que les chats tératospermiques aient une concentration de testostérone plus faible que les individus normospermiques.

E. Biopsie testiculaire

C'est un examen qui donne un diagnostic définitif d'infertilité. Il est très rarement pratiqué chez le chat (Prochowska et Nizański, 2022).

3. Traitements

A. Gestion des causes médicales sous-jacentes

Avant d'entamer une thérapie hormonale, il est indispensable d'exclure ou de traiter les maladies systémiques et reproductives susceptibles d'affecter la libido, la capacité d'accouplement et la spermatogénèse. La **spermatogénèse** durant **1,5 à 2 mois**, l'efficacité des traitements peuvent parfois ne pas être visibles avant cette durée. Les **maladies aiguës** provoquent généralement des **troubles temporaires de la spermatogénèse**. Par conséquent la qualité du sperme redevient souvent normale à l'issue de la période de récupération. A l'inverse, les **processus chroniques** tels que l'atrophie testiculaire et l'azospermie engendrent souvent un **dégénérescence irréversible** du tissu testiculaire et conduisent à une **infertilité définitive** (Prochowska et Nizański, 2022).

Pour les chats à poils longs il est préconisé d'écouter les poils autour de l'orifice préputial afin d'éviter les anneaux de poils autour du prépuce.

Les mâles souffrant d'anomalies génétiques et congénitales doivent être exclus de la reproduction (Keenan, 1998).

B. Traitement hormonal

Il peut être utilisé pour **stimuler la libido** mais aussi pour **améliorer la qualité du sperme**. Le traitement direct de la testostérone n'est pas recommandé (Little, 2011). On peut en revanche stimuler sa synthèse par une injection de GnRH. Cette stimulation ne doit pas être répétée sur le long terme au risque de provoquer une désensibilisation des récepteurs à la testostérone.

Selon quelques études (Novotny, 2014), il serait possible d'améliorer la spermatogénèse en jouant sur l'effet « *flare up* » des implants de desloréline. Ces implants, initialement prévus pour stériliser chimiquement ont la particularité de provoquer une augmentation temporaire de LH qui stimule la sécrétion de testostérone. La testostérone chutant après une semaine, l'implant doit être enlevé peu de temps après avoir obtenu l'effet escompté.

D'après Müller *et al.* (2012) une diminution du ratio testostérone/œstrogènes (T/E) chez le chat est associée à une tératospermie. Ainsi l'utilisation d'inhibiteurs de l'aromatase (enzyme qui convertit la testostérone en œstrogènes) et de modulateurs des récepteurs aux œstrogènes permettrait d'améliorer la qualité de la semence du chat.

- Des causes hormonales, physiques et comportementales peuvent expliquer une faible libido.
- La spermatogénèse chez le chat dure approximativement 47 jours.
- Le transit épидидymaire dure 10 à 12 jours.
- La tératospermie est surreprésentée dans l'espèce féline.
- Tout traitement hormonal implique au préalable une résolution des causes systémiques.

CHAPITRE 4 : INSÉMINATION ARTIFICIELLE

L'insémination artificielle chez la chatte est une technique plus complexe que chez la chienne (Rosset, 2020). Il est donc primordial de bien connaître les particularités physiologiques et anatomiques de cette espèce. L'infertilité étant une préoccupation majeure pour les éleveurs de chats, l'insémination peut dans certains cas apporter une solution à ce problème.

1. Indications

Alors que le chat est considéré comme une espèce très fertile, les indications de l'insémination artificielle (IA) sont diverses.

A. Echecs de saillie

a. Origine comportementale et environnementale

Voir partie Echec de l'accouplement chapitre 5 pages 52 et 53.

b. Origine anatomique et pathologique

Voir partie Echec de l'accouplement chapitre 5 page 53.

B. L'IA : un plus pour les éleveurs

L'IA pourrait présenter plusieurs avantages pour le monde de l'élevage félin. Tout d'abord c'est un moyen de prévention contre la transmission de maladies infectieuses, souvent difficiles à éradiquer.

L'IA pourrait permettre un brassage des lignées et une meilleure sélection génétique grâce aux échanges géographiques de semence. Pour une maladie héréditaire donnée, l'IA pourrait permettre en sélectionnant les individus sains de diminuer la proportion d'individus atteints dans la race.

De manière plus originale, l'IA est une solution pour perpétuer la descendance de chats mâles décédés dont leur semence a été congelée. Ou bien de permettre la reproduction de mâles qui ont été castrés afin de minimiser le marquage urinaire.

2. Prélèvements et examen de la semence

A. Récolte du sperme

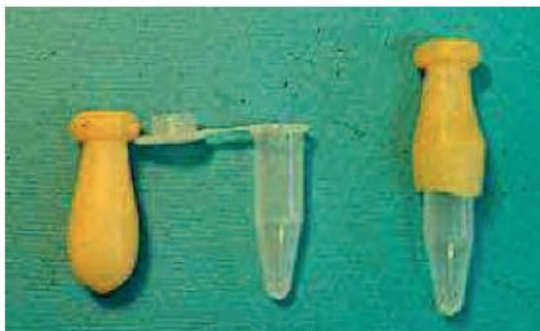
La récolte du sperme peut se faire de trois différentes manières chez le chat : par l'utilisation d'un vagin artificiel, par électroéjaculation et par cathétérisme urétral.

a. Utilisation d'un vagin artificiel

La récolte à l'aide d'un vagin artificiel est possible mais **complexe** à mettre en place (Zambelli *et al.*, 2008). Les chats doivent être entraînés pendant 2 à 3 semaines à la méthode de récolte manuelle par un vagin artificiel (figure 66).

Le mâle doit être mis en contact avec une femelle en chaleurs afin qu'il s'excite en la chevauchant. Le préleveur dévie le pénis dans le vagin artificiel pour récolter la semence.

Figure 66 : Méthode de construction d'un vagin artificiel utilisable chez le chat pour recueillir la semence (Fontbonne *et al.*, 2007b)



b. Electroéjaculation

L'électroéjaculation a été pendant longtemps la technique de récolte la plus utilisée car elle n'implique pas d'apprentissage préalable et peut s'employer sur chats agressifs mais elle nécessite une **anesthésie générale** du mâle. De ce fait elle est interdite dans plusieurs pays (pays anglo-saxons, Belgique etc.) car elle est jugée non éthique.

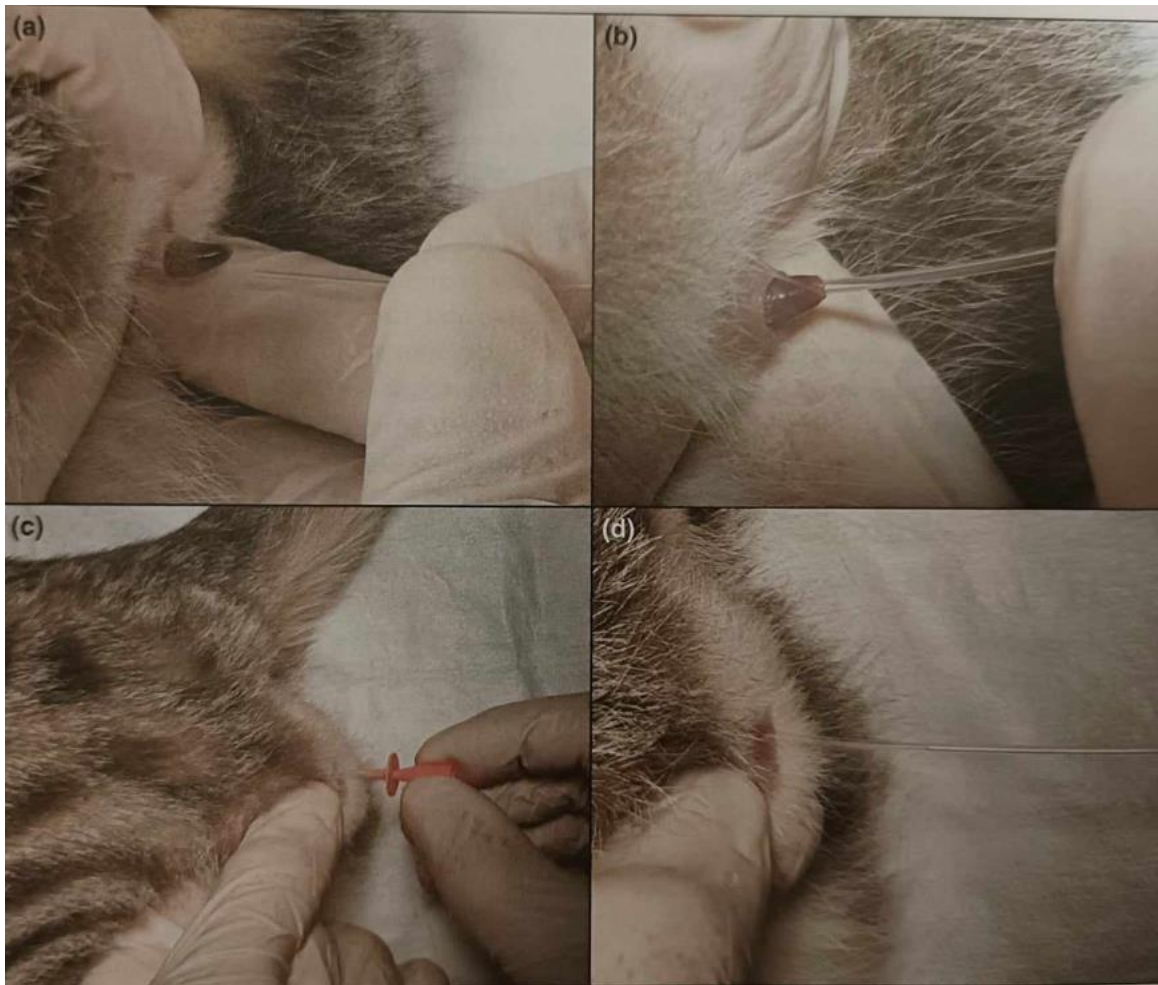
L'électro éjaculateur est constitué d'une sonde rectale adaptée à la taille du chat et d'un électro éjaculateur à proprement parler. La sonde est introduite dans le rectum du chat. Une tension de 2 à 5 V y est appliquée et répétée cycliquement provoquant l'érection puis l'éjaculation du mâle. Trois à quatre séries de 30 stimulations sont répétées, espacées par un repos de cinq minutes (Fontbonne *et al.*, 2007b). Le nombre de spermatozoïdes dans l'éjaculat dépend du voltage des stimulations et du nombre de stimulations électriques. Le nombre de stimulations ne semble pas altérer la qualité du sperme.

c. Collecte par cathétérisme urétral

Cette technique est désormais la **technique de référence**. C'est une méthode **moins invasive** que l'électroéjaculation mais nécessite une sédation profonde par de la médétomidine à forte concentration (130 à 140 µg/kg). La médétomidine va venir stimuler les récepteurs α 2-adrénergiques et ainsi permettre la libération dans l'urètre d'un petit volume de sperme très concentré venant de la queue de l'épididyme (Zambelli et Cunto, 2022).

La collection du sperme se fait via une sonde urinaire 3 Fr. insérée sur 9 cm de long dans l'urètre. La semence va ainsi monter dans le sonde par capillarité et grâce aux contractions épididymaires (Zambelli et Cunto, 2022) (figure 67).

Figure 67 : Prélèvement de la semence du chat mâle par cathétérisme urétral (Johnson et Kutzler, 2022)



Cathétérisation de l'urètre pénien (b), le cathéter est introduit sur une longueur de 9 cm environ (c), dès que le cathéter a été introduit jusqu'au bout il est de suite retiré (d)

C'est la méthode qui permet de récolter du sperme très concentré et sans contamination urinaire si le sondage n'a pas été trop profond. La répétition trop fréquente de cette méthode est à éviter en raison de risques de lésions urétrales (Robiteau et Fontbonne, 2020).

B. Conservation de la semence

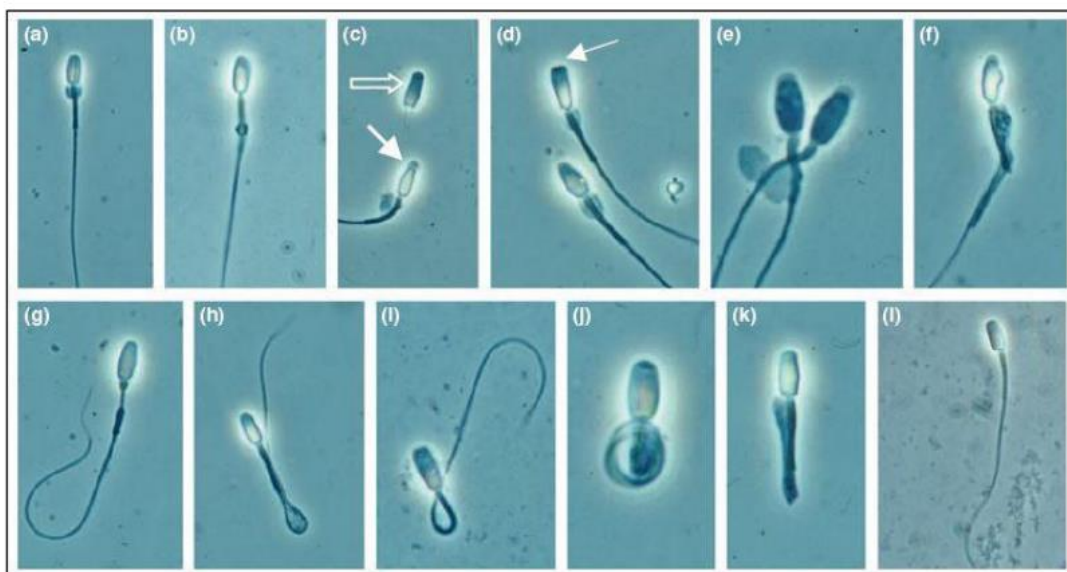
Le sperme éjaculé peut être conservé par réfrigération à température ambiante ou à +4°C ainsi que par congélation. La conservation reste néanmoins difficile chez le chat du fait de la mauvaise qualité de sa semence (térazoospermie) (Fontbonne, 2012b).

C. Examen de la semence

L'examen de la forme des spermatozoïdes (figure 68) s'avère d'une importance majeure pour juger de la qualité d'une semence car plus le sperme est porteur d'anomalies moins l'animal est fertile.

Figure 68 : Anomalies des spermatozoïdes de chat (Axné et Linde Forsberg, 2007) avec les légendes de (Noel, 2019)

a) Gouttelette proximale ; (b) Gouttelette distale ; (c) Tête détachée (flèche vide), Anomalie acrosomique (acrosome à bouton) (flèche fermée) ; (d) Défaut acrosomique (pointe de flèche) avec également des gouttelettes proximales ; (e) Anomalie acrosomique ; (f) Anomalie de la pièce intermédiaire et tête anormale ; (g) Anomalie de la pièce intermédiaire ; (h) Flagelle plié simple ; (i) Pièce intermédiaire courbée ; (j) Flagelle enroulé ; (k) Flagelle doublement recourbé ; (l) Spermatozoïde normal.



Un chat normospermique est défini comme ayant un taux de spermatozoïdes morphologiquement normaux supérieur à 60 % (Howard *et al.*, 1990). La **tératozoospermie** (ou tératospermie) est la production de nombreux **spermatozoïdes porteurs d'anomalies morphologiques**. Cette anomalie du sperme est **prépondérante** chez les félins. On parle de tératospermie lorsqu'il y a moins de 40% de spermatozoïdes normaux chez le chat (Fontbonne, 2012b).

L'**oligozoospermie** est une anomalie qualifie une **insuffisance du nombre de spermatozoïdes** dans l'éjaculat. En moyenne, un éjaculat de chat contient entre 10 et 80 millions de spermatozoïdes (Robiteau et Fontbonne, 2020). Les très faibles volumes d'éjaculat récoltés (entre 0,05 et 0,2 mL) rendent souvent impossible l'analyse complète du sperme car il faut en conserver assez pour l'insémination (Zambelli et Cunto, 2022).

3. Techniques d'insémination artificielle

Quelle que soit la technique d'IA utilisée, l'induction de l'ovulation voire de l'œstrus chez la chatte doit avoir lieu avant l'insémination (Fontbonne *et al.*, 2007b).

A. Insémination intra vaginale

C'est la méthode la plus **facile** à réaliser. Elle se fait sur chatte vigile et ne nécessite pas de matériel particulier. Il faut introduire une sonde urinaire dans le vagin jusqu'à atteindre le vagin crânial puis déposer la semence lentement en maintenant la chatte avec le train arrière relevé pendant une dizaine de minutes pour aider à la migration des spermatozoïdes. Le taux de réussite est médiocre avec une moyenne de 50% de chattes gestantes en semence fraîche (Robiteau, 2017).

B. Insémination intra utérine

a. Par insémination transcervicale

L'insémination transcervicale consiste à cathétériser le col de l'utérus avec une canule pour venir déposer la semence directement dans l'utérus. Cette technique est rendue possible par la cathétérisation du col utérin par voie vaginale à l'aide d'une sonde urinaire et l'utilisation d'un endoscope spécifique (Zambelli *et al.*, 2015).

b. Par abord chirurgical

La semence est directement déposée dans les cornes utérines à l'aide d'un cathéter. Cette technique implique de réaliser une laparotomie sous anesthésie. Cette méthode encore tolérée en France, est interdite dans plusieurs pays européens en raison du problème éthique qu'elle soulève.

Les deux méthodes d'insémination intra utérine donnent des résultats similaires. L'insémination intra vaginale semble donner des taux de gestation plus faible que par insémination intra utérine (Robiteau et Fontbonne, 2020).

A RETENIR

- L'insémination artificielle dans l'espèce féline reste peu étudiée et mal standardisée.
- Insémination intravaginale est plus simple à réaliser que l'insémination intra utérine mais le taux de réussite est moins élevé.
- Une question éthique se pose avec l'insémination intra utérine par abord chirurgical.
- Les résultats de l'insémination artificielle chez les félidés restent moyens (souvent moins de 50% de gestations obtenues).

CHAPITRE 5 : PREVENTION DE LA FERTILITE DU CHAT MALE

A l'instar des femelles, il est possible de maîtriser la reproduction chez les mâles. Cette maîtrise est aussi d'ordre chirurgical et médical.

1. Indications

Les indications de stérilisation peuvent être divisées en deux parties : les indications de convenance et les indications d'ordre médical. Elles reprennent pour certaines celles de la stérilisation de la femelle (se référer aux pages 101 et 102).

A. Indications de convenance

- Contrôler les populations de chats errants et maîtriser la reproduction,
- limiter le comportement lié aux hormones sexuelles tels que le marquage, les fugues, les bagarres,
- favoriser la cohabitation plus harmonieuse de chats amenées à vivre dans le même environnement.

B. Indications d'ordre médical

- Limiter la transmission des agents pathogènes sexuelles transmissibles (FeLV, FIV) et les agents responsables de contagion (coryza, parasites etc.),
- réduire le risque de tumoration du testicule non descendu dans le scrotum lors de cryptorchidie.

2. Méthodes de stérilisation

A. Chirurgicale

La stérilisation chirurgicale est l'ablation bilatérale des deux testicules (orchiectomie). C'est une méthode définitive qui empêche toute reproduction future. Elle implique donc l'arrêt de la spermatogénèse mais aussi la production de testostérone.

La vasectomie (ligature des canaux déférents), parfois utilisée chez le chien, peut également être utile pour la stérilisation de chats errants qui, en gardant une fonction hormonale normale, vont continuer de saillir les femelles non stérilisées. Celles-ci vont entrer en pseudo gestation pendant 40 jours au lieu d'être en chaleurs tous les 15 jours (McCarthy *et al.*, 2013). Plus rarement il a été évoqué l'intérêt de pratiquer une épидидymectomie (Furthner *et al.*, 2023).

Pour plus de détails sur les différentes techniques chirurgicales et leurs applications, se référer aux guidelines de la WSAVA (Romagnoli *et al.*, 2024).

B. Médicale

Elle consiste en l'implantation sous cutané d'un implant de desloréline (Suprelorin®) dont l'AMM a été obtenue récemment (Roos-Pichenot, 2022).

a. Mécanisme d'action de la desloréline

Pour rappel : la desloréline est un agoniste de la GnRH. Alors que cette dernière est libérée de manière pulsatile par l'hypothalamus, la desloréline contenue dans l'implant va être libérée en continu.

Après implantation, la desloréline stimule dans un premier temps les sécrétions hypophysaires de LH et de FSH. Cet effet activateur initial ou « *flare-up* » va entraîner une élévation transitoire de la testostérone pendant laquelle l'activité et le marquage urinaire du chat peut augmenter mais ce phénomène est rarement observé. Dans un second temps qui survient assez rapidement, la stimulation continue de l'hypophyse par la desloréline entraîne une désensibilisation secondaire conduisant à un arrêt de synthèse de FSH et LH et donc un arrêt de la production de testostérone (Roos-Pichenot, 2022).

b. Mode d'administration

L'implant utilisé est essentiellement celui de 4,7 mg du fait de sa durée d'action prolongée chez le chat (Roos-Pichenot, 2022). Il est implanté par voie sous cutané soit dans la peau lâche du dos entre la partie inférieure du cou et la région lombaire (Fontbonne et Rosset, 2023) soit en région sous ombilicale le but étant de le retrouver et de le retirer facilement au besoin (Roos-Pichenot, 2022).

c. Etude pharmacologique

Après l'implantation, la desloréline provoque une chute de la testostéronémie dès le premier mois. Néanmoins la concentration de testostérone n'atteint pas forcément son taux basal. L'effet stérilisateur à proprement parlé est obtenu selon un délai variable allant de trois à onze semaines. La durée d'action est estimée **entre 15 et 25 mois** pour le comportement mais elle peut être plus longue pour obtenir un éjaculat normal (Goericke-Pesch *et al.*, 2014).

Elle semble aussi être individu-dépendant et sans doute race-dépendante (Fontbonne et Rosset, 2023).

La fonction testiculaire est récupérée 3 semaines après le retrait de l'implant (Ferré-Dolcet *et al.*, 2020).

- L'implant de desloréline bénéficie d'une AMM depuis peu chez le chat mâle.
- C'est une solution alternative et réversible comparée à la castration.
- Il s'utilise à la dose de 4,7 mg chez le chat et agit pendant 15 à 25 mois.

3. Conséquences sur l'organisme

La stérilisation a de nombreuses conséquences sur l'organisme

A. Conséquences sur la prise de poids

Que la stérilisation soit chirurgicale ou médicale, elle joue un rôle prépondérant dans la prise de poids et dans le développement de l'obésité chez le chat domestique. Cette prise de poids est en lien avec :

- une augmentation de la prise alimentaire,
- une diminution du métabolisme basal,
- une diminution de l'activité physique,
- une modification du métabolisme lipidique.

B. Conséquences sur l'appareil urinaire

Les chats mâles sont prédisposés à développer une obstruction du bas appareil urinaire. Il existe un rétrécissement physiologique de la lumière urétrale au niveau du pénis favorisant le blocage des éléments solides éliminés dans les urines. Lorsqu'un calcul vient faire obstruction au niveau de l'urètre pénien on parle alors de Syndrome Urologique Félin (SUF). L'étiologie de ce syndrome est encore controversée. La castration, bien que souvent mise en cause comme facteur prépondérant dans ces affections, ne semblerait pas avoir un impact majeur sur le diamètre urétral chez le chat (Roos-Pichenot, 2022).

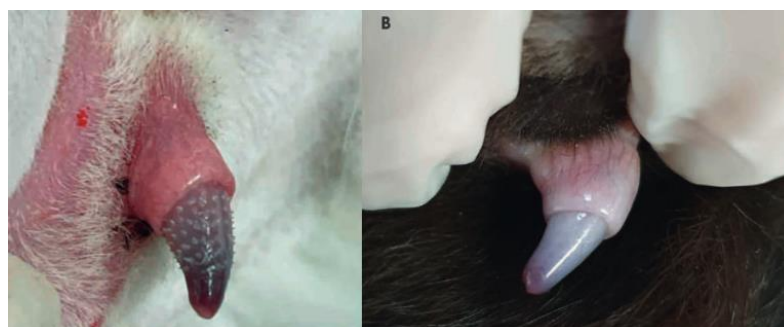
Le surpoids, directement lié à la castration, aurait une implication importante dans le développement de SUF (Roos-Pichenot, 2022).

C. Conséquences sur les organes génitaux :

La castration médicale entraîne une diminution du volume testiculaire de 25% en 4 semaines et jusqu'à 73% en 9 mois après implantation (Roos-Pichenot, 2022).

Les spicules péniens disparaissent définitivement lors d'une castration (figure 69). Lors de la stérilisation ils régressent pendant la durée d'action de l'implant et se développent à nouveau à la fin de sa durée d'action.

Figure 69 : Image d'un pénis de chat entier à gauche et de chat castré à droite (Roos-Pichenot, 2022)



On note la présence de spicules péniens sur le chat entier (à gauche). Le chat castré à droite ne possède plus de spicules péniens.

D. Conséquences sur le comportement

La stérilisation chirurgicale supprime 85% des comportements sexuels tels que la fugue pour rechercher la femelle ou le marquage urinaire. Néanmoins chez certains individus le marquage peut persister, de même que les comportements sexuels de saillie, démontrant donc que ces comportements ne sont pas uniquement sous contrôle hormonal (Barcelos *et al.*, 2018).

- Stérilisation = facteur prédisposant au surpoids.
- Prévention = clé de la prévention contre le surpoids.
- Il n'y a pas de lien clairement établi entre la stérilisation et l'apparition de SUF.
- L'obésité est un facteur de risque pour le SUF.

CHAPITRE 6 : PATHOLOGIE ORGANIQUE

1. Pathologie du scrotum et des testicules

A. Troubles congénitaux

Il s'agit principalement de la **cryptorchidie**.

- Définition

La cryptorchidie ou ectopie testiculaire est définie par l'absence d'un ou des deux testicules dans le scrotum. Cela résulte d'une anomalie de développement dans laquelle les testicules ne migrent pas en position scrotale (Yates *et al.*, 2003).

- Etude clinique

C'est l'une d'une pathologie congénitale la plus fréquemment retrouvée chez le chat (Kutzler, 2022b). Le testicule ectopique peut être retenu dans l'abdomen, en sous cutané dans l'aîne, dans le canal inguinal (50% des cas) (Steckel, 2011). Le testicule ectopique, très souvent plus petit que le testicule eutopique, présente des anomalies de stéroïdogenèse. Une cryptorchidie bilatérale implique une azoospermie. Les testicules ectopiques présenteraient peut-être un risque non négligeable de tumorigenèse par rapport aux testicules eutopiques. Il est donc vivement conseillé de castrer ou de retirer chirurgicalement le testicule ectopique.

Il n'y a pas de site de prédilection (droite ou gauche) (Richardson and Mullen, 1993).

- Epidémiologie

L'incidence est de 1,3 à 3,8% (Yates *et al.*, 2003). Les chats de race sont surreprésentés (Johnston *et al.*, 2001) avec une forte prévalence chez les Persans (29 %) (Richardson and Mullen, 1993).

- Diagnostic

Il se fait par palpation des régions scrotale et inguinale sur un animal de préférence couché sur le dos. L'échographie peut s'avérer utile pour diagnostiquer un testicule en position intra abdominale bien qu'il soit peu évident de le visualiser. Le diagnostic de testicule ectopique ne peut se faire définitivement qu'à partir de 6 mois.

- Traitement

Le traitement de choix est la castration chirurgicale.

- Prévention

En raison du caractère héréditaire, la castration bilatérale lors de monorchidie est recommandée (Kutzler, 2022b).

- Le chat reste fertile lors d'ectopie unilatérale.
- Les Persans sont davantage prédisposés à la cryptorchidie que les autres races.
- 50% des chats cryptorchides ont le testicule ectopique en position inguinale.
- La castration chirurgicale bilatérale est recommandée en raison du caractère héréditaire de la cryptorchidie.

B. Troubles acquis

a. Tumeurs testiculaires

Elles sont **très rares** chez le chat. Seuls les sertolinomes seront présentés ici.

- *Sertolinomes*

- Définition

C'est une tumeur primaire des cellules des cellules de Sertoli. Ces cellules aident au développement des cellules germinales. Elles sécrètent entre autres de l'œstradiol (Kutzler, 2022b).

- Etude clinique

Dans une étude, certains individus atteints étaient cryptorchides (Benazzi *et al.*, 2004) d'autres présentaient un comportement d'œstrus pendant 6 semaines.

b. Traumatismes testiculaires et scrotaux.

- Définition

Ils sont secondaires aux accidents de la voie publique, aux plaies de morsure et aux plaies pénétrantes.

- Diagnostic

Il se réalise lors de l'examen clinique. L'échographie peut s'avérer utile pour observer l'étendue des dégâts au niveau de la tunique vaginale notamment (Kutzler, 2022b).

- Signes cliniques

Saignement scrotal, douleur, décoloration du scrotum, modification de la forme, de la taille et de la consistance du testicule atteint (Kutzler, 2022b).

- Traitement

Utilisation d'antibiotiques et d'anti inflammatoires. Parage chirurgical similaire à celui d'une plaie ouverte. Castration chirurgicale.

- *Torsion testiculaire*

- Définition

C'est une rotation du cordon spermatique sur lui-même.

- Epidémiologie

C'est une affection **extrêmement rare** chez le chat.

- Signes cliniques

Signes de douleur très sévère.

- Traitement

Castration chirurgicale et traitement des pathologies infectieuses ou inflammatoires.

- *Orchites*

- Définition

C'est une inflammation du parenchyme testiculaire. Elle est souvent accompagnée d'une inflammation de l'épididyme.

- Etude clinique

Les affections du bas appareil urinaire (cristallurie) prédisposent aux orchites.

Les périorchites (inflammation de la tunique vaginale autour du testicule) peuvent être secondaires à des infections post castration ou à des orchites et épидидymites (Foster, 2012).

- Diagnostic

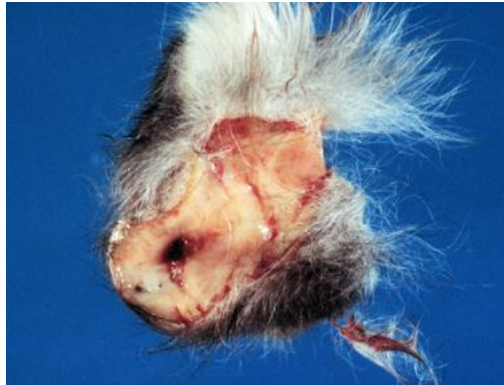Echographique.

- Traitement

Analgésie et castration chirurgicale.

Les orchites et périorchites peuvent être des **signes primaires de péritonite infectieuse féline (PIF)** (figure 70). Il n'est pas possible de distinguer une périorchite liée à la PIF d'une périorchite bactérienne. Un examen histologique est nécessaire.

Figure 70 : Image d'un scrotum et de la tunique vaginale testiculaire d'un chat atteint par la PIF d'après Department of Pathobiology Ontario Veterinary College



2. Pathologie des glandes annexes

Elles regroupent la prostate et les glandes bulbo urétrales.

Les anomalies des glandes bulbo urétrales n'ont jamais été rapportées chez le chat (Romagnoli et Schlafer, 2006).

A. Prostatite d'origine bactérienne

- Définition

Les prostatites sont des inflammations de la prostate.

- Epidémiologie

C'est une affection **rare** chez le chat (comme toutes les affections prostatiques). Elle a été rapportée chez des chats entiers et castrés (Pointer et Murray, 2011).

- Etude clinique

Le bas appareil urinaire chez le chat est organisé de telle sorte qu'il favorise le développement de bactéries. La bactérie la plus fréquemment retrouvée est *Escherichia coli* (Kutzler, 2022b).

- Signes cliniques

Les symptômes sont d'ordre **digestif** et **urinaire** (Kutzler, 2022b) :

- vomissements, anorexie, constipation, ténesme, dyschésie,
- hématurie, dysurie, pollakiurie, atonie vésicale, signes d'obstruction urinaire.

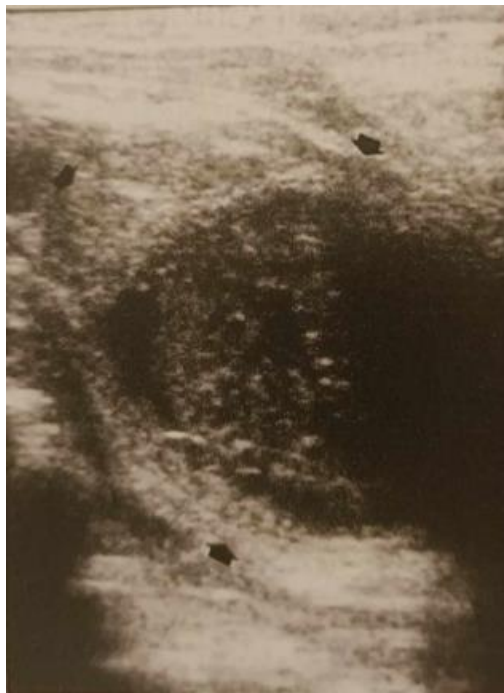
- Diagnostic

Il est possible de déceler une prostatite via différents examens :

- par ponction avec analyse cytologique et ou histologique. La cytologie lors d'une prostatite révèle des neutrophiles (souvent dégénérés), des macrophages et des lymphocytes (Pointer et Murray, 2011). Les bactéries sont souvent invisibles sur la cytologie (Roura *et al.*, 2002).

- Un examen histologique s'avère souvent nécessaire pour obtenir un diagnostic définitif.
- Par échographie : c'est une excellente méthode pour évaluer la prostate, néanmoins la position intra pelvienne de la prostate du chat rend sa visualisation difficile. Lors de prostatite on observe une prostate de taille légèrement augmentée, avec un contour échogène bien défini et un parenchyme hétérogène (Roura *et al.*, 2002) (figure 71).
 - On note sur la numération formule sanguine une possible neutrophilie (Kutzler, 2022b).
 - Analyse urinaire : observation d'érythrocytes et de neutrophiles (Kutzler, 2022b).

Figure 71 : Image échographique d'une prostatite chez un chat (contours de la prostate hyperéchogènes et parenchyme hétérogène)



- Traitement

Un antibiotique avec une bonne pénétration intra prostatique doit être utilisé (Roura *et al.*, 2002).

B. Abscès prostatique

Ils sont **extrêmement rares** chez le chat et sont une séquelle possible des prostatites bactériennes (Kutzler, 2022b).

- Signes cliniques

Voir signes cliniques des prostatites bactériennes + hyperthermie.

- Diagnostic (Kutzler, 2022b) :

La prostate apparaît hypoéchogène avec des foyers anéchogènes.

La cytologie est identique à celle d'une prostatite avec des bactéries pléomorphes (le plus souvent *Escherichia coli*).

Analyse urinaire : observation d'érythrocytes et de neutrophiles.

Numération formule sanguine : neutrophilie possible.

- Traitement

Il est chirurgical et médical (antibiotiques) (Kutzler, 2022b).

- Pronostic

Le pronostic est bon après l'intervention chirurgicale et les soins post opératoires.

C. Kystes paraprostatiques

- Définition

Les kystes de rétention sont des lésions cavitaires délimitées par une paroi, contenant un liquide clair ou turbide et situés à l'extérieur du parenchyme prostatique. Leur étiologie n'est pas encore bien connue : ils seraient un vestige embryologique du canal de Müller. Leur existence est extrêmement **rare** (Kutzler, 2022b).

- Diagnostic

A la radio le kyste paraprostatique apparaît comme une large densité circulaire similaire à une deuxième vessie (Kutzler, 2022b).

- Traitement

Ablation chirurgicale.

D. Métaplasie squameuse de la prostate

- Définition :

Elle se définit par la présence de kystes plus ou moins volumineux, souvent localisés au pôle crânial de la prostate. L'épithélium simple se transforme alors en épithélium malpighien pluristratifié. La taille de la prostate apparaît souvent de taille diminuée.

C'est une affection **extrêmement rare** (un seul cas rapporté) (Tucker et Smith, 2008) et par conséquent très peu documentée.

E. Adénocarcinome prostatique

C'est la **pathologie** des glandes annexes **la mieux décrite**, néanmoins elle reste **rare** dans l'espèce féline (Zambelli *et al.*, 2010).

- Epidémiologie

Il concerne les **mâles castrés**.

- Signes cliniques

Ils sont indistinguables de ceux des autres pathologies prostatiques du chat.

- Diagnostic

La cystographie par double contraste et l'urétrographie sont des examens utiles au diagnostic mais le diagnostic de certitude reste l'examen cytologique et histologique (observation de cellules épithéliales avec de nombreux acini et de nombreuses cellules en mitose (Hubbard *et al.*, 1990).

En raison du pouvoir métastatique, des radiographies abdominales et thoraciques doivent être réalisées.

- Traitement

Il consiste en une prostatectomie complète avec anastomose urétrale et ostéotomie pubienne bilatérale associée à une chimiothérapie.

- Pronostic

Sombre.

A RETENIR

- Les affections prostatiques sont rares à très rares chez le chat et sont peu documentées.
- Echographie, cytologie et histologique sont nécessaires pour avoir un diagnostic.
- Les signes cliniques des affections prostatiques sont urinaires et digestifs.
- Le pronostic est réservé voire sombre.

3. Pathologie du pénis et du prépuce

Les affections congénitales et acquises du pénis et du prépuce du chat restent **rare**s.

A. Pathologies acquises

a. Traumatisme

- *Plaies du prépuce et du pénis*

Les plaies affectant le prépuce sont davantage visibles que celles du pénis. La plupart du temps un faible volume de sang s'écoule au niveau de l'orifice du prépuce.

Le traitement des plaies du pénis est similaire à celui des plaies ouvertes. Il réside en un traitement antibiotique local et systémique. Les plaies cicatrisent par seconde intention.

Dans les cas où l'intégrité de l'urètre est compromise, le placement d'un cathéter intra urétral peut prévenir la formation de sténoses. Lors d'hémorragie pénienne importante il est parfois nécessaire de réaliser une amputation du pénis et une urérostomie.

b. Balanoposthite

C'est une inflammation du pénis (balanite) et du prépuce (posthite). Bien que **peu commune**, elle est associée à des causes sous-jacentes (urolithiases, traumatismes, phimosis). Le chat se lèche le prépuce de façon excessive qui apparaît gonflé avec des écoulements purulents (Kutzler, 2022b).

Un traitement antibiotique et anti inflammatoire ainsi que le traitement de la cause sous-jacente est nécessaire.

c. Anneau de poils

Cela correspond à des poils entremêlés encerclant la base du gland du pénis (voir figure 21 page 53). On le retrouve plus fréquemment chez les chats à poils longs et chez les chats entiers car les poils se prennent dans les spicules péniens (Foster, 2012). Les chats concernés rencontrent une difficulté à rentrer le pénis dans le prépuce. C'est une cause d'**infertilité** chez le mâle. Cette pathologie prédispose au phimosis et au paraphimosis.

d. Phimosis

Définition

C'est une impossibilité à décalotter le pénis du prépuce (May et Hauptman, 2009) (figure 72). Ce trouble est **peu fréquent** chez les chats (Kutzler, 2022b).

Etude clinique

Il peut résulter d'une anomalie congénitale (orifice préputial trop petit) ou peut être acquis, secondaire à un traumatisme du pénis ou une inflammation du prépuce (Kutzler, 2022b).

Epidémiologie

Les chats à poils longs avec un anneau de poils autour du prépuce sont prédisposés (Romagnoli et Schlafer, 2006).

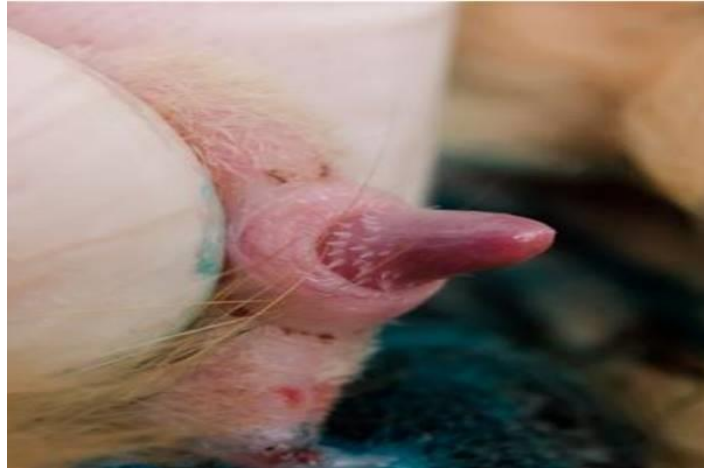Signes cliniques

Ils s'observent notamment lors d'une tentative d'accouplement. Un léchage compulsif de la zone urogénital et un goutte à goutte au niveau du prépuce après l'émission d'urines sont souvent remarqués (May et Hauptman, 2009).

Diagnostic

Le diagnostic est fait lors de l'examen clinique de la zone concernée. Le traitement consiste en l'élargissement chirurgical du prépuce.

Figure 72 : Phimosis d'un pénis de chat mâle entier (UMES, CERCA, EnvA)



e. Paraphimosis

C'est l'incapacité du gland à se rétracter dans le fourreau après érection. Cette affection reste **rare**. Elle peut survenir à la suite d'un accouplement. Elle est favorisée par l'anneau de poils, le priapisme ou secondairement à une castration (Swalec et Smeak, 1989).

Le priapisme est une forme de paraphimosis où le pénis est constamment en érection. Il est souvent retrouvé chez les Siamois (Gunn-Moore *et al.*, 1995).

L'inspection du pénis suffit pour établir le diagnostic.

Le paraphimosis peut entraîner un dessèchement de la muqueuse du pénis, une congestion, un érythème, une inflammation, un œdème, une ischémie, une douleur prononcée, des mutilations. Il est donc absolument impératif de replacer le pénis sous anesthésie (Kutzler, 2022b).

La castration est un moyen thérapeutique. Parfois une péputiotomie (Okur *et al.*, 2023), une amputation pénienne et/ou une urétrostomie doit être réalisée.

4. Tumeurs

Elles sont **extrêmement rares**.

Les mastocytomes cutanés sont des tumeurs affectant le prépuce. Elles sont isolées, fermes, bien circonscrites, alopéciques et ont l'aspect d'un nodule. Les Siamois y seraient prédisposés et les développeraient aux alentours des 8-9 ans (Miller *et al.*, 1991).

Il faut réséquer la tumeur en prenant des marges importantes.

5. Atteintes congénitales

Les anomalies congénitales du pénis et du prépuce sont **très rares**.

Elles regroupent notamment les cas d'hermaphrodisme, par exemple des chatons mâles avec des testicules non descendus et un appareil génital externe et interne féminin (Romagnoli et Schlafer, 2006).

D'autres anomalies congénitales existent telles que l'hypoplasie pénienne, l'hypospadias ou la duplication caudale. Elles ne seront pas détaillées ici en raison de leur caractère extrêmement rare.

- L'essentiel des affections du pénis et du prépuce réside dans les affections traumatiques lors de bagarre et dans les anneaux de poils autour du prépuce.
- Le traitement des plaies du pénis et du prépuce se gère comme celui d'une plaie ouverte.
- Les races à poils longs (Persans) sont prédisposées aux anneaux de poils qui engendrent une infertilité.

Conclusion

La réalisation de cette thèse nous a permis de regrouper sous un même document les connaissances utiles à la compréhension de la reproduction féline. Sa construction a été pensée d'une manière que nous espérons la plus didactique possible, tant par le déroulement du manuscrit que par les « notes mémo » à retenir à la fin de chaque notion importante.

Nous nous sommes rendu compte qu'il existe encore un nombre limité de publications sur le sujet. Beaucoup de données sont controversées ou non démontrées formellement et nécessitent d'être étayées par des études cliniques et fondamentales.

À travers ce document nous avons soulevé le fait qu'un des défis majeurs de la reproduction féline réside dans la prise en charge et le traitement de l'infertilité qui est au centre des préoccupations des éleveurs de chat de race.

De plus, le chat supplante désormais le chien dans les foyers français. Il s'avère donc nécessaire que les vétérinaires s'impliquent dans la connaissance des particularités de la maîtrise et de la pathologie de la reproduction féline.

Les connaissances relayées dans ce manuscrit sur la reproduction du chat domestique nous invitent à étendre notre regard vers la reproduction des grands félidés. En effet, au vu de la situation critique dans laquelle se trouvent les félins sauvages aujourd'hui, il apparaît crucial de pouvoir appliquer nos connaissances à leur reproduction ceci dans un but de préserver leur espèce. Le chat domestique représente à cet égard un modèle de choix, manipulable et représentatif des principales méconnaissances biologiques ou difficultés méthodologiques propres à la famille des félidés.

Liste des références bibliographiques

- AGBALÉ, M. (2022) Le frottis vaginal chez la chatte : étude de l'impact du cycle sexuel, de la gestation et de la stérilisation. Thèse de Médecine vétérinaire. Maisons-Alfort, Ecole nationale vétérinaire d'Alfort.
- AGUDELO, C.F. (2005) Cystic endometrial hyperplasia-pyometra complex in cats. A review. *Veterinary Quarterly* vol. 27, n° 4, p. 173-182. [<https://doi.org/10.1080/01652176.2002.9695198>]
- ALLAWAY, D., GILHAM, M., COLYER, A., *et al.* (2017) The impact of time of neutering on weight gain and energy intake in female kittens. *Journal of Nutritional Science* vol. 6, p. e19. [<https://doi.org/10.1017/jns.2017.20>]
- ARLT, S.P., HAIMERL, P. (2016) Cystic ovaries and ovarian neoplasia in the female dog - a systematic review. *Reproduction in Domestic Animals* vol. 51 Suppl 1, p. 3-11. [<https://doi.org/10.1111/rda.12781>]
- AXNÉR, E., LINDE FORSBERG, C. (2007) Sperm morphology in the domestic cat, and its relation with fertility: a retrospective study. *Reproduction in Domestic Animals* vol. 42, n° 3, p. 282-291. [<https://doi.org/10.1111/j.1439-0531.2007.00780.x>]
- AXNÉR, E., STRÖM, B., LINDE-FORSBERG, C., *et al.* (1996) Reproductive disorders in 10 domestic male cats. *The Journal of Small Animal Practice* vol. 37, n° 8, p. 394-401. [<https://doi.org/10.1111/j.1748-5827.1996.tb02427.x>]
- AXNÉR, E., STRÖM HOLST, B. (2015) Concentrations of anti-Müllerian hormone in the domestic cat. Relation with spay or neuter status and serum estradiol. *Theriogenology* vol. 83, n° 5, p. 817-821. [<https://doi.org/10.1016/j.theriogenology.2014.11.016>]
- BARCELOS, A.M., MCPEAKE, K., AFFENZELLER, N., *et al.* (2018) Common Risk Factors for Urinary House Soiling (Periuria) in Cats and Its Differentiation: The Sensitivity and Specificity of Common Diagnostic Signs. *Frontiers in Veterinary Science* vol. 5, p. 108. [<https://doi.org/10.3389/fvets.2018.00108>]
- BARONE, R. (1990) Appareil uro-génital du fœtus et ses annexes. Péritoine et topographie abdominale. Splanchnologie II, Anatomie comparée des mammifères domestiques. 2ème édition. Paris, Vigot.
- BARSTOW, C. (2022) Disorders of the Uterus. In Johnson, A., Kutzler, M. (Éd.), *Feline Reproduction*. Wallingford, CABI, p. 131-139.
- BEAVER, B.V.G. (1992) Female feline sexual behavior. In *Canine Behavior: A Guide for Veterinarians*. Philadelphia, W.B. Saunders Co., p. 141-169.
- BENZAZZI, C., SARLI, G., BRUNETTI, B. (2004) Sertoli Cell Tumour in a Cat. *Journal of Veterinary Medicine Series A* vol. 51, n° 3, p. 124-126. [<https://doi.org/10.1111/j.1439-0442.2004.00608.x>]

- BINDER, C., AURICH, C., REIFINGER, M., *et al.* (2019) Spontaneous ovulation in cats—Uterine findings and correlations with animal weight and age. *Animal Reproduction Science* vol. 209, p. 106167. [<https://doi.org/10.1016/j.anireprosci.2019.106167>]
- BONTE, T. (2023) Prise en charge du pyomètre chez la chienne et la chatte. *Le Point Vétérinaire* n° 445, p. 12-15.
- BOSSÉ, P., CHAFFAUX, P., KRETZ, C. (1990) Éléments de maîtrise de la physiologie sexuelle chez le chat domestique en vue d'améliorer sa reproduction. *Revue de Médecine Vétérinaire* n° 166, p. 573-590.
- BOYEAUX, A. (2011) Insémination artificielle intra-utérine chez la chatte. Etude expérimentale. Thèse de Médecine vétérinaire. Maisons-Alfort, Ecole nationale vétérinaire d'Alfort.
- BRAUN, B.C., VARGAS, A., JEWGENOW, K. (2012) The molecular detection of relaxin and its receptor RXFP1 in reproductive tissue of *Felis catus* and *Lynx pardinus* during pregnancy. *Reproduction* vol. 143, n° 3, p. 399-410. [<https://doi.org/10.1530/REP-11-0316>]
- BROOKSHIRE, W.C., SHIVLEY, J., WOODRUFF, K., *et al.* (2017) Uterus unicornis and pregnancy in two feline littermates. *Journal of Feline Medicine and Surgery* vol. 3, n° 2, p. 2055116917743614. [<https://doi.org/10.1177/2055116917743614>]
- BROWN, J.L. (2011) Female reproductive cycles of wild female felids. *Animal Reproduction Science* vol. 124, n° 3-4, p. 155-162. [<https://doi.org/10.1016/j.anireprosci.2010.08.024>]
- BROWN, J.L., COMIZZOLI, P. (2018) Female Cat Reproduction. In *Encyclopedia of Reproduction*. Paris, Elsevier, p. 692-701. [<https://doi.org/10.1016/B978-0-12-809633-8.20638-9>]
- BROWN, J.L., WASSER, S.K., WILDT, D.E., *et al.* (1994) Comparative aspects of steroid hormone metabolism and ovarian activity in felids, measured noninvasively in feces. *Biology of Reproduction* vol. 51, n° 4, p. 776-786. [<https://doi.org/10.1095/biolreprod51.4.776>]
- BUFF, S. (2006) Spécificités des tumeurs de l'appareil génital de la chatte. *Le Nouveau Praticien Vétérinaire* n° 318, p. 62-64.
- BUFF, S. (2002) Mise bas et dystocie chez le chien et le chat. *Nouveau Praticien Vétérinaire* n° Hors-série Hospitalisation, p. 117- 120.
- CHASTANT, S. (2023) La reproduction des carnivores domestiques au cours des 50 dernières années. *Le Point Vétérinaire* n° 447, p. 32-39.
- CHASTANT, S., RAYNAL, A. (2022) Prendre une décision obstétricale. *Le Point Vétérinaire* n° 435, p. 12-17.
- CONCANNON, P., HODGSON, B., LEIN, D. (1980) Reflex LH Release in Estrous Cats Following Single and Multiple Copulations. *Biology of Reproduction* vol. 23, n° 1, p. 111-117. [<https://doi.org/10.1095/biolreprod23.1.111>]
- COPPARI, G., PEREIRA, M., FERRO, S., *et al.* (2024) Histological changes of the reproductive tract of megestrol acetate treated queens. Proceedings. Présenté à European Veterinary Society for small animal reproduction Congress 27th -29th June 2024, Barcelone.

- CORDONNIER, N. (2019) Structure histologique des placentas. Polycopié. Maisons-Alfort, École Nationale Vétérinaire d'Alfort, Unité pédagogique d'Histologie, Embryologie et Anatomie-Pathologie vétérinaires.
- CUPPS, P.T. (1991) *Reproduction in domestic animals*, 4th ed. San Diego, Academic Press.
- DAVIDSON, A.P. (2012) Reproductive Causes of Hypocalcemia. *Topics in Companion Animal Medicine* vol. 27, n° 4, p. 165-166. [<https://doi.org/10.1053/j.tcam.2012.09.002>]
- DAVIDSON, A.P., BAKER, T.W. (2009) Reproductive ultrasound of the bitch and queen. *Topics in Companion Animal Medicine* vol. 24, n° 2, p. 55-63. [<https://doi.org/10.1053/j.tcam.2008.11.002>]
- DE CRAMER, K. (2014) *Breeding Is a Bitch-Reference book on dog breeding*. Magaliesburg, Kejafa Knowledge Works.
- DELMAIN, D. (2022) Disorders of the mammary glands. In Johnson, A., Kutzler, M. (Éd.), *Feline Reproduction*. Wallingford, CABI, p. 143-152. [<https://doi.org/10.1079/9781789247107.0005>]
- DE M. SOUZA, C.H., TOLEDO-PIZA, E., AMORIN, R., *et al.* (2009) Inflammatory mammary carcinoma in 12 dogs: Clinical features, cyclooxygenase-2 expression, and response to piroxicam treatment. *The Canadian Veterinary Journal* vol. 50, n° 5, p. 506-510.
- DEROY, C., BISMUTH, C., CAROZZO, C. (2015) Management of a complete uterine prolapse in a cat. *Journal of Feline Medicine and Surgery* vol. 1, n° 1, p. 205511691557968. [<https://doi.org/10.1177/2055116915579681>]
- DONOGHUE, A.M., JOHNSTON, L.A., GOODROWE, K.L., *et al.* (1993) Influence of day of oestrus on egg viability and comparative efficiency of in vitro fertilization in domestic cats in natural or gonadotrophin-induced oestrus. *Journal of Reproduction and Fertility* vol. 98, n° 1, p. 85-90. [<https://doi.org/10.1530/jrf.0.0980085>]
- DUMON, C., FONTBONNE, A. (1992) *Reproduction du chien et du chat*. Paris, PMCAC éd.
- ENGLAND, G.C.W., HEIMENDAHL, A. von (2010) Physiology and endocrinology of the female. In *BSAVA manual of canine and feline reproduction and neonatology*, 2nd ed. Quedgeley, Gloucester, British Small Animal Veterinary Association, p. 1-12.
- FAYA, M., CARRANZA, A., PRIOTTO, M., *et al.* (2011) Long-term melatonin treatment prolongs interestrus, but does not delay puberty, in domestic cats. *Theriogenology* vol. 75, n° 9, p. 1750-1754. [<https://doi.org/10.1016/j.theriogenology.2011.01.015>]
- FELDMAN, E.C., NELSON, R.W. (2004) *Canine and feline endocrinology and reproduction*, 3rd ed. St. Louis, Mo, Saunders.
- FERRÉ-DOLCET, L., CARNIELLO, L., FERRO, S., *et al.* (2020) Interval between Removal of a 4.7 mg Deslorelin Implant after a 3-, 6-, and 9-Month Treatment and Restoration of Testicular Function in Tomcats. *Animals* vol. 10, n° 9, p. 1559. [<https://doi.org/10.3390/ani10091559>]
- FIENI, F., MARTAL, J., MARNET, P.G., *et al.* (2006) Clinical, biological and hormonal study of mid-pregnancy termination in cats with aglepristone. *Theriogenology* vol. 66, n° 6-7, p. 1721-1728. [<https://doi.org/10.1016/j.theriogenology.2006.02.026>]

- FONTAINE, E. (2008) Les vaginites chez la chienne et la chatte. *Le Point Vétérinaire* vol. Actualités en reproduction du chien et du chat, p. 93-98.
- FONTBONNE, A. (2022a) Medical control of reproduction in cats. Polycopié. Maisons-Alfort, École Nationale Vétérinaire d'Alfort, Unité pédagogique pathologie reproduction.
- FONTBONNE, A. (2022b) Infertility In Queens: Clinical approach, experiences and challenges. *Journal of Feline Medicine and Surgery* vol. 24, n° 9, p. 825-836. [<https://doi.org/10.1177/1098612X221118752>]
- FONTBONNE, A. (2022c) Infertility In Queens: Clinical approach, experiences and challenges. *Journal of Feline Medicine and Surgery* vol. 24, n° 9, p. 825-836. [<https://doi.org/10.1177/1098612X221118752>]
- FONTBONNE, A. (2020) Small animal reproduction: Scientific facts versus dogmas or unverified beliefs. *Theriogenology* vol. 150, p. 464-470. [<https://doi.org/10.1016/j.theriogenology.2020.03.014>]
- FONTBONNE, A. (2012a) Infertilité de la chatte : état des lieux. Présenté à séminaire de la Société Française de Félinotechnie, 17 mars 2012, Maisons-Alfort, p. 3-7.
- FONTBONNE, A. (2012b) Infertilité du chat mâle : Etat des lieux. Présenté à Actualités en reproduction féline, Maisons-Alfort, p. 17-21.
- FONTBONNE, A., GARNIER, F. (1998) Données récentes en physiologie et endocrinologie sexuelles dans l'espèce féline. *Le Point Vétérinaire* n° 29, p. 11-16.
- FONTBONNE, A., LEVY, X., FONTAINE, A., *et al.* (2007a) Guide pratique de reproduction clinique canine et féline. Paris, Med'com.
- FONTBONNE, A., LÉVY, X., FONTAINE, E., *et al.* (2007b) L'insémination artificielle chez les félidés. *Bulletin de l'Académie Vétérinaire de France* vol. 160, n° 2, p. 143-151. [<https://doi.org/10.4267/2042/47878>]
- FONTBONNE, A., NIEWIADOMSKA, Z. (2022) Causes of Infertility in the Queen. In Johnson, A., Kutzler, M. (Éd.), *Feline Reproduction*. Wallingford, CABI, p. 47-55. [<https://doi.org/10.1079/9781789247107.0005>]
- FONTBONNE, A., PROCHOWSKA, S., NIEWIADOMSKA, Z. (2020) Infertility in purebred cats - A review of the potential causes. *Theriogenology* vol. 158, p. 339-345. [<https://doi.org/10.1016/j.theriogenology.2020.09.032>]
- FONTBONNE, A., ROMAGNOLI, S. (2024) Advances in feline contraception. Proceedings. Présenté à European Veterinary Society for small animal reproduction Congress 27th -29th June 2024, Barcelone.
- FONTBONNE, A., ROSSET, É. (2023) Stérilisation temporaire et définitive chez le mâle. *Le Point Vétérinaire* n° 441, p. 12-16.
- FONTBONNE, A., RUIZ, F. (2020) L'examen clinique d'une chienne ou d'une chatte en vue de la reproduction. *Le Nouveau Praticien Vétérinaire Canine Féline* n° Hors-série, p. 22-25.

- FOSTER, R.A. (2012) Common Lesions in the Male Reproductive Tract of Cats and Dogs. *Veterinary Clinics of North America: Small Animal Practice* vol. 42, n° 3, p. 527-545. [<https://doi.org/10.1016/j.cvsm.2012.01.007>]
- FOURNIER, A., MASSON, M., CORBIÈRE, F., *et al.* (2017) Epidemiological analysis of reproductive performances and kitten mortality rates in 5,303 purebred queens of 45 different breeds and 28,065 kittens in France. *Reproduction in Domestic Animals* vol. 52, n° S2, p. 153-157. [<https://doi.org/10.1111/rda.12844>]
- FRANÇA, L.R., GODINHO, C.L. (2003) Testis morphometry, seminiferous epithelium cycle length, and daily sperm production in domestic cats (*Felis catus*). *Biology of Reproduction* vol. 68, n° 5, p. 1554-1561. [<https://doi.org/10.1095/biolreprod.102.010652>]
- FREEMAN, L. (1988) Feline uterine torsion. *The Compendium on Continuing Education for the Practicing Veterinarian* vol. 10, p. 1078-1082.
- FURTHNER, E., FABIAN, R., KIPAR, A., *et al.* (2023) Epididymectomy as a novel surgical procedure; application in the domestic cat. *Theriogenology* vol. 200, p. 168-178. [<https://doi.org/10.1016/j.theriogenology.2023.02.009>]
- GARCÍA MITACEK, M.C., STORNELLI, M.C., PRADERIO, R.G., *et al.* (2015) Ultrasonographic and progesterone changes during Days 21 to 63 of pregnancy in queens. *Theriogenology* vol. 84, n° 7, p. 1131-1141. [<https://doi.org/10.1016/j.theriogenology.2015.06.014>]
- GATEL, L. (2011) Biométrie foetale chez le chat appliquée à la détermination du moment de la mise bas et du poids de naissance des chatons. Thèse de Médecine vétérinaire. Lyon, VetAgro Sup.
- GEORGIEV, P., BOSTEDT, H., GOERICKE-PESCH, S., *et al.* (2010) Induction of abortion with aglepristone in cats on day 45 and 46 after mating. *Reproduction in Domestic Animals* vol. 45, n° 5, p. e161-167. [<https://doi.org/10.1111/j.1439-0531.2009.01540.x>]
- GERMAN, A.J. (2006) The growing problem of obesity in dogs and cats. *The Journal of Nutrition* vol. 136, n° 7 Suppl, p. 1940S-1946S. [<https://doi.org/10.1093/jn/136.7.1940S>]
- GILSON, C. (2007) Epidémiologie des tumeurs mammaires chez la chatte. *Le Point Vétérinaire* n° 274, p. 12-13.
- GIVENS, M.D., MARLEY, M.S.D. (2008) Infectious causes of embryonic and fetal mortality. *Theriogenology* vol. 70, n° 3, p. 270-285. [<https://doi.org/10.1016/j.theriogenology.2008.04.018>]
- GLOVER, T.E., WATSON, P.F., BONNEY, R.C. (1985) Observations on variability in LH release and fertility during oestrus in the domestic cat (*Felis catus*). *Journal of Reproduction and Fertility* vol. 75, n° 1, p. 145-152. [<https://doi.org/10.1530/jrf.0.0750145>]
- GOBELLO, C. (2022) Causes of infertility in the Tom. *In Feline Reproduction*. Wallingford, CABI, p. 178-184.
- GOERICKE-PESCH, Sandra (2022a) Clinical Approach to Infertility. *In* Johnson, A., Kutzler, M. (Éd.), *Feline Reproduction*. Wallingford, CABI, p. 231-250. [<https://doi.org/10.1079/9781789247107.0025>]

- GOERICKE-PESCH, Sandra (2022b) Termination of Pregnancy. In Johnson, A., Kutzler, M. (Éd.), *Feline Reproduction*. Wallingford, CABI, p. 117-122. [<https://doi.org/10.1079/9781789247107.0012>]
- GOERICKE-PESCH, S. (2017) Long-term effects of GnRH agonists on fertility and behaviour. *Reproduction in Domestic Animals* vol. 52 Suppl 2, p. 336-347. [<https://doi.org/10.1111/rda.12898>]
- GOERICKE-PESCH, S., GEORGIEV, P., ATANASOV, A., *et al.* (2013) Treatment of queens in estrus and after estrus with a GnRH-agonist implant containing 4.7 mg deslorelin; hormonal response, duration of efficacy, and reversibility. *Theriogenology* vol. 79, n° 4, p. 640-646. [<https://doi.org/10.1016/j.theriogenology.2012.11.018>]
- GOERICKE-PESCH, S., GEORGIEV, P., WEHREND, A. (2010) Prevention of pregnancy in cats using aglepristone on days 5 and 6 after mating. *Theriogenology* vol. 74, n° 2, p. 304-310. [<https://doi.org/10.1016/j.theriogenology.2010.02.014>]
- GOERICKE-PESCH, S., WEHREND, A., GEORGIEV, P. (2014) Suppression of fertility in adult cats. *Reproduction in Domestic Animals* vol. 49 Suppl 2, p. 33-40. [<https://doi.org/10.1111/rda.12301>]
- GOGNY, A. (2023) Prise en charge des tumeurs mammaires chez la chienne et la chatte. *Le Point Vétérinaire* n° 446, p. 12-15.
- GOGNY, A., FIÉNI, F. (2016) Aglepristone: A review on its clinical use in animals. *Theriogenology* vol. 85, n° 4, p. 555-566. [<https://doi.org/10.1016/j.theriogenology.2015.10.010>]
- GOGNY, A., FIENI, F. (2008a) Applications cliniques de l'aglépristone. *Le Point Vétérinaire* n° 228, p. 51-52.
- GOGNY, A., FIENI, F. (2008b) Interrompre la gestation chez la chatte. *Pratique Médicale et Chirurgicale de l'Animal De Compagnie* vol. 43, p. 33-38. [<https://doi.org/10.1016/j.anicom.2008.01.002>]
- GOGNY, A., GARAND, A. (2012) Néonatalogie et gestion de la mise bas chez le chat. Point d'actualités. Présenté à séminaire de la Société Française de Félinotechnie, Actualités en reproduction féline, 17 mars 2012, Maisons-Alfort, p. 83-91.
- GRAHAM, L.H., SWANSON, W.F., WILDT, D.E., *et al.* (2004) Influence of oral melatonin on natural and gonadotropin-induced ovarian function in the domestic cat. *Theriogenology* vol. 61, n° 6, p. 1061-1076. [<https://doi.org/10.1016/j.theriogenology.2003.05.004>]
- GRASSI, A., PEREIRA, M., ZAKOSEK PIPAN, M., *et al.* (2024) Clinical use of low dose megestrol acetate treatment in the cats for reproduction control: general health, efficacy and interval from treatment end to resumption of reproductive activity. Proceedings. Présenté à European Veterinary Society for small animal reproduction Congress 27th -29th June 2024, Barcelone.
- GRIFFIN, B. (2001) Prolific Cats: The Estrous Cycle. *Compendium on Continuing Education for the Practicing Veterinarian* vol. 23, p. 1049-1056.
- GUDERMUTH, D.F., NEWTON, L., DAELS, P., *et al.* (1997) Incidence of spontaneous ovulation in young, group-housed cats based on serum and faecal concentrations of progesterone. *Journal of Reproduction and Fertility. Supplement* vol. 51, p. 177-184.

- GUNN-MOORE, D.A., BROWN, P.J., HOLT, P.E., *et al.* (1995) Priapism in seven cats. *The Journal of Small Animal Practice* vol. 36, n° 6, p. 262-266. [<https://doi.org/10.1111/j.1748-5827.1995.tb02912.x>]
- HAGMAN, R., STRÖM HOLST, B., MÖLLER, L., *et al.* (2014) Incidence of pyometra in Swedish insured cats. *Theriogenology* vol. 82, n° 1, p. 114-120. [<https://doi.org/10.1016/j.theriogenology.2014.03.007>]
- HANEY, D.R., LEVY, J.K., NEWELL, S.M., *et al.* (2003) Use of fetal skeletal mineralization for prediction of parturition date in cats. *Journal of the American Veterinary Medical Association* vol. 223, n° 11, p. 1614-1616. [<https://doi.org/10.2460/javma.2003.223.1614>]
- HAYES, K.C., TRAUTWEIN, E.A. (1989) Taurine deficiency syndrome in cats. *The Veterinary Clinics of North America. Small Animal Practice* vol. 19, n° 3, p. 403-413. [[https://doi.org/10.1016/s0195-5616\(89\)50052-4](https://doi.org/10.1016/s0195-5616(89)50052-4)]
- HEBERT, F. (2006) Guide pratique de médecine interne canine et féline. Paris, Med'com.
- HERRICK, J.R., LYONS, S.M., GREENE-ERMISCH, A.F., *et al.* (2018) A carnivore embryo's perspective on essential amino acids and ammonium in culture medium: effects on the development of feline embryos†. *Biology of Reproduction* vol. 99, n° 5, p. 1070-1081. [<https://doi.org/10.1093/biolre/iroy122>]
- HOLLINSHEAD, F., KREKELER, N. (2016) Pyometra in the queen: To spay or not to spay? *Journal of Feline Medicine and Surgery* vol. 18, n° 1, p. 21-33. [<https://doi.org/10.1177/1098612X15623114>]
- HOLST, B.S. (2022) Feline breeding and pregnancy management: What is normal and when to intervene. *Journal of Feline Medicine and Surgery* vol. 24, n° 3, p. 221-231. [<https://doi.org/10.1177/1098612X221079708>]
- HOLST, B.S., AXNÉR, E., ÖHLUND, M., *et al.* (2017) Dystocia in the cat evaluated using an insurance database. *Journal of Feline Medicine and Surgery* vol. 19, n° 1, p. 42-47. [<https://doi.org/10.1177/1098612X15600482>]
- HOOVER, E.A., GRIESEMER, R.A. (1971) Experimental Feline Herpesvirus Infection in the Pregnant Cat. *The American Journal of Pathology* vol. 65, n° 1, p. 173-188.
- HOWARD, J.G., BROWN, J.L., BUSH, M., *et al.* (1990) Teratospermic and normospermic domestic cats: ejaculate traits, pituitary-gonadal hormones, and improvement of spermatozoal motility and morphology after swim-up processing. *Journal of Andrology* vol. 11, n° 3, p. 204-215.
- HOWARD, J.G., ROTH, T.L., BYERS, A.P., *et al.* (1997) Sensitivity to exogenous gonadotropins for ovulation induction and laparoscopic artificial insemination in the cheetah and clouded leopard. *Biology of Reproduction* vol. 56, n° 4, p. 1059-1068. [<https://doi.org/10.1095/biolreprod56.4.1059>]
- HUBBARD, B.S., VULGAMOTT, J.C., LISKA, W.D. (1990) Prostatic adenocarcinoma in a cat. *Journal of the American Veterinary Medical Association* vol. 197, n° 11, p. 1493-1494.
- HURNI, H. (1981) Daylength and breeding in the domestic cat. *Laboratory Animals* vol. 15, n° 3, p. 229-233. [<https://doi.org/10.1258/002367781780893803>]

- JACKSON, P.G.G. (2004) Handbook of veterinary obstetrics, 2nd ed. Cambridge, Saunders-Elsevier Limited.
- JOHNSON, A.K. (2022a) Normal feline reproduction: The queen. *Journal of Feline Medicine and Surgery* vol. 24, n° 3, p. 204-211. [<https://doi.org/10.1177/1098612X221079706>]
- JOHNSON, A.K. (2022b) Disorders of the Ovary. *In Feline Reproduction*, CABI. Wallingford, CABI, p. 123-130.
- JOHNSON, A.K. (2022c) Disorders of the caudal reproductive tract. *In Feline Reproduction*. Wallingford, CABI, p. 140-142.
- JOHNSON, A.K. (2022d) Normal feline reproduction: The tom. *Journal of Feline Medicine and Surgery* vol. 24, n° 3, p. 212-220. [<https://doi.org/10.1177/1098612X221079707>]
- JOHNSON, A.K. (2018) Assisted Reproduction in the Female Cat. *The Veterinary Clinics of North America. Small Animal Practice* vol. 48, n° 4, p. 523-531. [<https://doi.org/10.1016/j.cvsm.2018.02.002>]
- JOHNSON, A.K., KUTZLER, M.A. (Éd.) (2022) Feline reproduction. Wallingford, CABI.
- JOHNSTON, S.D., KUSTRITZ, M.V.R., OLSON, P.N.S. (2001) Canine and feline theriogenology. Philadelphia, W.B. Saunders.
- JOHNSTON, S.D., ROOT, M.V., OLSON, P.N.S. (1996) Ovarian and testicular function in the domestic cat: clinical management of spontaneous reproductive disease. *Animal Reproduction Science, Animal Reproduction: Research and Practice* vol. 42, n° 1, p. 261-274. [[https://doi.org/10.1016/0378-4320\(96\)01485-6](https://doi.org/10.1016/0378-4320(96)01485-6)]
- JURKA, P., MAX, A. (2009) Treatment of fibroadenomatosis in 14 cats with aglepristone - changes in blood parameters and follow-up. *The Veterinary Record* vol. 165, n° 22, p. 657-660. [<https://doi.org/10.1136/vr.165.22.657>]
- KEENAN, L. (1998) The infertile male. *In* Simpson, G., England, G.C.W. (Éd.), *BSAVA Manual of Small Animal Reproduction and Neonatology, BSAVA Manual Series*. Shurdington, Cheltenham, U.K., British Small Animal Veterinary Association, p. 83-94.
- KEISER, R., REICHLER, I., BALOGH, O. (2017) Are foetal ultrasonographic and maternal blood progesterone measurements near parturition reliable predictors of the time of birth in the domestic cat? *Reproduction in Domestic Animals* vol. 52, n° 3, p. 487-494. [<https://doi.org/10.1111/rda.12939>]
- KESKIN, A., YILMAZBAS, G., YILMAZ, R., *et al.* (2009) Pathological abnormalities after long-term administration of medroxyprogesterone acetate in a queen. *Journal of Feline Medicine and Surgery* vol. 11, n° 6, p. 518-521. [<https://doi.org/10.1016/j.jfms.2008.10.006>]
- KRETZ, C. (1992) Mise bas chez la chatte. *In Les indispensables de l'animal de compagnie, Reproduction du chien et du chat*. Paris, PMCAC, p. 121-129.
- KURODA, K., OSAKI, T., HARADA, K., *et al.* (2017) Uterine torsion in a full-term pregnant cat. *Journal of Feline Medicine and Surgery* vol. 3, n° 2, p. 2055116917726228. [<https://doi.org/10.1177/2055116917726228>]

- KUTZLER, Michelle Anne (2022a) Reproductive Anatomy and Puberty in the Queen. *In Feline Reproduction*. Wallingford, CABI, p. 1-10.
- KUTZLER, M A (2022) Reproductive anatomy and puberty in the Tom. *In Feline Reproduction*. Wallingford, CABI, p. 153-166.
- KUTZLER, Michelle Anne (2022b) Disorders of the Testicles and Scrotum. *In Johnson, A., Kutzler, M. (Éd.), Feline Reproduction*. Wallingford, CABI, p. 185-197. [https://doi.org/10.1079/9781789247107.0020]
- KUTZLER, M.A. (2007) Estrus induction and synchronization in canids and felids. *Theriogenology* vol. 68, n° 3, p. 354-374. [https://doi.org/10.1016/j.theriogenology.2007.04.014]
- LAMM, G., FOSTER, R.A., SWICK, A. (2020) Ovarian and uterine dysgerminoma. *Journal of the American Veterinary Medical Association* vol. 257, n° 8, p. 817-819. [https://doi.org/10.2460/javma.257.8.817]
- LANGLADE, C. (2024) Prise en charge d'une femelle infertile. *Le Point vétérinaire* n° 451, p. 12-15.
- LENNOZ-ROLAND, M. (2008) Conduite à tenir devant une dystocie chez la chienne. *Le Point Vétérinaire*, n° 39 (numéro spécial : Actualités en reproduction du chien et du chat, p. 43- 49.
- LEVY, X. (2020) Induire des chaleurs et une ovulation chez la chatte. *Le Nouveau Praticien Vétérinaire* n° Hors-série, p. 105-107.
- LEVY, X. (2007) La fibroadénomatose mammaire ou mastose. *Le Point Vétérinaire* n° 273, p. 54-57.
- LÉVY, X. (2006) Conduite à tenir devant des pertes vulvaires liées à une sécrétion d'oestrogènes chez la chienne et la chatte. *Le Point Vétérinaire* n° 304, p. 48.
- LEVY, X., ENGLAND, G. (2010) Pregnancy diagnosis, normal pregnancy and parturition in the queen. *In Reproduction and Neonatology*. Quedgeley, British Small Animal Veterinary Association, p. 98-105. [https://doi.org/10.22233/9781905319541.11]
- LINDE FORSBERG, C., ENEROTH, A. (1998) Parturition. *In Manual of Small Animal Reproduction an Neonatology*. Shurdington, Cheltenham, BSAVA, p. 127-142.
- LITTLE, S. (2011) Feline reproduction: problems and clinical challenges. *Journal of Feline Medicine and Surgery* vol. 13, n° 7, p. 508-515. [https://doi.org/10.1016/j.jfms.2011.05.008]
- MALANDAIN, É., RAULT, D., FROMENT, É., *et al.* (2006) Croissance folliculaire et ovulation chez la chatte. *Bulletin de l'Académie Vétérinaire de France* vol. 159, n° 2, p. 113-120. [https://doi.org/10.4267/2042/47820]
- MARLY, C. (2010) Le mucomètre chez les carnivores domestiques : étude bibliographique. Thèse de Médecine vétérinaire. Maisons-Alfort, Ecole nationale vétérinaire d'Alfort.
- MARTÍN DE LAS MULAS, J., VAN NIEL, M., MILLÁN, Y., *et al.* (2002) Progesterone receptors in normal, dysplastic and tumourous feline mammary glands. Comparison with oestrogen receptors status. *Research in Veterinary Science* vol. 72, n° 2, p. 153-161. [https://doi.org/10.1053/rvsc.2001.0542]

- MATHEWS, K.A. (2008) Pain Management for the Pregnant, Lactating, and Neonatal to Pediatric Cat and Dog. *Veterinary Clinics of North America: Small Animal Practice* vol. 38, n° 6, p. 1291-1308. [<https://doi.org/10.1016/j.cvsm.2008.07.001>]
- MATICKA, N. (2022) Periparturient Disease in the queen. In Johnson, A.K., Kutzler, M.A. (Éd.), *Feline Reproduction*. Wallingford, CABI, p. 85-90.
- MAUREEN, M. (2014) Handbook of Canine and Feline Emergency Protocols, 2nd ed. Ames, Wiley-Blackwell.
- MAY, L.R., HAUPTMAN, J.G. (2009) Phimosis in cats: 10 cases (2000-2008). *Journal of the American Animal Hospital Association* vol. 45, n° 6, p. 277-283. [<https://doi.org/10.5326/0450277>]
- MCCARTHY, R.J., LEVINE, S.H., REED, J.M. (2013) Estimation of effectiveness of three methods of feral cat population control by use of a simulation model. *Journal of the American Veterinary Medical Association* vol. 243, n° 4, p. 502-511. [<https://doi.org/10.2460/javma.243.4.502>]
- MCKEATING, F. (1979) Ectopic pregnancy in a cat. *Veterinary Record* vol. 104, n° 11, p. 240-241. [<https://doi.org/10.1136/vr.104.11.240>]
- MCKELVEY, K.A., BEACHLER, T.M., FERRIS, K.K., *et al.* (2015) Vaginal prolapse in a pregnant Maine coon cat: a case report. *The Journal of Small Animal Practice* vol. 56, n° 7, p. 473-475. [<https://doi.org/10.1111/jsap.12310>]
- MCNICHOLAS, W.T., WILKENS, B.E., BLEVINS, W.E., *et al.* (2002) Spontaneous femoral capital physeal fractures in adult cats: 26 cases (1996-2001). *Journal of the American Veterinary Medical Association* vol. 221, n° 12, p. 1731-1736. [<https://doi.org/10.2460/javma.2002.221.1731>]
- MIGLINO, M.A., AMBRÓSIO, C.E., DOS SANTOS MARTINS, D., *et al.* (2006) The carnivore pregnancy: the development of the embryo and fetal membranes. *Theriogenology* vol. 66, n° 6-7, p. 1699-1702. [<https://doi.org/10.1016/j.theriogenology.2006.02.027>]
- MILLER, M.A., NELSON, S.L., TURK, J.R., *et al.* (1991) Cutaneous neoplasia in 340 cats. *Veterinary Pathology* vol. 28, n° 5, p. 389-395. [<https://doi.org/10.1177/030098589102800506>]
- MILLER, M.A., RAMOS-VARA, J.A., DICKERSON, M.F., *et al.* (2003) Uterine Neoplasia in 13 Cats. *Journal of Veterinary Diagnostic Investigation* vol. 15, n° 6, p. 515-522. [<https://doi.org/10.1177/104063870301500602>]
- MIMOUNI, P., DUMON, C. (2005) Vade mecum de pathologie de la reproduction chez le chien. Paris, Med'com.
- MIR, F. (2014) Insémination artificielle féline: bilan des connaissances. *Le Point Vétérinaire* n° 343, p. 46-51.
- MÜLLER, G., MARTINO-ANDRADE, A.J., SANTOS, A.S., *et al.* (2012) Testicular testosterone: estradiol ratio in domestic cats and its relationship to spermatogenesis and epididymal sperm morphology. *Theriogenology* vol. 78, n° 6, p. 1224-1234. [<https://doi.org/10.1016/j.theriogenology.2012.05.018>]
- NAIR, S., JENNES, D., RAMANKUTTY, S., *et al.* (2021) Feline pyometra and its surgical management : a case report. *Journal of indian veterinary association* p. 81-85.

- NIEWIADOMSKA, Z., FONTBONNE, A. (2020) Obtenir une gestation chez la chatte. *Le nouveau praticien vétérinaire Canine Féline* n° Hors-série: La chienne et la chatte reproductrices., p. 32-35.
- NIEWIADOMSKA-MARQUETTE, Z., ROOS-PICHENOT, J. (2022) Prendre en charge une gestation chez la chatte. *Le Point Vétérinaire* n° 434, p. 12-17.
- NOEL, F. (2019) Caractérisation de la semence de chat domestique. Thèse de Médecine vétérinaire. Maisons-Alfort, Ecole nationale vétérinaire d'Alfort.
- NORRIS, H.J., GARNER, F.M., TAYLOR, H.B. (1969) Pathology of feline ovarian neoplasms. *The Journal of Pathology* vol. 97, n° 1, p. 138-143. [<https://doi.org/10.1002/path.1710970118>]
- NOVOTNY, R. (2014) Influence de l'effet stimulateur initial des implants de desloréline sur la qualité du sperme de chat. Présenté à EVSSAR Congress, Wroclaw, p. 200.
- OKUR, S., YANMAZ, L., ERSOZ, U., *et al.* (2023) Outcome of preputioplasty in cats with acquired phimosis: Eight cases. *Mehmet Akif Ersoy Üniversitesi Veteriner Fakültesi Dergisi* vol. 8, p. 15-18. [<https://doi.org/10.24880/maeuafd.1172488>]
- OVERLEY, B., SHOFER, F.S., GOLDSCHMIDT, M.H., *et al.* (2005) Association between Ovariectomy and Feline Mammary Carcinoma. *Journal of Veterinary Internal Medicine* vol. 19, n° 4, p. 560-563. [<https://doi.org/10.1111/j.1939-1676.2005.tb02727.x>]
- PEREZ, J.F., CONLEY, A.J., DIETER, J.A., *et al.* (1999) Studies on the Origin of Ovarian Interstitial Tissue and the Incidence of Endometrial Hyperplasia in Domestic and Feral Cats. *General and Comparative Endocrinology* vol. 116, n° 1, p. 10-20. [<https://doi.org/10.1006/gcen.1999.7331>]
- PESCH, S.G. (2017) Antiprogestins in Small Animal Reproduction-More than Induction of Abortion in Dogs. *Türkiye Klinikleri Veterinary Sciences-Obstetrics and Gynecology - Special Topics* vol. 3, n° 1, p. 24-31.
- POINTER, E., MURRAY, L. (2011) Chronic Prostatitis, Cystitis, Pyelonephritis, and Balanoposthitis in a Cat. *Journal of the American Animal Hospital Association* vol. 47, n° 4, p. 258-261. [<https://doi.org/10.5326/JAAHA-MS-5627>]
- PORRET, C. (2008) Etapes du traitement d'une dystocie chez la chienne. *Pratique Vet* n° 43, p. 68-71.
- PRETZER, S.D. (2008) Medical management of canine and feline dystocia. *Theriogenology* vol. 70, n° 3, p. 332-336. [<https://doi.org/10.1016/j.theriogenology.2008.04.031>]
- PREVOST, I. (2018) Actualisation des connaissances sur la stérilisation de la chienne et de la chatte en vue de la rédaction d'un livret d'information à destination des propriétaires. Thèse de Médecine vétérinaire. Maisons-Alfort, Ecole nationale vétérinaire d'Alfort.
- PROCHOWSKA, S., NIŻAŃSKI, W. (2022) Infertility In Toms: Clinical approach, experiences and challenges. *Journal of Feline Medicine and Surgery* vol. 24, n° 9, p. 837-846. [<https://doi.org/10.1177/1098612X221118753>]
- PROCHOWSKA, S., NIŻAŃSKI, W., OCHOTA, M., *et al.* (2015) Characteristics of urethral and epididymal semen collected from domestic cats--A retrospective study of 214 cases. *Theriogenology* vol. 84, n° 9, p. 1565-1571. [<https://doi.org/10.1016/j.theriogenology.2015.08.005>]

- REBUELTO, M., LOZA, M.E. (2010) Antibiotic Treatment of Dogs and Cats during Pregnancy. *Veterinary Medicine International* vol. 2010, p. 385640. [<https://doi.org/10.4061/2010/385640>]
- REYNOLDS, B., BOUCRAUT-BARON, C. (2006) Diagnostic, traitement et prévention des calciviroses féline. *Le Nouveau Praticien Vétérinaire Canine Féline* n° Hors-série: Les maladies infectieuses chez le chien et le chat, p. 405-407.
- ROBERT, C. (2023) Annexes foetales et placenta. Anatomie de l'encolure et du tronc. Polycopié, 2de éd. Maisons-Alfort, Ecole Nationale Vétérinaire d'Alfort, Unité pédagogique d'Anatomie.
- ROBITEAU, G. (2020) Fiche pratique: cytologie vaginale chez la chatte. *Le nouveau praticien vétérinaire Canine Féline* n° Hors-série: La chienne et la chatte reproductrices, p. 37-41.
- ROBITEAU, G. (2017) Insémination artificielle intra vaginale chez la chatte : résultats et tests de paternité sur les chatons. Thèse de Médecine vétérinaire. Maisons-Alfort, Ecole nationale vétérinaire d'Alfort.
- ROBITEAU, G., FONTBONNE, A. (2020) Les modalités de l'insémination artificielle chez le chat. *Le Nouveau Praticien Vétérinaire* n° Hors-série la chienne et la chatte reproductrice, p. 71-75.
- ROHLERTZ, M., STRÖM HOLST, B., AXNÉR, E. (2012) Comparison of the GnRH-stimulation test and a semiquantitative quick test for LH to diagnose presence of ovaries in the female domestic cat. *Theriogenology* vol. 78, n° 9, p. 1901-1906. [<https://doi.org/10.1016/j.theriogenology.2012.06.027>]
- ROMAGNOLI, S., BENZAIA, C., FERRÉ-DOLCET, L., *et al.* (2019) Fertility parameters and reproductive management of Norwegian Forest Cats, Maine Coon, Persian and Bengal cats raised in Italy: a questionnaire-based study. *Journal of Feline Medicine and Surgery* vol. 21, n° 12, p. 1188-1197. [<https://doi.org/10.1177/1098612X18824181>]
- ROMAGNOLI, S., FERRE-DOLCET, L. (2022) Reversible Control of Reproduction In Queens: Mastering the use of reproductive drugs to manipulate cyclicity. *Journal of Feline Medicine and Surgery* vol. 24, n° 9, p. 853-870. [<https://doi.org/10.1177/1098612X221118754>]
- ROMAGNOLI, S., KREKELER, N., DE CRAMER, K., *et al.* (2024) WSAVA guidelines for the control of reproduction in dogs and cats. *Journal of Small Animal Practice* vol. 65, n° 7, p. 424-559. [<https://doi.org/10.1111/jsap.13724>]
- ROMAGNOLI, S., SCHLAFER, D.H. (2006) Disorders of Sexual Differentiation in Puppies and Kittens: A Diagnostic and Clinical Approach. *Veterinary Clinics of North America: Small Animal Practice* vol. 36, n° 3, p. 573-606. [<https://doi.org/10.1016/j.cvsm.2005.12.007>]
- ROOS, J. (2018) Une suspicion de gestation extra-utérine chez une chatte. *La Dépêche vétérinaire* n° 1463, p. 18-19.
- ROOS, J., FONTBONNE, A. (2022) Pregnancy Diagnosis and Management. *In Feline Reproduction*. Wallingford, CABI, p. 56-73. [<https://doi.org/10.1079/9781789247107.0006>]
- ROOS-PICHENOT, J. (2023) Stérilisation temporaire et définitive chez la chatte. *Le Point Vétérinaire* n° 443/444, p. 12-15.
- ROOS-PICHENOT, J. (2022) La stérilisation chez le chat : le point sur les nouvelles données bibliographiques. *Médecine et Chirurgie animales* n° 1, p. 37-43.

- ROOT KUSTRITZ, M.V. (2006) Clinical management of pregnancy in cats. *Theriogenology* vol. 66, n° 1, p. 145-150. [<https://doi.org/10.1016/j.theriogenology.2006.03.018>]
- ROOT KUSTRITZ, M.V. (2003) Small animal theriogenology, The practical veterinarian. Saint Louis, Elsevier.
- ROOT, M., JOHNSTON, S. (2005) The effect of prepuberal and postpuberal gonadectomy on penile extrusion and urethral diameter in the domestic cat. *Veterinary Radiology & Ultrasound* vol. 37, p. 363-366. [<https://doi.org/10.1111/j.1740-8261.1996.tb01244.x>]
- ROOT, M., JOHNSTON, S., OLSON, P. (1995) Estrous length, pregnancy rate, gestation and parturition lengths, litter size, and juvenile mortality in the domestic cat. *Journal of the American Animal Hospital Association* vol. 31, n° 5, p. 429-433. [<https://doi.org/10.5326/15473317-31-5-429>]
- ROSSET, É. (2020) Quand recourir à la reproduction assistée chez les carnivores domestiques et les techniques d'insémination à la disposition du praticien. *Le Nouveau Praticien Vétérinaire* n° Hors-série, p. 55-59.
- ROSSET, É. (2012) Conduite à tenir face à une ou plusieurs masses mammaires chez une jeune chatte. *Le Point Vétérinaire* n° 331, p. 62-67.
- ROURA, X., CAMPS-PALAU, M.A., LLORET, A., *et al.* (2002) Bacterial prostatitis in a cat. *Journal of Veterinary Internal Medicine* vol. 16, n° 5, p. 593-597. [[https://doi.org/10.1892/0891-6640\(2002\)016<0593:bpiac>2.3.co;2](https://doi.org/10.1892/0891-6640(2002)016<0593:bpiac>2.3.co;2)]
- RUET-BOIREAU, L. (2012) Gestion et prévention des dystocies canines et félines. Thèse de Médecine vétérinaire. Lyon, VetAgro Sup.
- SAKAMOTO, C.A.M., DA COSTA, A.J., GENNARI, S.M., *et al.* (2009) Experimental infection of pregnant queens with two major Brazilian clonal lineages of *Toxoplasma gondii*. *Parasitology Research* vol. 105, n° 5, p. 1311-1316. [<https://doi.org/10.1007/s00436-009-1558-y>]
- SANTANA, C., SANTOS, R. (2021) Canine pyometra – an update and revision of diagnostic terminology. *Brazilian Journal of Veterinary Pathology* vol. 14, p. 1-8. [<https://doi.org/10.24070/bjvp.1983-0246.v14i1p1-8>]
- SCHÄFER-SOMI, S. (2017) Effect of melatonin on the reproductive cycle in female cats: a review of clinical experiences and previous studies. *Journal of Feline Medicine and Surgery* vol. 19, n° 1, p. 5-12. [<https://doi.org/10.1177/1098612X15610369>]
- SCHLAFER, D.H. (2008) Canine and feline abortion diagnostics. *Theriogenology, Proceedings of the Annual Conference of the Society for Theriogenology* vol. 70, n° 3, p. 327-331. [<https://doi.org/10.1016/j.theriogenology.2008.05.036>]
- SHILLE, V.M., LUNDSTRÖM, K.E., STABENFELDT, G.H. (1979) Follicular Function in the Domestic Cat as Determined by Estradiol-17 β Concentrations in Plasma: Relation to Estrous Behavior and Cornification of Exfoliated Vaginal Epithelium. *Biology of Reproduction* p. 953-963.
- SHILLE, V.M., SOJKA, N. (1995) Feline Reproduction, Textbook of Veterinary Internal Medicine. 4th ed. Philadelphia, W.B. Saunders.

- SIEMIENIUCH, M.J., JURSA, E., SZOSTEK, A.Z., *et al.* (2012) Steroidogenic capacity of the placenta as a supplemental source of progesterone during pregnancy in domestic cats. *Reproductive Biology and Endocrinology* vol. 10, n° 1, p. 89. [<https://doi.org/10.1186/1477-7827-10-89>]
- SOCHA, P., LENGING, R., BONECKA, J., *et al.* (2019) Obstetric and newborn parameters in the Maine Coon cats. *Polish Journal of Veterinary Sciences* p. 439-443. [<https://doi.org/10.24425/pjvs.2019.129303>]
- SPAIN, C.V., SCARLETT, J.M., HOUP, K.A. (2004) Long-term risks and benefits of early-age gonadectomy in cats. *Journal of the American Veterinary Medical Association* vol. 224, n° 3, p. 372-379. [<https://doi.org/10.2460/javma.2004.224.372>]
- SWAFFIELD, M.J., MOLLOY, S.L., LIPSCOMB, V.J. (2020) Prospective comparison of perioperative wound and pain score parameters in cats undergoing flank vs midline ovariectomy. *Journal of Feline Medicine and Surgery* vol. 22, n° 2, p. 168-177. [<https://doi.org/10.1177/1098612X19837038>]
- SWALEC, K.M., SMEAK, D.D. (1989) Priapism after castration in a cat. *Journal of the American Veterinary Medical Association* vol. 195, n° 7, p. 963-964.
- TIRET, L. (2023) Connaissance et maîtrise de la reproduction chez les animaux: implantation, placentation et gestation. Polycopié. Maisons-Alfort, École Nationale Vétérinaire d'Alfort, Unité pédagogique physiopathologie.
- TITEUX, E. (2022) Conséquences comportementales de la stérilisation dans les espèces canine et féline. *Médecine et Chirurgie animales* n° 1, p. 56-60.
- TODOROVA, I. (2006) Prevalence and etiology of the most common malignant tumours in dogs and cats. *Bulgarian Journal of Veterinary Medicine* vol. 9, p. 85-98.
- TOPIE, E., BENCHARIF, D., BRIAND, L., *et al.* (2015) Early pregnancy diagnosis and monitoring in the queen using ultrasonography with a 12.5 MHz probe. *Journal of Feline Medicine and Surgery* vol. 17, n° 2, p. 87-93. [<https://doi.org/10.1177/1098612X14532088>]
- TOPIE, E., GOGNY, A. (2020) Estimer le stade de la gestation et de la mise bas chez la chatte. *Le Nouveau Praticien Vétérinaire* n° Hors-série, p. 82-87.
- TSUTSUI, T., ONODERA, F., OBA, H., *et al.* (2009a) Plasma hormone levels and semen quality in male cats during non-breeding and breeding seasons. *Reproduction in Domestic Animals* vol. 44 Suppl 2, p. 291-293. [<https://doi.org/10.1111/j.1439-0531.2009.01449.x>]
- TSUTSUI, T., STABENFELDT, G.H. (1993) Biology of ovarian cycles, pregnancy and pseudopregnancy in the domestic cat. *Journal of Reproduction and Fertility. Supplement* vol. 47, p. 29-35.
- TSUTSUI, T., SUZUKI, Y., TOYONAGA, M., *et al.* (2009b) The role of the ovary for the maintenance of pregnancy in cats. *Reproduction in Domestic Animals = Zuchthygiene* vol. 44 Suppl 2, p. 120-124. [<https://doi.org/10.1111/j.1439-0531.2009.01452.x>]
- TUCKER, A.R., SMITH, J.R. (2008) Prostatic Squamous Metaplasia in a Cat with Interstitial Cell Neoplasia in a Retained Testis. *Veterinary Pathology* vol. 45, n° 6, p. 905-909. [<https://doi.org/10.1354/vp.45-6-905>]

- VERHAGE, H.G., BEAMER, N.B., BRENNER, R.M. (1976) Plasma Levels of Estradiol and Progesterone in the Cat During Polyestrus, Pregnancy and Pseudopregnancy. *Biology of Reproduction* vol. 14, n° 5, p. 579-585. [<https://doi.org/10.1095/biolreprod14.5.579>]
- VERSTEGEN, J. (2008) Endocrinology of pregnancy in the dog: A review. *Theriogenology* vol. 70, n° 3, p. 291-299. [<https://doi.org/10.1016/j.theriogenology.2008.04.038>]
- VERSTEGEN, J. (1998) Physiology and endocrinology of reproductive in female cats. In Simpson G., England G., Harvey M., *BSAVA manual of canine and feline reproduction and neonatology*. Quedgeley, Gloucester, British Small Animal Veterinary Association, p. 1-12.
- VERSTEGEN, J., DHALIWAL, G., VERSTEGEN-ONCLIN, K. (2008a) Mucometra, cystic endometrial hyperplasia, and pyometra in the bitch: Advances in treatment and assessment of future reproductive success. *Theriogenology* vol. 70, n° 3, p. 364-374. [<https://doi.org/10.1016/j.theriogenology.2008.04.036>]
- VERSTEGEN, J., DHALIWAL, G., VERSTEGEN-ONCLIN, K. (2008b) Canine and feline pregnancy loss due to viral and non-infectious causes: a review. *Theriogenology* vol. 70, n° 3, p. 304-319. [<https://doi.org/10.1016/j.theriogenology.2008.05.035>]
- VERSTEGEN, J.P., ONCLIN, K., SILVA, L.D., *et al.* (1993) Regulation of progesterone during pregnancy in the cat: studies on the roles of corpora lutea, placenta and prolactin secretion. *Journal of Reproduction and Fertility. Supplement* vol. 47, p. 165-173.
- WIEBE, V.J., HOWARD, J.P. (2009) Pharmacologic Advances in Canine and Feline Reproduction. *Topics in Companion Animal Medicine* vol. 24, n° 2, p. 71-99. [<https://doi.org/10.1053/j.tcam.2008.12.004>]
- WILSON, C.R. (2013) Feline gangrenous mastitis. *The Canadian Veterinary Journal* vol. 54, n° 3, p. 292-294.
- YATES, D., HAYES, G., HEFFERNAN, M., *et al.* (2003) Incidence of cryptorchidism in dogs and cats. *The Veterinary Record* vol. 152, n° 16, p. 502-504. [<https://doi.org/10.1136/vr.152.16.502>]
- ZAMBELLI, D., BINI, C., KÜSTER, D.G., *et al.* (2015) First deliveries after estrus induction using deslorelin and endoscopic transcervical insemination in the queen. *Theriogenology* vol. 84, n° 5, p. 773-778. [<https://doi.org/10.1016/j.theriogenology.2015.05.010>]
- ZAMBELLI, D., CASTAGNETTI, C., BELLUZZI, S., *et al.* (2002) Correlation between the age of the conceptus and various ultrasonographic measurements during the first 30 days of pregnancy in domestic cats (*Felis catus*). *Theriogenology* vol. 57, n° 8, p. 1981-1987. [[https://doi.org/10.1016/S0093-691X\(01\)00686-0](https://doi.org/10.1016/S0093-691X(01)00686-0)]
- ZAMBELLI, D., CUNTO, M. (2022) Semen Collection and Evaluation. In Johnson, A., Kutzler, M. (Éd.), *Feline Reproduction*. Wallingford, CABI, p. 167-177. [<https://doi.org/10.1079/9781789247107.0018>]
- ZAMBELLI, D., CUNTO, M. (2005) Vaginal and cervical modifications during the estrus cycle in the domestic cat. *Theriogenology* vol. 64, n° 3, p. 679-684. [<https://doi.org/10.1016/j.theriogenology.2005.05.018>]

ZAMBELLI, D., CUNTO, M., RACCAGNI, R., *et al.* (2010) Successful surgical treatment of a prostatic biphasic tumour (sarcomatoid carcinoma) in a cat. *Journal of Feline Medicine and Surgery* vol. 12, n° 2, p. 161-165. [<https://doi.org/10.1016/j.jfms.2009.07.016>]

ZAMBELLI, D., PRATI, F., CUNTO, M., *et al.* (2008) Quality and in vitro fertilizing ability of cryopreserved cat spermatozoa obtained by urethral catheterization after medetomidine administration. *Theriogenology* vol. 69, n° 4, p. 485-490. [<https://doi.org/10.1016/j.theriogenology.2007.10.019>]

ZSCHOCKELT, L., AMELKINA, O., SIEMIENIUCH, M.J., *et al.* (2014) Corpora lutea of pregnant and pseudopregnant domestic cats reveal similar steroidogenic capacities during the luteal life span. *The Journal of Steroid Biochemistry and Molecular Biology* vol. 144, p. 373-381. [<https://doi.org/10.1016/j.jsbmb.2014.08.010>]

Annexe 1

L'alimentation joue un rôle très important dans la santé du chat et ceci est particulièrement vrai pendant la gestation et la lactation.

Lorsque l'alimentation est déficitaire sur le plan nutritif elle peut être une cause d'infertilité chez la chatte. En effet, une insuffisance d'acide gras essentiels et une faible teneur en énergie affectent la fertilité. L'émergence de nouveaux régimes alimentaires tels que les régimes à base de viande crue, les rations ménagères etc. augmentent le risque de ces troubles nutritionnels (Fontbonne et Niewiadomska, 2022).

Le plan alimentaire de la chatte en gestation diffère de celui de la chienne. Tout d'abord une des particularités de la gestation chez la chatte est l'augmentation linéaire de sa masse corporelle dès la 2^{ème} semaine de gestation. Cette prise de poids précoce semble avoir pour but de former et stocker de l'énergie nécessaire pour toute la durée de la lactation.

Les chattes doivent commencer à consommer le régime alimentaire choisi pour la gestation le jour de la saillie, voire trois semaines à l'avance. L'alimentation adaptée est généralement l'alimentation destinée aux chatons. Elle est complète, équilibrée, hautement digestible, riche en énergie et contient 40% de protéines et 18% de matières grasses. Le volume de la ration doit augmenter lentement dès deux semaines de gestation, et la chatte doit recevoir 25 à 50% de plus que ses besoins d'entretien normaux à la fin du dernier tiers de la gestation (Niewiadomska-Marquette et Roos-Pichenot, 2022).

L'alimentation doit être mixte : sèche et humide et doit être distribuée en plusieurs petits repas au cours de la journée.

Les suppléments ne sont pas nécessaires tant que l'alimentation donnée est adaptée à la gestation. L'ajout de certains éléments peut même se révéler délétère. C'est en, effet le cas du calcium dont un excès peut induire une hypocalcémie au moment de la mise bas ou deux semaines après lors du pic de lactation (Niewiadomska-Marquette et Roos-Pichenot, 2022).

Un déséquilibre nutritionnel peut également être à l'origine d'avortements chez la chatte gestante. Les nouveaux modes d'alimentation cités plus haut ne contiennent pas assez d'apport calorique. La gestation est donc « sacrifiée » afin d'apporter l'énergie nécessaire à la survie de la chatte. Ils sont à l'origine de résorptions embryonnaires et fœtales et d'avortements. La carence en taurine (acide aminé essentiel) rencontrée dans ce type d'alimentation provoque une réduction du nombre de chatons par portée, des chatons mort-nés, des résorptions fœtales et des avortements (Herrick *et al.*, 2018).). Cette carence est évaluée par dosage sanguin de la taurine, dont une teneur plasmatique inférieure à 30 µmol/L est considérée comme déficiente (Hayes et Trautwein, 1989). Il en est de même pour l'hypervitaminose A qui aurait un effet tératogène sur la chatte gestante.

Annexe 2

Médicaments usuels des carnivores domestiques et leur utilisation pendant la gestation (Roos et Fontbonne, 2022)

A : Probablement inoffensifs. Aucune étude n'a démontré d'effets secondaires sur des animaux de laboratoire ou sur des femmes enceintes.

B : inoffensifs s'ils sont utilisés avec prudence. Ces médicaments semblent être inoffensifs sur les chats et les chiens et sont sûrs s'ils sont utilisés à distance du terme de la gestation

C : risques potentiels. Les études sur les humains et les animaux de laboratoire ont démontré des effets secondaires. Ils sont à utiliser selon la balance bénéfices/risques

D : Contre-indiqués. Ces médicaments provoquent des malformations congénitales ou sont embryotoxiques.

Drug categories	Molecule	Classification	Known side effects in different species	Forbidden period during pregnancy	Specificities
Antimicrobial drugs	Betalactams Cephalosporins Lincosamides Macrolides	A	N/A or information not known		
	Specific Macrolide: Tylosin	B	No information	No information	N/A or information not known
	Sulfonamides		Mice/Rat: congenital malformations, Women: neonatal icterus	Avoid long-acting drugs	N/A or information not known
	Trimethoprim-sulfadiazine		Trimethoprim is teratogenic in rat but probably safe in other species	N/A or information not known	N/A or information not known
	Aminoglycosides	C	Neurotoxic and nephrotoxic in fetuses	N/A or information not known	Gentamicin can be used cautiously if necessary
	Metronidazole		Congenital malformation and embryotoxicity	First 3 weeks	N/A or information not known
	Chloramphenicol		Decrease protein synthesis in fetuses, particularly in bone marrow	N/A or information not known	
	Fluoroquinolones	D	Articular, cartilage defects in fetuses	After 10 days post-ovulation	N/A or information not known
	Tetracycline		Bone and teeth malformations in fetus and toxicity in mother	N/A or information not known	
	Specific aminoglycoside: Streptomycin		Neurotoxic and nephrotoxic in fetuses		

Continued

Continued.

Drug categories	Molecule	Classification	Known side effects in different species	Forbidden period during pregnancy	Specificities
	Specific aminoglycoside: Neomycin	A	N/A or information not known		
Anti-parasitic drugs	Praziquantel Piperazine Fenbendazole Ivermectin	A	N/A or information not known		
	Amitraz	D	WARNING Lethal in cats		
Antifungal drugs	Miconazole	A	N/A or information not known	N/A or information not known	
	Ketoconazole	B	Teratogenic and embryotoxic in rats, antiandrogenic, stillbirth in dogs		
	Amphotericin B	C	Congenital anomalies		
	Griseofulvin	D	Teratogenic in rats, skeleton and brain malformation in cats		
Anticancer	Doxorubicin	C	Teratogenic and embryotoxic	N/A or information not known	
	Azathioprine		Congenital malformation but used in women		
	Chlorambucil		Teratogenic and embryotoxic		
	Cisplatin		Teratogenic, embryotoxic and nephrotoxic		
	Cyclophosphamide		Congenital malformation, embryotoxic and nephrotoxic		
	Methotrexate		Malformation in newborn and embryotoxicity		
	Vincristine				
Analgesic	Acetaminophen	C	WARNING Toxic in cats		
	Aspirin, salicylate		Embryotoxic in laboratory animals	Late in pregnancy: pulmonary hypertension and bleeding	N/A or information not known
	Flunixin meglumine		No information		
	Indomethacin		N/A or information not known	Late in pregnancy: premature closure of ductus arteriosus	Toxic in DOGS
	Phenylbutazone		No information (possible bone marrow suppression used in a long period)		

Continued

Continued.

Drug categories	Molecule	Classification	Known side effects in different species	Forbidden period during pregnancy	Specificities
Anesthetic	Lidocaine	A	Safe as all local anesthetic agents for local nerve block and epidural	N/A or information not known	
	Naloxone		Safe in newborns within a few minutes after birth		
	Morphine	B	Neonatal sedation and respiratory depression => REVERSIBLE with naloxone in newborns after cesarean sections		
	Fentanyl, Butorphanol, Codeine, Oxymorphone		Safe for short-term use. Neonatal sedation and respiratory depression => REVERSIBLE with naloxone		
	Acepromazine		Neonatal central nervous system depression	Avoid near term	N/A or information not known
	Atropine		May cause fetal tachycardia but seem safe	N/A or information not known	
	Glycopyrrolate		Safe in laboratory animals, does not cross the placenta as readily as atropine		
	Isoflurane/ sevoflurane		N/A or information not known		
	Ketamine		Safe but may produce premature labor		
	Xylazine, Methoxyflurane	C	Neonatal depression in cesarean section use		
Gastrointestinal	Anti-acids	A	Safe	Safety of ranitidine and cimetidine not established	
	Sucralfate				
	Anti-emetics	B	Probably safe in short-term use	No information in dogs and cats, metoclopramide safe in laboratory animals	
	Laxative			N/A or information not known	
	Loperamide	C	Adverse effects in laboratory animals but not reported in dogs, cats, and humans		
	Misoprostol	D	Pregnancy termination	From 2d half of pregnancy: abortion	

Drug categories	Molecule	Classification	Known side effects in different species	Forbidden period during pregnancy	Specificities		
Anesthetic	Lidocaine	A	Safe as all local anesthetic agents for local nerve block and epidural	N/A or information not known	N/A or information not known		
	Naloxone		Safe in newborns within a few minutes after birth				
	Morphine	B	Neonatal sedation and respiratory depression => REVERSIBLE with naloxone in newborns after cesarean sections				
	Fentanyl, Butorphanol, Codeine, Oxymorphone		Safe for short-term use. Neonatal sedation and respiratory depression => REVERSIBLE with naloxone				
	Acepromazine		Neonatal central nervous system depression			Avoid near term	N/A or information not known
	Atropine		May cause fetal tachycardia but seem safe			N/A or information not known	
	Glycopyrrolate		Safe in laboratory animals, does not cross the placenta as readily as atropine				
Gastrointestinal	Isoflurane/ sevoflurane		N/A or information not known				
	Ketamine		Safe but may produce premature labor				
	Xylazine, Methoxyflurane	C	Neonatal depression in cesarean section use				
	Anti-acids	A	Safe		Safety of ranitidine and cimetidine not established		
	Sucralfate						
	Anti-emetics	B	Probably safe in short-term use		No information in dogs and cats, metoclopramide safe in laboratory animals		
	Laxative				N/A or information not known		
Gastrointestinal	Loperamide	C	Adverse effects in laboratory animals but not reported in dogs, cats, and humans				
	Misoprostol	D	Pregnancy termination	From 2d half of pregnancy:	abortion		

Annexe 3

Les différentes formules pour évaluer l'âge gestationnel à l'aide des structures fœtales (Niewiadowska-Marquette et Roos-Pichenot, 2022 ; Roos et Fontbonne, 2022)

PARAMÈTRES	FORMULES
Longueur crâne-croupe (CRL) mesurée dans un plan sagittal de la partie la plus rostrale de la tête jusqu'à la base de la queue	Âge gestationnel = $2,0087 \times \text{CRL}(\text{mm}) - 31,43$
Diamètre bipariétal (BPD) mesuré au point le plus large du crâne en vue frontale ou dorsale, à l'emplacement central de la ligne échogène produite par la faux du cerveau	Jour avant parturition = $\text{BPD}(\text{mm}) - 23,39/0,47$
	Âge gestationnel = $\log(\text{BPD}(\text{mm})/0,483873)/0,02756$
	Jour avant parturition = $-1,86 \times \text{BPD}(\text{mm}) + 49,3$ (chez le maine coon)
Partie profonde de la vésicule diencéphalo-téleencéphalique fœtale (DPTV) observée comme une zone anéchoïque asymétrique vue sur la ligne médiane sagittale dans le crâne fœtal, représentant le thalamus fœtal et le noyau basal primordial	Jour avant parturition = $(\text{DPTV}(\text{mm}) - 10,74)/0,22$
Diamètre corporel (BD) pris par deux mesures transversales au point le plus large de l'abdomen, au niveau de l'estomac et du foie	Âge gestationnel = $\log(\text{BD}(\text{mm})/0,405565)/0,0372141$
Diamètre gastrique (GD)	Âge gestationnel = $\log(\text{GD}(\text{mm})/0,115113)/0,0388901$
Longueur du fémur (FL)	Jour avant parturition = $37,864 - 0,193 \times \text{FL}(\text{mm}) + 1,227 \times \text{poids}(\text{kg}) - 0,615 \times \text{taille portée} - 0,832 \times \text{âge}(\text{années})$

RÉALISATION D'UN DOCUMENT À VISÉE PÉDAGOGIQUE SUR LA REPRODUCTION FÉLINE

AUTEUR : Caroline BRIET

RÉSUMÉ :

L'intérêt pour la reproduction féline est croissant. Les questions sur la stérilisation sont fréquemment posées par les propriétaires dès les consultations pédiatriques. La maîtrise de cette reproduction est par ailleurs désormais au cœur des préoccupations des éleveurs de chat de races. Le nombre de publications scientifiques ou professionnelles, ainsi que les heures d'enseignement dédiées durant le cursus vétérinaire, demeurent cependant limitées au regard de cette évolution. L'objectif du manuscrit a donc été de réaliser une synthèse des connaissances en reproduction féline et de les retranscrire de manière didactique à l'attention des étudiants et des praticiens vétérinaires.

Ce manuscrit début par une présentation du cycle œstral de la chatte, qui est un cycle principalement polyœstrien saisonnier propre à l'espèce féline. Les différentes modifications hormonales, comportementales et génitales se déroulant au cours de chacune des phases du cycle sont détaillées. L'examen de choix pour le suivi des chaleurs de la chatte, le frottis vaginal, est ensuite précisément décrit, en mettant en avant sa réelle plus-value dans l'aide à la reproduction féline grâce à ses multiples applications.

La maîtrise du cycle chez la femelle permet de prévenir les chaleurs ou au contraire de les induire. Les avortements provoqués lors d'une gestation indésirée impliquent aussi une bonne maîtrise du cycle œstral.

La lutte contre l'infertilité de la femelle et du mâle représente un des défis majeurs en reproduction féline. L'échec d'accouplement constituant une des principales causes d'infertilité, nous développons une partie sur l'une des solutions possibles : l'insémination artificielle. Nous insistons sur l'évolution des bases techniques de cette insémination au cours des dernières années.

La détermination de la date du part chez la chatte est complexe. Nous montrons qu'à ce jour, la fœtométrie est l'examen le plus précis pour déterminer l'âge gestationnel et prévoir la date de la mise bas.

Enfin, nous pensons qu'il est essentiel pour un vétérinaire contemporain, dans le contexte de l'augmentation croissante de la population féline issue de chats domestiques, de maîtriser les principales affections de la reproduction féline que nous passons en revue.

MOTS CLÉS :

REPRODUCTION, CHAT, CHATTE, APPAREIL GÉNITAL, DOCUMENT PÉDAGOGIQUE, ENSEIGNEMENT

JURY :

Président : Pr Laurent TIRET

Directeur de thèse : Pr Alain FONTBONNE

Examinatrice : Dr Guillemette CRÉPEAUX

ADVANCES AND CHALLENGES IN FELINE REPRODUCTION : A COMPREHENSIVE REVIEW FOR VETERINARY STUDENTS AND PRACTITIONERS

AUTHOR: Caroline BRIET

SUMMARY:

Interest in feline reproduction is steadily increasing. Questions about sterilization are frequently asked by cat owners during pediatric consultations. Furthermore, controlling reproduction has now become a central concern for breeders of purebred cats. However, the number of scientific or professional publications and the dedicated hours of instruction in veterinary curricula remain limited compared to this growing interest. Therefore, the aim of this manuscript is to provide a comprehensive synthesis of current knowledge in feline reproduction and to present it in a didactic manner for veterinary students and practitioners.

This manuscript begins with an overview of the estrous cycle in female cats, which is predominantly a seasonal polyestrous cycle unique to the feline species. The various hormonal, behavioral, and genital modifications occurring during each phase of the cycle are detailed. The examination of choice for monitoring the estrous cycle in queens, the vaginal smear, is then described in detail, emphasizing its significant value in aiding feline reproduction due to its multiple applications.

Control of the female cat's cycle allows for either the prevention or induction of estrus. Induced abortions in the case of unwanted pregnancies also require a thorough understanding of the estrous cycle.

The struggle against infertility in both female and male cats represents one of the major challenges in feline reproduction. Since unsuccessful mating is one of the primary causes of infertility, we develop a section on one of the possible solutions: artificial insemination. We emphasize the recent technical advancements in this procedure.

Determining the date of parturition in cats is complex. We demonstrate that, to date, fetometry is the most precise examination for determining gestational age and predicting the date of delivery.

Finally, we believe it is essential for contemporary veterinarians, given the rapidly increasing feline population born from domestic cats, to master the primary reproductive disorders in those felines, which we review in this manuscript.

KEYWORDS:

REPRODUCTION, QUEEN, TOM, GENITAL TRACT, TEACHING DOCUMENT, TEACHING

JURY:

Chairperson: Pr Laurent TIRET

Thesis Director: Pr Alain FONTBONNE

Reviewer: Dr Guillemette CRÉPEAUX