



HAL
open science

La première molaire permanente compromise précocement : quelle prise en charge ?

Emma Beucher

► To cite this version:

Emma Beucher. La première molaire permanente compromise précocement : quelle prise en charge ?. Sciences du Vivant [q-bio]. 2024. dumas-04808988

HAL Id: dumas-04808988

<https://dumas.ccsd.cnrs.fr/dumas-04808988v1>

Submitted on 28 Nov 2024

HAL is a multi-disciplinary open access archive for the deposit and dissemination of scientific research documents, whether they are published or not. The documents may come from teaching and research institutions in France or abroad, or from public or private research centers.

L'archive ouverte pluridisciplinaire **HAL**, est destinée au dépôt et à la diffusion de documents scientifiques de niveau recherche, publiés ou non, émanant des établissements d'enseignement et de recherche français ou étrangers, des laboratoires publics ou privés.



Distributed under a Creative Commons Attribution - NonCommercial - NoDerivatives 4.0 International License

UNIVERSITÉ DE BRETAGNE OCCIDENTALE

PRESIDENT

Monsieur Pascal OLIVARD

DIRECTRICE GENERALE DES SERVICES

Madame Brigitte BONIN

CORPS PROFESSORAL DE L'U.F.R. D'ODONTOLOGIE DE BREST

AU 01/09/2024

Année Universitaire 2024-2025

DOYEN

Madame Sylvie BOISRAMÉ

PROFESSEURS DES UNIVERSITÉS - PRATICIENS HOSPITALIERS

S56 Odontologie Pédiatrique

Madame Frédérique d'ARBONNEAU

S57 Parodontologie

Monsieur Hervé BOUTIGNY-VELLA

S57 Chirurgie Orale

Madame Sylvie BOISRAMÉ

S58 Dentisterie Restauratrice, Endodontie

Monsieur Reza ARBAB-CHIRANI

S58 Fonction-Dysfonction, Imagerie, Biomatériaux

Madame Céline BODERE

MAÎTRES DE CONFÉRENCES DES UNIVERSITÉS - PRATICIENS HOSPITALIERS

S56 Odontologie Pédiatrique

Madame Charlotte GOUEDARD

S56 Prévention, Épidémiologie, Economie Santé, Odonto légale

Monsieur Bertrand PIVER

S57 Biologie Orale

Monsieur Jean-Éric ALARD

S58 Dentisterie Restauratrice, Endodontie

Madame Valérie CHEVALIER-HERISSET

S58 Dentisterie Restauratrice, Endodontie

Madame Karen VALLAEYS

S58 Prothèses

Monsieur Brice CHAUVEL

S58 Prothèses

Monsieur Vincent JARDEL

S58 Fonction-Dysfonction, Imagerie, Biomatériaux

Madame Anaïs BONNABESSE

MAÎTRES DE CONFÉRENCES DES UNIVERSITÉS

S57 Biologie Orale

Madame Laëtitia LE POTTIER

MAÎTRE DE CONFÉRENCES ASSOCIÉ

S56 Prévention, Epidémiologie, Economie Santé, Odonto légale

Monsieur Kevin-John FOUILLEN

CHEF DE CLINIQUE DES UNIVERSITÉS – ASSISTANTS DES HOPITAUX

S56 ODF

Madame Manon LIEVIN

S57 Chirurgie Orale

Monsieur Valentin ANDRE

S57 Chirurgie Orale

Madame Marie ORLIAGUET

S57 Parodontologie

Monsieur Maxime DUMOUCHEL

S57 Parodontologie

Madame Amandine QUEMENEUR

S58 Dentisterie Restauratrice, Endodontie

Madame Johanna KICHENIN

S58 Dentisterie Restauratrice, Endodontie

Monsieur Quentin MARC

S58 Prothèses

Madame Camille BOSSARD

S58 Prothèses

Madame Lorraine CLAPPE

ASSISTANTS ASSOCIES

S56 Odontologie pédiatrique

Monsieur Ewen LE DRAST

S57 Biologie Orale

Madame Vanessa LOBOGNON

Madame le Professeur Frédérique D'ARBONNEAU

Professeur des Universités, UFR d'Odontologie de Brest,

Praticien Hospitalier, Département d'Odontologie Pédiatrique

Je vous remercie de me faire l'honneur de présider le jury de ma thèse.

Je suis reconnaissante pour la qualité de vos enseignements. Ils m'ont permis d'apprécier autant la pédodontie que vous nous enseignez avec enthousiasme. Veuillez recevoir, l'expression de ma sincère gratitude.

Madame Valérie CHEVALIER HERISSET

Maître de Conférences des Universités, UFR d'Odontologie de Brest,

Praticien Hospitalier, Département de DRE

Je vous remercie d'avoir accepté de diriger ce travail de thèse à l'aide de vos connaissances et remarques pertinentes.

Merci également pour vos enseignements théoriques et cliniques. Je suis très reconnaissante de la gentillesse, l'écoute et la bienveillance que vous avez témoigné à mon égard tout au long de mon cursus.

Madame Charlotte GOUEDARD

Maître de Conférences des Universités, UFR d'Odontologie de Brest,

Praticien Hospitalier, Département d'Odontologie Pédiatrique

Je vous remercie d'avoir accepté de faire partie de ce jury de thèse. Je suis reconnaissante de vos conseils et vos relectures attentives de cette thèse.

Merci pour votre encadrement bienveillant en pédodontie et votre écoute pour nous accompagner au mieux en clinique.

Madame Camille BOSSARD

Chef de clinique des Universités, UFR d'Odontologie de Brest,

Assistant des Hôpitaux, Département de Prothèse

Je vous remercie de faire partie de ce jury de thèse.

Merci pour ces nombreuses vacations de support prothèse passées ensemble.

Merci pour vos enseignements cliniques en prothèse et votre investissement au sein de la faculté avec Scully notamment. Je regrette seulement de ne pas avoir pu assister à ce projet ayant quitté le service avant.

Docteur Lucile PRIOUL

Chirurgien-dentiste libéral – Exercice exclusif en orthodontie

Je te remercie de faire partie de mon jury de thèse. Je te suis reconnaissante pour la relecture et les conseils pour la partie orthodontique.

Merci pour le stage actif en 6^{ème} année qui m'a permis de découvrir l'orthodontie. J'ai beaucoup appris à tes côtés et je suis ravie de pouvoir poursuivre l'aventure en devenant ta collaboratrice. Merci pour ces opportunités.

REMERCIEMENTS

À mes parents et à mes frères que je ne remercierai jamais assez pour leur soutien au quotidien. Merci de m'avoir encouragée tout au long de mes études, malgré les débuts difficiles. Merci pour tous les précieux moments que nous partageons en famille. Merci pour tout.

À mes grands-parents, Mamilou, Mam et Bap. Merci pour tout ce que vous m'apportez depuis mon enfance. Merci aussi à Béno d'avoir transmis ton métier de chirurgien-dentiste à une partie de la famille, j'aurais aimé que tu puisses être là aujourd'hui.

À toute ma famille pour les merveilleux moments passés à vos côtés depuis toujours, merci pour votre soutien.

À Agathe pour tous les souvenirs que nous créons ensemble depuis toujours.

À Baptiste, merci pour tout ce que tu m'apportes chaque jour. Tu es un pilier dans ma vie. Merci aussi pour ton aide pour cette thèse. Je remercie également toute ta famille pour leur gentillesse et les bons moments passés à leurs côtés.

À Oriane, toujours présente depuis la 6^{ème}, merci pour ton soutien et tout ce que l'on a vécu ensemble.

À Aline, ma binôme pendant les années de clinique sans qui tout aurait été très différent. Merci pour ton organisation, ton soutien, ton amitié, sans oublier ton retard. Merci à Eliza et Malo pour notre quatuor de choc.

À tous mes amis pour les souvenirs inoubliables et les bons moments à venir. Je suis heureuse d'avoir croisé vos chemins, merci pour le bonheur que vous m'apportez.

À toutes les personnes qui ont fait partie de mon aventure associative à l'AEOB et à l'UNECD, c'était très enrichissant.

Aux cabinets qui m'ont fait confiance et permis d'évoluer dans le métier. Merci à mon père pour le stage actif et à mes parents de m'avoir confié leur cabinet le temps des remplacements. Merci à toute l'équipe cabinet Omnis pour leur accueil. Et à l'équipe du cabinet de Lucile pour le stage actif et finalement plus encore.

À tous les enseignants, les membres de la scolarité, René, Sylvie, les praticiens hospitaliers, les secrétaires, les infirmières, les aides-soignants et Sandrine de nous accompagner (et nous supporter) tout au long de notre cursus.

Enfin, merci à tous ceux qui m'ont soutenue et tous ceux qui me feront l'honneur d'être présents lors de ma soutenance de thèse.

**La première molaire permanente
compromise précocement, quelle prise en
charge ?**

TABLE DES MATIÈRES

Table des illustrations	15
Table des tableaux	20
Acronymes	21
Introduction	22
CHAPITRE 1. Étiologies de la première molaire permanente compromise	24
<i>1.1. La première molaire : une dent plus sensible aux lésions carieuses</i>	24
1.1.1. Rappels sur la carie dentaire	24
1.1.2. L'anatomie coronaire	27
1.1.3. L'âge d'éruption	30
1.1.4. Le processus d'éruption	31
1.1.5. La localisation	32
1.1.6. Épidémiologie de la carie de la première molaire permanente	33
<i>1.2. Une anomalie de structure : La MIH</i>	34
1.2.1. Définition	34
1.2.2. Les conséquences	35
1.2.3. Épidémiologie de la MIH	36
<i>1.3. Les anomalies d'éruption</i>	36
1.3.1. Le défaut primaire d'éruption (DPE)	36
1.3.2. L'ankylose	37
<i>1.4. Autres atteintes</i>	38
CHAPITRE 2. Les traitements conservateurs de la PMP	39
<i>2.1. Les traitements de conservation de la vitalité</i>	39
2.1.1. Les intérêts de la conservation de la vitalité pulpaire	40
2.1.2. L'exérèse sélective	42
2.1.3. Le coiffage pulpaire direct	45
2.1.4. La pulpotomie partielle	46
2.1.5. La pulpotomie camérale ou totale	47
<i>2.2. Le cas de la molaire immature nécrosée</i>	49
2.2.1. L'apexification	49
2.2.2. La revitalisation / revascularisation	51
2.2.3. Traitement endodontique (TE)	53

2.3. Reconstitution / Restauration coronaire	55
CHAPITRE 3. Les traitements après extraction de la première molaire permanente	59
3.1. L'avulsion	59
3.1.1. Le procédé	59
3.1.2. Indications	59
3.1.2.1. Le délabrement	59
3.1.2.2. L'interception	60
3.1.2.3. Rappels sur les classes d'Angle	60
3.1.2.4. Les extractions de symétrisation ou compensatrices	62
3.1.3. Contre-indications	63
3.2. La fermeture de l'espace créé par l'avulsion de la PMP	63
3.2.1. Fermeture spontanée	64
3.2.1.1. Quand extraire ?	64
3.2.1.2. Le principe	66
3.2.2. Fermeture par traitement orthodontique	68
3.3. Le maintien de l'espace et les solutions de remplacement	72
3.3.1. Le mainteneur d'espace	72
3.3.2. La prothèse amovible partielle	73
3.3.3. Le bridge	74
3.3.4. L'implant	79
3.3.5. L'autogreffe	81
CHAPITRE 4. Arbre décisionnel	84
4.1. Proposition d'un arbre décisionnel	84
4.1.1. Les objectifs	84
4.1.2. La description	86
4.2. Discussion	87
4.2.1. Les limites	87
4.2.2. Les perspectives d'évolution	88
Conclusion	91
Bibliographie	92

TABLE DES ILLUSTRATIONS

Figure 1.1 : Les différents facteurs d'influence de la lésion carieuse (Lasfargues et Colon, 2009).	25
Figure 1.2 : Face occlusale de la première molaire maxillaire droite (16) (Woelfied et Scheid, 2007).	28
Figure 1.3 : Face occlusale de la première molaire mandibulaire droite (26) (Woelfied et Scheid, 2007).	28
Figure 1.4 : Coupe d'un sillon et de la progression de la déminéralisation par la lésion carieuse (Ekstrand et al., 2001).	29
Figure 1.5 : Méthode de brossage B.R.O.S. (UFSBD, 2019).	30
Figure 1.6 : Révélateur de plaque sur une première molaire mandibulaire gauche en cours d'éruption et développement d'une lésion carieuse dans son sillon central (Carvalho, 2014).	31
Figure 1.7 : Radiographie secteur 4 présentant des lésions carieuses sur les molaires temporaires et sur la PMP mandibulaire droite immature (46) (Muller-Bolla, 2022).	33
Figure 1.8 : Différentes coupes au microscope électronique à balayage d'une PMP atteinte par une MIH (Fagrell et al., 2010).	35
Figure 1.9 : Différentes atteintes de MIH (Dulla et Meyer-Lueckel, 2021).	35
Figure 1.10 : DPE chez un patient de 40 ans : photographies intraorales et radiographie panoramique reconstituée à partir d'un CBCT. Présence de lésions carieuses et parodontales associées, ainsi que des résorptions, des calcifications intra pulpaire et des zones d'ankylose (Wagner et al., 2023).	37
Figure 1.11 : Photographies intra-buccales et radiographie d'une patiente présentant une première molaire mandibulaire droite (46) ankylosée (Pithon et Bernardes, 2011).	38
Figure 2.12 : Gradient thérapeutique de G. Tirlet et JP. Attal (Devillard et al., 2021).	39
Figure 2.13 : Représentation schématique des différentes thérapeutiques conservatrices de la vitalité pulpaire (Devillard et al., 2021).	40
Figure 2.14 : Représentation d'une lésion carieuse cavitaire : coupe coronaire d'une dent atteinte ainsi que les diagrammes des différentes couches dentinaires (Banerjee et al., 2017).	42
Figure 2.15 : Exemple d'éviction carieuse sélective (Zandona, 2019).	43

Figure 2.16 : Lésions carieuses secteur 1 (Devillard et al., 2021).	44
Figure 2.17 : Mise en place d'un coiffage pulpaire sur une première molaire mandibulaire droite (46) (abc) ; radiographie post opératoire (d) et évolution à 1 an (e) et 2 ans (f) (Bjørndal et al., 2019).	46
Figure 2.18 : Photographie per-opératoire et radiographie post-opératoire d'une pulpotomie sur une PMP mandibulaire droite (46) (Devillard et al., 2021).	47
Figure 2.19 : Étapes de traitement de pulpotomie sur une deuxième molaire mandibulaire gauche (37) (Galani et al., 2017).	48
Figure 2.20 : Apexification par bouchon apical (Devillard et al., 2021).	50
Figure 2.21 : Radiographie d'un cas clinique d'apexification sur une PMP mandibulaire droite (48) (Kumar et al., 2014).	51
Figure 2.22 : Schémas représentatifs d'une revitalisation sur une dent monoradiculée (Devillard et al., 2021).	52
Figure 2.23 : Radiographies rétro-alvéolaires des régénérations endodontiques d'une PMP mandibulaire gauche (36). De gauche à droite : situation pré opératoire (A), post-opératoire (B), suite à la restauration coronaire (C) et contrôle à 2 ans (C) (Roghanizadeh et Fazlyab, 2018).	53
Figure 2.24 : Différentes étapes d'une ouverture de chambre en coupe axiale sur une molaire mandibulaire (Adams et Tomson, 2014).	54
Figure 2.25 : Radiographie finale d'un traitement endodontique sur une molaire mandibulaire gauche (36) (Devillard et al., 2021).	54
Figure 2.26 : Graphique sur le taux de survie des dents dépulpées de l'étude sur 37 années (López-Valverde et al., 2023).	55
Figure 2.27 : Schéma des différentes catégories de restauration suite à une perte de substance (Schéma personnel)	56
Figure 2.28 : Principes de préparation des restaurations indirectes collées postérieures (Devillard et al., 2021)	57
Figure 2.29 : Photographie intra-buccale d'une PMP mandibulaire gauche après le collage d'un overlay (36) (photographie personnelle).	57

- Figure 3.30 : Trait de séparation radiculaire pour une PMP mandibulaire droite (46) (Fricain et al., 2019). 59
- Figure 3.31 : Schématisation des différentes classes d'Angle (Muller-Bolla, 2022). 60
- Figure 3.32 : Plan de Chapman schématisé et la prédiction de son évolution vers la classe d'Angle molaire (Aknin, 2007). 61
- Figure 3.33 : Trois signes radiologiques favorisant une fermeture spontanée suite à l'extraction d'une PMP (Ashley et al., 2015). 64
- Figure 3.34 : Radiographie panoramique du patient au premier rendez-vous orthodontique et photographie intrabuccale secteurs 1 et 4 de la situation un an après (Conway et Petrucci, 2005). 65
- Figure 3.35 : Cas cliniques de mésialisation spontanée de la DMP vers l'espace issu de l'avulsion d'une PMP (36) : à gauche, situation favorable avec la fermeture spontanée ; à droite, situation défavorable avec une fermeture incomplète avec rotation et distalisation de la prémolaire (35) (Ashley et al., 2015). 66
- Figure 3.36 : Radiographies panoramiques et photographies intrabuccales secteur 2 et 3 d'une patiente présentant une MIH sévère. Les PMP ont toutes été extraites par Docteur D'Arbonneau avant les 8 ans de la patiente. Nous remarquons une fermeture totale de l'espace d'édentement au maxillaire. Pour la mandibule, Docteur Prioul à ensuite terminé la fermeture des espaces par traitement orthodontique en corrigeant les DDA (Courtoisies du Docteur Prioul) 67
- Figure 3.37 : Photographies et radiographie panoramique pré et post (30 mois) traitement orthodontique d'un patient en classe II molaire, avec un encombrement antérieur important et une canine gauche incluse (23). Sa PMP gauche (26) compromise, a été extraite à 13 ans, à la place de la prémolaire saine, qui a été distalée (avec la prémolaire adjacente) grâce à un arc de Nance (Sabri, 2021) 69
- Figure 3.38 : Patiente de 25 ans, présentant un espace résiduel d'édentement de 4 millimètres. Elle refuse un traitement orthodontique complet et la solution implantaire nécessiterait d'augmenter l'espace et de réaliser un sinus lift. Deux mini vis sont alors posées pour renforcer l'ancrage des prémolaires et de la canine pour mésialiser, à l'aide de forces douces et continues, les 2 molaires. Le traitement a duré 9 mois, le sinus n'a pas permis le parallélisme des racines mais l'occlusion de la patiente est convenable. Des conseils d'hygiène bucco-dentaire sont prodigués à la patiente pour éviter toute atteinte parodontale de la zone (Sabri, 2021). 70

Figure 3.39 : Deux cas de mésialisation de DMP mandibulaires droites (46) (Francis BASSIGNY, 2008; Francis BASSIGNY et al., 2013).	70
Figure 3.40 : Ancrage osseux par mini-vis pour la réalisation d'une mésialisation de la DMP (47). Le système de traction prend alors appui sur ce dernier (Nagaraj et al., 2008).	71
Figure 3.41 : DDS faisant son éruption suite à la mésialisation d'une DMP secteur 4 (Bassigny, 2008)	71
Figure 3.42 : Cas clinique d'une mésialisation orthodontique en remplacement de deux PMP chez un patient de 32 ans (Sabri, 2021).	72
Figure 3.43 : Mainteneur d'espace chez une patiente de 13 ans, suite à l'extraction de PMP mandibulaire droite ne pouvant pas être remplacée par la fermeture de l'espace (46) (Rajashekhara et al., 2012).	73
Figure 3.44 : Photographies d'une prothèse amovible remplaçant l'agénésie de la deuxième prémolaire mandibulaire gauche (35) de façon provisoire chez un adolescent de 17 ans, en attendant la pose d'un implant (Naulin-ifi, 2011).	74
Figure 3.45 : Exemple de bridge conventionnel postérieur secteur 2 (Attal et Tirlet, 2022).	75
Figure 3.46 : Radiographie rétro alvéolaire et photographie intrabuccale latérale gauche de la situation pré-opératoire de la PMP maxillaire gauche (26)(Attal et al., 2023a)	76
Figure 3.47 : Préparation de la dent pilier qui supportera le bridge cantilever (Attal et al., 2023a).	76
Figure 3.48 : Schématisations des règles de préparation de bridges collés cantilevers postérieurs (Attal et al., 2022).	77
Figure 3.49 : Photographies du collage du bridge collé cantilever postérieur. L'envoi de photo est judicieux dans cas-là, pour la reproduction notamment des colorations « types tétracyclines » du patient (Attal et al., 2023a).	77
Figure 3.50 : Radiographie et photographie post-opératoires du remplacement de la PMP maxillaire gauche (26) (Attal et al., 2023a).	78
Figure 3.51 : Résultats 1 an après le remplacement de la PMP et 2 ans après le remplacement de la canine (Attal et al., 2023a).	78
Figure 3.52 : Implants posés sur un enfant en cours de croissance, résultats non esthétiques et fonctionnels (Naulin-ifi, 2011).	80

Figure 3.53 : Radiographies et photographies intrabuccales de la mise en place d'un implant remplaçant une PMP mandibulaire gauche (36) (Guillaume, 2016).	81
Figure 3.54 : Radiographie panoramique initiale (Catherine et al., 2007).	83
Figure 3.55 : Auto-transplantation de la DDS (38) en place de la PMP (36). De gauche à droite :	83
Figure 3.56 : Radiographie rétro-alvéolaire et photographie latérale gauche, 5 ans après la l'auto-transplantation (Catherine et al., 2007).	83
Figure 4.57 : Arbre décisionnel des prises en charges envisageables pour les PMP compromises précocement (schéma personnel).	85
Figure 4.58 : Légende de l'arbre décisionnel.	86
Figure 4.59 : Arbre décisionnel simplifié des prises en charges envisageables pour les PMP compromises précocement (schéma personnel).	89

TABLE DES TABLEAUX

Tableau 1.1 : Classification ICDAS des lésions carieuses coronaires (Ismail et al., 2007; Muller-Bolla et al., 2013; Devillard et al., 2021;).	26
Tableau 2.2 : Description des stades de développement de Nolla sur les molaires (Muller-Bolla, 2022).	41
Tableau 3.3 : Tableau des conduites à tenir idéales en fonction des besoins orthodontiques des patients (tableau personnel à base des données de cette partie).	63
Tableau 3.4 : Contre-indications à la chirurgie implantaire (Fricain et al., 2019)	79

ACRONYMES

AAPD : Association Américaine de Dentisterie Pédiatrique

CAOD : Dents permanentes Cariées, Absentes ou Obturées

CBCT : Cone Beam Computed Tomography

CFAO : Conception et Fabrication Assistée par Ordinateur

CNAMTS : Caisse Nationale de l'Assurance Maladie des Travailleurs Salariés

CVI : Ciment Verre Ionomère

EAPD : Académie Européenne de Dentisterie Pédiatrique

EDTA : Acide Éthylène Diamine Tétracétique

ESE : Société Européenne d'Endodontie

DDA : Dysharmonie Dento-Arcade

DDM : Dysharmonie Dento-Maxillaire

DDS : Dent De Sagesse

DMP : Deuxième Molaire Permanente

DPE : Défaut Primaire d'Éruption

MEOPA : Mélange Équimolaire d'Oxygène et de Protoxyde d'Azote

MIH : Hypominéralisation Molaire – Incisive

MTA : Mineral Trioxyde Aggregate

ICDAS : The International Caries Detection and Assessment System

IDS : Scellement dentinaire immédiat

PEP : Pertes d'Émail Post-éruptives

PMP : Première Molaire Permanente

RCI : Risque Carieux Individuel

TE : Traitement Endodontique

INTRODUCTION

Être compromis, signifie « être exposé à un danger, à un risque, diminuer les possibilités de réussite de quelque chose » selon le Larousse. En odontologie, une dent compromise représente l'organe dentaire atteint d'une pathologie qui met en péril sa pérennité sur l'arcade. La première molaire, aussi appelée « dent de 6 ans », est très souvent confrontée à cette situation précocement au cours de la vie de nos patients. Si ces dents sont souvent rapidement atteintes par des pathologies, c'est parce qu'elles diffèrent des autres dents et même des autres molaires par leur anatomie, leur localisation, leur âge d'éruption, ce qui augmente leur risque carieux ; mais aussi par le fait qu'elles soient fréquemment atteintes par l'hypominéralisation ou par des anomalies d'éruption. Autant de facteurs de risque qui compromettent souvent ces dents pourtant si importantes sur les arcades dentaires de nos patients.

En France, au fil des années, l'atteinte carieuse des dents permanentes chez les enfants et les adolescents a grandement diminué. En effet, l'indice carieux CAOD (Dents permanentes Cariées, Absentes ou Obturées) des enfants de 12 ans était de 2,4 en 1987. Son chiffre a baissé presque de moitié pour arriver à 1,23 en moyenne en 2006. Cependant, derrière cette encourageante diminution se cachent de fortes inégalités puisque une proportion de 20 % des enfants cumule 80 % des lésions (Devillard et al., 2021; UFSBD, 2023).

Une étude de la Caisse Nationale de l'Assurance Maladie des Travailleurs Salariés (CNAMTS) sur les premières molaires permanentes a vu le jour en 1998 dans les régions du Nord-Pas-De-Calais et de Picardie. Sur un échantillon de 2649 bénéficiaires tirés au sort dans le régime général, « 31,1 % des dépenses de soins conservateurs remboursés concernaient les premières molaires permanentes » chez les 5 à 19 ans (HAS, 2005). De plus, le nombre d'actes de soins conservateurs augmente avec la classe d'âge. L'état bucco-dentaire des enfants, adolescents et jeunes adultes a considérablement progressé. Néanmoins, des inégalités persistent et restent une préoccupation de santé publique pour toute la profession (HAS, 2005).

Il faut poursuivre la prévention, qu'elle soit primaire (mesures visant à empêcher l'apparition des lésions carieuses à l'échelle de nos patients ou à l'échelle de la dent), secondaire (correspondant au dépistage précoce pour mettre fin à la maladie carieuse en soignant à minima la dent) ou tertiaire (prévention du risque de rechute thérapeutique) (Devillard et al., 2021).

Il faut également respecter le gradient thérapeutique de Dietschi, Magne et Belser modifié par G.Tirlet et JP.Attal. Ils décrivent les choix de traitement du moins mutilant au plus mutilant avec pour objectif la préservation tissulaire de la dent à soigner. Cela va de la reminéralisation à la couronne périphérique en passant par exemple par la stratification ou l'inlay/onlay (Devillard et al., 2021).

Lorsque la dent (ici, la première molaire permanente) présente un délabrement important, nous sommes confrontés à de nombreuses questions concernant l'attitude thérapeutique à adopter : selon la situation

clinique, faut-il conserver ou extraire la dent ? Comment rétablir les fonctions de la dent de façon durable pour notre patient ? Le travail pluridisciplinaire entre le chirurgien-dentiste et l'orthodontiste est alors indispensable pour appréhender et traiter au mieux cette situation.

À notre connaissance, il existe peu de textes de littérature reprenant toutes ces situations de façon transversale, c'est donc l'objet de cette thèse d'exercice.

A l'aide d'une étude bibliographique, nous allons tout d'abord analyser les particularités des premières molaires permanentes. Nous décrirons ensuite les différentes prises en charge qui s'offrent au chirurgien-dentiste lors de la conservation de la dent délabrée. Dans le chapitre suivant, nous nous pencherons sur la conduite à tenir en cas d'extraction de la première molaire. Pour finir, nous proposerons un arbre décisionnel des attitudes thérapeutiques à adopter.

CHAPITRE 1. ÉTIOLOGIES DE LA PREMIERE MOLAIRE PERMANENTE COMPROMISE

1.1. LA PREMIERE MOLAIRE : UNE DENT PLUS SENSIBLE AUX LESIONS CARIEUSES

Nous allons commencer par décrire brièvement les lésions carieuses et la classification ICDAS (International Caries Detection and Assessment System) afin de mieux appréhender la sensibilité à la lésion carieuse de la Première Molaire Permanente (PMP). Du fait de son anatomie, de sa localisation et de son âge d'éruption, c'est une dent très souvent atteinte par les lésions carieuses. Nous développerons donc ces éléments dans ce chapitre. Dans une revue de littérature de 2017, Alkhadra et al, affirment que plus de 50% des enfants présentent des lésions carieuses sur une ou plusieurs PMP à 11 ans seulement (Alkhadra, 2017).

1.1.1. RAPPELS SUR LA CARIE DENTAIRE

La lésion carieuse est une maladie multifactorielle initiée au sein du biofilm dentaire (aussi appelé plaque dentaire). Elle est influencée par la présence de bactéries, l'hôte (le flux salivaire et sa composition, le fluor, le brossage) la consommation de sucre, le temps etc... (fig. 1.1) Les bactéries endogènes cariogènes sont principalement le *Streptococcus mutans*, le *Streptococcus sobrinus*, le *Lactobacillus* et l'*Actinomyces*.

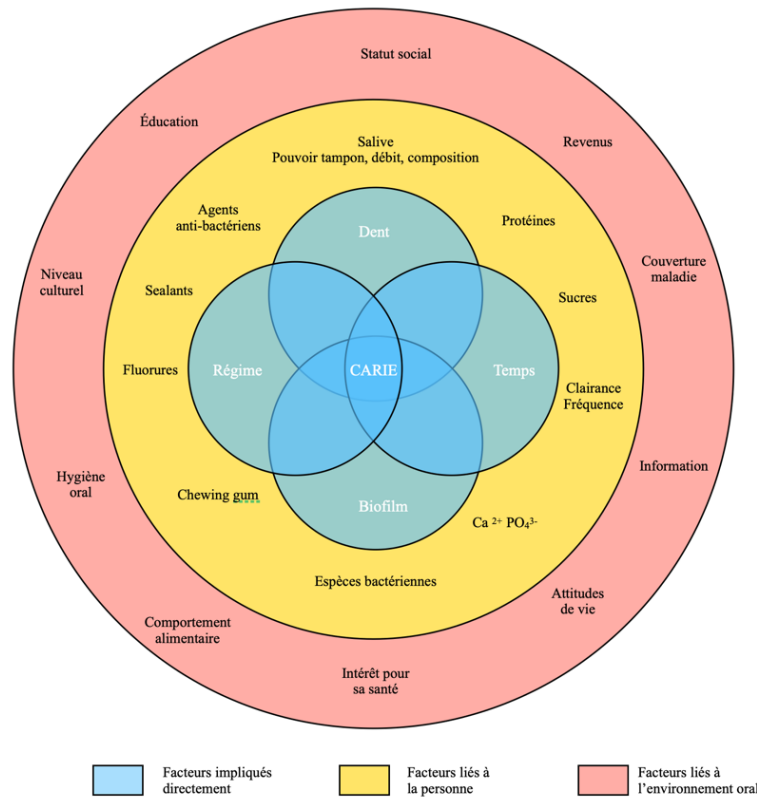


Figure 1.1 : Les différents facteurs d'influence de la lésion carieuse (Lasfargues et Colon, 2009).

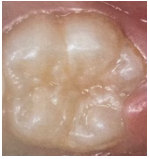






Les bactéries cariogènes produisent des acides par le métabolisme des sucres carbohydrates comme le glucose. Les valeurs de pH diminuent sous le seuil critique de 5,5 ce qui entraîne une déminéralisation de l'émail en surface. À un stade précoce, ce processus peut être inversé par le phosphate et le calcium, catalysés par le fluor qui reminéralisent la zone. En effet, ils reforment la surface cristalline avec des cristaux de fluorapatite remplaçant ceux d'hydroxyapatite lésés par l'acidité. Une balance entre déminéralisation et reminéralisation est permise au cours de la journée par le flux salivaire et le brossage biquotidien, en présence d'un régime alimentaire contrôlé (Selwitz et al., 2007; Lynch, 2013; Banerjee et al., 2017).

Quand le biofilm stagne pendant une durée plus importante ou que l'apport en sucre est trop fréquent, la balance citée précédemment est dépassée et déséquilibrée. La déminéralisation prend le dessus et la lésion carieuse se développe sur l'organe dentaire. Elle débute en surface au niveau amélaire, puis dentinaire et devient cavitaire (Selwitz et al., 2007; Lynch, 2013; Banerjee et al., 2017).

De nombreuses classifications des lésions carieuses existent. Elles tiennent surtout compte de leur localisation sur la dent. En 2002, des chercheurs, des épidémiologistes et des dentistes se sont penchés sur la classification des lésions carieuses pour y intégrer la sévérité, afin de détecter les lésions à leur stade précoce non cavitaire. Cette classification se divise en 3 groupes, un pour les lésions coronaires, le deuxième pour les lésions radiculaires et un dernier pour les lésions secondaires aux soins ou aux

scellements de sillons. Nous nous concentrerons uniquement sur la première partie car c'est la classification qui nous sera la plus utile pour cette thèse. Nous y retrouvons 6 classes (tableau 1.1) (Ismail et al., 2007; Muller-Bolla et al., 2013; Devillard et al., 2021).

Tableau 1.1 : Classification ICDAS des lésions carieuses coronaires (Ismail et al., 2007; Muller-Bolla et al., 2013; Devillard et al., 2021;).

Codes	Photographie	Statut	Description brève
Code 0		Surface dentaire saine	Pas de carie visible après séchage de la couronne, nous pouvons retrouver des lésions d'usure, de fluorose ou une MIH (Hypominéralisation Molaires Incisives)
Code 1		Premiers changements visuels après séchage	Coloration blanche ou marron après séchage prolongé de la couronne (>5s) sans modification clinique de l'émail.
Code 2		Changements visuels nets	Le changement visuel est visible sans séchage et est plus important que la largeur des dépressions de la dent.
Code 3		Rupture localisée de l'émail	Pas de dentine visible ni d'ombre sous l'émail mais une perte localisée et une coloration de l'émail.
Code 4		Zone sombre dans la dentine +/- rupture localisée de l'émail	Ombre sous l'émail qui peut être abimé ou non mais pas de dentine visible.
Code 5		Cavité distincte avec la dentine exposée	Émail opaque ou coloré ainsi que la dentine exposée au fond de la cavité, ses parois étant constituées d'émail.
Code 6		Cavité de grande étendue	Cavité large et profonde. Exposition de la dentine en fond de cavité mais aussi sur ses parois.

Il existe d'autres classifications qui peuvent être utilisées concomitamment. Par exemple, en ce qui concerne les lésions carieuses profondes de la molaire délabrée ou compromise, la Société Européenne d'Endodontie (ESE) décrit les lésions selon leur profondeur à la radiographie. Les lésions profondes atteignent le quart interne de la dentine mais la radiographie présente encore une zone de dentine dure ou ferme la séparant de la pulpe. Les lésions extrêmement profondes, elles, pénètrent dans l'entièreté de l'épaisseur de la dentine radiologiquement comme cliniquement (Duncan et al., 2019). Ces définitions catégorisent plutôt les lésions à partir d'ICDAS 6 qui sont cavitaires, profondes et compromettent les dents (Ekstrand et al., 2018). A titre d'exemple, au Royaume Uni, une étude considère qu'un tiers des enfants de 15 ans présente au moins une PMP compromise par une lésion carieuse profonde (Noar et al., 2023).

1.1.2. L'ANATOMIE CORONAIRE

Les premières molaires jouent un rôle majeur dans la mastication. Compte tenu de leur surface occlusale importante et de leur position par rapport aux muscles masticateurs, leur coefficient masticatoire est important. Elles constituent également la clef de voûte de l'occlusion car elles permettent un calage postérieur dès leur éruption complète afin de guider l'éruption de la denture permanente. Comme le dit E. Marseillier dans son ouvrage : « Les molaires sont les dents les plus volumineuses, les plus robustes, constituées par le plus grand nombre d'éléments. » (Marseillier, 2004). Cependant, ce grand nombre d'éléments engendre une anatomie coronaire complexe et leur confère un risque carieux important.

Les PMP maxillaires (dents 16 et 26) sont les dents les plus volumineuses du maxillaire et les plus complexes. En effet, la face vestibulaire de ces dents à forme trapézoïdale est modelée par un sillon vertical qui divise la partie inférieure en 2 lobes. Ce sillon est suivi d'une fossette vestibulaire. La face palatine légèrement plus large que la face vestibulaire, est modelée, elle aussi, par un sillon palatin qui divise la face en 2 parties inégales : d'un côté, le lobe distal et de l'autre le lobe mésial, bien plus volumineux, comprenant une saillie plus ou moins accentuée nommée « tubercule de Carabelli ». La face occlusale présente 4 cuspides, 2 vestibulaires et 2 palatines, à l'origine de 3 sillons principaux intercuspidiens profonds et bien dessinés : le sillon disto-palatin, le sillon mésio-central et le sillon vestibulo-central. Trois fossettes sont également présentes sur sa face occlusale. En outre, le pont d'émail formé entre les cuspides mésio-palatine et vestibulo-distale et les crêtes marginales sont des reliefs importants pour la résistance de la dent (Marseillier, 2004) (fig. 1.2).

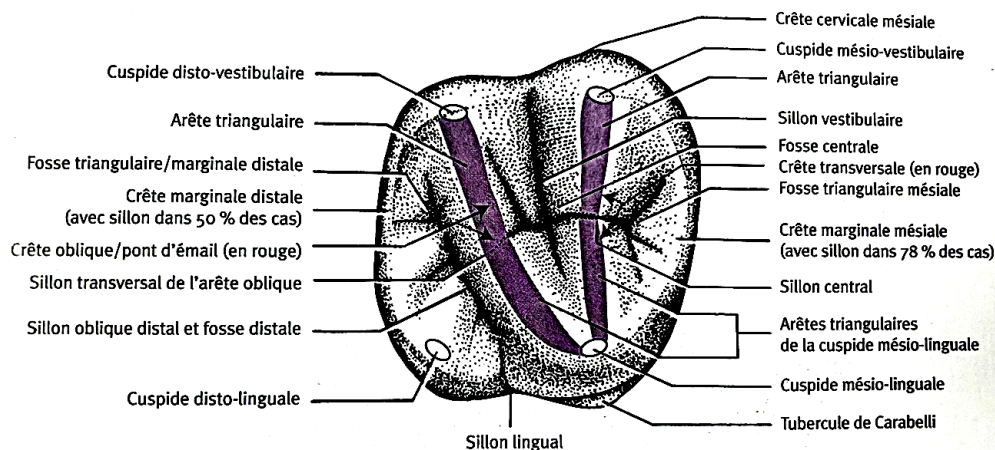


Figure 1.2 : Face occlusale de la première molaire maxillaire droite (16) (Woelfied et Scheid, 2007).

Les PMP mandibulaires (dents 36 et 46) ont une anatomie relativement plus simple. La face vestibulaire de ces dents est composée d'un bord libre festonné en 3 lobes qui correspondent aux 3 cuspidés. Ceux-ci sont délimités par 2 sillons vestibulaires dont le mésial se noie dans la fossette vestibulaire. La face linguale est festonnée en 2 lobes car elle ne possède que 2 cuspidés. Ce n'est d'ailleurs pas un sillon qui les sépare mais une simple dépression moins marquée. Pour finir, la face occlusale est modelée de 5 cuspidés. Nous retrouvons 3 dépressions sur son bord vestibulaire correspondant aux sillons de la face homonyme. Quatre sillons intercuspidiens (un mésio-distal, 2 vestibulaires et un lingual), 2 fossettes principales (une mésiale et une distale) et 3 accessoires (plus centrales sur la face) sont également identifiables (Marseillier, 2004) (fig. 1.3).

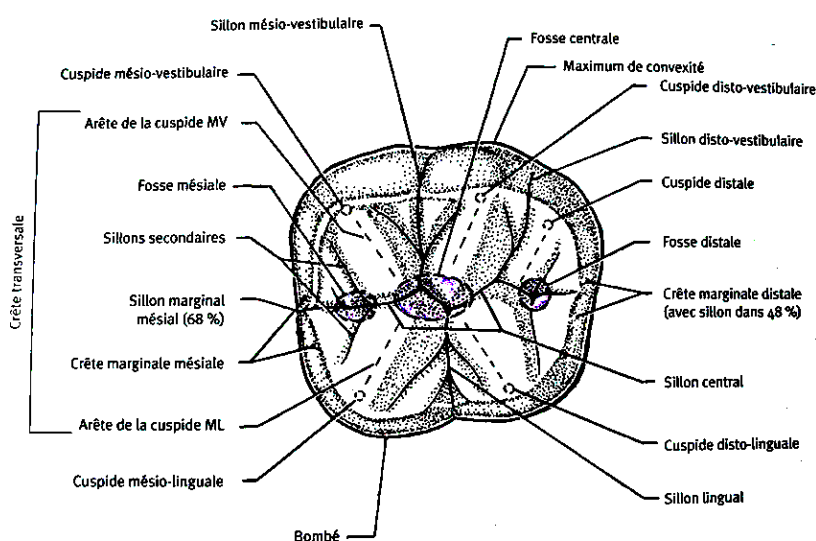


Figure 1.3 : Face occlusale de la première molaire mandibulaire droite (26) (Woelfied et Scheid, 2007).

Les faces proximales des premières molaires étant peu modelées, nous ne les décrivons pas ici.

Différents reliefs sont à prendre en compte dans l'étude du risque carieux ; en particulier les fossettes et les sillons. Ces dépressions sont des zones qui présentent un risque accru de développement de lésions carieuses. En effet, elles sont difficiles d'accès pour les poils de la brosse à dents, la plaque y est donc stagnante. Une étude a prouvé que dans le sillon, ce sont les micro-organismes plus en surface qui sont métaboliquement plus actifs. Ils sont à l'origine de lésions carieuses à progression plus importante. En effet, nous remarquons, figure 1.4, des lignes noires mettant en avant la déminéralisation amélaire de la dent par les bactéries suivant l'orientation des prismes d'émail. Ces dernières sont plus longues à l'entrée du sillon. Cela illustre une propagation plus importante à ce niveau qu'au cœur de la dépression (fig. 1.4). Ainsi, le brossage dentaire permettrait d'éliminer les micro-organismes métaboliquement plus actifs à condition qu'il soit bien réalisé (Ekstrand et al., 2001).

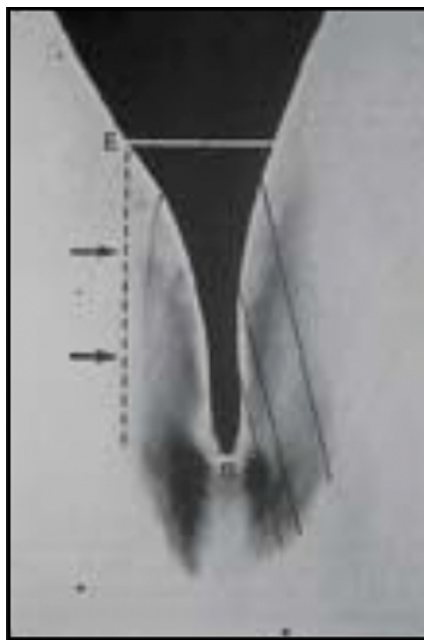


Figure 1.4 : Coupe d'un sillon et de la progression de la déminéralisation par la lésion carieuse (Ekstrand et al., 2001).

Ces dépressions (sillons et fossettes) restent des zones à risque de développement de lésions carieuses qui peuvent mettre en danger les PMP voire les compromettre. Par exemple, au Danemark dans une étude sur des jeunes de 6 à 12 ans, la fosse centrale de leurs PMP maxillaires en cours d'éruption était atteinte d'une lésion carieuse active dans 60 % à 90% des cas, selon les différents stades d'éruption (Carvalho et al., 1989).

1.1.3. L'AGE D'ERUPTION

La première molaire permanente est la première dent permanente à faire son éruption sur l'arcade des enfants, vers l'âge de 6 ans. Elle marque le début de la dentition mixte qui dure environ 7 ans puisqu'elle se termine vers 13 ans. Avant 5 ans, les parents sont entièrement acteurs du brossage de leur enfant, le soir puis le matin et le soir. De 4 à 6 ans, sous contrôle des parents, nous responsabilisons l'enfant avec un brossage biquotidien de 2 minutes, en faisant 10 allers-retours par secteur pour n'oublier aucune dent. C'est à partir de l'éruption des premières dents définitives que l'on complexifie la technique de brossage, avec la méthode B.R.O.S. Nous demandons à l'enfant de brosser séparément le maxillaire et la mandibule, de faire des mouvements de rouleau ou de rotation à la fois sur les gencives et les dents, en penchant la brosse à 45 degrés par rapport à la surface dentaire. Pour finir, nous lui demandons de suivre un trajet pour nettoyer toutes les dents et toutes les faces de celles-ci (UFSBD, 2019) (fig. 1.5).

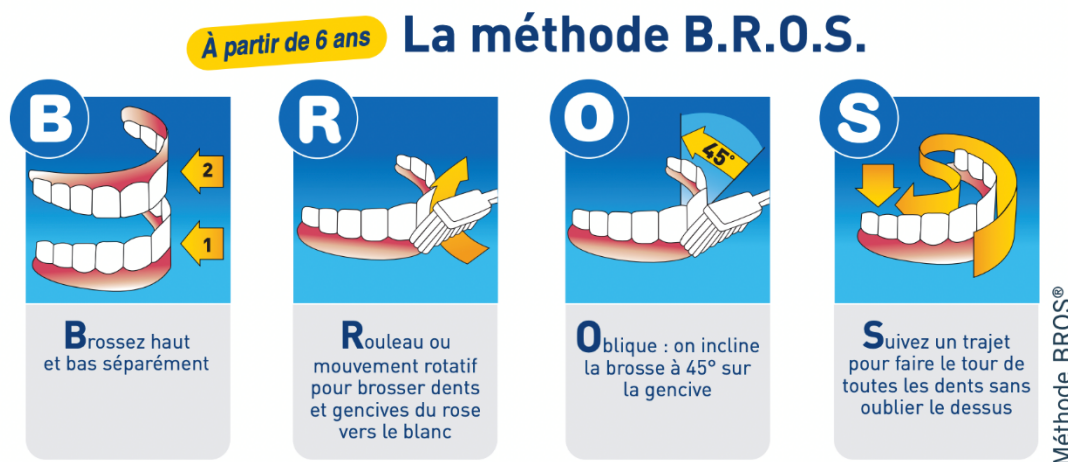


Figure 1.5 : Méthode de brossage B.R.O.S. (UFSBD, 2019).

La méthode doit être expliquée par un chirurgien-dentiste et appliquée par l'enfant, dès ses 6 ans, 2 fois par jour. Les parents ont également un rôle important à jouer pour contrôler ce brossage.

Cependant, le département d'odontologie de Suède s'est penché sur la question de la qualité du brossage chez les enfants de 6 à 12 ans. Il en ressort que les enfants de 6 ans passent moins de temps à se brosser les dents que les plus âgés et que le temps passé n'est pas corrélé à la qualité du brossage chez les plus jeunes. Seulement 19% de la plaque est retirée par le brossage de ces enfants, contre 30% pour les plus âgés. Cela met en lumière le fait que les parents jouent un rôle majeur dans le contrôle du brossage jusqu'à 8 ans, les enfants commençant en moyenne à se responsabiliser par rapport à leur brossage vers 7 ou 8 ans selon l'étude (Sandström et al., 2011).

Les PMP, font leur éruption vers 6 ans sur des arcades imparfaitement brossées, avec des techniques de brossage inadéquates : le risque carieux est alors plus important (Camoni et al., 2023). Ainsi, la prévention est capitale pour éduquer au brossage les enfants et leurs parents.

1.1.4. LE PROCESSUS D'ERUPTION

L'éruption des PMP est très lente, il faut compter entre 12 et 18 mois à ces dents pour qu'elles entrent en contact avec leurs antagonistes. Un temps d'éruption majoré engendre une augmentation du risque carieux à cause de plusieurs facteurs (fig. 1.6).

Tout d'abord, lorsque les dents sont en cours d'éruption, elles ne sont pas sur le plan d'occlusion. Cela diminue leur accessibilité au brossage car les enfants se concentrent davantage sur les faces occlusales (Sandström et al., 2011). Elles sont également, pendant un temps, recouvertes en partie par la gencive ce qui augmente la rétention de la plaque et la difficulté de brossage.

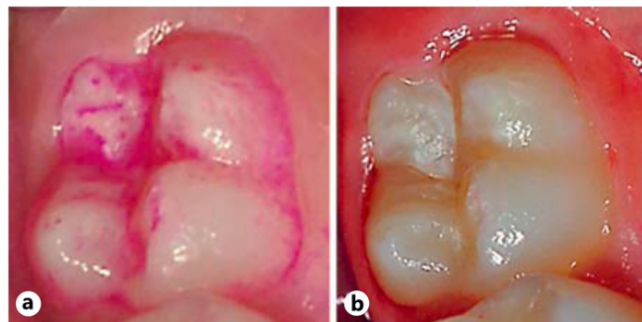


Figure 1.6 : Révélateur de plaque sur une première molaire mandibulaire gauche en cours d'éruption et développement d'une lésion carieuse dans son sillon central (Carvalho, 2014).

Une étude de Carvalho et al. a permis d'appréhender le lien entre l'éruption et la plaque stagnante sur les PMP. Sur 57 patients âgés de 6 à 12 ans, ces auteurs ont étudié la quantité de plaque dentaire stagnante au bout de 48 heures sans brossage sur les dents concernées. Les résultats montrent que lorsque les dents sont en cours d'éruption et ne sont donc pas encore en occlusion, la plaque stagne davantage. Le pourcentage de plaque stagnante visible sur les faces occlusales après 48 heures oscille entre 50 et 80 % pour les PMP en cours d'éruption, avec plus de la moitié de la face vestibulaire recouverte par la gencive. Lorsque la face vestibulaire est découverte de plus de la moitié, le pourcentage passe à 30-40 % et lorsque les PMP sont en occlusion, ce chiffre passe sous la barre des 20%. Ceci s'explique par la présence du contact avec les dents antagonistes qui remanie la plaque lors de la fonction. De la même manière, nous retrouvons plus de plaque sur la partie distale de la face occlusale des PMP maxillaires, même lorsque leur éruption est complète puisque ces zones ne sont pas encore en contact

avec les deuxièmes molaires. C'est pourquoi, le pourcentage de plaque dans les reliefs des PMP maxillaires ne descend pas sous 70 % alors qu'il est en moyenne de 50 % pour les molaires mandibulaires (Carvalho et al., 1989).

Il faut également prendre en compte la maturation post-éruptive de l'émail, qui est encore plus longue pour les PMP. En effet, cette maturation se faisant en grande partie dans la cavité buccale, la dent n'atteint sa dureté maximale qu'au bout de 2 à 4 ans du fait de la composition de la salive à cet âge. Au début, l'émail est vulnérable aux lésions carieuses avant de se minéraliser par incorporation de fluor et de zinc. Cette incorporation est plutôt faible lorsque le milieu buccal est neutre ; l'apport topique de fluor est donc très important pour la maturation de la couronne dentaire. L'émail devient alors moins poreux et plus dur, et est par conséquent plus résistant aux attaques extérieures (Lynch, 2013).

L'éruption particulière de ces dents leur confère donc un risque accru à l'initiation de lésions carieuses. En moyenne, elles ne sont protégées qu'au bout de 3 ans après le début de leur éruption, c'est à dire lorsque que celle-ci est complète et que la maturation de l'émail est terminée vers 8-10 ans (Lynch, 2013).

1.1.5. LA LOCALISATION

Nous pouvons souligner en premier lieu que la localisation des PMP, très distale dans la bouche des enfants, provoque des difficultés de vision directe pour eux-mêmes. Cela induit un mauvais brossage de ces zones. De plus, la plupart des parents n'ont pas conscience de la présence d'une dent définitive à ce niveau et de l'importance de sa protection puisque son éruption n'est pas précédée par l'exfoliation d'une dent temporaire (Jafari et al., 2021).

Une étude menée en 2021 à Téhéran comptabilise, sur les enfants scolarisés de 7 à 8 ans, les lésions carieuses sur les dents déciduales et sur les PMP. Cette tranche d'âge a été étudiée d'une part pour que les PMP aient fait leur éruption et, de l'autre, pour que les molaires déciduales soient toujours présentes. Sur un peu plus de 400 enfants, 2/3 d'entre eux avaient une lésion carieuse ou une dent soignée. Quand la première molaire temporaire est atteinte, 12,3% des PMP du même secteur sont atteintes également, contre 25,7% lorsque c'est la deuxième molaire temporaire qui est atteinte (Jafari et al., 2021) (fig. 1.7).

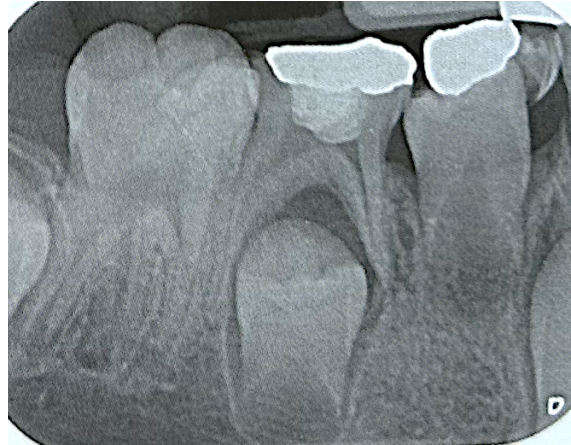

Figure 1.7 : Radiographie secteur 4 présentant des lésions carieuses sur les molaires temporaires et sur la PMP mandibulaire droite immature (46) (Muller-Bolla, 2022).

Les PMP ont un risque accru à la lésion carieuse lorsque les molaires déciduales du même secteur sont atteintes, du fait de la proximité. La stagnation d'aliments au niveau du point de contact avec la molaire temporaire adjacente est un facteur de risque également (Jafari et al., 2021).

En outre, ces molaires peuvent être compliquées à brosser pour certains patients du fait de leur localisation postérieure et de la présence de sensibilités au réflexe nauséux. Un index de la gravité de ces derniers les classifie en 5 catégories : très faible, faible, modéré, sévère et très sévère. Le premier stade est normal et contrôlé par le patient mais peut tout de même être déclenché par une empreinte de l'arcade supérieure par exemple. Les stades sévères peuvent être handicapants pour le patient, notamment pour son hygiène bucco-dentaire (Deshpande et al., 2023). Une désensibilisation est alors recommandée en répétant la mise en bouche de la brosse à dents pour s'habituer à la sensation. L'UFSBD recommande alors une brosse à dent à poils souples et avec une tête de petite taille pour une meilleure acceptation. Si cela persiste, d'autres solutions comme l'hypnose existent, afin éviter l'augmentation du risque carieux des molaires délaissées lors du brossage (UFSBD, 2022; Deshpande et al., 2023).

1.1.6. ÉPIDEMIOLOGIE DE LA CARIE DE LA PREMIERE MOLAIRES PERMANENTE

En France, en 2005, environ 20 % des enfants de 12 ans cumulaient 72 % de l'indice CAO. Les premières molaires permanentes étaient toujours les dents les plus atteintes selon l'HAS (4 enfants sur 10 étaient concernés). Des études plus locales (Nord-Pas-de-Calais et Picardie) ont également été menées. Sur un échantillon de plus de 2500 bénéficiaires de l'assurance maladie, tirés au sort dans le régime général, « 31,1 % des dépenses de soins conservateurs remboursées concernaient les premières molaires permanentes » chez les 5 à 19 ans (HAS, 2005).

Ces chiffres montrent que la problématique de la PMP, plus sujette aux lésions carieuses, dure depuis de nombreuses années. Ces dents sont compromises dès leur premières années de « vie » dans la bouche de nombreux patients.

1.2. UNE ANOMALIE DE STRUCTURE : LA MIH

1.2.1. DEFINITION

Cette pathologie a d'abord été décrite comme une coloration non endémique de l'émail en 1961, encore appelée la « Cheese molar » ou « Molaire fromage » en 1995. Ce n'est qu'en 2001 que Weerheijm et al. décrivent cette anomalie de structure comme étant une Hypominéralisation Molaire - Incisive (MIH). Cette dénomination est acceptée par l'Académie Européenne de Dentisterie Pédiatrique 2 ans plus tard dans le but d'uniformiser les nombreuses appellations existantes (Dulla et Meyer-Lueckel, 2021).

C'est une anomalie qualitative de l'émail présente sur au moins une PMP, accompagnée ou non d'une atteinte sur une incisive centrale. Elle se développe durant la phase de maturation de l'émail, c'est-à-dire entre la naissance et les deux ans et demi de l'enfant. Les étiologies ne sont pas toutes comprises mais une forte prévalence de MIH est en lien avec des maladies infantiles, en particulier rattachée à la présence de fièvre. Nous retrouvons aussi des facteurs étiologiques, tels que des complications lors de la naissance, l'hypoxie due à un défaut cardiaque important mais aussi des facteurs environnementaux comme les perturbateurs endocriniens etc. Ces étiologies provoquent un défaut d'incorporation du calcium et du phosphate dans la matrice de l'émail lors de sa maturation. Une part de génétique est évoquée pour cette anomalie mais ne se présente pas comme la cause primaire de celle-ci (Lacruz et al., 2017; Dulla et Meyer-Lueckel, 2021).

L'atteinte hypominéralisée (HM) de l'émail est située sur la partie cuspidienne et les deux tiers des faces vestibulaire et linguale, et apparaît foncée au microscope électronique à balayage lors d'un faible grossissement. Nous retrouvons ensuite de l'émail sain (NE) sur la partie cervicale de la dent, il apparaît plus clair car organisé avec des prismes amélaire bien distincts (fig. 1.8 a). Les prismes de la partie amélaire hypominéralisée (fig. 1.8 c) sont, au contraire, moins organisés et accompagnés d'une augmentation du rapport matrice organique/matrice minérale (Fagrell et al., 2010).




Figure 1.8 : Différentes coupes au microscope électronique à balayage d'une PMP atteinte par une MIH (Fagrell et al., 2010).

Son diagnostic se fait sur une dent propre et sèche, à partir du moment où l'éruption des PMP est terminée. Nous repérons des lésions opaques bien distinctes, qui varient en taille et en couleur selon la sévérité (blanc, jaune, marron). Des PEP (Pertes d'Email Post-éruptives) peuvent être retrouvées dans les formes les plus sévères (Lacruz et al., 2017; Dulla et Meyer-Lueckel, 2021) (fig. 1.9).

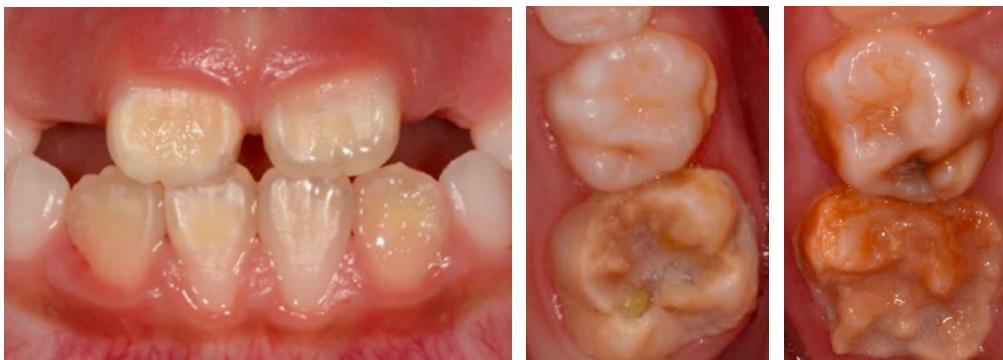

Figure 1.9 : Différentes atteintes de MIH (Dulla et Meyer-Lueckel, 2021).

La MIH est classée selon sa sévérité : légère (opacité sans PEP), modérée (opacité avec PEP limitées à l'émail), sévère (PEP impliquant la dentine).

Le diagnostic peut parfois être supposé à un âge plus avancé, lorsque l'on retrouve des PMP absentes ou très restaurées sur des arcades dentaires saines (Lacruz et al., 2017; Almualllem et Busuttil-Naudi, 2018; Dulla et Meyer-Lueckel, 2021).

1.2.2. LES CONSEQUENCES

L'opacité importante des lésions reflète une augmentation de la porosité de l'émail, il en résulte alors des sensibilités accrues aux variations thermiques, mécaniques, chimiques et bactériennes. Une

inflammation chronique de la pulpe s'installe alors. Du fait de la fragilité de l'émail, des fêlures y apparaissent lors de la mastication ce qui induit les PEP (Lacruz et al., 2017; Almualllem et Busuttil-Naudi, 2018).

En fonction de l'hypersensibilité et des pertes post éruptives (facteurs locaux) mais aussi du facteur général principal (âge du patient), le chirurgien-dentiste met en place la thérapeutique la plus appropriée. Du vernis fluoré peut être appliqué pour ses effets de protection, de reminéralisation et de réduction des sensibilités. Si cela n'est pas suffisant, l'application de Ciment Verre Ionomère (CVI) peut être faite provisoirement pour les atteintes de faible étendue. Des restaurations plus durables, directes (au composite) ou indirectes (en composite ou en céramique), sont réalisées par la suite (Almualllem et Busuttil-Naudi, 2018; Muller-Bolla, 2022).

Les restaurations de ces dents sont plus complexes car ces dernières sont plus difficiles à anesthésier, et une prémédication d'anti-inflammatoires est parfois nécessaire. Elles ont également un pouvoir d'adhésion diminué de par la diminution de la matrice minérale, responsable de la bonne adhésion des matériaux (Muller-Bolla et al., 2013).

Ainsi, au risque carieux des PMP s'ajoute, pour celles atteintes de MIH, la fragilité (face aux lésions carieuses et aux PEP) et la difficulté à les soigner. Leur pérennité sur l'arcade est d'autant plus incertaine par rapport à une dent exempte de MIH. Pour des pertes de substances majeures associées à un mauvais pronostic et/ou une atteinte pulpaire, un dialogue avec l'orthodontiste peut être initié pour évaluer s'il n'est pas préférable d'extraire la dent concernée compromise et la remplacer orthodontiquement (Almualllem et Busuttil-Naudi, 2018) (cf chapitre 3).

1.2.3. ÉPIDEMIOLOGIE DE LA MIH

Une analyse menée en 2018 révèle pour la MIH une prévalence mondiale de 12,9% (11,7-14,3 %) avec un intervalle de confiance de 95 %. Des différences significatives de prévalence sont retrouvées entre les pays ; cela peut s'expliquer notamment par des variations d'outils d'analyse entre les pays. Il semblerait donc que la prévalence peut varier de 2,8 à 40,2% (Dulla et Meyer-Lueckel, 2021).

1.3. LES ANOMALIES D'ERUPTION

1.3.1. LE DEFAUT PRIMAIRE D'ERUPTION (DPE)

Le DPE est une anomalie génétique rare dont la prévalence est de 0,06%. Cela peut concerner la denture temporaire et/ou la denture permanente. Seulement 24,3% des dentures permanentes sont touchées lorsque les dents temporaires sont atteintes. Les dents ne sont pas ankylosées ou bloquées mécaniquement mais pour autant, elles ne suivent pas une éruption physiologique. Le patient présente

alors une inocclusion postérieure et un défaut vertical de croissance de l'os. Cela peut concerner un secteur ou plusieurs, ainsi qu'une ou plusieurs dent(s) dans un même secteur dont la PMP. Cependant, si une dent est touchée par l'anomalie, toutes les dents en distal de cette dernière le sont aussi (fig. 1.10) (Wagner et al., 2023).

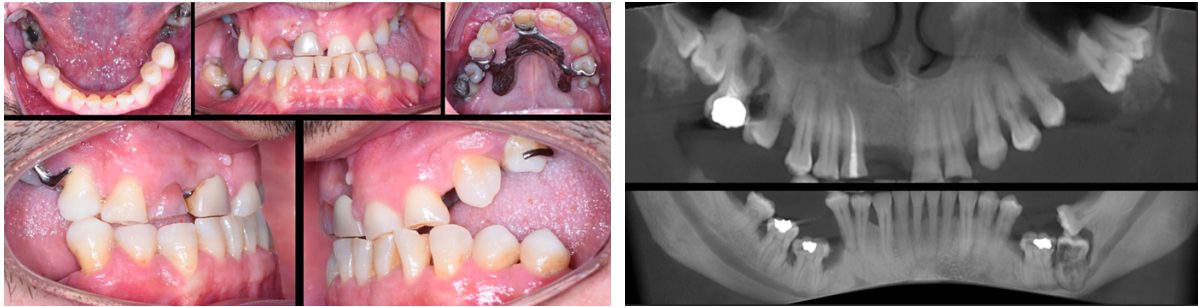


Figure 1.10 : DPE chez un patient de 40 ans : photographies intraorales et radiographie panoramique reconstituée à partir d'un CBCT. Présence de lésions carieuses et parodontales associées, ainsi que des résorptions, des calcifications intra pulpaire et des zones d'ankylose (Wagner et al., 2023).

Ces défauts peuvent être syndromiques ou non. S'ils ne le sont pas, ils peuvent tout de même être associés à des racines angulées ou à des résorptions (fig 1.10). Lorsqu'ils sont syndromiques, ils peuvent être associés à une amélogénèse imparfaite hypoplasique, à des microdonties ou encore à des syndromes tels que le Syndrome Émail-Rein, celui de Nance-Horan, etc (Wagner et al., 2023).

L'orthodontie n'est pas recommandée dans ces situations car cela peut provoquer des ankyloses. Nous pouvons donc selon les situations réaliser des traitements d'odontologie conservatrice comme des overlays ou extraire les dents concernées et les remplacer par des prothèses amovibles ou implantaires (Yamaguchi et al., 2022; Wagner et al., 2023).

1.3.2. L'ANKYLOSE

L'ankylose, à ne pas confondre avec le DPE, est semblablement définie par un défaut d'éruption, mais causée par la fusion entre l'os alvéolaire et le cément, voire la dentine de la dent. Le ligament desmodontal disparaît et est remplacé par de l'os. L'atteinte peut concerner une dent isolée ou plusieurs dents chez un même individu. Elle peut apparaître pendant l'éruption de la dent ou secondairement (Pithon et Bernardes, 2011). Cette anomalie est caractérisée par une infracclusion, une immobilité, un son métallique à la percussion ainsi qu'une oblitération du ligament desmodontal à la radiographie (Hanisch et al., 2018).

Les étiologies de cette anomalie sont diverses : cela peut venir de prédispositions génétiques, de traumatismes comme une luxation, d'une déficience de la croissance alvéolaire, d'une infection péri-apicale. Cela peut aussi être engendré par la réimplantation d'une dent extraite. La sévérité de l'infraocclusion induite est proportionnelle au stade de la croissance faciale. Cela s'explique par le fait que la dent ne se mobilise pas lors de la croissance, elle reste dans la position de son ankylose (Alruwaithi et al., 2017) (fig. 1.11).

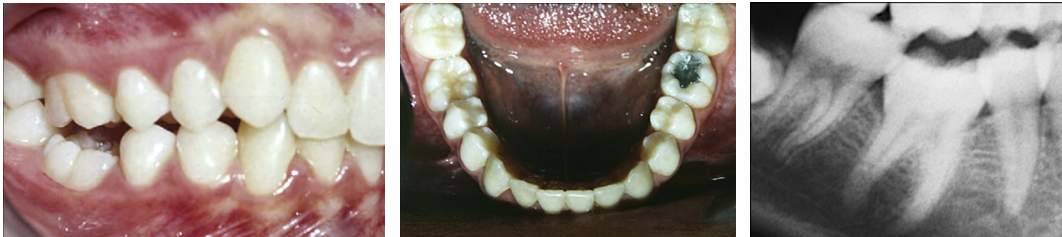

Figure 1.11 : Photographies intra-buccales et radiographie d'une patiente présentant une première molaire mandibulaire droite (46) ankylosée (Pithon et Bernardes, 2011).

Les conséquences de l'ankylose sont similaires à celles du DPE : risque accru de lésions carieuses ou parodontales du fait de la malposition, inclinaison ou même égression de la dent antagoniste, déviation du milieu inter-incisif, mauvaises habitudes linguales etc. Nous retrouvons différentes conduites à tenir selon la situation clinique : abstention, orthodontie (précédée par une luxation des dents concernées) avec peu de chance de réussite, traitements prothétiques (overlays) ou encore la chirurgie avec ostéotomie, la décoronation ou extraction dentaire. Le choix du plan de traitement se fait en fonction de la position de la dent vis-à-vis du plan d'occlusion et l'âge du patient (Pithon et Bernardes, 2011).

L'ankylose des dents permanentes est 10 fois moins fréquente que celle des dents déciduales qui peut aller jusqu'à 14,3%. Toutefois, dans ce cas, les PMP sont les plus touchées suivies par les canines et les incisives maxillaires (Alruwaithi et al., 2017).

1.4. AUTRES ATTEINTES

Ces atteintes ne sont pas les seules possibles. Évidemment, les PMP n'échappent pas aux fêlures, aux fractures ou encore aux usures. Nous ne les avons pas décrites ci-dessus car elles ne sont pas spécifiques de ces dents.

CHAPITRE 2. LES TRAITEMENTS CONSERVATEURS DE LA PMP

Après avoir défini les causes de compromission de la PMP, nous allons nous pencher sur les traitements conservateurs de la molaire dans deux situations : lorsque la dent est vitale ou lorsqu'elle est nécrosée. Nous verrons ensuite les reconstitutions et les restaurations coronaires que l'on peut réaliser. L'ensemble sera détaillé dans l'ordre défini par le gradient thérapeutique de Dietschi, Magne et Belser modifié par G. Tirlet et JP. Attal (fig. 2.12). « Le choix se fera selon l'étiologie, le nombre de dents atteintes, le statut pulpaire et la sévérité de la dent atteinte. » (Devillard et al., 2021).

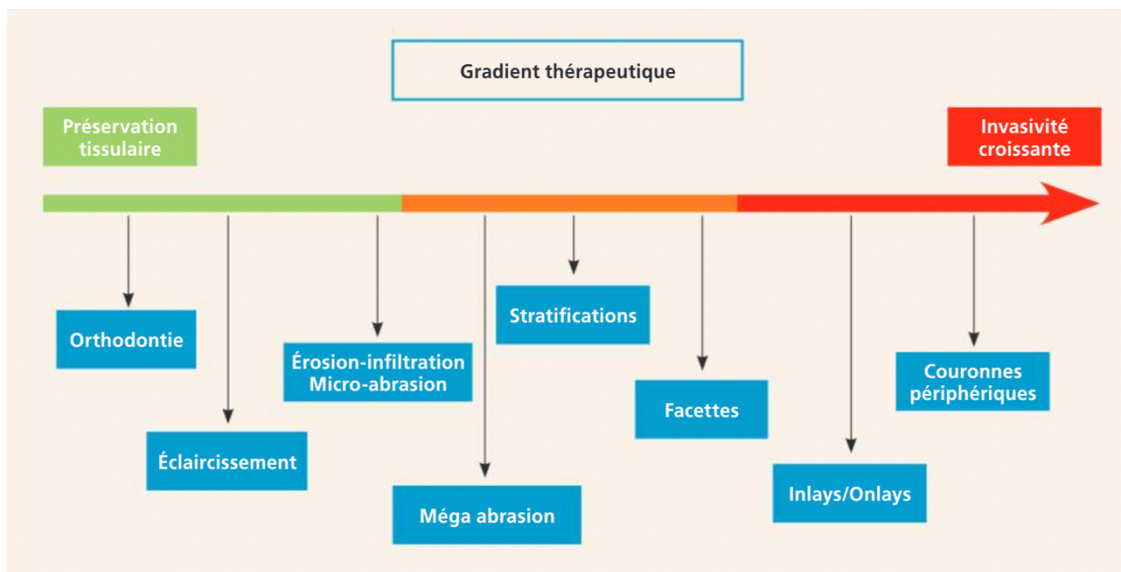


Figure 2.12 : Gradient thérapeutique de G. Tirlet et JP. Attal (Devillard et al., 2021).

2.1. LES TRAITEMENTS DE CONSERVATION DE LA VITALITE

Il existe différentes thérapeutiques conservatrices de la vitalité pulpaire dans le cas d'une lésion profonde qu'elle soit carieuse ou non. Une lésion carieuse est qualifiée de profonde lorsque le cliché radiographique révèle une lésion impliquant le quart interne de l'épaisseur de la dentine. Selon les principes de préservation tissulaire, les thérapeutiques ont pour but d'éviter l'effraction pulpaire lors du curetage dentinaire notamment grâce à un curetage sélectif, laissant quelques copeaux de dentine « cuir », qui auraient pu être retirés à l'excavateur avec une pression modérée, au-dessus de la corne pulpaire (Muller-Bolla, 2022).

En fonction de la proximité pulpaire de la lésion définie par la classification ESE (Duncan et al., 2019), et de la présence et des conditions de l'exposition pulpaire, nous retrouvons : l'exérèse sélective (fig. 2.13 a), le coiffage pulpaire direct (fig. 2.13 b), la pulpotomie partielle (fig. 2.13 c), la pulpotomie camérale (fig. 2.13 d).

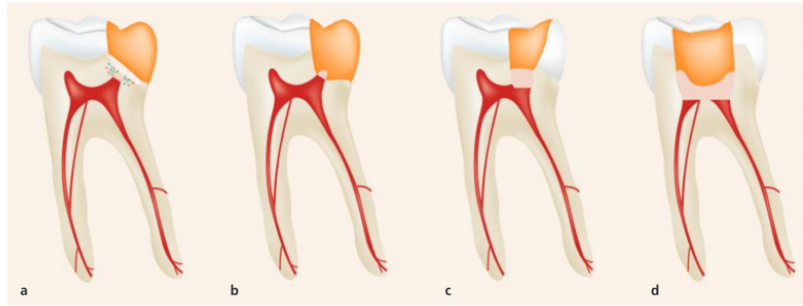


Figure 2.13 : Représentation schématique des différentes thérapeutiques conservatrices de la vitalité pulpaire (Devillard et al., 2021).

Nous décrirons d'abord l'objectif de la conservation de la vitalité pulpaire, avant de nous pencher sur l'exérèse sélective, utilisée lors de nombreux curetages carieux de caries profondes pour éviter l'effraction pulpaire. Enfin, nous traiterons les différentes thérapeutiques mise en place suite à une effraction.

2.1.1. LES INTERETS DE LA CONSERVATION DE LA VITALITE PULPAIRE

Tout d'abord, la vitalité de la dent nous permet de conserver le signal d'alerte naturel de celle-ci. En cas de fracture, de reprise carieuse ou de tout autre phénomène, l'endodonte enverra un stimulus douloureux au patient qui n'existe plus lorsque la dent est dépulpée (Devillard et al., 2021).

De plus, cela maintient les capacités de défense de la dent. Le complexe pulpo-dentinaire se défend face à une agression à l'aide d'une réaction inflammatoire et de l'initiation d'une dentinogénèse tertiaire. Les odontoblastes reconnaissent le pathogène et activent localement différentes actions : antibactérienne, immunitaire, vasculaire et inflammatoire. Face à un stimulus bactérien, ils sécrètent de la dentine tertiaire réactionnelle créant ainsi une barrière de protection efficace pour le tissu pulpaire. Malheureusement, si la progression de la carie dentaire est trop rapide, les odontoblastes sont détruits. L'usage de matériaux bioactifs est intéressant puisqu'il permet le recrutement de pseudo-odontoblastes provenant par exemple, des fibroblastes pulpaire ou de cellules souches mésenchymateuses. Ces nouvelles cellules sécrèteront alors de la dentine tertiaire réparatrice (Bjørndal et al., 2019; Devillard et al., 2021).





















D'autre part, la pulpe dentaire fait partie des tissus innervés les plus denses du corps humain et participe donc à la proprioception de l'organe dentaire. Elle aide à contrôler la force de la mastication par son innervation avec les fibres nerveuses A et C qui transmettent les informations au noyau sensoriel du trijumeau dans le tronc cérébral. Cela contribue à la protection des fêlures et des fractures des dents. Ainsi, une fois dépulpée, la dent perd ce mécanisme ; la proprioception est alors assurée exclusivement

par le ligament desmodontal. Celui-ci enregistre l'orientation de la force mais peu sa pression. La force masticatoire maximale s'appliquant sur les dents dépulpées est significativement plus élevée que celle des dents vitales. Nous retrouvons des chiffres moyens de 226.58 Newton sur les dents après le traitement endodontique contre 207.93 Newton pour les dents vitales sur un échantillon de 124 patients étudiés (Awawdeh et al., 2017).

Dans le cas de la PMP compromise précocement, un autre objectif de préservation de la vitalité ressort. Cette dernière est souvent encore immature lorsque des lésions profondes surviennent.

La classification de Nolla décrit les stades de formation des dents (Muller-Bolla, 2022) (tableau 2.2).

Tableau 2.2 : Description des stades de développement de Nolla sur les molaires (Muller-Bolla, 2022).

Stade de Nolla	Représentation d'une molaire maxillaire	Représentation d'une molaire mandibulaire	Description brève
Stade 0			Absence de crypte osseuse
Stade 1			Crypte osseuse
Stade 2			Début de la calcification périphérique
Stade 3			1/3 de la couronne édifié
Stade 4			2/3 de la couronne édifiés
Stade 5			Édification coronaire presque complète
Stade 6			Édification coronaire complète
Stade 7			1/3 des racines édifié
Stade 8			2/3 des racines édifiés
Stade 9			Édification presque complète de la dent, les apex sont ouverts
Stade 10			Édification complète, jonction cémento-dentinaire complète

Les dents font leur éruption entre les stades 7 et 8 de Nolla. Si elles se retrouvent compromises à cette période, la conservation de leur vitalité, ne serait-ce que quelques années, est d'autant plus importante, pour atteindre la fermeture apicale complète correspondant au stade 10 de Nolla (Duncan et al., 2023).

En outre, le traitement endodontique n'est pas un acte anodin que ce soit pour le patient, le praticien et pour la dent. Il nécessite une ouverture de chambre qui ampute d'environ un tiers du volume de la couronne dans 71,3% des cas selon Wigsten et al. (Fransson et Dawson, 2023). Le passage d'instruments et de solutions désinfectantes dans le réseau canalaire peut entraîner des fêlures ou des fractures des racines pendant ou secondairement à l'acte. Les instruments, malgré leur évolution constante, peuvent également se rompre dans un canal en présence d'une courbure importante ou d'une minéralisation de celui-ci. Le traitement endodontique n'est pas un acte simple, il est long à réaliser, et peut s'avérer complexe chez un jeune patient (Devillard et al., 2021). En dépit du respect des protocoles, le pourcentage de succès clinique (absence de signe clinique et radiologique d'une inflammation ou d'une infection) du traitement endodontique est de 98% à 1 an. Il diminue et n'est que de 75,3% à 5 ans sur un échantillon de près de 1200 patients ayant reçu un ou deux traitement(s) endodontique(s) (Duncan et al., 2023). Les chiffres varient selon les études, surtout selon leurs critères de succès du traitement. Par exemple, nous retrouvons un taux de succès de 82 à 95 % après 2 à 10 ans dans une autre étude (Fransson et Dawson, 2023).

Pour toutes ces raisons, la préservation de la vitalité pulpaire est devenue un objectif important pour les chirurgiens-dentistes en cas de lésion carieuse profonde. Le principe de l'exérèse sélective a vu le jour pour permettre autant que possible de respecter cet objectif.

2.1.2. L'EXERESE SELECTIVE

Lors d'une lésion carieuse profonde, différentes atteintes de la dentine ont été décrites, en se basant sur le ressenti tactile de celle-ci (fig. 2.14).

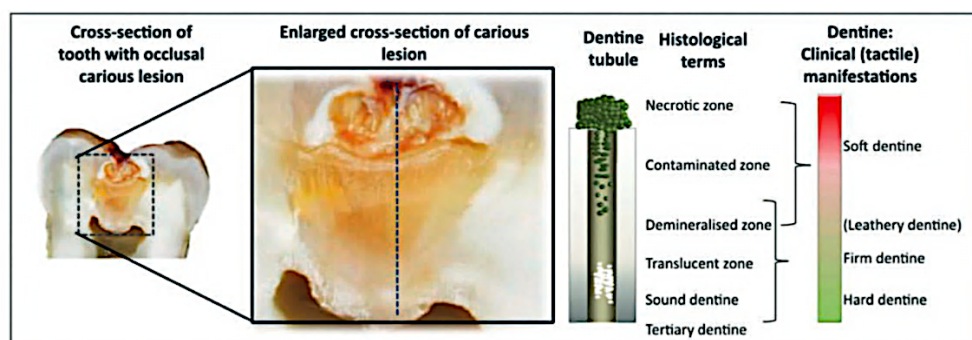


Figure 2.14 : Représentation d'une lésion carieuse cavitaire : coupe coronaire d'une dent atteinte ainsi que les diagrammes des différentes couches dentinaires (Banerjee et al., 2017).

Nous retrouvons la « soft dentine » que nous pouvons traduire par « dentine molle » traversable à la sonde et retirable facilement à l'aide d'un excavateur manuel. C'est la dentine contaminée par les bactéries, elle est nécrotique en surface. Ensuite, nous avons la « leathery dentine », avec un aspect de cuir, pouvant être retirée avec un excavateur manuel en mettant un peu de force. La « firm dentine » ou « dentine ferme », est résistante au curetage manuel mais pas au curetage par les rotatifs lorsque nous mettons une certaine pression. Enfin la « hard dentine » correspond à la « dentine dure ». Nous la qualifions également de « sound dentine » en référence au cri dentinaire présent au passage de la sonde (Banerjee et al., 2017; Duncan et al., 2019; Devillard et al., 2021).

Grâce à ces descriptions, nous pouvons décrire plusieurs types de curetage :

- Le curetage carieux complet, non sélectif : agressif pour la pulpe et non économe de l'organe dentaire, il n'est plus recommandé à ce jour et est même dorénavant considéré comme étant un « surtraitement ». Toutefois, ce curetage est indispensable à la périphérie de nos cavités pour une meilleure adhésion des restaurations ; un colorant détecteur de lésion carieuse peut être utilisé pour s'en assurer.
- Le curetage jusqu'à la dentine ferme : curetage de choix lorsque la lésion carieuse n'est pas profonde, en denture temporaire et en denture permanente. La périphérie de la cavité est curetée jusqu'à la dentine dure pour une meilleure adhérence de la restauration.
- Pour le curetage d'une lésion carieuse dite profonde : réalisation d'un curetage sélectif (fig. 2.15). Nous laissons en place au cœur de la cavité, en regard des cornes pulpaires, quelques copeaux de la dentine ayant un aspect de cuir et de dentine molle peu contaminée. L'objectif est de conserver la vitalité pulpaire et d'éviter l'agression de la pulpe. Il suffit dans ce cas de retirer la dentine nécrotique et très contaminée qui correspond à la partie supérieure de la dentine molle. Une nouvelle fois, il faut obtenir un pourtour de la cavité cureté jusqu'à la « dentine dure » ; pour permettre un bon collage et une restauration durable (Banerjee et al., 2017; Devillard et al., 2021; Duncan et al., 2023).

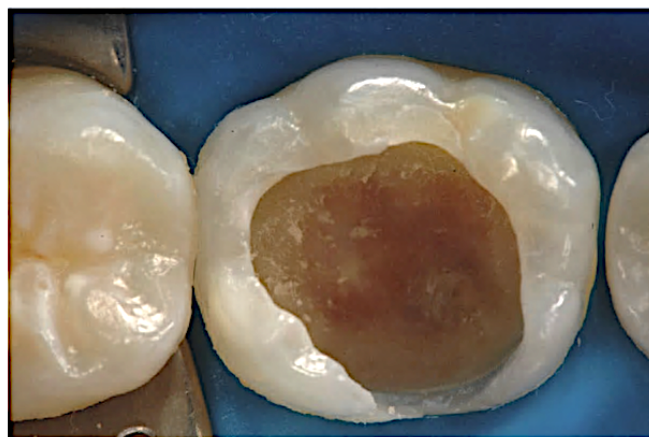


Figure 2.15 : Exemple d'éviction carieuse sélective (Zandona, 2019).

Dans le cas d'un diagnostic de pulpite légère, aussi appelée pulpite réversible, le patient présente une symptomatologie légère, uniquement des douleurs provoquées par le sucre, le froid (Wolters et al., 2017). Les tests de sensibilité sont positifs mais non exacerbés, la percussion est négative. La radiographie rétro-coronaire nous conforte dans le diagnostic ; nous y retrouvons une radio-clarté plus ou moins volumineuse se rapprochant du tissu pulpaire (fig. 2.16).

Il est indiqué, après la réalisation d'un curetage sélectif, de décontaminer à la chlorhexidine aqueuse la cavité et de placer un matériau à base de silicate tricalcique ou un Ciment Verre Ionomère (CVI), intéressant pour ses propriétés biologiques sur la dentine (Devillard et al., 2021).

Le challenge de la dentisterie restauratrice moderne est d'induire la reminéralisation pour conserver au maximum la vitalité pulpaire. C'est le cas des matériaux silicates tricalciques biocompatibles, bioactifs, qui induisent la formation de dentine dure tertiaire. Ils relarguent des ions calcium, silicium et hydroxyle et permettent d'atteindre un pH alcalin induisant des précipitations de couches de carbonate apatite. De plus, ils ont des propriétés de scellement acceptables (Sun et al., 2021).

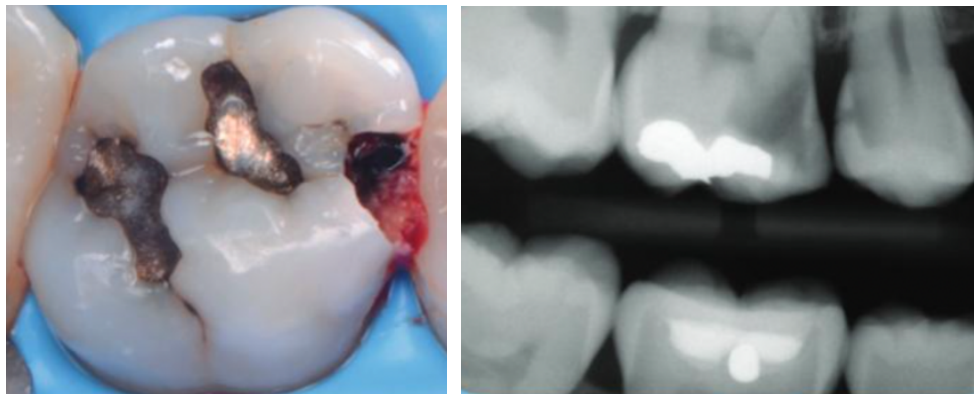


Figure 2.16 : Lésions carieuses secteur 1 (Devillard et al., 2021).

Le composite de restauration peut être réalisé par la suite pour restaurer les fonctions, la forme et l'esthétique de la dent (Devillard et al., 2021).

Le curetage sélectif présente un pronostic de succès (absence de signe clinique et maintien de la vitalité pulpaire) de 90 % à 3 ans (Duncan et al., 2023). Certains auteurs recommandent de réaliser le curetage sélectif et de placer un matériau temporaire. Puis, de réintervenir 6 à 12 mois après, quand les pseudo odontoblastes auront créé la dentine tertiaire pour défendre la pulpe, pour poursuivre l'éviction jusqu'à la dentine ferme au cœur de la cavité. La restauration permanente réalisée par la suite. Cela s'appelle la technique « Stepwise » aussi nommée « exérèse sélective en 2 temps ». Cette procédure impose au patient de revenir une seconde fois, au risque qu'il ne revienne pas et un risque d'exposition pulpaire lors de la deuxième séance persiste tout de même (Bjørndal, 2008; Duncan et al., 2023). Le pronostic

de réussite de ce traitement dans la même étude est moins bon que celui de l'exérèse sélective en un seul temps, (il s'élève à 70%) mais la comparaison n'est pas suffisamment significative du fait des perdus pour la deuxième technique (Duncan et al., 2019).

2.1.3. LE COIFFAGE PULPAIRE DIRECT

En présence d'une dent avec un diagnostic de pulpite légère, mais présentant une effraction pulpaire au curetage, l'objectif est de protéger la pulpe en limitant au maximum la contamination bactérienne. Cela peut survenir lors d'un curetage carieux même sélectif si la lésion carieuse est très importante (Devillard et al., 2021). Cette thérapeutique peut également être utilisée après un traumatisme avec exposition pulpaire.

Dans les deux cas, il faut que la dentine environnante soit saine, et la pulpe non infectée. Nous réalisons une éviction complète, non sélective, de la dentine cariée restante, s'il en reste au moment de l'effraction. Nous recherchons l'hémostase de la plaie pulpaire, qui doit être obtenue en moins de 2 minutes avec des boulettes de coton imbibées par de l'hypochlorite de sodium à 2,5% ou par de la chlorhexidine à 2% (Kunert et Lukomska-Szymanska, 2020; Devillard et al., 2021; Camoni et al., 2023).

Plusieurs solutions de coiffage s'offrent à nous comme l'hydroxyde de calcium avant très utilisé. Ses propriétés lui permettaient de favoriser la sécrétion d'une couche de dentine tertiaire. Cependant, le fait qu'il n'adhère pas à la dentine diminue son efficacité sur le plus long terme. Il est actuellement abandonné. Le Mineral Trioxyde Agregate (MTA) lui est préféré aujourd'hui pour ses bonnes propriétés physiques et sa biocompatibilité. Il adhère à la dentine, ce qui lui permet d'être efficace longtemps notamment au niveau de l'augmentation du pH pour la création de la couche dentinaire tertiaire. Nous utilisons également la Biodentine®, ciment à base de silicate de calcium équivalent au MTA. Son temps de prise est diminué, ses propriétés mécaniques améliorées et son coût diminué. Enfin, son utilisation engendre moins de coloration coronaire (Kunert et Lukomska-Szymanska, 2020; Devillard et al., 2021; Camoni et al., 2023) (fig. 2.17).

Idéalement, une restauration directe d'usage est ensuite réalisée dans la même séance. Lorsque ce n'est pas possible, une restauration temporaire est nécessaire pour protéger le coiffage durant l'inter séance (Kunert et Lukomska-Szymanska, 2020; Devillard et al., 2021; Camoni et al., 2023).

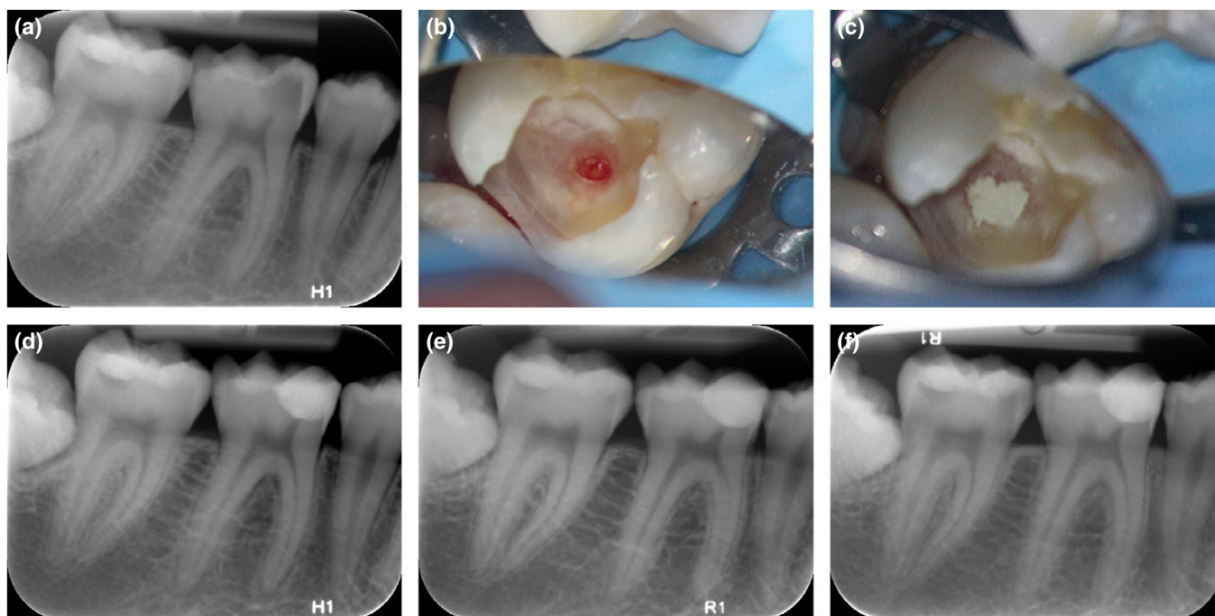


Figure 2.17 : Mise en place d'un coiffage pulpaire sur une première molaire mandibulaire droite (46) (abc) ; radiographie post opératoire (d) et évolution à 1 an (e) et 2 ans (f) (Bjørndal et al., 2019).

Réalisé dans de bonnes conditions d'étanchéité et d'asepsie, ce procédé présente un pronostic de succès thérapeutique favorable pour 75 à 90 % des cas selon les études. Il faut tout de même souligner que cela dépendrait de l'âge du patient (le pronostic est parfois considéré meilleur chez les jeunes) ainsi que des matériaux et des protocoles utilisés (Devillard et al., 2021; Camoni et al., 2023). Ainsi, un coiffage pulpaire dans le cas d'une exposition pulpaire dans un milieu septique (exemple : avec de la carie résiduelle au moment de l'effraction) aurait moins de chance d'aboutir à un succès (même avec curetage complet de la carie résiduelle et la désinfection avant coiffage) et il faudrait lui préférer systématiquement une pulpotomie partielle.

2.1.4. LA PULPOTOMIE PARTIELLE

En présence d'une effraction pulpaire en milieu septique ou lorsque l'hémostase n'est pas atteinte au bout de 2 minutes après l'effraction pulpaire, nous envisageons la pulpotomie partielle. Nous retirons alors quelques millimètres (2 mm) de tissu pulpaire au niveau de l'exposition pour retirer les couches pulpaires inflammatoires et potentiellement contaminées lors de l'effraction. Il faut garder un maximum de tissu pulpaire coronaire pour la formation de dentine tertiaire (Kunert et Lukomska-Szymanska, 2020; Devillard et al., 2021; Camoni et al., 2023).

Dans un second temps, comme pour le coiffage direct, nous recherchons l'hémostase de la zone. Cette étape peut prendre 2 à 10 minutes mais est de toute évidence nécessaire avant la mise en place du

biomatériau foulé au niveau de la plaie pulpaire. Le matériau est alors en partie dans la chambre (fig. 2.18). De nos jours, nous utilisons pour cet acte un matériau comme le MTA ou la Biodentine® (Kunert et Lukomska-Szymanska, 2020; Devillard et al., 2021; Camoni et al., 2023).

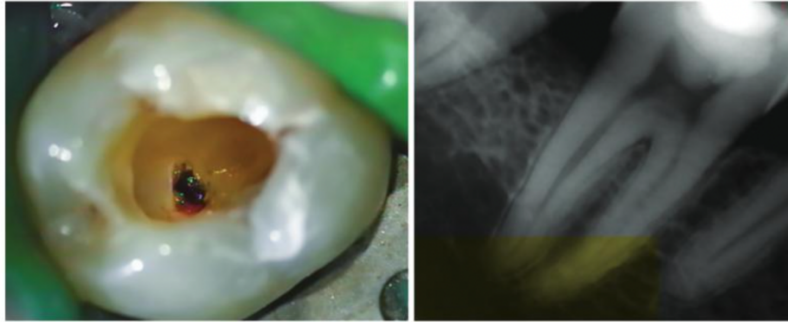


Figure 2.18 : Photographie per-opératoire et radiographie post-opératoire d'une pulpotomie sur une PMP mandibulaire droite (46) (Devilleard et al., 2021).

2.1.5. LA PULPOTOMIE CAMERALE OU TOTALE

Le dernier type de thérapeutique de conservation de la vitalité est semblable, il intervient lorsque l'hémostase n'est toujours pas atteinte après 10 minutes. L'opérateur va cette fois-ci retirer l'ensemble de la pulpe camérale inflammatoire, par section de la pulpe au niveau des entrées canalaire (fig 2.19 B). L'hémostase est recherchée et le biomatériau pulpaire est placé (choisi parmi ceux cités précédemment), ici du MTA (fig 2.19 C). La restauration au composite est ensuite réalisée (fig 2.19 D, fig.2.19 F). Ainsi, ce traitement conserve la vitalité de la dent au niveau de ses racines. La dent est contrôlée régulièrement par la suite. Ici nous avons les radiographies rétro-alvéolaires à 12 mois (fig 2.19 G) et 18 mois (fig 2.19 H) après le soin. Le test de vitalité est souvent négatif après la thérapeutique mais ne signifie pas une nécrose pulpaire.

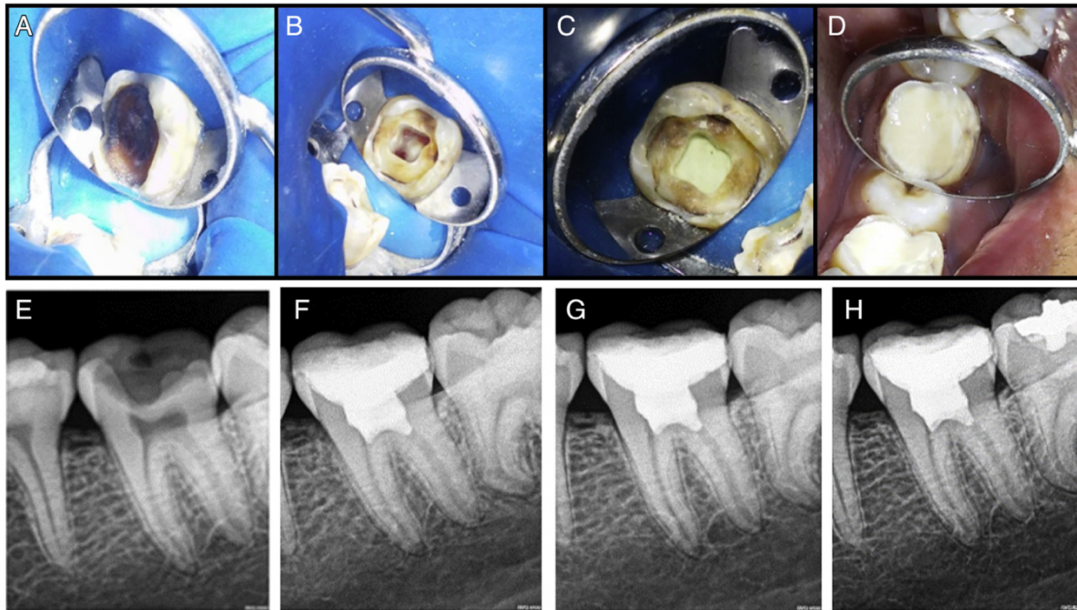


Figure 2.19 : Étapes de traitement de pulpotomie sur une deuxième molaire mandibulaire gauche (37) (Galani et al., 2017).

Ce traitement est particulièrement recommandé par l'Association Américaine de Dentisterie Pédiatrique (AAPD), lorsque les dents permanentes sont immatures pour permettre l'édification des racines et la fermetures des apex. Nous appelons cette étape l'apexogénèse (Chen et al., 2019; Devillard et al., 2021). Dorénavant, certains auteurs recommandent cette pratique également dans le cas d'une pulpite modérée ou sévère anciennement appelée pulpite irréversible (Wolters et al., 2017). Celle-ci est caractérisée par une symptomatologie importante, des douleurs spontanées, pouvant être insomniantes en présence d'une lésion carieuse volumineuse et proche pulpaire. Le traitement de choix des dents présentant ce type de symptomatologie a longtemps été le traitement endodontique systématique. Récemment, des études ont été menées par l'ESE pour comparer la pulpotomie camérale et le traitement radiculaire. Les méta-analyses ne révèlent aucune différence de ressenti douloureux à une semaine de l'intervention pour les 2 types de soins réalisés. Un an après, les chances de réussite sont toujours les mêmes cliniquement (98%). C'est au bout de 5 ans que la différence naît, avec 78,1% de réussite du traitement par pulpotomie contre 75,3% pour le traitement endodontique. Bien que ces chiffres ne diffèrent que de 2,8%, nous retrouvons aussi d'autres avantages à la réalisation des pulpotomies (Duncan et al., 2023). C'est un acte plus rapide, moins technique, moins invasif et les risques d'imprévus comme la fracture ou la persistance d'inflammation péri-apicale sont diminués en comparaison au traitement endodontique. Nous soulignons tout de même le risque d'augmentation de la difficulté à la réalisation du traitement endodontique s'il doit être fait après une pulpotomie totale camérale. En effet, la dent aura tendance à créer un tissu dur oblitérant les entrées canalaires (Duncan et al., 2023).

2.2. LE CAS DE LA MOLAIRE IMMATURE NECROSEE

Le praticien peut également être confronté au cas d'une PMP nécrosée, symptomatique ou non. Elle peut être dyschromiée ou non. Les tests de vitalité pulpaire sont alors négatifs et la percussion de la dent peut être douloureuse si la nécrose est combinée à une inflammation péri apicale. Cette situation fait suite à une atteinte pulpaire initiale trop importante, par carie ou traumatisme, une reprise carieuse ou est secondairement à l'échec d'une des thérapeutiques décrites précédemment. Nous allons dans cette partie décrire les possibilités de fermeture apicale ou de régénération endodontique des dents immatures ainsi que le traitement endodontique.

2.2.1. L' APEXIFICATION

L'apexification est une thérapeutique endodontique qui induit l'édification d'une barrière minérale à l'apex de la dent. Ce traitement peut être réalisé sur une dent permanente immature, avec ou sans lésion péri-apicale. Les lésions parodontales, les fêlures/fractures, la perte importante de substance coronaire empêchant l'isolation ou les risques généraux sont des conditions défavorables à la réussite de l'apexification (Devillard et al., 2021).

Elle était auparavant réalisée à l'hydroxyde de calcium pour ses excellentes propriétés antibactériennes sur les bactéries anaérobies, sa bonne action anti inflammatoire par son pouvoir tampon induit grâce à l'alcalinité de l'ion OH⁻ (pH 12,4) ; et sa capacité de minéralisation des tissus par l'ion calcium. Les praticiens notaient une guérison et une fermeture apicale jusqu'à 21 mois après le traitement mais sans croissance radiculaire. Ce procédé présente de nombreux inconvénients : nombre important de séances et risque important de fracture radiculaire, du fait de l'exposition prolongée de la dentine à l'hydroxyde de calcium (Devillard et al., 2021). Il est donc abandonné.

En 1993, en remplacement de l'hydroxyde de calcium, le MTA est décrit avec une très bonne alcalinité (pH 13), une très bonne biocompatibilité ainsi qu'un haut pouvoir de scellement. L'apexification avec ce matériau se déroule en une ou deux séances, le but étant de nettoyer et désinfecter l'intérieur du canal puis sceller l'apex ouvert (fig. 2.20). Cette technique plus rapide et efficace pour la cicatrisation apicale est adoptée par les praticiens mais présente tout de même l'inconvénient de ne pas induire le développement radiculaire qui renforcerait la dent face aux risques de fracture (Devillard et al., 2021). Cette technique peut également être réalisée de nos jours à la Biodentine ou avec des ciments biocéramiques de consistance « putty ».

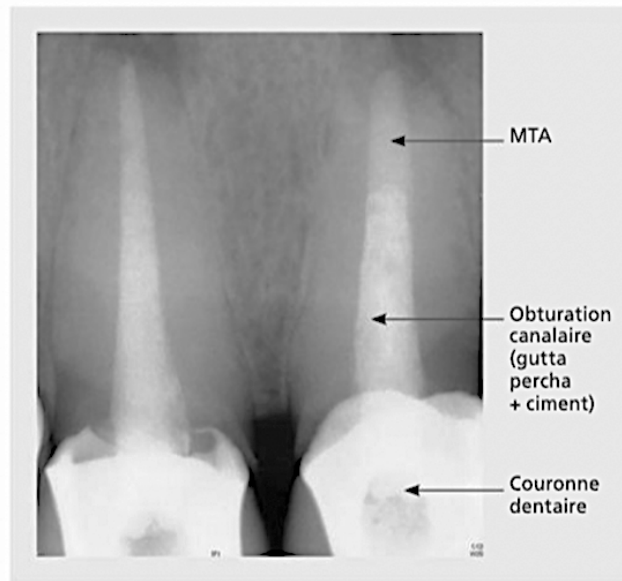


Figure 2.20 : Apexification par bouchon apical (Devillard et al., 2021).

Dans la bibliographie, nous retrouvons très peu de cas cliniques présentant une apexification sur une molaire. En effet, c'est un traitement complexe à réaliser et d'autant plus pour les cas des dents postérieures à cause de l'accessibilité, la visibilité, le diamètre plus fin du canal, l'ouverture buccale des patients relativement jeunes, l'immaturation de la dent, etc...

Un cas a cependant été publié à propos d'une PMP mandibulaire droite (46) immature nécrosée chez une patiente de 9 ans. Après détermination des longueurs de travail (fig. 2.21 b), préparation canalaire et séchage aux cônes de papiers, ils mettent en place le bouchon apical au MTA sur la racine distale (4 millimètres minimum) puis réalisent leur radiographie maître-cônes en place. Ici la dent est ensuite obturée par un ciment oxyde de zinc eugénol et la gutta-percha chaude est injectée. Après la restauration coronaire, nous retrouvons la radiographie post opératoire (fig. 2.21 d). Sur le dernier cliché (fig. 2.21 e) de suivi à 8 mois du traitement, nous pouvons remarquer un des critères de réussite du traitement qui prouve la fermeture de l'apex : la continuité du ligament desmodontal (Kumar et al., 2014).

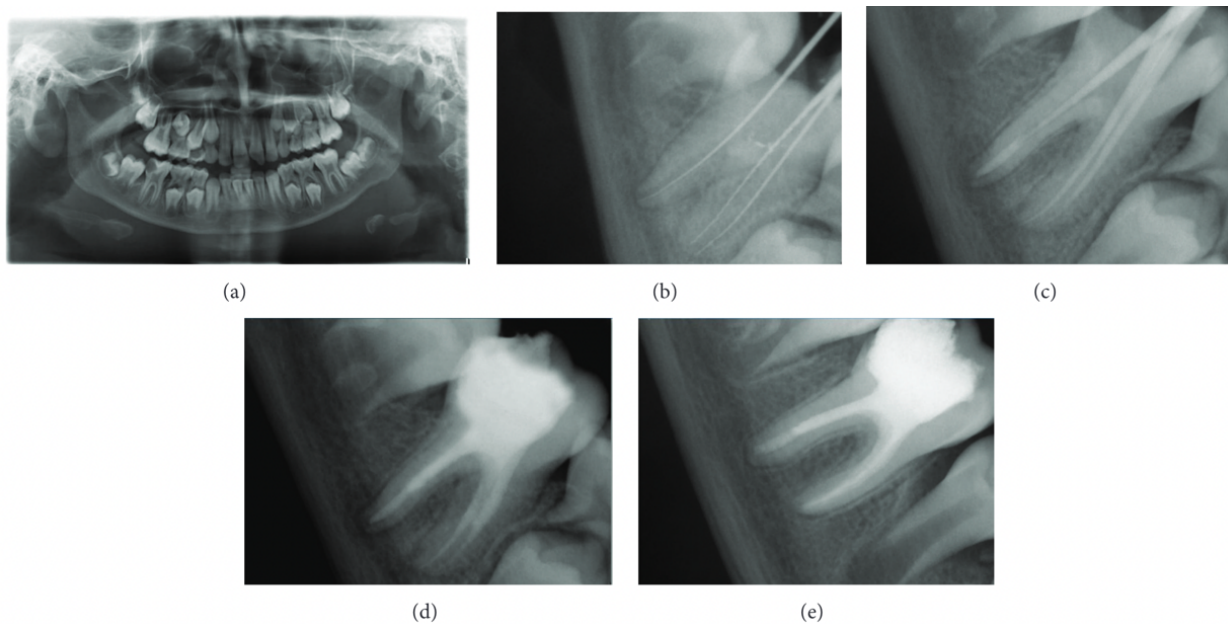


Figure 2.21 : Radiographie d'un cas clinique d'apexification sur une PMP mandibulaire droite (48) (Kumar et al., 2014).

La réussite du traitement se traduit aussi par l'absence de symptomatologie sur la dent. Les réponses de la dent aux différents tests doivent être négatives (percuSSION, sensibilité et mobilité). Nous pouvons retrouver la formation d'un pont minéralisé radiologiquement. La lésion péri-apicale doit être guérie et pour finir, nous ne devons pas retrouver de résorption externe.

Remarque : souvent une inter séance à l'hydroxyde de calcium est conseillée durant 2 semaines. Dans ce cas, il faut bien réinstrumenter les canaux pour retirer le matériau temporaire (Kumar et al., 2014; Devillard et al., 2021).

2.2.2. LA REVITALISATION / REVASCULARISATION

Une PMP immature présente des racines courtes, fines, les canaux sont larges et ouverts. Ces facteurs sont de mauvais augure pour la réussite d'un traitement endodontique. Une deuxième thérapeutique endodontique se présente à nous en cas de dent nécrosée, il s'agit ici d'une technique de régénération pulpaire (Galler et al., 2016).

Lors du premier rendez-vous, après avoir mis en place le champ opératoire, la chambre pulpaire est ouverte afin de retirer le tissu pulpaire nécrotique, en évitant l'instrumentation mécanique des parois canalaires. L'irrigation est réalisée à l'hypochlorite de sodium à 1.5–3% pour désinfecter sans agresser, l'aiguille 2 millimètres est placée au-dessus du tissu pulpaire vivant à l'aide, par exemple, d'un microscope opératoire (20 millilitres pendant 5 minutes). S'en suit une irrigation de 5 millilitres de sérum physiologique pour retirer l'effet cytotoxique de la dernière irrigation. Nous séchons à l'aide de

cônes de papiers puis nous irriguons de 20 millilitres d'EDTA à 17% avant de placer de l'hydroxyde de calcium dans l'ensemble du canal. Nous terminons par une obturation coronaire temporaire (Galler et al., 2016).

Au bout de 2 à 4 semaines, le patient est reçu pour la suite du traitement. Si l'inflammation est toujours présente, l'hydroxyde de calcium est renouvelé. Il était recommandé de réaliser, pour cette étape, une anesthésie sans vasoconstricteur, mais ce n'est plus le cas aujourd'hui. Comme lors du premier rendez-vous, la dent est isolée avant de retirer la restauration temporaire. La première irrigation au-dessus du tissu vital se fait, cette fois-ci, à l'EDTA à 17% (20 millilitres durant 5 minutes) afin de libérer les facteurs de croissance dentinaires. Du sérum physiologique est utilisé pour le rinçage et, après avoir retiré les excès de solution, une irritation mécanique est effectuée par des mouvements de rotation à la lime pré-courbée dans la zone péri-apicale (fig. 2.22 2). Le saignement apical est induit tout en évitant la stimulation mécanique des parois canalaire pour les préserver. Les cellules souches vont alors pouvoir se fixer à la paroi dentinaire du canal jusqu'à 2 millimètres sous le niveau gingival (fig. 2.22 3). L'hémostase est recherchée et doit être obtenue en environ 15 minutes. Sur le caillot néoformé, une éponge de collagène de 2-3 millimètres est mise en place. Elle même recouverte par un ciment silicate de calcium inducteur, comme la Biodentine (le MTA entraînant des dyschromies), 2 millimètres sous la jonction émail-cément ; cela permet d'éviter une dyschromie par le contact du matériau avec le sang. Pour protéger l'ensemble, la cavité est refermée à l'aide de CVI ou de ciment d'hydroxyde de calcium avant de réaliser une reconstitution coronaire (fig. 2.22 4). L'édification radiculaire et la fermeture apicale sont ensuite surveillées radiologiquement (fig. 2.22.5) (Galler et al., 2016; Devillard et al., 2021).

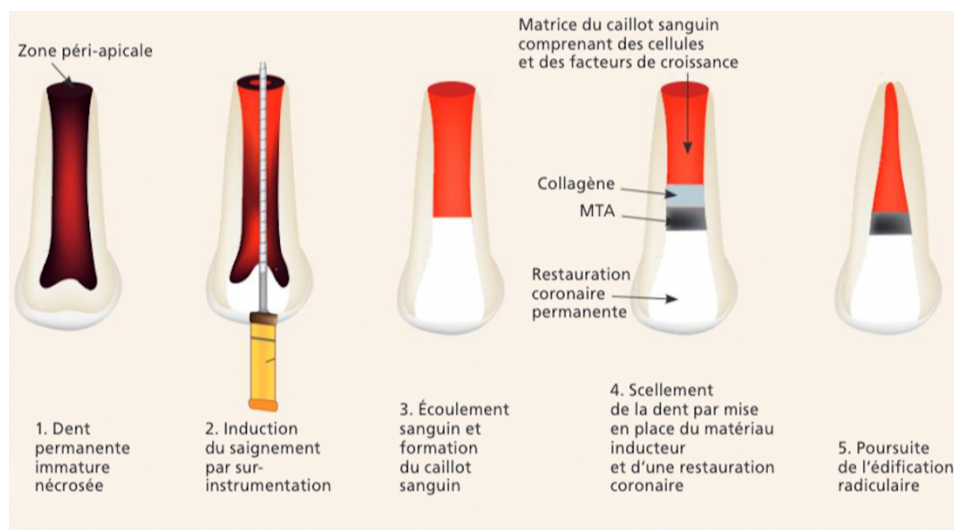


Figure 2.22 : Schémas représentatifs d'une revitalisation sur une dent monoradiculée (Devillard et al., 2021).

Comme pour le traitement d'apexification, la réussite du traitement se traduit par l'absence de symptomatologie sur la dent. La réponse de la dent au test de sensibilité peut être positive ou négative. Les chances qu'elle soit positive sont estimées à 15 %. La lésion péri-apicale doit être guérie, sans résorption externe, l'apex doit être fermé et les parois radiculaires doivent être idéalement plus épaisses et plus longues qu'avant le traitement (fig. 2.23) (Devillard et al., 2021).

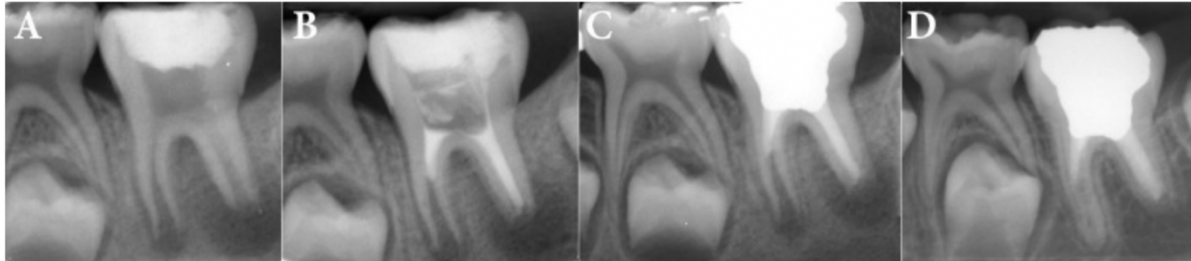


Figure 2.23 : Radiographies rétro-alvéolaires des régénérations endodontiques d'une PMP mandibulaire gauche (36). De gauche à droite : situation pré opératoire (A), post-opératoire (B), suite à la restauration coronaire (C) et contrôle à 2 ans (D) (Roghanizadeh et Fazlyab, 2018).

2.2.3. TRAITEMENT ENDODONTIQUE (TE)

Nous sommes toujours dans le cas de la première molaire nécrosée. Le TE est réalisé soit en complément d'une apexification (dent immature), soit seul (dent mature).

Le traitement endodontique est constitué de plusieurs étapes distinctes le tout sous anesthésie locale et champ opératoire : l'accès à l'endodonte (fig. 2.24), la mise en forme canalaire, la désinfection et l'obturation canalaire (fig. 2.25) puis coronaire. Il sera réalisé de façon conventionnelle sur PMP mature.

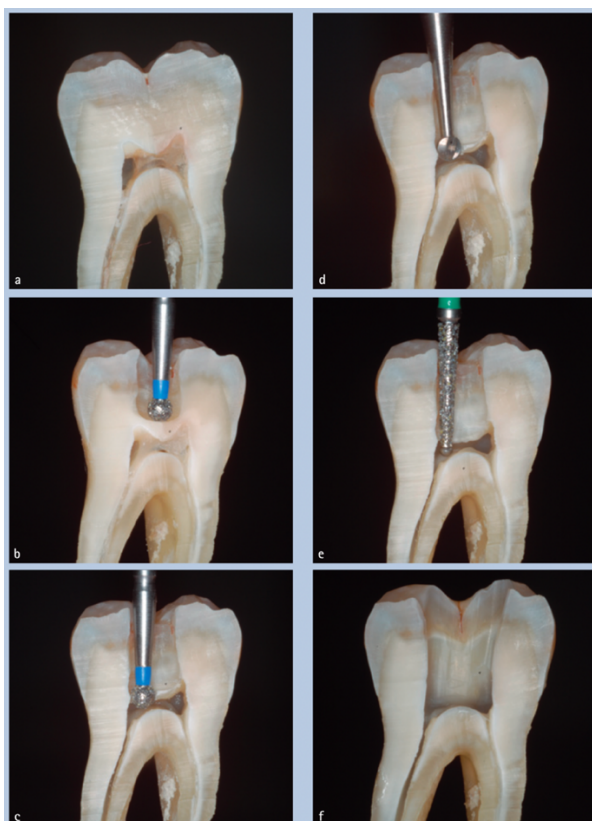


Figure 2.24 : Différentes étapes d'une ouverture de chambre en coupe axiale sur une molaire mandibulaire (Adams et Tomson, 2014).

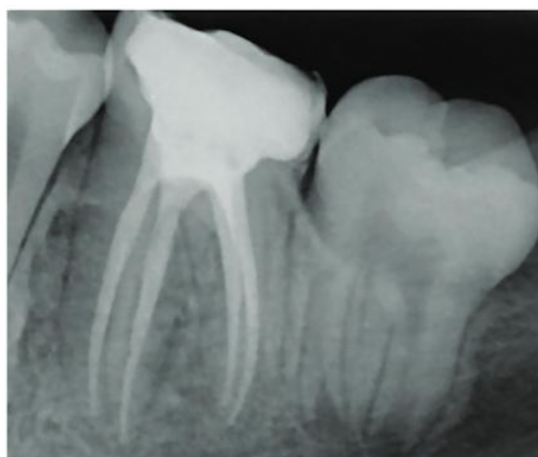

Figure 2.25 : Radiographie finale d'un traitement endodontique sur une molaire mandibulaire gauche (36) (Devillard et al., 2021).

Le taux de succès avec cicatrisation complète de la dent cliniquement et radiologiquement est d'environ 86,9 % à 2 ans post traitement endodontique (Devillard et al., 2021). Une étude rétrospective a été menée sur près de 40 ans, avec un échantillon de 312 patients majeurs soit 598 dents dépulpées, traitées par un même opérateur, suivies depuis au moins 5 ans, ayant des radiographies pré et post opératoires. Elle

révèle que le taux de survie des traitements endodontiques initiaux par cet opérateur est respectivement de 97%, 81%, 76% et 68% à 10, 20, 30 et 37 ans (fig. 2.26) (López-Valverde et al., 2023).

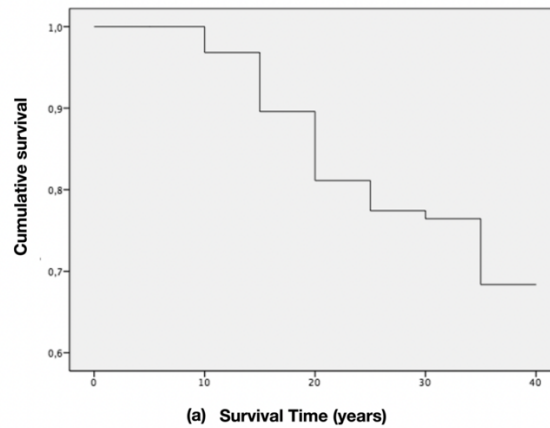


Figure 2.26 : Graphique sur le taux de survie des dents dépulpées de l'étude sur 37 années (López-Valverde et al., 2023).

Les taux de survie sont assez variables en fonction des études car de nombreux facteurs entrent en jeu (qualité du traitement, restauration coronaire etc). À retenir tout de même que la qualité du soin de restauration est ce qui influence le plus le pronostic. Dans cette étude nous retrouvons une majorité de couronnes prothétiques (une proportion de 69,1%). L'étude ayant débuté en 1979, ce chiffre est sûrement élevé en comparaison avec les pratiques actuelles grâce aux avancées du collage (López-Valverde et al., 2023).

2.3. RECONSTITUTION / RESTAURATION CORONAIRE

Lorsqu'une dent est atteinte par une perte de substance, il convient de la restaurer. La restauration coronaire permet de rétablir la structure, la fonction et l'esthétique de l'organe dentaire. Pascal Magne prône l'approche biomimétique des reconstitutions qu'il décrit en ces termes : il s'agit de prendre « la structure, la fonction et la biologie de l'organe dentaire en tant que modèle pour la conception et l'ingénierie de matériaux et d'équipements pour restaurer ou remplacer les dents » (Magne, 2012). Cela permet de réduire le risque de fêlure/fracture, ainsi que celui des lésions secondaires mais encore de préserver l'étanchéité suite à un traitement endodontique. La restauration coronaire peut-être de deux types : soit directe soit indirecte (fig. 2.27) (Magne, 2012; Devillard et al., 2021).

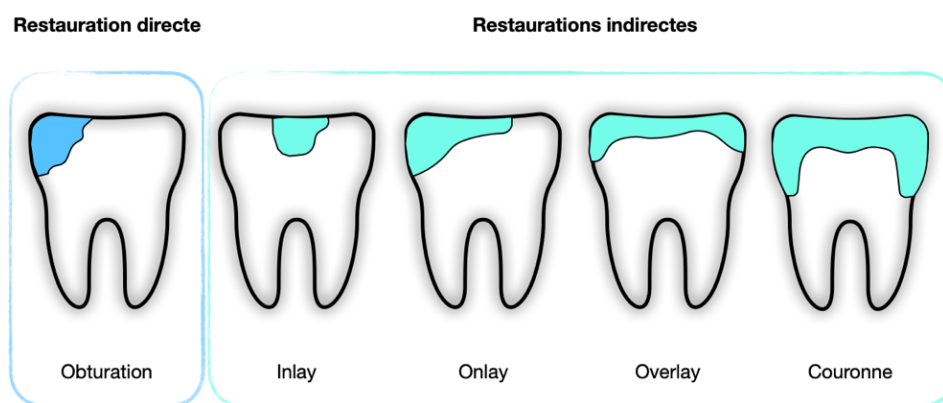


Figure 2.27 : Schéma des différentes catégories de restauration suite à une perte de substance (Schéma personnel)

Une restauration directe correspond à la mise en place d'un matériau inséré en phase plastique dans la cavité définie par la perte de substance. De nos jours, les 2 matériaux principaux sont le CVI et le composite. Ils ont des propriétés différentes à connaître pour une utilisation adéquate. Le protocole débute par le matricage, indispensable notamment en présence d'une cavité proximale pour restaurer un point de contact fonctionnel avec la dent adjacente. Ensuite, pour le composite, un conditionnement de la surface dentaire permettant l'adhésion est réalisé en 1 à 3 étapes, selon le système utilisé. Le matériau est alors placé et photopolymérisé par couches successives d'épaisseurs définies par le fabricant. Pour le CVI, le protocole est simplifié, grâce à l'emploi d'un conditionner unique, puis à l'injection en masse dans la cavité. La mise en forme se réalise plutôt par la suite par méthode soustractive. Quel que soit le matériau choisi, les étapes de finitions sont cruciales. Elles permettent de s'assurer que la restauration n'interfère pas avec l'occlusion initiale du patient, mais également de polir parfaitement ce dernier pour éviter la rétention du biofilm bactérien (Devillard et al., 2021).

Une restauration indirecte quant à elle, correspond à une pièce prothétique réalisée hors de la cavité buccale du patient, qui est ensuite assemblée à la dent par collage ou scellement selon les matériaux utilisés. Il existe plusieurs sous-catégories de reconstitutions coronaires indirectes en fonction de leur recouvrement du moins au plus important, de gauche à droite (fig. 2.27). D'abord, l'inlay restaure la dent sans recouvrement cuspidien, puis l'onlay correspondant au remplacement d'une ou plusieurs cuspid(e)s, et enfin l'overlay qui recouvre complètement la face occlusale de la dent. Ces pièces prothétiques sont réalisées au laboratoire de prothèse ou au cabinet dentaire s'il est équipé du matériel de CFAO (Conception et Fabrication Assistée par Ordinateur). Les matériaux employés sont généralement du composite ou de la céramique. Des principes de préparation sont à respecter dans un but de protection des fractures, de la pièce ainsi que de la dent restaurée. À titre indicatif, il ne doit pas y avoir de contre-dépouille, l'épaisseur minimale de la pièce doit être définie par le matériau ou encore les angles internes doivent être arrondis (fig. 2.28).

)

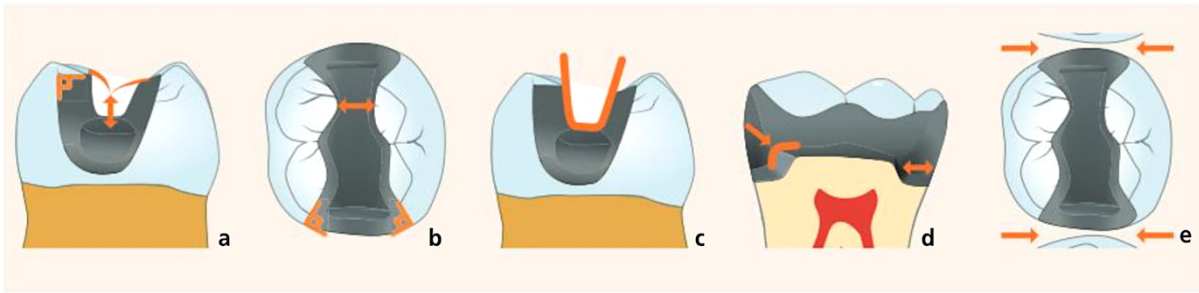


Figure 2.28 : Principes de préparation des restaurations indirectes collées postérieures (Devillard et al., 2021)

Une fois la dent préparée, nous réalisons sous champ opératoire un Scellement Dentinaire Immédiat (*Immediate Dentine Sealing* ou IDS) permettant de protéger la dentine ; lui-même peut être protégé par la mise en place d'une fine couche de composite flow. Viennent ensuite, la prise d'empreinte (de façon conventionnelle au silicone ou numérique) la prise de teinte puis la mise en place d'un matériau de temporisation, si la restauration se fait en 2 séances. Une fois confectionnée, la pièce est essayée puis collée sous digue après avoir conditionné la dent et le matériau en suivant les protocoles fournis par les fabricants. Les excès sont ensuite retirés, les limites polies et l'occlusion vérifiée. Pour terminer, une radiographie rétro-alvéolaire post opératoire est réalisée pour contrôler nos finitions. Le pronostic de ces préparations peut varier du simple au double en fonction de leur réalisation et donc du praticien (Devillard et al., 2021) (fig. 2.29).

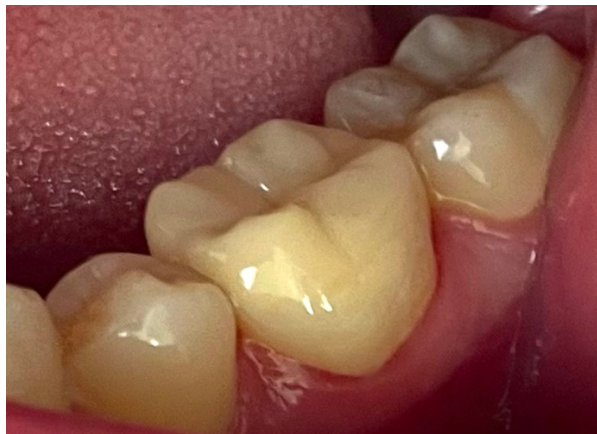

Figure 2.29 : Photographie intra-buccale d'une PMP mandibulaire gauche après le collage d'un overlay (36) (photographie personnelle).

Une dernière possibilité de restauration prothétique indirecte s'offre à nous : la couronne périphérique. Cette fois, c'est un véritable cerclage périphérique de la dent que l'on recherche. Cependant, les

indications de couronne définitives seront rares pour la première molaire compromise précocement car nous attendons souvent l'âge adulte pour réaliser des couronnes définitives, avec ou sans reconstitution corono-radulaire.

De plus, comme le montre le gradient thérapeutique, ce traitement est plus délabrant puisqu'il retire entre 67,5 et 75,6% de la structure dentaire contre les 35,5 – 46,7% retirés pour la préparation d'un onlay. Cela fragilise donc la dent concernée et réduit sa durée de vie sur l'arcade. Ainsi, il faut l'utiliser à bon escient et privilégier une restauration plus conservatrice dès que cela est possible (Wang et al., 2022).

CHAPITRE 3. LES TRAITEMENTS APRES EXTRACTION DE LA PREMIERE MOLAIRE PERMANENTE

Le choix du maintien sur l'arcade de la PMP est sujet à une réflexion multidisciplinaire au vu des pronostics à long terme des traitements de conservation de la dent. Nous décrirons dans ce chapitre le cas de l'extraction puis les différents traitements envisageables suite à cette dernière.

3.1. L'AVULSION

3.1.1. LE PROCEDE

Pouvant passer pour des actes simples, les extractions dentaires chez les jeunes patients peuvent se révéler complexes et anxiogènes. Une prémédication sédatrice sera souvent nécessaire. Une étude a été menée dans 3 hôpitaux au Royaume-Uni sur 300 patients. Dans 70 % des cas, les praticiens ont eu recours à une anesthésie générale pour extraire les 4 PMP de leurs patients, au vu du traumatisme potentiel des extractions au fauteuil, même pour les patients en bonne santé (Ashley et al., 2015).

Une séparation de racine sera souvent recommandée (fig. 3.30) (Fricain et al., 2019).

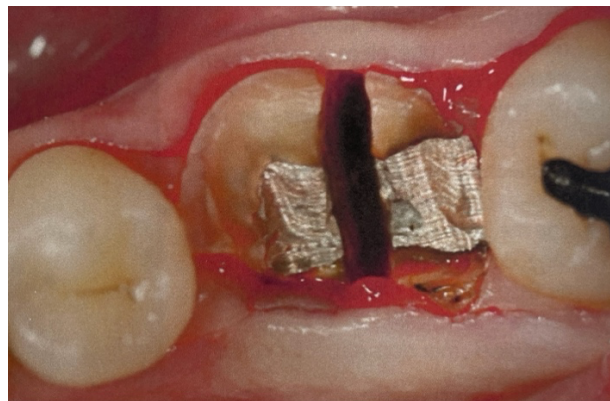

Figure 3.30 : Trait de séparation radiculaire pour une PMP mandibulaire droite (46) (Fricain et al., 2019).

3.1.2. INDICATIONS

3.1.2.1. Le délabrement

L'indication principale de l'avulsion d'une PMP est le fait qu'elle soit condamnée du fait d'un délabrement trop important.

3.1.2.2. L'interception

En cas de molaire compromise précocement, l'extraction peut être indiquée en présence de certains prérequis. Cela permet de remplacer la PMP en fermant l'édentement de façon spontanée (si l'extraction est réalisée durant la période idéale) ou par un traitement orthodontique. Le secteur postérieur est alors composé de 2 molaires : la Deuxième Molaire Permanente (DMP) et la Dent De Sagesse (DDS). Dans tous les cas, l'aval d'un orthodontiste est fortement recommandé au préalable, notamment pour déterminer le moment idéal de l'extraction, selon le plan de traitement choisi. De plus, il est indispensable de bien discuter avec le patient, et son ou ses représentants légaux s'il est mineur ou sous tutelle, pour recueillir leurs consentements. La compréhension préalable du plan de traitement, de ses enjeux et de sa durée est requise (Naulin-ifi, 2011).

3.1.2.3. Rappels sur les classes d'Angle

L'orthodontiste utilise deux classifications pour mieux décrire, comprendre et choisir le traitement des anomalies présentes chez son patient : la classification dentaire d'Angle et la classification squelettique de Ballard. Nous ne décrivons pas la seconde classification puisque que nous nous concentrons sur les positionnements dentaires qui influencent notre choix thérapeutique pour les PMP compromises.

Nous qualifions l'occlusion dans le sens antéro-postérieur, aussi appelé sens sagittal, par la classification d'Angle molaire. Cette dernière, divisée en 3 types, est déterminée par le positionnement des PMP maxillaires et mandibulaires qui influence le positionnement des autres dents. Une subdivision existe également en classe II, donnée par la version des incisives centrale (fig. 3.31) (Angle, 1900; Muller-Bolla, 2022).

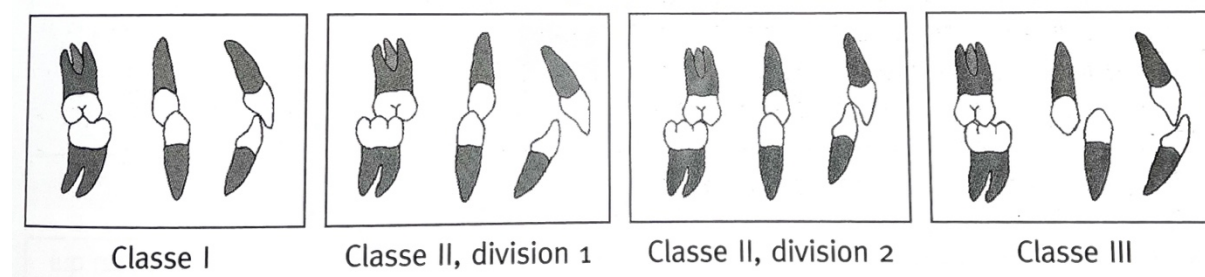


Figure 3.31 : Schématisation des différentes classes d'Angle (Muller-Bolla, 2022).

En classe I, qui correspond à la normalité, la cuspide mésio-vestibulaire de la PMP maxillaire est en occlusion avec le sillon vestibulaire de la PMP mandibulaire. Ainsi, cette dernière a une demi-cuspide d'avance sur l'arcade supérieure par rapport à celle de l'arcade inférieure (Angle, 1900).

Dans une classe II, la PMP maxillaire est en avant par rapport au sillon vestibulaire de la PMP mandibulaire. Cette classe comprend deux subdivisions. La classe II division I correspond à une vestibulo-version des incisives centrales qui provoque une augmentation du surplomb qui est normalement de 2 millimètres. La classe II division 2 se rapporte à une palato-version des incisives centrales, le surplomb peut être normal ou diminué. Dans cette 2^{ème} situation, une supraclusion est également observable ; le recouvrement est alors supérieur à celui de référence (classe I) de 2 millimètres (Angle, 1900).

À l'inverse, en présence d'une classe III, la PMP maxillaire a une position plus postérieure par rapport au sillon vestibulaire de la PMP mandibulaire (Angle, 1900).

A noter qu'il existe également une classification au niveau des canines car, en fonction de l'encombrement, les deux classes ne coïncident pas forcément. La classe I canine équivaut au positionnement de la pointe canine maxillaire dans l'embrasure entre la canine et la première prémolaire mandibulaire (Angle, 1900; Naulin-ifi, 2011).

Si nous sommes encore en denture temporaire, les rapports des arcades sont évalués grâce au plan de Chapman, observable lorsque les deuxièmes molaires temporaires sont en occlusion. Il peut être droit, à marche distale ou mésiale. Cela laisse présager la classe d'Angle de la future denture permanente (Aknin, 2007; Naulin-ifi, 2011) (fig. 3.32).

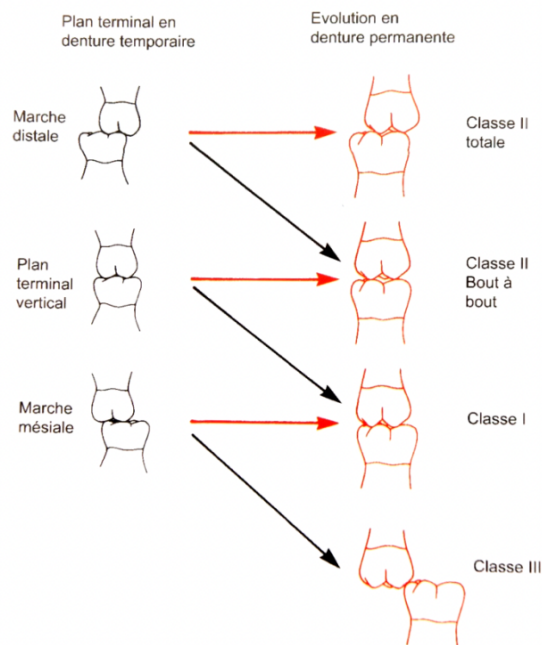


Figure 3.32 : Plan de Chapman schématisé et la prédiction de son évolution vers la classe d'Angle molaire (Aknin, 2007).

3.1.2.4. Les extractions de symétrisation ou compensatrices

Une fois l'indication d'extraction posée pour une PMP compromise, la question se pose de la nécessité de symétriser ou compenser cette dernière. Une compensation correspond à l'extraction de la PMP du quadrant antagoniste. Une symétrisation est l'extraction de la PMP du côté opposé sur la même arcade, c'est-à-dire l'extraction des 2 PMP mandibulaires par exemple (Muller-Bolla, 2022).

Il était recommandé auparavant de compenser l'extraction d'une PMP mandibulaire pour éviter l'égression de son antagoniste qui empêcherait la mésialisation de la DMP mandibulaire. Cette donnée n'est plus actuelle car le risque d'égression est faible sur une courte durée.

De même, la symétrisation des extractions était systématisée pour préserver la symétrie de l'arcade ; cependant, mise à part dans un but orthodontique, cette dernière n'est plus recommandée.

Dorénavant, les extractions sont réfléchies en fonction de la classe d'Angle du patient et de l'encombrement dentaire. Ce dernier est dû à une Dysharmonie Dento-Arcade (DDA) anciennement appelée Dysharmonie Dento-Maxillaire (DDM) qui correspond à « une disproportion entre la taille des dents permanentes et le périmètre des arcades alvéolaires correspondantes ». Selon son importance, elle peut être corrigée par des extractions dentaires, la plupart du temps, des prémolaires. Néanmoins, en cas de PMP compromises, si cela est possible, il est préférable de les extraire et de conserver les prémolaires saines (Gill et al., 2001; Muller-Bolla, 2022; Noar et al., 2023).

Dans le cas d'une occlusion de classe I d'Angle, sans encombrement ou avec un encombrement limité, il n'est pas nécessaire d'envisager une autre extraction. En revanche, si une DDA importante est présente, la symétrisation peut être indiquée pour gagner de la place sur l'arcade (Gill et al., 2001; Muller-Bolla, 2022; Noar et al., 2023).

Pour une classe II d'Angle, si la PMP est totalement condamnée au maxillaire, il faut l'extraire et symétriser ; la classe II sera alors corrigée après l'éruption des DMP maxillaires. Si la PMP est compromise mais qu'elle peut encore être conservée, il est préférable de retarder son avulsion et la symétrisation. Elles seront réalisées après l'éruption des DMP. Une distalisation des dents antérieures sera ensuite réalisée à l'aide de moyens d'ancrage pour corriger la classe II. A la mandibule, au contraire, cette symétrisation n'est pas nécessaire ; nous chercherons juste à mésialer la DMP et la DDS dans le secteur de l'extraction pour retrouver une occlusion stable (Gill et al., 2001; Muller-Bolla, 2022; Noar et al., 2023).

Pour finir, en cas de classe III, il est préférable d'éviter les extractions maxillaires de peur d'accentuer la malocclusion sagittale. A la mandibule, une symétrisation peut être utilisée pour diminuer la classe III, en distalant les dents antérieures à l'édentement (Conway et Petrucci, 2005; Muller-Bolla, 2022) (tableau 3.3).

Tableau 3.3 : Tableau des conduites à tenir idéales en fonction des besoins orthodontiques des patients (tableau personnel à base des données de cette partie).

PMP compromise	Encombrement	Classe I	Classe II	Classe III
Au maxillaire	Sans	Extraction pour une mésialisation	Temporisation, pour attendre l'éruption de DMP pour réaliser une distalisation	A éviter
	Avec	Symétrisation potentielle et mésialisation		
À la mandibule	Sans	Extraction pour une mésialisation	Extraction pour une mésialisation	Symétrisation potentielle
	Avec	Symétrisation potentielle et mésialisation		

Dans toutes ces situations et lorsque la dent est toujours conservable, il est primordial de réaliser un bilan orthodontique pour évaluer le moment opportun et les extractions complémentaires à réaliser. En temporisation nous réalisons dans ce cas un traitement conservateur (cf. chapitre 2) (Gill et al., 2001; Muller-Bolla, 2022; Noar et al., 2023).

3.1.3. CONTRE-INDICATIONS

Les contre-indications relatives à l'extraction en elle-même sont dues à l'état de santé du patient. Il est important lors du rendez-vous préopératoire de reprendre le questionnaire médical avec le patient et/ou son accompagnant selon son âge. Le carnet de santé peut être utile chez les jeunes patients mais nous pouvons également contacter le médecin traitant si besoin.

- Si un risque infectieux est détecté, une antibioprofylaxie peut être mise en place.
- Si un risque hémorragique est révélé, un bilan de l'hémostase peut être réalisé en amont et des précautions seront prises le jour de l'extraction (points de suture et/ou hémostatiques locaux).

Rappelons qu'il est déconseillé d'extraire une PMP sans avoir interrogé un orthodontiste, excepté en cas de PMP « réellement » condamnée (Naulin-ifi, 2011; Fricain et al., 2019).

3.2. LA FERMETURE DE L'ESPACE CREE PAR L'AVULSION DE LA PMP

Rappelons que l'objectif d'une extraction interceptive de la PMP est d'obtenir une fermeture de l'édentement pour obtenir une dentition postérieure complète par la présence de deux molaires : la DMP et la DDS. La fermeture se doit d'être totale et en contact avec la seconde prémolaire, sans provoquer de version des dents adjacentes ou d'égression de la PMP antagoniste (Noar et al., 2023).

Le choix de ce plan de traitement dépend de la formule dentaire de l'individu, la présence de DDS, le besoin ou non de traitement orthodontique mais également de la compliance du patient, de sa motivation, de l'attitude de sa famille et enfin des capacités des praticiens (chirurgiens-dentistes et orthodontistes) (Muller-Bolla, 2022).

La fermeture de l'espace peut se faire par la mésialisation de la DMP et de la DDS ou par la distalisation des dents antérieures à l'édentement, selon les besoins orthodontiques du patient (Muller-Bolla, 2022).

3.2.1. FERMETURE SPONTANEE

3.2.1.1. Quand extraire ?

L'avulsion des PMP est considérée comme précoce lorsqu'elle est réalisée entre 6 et 8 ans. Cela peut être le cas lorsque leur délabrement ou leur statut infectieux ne permet pas d'attendre plus longtemps. Une perte de capacité de mastication, de calage postérieur et de dimension verticale est alors observée chez l'enfant. Dans ce cas, il existe également un risque de croissance asymétrique, de mauvaise position de la deuxième prémolaire et de la DMP. Quand cela est possible, il vaut mieux retarder l'avulsion (Muller-Bolla, 2022).

Après 10 ans, lors ou après l'éruption de la DMP, l'avulsion de la PMP est considérée comme étant tardive. Mais sa conservation peut être judicieuse le temps de supporter des dispositifs orthodontiques tels que des disjoncteurs ou des masques de Delaire. Attendre l'éruption complète des DMP peut également être recommandée lorsque nous souhaitons fermer l'espace de l'édentement par distalisation des dents antérieures. Le fait qu'elles soient en occlusion permettra d'augmenter leur ancrage (Bassigny, 2008; Muller-Bolla, 2022; Sabri, 2021).

Le moment idéal pour extraire une PMP dépend de plusieurs facteurs (fig. 3.33).

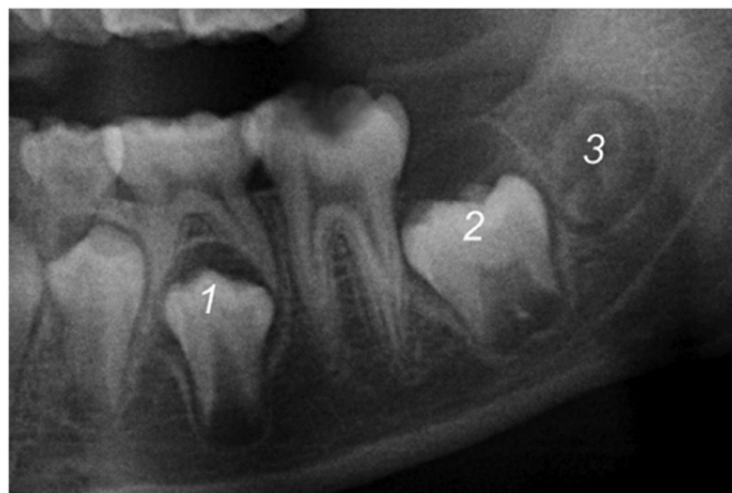


Figure 3.33 : Trois signes radiologiques favorisant une fermeture spontanée suite à l'extraction d'une PMP (Ashley et al., 2015).

- Premièrement, la seconde prémolaire doit être engagée dans la furcation de la deuxième molaire temporaire. Cela permet d'éviter l'éruption précoce de cette dent qui serait distalée et versée en distale. Ce phénomène empêcherait la fermeture correcte de l'espace d'extraction (Ashley et al., 2015).

Certains auteurs recommandent même, dans certains cas, d'extraire la deuxième molaire temporaire pour inciter la prémolaire définitive à faire son éruption verticalement, sous réserve qu'il n'y ait pas d'agénésie (Conway et Petrucci, 2005).

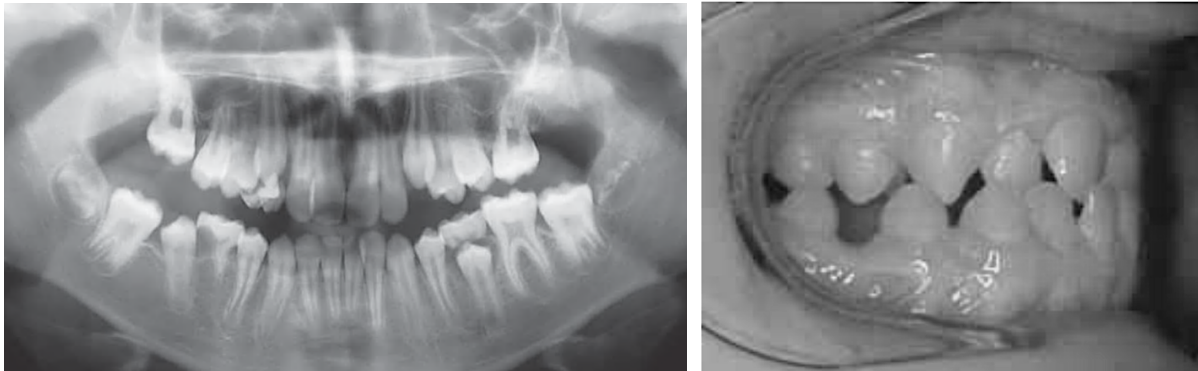


Figure 3.34 : Radiographie panoramique du patient au premier rendez-vous orthodontique et photographie intrabuccale secteurs 1 et 4 de la situation un an après (Conway et Petrucci, 2005).

Sur la figure 3.34, nous constatons la conséquence de l'avulsion des PMP maxillaires et de la PMP mandibulaire droite qui ont été extraites (16, 26, 46). Les DMP maxillaires se mésialisent en place des PMP correctement. Cependant, la deuxième prémolaire droite (45) a fait son éruption prématurément, n'étant pas confinée dans la furcation. Elle comble alors la place de la PMP extraite. Pour pallier cela, l'orthodontiste, prenant en soin le patient à 12 ans, a demandé à extraire symétriquement la dernière PMP (36) pour compenser sa classe III d'Angle et la deuxième molaire déciduale droite. Un an après le premier rendez-vous, l'orthodontiste met en place un traitement orthodontique pour corriger les diastèmes et l'articulé inversé antérieur (Conway et Petrucci, 2005).

- Deuxièmement, le développement de la DMP doit être compris entre l'apparition de la furcation et la moitié de l'édification radiculaire, correspondant à peu près au moment entre le début et la fin du stade 7 de Nolla (généralement entre le huitième et le dixième anniversaire du patient). Une angulation mésiale de cette DMP est favorable à sa bonne mésialisation. Idéalement, l'angle formé par les grands axes de la PMP et de la DMP doit être compris entre 15 et 30 degrés. Si l'angulation est distale, la probabilité de fermeture spontanée de l'espace est grandement diminuée (Gill et al., 2001; Conway et Petrucci, 2005; Ashley et al., 2015; Noar et al., 2023).

- Pour finir, la présence d'un germe de la DDS du même secteur favorise la fermeture de l'espace. Cela permet également de bien avoir deux molaires par secteur après la mésialisation. En effet, si nous ne

mésialons qu'une dent en l'absence de DDS, le patient se retrouve avec une occlusion réduite en postérieur et une potentielle égression ou version des molaires antagonistes. De ce fait, l'absence du germe de DDS contre-indique les extractions des PMP compromises, lorsqu'elles ne sont pas condamnées (Gill et al., 2001; Ashley et al., 2015; Noar et al., 2023).

Pour conclure sur la temporalité d'extraction, il est d'autant plus important de la respecter à la mandibule car il est plus difficile d'effectuer des mouvements orthodontiques. La densité osseuse mandibulaire induit un risque de version mésiale et des difficultés de contrôle de l'axe de déplacement des dents à mobiliser. Au maxillaire, les mouvements étant plus aisés, la temporalité est plus flexible (Bassigny, 2008).

3.2.1.2. Le principe

Lorsque les extractions de PMP sont réalisées, la mésialisation de la DMP peut se faire spontanément. Le taux de réussite de cette fermeture complète s'élève seulement à 58%, en dépit de l'évaluation de la période idéale. Ce chiffre est diminué par le fait qu'à la mandibule, la fermeture complète de l'espace est difficile sans traitement orthodontique (fig. 3.35). Nous estimons cette dernière à 49% alors qu'elle est de 89,9% au maxillaire. Comme précisé précédemment, cela s'explique par la densité osseuse plus importante à la mandibule (Alkhadra, 2017).

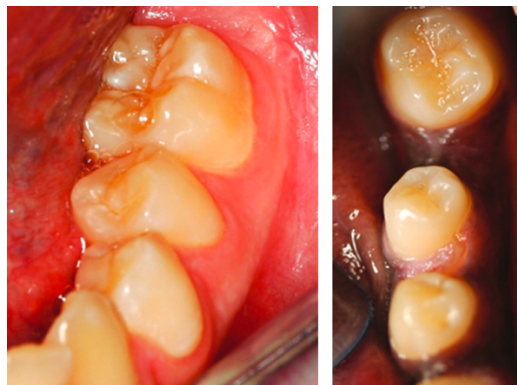


Figure 3.35 : Cas cliniques de mésialisation spontanée de la DMP vers l'espace issu de l'avulsion d'une PMP (36) : à gauche, situation favorable avec la fermeture spontanée ; à droite, situation défavorable avec une fermeture incomplète avec rotation et distalisation de la prémolaire (35) (Ashley et al., 2015).

Comme évoqué précédemment, pour l'arcade supérieure, la mésialisation se fait plus facilement et rapidement. L'extraction se fait de préférence durant la période idéale décrite mais peut être réalisée plus tard, tout en espérant une fermeture encore spontanée de l'espace. Certains auteurs considèrent que les extractions des PMP maxillaires peuvent être réalisées jusqu'aux 12 ans du patient (Gill et al., 2001) (fig.3.36).

A noter que pour un patient hypodivergent, aussi appelé brachyfacial, les muscles masticateurs élévateurs sont hypertoniques et représentent une résistance importante aux déplacements dentaires. Au contraire, chez un patient hyperdivergent (ou dolichofacial), l'enveloppe fonctionnelle est hypotonique et ne peut s'opposer aux déplacements dentaires. Ainsi, la solution de la fermeture de l'espace chez un patient hyperdivergent sera plus aisée alors que les temporalités des extractions sont d'autant plus importantes chez un patient hypodivergent (Lejoyeux et Flageul, 1999).

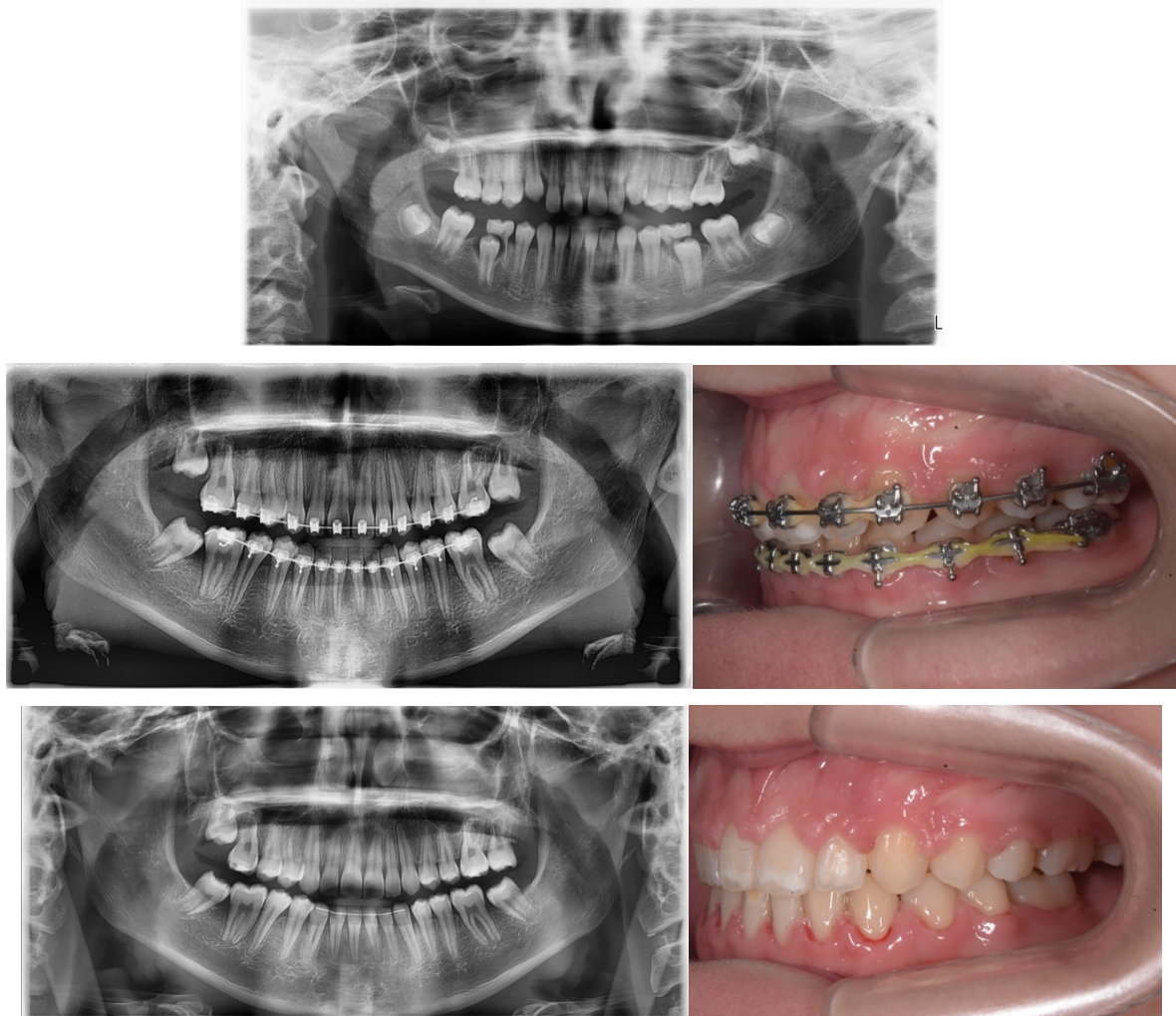


Figure 3.36 : Radiographies panoramiques et photographies intrabuccales secteur 2 et 3 d'une patiente présentant une MIH sévère. Les PMP ont toutes été extraites par Docteur D'Arbonneau avant les 8 ans de la patiente. Nous remarquons une fermeture totale de l'espace d'édentement au maxillaire. Pour la mandibule, Docteur Prioul à ensuite terminé la fermeture des espaces par traitement orthodontique en corrigeant les DDA (Courtoisies du Docteur Prioul)

Par la suite, un traitement orthodontique peut être nécessaire si la fermeture est incomplète afin d'éviter certains effets secondaires non désirés, tels que : (Gill et al., 2001)

- un point de contact trop faible pouvant favoriser la stagnation de la plaque dentaire ce qui peut créer un syndrome du septum ou une lésion carieuse ;
- une version linguale de la DMP, due à la finesse de la corticale linguale, pouvant engendrer des contacts non travaillants qui peuvent prédisposer à des dysfonctions de l'articulation temporo-mandibulaire.

3.2.2. FERMETURE PAR TRAITEMENT ORTHODONTIQUE

La prise en charge orthodontique est indiquée pour la fermeture de l'espace si l'extraction de la PMP compromise n'a pas eu lieu au moment idéal ou s'il ne s'est pas entièrement refermé.

La mauvaise hygiène bucco-dentaire peut constituer une contre-indication absolue à un traitement orthodontique. En effet, le dépôt de plaque dentaire est favorisé autour du matériel orthodontique, provoquant des lésions carieuses pouvant être associées à une gingivite.

La fermeture de l'espace issu de l'extraction de la PMP peut se faire de plusieurs façons selon la situation clinique : par distalisation des dents antérieures à l'édentement, par mésialisation des dents postérieures ou par une combinaison des deux mouvements (Bassigny, 2008; Sabri, 2021).

La distalisation peut être intéressante au maxillaire en cas d'encombrement antérieur important ou de classe II molaire. La DMP ne peut pas servir d'ancrage unique, au vu de ses racines frêles. Pour éviter qu'elle ne se mésialise, il est nécessaire d'utiliser un appareil orthodontique, tel que l'arc de Nance qui prend appui sur la voûte palatine par le biais d'une pastille. Celle-ci va alors servir d'ancrage à la distalisation (Bassigny, 2008) (fig. 3.37).

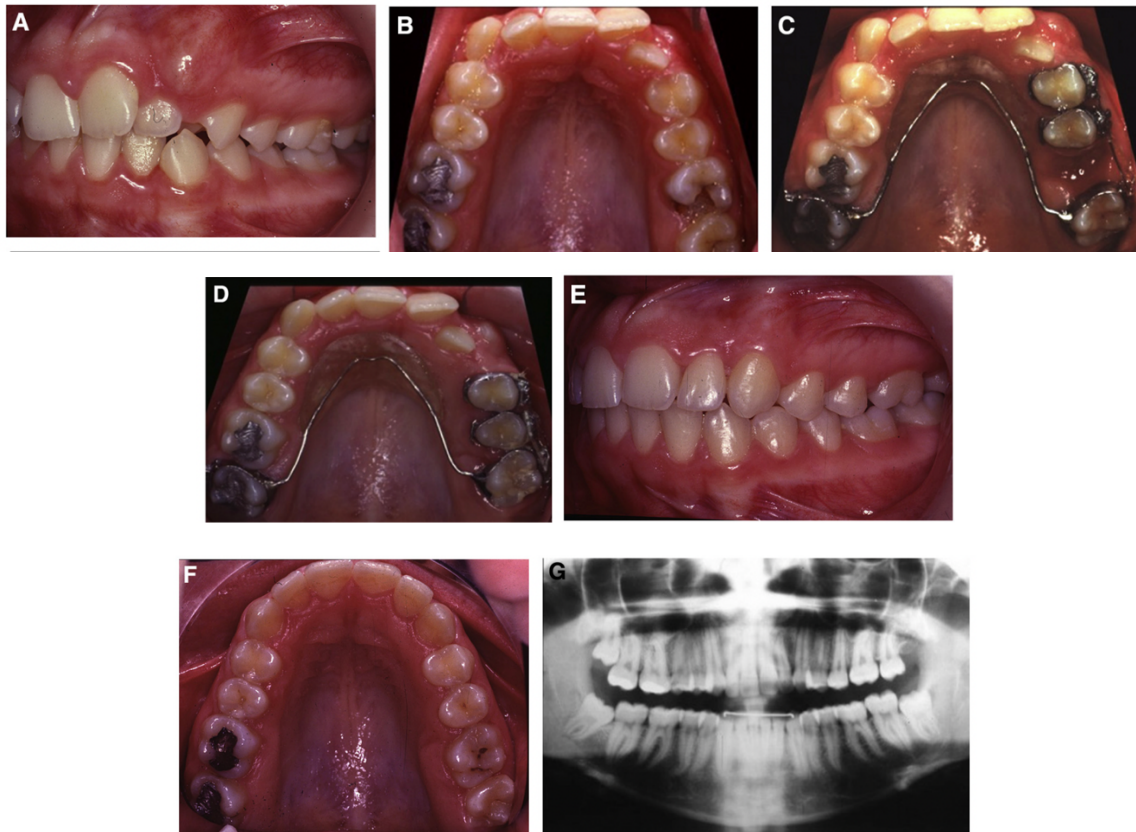


Figure 3.37 : Photographies et radiographie panoramique pré et post (30 mois) traitement orthodontique d'un patient en classe II molaire, avec un encombrement antérieur important et une canine gauche incluse (23). Sa PMP gauche (26) compromise, a été extraite à 13 ans, à la place de la prémolaire saine, qui a été distalée (avec la prémolaire adjacente) grâce à un arc de Nance (Sabri, 2021)

À la mandibule, lors d'une classe III molaire, une distalisation mandibulaire peut être recommandée. Sur cette arcade, la DMP possédant des racines plus solides, peut servir de point d'ancrage unique. Ce dernier peut être couplé à la pose d'un arc lingual ou à la mise en place d'ancrages par mini-vis (Conway et Petrucci, 2005; Bassigny, 2008).

Une mésialisation des DMP et DDS pour remplacer la PMP peut, au même titre être proposée, lorsque le cas s'y prête. Au maxillaire, le cas se présente peu si la PMP est extraite précocement car la DMP va se mésialer spontanément assez rapidement. L'orthodontie peut arriver dans un second temps pour finir la fermeture et obtenir un meilleur point de contact entre la DMP et la deuxième prémolaire. L'absence de fermeture totale peut être causée au maxillaire par la croissance verticale du sinus homonyme (Sabri, 2021) (fig. 3.38).

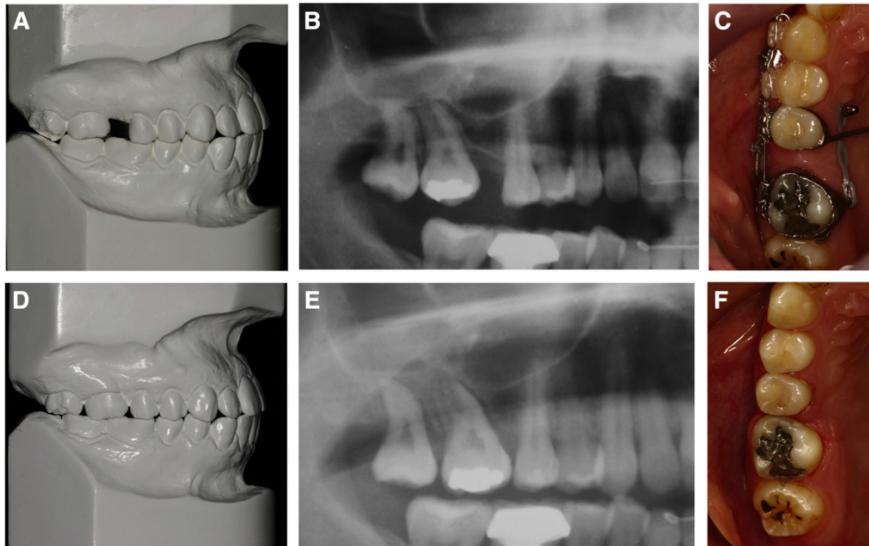


Figure 3.38 : Patiente de 25 ans, présentant un espace résiduel d'édentement de 4 millimètres. Elle refuse un traitement orthodontique complet et la solution implantaire nécessiterait d'augmenter l'espace et de réaliser un sinus lift. Deux mini vis sont alors posées pour renforcer l'ancrage des prémolaires et de la canine pour mésialiser, à l'aide de forces douces et continues, les 2 molaires. Le traitement a duré 9 mois, le sinus n'a pas permis le parallélisme des racines mais l'occlusion de la patiente est convenable. Des conseils d'hygiène bucco-dentaire sont prodigués à la patiente pour éviter toute atteinte parodontale de la zone (Sabri, 2021).

La mésialisation à la mandibule est plus difficile de par son os cortical épais, relié par l'os trabéculaire. De plus, les racines molaires sont extrêmement larges dans le sens vestibulo-lingual. Dans ce cas de figure, ce sont les dents antérieures à l'édentement qui vont servir d'ancrage ; elles peuvent être solidarisées entre elles par une ligature en 8 sur les brackets ou par un arc lingual (fig. 3.39). L'ancrage peut également être renforcé par la pose de mini-vis (fig. 3.40).

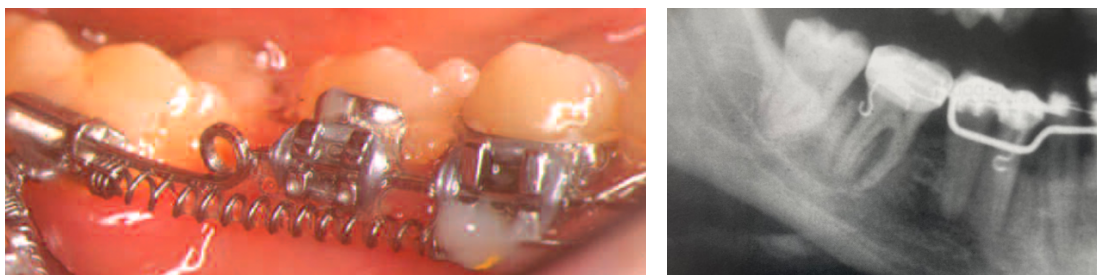


Figure 3.39 : Deux cas de mésialisation de DMP mandibulaires droites (46) (Francis BASSIGNY, 2008; Francis BASSIGNY et al., 2013).

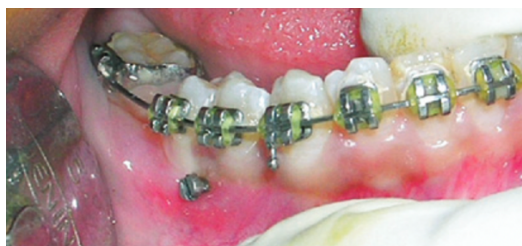

Figure 3.40 : Ancrage osseux par mini-vis pour la réalisation d'une mésialisation de la DMP (47). Le système de traction prend alors appui sur ce dernier (Nagaraj et al., 2008).

Certains cas de mésialisation ont été réalisés beaucoup plus tard, chez des patients de 20, voire 30 ans. Le processus est alors obligatoirement orthodontique pour la DMP. Si la DDS n'est pas édiflée à ce stade, elle peut se mésialer d'elle-même lors de son éruption (fig. 3.41). Dans ce cas, le risque de résorptions radiculaires est majoré et doit donc nécessiter une surveillance accrue (Bassigny, 2008).

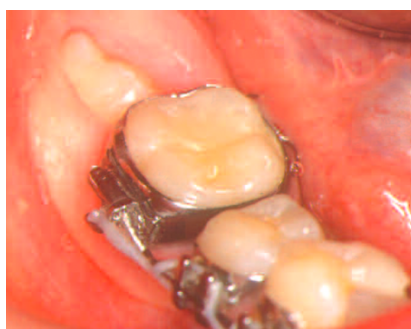

Figure 3.41 : DDS faisant son éruption suite à la mésialisation d'une DMP secteur 4 (Bassigny, 2008)

Si l'extraction n'est pas récente, il faut au préalable s'assurer que les corticales ne se soient pas rapprochées et que la PMP antagoniste ne se soit pas égressée. Dans ce dernier cas, il faudra d'abord corriger la position de cette antagoniste (Bassigny, 2008; Sabri, 2021).

Dans la figure 3.42, nous retrouvons un cas clinique d'un patient de 32 ans, ayant perdu ses PMP mandibulaires plus jeune. Deux options respectueuses des dents adjacentes s'offrent à lui : l'implantologie ou l'orthodontie. Si l'option implantaire est privilégiée, un redressement orthodontique préalable des molaires est indispensable afin obtenir l'espace nécessaire à sa réalisation. Nous pouvons observer sur les modèles en plâtre que dans ce cas, les DDS n'auraient plus d'antagonistes et s'égresseraient avec le temps. L'option de mésialer les molaires est donc plus appropriée même si celle-ci est plus longue à réaliser. L'alignement des racines entre elles est indispensable pour palier à la perte osseuse en mésial des DMP et pour une bonne occlusion. Le traitement a duré 15 mois en tout et une

contention finale à visée définitive est mise en place afin d'éviter la réouverture de l'espace, phénomène couramment observé (fig.3.42) (Sabri, 2021).

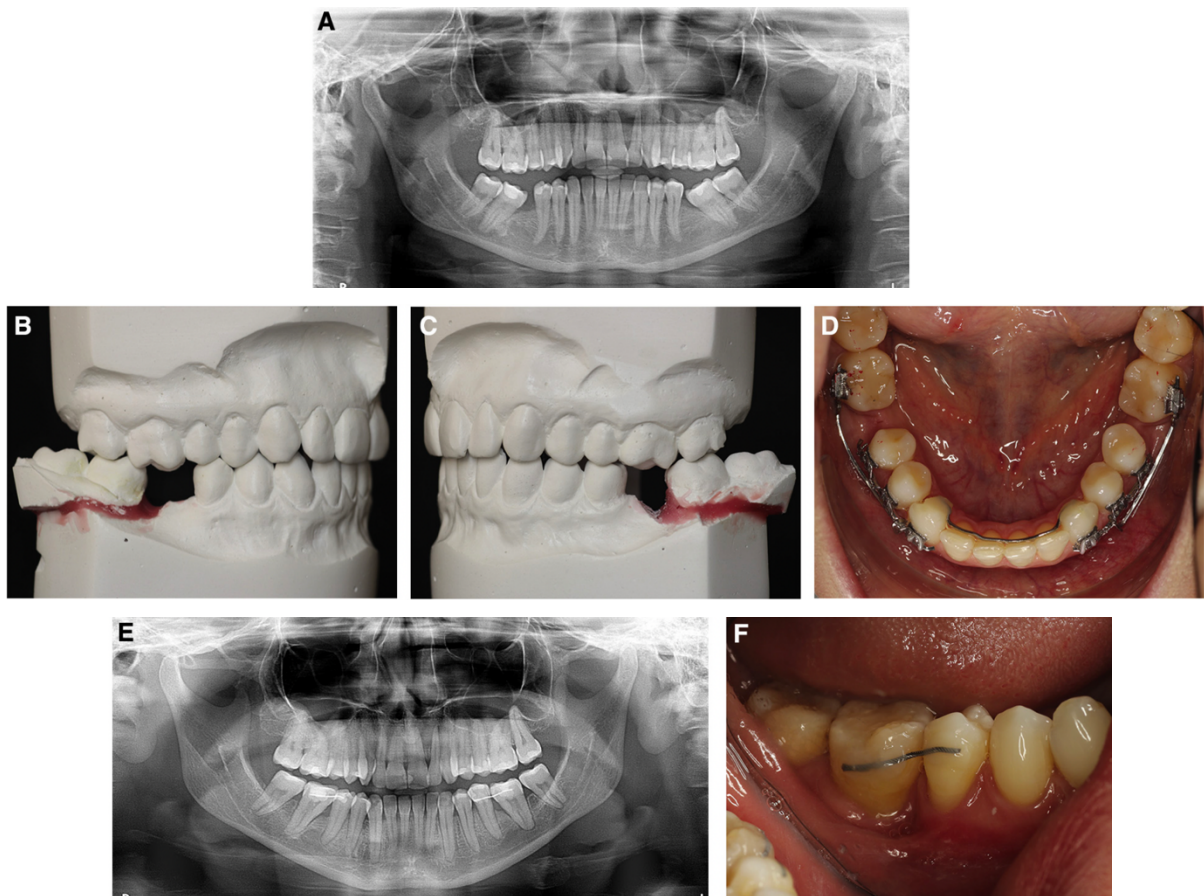


Figure 3.42 : Cas clinique d'une mésialisation orthodontique en remplacement de deux PMP chez un patient de 32 ans (Sabri, 2021).

3.3. LE MAINTIEN DE L'ESPACE ET LES SOLUTIONS DE REMPLACEMENT

Pour les patients dont l'édentement de la PMP ne peut être compensé par fermeture spontanée ou orthodontique de l'espace, il est nécessaire de trouver une solution adaptée afin d'éviter le déséquilibre de la croissance osseuse, de l'occlusion et des fonctions (Naulin-ifi, 2011).

3.3.1. LE MAINTENEUR D'ESPACE

Si le remplacement définitif n'est pas encore envisageable au vu de l'âge du patient, il est recommandé de maintenir l'espace pour garder la place antéropostérieure et verticale suffisante.

Il existe de nombreux types de mainteneurs d'espaces pour les dents temporaires et permettre d'attendre l'éruption normale de la future dent permanente.

Dans notre cas, pour le maintien de l'espace suite à l'extraction de dents permanentes, très peu de modèles sont rapportés dans la littérature (Naulin-ifi, 2011; Rajashekhara et al., 2012) (fig. 3.43).

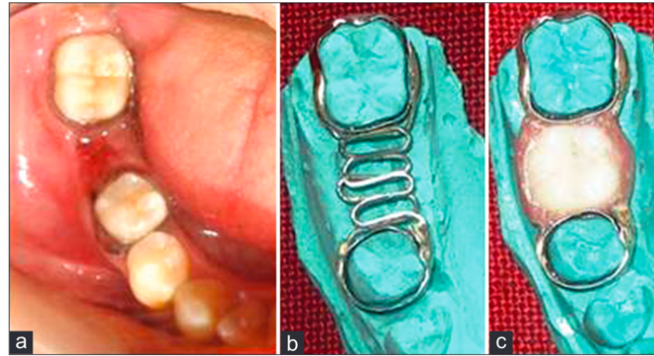


Figure 3.43 : Mainteneur d'espace chez une patiente de 13 ans, suite à l'extraction de PMP mandibulaire droite ne pouvant pas être remplacée par la fermeture de l'espace (46) (Rajashekhara et al., 2012).

Il existe le « band and loop » pouvant être traduit par « bague et boucle ». Il correspond dans ce cas à une sorte de bridge provisoire non délabrant pour les dents (fig. 3.43). Dans un premier temps, il est nécessaire de déterminer la taille des bagues orthodontiques, adaptées à la circonférence des dents adjacentes à l'édentement. Une empreinte de l'arcade (avec les bagues en place) est ensuite réalisée ainsi que celle de son antagoniste. A partir de celles-ci, le prothésiste peut fixer des boucles en fil métallique entre les 2 bagues pour y placer une dent et de la fausse gencive en résine. Il laisse un espace d'environ un millimètre entre la crête et l'intrados du mainteneur d'espace pour permettre un nettoyage convenable de la zone. Le chirurgien-dentiste peut, après l'avoir essayé à vide, sceller le band and loop à l'aide de Ciment-Verre-Ionomère (CVI) adapté (Rajashekhara et al., 2012).

Si ce type de mainteneur est fixe, certains peuvent être amovibles, comme les prothèses amovibles partielles, transitoires ou non. Il faut dans ce cas, une coopération parfaite du patient pour le port régulier de cette prothèse et une hygiène bucco-dentaire rigoureuse.

3.3.2. LA PROTHESE AMOVIBLE PARTIELLE

Les praticiens peuvent avoir recours à la prothèse amovible partielle comme solution définitive ou transitoire, dans le cadre du remplacement de la PMP. Le maintien de l'espace laissé par les dents extraites et la fonction sont restaurés jusqu'à la fin de la croissance. La prothèse amovible transitoire en résine est plutôt à visée temporaire. Si elle est amenée à durer dans le temps, elle doit être réalisée avec

un châssis métallique. Cela augmente la résistance, la rigidité, tout en respectant les structures d'appui et en augmentant le confort du patient.

Le protocole débute par la prise d'empreintes et l'enregistrement des rapports mandibulo-maxillaires afin de positionner les modèles sur l'articulateur. La prise d'empreinte peut se faire physiquement ou numériquement. Nous choisissons les dents de remplacement (forme, taille, teinte) en accord avec le patient. Celles-ci sont montées sur cire pour réaliser l'essai clinique. Si ce dernier est validé, la polymérisation est réalisée au laboratoire. Pour finir, la prothèse est de nouveau essayée et les derniers réglages, esthétiques et fonctionnels, sont ajustés. Un contrôle régulier de cette dernière est nécessaire, d'autant plus qu'il faut contrôler la croissance du patient et l'éruption de ses dents si celle-ci n'est pas terminée. Malgré des compromis pour faciliter l'acceptation, cette solution reste difficile à concevoir surtout pour les plus jeunes car cela renvoie une image de « vieillard ». Ces prothèses peuvent également être source d'inconfort pour le patient notamment du fait de l'encombrement (fig.3.44).

L'emploi de cette solution impose de nettoyer parfaitement, en plus des dents, la prothèse pour éviter les lésions carieuses, les blessures de muqueuses et les maladies dermatologiques, telles que le développement de champignons (Naulin-ifi, 2011; Schittly et Schittly, 2020; Melo Neto et al., 2023).

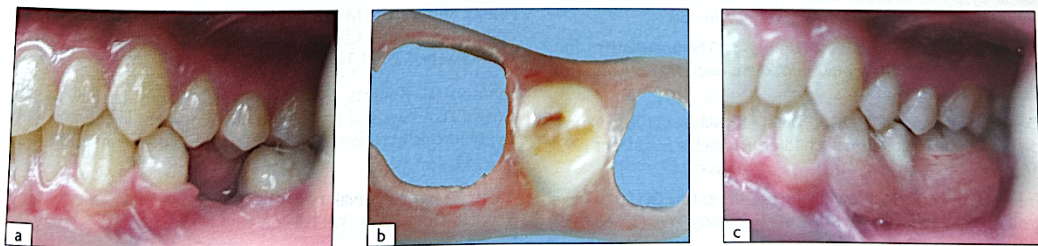


Figure 3.44 : Photographies d'une prothèse amovible remplaçant l'agénésie de la deuxième prémolaire mandibulaire gauche (35) de façon provisoire chez un adolescent de 17 ans, en attendant la pose d'un implant (Naulin-ifi, 2011).

3.3.3. LE BRIDGE

Le bridge est une prothèse fixée qui permet de redonner forme, fonction et esthétique à une dent extraite. Il consiste à réaliser une préparation périphérique (comme pour une couronne) sur les dents adjacentes à l'édentement. La difficulté vient du fait qu'il faille respecter un même axe de préparation pour que le bridge puisse être ensuite inséré. Comme pour la couronne, la réduction de la dent (périphérique et occlusale) doit être suffisante pour la résistance mécanique du bridge. Beaucoup de substance dentaire est alors retirée, fragilisant les dents piliers. Cette technique n'est pas recommandée pour la préservation tissulaire et encore moins si le bridge doit s'appuyer sur des dents saines. Le taux de succès à 15 ans de ces prothèses fixées dépend du soin que le patient y apporte : celui d'un bridge conventionnel de 3 unités

est compris entre 61,6 et 85% selon les études. L'hygiène bucco-dentaire rigoureuse est indispensable pour éviter les reprises carieuses, notamment à la jonction entre la dent et le bridge (brossage, brossettes interdentaires et fil dentaire). Un examen buccodentaire annuel est nécessaire pour s'assurer de la bonne application des conseils d'hygiène. Parfois, il doit être refait ou même reconsidéré si, par exemple, une fracture radiculaire compromet le devenir d'une des dents piliers (Mine et al., 2021; Fouad et al., 2024) (fig. 3.45).

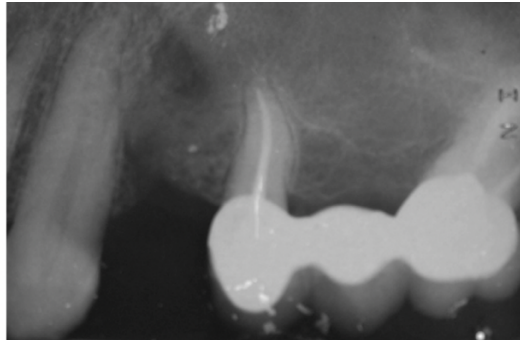


Figure 3.45 : Exemple de bridge conventionnel postérieur secteur 2 (Attal et Tirlet, 2022).

Une alternative au bridge conventionnel est intéressante pour remplacer une PMP : le bridge collé cantilever postérieur en céramique. Depuis 2008, le docteur Matthias Kren a intégré cette thérapeutique dans sa pratique clinique. D'autres praticiens ont expérimenté cette solution avec le consentement éclairé des patients et depuis, le recul clinique avançant, cette technique se répand. Elle comporte de nombreux avantages à commencer par sa faible mutilation dentaire : la préparation reste amélaire sur le pilier contrairement à son homologue conventionnel. Sa mise en œuvre est rapide car elle nécessite seulement 2 ou 3 séances. Du fait de la faible préparation des dents adjacentes, cette solution n'est que peu invasive. De plus, les échecs sont moins néfastes pour le patient : dans le cas d'un décollement ou d'une fracture du bridge, les organes dentaires ne sont que peu impactés. Contrairement aux bridges à 2 ailettes, qui semblaient moins durables, le risque de reprise carieuse sous l'ailette décollée est mineur, ce qui représente un avantage certain (Attal et Tirlet, 2022; Attal et al., 2022, 2023a, 2023b).

Un patient de 50 ans du docteur Jean-Pierre Attal présente un édentement de la canine maxillaire gauche (23) et de la PMP maxillaire gauche (26). Le patient présente une contre-indication à la pose d'implants au vu de sa canine incluse et de sa prothèse cardiaque valvulaire. Le plan de traitement est donc de réaliser des bridges. Il débute par le remplacement de la canine et un an après la perte de la 26, il réalise le remplacement de la molaire (Attal et Tirlet, 2022; Attal et al., 2022, 2023a, 2023b) (fig. 3.46).

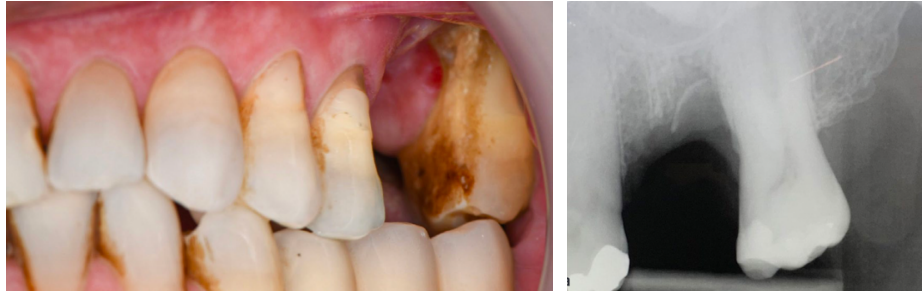

Figure 3.46 : Radiographie rétro alvéolaire et photographie intrabuccale latérale gauche de la situation pré-opératoire de la PMP maxillaire gauche (26)(Attal et al., 2023a)

Certains facteurs sont tout de même défavorables à la réalisation d'un bridge cantilever. L'édentement est assez haut et le statut parodontal de la DMP maxillaire gauche, (27), est mauvais malgré les maintenances parodontales suivies par le patient. Le patient a été éclairé sur le sujet avant le début du plan de traitement et a malgré tout donné son consentement (Attal et al., 2023a) (fig. 3.47).

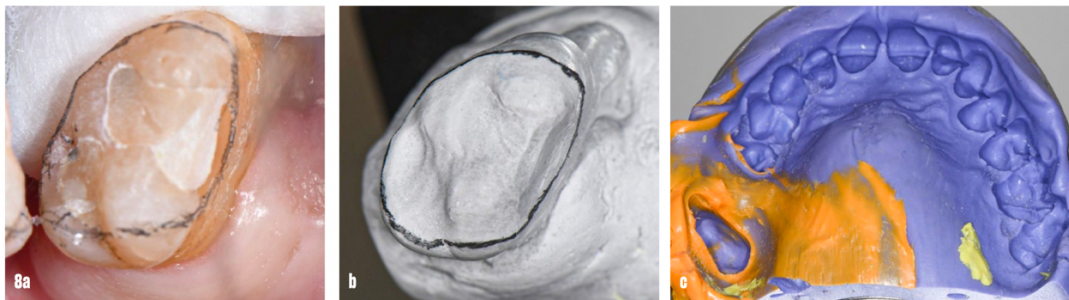


Figure 3.47 : Préparation de la dent pilier qui supportera le bridge cantilever (Attal et al., 2023a).

Quelques règles sont à respecter lors de la préparation de la dent support. En postérieur, la hauteur de la section du bridge est plus importante que sa largeur (fig. 3.48 a). La préparation doit être réalisée au maximum en intra-amélaire pour préserver la rigidité sur pilier afin d'augmenter le pronostic du traitement. (fig. 3.48 b) Mais l'ailette doit être suffisante importante pour conserver une résistance mécanique et une surface suffisante pour le collage (fig. 3.48 c) (Attal et al., 2023a).

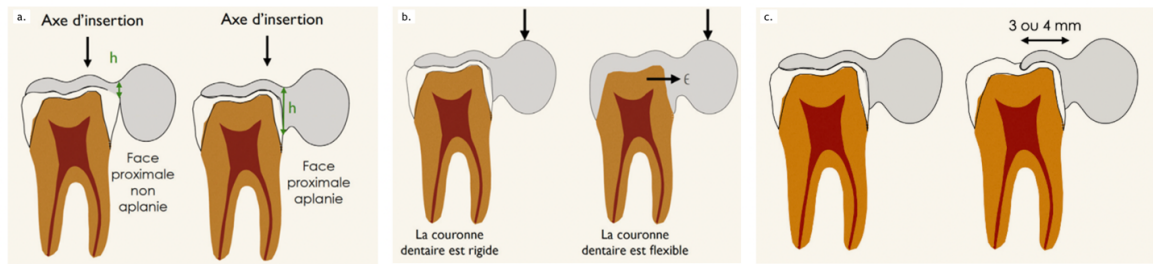


Figure 3.48 : Schématisations des règles de préparation de bridges collés cantilevers postérieurs (Attal et al., 2022).

Une fois la préparation finalisée, l’empreinte est réalisée afin de communiquer les informations au prothésiste. Le choix de la teinte est également important pour une meilleure adaptation visuelle. Des photographies peuvent être jointes pour compléter (Attal et al., 2022).

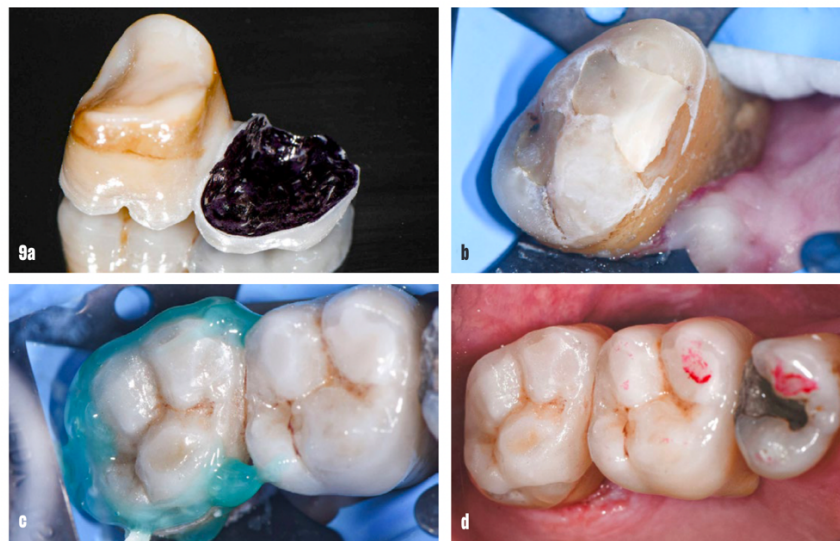

Figure 3.49 : Photographies du collage du bridge collé cantilever postérieur. L’envoi de photo est judicieux dans cas-là, pour la reproduction notamment des colorations « types tétracyclines » du patient (Attal et al., 2023a).

On utilise de la zircone qui allie la possibilité du collage et une forte résistance mécanique. Le réglage occlusal est important pour éliminer ou alléger les contacts les plus à distance de la connexion. L’étape du polissage achève le collage de la pièce prothétique (Attal et al., 2023a) (fig. 3.49).

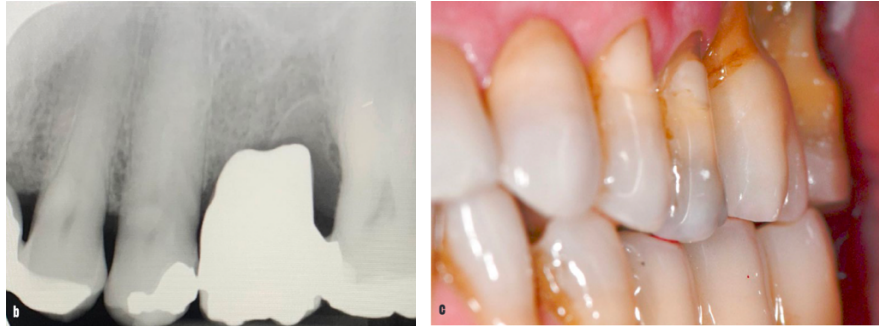


Figure 3.50 : Radiographie et photographie post-opératoires du remplacement de la PMP maxillaire gauche (26) (Attal et al., 2023a).

Le praticien recommande au patient d'utiliser le bridge « comme il pense pouvoir le faire ». Cela permet d'utiliser la proprioception comme fusible sur le plan mécanique (Attal et al., 2023a) (fig. 3.50 ; fig 3.51).

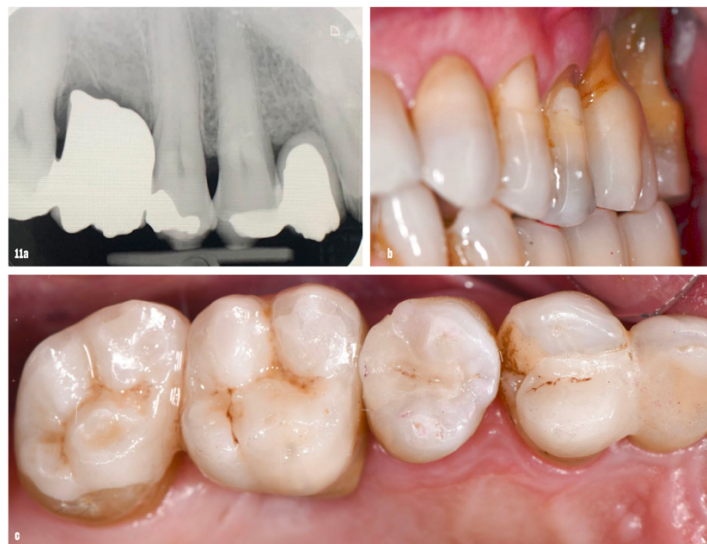

Figure 3.51 : Résultats 1 an après le remplacement de la PMP et 2 ans après le remplacement de la canine (Attal et al., 2023a).

Sur 3 études cliniques allant de 13 mois à 26 ans, le pronostic de cette thérapeutique est très encourageant avec un taux de survie de 100%. Dans l'ensemble des études publiées, nous ne retrouvons pas de fracture lorsque la connexion est supérieure à 9 millimètres carrée en utilisant la zircone recommandée. Le décollement peut arriver suite à un problème de collage ou de réglage occlusal mais le recollage est toujours possible (Attal et Tirlet, 2022; Attal et al., 2022, 2023a, 2023b).

Les solutions prothétiques fixes sont cependant à proscrire avant la fin de la croissance osseuse pour ne pas faire obstacle à la croissance maxillo-faciale du patient (LEHMANN, 2010).

3.3.4. L'IMPLANT

Grande invention de la fin du XX^{ème} siècle, la solution implantaire est devenue courante pour le remplacement d'un édentement; d'autant plus s'il est unitaire. Cela permet de remplacer une dent sans délabrer les dents adjacentes. Composés de titane, ces dispositifs médicaux sont avérés sûrs et efficaces dans le temps et ainsi indiqués chez de nombreux patients (Guillaume, 2016).

Il existe tout de même des contre-indications à la chirurgie implantaire. Les contre-indications absolues concernent localement une maladie buccale évolutive ou un éventuel obstacle anatomique, mais elles peuvent aussi être d'ordre général, comme une insuffisance cardiaque ou un déficit immunitaire sévères etc. La contre-indication pour les patients à haut risque d'endocardite infectieuse a été supprimée très récemment par l'HAS, mais nécessite cependant une antibioprophylaxie (Fricain et al., 2019; Haute Autorité de santé, 2024) (tableau 3.4).

Tableau 3.4 : Contre-indications à la chirurgie implantaire (Fricain et al., 2019)

Contre-indications absolues	Contre-indications relatives ou temporaires
<p>Locales</p> <ul style="list-style-type: none"> - Faible densité osseuse - Maladie buccale évolutive - Obstacle anatomique - Ouverture buccale trop diminuée - Patients irradiés au niveau de la sphère oro-faciale (contre-indication remise en cause par certaines équipes spécialisées dans le cadre de restaurations prothétiques après reconstructions des maxillaires) 	<p>Locales</p> <ul style="list-style-type: none"> - Infections dentaires ou parodontales - Bruxisme - Articulé défavorable - Défaut d'hygiène orale - Insuffisance de volume osseux
<p>Générales</p> <ul style="list-style-type: none"> - Patient présentant une contre-indication absolue à la chirurgie - Cardiopathie à haut risque d'endocardite infectieuse - Insuffisance cardiaque sévère -Déficit immunitaire sévère (leucémie aiguë, agranulocytose) - Hémopathies - Patient sous antirésorptifs pour raison maligne - Transplantation d'organe - Affection du métabolisme osseux (maladie de Paget) - Néoplasie évolutive - Stade SIDA 	<p>Générales</p> <ul style="list-style-type: none"> - Grossesse - Âge du patient (enfant/personne très âgée) - Diabète non contrôlé - Patient psychiatriquement instable - Conduites addictives - Traitements immunosuppresseurs de longue durée - Toute pathologie aiguë non stabilisée ou non traitée sera une contre-indication qui pourra être levée après une prise en charge médicale et l'instauration d'un traitement

Il est important de préciser également que les implants ne peuvent être réalisés chez les patients trop jeunes. En effet, il faut attendre que la croissance et la maturation de l'os soit terminées pour avoir le volume et la densité osseuse nécessaires. De plus, ils se comportent comme des dents ankylosées et ne suivent pas la croissance alvéolaire. Ils peuvent même interférer avec la croissance osseuse. A la fin de la croissance, les résultats obtenus sont alors très insatisfaisants tant au niveau fonctionnel qu'esthétique (Naulin-ifi, 2011) (fig. 3.52).

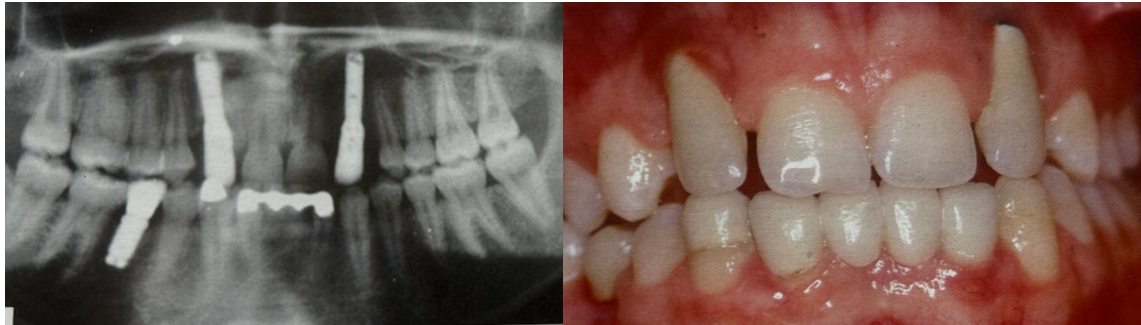


Figure 3.52 : Implants posés sur un enfant en cours de croissance, résultats non esthétiques et fonctionnels (Naulin-ifi, 2011).

La pose d'un implant nécessite tout d'abord un rendez-vous préopératoire pour vérifier les indications et contre-indications du patient (fig. 3.53 A). Dans un second temps, un CBCT est réalisé (fig. 3.53 B) pour analyser les rapports anatomiques du futur implant (avec le sinus ou le nerf alvéolaire inférieur, par exemple). Le jour de l'intervention, après anesthésie, un lambeau est levé pour accéder à l'os (fig. 3.53 C). À l'aide de forets croissants, un logement osseux est réalisé pour y placer l'implant, dont le calibre a été déterminé radiologiquement au préalable (fig. 3.53 D). Une fois le forage effectué, ce dernier est placé et vissé dans le logement ainsi créé. Enfin, un contrôle du torque est effectué afin de s'assurer d'une bonne stabilité primaire (fig. 3.53 E). Une vis de cicatrisation est placée le temps de l'ostéo-intégration. Enfin, le lambeau est repositionné et maintenu par des points de suture autour de la vis (fig. 3.53 F) (Guillaume, 2016).

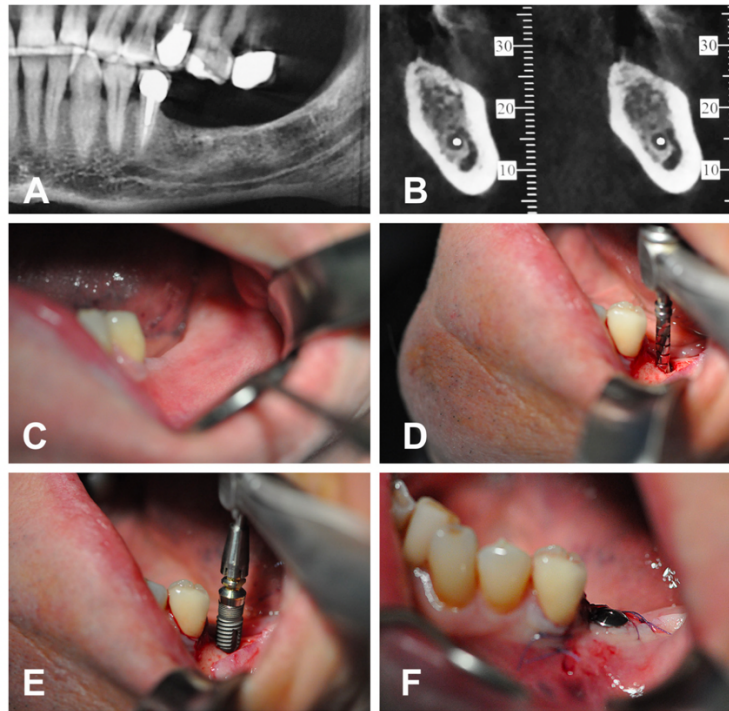


Figure 3.53 : Radiographies et photographies intrabuccales de la mise en place d'un implant remplaçant une PMP mandibulaire gauche (36) (Guillaume, 2016).

La couronne sur implant est mise en place quelques mois après pour permettre à la zone de bien cicatriser et stabiliser l'implant. Dorénavant, la mise en charge immédiate est courante dans certains cas (notamment esthétiques) ; cela nécessite cependant des précautions pour ne pas trop solliciter la zone implantée dans les premiers temps (Guillaume, 2016).

Le pronostic des implants à long terme est bon et avoisine les 20 ans sous réserve de bien respecter les protocoles. Le taux d'échec, considéré par la perte de l'implant, est de moins de 5% à 5 ans (Guillaume, 2016).

3.3.5. L'AUTOGREFFE

L'autogreffe est définie par le Larousse comme un « *transfert dans laquelle le greffon est prélevé sur le sujet lui-même* ». En odontologie, il est possible de réaliser une auto-transplantation dento-parodontale d'une dent immature (pour favoriser les chances de revascularisation et de stabilité primaire) ou mature (la dent est alors dépulpée après la réimplantation) avec son sac folliculaire pour la réussite de l'opération. Ce traitement peut même être réalisé chez un jeune patient (dès lors que sa DDS est greffable) et lors du succès thérapeutique, la dent peut ensuite être déplacée orthodontiquement, contrairement à la solution implantaire (Catherine et al., 2007).

Avant l'intervention, le site donneur est évalué : l'orientation, la position, le diamètre mésio-distal de la dent à transplanter sont inspectés et mesurés et son stade de développement est défini. Le stade idéal de transplantation est compris entre les deux tiers et les trois quarts de l'édification radiculaire pour une bonne stabilité et une cicatrisation pulpaire (stade 8 - 9 de Nolla). De la même façon, le site receveur est analysé et les risques anatomiques sont explorés (proximité du nerf alvéolaire inférieur, marges de sécurité d'un millimètre supplémentaire du site receveur par rapport au site donneur) ainsi que l'épaisseur de la gencive kératinisée. Une réplique du greffon peut être imprimée en 3 dimensions pour tester le site receveur et ainsi diminuer le temps extra alvéolaire de la dent transplantée (Catherine et al., 2007).

L'intervention peut être réalisée en un ou deux temps, espacés de 2 à 3 semaines. La chirurgie débute par l'avulsion de la dent à remplacer (cf partie 3.1.1). Un lambeau est ensuite réalisé de la partie rétro molaire à la deuxième prémolaire pour une meilleure visibilité. Le site receveur est préparé à l'aide de forets similaires à ceux utilisés lors de la pose d'implants. La dent transplantée est positionnée sans contrainte, immédiatement après son extraction, facilitée par une alvéolectomie vestibulaire. Elle est positionnée en légère sous occlusion lorsque son édification radiculaire n'est pas complète (Catherine et al., 2007).

A la fin de l'intervention, la dent est stabilisée par des sutures et une contention souple. Une prescription d'anti-inflammatoires, d'antibiotiques, d'antalgiques et de bain de bouche est donnée au patient, accompagnée de conseils post opératoires. Une alimentation liquide est recommandée durant quelques jours et une hygiène irréprochable est nécessaire à la bonne cicatrisation. Concernant le suivi, le patient est contrôlé à 7 jours pour le retrait des points de sutures ; la contention est retirée au bout de 3 semaines. Le suivi sera à réaliser à 15 jours puis à 1, 3, 6 mois et tous les ans, de façon clinique et radiologique. La finalisation orthodontique est généralement réalisée à partir de 4 mois post-opératoires, à l'aide de forces légères et continues pendant encore 2 mois (Catherine et al., 2007).

Le taux de succès de cette technique avoisine les 96% si le protocole est minutieusement respecté. Le succès est défini par un sondage parodontal physiologique, une mobilité de classe 1, l'absence de nécrose pulpaire, la cicatrisation alvéolaire et l'absence de résorption à la radiographie. Le patient retrouverait même la sensibilité de la dent au bout de 3 à 4 mois, dans 70 à 96% des cas selon les auteurs (Catherine et al., 2007).

Dans le service de chirurgie maxillofaciale, stomatologie et plastique de la face de l'hôpital Nord de Marseille, une patiente de 16 ans présente une PMP mandibulaire gauche (36) compromise à moyen terme, au vu de son délabrement à la radiographie panoramique (fig. 3.54, fig.3.55, fig.3.56).

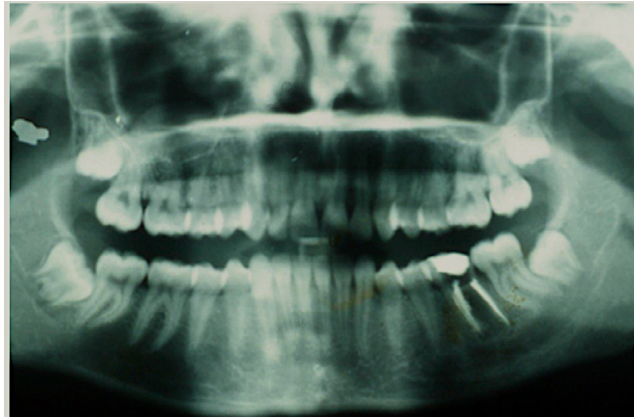


Figure 3.54 : Radiographie panoramique initiale (Catherine et al., 2007).

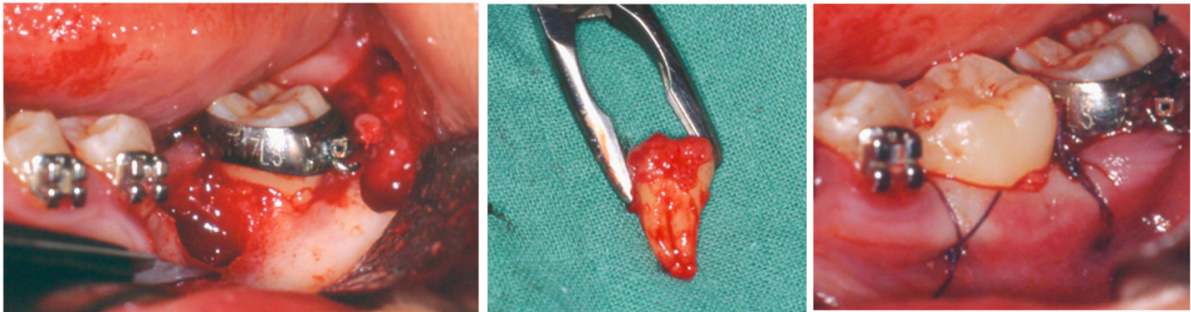


Figure 3.55 : Auto-transplantation de la DDS (38) en place de la PMP (36). De gauche à droite :

- vue latérale gauche des sites donneur et receveur
- greffon et sac folliculaire
- fin de l'intervention après avoir réalisé les points de sutures (Catherine et al., 2007).

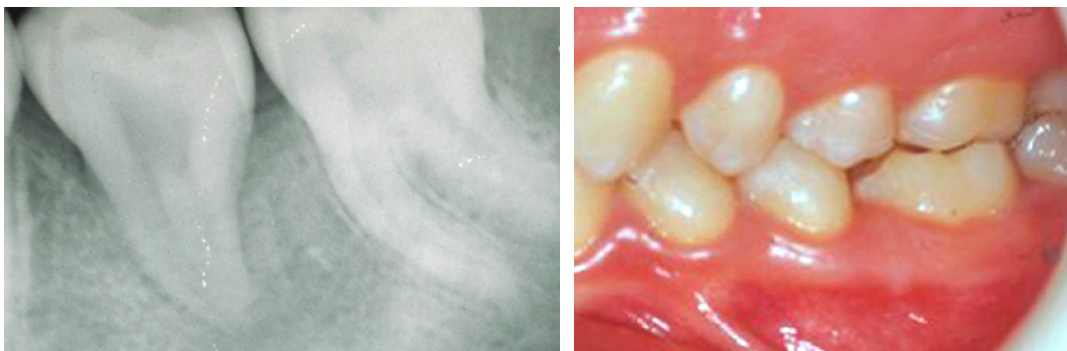


Figure 3.56 : Radiographie rétro-alvéolaire et photographie latérale gauche, 5 ans après la l'auto-transplantation (Catherine et al., 2007).

CHAPITRE 4. ARBRE DECISIONNEL

4.1. PROPOSITION D'UN ARBRE DECISIONNEL

4.1.1. LES OBJECTIFS

À la suite de notre étude bibliographique, nous avons défini les différentes causes compromettant les PMP de nos patients et les prises en charge possibles pour celles-ci. Avec ces données, nous avons pour objectif de proposer un arbre décisionnel à utiliser face à une PMP compromise en cabinet (fig 4.57).

L'objectif principal est de référencer dans un unique schéma les différentes possibilités de conduites à tenir face à cette situation encore trop fréquente dans nos cabinets. Certaines thérapeutiques étant moins courantes, les chirurgiens-dentistes ne doivent pas les omettre lorsqu'ils prennent une décision pour une dent.

Le second est d'offrir une solution la plus durable possible pour la bouche des patients. En effet, certaines solutions, comme le traitement endodontique, réduisent grandement la durée de vie de la PMP sur l'arcade d'un patient, de par le délabrement qu'il induit.

Nous souhaitons également, autant que faire se peut, mettre en lumière la balance bénéfice/risque qui est propre à chaque patient en fonction de son âge, son Risque Carieux Individuel (RCI), sa motivation, etc... Il est ainsi préférable de raisonner au cas par cas pour le bien-être de nos patients sur le long terme.

4.1.2. LA DESCRIPTION

Notons que l'arbre ne prend pas en compte l'étiologie de l'atteinte de la dent mais plutôt la gravité de celle-ci en fonction la perte de substance et la vitalité pulpaire.

Il est à lire de haut en bas en répondant aux interrogations, présentées dans les rectangles bleus, au fur et à mesure. Les réponses sont proposées dans des ovales verts pour les réponses positives et roses pour les réponses négatives. Lorsque qu'une réponse diffère de « oui » ou « non », les ovales sont aussi verts (fig. 4.58).

À la fin de sa lecture, en fonction du chemin emprunté dans l'arbre, une proposition de prise en charge de la dent concernée est proposée dans un hexagone.

- S'il est jaune, il est à réévalué régulièrement et l'arbre peut être ré-interrogé à chaque bilan dentaire. En effet, certaines thérapeutiques peuvent être utilisées seulement temporairement et réévaluées en fonction de l'évolution du patient, de son âge, son hygiène, son besoin d'orthodontie, etc.

- S'il est orange, une solution d'usage est proposée ne nécessitant pas forcément de réévaluation de l'arbre dans le temps, mis à part en cas d'échec de la solution (fig. 4.58).

Les situations d'échecs sont représentées par des polygones étoilés rouges lorsque qu'il faut rediriger le lecteur (fig. 4.58).

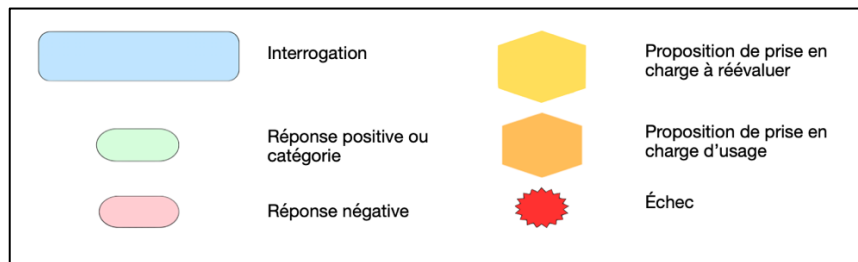


Figure 4.58 : Légende de l'arbre décisionnel.

La proposition de prise en charge ne prend pas en compte les contre-indications potentielles du traitement. Pour plus d'informations, il sera possible de se référer à cette thèse qui décrit toutes ces techniques. Pour plus de détails, il faudra rechercher dans les références bibliographiques.

Certains astérisques apparaissent au long de la lecture de l'arbre. Le premier concerne l'interrogation : « Le patient a-t-il un besoin d'orthodontie ? ». La question se base sur un bilan orthodontique à demander à l'orthodontiste car le besoin peut être plus ou moins important. Il peut résulter d'un

problème respiratoire, postural, esthétique, fonctionnel etc. De plus, il est important de savoir si des extractions de correction de classe dentaire sont prévues ou à prévoir, si le patient est hypodivergent ou non etc. Et nous vérifions si le patient ne présente pas de contre-indications.

Le deuxième astérisque concerne la coopération et l'observance du patient par rapport au traitement orthodontique : « Comment évalueriez-vous l'aptitude du patient au traitement orthodontique ? ». Nous faisons référence à l'hygiène bucco-dentaire, pouvant représenter un frein, voire une contre-indication au traitement si elle est insuffisante. Il s'agit également d'évaluer la motivation du patient et de son entourage. Les traitements orthodontiques peuvent s'avérer longs, coûteux et nécessiter de nombreux rendez-vous, la motivation de l'ensemble des acteurs est primordiale.

La proposition de prise en soin : « soin restaurateur direct ou indirect » est une proposition de traitement qui n'est citée qu'une seule fois. Cependant, elle fait également suite à d'autres propositions (traitement endodontique, coiffage pulpaire etc). Pour un souci de visibilité, nous ne l'avons pas mentionnée à chaque fois.

4.2. DISCUSSION

4.2.1. LES LIMITES

Il est difficile dans un même arbre décisionnel d'être exhaustif sur les composantes influençant le choix du praticien suite au diagnostic d'une PMP compromise, tant les facteurs sont nombreux. En effet, on ne peut évidemment pas résumer le patient à la situation clinique qu'il présente. Sa motivation, son rapport à sa santé buccodentaire, son rapport au corps médical, par exemple, sont autant de facteurs pouvant faire basculer une décision thérapeutique.

Chez les jeunes patients, la relation soignant/soigné est d'autant plus complexe qu'elle est tripartite (enfant, parents, praticien). Nous faisons parfois face à un refus de soins. Les parents peuvent l'exprimer par rapport au contexte culturel ou à leurs propres convictions. La loi reconnaît ce refus et le chirurgien-dentiste se doit de le respecter, après avoir exposé les tenants et les aboutissants, et si cela ne met pas en danger de façon significative la santé du patient. Si le refus naît de la volonté de l'enfant uniquement, les parents peuvent exercer leur autorité parentale et décider de mener les traitements malgré tout. Il faut alors s'attendre à ce que la coopération du patient ne soit pas forcément entière et que l'alliance thérapeutique soit également écornée. Cela peut nuire à la faisabilité et au pronostic du traitement.

Dans certaines situations, lorsque que le refus du patient provient d'une peur profonde voire d'une phobie, nous ne pouvons pas réaliser les soins au cabinet dentaire. Ces angoisses peuvent provenir de différents facteurs : facteurs familiaux, personnalité du patient ou encore stade de développement cognitif (par exemple, le seuil de tolérance de la douleur augmente avec l'âge). Néanmoins, les peurs primaires constructives du jeune âge peuvent également se transformer en anxiété en grandissant. Il

existe plusieurs façons de diminuer cette crainte du soin, par exemple l'hypnose ou la sédation consciente. Si en dépit de cela, il n'est pas possible de vaincre la phobie, le recours ultime à l'anesthésie générale au bloc opératoire est encore réalisable. Dans ce cas, certains soins comme l'orthodontie ne sont pas envisageables (Naulin-ifi, 2011; Muller-Bolla, 2022).

Nos jeunes patients ne sont pas encore forcément conscients de l'importance de leur santé bucco-dentaire et de la conservation de l'intégrité de leur capital dentaire et peuvent donc être difficiles à motiver. Cela peut conduire à des rendez-vous non honorés, représentant malheureusement un frein/une contre-indication relative à certaines thérapeutiques (Naulin-ifi, 2011).

Comme nous l'avons répété de nombreuses fois au cours de ce travail, la communication entre le chirurgien-dentiste et l'orthodontiste est indispensable pour la réussite de certains plans de traitement. Si cette dernière est insuffisante, cela représente une perte de chance pour le patient dans la prise en soin de sa PMP compromise. Cela dépend également des compétences de chacun et de la concordance de leur point de vue puisque la définition d'une dent compromise est subjective. Effectivement, certains praticiens considèrent sûrement une dent comme étant compromise dès lors qu'une lésion apparaît alors que d'autres ne font cette constatation que lorsque la dent est difficilement conservable.

Nous pouvons poser une dernière limite sur le remplacement par fermeture spontanée ou orthodontique de l'espace issu de l'avulsion de la PMP : l'anatomie des DDS. En effet, leur anatomie n'est pas aussi décrite que les autres molaires car elle est plus complexe et atypique (Marseillier, 2004). Elle est souvent variable sur sa forme et son complexe pulpaire, la rendant plus compliquée à soigner par la suite, si le patient n'arrive pas à la conserver indemne de lésion. Ainsi, si le patient a perdu sa PMP pour une cause carieuse, il est indispensable que son hygiène, sa compréhension et sa motivation soient parfaites pour éviter que la DMP ou la DDS ne subissent la même atteinte.

4.2.2. LES PERSPECTIVES D'EVOLUTION

Nous avons essayé d'alléger l'arbre pour une meilleure lisibilité des chirurgien-dentiste en détaillant moins la partie orthodontique (fig. 4.59). Cela peut permettre une première approche et si le praticien le souhaite, il peut ensuite se servir de l'arbre plus complet (fig. 4.57). Cette fois, les échecs ne sont pas précisés, cela impose au lecteur de recommencer la lecture de l'arbre au début en cas d'échec d'une thérapeutique. Mise à part cet élément, la légende (fig. 4.58) ne change pas pour ce nouvel organigramme.

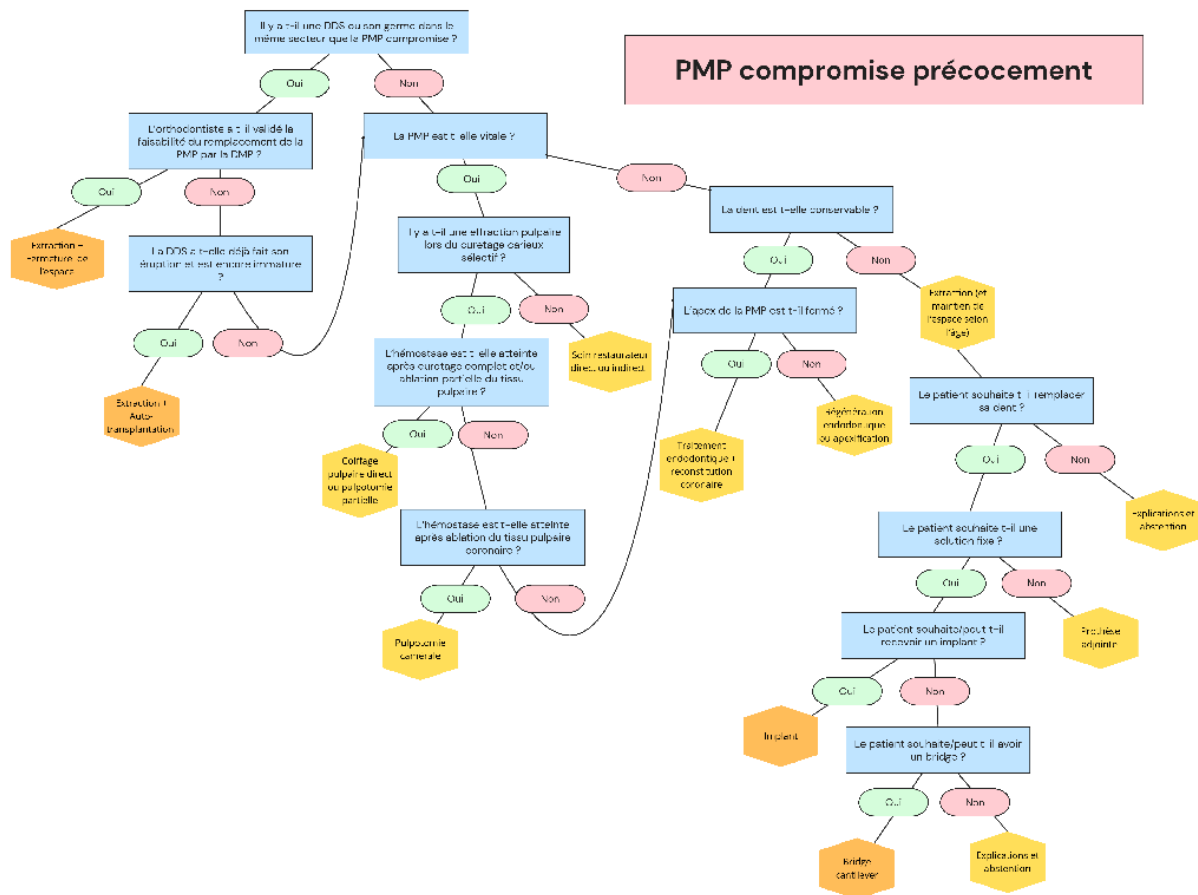


Figure 4.59 : Arbre décisionnel simplifié des prises en charges envisageables pour les PMP compromises précocement (schéma personnel).

Il serait intéressant pour compléter notre étude, de réaliser une enquête auprès des chirurgiens-dentistes et des orthodontistes. Cela nous permettrait de connaître des informations cruciales sur les PMP, localement ou même nationalement. En effet, les données bibliographiques de l'épidémiologie de la lésion carieuse ne sont pas récentes : nous pourrions interroger les chirurgiens-dentistes sur la fréquence à laquelle ils diagnostiquent une PMP compromise. Cela implique de définir pour chacun le moment à partir duquel ils considèrent une molaire compromise.

Nous pourrions explorer leurs échanges avec les orthodontistes pour la prise en charge de leurs patients communs. Les orthodontistes, eux, pourraient être interrogés sur leur taux de fermeture d'espace suite à l'extraction d'une PMP compromise ainsi que leur taux de réussite en fonction de la temporalité de cette extraction, etc.

En outre, un recul est nécessaire pour connaître la cohérence de notre arbre décisionnel. Il faudrait alors, réaliser une étude sur un échantillon important pour pouvoir tester chaque chemin de l'arbre plusieurs fois. Cela permettrait de le tester et ainsi d'y apporter des modifications ou des informations

complémentaires pour qu'il puisse gagner en fiabilité. De plus, l'évolution de la science et des recherches étant constante, de nouvelles alternatives thérapeutiques peuvent voir le jour et la réactualisation régulière des branches de l'arbre concernées, à l'aide de nouvelles données bibliographiques, sera probablement nécessaire.

CONCLUSION

Si nous reprenons la définition du Larousse citée dans l'introduction de cette thèse, « être compromis », signifie « être exposé à un danger, à un risque, diminuer les possibilités de réussite de quelque chose » selon le Larousse. Une PMP compromise est une dent atteinte qui entre dans le cycle des restaurations. Ce cycle se termine par l'extraction, qui provoque un déséquilibre la cavité orale du patient. C'est pourquoi, notre rôle est d'éviter l'entrée dans ce processus et si tel est déjà le cas, stopper sa progression.

Suite à notre étude bibliographique, nous avons listé les différents plans de traitement qui s'offrent à nous face à un délabrement d'une PMP. Cela nous a permis, guidés par le gradient thérapeutique, de créer un arbre décisionnel référencant toutes ces thérapeutiques en fonction des situations pour orienter au mieux les praticiens dans l'information et le soin de leurs patients. Nous retrouvons alors des solutions restauratrices, endodontiques, prothétiques, chirurgicales et orthodontiques pour restaurer au mieux la dent ou la remplacer en cas d'extraction.

En dépit de ses limites, cet arbre est une ouverture intéressante à la discussion entre orthodontistes et chirurgiens-dentistes pour offrir conjointement, la meilleure thérapeutique aux patients.

BIBLIOGRAPHIE

- Adams N, Tomson PL. Access cavity preparation. *Br Dent J* 2014;216:333–9.
- Aknin J-J. La croissance cranio-faciale. Edition S.I.D. 2007.
- Alkhadra T. A Systematic Review of the Consequences of Early Extraction of First Permanent First Molar in Different Mixed Dentition Stages. *J Int Soc Prev Community Dent* 2017;7:223–6.
- Almuallem Z, Busuttill-Naudi A. Molar incisor hypomineralisation (MIH) - an overview. *Br Dent J* 2018.
- Alruwaithi M, Jumah A, Alsadoon S, Berri Z, Alsaif M. Tooth Ankylosis And its Orthodontic Implication. *IOSR Journal of Dental and Medical Sciences* 2017;16:108–12.
- Angle Edward Hartley. Treatment of malocclusion of the teeth and fractures of the maxillae : Angle's system. 1900.
- Ashley P, Derrick D, Teo T. Lower first permanent molars: Developing better predictors of spontaneous space closure. *The European Journal of Orthodontics* 2015;38:1–6.
- Attal J-P, Tirlet G. Le bridge collé cantilever postérieur en céramique partie 1. *Information dentaire* 2022.
- Attal J-P, Tirlet G, Caussin E, François P, Boitelle P, Sailer I, et al. Le bridge collé cantilever postérieur en céramique partie 2. *Information dentaire* 2022.
- Attal J-P, Coudray L, Micheau C, Tirlet G. Le bridge collé cantilever postérieur en céramique partie 4. *Information dentaire* 2023a.
- Attal J-P, Morice S, François P, Caussin É, Dursun É, Benoit A, et al. Le bridge collé cantilever postérieur en céramique partie 5. *Information dentaire* 2023b.
- Awawdeh L, Hemaidat K, Al-Omari W. Higher Maximal Occlusal Bite Force in Endodontically Treated Teeth Versus Vital Contralateral Counterparts. *Journal of Endodontics* 2017;43.
- Banerjee A, Frencken JE, Schwendicke F, Innes NPT. Contemporary operative caries management: consensus recommendations on minimally invasive caries removal. *Br Dent J* 2017;223:215–22.
- Bassigny Francis. Que faire en présence d'une première molaire très délabrée ou déjà extraite ? Plaidoyer pour l'option orthodontique. 2008.
- Bassigny Francis, Daniel Chillès, Jean Gabriel Chillès, Bernard Dumoulin, Raphael Filippi, Michel Le Gall, et al. Nouvelles conceptions de l'ancrage en orthodontie. Edition CdP. 2013.
- Bjørndal L. Indirect pulp therapy and stepwise excavation. *Pediatr Dent* 2008;30:225–9.
- Bjørndal L, Simon S, Tomson PL, Duncan HF. Management of deep caries and the exposed pulp. *Int Endod J* 2019;52:949–73.
- Camoni N, Cagetti MG, Cirio S, Esteves-Oliveira M, Campus G. Partial Pulpotomy in Young Permanent Teeth: A Systematic Review and Meta-Analysis. *Children (Basel)* 2023;10:1447.
- Carvalho JC, Ekstrand KR, Thylstrup A. Dental plaque and caries on occlusal surfaces of first permanent molars in relation to stage of eruption. *J Dent Res* 1989;68:773–9.
- Carvalho JC. Caries process on occlusal surfaces : evolving evidence and understanding. *Caries Res* 2014;48:339–46.
- Catherine J-H, Mockers O, Richard O, Roche-Poggi P, Guyot L, Olivi P, et al. Autotransplantation de dent immature. *Revue de Stomatologie et de Chirurgie Maxillo-Faciale* 2007;108:46–50.
- Chen Y, Chen X, Zhang Y, Zhou F, Deng J, Zou J, et al. Materials for pulpotomy in immature permanent teeth: a systematic review and meta-analysis. *BMC Oral Health* 2019;19:227.

- Conway M, Petrucci D. Three cases of first permanent molar extractions where extraction of the adjacent second deciduous molar is also indicated. *Dent Update* 2005;32:338–40, 342.
- Deshpande dr sumit, Raju A, Abhishek G, Abubakar P, Fathima T, Safoora S. Gag Reflex Revisited from a Prosthodontist Point of View- A Narrative review 2023;18:33–50.
- Devillard R, Romieu O, Arbab-Chirani R, Colon P, Mortier É, Seux D, et al. Référentiel Internat Dentisterie Restauratrice - Endodontie. *L'information dentaire*. 2021.
- Dulla JA, Meyer-Lueckel H. Molar-incisor hypomineralisation: narrative review on etiology, epidemiology, diagnostics and treatment decision. *Swiss Dent J* 2021;131:886-895.
- Duncan HF, Galler KM, Tomson PL, Simon S, El-Karim I, Kundzina R, et al. European Society of Endodontology position statement: Management of deep caries and the exposed pulp. *Int Endodontic J* 2019;52:923–34.
- Duncan HF, Kirkevang L-L, Peters OA, El-Karim I, Krastl G, Del Fabbro M, et al. Treatment of pulpal and apical disease: The European Society of Endodontology (ESE) S3-level clinical practice guideline. *Int Endod J* 2023;56 Suppl 3:238–95.
- Ekstrand KR, Ricketts DN, Kidd EA. Occlusal caries: pathology, diagnosis and logical management. *Dent Update* 2001;28:380–7.
- Ekstrand KR, Gimenez T, Ferreira FR, Mendes FM, Braga MM. The International Caries Detection and Assessment System - ICDAS: A Systematic Review. *Caries Res* 2018;52:406–19.
- Fagrell T, Dietz W, Jälevik B, Norén J. Chemical, mechanical and morphological properties of hypomineralized enamel of permanent first molars. *Acta Odontologica Scandinavica* 2010;68:215–22.
- Fouad M, Allam E, Researcher, Oral and Dental Research Institute, National Associate Professor, Faculty of Dentistry, Galala University, Attaka, Egypt & Research Centre, Cairo, Egypt. Failures in Fixed Dental Prostheses: A Clinical Survey on Causes and Longevity. *J Dental Sci Res Rep* 2024:1–4.
- Fransson H, Dawson V. Tooth survival after endodontic treatment. *Int Endod J* 2023;56 Suppl 2:140–53.
- Fricain Jean-Christophe, Chaux-Bodard A-G, Cousty S, Devoize L, Lesclous P, Radoï L. Référentiel Internat - Chirurgie orale. 2ème édition. *Information Dentaire*; 2019.
- Galani M, Tewari S, Sangwan P, Mittal S, Kumar V, Duhan J. Comparative Evaluation of Postoperative Pain and Success Rate after Pulpotomy and Root Canal Treatment in Cariously Exposed Mature Permanent Molars: A Randomized Controlled Trial. *J Endod* 2017;43:1953–62.
- Galler KM, Krastl G, Simon S, Van Gorp G, Meschi N, Vahedi B, et al. European Society of Endodontology position statement: Revitalization procedures. *International Endodontic Journal* 2016;49:717–23.
- Gill DS, Lee RT, Tredwin CJ. Treatment planning for the loss of first permanent molars. *Dent Update* 2001;28:304–8.
- Guillaume B. Dental implants: A review. *Morphologie* 2016 ;100:189–98.
- Hanisch M, Hanisch L, Kleinheinz J, Jung S. Primary failure of eruption (PFE): a systematic review. *Head Face Med* 2018;14:5.
- Haute Autorité de santé. Appréciation du risque carieux et indications du scellement prophylactique des sillons des premières et deuxièmes molaires permanentes chez les sujets de moins de 18 ans 2005.
- Haute Autorité de santé. Recommandation - Prise en charge bucco-dentaire des patients à risque d'endocardite infectieuse 2024.
- Ismail AI, Sohn W, Tellez M, Amaya A, Sen A, Hasson H, et al. The International Caries Detection and Assessment System (ICDAS): an integrated system for measuring dental caries. *Community Dent Oral Epidemiol* 2007;35:170–8.

- Jafari A, Aslani S, Zangooei M, Hessari H, Shamshiri AR, Kargar M, et al. Effect of caries experience in primary molars on cavity formation in the adjacent permanent first molar. *Frontiers in Dentistry* 2021;39:342–9.
- Kumar V, Zameer M, Prasad V, Mahantesh T. Boon of MTA Apexification in Young Permanent Posterior Teeth. *Case Rep Dent* 2014;2014:673127.
- Kunert M, Lukomska-Szymanska M. Bio-Inductive Materials in Direct and Indirect Pulp Capping-A Review Article. *Materials (Basel)* 2020;13:1204.
- Lacruz RS, Habelitz S, Wright JT, Paine ML. Dental enamel formation and implications for oral health and disease. *Physiol Rev* 2017;97:939–93.
- Lasfargues J, Colon P. *Odontologie conservatrice et restauratrice - Tome 1 : une approche médicale globale*. Éditions CDP-Collection “JPIO.” 2009.
- Lehmann Nicolas. Édentement unitaire : de l’observation clinique à la prise de décision thérapeutique. (2e partie : illustrations cliniques). *Rev Odont Stomat* 2010;39: 79-107.
- Lejoyeux É, Flageul F. Orthopédie dento-faciale : une approche bioprogressive. *Quintessence International*. 1999.
- López-Valverde I, Vignoletti F, Vignoletti G, Martin C, Sanz M. Long-term tooth survival and success following primary root canal treatment: a 5- to 37-year retrospective observation. *Clin Oral Investig* 2023;27:3233–44.
- Lynch RJM. The primary and mixed dentition, post-eruptive enamel maturation and dental caries: a review. *Int Dent J* 2013;63 Suppl 2:3–13.
- Magne P. Pascal Magne: “It should not be about aesthetics but tooth-conserving dentistry”. Interview by Ruth Doherty. *Br Dent J* 2012;213:189–91.
- Marseillier E. *Les dents humaines morphologie*. Dunod; 2004.
- Melo Neto CL de M, Turcio KH, Dos Santos DM, Goiato MC. Removable Partial Denture - Functional Impression Techniques: Review. *Prague Med Rep* 2023;124:380–91.
- Mine A, Fujisawa M, Miura S, Yumitate M, Ban S, Yamanaka A, et al. Critical review about two myths in fixed dental prostheses: Full-Coverage vs. Resin-Bonded, non-Cantilever vs. Cantilever. *Japanese Dental Science Review* 2021;57:33–8.
- Muller-Bolla M, et al. *L’odontologie préventive au quotidien*. Quintessence Internationale. 2013.
- Muller-Bolla M. *Guide d’odontologie pédiatrique*. Edition CdP. 2022.
- Nagaraj K, Upadhyay M, Yadav S. Titanium screw anchorage for protraction of mandibular second molars into first molar extraction sites. *American Journal of Orthodontics and Dentofacial Orthopedics : Official Publication of the American Association of Orthodontists, Its Constituent Societies, and the American Board of Orthodontics* 2008;134:583–91.
- Naulin-ifi C. *Odontologie pédiatrique clinique*. vol. 328. Editions CdP. 2011.
- Noar J, Taylor G, Ashley P, Williams A, Harrison M, Cobourne MT. *A Guideline for the Extraction of First Permanent Molars in Children*. The Royal College of Surgeons of England 2023.
- Pithon MM, Bernardes LAA. Treatment of ankylosis of the mandibular first molar with orthodontic traction immediately after surgical luxation. *Am J Orthod Dentofacial Orthop* 2011;140:396–403.
- Rajashekhara BS, Keyur JM, Bhavna D, Poonacha KS. Management of early loss of first permanent molar: a new technique. *J Indian Soc Pedod Prev Dent* 2012;30:349–51.
- Roghanizadeh L, Fazlyab M. Revascularization and Apical Plug in an Immature Molar. *Iran Endod J* 2018;13:139–42.
- Sabri R. Multidisciplinary management of permanent first molar extractions. *American Journal of Orthodontics and Dentofacial Orthopedics* 2021;159.

- Sandström A, Cressey J, Stecksén-Blicks C. Tooth-brushing behaviour in 6-12 year olds. *Int J Paediatr Dent* 2011;21:43–9.
- Schittly Jean, Schittly Estelle. Prothèse amovible partielle - Clinique et laboratoire. 3ème édition. Editions CdP; 2020.
- Selwitz RH, Ismail AI, Pitts NB. Dental caries. *Lancet* 2007;369:51–9.
- Sun Q, Meng M, Steed JN, Sidow SJ, Bergeron BE, Niu L-N, et al. Manoeuvrability and biocompatibility of endodontic tricalcium silicate-based putties. *J Dent* 2021;104:103530.
- UFSBD. Comment brosser les dents de vos enfants ? 2019.
- UFSBD. Prise en charge des patients présentant des troubles de l'oralité 2022.
- UFSBD. Contribution écrite aux assises de la santé de l'enfant 2023.
- Wagner D, Rey T, Maniere M-C, Dubourg S, Bloch-Zupan A, Strub M. Primary failure of eruption: From molecular diagnosis to therapeutic management. *J Oral Biol Craniofac Res* 2023;13:169–76.
- Wang B, Fan J, Wang Lutao, Xu B, Wang Liang, Chai L. Onlays/partial crowns versus full crowns in restoring posterior teeth: a systematic review and meta-analysis. *Head Face Med* 2022;18:36.
- Woelfied J.B. et Scheid R.C.. Anatomie dentaire, Application à la pratique de la chirurgie dentaire. Maloine. 2007.
- Wolters WJ, Duncan HF, Tomson PL, Karim IE, McKenna G, Dorri M, et al. Minimally invasive endodontics: a new diagnostic system for assessing pulpitis and subsequent treatment needs. *International Endodontic Journal*, 2017.
- Yamaguchi T, Hosomichi K, Shirota T, Miyamoto Y, Ono W, Ono N. Primary failure of tooth eruption: Etiology and management. *Jpn Dent Sci Rev* 2022;58:258–67.
- Zandona Ferreira, Andrea G. Surgical Management of Caries Lesions: Selective Removal of Carious Tissues. *Dent Clin North Am* 2019;63:705–13.

Emma BEUCHER

Titre : La première molaire permanente compromise précocement : quelle prise en charge ?

Résumé :

La première molaire permanente est la première dent définitive à faire son éruption. Elle représente une dent « clef » que l'on se doit de conserver au mieux si elle est atteinte d'une lésion carieuse, d'une anomalie (telle que l'hypominéralisation molaire incisive) ou autre. Nous la préservons selon le gradient thérapeutique, en conservant sa vitalité pulpaire au maximum, notamment pour l'apexogénèse.

Si la dent n'est pas conservable, son remplacement est important pour maintenir l'équilibre. Notre arsenal thérapeutique nous offre différentes possibilités comme les techniques prothétiques provisoires ou définitives, mais également la chirurgie avec l'auto-transplantation d'une dent de sagesse. Le chirurgien-dentiste doit également étudier la possibilité avec l'orthodontiste de compenser l'édentement résiduel grâce à la deuxième molaire permanente adjacente.

Nous avons créé un arbre décisionnel regroupant l'ensemble de ces données, en les classant, au mieux, pour guider les praticiens lorsqu'ils se retrouvent face à une première molaire permanente compromise précocement.

Rubrique de classement : Odontologie Pédiatrique

Mots clefs : Molaire Permanente, Traitement, Multidisciplinaire, Arbre décisionnel

Jury :

Présidente : Professeure D'ARBONNEAU Frédérique (PU-PH)

Assesseurs : Docteur CHEVALIER HERISSET Valérie (MCU-PH)

Docteur GOUEDARD Charlotte (MCU-PH)

Docteur BOSSARD Camille (CCA-AHU)

Invitée : Docteur PRIOUL Lucile (Chirurgien-Dentiste libéral)