



HAL
open science

Les tumeurs pulmonaires primitives du chat : étude rétrospective des caractéristiques épidémiocliniques et tomodensitométriques sur 34 cas, recrutement multicentrique (ChuvA-AC et MICEN Vet) entre 2013 et 2014

Victoria Lux

► **To cite this version:**

Victoria Lux. Les tumeurs pulmonaires primitives du chat : étude rétrospective des caractéristiques épidémiocliniques et tomodensitométriques sur 34 cas, recrutement multicentrique (ChuvA-AC et MICEN Vet) entre 2013 et 2014. Médecine vétérinaire et santé animale. 2024. dumas-04809480

HAL Id: dumas-04809480

<https://dumas.ccsd.cnrs.fr/dumas-04809480v1>

Submitted on 28 Nov 2024

HAL is a multi-disciplinary open access archive for the deposit and dissemination of scientific research documents, whether they are published or not. The documents may come from teaching and research institutions in France or abroad, or from public or private research centers.

L'archive ouverte pluridisciplinaire **HAL**, est destinée au dépôt et à la diffusion de documents scientifiques de niveau recherche, publiés ou non, émanant des établissements d'enseignement et de recherche français ou étrangers, des laboratoires publics ou privés.



Distributed under a Creative Commons Attribution - NonCommercial - NoDerivatives 4.0 International License

Année 2024

**Les tumeurs pulmonaires primitives du chat : étude
rétrospective des caractéristiques épidémiocliniques et
tomodensitométriques sur 34 cas, recrutement
multicentrique (ChuvA-AC et MICEN Vet) entre 2013 et 2024**

THÈSE

pour obtenir le diplôme d'État de

DOCTEUR VÉTÉRINAIRE

présentée et soutenue publiquement devant

la Faculté de Médecine de Créteil (UPEC)

le 18 octobre 2024

par

Victoria Romane Hélène LUX

sous la direction de

Morgane Canonne-Gibert

JURY

| | | |
|------------------------------|------------------------------------|--------------------------------|
| Président du jury : | M. Gregory JOUVION | Professeur à l'EnvA |
| Directrice de thèse : | Mme Morgane CANONNE-GUIBERT | Maître de Conférences à l'EnvA |
| Examineur : | M. Jérémy BEGUIN | Maître de Conférences à l'EnvA |
| Examineur : | M. Jérémy MORTIER | Maître de Conférences à l'EnvA |
| Membre invité : | Mme Pauline DE FORNEL | Interniste à MICEN Vet |

Liste des enseignants intervenant dans l'encadrement des thèses de Doctorat vétérinaire



version Octobre 2024

Liste des Professeurs et Maîtres de conférences titulaires de l'HDR

| | | | | |
|-----|-------------------|-------------|---------------------------|-------|
| M | Adjou | Karim | Professeur | DPASP |
| M | Audigié | Fabrice | Professeur | DEPEC |
| M | Bellier | Sylvain | Professeur | DSBP |
| Mme | Benchekroun | Ghita | Maître de conférences HDR | DEPEC |
| M | Blaga | Radu | Professeur | DSBP |
| M | Blot | Stéphane | Professeur | DEPEC |
| M | Boulouis | Henri-Jean | Professeur émérite | DSBP |
| Mme | Chahory | Sabine | Professeur | DEPEC |
| Mme | Chastant | Sylvie | Professeur | DPASP |
| M | Chateau | Henry | Professeur | DSBP |
| Mme | Chetboul | Valerie | Professeur | DEPEC |
| Mme | Crepeaux | Guillemette | Maître de conférences HDR | DSBP |
| Mme | Crevier-Denoix | Nathalie | Professeur | DSBP |
| M | Degueurce | Christophe | Professeur | DSBP |
| M | Denoix | Jean-Marie | Professeur émérite | DEPEC |
| M | Desquillbet | Loïc | Professeur | DSBP |
| Mme | Dufour | Barbara | Professeur émérite | DPASP |
| M | Fayolle | Pascal | Professeur émérite | DEPEC |
| M | Federighi | Michel | Professeur | DPASP |
| M | Fontbonne | Alain | Professeur | DEPEC |
| Mme | Gilbert | Caroline | Professeur | DSBP |
| Mme | Grimard-Ballif | Bénédicte | Professeur émérite | DPASP |
| Mme | Haddad-Hoang Xuan | Nadia | Professeur | DPASP |
| M | Jouvion | Gregory | Professeur | DSBP |
| M | Kohlhauer | Matthias | Professeur | DSBP |
| Mme | Le Poder | Sophie | Professeur | DSBP |
| Mme | Le Roux | Delphine | Professeur | DSBP |
| M | Manassero | Mathieu | Professeur | DEPEC |
| Mme | Maurey-Guéneq | Christelle | Professeur | DEPEC |
| M | Millemann | Yves | Professeur | DPASP |
| M | Ponter | Andrew | Professeur | DPASP |
| Mme | Risco-Castillo | Véronica | Professeur | DSBP |
| Mme | Rivière | Julie | Professeur | DPASP |
| Mme | Robert | Céline | Professeur | DSBP |
| M | Tiret | Laurent | Professeur | DSBP |
| M | Tissier | Renaud | Professeur | DSBP |
| M | Verwaerde | Patrick | Professeur | DEPEC |
| Mme | Viateau | Véronique | Professeur | DEPEC |

Liste des Maîtres de conférences et Ingénieurs de recherche DMV

| | | | | |
|-----|--------------------|------------------|-------------------------------|-------|
| M | Arné | Pascal | Maître de conférences | DPASP |
| Mme | Barassin | Isabelle | Maître de conférences | DPASP |
| Mme | Barbarino | Alix | Ingénieur de recherche (DMV) | DEPEC |
| M | Béguin | Jérémy | Maître de conférences | DEPEC |
| Mme | Bertal | Mileva | Maître de conférences associé | DEPEC |
| Mme | Bertoni | Lelia | Maître de conférences | DEPEC |
| Mme | Canonne-Guibert | Morgane | Maître de conférences | DEPEC |
| Mme | Chevallier | Lucie | Maître de conférences | DSBP |
| Mme | Cochet-Faivre | Noëlle | Maître de conférences | DEPEC |
| Mme | Cordonnier-Lefort | Nathalie | Maître de conférences | DSBP |
| Mme | Coudry | Virginie | Ingénieur de recherche (DMV) | DEPEC |
| M | Crozet | Guillaume | Maître de conférences | DPASP |
| Mme | De Paula Reis | Alline | Maître de conférences | DPASP |
| M | Delsart | Maxime | Maître de conférences | DPASP |
| Mme | Denis | Marine | Ingénieur de recherche (DMV) | DPASP |
| M | Deshuillers | Pierre | Maître de conférences | DSBP |
| Mme | Goutchtat | Rebecca | Maître de conférences | DSBP |
| Mme | Guérin | Virginie | Maître de conférences | DSBP |
| Mme | Guétin-Poirier | Valentine | Maître de conférences | DPASP |
| Mme | Jacquet | Sandrine | Ingénieur de recherche (DMV) | DEPEC |
| M | Kurtz | Maxime | Ingénieur de recherche (DMV) | DEPEC |
| Mme | Lagrée | Anne-Claire | Maître de conférences | DSBP |
| Mme | Le Dudal | Marine | Ingénieur de recherche (DMV) | DSBP |
| Mme | Legrand | Chantal | Maître de conférences associé | DSBP |
| M | Mammeri | Mohamed | Maître de conférences | DSBP |
| Mme | Manguin | Estelle | Maître de conférences | DEPEC |
| Mme | Marignac | Genevieve | Maître de conférences | DSBP |
| Mme | Marotto | Stéphanie | Ingénieur de recherche (DMV) | DEPEC |
| Mme | Maurice | Emeline | Ingénieur de recherche (DMV) | DEPEC |
| Mme | Mespoulhes-Rivière | Céline | Ingénieur de recherche (DMV) | DEPEC |
| M | Mortier | Jérémy | Maître de conférences associé | DEPEC |
| Mme | Mtimet | Narjès | Maître de conférences | DPASP |
| M | Munir | Muhammad Tanveer | Maître de conférences | DPASP |
| M | Nudelmann | Nicolas | Maître de conférences | DEPEC |
| M | Pignon | Charly | Ingénieur de recherche (DMV) | DEPEC |
| M | Polack | Bruno | Maître de conférences | DSBP |
| Mme | Quéré | Émilie | Ingénieur de recherche (DMV) | DEPEC |
| M | Radière | Guéric | Maître de conférences associé | DSBP |
| Mme | Ravary-Plumioën | Béangère | Ingénieur de recherche (DMV) | DPASP |
| M | Reyes-Gomez | Edouard | Maître de conférences | DSBP |
| Mme | Rose | Hélène | Maître de conférences associé | DSBP |
| M | Tanquerel | Ludovic | Maître de conférences | DEPEC |
| Mme | Touzot-Jourde | Gwenola | Maître de Conférences | DEPEC |

Remerciements

Au Professeur Gregory JOUVION, Président du Jury de cette thèse, Professeur à l'EnvA,
Pour m'avoir fait l'honneur d'accepter de présider ce jury de thèse, pour votre gentillesse et votre sympathie lors de nos enseignements.

Mes hommages respectueux

A Mme Morgane CANONNE-GUIBERT, Maitre de conférences à l'EnvA,

Pour avoir encadré cette thèse et m'avoir proposé ce projet expérimental, qui fut une expérience enrichissante et formatrice. Pour m'avoir accompagné avec bienveillance tout au long de cette thèse et durant ces années d'école, pour la rigueur transmise et pour votre enseignement passionnant au sein du service de médecine interne,

Très sincères remerciements.

A M JérémY BEGUIN, Maitre de conférences à l'EnvA,

Pour avoir accepté de faire partie de mon jury de thèse, pour votre sympathie et votre disponibilité en clinique.

Très sincères remerciements.

A M JérémY MORTIER, Maitre de conférences à l'EnvA,

Pour avoir accepté de faire partie de mon jury de thèse, votre disponibilité et votre relecture.

Sincères remerciements.

A Mme Pauline DE FORNEL, clinicienne du service de médecine interne de Micen Vet,

Pour avoir permis la réalisation de ce travail multicentrique et d'entretenir la collaboration entre Micen vet et le ChuvA-AC. Pour votre disponibilité, le partage des cas de Micen Vet et pour avoir coordonné le recrutement des cas,

Très sincères remerciements.

A Mme Gabrielle FERRON, clinicienne du service d'imagerie de Micen Vet,

Pour la collecte des rapports et images tomodensitométriques et tes précieux conseils.

Très sincères remerciements.

A M Diego PULIDO VEGA, clinicien au sein du service d'imagerie du ChuvA-AC,

Pour avoir choisi les images scanner et composé les planches qui illustrent l'étude expérimentale de cette thèse.

Sincères remerciements.

A Mme Valentine MULLER, clinicienne au sein de l'unité d'Histologie et d'Anatomie Pathologique de l'EnvA

Pour tes précieux conseils et ton accompagnement.

Très sincères remerciements.

A ma famille et mes amis,

Pour votre soutien infailible et votre amour.

Je vous remercie infiniment.

A mon père,

Pour ton amour et ta confiance infinis,

Je te remercie de tout mon cœur.

Table des matières

| | |
|-----------------------------------------------------------------------------------------------------------------------------------------------|-----------|
| Liste des figures | 5 |
| Liste des tableaux..... | 9 |
| Liste des abréviations | 11 |
| Introduction | 14 |
| Première partie : Revue de la littérature | 16 |
| 1. Rappels anatomiques, fonctionnels et histologiques des poumons chez le chat en comparaison avec l'Homme | 16 |
| A. <i>Topographie externe et conformation interne du poumon</i> | 16 |
| a. Topographie externe et moyens de fixité chez le chat en comparaison avec l'Homme | 16 |
| b. Répartition des lobes | 17 |
| B. <i>Les voies aérophores</i> | 19 |
| a. Organisation générale de l'arbre bronchique | 19 |
| b. Caractéristiques histologiques des voies aérophores du poumon | 19 |
| c. Fonctions des voies aérophores hautes | 21 |
| C. <i>Les voies respiratoires</i> | 21 |
| a. Organisation de la partie terminale de l'arbre respiratoire..... | 21 |
| b. Histologie des voies aérophores du poumon | 21 |
| c. Échanges gazeux | 22 |
| D. <i>Vascularisation du poumon et système lymphatique</i> | 22 |
| a. Vascularisation du poumon | 22 |
| b. Structures lymphatiques du thorax | 23 |
| 2. Caractéristiques épidémiologiques et anatomopathologiques des tumeurs pulmonaires primitives chez le chat en comparaison avec l'Homme..... | 24 |
| A. <i>Oncogenèse comparée</i> | 24 |
| a. Aspects génétiques | 24 |
| b. Anomalies moléculaires..... | 24 |
| c. Rôle du système immunitaire | 24 |
| 3. Épidémiologie comparée | 25 |
| A. <i>Prévalence et facteurs de risque dans la population humaine</i> | 25 |
| a. Prévalence..... | 25 |
| b. Facteurs de risque chez l'Homme | 26 |
| c. Prévalence et facteurs de risque chez le chat..... | 29 |
| 4. Bilan d'extension | 30 |
| A. <i>Stadification des tumeurs non à petites cellules chez l'Homme</i> | 30 |
| a. Bilan d'extension généralités | 30 |
| b. Description des critères T, N et M définis par l'Association Internationale sur l'Étude des Tumeurs Pulmonaires (IASLC)..... | 30 |
| c. Principaux changements au niveau des critères T, N et M avec la 8 ^e édition des critères par l'IASLC | 31 |
| d. Classification des tumeurs à petite cellules chez l'Homme | 32 |
| B. <i>Bilan d'extension chez le chat</i> | 33 |
| 5. Classification des différents types histologiques des tumeurs pulmonaires primitives chez le chat | 34 |
| A. <i>Classification</i> | 34 |
| B. <i>Tumeurs épithéliales</i> | 35 |
| a. Caractéristiques générales..... | 35 |
| b. Aspect et répartition..... | 36 |
| C. <i>Tumeurs myéloïdes et tumeurs histiocytaires</i> | 36 |
| D. <i>Tumeurs mixtes et autres tumeurs</i> | 37 |
| E. <i>Métastases et autres lésions</i> | 37 |

| | |
|-------------------------------------------------------------------------------------------------------|-----------|
| F. Marqueurs | 37 |
| 6. Présentation clinique | 39 |
| A. Signes cliniques généraux chez le chat | 39 |
| B. Syndromes paranéoplasiques | 39 |
| C. Métastases | 40 |
| 7. Diagnostic radiologique | 41 |
| A. Caractéristiques radiographiques des tumeurs pulmonaires | 41 |
| B. L'examen tomodensitométrie | 43 |
| a. L'examen tomodensitométrie : principe | 43 |
| b. Aspect tomodensitométrie des tumeurs pulmonaires chez le chat | 46 |
| c. Tomodensitométrie par émission de positons (TEP-scan) | 48 |
| C. Examen échographique | 48 |
| 8. Diagnostic morphologique | 49 |
| a. Examen cytologique | 49 |
| b. Examen histologique | 50 |
| B. Synthèse | 51 |
| a. Concernant les examens d'imagerie médicale | 51 |
| b. Concernant le diagnostic morphologique | 52 |
| 9. Prise en charge thérapeutique | 52 |
| A. Prise en charge chirurgicale | 52 |
| a. Indication de la prise en charge chirurgicale | 52 |
| b. Lobectomie partielle, multiple ou complète | 53 |
| c. Suivi post-opératoire et complications associées à une chirurgie thoracique | 53 |
| B. Traitements adjuvants | 54 |
| a. Chimiothérapies | 54 |
| b. Radiothérapie externe | 56 |
| C. Nouvelles perspectives de traitement | 56 |
| b. Synthèse de la prise en charge thérapeutique des tumeurs pulmonaires primitives chez le chat | 57 |
| 10. Pronostic et suivi | 57 |
| A. Pronostic | 57 |
| B. Suivi clinique | 58 |
| Deuxième partie : étude expérimentale | 59 |
| 1. Introduction | 59 |
| 2. Matériels et méthodes | 60 |
| A. Sélection des cas | 60 |
| a. Critères d'inclusion | 60 |
| b. Critères d'exclusion | 60 |
| c. Groupes | 60 |
| B. Données collectées et mesurées | 61 |
| a. Données épidémiocliniques | 61 |
| b. Données tomodensitométriques | 61 |
| c. Analyse statistique | 62 |
| 3. Résultats | 62 |
| A. Groupe A | 63 |
| a. Résultats épidémiocliniques | 63 |
| b. Signes cliniques | 64 |
| c. Résultats de l'analyse des données tomodensitométriques des chats du groupe A | 66 |
| B. Atteinte pulmonaire multifocale ou diffuse (groupe B) : rapport de cas | 70 |
| 4. Discussion | 83 |
| A. Synthèse des résultats issus de l'analyse descriptive et comparaison avec la littérature | 83 |
| a. Synthèse des données épidémiocliniques du groupe A | 83 |
| b. Analyse des caractéristiques tomodensitométriques des chats du groupe A | 83 |
| c. Analyse des caractéristiques descriptive tomodensitométriques du groupe B | 84 |
| B. Limites | 87 |

| | |
|----------------------------------------------------|------------|
| Conclusion | 89 |
| Liste des références bibliographiques | 91 |
| Annexe 1 | 101 |

Liste des figures

| | |
|-----------------------------------------------------------------------------------------------------------------------------------------------------------------------------------------------------------------------------------------------------------|----|
| Figure 1 : Anatomie externe des poumons, en vue latérale (1) droite et (2) gauche chez le chat (modifié d'après McCrake <i>et Kainer</i>) | 17 |
| Figure 2 : Anatomie externe des lobes droit (1) et gauche (2) chez le chat, (modifié d'après Evans <i>et al.</i> , 2013)..... | 18 |
| Figure 3 : (1) Radiographie avec produit de contraste avec produit de contraste de l'arbre bronchique d'un chien, (2) Représentation schématique de l'arbre bronchique chez les carnivores domestiques (modifié d'après Evans <i>et al.</i> , 2013) | 19 |
| Figure 4 : Représentation schématique de la structure de l'organisation anatomo-histologique d'un segment trachéal chez le chat (d'après Reyes-Gomez, 2019)..... | 20 |
| Figure 5 : Représentation schématique de l'organisation histologique de la muqueuse respiratoire (d'après Reyes-Gomez, 2019)..... | 20 |
| Figure 6 : Représentation schématique de l'organisation histologique de la muqueuse respiratoire (d'après Reyes-Gomez, 2019)..... | 21 |
| Figure 7 : Représentation schématique de la structure l'organisation anatomo-histologique d'une paroi alvéolaire (d'après Dupont <i>et al.</i> , 2019)..... | 22 |
| Figure 8 : incidence et mortalité liées au cancer du poumon chez l'Homme selon l'année (1990-2018), (d'après l'Institut National du Cancer, 2023)..... | 26 |
| Figure 9 : Incidence du cancer du poumon chez l'Homme selon l'âge, le sexe et la zone géographique (modifié d'après Sung <i>et al.</i> , 2021)..... | 28 |
| Figure 10 : Immunohistochimie avec des marqueurs anti-TTF-1 et anti-p53 sur du tissu pulmonaire de chat atteints de tumeurs pulmonaire et du tissus pulmonaire de chat sain (d'après D'Codta <i>et al.</i> , 2012)..... | 38 |
| Figure 11 : Immunomarquage (1) et (2) de tissu pulmonaire issu d'un adénocarcinome adénoquameux positif au marqueur p40, (d'après Santos <i>et al.</i> , 2023) | 38 |
| Figure 12 : Clichés radiographiques d'un cas d'ostéopathie hypertrophique paranéoplasique chez un chien (Whithers <i>et al.</i> , 2015)..... | 40 |
| Figure 13 : Radiographie et photographie de membre chez un chat atteint d'une tumeur pulmonaire primitive associée à des métastases osseuses digitées (Whithers <i>et al.</i> , 2015) | 41 |
| Figure 14 : Radiographies thoraciques (3 vues) chez un chien présentant une masse circonscrite dans le lobe crânial gauche (d'après Kudnig <i>et al.</i> , 2022)..... | 42 |
| Figure 15 : Schématisation du mouvement des faisceau de rayon X à travers le corps du patient, (d'après Schwarz <i>et Saunders</i> , 2011)..... | 44 |

| | |
|--------------------------------------------------------------------------------------------------------------------------------------------------------------------------------------------------------------------------------------------------------------------------------------------------------|----|
| Figure 16 : Graphique présentant les différents fenêtrages en fonction des organes (en UH), (d'après CEA, 2022) | 45 |
| Figure 17 : Influence du fenêtrage dans la visualisation des structures à l'examen tomодensitométrique, (d'après Schwarz et Saunders, 2011) | 45 |
| Figure 18 : Images tomодensitométrique d'adénocarcinomes pulmonaires félins, (d'après Aarsold <i>et al.</i> , 2015) | 47 |
| Figure 19 : Images tomодensitométrique du thorax du cas de lymphome décrit par Ishikawa <i>et al.</i> , 2022, identifiant une masse d'environ 3 cm dans le lobe caudal droit. | 48 |
| Figure 20 : Approche mini-invasive pour la réalisation de biopsies pulmonaires par la technique du "Keyhole", c'est-à-dire « trou-serrure » et thoracoscopie (d'après Kudnig et Seguin, 2022)..... | 51 |
| Figure 21 : Histogramme de répartition de l'âge des chats à au diagnostic dans le groupe A..... | 63 |
| Figure 22 : Histogramme de répartition des sexes en fonction de leur statut stérilisé ou non stérilisé dans le groupe A..... | 64 |
| Figure 23 : Images tomодensitométriques illustrant des masses pulmonaires de chats issus du groupe A. Reconstructions parenchyme [A-D] et reconstructions tissus mous [E-F]. Crédit : service imagerie EnvA..... | 67 |
| Figure 24 : Images tomодensitométriques illustrant des anomalies à distance d'une masse pulmonaires de chats issus du groupe A. Reconstruction parenchyme [A], reconstructions tissus mous [B-D] et reconstructions osseuse [E-F]. Crédit : service imagerie EnvA. | 70 |
| Figure 25 : Images tomодensitométriques du thorax du chat1, présentant un lymphome pulmonaire à grandes cellules. Reconstructions parenchyme. Crédit : service d'imagerie du ChuvA..... | 77 |
| Figure 26 : Images tomодensitométriques du thorax du chat 2, présentant une tumeur maligne à cellules rondes à épithélioïdes. Reconstructions parenchyme [A, C, D] et reconstruction tissus mous sans contraste [B]. Crédit : service d'imagerie du ChuvA..... | 78 |
| Figure 27 : Images tomодensitométriques du thorax du chat 3, présentant un adénocarcinome pulmonaire. Reconstructions parenchyme. Crédit : service d'imagerie du ChuvA | 79 |
| Figure 28 : Images tomодensitométriques du thorax du chat 4 (tumeur maligne d'origine indéterminée diagnostiquée par cytologie sur nodule musculaire). Reconstructions parenchyme [A, B, D] et reconstruction tissus mous après injection de contraste [C]. Crédit : service d'imagerie du ChuvA | 80 |
| Figure 29 : Images tomодensitométriques du thorax du chat 5, présentant un adénocarcinome pulmonaire. Reconstructions parenchyme [A,B, C] et reconstruction tissus mous après injection de contraste [D]. Crédit : service d'imagerie du ChuvA | 81 |
| Figure 30 : Images tomодensitométriques du thorax du chat 6, présentant un adénocarcinome pulmonaire Crédit : service d'imagerie du ChuvA..... | 82 |
| Figure 31 : Images tomодensitométriques d'adénocarcinomes pulmonaires de type pneumonique, chez des patients humains. Images extraites de (Xiang <i>et al.</i> , 2023) | 85 |

Liste des tableaux

| | |
|---------------------------------------------------------------------------------------------------------------------------------------|----|
| Tableau 1 : Classification TNM, 8e édition, (d'après (Goldstraw <i>et al.</i> , 2016)..... | 31 |
| Tableau 2 : Classification TNM des tumeurs pulmonaires chez les carnivores domestiques, selon l'OMS, (d'après Owen, 1980)..... | 33 |
| Tableau 3 : Classification histologique des tumeurs pulmonaires établie par l'OMS (d'après Dungworth et al, 1999)..... | 35 |
| Tableau 4 : Principaux signes cliniques chez les chats atteints de tumeur pulmonaire primitive, (d'après Hahn et McEntee, 1997) | 39 |
| Tableau 5 : Caractéristiques radiographiques associées à la présence d'une tumeur pulmonaire (d'après Hahn et McEntee, 1997) | 43 |
| Tableau 6 : Signes cliniques présentés par les chats du groupe A à leur admission | 65 |
| Tableau 7 : Prise en charge post-diagnostic des chats du groupe A | 66 |
| Tableau 8 : Caractéristiques tomодensitométrique des masses identifiées chez les chats du groupe A..... | 67 |
| Tableau 9 : Anomalies additionnelles identifiées chez les chats du groupe A | 69 |
| Tableau 10 : Signalement, présentation clinique, diagnostic et thérapeutique des 6 chats du groupe B..... | 72 |
| Tableau 11 : Description tomодensitométrique des anomalies pulmonaires des 6 chats du groupe B | 74 |

Liste des abréviations

| | |
|----------|-------------------------------------------------------------------------------------------------------|
| AAF | Aspiration à l'aiguille fine |
| ADH | Hormone anti-diurétique |
| ChuvA-AC | Centre Hospitalier Universitaire Vétérinaire des Animaux de compagnie de l'Ecole vétérinaire d'Alfort |
| ERGF | Récepteur du facteur de croissance épidermique |
| FS | Femelle stérilisée |
| LBA | Lavage broncho-alvéolaire |
| MC | Mâle castré |
| NC | Non connu |
| NSCLC | Cancers du poumon non à petites cellules |
| Rb | Protéine du rétinoblastome |
| SAA | Protéine Sérum amyloïde A |
| TDM | Scanner |
| TK1 | Tyrosine kinase |
| TTF-1 | Facteur de transcription thyroïdien 1 |
| TNM | Tumeur (T) - Nœuds lymphatiques (N) - Métastases à distance (M) |

Introduction

Les tumeurs pulmonaires primitives chez le chat constituent une entité pathologique peu fréquente, avec une présentation souvent sub-clinique et non spécifique ; elles concernent majoritairement les chats âgés. Dans de nombreux cas, la découverte de ces tumeurs est fortuite, au détour d'examens d'imagerie réalisés pour d'autres motifs cliniques. Ce délai diagnostique est souvent lié à l'absence de signes respiratoires francs ou à des manifestations cliniques non respiratoires et atypiques comme la boiterie. Les tumeurs pulmonaires primitives chez le chat ont un pronostic réservé, notamment compte tenu des métastases intra- et extra-thoraciques présentes au moment du diagnostic.

Les adénocarcinomes pulmonaires représentent la majorité des tumeurs pulmonaires primitives décrites chez le chat, se présentant typiquement sous la forme de masses uniques, souvent localisées dans les lobes caudaux des poumons. Cependant, ces tumeurs épithéliales et d'autres tumeurs mésoenchymateuses moins fréquentes, peuvent se présenter sous d'autres aspects, et particulier sous une forme multifocale à disséminée. Cette variabilité morphologique rend le diagnostic d'autant plus complexe. Le bilan d'extension et la stadification précise, incluant des examens d'imagerie avancés, jouent un rôle crucial dans l'évaluation de l'étendue des lésions et dans la planification thérapeutique. Toutefois, en raison de la faible prévalence des tumeurs pulmonaires primitives chez le chat, les études spécifiques sur leur apparence tomodensitométrique restent rares.

Après une revue bibliographique sur le sujet, nous présenterons une étude rétrospective menée entre 2013 et 2024, portant sur 34 cas de tumeurs pulmonaires primitives félines recrutées dans deux centres vétérinaires : le Centre Hospitalier Universitaire Vétérinaire d'Alfort (ChuvA-AC) et le centre MICEN Vet. L'objectif majeur de cette étude rétrospective était d'apporter des éléments permettant de compléter nos connaissances sur l'aspect tomodensitométrique des tumeurs pulmonaires du chat ; les objectifs secondaires étaient de préciser les données épidémiocliniques de cette population de chats et de décrire leur prise en charge thérapeutique.

Première partie : Revue de la littérature

1. Rappels anatomiques, fonctionnels et histologiques des poumons chez le chat en comparaison avec l'Homme

Chez le chat tout comme chez l'Homme, les poumons sont des organes essentiels du système respiratoire. Ils jouent un rôle fondamental dans les échanges gazeux, permettant l'absorption de l'oxygène dans le sang et l'élimination du dioxyde de carbone lors de la respiration. De ce fait, les poumons sont richement vascularisés. Leur faible densité, associée à une texture spongieuse et élastique, facilite les variations importantes de volume nécessaires au cycle respiratoire (Evans *et al.*, 2013).

A. Topographie externe et conformation interne du poumon

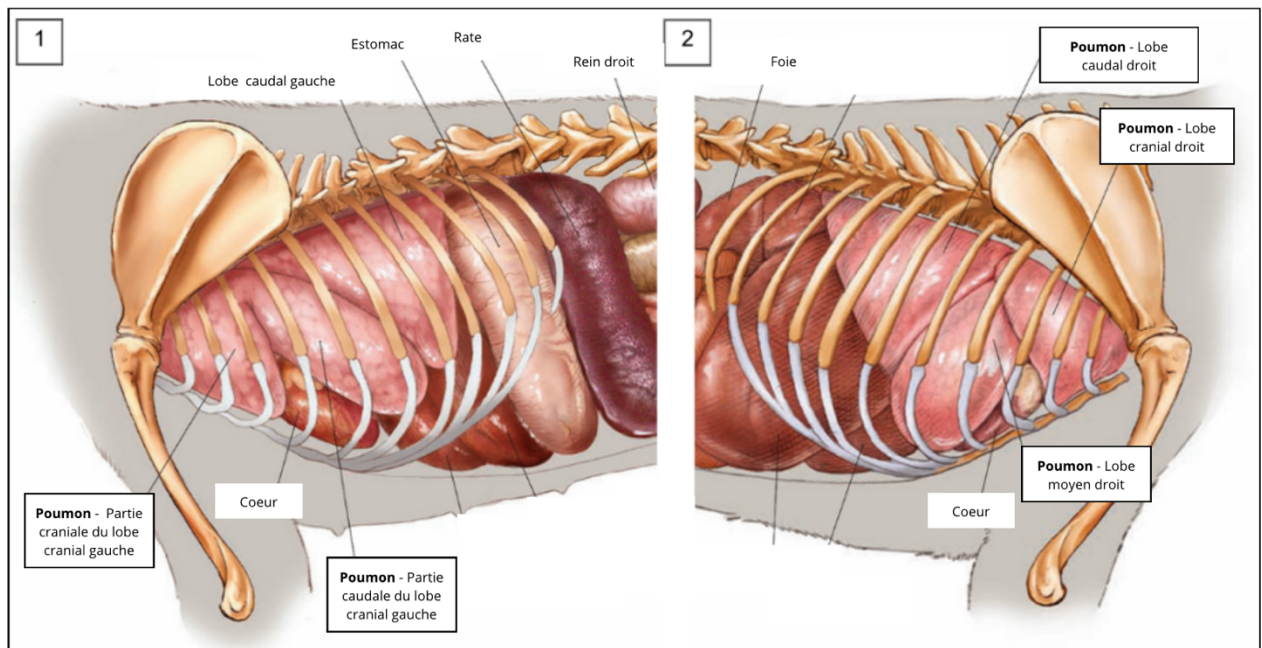
a. Topographie externe et moyens de fixité chez le chat en comparaison avec l'Homme

Les poumons sont situés dans la cage thoracique et se répartissent symétriquement autour du cœur, de chaque côté du médiastin, dans la cavité thoracique ou, plus précisément, dans la cavité pleurale. Chaque lobe pulmonaire est recouvert d'une membrane séreuse appelée plèvre. Celle-ci se compose d'un feuillet viscéral et d'un feuillet pariétal, assurant le maintien du vide pleural autour des poumons et offrant une surface de glissement qui facilite leur expansion durant l'inspiration. C'est l'accolement des deux feuillets pleuraux dans le plan médian qui forme le médiastin.

Du fait de leur superposition avec les membres thoraciques, et notamment avec le triceps brachial, la partie crâniale des poumons est plus difficile à ausculter chez le chat que chez l'Homme (Figure 1) (McCracken et Kainer, 2013).

En termes de topographie externe, la partie caudale est en rapport avec le diaphragme tandis que les parties dorsales et ventrales sont en rapport avec d'une part les corps vertébraux et d'autre part avec le sternum et la paroi thoracique ventrale. Chaque poumon est lié au médiastin par un ligament pulmonaire. La racine du poumon, quant à elle, est constituée de la bronche principale et du faisceau vasculonerveux qui l'accompagne, c'est-à-dire l'artère pulmonaire, les veines pulmonaires et l'artère bronchique (Evans *et al.*, 2013).

Figure 1 : Anatomie externe des poumons, en vue latérale (1) droite et (2) gauche chez le chat (modifié d'après McCrake et Kainer)

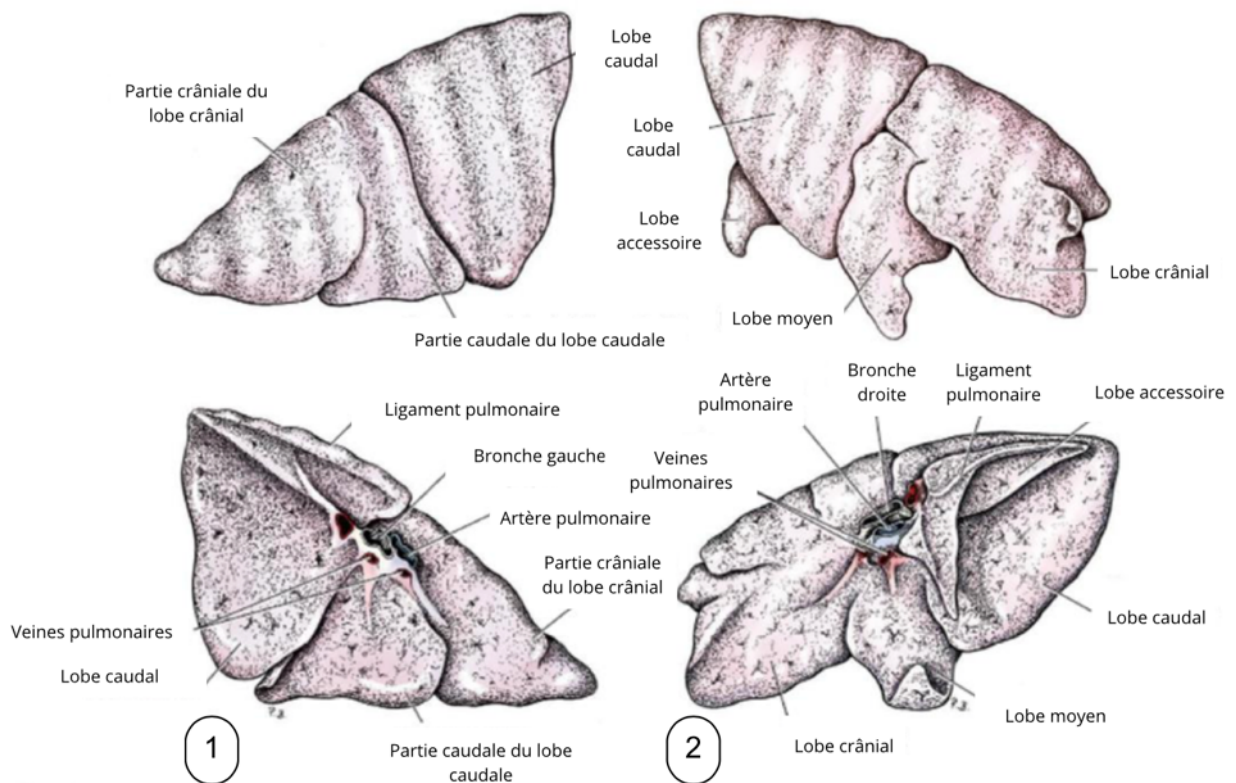


b. Répartition des lobes

- *Répartition des lobes chez le chat*

Les poumons des chats sont segmentés en plusieurs lobes, individualisés par des scissures interlobaires (Figure 2). Le poumon gauche est composé de deux lobes : un lobe crânial, lui-même divisé en partie crâniale et caudale par une fissure incomplète ; et d'un lobe caudal. Le poumon droit, quant à lui, se compose de quatre lobes : un lobe crânial, un lobe moyen, un lobe caudal et d'un lobe accessoire. Chaque lobe reçoit une bronche lobaire qui lui est propre (Evans *et al.*, 2013).

Figure 2 : Anatomie externe des lobes droit (1) et gauche (2) chez le chat, (modifié d'après Evans *et al.*, 2013)



- *Répartition des lobes chez l'Homme*

L'Homme possède également deux poumons, chacun subdivisé en lobes. Le poumon droit est divisé en trois lobes (supérieur, moyen et inférieur) et ne présente pas de lobe accessoire. Le poumon gauche est divisé en deux lobes (supérieur et inférieur).

Chez l'Homme, les lobes connaissent un niveau supplémentaire de segmentation : les lobules pulmonaires qui correspondent à l'unité fonctionnelle du poumon. Chaque lobule est composé de bronchioles et d'alvéoles, ils sont séparés les uns des autres par du tissu conjonctif.

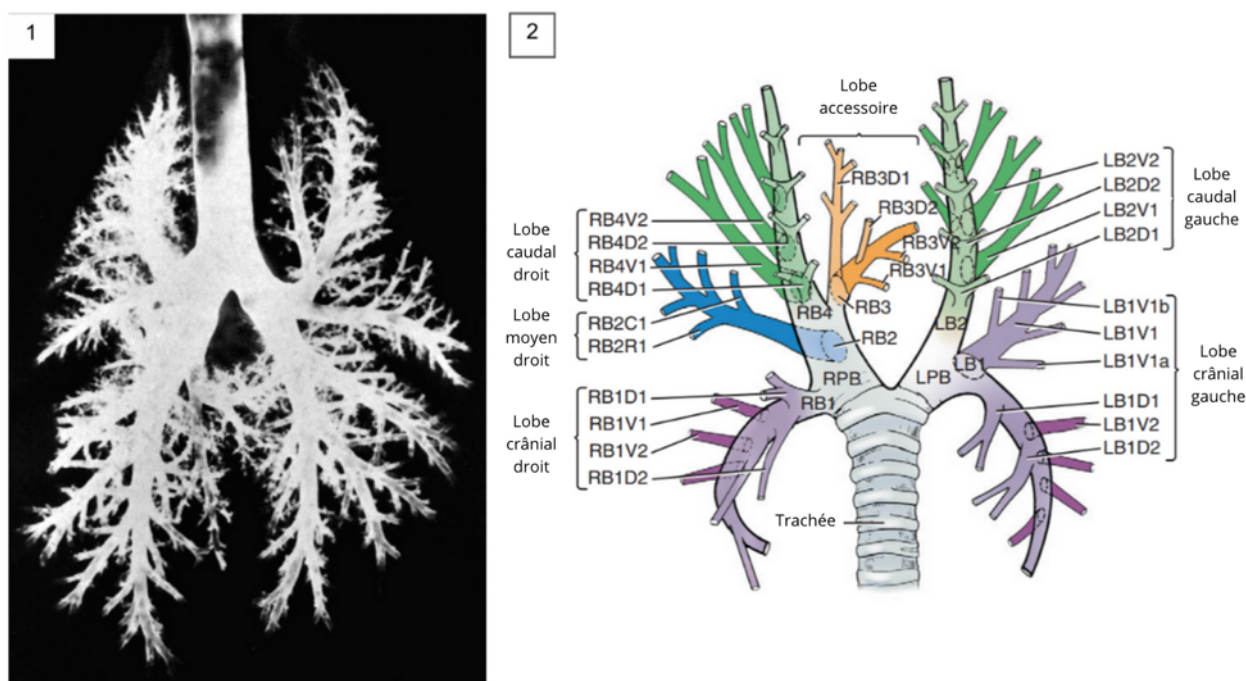
Chez le chat, des études récentes décrivent l'absence de septa connectifs visibles entre les lobules pulmonaires secondaires, comme chez l'Homme. Ce qui signifie que les termes couramment utilisés pour décrire les structures pulmonaires humaines, comme « centrolobulaire » ou « interlobulaire », ne s'appliquent pas directement aux poumons des chats (Reinero *et al.*, 2019).

B. Les voies aérohores

a. Organisation générale de l'arbre bronchique

L'arbre bronchique fait suite à la trachée et s'inscrit dans la continuité des voies aérohores hautes. La trachée se divise au niveau de sa bifurcation en deux bronches principales (Figure 3), ou bronches souches : l'une se dirige vers le poumon gauche et l'autre vers le poumon droit. Les bronches principales vont ensuite se ramifier en bronches lobaires, qui à leur tour se subdivisent en bronches segmentaires et finissent par donner naissance aux bronchioles pré-acineuses (Evans *et al.*, 2013).

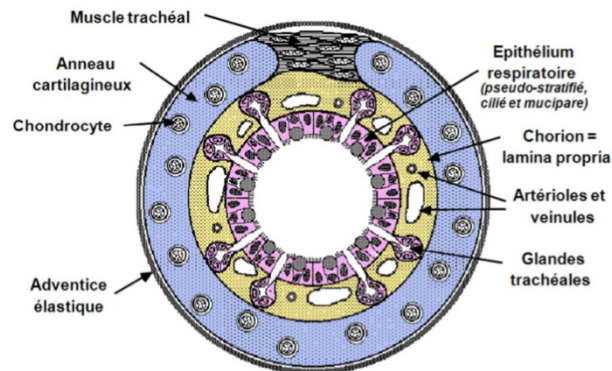
Figure 3 : (1) Radiographie avec produit de contraste avec produit de contraste de l'arbre bronchique d'un chien, (2) Représentation schématique de l'arbre bronchique chez les carnivores domestiques (modifié d'après Evans *et al.*, 2013)



b. Caractéristiques histologiques des voies aérohores du poumon

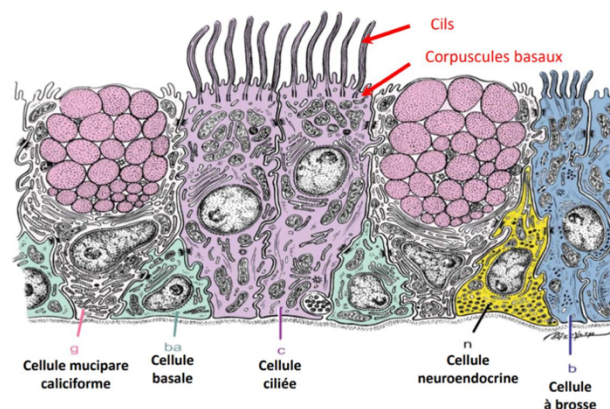
Les bronches principales et la trachée possèdent la même structure, elles sont constituées d'une muqueuse respiratoire reposant sur des anneaux de cartilage hyalin, plus ou moins complets en fonction de la position de la bronche dans l'arbre trachéobronchique (Figure 4). Un muscle trachéal lisse le tout entouré d'un tissu fibro-conjonctif permet de faire le lien entre les parties cartilagineuses : l'adventice fibro-élastique .

Figure 4 : Représentation schématique de la structure de l'organisation anatomo-histologique d'un segment trachéal chez le chat (d'après Reyes-Gomez, 2019)



La muqueuse respiratoire est composée d'un épithélium respiratoire sur lequel repose un chorion contenant des glandes endocrines et une forte vascularisation. L'épithélium respiratoire (pseuodstratifié, cylindrique, cilié et mucipare) contient, entre autres, des cellules mucipares caliciformes, des cellules ciliées, des cellules en brosse, des cellules basales qui participent au renouvellement de toutes les autres cellules, et enfin des cellules neuroendocrines (Figure 5) (Maxie, 2015 ; Reyes Gomez, 2019).

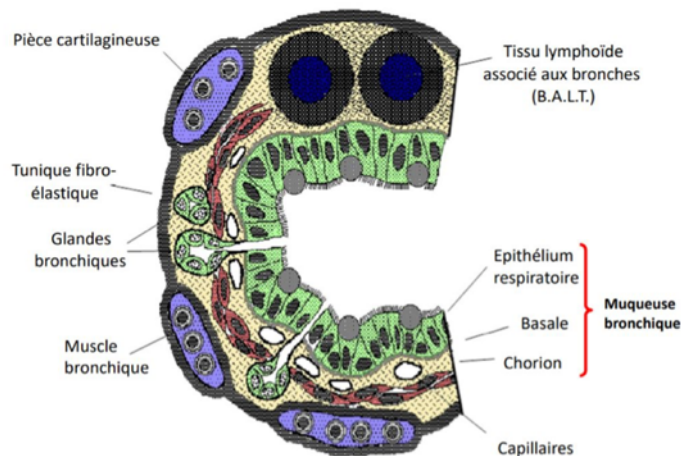
Figure 5 : Représentation schématique de l'organisation histologique de la muqueuse respiratoire (d'après Reyes-Gomez, 2019)



On trouve ensuite les bronches intrapulmonaires qui sont, elles aussi, constituées également d'une muqueuse respiratoire. On note une densité plus importante en cellules immunitaires dans cette région. Sous cette muqueuse se trouvent des muscles bronchiques (qui sont nécessaires aux phénomènes de bronchodilatation et de bronchoconstriction) puis une sous-muqueuse contenant des glandes tubulo-acineuses séro-muqueuses (Figure 6). Sur la partie la plus externe, on retrouve des morceaux de cartilage hyalin incomplets associés à une tunique fibro-élastique et d'une adventice de tissu conjonctif lâche. Dans l'ensemble de la muqueuse et sous-muqueuse, on peut retrouver du tissu lymphoïde associé aux bronches (Maxie, 2015 ; Reyes Gomez, 2019).

Plus on avance dans l'arbre trachéo-bronchique plus la composition du chorion se simplifie, avec une disparition progressive du cartilage et des glandes bronchiques (Maxie, 2015).

Figure 6 : Représentation schématique de l'organisation histologique de la muqueuse respiratoire (d'après Reyes-Gomez, 2019)



c. Fonctions des voies aérophores hautes

Les voies aérophores servent à la conduction de l'air et à la filtration des particules (dont la taille est supérieure à 2 μm). L'air y est également réchauffé (pour éviter une paralysie des cellules ciliées et donc un arrêt de l'escalator muco-ciliaire) et humidifié (Maxie, 2015).

C. Les voies respiratoires

a. Organisation de la partie terminale de l'arbre respiratoire

La partie terminale de l'arbre broncho-pulmonaire est constituée des bronchioles respiratoires, qui succèdent aux bronchioles pré-acineuses. Les bronchioles respiratoires débouchent sur des canaux alvéolaires, eux-mêmes s'ouvrant sur des sacs alvéolaires contenant des évaginations recouvertes de nombreux capillaires sanguins : les alvéoles. Entre les alvéoles, on trouve des communications appelées « pores de Kohn », qui permettent une répartition de la pression intra-pulmonaire. Les alvéoles pulmonaires, les sacs alvéolaires et les canaux alvéolaires forment des unités anatomiques appelées acini pulmonaires. (Evans *et al.*, 2013)

b. Histologie des voies aérophores du poumon

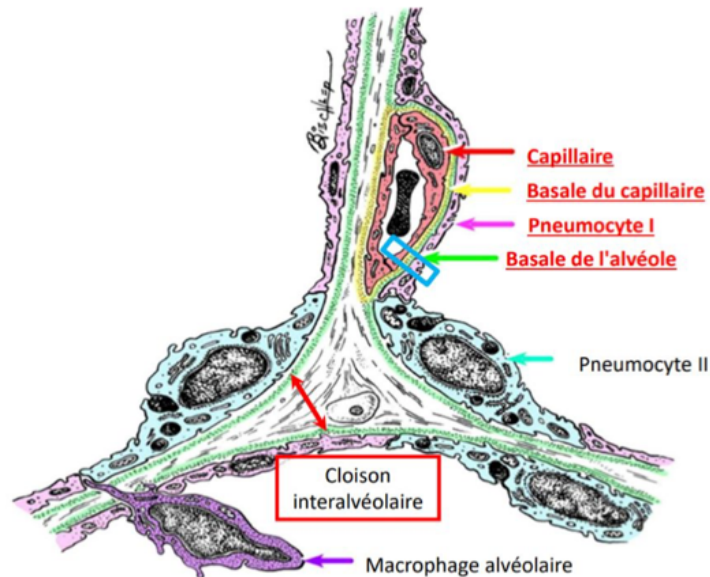
Au niveau de la zone respiratoire on distingue plusieurs grandes organisations anatomo-histologiques. D'une part, les bronchioles respiratoires, aussi appelées bronchioles terminales sont composées d'un épithélium cubique interrompu par un épithélium pavimenteux par endroit. On retrouve en grande partie des cellules de Clara, qui sécrètent des substances associées au mucus qui jouent, entre autres, un rôle de détoxification et un rôle anti-inflammatoire, et de moins en moins de cellules ciliées (Figure 7).

Comme ces bronchioles ont la particularité d'être interrompues de manière multifocale par des alvéoles il s'agit de la première section de l'arbre broncho-pulmonaire permettant des échanges gazeux.

Au niveau des alvéoles on retrouve un épithélium simple pavimenteux composé de pneumocytes I de type pavimenteux, représentant 90 % de la surface et permettant les échanges gazeux. Le reste de la surface est composé de pneumocytes II qui sont cubiques et granuleux et qui ont pour rôle de produire du surfactant, substance tensio-active de revêtement.

On peut également noter que l'on retrouve des macrophages dans les alvéoles, l'interstitium et au sein des vaisseaux sanguins.

Figure 7 : Représentation schématique de la structure l'organisation anatomo-histologique d'une paroi alvéolaire (d'après Dupont et al., 2019)



c. Échanges gazeux

Les échanges gazeux dépendent de la structure interne complexe des poumons, en particulier des alvéoles, et plus précisément de la membrane alvéolo-capillaire. Leur organisation optimise la surface disponible pour les échanges, assurant ainsi une absorption maximale de l'oxygène et une élimination efficace du dioxyde de carbone (Evans *et al.*, 2013).

D. Vascularisation du poumon et système lymphatique

a. Vascularisation du poumon

Les poumons sont vascularisés par les artères et veines broncho-œsophagiennes. L'artère broncho-œsophagienne provient de l'aorte thoracique qui va se diviser en deux branches bronchiques droite et gauche qui pénètrent par le hile et suivent le trajet des bronches. Les veines bronchiques s'interconnectent avec la veine broncho-œsophagienne, qui rejoint ensuite la veine azygos droite.

Les artères pulmonaires transportent le sang non oxygéné du ventricule droit du cœur vers les poumons, où le sang est enrichi en oxygène. L'artère pulmonaire droite se divise en trois branches au niveau du hile, suivant les voies des bronches vers les lobes crânial, moyen, caudal et le lobe accessoire. En parallèle, l'artère pulmonaire gauche se divise en une branche qui se dirige vers le lobe crânial et d'une autre branche vers le lobe caudal. La première se subdivise ensuite en

une branche ascendante et une branche descendante pour desservir les deux parties du lobe crânial, tandis que la deuxième alimente le lobe caudal.

Les veines pulmonaires, quant à elles, ramènent le sang oxygéné des poumons au ventricule gauche du cœur (Evans et Lahunta, 2012).

b. Structures lymphatiques du thorax

La lymphe pulmonaire est drainée par les nœuds trachéobronchiques que l'on peut retrouver au niveau de la jonction trachéobronchique puis elle est dirigée vers les nœuds lymphatiques médiastinaux crâniels (Evans *et al.*, 2013 ; Rusch *et al.*, 2009). La cartographie de cette région est complexe, mais représente un intérêt majeur dans le processus de stadification des tumeurs chez l'Homme (Rusch *et al.*, 2009).

2. Caractéristiques épidémiologiques et anatomopathologiques des tumeurs pulmonaires primitives chez le chat en comparaison avec l'Homme

A. Oncogenèse comparée

L'oncogenèse des tumeurs pulmonaires chez l'Homme et les animaux implique à la fois des mutations génétiques, des anomalies moléculaires acquises et des modifications de la réponse immunitaire (Vail *et al.*, 2020).

a. Aspects génétiques

Les séquences exprimant p53, Rb et EGFR – séquences impliquées dans l'expression de protéines impliquées dans la régulation de la division cellulaire, la réparation de l'ADN et la réponse aux dommages cellulaires - sont associées à un risque augmenté de développer un cancer du poumon (Vail *et al.*, 2020).

L'exposition à des facteurs carcinogènes peuvent entraîner des modifications génétiques et augmenter le risque de développer une tumeur pulmonaire. Ces modifications affectent les aspects de réparations de l'ADN ou contrôlent la prolifération cellulaire (Vail *et al.*, 2020).

b. Anomalies moléculaires

Certaines anomalies favorisent la croissance et la survie des cellules tumorales. En effet, l'instabilité de séquences microsatellites, les mutations de l'EGFR, l'inactivation de p53 et de Rb et une activité augmentée de la télomérase sont autant d'anomalies moléculaires acquises associées à un risque plus élevé de développer un cancer du poumon chez l'Homme.

De plus, des mutations communes ont été identifiées chez le chien et chez l'Homme non-fumeur atteint de cancers du poumon non à petites cellules (NSCLC) laissant supposer un lien dans le processus d'oncogenèse de ces mutations.

c. Rôle du système immunitaire

Des études ont montré le rôle de certains inhibiteurs du système immunitaire qui ciblent des protéines comme PDL1, protéine ligand d'une protéine de surface des lymphocytes T (PD1) qui joue un rôle dans l'inhibition des lymphocytes et empêche leur activation vis-à-vis des cellules tumorales. Ces molécules jouent notamment un rôle important dans le traitement du NSCLC chez l'Homme (Maekawa *et al.*, 2014 ; Shosu *et al.*, 2016).

3. Épidémiologie comparée

A. Prévalence et facteurs de risque dans la population humaine

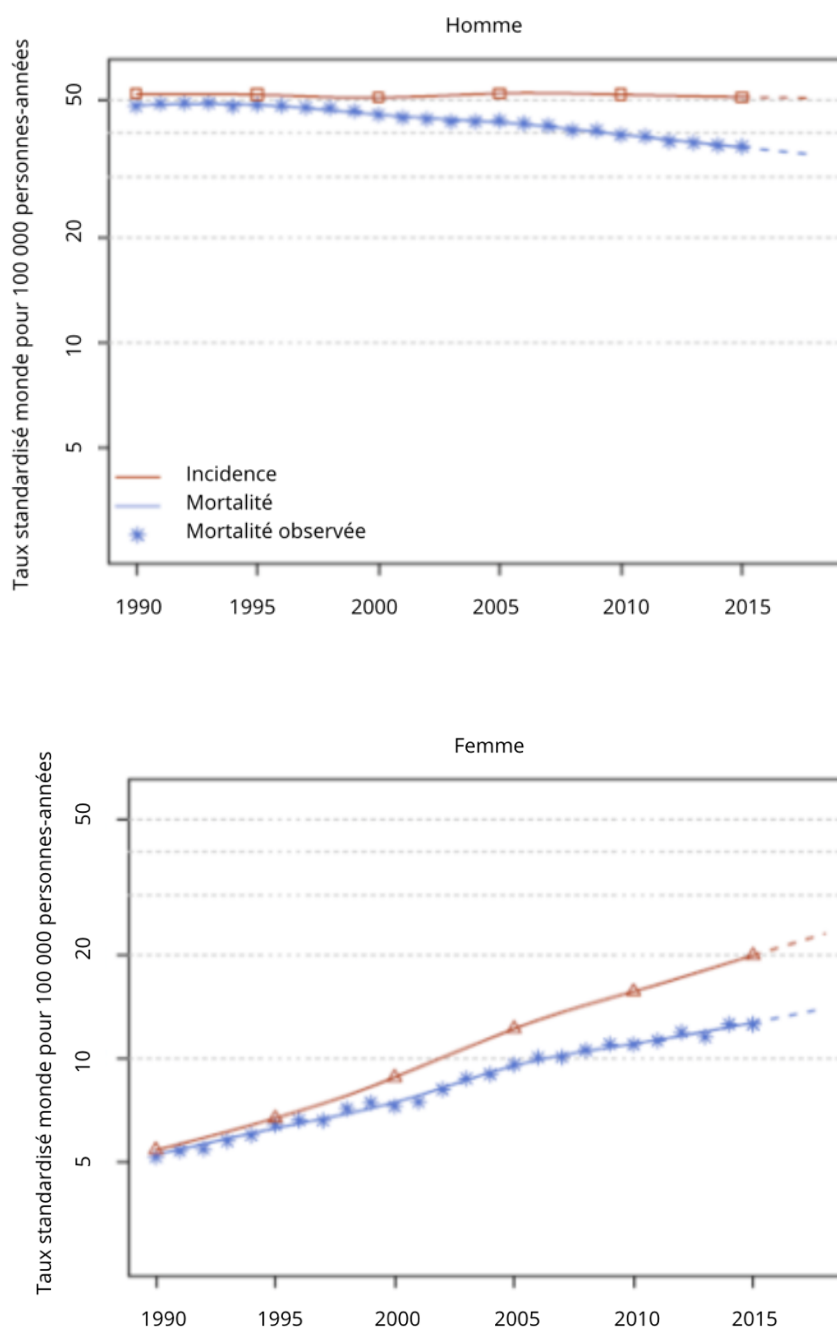
a. Prévalence

Au niveau mondial, parmi les 36 cancers les plus fréquents dans le monde, le cancer du poumon se classe en 2^e position avec plus de 2 millions de nouveaux cas par an et environ 1,8 million de décès par an (Sung *et al.*, 2021).

Chez la femme, le cancer du poumon occupe la 3^e position, après le cancer du sein et le cancer colorectal. Bien que le ratio varie considérablement selon les régions, il est admis que l'incidence et la mortalité sont presque deux fois inférieures chez la femme que chez l'Homme (Sung *et al.*, 2021). Chez l'Homme, il est le cancer le plus fréquemment diagnostiqué, devant le cancer de la prostate, et il est le cancer avec la plus forte mortalité. Cependant, ces dernières années, l'incidence de cette maladie tend à s'équilibrer entre les sexes, en raison de la diminution du tabagisme chez les Hommes et de l'augmentation chez les femmes (Lortet-Tieulent *et al.*, 2015).

Les régions où l'incidence de cancer du poumon est la plus élevée sont les régions d'Amérique du Nord, de Polynésie/Micronésie, d'Europe du Nord, d'Australie et en Hongrie (Sung *et al.*, 2021). En France, le cancer du poumon est considéré comme le 3^e cancer le plus fréquent en termes d'incidence, (avec 52 777 nouveaux cas par an estimés en 2023) mais reste le plus meurtrier (avec 33 117 décès par an estimé sur l'année 2018). Tout comme au niveau mondial, on observe un changement de tendance avec une diminution du nombre d'Homme atteint (-0,5%/an) et une forte augmentation de l'incidence chez la femme (+4,3%) (Figure 8) (Institut National du Cancer, 03/10/2023).

Figure 8 : incidence et mortalité liées au cancer du poumon chez l'Homme selon l'année (1990-2018), (d'après l'Institut National du Cancer, 2023)



b. Facteurs de risque chez l'Homme

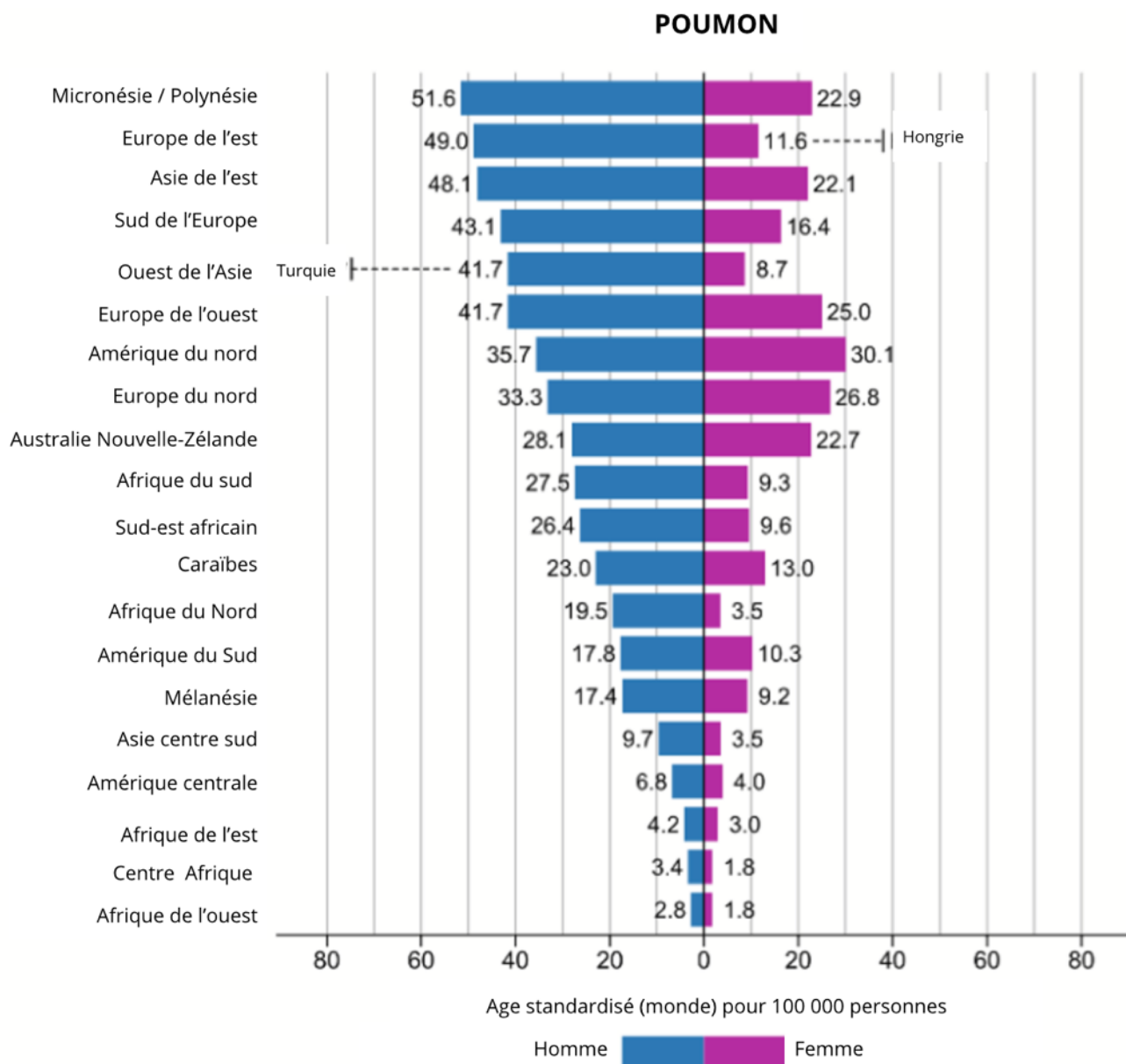
Le cancer du poumon est une maladie complexe, à répartition hétérogène et souvent plurifactorielle (Corrales *et al.*, 2020). Chez l'Homme, on sait aujourd'hui que certains facteurs de risque, avec en tête le tabagisme, peuvent entraîner des altérations génomiques ou encore des modifications transcriptionnelles (avec la méthylation de certains gènes) et post transcriptionnelles cancérogènes

(Gao *et al.*, 2016). De plus il a été montré que le tabagisme augmentait significativement le risque de récurrence de second cancer des poumons (Wang *et al.*, 2023).

En plus du tabagisme, chez les non-fumeurs, d'autres facteurs de risque ont été mis en lumière, comme la pollution aux particules fines (Turner *et al.*, 2020). En effet, dans des régions avec de faibles incidences de tabagisme chez les femmes comme en Asie de l'Est, l'incidence actuelle de la maladie s'explique par une forte exposition aux particules fines, tels que des agents inhalés ou des combustibles pour le chauffage des foyers (Mu *et al.*, 2013). De la même manière, il a été montré que des maladies inflammatoires chroniques telles que l'asthme représentaient également un facteur favorisant (Corrales *et al.*, 2020).

Ainsi chez l'Homme, l'hétérogénéité de l'exposition aux nombreux facteurs de risques, entraîne une grande hétérogénéité dans l'incidence de la maladie à travers le monde et selon le sexe (Figure 9) (Sung *et al.*, 2021).

Figure 9 : Incidence du cancer du poumon chez l'Homme selon l'âge, le sexe et la zone géographique (modifié d'après Sung et al., 2021)



c. Prévalence et facteurs de risque chez le chat

Les tumeurs primitives pulmonaires sont rares chez les carnivores domestiques. Dans plusieurs études, l'incidence des tumeurs pulmonaires diagnostiquées chez le chat est inférieure à 1% (Hahn et McEntee, 1997). Dans l'étude de D'Costa *et al.*, elle est évaluée entre 0,69% et 0,75 (Ogilvie *et al.*, 1989 ; D'Costa *et al.*, 2012). Récemment, l'étude de Santos *et al.* en 2023 décrit une incidence de 2,1%, ce qui reste tout de même faible (Santos *et al.*, 2023).

La moyenne d'âge au diagnostic est de 11 ans dans l'étude de Hahn et McEntee et de 12 à 13 ans dans celle de D'Costa *et al.*, avec une prévalence plus importante chez les chats persans, tendance que l'on observe également dans l'étude de Santos *et al.* Bien que chaque étude ait été réalisée sur de petits groupes d'individus, on peut y voir une tendance (Hahn and McEntee, 1997 ; D'Costa *et al.*, 2012 ; Santos *et al.*, 2023).

Concernant la prévalence des différents types histologiques, une étude rétrospective réalisée sur 57 chats atteints d'une tumeur pulmonaire primitive, 82% des chats étaient atteints d'adénocarcinome, 11% de tumeur d'origine bronchique, 5% de carcinome adéno-squameux et 2% de carcinome épidermoïde (Aarsvold *et al.*, 2015). L'adénocarcinome est donc la tumeur prédominante des tumeurs pulmonaires primitive chez le chat (Santos *et al.*, 2023). Il n'y a pas de données concernant la prévalence des lymphomes pulmonaires primitifs chez le chat (Geyer *et al.*, 2010).

Certains facteurs environnementaux, comme la pollution ou l'exposition au radon domestique sont mis en cause dans le processus d'oncogenèse chez l'Homme et chez le chien (Bettini *et al.*, 2010). A l'heure actuelle, aucune étude n'a montré d'association entre un environnement pollué ou le tabagisme passif, et un risque plus élevé pour le chat de manifester une tumeur pulmonaire, bien qu'une étude l'ait suggérée chez le chien (Bettini *et al.*, 2010 ; Reif *et al.*, 1992)

Dans l'étude menée par Hahn et McEntee, près de 20% des chats (n=17/87) présentaient des symptômes d'hyperthyroïdie et parmi ces chats 64% (n=11/17) avaient de fortes concentrations sériques en thyroxine (Hahn et McEntee, 1997). Dans l'étude de Santos sur les carcinomes pulmonaires félines, des comorbidités ont été observées dans 69,2% des cas. Il s'agissait de lymphome (23%), maladie rénale chronique (20,5%), d'hypertrophie du myocarde (15,3%), d'adénome thyroïdien (7,6%), d'adénome squameux oral (5,1%) ou de tumeur splénique (5,1%) (Santos *et al.*, 2023).

4. Bilan d'extension

A. Stadification des tumeurs non à petites cellules chez l'Homme

a. Bilan d'extension généralités

La réalisation d'un bilan d'extension présente plusieurs intérêts, aussi bien en termes de suivi que de traitement du patient. Il repose sur l'examen clinique et sur les explorations complémentaires (biologie et imagerie médicale) visant à évaluer l'état d'avancement de la maladie. On cherche à identifier l'origine de la tumeur primitive, évaluer l'importance des métastases proches et à distance ainsi que le degré d'invasion des nœuds lymphatiques (Mirsadraee *et al.*, 2012).

Pour les tumeurs non à petites cellules, tumeurs pulmonaires les plus fréquentes chez l'Homme (Wang *et al.*, 2023), on utilise communément la classification TNM pour réaliser le bilan d'extension (Mirsadraee *et al.*, 2012 ; Goldstraw *et al.*, 2016).

C'est à partir du bilan d'extension qu'il est possible d'établir le stade d'un cancer (Mirsadraee *et al.*, 2012). Une classification, proche de celle utilisée en médecine humaine, est aujourd'hui utilisée en médecine vétérinaire ; ainsi, la classification utilisée en médecine humaine sera détaillée avant de présenter celle qui a été adoptée en médecine vétérinaire.

b. Description des critères T, N et M définis par l'Association Internationale sur l'Étude des Tumeurs Pulmonaires (IASLC)

Le stade est le critère qui permet de mesurer le degré d'avancement au travers de la classification TNM évaluant la taille de la tumeur (T), l'invasion des nœuds lymphatiques (N) et l'importance des métastases à distance (M). Pour les tumeurs pulmonaires primitives non à petites cellules les critères sont ceux présentés ci-après.

Le critère T décrit les caractéristiques suivantes de la tumeur primitive (Goldstraw *et al.*, 2016 ; Mirsadraee *et al.*, 2012) :

- La taille ;
- Le degré d'invasion des bronches principales ;
- La présence d'atélectasie ou pneumopathie ;
- Le degré d'invasion du diaphragme ;
- L'invasion de la plèvre médiastinale (critère retiré dans la 8^e édition de la classification) (Carter *et al.*, 2018).

Le critère N décrit l'invasion des nœuds lymphatiques thoraciques (Goldstraw *et al.*, 2016).

Le critère M décrit le pouvoir métastatique de la tumeur. Depuis la 7^e édition des critères de stadification publiés par l'IASLC, on distingue les métastases intra- et extra-thoraciques (Carter *et al.*, 2018 ; Mirsadraee *et al.*, 2012).

c. Principaux changements au niveau des critères T, N et M avec la 8^e édition des critères par l'IASLC

La 8^e édition de la classification proposée par l'IASLC présente des changements importants par rapport à ce qui a été déjà mis en place depuis la 7^e édition (Carter *et al.*, 2018).

Pour le facteur T, les principaux changements sont :

- L'ajout de nouvelles subdivisions sur le critère « taille », ainsi que l'ajout des critères « *in situ* » et « mini-invasif » (Carter *et al.*, 2018 ; Goldstraw *et al.*, 2016).
- Le critère « invasion de la plèvre médiastinale » a été retiré car difficile à déterminer donc souvent mal référencé par les cliniciens, seul le critère « invasion médiastinale a été conservé et classe directement la tumeur en T4. (Carter *et al.*, 2018).
- Les formes partielles ou totales d'atélectasie et de pneumopathie ont été reclassées T2 suite à l'analyse des nouvelles courbes de survie (Goldstraw *et al.*, 2016).

En ce qui concerne le facteur N, au vu de l'analyse du nouveau jeu de données, aucune modification n'a été attribuée à ce critère (Carter *et al.*, 2018).

Enfin dans la révision du critère M en 2015, offre une nouvelle subdivision, il faut désormais tenir compte de la localisation des métastases. Elles sont classées comme étant extra-pulmonaires sur un organe unique (M1b) ou extra-pulmonaires sur plus d'un organe (M1c) (Tableau 2) (Goldstraw *et al.*, 2016 ; Carter *et al.*, 2018).

Tableau 1 : Classification TNM, 8e édition, (d'après (Goldstraw *et al.*, 2016)

| T : Tumeur primitive | |
|-----------------------------|-------------------------------------------------------------------------------------------------------------------------------------------------------------------------------------------------------------------------------------------------------------------------------------------------------------------------------------------------------------------------------------|
| Tx | La tumeur doit être observée par bronchoscopie ou un autre examen d'imagerie. |
| T0 | Pas de preuve de tumeur primaire. |
| Tis | Carcinome <i>in situ</i> |
| T1 | > 3cm dans sa plus grande dimension, entourée par le poumon ou la plèvre viscérale sans preuve bronchoscopique d'invasion plus proximal de la bronche lobaire. |
| T1a (mi*) | Adénocarcinome mini-invasif. |
| T1a | ≤ 1 cm dans sa plus grande dimension |
| T1b | > 1 cm mais ≤ 2 cm dans sa plus grande dimension |
| T1c | > 2 cm mais ≤ 3 cm dans sa plus grande dimension |
| T2 | > 3cm mais ≤ 5 cm ou tumeur ayant n'importe laquelle des caractéristiques suivantes : - invasion d'une bronche principale peu importe la distance avec la carène, mais sans invasion de celle-ci ; - invasion de la plèvre viscérale ; - associée à une atélectasie ou à une pneumopathie obstructive qui s'étend à la région hilare, impliquant tout ou partie du poumon. |
| T2a | > 3 cm mais ≤ 4 cm dans sa plus grande dimension |

| | |
|-----------------------------------------------------------------------------|-----------------------------------------------------------------------------------------------------------------------------------------------------------------------------------------------------------------------------------------------------------------------------------------------------------------------------|
| T2b | > 4 cm mais ≤ 5 cm dans sa plus grande dimension |
| T3 | > 5 cm mais ≤ 7 cm ou tumeur associée à un (des) nodule(s) tumoral(aux) distinct(s) dans le même lobe que la tumeur primaire ou envahissant directement l'une des structures suivantes : paroi thoracique (y compris la plèvre pariétale et les tumeurs du sillon supérieur), nerf phrénique, péricarde pariétal. |
| T4 | < 7 cm dans sa plus grande dimension ou tumeur associée à un ou plusieurs nodules séparés dans un lobe ipsilatéral différents ou envahissant l'une des structures suivantes : diaphragme, médiastin, cœur, grands vaisseaux, trachée, nerf laryngé récurrent, œsophage, corps vertébral et carène. |
| N : Nœuds lymphatiques régionaux | |
| Nx | Les nœuds lymphatiques régionaux ne sont pas pris en compte |
| N0 | Pas de métastases dans un nœud lymphatique régional. |
| N1 | Présence de métastases dans les nœuds lymphatiques péribronchiques et/ou hilaires ipsilatéraux et dans les ganglions intrapulmonaires, y compris par extension directe. |
| N2 | Métastases dans le(s) ganglion(s) lymphatique(s) médiastinal(aux) et/ou sous-carinaire(aux) ipsilatéral(aux). |
| N3 | Métastases dans le(s) ganglion(s) lymphatique(s) médiastinal(aux) controlatéral(aux), hilare(s) controlatéral(aux), scalénique(s) ipsilatéral(aux) ou controlatéral(aux), ou supraclaviculaire(s). |
| M : Métastases à distance | |
| M0 | Pas de métastases à distance |
| M1 | Présence de métastases à distance |
| M1a | Nodule(s) tumoral(aux) séparé(s) dans un lobe controlatéral ; tumeur avec des nodule(s) pleural(aux) ou péricardique(s) ou épanchement pleural ou péricardique malin. |
| M1b | Métastase extra-thoracique unique. |
| M1c | Métastases extra-thoraciques multiples affectant un ou plusieurs organes. |
| *mi pour carcinome mini-invasif ** is pour adénocarcinome <i>in situ</i> | |

d. Classification des tumeurs à petite cellules chez l'Homme

Les tumeurs à petites cellules, plus rares, mais aussi plus agressives, comptent pour 14% des tumeurs pulmonaires primitives chez l'Homme (Wang *et al.*, 2023).

Il était d'usage de les classer comme « tumeurs à petites cellules non extensives » ou « tumeurs à petites cellules extensives » (Mirsadraee *et al.*, 2012). Mais, depuis la parution de la 7^e édition de la classification des tumeurs pulmonaires, il a été proposé d'utiliser le même système de classification TNM que pour les tumeurs pulmonaires non à petites cellules (Mirsadraee *et al.*, 2012 ; Nicholson *et al.*, 2016).

B. Bilan d'extension chez le chat

Chez le chat, plusieurs études ont montré des différences significatives au niveau des courbes de survie selon que la tumeur ait métastasé ou non. La présence de métastases, notamment au niveau des nœuds lymphatiques trachéo-bronchiques est corrélée à un pronostic plus sombre qu'en l'absence de métastases (McNiel *et al.*, 1997). De même, l'invasion bronchique ou vasculaire, visible au scanner, est associée chez l'Homme à une médiane de survie de 5 année. Bien que rarement décrit (19% pour les invasions vasculaires au scanner), l'invasion de ces tissus peut représenter un facteur pronostic important (Aarsvold *et al.*, 2015 ; Chen *et al.*, 2012). Ces deux observations illustrent l'intérêt de réaliser un diagnostic de stade, à la fois pour optimiser la prise en charge du patient que pour progresser dans notre compréhension de cette maladie.

La classification actuellement utilisée en médecine vétérinaire (Tableau 2) date de 1980 et s'inspire de celle existante en médecine humaine à cette même époque.

Tableau 2 : Classification TNM des tumeurs pulmonaires chez les carnivores domestiques, selon l'OMS, (d'après Owen, 1980)

| T : Tumeur primitive | |
|----------------------------------|-------------------------------------------------------------------------------------------------------------------------------------------------------------------------------------|
| T0 | Absence de tumeur. |
| Tx | La présence de tumeur est objectivée par la présence de cellules tumorales dans les sécrétions bronchopulmonaires, mais non observé à l'examen radiographique ou par bronchoscopie. |
| T1 | Présence d'une tumeur unique entourée par le poumon ou la plèvre viscérale. |
| T2 | Présence de masses tumorales multiples. |
| T3 | Tumeur envahissant les tissus voisins |
| N : Nœuds lymphatiques | |
| N0 | Pas de métastases dans un nœud lymphatique régional. |
| N1 | Présence de métastases dans les nœuds lymphatiques bronchiques. |
| N2 | Présence de métastases dans les nœuds lymphatiques à distance. |
| M : Métastases à distance | |
| M0 | Pas de métastases à distance. |
| M1 | Présence de métastases à distance. |

5. Classification des différents types histologiques des tumeurs pulmonaires primitives chez le chat

Les tumeurs pulmonaires primitives du chat peuvent prendre naissance à partir de types cellulaires variés. Elles sont le plus souvent issues de l'épithélium des voies aériennes ou du parenchyme alvéolaire (D'Costa *et al.*, 2012 ; Hahn et McEntee, 1997 ; Maritato *et al.*, 2014a ; Ogilvie *et al.*, 1989b). Les approches de classification de ces tumeurs se basent sur l'origine anatomique (bronchiogénique, glandulaire bronchique ou bronchoalvéolaire), le motif histologique (adénoïde, squameux, grandes cellules, petites cellules), ou une combinaison de ces critères (Kudnig et Séguin, 2022).

L'existence d'un chevauchement entre les différents types histologiques et la croissance souvent rapide des tumeurs, complexifie l'identification de l'origine cellulaire de la tumeur.

A. Classification

La classification actuelle des tumeurs primitives pulmonaires chez les animaux domestiques provient sur la classification de l'organisation mondiale de la santé (OMS) (Tableau 3). Elle se base sur la morphologie des cellules tumorales sans se référer au type cellulaire d'origine (Brambilla *et al.*, 2001 ; Travis *et al.*, 2015). Les tumeurs pulmonaires primitives du chat peuvent être classées en plusieurs catégories distinctes : épithéliales, mésenchymateuses, mixtes, et variées, chacune avec des sous-types spécifiques.

Tableau 3 : Classification histologique des tumeurs pulmonaires établie par l'OMS (d'après Dungworth et al, 1999)

| | |
|---------------------------------|-------------------------------------------------------------------------------------------------------------------------------------------------------------------------------------------------------------------------------------------------------------------------------------------------------------------------------|
| Tumeurs épithéliales | Tumeurs bénignes : Papillome Adénome papillaire Adénome broncho-alvéolaire |
| | Tumeurs malignes : Carcinome de la glande bronchique Carcinome épidermoïde Adénocarcinome papillaire, acinaire, solide ou mixte Carcinome bronchoalvéolaire Carcinome à petites cellules Carcinome anaplasique à grandes cellules Tumeur neuroendocrine Blastome pulmonaire Carcinome mixte |
| Tumeur mésoenchymateuses | Léiomyosarcome Fibrosarcome Ostéosarcome Chondrosarcome Liposarcome |
| Tumeurs mixtes | Épithéliale et mésoenchymateuses : carcinosarcome |
| Autres tumeurs | Histiocytose maligne Autres |
| Métastases | |

B. Tumeurs épithéliales

a. Caractéristiques générales

Les tumeurs épithéliales se développent à partir d'un épithélium de revêtement ou un épithélium glandulaire. On retrouve dans cette catégorie des formes bénignes et malignes. Parmi les tumeurs bénignes, on peut citer le papillome et l'adénome, qui se déclinent en deux sous-types : l'adénome papillaire et l'adénome bronchoalvéolaire. Ces tumeurs peuvent être confondues avec des tumeurs malignes en raison de leur apparence (Brambilla *et al.*, 2001 ; D'Costa *et al.*, 2012).

Les tumeurs supposées épithéliales malignes se décomposent également en plusieurs sous-types tels que le carcinome de la glande bronchique, le carcinome épidermoïde et divers types d'adénocarcinomes (adénocarcinomes papillaires, acinaires, solides et mixtes).

Le carcinome bronchoalvéolaire se distingue par son origine cellulaire alvéolaire ou bronchiolaire. Une étude récente propose une version simplifiée de la classification histologique des

tumeurs pulmonaires en excluant la dénomination "carcinome bronchoalvéolaire" et adopte la classification des adénocarcinomes en sous-types : papillaire, acinaire, solide, lepedique et micropapillaire (Santos *et al.*, 2023). Toujours d'après cette même étude les types histologiques les plus fréquemment rencontrés sont les adénocarcinomes, avec en tête l'adénocarcinome papillaire (48,7%), l'adénocarcinome adénosquameux (20,5%), l'adénocarcinome solide (7,6%), l'adénocarcinome lepeque (5,1%) et l'adénocarcinome micropapillaire (2,5%) (Santos *et al.*, 2023).

Enfin, des carcinomes beaucoup plus rares ont également été décrits comme le carcinome à petites cellules, le carcinome anaplasique à grandes cellules et les tumeurs neuroendocrines (D'Costa *et al.*, 2012 ; Santos *et al.*, 2023).

b. Aspect et répartition

En termes de répartition, trois grandes distributions ont été décrites (Santos *et al.*, 2023) :

- Dans 61, 5% des cas, les tumeurs incluait un nodule de diamètre large (1-7,5 cm) et d'autres nodules métastatiques, plus petits (0,2-1cm) ;
- Dans 25 % des cas, les tumeurs prenaient l'aspect d'un nodule seul de grande taille (1-12 cm) ;
- Une distribution diffuse, multifocale à coalescente était décrite dans 12,8%.

Dans les deux premiers cas, les lobes les plus affectés étaient le lobe caudal droit (38,2%) et le lobe caudal gauche (38,2%), suivis du lobe accessoire (14,7%).

Les tumeurs dérivées de l'épithélium bronchique sont le plus souvent situées à proximité du hile du poumon, tandis que les tumeurs d'origine parenchymateuse tendent à être périphériques (Brambilla *et al.*, 2001) .

En termes d'aspect, les adénocarcinomes sont des tumeurs de consistance souple à ferme, plutôt hétérogènes, souvent cavitaires, de couleur blanc à gris à jaune, dont les bords à la surface plutôt mal définis (Santos *et al.*, 2023).

C. Tumeurs myéloïdes et tumeurs histiocytaires

Les tumeurs myéloïdes et histiocytaires primaires du poumon sont rares. Parmi elles, on compte le sarcome histiocytaire qui est une tumeur décrite chez le chat. Il s'agit d'une maladie multicentrique pouvant se manifester par la présence d'une ou plusieurs masses pulmonaires et/ou des infiltrations diffuse du parenchyme (Argenta *et al.*, 2020). Ce type de tumeur est souvent associé, chez le chien, à une hypercalcémie paranéoplasique (Brown *et al.*, 1994).

Les tumeurs ou maladies histiocytaires sont fréquemment confondues avec des tumeurs épithéliales du poumon. En effet, ces maladies ont en commun de nombreuses caractéristiques cliniques et radiographiques. Ces maladies peuvent être différenciées par une analyse immunohistochimique car les cellules histiocytaires ne sont pas marquées à la pancytokératine contrairement aux cellules épithéliales (Argenta *et al.*, 2020).

D. Tumeurs mixtes et autres tumeurs

Les tumeurs mixtes incluent le carcinosarcome, qui combine des éléments épithéliaux et mésenchymateux, il s'agit de tumeurs rares mais très agressives (Kudnig et Séguin, 2022).

E. Métastases et autres lésions

Pour beaucoup de types tumoraux différents, les poumons représentent un site de métastase fréquent. Un certain nombre de tumeurs pulmonaires observées chez le chat proviennent d'autres foyers primaires plutôt que des tumeurs pulmonaires primitives (Kudnig et Séguin, 2022).

F. Marqueurs

Comme détaillé précédemment, il peut être difficile d'identifier un type histologique précis, en plus de certains marqueurs anatomiques, des marqueurs plus spécifiques permettent d'identifier avec davantage de précision les différents types histologiques des tumeurs pulmonaires (Travis *et al.*, 2015).

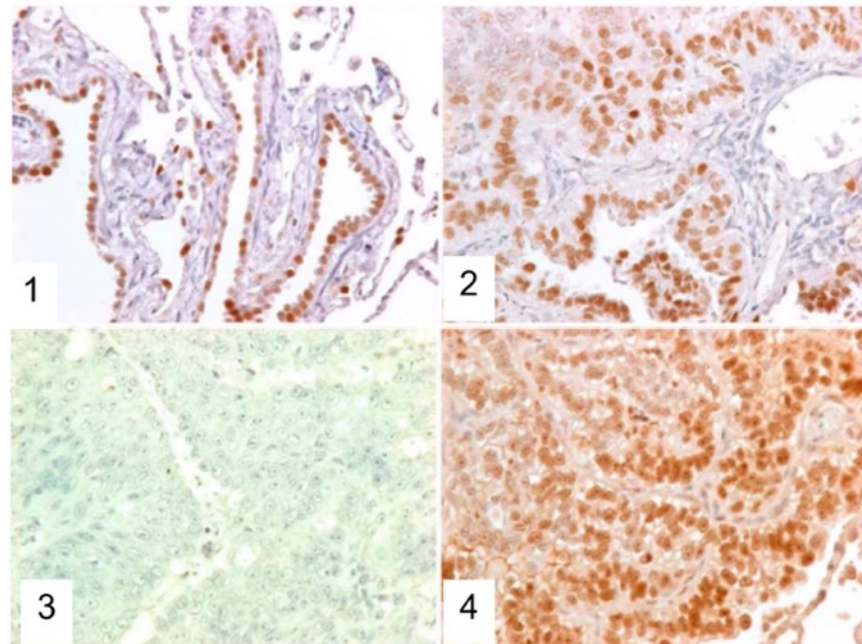
L'utilisation d'anticorps et de techniques d'immunohistochimie, ciblant des marqueurs spécifiques comme le facteur de transcription thyroïdien-1 (TTF-1), la cytokératine, la vimentine, et d'autres, peut s'avérer utile pour distinguer les tumeurs pulmonaires primaires des métastases (D'Costa *et al.*, 2012). D'autres anticorps dirigés contre CD18 et CD204 peuvent être utilisés pour identifier les tumeurs pulmonaires d'origine histiocytaire (Moore, 2014).

Récemment les études de D'Costa *et al.* et de Santos *et al.* ont permis d'étayer nos connaissances sur ces sujets.

Ces études ont montré concernant les marqueurs immunohistochimiques que :

- Sur un groupe de 39 chats atteints de tumeurs pulmonaires plus de 80 % des tumeurs exprimaient soit la protéine A du surfactant, soit TTF-1, ce qui suggère que ces marqueurs peuvent être utilisés pour identifier les tumeurs pulmonaires primaires. La protéine p53 a été détectée dans 25 % des cas, principalement dans les sous-types adénosquameux (Figure 10)(D'Costa *et al.*, 2012).

Figure 10 : Immunohistochimie avec des marqueurs anti-TTF-1 et anti-p53 sur du tissu pulmonaire de chat atteints de tumeurs pulmonaire et du tissu pulmonaire de chat sain (d'après D'Codta et al., 2012)



[1] Immunohistochimie, marquage anti-TTF-1 sur du tissu pulmonaire de chat sain.

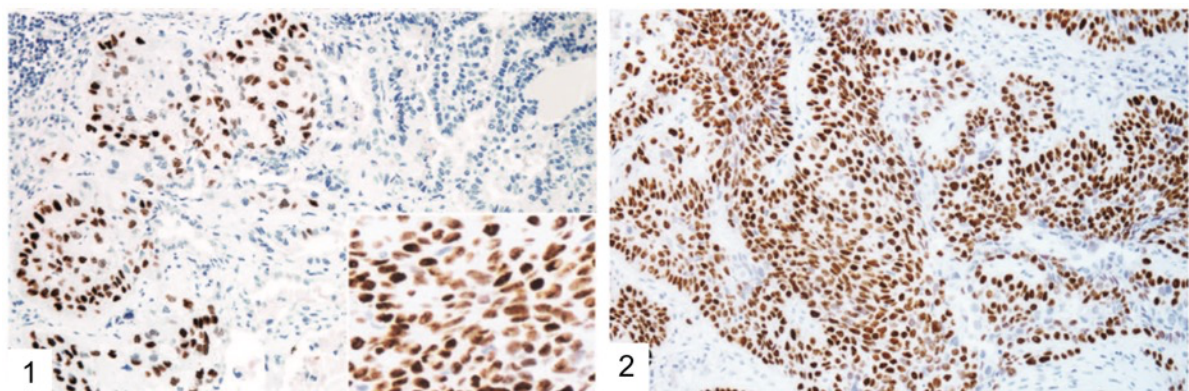
[2] Immunohistochimie, marquage anti-TTF-1 sur du tissu pulmonaire de chat atteint d'une tumeur pulmonaire primitive.

[3] Immunohistochimie, marquage anti-p53 sur du tissu pulmonaire de chat sain.

[4] Immunohistochimie, marquage anti-p53 sur du tissu pulmonaire de chat atteint d'une tumeur pulmonaire primitive.

- Le marqueur p40 peut être utilisé pour identifier les composants squameux des carcinomes adénoquameux (Figure 11) (Santos et al., 2023).

Figure 11 : Immunomarquage (1) et (2) de tissu pulmonaire issu d'un adénocarcinome adénoquameux positif au marqueur p40, (d'après Santos et al, 2023)



- Les adénocarcinomes de chat ne marquent pas à la Napsin A qui est utilisé chez l'Homme et le chien comme marqueur de tumeur primitive épithéliales pulmonaires (Santos et al., 2023).

6. Présentation clinique

A. Signes cliniques généraux chez le chat

Chez le chat, les signes cliniques associés à une tumeur pulmonaire sont relativement frustes et non spécifiques. Qu'ils soient liés à la tumeur en elle-même ou aux métastases, ils sont souvent identifiés à un stade avancé de la maladie. Les symptômes les plus fréquents sont l'amaigrissement, un état léthargique, une dysoro-anorexie et des symptômes respiratoires (Hahn et McEntee, 1997). Les signes cliniques répertoriés dans cette étude sur 86 chats sont présentés dans le tableau 4.

Tableau 4 : Principaux signes cliniques chez les chats atteints de tumeur pulmonaire primitive, (d'après Hahn et McEntee, 1997)

| Signes | Fréquence |
|----------------|-----------|
| Amaigrissement | 50 % |
| Léthargie | 40% |
| Dyspnée | |
| Toux | |
| Tachypnée | 30% |
| Anorexie | |
| Râle | |
| Ataxie | 20% |
| Vomissements | |
| Boiteries | 10% |
| Diarrhée | |
| Hémoptysie | 1% |

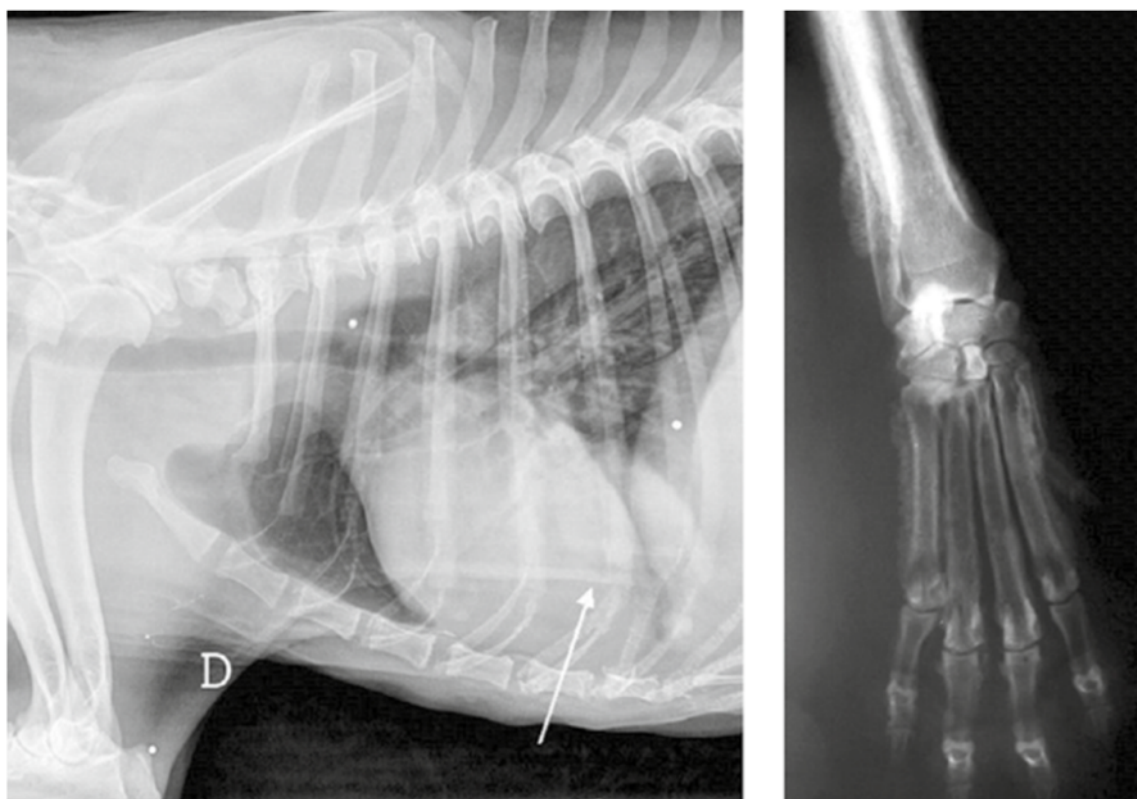
D'autres symptômes plus rares sont rapportés, tels que des régurgitations par obstruction ou sub-obstruction œsophagienne, ainsi que des gonflements de la tête et du cou. Ces derniers résultent d'un défaut de retour veineux ou lymphatique par compression exercé par la masse (Hahn et McEntee, 1997). Dans des études plus anciennes, on observait une prévalence plus importante de boiterie, et des cas d'hyperthermie ont été rapportés (Barr *et al.*, 1987 ; Mehlhaff et Mooney, 1985).

B. Syndromes paranéoplasiques

Les syndromes paranéoplasiques sont des manifestations morbides associées à la présence d'une tumeur. Dans le cas des tumeurs pulmonaires primitives, ces signes paranéoplasiques sont peu fréquents et souvent non spécifiques. Cependant, des cas d'hypercalcémie et de fièvre ont été rapportés chez le chat (Barr *et al.*, 1987 ; Mehlhaff et Mooney, 1985).

Chez le chien, on a également observé des cas d'ostéopathie hypertrophique (Figure 12), ainsi que de sécrétion d'hormone anti-diurétique (vasopressine = ADH) induite par la tumeur pulmonaire primaire (Withers *et al.*, 2015).

Figure 12 : Clichés radiographiques d'un cas d'ostéopathie hypertrophique paranéoplasique chez un chien (Whithers et al., 2015)



C. Métastases

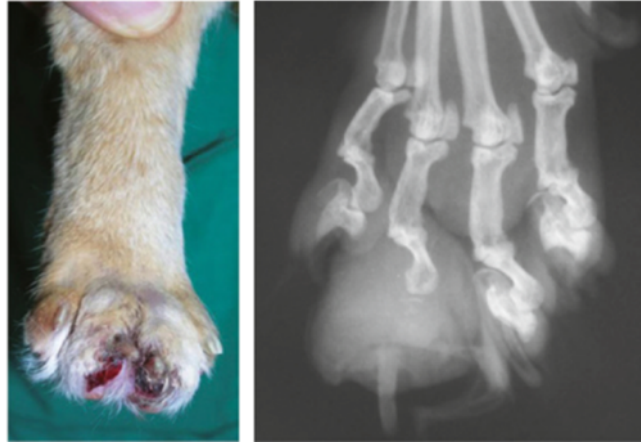Les tumeurs pulmonaires primitives chez les chats peuvent métastaser localement ou se propager par voie hématologique ou lymphatique selon la nature de la tumeur. Ces tumeurs présentent un pourcentage de métastase élevé, atteignant 75 % à 80 % des cas, avec des métastases fréquemment observées dans les ganglions lymphatiques bronchiques (30 %), des sites intrathoraciques (30 %) et des sites extrathoraciques (16 %) (D'Costa *et al.*, 2012 ; Hahn et McEntee, 1997). Dans l'étude la plus récente à ce sujet, le taux de tumeurs métastasées était moins important, elles n'ont été retrouvées que dans 56,4% des cas (Santos *et al.*, 2023). Enfin, une corrélation a été montrée entre la taille de la tumeur primitive et la présence de métastases : les tumeurs mesurant moins de 1,9 cm présentent des métastases dans seulement 16,6 % des cas, tandis que les tumeurs de plus de 3 cm montrent des métastases dans 81,2 % des cas (Santos *et al.*, 2023).

Par ordre d'occurrence, les sites de métastases les plus fréquents sont : les nœuds lymphatiques trachéo-bronchiques et médiastinaux crâniens (43,5 %), les structures musculosquelettiques (23 %), les reins (15,3 %), la plèvre pariétale (10,2 %), les yeux (7,6 %), le derme et les tissus sous-cutanés (7,6 %) (Hahn et McEntee, 1997 ; van der Linde-Sipman et van den Ingh, 2000).

D'autres sites moins fréquents incluent l'aorte thoracique et abdominale, l'œsophage, les glandes surrénales, l'intestin, la rate, les nœuds lymphatiques mésentériques et le cœur, chacun représentant environ 2,5 % à 5,1 % des cas (Santos *et al.*, 2023).

Concernant les métastases osseuses, elles se logent préférentiellement au niveau des doigts, on parle alors du « syndrome doigt-poumon » (Figure 13) (Goldfinch et Argyle, 2012 ; van der Linde-Sipman et van den Ingh, 2000).

Figure 13 : Radiographie et photographie de membre chez un chat atteint d'une tumeur pulmonaire primitive associée à des métastases osseuses digitées (Whithers et al., 2015)



Un autre terme, le « syndrome poumon-aorte », décrit l'embolisation des tumeurs pulmonaires dans les artères périphériques, entraînant une maladie thromboembolique et une neuropathie ischémique. Ce syndrome a rarement été décrit chez l'Homme et reste peu documenté chez les animaux (Ibarrola *et al.*, 2004 ; Sykes, 2003).

Dans l'étude de Santos *et al.*, plus de la moitié des cas (56,4 %) présentaient des métastases, principalement dans les ganglions lymphatiques régionaux, les muscles squelettiques, les reins et la plèvre pariétale, avec également des métastases vers des sites moins courants tels que les yeux, les doigts et l'aorte. Le « Syndrome MODAL », décrivant les métastases dans les muscles squelettiques, les régions oculaires, les doigts et l'aorte, a été introduit et semble mieux représenter les différents sites de métastase possible contrairement au « syndrome doigt-poumon » qui est décrit comme trop restrictif au vu des données actuelles (Santos *et al.*, 2023).

7. Diagnostic radiologique

A. Caractéristiques radiographiques des tumeurs pulmonaires

Les tumeurs pulmonaires peuvent être observées à l'examen radiographique si leur taille est supérieure à 3 mm, bien que la taille minimale fiable soit comprise entre 6 et 9 mm (Armbrust *et al.*, 2012 ; Nemanic *et al.*, 2006). Dans la plupart des cas elles prennent l'aspect d'une masse unique (Figure 14) circonscrite dans un lobe caudal, mais elles peuvent également prendre la forme de lésions multiples ou d'une atteinte diffuse de plusieurs lobes. Ces présentations sont souvent accompagnées de signes d'épanchement pleural rendant le diagnostic radiographique difficile (Armbrust *et al.*, 2012). Les masses sont fréquemment accompagnées de consolidation pulmonaire plus diffuse comprenant des zones plus ou moins étendues d'obstruction alvéolaire et/ou un aspect réticulo-nodulaire (Tableau 5) (Hahn et McEntee, 1997).

En pratique, il est recommandé de réaliser des clichés selon les 3 incidences suivantes : décubitus droit, décubitus gauche et ventrodorsale (Maritato *et al.*, 2014a).

Une étude a été menée dans le but de caractériser l'apparence radiographique des différents tumeurs pulmonaires primitives chez le chien. Il a été montré que la mise en évidence de plusieurs caractéristiques radiographiques permettait de suspecter plus fortement un sarcome histiocytaire : masse en périphérie d'un lobe, ou comprenant tout un lobe, plutôt situé sur le lobe moyen droit ou antérieur gauche et associé à un bronchogramme aérien (Barrett *et al.*, 2014). Cependant cette étude n'a pas permis de mettre en évidence des caractéristiques radiographiques permettant de suspecter un type particulier d'adénocarcinome (Barrett *et al.*, 2014).

Figure 14 : Radiographies thoraciques (3 vues) chez un chien présentant une masse circonscrite dans le lobe crânial gauche (d'après Kudnig *et al.*, 2022)

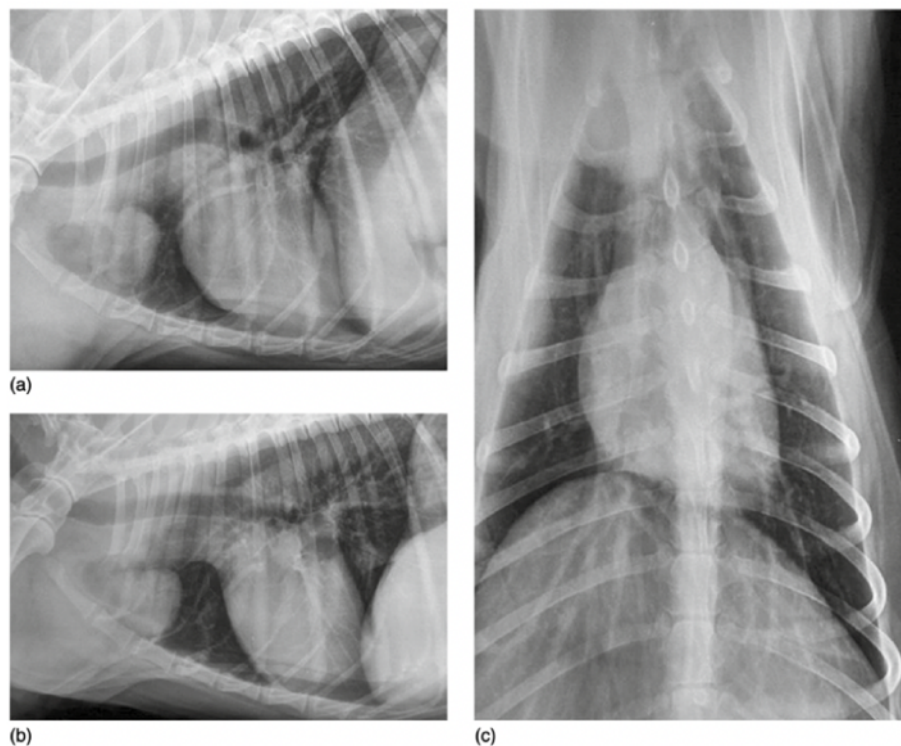


Tableau 5 : Caractéristiques radiographiques associées à la présence d'une tumeur pulmonaire (d'après Hahn et McEntee, 1997)

| Aspect des lésions pulmonaires |
|---------------------------------------------------------------------------------------------------------------------------------------------------------------------------------------------------------------------------------|
| <ul style="list-style-type: none"> - Masse bien circonscrite - Plusieurs masses circonscrites - Consolidation lobaire - Opacification diffuse - Poumon normal |
| Autres signes radiographiques |
| <ul style="list-style-type: none"> - Épanchement pleural - Augmentation de la taille des nœuds lymphatiques régionaux - Invasion de la plèvre - Calcifications - Cavitations |

- *Cas particulier : aspect du lymphome pulmonaire*

Le lymphome pulmonaire primaire se développe à partir du tissu lymphoïde associé à la muqueuse bronchique. Son aspect histologique présente une distribution péribronchovasculaire, bien que la destruction des parois alvéolaires et la dilatation des voies respiratoires soient courantes, ce qui explique le bronchogramme aérien observé chez les humains atteints de lymphome pulmonaire primaire (Lee, Kim and Primack, 1997 ; Wislez et al., 1999 ; King et al., 2000).

Une étude menée sur l'aspect radiographique du lymphome pulmonaire des chats et les chiens a permis de décrire des caractéristiques descriptives fréquemment retrouvées :

- une opacification interstitielle peu structurée était observée dans 50 % des cas (11/23),
- une opacification alvéolaire dans 26 % des cas (6/23),
- des nodules et/ou masses dans 35 % des cas (8/23).

Il est à noter que cette étude n'incluait que 5 chats et 16 chiens. Parmi les 5 chats, 3 présentaient des masses bien circonscrites et 2 chats sur 5 présentaient plus d'un motif radiographique (Geyer *et al.*, 2010). La sévérité des infiltrats pulmonaires était décrite comme légère chez quatre patients, modérée chez sept patients, et sévère chez cinq patients. Parmi les huit patients présentant des nodules et/ou des masses, cinq avaient une lésion unique, un avait deux lésions, et deux patients avaient plus de trois lésions (Geyer *et al.*, 2010).

Les examens radiographiques montraient également la présence d'un épanchement pleural chez 3 animaux, dont deux chats, ainsi qu'une lymphadénopathie chez 5 animaux, dont un chat avec des nœuds lymphatiques médiastinaux impliqués. Pour les autres cas, la lymphadénopathie affectait les nœuds lymphatiques hilaires (Geyer *et al.*, 2010) (Brown *et al.*, 2011 ; Geyer *et al.*, 2010).

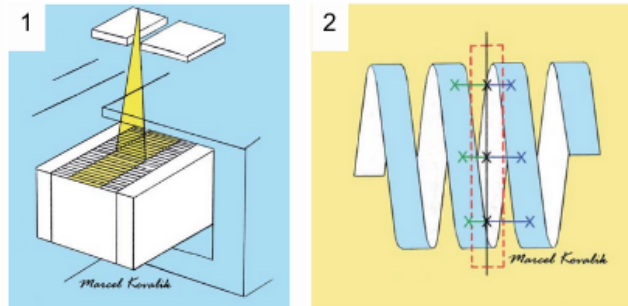
B. L'examen tomodensitométrie

a. L'examen tomodensitométrie : principe

L'examen tomodensitométrie est une technique d'imagerie médicale utilisant un faisceau fin de rayons X en forme de cône, émis par un tube tournant autour du patient (Figure 15). Ce faisceau traverse le corps du patient, et les rayons X non absorbés sont captés par des récepteurs placés à

l'opposé du tube. Ces données, collectées sous de multiples angles, sont traitées par un logiciel qui attribue à chaque voxel (pixel en 3D) une valeur d'atténuation, on obtient alors des images composées de nuances de gris exprimées en Unités Hounsfield (HU) qui vont qualifier l'atténuation des rayons X, permettant une reconstruction précise des structures internes en trois dimensions (Schwarz et Saunders, 2011).

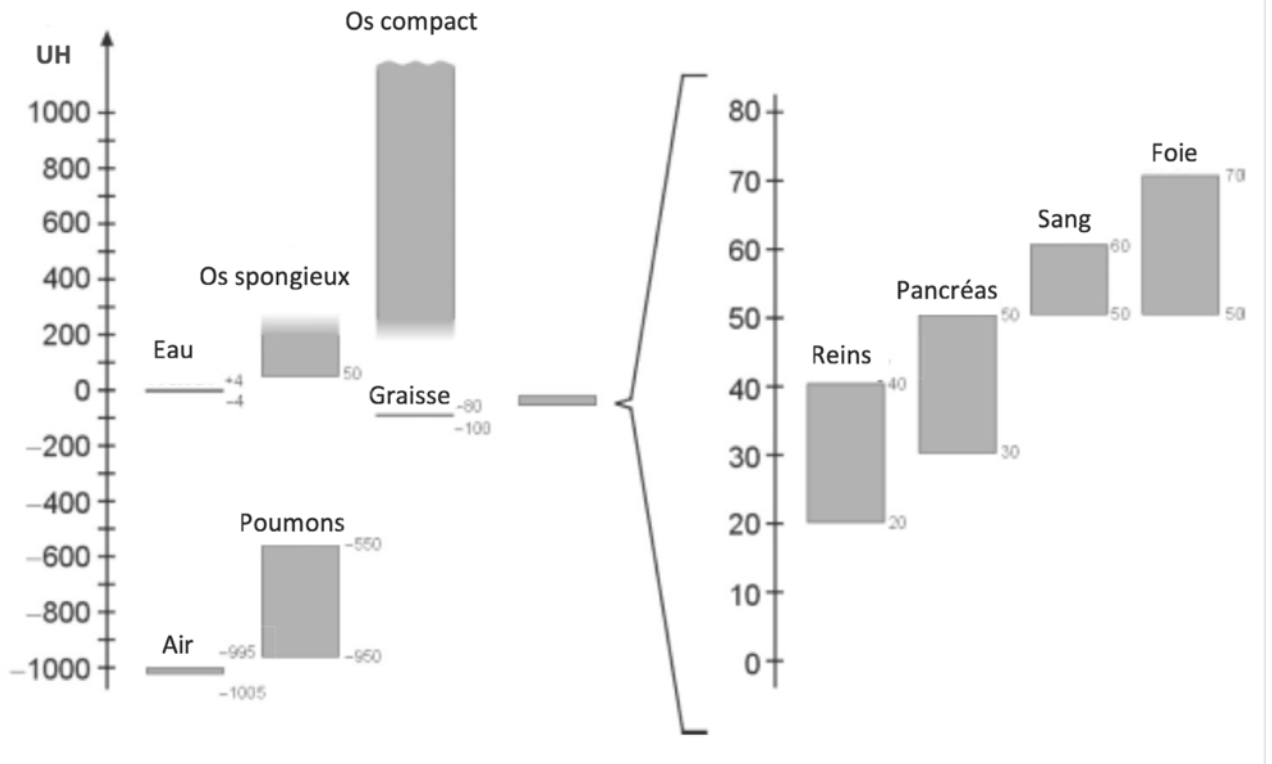
Figure 15 : Schématisation du mouvement des faisceau de rayon X à travers le corps du patient, (d'après Schwarz et Saunders, 2011)



Les images obtenues sont ensuite traitées par des algorithmes de reconstruction qui ont pour rôle de réduire les artefacts liés notamment aux mouvements respiratoires du patient et permettent la visualisation de structures ciblées.

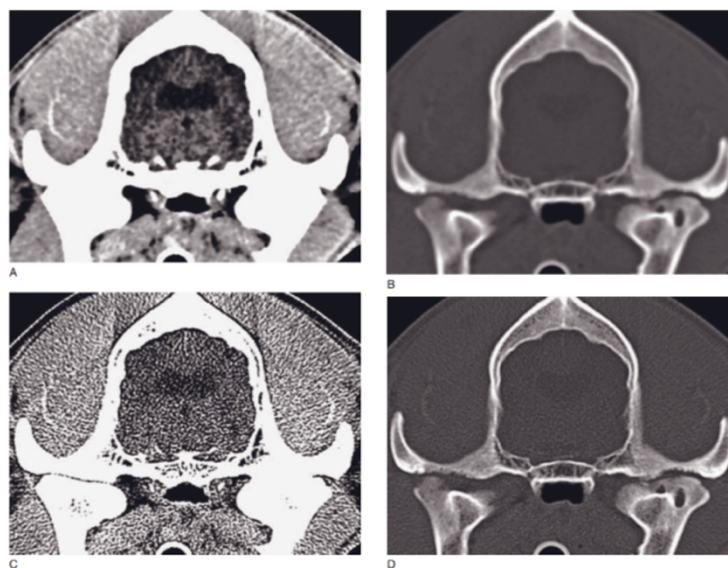
Il existe 4086 nuances de gris alors que notre œil ne peut en distinguer que 90, l'air apparaît noir et l'os très blanc. Du fait de ces nombreuses nuances, il est nécessaire d'utiliser un fenêtrage adapté à l'analyse de la région d'intérêt (Figure 16). Il existe des filtres de reconstruction pour l'os et les tissus mous qui ajustent les images et optimisent le contraste selon les tissus observés (CEA, 2022).

Figure 16 : Graphique présentant les différents fenêtrages en fonction des organes (en UH), (d'après CEA, 2022)



En pratique, l'utilisation de produit de contraste injecté par voie intraveineuse est fréquente, améliorant ainsi la distinction des organes, des vaisseaux et les éventuelles lésions. Ce produit est particulièrement utile pour les tissus mous et les structures ostéo-articulaires et permet, grâce à l'acquisition des images à différentes phases après injection du produit de contraste, l'analyse détaillée du flux sanguin et de la perfusion des tissus (Figure 17) (Schwarz et Saunders, 2011).

Figure 17 : Influence du fenêtrage dans la visualisation des structures à l'examen tomодensitométrique, (d'après Schwarz et Saunders, 2011)



Cependant, et malgré sa capacité à fournir des images détaillées des structures complexes, le scanner reste moins accessible et plus coûteux que d'autres techniques d'imagerie comme la radiographie et l'échographie, et nécessite une anesthésie générale pour l'immobilisation complète du patient pendant l'examen (Schwarz et Saunders, 2011).

b. Aspect tomodensitométrique des tumeurs pulmonaires chez le chat

L'examen tomodensitométrique (scanner) est considéré comme l'examen de référence car il permet une reconstruction tridimensionnelle et s'affranchit des superpositions, limites majeures de la radiographie. Il possède une grande sensibilité quant à l'identification de petits nodules tumoraux ou métastatiques (Johnson et al., 2004 ; Nemanic, London et Wisner, 2006 ; Paoloni et al., 2006; Alexander et al., 2012; Armbrust et al., 2012). Grâce à cette modalité, des nodules mesurant jusqu'à 1 mm peuvent être détectés, tandis que ceux de moins de 3 mm sont invisibles à la radiographie.

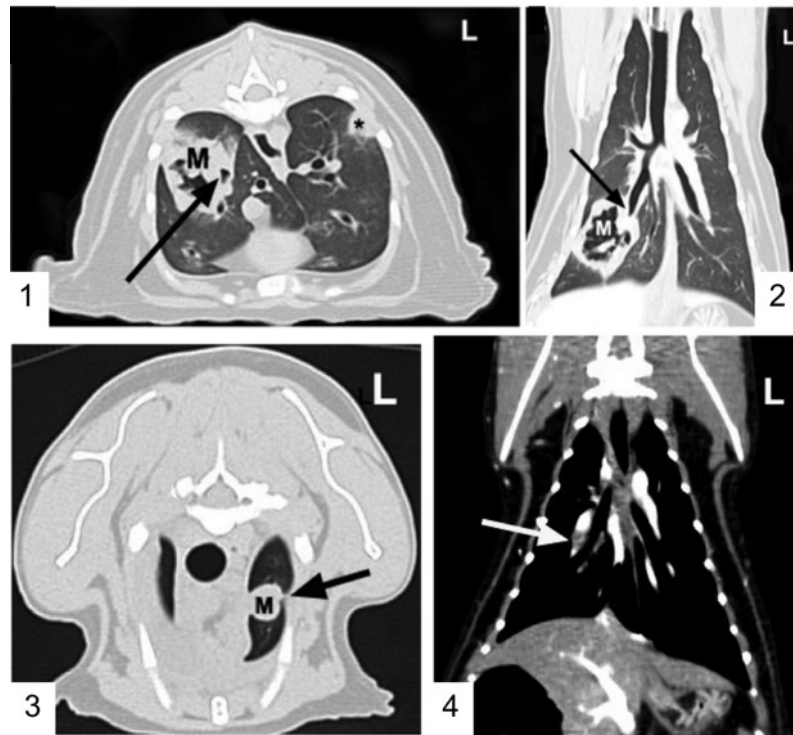
Dans une étude menée sur 57 chats présentant une tumeur pulmonaire primitive (dont le diagnostic de tumeur pulmonaire primitive a été confirmé à l'aide d'un examen histologique) et ayant subi un examen tomodensitométrique, certaines caractéristiques générales propres à ces tumeurs ont pu être mises en évidence. Il a été montré que dans 96 % des cas, les tumeurs pulmonaires primitives apparaissaient sous la forme d'une masse bien définie, tandis que dans 4 % des cas, elles prenaient la forme de lésions disséminées. La majorité des lésions étaient localisées dans les lobes caudaux (Aarsvold *et al.*, 2015). La taille maximale moyenne des tumeurs était de 3,5 cm [1,1 ; 11,5] cm. Des épanchements pleuraux ont été détectés dans 30 % des cas, et des signes de thrombose pulmonaire dans 12 % des cas (Figure 18-4) (Aarsvold et al., 2015).

Cette étude a permis de relever certaines caractéristiques fréquemment observées. Dans 96 % des cas, les masses étaient en contact direct avec la plèvre viscérale. Ce contact n'est cependant pas corrélé au caractère bénin ou malin de la tumeur, que ce soit chez le chat ou chez l'Homme (Webb, 1978). Les marges étaient irrégulières dans 83 % des cas, malgré des bords bien définis dans 79 % des cas. De l'air était présent dans 63 % des masses, ainsi que des foyers d'atténuation minérale dans 56% des cas (calcification ou zones de densité élevée au sein de la tumeur). Chez l'Homme, il a été montré que cet air provient généralement de la nécrose tumorale en cours (Gaeta et al., 1999).

Une compression bronchique a été observée dans 74 % des cas, avec des invasions bronchiques rapportées dans 19 % des cas (Figure 18-1 et 18-2). 53% des chats présentaient des lésions laissant suspecter des métastases pulmonaires et la plupart du temps, elles étaient présentes bilatéralement (Figure 18-3). Dans 12 % des cas, les chats présentaient des signes de thrombose pulmonaire (Aarsvold *et al.*, 2015). Un épaississement pleural et des lésions d'envahissement de la plèvre aussi appelés « *pleural tags* » (des pontages pleuraux), ont été observés chez plusieurs chats de l'étude (Aarsvold et al., 2015). Chez l'Homme, cet épaississement est souvent associé à la présence d'un épanchement (Traill, Davies et Gleeson, 2001).

Enfin, dans le cadre d'un bilan d'extension, il est important d'évaluer les ganglions lymphatiques trachéobronchiques afin d'avoir une indication sur le stade du processus tumoral. Il a été montré que l'examen tomodensitométrique est plus précis que la radiographie dans ce contexte (Ballegeer *et al.*, 2006 ; Maritato *et al.*, 2014a ; Paoloni *et al.*, 2006). Des ganglions lymphatiques trachéobronchiques d'une taille supérieure à 12 mm de diamètre ou présentant un aspect modifié (hétérogène ou en anneau) seraient étroitement associés à un plus grand risque métastatique chez le chien (Ballegeer *et al.*, 2006).

Figure 18 : Images tomodensitométrique d'adénocarcinomes pulmonaires félines, (d'après Aarsold *et al.*, 2015)



[1] et [2] Masse pulmonaire cavitaire et bronchocentrique située au sein du lobe caudal droit correspondant à un adénocarcinome peu différencié. La masse principale est cavitaire et cause une compression bronchique (flèche noire). Image tomodensitométrique en fenêtre parenchyme.

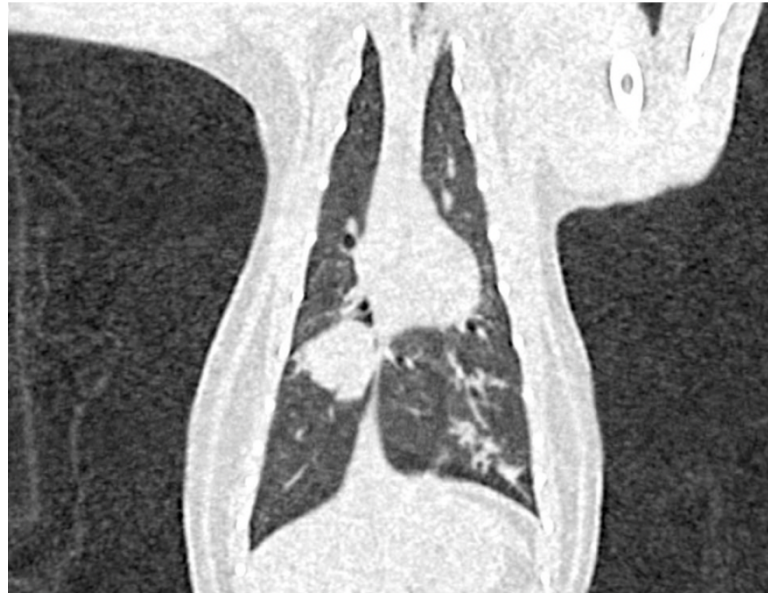[3] Nodule pulmonaire suspecté métastatique au sein du lobe crânial gauche. Un contact pleural est noté à l'aplomb du nodule (flèche noire). Image tomodensitométrique en fenêtre parenchyme.

[4] Défaut de prise de contraste au sein de l'artère pulmonaire caudale droite compatible avec un thrombus (flèche blanche) chez un chat présentant un adénocarcinome papillaire non visible sur l'image. Reconstruction en fenêtre tissus mous après injection de produit de contraste.

- *Le cas particulier du lymphome pulmonaire*

L'apparence tomodensitométrique n'a été décrite qu'une seule fois au scanner (Ishikawa *et al.*, 2022). Dans ce rapport de cas, le lymphome pulmonaire apparaissait comme une masse pulmonaire tissulaire bien délimitée chez un chat de 4 ans atteint de leucose féline (Figure 19).

Figure 19 : Images tomодensitométrique du thorax du cas de lymphome décrit par Ishikawa et al., 2022, identifiant une masse d'environ 3 cm dans le lobe caudal droit.



c. Tomodensitométrie par émission de positons (TEP-scan)

Le TEP-scan est une variante de l'examen tomодensitométrique qui utilise un radiotraceur pour détecter l'activité métabolique des cellules, lorsque celle-ci est augmentée, comme c'est le cas des cellules tumorales, il est possible de les visualiser. Cette technique est largement utilisée en médecine humaine lors de la réalisation de bilan d'extension, mais reste extrêmement rare en médecine vétérinaire (Kim *et al.*, 2014 ; Song *et al.*, 2014). Une étude récente menée chez le chien a montré de bons résultats quant à la détection de tumeurs pulmonaires suite à l'administration de 18FDG (Seiler *et al.*, 2015)

C. Examen échographique

L'échographie thoracique présente un intérêt limité dans l'évaluation des tumeurs pulmonaires. Dans ce contexte, cette modalité est principalement utilisée pour la réalisation des ponctions transcutanées à l'aiguille fine ou une biopsie avant traitement. L'aspect échographique des masses pulmonaires est généralement hypoéchogènes ou d'une échogénicité variable (Łobaczewski *et al.*, 2021 ; Wood *et al.*, 1998).

8. Diagnostic morphologique

Pour obtenir un diagnostic de certitude, une analyse tissulaire est nécessaire (Vail *et al.*, 2020).

a. Examen cytologique

Il existe différentes techniques permettant d'aboutir à un diagnostic cytologique, ici nous détaillerons les techniques d'aspiration transthoracique à l'aiguille fine, l'examen bronchoscopique et l'analyse d'épanchement pleural.

- *Aspiration trans-thoracique à l'aiguille fine*

L'aspiration transthoracique à l'aiguille fine (AAF) est une technique largement utilisée pour déterminer la nature d'un nodule pulmonaire. Bien que son efficacité diagnostique varie selon les études et les espèces concernées, la précision diagnostique de la AAF chez les chiens est comprise entre 37 et 91 % (DeBerry *et al.*, 2002 ; Maritato *et al.*, 2014a ; Reichle et Wisner, 2000). Cette variabilité s'explique par plusieurs facteurs : la localisation de la lésion, la méthode de guidage utilisée, et la profondeur du nodule.

L'AAF est généralement réalisée sous anesthésie pour éviter les traumatismes iatrogènes, avec un guidage échographique ou tomodensitométrique, en particulier lorsque la lésion est localisée en périphérie du poumon (Ogilvie *et al.*, 1989a ; Wood *et al.*, 1998). L'utilisation de techniques d'imagerie pour guider ce geste augmente la valeur diagnostique de la technique en améliorant la précision de la collecte de l'échantillon.

La procédure doit être réalisée avec le plus de précision possible pour minimiser le risque de lésions iatrogènes. Le choix de l'aiguille dépend de la localisation de la lésion : une aiguille hypodermique de 25 gauges est préférée pour les lésions périphériques, tandis qu'une aiguille spinale de 25 gauges avec stylet est plus appropriée pour les lésions plus profondes. Cette dernière est montée sur une seringue de 5 à 10 ml, avec une pression négative appliquée pour faciliter l'aspiration. Après la procédure, une surveillance attentive est nécessaire pendant 30 minutes à une heure pour détecter les signes de complications telles que le pneumothorax ou l'hémithorax, dont l'incidence varie entre 0 et 31 % des cas, les conséquences cliniques vont de l'intolérance à l'effort à la détresse respiratoire (DeBerry *et al.*, 2002 ; Reichle et Wisner, 2000 ; Wood *et al.*, 1998). L'ensemencement tumoral le long du trajet de l'aiguille est également décrit, comme observé dans le cas de certains adénocarcinomes, de même que des lacérations pulmonaires (Warren-Smith *et al.*, 2011). En outre, une interprétation erronée est toujours possible. Chez les chats, le pourcentage de succès diagnostique de tumeur pulmonaire primitive varie de façon conséquente selon les auteurs, entre 37-91% de diagnostic concordant avec le diagnostic histologique (Maritato *et al.*, 2014a ; McNiel *et al.*, 1997 ; Mehlhaff et Mooney, 1985 ; Reichle et Wisner, 2000 ; Warren-Smith *et al.*, 2011 ; Wood *et al.*, 1998).

- *Bronchoscopie, lavage broncho-alvéolaire, prélèvements à la brosse*

Bien que la bronchoscopie soit une méthode diagnostique fiable pour évaluer certaines maladies des voies aériennes basses, elle ne permet pas d'établir un diagnostic définitif en cas de suspicion de tumeur pulmonaire. En effet, la simple visualisation des lésions ne suffit pas et le lavage broncho-alvéolaire (LBA), quant à lui, présente une faible valeur, en raison du faible envahissement bronchique des tumeurs pulmonaires (Hahn et McEntee, 1997 ; McNiel *et al.*, 1997). Son utilité est toutefois plus marquée pour les tumeurs d'origine hématopoïétique (Johnson et Vernau, 2011).

Quand les lésions sont visualisables il est possible de réaliser des biopsies par cet abord (Hahn et McEntee, 1997; McNiel et al., 1997). Par conséquent, ces méthodes ne sont généralement pas recommandées pour confirmer une suspicion de tumeur pulmonaire primitive.

- *Thoracocentèse : analyse du liquide d'épanchement pleural*

La présence d'un épanchement pleural est relativement fréquente dans un contexte de tumeur pulmonaire, mais pas systématique. Dans l'étude de Aarsvold *et al.*, 30% des chats (n=17/57) présentaient un épanchement (Aarsvold *et al.*, 2015). La technique de thoracocentèse consiste en la ponction de ce liquide en vue de procéder à son analyse. Cependant les résultats sont variables d'une étude à l'autre. Dans celle de Hahn et McEntee, 12 chats sur 13 avaient une thoracocentèse en faveur d'une carcinomatose, alors que dans l'étude réalisée par Barr *et al.*, ce n'était le cas que chez 1 chat sur 8 .

b. Examen histologique

L'examen histologique des lésions est l'examen de référence en ce qui concerne le diagnostic de tumeurs pulmonaires.

- *Biospies transthoraciques et par bronchoscopie*

De petits échantillons utiles à une analyse histopathologique peuvent être obtenus via la réalisation de biopsies percutanées à l'aiguille coupante, l'abord transbronchique est également possible mais plus rare (Ogilvie *et al.*, 1989b ; Reichle et Wisner, 2000). En médecine humaine, il existe une technique d'écho-endoscopie, qui permet la réalisation de biopsie par un abord transbronchique. Cette technique est en plein essor et montre des résultats intéressants, laissant envisager une nouvelle voie d'abord pour des ponctions de masses plus internes (Nadig *et al.*, 2023).

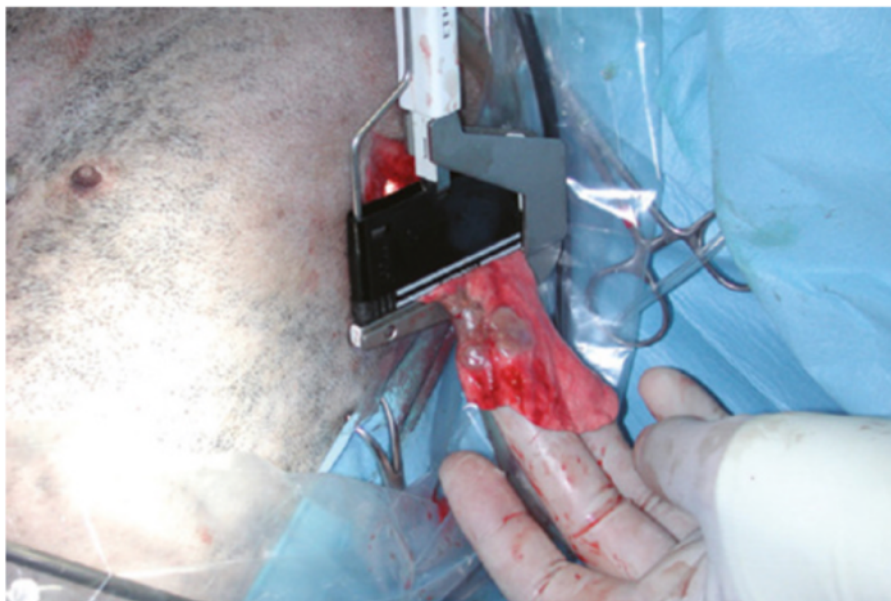- *Abord chirurgical : thoracotomie latérale / sternotomie médiale*

Les voies d'abord chirurgicales permettent une bonne visualisation des différentes structures de la cage thoracique et des prélèvements de la plèvre, des ganglions lymphatiques et des poumons de bonne qualité. Elles sont réalisées le plus souvent lors d'interventions par sternotomie médiale ou thoracotomie latérale en fonction de la répartition des lésions (Kudnig et Séguin, 2022).

Les prélèvements par thoracoscopie sont en cours de développement. Cette technique peut s'effectuer par voie transthoracique mais aussi transdiaphragmatique. Elle est moins invasive, mais aussi plus complexe pour l'opérateur et souvent plus longue dans sa réalisation (Kovak *et al.*, 2002 ; Radlinsky, 2014).

Une méthode de biopsie mini-invasive a été décrite par Norris *et al.*, en 2002, après localisation de la lésion à biopsier par thoracoscopie, une petite incision est réalisée entre les côtes pour prélever un échantillon de tissu pulmonaire (Figure 20) à des fins d'analyses histopathologiques (Norris *et al.*, 2002).

Figure 20 : Approche mini-invasive pour la réalisation de biopsies pulmonaires par la technique du "Keyhole", c'est-à-dire « trou-serrure » et thoracoscopie (d'après Kudnig et Seguin, 2022)



La technique est une procédure mini-invasive, permettant d'obtenir des biopsies pulmonaires. De petites incisions sont réalisées dans la paroi thoracique pour accéder aux poumons, permettant de prélever des échantillons de tissu à l'aide de pinces à biopsie tout en minimisant les dommages aux structures environnantes.

De nouvelles méthodes sont en développement. La technique d'accès nodulaire transparenchymateuse par bronchoscopie est une nouvelle méthode d'accès aux lésions parenchymateuses par tunnelisation sous guidage scanner, décrite par Silvestri *et al.* puis par Sterman *et al.* chez le chien et peut représenter de nouvelles perspectives dans la réalisation de biopsies pulmonaires chez les carnivores domestiques (Silvestri *et al.*, 2014 ; Sterman *et al.*, 2015). Une autre méthode de biopsie transbronchique par un bronchoscope à fibre optique a également été décrite (Kudnig et Séguin, 2012).

B. Synthèse

a. Concernant les examens d'imagerie médicale

L'examen tomodensitométrie est l'examen de référence pour identifier de petits nodules tumoraux ou métastatiques, permettant de détecter des nodules de 1 mm. Ces lésions sont observables à l'examen radiographique lorsque leur taille excède les 3mm de diamètre.

Le scanner est également plus précis que la radiographie pour évaluer la taille des ganglions lymphatiques trachéobronchiques qui est important de connaître pour préciser le stade du processus tumoral.

Les signes de pneumothorax ou d'épanchement pleural peuvent compliquer le diagnostic radiographique. Pour obtenir une évaluation optimale, trois incidences radiographiques sont recommandées : profil droit et gauche et vue ventrodorsale.

Les lésions prennent, le plus souvent, la forme de masse unique et bien définie dans les lobes caudaux, mais peuvent également prendre la forme de lésions multiples ou diffuses.

Du liquide pleural, des signes de thrombose pulmonaire, de compression et d'invasion bronchique peuvent également être observée dans un contexte de lésions tumorales pulmonaires primaires.

b. Concernant le diagnostic morphologique

Une analyse tissulaire est nécessaire à la réalisation d'un diagnostic de certitude.

Plusieurs méthodes existent pour réaliser des prélèvements à destination d'une analyse cytologique :

- **L'aspiration transthoracique à l'aiguille fine** : c'est une technique sûre et efficace pour ponctionner des nodules pulmonaires localisés en périphérie. La précision diagnostique est variable selon les études (37-91%). Il existe un risque de formation d'un pneumothorax iatrogène.
- **Le lavage broncho-alvéolaire et prélèvements à la brosse** : Ces méthodes peuvent être utiles dans le dépistage de tumeurs hématopoïétiques.
- **Thoracocentèse** : l'analyse du liquide pleural, bien que fréquente dans le cadre de tumeurs pulmonaires, reste controversé.

L'analyse histologique d'une biopsie est l'examen de référence pour le diagnostic des tumeurs primaires du poumon. L'échantillon peut être recueilli par le biais de plusieurs méthodes :

- **Biopsie percutanée** : obtention d'échantillons via une aiguille coupante.
- **Thoracoscopie** : examen peu invasif pour récupérer des échantillons de tissu des poumons, ganglions ou plèvre, mais demande un niveau de technicité par l'opérateur peu disponible actuellement.
- **Chirurgicales** : via la réalisation d'une thoracotomie latérale ou d'une sternotomie médiane.

9. Prise en charge thérapeutique

A. Prise en charge chirurgicale

a. Indication de la prise en charge chirurgicale

Deux études rétrospectives ont mis en évidence des critères déterminants pour envisager la résection chirurgicale des tumeurs pulmonaires primaires chez les chats. L'objectif principal était d'identifier les facteurs qui influencent la survie après l'exérèse chirurgicale et de comprendre quelles conditions sont associées à un meilleur pronostic postopératoire.

L'étude de Maritato *et al.* a montré que les chats sans signes cliniques et plus précisément, les chats ne présentant pas de signes respiratoires au moment du diagnostic, avaient une survie significativement plus longue après l'intervention chirurgicale. Ces chats présentaient un temps médian de survie de 578 jours, en comparaison avec seulement 4 jours pour ceux qui manifestaient des signes cliniques lors du diagnostic. De plus, les chats diagnostiqués et traité chirurgicalement à

un stade précoce (T1N0M0) montrent une meilleure survie, ce qui souligne l'importance de la détection précoce et de la qualification précise du stade de la maladie avant l'intervention (Maritato *et al.*, 2014b).

Dans une seconde étude, menée par Hahn et McEntee, il est apparu que le stade de différenciation histologique de la tumeur avait un impact sur les résultats post-chirurgicaux. Les chats avec des tumeurs modérément différenciées avaient une survie (en moyenne de 698 jours), significativement plus longue que celle des chats avec des tumeurs peu différenciées (en moyenne de 75 jours).

Ces résultats suggèrent que la chirurgie présente de meilleurs résultats chez les chats traités à un stade précoce de la maladie, présentant des tumeurs modérément différenciées et ne présentant pas de signes cliniques marqués.

b. Lobectomie partielle, multiple ou complète

La chirurgie est le traitement de choix pour les chats atteints de tumeurs pulmonaires primaires. La voie d'abord chirurgicale dépend de l'emplacement de la tumeur et des préférences du chirurgien. En ce qui concerne les tumeurs unilatérales, une thoracotomie latérale est préférée, mais une sternotomie médiane peut également être utilisée (Mehlhaff et Mooney, 1985). La lobectomie pulmonaire thoracoscopique est envisageable et moins invasive si la masse est périphérique, bien que la durée d'intervention soit aujourd'hui plus longue et souvent convertie en thoracotomie du fait d'une mauvaise visualisation (Faunt *et al.*, 1998 ; Kovak *et al.*, 2002). Si des nodules sont présents dans plusieurs lobes bilatéralement, une sternotomie médiane est recommandée (Mehlhaff et Mooney, 1985).

Selon la localisation de la tumeur, le chirurgien choisi de réaliser une lobectomie pulmonaire partielle ou complète, la lobectomie complète étant généralement privilégiée. Pour ces procédures il est possible de réaliser l'hémostase à l'aide d'agrafes chirurgicales ou de sutures ou d'agrafes ; les études montrent que les agrafeuses chirurgicales sont plus sûres et plus efficaces (LaRue *et al.*, 1987 ; Walshaw, 1994). Cependant, il est déconseillé d'effectuer une lobectomie pulmonaire si du tissu tumoral ou nécrotique risque de se retrouver sur la ligne d'agrafes ou de sutures, car cela peut entraîner une déhiscence des sutures ou une rupture de la ligne d'agrafes, pouvant à son tour causer un hémothorax ou un pneumothorax (LaRue *et al.*, 1987). Enfin la réalisation de biopsies des ganglions lymphatiques trachéobronchiques sont recommandées pour évaluer la présence de métastases et avoir une meilleure idée du pronostic (Vail *et al.*, 2020).

c. Suivi post-opératoire et complications associées à une chirurgie thoracique

Il est recommandé de mettre en place une surveillance accrue en hospitalisation des animaux ayant subi une chirurgie thoracique. Cette surveillance est de deux à trois jours mais peut être allongée lors de l'apparition de complications post-opératoires (Kuntz, 1998). Le monitoring doit comprendre une évaluation de la fonction respiratoire par la réalisation de gaz sanguins. Le risque d'hypothermie et d'infection, notamment lors de la mise en place de drains thoraciques doivent être également anticipés (Kudnig et Séguin, 2022). La gestion de la douleur joue un rôle très important dans la récupération post-opératoire.

La mortalité périopératoire après une lobectomie pulmonaire partielle ou complète est peu fréquente (LaRue *et al.*, 1987 ; Majeski *et al.*, 2016)(LaRue *et al.*, 1987). Cependant, selon une étude

récente menée au ChuvA, il a été montré la mortalité féline suite à la réalisation d'une thoracotomie était de l'ordre de 43% dans l'espèce féline (n=37 chats) (Rousseau, 2020).

Les principales complications qui suivent une lobectomie ou une pneumonectomie sont le pneumothorax (présence d'air dans la cavité thoracique) et une hémorragie. Du fait de la mise en place quasi-systématique de drain thoraciques, les petites fuites d'air se résorbent souvent d'elles-mêmes, mais lorsque celles-ci sont plus importantes une nouvelle exploration chirurgicale peut-être indiquée.

Deux études ont étudié les risques des pneumonectomies chez les chiens et les chats. L'une a révélé que les chiens et les chats se remettaient aussi bien après une pneumonectomie qu'après une résection d'un lobe pulmonaire. Le taux de survie jusqu'à la sortie de l'hôpital était de 94 % pour les chiens et de 86 % pour les chats, sans différence de pronostic entre les pneumonectomies du poumon gauche et celles du poumon droit (Majeski *et al.*, 2016). Une seconde étude a montré que la pneumonectomie droite n'était pas associée à un risque plus important de complication. Aucun animal n'est décédé pendant la chirurgie ou dans les 24 heures suivant l'opération (Wavreille *et al.*, 2016). Cependant, dans la seconde étude, environ 6 % des chiens et 20 % des chats sont décédés ou ont été euthanasiés dans les deux semaines postopératoires. Des complications ont été observées chez 76 % des chiens et 80 % des chats, avec des complications majeures chez 41 % des chiens et 50 % des chats. Les complications les plus fréquemment observées étaient : un épanchement pleural persistant, la nécessité d'une oxygénothérapie, la persistance d'une tachypnée ou de la toux (Wavreille *et al.*, 2016).

B. Traitements adjuvants

a. Chimiothérapies

La chimiothérapie est un traitement médical reposant sur l'utilisation de molécules cytotoxiques, dans le but de détruire les cellules cancéreuses. Elle peut être administrée seule ou en combinaison avec d'autres traitements comme la chirurgie ou la radiothérapie. Les médicaments de chimiothérapie ciblent principalement les cellules qui se divisent rapidement ; les effets secondaires attendus sont principalement digestifs et hématologiques.

Dans le cadre du traitement des tumeurs pulmonaires chez le chat, la chimiothérapie à dose maximale est utilisée chez les patients dont les lésions ne peuvent être traitées par un traitement chirurgical ou en complément de la chirurgie pour des chats présentant des facteurs pronostiques négatifs tels qu'une tumeur de haut grade, mal différenciée et avec une implication des ganglions lymphatiques régionaux. Toutefois, en raison du nombre restreint d'animaux traités, l'impact de la chimiothérapie sur le pronostic est aujourd'hui difficile à évaluer. De plus il a été identifié que de nombreuses tumeurs pulmonaires du chat et du chien étaient résistantes à un certain nombre de molécules de chimiothérapie (Hifumi *et al.*, 2010 ; Moore, 2014). Les protocoles ayant fait l'objet d'études ont été répertoriés ci-après.

- *Protocole incluant le cisplatine*

Les protocoles de chimiothérapie incluant le cisplatine, couramment utilisés chez l'Homme pour traiter le cancer du poumon, montrent une efficacité limitée chez les animaux domestiques et une forte toxicité (Ogilvie *et al.*, 1989b).

- *Protocole incluant la doxorubicine*

La doxorubicine a été testée chez un chien atteint d'un adénocarcinome papillaire du poumon ; le traitement n'a pas permis de réduire ou stopper la progression de la tumeur (Ogilvie *et al.*, 1990). Son utilisation n'a pas été décrite chez le chat.

- *Protocole incluant la vindésine (avec ou sans cisplatine)*

Dans une étude menée par Mehlhaff *et al.*, la combinaison de vindésine et de cisplatine a permis de réduire la taille des tumeurs de plus de moitié chez deux chiens traités (Mehlhaff et Mooney, 1985).

- *Protocole incluant la vinorelbine*

L'utilisation de vinorelbine chez des chiens atteints de carcinome bronchoalvéolaire montre des résultats variables, une étude a montré un allongement de la survie allant jusqu'à 730 jours chez 3 chiens traités ; de plus, chez l'Homme, des études de pharmacocinétique indiquent que la vinorelbine atteint des concentrations plus élevées dans les poumons que d'autres médicaments de chimiothérapie, ce qui en fait sujet d'étude intéressant dans le cadre du développement de traitements des carcinomes pulmonaires chez nos carnivores domestiques (Poirier *et al.*, 2004 ; Wouda *et al.*, 2015). Cependant, une étude récente menée sur 40 chiens remet en cause son intérêt. Dans cette étude, la mise en place d'un traitement composé vinorelbine ne semble pas allonger significativement la durée de survie des animaux traités par rapport à celle des animaux non traités (Rose et Worley, 2020).

- *Protocole incluant la mitoxantrone*

Il existe quelques descriptions relatives à l'utilisation de cette molécule sur des cas isolés, seule ou en association avec d'autres agents anticancéreux. Dans l'état des connaissances actuelles, il est difficile de statuer sur le bénéfice de son usage dans les protocoles de chimiothérapie visant à traiter les carcinomes pulmonaires (Clements *et al.*, 2004 ; McNiel *et al.*, 1997 ; Ogilvie *et al.*, 1991).

- *Chimiothérapie métronomique*

La chimiothérapie métronomique est une approche thérapeutique qui consiste à administrer des doses faibles mais régulières de molécules, visant à inhiber la croissance tumorale tout en minimisant la toxicité pour le patient. C'est une approche intéressante dans la prise en charge des tumeurs pulmonaires métastatiques ou lorsque leur localisation ne permet pas d'envisager une prise en charge chirurgicale. Une étude récente a étudié son bénéfice chez 25 chiens traités par chimiothérapie métronomique avec un protocole composé de cyclophosphamide, de piroxicam et de thalidomide. Parmi les animaux traités, 91 % des chiens ont vu leur qualité de vie s'améliorer, et le temps médian avant la progression de la maladie est passé de 20 jours pour les animaux sans traitement à 172 jours pour ceux traités avec un protocole de chimiothérapie métronomique (Polton *et al.*, 2018).

- *Cas du lymphome pulmonaire*

Dans la littérature, on retrouve la description d'un cas de lymphome félin traité par lobectomie puis par un protocole CHOP (cyclophosphamide, doxorubicin, vincristine et prednisolone). Une survie à 224 jours a été noté (Ishikawa *et al.*, 2022)

b. Radiothérapie externe

Du fait du manque de données, la radiothérapie externe est peu utilisée en médecine vétérinaire dans le cadre du traitement des tumeurs pulmonaires primitives chez le chat. Son utilisation peut causer des lésions de fibrose (LaRue *et al.*, 1987 ; McNiel *et al.*, 1997). De récentes études ont montré des résultats partiels suite à la mise en place d'une radiothérapie hypofractionnée pour le traitement d'adénocarcinome chez neuf chiens (Kawabe *et al.*, 2019).

C. Nouvelles perspectives de traitement

- *Thérapies ciblées*

Les traitements ciblés, comme les inhibiteurs de la tyrosine kinase (TKI), utilisés chez les humains atteints de cancers du poumon non à petites cellules, sont également étudiés chez les chiens. Une étude a montré que le toceranib pouvait stabiliser le processus tumoral pendant plus de 10 semaines chez un chien atteint d'un adénocarcinome pulmonaire (London *et al.*, 2003). Des recherches supplémentaires sont nécessaires pour évaluer l'efficacité de ces thérapies chez les chiens et les chats.

- *Chimiothérapie par inhalation*

Pour maximiser l'efficacité d'un traitement par chimiothérapie, il est souhaitable que l'agent anticancéreux entre en contact direct avec le tissu tumoral, et ce, à la dose la plus élevée possible, tout en limitant l'exposition systémique. La voie inhalée apparaît donc comme une voie d'intérêt dans la recherche de traitements pour les tumeurs pulmonaires.

Dans le cadre de la recherche de nouvelles thérapies en médecine humaine, et en raison des nombreuses similitudes anatomiques et physiologiques entre l'Homme et le chien, celui-ci représente un modèle de choix pour les études pré-clinique lors du développement de nouvelles thérapies par voie inhalée. C'est dans ce contexte, qu'une étude a été menée sur 28 chiens présentant des tumeurs pulmonaires primitives ou métastatiques. Ils ont été traités par voie inhalée, soit avec du paclitaxel soit avec de la doxorubicine. Les auteurs décrivent une diminution notable de la taille des tumeurs chez 25% des chiens traités. Cependant, cette étude présente plusieurs limites, notamment la taille de l'échantillon et l'absence de distinction entre les différents types de tumeurs, qui peuvent présenter une sensibilité différente aux agents cytotoxiques. Malgré ces limites, l'étude met en évidence une tendance prometteuse et ouvre la voie à un domaine de recherche thérapeutique novateur et pourrait, *in fine* être étudiée dans le cadre des tumeurs pulmonaires chez le chien et le chat (Khanna et Vail, 2003b).

En ce qui concerne les effets secondaires, une toxicité locale a été envisagée par les différents auteurs. Une première étude a montré un risque important de stomatites, qui est largement réduit lorsque ce risque était anticipé. Dans l'étude de Khanna et Vail mentionnée ci-avant, 50% des chiens ayant reçu de la doxorubicine ont présenté des symptômes aigus et auto-résolutifs (toux intermittente et non productive). L'autopsie a révélé des signes de pneumopathie légère à modérée ainsi que des fibroses interstitielles. Aucun signe clinique ou histologique n'a été observé après l'inhalation de Paclitaxel à des doses thérapeutiques. (Khanna et Vail, 2003a)

Cette technique soulève toutefois des questions d'ordre pratique car l'utilisation des médicaments de chimiothérapie est soumise à une réglementation et des mesures strictes de sécurité du fait de leur nature cytotoxique. Si toutefois cette approche se développe davantage en

médecine vétérinaire, sa mise en œuvre sur le terrain représentera un défi supplémentaire (Khanna et Vail, 2003b ; Tatsumura *et al.*, 1993).

- *Cytokines par inhalation*

Selon un principe similaire à celui de la chimiothérapie inhalée, l'efficacité de l'administration par inhalation de liposomes encapsulant de l'Interleukine 2 (IL-2) a été évaluée chez des chiens atteints de métastases pulmonaires d'ostéosarcome dans l'étude de Khanna et Vail. Une rémission complète des symptômes liés aux métastases a été observée chez deux des quatre chiens. Cependant, deux chiens atteints de tumeurs pulmonaires primaires ont moins bien réagi à ce traitement : la tumeur est restée stable chez l'un, tandis qu'elle a continué de progresser chez l'autre. Malgré ces résultats variables, les auteurs ont conclu que l'administration de cytokines sous forme d'aérosol peut stimuler la réponse immunitaire contre les tumeurs (Khanna et Vail, 2003b). Aucune étude n'a évalué ce protocole chez les chats. De plus, cette recherche se base sur un échantillon restreint et ne fait aucune distinction entre les tumeurs pulmonaires primaires et les métastases, sans tenir compte au préalable du type tumoral.

- *Thérapie photodynamique*

Dans le cadre de traitement de tumeurs pulmonaires périphériques, la thérapie photodynamique pourrait dans le futur se développer pour être utilisée seule ou comme traitement adjuvant. Un cas de survie prolongée a été décrit chez un chien atteint d'une adénocarcinome bronchoalvéolaire (Epple *et al.*, 2013)

b. Synthèse de la prise en charge thérapeutique des tumeurs pulmonaires primitives chez le chat

Le traitement chirurgical est aujourd'hui le traitement le plus efficace dans la prise en charge d'un adénocarcinome pulmonaire. Il permet une meilleure survie au long terme chez les chats à un stade précoce de la maladie et dans un contexte où l'état clinique du patient n'est pas encore affecté.

Les techniques chirurgicales sont multiples et doivent prendre en compte la localisation des lésions. Une surveillance rapprochée est recommandée durant les 48 à 72h suivant la prise en charge. La mortalité périopératoire est relativement faible.

La mise en place de traitements adjuvants est possible en plus de la prise en charge chirurgicale ou au contraire lorsque celle-ci n'est pas envisageable.

La recherche sur les nouvelles thérapies est bien avancée en médecine humaine et ouvre de nombreuses perspectives à explorer pour le traitement des carnivores domestiques.

10. Pronostic et suivi

A. Pronostic

Le pronostic pour les chats atteints de carcinomes pulmonaires est réservé. La durée moyenne de survie pour les chats après lobectomie pulmonaire est de 115 jours (Hahn et McEntee, 1998).

Le facteur pronostique principal chez les chats est le grade histologique : les chats avec des carcinomes modérément différenciés ont une durée moyenne de survie de 698 jours, celle-ci n'est

que de 75 jours en moyenne lorsqu'il s'agit de carcinomes peu différenciés (Hahn et McEntee, 1998 ; Nunley *et al.*, 2015).

L'augmentation de la taille des nœuds lymphatiques est un facteur pronostic négatif. Les chats sans variation de la taille des nœuds lymphatiques ont une durée moyenne de survie de 498 jours, contre seulement 65 jours en moyenne pour ceux présentant une augmentation de taille des nœuds lymphatiques régionaux (Nunley *et al.*, 2015).

Le stade TNM est également corrélé à la survie. Les chats au stade T1N0M0 ont une durée de vie significativement plus longue (Hahn et McEntee, 1998).

Enfin, la présence d'un épanchement pleural est un indicateur également négatif. Les chats présentant un épanchement pleural ont une survie médiane de moins de 3 jours, contre une médiane de survie allant jusqu'à 467 jours pour les chats ne présentant pas d'épanchement (Maritato *et al.*, 2014a ; Nunley *et al.*, 2015).

B. Suivi clinique

Chez l'Homme il a été montré qu'un suivi tomodensitométrique fréquent été corrélé avec une meilleure survie que chez les patients dont l'examen était réalisé moins fréquemment (Alexander *et al.*, 2012 ; de Koning *et al.*, 2020).

Deuxième partie : étude expérimentale

1. Introduction

Les tumeurs primitives du poumon sont rares chez les chats mais sont associées à un pronostic réservé, allant de 75 jours à 698 jours en fonction du degré de différenciation cellulaire de la tumeur (Hahn et McEntee, 1998 ; Nunley *et al.*, 2015). Le type histologique le plus fréquent est l'adénocarcinome pulmonaire. Radiographiquement, ce sont des tumeurs qui prennent l'apparence d'une masse unique, située dans les lobes caudaux. Mais elles peuvent être difficiles à identifier par cette modalité, si la masse est de petite taille ou si, comme c'est souvent le cas, il y a de l'épanchement pleural (Barrett *et al.*, 2014).

Lorsque la maladie est prise en charge chirurgicalement à un stade précoce, la médiane de survie peut être significativement augmentée (Maritato *et al.*, 2014a). Or, la présentation souvent fruste, et les signes cliniques non spécifiques sont à l'origine de retards diagnostiques et par conséquent, d'une perte de chances pour l'animal. L'examen tomodensitométrique joue un rôle important dans cette décision opératoire, il permet d'une part une identification précise des structures impliquées par la masse en vue d'une planification opératoire, et un diagnostic du stade plus précis que l'examen radiographique avec une détection plus sensible des métastases pulmonaires et une évaluation correcte des nœuds lymphatiques locorégionaux (Aarsvold *et al.*, 2015 ; Armbrust *et al.*, 2012).

Une étude antérieure (Aarsvold *et al.*, 2015) étudiant les caractéristiques tomodensitométriques de 55 adénocarcinomes félines, a permis d'apporter des éléments de description quant à leur aspect. Elles apparaissaient sous la forme de masse dans 96% des cas, mesurant en moyenne 3,5 cm, et très rarement, sous forme disséminée. Elles se situent le plus souvent dans les lobes caudaux (49%). Les masses étaient pour la plupart en contact avec la plèvre viscérale (96%), avec des marges irrégulières (83%). Soixante-quatorze pourcents des masses étaient à l'origine d'une compression bronchique alors que l'invasion bronchique n'était décrite que dans 19% des cas. Soixante-trois pourcents des masses présentaient des atténuations aériques en leur sein et 50% présentaient des éléments atténuations minérales. Des nodules compatibles avec des métastases pulmonaires ont été décrits dans la moitié des cas.

Cependant, cette étude apporte des éléments descriptifs limités concernant les tumeurs multifocales à diffuses. Celles-ci sont par ailleurs reportées dans 4% des cas, pourcentage qui paraît sous-estimé au regard de notre expérience.

Les objectifs de l'étude rétrospective étaient multiples ; nous souhaitons dans un premier temps apporter des éléments permettant de compléter nos connaissances sur l'aspect tomodensitométrique des tumeurs pulmonaires primitives ; dans un second temps, l'objectif était de préciser les données épidémiocliniques de cette population de chats et de décrire leur prise en charge thérapeutique, lorsqu'elles étaient disponibles.

2. Matériels et méthodes

A. Sélection des cas

Les dossiers des chats présentant une tumeur pulmonaire primitive ont été rétrospectivement consultés à partir de la base de données de deux centres spécialisés de région parisienne : le Centre Hospitalier Vétérinaire des animaux de compagnie d'Alfort (ChuvA-AC), Maisons-Alfort et MICEN Vet, Créteil. Cette base de données a été questionnée en utilisant les mots-clés : « tumeur pulmonaire », « carcinome pulmonaire », « lymphome pulmonaire », « masse pulmonaire » et les cas présentés entre le 14 décembre 2013 et le 14 juin 2024 ont été retenus. Les dossiers du CHUVA ont été extraits d'après les logiciels Clovis ® (4D V13) et SIRIUS ® après un processus de recherche dans la base de données. Les cas de MICEN Vet ont été recrutés à partir de la base de dossiers médicaux archivés de la structure.

Les cas devaient avoir fait l'objet d'un examen tomodensitométrique. La suspicion de tumeur primitive pulmonaire devait être confirmée par un examen cytologique ou histologique des lésions.

a. Critères d'inclusion

Les chats étaient inclus dans l'étude si, d'une part ils présentaient un examen tomodensitométrique du thorax évocateur d'une tumeur pulmonaire primaire. Et d'autre part, si un diagnostic de tumeur pulmonaire primaire établi par un examen histologique (ante- ou post-mortem) ou cytologique de la lésion pulmonaire. En l'absence d'analyse de la lésion pulmonaire, les cas présentant une lésion annexe dont l'examen cytologique était en faveur d'une lésion métastatique de tumeur pulmonaire étaient inclus également.

b. Critères d'exclusion

Les chats étaient exclus de l'étude en cas d'examen cytologique en défaveur d'un processus tumoral primaire ou d'interprétation équivoque. Les chats n'ayant pas eu d'examen tomodensitométrique du thorax au moment du diagnostic étaient également exclus.

c. Groupes

Les chats inclus ont été divisés en 2 groupes selon l'aspect tomodensitométrique des lésions pulmonaires.

Le groupe A incluait les chats présentant une ou plusieurs masses pulmonaires sans modifications pulmonaires diffuses. Le groupe B incluait les chats présentant des modifications pulmonaires multifocales ou diffuses.

Les chats du groupe A étaient subdivisés en 3 sous-groupes selon le diagnostic morphologique :

- Le groupe A1 incluait les chats présentant une tumeur primitive confirmée par histologie.
- Le groupe A2 incluait les chats présentant une tumeur primitive confirmée par un examen cytologique de la lésion décrite au scanner.
- Le groupe A3 incluait les chats présentant une suspicion de tumeur pulmonaire primitive, sur la base d'un examen cytologique d'une lésion à distance (suspectée métastatique).

B. Données collectées et mesurées

a. Données épidémiocliniques

Les données épidémiocliniques ont été collectées à partir des comptes rendus d'admission et les informations suivantes ont été relevées :

- L'âge de l'animal au diagnostic
- La race
- Le sexe et le statut stérilisé ou non
- Les manifestations cliniques à l'admission ont été répertoriées dans un tableur. Les signes de dyspnée mixte, inspiratoire et expiratoire ont été classés dans une catégorie « dyspnée » sans considération du type de dyspnée.
- Le traitement initié après le diagnostic :
 - Chimiothérapie
 - Chirurgie
 - Palliatif
 - Aucun traitement

b. Données tomodensitométriques

Les images scanner ont été acquises sur des équipements différents (GE bright speed 16 à MICEN Vet ; Phillips avant 2019 et Canon Aquilion Lightning 80 depuis 2019 au ChuvA-AC), en reconstruction parenchyme et reconstruction tissus mous, avant et après injection de produit de contraste iodé par voie intraveineuse.

Les comptes rendus des examens des animaux du groupe A ont été rétrospectivement analysés en portant une attention particulière aux éléments descriptifs suivants :

- Taille maximale
 - Lobe pulmonaire atteint
 - Délimitation de ses bords (bien délimité ; mal délimité) et les contours (réguliers ; irréguliers)
 - Le contact pleural (absent ; présent)
 - La présence d'un rehaussement avant et après injection de produit de contraste (absent ; présent)
 - L'inclusion d'éléments d'atténuation gazeuse ou minérale au sein de la masse
 - Compression / invasion bronchique
- D'autres anomalies, à distance des masses, ont été relevées :
- Présence de métastases pulmonaires

- Présence de métastases extra-thoraciques
- Présence d'épanchement pleural
- Présence de pneumothorax
- Épaississement pleural
- Visualisation et aspect des nœud lymphatiques trachéobronchique et médiastinaux crâniens.

Concernant le groupe B, les données tomodensitométriques ont été présentés individuellement sous la forme d'un tableau, en portant une attention particulière à :

- La distribution de la lésion,
- Au(x) lobe(s) atteint(s)
- A la description tomodensitométrique de la lésion
- Aux autres lésions présentes
- A l'apparence des nœuds lymphatiques
- Aux signes de bronchiectasie

c. Analyse statistique

Les données collectées sont présentées sous la forme de médiane [espace interquartile] et de pourcentage. Aucun test statistique n'a été utilisé afin d'évaluer une association entre les anomalies tomodensitométriques et le type tumoral, compte tenu du nombre de cas très faible de tumeurs pulmonaires autres qu'un adénocarcinome.

3. Résultats

Le groupe A incluait de 28 individus issus des sous-groupes A1, A2 et A3. Dans ce groupe, tous les examens diagnostiques étaient en faveur d'un adénocarcinome pulmonaire.

Parmi eux :

- Le groupe A1 incluait 10 individus dont les diagnostics histologiques ont été établis à partir de la lésion pulmonaire observée au scanner
- Le groupe A2 incluait 14 individus dont les diagnostics cytologiques ont été établis à partir de la lésion pulmonaire observée au scanner
- Le groupe A3 incluait 4 individus dont les diagnostics cytologiques ont été établis à partir de ponctions de lésions à distance, parmi ces lésions on dénombre 1 ponction d'épanchement pleurale carcinomateux et 3 ponctions de métastases musculo-squelettiques.

Le groupe B était composé de 6 individus. Il s'agissait de chats dont l'examen tomodensitométrique était en faveur d'une atteinte multifocale à diffuse et dont les examens cytologiques des lésions étaient en faveur d'une tumeur pulmonaire primitive.

Parmi elles on dénombrait, 3 cas d'adénocarcinome, un cas de lymphome pulmonaire, un cas de tumeur maligne à cellules rondes à épithélioïdes et un cas de tumeur maligne d'origine indéterminée.

A. Groupe A

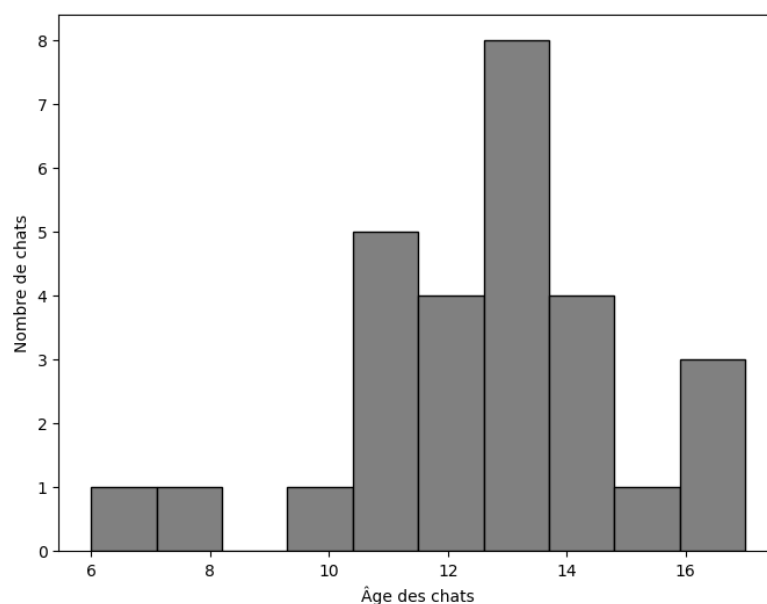
a. Résultats épidémiocliniques

Les statistiques concernant les données épidémiocliniques portaient sur l'étude des cohortes A1 A2 et A3, c'est-à-dire, sur les 28 individus présentant un examen diagnostique histologique ou cytologique en faveur d'une lésion ou d'une métastase d'adénocarcinome pulmonaire. Parmi ces 28 chats, 19 chats avaient été vus au ChuvA et 9 à Micen Vet.

- *Age au diagnostic*

Dans le groupe A (n=28), la médiane de l'âge au diagnostic était de 13 [11-14] ans (Figure 21).

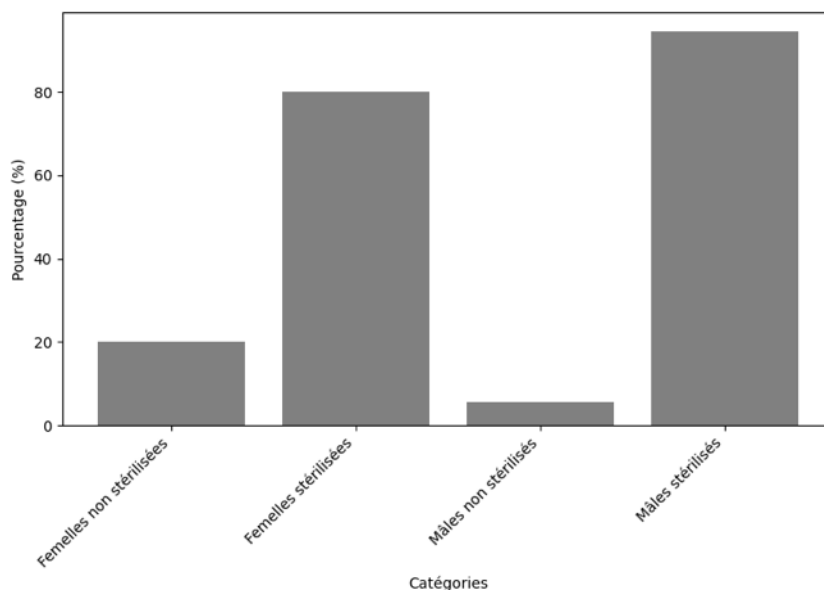
Figure 21 : Histogramme de répartition de l'âge des chats à au diagnostic dans le groupe A



- *Sexe et statut stérilisé ou non*

Dans le groupe A, 35,7% des chats étaient des femelles (10/28), parmi elles, 80% étaient des femelles stérilisées (8/10). Et parmi les 64,3% des chats mâles, 94,4% (17/18) étaient des mâles castrés. Ainsi, au total, 89% (25/28) des animaux étaient stérilisés sans considération de sexe (Figure 22).

Figure 22 : Histogramme de répartition des sexes en fonction de leur statut stérilisé ou non stérilisé dans le groupe A



- *Race*

Dans le groupe A (n=28), 89,3% des chats étaient de race européenne (25/28), 7,1% des chats de race persan (2/28) et 3,6% des chats de race abyssin (1/28).

b. Signes cliniques

Les signes cliniques des chats du groupe A ont été relevés à l'admission et ont été classés selon leur fréquence dans le Tableau 6.

Chez les chats du groupe A, les signes cliniques les plus fréquents étaient l'amaigrissement et la dysoro-anorexie dans 40% (8/20) des cas. Des troubles respiratoires étaient ensuite rapportés dans 35% (7/20) des cas, incluant de la toux, des râles à l'auscultation ou des signes de dyspnée. Des vomissements ont été rapportés dans 35% des cas (7/20). Des signes peu spécifiques, comme une boiterie 15% (3/20), une polyurie-polydipsie (PUPD) 10% (2/20), une diarrhée 5% (1/20) ou des signes neurologiques 5% (1/20) ont été relevés.

Il est intéressant de noter, que 35% (7/20) des chats de la cohorte ne présentaient aucun signe respiratoire et que 10% (2/20) ne présentaient aucun signe clinique.

Tableau 6 : Signes cliniques présentés par les chats du groupe A à leur admission

| SIGNES CLINIQUES | % DE CHATS DU GROUPE A |
|--------------------------------------|-------------------------------|
| Amaigrissement | 40% (8/20) |
| Dysoro-anorexie | 40% (8/20) |
| Toux | 35% (7/20) |
| Râles à l'auscultation | 35% (7/20) |
| Dyspnée | 35% (7/20) |
| Expiratoire | 14% (1/7) |
| Inspiratoire | 43% (3/7) |
| Mixte | 43% (3/7) |
| Vomissements | 35% (7/20) |
| Léthargie | 25% (5/20) |
| Détresse respiratoire | 25% (5/20) |
| Tachypnée | 25% (5/20) |
| Crépitants | 15% (3/20) |
| Boiterie | 15% (3/20) |
| PUPD | 10% (2/20) |
| Signes neurologiques | |
| Crises de tétanie | 5% (1/20) |
| Hémoptysie | 5% (1/20) |
| Diarrhée | 5% (1/20) |
| Absence de signe respiratoire | 35% (7/20) |
| Absence de signe clinique | 10% (2/20) |

- *Traitement initié après le diagnostic*

Les traitements initiés après le diagnostic chez les chats du groupe A ont été relevés et classés par ordre d'occurrence dans le Tableau 7.

Tableau 7 : Prise en charge post-diagnostic des chats du groupe A

| PRISE EN CHARGE | % DE CHATS DU GROUPE A |
|-------------------------------------------------------------|------------------------|
| Soins palliatifs | 50% (10/20) |
| Chimiothérapie | 25% (5/20) |
| Chlorambucil 2mg/kg un jour sur 2 | 1/5 |
| Cyclophosphamide 12,5mg/m ² un jour sur 2 | 2/5 |
| Toceranib 2mg/kg 3j/7 | 1/5 |
| Mitoxantrone 4,5 mg/m ² | 1/5 |
| Chirurgicale | 20% (4/20) |
| Lobectomie complète | 2/4 |
| Lobectomie partielle | 2/4 |

Dans la moitié des cas, un traitement palliatif était initié suite au diagnostic, avec la mise en place d'une corticothérapie et d'un traitement de support pour les symptômes observés.

Dans 25% des cas, une chimiothérapie, soit métronomique (4/5 cas), soit à dose maximale a été initiée (1/5 cas). Enfin dans 20% des cas une lobectomie a été réalisée ; parmi ces 4 interventions, la moitié étaient des lobectomies partielles, et l'autre moitié était des lobectomies totales

c. Résultats de l'analyse des données tomodensitométriques des chats du groupe A

- *Aspect tomodensitométrique des masses évaluées au sein du groupe A*

Les caractéristiques tomodensitométriques des masses pulmonaires identifiées sont synthétisées au sein du **tableau 8** La **figure 25** illustre certaines de ces caractéristiques.

Une unique masse était identifiée dans 93% (26/28) des chats. Les deux cas restants présentaient plusieurs masses : une masse plus volumineuse accompagnée d'autres lésions de moindre taille et suspectées métastatiques. Le lobe présentant le plus fréquemment une masse pulmonaire était les lobe caudal droit (39% ; 11/28) et caudal gauche (39% ; 11/28), suivi des lobes crâniens gauche (14% ; 4/28) et crânial droit (7% ; 2/28). Une localisation bronchocentrique était notée dans 67% (14/21) des cas (figure 25-A). La dimension maximale de la masse pulmonaire était de 2,75 [1,57-3,40] cm. Le plus fréquemment, les masses étaient bien délimitées (59% ; 10/17), aux contours irréguliers (67% ; 10/15) et d'atténuation hétérogène (88% ; 22/25). Des minéralisations ou du gaz intrinsèques étaient identifiés dans 39% (11/28) et 36% (10/28), respectivement, des chats (figure 23-D à E).

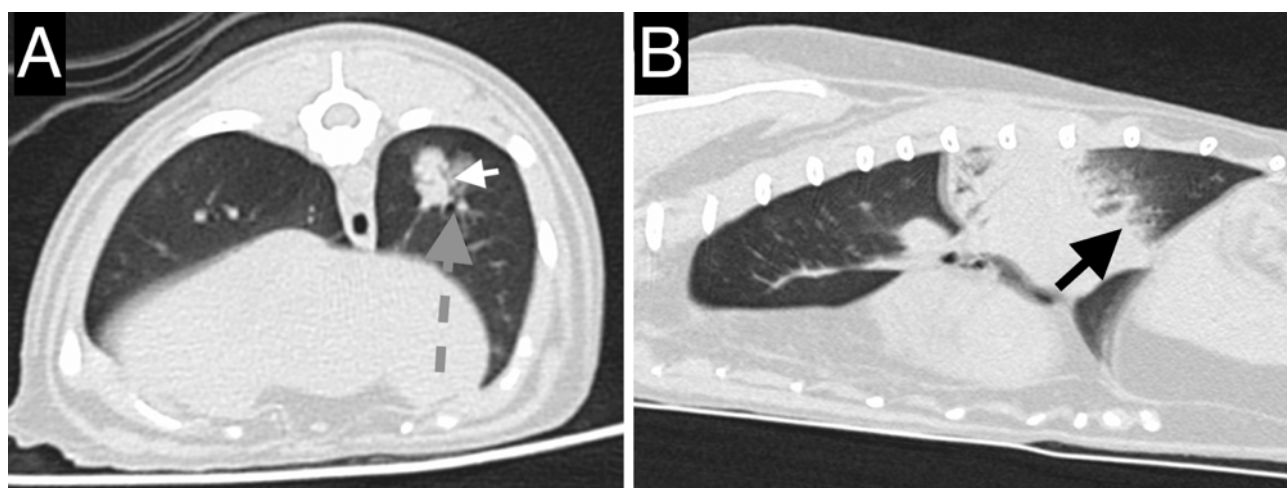
Un effet de masse était occasionnellement noté, caractérisé par une compression bronchique dans 44% (8/18) des cas ou par une atélectasie suspectée des lobes adjacents dans 32% (9/28) des cas. Un contact pleural était noté dans 13 cas et n'était pas mentionné dans les 15 cas restants.

Tableau 8 : Caractéristiques tomодensitométrique des masses identifiées chez les chats du groupe A

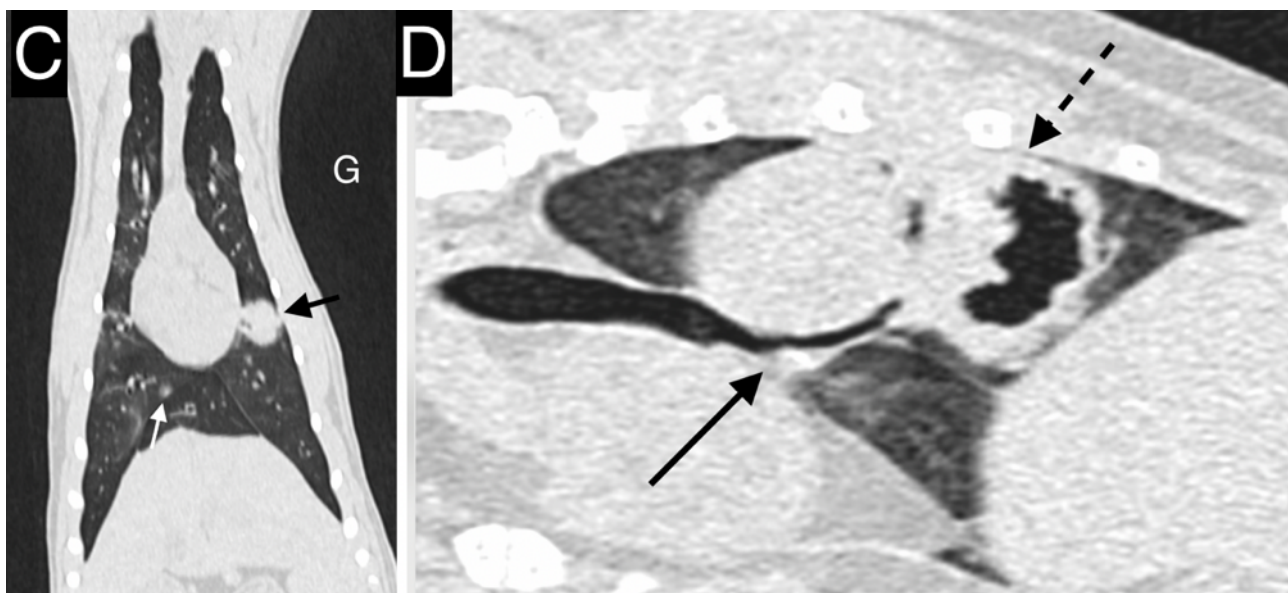
| Caractéristique de la masse pulmonaire | % (nombre d'individus évalués) |
|----------------------------------------|--------------------------------|
| Masse unique | 93% (26/28) |
| Bonne délimitation | 59% (10/17) |
| Contours irréguliers | 67% (10/15) |
| Masse d'atténuation hétérogène | 88% (22/25) |
| Minéralisation au sein de la masse | 39% (11/28) |
| Gaz au sein de la masse | 36% (10/28) |
| Localisation broncho-centrique | 67% (14/21) |
| Présence d'un rehaussement | 84% (16/19) |
| Hétérogène | 88% (14/16) |
| Compression bronchique par la masse | 44% (8/18) |
| Atélectasie des lobes adjacents | 32% (9/28) |

Figure 23 : Images tomодensitométriques illustrant des masses pulmonaires de chats issus du groupe A. Reconstructions parenchyme [A-D] et reconstructions tissus mous [E-F].

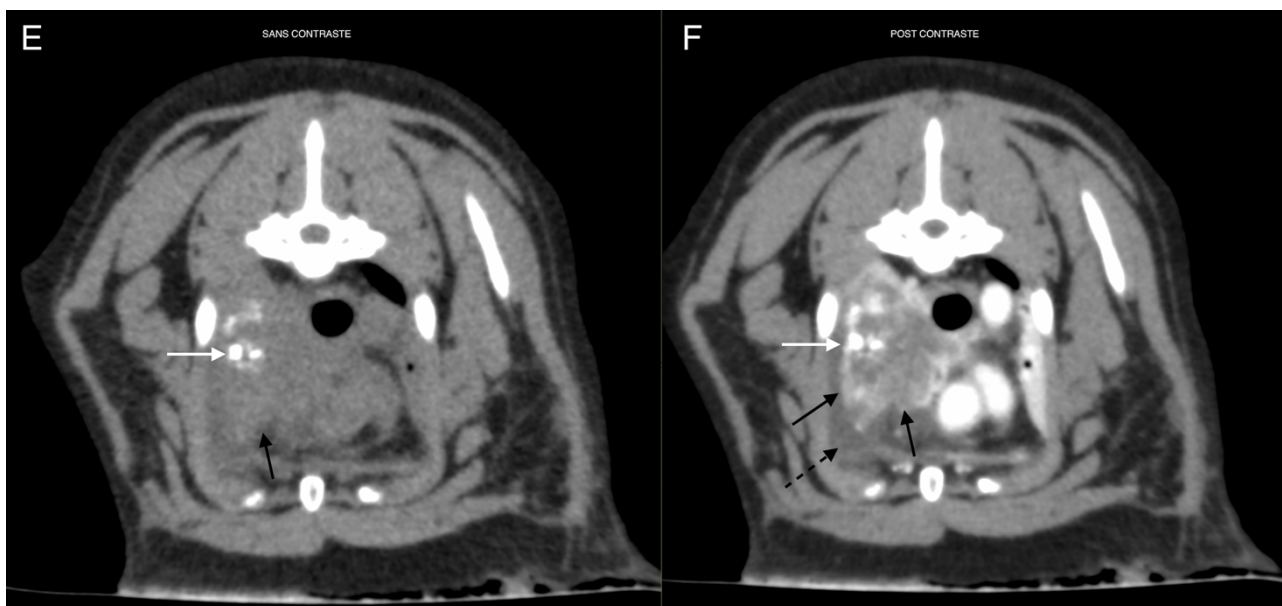
Crédit : service imagerie EnvA.



[A] Masse pulmonaire broncho-centrique au sein du lobe caudal gauche. La flèche grise en pointillés pointe la bronche caudale gauche. La flèche blanche pointe des bronches tributaires de cette dernière, s'étendant au sein de la masse. **[B] Masse pulmonaire du lobe caudal gauche dont les bords caudaux sont irréguliers et mal délimités (flèche noire).** Ses marges crâniales sont lisses et régulières, secondairement à un signe lobaire avec le lobe crânial gauche.



[C] Masse pulmonaire bien délimitée aux contours réguliers située au sein de la partie caudale du lobe crânial gauche (flèche noire). La flèche blanche pointe un nodule tissulaire au sein du lobe caudal droit. **[D]** Compression de la bronche caudale droite (flèche noire) par une volumineuse masse pulmonaire cavitaire (flèche pointillée noire).



[E] Masse pulmonaire d'atténuation tissulaire (flèche noire) incluant des minéralisations (flèche blanche) située au sein du lobe crânial droit. Reconstruction tissu mou sans contraste. **[F]** Après injection de produit de contraste iodé par voie intraveineuse, la masse présente un rehaussement hétérogène (flèches noires). On note également de l'épanchement pleural en quantité modérée (flèche noire pointillée).

- *Anomalies à distance de la masse pulmonaire :*

Les anomalies identifiées à distance de la masse pulmonaire sont synthétisées au sein du tableau 9 et illustrées par la figure 24.

Des nodules pulmonaires tissulaires, compatibles avec des métastases, étaient identifiés dans 54% (15/28) des chats (figure 24-C et 24-A). Ils concernaient les lobes ipsilatéraux dans 39% (11/28) des cas et les lobes controlatéraux dans 43% (12/28) des cas. Seul un cas présentait un nodule pulmonaire présent uniquement au sein du lobe atteint par la masse.

Des nodules tissulaires rehaussants identifiés au sein des muscles ont été identifiés dans 18% (5/28) cas ; ils ont été suspectés de nature métastatique (figure 24-C et D). Pour quatre de ces cas, des cytoponctions ont confirmé la malignité de ces lésions. Des lésions ostéolytiques agressives étaient identifiées dans 2 cas en position digitée (figure 24-E). L'un de ces cas présentait une lésion additionnelle similaire en position tibiale médiodiaphysaire (figure 24-F). Deux cas sur les 6 présentant des métastases musculo-squelettiques ne présentaient pas de nodule pulmonaire.

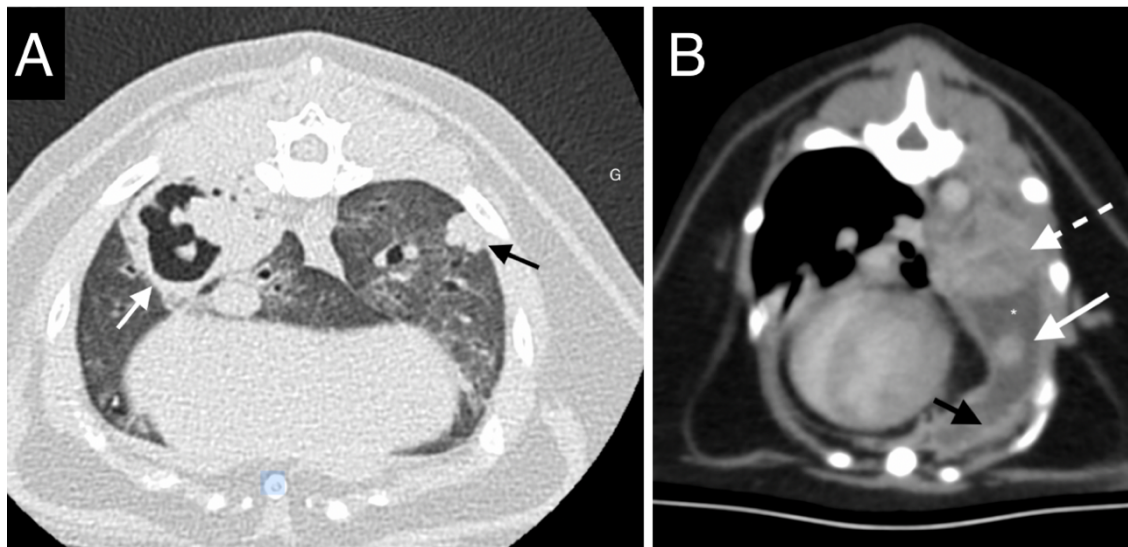
Une adénomégalie médiastinale était identifiée dans 36% (10/28) des chats et impliquait systématiquement les nœuds lymphatiques trachéobronchiques. Dans 21% (6/28) des cas, une adénomégalie médiastinale crâniale additionnelle était identifiée.

Un épanchement pleural était noté dans 29% (8/28). Dans un cas, la ponction de l'épanchement a permis d'identifier un épanchement carcinomateux. Parmi les chats présentant de l'épanchement pleural, 4 présentaient également un épaissement pleural. Des nodules pleuraux suspectés métastatiques (carcinomatose pleurale) étaient identifiés dans deux cas (Figure 24-B), pour l'un en association avec des signes de carcinomatose péritonéale et pour l'autre en association à des nodules médiastinaux.

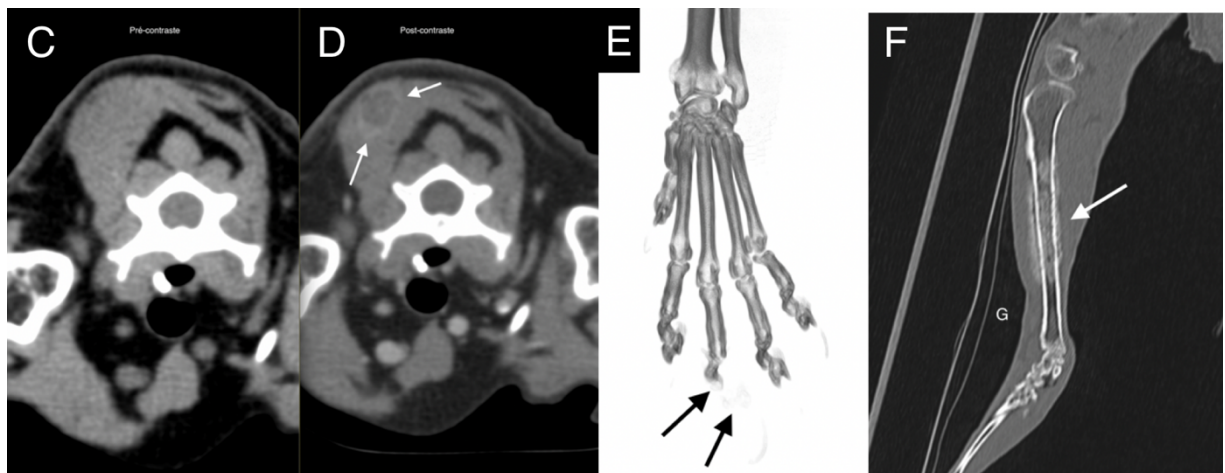
Tableau 9 : Anomalies additionnelles identifiées chez les chats du groupe A

| Anomalie | % (nombre d'individus évalués) |
|---------------------------------------------|---------------------------------------|
| Métastase pulmonaire | 54% (15/28) |
| Au sein du même lobe uniquement | 3,6% (1/28) |
| Ipsilatérale | 39% (11/28) |
| Controlatérale | 43% (12/28) |
| Métastase musculo-squelettique | 21% (6/28) |
| Musculaire | 18% (5/28) |
| Osseuse | 7% (2/28) |
| Adénomégalie médiastinale | 36% (10/28) |
| Sternale / médiastinale crâniale | 21% (6/28) |
| Trachéobronchique | 36% (10/28) |
| Métastase médiastinale additionnelle | 3,6% (1/28) |
| Épanchement pleural | 29% (8/28) |
| Épaississement pleural | 14% (4/28) |
| Métastase pleurale | 7% (2/28) |
| Nodules péritonéaux | 3,6% (1/28) |

Figure 24 : Images tomodensitométriques illustrant des anomalies à distance d'une masse pulmonaires de chats issus du groupe A. Reconstruction parenchyme [A], reconstructions tissus mous [B-D] et reconstructions osseuse [E-F]. Crédit : service imagerie EnvA.



[A] Masse cavitaire au sein du lobe caudal droit (flèche blanche), associée à un nodule pulmonaire dans le lobe caudal gauche (flèche noire). [B] Masse pulmonaire au rehaussement hétérogène (flèche pointillée blanche) associé à un nodule pleural rehaussant (flèche blanche) et à un épaississement irrégulier des plèvres (flèche noire). On note également de l'épanchement pleural en quantité marquée (astérisque). Ces éléments sont en faveur d'une carcinomatose pleurale.



[C-D] Nodule musculaire tissulaire au rehaussement périphérique intense (flèches blanches) après injection de produit de contraste iodé. L'analyse cytologique de ce nodule était compatible avec une métastase musculaire. [E] Ostéolyse marquée des phalanges distale et moyenne du doigt III (flèches noires) du membre thoracique gauche chez un chat présentant un adénocarcinome pulmonaire : « syndrome doigt-poumon ». Une tuméfaction marquée des tissus mous était également présente, non visible en fenêtre osseuse. [F] Lésion ostéolytique et ostéo-proliférative agressive médiodiaphysaire sur le tibia gauche d'un chat présentant un adénocarcinome pulmonaire.

B. Atteinte pulmonaire multifocale ou diffuse (groupe B) : rapport de cas

Les cas présentant une atteinte pulmonaire diffuse ou multifocale étant sujet à des investigations cliniques et à une description tomodensitométrique sensiblement différente des chats du groupe A,

ils ont été décrits indépendamment au cas par cas au sein du groupe B. Ce dernier comprend 6 chats.

La présentation épidémio-clinique est synthétisée au sein du Tableau 10.

La description tomodensitométrique des anomalies pulmonaires est synthétisée au sein du Tableau 11. Les images tomodensitométriques relatives à chaque cas sont présentées dans les **figures 25 à 30**.

Tableau 10 : Signalement, présentation clinique, diagnostic et thérapeutique des 6 chats du groupe B

| N° du cas | Signalement | Anamnèse / signes cliniques | Durée d'évolution des troubles respiratoires | Diagnostic présumptif (technique) | Données diagnostiques complémentaires (hors TDM) | Thérapeutique | Suivi |
|-----------|-----------------------|------------------------------------------------------------------------------------------------|----------------------------------------------|---------------------------------------------------------------------------------------------------------|---------------------------------------------------------------------------------------------------------------------------------------------------------------------------------------------------------|-------------------------------------------------------------------------------------------------------------------------------------------------------------------------------------------|----------------------------------------------------------------------------------------------------------|
| Chat 1 | Persan – FS – 13 ans | Dyspnée restrictive – tachypnée – essoufflement – amaigrissement | 4 mois | Lymphome à grandes cellules (examen cytologique pulmonaire et sur liquide de LBA) | <u>Examen cytologique nœud lymphatique sternal</u> : hyperplasie lymphoïde <u>Liquide de LBA réalisé 4 mois avant le diagnostic</u> : culture bactérienne positive à <i>Streptococcus</i> sp. | Fluctuation des signes cliniques sous azythromycine (à relier à la pneumonie à streptococcus). Chimiothérapie (protocole CHOP : à base de vincristine, cyclophosphamide, doxorubicine) | Amélioration des anomalies respiratoire et radiographiques 8 mois après chimiothérapie puis perdu de vue |
| Chat 2 | Siamois – FS – 16 ans | Masse cutanée sur la face et adénomégalie mandibulaire - troubles respiratoires non mentionnés | NC | Tumeur maligne à cellules rondes à épithélioïdes | <u>Examen cytologique d'adénomégalie mandibulaire</u> : infiltration par une population à cellules rondes à épithélioïdes atypiques de morphologie similaire au poumon (tumeur histiocytaire suspectée) | NC | NC |
| Chat 3 | Européen – M – 12 ans | NC | NC | Adénocarcinome associé à une discrète inflammation neutrophilique (examen cytologique du poumon) | NC | NC | NC |

| N° du cas | Signalement | Anamnèse / signes cliniques | Durée d'évolution des troubles respiratoires | Diagnostic présumptif (technique) | Données diagnostiques complémentaires (hors TDM) | Thérapeutique | Suivi |
|---------------|------------------------|----------------------------------------------------------------|----------------------------------------------|-----------------------------------------------------------------------------------------|----------------------------------------------------------------------------------------------------------------------------------------------------------------------------------------|-------------------------------------------------------------------------------------------------------------------------------------------------|-------------------------------------------------------------------------------------|
| Chat 4 | Européen – FS – 8 ans | Toux chronique – tachypnée | 3 ans | Tumeur maligne d'origine indéterminée (examen cytologique sur nodule musculaire) | <u>SAA</u> < 5 mg/dL | Fluctuation des signes respiratoires sous antibiothérapie (amoxicilline – acide clavulanique puis marbofloxacine) et corticoïdes (prednisolone) | Perdu de vue |
| Chat 5 | Européen – FS – 10 ans | NC | NC | Adénocarcinome (examen cytologique pulmonaire) | NC | NC | NC |
| Chat 6 | Européen – MC – 13 ans | Dyspnée mixte, discordance, cyanose intermittente, amyotrophie | 3 mois | Adénocarcinome (examen cytologique pulmonaire) | <u>SAA</u> < 5 mg/dL <u>Culture bactérienne</u> négative sur prélèvement de cytoponction pulmonaire <u>Liquide de LBA</u> : inflammation suppurée et contamination oropharyngée. | Oxygénothérapie – antibiothérapie (ampicilline sulbactam ; doxycycline) – Corticoïde inhalé (fluticasone) | Dégradation respiratoire au cours de l'hospitalisation et arrêt cardio-respiratoire |

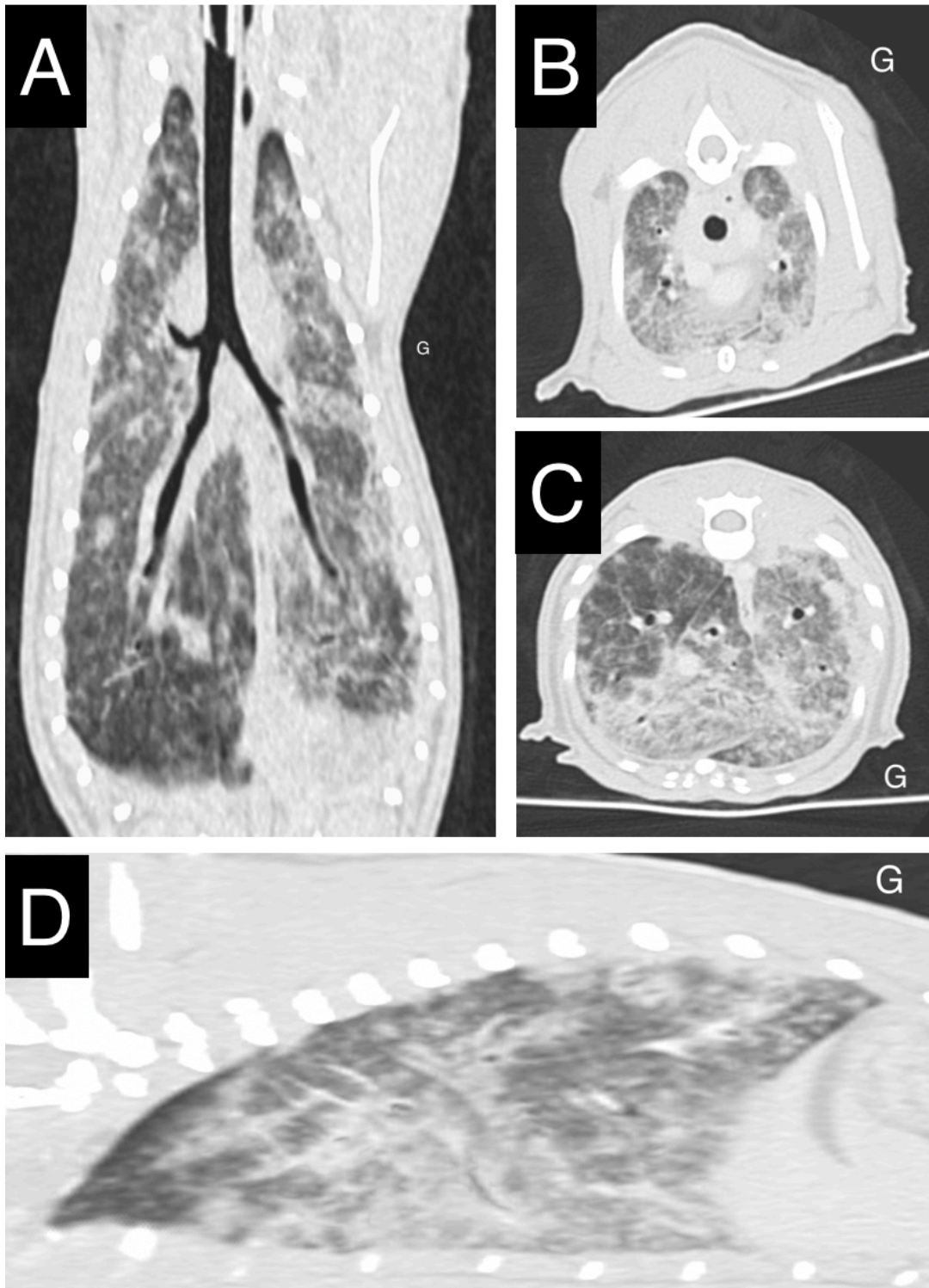
TDM : scanner – MC : mâle castré – M : mâle – FS : femelle stérilisée – NC : non connu – LBA : lavage broncho-alvéolaire – SAA : Sérum amyloïde A protéine

Tableau 11 : Description tomodensitométrique des anomalies pulmonaires des 6 chats du groupe B

| N° du cas | Distribution | Lobes atteints | Description | Masse pulmonaire additionnelle (lobe) | Nœuds lymphatiques | Observation additionnelle | Bronchiectasie | Diagnostic présumé (technique) |
|---------------|-----------------------|------------------------------------------------------------|-------------------------------------------------------------------------------------------------------------------------------------------------------------------------------------------------------|------------------------------------------------------------------------------------------|-----------------------------------------------------------------------------------|--------------------------------------------------------------------------------------------------------------------------------------------------------|-----------------------------------------------------|----------------------------------------------------------------------------------------------------------|
| Chat 1 | Multifocale à diffuse | Tous | Hyperatténuation généralisée du parenchyme Multiples foyers irréguliers en verre dépoli / réticulés avec discrètes rétraction des bords pulmonaires (<i>signes de fibrose</i>) | Aucune | Adénomégalie trachéo-bronchique sévère, médiastinale crâniale et sternale modérée | Épaississement bronchique / péri-bronchique modéré avec bouchons muqueux Épaississement pleural multifocal sans épanchement | Non | Lymphome à grandes cellules <i>(cytologie pulmonaire et sur liquide de LBA)</i> |
| Chat 2 | Multifocale | Tous | Multiples foyers irréguliers en verre dépoli | Certains foyers sont consolidés en masses rondes bien délimitées (jusqu'à 1,2 cm) | Adénomégalie trachéo-bronchique modérée | Nodules cutanés multifocaux : cervicaux et faciaux (jusqu'à 30 x 6 mm) Épaississement bronchique / péri-bronchique modéré avec bouchons muqueux | Non | Tumeur maligne à cellules rondes à épithélioïdes |
| Chat 3 | Multifocale | Lobes crâniens et caudaux, préservation du lobe accessoire | Consolidations irrégulières et bien délimitées – répartition ventrale ou sous pleurale | Non | Adénomégalie trachéo-bronchique modérée | Épaississement bronchique / péri-bronchique modéré avec broncholithes | Bronchiectasie tubulaire modérée multifocale | Adénocarcinome associé à une discrète inflammation neutrophilique (<i>cytologie pulmonaire</i>) |

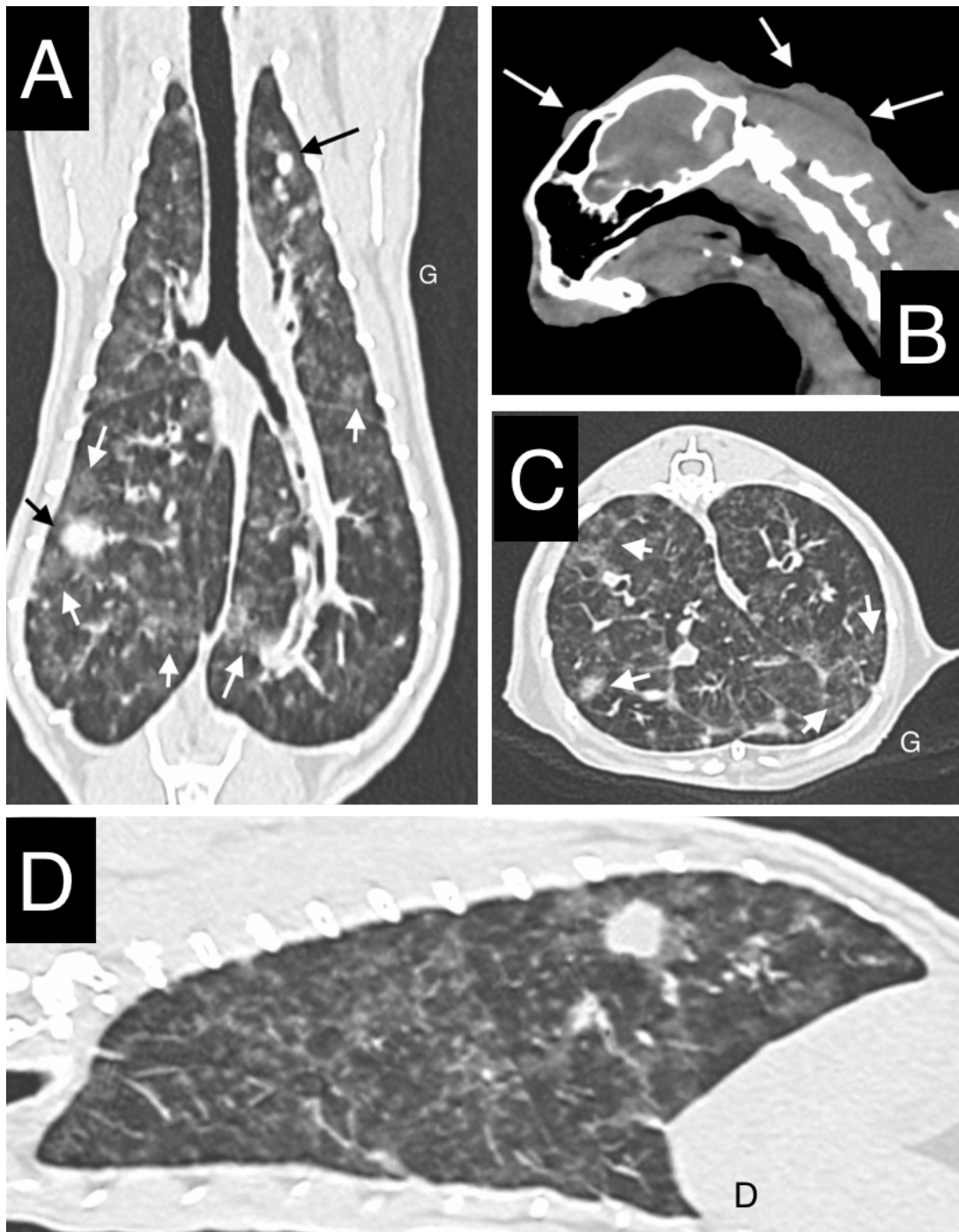
| N° du cas | Distribution | Lobes atteints | Description | Masse pulmonaire additionnelle (lobe) | Nœuds lymphatiques | Observation additionnelle | Bronchiectasie | Diagnostic présomptif (technique) |
|---------------|--------------|----------------|-----------------------------------------------------------------------------------------------------------------------------------------------------------------------------------------------------------------|-----------------------------------------------------------------|-----------------------------------------------------------------|---------------------------------------------------------------------------------------------------------------------------|----------------------------------------------------------------------------------------------|--------------------------------------------------------------------------------|
| Chat 4 | Multifocale | Tous | Consolidations irrégulières et <u>bien délimitées</u> – répartition ventrale ou sous pleurale Cavitations aériques coalescentes, dont certaines présentant un contenu liquidien non rehaussant | Non | Adénomégalie trachéo-bronchique et médiastinale crânial marquée | Nodules pulmonaires bien délimités Très discret épanchement pleural Nodule musculaire cervical | Bronchiectasie tubulaire à variqueuse <u>multifocale</u> marquée en portion terminale | Tumeur maligne d'origine indéterminée (cytologie sur nodule musculaire) |
| Chat 5 | Multifocale | Tous | Cavitations aériques coalescentes marquées et multifocales | Masse tissulaire (lobe crânial gauche, 2 cm de diamètre) | Adénomégalie trachéo-bronchique discrète | Emphysème du lobe accessoire Épaississement bronchique / péri-bronchique modéré avec bouchons muqueux et broncholithes | Bronchiectasie tubulaire à variqueuse <u>multifocale</u> marquée | Adénocarcinome (cytologie pulmonaire) |
| Chat 6 | Diffuse | Tous | Opacification réticulée / aspect en mosaïque associé à des bandes parenchymateuses généralisées | Non | Adénomégalie trachéo-bronchique discrète | Épaississement pleural multifocal sans épanchement | Bronchiectasie tubulaire <u>diffuse</u> marquée et sacculaire / variqueuse focale | Adénocarcinome (cytologie pulmonaire) |

Figure 25 : Images tomодensitométriques du thorax du chat1, présentant un lymphome pulmonaire à grandes cellules. Reconstructions parenchyme. Crédit : service d'imagerie du ChuvA



[A-D] Présence d'une hyperatténuation généralisée du parenchyme pulmonaire associée à de multiples foyers irréguliers en verre dépoli, plus marqués en région ventrale où ils tendent à la consolidation.

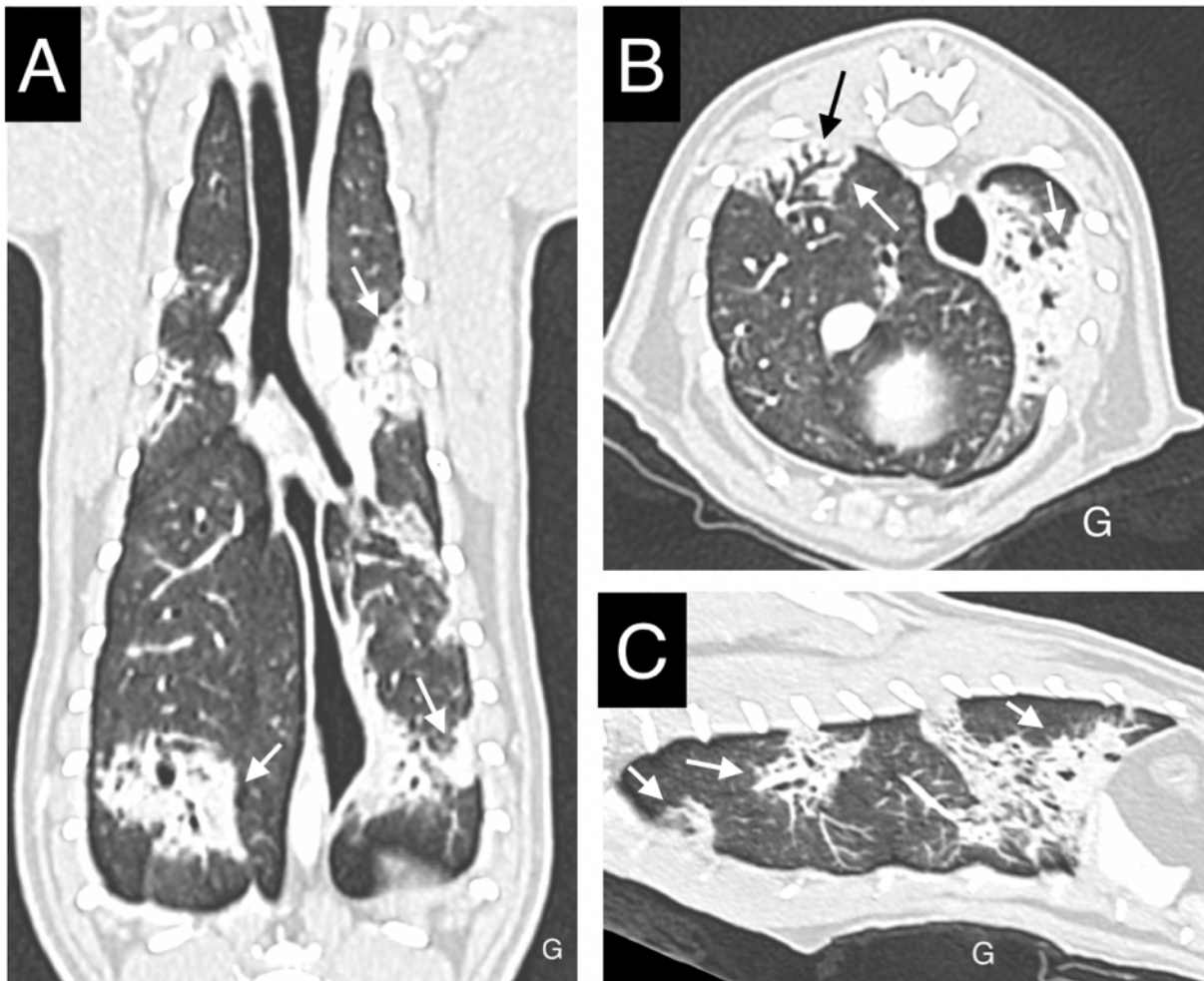
Figure 26 : Images tomodensitométriques du thorax du chat 2, présentant une tumeur maligne à cellules rondes à épithélioïdes. Reconstructions parenchyme [A, C, D] et reconstruction tissus mous sans contraste [B]. Crédit : service d'imagerie du ChuvA



[A, C, D] Multiples foyers irréguliers en verre dépoli (flèches blanches) dont certains sont consolidés en masses/nodules ronds bien délimités (flèches noires). La localisation de ces dernières ne présente pas de caractère broncho-centrique notable.

[B] Nodule et masse cutanées d'atténuation tissulaire en région faciale et cervicale (flèches blanches)

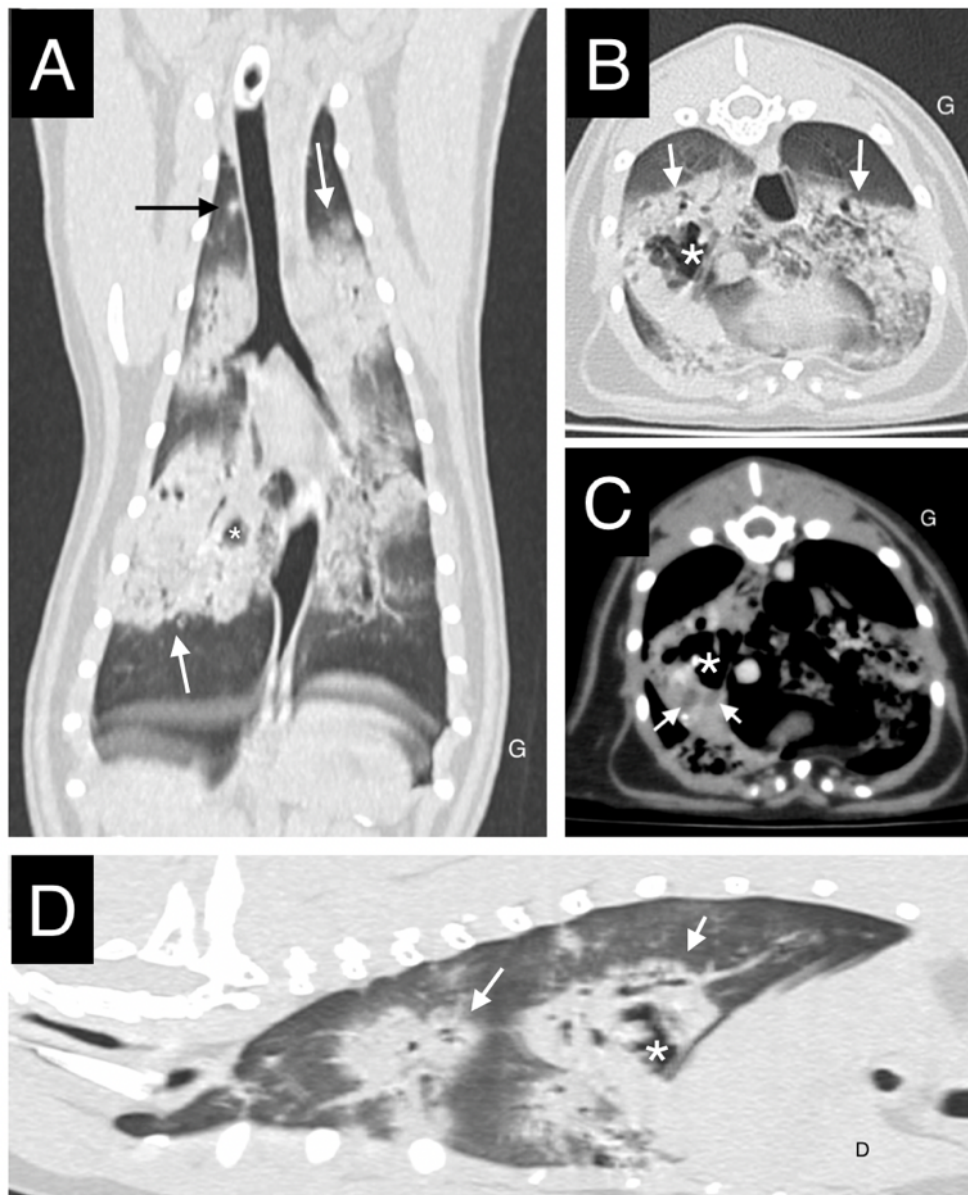Figure 27 : Images tomodensitométriques du thorax du chat 3, présentant un adénocarcinome pulmonaire. Reconstructions parenchyme. Crédit : service d'imagerie du ChuvA



[A-C] Consolidations irrégulières et bien délimitées de répartition majoritairement ventrale ou sous pleurale (flèches blanches).

[B] Bronchiectasie tubulaire modérée (flèche noire) identifiée au sein d'une plage de consolidation (flèches blanches).

Figure 28 : Images tomodensitométriques du thorax du chat 4 (tumeur maligne d'origine indéterminée diagnostiquée par cytologie sur nodule musculaire). Reconstructions parenchyme [A, B, D] et reconstruction tissus mous après injection de contraste [C]. Crédit : service d'imagerie du ChuvA

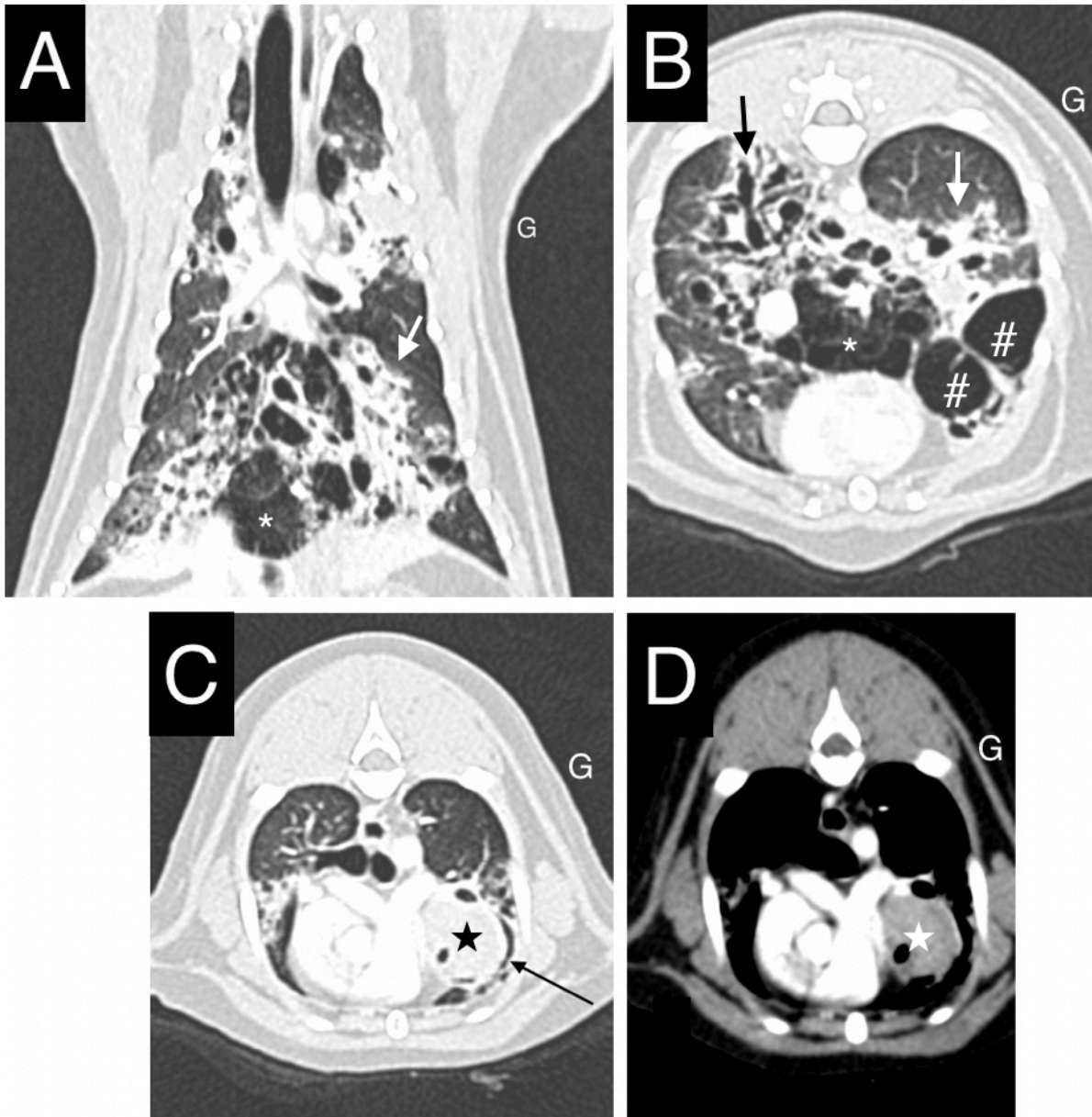


[A, B, D] Consolidations irrégulières et majoritairement bien délimitées, de répartition ventrale (flèches blanches). Au sein des lobes crâniaux, les consolidations sont moins bien délimitées par un halo d'atténuation en verre dépoli. On note de multiples lésions rondes à ovoïdes d'atténuation aérique et hypoatténuantes au parenchyme ventilé notées au sein de foyers de consolidation (bronchiectasie tubulaire à variqueuse multifocale). Ces lésions sont coalescentes au sein du lobe caudal droit où l'on note une volumineuse cavitation aérique (astérisque).

[A] La flèche noire pointe un nodule tissulaire au sein du lobe pulmonaire crânial droit.

[D] La cavitation aérique (astérisque) présente un faible matériel d'atténuation liquidien non rehaussant en portion déclive (flèches blanches).

Figure 29 : Images tomodensitométriques du thorax du chat 5, présentant un adénocarcinome pulmonaire. Reconstructions parenchyme [A,B, C] et reconstruction tissus mous après injection de contraste [D]. Crédit : service d'imagerie du ChuvA

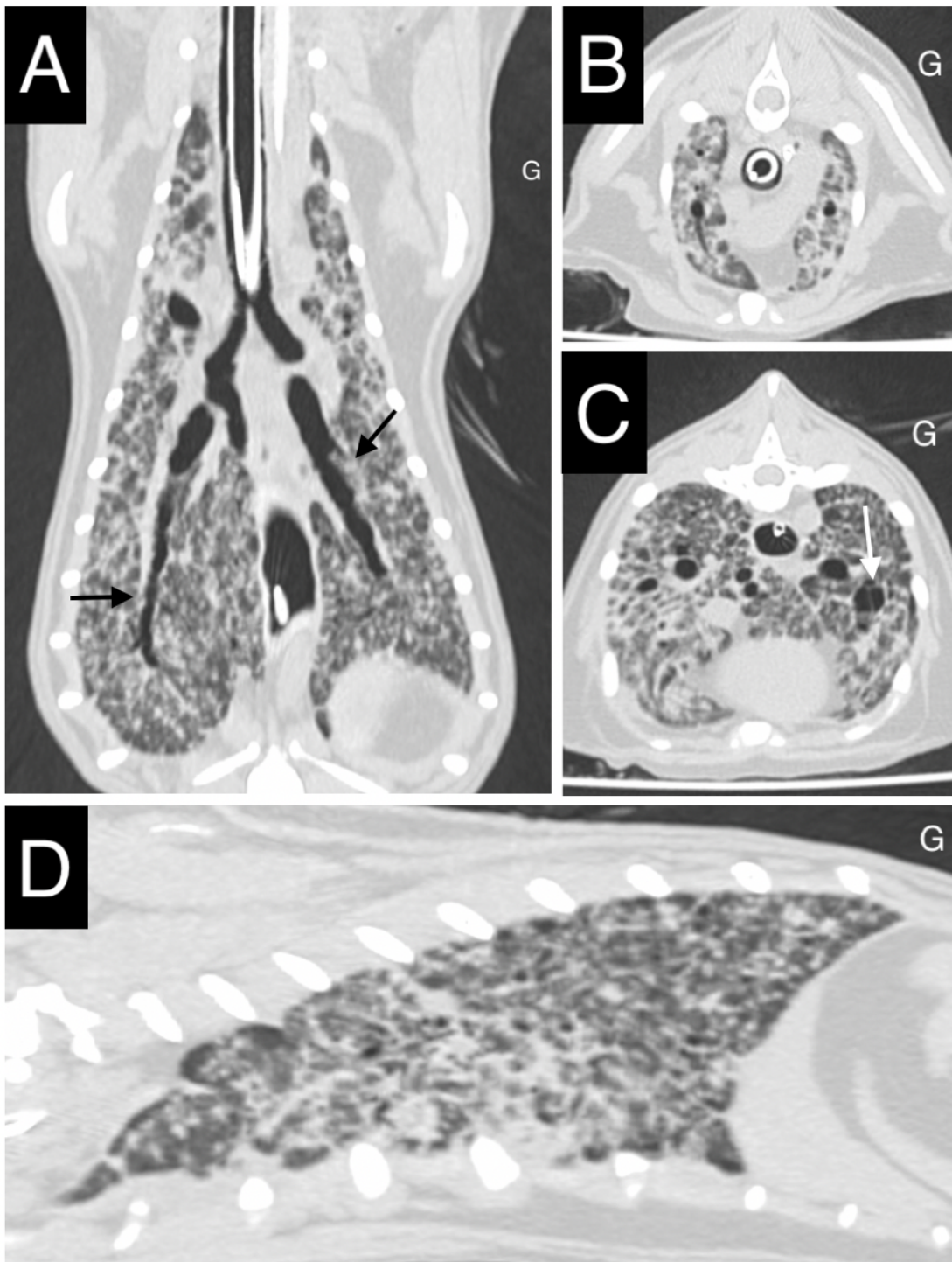


[A, B] Cavitations aériques coalescentes (#), très marquées au sein des lobes caudaux et accessoire, associées à des images de bronchiectasie tubulaire à variqueuse multifocale (flèche noire). Le lobe accessoire est hypo-atténuant aux autres lobes : emphysème (*)

Le parenchyme pulmonaire est quasi-complètement remplacé par les cavitations aériques et présente quelques plages de consolidation (flèches blanches).

[C, D] Masse pulmonaire tissulaire peu rehaussante au sein du lobe crânial gauche (étoile) associée à un effet de masse marqué sur les bronches adjacentes (flèche noire).

Figure 30 : Images tomodensitométriques du thorax du chat 6, présentant un adénocarcinome pulmonaire Crédit : service d'imagerie du ChuvA



[A-D] Opacification réticulée / aspect en mosaïque associé à des bandes parenchymateuses généralisées à l'ensemble du parenchyme pulmonaire.

[A] Les flèches noires illustrent la bronchiectasie tubulaire diffuse marquée.

[C] la flèche blanche illustre un site de bronchiectasie sacculaire / variqueuse focale au sein du lobe caudal gauche.

4. Discussion

A. Synthèse des résultats issus de l'analyse descriptive et comparaison avec la littérature

a. Synthèse des données épidémiocliniques du groupe A

Les chats inclus dans l'étude étaient majoritairement stérilisés (89 %), d'âge médian au diagnostic de 13 [11-14] ans avec une sur-représentation des chats de race Européen (89,3%). Les chats Persans étaient les chats de race pure les plus représentés (7,1%). Ces données sont conformes avec ce qui est décrit dans la littérature (D'Costa *et al.*, 2012 ; Hahn et McEntee, 1998 ; Santos *et al.*, 2023).

Les signes cliniques les plus fréquents (40 à 50% des cas) étaient l'amaigrissement et la dysoro-anorexie en accord avec l'état des connaissances actuelles (Hahn et McEntee, 1998). Des signes respiratoires étaient présents dans environ 30% des cas. Une boiterie, diarrhée ou encore une hémoptysie étaient plus rares, mais apparaissent tout de même dans 5 à 10% des cas comme retrouvé dans la littérature (D'Costa *et al.*, 2012 ; Hahn et McEntee, 1998 ; Santos *et al.*, 2023).

Notre étude rapporte une prévalence plus importante des vomissements que dans les précédentes études alors que les états léthargiques étaient moins fréquents que dans la littérature (25% contre 40%), pour la majorité des cas présentant ces signes, la découverte tumeur pulmonaire était fortuite, dans le cadre de l'exploration de ces troubles digestifs (Hahn et McEntee, 1998). Il est intéressant de noter l'absence de signe respiratoire dans 35% des cas et l'absence de signes cliniques dans 10% des cas. Ainsi, et comme évoqué dans les études traitant de ce sujet, les présentations sont variées, souvent frustrées et très peu spécifiques.

b. Analyse des caractéristiques tomодensitométriques des chats du groupe A

Les résultats tomодensitométriques de cette étude sont comparés avec ceux de l'étude de Aarsvold *et al.* qui est l'étude la plus étayée concernant l'aspect tomодensitométrique des tumeurs pulmonaires primitive chez le chat (Aarsvold *et al.*, 2015). Les résultats de notre cohorte sont également comparés à ceux de l'étude nécropsique de Santos *et al.*, 2023.

Conformément à ce qui est présenté dans la littérature, nos résultats indiquent également que les adénocarcinomes pulmonaires prennent le plus souvent, l'aspect d'une masse unique, plutôt bien délimitée, aux contours irréguliers, mesurant en moyenne 3 cm. Dans la moitié des cas, d'autres lésions nodulaires, compatibles avec des métastases étaient décrites (Aarsvold *et al.*, 2015 ; Santos *et al.*, 2023). Un épanchement était présent dans 30% (Aarsvold *et al.*, 2015), ce qui est similaire à nos résultats. En termes de répartition, les masses de la cohorte étaient situées dans les lobes caudaux dans 78% des cas (contre 79% dans l'étude de Aarsvold *et al.*) sans latéralité préférentielle (Aarsvold *et al.*, 2015). Des minéralisations et des atténuations aériques au sein des masses ont été identifiées moins fréquemment que dans l'étude de Aarsvold *et al.* avec respectivement dans 39% contre 56% pour les minéralisations et 36% contre 63% pour les plages d'atténuation aérique (Aarsvold *et al.*, 2015). Bien que présent dans 96% des cas de l'étude de Aarsvold *et al.*, le contact pleural était mentionné de façon inconstante dans les rapports, ce qui en fait une donnée peu interprétable (Aarsvold *et al.*, 2015). Une localisation bronchocentrique a été retrouvée dans 67% et cette donnée n'a pas été décrite dans l'étude de Aarsvold *et al.*, 2015. Notre étude décrit un pourcentage de compression bronchique de 44% contre 74% pour l'étude de Aarsvold *et al.*, 2015.

L'invasion bronchique n'a pas été étudiée faute de mention dans les rapports. Elle est de l'ordre de 23% dans l'étude de (Aarsvold *et al.*, 2015). Une adénomégalie médiastinale crâniale était observée moins souvent que dans l'étude de Aarsvold *et al.* (21% dans notre cohorte) contre 60%).

c. Analyse des caractéristiques descriptive tomодensitométriques du groupe B

La nécessité de former un groupe B s'est imposée par l'aspect singulier des images tomодensitométriques des 6 cas qui composent ce groupe. Dans notre étude, ces modifications pulmonaires multifocales à diffuses représentent 17,6% (6/34) de la population d'étude alors qu'elle n'est décrite que dans 4% des cas dans l'étude de Aarsvold *et al.* (Aarsvold *et al.*, 2015). Par ailleurs, cette dernière étude mentionne peu la description tomодensitométrique de ces tumeurs diffuses à multifocales, restreinte à des rapports de cas uniquement (Bertazzolo *et al.*, 2002 ; Romanucci *et al.*, 2018). Le manque de littérature à ce sujet contribue probablement au « sous-diagnostic » de ces présentations tumorales, comme en témoignent les conclusions des rapports de scanner des 6 chats du groupe B : l'hypothèse tumorale étant systématiquement avancée comme moins probable. Pour les cas proposés ici, une bronchopneumopathie chronique sévère (e.g., asthme) avec foyers de surinfection et/ou une maladie pulmonaire fibrotique sévère étaient le plus souvent considérés comme les hypothèses principales. La description tomодensitométrique proposée dans notre étude a donc vocation à sensibiliser à cette présentation atypique de tumeur pulmonaire, qui n'est pas si rare. Il semblerait en effet que l'étude d'Aarsvold *et al.* sous-estime la prévalence des tumeurs pulmonaires multifocales à diffuses puisqu'ils sont rapportés dans 12.8% (5/39) des adénocarcinomes pulmonaires félines au sein de l'étude nécropsique de Santos *et al.* (Aarsvold *et al.*, 2015 ; Santos *et al.*, 2023). Cette dernière décrit des cas de lésions diffuses ou des nodules coalescents multifocaux, sans lien significatif avec le type histologique. En effet parmi ces 5 cas, on notait deux adénocarcinomes papillaires, un adénocarcinome acinaire, un adénocarcinome micro-papillaire et un carcinome adéno-squameux.

- *Cas de carcinomes diffus*

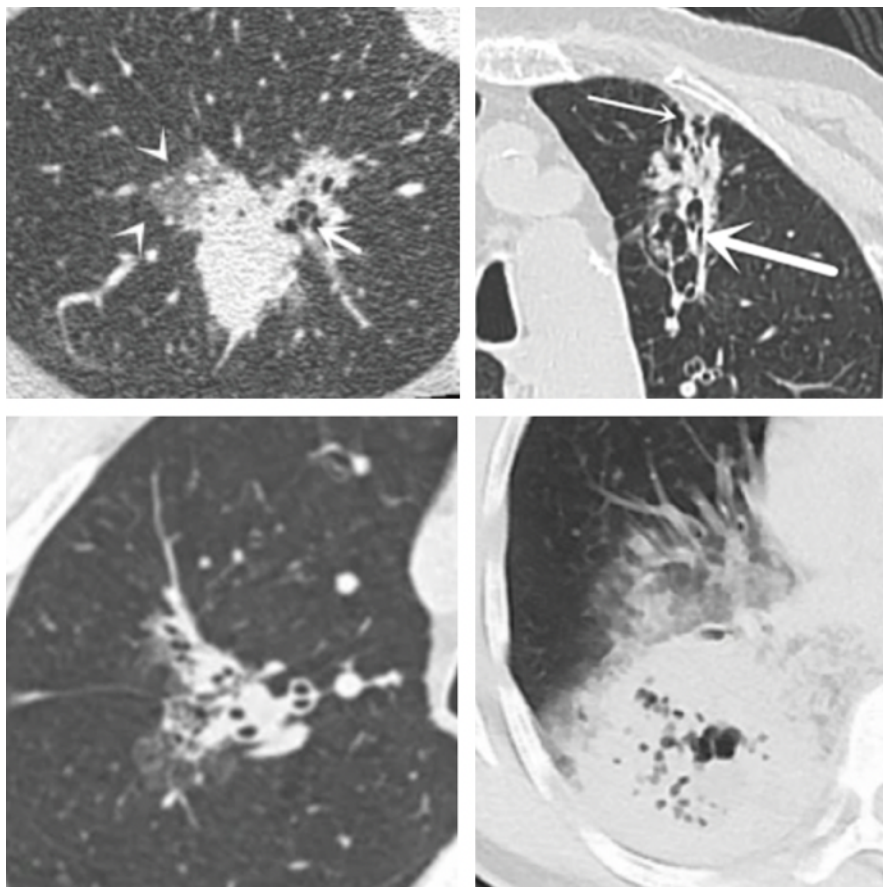
Au sein du groupe B, les adénocarcinomes pulmonaires étaient les types tumoraux les plus fréquents (cas 3, 5 et 6). Compte tenu de la présence d'un nodule musculaire évocateur d'une tumeur maligne et de modifications pulmonaires similaires à ces cas, il est probable que le cas 4 soit également un adénocarcinome pulmonaire.

Les formes multifocales d'adénocarcinome ne sont pas décrites en médecine vétérinaire. La seule présentation d'adénocarcinome pulmonaire multiple est celle d'un chien présentant plusieurs masses bien délimitées, s'apparentant au développement synchrone de deux adénocarcinomes (Kim *et al.*, 2014).

Les cas 3 à 6 présentent quelques points communs, notamment la présence de bronchiectasie tubulaire à variqueuse, avec des degrés et une répartition variable. Les cavitations aériques décrites dans les cas 4 et 5 semblent directement en lien avec les lésions de bronchiectasie décrites dans l'ensemble des cas de carcinome. Cette description est différente du contenu aérique identifié au sein des masses pulmonaires décrites au sein du groupe A, qui elles sont le résultat de la nécrose de la tumeur (Gaeta *et al.*, 1999). Les consolidations irrégulières et bien délimitées, majoritairement à répartition ventrale ou sous pleurale étaient souvent le siège d'une bronchiectasie, formant des bronchogrammes aériques irréguliers, et de cavitations aériques décrites ci-dessus. Lorsque les cavitations étaient plus volumineuses, comme dans le cas 5, la composante de consolidation était moins importante.

Les lésions décrites pour ces cas s'apparentent aux adénocarcinomes pulmonaires de type pneumonique, décrits en médecine humaine (Huo *et al.*, 2021 ; Pathak et Hurtado Rendon, 2011 ; Xiang *et al.*, 2023) . Chez l'Homme, ces lésions sont caractérisées, entre autres, par des plages de consolidations incluant des cavitations aériques et des bronchogrammes aériques irréguliers ainsi que des plages d'atténuation en verre dépoli (Figure 31).

Figure 31 : Images tomодensitométriques d'adénocarcinomes pulmonaires de type pneumonique, chez des patients humains. Images extraites de (Xiang *et al.*, 2023)



Enfin, le cas 6 présente également des signes de bronchiectasie, mais contrairement aux autres cas, les remaniements pulmonaires sont diffus et caractérisés par une opacification réticulée / aspect en mosaïque associé à des bandes parenchymateuses généralisées. Les résultats nécropsiques d'un cas d'atteinte pulmonaire diffuse ont été décrits chez un chat (Romanucci *et al.*, 2018) et chez un chien (Bertazzolo *et al.*, 2002). Selon ces articles, l'atteinte diffuse ne produit pas de lésion focale car elle se propage par les voies respiratoires. Dans les deux cas présentés, la morphologie globale du poumon était conservée et associée à des lésions miliaires ou micro-nodulaires disséminées à l'ensemble des lobes pulmonaires. Dans le cas du chien, des radiographies thoraciques mettaient en évidence une opacification réticulée, évocatrice d'une maladie pulmonaire interstitielle.

- *Cas du lymphome*

Le cas 1 présentait un lymphome pulmonaire à grandes cellules. Les lymphomes pulmonaires peuvent être primaires ou secondaires. Compte tenu de l'adénomégalie thoracique modérée à marquée, une origine secondaire est possible pour le cas 1. Cependant la ponction du nœud lymphatique sternal en faveur d'une hyperplasie et l'absence d'autre atteinte organique suggère un

lymphome principalement pulmonaire. Ce type de tumeur est rare chez le chat et son apparence tomodensitométrique n'a été décrite qu'une seule fois au scanner (Ishikawa *et al.*, 2022). Dans ce rapport de cas, le lymphome pulmonaire apparaissait comme une masse pulmonaire tissulaire bien délimitée chez un chat de 4 ans atteint de leucose féline. Dans une étude focalisée sur leur aspect radiographique, les lymphomes pulmonaires se traduisaient par une opacification pulmonaire interstitielle (1 chat), alvéolaire (1 chat), bronchique (3 chats) ou encore par des nodules et masses (3 chats) (Geyer *et al.*, 2010). La distribution était majoritairement diffuse, symétrique ou asymétrique. La présentation du cas 1, où l'on décrit une hyper-atténuation généralisée du parenchyme pulmonaire avec de multiples foyers irréguliers en verre dépoli correspondrait radiographiquement à une opacification interstitielle et alvéolaire multifocale. Le lymphome pulmonaire primaire provient du tissu lymphoïde associé à la muqueuse bronchique (MALT) et son aspect histologique présente donc une distribution péri-bronchovasculaire qui n'est pas retrouvée sur les images scanner du cas 1. En revanche, il est rapporté chez l'Homme des lésions alvéolaires en cas de lymphome pulmonaire primaire expliquées par la destruction des parois alvéolaires (Lee *et al.*, 1997). Enfin, une atteinte interstitielle (épaississement interstitiel nodulaire ou épaississement septal interlobulaire) est décrite dans les cas de lymphome pulmonaire secondaire.

- *Cas de tumeur maligne à cellules rondes à épithélioïdes*

Concernant le cas 2, un diagnostic de tumeur maligne à cellules rondes à épithélioïdes est établi sur la base de prélèvements sur le poumon et le nœud lymphatique parotidien. On précisera que l'absence de données anamnestic-cliniques pour ce cas complique l'organisation du diagnostic différentiel. Du fait de la présence de lésions cutanées et en connaissance du diagnostic cytologique, une tumeur histiocytaire est suspectée en priorité par le radiologue ayant rédigé le rapport. Les maladies histiocytaires chez le chat regroupent l'histiocytose progressive féline, le sarcome histiocytaire et l'histiocytose pulmonaire à cellules de Langerhans (Argenta *et al.*, 2020). Une hypothèse probable est donc celle d'un sarcome histiocytaire cutané s'étant disséminé au poumon, mais nécessiterait des prélèvements histologiques et des immuno-marquages pour confirmation. Dans ce cas de figure, on ne sait pas si la tumeur présente une répartition multicentrique ou si les lésions pulmonaires représentent des foyers métastatiques d'une tumeur primaire cutanée (Affolter et Moore, 2006). Une histiocytose pulmonaire à cellules de Langerhans est également possible mais aucun cas n'est décrit en association à une lésion cutanée (Argenta *et al.*, 2020). En revanche, les modifications pulmonaires de cas d'histiocytose pulmonaire à cellules de Langerhans se caractérisent radiographiquement par une opacification diffuse, mixte interstitielle à alvéolaire, ce qui serait similaire aux foyers irréguliers en verre dépoli décrits sur le scanner du cas 2. A l'examen nécropsique, les cas d'histiocytose pulmonaire présentaient des nodules multifocaux, majoritairement sous pleuraux, ce qui coïncide également avec la description du cas 2.

B. Limites

Les limites principales de cette étude sont directement imputables à son caractère rétrospectif. La collecte et l'analyse des données ont été réalisés par une étudiante vétérinaire de 6^e année peu familière de l'examen tomodensitométrique, à partir des éléments disponibles sur les comptes rendus cliniques, eux-mêmes rédigés par des radiologues différents. Les styles de rédaction et leur longueur étaient très disparates ; ainsi, de nombreux paramètres n'ont pas été renseignés pour plusieurs cas. L'analyse directe des images scanner, par un radiologue unique spécialisé en imagerie médicale pourrait apporter des éléments de précision sur nombre de données manquantes. La collecte de données épidémiocliniques et l'approche thérapeutique ainsi que le suivi des chats provenant du centre MICEN Vet n'ont pas pu être collectés pour cette étude.

Le diagnostic de la lésion décrite au scanner a été, dans plus de la moitié des cas, réalisé par un examen cytologique de la lésion, voire d'une lésion à distance, laissant supposer de possibles erreurs diagnostiques. De plus, de la même façon qu'il aurait été intéressant de réaliser une relecture des examens scanner par un seul radiologue, il aurait été préférable que tous les diagnostics morphologiques aient été établis et confirmés par un même pathologiste. Le design idéal pour cette étude aurait été de ne recruter des cas dont le diagnostic morphologique des lésions aurait été réalisé uniquement par un examen histologique. Cependant, dans le cadre de cette étude, le nombre de cas aurait été bien plus faible, en effet, seul 29% (n=10/34) des individus inclus présentaient un diagnostic histologique. Le sous-type histologique des adénocarcinomes recrutés étant inconnu, nous n'avons pas pu, contrairement à (Aarsvold *et al.*, 2015) présenter les critères associés à ces types d'adénocarcinome.

Malgré le caractère bi-centrique de cette étude et son nombre de cas significatif, il n'a pas été possible de constituer des groupes par type de tumeur. Une approche de ce type permettrait à l'avenir d'identifier des caractéristiques tomodensitométriques spécifiques à chaque type tumoral afin d'en faciliter l'identification.

Conclusion

Les tumeurs pulmonaires primitives félines sont une entité pathologique rare dont la confirmation diagnostique peut s'avérer délicate. Ces difficultés diagnostiques sont associées à une perte de chance pour les patients. Leur description tomodensitométrique est limitée à l'étude d'Aarsvold et al (Aarsvold *et al.*, 2015). Cette étude décrit un grand nombre de cas de tumeurs pulmonaires, apparaissant sous la forme de masses situées dans les lobes caudaux. Cependant elle mentionne deux cas de tumeurs pulmonaires diffuses sans les décrire, alors même que la prévalence des tumeurs diffuses semble être plus élevée que ce qui est rapporté dans cette étude (Santos et al.). Ce travail de thèse cherche à compléter la description des tumeurs pulmonaires chez le chat, qu'elles apparaissent sous forme de masse multifocale à diffuse.

Cette étude rétrospective sur 10 ans, porte sur 34 cas de tumeurs pulmonaires primitives félines, recrutées de façon multicentrique, entre le ChuvA et Micen Vet. Leur inclusion dans notre étude reposait sur un diagnostic histologique ou cytologique de tumeur pulmonaire primaire. Pour chacun de ces cas, des images tomodensitométriques du thorax étaient disponibles. Les caractéristiques épidémiocliniques et tomodensitométriques ont été répertoriées par une étudiante de dernière année, sur la base des rapports d'imagerie. Un premier groupe de chats était constitué d'animaux atteints d'adénocarcinome pulmonaire apparaissant sous la forme d'une masse. Six autres cas, dont les lésions prenaient des formes multifocales à diffuse, ont été présentés sous la forme d'une série de cas.

Sur le plan épidémiologique, les chats de notre cohorte étaient âgés en moyenne de 13 ans, sans surreprésentation d'un sexe par rapport à l'autre. La découverte de l'atteinte pulmonaire était fortuite dans un grand nombre de cas, et associée à des signes cliniques peu spécifiques tels que l'amaigrissement, la dysorexie-anorexie et les vomissements. Les signes respiratoires n'étaient présents que dans moins d'un tiers des cas. Dans notre cohorte, la tumeur pulmonaire la plus représentée était l'adénocarcinome pulmonaire dont l'aspect tomodensitométrique prenait, dans la grande majorité des cas, la forme d'une masse pulmonaire unique localisée préférentiellement dans les lobes caudaux. Des caractéristiques tomodensitométriques communes ont été identifiées, telles que leur localisation bronchocentrique, leurs contours irréguliers et bien délimités. Leur atténuation était hétérogène dans la majorité des cas et incluait des minéralisations ou du gaz dans environ un tiers des cas. Ces résultats corroborent en grande partie les observations de l'étude d'Aarsvold et al., en apportant de nouvelles perspectives, notamment en ce qui concerne la description des tumeurs à présentation multifocale ou diffuse avec trois cas de carcinomes diffus, un cas de lymphome, un cas de tumeur à cellule ronde d'autre type, suspectée histiocytaire, et un cas de tumeur maligne d'origine indéterminée.

Toutefois, certaines limites doivent être soulignées et sont, en grande partie, imputables au caractère rétrospectif de cette étude. La collecte et l'analyse des données ont été réalisées par une étudiante vétérinaire de 6^e année, peu familière des examens tomodensitométriques, non par un radiologue, et ce, à partir des données disponibles. De plus, il aurait été préférable que le diagnostic des lésions pulmonaires soit fait sur la base d'un examen histologique, mais cela aurait drastiquement réduit la taille de la cohorte.

Ce travail de thèse a permis de souligner la pertinence de l'utilisation d'outils diagnostiques avancés comme l'examen tomodensitométrique dans le diagnostic de ces tumeurs. Un des manques de cette étude est l'absence de biopsies systématiques ; des études complémentaires sont nécessaires pour comprendre si les tumeurs d'aspect diffus ont des caractéristiques histologiques différentes des tumeurs d'aspect nodulaire et délimité. Enfin il serait pertinent de préciser la description des tumeurs moins fréquentes, comme le lymphome pulmonaire en appuyant leur diagnostic sur des méthodes histologiques, qui n'ont pas pu être mises en œuvre dans notre étude.

Liste des références bibliographiques

- AARSVOLD, S., REETZ, J.A., REICHLER, J.K., *et al.* (2015) COMPUTED TOMOGRAPHIC FINDINGS IN 57 CATS WITH PRIMARY PULMONARY NEOPLASIA: Ct Feline Pulmonary Neoplasia. *Veterinary Radiology & Ultrasound* vol. 56, n° 3, p. 272-277. [<https://doi.org/10.1111/vru.12240>]
- AFFOLTER, V.K., MOORE, P.F. (2006) Feline progressive histiocytosis. *Veterinary Pathology* vol. 43, n° 5, p. 646-655. [<https://doi.org/10.1354/vp.43-5-646>]
- ALEXANDER, K., JOLY, H., BLOND, L., *et al.* (2012) A comparison of computed tomography, computed radiography, and film-screen radiography for the detection of canine pulmonary nodules. *Veterinary Radiology & Ultrasound: The Official Journal of the American College of Veterinary Radiology and the International Veterinary Radiology Association* vol. 53, n° 3, p. 258-265. [<https://doi.org/10.1111/j.1740-8261.2012.01924.x>]
- ARGENTA, F.F., DE BRITTO, F.C., PEREIRA, P.R., *et al.* (2020) Pulmonary Langerhans cell histiocytosis in cats and a literature review of feline histiocytic diseases. *Journal of Feline Medicine and Surgery* vol. 22, n° 4, p. 305-312. [<https://doi.org/10.1177/1098612X19842384>]
- ARMBRUST, L.J., BILLER, D.S., BAMFORD, A., *et al.* (2012) Comparison of three-view thoracic radiography and computed tomography for detection of pulmonary nodules in dogs with neoplasia. *Journal of the American Veterinary Medical Association* vol. 240, n° 9, p. 1088-1094. [<https://doi.org/10.2460/javma.240.9.1088>]
- BALLEGEER, E.A., FORREST, L.J., JERAJ, R., *et al.* (2006) PET/CT following intensity-modulated radiation therapy for primary lung tumor in a dog. *Veterinary Radiology & Ultrasound: The Official Journal of the American College of Veterinary Radiology and the International Veterinary Radiology Association* vol. 47, n° 2, p. 228-233. [<https://doi.org/10.1111/j.1740-8261.2006.00132.x>]
- BARR, F., GRUFFYDD-JONES, T.J., BROWN, P.J., *et al.* (1987) Primary lung tumours in the cat. *Journal of Small Animal Practice* vol. 28, n° 12, p. 1115-1125. [<https://doi.org/10.1111/j.1748-5827.1987.tb01336.x>]
- BARRETT, L.E., POLLARD, R.E., ZWINGENBERGER, A., *et al.* (2014) Radiographic characterization of primary lung tumors in 74 dogs. *Veterinary Radiology & Ultrasound: The Official Journal of the American College of Veterinary Radiology and the International Veterinary Radiology Association* vol. 55, n° 5, p. 480-487. [<https://doi.org/10.1111/vru.12154>]
- BERTAZZOLO, W., ZULIANI, D., POGLIANI, E., *et al.* (2002) Diffuse bronchiolo-alveolar carcinoma in a dog. *Journal of Small Animal Practice* vol. 43, n° 6, p. 265-268. [<https://doi.org/10.1111/j.1748-5827.2002.tb00071.x>]
- BETTINI, G., MORINI, M., MARCONATO, L., *et al.* (2010) Association between environmental dust exposure and lung cancer in dogs. *Veterinary Journal (London, England: 1997)* vol. 186, n° 3, p. 364-369. [<https://doi.org/10.1016/j.tvjl.2009.09.004>]
- BRAMBILLA, E., TRAVIS, W.D., COLBY, T.V., *et al.* (2001) The new World Health Organization classification of lung tumours. *European Respiratory Journal* vol. 18, n° 6, p. 1059-1068. [<https://doi.org/10.1183/09031936.01.00275301>]

BROWN, A.L., BEATTY, J.A., NICOLL, R.G., *et al.* (2011) Dyspnoea and pulmonary consolidation in a cat with T-cell lymphoma. *Journal of Feline Medicine and Surgery* vol. 13, n° 10, p. 772-775. [<https://doi.org/10.1016/j.jfms.2011.05.018>]

BROWN, D.E., THRALL, M.A., GETZY, D.M., *et al.* (1994) Cytology of canine malignant histiocytosis. *Veterinary Clinical Pathology* vol. 23, n° 4, p. 118-123. [<https://doi.org/10.1111/j.1939-165x.1994.tb00921.x>]

CARTER, B.W., LICHTENBERGER, J.P., BENVENISTE, M.K., *et al.* (2018) Revisions to the TNM Staging of Lung Cancer: Rationale, Significance, and Clinical Application. *Radiographics: A Review Publication of the Radiological Society of North America, Inc* vol. 38, n° 2, p. 374-391. [<https://doi.org/10.1148/rg.2018170081>]

CEA (2022) L'imagerie médicale. In *CEA/Découvrir & Comprendre*. [<https://www.cea.fr/comprendre/Pages/sante-sciences-du-vivant/essentiel-sur-imagerie-medecale.aspx>] (consulté le 14/09/2024).

CHEN, C., BAO, F., ZHENG, H., *et al.* (2012) Local extension at the hilum region is associated with worse long-term survival in stage I non-small cell lung cancers. *The Annals of Thoracic Surgery* vol. 93, n° 2, p. 389-396. [<https://doi.org/10.1016/j.athoracsur.2011.09.079>]

CLEMENTS, D.N., HOGAN, A.M., CAVE, T.A. (2004) Treatment of a well differentiated pulmonary adenocarcinoma in a cat by pneumonectomy and adjuvant mitoxantrone chemotherapy. *Journal of Feline Medicine and Surgery* vol. 6, n° 3, p. 199-205. [<https://doi.org/10.1016/j.jfms.2004.01.007>]

CORRALES, L., ROSELL, R., CARDONA, A.F., *et al.* (2020) Lung cancer in never smokers: The role of different risk factors other than tobacco smoking. *Critical Reviews in Oncology/Hematology* vol. 148, p. 102895. [<https://doi.org/10.1016/j.critrevonc.2020.102895>]

D' COSTA, S., YOON, B.-I., KIM, D.-Y., *et al.* (2012) Morphologic and molecular analysis of 39 spontaneous feline pulmonary carcinomas. *Veterinary Pathology* vol. 49, n° 6, p. 971-978. [<https://doi.org/10.1177/0300985811419529>]

DEBERRY, J.D., NORRIS, C.R., SAMII, V.F., *et al.* (2002) Correlation between fine-needle aspiration cytopathology and histopathology of the lung in dogs and cats. *Journal of the American Animal Hospital Association* vol. 38, n° 4, p. 327-336. [<https://doi.org/10.5326/0380327>]

DE KONING, H.J., VAN DER AALST, C.M., DE JONG, P.A., *et al.* (2020) Reduced Lung-Cancer Mortality with Volume CT Screening in a Randomized Trial. *The New England Journal of Medicine* vol. 382, n° 6, p. 503-513. [<https://doi.org/10.1056/NEJMoa1911793>]

E-cancer (s. d.). [<https://www.e-cancer.fr/Professionnels-de-sante/Les-chiffres-du-cancer-en-France/Epidemiologie-des-cancers/Les-cancers-les-plus-frequents/Cancer-du-poumon>] (consulté le 03/10/2023).

EPPLÉ, L.M., BEMIS, L.T., CAVANAUGH, R.P., *et al.* (2013) Prolonged remission of advanced bronchoalveolar adenocarcinoma in a dog treated with autologous, tumour-derived chaperone-rich cell lysate (CRCL) vaccine. *International Journal of Hyperthermia* vol. 29, n° 5, p. 390-398. [<https://doi.org/10.3109/02656736.2013.800997>]

EVANS, H.E., DE LAHUNTA, A., MILLER, M.E. (2013) *Miller's anatomy of the dog*, 4. ed. St. Louis, Mo, Elsevier Saunders.

- EVANS, H.E., LAHUNTA, A. de (2012) Miller's Anatomy of the Dog - E-Book: Miller's Anatomy of the Dog - E-Book. Elsevier Health Sciences.
- FAUNT, K.K., JONES, B.D., TURK, J.R., *et al.* (1998) Evaluation of biopsy specimens obtained during thoracoscopy from lungs of clinically normal dogs. *American Journal of Veterinary Research* vol. 59, n° 11, p. 1499-1502.
- GAETA, M., CARUSO, R., BLANDINO, A., *et al.* (1999) Radiolucencies and cavitation in bronchioloalveolar carcinoma: CT-pathologic correlation. *European Radiology* vol. 9, n° 1, p. 55-59. [<https://doi.org/10.1007/s003300050627>]
- GAO, X., ZHANG, Y., BREITLING, L.P., *et al.* (2016) Tobacco smoking and methylation of genes related to lung cancer development. *Oncotarget* vol. 7, n° 37, p. 59017-59028. [<https://doi.org/10.18632/oncotarget.10007>]
- GEYER, N.E., REICHLE, J.K., VALDÉS-MARTÍNEZ, A., *et al.* (2010) RADIOGRAPHIC APPEARANCE OF CONFIRMED PULMONARY LYMPHOMA IN CATS AND DOGS: Pulmonary Lymphoma. *Veterinary Radiology & Ultrasound* vol. 51, n° 4, p. 386-390. [<https://doi.org/10.1111/j.1740-8261.2010.01683.x>]
- GOLDFINCH, N., ARGYLE, D. (2012) Feline lung–digit syndrome: Unusual metastatic patterns of primary lung tumours in cats. *Journal of Feline Medicine and Surgery* vol. 14, n° 3, p. 202-208. [<https://doi.org/10.1177/1098612X12439267>]
- GOLDSTRAW, P., CHANSKY, K., CROWLEY, J., *et al.* (2016) The IASLC Lung Cancer Staging Project: Proposals for Revision of the TNM Stage Groupings in the Forthcoming (Eighth) Edition of the TNM Classification for Lung Cancer. *Journal of Thoracic Oncology: Official Publication of the International Association for the Study of Lung Cancer* vol. 11, n° 1, p. 39-51. [<https://doi.org/10.1016/j.jtho.2015.09.009>]
- HAHN, K.A., MCENTEE, M.F. (1998) Prognosis factors for survival in cats after removal of a primary lung tumor: 21 cases (1979-1994). *Veterinary surgery: VS* vol. 27, n° 4, p. 307-311. [<https://doi.org/10.1111/j.1532-950x.1998.tb00132.x>]
- HAHN, K.A., MCENTEE, M.F. (1997) Primary lung tumors in cats: 86 cases (1979-1994). *Journal of the American Veterinary Medical Association* vol. 211, n° 10, p. 1257-1260.
- HIFUMI, T., MIYOSHI, N., KAWAGUCHI, H., *et al.* (2010) Immunohistochemical detection of proteins associated with multidrug resistance to anti-cancer drugs in canine and feline primary pulmonary carcinoma. *The Journal of Veterinary Medical Science* vol. 72, n° 5, p. 665-668. [<https://doi.org/10.1292/jvms.09-0519>]
- HUO, J., HUANG, X., LI, X., *et al.* (2021) Pneumonic-type lung adenocarcinoma with different ranges exhibiting different clinical, imaging, and pathological characteristics. *Insights into Imaging* vol. 12, n° 1, p. 169. [<https://doi.org/10.1186/s13244-021-01114-2>]
- IBARROLA, P., GERMAN, A.J., STELL, A.J., *et al.* (2004) Appendicular arterial tumor embolization in two cats with pulmonary carcinoma. *Journal of the American Veterinary Medical Association* vol. 225, n° 7, p. 1065-1069, 1048-1049. [<https://doi.org/10.2460/javma.2004.225.1065>]
- ISHIKAWA, K., NAGASHIMA, T., MACHIDA, Y., *et al.* (2022) Primary pulmonary diffuse large B-cell lymphoma associated with feline leukaemia virus infection in a young cat. *Journal of Feline Medicine and Surgery Open Reports* vol. 8, n° 1, p. 205511692210742. [<https://doi.org/10.1177/20551169221074240>]
- KAWABE, M., KITAJIMA, Y., MURAKAMI, M., *et al.* (2019) Hypofractionated radiotherapy in nine dogs

with unresectable solitary lung adenocarcinoma. *Veterinary Radiology & Ultrasound: The Official Journal of the American College of Veterinary Radiology and the International Veterinary Radiology Association* vol. 60, n° 4, p. 456-464. [<https://doi.org/10.1111/vru.12754>]

KHANNA, C., VAIL, D. (2003a) Targeting the Lung: Preclinical and Comparative Evaluation of Anticancer Aerosols in Dogs with Naturally Occurring Cancers. *Current Cancer Drug Targets* vol. 3, n° 4, p. 265-273. [<https://doi.org/10.2174/1568009033481903>]

KHANNA, C., VAIL, D.M. (2003b) Targeting the lung: preclinical and comparative evaluation of anticancer aerosols in dogs with naturally occurring cancers. *Current Cancer Drug Targets* vol. 3, n° 4, p. 265-273. [<https://doi.org/10.2174/1568009033481903>]

KIM, J., KWON, S.Y., CENA, R., *et al.* (2014) CT and PET-CT of a dog with multiple pulmonary adenocarcinoma. *The Journal of Veterinary Medical Science* vol. 76, n° 4, p. 615-620. [<https://doi.org/10.1292/jvms.13-0434>]

KOVAK, J.R., LUDWIG, L.L., BERGMAN, P.J., *et al.* (2002) Use of thoracoscopy to determine the etiology of pleural effusion in dogs and cats: 18 cases (1998-2001). *Journal of the American Veterinary Medical Association* vol. 221, n° 7, p. 990-994. [<https://doi.org/10.2460/javma.2002.221.990>]

KUDNIG, S.T., SÉGUIN, B. (2022) *Veterinary Surgical Oncology*. John Wiley & Sons.

KUDNIG, S.T., SÉGUIN, B. (2012) *Veterinary Surgical Oncology*. John Wiley & Sons.

KUNTZ, C.A. (1998) Thoracic surgical oncology. *Clinical Techniques in Small Animal Practice* vol. 13, n° 1, p. 47-52. [[https://doi.org/10.1016/S1096-2867\(98\)80027-3](https://doi.org/10.1016/S1096-2867(98)80027-3)]

LARUE, S.M., WITHROW, S.J., WYKES, P.M. (1987) Lung resection using surgical staples in dogs and cats. *Veterinary surgery: VS* vol. 16, n° 3, p. 238-240. [<https://doi.org/10.1111/j.1532-950x.1987.tb00945.x>]

LEE, K.S., KIM, Y., PRIMACK, S.L. (1997) Imaging of pulmonary lymphomas. *AJR. American journal of roentgenology* vol. 168, n° 2, p. 339-345. [<https://doi.org/10.2214/ajr.168.2.9016202>]

ŁOBACZEWSKI, A., CZOPOWICZ, M., MOROZ, A., *et al.* (2021) Lung Ultrasound for Imaging of B-Lines in Dogs and Cats—A Prospective Study Investigating Agreement between Three Types of Transducers and the Accuracy in Diagnosing Cardiogenic Pulmonary Edema, Pneumonia and Lung Neoplasia. *Animals* vol. 11, n° 11, p. 3279. [<https://doi.org/10.3390/ani11113279>]

LONDON, C.A., HANNAH, A.L., ZADOVOSKAYA, R., *et al.* (2003) Phase I dose-escalating study of SU11654, a small molecule receptor tyrosine kinase inhibitor, in dogs with spontaneous malignancies. *Clinical Cancer Research: An Official Journal of the American Association for Cancer Research* vol. 9, n° 7, p. 2755-2768.

LORTET-TIEULENT, J., RENTERIA, E., SHARP, L., *et al.* (2015) Convergence of decreasing male and increasing female incidence rates in major tobacco-related cancers in Europe in 1988-2010. *European Journal of Cancer (Oxford, England: 1990)* vol. 51, n° 9, p. 1144-1163. [<https://doi.org/10.1016/j.ejca.2013.10.014>]

MAEKAWA, N., KONNAI, S., IKEBUCHI, R., *et al.* (2014) Expression of PD-L1 on canine tumor cells and enhancement of IFN- γ production from tumor-infiltrating cells by PD-L1 blockade. *PLoS One* vol. 9, n° 6, p. e98415. [<https://doi.org/10.1371/journal.pone.0098415>]

MAJESKI, S.A., STEFFEY, M.A., MAYHEW, P.D., *et al.* (2016) Postoperative Respiratory Function and

- Survival After Pneumonectomy in Dogs and Cats. *Veterinary surgery: VS* vol. 45, n° 6, p. 775-781. [<https://doi.org/10.1111/vsu.12513>]
- MARITATO, K.C., SCHERTEL, E.R., KENNEDY, S.C., *et al.* (2014a) Outcome and prognostic indicators in 20 cats with surgically treated primary lung tumors. *Journal of Feline Medicine and Surgery* vol. 16, n° 12, p. 979-984. [<https://doi.org/10.1177/1098612X14530121>]
- MARITATO, K.C., SCHERTEL, E.R., KENNEDY, S.C., *et al.* (2014b) Outcome and prognostic indicators in 20 cats with surgically treated primary lung tumors. *Journal of Feline Medicine and Surgery* vol. 16, n° 12, p. 979-984. [<https://doi.org/10.1177/1098612X14530121>]
- MAXIE, G. (2015) *Jubb, Kennedy & Palmer's Pathology of Domestic Animals: Volume 2*. Elsevier Health Sciences.
- MCCRACKEN, T.O., KAINER, R.A. (2013) *Color Atlas of Small Animal Anatomy: The Essentials*. John Wiley & Sons.
- MCNIEL, E.A., OGILVIE, G.K., POWERS, B.E., *et al.* (1997) Evaluation of prognostic factors for dogs with primary lung tumors: 67 cases (1985-1992). *Journal of the American Veterinary Medical Association* vol. 211, n° 11, p. 1422-1427.
- MEHLHAFF, C.J., MOONEY, S. (1985) Primary Pulmonary Neoplasia in the Dog and Cat. *Veterinary Clinics of North America: Small Animal Practice* vol. 15, n° 5, p. 1061-1067. [[https://doi.org/10.1016/S0195-5616\(85\)50110-2](https://doi.org/10.1016/S0195-5616(85)50110-2)]
- MIRSADRAEE, S., OSWAL, D., ALIZADEH, Y., *et al.* (2012) The 7th lung cancer TNM classification and staging system: Review of the changes and implications. *World Journal of Radiology* vol. 4, n° 4, p. 128-134. [<https://doi.org/10.4329/wjr.v4.i4.128>]
- MOORE, P.F. (2014) A review of histiocytic diseases of dogs and cats. *Veterinary Pathology* vol. 51, n° 1, p. 167-184. [<https://doi.org/10.1177/0300985813510413>]
- MU, L., LIU, L., NIU, R., *et al.* (2013) Indoor air pollution and risk of lung cancer among Chinese female non-smokers. *Cancer causes & control: CCC* vol. 24, n° 3, p. 439-450. [<https://doi.org/10.1007/s10552-012-0130-8>]
- NADIG, T.R., THOMAS, N., NIETERT, P.J., *et al.* (2023) Guided Bronchoscopy for the Evaluation of Pulmonary Lesions: An Updated Meta-analysis. *Chest* vol. 163, n° 6, p. 1589-1598. [<https://doi.org/10.1016/j.chest.2022.12.044>]
- NEMANIC, S., LONDON, C.A., WISNER, E.R. (2006) Comparison of thoracic radiographs and single breath-hold helical CT for detection of pulmonary nodules in dogs with metastatic neoplasia. *Journal of Veterinary Internal Medicine* vol. 20, n° 3, p. 508-515. [[https://doi.org/10.1892/0891-6640\(2006\)20\[508:cotras\]2.0.co;2](https://doi.org/10.1892/0891-6640(2006)20[508:cotras]2.0.co;2)]
- NICHOLSON, A.G., CHANSKY, K., CROWLEY, J., *et al.* (2016) The International Association for the Study of Lung Cancer Lung Cancer Staging Project: Proposals for the Revision of the Clinical and Pathologic Staging of Small Cell Lung Cancer in the Forthcoming Eighth Edition of the TNM Classification for Lung Cancer. *Journal of Thoracic Oncology: Official Publication of the International Association for the Study of Lung Cancer* vol. 11, n° 3, p. 300-311. [<https://doi.org/10.1016/j.jtho.2015.10.008>]
- NORRIS, C.R., GRIFFEY, S.M., WALSH, P. (2002) Use of keyhole lung biopsy for diagnosis of interstitial

- lung diseases in dogs and cats: 13 cases (1998-2001). *Journal of the American Veterinary Medical Association* vol. 221, n° 10, p. 1453-1459. [<https://doi.org/10.2460/javma.2002.221.1453>]
- NUNLEY, J., SUTTON, J., CULP, W., *et al.* (2015) Primary pulmonary neoplasia in cats: assessment of computed tomography findings and survival. *Journal of Small Animal Practice* vol. 56, n° 11, p. 651-656. [<https://doi.org/10.1111/jsap.12401>]
- OGILVIE, G., REYNOLDS, H.A., RICHARDSON, R., *et al.* (1990) Phase II evaluation of doxorubicin for treatment of various canine neoplasms. *Journal of the American Veterinary Medical Association* vol. 195, p. 1580-3.
- OGILVIE, G.K., HASCHEK, W.M., WITHROW, S.J., *et al.* (1989a) Classification of primary lung tumors in dogs: 210 cases (1975-1985). *Journal of the American Veterinary Medical Association* vol. 195, n° 1, p. 106-108.
- OGILVIE, G.K., OBRADOVICH, J.E., ELMSLIE, R.E., *et al.* (1991) Efficacy of mitoxantrone against various neoplasms in dogs. *Journal of the American Veterinary Medical Association* vol. 198, n° 9, p. 1618-1621.
- OGILVIE, G.K., WEIGEL, R.M., HASCHEK, W.M., *et al.* (1989b) Prognostic factors for tumor remission and survival in dogs after surgery for primary lung tumor: 76 cases (1975-1985). *Journal of the American Veterinary Medical Association* vol. 195, n° 1, p. 109-112.
- PAOLONI, M.C., ADAMS, W.M., DUBIELZIG, R.R., *et al.* (2006) Comparison of results of computed tomography and radiography with histopathologic findings in tracheobronchial lymph nodes in dogs with primary lung tumors: 14 cases (1999-2002). *Journal of the American Veterinary Medical Association* vol. 228, n° 11, p. 1718-1722. [<https://doi.org/10.2460/javma.228.11.1718>]
- PATHAK, V., HURTADO RENDON, I.S. (2011) Pulmonary adenocarcinoma masquerading as diffuse inflammatory interstitial lung disease. *Respiratory Medicine CME* vol. 4, n° 2, p. 67-69. [<https://doi.org/10.1016/j.rmedc.2010.09.003>]
- POIRIER, V.J., BURGESS, K.E., ADAMS, W.M., *et al.* (2004) Toxicity, dosage, and efficacy of vinorelbine (Navelbine) in dogs with spontaneous neoplasia. *Journal of Veterinary Internal Medicine* vol. 18, n° 4, p. 536-539. [[https://doi.org/10.1892/0891-6640\(2004\)18<536:tdaeov>2.0.co;2](https://doi.org/10.1892/0891-6640(2004)18<536:tdaeov>2.0.co;2)]
- POLTON, G., FINOTELLO, R., SABATTINI, S., *et al.* (2018) Survival analysis of dogs with advanced primary lung carcinoma treated by metronomic cyclophosphamide, piroxicam and thalidomide. *Veterinary and Comparative Oncology* vol. 16, n° 3, p. 399-408. [<https://doi.org/10.1111/vco.12393>]
- RADLINSKY, M. (2014) Thoracoscopy in the cat: an up-and-coming diagnostic and therapeutic procedure. *Journal of Feline Medicine and Surgery* vol. 16, n° 1, p. 27-33. [<https://doi.org/10.1177/1098612X13516569>]
- REICHLER, J.K., WISNER, E.R. (2000) Non-cardiac thoracic ultrasound in 75 feline and canine patients. *Veterinary Radiology & Ultrasound: The Official Journal of the American College of Veterinary Radiology and the International Veterinary Radiology Association* vol. 41, n° 2, p. 154-162. [<https://doi.org/10.1111/j.1740-8261.2000.tb01470.x>]
- REIF, J.S., DUNN, K., OGILVIE, G.K., *et al.* (1992) Passive smoking and canine lung cancer risk. *American Journal of Epidemiology* vol. 135, n° 3, p. 234-239. [<https://doi.org/10.1093/oxfordjournals.aje.a116276>]
- REINERO, C.R., MASSEAU, I., GROBMAN, M., *et al.* (2019) Perspectives in veterinary medicine:

Description and classification of bronchiolar disorders in cats. *Journal of Veterinary Internal Medicine* vol. 33, n° 3, p. 1201-1221. [<https://doi.org/10.1111/jvim.15473>]

REYES GOMEZ, E. (2019) Les épithéliums, Hiphy, polycopié de cours 2e année d'études vétérinaires.

ROMANUCCI, M., MASSIMINI, M., ASTE, G., *et al.* (2018) Diffuse Pulmonary Adenocarcinoma with Micropapillary Growth Pattern in a Cat. *Journal of Comparative Pathology* vol. 160, p. 34-38. [<https://doi.org/10.1016/j.jcpa.2018.02.006>]

ROSE, R.J., WORLEY, D.R. (2020) A Contemporary Retrospective Study of Survival in Dogs With Primary Lung Tumors: 40 Cases (2005-2017). *Frontiers in Veterinary Science* vol. 7, p. 519703. [<https://doi.org/10.3389/fvets.2020.519703>]

ROUSSEAU, C. (2020) La morbi-mortalité de la thoracotomie chez le chien et le chat : étude rétrospective sur 85 cas à l'Ecole nationale vétérinaire d'Alfort, de 2008 à 2019.

RUSCH, V.W., ASAMURA, H., WATANABE, H., *et al.* (2009) The IASLC lung cancer staging project: a proposal for a new international lymph node map in the forthcoming seventh edition of the TNM classification for lung cancer. *Journal of Thoracic Oncology: Official Publication of the International Association for the Study of Lung Cancer* vol. 4, n° 5, p. 568-577. [<https://doi.org/10.1097/JTO.0b013e3181a0d82e>]

SANTOS, I.R., RAITER, J., LAMEGO, É.C., *et al.* (2023) Feline pulmonary carcinoma: Gross, histological, metastatic, and immunohistochemical aspects. *Veterinary Pathology* vol. 60, n° 1, p. 8-20. [<https://doi.org/10.1177/03009858221122517>]

SCHWARZ, T., SAUNDERS, J. (2011) *Veterinary Computed Tomography*. John Wiley & Sons.

SEILER, S.M.F., BAUMGARTNER, C., HIRSCHBERGER, J., *et al.* (2015) Comparative Oncology: Evaluation of 2-Deoxy-2-[18F]fluoro-D-glucose (FDG) Positron Emission Tomography/Computed Tomography (PET/CT) for the Staging of Dogs with Malignant Tumors. *PloS One* vol. 10, n° 6, p. e0127800. [<https://doi.org/10.1371/journal.pone.0127800>]

SHOSU, K., SAKURAI, M., INOUE, K., *et al.* (2016) Programmed Cell Death Ligand 1 Expression in Canine Cancer. *In Vivo (Athens, Greece)* vol. 30, n° 3, p. 195-204.

SILVESTRI, G.A., HERTH, F.J., KEAST, T., *et al.* (2014) Feasibility and safety of bronchoscopic transparenchymal nodule access in canines: a new real-time image-guided approach to lung lesions. *Chest* vol. 145, n° 4, p. 833-838. [<https://doi.org/10.1378/chest.13-1971>]

SONG, S.-H., PARK, N.-W., EOM, K.-D. (2014) Positron emission tomography/computed tomography imaging features of renal cell carcinoma and pulmonary metastases in a dog. *The Canadian Veterinary Journal* vol. 55, n° 5, p. 466-470.

STERMAN, D.H., KEAST, T., RAI, L., *et al.* (2015) High yield of bronchoscopic transparenchymal nodule access real-time image-guided sampling in a novel model of small pulmonary nodules in canines. *Chest* vol. 147, n° 3, p. 700-707. [<https://doi.org/10.1378/chest.14-0724>]

SUNG, H., FERLAY, J., SIEGEL, R.L., *et al.* (2021) Global Cancer Statistics 2020: GLOBOCAN Estimates of Incidence and Mortality Worldwide for 36 Cancers in 185 Countries. *CA: A Cancer Journal for Clinicians* vol. 71, n° 3, p. 209-249. [<https://doi.org/10.3322/caac.21660>]

SYKES, J.E. (2003) Ischemic neuromyopathy due to peripheral arterial embolization of an adenocarcinoma in

a cat. *Journal of Feline Medicine and Surgery* vol. 5, n° 6, p. 353-356. [[https://doi.org/10.1016/S1098-612X\(03\)00049-4](https://doi.org/10.1016/S1098-612X(03)00049-4)]

TATSUMURA, T., KOYAMA, S., TSUJIMOTO, M., *et al.* (1993) Further study of nebulisation chemotherapy, a new chemotherapeutic method in the treatment of lung carcinomas: fundamental and clinical. *British Journal of Cancer* vol. 68, n° 6, p. 1146-1149. [<https://doi.org/10.1038/bjc.1993.495>]

TRAVIS, W.D., BRAMBILLA, E., NICHOLSON, A.G., *et al.* (2015) The 2015 World Health Organization Classification of Lung Tumors: Impact of Genetic, Clinical and Radiologic Advances Since the 2004 Classification. *Journal of Thoracic Oncology: Official Publication of the International Association for the Study of Lung Cancer* vol. 10, n° 9, p. 1243-1260. [<https://doi.org/10.1097/JTO.0000000000000630>]

TURNER, M.C., ANDERSEN, Z.J., BACCARELLI, A., *et al.* (2020) Outdoor air pollution and cancer: An overview of the current evidence and public health recommendations. *CA: a cancer journal for clinicians*. [<https://doi.org/10.3322/caac.21632>]

VAIL, D.M., THAMM, D.H., LIPTAK, J.M. (2020) *Withrow and MacEwen's small animal clinical oncology*, Sixth edition. Edinburgh New York, Elsevier.

VAN DER LINDE-SIPMAN, J.S., VAN DEN INGH, T.S. (2000) Primary and metastatic carcinomas in the digits of cats. *The Veterinary Quarterly* vol. 22, n° 3, p. 141-145. [<https://doi.org/10.1080/01652176.2000.9695043>]

WALSHAW, R. (1994) Stapling techniques in pulmonary surgery. *The Veterinary Clinics of North America. Small Animal Practice* vol. 24, n° 2, p. 335-366. [[https://doi.org/10.1016/s0195-5616\(94\)50156-6](https://doi.org/10.1016/s0195-5616(94)50156-6)]

WANG, Q., GÜMÜŞ, Z.H., COLAROSSO, C., *et al.* (2023) SCLC: Epidemiology, Risk Factors, Genetic Susceptibility, Molecular Pathology, Screening, and Early Detection. *Journal of Thoracic Oncology* vol. 18, n° 1, p. 31-46. [<https://doi.org/10.1016/j.jtho.2022.10.002>]

WARREN-SMITH, C.M.R., ROE, K., DE LA PUERTA, B., *et al.* (2011) Pulmonary adenocarcinoma seeding along a fine needle aspiration tract in a dog. *The Veterinary Record* vol. 169, n° 7, p. 181. [<https://doi.org/10.1136/vr.d2357>]

WAVREILLE, V., BOSTON, S.E., SOUZA, C., *et al.* (2016) Outcome After Pneumonectomy in 17 Dogs and 10 Cats: A Veterinary Society of Surgical Oncology Case Series. *Veterinary surgery: VS* vol. 45, n° 6, p. 782-789. [<https://doi.org/10.1111/vsu.12517>]

WITHERS, S.S., JOHNSON, E.G., CULP, W.T.N., *et al.* (2015) Paraneoplastic hypertrophic osteopathy in 30 dogs. *Veterinary and Comparative Oncology* vol. 13, n° 3, p. 157-165. [<https://doi.org/10.1111/vco.12026>]

WOOD, E.F., O'BRIEN, R.T., YOUNG, K.M. (1998) Ultrasound-guided fine-needle aspiration of focal parenchymal lesions of the lung in dogs and cats. *Journal of Veterinary Internal Medicine* vol. 12, n° 5, p. 338-342. [<https://doi.org/10.1111/j.1939-1676.1998.tb02132.x>]

WOUDA, R.M., MILLER, M.E., CHON, E., *et al.* (2015) Clinical effects of vinorelbine administration in the management of various malignant tumor types in dogs: 58 cases (1997-2012). *Journal of the American Veterinary Medical Association* vol. 246, n° 11, p. 1230-1237. [<https://doi.org/10.2460/javma.246.11.1230>]

XIANG, Y., ZHANG, M., ZHAO, W., *et al.* (2023) Differentiation of localized pneumonic-type lung adenocarcinoma from localized pulmonary inflammatory lesion based on clinical data and multi-slice spiral computed tomography imaging features. *Translational Cancer Research* vol. 12, n° 1.

[<https://doi.org/10.21037/tcr-22-2525>]

Annexe 1

Tableau Excel regroupant les caractéristiques tomodensitométriques du groupe A (1/3)

| Dossier | Groupe | Lésion_diag | diag presomptif | Age au diagnostic | Femelle (1= oui, 0 = non) | Sterilisé (1=oui, 0 = non) | Race | Décubitus sternal | Modification pulmonaire diffuse | Présence de masses | Localisation (RCr, RM, RCd, LCr, LCd, Acc) | Longueur (cm) | Largeur (cm) | Hauteur (cm) | Délimitation contours (bien = 1 / mal = 0) - NM |
|-----------|--------|-------------|-----------------|-------------------|---------------------------|----------------------------|----------|-------------------|---------------------------------|--------------------|--------------------------------------------|---------------|--------------|--------------|-------------------------------------------------|
| A19-10723 | A2 | PULM | ADK | 14 | 1 | 1 | abyssin | 1 | 0 | 1 | LCr | 3,1 | 1,1 | 1,9 | 1 |
| A12-362 | A3 | MSK | ADK | 13 | 1 | 0 | persan | 1 | 0 | 1 | RCd | 2,6 | 1,9 | 2,1 | 0 |
| A20-11501 | A1 | PULM | ADK | 16 | 0 | 1 | européen | 1 | 0 | 1 | RCd | 1,9 | 1,9 | 1,9 | NM |
| A19-9206 | A2 | PULM | ADK | 12 | 0 | 1 | persan | 1 | 0 | 1 | LCd | 4,6 | 2,4 | 2,5 | 0 |
| A21-13227 | A2 | PULM | ADK | 16 | 0 | 1 | européen | 1 | 0 | 1 | RCr | 3,5 | 1,5 | 2,5 | NM |
| A20-12795 | A2 | PULM | ADK | 15 | 0 | 0 | européen | 1 | 0 | 1 | RCd | 5,4 | 3 | 2,1 | 1 |
| A22-8521 | A2 | PULM | ADK | 10 | 0 | 1 | européen | 1 | 0 | 1 | LCd | 1,5 | 1,3 | 1,5 | 1 |
| A21-1905 | A1 | PULM | ADK | 11 | 1 | 0 | européen | 1 | 0 | 1 | RCd | 1,4 | 1,1 | 1,2 | 1 |
| A20-13251 | A3 | MSK | ADK | 14 | 1 | 1 | européen | 1 | 0 | 1 | LCd | 3 | 3 | 3 | 0 |
| A19-7159 | A2 | PULM | ADK | 13 | 0 | 1 | européen | 1 | 0 | 1 | LCd | 2,7 | 2,7 | 2,7 | 0 |
| A23-76756 | A1 | PULM | ADK | 14 | 0 | 1 | européen | 1 | 0 | 1 | LCd | 1 | 1 | 1 | 1 |
| A24-01267 | A1 | PULM | ADK | 13 | 0 | 1 | européen | 1 | 0 | 1 | LCd | 1,1 | 1,1 | 1,1 | 0 |
| A12-14834 | A1 | PULM | ADK | 11 | 1 | 1 | européen | 1 | 0 | 1 | LCr | 0,6 | 0,6 | 0,6 | NM |
| A23-82314 | A2 | PULM | ADK | 13 | 1 | 1 | européen | 1 | 0 | 1 | RCd | NM | NM | NM | 1 |
| A16-10360 | A2 | PULM | ADK | 8 | 0 | 1 | européen | 1 | 0 | 1 | LCr | 3 | 3 | 3 | NM |
| A10-12796 | A2 | PULM | ADK | 11 | 0 | 1 | européen | 1 | 0 | 1 | RCd | 2,5 | 1,5 | 2,5 | 1 |
| A21-4873 | A2 | PULM | ADK | 12 | 0 | 1 | européen | 1 | 0 | 1 | RCd | 2,5 | 3,5 | 3,5 | 0 |
| A22-10837 | A2 | PULM | ADK | 13 | 0 | 1 | européen | 1 | 0 | 1 | LCd | 1,3 | 1,1 | 1,1 | 1 |
| A23-10442 | A2 | PULM | ADK | 13 | 0 | 1 | européen | 1 | 0 | 1 | RCr | 4,5 | 4,5 | 4,5 | 0 |
| A17-13205 | A1 | PULM | ADK | 13 | 1 | 1 | européen | 1 | 0 | 1 | RCd | 4 | 2,7 | 2,8 | NM |
| MICEN_1 | A2 | PULM | ADK | 17 | 0 | 1 | européen | 1 | 0 | 1 | LCd | 2,8 | 2,8 | 2,8 | NM |
| MICEN_2 | A1 | PULM | ADK | 12 | 1 | 1 | européen | 1 | 0 | 1 | RCd | 1,5 | 1,5 | 1,5 | NM |
| MICEN_3 | A1 | PULM | ADK | 14 | 0 | 1 | européen | 1 | 0 | 1 | LCr | 1,8 | 1,8 | 1,8 | NM |
| MICEN_4 | A3 | MSK | ADK | 6 | 1 | 1 | européen | 1 | 0 | 1 | RCd | 1,8 | 1,8 | 1,8 | 1 |
| MICEN_5 | A1 | PULM | ADK | 12 | 0 | 1 | européen | 1 | 0 | 1 | LCd | 3 | 3 | 3 | NM |
| MICEN_6 | A3 | EP | ADK | 11 | 1 | 1 | européen | 1 | 0 | 1 | RCd | NM | NM | NM | NM |
| A09-3526 | A1 | PULM | ADK | 11 | 0 | 1 | européen | 1 | 0 | 1 | LCd | 3,5 | 2,5 | 5 | 1 |
| MICEN_7 | A2 | PULM | ADK | 13 | 0 | 1 | européen | 1 | 0 | 1 | LCd | 3 | 3 | 3 | NM |

Tableau Excel regroupant les caractéristiques tomodensitométriques du groupe A (2/3)

| Dossier | Délimitation marges (lisse = 1 / irrégulier = 0) - NM | Homogène (1 vs hétérogène = 0) - NM | Minéralisations intrinsèques | Gaz intrinsèque | Invasion bronche - NM | Compression bronchique - NM | Atteinte lobaire complète d'à minima 1 lobe pulmonaire (additionnelle, suspectée atelectasie) | Réhaussement (absent = 0 / présent = 1) - NM | Homogénéité_rehaussement (1 vs hétérogène = 0) - NM | Contact pleural - NM |
|-----------|-------------------------------------------------------|-------------------------------------|------------------------------|-----------------|-----------------------|-----------------------------|-----------------------------------------------------------------------------------------------|----------------------------------------------|-----------------------------------------------------|----------------------|
| A19-10723 | 1 | 0 | 1 | 0 | 1 | 1 | 0 | 1 | 0 | 1 |
| A12-362 | 0 | 0 | 0 | 1 | 1 | 0 | 0 | 1 | 1 | 1 |
| A20-11501 | NM | NM | 0 | 0 | NM | NM | 0 | NM | NM | NM |
| A19-9206 | 0 | 0 | 1 | 1 | 1 | 1 | 0 | 1 | 0 | 1 |
| A21-13227 | NM | 0 | 1 | 0 | 1 | 1 | 1 | NM | NM | NM |
| A20-12795 | 1 | 0 | 0 | 1 | 1 | 1 | 0 | 0 | NM | 1 |
| A22-8521 | 1 | 0 | 1 | 0 | 0 | 0 | ensemble du RM et du Rcr | 0 | NM | NM |
| A21-1905 | NM | 1 | 1 | 1 | 0 | 0 | 0 | 1 | 0 | 1 |
| A20-13251 | 1 | 0 | 1 | 1 | 0 | NM | 1 | 1 | 0 | 1 |
| A19-7159 | 0 | 1 | 0 | 0 | 1 | NM | 0 | 1 | 0 | 1 |
| A23-76756 | 0 | 1 | 0 | 0 | NM | 0 | 0 | 1 | 1 | NM |
| A24-01267 | 0 | 0 | 0 | 0 | 1 | 0 | 0 | 1 | 0 | 1 |
| A12-14834 | NM | NM | 0 | 0 | NM | NM | 0 | NM | NM | NM |
| A23-82314 | 0 | 0 | 0 | 1 | NM | NM | 0 | NM | NM | 1 |
| A16-10360 | | 0 | 0 | 1 | NM | NM | 0 | 1 | 0 | NM |
| A10-12796 | 1 | 0 | 1 | 0 | NM | 0 | 1 | NM | NM | NM |
| A21-4873 | 0 | 0 | 1 | 0 | 1 | 1 | 1 | NM | NM | NM |
| A22-10837 | 0 | 0 | 0 | 0 | NM | NM | 0 | NM | NM | NM |
| A23-10442 | 0 | 0 | 1 | 0 | 1 | 1 | poumon gauche | 1 | 0 | 1 |
| A17-13205 | NM | 0 | 0 | 0 | 1 | NM | 0 | 1 | 0 | NM |
| MICEN_1 | NM | 0 | 0 | 1 | 0 | 0 | 0 | 1 | 0 | 0 |
| MICEN_2 | NM | NM | 0 | 0 | 0 | 0 | densication en position dorsale du LCr | 1 | 0 | NM |
| MICEN_3 | NM | 0 | 0 | 0 | 1 | 0 | 0 | 1 | 0 | 0 |
| MICEN_4 | 0 | 0 | 0 | 1 | 0 | 1 | RM | NM | 0 | NM |
| MICEN_5 | NM | 0 | 1 | 0 | 0 | 0 | 0 | 1 | 0 | NM |
| MICEN_6 | NM | 0 | 0 | 0 | 1 | 1 | 1 | 0 | 0 | 1 |
| A09-3526 | NM | 0 | 0 | 1 | 1 | NM | 0 | NM | NM | 1 |
| MICEN_7 | NM | 0 | 1 | 0 | 1 | NM | 0 | 1 | 0 | 1 |

Tableau Excel regroupant les caractéristiques tomodensitométriques du groupe A (3/3)

| Dossier | Métastase pulmonaire suspectée | Méta même lobe uniquement | Méta ipsilatérale | Méta MSK | Méta Mediastin | Méta pleurale (=suspicion de carcinomatose pleural) | Méta controlatérale | Epanchement pleural | Si OUI Cyto Epanchement : | Epaissement pleural | Pneumothorax | NL trachéobronchique visible - NM | NL mediastinal Cr visible - NM | Suspicion de carcinomatose abdominale |
|-----------|--------------------------------|---------------------------|-------------------|----------------|----------------|-----------------------------------------------------|---------------------|---------------------|---------------------------|---------------------|--------------|-----------------------------------|--------------------------------|---------------------------------------|
| A19-10723 | 0 | 0 | 0 | 0 | 0 | 0 | 0 | 0 | 0 | 0 | 0 | augmentés | normal | 0 |
| A12-362 | 0 | 0 | 0 | 1 osseuse | 0 | 0 | 0 | 0 | 0 | 0 | 0 | normal | normal | 0 |
| A20-11501 | 0 | 0 | 0 | 0 | 0 | 0 | 0 | 0 | 0 | 0 | 0 | NM | NM | 0 |
| A19-9206 | 1 | 0 | 1 | 1 musculaire | 0 | 0 | 0 | 1 | 1 | 0 | 0 | augmentés | normal | 0 |
| A21-13227 | 1 | 0 | 1 | 0 | 0 | 0 | 0 | 1 | 1 | 0 | 0 | NM | NM | 0 |
| A20-12795 | 1 | 0 | 1 | 0 | 0 | 0 | 0 | 1 | 0 | 0 | 0 | NM | NM | 0 |
| A22-8521 | 1 | 0 | 1 | 0 | 0 | 0 | 0 | 1 | 1 | 0 | 1 | NM | NM | 0 |
| A21-1905 | 0 | 0 | 0 | 0 | 0 | 0 | 0 | 0 | 0 | 0 | 0 | augmenté | augmenté | 0 |
| A20-13251 | 1 | 0 | 0 | 1 | 0 | 0 | 0 | 0 | 0 | 0 | 0 | augmentés | NM | 0 |
| A19-7159 | 0 | 0 | 0 | 0 | 0 | 0 | 0 | 0 | 0 | 0 | 0 | augmenté | NM | 0 |
| A23-76756 | 1 | 0 | 1 | 0 | 0 | 0 | 0 | 0 | 0 | 0 | 0 | NM | NM | 0 |
| A24-01267 | 0 | 0 | 0 | 0 | 0 | 0 | 0 | 0 | 0 | 0 | 0 | NM | NM | 0 |
| A12-14834 | 0 | 0 | 0 | 0 | 0 | 0 | 0 | 0 | 0 | 0 | 0 | NM | NM | 0 |
| A23-82314 | 1 | 0 | 1 | NB musculaires | 0 | 0 | 0 | 1 | 1 | 0 | 0 | augmentés | augmenté | 0 |
| A16-10360 | 1 | 0 | 1 | 0 | 0 | 0 | 0 | 0 | 0 | 0 | 0 | augmentés | augmenté | 0 |
| A10-12796 | 1 | 0 | 0 | 2 musculaires | 1 | 1 | 1 | 1 | 1 | 0 | 1 | NM | NM | 0 |
| A21-4873 | 0 | 0 | 1 | 2 musculaires | 0 | 0 | 0 | 1 | 0 | 0 | 0 | augmentés | normal | 0 |
| A22-10837 | 1 | 0 | 0 | 0 | 0 | 0 | 0 | 1 | 0 | 0 | 0 | normal | normal | 0 |
| A23-10442 | 1 | 0 | 1 | 0 | 0 | 1 | 1 | 1 | 1 | 0 | 1 | augmentés | augmentés | 1 |
| A17-13205 | 0 | 0 | 0 | 0 | 0 | 0 | 0 | 0 | 0 | 0 | 0 | augmentés | normal | 0 |
| MICEN_1 | 1 | 0 | 0 | 0 | 0 | 0 | 1 | 1 | 0 | 0 | 0 | augmentés | augmentés | 0 |
| MICEN_2 | 0 | 0 | 0 | 0 | 0 | 0 | 0 | 0 | 0 | 0 | 0 | NM | NM | 0 |
| MICEN_3 | 1 | 1 | 1 | 0 | 0 | 0 | 0 | 0 | 0 | 0 | 0 | NM | NM | 0 |
| MICEN_4 | 1 | 0 | 0 | 1 musculaire | 0 | 0 | 1 | 0 | 0 | 0 | 0 | NM | NM | 0 |
| MICEN_5 | 0 | 0 | 0 | 0 | 0 | 0 | 0 | 0 | 0 | 0 | 0 | NM | NM | 0 |
| MICEN_6 | 0 | 0 | 0 | 0 | 0 | 0 | 0 | 1 | 1 | 1 | 0 | NM | NM | 0 |
| A09-3526 | 0 | 0 | 0 | 0 | 0 | 0 | 0 | 0 | 0 | 0 | 0 | normal | normal | 0 |
| MICEN_7 | 1 | 0 | 1 | 0 | 0 | 0 | 1 | 0 | 0 | 0 | 0 | augmentés | NM | 0 |

Les tumeurs pulmonaires primitives du chat : étude rétrospective des caractéristiques épidémio-cliniques et tomodensitométriques sur 34 cas, recrutement multicentrique (ChuvA-AC et MICEN Vet) entre 2013 et 2014

AUTEUR : Victoria LUX

RÉSUMÉ :

Les tumeurs pulmonaires primitives félines sont des affections graves dont le diagnostic est rendu difficile par une présentation clinique peu spécifique. La découverte de la maladie survient souvent fortuitement lors d'examens d'imagerie réalisés pour d'autres motifs. Des études récentes ont montré que la prise en charge chirurgicale à un stade précoce améliore nettement les chances de survie à long terme. Les examens diagnostiques avancés, comme le scanner, jouent donc un rôle crucial dans l'aide à la prise de décision chirurgicale. Cependant, peu d'études décrivent les caractéristiques tomodensitométriques de ces tumeurs, et la plus complète ne s'intéresse pas aux types tumoraux moins fréquents, tels que les tumeurs pulmonaires à présentation multifocale ou diffuse.

Après une revue bibliographique des données épidémiologiques, cliniques, diagnostiques et thérapeutiques des tumeurs pulmonaires chez le chat, une étude rétrospective a été menée sur 34 chats recrutés de manière multicentrique entre le Centre Hospitalier Universitaire Vétérinaire d'Alfort et Micen Vet. Les chats inclus présentaient un diagnostic de tumeur pulmonaire primitive et un examen tomodensitométrique. L'objectif de cette étude était d'approfondir les connaissances sur les aspects tomodensitométriques de ces tumeurs, tout en précisant les données épidémiologiques et cliniques et en décrivant leur prise en charge thérapeutique.

Un premier groupe de chats était constitué d'animaux atteints d'adénocarcinome pulmonaire sous forme de masse. Un second groupe comprenait six cas de lésions multifocales à diffuses, présentés sous forme d'une série de cas. Dans cette cohorte, les chats avaient en moyenne 13 ans, avec une majorité de diagnostics d'adénocarcinome. La découverte de la maladie était souvent fortuite et associée à des signes cliniques peu spécifiques. Les signes respiratoires n'étaient présents que dans moins d'un tiers des cas. Les adénocarcinomes pulmonaires apparaissaient sous la forme d'une masse, le plus souvent localisée dans les lobes caudaux, avec une position bronchocentrique, des contours irréguliers mais bien délimités. L'atténuation était hétérogène dans la majorité des cas, incluant des minéralisations ou du gaz dans environ un tiers des cas. Enfin, une série de six cas a été décrite : trois cas de carcinomes diffus, un cas de lymphome, un cas de tumeur à cellules rondes, probablement histiocytaire, et un cas de tumeur maligne d'origine indéterminée.

MOTS CLÉS : Chat ; Tumeur pulmonaire primitive ; Carcinome ; Scanner ; Étude rétrospective ; Enva.

JURY :

Président : Pr Grégory JOUVION

Directrice de thèse : Dr Morgane CANONNE-GUIBERT

Examineurs : Dr Jérémy BEGUIN, Dr Jérémy MORTIER

Invitée : Dr Pauline FOURNEL

Feline primary lung tumors: a retrospective study of epidemiological, clinical and CT characteristics in 34 cases, multicentric recruitment (at ChuvA-AC and MICEN Vet) between 2013 and 2024

AUTHOR: Victoria Lux

SUMMARY:

Feline primary lung tumours are serious diseases whose diagnosis is made difficult by their non-specific clinical presentation. The disease is often discovered incidentally during imaging examinations carried out for other reasons. Recent studies have shown that early surgical management significantly improves the chances of long-term survival. Advanced diagnostic tests, such as CT scans, therefore play a crucial role in helping patients to make the right surgical decision. However, few studies describe the CT characteristics of these tumours, and the most comprehensive do not address less common tumour types, such as multifocal or diffuse lung tumours.

Following a literature review of the epidemiological, clinical, diagnostic and therapeutic data on lung tumours in cats, a retrospective study was carried out on 34 cats recruited in a multicentric manner between the Centre Hospitalier Universitaire Vétérinaire d'Alfort and Micen Vet. The cats included had a diagnosis of primary lung tumour and a CT scan. The aim of this study was to gain a better understanding of the CT aspects of these tumours, while providing epidemiological and clinical data and describing their therapeutic management.

The first group of cats consisted of animals with lung adenocarcinoma in the form of a mass. A second group included six cases of multifocal to diffuse lesions, presented as a case series. The average age of the cats in this cohort was 13 years, with the majority diagnosed as adenocarcinoma. Discovery of the disease was often fortuitous and associated with non-specific clinical signs. Respiratory signs were present in less than a third of cases. Lung adenocarcinomas appeared as a mass, most often located in the caudal lobes, with a bronchocentric position and irregular but well-defined contours. Attenuation was heterogeneous in the majority of cases, including mineralisation or gas in about a third of cases. Finally, a series of six cases was described: three cases of diffuse carcinoma, one case of lymphoma, one case of a round cell tumour, probably histiocytic, and one case of a malignant tumour of undetermined origin.

KEYWORDS: Cat ; Primary lung tumor ; Carcinoma ; Ct ; Retrospective study ; Enva.

JURY:

Chairperson: Pr Grégory JOUVION

Thesis Director: Dr Morgane CANONNE-GUIBERT

Reviewers: Dr Jeremy BEGUIN, Dr Jeremy MORTIER

Guest: Dr Pauline FOURNEL