



HAL
open science

Constitution d'un support pédagogique sur le maniement et l'aspect arthroscopique physiologique du coude du chien

Nina Saidou

► **To cite this version:**

Nina Saidou. Constitution d'un support pédagogique sur le maniement et l'aspect arthroscopique physiologique du coude du chien. Sciences du Vivant [q-bio]. 2024. dumas-04906813

HAL Id: dumas-04906813

<https://dumas.ccsd.cnrs.fr/dumas-04906813v1>

Submitted on 22 Jan 2025

HAL is a multi-disciplinary open access archive for the deposit and dissemination of scientific research documents, whether they are published or not. The documents may come from teaching and research institutions in France or abroad, or from public or private research centers.

L'archive ouverte pluridisciplinaire **HAL**, est destinée au dépôt et à la diffusion de documents scientifiques de niveau recherche, publiés ou non, émanant des établissements d'enseignement et de recherche français ou étrangers, des laboratoires publics ou privés.

ANNEE 2024 - Thèse n° 118

CONSTITUTION D'UN SUPPORT PEDAGOGIQUE SUR LE MANIEMENT ET L'ASPECT ARTHROSCOPIQUE PHYSIOLOGIQUE DU COUDE DU CHIEN

THÈSE

pour l'obtention du diplôme d'État de

DOCTEUR VÉTÉRINAIRE

présentée et soutenue publiquement devant l'UFR de Médecine de l'Université de Nantes

le 6 novembre 2024

par

Nina, Loulou, SAIDOU

Sous la direction de

Docteur MAITRE Pierre

Président du jury :

Monsieur Hervé POULIQUEN : Professeur à l'Ecole Nationale Vétérinaire, agroalimentaire et de l'Alimentation Nantes Atlantique - ONIRIS

Membres du jury :

Monsieur Pierre Maitre : Maître de conférence à l'Ecole Nationale Vétérinaire, agroalimentaire et de l'Alimentation Nantes Atlantique - ONIRIS

Monsieur Thomas ROUSSEAU : Praticien Hospitalier à l'Ecole Nationale Vétérinaire, agroalimentaire et de l'Alimentation Nantes Atlantique – ONIRIS

ANNEE 2024 - Thèse n° 118

**CONSTITUTION D'UN SUPPORT PEDAGOGIQUE SUR LE
MANIEMENT ET L'ASPECT ARTHROSCOPIQUE
PHYSIOLOGIQUE DU COUDE DU CHIEN**

THÈSE

pour l'obtention du diplôme d'État de

DOCTEUR VÉTÉRINAIRE

présentée et soutenue publiquement devant l'UFR de Médecine de l'Université de Nantes

le 6 novembre 2024

par

Nina, Loulou, SAIDOU

Sous la direction de

Docteur MAITRE Pierre

Président du jury :

Monsieur Hervé POULIQUEN : Professeur à l'Ecole Nationale Vétérinaire, agroalimentaire et de l'Alimentation Nantes Atlantique - ONIRIS

Membres du jury :

Monsieur Pierre Maitre : Maitre de conférence à l'Ecole Nationale Vétérinaire, agroalimentaire et de l'Alimentation Nantes Atlantique - ONIRIS

Monsieur Thomas ROUSSEAU : Praticien Hospitalier à l'Ecole Nationale Vétérinaire, agroalimentaire et de l'Alimentation Nantes Atlantique – ONIRIS

La reproduction d'extraits de cette thèse est autorisée avec mention de la source. Toute reproduction partielle doit être fidèle au texte utilisé. Cette thèse devra donc être citée en incluant les éléments bibliographiques suivants :

Nom et prénoms de l'auteur : Saidou Nina Loulou

Année de soutenance : 2024

Titre de la thèse : CONSTITUTION D'UN SUPPORT PEDAGOGIQUE SUR LE MANIEMENT ET L'ASPECT ARTHROSCOPIQUE PHYSIOLOGIQUE DU COUDE DU CHIEN

Intitulé du diplôme : Thèse de doctorat vétérinaire

Université de soutenance : Faculté de Médecine de Nantes.

Ecole de soutenance : Oniris : Ecole Nationale Vétérinaire, Agroalimentaire et de L'alimentation Nantes Atlantique

Nombre de pages : p 61

| Département BPSA Biologie, Pathologie et Sciences de l'Aliment | | |
|--|---|--|
| Responsable : Emmanuel JAFFRES – Adjointe : Frédérique NGUYEN | | |
| Pharmacologie et Toxicologie | Jean-Claude DESFONTIS (Pr) Yassine MALLEM (Pr) Hervé POULIQUEN (Pr) | Antoine ROSTANG (MC) Meg-Anne MORICEAU (MC Stagiaire) Martine KAMMERER (Pr émérite) Marc GOGNY (Pr émérite) |
| Physiologie fonctionnelle, cellulaire et moléculaire | Jean-Marie BACH (Pr) Lionel MARTIGNAT (Pr) | Julie HERVE (Pr) Grégoire MIGNOT (MC) |
| Histologie et anatomie pathologique | Marie-Anne COLLE (Pr) Jérôme ABADIE (MC) Florian CHOCTEAU (MC stagiaire) | Laetitia JAILLARDON (MC) Frédérique NGUYEN (MC) Pierre CORDIER (CERC) |
| Biochimie alimentaire industrielle | Carole PROST (Pr) Joëlle GRUA (MC) | Clément CATANEO (MC) Alix KHALIL (MC) Laurent LE THUAUT (MC) |
| Microbiotech | Hervé PREVOST (Pr) Géraldine BOUE (MC) Nabila HADDAD (MC HDR) Emmanuel JAFFRES (MC HDR) | Mathilde MOSSER (MC) Boris MISERY (MC) Raouf TAREB (MC) Judith LORANT (MC stagiaire) |
| PACENV = VET1 | Eléonore BOUGUYON (PRAG) Nicolas BROSSAUD (PRAG) | Charlotte MOCQUARD (PRAG) Aurore CALVEL (PRAG) |
| Département SAESP Santé des Animaux d'Élevage et Santé Publique | | |
| Responsable : Raphaël GUATTEO – Adjoint : Jean-Michel CAPPELIER | | |
| Élevage, nutrition et santé des animaux domestiques | Nathalie BAREILLE (Pr) François BEAUDEAU (Pr) Christine FOURICHON (Pr) | Juan Manuel ARIZA CHACON (MC) Ségolène CALVEZ (Pr) Aurélien MADOUASSE (MC HDR) Nora NAVARRO-GONZALES (MC) |
| Infectiologie | Alain CHAUVIN (Pr) Emmanuelle MOREAU (Pr) Nathalie RUVOEN-CLOUET (Pr) Pauline MAISONNASSE (CERC) | Albert AGOULON (MC) Suzanne BASTIAN (MC HDR) Léa LOISEL (AERC) Kenny OBERLE (MC) Nadine RAVINET (MC) |
| Médecine des animaux d'élevage | Catherine BELLOC (Pr) Raphaël GUATTEO (Pr) Anne RELUN (MC) Aurore BOISHARDY (CERC) | Sébastien ASSIE (MC) Isabelle BREYTON (MC) Mily LEBLANC MARIDOR (MC) Maud ROUAULT (AERC) |
| Hygiène et qualité des aliments | Jean-Michel CAPPELIER (Pr) Louis DELAUNAY (MC) Bruno LE BIZEC (Pr) | Sofia STRUBBIA (MC) Marie-France PILET (Pr) |

Département DSC Sciences cliniques

Responsable : Olivier GAUTHIER – Adjoint : Marion FUSELLIER

| | | |
|--|--|--|
| Anatomie comparée | Eric BETTI (MC) Claude GUINTARD (MC) | |
| Pathologie chirurgicale et anesthésiologie | Eric AGUADO (Pr) Olivier GAUTHIER (Pr) Eric GOYENVALLE (Pr) | Pierre MAITRE (MC) Caroline TESSIER (MC) Claire DEFOURMSTRAUX (MC) |
| Dermatologie, parasitologie des carnivores et des équidés, mycologie | Jacques GUILLOT (Pr) Emmanuel BENSIGNOR (Pr Ass) Vincent BRUET (MC) | Sabrina VIEU (AERC) Maria Dolores SANCHEZ (CERC) |
| Médecine interne, imagerie médicale et législation professionnelle vétérinaire | Anne COUROUCE (Pr) Jack-Yves DESCHAMPS (Pr) Françoise ROUX (Pr) Juan HERNANDEZ-RODRIGUEZ (Pr Ass) Nora BOUHSINA (MC) | Nicolas CHOUIN (MC) Amandine DRUT (MC) Marion FUSELLIER-TESSON (Pr) Catherine IBISCH (MC HDR) Aurélia LEROUX (MC) Odile SENECA (MC) |
| Biotechnologies et pathologie de la reproduction | Jean-François BRUYAS (Pr) François FIENI (Pr) | Djemil BENCHARIF (Pr) Lamia BRIAND (Pr) |

Département GPA Génie des procédés alimentaires

Responsable : Vanessa JURY – Adjointe : Cyril TOUBLANC

| | | |
|--|--|---|
| Lionel BOILLEREAUX (Pr) Sébastien CURET-PLOQUIN (Pr) Marie DE LAMBALLERIE (Pr) Francine FAYOLLE (Pr) Michel HAVET (Pr) | Alain LEBAIL (Pr) Olivier ROUAUD (Pr) Kévin CROUVISIER-URION (MC) Vanessa JURY (Pr) Emilie KORBEL (MC) | Jean-Yves MONTEAU (MC HDR) Eve-Anne NORWOOD (MC) Raphaël PORYLES (MC) Laurence POTTIER (MC) Cyril TOUBLANC (MC) |
| PAC-ING | Cyril Gaillard (PCEA) | |

Département MSC Management, statistiques et communication

Responsable : Jean-Michel GALIHARRET – Adjointe : Sibylle DUCHAINE

| | | |
|---|--|--|
| Mathématiques, statistiques, informatique | Chantal THORIN (Pr Ag) Evelyne VIGNEAU (Pr) Jean-Michel GALIHARRET (MC) | Véronique CARIOU (Pr) Benjamin MAHIEU (MC) Michel SEMENOU (MC) |
| Economie, gestion, législation | Jean-Marc FERRANDI (Pr) Pascal BARILLOT (MC) Ibrahima BARRY (MC) Florence BEAUGRAND (MC) Franck INSGNARES (IE) | Sibylle DUCHAINE (MC) Sonia MAHJOUB (MC) Samira ROUSSELIERE (MC) Christophe PAPINEAU (Ens. Cont.) |
| Langues et communication | Marc BRIDOU (PLPA) David GUYLER (Ens. Cont.) Nathalie GOODENOUGH (PCEA) Patricia JOSSE (Ens. Cont.) | Shaun MEEHAN (Ens. Cont.) Linda MORRIS (PCEA) Ian NICHOLSON (ENS. Cont.) |

Formations Techniciens supérieurs

Responsable : Laurence FRERET

| | |
|--|---|
| | Laurence FRERET (PCEA) Françoise BRICHET (IAE) Christophe CARON (PLPA) Virginie MAGIN (Ens. cont.) |
|--|---|

Pr Ag : Professeur Agrégé, Pr : Professeur, MC : Maître de Conférence, MCC : MC contractuel,
PLPA : Professeur Lycée Professionnel Agricole, PCEA : Professeur Certifié Enseignement Agricole,
HDR : Habilité à Diriger des Recherches, CERC : Chargé d'Enseignement et de Recherche Contractuel, Ens.
Cont. : Enseignant Contractuel

SOMMAIRE

| | |
|---|-----------|
| SOMMAIRE | 6 |
| Table des annexes | 8 |
| Tables des tableaux | 8 |
| Tables des figures | 9 |
| Tables des abréviations..... | 9 |
| INTRODUCTION | 10 |
| PREMIERE PARTIE : L'ARTHROSCOPIE VETERINAIRE, UNE TECHNIQUE EN PLEIN ESSORT | 10 |
| I. ETAT DES LIEUX DES LÉSIONS ARTICULAIRES EN MÉDECINE VÉTÉRINAIRE... 13 | 13 |
| A. Etat des lieux des pathologies articulaires nécessitant une prise en charge arthroscopique | 13 |
| 1. L'arthroscopie : un outil de diagnostic pour les principales pathologies articulaires..... | 13 |
| 2. La place de l'arthroscopie dans le traitement des principales pathologies articulaire..... | 16 |
| B. Présentation de la prise en charge arthroscopique actuelle | 18 |
| 1. Présentation du matériel arthroscopique | 18 |
| a. L'arthroscope | 18 |
| b. Instruments utilisables lors d'une chirurgie d'arthroscopie | 20 |
| c. Matériel nécessaire à la visualisation de l'articulation | 22 |
| 2. Présentation des différentes techniques opératoires disponibles pour l'intervention sur l'articulation du coude chez le chien | 23 |
| 3. Méthode d'inspection arthroscopique du coude du chien | 26 |
| II. ETAT DES LIEUX DES SUPPORTS PEDAGOGIQUES A L'ATTENTION DES VETERINAIRES | 27 |
| A. Rareté des images disponible pour l'apprentissage de l'arthroscopie vétérinaire .27 | 27 |
| 1. L'enseignement de l'arthroscopie à l'Ecole National Vétérinaire de Nantes | 29 |
| 2. L'enseignement de l'arthroscopie actuellement disponible à l'attention des vétérinaires | 30 |
| a. Enseignement vidéographique | 30 |
| b. Enseignements à l'aide de simulateurs | 31 |
| B. Nécessité de supports pédagogique divers | 34 |
| 1. L'apprentissage théorique de l'arthroscopie | 34 |
| 2. Apprentissage pratique | 36 |

| | |
|---|-----------|
| DEUXIEME PARTIE : CONCEPTION D'UN SUPPORT MULTIMÉDIA POUR MOTIVER L'APPRENTISSAGE DE L'ARTHROSCOPIE A TRAVERS L'EXEMPLE DE L'ARTHROSCOPIE DU COUDE DU CHIEN..... | 41 |
| I. CREATION D'UN SUPPORT PÉDAGOGIQUE | 41 |
| A. Conception d'un module pédagogique combinant apprentissage et évaluation | 41 |
| 1. Objectif et apport d'un module interactif | 41 |
| 2. Architecture du Genially | 44 |
| a. Construction de la trame d'apprentissage | 44 |
| b. Incorporation des éléments interactifs | 50 |
| B. Conception de vidéos arthroscopique à l'aide du logiciel Wondershare | 53 |
| 1. Présentation des vidéos réalisées | 53 |
| 2. Matériel et méthode | 56 |
| a. Procédure d'enregistrement sonore et vidéo | 56 |
| b. Montage graphique | 57 |
| c. Pièces anatomiques | 58 |
| II. AMÉLIORATIONS POSSIBLES | 59 |
| A. Réalisation d'un questionnaire feed back sur les outils présentés..... | 59 |
| B. Résultats du feed back | 59 |
| CONCLUSION | 61 |
| BIBLIOGRAPHIE | 62 |

Table des annexes

- Annexe 1 : Schéma réalisé dans le cadre de la création genially : Capsule articulaire du coude du chien vue médiale
- Annexe 2 : Schéma réalisé dans le cadre de la création genially : Incisure radial vue distale
- Annexe 3 : Schéma réalisé dans le cadre de la création du genially : Arthroscopie
- Annexe 4 : Schéma réalisé dans le cadre de la création du genially : radius ulna vue médiale
- Annexe 5 : Schéma réalisé dans le cadre de la création du genially : humérus vue caudale
- Annexe 6 : Schéma réalisé dans le cadre de la création du genially : humérus vue craniale
- Annexe 7 : Lien vidéo « L'orientation de l'angle arthroscopique – Arthroscopie du coude »
- Annexe 8 : Lien vidéo « Mise en place arthroscopie - Arthroscopie du coude »
- Annexe 9 : Lien video « Exploration anatomique - Arthroscopie du coude »
- Annexe 10 : Lien vidéo « Choix vers la gauche - Arthroscopie du coude »
- Annexe 11 : Lien vidéo « Choix vers le bas - Arthroscopie du coude »
- Annexe 12 : Questions du google form

Tables des tableaux

| | |
|--|----|
| Tableau I : Récapitulatif des avantages et inconvénients des différents moyens d'imagerie pour le diagnostic de dysplasie du coude (2) (3) | 13 |
| Tableau II : Présentation des structures d'intérêts observables en fonction de la zone observée avec une arthroscopie par abord médial chez le chien | 26 |
| Tableau III : Utilité des techniques d'apprentissage (22) et leurs applications lors des études vétérinaires..... | 35 |
| Tableau IV : Classement des exercices recommandés avant de commencer sa formation sur des cas clinique d'après Tuijthof, 2017 et les simulations les plus simples..... | 37 |
| Tableau V : Objectifs pédagogiques du support pédagogique | 42 |
| Tableau VI : Facteurs limitants lors de l'apprentissage de l'arthroscopie (37), comparé à l'apport du Genially | 43 |

Tables des figures

| | |
|--|----|
| Figure 1 : Schéma de la description d'un arthroscope. En vert la longueur intra articulaire, en rose l'angle de la lentille distale, en jaune le diamètre (image personnelle) | 19 |
| Figure 2 : Pincés issus du catalogue Arthrex « Arthrex Arthroscopy Instrument System » 2023..... | 20 |
| Figure 3 : Shaver issus du catalogue Conmed « Arthroscopy Product catalogue »..... | 21 |
| Figure 4 : Positionnement des ports optiques, instrumental et de sortie de fluide (d'après Mc Carthy, 2021)..... | 23 |
| Figure 5 : Visualisation de l'artère ulnaire collatérale et du nerf ulnaire collatéral (d'après Jardel, 2009)..... | 25 |
| Figure 6 : Relation entre les différentes zones lors d'une arthroscopie du coude chez le chien par abord médial (images personnelle)..... | 26 |
| Figure 7 : Positionnement et images articulaires normales pour l'évaluation arthroscopique de la partie médiale du processus coronoïde, tête radiale et encoche trochléaire distale (D'après Beale, 2003)..... | 28 |
| Figure 8 : Capture d'écran du module promotionnelle du dispositif de réalité virtuelle de CONMED, 2021..... | 31 |
| Figure 9 : Exemple de modèle FAST disponible sur le site de l'AANA..... | 33 |
| Figure 10 : Etapes du montage d'un arthroscope artisanale (d'après Arealis, 2016) | 33 |
| Figure 11 : Description du processus d'apprentissage à l'aide de simulateur et les compétences correspondants acquises à chaque étape (36) | 40 |
| Figure 12 : Capture d'écran de la diapositive 9 du genially (image personnelle) | 44 |
| Figure 13 : Capture d'écran de la diapositive 12 du genially (image personnelle) | 45 |
| Figure 14 : Capture d'écran de la diapositive 20 du genially (image personnelle) | 46 |
| Figure 15 : Capture d'écran de la vidéo « Direction de l'angle arthroscopique » du genially (image personnelle)..... | 46 |
| Figure 16 : Capture d'écran de la diapositive 28 du genially (image personnelle) | 47 |
| Figure 17 : Capture d'écran de la diapositive 31 du genially (image personnelle) | 47 |
| Figure 18 : Capture d'écran de la diapositive 35 du genially (image personnelle) | 48 |
| Figure 19 : Capture d'écran de la diapositive 51 du genially (image personnelle) | 49 |
| Figure 20 : Capture d'écran de la diapositive 16 du genially (image personnelle) | 50 |
| Figure 21 : Capture d'écran de la diapositive 50 du genially (image personnelle) | 51 |
| Figure 22 : Capture d'écran de la diapositive 54 du genially (image personnelle) | 52 |
| Figure 23 : Capture d'écran de la diapositive 30 du genially (image personnelle) | 53 |
| Figure 24 : Capture d'écran de la vidéo « Orientation de l'angle arthroscopique » (image personnelle) | 54 |
| Figure 25 : Capture d'écran de la vidéo « Exploration anatomique » (image personnelle) | 55 |
| Figure 26 : Colonne d'acquisition vidéo permettant d'enregistrer les images de l'arthroscope (image personnelle)..... | 56 |
| Figure 27 : Capture d'écran du logiciel Filmora Wondershare lors du montage de la vidéo « Angle arthroscopique » (image personnelle) | 57 |
| Figure 28 QR code permettant d'accéder au genially (image personnelle)..... | 60 |

Tables des abréviations

| |
|---|
| AANA : Arthroscopic Association of North America |
| FAST : Fundamental of Arthroscopic Surgery Training |
| FCI : Fédération Cynologique Internationale |
| FPCM : Fragmentation du Processus Coronoïde Médial |
| IRU : Incongruence Radio-Ulnaire |
| NUPA : Non Union du Processus Anconé |
| OCD : OstéoChondrose Disséquante |

INTRODUCTION

L'arthroscopie est une méthode d'exploration chirurgicale minimalement invasive, permettant une visualisation directe des structures internes d'une articulation. Grâce à la caméra intégrée à l'arthroscope, il est possible d'examiner en détail les structures articulaires et de repérer des anomalies souvent indétectables par d'autres techniques d'imagerie, ce qui en fait un outil diagnostique de grande précision. Par ailleurs, cette procédure peut être combinée à des interventions chirurgicales, offrant ainsi des options thérapeutiques adaptées aux pathologies identifiées chez les patients. L'arthroscopie tend à remplacer l'arthrotomie, qui consiste en une ouverture complète de l'articulation, pour plusieurs raisons : elle est moins invasive, offre une exploration plus détaillée grâce à l'éclairage et l'agrandissement des images, et permet une plus grande précision lors des gestes thérapeutiques. De plus, elle favorise une récupération post-opératoire plus rapide, engendre des cicatrices plus discrètes et permet une évaluation articulaire fiable. Ainsi, l'arthroscopie améliore significativement le confort des patients souffrant de troubles articulaires.

Dans ce contexte, il est crucial de sensibiliser les étudiants en médecine vétérinaire à la pratique de l'arthroscopie. D'un côté, les vétérinaires généralistes doivent être capables de transmettre aux propriétaires d'animaux les bases de cette technique, afin de leur permettre de prendre des décisions éclairées concernant la santé de leurs animaux. De l'autre, les vétérinaires envisageant d'approfondir leur formation dans le domaine de la chirurgie orthopédique, et aspirant à se perfectionner en arthroscopie, seront davantage motivés si des ressources pédagogiques adaptées sont mises à leur disposition.

Maîtriser les techniques arthroscopiques est un processus complexe qui nécessite, outre une connaissance approfondie de l'anatomie articulaire, le développement d'une coordination fine entre les mouvements manuels et l'interprétation des images en temps réel, souvent limitées à deux dimensions. Cette coordination requiert un apprentissage prolongé, expliquant la courbe d'apprentissage exigeante associée à cette technique. Afin de faciliter cet apprentissage, plusieurs outils sont déjà disponibles. Ceux-ci incluent principalement des ouvrages et des articles détaillant les étapes d'une intervention arthroscopique à l'aide d'images statiques. Cependant, cette procédure étant fondamentalement dynamique, impliquant des mouvements en trois dimensions alors que les images sont en deux dimensions, l'apprentissage à travers des vidéos pédagogiques interactives semble plus approprié pour saisir la complexité de cette technique chirurgicale.

L'objectif de cette thèse est d'identifier des axes d'amélioration dans les ressources pédagogiques disponibles pour l'arthroscopie, en proposant des supports d'enseignement supplémentaires sous forme de contenus vidéographiques interactifs et ludiques, illustrés par l'exemple de l'arthroscopie du coude chez le chien.

Dans un premier temps, cette thèse dressera un état des lieux des méthodes actuelles d'enseignement de l'arthroscopie, tout en soulignant la nécessité d'améliorer ces approches afin d'optimiser la prise en charge des animaux de compagnie.

La seconde partie sera consacrée à la présentation d'un nouvel outil pédagogique, spécifiquement conçu pour l'apprentissage de l'arthroscopie du coude. Cet outil prendra la forme d'une plateforme numérique interactive, incluant des notions anatomiques, des vidéos montrant simultanément les mouvements de l'opérateur et leurs répercussions sur l'image arthroscopique, ainsi qu'une simulation immersive plaçant les étudiants au cœur de leur apprentissage.

PREMIERE PARTIE : L'ARTHROSCOPIE VETERINAIRE, UNE TECHNIQUE EN PLEIN ESSORT

I. ETAT DES LIEUX DES LÉSIONS ARTICULAIRES EN MÉDECINE VÉTÉRINAIRE

A. Etat des lieux des pathologies articulaires nécessitant une prise en charge arthroscopique

Les pathologies articulaires sont couramment rencontrées en médecine vétérinaire et représentent un enjeu majeur [1]. L'articulation du coude, en particulier, est fréquemment affectée par des pathologies responsables de boiterie, telles que la dysplasie du coude, les arthrites, les néoplasies et les fractures. Le diagnostic et les options thérapeutiques de ces affections sont variés, mais l'arthroscopie s'impose comme une méthode de choix pour leur prise en charge. Cette technique offre une visualisation intra-articulaire de haute précision et permet l'intervention directe sur les lésions à l'aide d'instruments spécifiques. Initialement réservée aux spécialistes, l'arthroscopie tend à se généraliser dans la pratique vétérinaire, grâce à ses nombreux avantages diagnostiques et thérapeutiques.

1. L'arthroscopie : un outil de diagnostic pour les principales pathologies articulaires

L'imagerie médicale constitue l'outil privilégié pour examiner avec précision les différentes structures anatomiques du coude, en vue d'établir un diagnostic précis. Ce dernier repose sur l'observation, directe ou indirecte, des éléments constitutifs de l'articulation du coude. Le tableau ci-dessous présente une synthèse des avantages et des limites des diverses modalités d'imagerie, dans le contexte du diagnostic des différentes formes de dysplasie du coude, l'affection majeure du coude chez le chien [2] [3].

Tableau I : Récapitulatif des avantages et inconvénients des différents moyens d'imagerie pour le diagnostic de dysplasie du coude [2] [3]

| | Avantages | Inconvénients |
|--------------|--|---|
| Radiographie | <ul style="list-style-type: none">▪ Visualisation optimale des structures osseuses▪ Standardisation du protocole, établie par la FCI et le Elbow Working Group, nécessitant seulement trois radiographies▪ Accessibilité des équipements | <ul style="list-style-type: none">▪ Absence de visualisation directe des cartilages▪ Imagerie bidimensionnelle avec superposition des structures▪ Diagnostic de certitude rarement possible pour l'OCD ou la FPCM |

| | | |
|-------------|---|--|
| | <ul style="list-style-type: none"> ▪ Coût modéré ▪ Diagnostic efficace de la NUPA ▪ Diagnostic performant de l'incongruence radio ulnaire (sensibilité : 99,3 % ; spécificité : 42,4 %) | <ul style="list-style-type: none"> ▪ Met principalement en évidence des lésions arthrosiques secondaires, sans identifier systématiquement la cause primaire |
| Scanner | <ul style="list-style-type: none"> ▪ Permet une visualisation tridimensionnelle ▪ Offre la possibilité de détecter les atteintes de l'os sous-chondral ▪ Diagnostic fiable de l'IRU (sensibilité : 85 % ; spécificité : 45,8 %) | <ul style="list-style-type: none"> ▪ Coût élevé ▪ Nécessite une anesthésie générale ▪ Visualisation insuffisante du cartilage ▪ Absence de standardisation des plans de reconstruction |
| IRM | <ul style="list-style-type: none"> ▪ Seule technique permettant de visualiser l'interface os-cartilage ▪ Permet d'observer la structure et l'épaisseur du cartilage articulaire | <ul style="list-style-type: none"> ▪ Coût élevé ▪ Disponibilité limitée des équipements ▪ Nécessite une anesthésie générale ▪ Résolution des tissus moins performante que le scanner |
| Echographie | <ul style="list-style-type: none"> ▪ Permet la visualisation des tissus mous, du cartilage et la détection des signes d'inflammation ▪ Capacité à identifier certaines irrégularités osseuses superficielles ou une diminution de la densité osseuse ▪ Équipement largement accessible | <ul style="list-style-type: none"> ▪ Absence de visualisation des structures osseuses et cartilagineuses non accessibles aux ultrasons (interposition des structures très échogènes) ▪ Technique très opérateur dépendant ▪ Absence de standardisation ▪ Sensibilité et spécificité non étudiées |
| Arthrotomie | <ul style="list-style-type: none"> ▪ Permet la visualisation de l'ensemble des constituants | <ul style="list-style-type: none"> ▪ Fréquence des lésions iatrogènes |

| | | |
|--------------|--|--|
| | <p>macroscopiques de l'articulation</p> <ul style="list-style-type: none"> ▪ Facilite la réalisation d'interventions thérapeutiques | <ul style="list-style-type: none"> ▪ Caractère invasif de la procédure entraînant une récupération prolongée et une douleur post opératoire ▪ Limitation de la visualisation (saignement, visibilité limitée de certaines régions de l'articulation selon l'abord) |
| Arthroscopie | <ul style="list-style-type: none"> ▪ Permet la visualisation directe de l'os, de la synovie et des structures intra-articulaires (tendons/ligaments) ▪ Facilite la réalisation d'interventions thérapeutiques ▪ Diagnostic de l'IRU de haute qualité : sensibilité de 94 % et spécificité de 81,9 % | <ul style="list-style-type: none"> ▪ Absence de visualisation des structures osseuses sous chondrales ▪ Visibilité limitée de certaines régions de l'articulation selon l'abord ▪ Matériel et expertise importante nécessaire limitant la vulgarisation de la procédure |

D'autres maladies articulaires entraînant des changements macroscopiques peuvent être diagnostiquées par arthroscopie. Cela permet d'explorer les problématiques liés à la synovie, comme la synovite et les arthrites septiques, ainsi que des affections telles que la chondromalacie, certaines tumeurs, des fractures intra-articulaires et des polyarthrites d'origine immunitaire, en la combinant à une analyse complémentaire du liquide synovial. [4]. L'effet de grossissement permet même d'observer des détails qui pourraient échapper à une inspection à l'œil nu.

En pratique clinique, l'arthroscopie est considérée comme un examen complémentaire de seconde intention. La radiographie est souvent privilégiée en raison de la disponibilité de l'équipement et de son coût réduit, bien qu'elle présente une moindre performance diagnostique. De plus, le scanner est fréquemment associé à l'arthroscopie pour évaluer la nécessité d'une intervention chirurgicale. Il permet également de préciser la profondeur, la localisation et le nombre des lésions, ce qui facilite la planification de la chirurgie.

2. La place de l'arthroscopie dans le traitement des principales pathologies articulaire

L'arthroscopie, grâce à l'utilisation intra-articulaire de divers instruments, va permettre la mise en œuvre d'actes thérapeutiques à la suite de l'examen de l'articulation. Il est ainsi possible de réaliser facilement des biopsies en cas de suspicion de néoplasie, des prélèvements de synovie ou de cartilage en cas d'arthrite septique ou d'origine immunitaire ou d'utiliser différents instruments afin de retirer des fragments de cartilage ou d'os, des morceaux osseux ou des corps étrangers, ou encore d'intervenir sur la forme des surfaces articulaires via des techniques de resurfaçage. Enfin, l'arthroscopie offre la possibilité de vérifier la mise en place d'implants et la qualité de la reconstruction lors de procédures vidéo-assistées ou mini-invasives, par exemple en cas de stabilisation de fissure ou de fracture intercondylienne au moyen d'implant orthopédique.

L'arthroscopie respecte plusieurs aspects importants d'une chirurgie articulaire :

- La chirurgie doit préserver au maximum l'intégrité des structures anatomiques afin de ne pas déstabiliser l'articulation.
- Elle doit également limiter autant que possible les lésions iatrogènes.
- Si des sutures sont placées, elles doivent engendrer le moins d'inflammation possible, afin d'éviter le développement de lésions arthrosiques. L'arthroscopie nécessite seulement de légères incisions dans la capsule articulaire, qui n'ont pas besoin d'être suturées, contrairement à une arthrotomie.

En cas de dysplasie du coude, l'arthroscopie présente un intérêt thérapeutique considérable. Le retrait d'un fragment de FPCM constitue une étape cruciale, permettant de soulager l'animal dans de nombreux cas. Lors de FPCM ou OCD, elle facilite l'extraction du cartilage malade et le traitement de la zone lésée (débridement), favorisant ainsi la formation d'un cartilage fibro-cicatriciel. En cas d'incongruence articulaire, des interventions chirurgicales peuvent être envisagées pour modifier les forces exercées sur le coude. Cela inclut notamment la procédure de libération des biceps ou BURP, qui se réalise sous arthroscopie et permet de relâcher le tendon du biceps au niveau du radius, réduisant ainsi la pression sur l'articulation. La seule alternative à l'arthroscopie dans ces situations est l'arthrotomie, qui implique une ouverture complète de l'articulation. Cette méthode est beaucoup plus invasive et nécessite un temps de récupération postopératoire plus long. Par conséquent, l'arthroscopie est généralement préférée à l'arthrotomie, car elle offre de bien meilleurs résultats, tant à court qu'à long terme, notamment pour le traitement des FPCM [5] [6].

Il est à noter que d'autres opérations chirurgicales ne nécessitant pas d'arthroscopie ou d'arthrotomie sont aussi accessibles pour traiter des cas de dysplasie du coude. Leur objectif est toutes de réduire le stress subit par l'articulation en raison de la dysplasie. On peut citer la coronoïdectomie subtotale, l'ostéotomie humérale coulissante, l'ostéotomie ulnaire en abduction proximale ou l'ostéotomie double oblique selon Fitzpatrick. La recommandation d'une intervention chirurgicale par les vétérinaires doit donc être réalisée au cas par cas.

Concernant l'arthrose, l'arthroscopie est particulièrement efficace lorsqu'elle permet de traiter la cause primaire de l'arthrose, comme dans le cas de la dysplasie. Dans le cas où l'examen ne révèle pas de cause primaire, elle offre toutefois la possibilité de faire un état des lieux de l'étendue des lésions. Cette intervention s'intègre dans une approche globale de prise en charge qui inclut des mesures conservatrices. Parmi celles-ci figurent le contrôle du poids, l'optimisation de la qualité de l'alimentation, la régulation de l'intensité des exercices et la gestion de la douleur. Cette approche repose sur un éventail de traitements pharmacologiques variés, ainsi que sur des infiltrations intra-articulaires de sérum enrichi en plaquettes ou de corticostéroïdes.

Concernant les arthropathies d'origine infectieuse bactérienne, l'arthroscopie constitue une méthode efficace pour surveiller la progression et les dommages causés par les agents pathogènes. Grâce à la réalisation de biopsie synoviale, elle peut permettre la mise en évidence du ou des germes(s) en cause de manière beaucoup plus sensible et fiable qu'une simple analyse bactériologique réalisée sur un prélèvement de synovie par ponction articulaire. Elle permet d'effectuer un lavage articulaire afin d'extraire les débris purulents et la fibrine, lesquels peuvent entraîner des lésions au niveau du cartilage. Dans le cas d'arthrite septique lié à la présence d'un corps étranger, elle permet l'extraction de celui-ci et aide au contrôle de l'infection.

L'arthroscopie se présente comme l'examen de choix pour établir un diagnostic sur une pathologie articulaire et notamment du coude. Elle est d'ailleurs souvent considérée comme la méthode de référence pour le diagnostic et le traitement de nombreuses affections articulaires. L'autre avantage réside dans le fait qu'elle combine au sein d'une même intervention et d'une même anesthésie à la fois une technique diagnostic et une technique thérapeutique. De nombreux vétérinaires généralistes n'y auront généralement pas accès directement au sein de leur structure, mais cela souligne l'intérêt qu'il y a à référer certains animaux dans des structures pratiquant cette chirurgie.

B. Présentation de la prise en charge arthroscopique actuelle

1. Présentation du matériel arthroscopique

a. L'arthroscopie

L'arthroscope peut se définir comme un télescope de taille réduite conçu pour l'exploration des articulations. C'est un cylindre équipé d'une série de lentilles grossissantes permettant une visualisation précise de l'articulation et entouré de fibres optiques qui assurent un bon éclairage des structures articulaires. Si historiquement l'œil de l'opérateur était directement appliqué à l'instrument, les arthroscopes actuels sont reliés à des caméras permettant de retransmettre les images en hautes définitions sur un large écran pour l'opérateur. Les images peuvent être enregistrées pour les propriétaires.

Les arthroscopes sont définissables par trois variables. Les exemples de mesures données sont celles qui sont régulièrement utilisés dans une articulation de coude de chien :

- Leur diamètre : La plupart des diamètres utilisés pour le coude du chien sont le 1,9mm, le 2,4 mm et le 2,7 mm. Une taille réduite permet de minimiser les dommages iatrogènes intra articulaire. Il est également plus facile de les introduire dans l'articulation et de manoeuvrer. Cependant, un large diamètre permet une plus large visualisation de l'articulation, avec davantage de lumière et rend l'équipement plus résistant. Les tailles de diamètres ne prennent pas en compte la chemise qui les entoure obligatoirement.
- L'angulation de la lentille distale : L'angulation de la lentille distale d'un arthroscope est un principe clé qui permet d'optimiser la visualisation des structures intra-articulaires. Contrairement à une lentille droite, qui offre une vision limitée dans l'axe de l'instrument, la lentille angulée, permet d'élargir le champ de vision. Ce décalage angulaire permet de voir autour des obstacles et de mieux explorer les cavités articulaires. Le principe repose sur le fait que, pour diriger la vision, l'opérateur doit non seulement manipuler l'arthroscope (en le pivotant ou en le déplaçant), mais aussi ajuster l'angle de la lentille en fonction de la zone d'intérêt. Cela permet d'observer les surfaces articulaires latérales ou postérieures sans devoir repositionner entièrement l'instrument. L'angulation de la lentille facilite ainsi l'inspection des zones difficiles d'accès, tout en réduisant le nombre de manipulations invasives nécessaires dans l'articulation, diminuant ainsi le risque de lésions iatrogènes. Lors d'une arthroscopie du coude du chien, le plus utilisé est un angle de 30° car il permet de se repérer facilement dans l'articulation tout en pouvant observer des structures adjacentes.
- Leur longueur intra-articulaire : Le choix de la longueur repose sur l'épaisseur des tissus mous entourant l'articulation. Pour le coude, un arthroscope assez court de 8 à 13 cm suffit généralement.

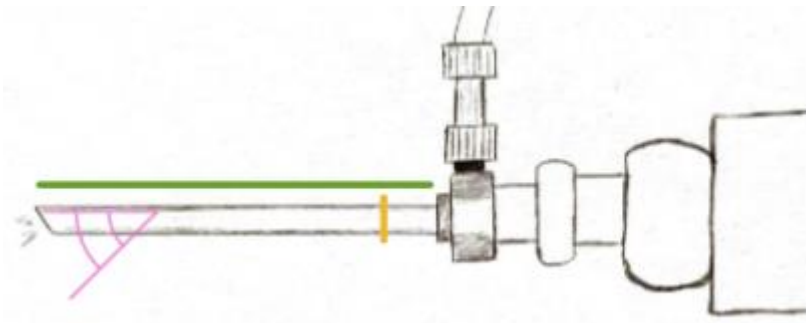


Figure 1 : Schéma de la description d'un arthroscopie. En vert la longueur intra articulaire, en rose l'angle de la lentille distale, en jaune le diamètre (image personnelle)

L'arthroscopie est connecté à plusieurs dispositifs essentiels pour son fonctionnement. Premièrement, il est relié à une source de lumière qui éclaire l'intérieur de l'articulation, permettant une visualisation optimale des structures anatomiques. Il est également connecté à un système de caméra qui transmet les images en temps réel sur un écran, offrant à l'opérateur une vue précise de l'intérieur de l'articulation. Enfin, l'arthroscopie est inséré dans une chemise, un tube rigide qui remplit trois fonctions principales :

- La protection : les lentilles et l'arthroscopie sont extrêmement fins et fragiles. Sans la canule, l'arthroscopie s'abîme très rapidement.
- Génération du flux d'irrigation : La bonne visualisation des structures impose la distension de l'articulation. Celle-ci est généralement assurée par un flux de sérum physiologique. Certains flux d'irrigation sont réalisés avec du gaz, mais cette méthode est généralement réservée aux équidés ou autres grands animaux.
- Introduction et retrait d'instruments chirurgicaux : Certaines chemises permettent également l'introduction de différents instruments chirurgicaux par des ports additionnels sans nécessiter de multiples incisions. Cela permet à l'opérateur de manipuler les instruments dans l'articulation tout en conservant une bonne visibilité à travers l'arthroscopie.

b. Instruments utilisables lors d'une chirurgie d'arthroscopie

Il existe un vaste panel d'outils à la disposition des chirurgiens, utilisé selon la chirurgie effectuée. Les instruments peuvent être employés pour évaluer l'étendue des lésions, extraire le cartilage ou l'os sous-chondral anormal, retirer des fragments ou corps étrangers, ainsi que pour manipuler du matériel destiné à réduire une fracture.

Dans un premier temps, il est essentiel d'évaluer avec précision l'étendue des lésions intra-articulaires. L'instrument le plus couramment employé à cet effet est la sonde palpatoire (ou palpeur), qui permet de vérifier la consistance des tissus, notamment celle du cartilage. Des sondes graduées peuvent également être utilisées pour mesurer avec exactitude la taille des lésions observées. En effet, l'arthroscope, en raison de son effet de grossissement, peut fausser l'appréciation visuelle des dimensions réelles des structures articulaires, rendant ces mesures indispensables pour une évaluation correcte.

Pour retirer des fragments intra-articulaires, une vaste gamme de pinces arthroscopiques est disponible. En plus de leurs longueurs variables, permettant une adaptation aux différentes articulations, l'opérateur peut également sélectionner la forme la plus appropriée en fonction des exigences de l'intervention. Les pinces les plus simples sont rectilignes, mais elles ne sont pas toujours adaptées à toutes les situations cliniques. Pour cette raison, certaines pinces sont conçues avec un angle, soit au niveau de la base des mâchoires, soit au niveau du manche. L'angulation peut varier en fonction des besoins : un angle modéré, tel que 25°, permet par exemple de suivre une structure anatomique avec précision. Il existe également des pinces à angle plus prononcé, allant jusqu'à 90°, ou encore des pinces à mâchoire rétrograde, adaptées à des interventions spécifiques nécessitant des manipulations complexes.



Figure 2 : Pinces issus du catalogue Arthrex « Arthrex Arthroscopy Instrument System », 2023

Les curettes sont couramment employées pour retirer le cartilage pathologique des surfaces articulaires. Elles existent en plusieurs tailles, permettant une adaptation à l'étendue des lésions. Des shavers ou résecteurs motorisés sont également disponibles pour découper, abraser ou ronger le cartilage ou l'os sous chondral. Ces instruments sont actionnés par une pédale, offrant à l'opérateur un contrôle précis et un gain de temps considérable. Cependant, leur manipulation requiert une grande prudence, car un mauvais usage peut entraîner des dommages iatrogènes significatifs et irréversibles, ou encore endommager les composants délicats de l'arthroscope. C'est pourquoi leur usage est conseillé uniquement aux chirurgiens confirmés.



Figure 3 : Shaver issus du catalogue Conmed « Arthroscopy Product catalogue »

Des instruments plus spécialisés existent pour des situations précises. On peut notamment citer de petits ostéotomes et des pointes utilisés pour créer des micro-fractures, favorisant ainsi la vascularisation des couches superficielles des articulations. Il existe aussi de petits ciseaux permettant d'effectuer des coupes très précises dans des zones où la simple traction des pinces ne suffit pas. Des systèmes de cautérisation ou de coblation sont aussi employés pour assurer l'hémostase de certains vaisseaux, disséquer des tissus mous obstruant la vue, ou relâcher des tensions, comme lors de la procédure de libération du tendon du biceps.

c. Matériel nécessaire à la visualisation de l'articulation

La visualisation de l'articulation est assurée par une caméra fixée à l'extrémité de l'arthroscope, connectée à une colonne dédiée qui retransmet l'image sur un écran. Cette colonne doit remplir plusieurs fonctions essentielles :

- Fournir une visualisation claire et optimale de l'articulation, tout en maintenant une position ergonomique pour le chirurgien. Il est recommandé que l'écran soit à hauteur des yeux et idéalement ajustable, afin que son angle puisse être aligné avec le champ de vision de l'opérateur.
- Disposer d'un dispositif de capture d'images permettant d'enregistrer les procédures, facilitant ainsi la documentation des cas, la communication avec les propriétaires des animaux ou leur vétérinaire référent. Enfin, il permet la constitution d'une banque d'images destinée à la pédagogie.
- Offrir une qualité d'image en haute définition, essentielle pour observer les détails anatomiques fins, en particulier lors de grossissements importants via la caméra.

Pour assurer une visualisation optimale de l'articulation, l'opérateur doit utiliser des dispositifs permettant de distendre la capsule articulaire, améliorant ainsi l'observation des structures internes. Les éléments requis sont les suivants :

- **Une ou deux aiguilles bleues** : elles permettent de créer des ports d'accès articulaires et de confirmer l'entrée dans la capsule articulaire en prélevant du liquide synovial. L'une des aiguilles peut être également utilisée comme port de drainage pour le fluide lorsque l'on ne souhaite pas utiliser de canule de drainage et restera en place tout au long de l'intervention.
- **Une lame de bistouri** : elle sert à agrandir les incisions réalisées à partir des aiguilles afin de faciliter l'insertion des instruments à l'intérieur de l'articulation.
- **Une seringue** : elle est utilisée pour aspirer le liquide synovial, confirmant ainsi la pénétration dans la capsule articulaire. La seringue peut aussi servir à injecter du sérum physiologique pour distendre la capsule et éliminer les débris perturbant la visibilité.
- **Une poche de sérum physiologique avec tubulure** : connectée à l'arthroscope, elle maintient un flux continu de liquide, qui permet d'évacuer les saignements et débris, garantissant une visibilité claire. Ce dispositif peut fonctionner par gravité ou être associé à une pompe, permettant de réguler précisément la pression intra-articulaire. Une pression trop basse compromet la visibilité, tandis qu'une pression excessive peut provoquer l'extravasation du liquide hors de la capsule.

Enfin, la présence d'un assistant est souvent déterminante. Ce dernier peut manipuler le membre en le maintenant dans diverses positions, améliorant ainsi l'exploration de certaines zones de l'articulation. Il peut également maintenir l'articulation en place pendant que l'opérateur réalise des gestes thérapeutiques avec ses instruments.

2. Présentation des différentes techniques opératoires disponibles pour l'intervention sur l'articulation du coude chez le chien [7] [8]

Les approches chirurgicales en arthroscopie sont fondées sur le concept de triangulation, qui conditionne le positionnement des ports optique et instrumental. La triangulation repose sur un principe fondamental : l'arthroscope, l'instrument opératoire et la zone cible doivent être disposés de manière à former un triangle, garantissant ainsi une efficacité accrue de l'intervention et une visibilité optimale.

En ce qui concerne l'articulation du coude, le compartiment médial représente la zone où les interventions sont le plus fréquemment nécessaires, en raison des pathologies observées dans la première partie, notamment celles touchant le processus coronoïde médial. Il en découle que la technique opératoire la plus couramment utilisée place les ports d'accès en regard de cette structure anatomique.

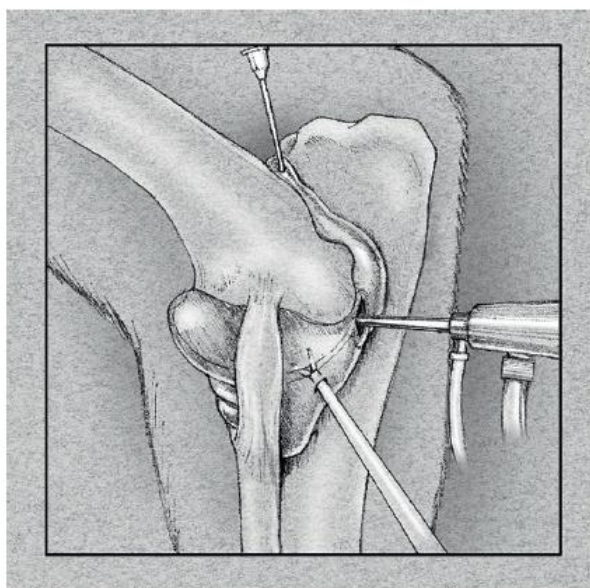


Figure 4 : Positionnement des ports optiques, instrumental et de sortie de fluide (d'après Mc Carthy, 2021)

Pour réaliser cet abord médial, le chien est placé en décubitus dorsal sur la table d'opération, avec le membre concerné parallèle à celle-ci. Cette position facilite la manipulation du membre et permet de distraire l'articulation, facilitant l'introduction de l'arthroscope et offrant à l'opérateur une visibilité optimale sur la zone d'intérêt. L'opérateur peut ensuite apprécier les structures anatomiques importantes, telles que les rebords du condyle médial, l'interligne articulaire et l'olécrâne. Il peut ensuite procéder à la mise en place des différents ports d'entrées dans l'ordre de son choix.

- Mise en place de l'arthroscope :

La création du port d'accès pour l'arthroscope commence par l'insertion d'une aiguille, permettant de vérifier l'entrée au sein de la capsule articulaire, ce qui est confirmé par l'écoulement de liquide synovial. L'aiguille est insérée à proximité de l'épicondyle médial de l'humérus, légèrement en position distale et caudale.

Après avoir prélevé le liquide synovial à l'aide d'une seringue stérile, celui-ci peut être remplacé par du sérum physiologique. Cependant, il est essentiel de ne pas surdistendre l'articulation pour éviter une distension excessive de la capsule, ce qui compliquerait la palpation des repères anatomiques clés.

Par la suite, une incision est pratiquée en suivant le trajet de l'aiguille dans une direction distale, parallèle aux fibres des différents tissus mous, afin de ne pas sectionner les muscles et les ligaments. L'aiguille est alors retirée et remplacée par la canule de l'arthroscope. Une fois la canule correctement positionnée, l'arthroscope y est inséré, et le système d'inflow est connecté pour assurer un apport continu de sérum physiologique, garantissant ainsi une visibilité optimale.

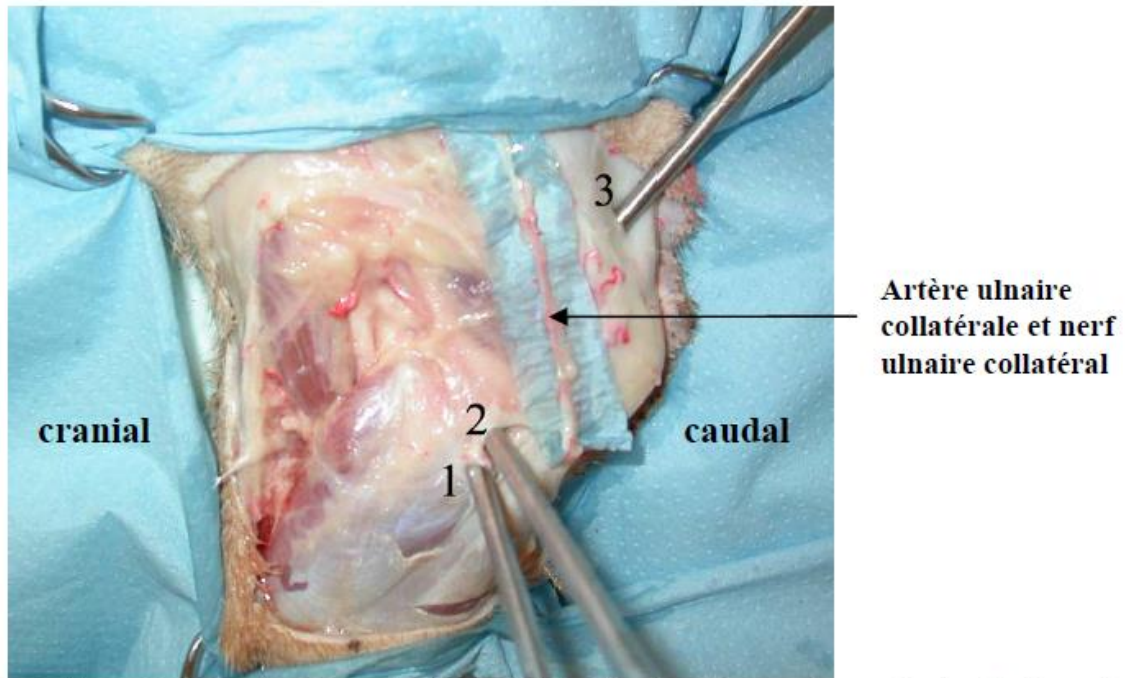
- Mise en place du port instrumental

Ce port doit respecter le principe de triangulation en relation avec le port arthroscopique et la zone d'intérêt afin d'optimiser son positionnement pour le traitement avec les instruments. Dans le cadre d'un abord médial, il est donc placé à une distance de 1 à 2 cm en position crâniale par rapport au port arthroscopique. Cette distance est adéquate pour permettre à l'opérateur de manipuler l'arthroscope et les instruments sans que ses deux mains ne se gênent mutuellement. De plus, il est impératif de maintenir une distance de sécurité entre les instruments et l'arthroscope afin de prévenir tout risque d'endommagement de ce dernier et d'optimiser l'ergonomie de travail.

- Mise en place de la sortie de fluide

Le port d'évacuation a pour fonction d'éliminer les fluides introduits par l'arthroscope, permettant ainsi de dégager le champ de vision de l'opérateur. Il est donc crucial que ce port n'entrave pas l'inspection arthroscopique et qu'il soit situé à une distance adéquate de la zone de triangulation. La fosse de l'olécrâne est une des zones privilégiées pour son placement.

Tous les points d'accès doivent être placés avec précaution afin d'éviter toute lésion des structures anatomiques adjacentes. Lors d'un abord médial, les structures à préserver incluent notamment le nerf ulnaire et l'artère ulnaire mises en évidence dans la figure ci-dessous.



(1 : voie d'abord instrumentale, 2 : voie d'abord de l'arthroscope, 3 : voie de drainage)

Figure 5 : Visualisation de l'artère ulnaire collatérale et du nerf ulnaire collatéral (d'après Jardel, 2009)

D'autres abords chirurgicaux peuvent être mis en œuvre selon la zone articulaire qui a besoin d'être traitée. Concernant le coude, il est également décrit un abord latéral. Cette approche offre une visualisation optimale de la tête du radius, facilitant ainsi le traitement des lésions d'ostéochondrite disséquante localisées dans cette zone.

3. Méthode d'inspection arthroscopique du coude du chien

Les méthodes d'inspections diffèrent selon l'opérateur et ses préférences personnelles. L'unique condition est de visualiser l'ensemble de structures d'intérêt afin de réaliser une exploration complète. Le découpage en zone d'intérêt avec une liste de repère anatomique à voir est une bonne manière de lister les éléments remarquables.

Tableau II : Présentation des structures d'intérêts observables en fonction de la zone observée avec une arthroscopie par abord médial chez le chien

| Zone médiale | Zone centro-crâniale | Zone proximale | Général |
|---------------------------------------|-----------------------------|-----------------------|---|
| Processus coronoïde médial | Processus coronoïde médial | Trochlée humérale | Aspect et consistance des surfaces articulaires |
| Tendon du biceps | Tête du radius | Processus anconé | Aspect des structures annexes (capsule articulaire) |
| Trochlée humérale et condyle humérale | Trochlée humérale | Incisure trochléaire | Absence ou présence d'incongruence articulaire |
| Ligament annulaire | Incisure radiale | | Absence ou présence de souris articulaire ou corps étranger |
| Ligament collatéral médial | | | |

Lors de l'insertion de l'arthroscope, et si les ports d'accès ont été correctement positionnés, la première région visualisée est la zone centro-crâniale. Pour accéder à la zone médiale, l'opérateur doit orienter la pointe du câble lumineux et l'arthroscope vers la partie crâniale du membre tout en restant en surface. En revanche, pour explorer la zone proximale, le câble lumineux et l'arthroscope doivent être dirigés en position caudo-proximale.

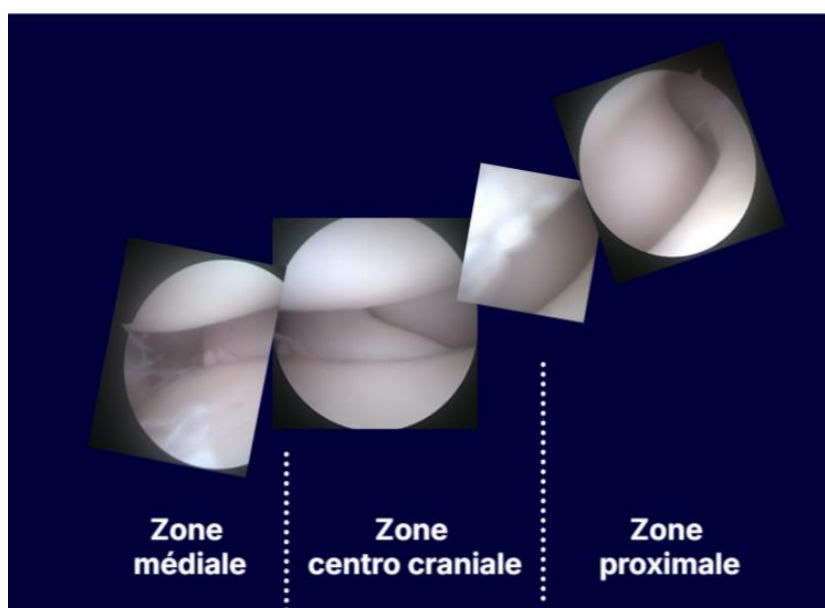


Figure 6 : Relation entre les différentes zones lors d'une arthroscopie du coude chez le chien par abord médial (images personnelle)

II. ETAT DES LIEUX DES SUPPORTS PEDAGOGIQUES A L'ATTENTION DES VETERINAIRES

A. Rareté des images disponible pour l'apprentissage de l'arthroscopie vétérinaire

Pour se former à l'arthroscopie vétérinaire, les étudiants doivent connaître la forme et la structure d'une articulation saine. En effet, se baser uniquement sur des images de coudes pathologiques peut rendre difficile l'identification du moment opportun pour traiter une lésion. Le risque est alors d'intervenir de manière inappropriée, croyant l'action thérapeutique, et de ne pas respecter la locution latine « Primum non nocere » : « d'abord, ne pas nuire ».

Malheureusement, ces images d'articulations saines sont relativement rares, car les interventions chirurgicales sont justifiées par une forte suspicion de pathologie. Peu d'opérations permettent d'observer une articulation exempte d'anomalies. Seules les inspections de cadavres en bon état de conservation peuvent s'approcher de cette réalité. Toutefois, les changements macroscopiques liés à la décomposition progressive peuvent aussi modifier l'apparence de l'articulation au moment de l'examen. C'est pourquoi il est difficile de trouver des vidéos complètes d'inspection d'une articulation saine.

Cependant, plusieurs images statiques peuvent être obtenues. En effet, il suffit qu'une partie de l'articulation présente un aspect pathologique pour que d'autres zones offrent des images d'apparence normale. À partir de plusieurs coudes différents, il est possible de reconstituer l'aspect général d'un coude sain et ses variations physiologiques. Néanmoins, malgré cette méthode, les images de coudes en état satisfaisant restent difficiles à trouver. Nous avons essayé de réaliser un bilan iconographique des images disponibles.

Pour notre recherche, nous avons d'abord consulté quatre ouvrages de référence sur l'arthroscopie, reconnus pour leur exhaustivité et fréquemment cités dans le cadre de l'apprentissage de cette technique :

- BEALE, in *Small Animal Arthroscopy*, 2003
- Mc. CARTHY, *Arthroscopy of the Elbow Joint*, in *Veterinary Arthroscopy for the Small Animal*, 2021
- FOSSUM, *Small Animal Surgery*, 5e édition, 2021.
- FRANKLIN, *Canine and Feline Arthrology and Arthroscopy*, 2024.

Dans le premier ouvrage, 18 images de coudes sains sont présentées, accompagnées d'un schéma illustrant la position théorique de l'arthroscope nécessaire pour obtenir certaines de ces images. Cependant, il est important de souligner que, pour une même position de l'arthroscope, les images obtenues peuvent varier de manière significative, sans indication précise des mouvements à effectuer pour obtenir ces différentes perspectives.

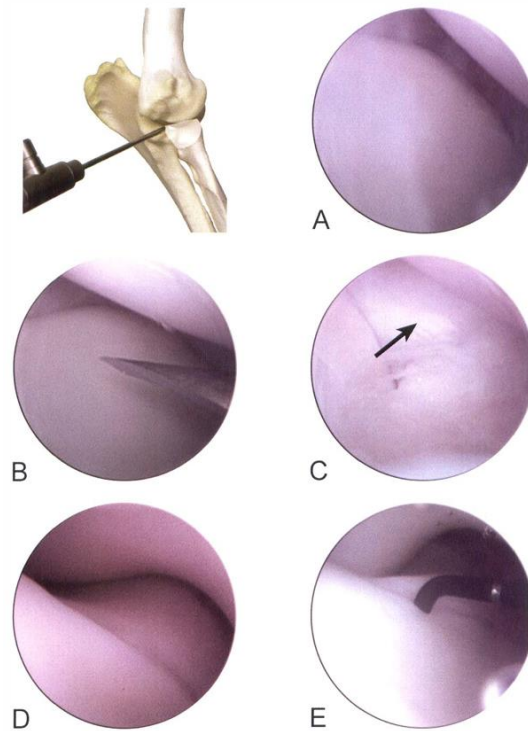


Figure 7 : Positionnement et images articulaires normales pour l'évaluation arthroscopique de la partie médiale du processus coronoïde, tête radiale et encoche trochléaire distale (D'après Beale, 2003)

Le deuxième ouvrage présente 28 images d'articulations saines, mais ne fournit aucune indication sur la position de l'arthroscope. Le troisième ne contient aucune illustration d'articulations saines, et le quatrième n'a pu être consulté dans son intégralité. Bien que ces livres offrent une certaine idée de l'aspect d'un coude sain, les informations relatives aux techniques de positionnement de l'arthroscope pour obtenir des images pertinentes pour le chirurgien sont insuffisantes. De plus, la majorité des illustrations concernent des coudes pathologiques.

Pour compléter ces données, nous avons mené une recherche approfondie sur PubMed afin d'identifier un maximum d'exemples d'images. Les mots-clés utilisés étaient "dog", "elbow", et "arthroscopy". Parmi les 103 articles identifiés, un tri a été effectué selon les critères suivants :

- Articles dont le contenu n'était pas accessible (fichier introuvable, accès restreint) : 19.
- Articles ne traitant pas directement du sujet de notre recherche : 18.
- Articles sans images : 28.
- Articles présentant des images de qualité insuffisante : 2.

Au total, nous avons retenu 36 articles, comprenant 179 images. Chaque article contenait en moyenne 5 images, toutes issues d'arthroscopies de coudes pathologiques. Ces publications, bien qu'accessibles aux vétérinaires et étudiants, ne constituent donc pas une source adéquate pour l'observation d'un coude sain en arthroscopie.

1. L'enseignement de l'arthroscopie à l'Ecole National Vétérinaire de Nantes

Il n'existe pas de cours spécifiquement dédié à l'arthroscopie. Toutefois, cette technique chirurgicale est mentionnée à plusieurs reprises dans le cadre de l'UE076 et de l'UE0610. Elle est notamment évoquée dans le cours sur la dysplasie du coude, où elle est présentée comme la méthode de diagnostic et de traitement la plus efficace. Les avantages et inconvénients de l'arthroscopie par rapport à l'arthrotomie y sont également discutés. De plus, elle est brièvement abordée dans les cours sur l'arthrose et l'ostéochondrose. Le principe, le fonctionnement et l'intérêt de cet outil sont abordés lors du cours sur les chirurgies vidéo-assistées, offrant ainsi aux étudiants une première introduction à ce matériel.

Deux courtes vidéos, d'une durée de quelques secondes, sont également proposées pour illustrer la vue à travers un arthroscope lors d'une exploration de l'épaule. Toutefois, ces vidéos ne comportent ni annotations ni explications supplémentaires.

L'objectif est de sensibiliser les étudiants à l'existence de l'arthroscopie et de souligner son efficacité en tant qu'outil diagnostique et thérapeutique pour plusieurs pathologies articulaires. Cependant, la technique n'est jamais détaillée en profondeur dans les cours magistraux, en raison du fait qu'elle n'est pas nécessairement réalisable par tous les vétérinaires généralistes canins.

En ce qui concerne la pratique de l'arthroscopie, certains étudiants auront l'occasion de se familiariser avec ses principes lors de leur rotation en chirurgie, à condition qu'un cas clinique s'y prête. Cependant, tous les étudiants ne rencontreront pas un cas nécessitant une arthroscopie. De plus, en raison des contraintes temporelles et de l'importance d'une prise en charge adéquate du patient, les étudiants en formation initiale ne pourront généralement pas diriger l'arthroscope.

Pour les étudiants en internat, des possibilités d'entraînement avec le matériel existent, et il leur est parfois permis de diriger un arthroscope durant une intervention chirurgicale réelle, sous réserve de l'autorisation de leur supérieur.

Enfin, pour les vétérinaires en résidence de chirurgie, un accompagnement direct par un professeur est prévu, leur permettant de réaliser plusieurs arthroscopies. Par conséquent, l'enseignement pratique du maniement de l'arthroscope est principalement réservé aux étudiants en cours de spécialisation, après leur formation initiale.

2. L'enseignement de l'arthroscopie actuellement disponible à l'attention des vétérinaires

a. Enseignement vidéographique

L'enseignement de l'arthroscopie repose principalement sur des supports en 2D, ce qui ne facilite pas l'acquisition des compétences nécessaires pour se repérer dans l'espace. En pratique, il est souvent utile de légèrement modifier la position du membre ou de se repositionner, des ajustements difficiles à appréhender sur un simple support papier.

Pour évaluer les ressources dynamiques disponibles, nous avons recherché des vidéos d'arthroscopie du coude chez le chien sur diverses plateformes gratuites. Seule YouTube proposait du contenu pertinent. Nous y avons trouvé douze vidéos. Parmi elles, deux sont destinées à la vulgarisation pour les propriétaires [9] [10], expliquant le principe de la technique sans entrer dans les détails. Trois autres vidéos d'environ trois minutes montrent une technique thérapeutique : retrait d'un fragment de PCM, lissage articulaire... [11] [12] [13] sans explications approfondies sur les étapes d'inspection. Ces vidéos se concentrent davantage sur une situation pathologique et sa résolution. Une autre vidéo présente un cas d'arthroscopie, mais le processus n'est pas filmé en détail [14]. Une vidéo supplémentaire explique l'arthroscopie, mais soit les mouvements des mains, soit les images de l'arthroscope sont visibles, jamais les deux simultanément, ce qui limite la compréhension des mouvements et de leurs effets sur l'écran [15]. Une dernière vidéo montre parfois l'écran arthroscopique et les mains de l'opérateur, mais sans explication audio ou écrite [16].

Il nous reste quatre vidéos en libre accès de bonnes qualités, montrant la coordination main-écran. Deux d'entre elles [17] [18] proviennent d'une même chaîne YouTube et sont issues d'une vidéo en direct, c'est-à-dire une vidéo diffusée en direct, sans coupure ni montage. Elles ont l'avantage de montrer les difficultés que rencontre le chirurgien et ses astuces pour continuer l'investigation. Cependant, elles restent assez longues et ne sont pas adaptées à un apprentissage universitaire. Elles sont utiles en complément, une fois que l'on est plus à l'aise avec la technique. Seules deux vidéos [19] [20] ont un développement important de la préparation articulaire, du positionnement des instruments et du déroulement de l'inspection arthroscopique.

Enfin, il existe quelques supports sur CD-ROM. Cependant, une proportion croissante d'ordinateurs ne possède plus de lecteurs. Plus incommode encore, certains CD nécessitent une application particulière pour être lus, notamment le CD accompagnant le livre *Small Animal Arthroscopy*, Beale, 2003 qui nécessite une version ancienne de QuickShare, un logiciel disponible uniquement sur les ordinateurs Apple. Ce ne sont plus des outils informatiques adaptés pour le visionnage par un nombre croissant d'étudiants, car le CD sera emprunté et visionné par une personne à la fois. La découverte et l'enseignement de l'arthroscopie se trouve donc réservé à une petite partie des vétérinaires et étudiants ayant un matériel spécifique à leur disposition.

b. Enseignements à l'aide de simulateurs

Divers outils innovants ont été développés pour permettre aux praticiens de s'entraîner aux gestes techniques associés à l'utilisation de l'arthroscope et de ses instruments. Les dispositifs les plus avancés, utilisés en médecine humaine, consistent en modèles réalistes de membres humains, équipés de ports d'entrée permettant l'insertion d'instruments réels. Plus récemment, certaines entreprises ont investi dans la recherche et le développement d'outils virtuels également très réalistes. Bien que ces derniers ne reproduisent pas fidèlement les sensations ressenties lors d'une intervention chirurgicale et que l'étudiant ne manipule pas d'instruments arthroscopiques, ces dispositifs présentent l'avantage d'être moins encombrants qu'un simulateur réaliste. De plus, grâce à la réalité virtuelle, les enseignants peuvent adapter les exercices, modifier les scénarios, fournir des conseils et proposer une variété de procédures chirurgicales sur différentes articulations à l'aide du même casque et des mêmes manettes, ce qui favorise la polyvalence des étudiants.



Figure 8 : Capture d'écran du module promotionnelle du dispositif de réalité virtuelle de CONMED, 2021

Cependant, en ce qui concerne ces deux dispositifs réalistes, leur coût, souvent élevé, se chiffrant à plusieurs milliers d'euros, limite leur accessibilité. Pour rendre la formation en arthroscopie plus abordable, certaines entreprises ont développé des modèles simplifiés. Parmi ceux-ci, l'Arthrobox d'Arthrex, un cube en plastique perforé sur toutes ses faces, permet aux utilisateurs de s'exercer à l'insertion de l'arthroscope et à la manipulation des instruments, facilitant ainsi l'apprentissage des principes de triangulation et de coordination entre la main et l'écran. Une fois familiarisé avec l'appareil, l'opérateur peut affiner ses gestes en réalisant divers exercices, tels que placer des élastiques sur des anneaux situés au centre du cube, effectuer un parcours ou déplacer des éléments.

Certaines de ces solutions simplifiées ont reçu une validation officielle, comme le modèle FAST (Fundamentals of Arthroscopy Surgery Training), approuvé par l'Arthroscopy Association of North America et l'American Academy of Orthopaedic Surgeons. Malgré tout, ces dispositifs restent relativement coûteux et ne sont utilisés car par un étudiant à la fois.



Figure 9 : Exemple de modèle FAST disponible sur le site de l'AANA

Dans le but de démocratiser davantage l'apprentissage de l'arthroscopie, de nouvelles approches de simulateurs à bas coût ont émergé, visant à faciliter le développement des compétences manuelles requises [21]. Par exemple, un arthroscope peut être simulé à l'aide d'une caméra d'ordinateur connectée à un écran via un câble USB, le tout étant intégré dans un cylindre en plastique pour imiter la rigidité d'un arthroscope. L'angle de la caméra peut être ajusté afin de reproduire celui de la lentille distale.

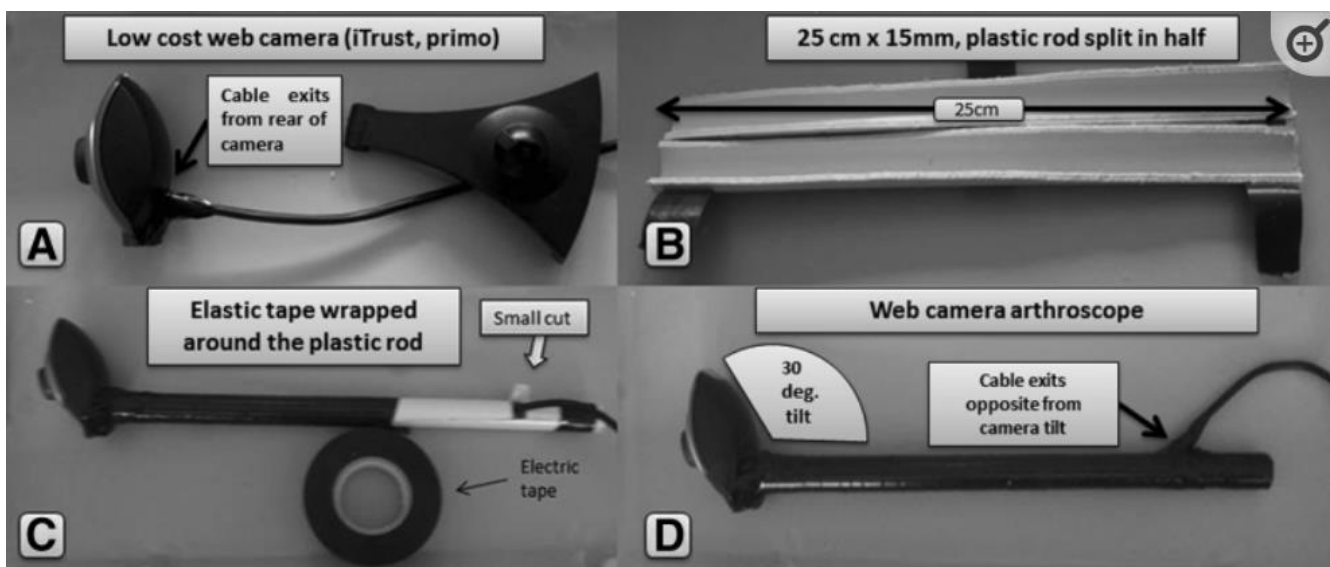


Figure 10 : Etapes du montage d'un arthroscope artisanale (d'après Arealis, 2016)

Pour simuler une articulation, il est possible d'utiliser une simple boîte en carton, perforée de trous représentant les ports arthroscopiques et instrumentaux. L'opérateur peut ensuite intégrer une source lumineuse à l'intérieur de la boîte ou sur la caméra, et faire preuve de créativité pour concevoir divers exercices pratiques. Ces exercices peuvent inclure le traçage de formes à l'intérieur de la boîte, le déplacement d'objets, la construction de pyramides avec de petits éléments, ainsi que la réalisation de sutures et de vissages sur des supports spécifiques.

Ainsi, l'apprentissage de l'arthroscopie sur ces modèles est souvent conditionné par l'accès à des ressources coûteuses ou à des solutions artisanales, ce qui n'est pas toujours idéal pour une formation chirurgicale.

Dans le cadre de la formation initiale des étudiants vétérinaires, l'arthroscopie est principalement présentée comme une méthode diagnostique et thérapeutique efficace. Certains étudiants auront l'occasion d'observer une intervention, mais leur exposition à cette technique se limite généralement à l'observation. Malgré les avancées en matière de simulation, les étudiants vétérinaires n'ont pas encore accès aux équipements nécessaires pour approfondir leur maîtrise de cette technique chirurgicale.

Une formation plus spécialisée est requise pour bénéficier d'une supervision individualisée et d'un contact direct avec l'arthroscope. Lors de cette formation, les étudiants doivent maîtriser un volume important de connaissances théoriques et apprennent généralement à manipuler l'arthroscope directement en situation opératoire. Cependant, la compréhension des concepts théoriques ainsi que la coordination main-écran spécifique à l'arthroscopie pourraient et devraient être acquises en amont, comme nous allons le voir dans la prochaine partie.

B. Nécessité de supports pédagogiques divers

Pour améliorer la formation des étudiants vétérinaires en arthroscopie, il est crucial d'identifier les méthodes les plus efficaces pour optimiser cet apprentissage, généralement structuré en deux phases distinctes :

- **Apprentissage théorique** : acquisition des connaissances relatives à l'anatomie du coude, aux protocoles opératoires, et à l'identification des images clés à reconnaître lors de l'intervention.
- **Apprentissage pratique** : développement des compétences de coordination indispensables à la manipulation des instruments et à une orientation précise au sein de l'articulation.

1. L'apprentissage théorique de l'arthroscopie

En ce qui concerne l'apprentissage théorique, les principaux supports anatomiques et opératoires sont souvent statiques. Cela complique la transition vers l'apprentissage pratique, où les étudiants ne retrouveront pas exactement les structures telles qu'ils les ont apprises, puisque les points de vue des plans anatomiques réels peuvent différer. Dans les écoles vétérinaires françaises, les étudiants assistent à des cours magistraux accompagnés de photocopies, qui sont souvent annotés et surlignés. Toutefois, cette méthode d'apprentissage est aujourd'hui critiquée scientifiquement [22]. Il en va de même pour la théorie des styles d'apprentissage (visuel, auditif, etc.), qui ne reflète finalement que des préférences individuelles sans impact significatif sur les performances d'apprentissage [23].

Tableau III : Utilité des techniques d'apprentissage d'après Dunlosky, 2016 et leurs applications lors des études vétérinaires

| Technique d'apprentissage | Utilité de la stratégie d'apprentissage | Application lors des études vétérinaires |
|---------------------------------------|--|--|
| Relecture, surlignage, résumé | Faible | Utilisation privilégiée et répandue en étude vétérinaire à travers des polycopiés et des résumés de cours magistraux. |
| Mots clef, mot mnémotechnique | Faible | Cette méthode est aussi régulièrement utilisée. Les moyens mnémotechniques permettent de se souvenir d'une suite de mot ou d'étape mais n'améliore pas la compréhension globale. |
| Interrogation élaborée | Modéré | Ce processus consiste à demander à l'étudiant à trouver des explications par lui-même sur certains concepts. Dans le cadre de l'arthroscopie, cela pourrait revenir à demander à l'apprenant de justifier le positionnement des différents ports. Cette méthode implique un dialogue réel ou un questionnaire avec correction. |
| Explication personnelle | Modéré | Ce concept revient à demander à l'élève d'expliquer avec ses propres mots le cours d'intérêt. Cela peut être réaliser au cours de travaux dirigés. |
| Entraînements intercalés | Modéré | Cela correspond à une séance d'apprentissage mêlant plusieurs types de problématiques et d'exercice différents au lieu d'une séance où chaque module est appris séparément. |
| Entraînements séquencés dans le temps | Haut | Le fractionnement dans le temps permet de ré activer sa mémoire plusieurs fois et ainsi de mieux assimiler et mémoriser les informations. Cela est possible avec l'organisation de travaux dirigés et pratique à distance des cours magistraux. |
| Evaluation | Haut | Les évaluations permettent de faire un bilan des connaissances et de les mobiliser dans des situations différentes afin de vérifier que la notion est bien comprise. Les évaluations sont malheureusement assez limitées en nombres, avec un regroupement au moment des partiels, ce qui n'encourage pas l'apprentissage au fur et à mesure. |

Les méthodes d'apprentissage théorique ne sont donc pas toutes exploitées, notamment dans les unités d'enseignement de chirurgie, qui reposent principalement sur des cours magistraux. Les recherches sur les méthodes d'apprentissage soulignent pourtant la nécessité de diversifier les approches, en proposant des travaux dirigés et des évaluations plus réparties dans le temps. Elles mettent également en avant le fait qu'impliquer activement les étudiants dans leur propre apprentissage est une stratégie efficace pour s'approprier les concepts. L'introduction de travaux dirigés, de travaux pratiques et de mises en situation, accompagnés de questionnaires d'évaluation fréquents, améliorerait considérablement la qualité de l'apprentissage.

Des modules pédagogiques combinant explications et exercices sur des plateformes comme Moodle ou Genially commencent à se démocratiser, mais leur utilisation reste marginale. Dans les unités d'enseignement de chirurgie, en particulier, ces supports sont quasi inexistantes. Cette absence est d'autant plus regrettable en arthroscopie, car les étudiants et les chirurgiens placent les compétences théoriques au-dessus des compétences techniques en terme d'importance [24] [25]. Parmi les compétences générales jugées essentielles, la connaissance anatomique arrive en tête, suivie par la perception spatiale, la manipulation des instruments et la dextérité. En ce qui concerne les compétences spécifiques à la chirurgie, la maîtrise des pathologies, des équipements, de la triangulation et du positionnement correct de l'animal sont considérées comme prioritaires par rapport aux compétences de manipulation.

Il est donc crucial de développer des supports pédagogiques qui permettent aux étudiants de mieux s'approprier les connaissances théoriques autrement que par la simple lecture de cours avant de passer à l'apprentissage pratique.

2. Apprentissage pratique

L'apprentissage de la pratique de l'arthroscopie repose généralement sur des entraînements sur cadavres, suivis d'une formation sous la supervision de chirurgiens expérimentés ou companionship lors de cas réels. Un questionnaire adressé aux diplômés et résidents de l'American College of Veterinary Surgeons et de l'European College of Veterinary Surgeons a permis de dresser un état des lieux des attentes de ces spécialistes quant à la formation pratique en arthroscopie [26]. Ainsi, 80 % des répondants ont déclaré s'être formés directement sur leurs propres cas cliniques. Leur progression est rarement évaluée de manière formelle, et les étudiants dépendent entièrement de leurs encadrants, du matériel pédagogique disponible, qui varie selon les établissements, et de la diversité des cas rencontrés.

L'arrivée des simulateurs, que nous avons déjà mentionnés, a grandement facilité la transition entre l'apprentissage théorique et les premières chirurgies. Ces outils permettent non seulement des entraînements plus fréquents, mais aussi la possibilité de faire des erreurs sans conséquences graves. Les étudiants ayant eu accès à des simulateurs sont non seulement plus rapides lors de leur première chirurgie, mais ils causent également moins de dommages iatrogènes [27]. Ils sont aussi plus à l'aise lors de leur passage au bloc opératoire face à un cas réel [28]. Par conséquent, les patients développent moins de complications et ont de meilleurs résultats post-opératoires [29].

Toutefois, toutes les compétences ne peuvent pas être simulées [30]. Il est donc judicieux de cibler celles qui peuvent l'être, afin de préparer au mieux les étudiants avant leur entrée en salle d'opération, leur permettant ainsi de se concentrer sur les compétences qu'ils n'auront pas pu acquérir via la simulation [25].

Tableau IV : Classement des exercices recommandés avant de commencer sa formation sur des cas clinique d'après Tuijthof, 2017 et les simulations les plus simples possibles

| Rang d'importance | Exercices | Proposition de simulation simple |
|--------------------------|--|--|
| 1 | Placement des ports arthroscopiques et instrumentaux | Placement sur schéma interactif |
| 2 | Identification anatomique | Identification sur schéma, image et vidéos |
| 3 | Inspection avec l'arthroscope | Entraînement avec un arthroscope artisanal |
| 4 | Navigation intra articulaire et sondage des structures | Entraînement sur cadavre |
| 5 | Insertion de l'arthroscope | Réalisable sur maquette |
| 6 | Exercice de triangulation | Entraînement avec un arthroscope artisanal |
| 7 | Ménisectomie | Réalisable sur maquette |
| 8 | Manipulation des tissus | Entraînement avec un arthroscope artisanal et des outils |
| 9 | Sutures méniscale | Réalisable sur maquette |

Plus précisément, les compétences à améliorer grâce aux simulateurs ont pu être identifiées. En utilisant le modèle FAST en forme de dôme [31], une étude a comparé les performances de plusieurs chirurgiens répartis en quatre niveaux d'expérience : novice (n'ayant jamais réalisé d'arthroscopie), débutant, intermédiaire et avancé (ayant réalisé 200 arthroscopies). Les épreuves portaient sur la triangulation, la navigation, la manipulation d'objets et la simulation d'une découpe de ménisque. Les exercices ont été effectués avec un dôme transparent (permettant de voir directement les mouvements) puis avec un dôme opaque, simulant une vue à travers un arthroscope, où les participants ne pouvaient se fier qu'à l'image transmise à l'écran. Dans les épreuves avec le dôme transparent, les

performances des participants étaient similaires, suggérant que les compétences motrices seules ne constituent pas la principale difficulté en arthroscopie. En revanche, avec le dôme opaque, plus les participants étaient novices, plus le temps de réalisation des exercices augmentait. La capacité à coordonner les mouvements des mains avec l'image à l'écran s'avère donc cruciale pour la performance en arthroscopie. La différence de performance est particulièrement marquée entre les novices et les débutants, comparée à celle entre les intermédiaires et les experts. Cette coordination représente un obstacle majeur au début de l'apprentissage, mais elle peut être travaillée avant l'entrée au bloc opératoire, notamment à l'aide des simulateurs et de la bonne compréhension des mouvements à réaliser. Cette compétence précise peut donc être réalisée avec un simulateur artisanal.

Une fois les compétences prioritaires identifiées, il est essentiel de définir des standards d'évaluation pour permettre aux chirurgiens de savoir où s'améliorer. En médecine humaine, il existe plusieurs référentiels d'évaluation validés [32] [33] [34]. Ces évaluations visent à attribuer un score reflétant fidèlement le niveau réel en arthroscopie. En général, les chirurgiens expérimentés obtiennent des scores élevés, tandis que les novices obtiennent des scores plus faibles. Ces résultats permettent de suivre l'évolution des compétences et de déterminer quand un étudiant est prêt à effectuer une chirurgie réelle. Par exemple, en médecine humaine, l'Arthroscopic Skills Assessment Form évalue les participants sur une épreuve de 25 minutes, sur un genou, avec un score total de 100 points : 75 points pour l'identification des structures anatomiques et 25 points pour la réparation de lésions cartilagineuses. Les participants sont également notés sur les dégâts iatrogènes, leur dextérité, la qualité de l'image obtenue et leur autonomie. Les résultats sont pondérés en fonction de la difficulté de l'articulation inspectée, avec des points supplémentaires si l'articulation présente des particularités anatomiques ou une inflammation importante. Chaque critère est accompagné de descriptions qualitatives permettant de classer les participants en trois catégories : novice, compétent et expert. Ce retour d'information personnalisé permet aux participants de savoir où ils doivent s'améliorer. De nombreux référentiels similaires existent, avec des variations dans les critères d'évaluation. En médecine vétérinaire, ces référentiels sont encore peu utilisés.

En ce qui concerne l'arthroscopie vétérinaire, les retours se limitent principalement à l'évaluation de la difficulté relative des articulations pour une inspection arthroscopique et au nombre d'interventions nécessaires pour acquérir une compétence jugée suffisante. L'articulation du coude est considérée comme la plus facile des articulations pour réaliser une arthroscopie, ce qui explique son choix comme exemple pour la création d'un outil pédagogique permettant de mieux comprendre les principes de cette technique. À titre d'exemple, les résidents en orthopédie vétérinaire estiment qu'il faut réaliser en moyenne 28 arthroscopies du coude pour être à l'aise, contre 39 pour l'articulation du grasset. Pourtant, le nombre requis par l'American College of Veterinary Surgeons pour la résidence en chirurgie en 2022 est fixé à 23 pour les petits animaux de compagnie, soit en deçà du seuil de confort

des chirurgiens. Ce chiffre reste aussi très éloigné des standards de la médecine humaine, où un niveau d'excellence est généralement atteint après environ 170 opérations sur l'articulation du genou [35]. Cette différence provoque un sentiment d'impréparation chez les internes en chirurgie humaine : seulement 32 % de ceux en cinquième année estiment avoir suffisamment de temps pour s'entraîner à l'arthroscopie, et seulement 16 directeurs sur 24 pensent que cette technique est suffisamment abordée dans leur programme [26].

En conclusion, il ressort de cette analyse que l'arthroscopie est une technique chirurgicale spécifique, nécessitant un apprentissage différent des autres techniques. Les connaissances théoriques sont essentielles pour réaliser une inspection articulaire correcte, mais les méthodes d'apprentissage traditionnelles ne sont pas toujours adaptées à la dynamique de la procédure. De nombreuses évolutions sont donc nécessaires pour faciliter l'apprentissage de cette technique. De plus, la formation pratique repose encore trop souvent sur des cadavres et des patients réels à l'aide de companionship, bien que l'utilisation des simulateurs se développe. Cela limite l'apprentissage à la disponibilité de pièces anatomiques ou à la présence d'un mentor expérimenté. Il serait bénéfique de trouver d'autres méthodes de formation afin que davantage d'étudiants se sentent capables de réaliser des arthroscopies. Une proposition de découpage en 8 étapes de l'apprentissage de cette technique a été faite, dans laquelle l'utilisation de membres réels n'intervient qu'à la 6e étape. Toutes les étapes précédentes peuvent être réalisées sur simulateur [36].

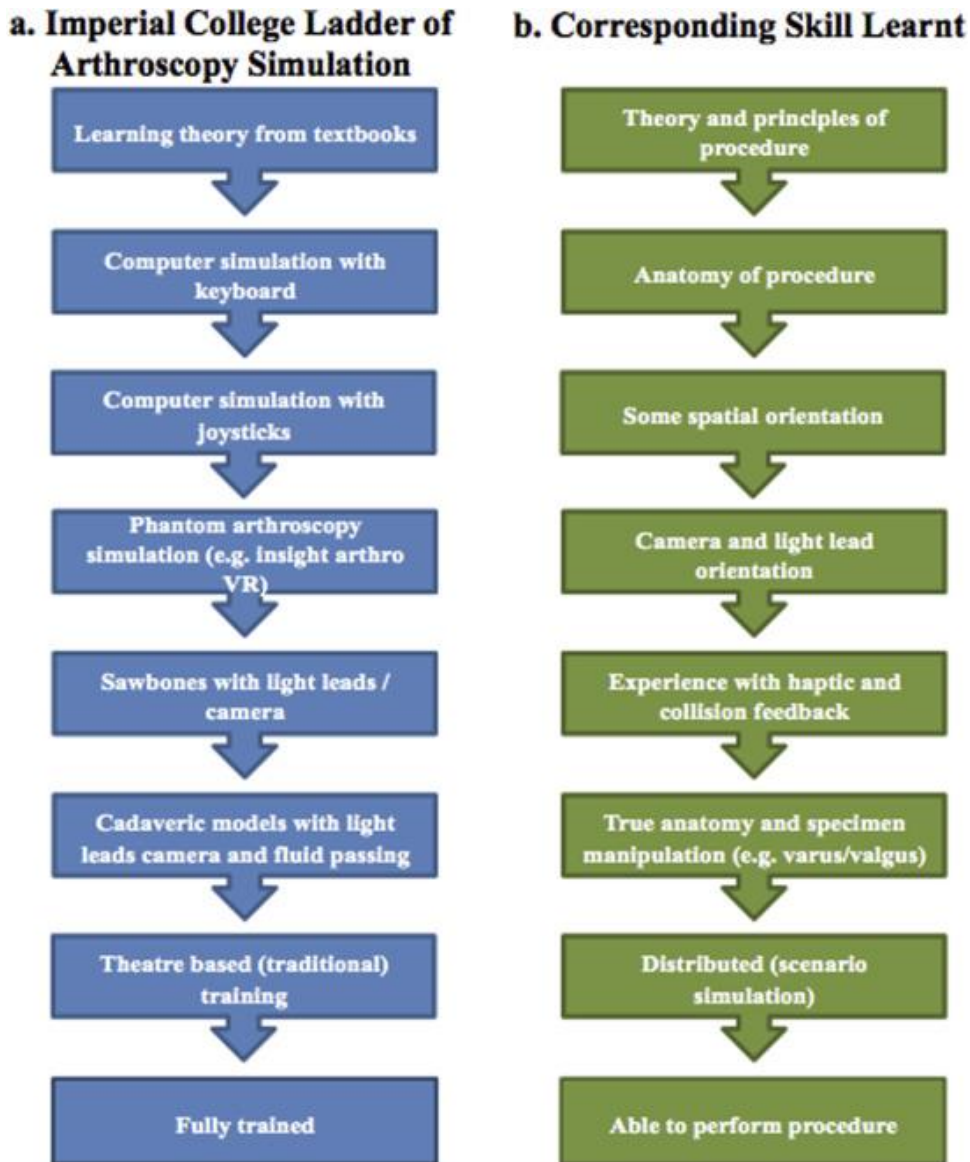


Figure 11 : Description du processus d'apprentissage à l'aide de simulateur et les compétences correspondants acquises à chaque étape [36].

C'est dans cette optique que nous trouvons pertinente l'idée d'un module facilement accessible, combinant notions théoriques, questionnaires et vidéos détaillant tous les mouvements arthroscopiques essentiels, ainsi que leurs effets sur l'articulation. Ce nouvel outil pédagogique se veut une proposition innovante pour renforcer les fondations théoriques jugées importantes dans l'apprentissage. Dans le découpage de l'apprentissage, notre simulateur permet d'acquérir les étapes 1 et 2 et de préparer le passage avec les étapes 3 et 4 qui posent problème chez les étudiants. La création de ce module est explicitée en deuxième partie.

DEUXIEME PARTIE : CONCEPTION D'UN SUPPORT MULTIMÉDIA POUR MOTIVER L'APPRENTISSAGE DE L'ARTHROSCOPIE A TRAVERS L'EXEMPLE DE L'ARTHROSCOPIE DU COUDE DU CHIEN

I. CREATION D'UN SUPPORT PÉDAGOGIQUE

A. Conception d'un module pédagogique combinant apprentissage et évaluation

1. Objectif et apport d'un module pédagogique interactif

Les objectifs généraux de la création d'un module interactif sont multiples et visent principalement à combler certaines lacunes préalablement identifiées :

- **Fournir les connaissances fondamentales** nécessaires à la compréhension de l'arthroscopie, afin d'aider les vétérinaires à intégrer cette technique dans leur pratique quotidienne. Cela inclut la capacité à déterminer le moment opportun pour proposer cette intervention à leurs patients et à mieux l'expliquer aux propriétaires.
- Permettre aux étudiants de **se familiariser avec l'utilisation de l'arthroscope** au cours de leur formation initiale, en introduisant une étape intermédiaire entre les cours magistraux théoriques, centrés sur l'anatomie, et la pratique chirurgicale sous supervision.
- Offrir un outil facilitant **l'identification des caractéristiques d'une articulation physiologiquement normale**, afin que les praticiens soient mieux préparés à détecter les altérations pathologiques dans leur pratique clinique.

La plateforme Genially a été sélectionnée comme support pour ce module en raison de sa capacité à créer des contenus interactifs riches, intégrant des vidéos, des questionnaires et une navigation libre. Cette flexibilité permet aux apprenants de personnaliser leur parcours d'apprentissage, de progresser à leur propre rythme, et de revoir autant de fois que nécessaire les concepts les plus complexes pour acquérir l'ensemble des compétences requises. De plus, une liste d'objectifs pédagogiques a été définie pour structurer la formation des étudiants et faciliter leur évaluation. Ces objectifs ont été classés en rang A et rang B afin que l'étudiant puisse prioriser ses apprentissages, choisir le niveau d'approfondissement selon ses besoins et faciliter leur évaluation.

Tableau V : Objectifs pédagogiques du support pédagogique

Rang A :

Connaissances à acquérir :

- Les différentes composantes de l'arthroscope
- Les principaux instruments utilisés en arthroscopie
- L'anatomie pertinente pour la réalisation d'une arthroscopie de coude chez le chien
- Les caractéristiques d'une articulation physiologique
- Le positionnement des ports optique, instrumental et d'évacuation des fluides
- Les zones d'intérêt lors de l'inspection arthroscopique du coude chez le chien
- Les structures anatomiques visibles dans chacune des zones d'intérêt

Comprendre :

- Le principe de visualisation par l'intermédiaire d'un arthroscope
- Le concept de triangulation
- La notion d'orientation de l'angle arthroscopique

Appliquer :

- Choisir l'orientation de l'angle arthroscopique pour observer une zone spécifique
- La reconnaissance des structures anatomiques intra-articulaire per opératoire

Synthétiser :

- Expliciter l'intérêt de l'arthroscopie par rapport à l'arthrotomie

Rang B

Connaissances à acquérir :

- *Les critères de sélection d'un arthroscope*
- *Les principales indications de l'arthroscopie*
- *Les complications potentielles de la procédure*
- *Le matériel requis pour la réalisation d'une arthroscopie*
- *La classification d'Outerbridge*

Comprendre :

- *L'organisation générale d'une salle d'arthroscopie*
- *Le positionnement et les zones de tonte de l'animal opéré*
- *La technique d'orientation de l'arthroscope pour visualiser une zone précise de l'articulation.*

D'une manière plus traditionnelle, ce module a pour ambition de réaliser une immersion progressive, à l'image d'une série de cours magistraux, de travaux dirigés, puis de travaux pratiques. Dans le cadre universitaire, il peut ainsi s'insérer entre les enseignements théoriques et la manipulation pratique de l'arthroscope, facilitant la transition entre la théorie et la pratique. Ce type de module en libre accès pallie à plusieurs facteurs limitants souvent pointés du doigt par les étudiants dans leur formation en arthroscopie [37].

Tableau VI : Facteurs limitants lors de l'apprentissage [37] comparé à l'apport du Genially

| Facteurs limitants cités | Apport du Genially |
|--|---|
| Disponibilité du simulateur | Le genially est en libre accès à la seule condition de disposer d'une connexion internet. |
| Temps à consacré à l'apprentissage limité | Les vétérinaires en formation, souvent limités par leur emploi du temps, ne peuvent pas toujours se consacrer pleinement à l'apprentissage d'une technique chirurgicale spécifique. Grâce à cette plateforme, ils ont la possibilité de commencer, interrompre et reprendre leur apprentissage à leur propre rythme, facilitant ainsi la gestion de leur temps. |
| Coût du matériel | Genially est une plateforme gratuite, ne nécessitant que du temps pour sa création. |
| Disponibilité, motivation et expertise du supérieur en charge de l'apprentissage | Il n'existe pas de supervision directe dans ce module : les conseils offerts ne sont pas individualisés, mais visent à corriger les erreurs les plus fréquentes. |
| Nombre de cas réel sur cadavres et vivants | Le Genially reste une simulation, et ne peut en aucun cas se substituer à la pratique dans des conditions réelles. Son objectif principal est de faciliter la transition entre l'acquisition de connaissances théoriques et leur application pratique. Ainsi, lors de la transition vers la pratique, l'étudiant pourra se concentrer pleinement sur le développement des compétences motrices, optimisant ainsi le temps consacré aux cas réels. |
| Motivation de l'étudiant | Ce facteur a été jugé comme le moins contraignant dans la mise en place de la formation. Le Genially a été conçu pour maximiser l'interactivité et susciter l'intérêt des apprenants. L'efficacité du dispositif sur la motivation des étudiants sera évaluée lors de la phase de retour d'expérience. |

Ce Genially a ainsi pour vocation d'enrichir les connaissances théoriques des étudiants tout en facilitant leur transition vers des simulateurs plus réalistes ou des pièces anatomiques, dans le but d'améliorer leur coordination et leur maîtrise des techniques arthroscopiques. Il pourrait être un des outils d'accompagnement pertinents pour les préparer à la pratique clinique avec davantage de confiance et de compétences.

2. Architecture du Genially

a. Construction de la trame d'apprentissage

Pour favoriser une immersion progressive, le Genially est structuré en six parties distinctes :

- Une introduction
- Une présentation de l'arthroscopie
- La présentation du fonctionnement de l'arthroscope
- La présentation de l'anatomie d'intérêt du coude du chien
- La présentation de la mise en place de l'arthroscope
- Un module d'immersion où l'étudiant réalise son arthroscopie

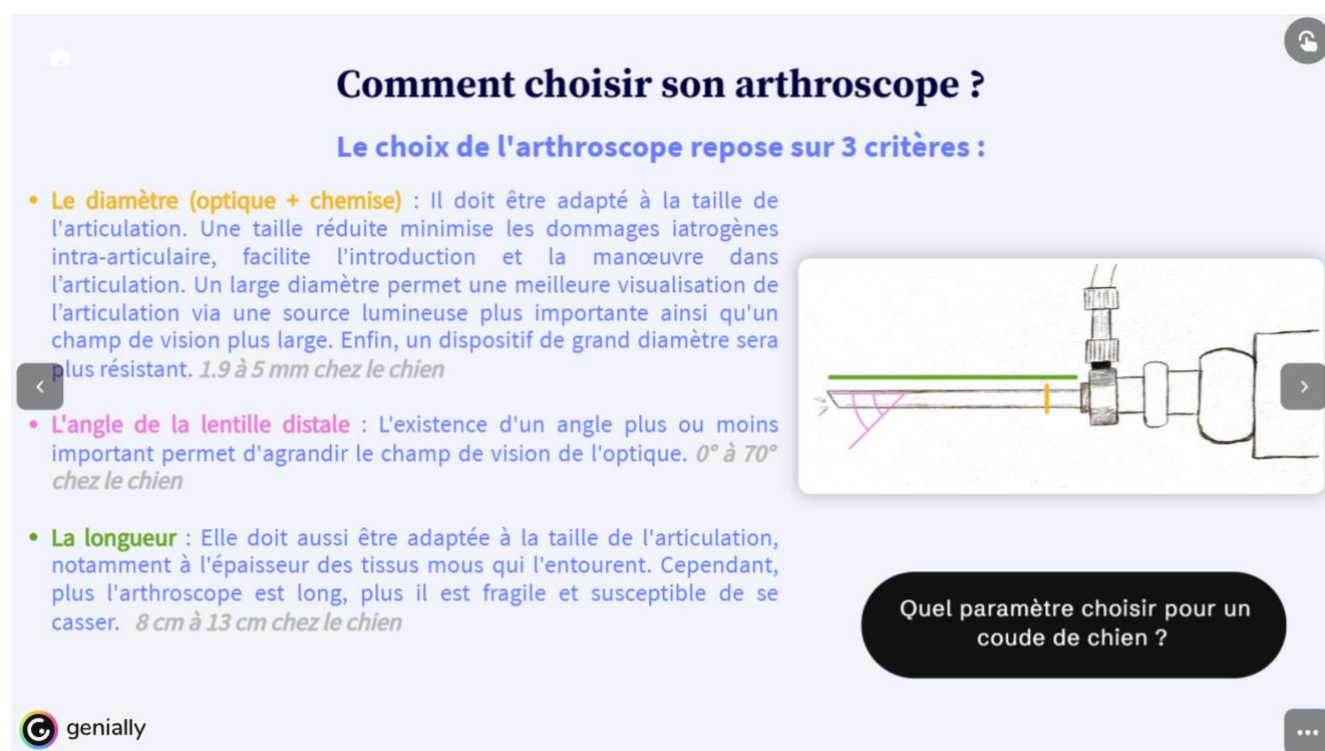
L'introduction a pour objectif de souligner l'intérêt de l'arthroscopie et de justifier la création de ce module. Elle présente un bref historique de l'arthroscopie, son principe de fonctionnement, puis aborde ses avantages par rapport à d'autres techniques diagnostiques et thérapeutiques. Une diapositive met notamment l'accent sur les différences entre arthrotomie et arthroscopie. Une dernière section présente les principales pathologies du coude chez le chien, en soulignant la contribution de la technique arthroscopique dans l'exécution de gestes diagnostiques ou thérapeutiques pour chacune d'entre elles.

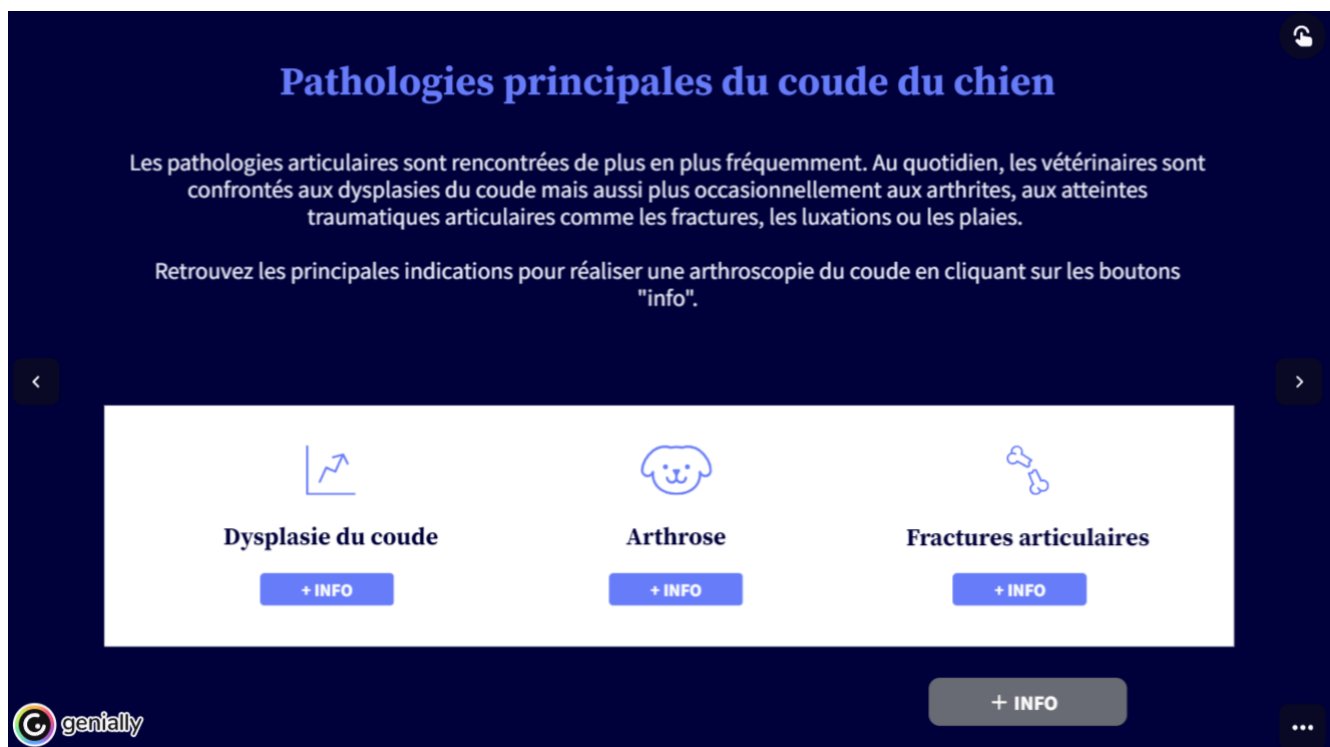

Figure 12 : Capture d'écran de la diapositive 9 du genially (image personnelle)

La partie consacrée à la présentation de l'arthroscope introduit tous les éléments essentiels à la compréhension de la technique. Elle décrit les caractéristiques nécessaires au choix approprié de l'équipement, quelle que soit l'opération envisagée, tout en mettant l'accent sur les paramètres optimaux pour choisir l'arthroscope chez le chien.

La même approche pédagogique est appliquée à l'organisation de la salle d'opération et au matériel nécessaire. Chaque règle d'organisation énoncée est justifiée, permettant à l'étudiant de reproduire ces règles dans toutes les salles où il exercera. L'objectif est d'assurer que l'étudiant soit à l'aise avec tous les éléments qui l'entoureront lors de la chirurgie. Il doit également être en mesure de répertorier tout le matériel dont il a besoin pour effectuer l'intervention. Les détails incluent des aspects tels que les différentes options de flux d'irrigation disponibles pour l'arthroscope. Ce chapitre présente également les outils arthroscopiques ainsi que leurs fonctions, permettant ainsi à l'étudiant de se familiariser avec les instruments qui seront à sa disposition.



Comment choisir son arthroscope ?

Le choix de l'arthroscope repose sur 3 critères :

- **Le diamètre (optique + chemise) :** Il doit être adapté à la taille de l'articulation. Une taille réduite minimise les dommages iatrogènes intra-articulaire, facilite l'introduction et la manœuvre dans l'articulation. Un large diamètre permet une meilleure visualisation de l'articulation via une source lumineuse plus importante ainsi qu'un champ de vision plus large. Enfin, un dispositif de grand diamètre sera plus résistant. *1.9 à 5 mm chez le chien*
- **L'angle de la lentille distale :** L'existence d'un angle plus ou moins important permet d'agrandir le champ de vision de l'optique. *0° à 70° chez le chien*
- **La longueur :** Elle doit aussi être adaptée à la taille de l'articulation, notamment à l'épaisseur des tissus mous qui l'entourent. Cependant, plus l'arthroscope est long, plus il est fragile et susceptible de se casser. *8 cm à 13 cm chez le chien*

Quel paramètre choisir pour un coude de chien ?

genially

Figure 13 : Capture d'écran de la diapositive 12 du genially (image personnelle)

Le chapitre suivant, dédié au fonctionnement de l'arthroscope, débute par des diapositives théoriques afin que l'étudiant saisisse l'importance de la coordination entre ses mains et l'écran. Progressivement, les explications évoluent de la théorie des faisceaux lumineux à l'application pratique, illustrant les mouvements des mains et leurs répercussions visuelles.

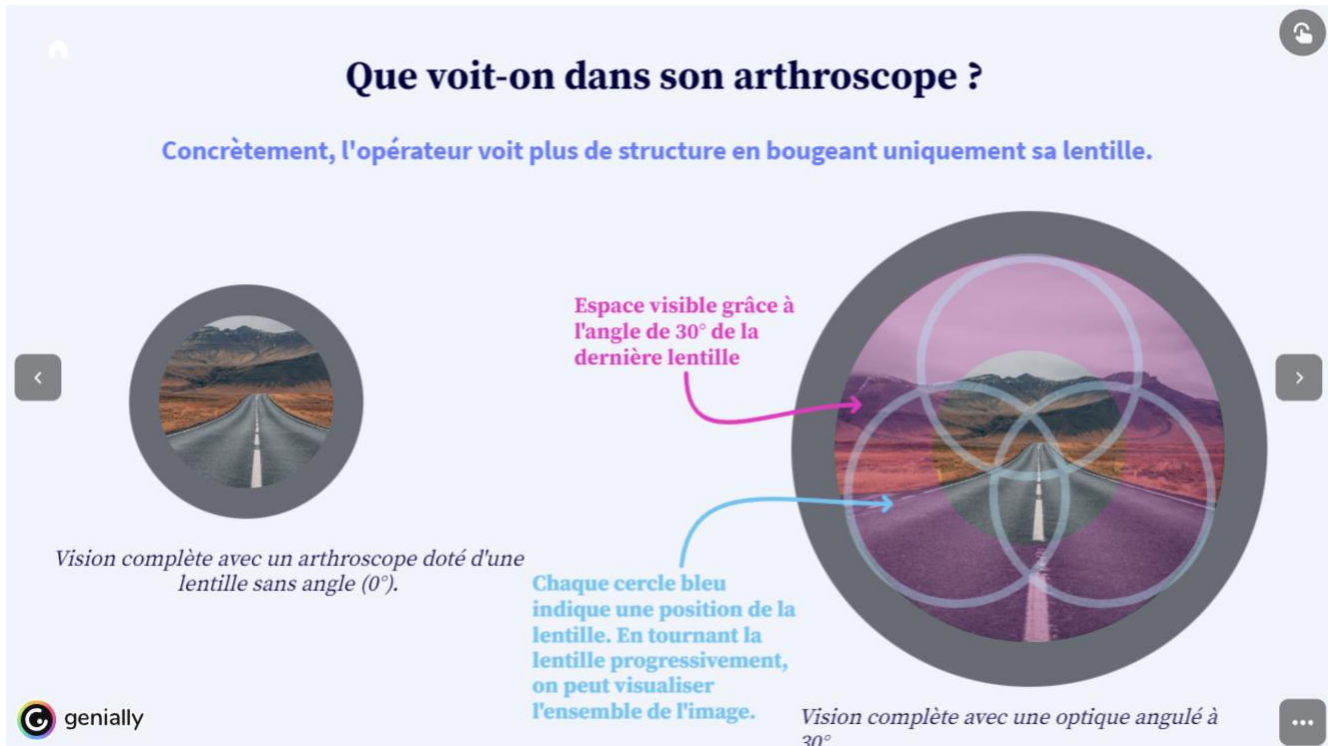


Figure 14 : Capture d'écran de la diapositive 20 du genially (image personnelle)

En conclusion de cette section, une première vidéo immersive est présentée, mettant en lumière l'importance du maniement de la lentille en plaçant l'étudiant directement dans la perspective de l'opérateur. Cette vidéo combine les images de l'arthroscope avec celles des mains de l'opérateur, permettant ainsi à l'étudiant de commencer à appréhender la coordination entre la main et l'écran, élément essentiel à maîtriser pour réussir en arthroscopie.

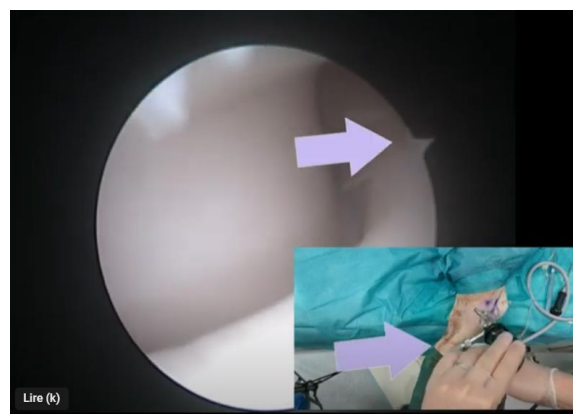


Figure 15 : Capture d'écran de la vidéo « Direction de l'angle arthroscopique » du genially (image personnelle)

Suite à cette première immersion, la section théorique reprend avec une présentation détaillée de l'anatomie du coude. Les zones arthroscopiques ainsi que les éléments anatomiques visibles dans chaque zone sont ensuite décrites, afin de permettre aux étudiants de comprendre ce qu'ils devront observer et rechercher lors de l'intervention. Les diapositives associent les différentes positions de l'arthroscope aux visualisations correspondantes, et un tableau récapitulatif est proposé pour faciliter la mémorisation, servant de référence pratique tout au long du module. Une vidéo complémentaire est également incluse pour illustrer de manière dynamique les éléments anatomiques.

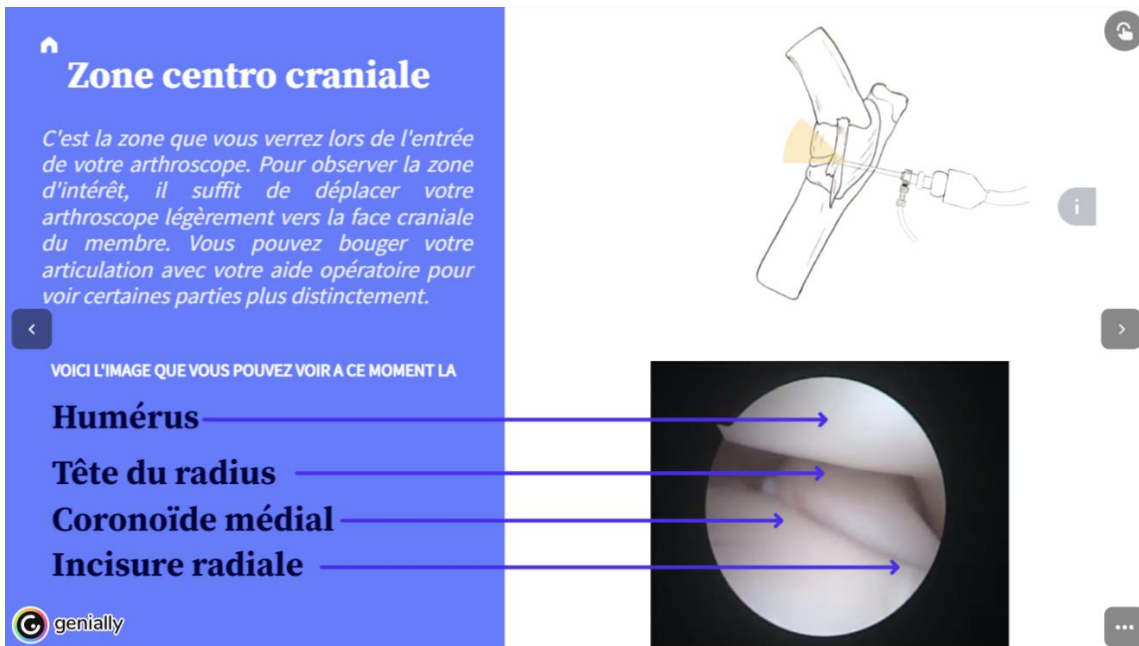


Figure 16 : Capture d'écran de la diapositive 28 du genially (image personnelle)

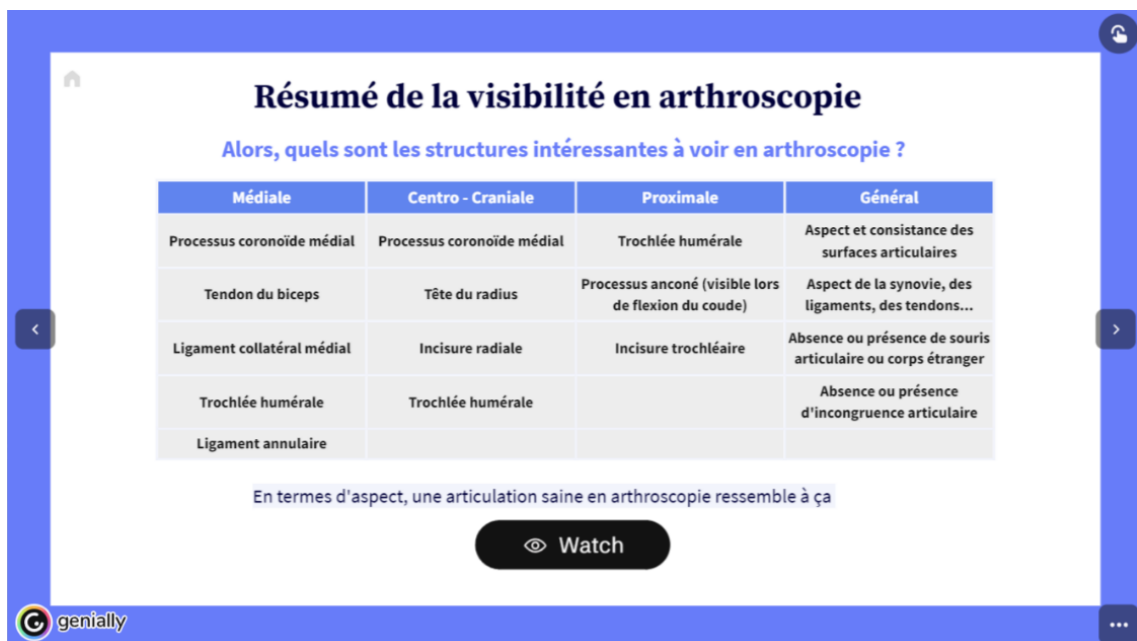

Figure 17 : Capture d'écran de la diapositive 31 du genially (image personnelle)

La section consacrée à la mise en place de l'arthroscope examine les conditions pré-opératoires à respecter (tonte, positionnement, etc.) ainsi que l'emplacement des ports opératoires. Pour justifier l'emplacement de ces ports et permettre à l'étudiant de se projeter dans d'autres interventions arthroscopiques, le concept de triangulation est introduit. Une vidéo complémentaire présente les étapes clés, tout en fournissant des astuces per-opératoires. Une diapositive finale invite les étudiants à identifier sept complications potentielles avant qu'elles ne soient révélées.

The screenshot shows a presentation slide with a blue background. On the left, there is text in French: 'On établit trois ports : - Port optique (permettant la vision et le flux d'entrée de fluide) - La sortie des fluides (appelé egress ou outflow) - Le port instrumental'. Below this text are interactive elements: a play button with the text 'Tout compris ? Regarde comment le faire en vrai' and a question 'Quelles structures dois tu éviter ?'. On the right, there is a photograph of a knee joint with three colored circles (blue, green, orange) indicating the positions of the ports. Anatomical labels include 'Epicondyle médial', 'Processus anconé', and 'Trochlée humérale'. The Genially logo is in the bottom left corner.

Figure 18 : Capture d'écran de la diapositive 35 du genially (image personnelle)

Le dernier chapitre, axé sur la mise en situation, permet aux étudiants de s'approprier pleinement la technique chirurgicale. Ils sont amenés à effectuer une série de choix comme s'ils étaient les praticiens, chaque décision étant suivie d'un retour personnalisé. En cas de choix incorrect, une explication détaillée est fournie, et l'étudiant est encouragé à revoir le chapitre correspondant. Une bonne réponse peut également être accompagnée d'informations supplémentaires pour enrichir sa compréhension.

Dans la phase préopératoire, l'étudiant doit donner des consignes claires à ses assistants concernant la position de l'animal, la tonte et l'organisation de la salle d'opération. Il est également incité à se rappeler des complications potentielles afin d'anticiper et de mieux les prévenir.

Durant la phase per-opératoire, l'étudiant commence par choisir l'emplacement des différents ports opératoires. Une fois en situation, il sélectionne ses mouvements en fonction des structures anatomiques qu'il souhaite visualiser. Quatre directions lui sont proposées (haut, bas, gauche, droite), chacune ayant des conséquences spécifiques : une vidéo, une image ou un schéma explicatif illustre l'impact de son choix. De plus, l'étudiant doit ajuster l'orientation de l'arthroscope et notamment l'angle d'orientation de la lentille pour optimiser la visibilité des structures et minimiser les risques iatrogènes liés à ses manipulations.

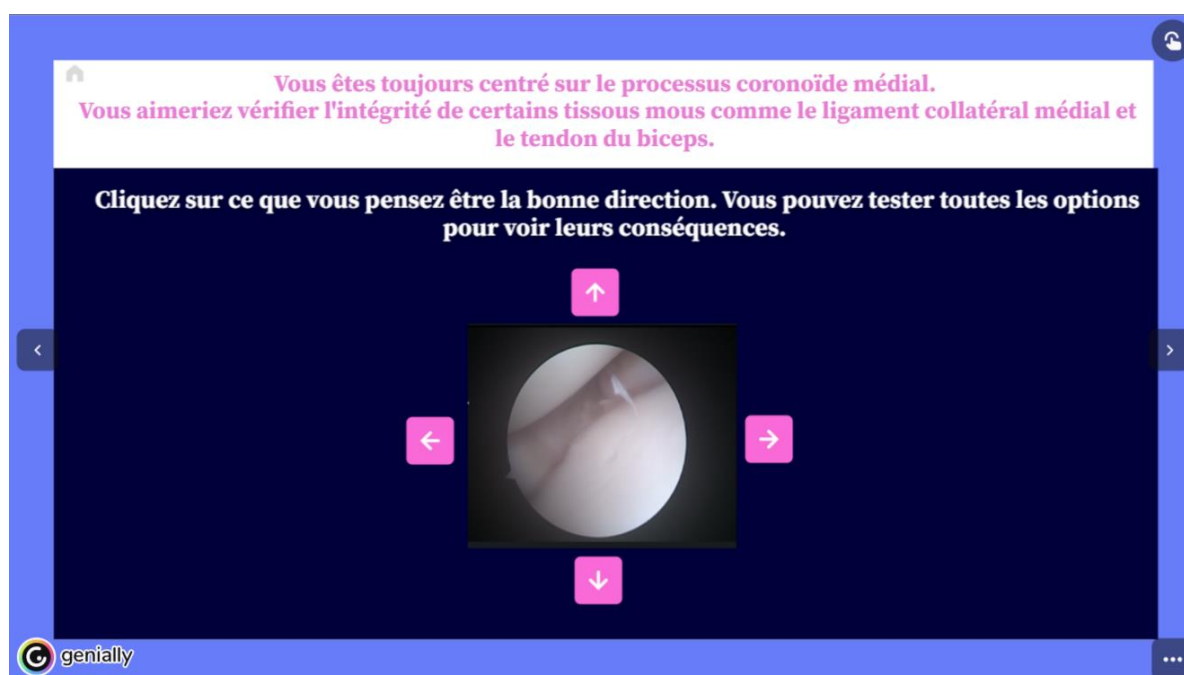



Figure 19 : Capture d'écran de la diapositive 51 du genially (image personnelle)

Des moments d'identification des structures anatomiques sont également intégrés, durant lesquels l'étudiant doit reconnaître ce qu'il observe. À chaque structure correctement identifiée, un tableau récapitulatif se remplit, offrant une méthodologie claire et aidant l'étudiant à s'orienter dans son exploration. L'exercice se termine lorsque toutes les structures ont été identifiées et que le tableau est entièrement complété. À ce stade, l'étudiant aura bénéficié d'une immersion complète dans une chirurgie d'arthroscopie à travers 58 diapositives.

b. Incorporation des éléments interactifs

Différents éléments interactifs ont été intégrés afin de capter l'attention des étudiants et de les impliquer activement dans leur apprentissage. Bien que nous ayons déjà évoqué certains d'entre eux lors de la construction de la trame, nous allons approfondir leur rôle dans ce paragraphe.

Le premier type d'interaction se manifeste par de petites vignettes cliquables qui ouvrent une nouvelle fenêtre directement au sein du module Genially. Ces vignettes renferment des commentaires supplémentaires. Bien que non indispensables à la compréhension globale, elles permettent aux étudiants d'approfondir leurs connaissances. Cela leur offre l'opportunité d'explorer des aspects spécifiques, tels que les paramètres techniques de l'arthroscope adaptés à l'arthroscopie du coude, ainsi que les différentes méthodes d'irrigation intra-articulaire. L'ouverture de ces vignettes est représentée de la manière suivante : 

Un autre type d'interaction, les étiquettes, permet d'associer un élément visuel à une explication. Dans notre module Genially, elles facilitent la familiarisation des étudiants avec les différents instruments utilisés en arthroscopie en fournissant des informations sur leurs fonctions respectives. Cette interactivité est également employée pour rappeler les structures anatomiques essentielles présentes sur les planches anatomiques que les étudiants doivent maîtriser, ou pour indiquer une zone d'insertion arthroscopique à distance, de manière à préserver la clarté de l'image principale.

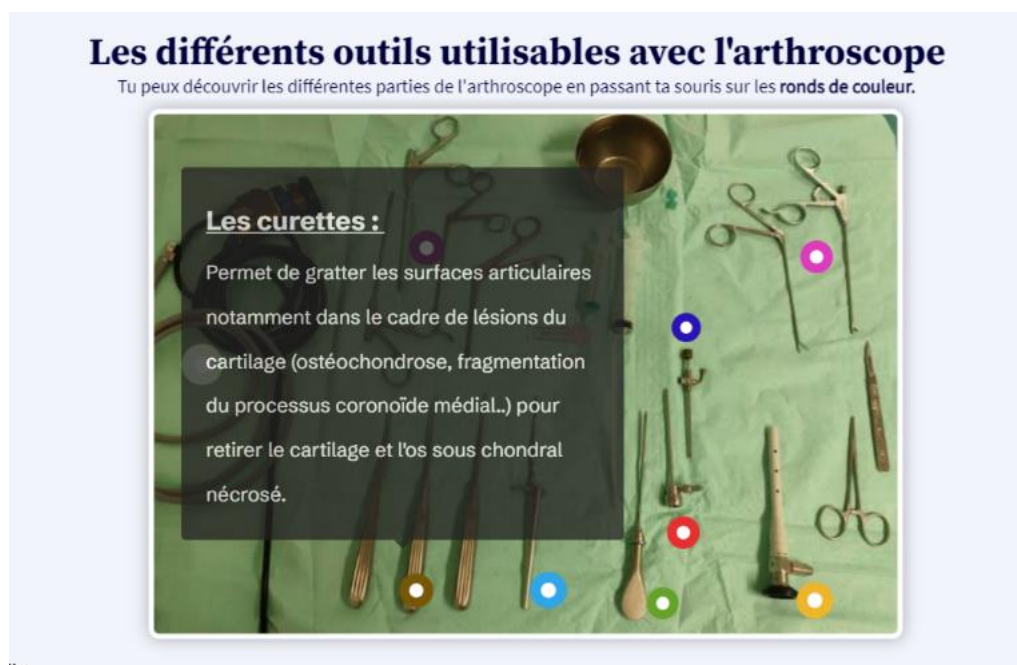

Figure 20 : Capture d'écran de la diapositive 16 du genially (image personnelle)

Certaines fonctionnalités interactives permettent d'ouvrir des pages annexes, notamment pour lancer des vidéos, dont la conception sera détaillée dans le chapitre suivant. Cette fonctionnalité s'avère particulièrement utile lors des mises en situation. L'étudiant doit choisir ses mouvements en fonction de la structure anatomique qu'il souhaite visualiser. À chaque décision, qu'elle soit correcte ou incorrecte, une nouvelle fenêtre s'ouvre pour simuler les conséquences de l'action sélectionnée.

Afin de ne pas surcharger l'expérience utilisateur, certaines conséquences sont simplement illustrées par des schémas ou des rappels théoriques. Pour les actions nécessitant une explication plus approfondie, une vidéo est diffusée, accompagnée de commentaires explicatifs. Cette approche permet à l'étudiant de progresser à son propre rythme, en testant librement toutes les options de mouvement, ce qui favorise une exploration autonome et améliore la compréhension des répercussions de chaque geste.

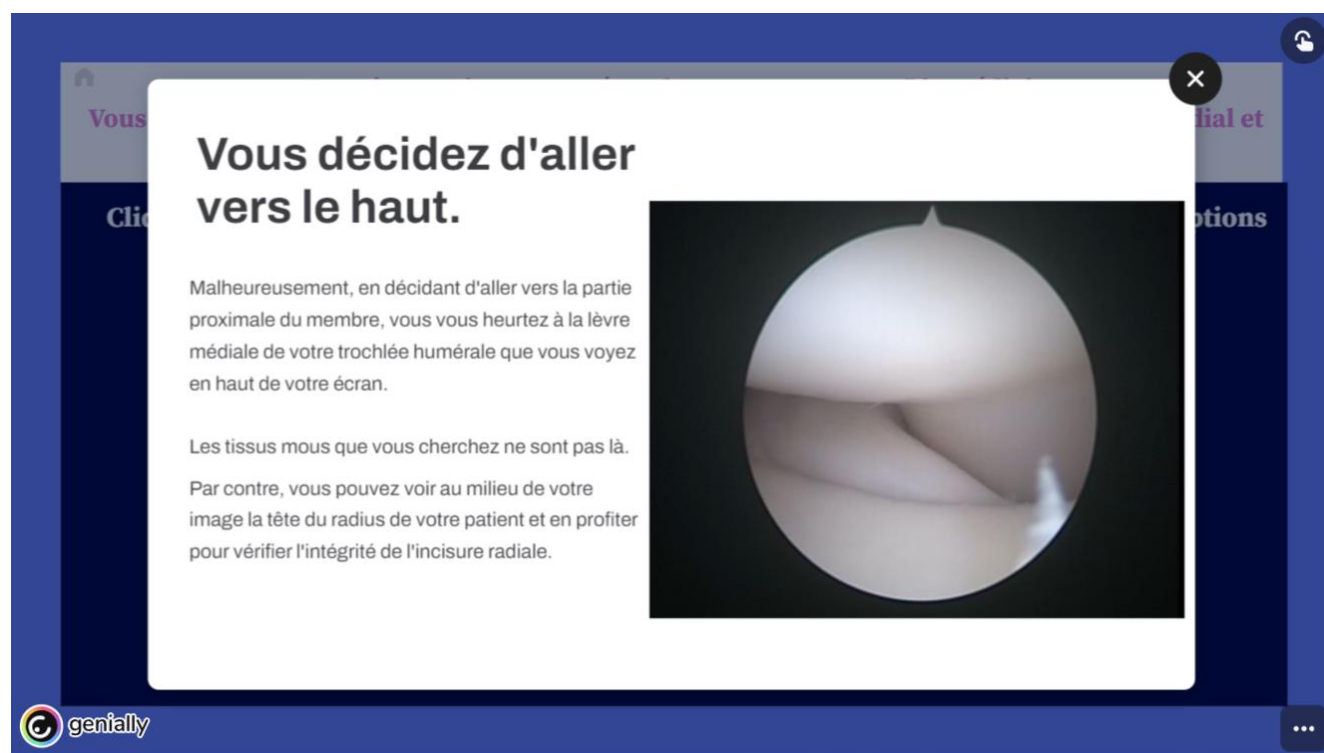


Figure 21 : Capture d'écran de la diapositive 50 du genially (image personnelle)

Enfin, le dernier type d'élément interactif se présente sous la forme de questions adressées à l'étudiant, ce qui lui permet de devenir acteur de sa propre progression. Les réponses correctes sont parfois accompagnées d'informations complémentaires, tandis que les réponses incorrectes incitent l'étudiant à réfléchir à la manière de trouver la bonne réponse et suggèrent un renvoi au chapitre du module Genially pertinent. La difficulté des questions augmente progressivement, commençant par des interrogations relatives à l'organisation de la salle d'opération, pour aboutir à des choix que l'étudiant doit effectuer concernant les mouvements à réaliser lors de son opération. C'est dans la dernière partie du module, consacrée à l'immersion, que l'on retrouve le plus grand nombre de questions interactives. L'étudiant doit ainsi diriger son équipe et ses mouvements tout en prenant toutes les décisions pré-opératoires et per-opératoires.

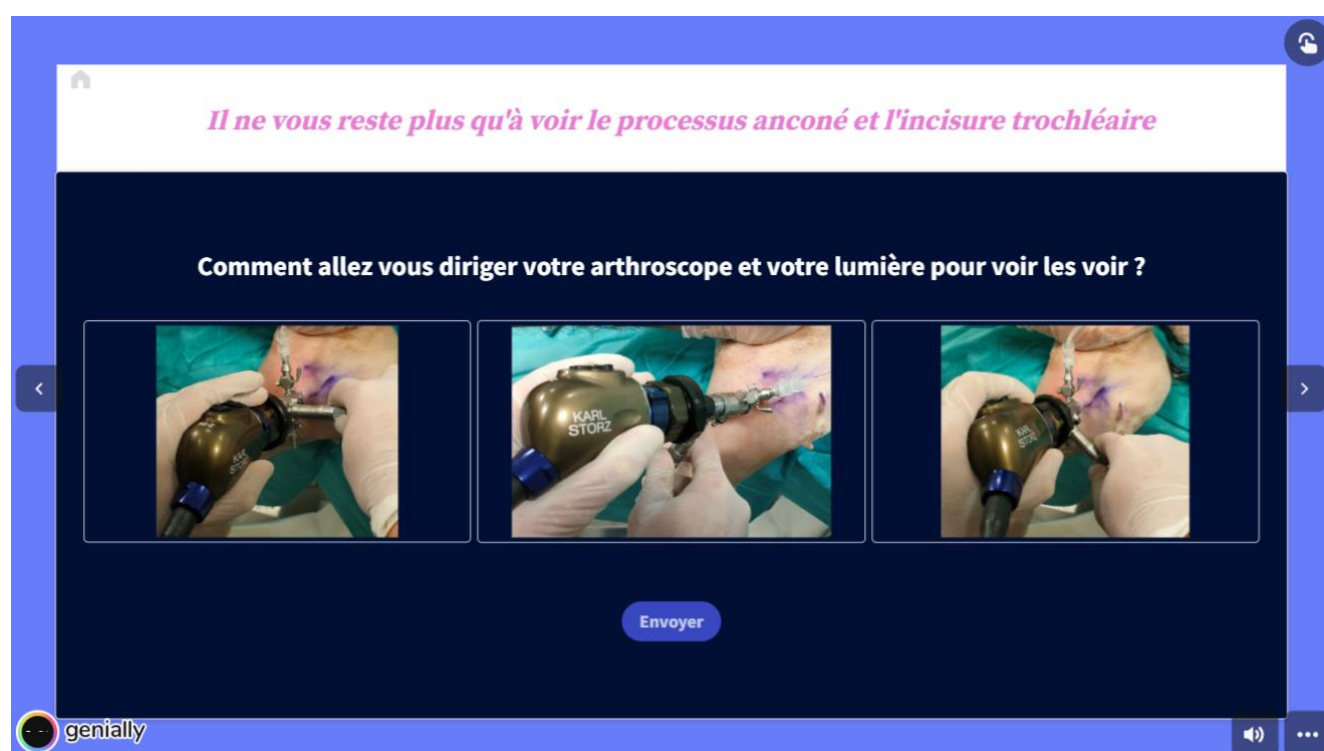


Figure 22 : Capture d'écran de la diapositive 54 du genially (image personnelle)

Ces éléments interactifs ont pour but de stimuler la motivation des étudiants et leur permettre de naviguer à leur propre rythme afin d'adapter leur apprentissage en fonction de leur niveau d'intérêt, tout en renforçant leur engagement et leur concentration.

B. Conception de vidéos arthroscopique à l'aide du logiciel Wondershare

1. Présentation des vidéos réalisées

L'intégration des vidéos dans le module pédagogique revêt une importance particulière en raison du caractère très dynamique de l'arthroscopie. L'objectif principal est de permettre aux étudiants de visualiser les effets directs de leurs actions sur l'écran et au sein de l'articulation. Plusieurs principes doivent être assimilés pour une pratique efficace :

- Le mouvement de l'arthroscope :

L'étudiant doit apprendre à orienter correctement l'arthroscope afin de localiser les structures d'intérêt. Les positions de l'arthroscope sont d'abord expliquées de manière statique dans le Genially, puis illustrées en action dans les vidéos.

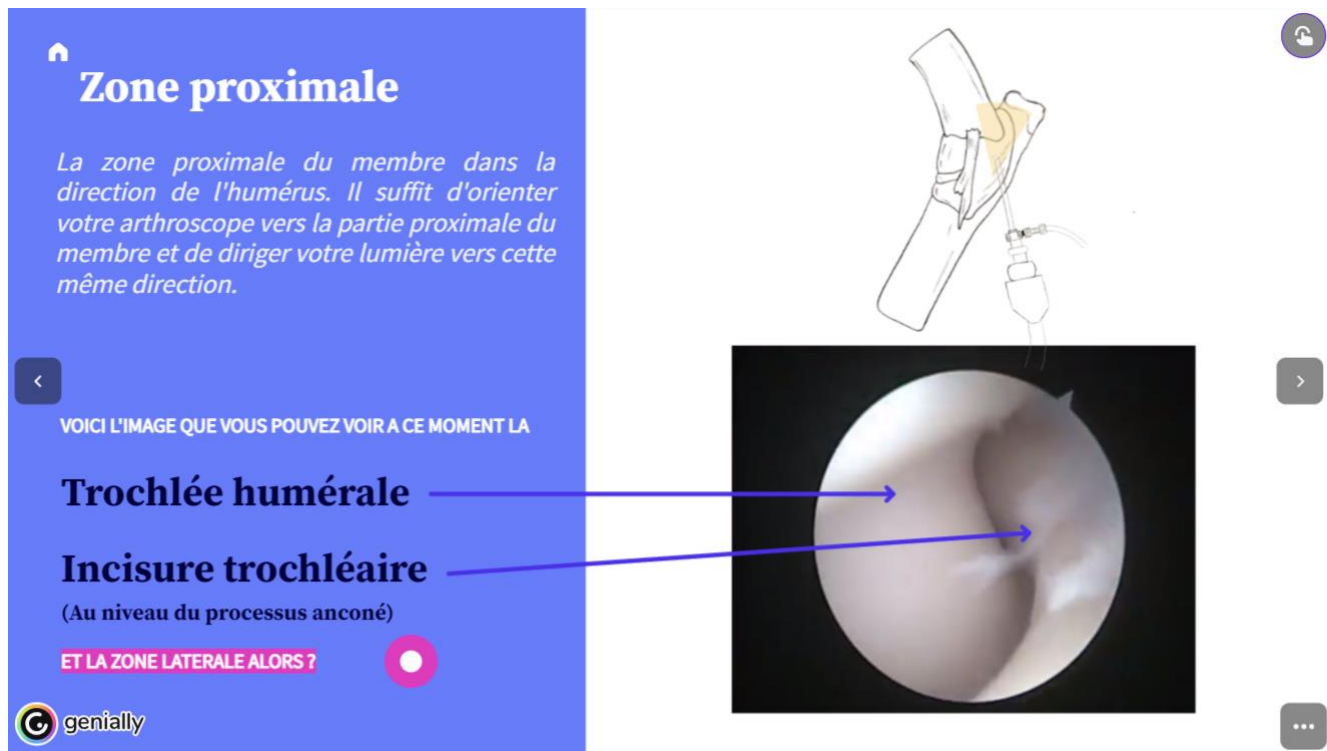


Figure 23 : Capture d'écran de la diapositive 30 du genially (image personnelle)

- L'orientation de l'angle arthroscopique :

En plus de maîtriser le maniement de l'arthroscope, l'étudiant doit être capable de gérer l'orientation de l'angle d'observation. Cela implique une manipulation précise du câble lumineux pour diriger l'angle de façon optimale. Cette compétence est cruciale en arthroscopie, car elle permet de visualiser un grand nombre de structures tout en limitant les mouvements superflus dans l'articulation, ce qui réduit le risque de blessures iatrogènes.

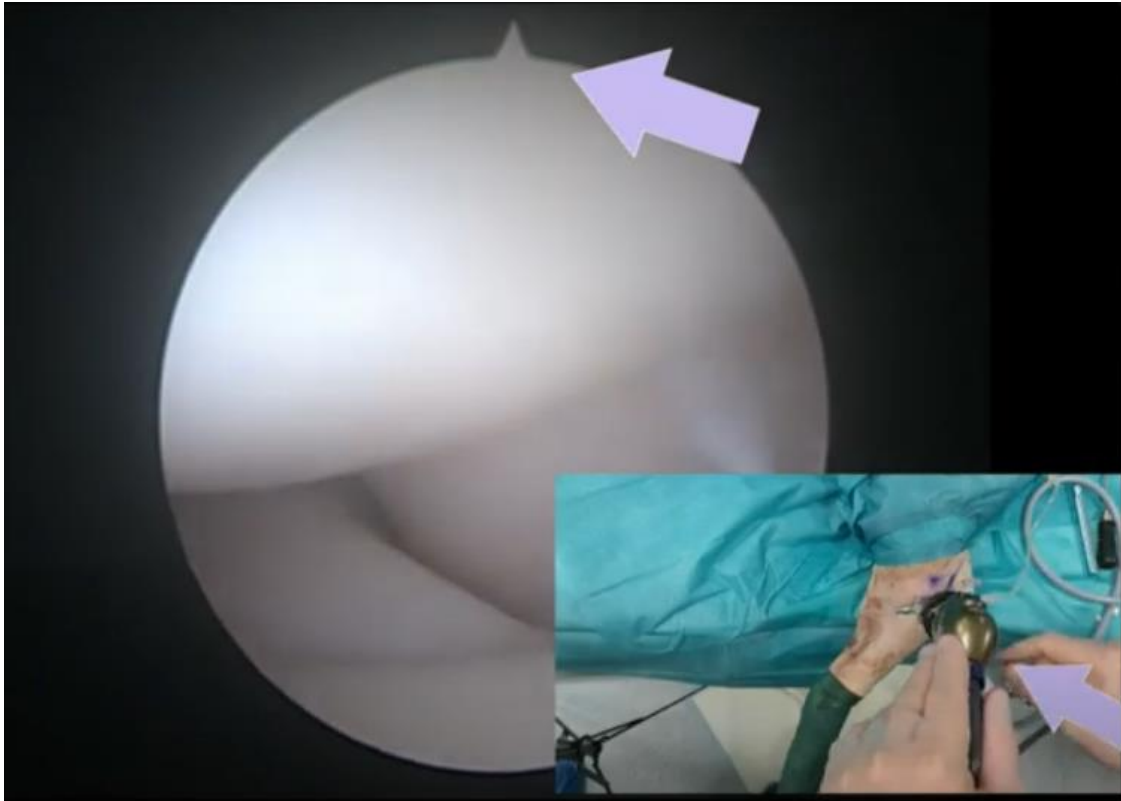


Figure 24 : Capture d'écran de la vidéo « Orientation de l'angle arthroscopique » (image personnelle)

- La reconnaissance des structures d'intérêt :

Les structures anatomiques sont initialement présentées sous forme de schémas, généralement déjà familiers aux étudiants. Après ce rappel théorique, les vidéos permettent de superposer des annotations en temps réel, facilitant ainsi la mise en relation entre les connaissances académiques et ce qui est observé lors de l'intervention chirurgicale. L'utilisation de la vidéo met en lumière la distance relative entre les différents éléments et leurs transitions, offrant ainsi une vue plus cohérente de leur disposition spatiale. Contrairement à une série de photographies, la vidéo permet aux étudiants de mieux appréhender les distances et les rapports entre ces structures, rendant l'apprentissage plus intuitif et visuel et facilitant leur compréhension lors de leur passage en situation réelle.

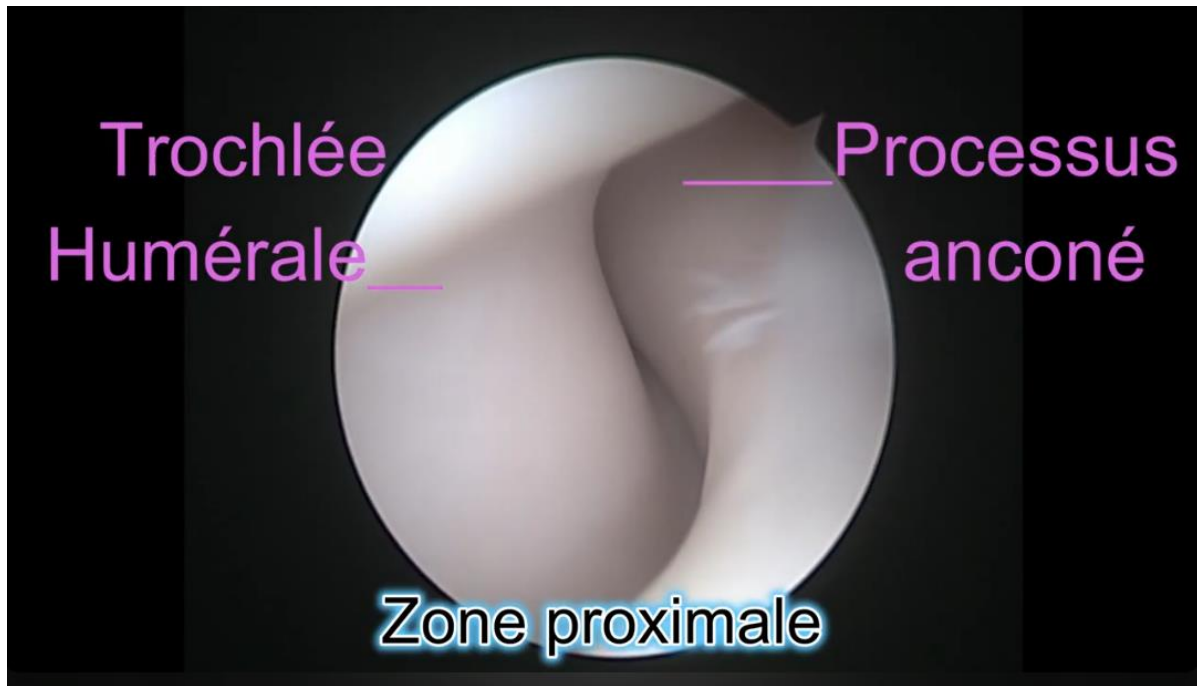


Figure 25 : Capture d'écran de la vidéo « Exploration anatomique » (image personnelle)

- Relations mains écran : Lors de la mise en situation, l'étudiant est invité à diriger lui-même son arthroscope. Pour cela, une image de sa position actuelle lui est présentée, puis il doit choisir l'orientation de l'arthroscope parmi quatre options afin de localiser une structure spécifique. Certains choix donnent accès à des vidéos montrant un opérateur exécutant le mouvement demandé. Ces vidéos mettent en évidence des erreurs, des complications ou des subtilités importantes, tout en offrant une immersion complète.

L'utilisation des vidéos permet ainsi d'illustrer des mouvements complexes, offrant aux étudiants une compréhension plus intuitive et interactive des techniques à maîtriser.

2. Matériel et méthode

a. Procédure d'enregistrement sonore et vidéo

Le matériel utilisé pour l'enregistrement visuel et sonore se compose des éléments suivants :

- Un téléphone portable pour la capture vidéo et sonore des mouvements de l'opérateur en salle de chirurgie. Ce dispositif est à la fois pratique et efficace pour enregistrer les gestes en temps réel.
- Un trépied réglable en hauteur permettant d'ajuster précisément la distance entre le téléphone et le site opératoire. Cela garantit un angle de vue optimal tout au long de l'intervention.
- Un support de téléphone flexible et amovible, utilisé pour ajuster de manière fine l'angle de prise de vue. Ce dispositif permet également de se rapprocher au plus près de l'angle de vue de l'opérateur sans obstruer sa vision. Ainsi, les images capturées offrent une perspective réaliste, similaire à celle que l'on aurait en tenant l'arthroscope et en observant ses propres mains en action.
- Une clé USB pour stocker directement les données vidéo enregistrées à partir de la colonne d'acquisition d'images de l'arthroscope, assurant ainsi une capture précise et de qualité des images intra-articulaires.

Ce matériel a été sélectionné en vue d'obtenir des images fidèles à la réalité tout en respectant les contraintes de l'environnement opératoire.

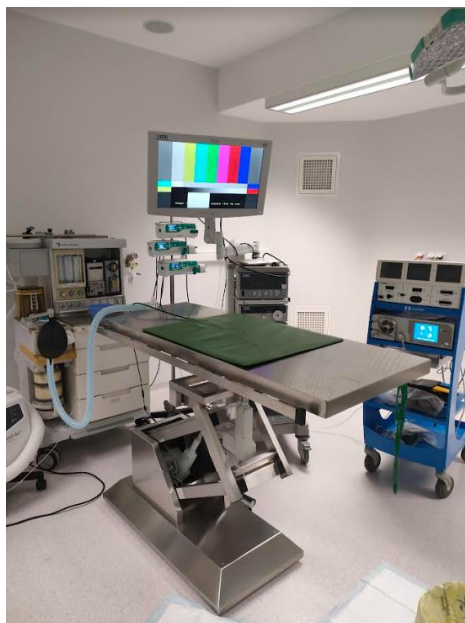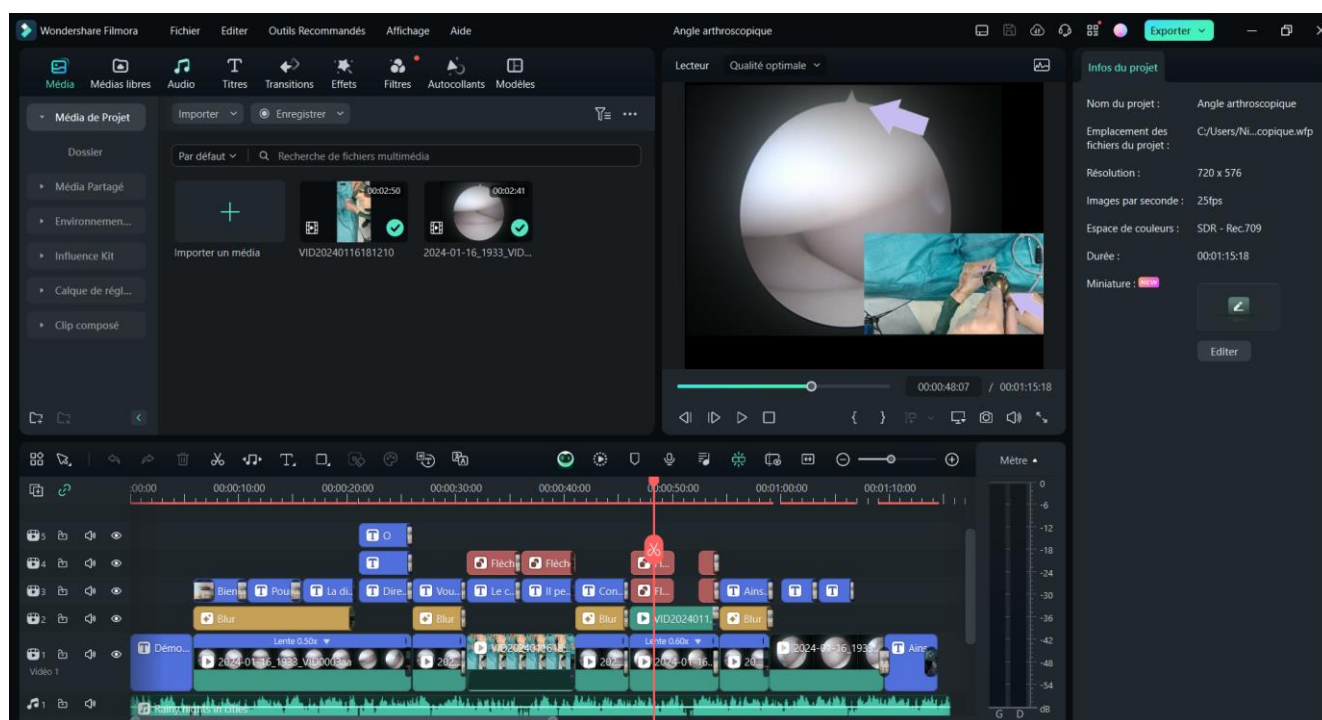


Figure 26 : Colonne d'acquisition vidéo permettant d'enregistrer les images de l'arthroscope (image personnelle)

b. Montage graphique

Une fois les données collectées, nous avons opté pour le logiciel de montage vidéo Wondershare Filmora 12. Ce choix s'est imposé car cet éditeur offre une grande flexibilité dans l'édition des vidéos, répondant ainsi aux exigences pédagogiques de notre projet. Voici les principales fonctionnalités qui ont motivé cette décision :

- Il permet d'ajouter des annotations directement sur la vidéo, ce qui facilite grandement la compréhension pour les étudiants.
- Il offre la possibilité de créer des transitions fluides, garantissant ainsi un visionnage agréable et sans heurts.
- Il permet de juxtaposer plusieurs vidéos, une fonctionnalité essentielle pour montrer simultanément les mouvements des mains de l'opérateur et leur effet à l'écran en temps réel.
- Il offre également la possibilité d'ajouter plusieurs pistes audios, que ce soit pour l'ambiance ou pour les transitions sonores.



Annexe 27 : Capture d'écran du logiciel Filmora Wondershare lors du montage de la vidéo « Angle arthroscopique » (image personnelle)

Une fois les vidéos montées, elles sont exportées au format universel MP4 et hébergées sur la plateforme YouTube en mode non répertorié. Cela signifie que les vidéos ne sont visibles que par les personnes disposant du lien direct. Cette méthode facilite leur intégration dans la plateforme Genially, et permet à tous les utilisateurs ayant accès au Genially de visionner et télécharger les vidéos si nécessaire.

c. Pièces anatomiques

Les pièces anatomiques filmées pour cette étude sont des coudes de chiens provenant d'animaux euthanasiés et donnés à l'école à des fins pédagogiques. C'était pour nous la seule solution afin d'obtenir des images car filmer une articulation sur un chien vivant n'était pas envisageable. Cela nécessitait une articulation intacte, ce qui aurait impliqué de réaliser une arthroscopie sur un animal qui n'en avait pas besoin, une pratique difficilement justifiable. De plus, certaines prises de vue, ainsi que certaines erreurs volontaires introduites dans le but de démontrer différentes options pédagogiques aux étudiants, n'auraient pas pu être réalisées sur un animal vivant sans risquer de provoquer des dommages iatrogènes.

Ainsi, l'utilisation de pièces anatomiques provenant d'animaux décédés nous a offert une plus grande liberté pédagogique, bien que cela ait eu pour conséquence de réduire légèrement la fidélité visuelle des images capturées en raison de la conservation par congélation des membres avant la réalisation des vidéos. Un des autres inconvénients rencontrés est que certaines étapes de l'exploration n'ont pas pu être filmées, notamment certaines complications comme les saignements intra-articulaires.

La qualité des coudes reçus était donc variable, et il n'était pas toujours possible de s'assurer qu'ils ne présentaient aucune pathologie articulaire connue. Les coudes ont subi une arthroscopie, et les vidéos résultant de ces opérations ont été conservées selon deux critères :

- Le coude présentait une apparence physiologique.
- Le coude était dans un état de conservation satisfaisant.

Pour notre étude, deux coudes ont été retenus, mais un seul est utilisé dans les vidéos en raison de la qualité supérieure des images arthroscopiques obtenues ce jour-là.

II. AMÉLIORATIONS POSSIBLES

A. Réalisation d'un questionnaire retour d'expérience sur les outils présentés

Pour mieux évaluer l'impact de ce type de module pédagogique et comprendre plus précisément les attentes des étudiants, nous leur avons proposé de compléter un questionnaire succinct. Celui-ci est structuré en cinq sections distinctes : des informations sur les répondants, l'évaluation de la facilité de compréhension du contenu du module, la qualité de l'interactivité proposée, la pertinence de l'intégration des vidéos, et enfin une partie dédiée aux suggestions d'amélioration.

Le questionnaire est administré via la plateforme Google Forms, configurée pour encourager des réponses longues et détaillées. En effet, bien que les avantages liés à l'utilisation d'outils pédagogiques variés soient bien établis, leur adaptation à chaque contexte d'apprentissage nécessite des ajustements réguliers afin de répondre de manière optimale aux besoins spécifiques des apprenants.

B. Résultats du feed back

Ce module et le questionnaire associé ont été diffusés à des étudiants vétérinaires de tous niveaux. Bien que principalement destiné aux étudiants en fin de cursus ainsi qu'aux internes, l'évaluation par des étudiants de niveaux inférieurs permet de tester la clarté et la facilité de compréhension du contenu pédagogique. Toutefois, la période de diffusion du questionnaire a été restreinte avant la rédaction de cette thèse, ce qui a limité le nombre de réponses. Au total, cinq réponses ont été collectées : une d'un étudiant en VET4, une en VET6, deux internes, et une d'un vétérinaire praticien ayant un intérêt pour la chirurgie.

Concernant l'évaluation générale du module, les retours sont unanimement positifs. Tous les répondants ont apprécié la structure globale du module. L'interactivité et l'intégration des vidéos ont été particulièrement soulignées comme des éléments essentiels facilitant la compréhension. La diversité des formats pédagogiques a également été bien reçue. Un participant a observé que l'utilisation de plusieurs vidéos courtes sur des thèmes spécifiques est plus efficace, en termes de concentration et de mémorisation, qu'une longue vidéo explicative. Par ailleurs, les deux internes ont apprécié la division du module en chapitres, facilitant ainsi la navigation et permettant une progression par étapes sur plusieurs jours.

Des suggestions d'amélioration ont également été formulées. Les internes et le vétérinaire praticien auraient souhaité l'inclusion d'images de coudes pathologiques. Bien que cela ne soit pas l'objectif principal du module, de telles images auraient pu être intégrées dans des vignettes interactives permettant un approfondissement des connaissances, ou envisagées dans un second module. Une autre amélioration proposée concerne l'ajout d'une barre de progression pour mieux situer l'utilisateur dans le module et au sein des chapitres. Enfin, l'idée

d'un forum de discussion, où les étudiants pourraient poser des questions et échanger avec les professeurs, a été suggérée. Ce type de forum, déjà disponible dans certaines unités d'enseignement, pourrait être un complément bénéfique pour pallier l'absence de retour personnalisé.

Nous avons initialement envisagé de réaliser une auto-évaluation et une évaluation des compétences sur le thème de l'arthroscopie du coude avant et après l'utilisation de cette nouvelle ressource pédagogique par les étudiants. Par manque de temps, nous n'avons pas pu le mettre en œuvre dans ce travail de thèse, mais cet aspect est important afin d'évaluer la performance réelle de ce nouvel outil dans le cadre de cet enseignement.

Le genially est disponible à l'adresse électronique suivante :

<https://view.genially.com/65a7e6bcf7c5be0014ce519e/presentation-arthroscopie-du-coude-du-chien>

Il est aussi visualisable via ce QR code :



Figure 28 : QR code permettant d'accéder au genially (image personnelle)

CONCLUSION

Cette étude visait à concevoir un outil pédagogique interactif pour faciliter l'apprentissage de l'arthroscopie chez les étudiants en médecine vétérinaire, en prenant comme modèle l'arthroscopie du coude chez le chien. Cet outil prend la forme d'un module interactif composé de plusieurs diapositives, permettant un apprentissage à un rythme personnalisé. Conçu de manière dynamique, le module intègre des vidéos explicatives, des questionnaires interactifs et des schémas pour optimiser la compréhension de la technique. De plus, une simulation est incluse pour créer un lien direct entre les concepts théoriques et leur application pratique en arthroscopie. Bien qu'il ne remplace pas l'expérience pratique des instruments, le module permet à l'étudiant de simuler les mouvements nécessaires à la visualisation des structures articulaires, facilitant ainsi l'apprentissage de la coordination entre l'écran et les instruments sans le stress lié à l'utilisation d'un matériel coûteux ou le risque de provoquer des dommages iatrogènes.

La conception de cet outil repose sur l'utilisation de diverses ressources afin de maximiser son interactivité via la plateforme Genially. Le module inclut six schémas dessinés à la main offrant des perspectives spécifiques pour renforcer la compréhension. Deux GIFs annotés permettent aux étudiants de se concentrer sur des séquences particulières à mémoriser. Cinq vidéos arthroscopiques, obtenues à partir de différentes prises de vue, ont été éditées pour montrer de manière claire la relation entre les mouvements de l'opérateur et leurs conséquences visibles sur l'écran. Le module comprend 58 diapositives, dont certaines contiennent plusieurs pages d'informations accessibles progressivement à l'aide de boutons interactifs. Le module est en libre accès, offrant ainsi la possibilité de l'adapter à d'autres domaines de l'arthroscopie ou à d'autres procédures chirurgicales nécessitant une formation spécifique. Enfin, un questionnaire d'évaluation a été proposé aux utilisateurs pour mesurer l'efficacité pédagogique du module.

Les retours des utilisateurs sont majoritairement positifs, mettant en avant la flexibilité de l'apprentissage, l'engagement généré par les vidéos et l'aspect ludique du module. Ce type d'outil interactif s'avère particulièrement pertinent à l'ère du numérique et face à la croissance du nombre d'étudiants. Il pourrait également être utilisé dans d'autres domaines de la médecine vétérinaire. L'intégration de tels outils dans les unités d'enseignement, notamment en chirurgie, où la pratique est indispensable mais peu accessible, serait une amélioration bienvenue pour renforcer la formation des étudiants.

BIBLIOGRAPHIE

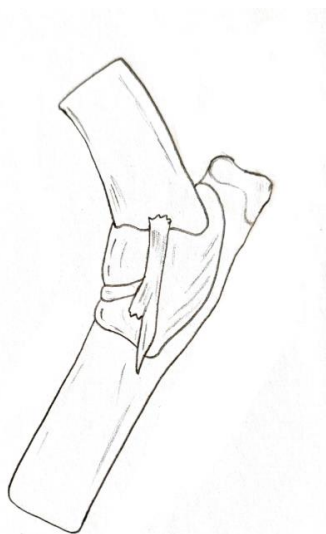
- [1] T. W. Fossum, *Small animal surgery, 5th edition*. Elsevier, 2019.
- [2] C. R. Cook et J. L. Cook, « Diagnostic imaging of canine elbow dysplasia: a review », *Vet. Surg. VS*, vol. 38, n° 2, p. 144-153, févr. 2009, doi: 10.1111/j.1532-950X.2008.00481.x.
- [3] J. Grøndalen, « Arthrosis in the elbow joint of young rapidly growing dogs. VI. Interrelation between clinical, radiographical and pathoanatomical findings », *Nord. Vet. Med.*, vol. 34, n° 3, p. 65-75, mars 1982.
- [4] « Arthroscopy of the Elbow Joint », in *Veterinary Arthroscopy for the Small Animal Practitioner*, John Wiley & Sons, Ltd, 2021, p. 108-186. doi: 10.1002/9781119549055.ch4.
- [5] A. Meyer-Lindenberg, A. Langhann, M. Fehr, et I. Nolte, « Arthrotomy versus arthroscopy in the treatment of the fragmented medial coronoid process of the ulna (FCP) in 421 dogs », *Vet. Comp. Orthop. Traumatol.*, vol. 16, n° 04, p. 204-210, oct. 2003, doi: 10.1055/s-0038-1632780.
- [6] R. B. Evans, W. J. Gordon-Evans, et M. G. Conzemius, « Comparison of three methods for the management of fragmented medial coronoid process in the dog. A systematic review and meta-analysis », *Vet. Comp. Orthop. Traumatol. VCOT*, vol. 21, n° 2, p. 106-109, 2008.
- [7] « Arthroscopy of the Elbow Joint - Veterinary Arthroscopy for the Small Animal Practitioner - Wiley Online Library ». Consulté le: 8 janvier 2024. [En ligne]. Disponible sur: <https://onlinelibrary.wiley.com/doi/10.1002/9781119549055.ch4>
- [8] B. S. Beale, D. A. Hulse, K. S. Schulz, et W. O. Whitney, « Chapter 4 - Arthroscopically Assisted Surgery of the Elbow Joint », in *Small Animal Arthroscopy*, B. S. Beale, D. A. Hulse, K. S. Schulz, et W. O. Whitney, Éd., Philadelphia: W.B. Saunders, 2003, p. 51-79. doi: 10.1016/B978-0-7216-8969-2.50010-9.
- [9] Tony et Léon - Conseils de vétérinaires, *Dysplasie du coude ! #jeunechien*, (26 juillet 2021). Consulté le: 9 janvier 2024. [En ligne Vidéo]. Disponible sur: <https://www.youtube.com/watch?v=km9EU17Bk4g>
- [10] « Canine elbow arthroscopy: A dog owner's guide - YouTube ». Consulté le: 9 janvier 2024. [En ligne]. Disponible sur: <https://www.youtube.com/watch?v=HRKbWxD91Sk>
- [11] « Arthroscopy on a Dogs Elbow - YouTube ». Consulté le: 9 janvier 2024. [En ligne]. Disponible sur: <https://www.youtube.com/watch?v=gJVPs7OAAec>
- [12] Veterinary Specialist Services, *Elbow arthroscopy*, (26 septembre 2018). Consulté le: 9 janvier 2024. [En ligne Vidéo]. Disponible sur: <https://www.youtube.com/watch?v=1RPw1gj8V8U>
- [13] « Dysplasie du coude chez le chien - YouTube ». Consulté le: 9 janvier 2024. [En ligne]. Disponible sur: <https://www.youtube.com/watch?v=xu89OY6l-7k>
- [14] IOC VET Instituto de Ortopedia Veterinária., *Dog Elbow Arthroscopy #arthroscopy #veterinarymedicine #orthopedics #elbowsurgery*, (27 septembre 2022). Consulté le: 9 janvier 2024. [En ligne Vidéo]. Disponible sur: <https://www.youtube.com/watch?v=9-4eOMUJ3Ig>
- [15] Arthrex Vet Systems, *Arthroscopic Treatment of Bilateral Fragmented Coronoid Process from Elbow Dysplasia*, (31 juillet 2015). Consulté le: 9 janvier 2024. [En ligne Vidéo]. Disponible sur: https://www.youtube.com/watch?v=DXKh89Xz_FE
- [16] Clinique vétérinaire ABVET, *Arthroscopie du coude chez le chien*, (29 mai 2017). Consulté le: 9 janvier 2024. [En ligne Vidéo]. Disponible sur: https://www.youtube.com/watch?v=J1PAo_rXKd0
- [17] VetDojo Community, *Live stream - elbow arthroscopy of fragment medial coronoid in a dog*, (29 mars 2021). Consulté le: 9 janvier 2024. [En ligne Vidéo]. Disponible sur: https://www.youtube.com/watch?v=_C-RZ8qRfoc
- [18] VetDojo Community, *Live stream - elbow arthroscopy for elbow dysplasia with possible ulnar osteotomy*, (8 août 2019). Consulté le: 9 janvier 2024. [En ligne Vidéo]. Disponible sur: <https://www.youtube.com/watch?v=vDliXgd1xRE>

- [19] Arthrex Vet Systems, *Elbow Arthroscopy Process and Joint Examination*, (3 août 2017). Consulté le: 9 janvier 2024. [En ligne Vidéo]. Disponible sur: <https://www.youtube.com/watch?v=j5qSVDOxcWg>
- [20] Stanley Kim, *Fundamental skills in small animal (canine) arthroscopy: Elbow arthroscopy and fragment removal*, (2 février 2019). Consulté le: 9 janvier 2024. [En ligne Vidéo]. Disponible sur: <https://www.youtube.com/watch?v=-ih2BYaHdZY>
- [21] G. Arealis *et al.*, « How to Build Your Simple and Cost-effective Arthroscopic Skills Simulator », *Arthrosc. Tech.*, vol. 5, n° 5, p. e1039-e1047, sept. 2016, doi: 10.1016/j.eats.2016.05.006.
- [22] J. Dunlosky, K. A. Rawson, E. J. Marsh, M. J. Nathan, et D. T. Willingham, « Improving Students' Learning With Effective Learning Techniques: Promising Directions From Cognitive and Educational Psychology », *Psychol. Sci. Public Interest*, vol. 14, n° 1, p. 4-58, janv. 2013, doi: 10.1177/1529100612453266.
- [23] H. Pashler, M. Mcdaniel, D. Rohrer, et R. Bjork, « Learning Styles: Concepts and Evidence », *Psychol. Sci. Public Interest*, vol. 9, p. 105-119, déc. 2008, doi: 10.1111/j.1539-6053.2009.01038.x.
- [24] Y. Hui, O. Safir, A. Dubrowski, et H. Carnahan, « What skills should simulation training in arthroscopy teach residents? A focus on resident input », *Int. J. Comput. Assist. Radiol. Surg.*, vol. 8, n° 6, p. 945-953, nov. 2013, doi: 10.1007/s11548-013-0833-7.
- [25] G. Tuijthof, F. Cabitza, V. Ragone, R. Compagnoni, Dutch Arthroscopy Society Teaching Committee, et P. Randelli, « What Arthroscopic Skills Need to Be Trained Before Continuing Safe Training in the Operating Room? », *J. Knee Surg.*, vol. 30, n° 7, p. 718-724, sept. 2017, doi: 10.1055/s-0036-1597755.
- [26] M. P. Hall, K. M. Kaplan, C. T. Gorczynski, J. D. Zuckerman, et J. E. Rosen, « Assessment of arthroscopic training in U.S. orthopedic surgery residency programs--a resident self-assessment », *Bull. NYU Hosp. Jt. Dis.*, vol. 68, n° 1, p. 5-10, 2010.
- [27] B. J. Rebolledo, J. Hammann-Scala, A. Leali, et A. S. Ranawat, « Arthroscopy skills development with a surgical simulator: a comparative study in orthopaedic surgery residents », *Am. J. Sports Med.*, vol. 43, n° 6, p. 1526-1529, juin 2015, doi: 10.1177/0363546515574064.
- [28] W. C. McGaghie, S. B. Issenberg, E. R. Cohen, J. H. Barsuk, et D. B. Wayne, « Does simulation-based medical education with deliberate practice yield better results than traditional clinical education? A meta-analytic comparative review of the evidence », *Acad. Med. J. Assoc. Am. Med. Coll.*, vol. 86, n° 6, p. 706-711, juin 2011, doi: 10.1097/ACM.0b013e318217e119.
- [29] B. Zevin, R. Aggarwal, et T. P. Grantcharov, « Surgical simulation in 2013: why is it still not the standard in surgical training? », *J. Am. Coll. Surg.*, vol. 218, n° 2, p. 294-301, févr. 2014, doi: 10.1016/j.jamcollsurg.2013.09.016.
- [30] G. W. Thomas, B. D. Johns, J. L. Marsh, et D. D. Anderson, « A Review of THE ROLE OF SIMULATION IN DEVELOPING AND ASSESSING ORTHOPAEDIC SURGICAL SKILLS », *Iowa Orthop. J.*, vol. 34, p. 181-189, 2014.
- [31] S. Goyal, M. A. Radi, I. K. Ramadan, et H. G. Said, « Arthroscopic skills assessment and use of box model for training in arthroscopic surgery using Sawbones – “FAST” workstation », *SICOT-J*, vol. 2, p. 37, doi: 10.1051/sicotj/2016024.
- [32] J. L. Hodgins et C. Veillette, « Arthroscopic proficiency: methods in evaluating competency », *BMC Med. Educ.*, vol. 13, p. 61, mai 2013, doi: 10.1186/1472-6920-13-61.
- [33] R. P. Coughlin, T. Pauyo, J. C. Sutton, L. P. Coughlin, et S. G. Bergeron, « A Validated Orthopaedic Surgical Simulation Model for Training and Evaluation of Basic Arthroscopic Skills », *J. Bone Joint Surg. Am.*, vol. 97, n° 17, p. 1465-1471, sept. 2015, doi: 10.2106/JBJS.N.01140.
- [34] A. Insel, B. Carofino, R. Leger, R. Arciero, et A. D. Mazzocca, « The development of an objective model to assess arthroscopic performance », *J. Bone Joint Surg. Am.*, vol. 91, n° 9, p. 2287-2295, sept. 2009, doi: 10.2106/JBJS.H.01762.
- [35] A. J. Price, G. Erturan, K. Akhtar, A. Judge, A. Alvand, et J. L. Rees, « Evidence-based surgical training in orthopaedics: how many arthroscopies of the knee are needed to achieve consultant

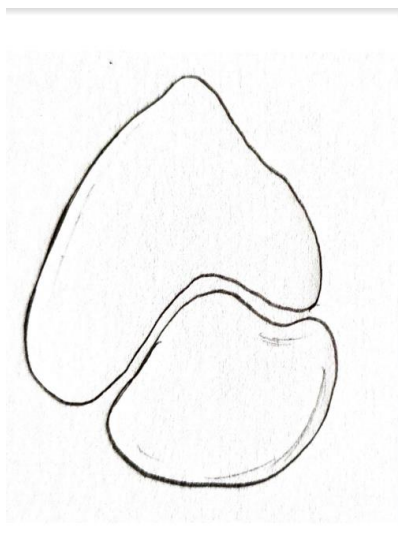
level performance? », *Bone Jt. J.*, vol. 97-B, n° 10, p. 1309-1315, oct. 2015, doi: 10.1302/0301-620X.97B10.35973.

- [36] C. Tay, A. Khajuria, et C. Gupte, « Simulation training: A systematic review of simulation in arthroscopy and proposal of a new competency-based training framework », *Int. J. Surg.*, vol. 12, n° 6, p. 626-633, juin 2014, doi: 10.1016/j.ijsu.2014.04.005.
- [37] M.-P. Maurin, A. Pozzi, J. Bleedorn, T. P. McNally, et L. C. Cuddy, « Teaching and proficiency assessment for arthroscopy in veterinary surgery: A 2017 survey of diplomates and residents of the American and European College of Veterinary Surgeons », *Vet. Surg.*, vol. 47, n° 8, p. E70-E78, 2018, doi: 10.1111/vsu.12951.

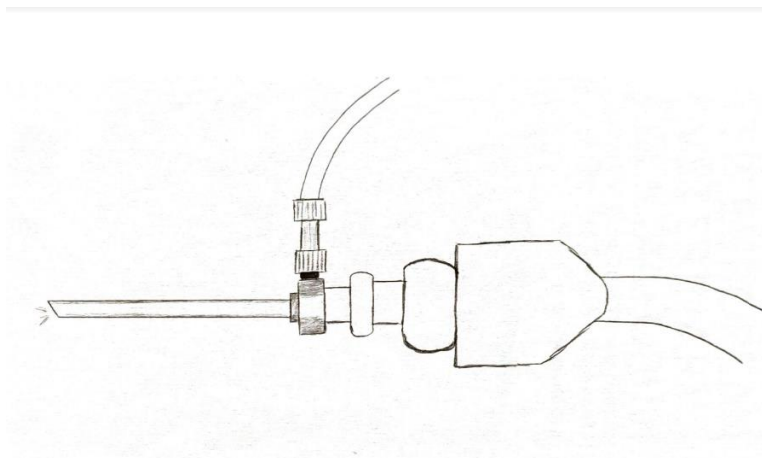
Annexe 1 : Schéma réalisé dans le cadre de la création genially : Capsule articulaire du coude du chien vue médiale



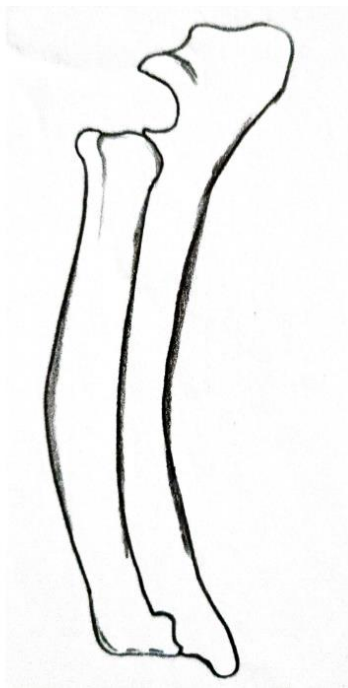
Annexe 2 : Schéma réalisé dans le cadre de la création genially : Incisure radial vue distale



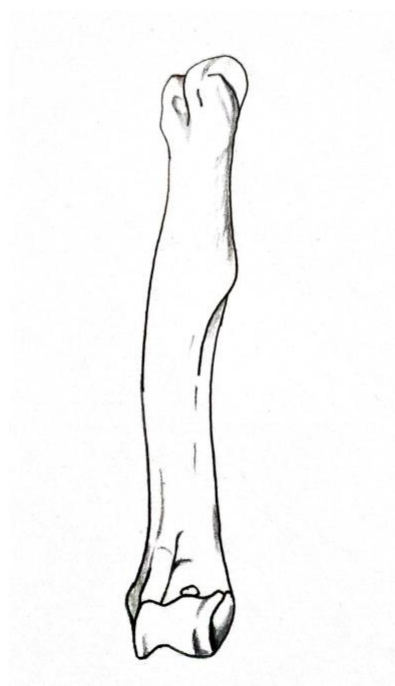
Annexe 3 : Schéma réalisé dans le cadre de la création du genially : Arthroscope



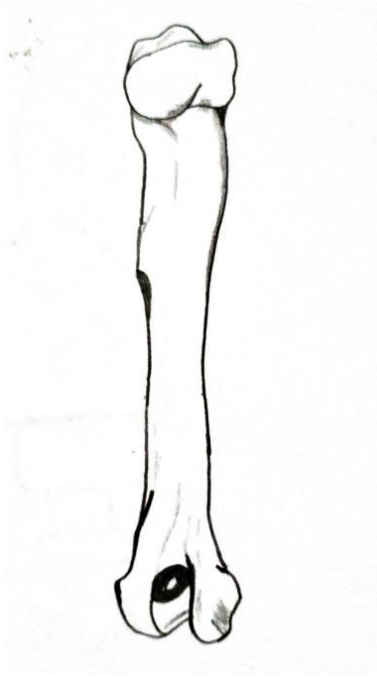
Annexe 4 : Schéma réalisé dans le cadre de la création du genially : radius ulna vue médiale



Annexe 5 : Schéma réalisé dans le cadre de la création du genialy : humérus vue caudale



Annexe 6 : Schéma réalisé dans le cadre de la création du genialy : humérus vue craniale



Annexe 7 : Lien vidéo « L'orientation de l'angle arthroscopique – Arthroscopie du coude »

https://www.youtube.com/watch?v=AI_DGgE8MHM

Annexe 8 : Lien vidéo « Mise en place arthroscope - Arthroscopie du coude »

<https://youtu.be/7ccXcF7ydXQ>

Annexe 9 : Lien video « Exploration anatomique - Arthroscopie du coude »

<https://youtu.be/ZnNMESglrcA>

Annexe 10 : Lien vidéo « Choix vers la gauche - Arthroscopie du coude »



<https://youtu.be/Eo8X4CCoyX8>

Annexe 11 : Lien vidéo « Choix vers le bas - Arthroscopie du coude »

<https://youtu.be/9qZsO7MQQq8>

Annexe 12 : Questions du google form

Questionnaire de satisfaction

B *I* U  

Bonjour à tous,

Merci d'avoir complété le module dans le cadre de ma thèse sur l'arthroscopie du coude chez le chien. Ce module avait pour objectif de vous faire comprendre l'intérêt et le principe de l'arthroscopie, ainsi que de vous fournir les premières clés d'apprentissage pour vous lancer dans votre futur pratique.

Ce court questionnaire nous aidera à améliorer les futurs outils pédagogiques.

Merci pour votre participation.

Vos informations

Description (facultative)

Quel est votre niveau de formation ?

- VET2
- VET3
- VET4
- VET5
- VET6
- Interne
- Vétérinaires en exercice

Contenu et compréhension

Description (facultative)

Êtes-vous globalement satisfait du module pédagogique ?

- Oui
- Plutôt oui
- Moyennement
- Plutôt non
- Non

Le contenu du module était-il clair et compréhensible ?

- Oui
- Plutôt oui
- Moyennement
- Plutôt non
- Non

Interactivité

Description (facultative)

Les activités interactives ont-elles facilité votre apprentissage ?

- Oui
- Plutôt oui
- Moyennement
- Plutôt non
- Non

Avez-vous rencontré des difficultés techniques avec les éléments interactifs ? Si oui lesquels ?

Réponse longue

Selon vous, est-ce que certains aspects de la navigation pourraient être améliorés ? Si oui lesquels ?

Réponse longue

...

Qualité des vidéos

Description (facultative)

Les vidéos ont-elles aidé à mieux comprendre le sujet ?

- Oui
- Plutôt oui
- Moyennement
- Plutôt non
- Non

La qualité des vidéos était-elle satisfaisante ?

- Oui
- Plutôt oui
- Moyennement
- Plutôt non
- Non

La durée des vidéos était-elle appropriée pour maintenir votre attention ?

- Oui
- Plutôt oui
- Moyennement
- Plutôt non
- Non

Les vidéos étaient-elles bien intégrées au reste du contenu du module ?

- Oui
- Plutôt oui
- Moyennement
- Plutôt non
- Non

Suggestions et Améliorations

Description (facultative)

Y a-t-il des aspects / éléments du module que vous avez particulièrement appréciés ? Si oui lesquelles ?

Réponse longue

Y a-t-il des aspects du module que vous n'avez pas appréciés ? Si oui lesquelles ?

Réponse longue

Y a-t-il des améliorations que vous aimeriez voir inclus dans le module ?

Réponse longue

Avez-vous des commentaires supplémentaires sur votre expérience avec ce module ?

Réponse longue

Nina Loulou SAIDOU

CONSTITUTION D'UN SUPPORT PEDAGOGIQUE SUR LE MANIEMENT ET L'ASPECT ARTHROSCOPIQUE PHYSIOLOGIQUE DU COUDE DU CHIEN

Creation of a teaching aid on the handling and physiological arthroscopic aspect of the dog's elbow

Thèse d'État de Doctorat Vétérinaire : Nantes, le 06/11/2024

RESUME en français (1700 caractères)

Ce travail de thèse vise à développer un support pédagogique destiné à l'apprentissage du maniement de l'arthroscope et à l'identification des aspects arthroscopiques physiologiques du coude chez le chien. L'objectif est de faciliter l'enseignement de cette technique chirurgicale aux étudiants vétérinaires. Le support créé se présente sous la forme d'un module interactif comprenant des schémas, des vidéos, des questionnaires, ainsi qu'une mise en situation virtuelle permettant aux étudiants de se familiariser avec la coordination main-écran, essentielle lors des interventions arthroscopiques.

Ce module vise à combler le manque d'accès pratique à l'arthroscopie durant la formation initiale, tout en permettant une approche progressive avant de passer à des manipulations réelles sur des patients.

MOTS CLES :

- CHIEN
- COUDE
- ARTHROSCOPIE
- OUTIL PEDAGOGIQUE
- ÉTUDIANT VETERINAIRE
- APPRENTISSAGE
- ENREGISTREMENT VIDEO
- ARTICULATION

DATE DE SOUTENANCE : 06/11/2024