



**HAL**  
open science

# Les prothèses de la boîte crânienne chez le chien et le chat : Étude bibliographique et rétrospective clinique

Marine Delmer

## ► To cite this version:

Marine Delmer. Les prothèses de la boîte crânienne chez le chien et le chat : Étude bibliographique et rétrospective clinique. Médecine vétérinaire et santé animale. 2017. <dumas-05057674>

**HAL Id: dumas-05057674**

**<https://dumas.ccsd.cnrs.fr/dumas-05057674v1>**

Submitted on 16 Jun 2025

HAL is a multi-disciplinary open access archive for the deposit and dissemination of scientific research documents, whether they are published or not. The documents may come from teaching and research institutions in France or abroad, or from public or private research centers.

L'archive ouverte pluridisciplinaire HAL, est destinée au dépôt et à la diffusion de documents scientifiques de niveau recherche, publiés ou non, émanant des établissements d'enseignement et de recherche français ou étrangers, des laboratoires publics ou privés.



Copyright - All rights reserved

Année 2017

**LES PROTHÈSES DE LA BOÎTE CRÂNIENNE  
CHEZ LE CHIEN ET LE CHAT.  
ÉTUDE BIBLIOGRAPHIQUE ET  
RÉTROSPECTIVE CLINIQUE**

THÈSE

Pour le

DOCTORAT VÉTÉRINAIRE

Présentée et soutenue publiquement devant

LA FACULTÉ DE MÉDECINE DE CRÉTEIL

Le 20 Juillet 2017

par

**Marine Béatrice Anne-Marie Sophie DELMER**

JURY

**Président : Pr. LELIEVRE**

**Professeur à la Faculté de Médecine de CRÉTEIL**

**Membres**

**Directeur : Professeur Pierre MOISSONNIER**

**Professeur à l'ENVA**

**Assesseur : Docteur Ève LALOY**

**Maître de conférences à l'ENVA**



## Liste des membres du corps enseignant

Février 2017

Directeur par intérim : M. le Professeur Degueurce Christophe

Directeurs honoraires : MM. les Professeurs : Cotard Jean-Pierre, Mialot Jean-Paul, Moraillon Robert, Parodi André-Laurent, Pilet Charles, Toma Bernard.

Professeurs émérites : Mme et MM. : Bénét Jean-Jacques, Chermette René, Combrisson Hélène, Courreau Jean-François, Deputte Bertrand, Niebauer Gert, Paragon Bernard, Pouchelon Jean-Louis.

### Département d'élevage et de pathologie des Équidés et des Carnivores (DEPEC)

Chef du département : Pr Grandjean Dominique - Adjoint : Pr Blot Stéphane

<p><b>Unité pédagogique de cardiologie</b></p> <ul style="list-style-type: none"> <li>- Pr Chetboul Valérie*</li> <li>- Dr Gkouni Vassiliki, Praticien hospitalier</li> </ul> <p><b>Unité pédagogique de clinique équine</b></p> <ul style="list-style-type: none"> <li>- Pr Audigé Fabrice</li> <li>- Dr Bertoni Lélia, Maître de conférences</li> <li>- Dr Bourzac Céline, Maître de conférences contractuelle</li> <li>- Dr Coudry Virginie, Praticien hospitalier</li> <li>- Pr Denoix Jean-Marie</li> <li>- Dr Giraudet Aude, Praticien hospitalier *</li> <li>- Dr Jacquet Sandrine, Praticien hospitalier</li> <li>- Dr Mespoulhès-Rivière Céline, Praticien hospitalier</li> <li>- Dr Moiroud Claire, Praticien hospitalier</li> </ul> <p><b>Unité pédagogique de médecine interne</b></p> <ul style="list-style-type: none"> <li>- Dr Benchechroun Ghita, Maître de conférences</li> <li>- Pr Blot Stéphane*</li> <li>- Dr Canonne-Guibert Morgane Maître de conférence contractuel</li> <li>- Dr Freiche-Legros Valérie, Praticien hospitalier</li> <li>- Dr Maurey-Guénec Christelle, Maître de conférences</li> </ul> <p><b>Discipline : imagerie médicale</b></p> <ul style="list-style-type: none"> <li>- Dr Stambouli Fouzia, Praticien hospitalier</li> </ul>	<p><b>Unité pédagogique de médecine de l'élevage et du sport</b></p> <ul style="list-style-type: none"> <li>- Dr Cléro Delphine, Maître de conférences</li> <li>- Dr Fontbonne Alain, Maître de conférences</li> <li>- Pr Grandjean Dominique*</li> <li>- Dr Maenhoudt Cindy, Praticien hospitalier</li> <li>- Dr Nudelmann Nicolas, Maître de conférences</li> </ul> <p><b>Unité pédagogique de pathologie chirurgicale</b></p> <ul style="list-style-type: none"> <li>- Pr Fayolle Pascal</li> <li>- Dr Mailhac Jean-Marie, Maître de conférences</li> <li>- Dr Manassero Mathieu, Maître de conférences</li> <li>- Pr Moissonnier Pierre</li> <li>- Pr Viateau-Duval Véronique*</li> </ul> <p><b>Discipline : anesthésie, réanimation, urgences, soins intensifs</b></p> <ul style="list-style-type: none"> <li>- Dr Zilberstein Luca, Maître de conférences</li> </ul> <p><b>Discipline : ophtalmologie</b></p> <ul style="list-style-type: none"> <li>- Dr Chahory Sabine, Maître de conférences</li> </ul> <p><b>Discipline : nouveaux animaux de compagnie</b></p> <ul style="list-style-type: none"> <li>- Dr Pignon Charly, Praticien hospitalier</li> </ul>
---	---

### Département des Productions Animales et de la Santé Publique (DPASP)

Chef du département : Pr Millemann Yves - Adjoint : Pr Dufour Barbara

<p><b>Unité pédagogique d'hygiène, qualité et sécurité des aliments</b></p> <ul style="list-style-type: none"> <li>- Pr Augustin Jean-Christophe</li> <li>- Dr Bolnot François, Maître de conférences *</li> <li>- Pr Carlier Vincent</li> </ul> <p><b>Unité pédagogique de maladies règlementées, zoonoses et épidémiologie</b></p> <ul style="list-style-type: none"> <li>- Pr Dufour Barbara*</li> <li>- Pr Haddad/Hoang-Xuan Nadia</li> <li>- Dr Praud Anne, Maître de conférences</li> <li>- Dr Rivière Julie, Maître de conférences</li> </ul> <p><b>Unité pédagogique de pathologie des animaux de production</b></p> <ul style="list-style-type: none"> <li>- Pr Adjou Karim*</li> <li>- Dr Belbis Guillaume, Maître de conférences</li> <li>- Pr Millemann Yves</li> <li>- Dr Ravary-Plumioën Bérandère, Maître de conférences</li> <li>- Dr Plassard Vincent, Praticien hospitalier</li> </ul>	<p><b>Unité pédagogique de reproduction animale</b></p> <ul style="list-style-type: none"> <li>- Dr Constant Fabienne, Maître de conférences*</li> <li>- Dr Desbois Christophe, Maître de conférences (rattaché au DEPEC)</li> <li>- Dr El Bay Sarah, Praticien hospitalier</li> <li>- Dr Mauffré Vincent, Assistant d'enseignement et de recherche contractuel</li> </ul> <p><b>Unité pédagogique de zootechnie, économie rurale</b></p> <ul style="list-style-type: none"> <li>- Dr Arné Pascal, Maître de conférences</li> <li>- Pr Bossé Philippe*</li> <li>- Dr De Paula Reis Alline, Maître de conférences</li> <li>- Pr Grimard-Ballif Bénédicte</li> <li>- Dr Leroy-Barassin Isabelle, Maître de conférences</li> <li>- Pr Ponter Andrew</li> <li>- Dr Wolgust Valérie, Praticien hospitalier</li> </ul>
--	--

### Département des sciences biologiques et pharmaceutiques (DSBP)

Chef du département : Pr Chateau Henry - Adjoint : Dr Pilot-Storck Fanny

<p><b>Unité pédagogique d'anatomie des animaux domestiques</b></p> <ul style="list-style-type: none"> <li>- Pr Chateau Henry</li> <li>- Pr Crevier-Denoix Nathalie</li> <li>- Pr Degueurce Christophe</li> <li>- Pr Robert Céline*</li> </ul> <p><b>Unité pédagogique de bactériologie, immunologie, virologie</b></p> <ul style="list-style-type: none"> <li>- Pr Boulouis Henri-Jean*</li> <li>- Pr Eloit Marc</li> <li>- Dr Le Poder Sophie, Maître de conférences</li> <li>- Dr Le Roux Delphine, Maître de conférences</li> <li>- Pr Quintin-Colonna Française</li> </ul> <p><b>Unité pédagogique de biochimie</b></p> <ul style="list-style-type: none"> <li>- Pr Bellier Sylvain*</li> <li>- Dr Lagrange Isabelle, Praticien hospitalier</li> <li>- Dr Michaux Jean-Michel, Maître de conférences</li> </ul> <p><b>Discipline : éducation physique et sportive</b></p> <ul style="list-style-type: none"> <li>- M. Philips Pascal, Professeur certifié</li> </ul> <p><b>Unité pédagogique d'histologie, anatomie pathologique</b></p> <ul style="list-style-type: none"> <li>- Dr Cordonnier-Lefort Nathalie, Maître de conférences</li> <li>- Pr Fontaine Jean-Jacques*</li> <li>- Dr Laloy Eve, Maître de conférences</li> <li>- Dr Reyes-Gomez Edouard, Maître de conférences</li> </ul>	<p><b>Unité pédagogique de management, communication, outils scientifiques</b></p> <ul style="list-style-type: none"> <li>- Mme Conan Muriel, Professeur certifié (Anglais)</li> <li>- Dr Desquilbet Loïc, Maître de conférences (Biostatistique, Epidémiologie) *</li> <li>- Dr Fournel Christelle, Maître de conférences contractuelle (Gestion et management)</li> </ul> <p><b>Unité de parasitologie, maladies parasitaires, dermatologie</b></p> <ul style="list-style-type: none"> <li>- Dr Blaga Radu, Maître de conférences (rattaché au DPASP)</li> <li>- Dr Cochet-Faivre Noëlle, Praticien hospitalier (rattachée au DEPEC)</li> <li>- Dr Darmon Céline, Maître de conférences contractuelle (rattachée au DEPEC)</li> <li>- Pr Guillot Jacques*</li> <li>- Dr Polack Bruno, Maître de conférences</li> <li>- Dr Risco-Castillo Véronica, Maître de conférences</li> </ul> <p><b>Unité pédagogique de pharmacie et toxicologie</b></p> <ul style="list-style-type: none"> <li>- Pr Enriquez Brigitte,</li> <li>- Dr Perrot Sébastien, Maître de conférences *</li> <li>- Pr Tissier Renaud</li> </ul> <p><b>Unité pédagogique de physiologie, éthologie, génétique</b></p> <ul style="list-style-type: none"> <li>- Dr Chevallier Lucie, Maître de conférences (Génétique)</li> <li>- Dr Crépeaux Guillemette, Maître de conférences (Physiologie, Pharmacologie)</li> <li>- Dr Gilbert Caroline, Maître de conférences (Ethologie)</li> <li>- Pr Panthier Jean-Jacques (Génétique)</li> <li>- Dr Pilot-Storck Fanny, Maître de conférences (Physiologie, Pharmacologie)</li> <li>- Pr Tiret Laurent, (Physiologie, Pharmacologie) *</li> </ul>
--	--

\* responsable d'unité pédagogique



# REMERCIEMENTS

**Au président du Jury,**  
Professeur de la Faculté de Médecine de Créteil,

Qui m'a fait l'honneur d'accepter la présidence de mon jury de thèse,  
Hommage respectueux.

**Au Professeur Pierre MOISSONNIER,**  
Professeur de l'École Nationale Vétérinaire d'Alfort,  
Unité pédagogique de chirurgie,

Pour m'avoir proposé ce sujet et m'avoir fait l'honneur de diriger cette thèse. Pour votre disponibilité et votre temps consacré à la correction de ce manuscrit. Mais également pour votre écoute lors de mes remises en question et vos conseils quant à mon projet d'avenir.  
Très sincères remerciements.

**Au Docteur Ève LALOY,**  
Maître de conférences à l'École Nationale Vétérinaire d'Alfort,

Pour m'avoir fait l'honneur d'être mon assesseur.  
Très sincères remerciements.

**Au Professeur Laurent TIRET,**  
Unité pédagogique de physiologie, éthologie et génétique

Pour m'avoir accompagnée dans tous mes projets et m'avoir permis de faire mûrir et évoluer mon projet d'avenir. Pour votre temps, votre aide et votre gentillesse.  
Très sincères remerciements.

**Au Docteur Loïc DESQUILBET,**  
Pour votre temps, votre aide et votre gentillesse.  
Sincères remerciements.

**À ma maman,** sans qui je ne serais pas là aujourd'hui. Pour m'avoir poussée depuis que je suis toute petite et m'avoir forcée à regarder plus loin pour mon avenir. Pour avoir fait en sorte que mon rêve se réalise. Pour ton amour infaillible et ta foi inébranlable en moi. À tous nos moments de complicités. Je t'aime infiniment.

**À mon papa,** pour ton soutien et cette force tranquille que tu représentes. Pour ta protection depuis mon plus jeune âge. Parce que te rendre fier est un des plus beaux cadeaux à mes yeux. Pour ton amour et ta foi inébranlable en moi. Pour ton humour toujours présent même dans les moments difficiles. Je t'aime infiniment.

**À mon frère,** pour ton amour et ton soutien constants. Pour ta présence à mes côtés qui se fait toujours sentir quand j'en ai besoin. Parce que tu déplacerais des montagnes pour moi, comme je le ferais pour toi. Pour toi qui depuis vingt ans me force à être meilleure. Pour la chance de t'avoir comme frère mais surtout pour la fierté de te compter parmi mes amis. À mon microbe, à mon meilleur ami, je t'aime infiniment.

**À Domi,** parce que tu es la grand-mère qui nous manque. Pour ton amour et ta présence dans tous les grands moments de nos vies.

**À Julie,** pour notre complicité, ta présence et ta gentillesse. Parce que tu es la sœur que je n'ai jamais eue.

**À ma tante Sophie et mes cousins Thomas, Vincent, Antoine et Marie,** pour nos retrouvailles après de longues années séparés. Pour le plaisir de vous voir et d'échanger avec vous comme si on s'était quitté la veille. Pour le bonheur de se retrouver tous ensemble autour d'un bon repas encore.

**À Sophie et Dominique,** ma marraine et mon parrain, pour votre foi et votre soutien.

**À Marion, Clémence, Anne-Céline et Delphine,** pour votre soutien et votre amitié qui comptent beaucoup. Pour tous ces bons moments passés ensemble. Pour tous ces partages malgré la distance et le bonheur de vous revoir à chaque fois.

**À Faustine,** la meilleure colocataire, pour ton soutien infaillible et ta compréhension. Pour tes conseils et ton écoute. Pour nos coups de fils exutoires. Parce que, finalement, je ne sais pas ce que je ferais sans toi non plus.

**À Marie, Marjorie, Cindy, Charlotte et Emilie** pour nos moments de franches complicités, votre amitié si chère à mes yeux. Pour votre soutien et votre présence dans tous les moments difficiles mais aussi dans les temps heureux. Pour la chance de vous avoir rencontrées et de vous compter parmi mes amies.

**À Chloé,** ma poulotte, pour la joie que ça a été de faire ta connaissance. Pour le plaisir de tous ces moments passés ensemble. Parce qu'en plus d'être ma poulotte, tu es mon amie.

**À Iota,** ma crapule, ma crevette, ma grosse truffe, pour avoir toujours été heureuse quand je rentre malgré le temps restée seule. Pour avoir partagé ma vie depuis quatre ans. Pour ton amour inconditionnel.

À tous mes amis.

# TABLE DES MATIÈRES

TABLE DES MATIÈRES .....	1
TABLE DES ILLUSTRATIONS ET ABRÉVIATIONS .....	5
INTRODUCTION.....	11
PREMIÈRE PARTIE : La chirurgie intracrânienne.....	13
I. Principaux temps opératoires en chirurgie intracrânienne .....	13
1. Ouverture de la boîte crânienne .....	13
a. Approche rostrotentorielle latérale.....	14
b. Approche rostrotentorielle bilatérale.....	17
c. Approche transsinusale frontale .....	17
d. Approche suboccipitale ou caudotentorielle .....	19
e. Approches combinées.....	20
2. Les accidents opératoires .....	20
3. Fermeture de la boîte crânienne .....	22
a. Lors de petite perte de substance.....	22
b. Lors de grande perte de substance.....	23
i. Approche rostrotentorielle latérale .....	23
ii. Approche rostrotentorielle bilatérale ou dorsale.....	23
iii. Approche transfrontale.....	24
iv. Approche suboccipitale.....	24
4. Soins post-opératoires .....	24
II. Les prothèses crâniennes.....	26
1. Généralités.....	26
a. Les différents matériaux utilisés.....	26
i. Les xéno greffes crâniennes.....	26
ii. Les allogreffes crâniennes.....	27
iii. L'autogreffe osseuse .....	27
iv. Les matériaux synthétiques.....	27
b. Les prothèses de l'avenir .....	29
2. Les prothèses crâniennes en polyméthylméthacrylate (PMMA) .....	30
a. Présentation du polyméthylméthacrylate .....	30
b. Obtention du ciment de PMMA .....	30

c.	Fabrication de la prothèse.....	32
i.	Fabrication per-opérateur.....	33
a.	Fabrication ex-vivo.....	33
b.	Fabrication in-vivo .....	37
ii.	Fabrication pré-opérateur.....	38
3.	La pose et fixation de la prothèse.....	40
a.	La fixation lors de fabrication ex vivo .....	41
i.	Le recouvrement .....	41
ii.	La fixation bord à bord .....	41
b.	La fixation lors de fabrication in situ .....	44
III.	Période post-opératoire d'une chirurgie intracrânienne.....	47
1.	Les modalités de la cicatrisation crânienne.....	47
a.	Sans pose de prothèse.....	48
b.	Avec pose de prothèse .....	50
2.	Les complications chirurgicales .....	51
a.	Les complications aseptiques liées à la chirurgie.....	51
i.	Sans pose de prothèse .....	51
ii.	Avec pose de prothèse .....	55
b.	Les complications septiques liées à la chirurgie .....	56
i.	Sans pose de prothèse .....	56
ii.	Avec pose de prothèse .....	57
3.	Les modalités du suivi.....	59
a.	Examen clinique .....	59
b.	Imagerie.....	59
i.	Sans pose de prothèse .....	59
ii.	Avec pose de prothèse .....	60
	DEUXIÈME PARTIE : Étude rétrospective .....	65
I.	Introduction .....	65
II.	Matériels et méthodes .....	65
1.	Sélection des cas .....	65
2.	Obtention de l'historique médical de l'animal.....	66
3.	Suivi des animaux et détermination de l'appréciation de la prothèse .....	66
4.	Temps chirurgical.....	67

5. Soins post-opératoires .....	68
6. Évaluation des complications et du ressenti des propriétaires .....	68
7. Analyse statistique .....	69
III. Résultats .....	70
1. Caractéristiques épidémiologiques des cas de cranioplasties .....	70
2. Études des complications .....	72
a. Analyse de la survenue des complications .....	72
b. Analyse de la survenue des complications univariée selon des données épidémiologiques.....	74
i. Analyse de la survenue des complications univariée selon l'espèce .....	74
ii. Analyse de la survenue des complications univariée selon la race dans l'espèce féline .....	74
iii. Analyse de la survenue des complications univariée selon le sexe ou le statut stérilisé .....	75
iv. Analyse de la survenue des complications univariée selon l'âge .....	75
v. Analyse de la survenue des complications univariée selon l'accessibilité à l'extérieur.....	76
vi. Analyse de la survenue des complications univariée selon le contact avec d'autres animaux .....	76
vii. Analyse de la survenue des complications univariée selon l'abord chirurgical pratiqué.....	76
3. Analyse de survie des animaux à la suite de la cranioplastie.....	76
a. Analyse de survie générale des animaux à la suite de la cranioplastie .....	76
b. Analyse de survie univariée selon des données épidémiologiques .....	77
i. Analyse de survie univariée selon l'espèce .....	77
ii. Analyse de survie univariée selon la race dans l'espèce féline .....	77
iii. Analyse de survie univariée selon le sexe ou le statut stérilisé.....	78
iv. Analyse de survie univariée selon l'âge.....	78
v. Analyse de survie univariée selon l'accessibilité à l'extérieur .....	78
vi. Analyse de survie univariée selon le contact avec d'autres animaux .....	78
vii. Analyse de la survie univariée selon l'abord chirurgical pratiqué.....	78
4. Esthétisme et fonctionnalité de la cranioplastie .....	79
5. Ressenti des propriétaires.....	79

IV. Discussion .....	80
CONCLUSION .....	85
BIBLIOGRAPHIE .....	87
ANNEXES .....	97

# TABLE DES ILLUSTRATIONS ET ABRÉVIATIONS

## TABLEAUX

Tableau 1 : Caractéristiques descriptives des cas de cranioplastie entrant dans l'étude .....	71
Tableau 2 : Délai d'apparition des différentes complications observées dans cette étude .....	73

## FIGURES

Figure 1 : Positionnement de l'animal pour une chirurgie intracrânienne (Source : Archibald, 1974).....	13
Figure 2 : Illustration de l'approche rostrotentorielle latérale sur un crâne de chien (Source : Raffaelli, 2011).....	14
Figure 3 : Illustration de l'approche rostrotentorielle latérale sur un crâne de chat (Source : Raffaelli, 2011).....	14
Figure 4 : Trous de trépan lors d'une chirurgie intracrânienne par abord rostrotentoriel latéral (Source : Slatter, 2003).....	15
Figure 5 : Retrait du volet osseux (Source : Slatter, 2003) .....	16
Figure 6 : Réclinaison du volet osseux et de la dure-mère exposant ainsi l'encéphale (Source : Archibald, 1974).....	16
Figure 7 : Illustration de l'approche rostrotentorielle bilatérale sur un crâne de chien (Source : Raffaelli, 2011).....	17
Figure 8 : Illustration de l'approche rostrotentorielle bilatérale sur un crâne de chat (Source : Raffaelli, 2011).....	17
Figure 9 : Illustration de l'approche transfrontale sur un crâne de chien (Source : Raffaelli, 2011) .....	18
Figure 10 : Illustration de l'approche transfrontale sur un crâne de chat (Source : Raffaelli, 2011) .....	18
Figure 11 : Illustration de l'approche suboccipitale sur un crâne de chien (Source : Raffaelli, 2011).....	19

Figure 12 : Illustration de l'approche suboccipitale sur un crâne de chat (Source : Raffaelli, 2011).....	19
Figure 13 : Repères schématiques des structures vasculaires d'un crâne de chien (Source : Fossum, 2013) .....	21
Figure 14 : Présentation des produits pour la fabrication du ciment PMMA avec l'exemple du Surgical Simplex P (Source : Laboratoire Stryker).....	31
Figure 15 : Photographie du premier moule en PMMA (à gauche) réalisé à partir de l’empreinte faite grâce à une feuille d’aluminium stérile lubrifiée (Source : Bryant <i>et al.</i> , 2003).....	33
Figure 16 : Obtention d'un "négatif" à l’aide du volet osseux (a) ; retrait des excédents de ciment du négatif après solidification du PMMA (b) ; fabrication de la prothèse entre les deux volets précédemment obtenus (c) (Source : Marbacher <i>et al.</i> , 2012) .....	34
Figure 17 : Obtention de l'image 3D du moule à partir de deux examens tomographiques réalisés respectivement avant et après le retrait du volet osseux (Source : Stieglitz <i>et al.</i> , 2014) .....	34
Figure 18 : Visualisation du défaut osseux (A) ainsi que du moule désiré par apposition de la limite ventrale de l'hémicrâne controlatéral (B) (Source : Moser <i>et al.</i> , 2016).....	35
Figure 19 : Moule en polypropylène (Source : Moser <i>et al.</i> , 2016).....	35
Figure 20 : Fabrication de la prothèse de boîte crânienne : présentation du moule en polyuréthane dans un sac stérile (A) dont le vide est produit par un système d'aspiration plaquant le plastique contre le moule (B) permettant ainsi de déverser le ciment de PMMA (Stieglitz <i>et al.</i> , 2014) .....	36
Figure 21 : Presseur contenant le moule permettant la fabrication d'une prothèse en PMMA d'épaisseur définie (Source : Anchieta <i>et al.</i> , 2016).....	36
Figure 22 : Apposition de plâtre de Paris sur le défaut osseux pour « simuler » un crâne normal (Source : Sharavanan <i>et al.</i> , 2015) .....	38
Figure 23 : Application d'alginate au-dessus le plâtre de Paris (Source : Sharavanan <i>et al.</i> , 2015) .....	38
Figure 24 : Pression appliquée sur l'alginate à l'aide d'une planche en bois (Source : Sharavanan <i>et al.</i> , 2015).....	38
Figure 25 : Modèle de la prothèse en cire accolé à la réplique du crâne en plâtre (Source : Sharavanan <i>et al.</i> , 2015).....	39
Figure 26 : Presseur permettant la construction de l'ultime moule de prothèse (Source : Sharavanan <i>et al.</i> , 2015).....	39

Figure 27 : Résultat obtenu après la préparation du pressoir avec le modèle plâtre-cire intégré (visible en orange) (Source : Sharavanan <i>et al.</i> , 2015) .....	39
Figure 28 : Prothèse finale (Source : Sharavanan <i>et al.</i> , 2015).....	40
Figure 29 : Fixation d'une prothèse à l'aide de la méthode de recouvrement via des vis de compression (Source : Haug and Likavec, 1992) .....	41
Figure 30 : Fixation du volet osseux retiré par sutures avec du fil synthétique à gauche et du fil métallique à droite (Source : Wang <i>et al.</i> , 2007) .....	42
Figure 31 : Illustration des trois orientations étudiées dans l'étude de Ridwan-Pramana <i>et al.</i> , 2016 (Source : Ridwan-Pramana <i>et al.</i> , 2016) .....	42
Figure 32 : Exemple de clamp en titane fonctionnant comme un rivet (Source : Estin <i>et al.</i> , 2000).....	43
Figure 33 : Illustration de la technique de fixation employant le ciment de PMMA comme fixateur (Source : Yanai,1991) .....	44
Figure 34 : Préparation du site de craniotomie selon la méthode de Raja et Linskey (Source : Raja and Linskey, 2005).....	45
Figure 35 : Disposition des fils métalliques lors de la préparation du site de craniotomie dans la méthode de Raja et Linskey (Source : Raja et Linskey, 2005) .....	46
Figure 36 : Fils reliant deux encoches adjacentes (Source : Gibbons <i>et al.</i> , 1999).....	47
Figure 38 : Visualisation des os crâniens chez le chat : os occipital (2) et sa protubérance (1), os pariétal (3), fosse temporale (4), os temporal (5), processus zygomatique de l'os temporal (6), os frontal (7), processus zygomatique de l'os frontal (8), processus frontal de l'os zygomatique (9), os zygomatique (10), os palatin (11), os ptérygoïde (12), os lacrymal (13), os maxillaire (14), os nasal (15) et os incisif (16) (Source : Raffaelli, 2011).....	48
Figure 37 : Visualisation des os crâniens chez le chien : protubérance occipitale (1), os pariétal (2), os temporal (3), processus zygomatique de l'os zygomatique (4) processus frontal de l'os zygomatique (5), os frontal (6), os lacrymal (7), os maxillaire (8), foramen infra-orbitaire (9), os nasal (10) et os incisif (11) (Source : Raffaelli, 2011).....	48
Figure 39 : Pseudoméningocoele formé deux semaines à la suite d'une craniectomie sans fermeture de la dure-mère (Source : Chiang and Lin, 2015) .....	54
Figure 40 : Complexe méningogaléal (flèches blanches) formé à la suite d'une craniectomie (Source : Sinclair and Scoffings, 2010) .....	60
Figure 41 : Entrappement de bulles gazeuses dans la prothèse de PMMA (Source : Ginat and Westesson, 2012) .....	61

Figure 42 : Signal faible du PMMA en examen d'imagerie par résonance magnétique (Source : Ginat and Westesson, 2012).....	62
Figure 43 : Artefact (flèche) provoqué par la présence d'un rivet en titane lors d'un examen d'imagerie par résonance magnétique sans produit de contraste (Source : Zimmermann <i>et al.</i> , 2001).....	63
Figure 44 : Estimation du délai d'apparition des complications selon la méthode de Kaplan-Meier chez 15 animaux ayant subi une cranioplastie sur un an (trait plein), le seuil du délai d'apparition chez 50 % des animaux est représenté en pointillés .....	73
Figure 45 : Courbe de survie des complications des chats Norvégiens (n = 2) versus courbe de survie des complications des chats Européens (n = 11).....	75
Figure 46 : Temps de survie selon Kaplan-Meier après une cranioplastie avec du PMMA (trait plein) et temps de survie médian indiqué en pointillé ayant une valeur de 1071 jours.....	77
Figure 47 : Courbe de survie des complications des chiens (n = 2) versus courbe de survie des complications des chats (n = 13) (p logrank = 0,078).....	144
Figure 48 : Courbe de survie des complications des femelles (n = 7) versus courbe de survie des complications des mâles (n = 8) (p logrank = 0,128).....	145
Figure 49 : Courbe de survie des complications des animaux stérilisés (n = 10) versus courbe de survie des animaux entiers (n = 5) (p logrank = 0,104).....	145
Figure 50 : Courbe de survie des complications des animaux de 10 ans ou moins (n = 8) versus courbe de survie des complications des animaux de plus de 10 ans (n = 7) (p logrank = 0,169) .....	146
Figure 51 : Courbe de survie des complications des animaux ayant accès à l'extérieur (n = 8) versus courbe de survie des complications des animaux n'ayant pas accès à l'extérieur (n = 7) (p logrank = 0,763) .....	146
Figure 52 : Courbe de survie des complications des animaux ayant des contacts avec des congénères (n = 12) versus courbe de survie des complications des animaux n'ayant pas de contact avec des congénères (n = 3) (p logrank = 0,116).....	147
Figure 53 : Courbe de survie des complications des animaux ayant eu un abord transfrontal (n = 4) versus courbe de survie des complications des animaux ayant eu un abord rostrontoriel (n=11) (p logrank = 0,782) .....	147
Figure 54 : Courbe de survie des chiens (n = 2) versus courbe de survie des chats (n =13) (p logrank = 0,272) .....	148

Figure 55 : Courbe de survie des chats Norvégiens (n = 2) versus courbe de survie des chats Européens (n = 11) (p logrank = 0,713) .....	149
Figure 56 : Courbe de survie des mâles (n = 8) versus courbe de survie des femelles (n = 7) (p logrank = 0,279) .....	149
Figure 57 : Courbe de survie des animaux stérilisés (n = 10) versus courbe de survie des animaux entiers (n = 5) (p logrank = 0,898) .....	149
Figure 58 : Courbe de survie des animaux ayant plus de 10 ans (n = 7) versus courbe de survie des animaux ayant 10 ans ou moins (n = 8) (p logrank = 0,285) .....	149
Figure 59 : Courbe de survie des animaux ayant accès à l'extérieur (n = 8) versus courbe des animaux n'ayant pas accès à l'extérieur (n = 7) (p logrank = 0,224) .....	149
Figure 60 : Courbe de survie des animaux ayant des contacts avec des congénères (n = 12) versus courbe de survie des animaux n'ayant pas de contact avec des congénères (n = 3) (p logrank = 0,118) .....	149
Figure 61 : Courbe de survie des animaux ayant eu un abord transfrontal (n = 4) versus courbe de survie des animaux ayant eu un abord rostrotentorial (n = 11) (p logrank = 0,657) .....	149

## ANNEXES

Annexe 1 : Questionnaire pour les chiens ayant subi une cranioplastie .....	97
Annexe 2 : Questionnaire pour les chats ayant subi une cranioplastie .....	99
Annexe 3 : Base de données médicales de l'étude rétrospective .....	101
Annexe 4 : Questionnaires téléphoniques remplis par les propriétaires des différents animaux entrant dans l'étude .....	106
Annexe 5 : Courbes de Kaplan-Meier des variables décrivant les caractéristiques épidémiologiques des animaux de l'échantillon et n'étant pas associées à la survenue de complications avec un $p > 0,05$ .....	144
Annexe 6 : Courbes de Kaplan-Meier des variables décrivant les caractéristiques épidémiologiques des animaux de l'échantillon et n'étant pas associées à leur décès avec un $p > 0,05$ .....	148

## ABRÉVIATIONS

CHUVA	Centre Hospitalier Universitaire Vétérinaire d'Alfort
CLP	Complication liée à la prothèse
CNLP	Complication non liée à la prothèse
CPLP	Complication potentiellement liée à la prothèse
NR	Non renseigné
PMMA	Polyméthylméthacrylate
TPLO	Tibial Plateau Leveling Osteotomy
VEGF	Facteur de croissance de l'endothélium vasculaire

# INTRODUCTION

La chirurgie des tumeurs intracrâniennes a beaucoup progressé en médecine vétérinaire depuis trente ans. Leur exérèse est ainsi recommandée afin d'améliorer le devenir de l'animal ou le guérir. Il est alors nécessaire d'ouvrir la boîte crânienne afin d'accéder au processus tumoral. Une fois celui-ci retiré, l'étape de fermeture peut alors être débutée. Il est possible de recouvrir le défaut osseux soit par les tissus mous présents en ce lieu (par exemple : le muscle temporal et la peau), soit en réutilisant l'os préalablement retiré s'il n'est pas infiltré par le processus tumoral. Une dernière possibilité est à cet instant, la mise en place d'une prothèse.

Cette intervention chirurgicale est fréquemment réalisée en médecine humaine mais elle reste rare en pratique vétérinaire. De ce fait, la littérature est abondante lorsqu'elle concerne l'Homme. En revanche, les données sont manquantes en ce qui concerne les animaux puisqu'aucune étude recensant les complications ou le devenir des animaux ayant subi une cranioplastie n'est disponible.

Le Centre Hospitalier Universitaire Vétérinaire d'Alfort (CHUVA) est une des structures où ont lieu de nombreuses chirurgies. Parmi elles, des craniectomies peuvent être effectuées par l'équipe de neurochirurgie. Cette intervention chirurgicale reste toutefois rare, n'étant faite qu'une à deux fois par an en règle générale. Lorsque le propriétaire est volontaire ou lorsque cela s'avère nécessaire, une prothèse en polyméthylméthacrylate peut être mise en place.

Le travail présenté ici regroupe, d'une part une étude actuelle de la bibliographie spécifique concernant la mise en place de prothèses crâniennes chez l'Homme ou chez l'animal et, d'autre part, une étude rétrospective réalisées en recueillant l'historique médical et l'appréciation des propriétaires des patients opérés dans le service de chirurgie de l'École Nationale Vétérinaire d'Alfort et ayant reçu une prothèse crânienne.

Après avoir décrit les différents temps de la chirurgie intracrânienne chez l'animal, les abords chirurgicaux et la prise en charge de la période post-opératoire, une présentation générale des prothèses crâniennes sera faite. Puis, une attention particulière sera portée sur les implants en polyméthylméthacrylate, matériau employé chez les patients du Centre Hospitalier Universitaire Vétérinaire d'Alfort, décrivant leur fabrication, leur fixation et les particularités du suivi post-opératoire qu'ils engendrent. Enfin, dans un second temps, une étude rétrospective sur quinze cas du service de chirurgie de l'École Nationale Vétérinaire d'Alfort sera abordée afin de relever les complications liées à son emploi ainsi que l'appréciation et le ressenti des propriétaires vis-à-vis de cette prothèse.



# PREMIÈRE PARTIE : La chirurgie intracrânienne

## I. Principaux temps opératoires en chirurgie intracrânienne

L'approche chirurgicale de la boîte crânienne et de son contenu dépend de la localisation, de l'extension, de la nature de lésion (inflammatoire, tumorale ou hémorragique) mais également du but de la chirurgie.

Deux termes sont à différencier : craniotomie et craniectomie. Le premier correspond à l'ouverture de la boîte crânienne ; le volet osseux est éventuellement retiré puis remis en place. Le second définit une opération comportant une résection consistant à enlever sans replacer une partie du crâne (Bagley, 2002). C'est dans ce dernier type de chirurgie que la prothèse de boîte crânienne présente un intérêt.

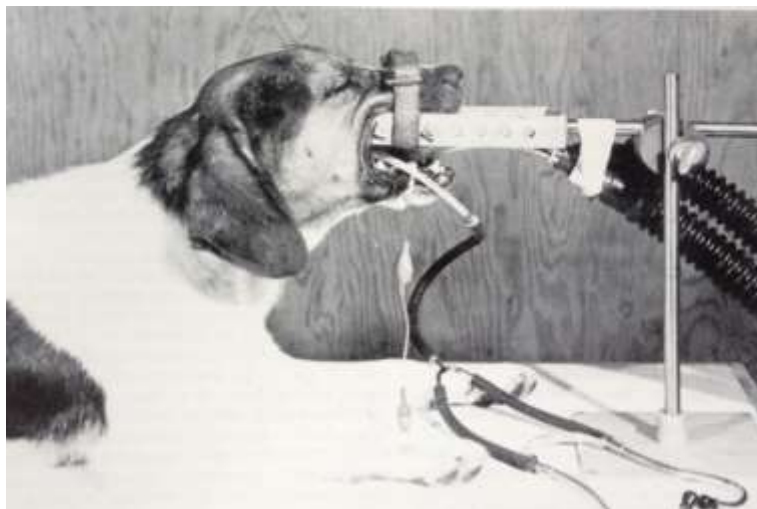Il ne s'agit pas dans cette thèse de détailler toutes les techniques propres à chacune des indications opératoires. Nous ne nous concentrerons que sur des principes généraux permettant de mieux comprendre l'emploi des prothèses crâniennes.

### 1. Ouverture de la boîte crânienne

L'ouverture de la boîte crânienne peut se réaliser rostralement à la tente du cervelet (voie rostrotentorielle) ou caudalement à celle-ci (voie caudotentorielle). Cette dernière donne essentiellement accès au cervelet. Le positionnement de l'animal selon la voie d'abord est très différent, nous décrivons comme exemple la voie rostrotentorielle latérale qui est la plus fréquente.

L'animal peut être positionné en décubitus ventral avec un système de maintien de la tête afin d'éviter tout mouvement de celle-ci et éviter la compression des veines jugulaires qui causerait une hausse de la pression intracrânienne (Bagley, 2002) comme cela est proposé en **Figure 1**. Cette position assure le confort du chirurgien ainsi que de l'anesthésiste est alors assuré, ce dernier ayant accès aux voies aériennes de l'animal (Archibald, 1974).

*Figure 1 : Positionnement de l'animal pour une chirurgie intracrânienne  
(Source : Archibald, 1974)*



D'autres décubitus sont également possibles, comme le décubitus latéral lorsque la craniotomie ou la craniectomie sont unilatérales.

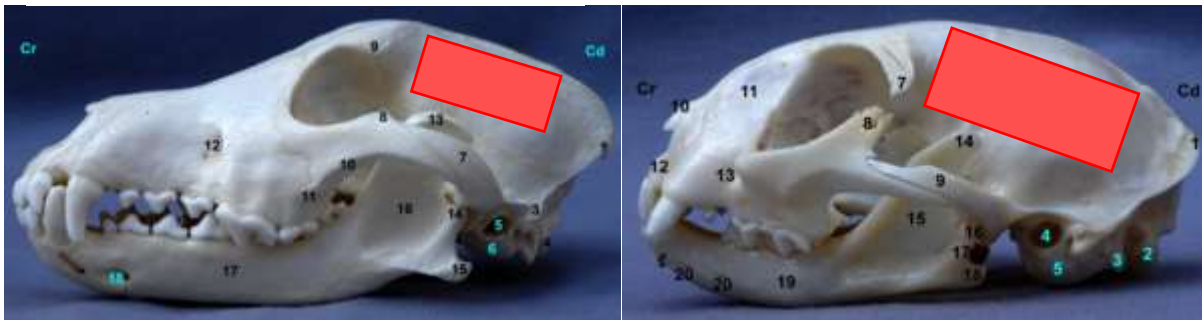
Il existe plusieurs approches chirurgicales de la boîte crânienne qui peuvent parfois être combinées lorsque l'objectif de l'opération l'exige.

#### a. Approche rostrotentorielle latérale

Les abords sont dits rostro-tentoriels lorsqu'ils sont pratiqués rostralement à la tente du cervelet. Cette approche est illustrée sur les **Figure 2** et **Figure 3** suivantes.

Figure 2 : Illustration de l'approche rostrotentorielle latérale sur un crâne de chien (Source : Raffaelli, 2011)

Figure 3 : Illustration de l'approche rostrotentorielle latérale sur un crâne de chat (Source : Raffaelli, 2011)



Selon l'étendue de l'abord souhaité, l'incision cutanée débutant latéralement au cantus externe de l'œil se termine caudalement à l'oreille après avoir dessiné un arc de cercle pour rejoindre la ligne médiane du crâne. Il est essentiel de ne pas inciser trop proche de l'œil afin d'éviter tout dommage du nerf facial (nerf crânien VII) et des structures périorbitaires.


Une alternative consiste à suivre la ligne médiane de la boîte crânienne : la peau étant suffisamment mobile dans cette zone, l'approche peut être suffisante en la réclinant. De plus, cela évite tout risque de lésion iatrogène des nerfs crâniens innervant la face. S'en suit la dissection du tissu conjonctif et des muscles sous-jacents. Les muscles interscutulaire et temporal sont incisés au niveau de leurs insertions en prenant soin de laisser 2 à 4 mm de tissu du côté de la ligne médiane afin de faciliter les sutures lors de la fermeture. Il en est de même pour le fascia séparant les deux muscles.

Ces tissus sont alors réclinés latéro-ventralement. Une précaution particulière est à porter au muscle temporal dans sa partie rostrale. En effet, la graisse périorbitaire est révélée lors de son retrait, il est alors essentiel de ne pas disséquer agressivement cette zone afin d'éviter toute lésion iatrogène de l'œil et de ses structures associées. De même, lors de la réclinaison du muscle temporal, il est impératif de conserver la branche mandibulaire du nerf trijumeau et l'artère temporale superficielle pour éviter toute atrophie ou nécrose de ce muscle *a posteriori*. Une compresse peut éventuellement être placée entre les tissus et le crâne afin de limiter toute hémorragie. À la fin de cette étape, les os frontal, pariétal, temporal et l'aile du basisphénoïde sont exposés.

L'ouverture de la boîte crânienne peut se faire « à volet perdu » en retirant progressivement la zone sur toute son épaisseur ou en créant un volet osseux. La première possibilité correspond bien aux cas où le volume d'os à retirer est faible. La seconde est adaptée à un abord plus étendu. Elle commence par la trépanation en quatre points formant les coins

d'un rectangle (trous de trépan) dont un exemple est proposé en **Figure 4**. Il est courant de rencontrer des hémorragies osseuses mais celles-ci peuvent être contrôlées à l'aide de cire à os. La profondeur de ces trous est variable compte tenu de l'épaisseur aléatoire du crâne sur toute sa surface. En effet, deux zones adjacentes peuvent avoir deux épaisseurs différentes. En revanche, ce qui est généralement retrouvé chez les carnivores domestiques est le fait d'avoir une partie dorsale plus renflée que la zone ventrale. Cette fluctuation exige une extrême précaution lors de cette trépanation, celle est d'autant plus importante que la dure-mère doit rester intacte.

*Figure 4 : Trous de trépan lors d'une chirurgie intracrânienne par abord rostrotentorial latéral (Source : Slatter, 2003)*



Ces quatre trous sont alors reliés de façon rectiligne pour construire le volet osseux à retirer. Cela se réalise à l'aide d'une fraise la plus petite possible ou, mieux, d'un crâniotome afin d'obtenir une bonne congruence des deux bords au moment de la fermeture. Cependant, il faut aussi tenir compte le besoin du chirurgien de voir la profondeur de sa découpe pour ne pas léser la dure-mère et le cortex sous-jacent. Les crâniotomes possèdent ainsi un « garde » dural qui repousse la dure-mère lors de la découpe osseuse. Ainsi, dans le cas d'une craniectomie avec éventuellement mise en place d'une prothèse, un foret plus large peut être préféré permettant, de ce fait, une bonne visualisation des structures internes. Un instrument spécialement adapté à cet usage (un crâniotome) avec une protection durale (garde durale) existe dans le commerce. La trépanation est alors réalisée par rotation d'une lame sur elle-même perpendiculairement à la boîte crânienne. Cette opération présente une difficulté particulière lorsqu'elle est faite sur des animaux âgés puisque la dure-mère est alors souvent fermement adhérente à la face interne de la boîte crânienne. Seulement trois côtés du rectangle sont semblablement découpés : la section du bord restant (généralement le bord ventral) est amorcée mais ne doit pas être complet au risque de rompre l'artère méningée moyenne. Ce côté est alors cassé lors du retrait du volet osseux formé (cf. **Figure 5**) en portant une attention particulière à la séparation de la dure-mère du crâne, plus spécifiquement chez les animaux âgés, tout en appliquant les moyens de coagulation disponibles en cas de lacération de l'artère susnommée.

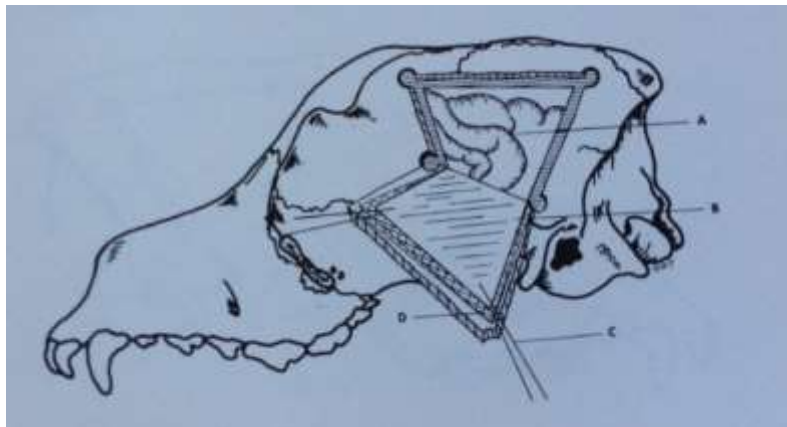
Figure 5 : Retrait du volet osseux (Source : Slatter, 2003)



Le volet osseux ainsi retiré est ensuite soit plongé dans une solution saline s'il est réutilisé pour la fermeture soit sert de moule pour une éventuelle prothèse.

À la suite de cette étape, la dure-mère est exposée. Son aspect varie en fonction de l'espèce mais également de la taille de l'animal : elle est épaisse chez un grand chien tandis qu'elle est fine et presque transparente chez le chat. Sa couleur est, elle aussi, inconstante selon les individus : elle peut apparaître blanchâtre, grise à gris rougeâtre. Des points d'appuis sont placés dans les coins supérieurs de la craniotomie pour éviter le froissement de la dure-mère. Par la suite, elle est incisée sur trois bords à l'aide d'une lame de 11 après avoir préalablement réalisé l'hémostase par coagulation des lignes d'incision puis réclinée ventralement entre deux compresses humides afin de pallier son assèchement et conserver sa longueur (cf. **Figure 6**).

Figure 6 : Réclinaison du volet osseux et de la dure-mère exposant ainsi l'encéphale (Source : Archibald, 1974)

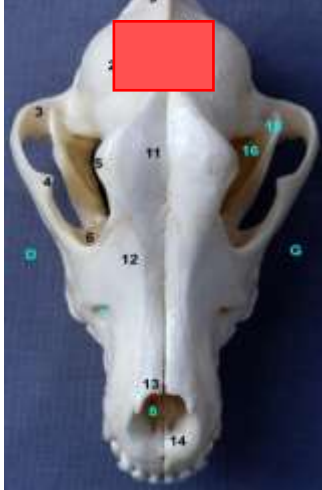

L'encéphale est alors accessible et l'objectif de la chirurgie réalisable.

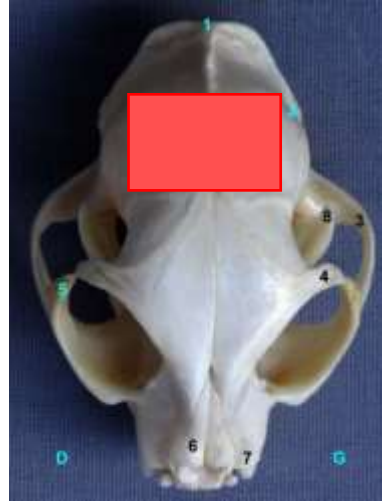## b. Approche rostrotentorielle bilatérale

Cet abord est schématisé sur les **Figure 7** et **Figure 8** suivantes.

*Figure 7 : Illustration de l'approche rostrotentorielle bilatérale sur un crâne de chien (Source : Raffaelli, 2011)*



*Figure 8 : Illustration de l'approche rostrotentorielle bilatérale sur un crâne de chat (Source : Raffaelli, 2011)*



Cet abord est utilisé lorsqu'une exposition du cortex dans ses parties olfactive dorsale, frontale, pariétale, temporale et occipitale est requise.

L'incision cutanée s'étend de l'arrière du niveau des yeux jusqu'à la protubérance occipitale externe. Le tissu sous-cutané, et les muscles interscutulaire et temporal sont disséqués le plus proche possible de la ligne médiane puis réclinés.

Quatre trous de trépan sont forés de façon à former un rectangle de part et d'autre de la crête sagittale externe. Cette zone du crâne présente de nombreuses cavités diploïques rendant le forage particulièrement difficile. D'extrêmes précautions doivent donc être prises afin d'éviter toute rupture iatrogène des sinus. Une alternative est de laisser une bande osseuse et de procéder à deux craniotomies afin de ne pas léser le sinus sagittal dorsal avec certitude (Fossum *et al.*, 2009). À l'inverse de la technique précédente, les lignes rejoignant les quatre coins doivent être creusées pour pouvoir retirer le volet osseux sans cassure.

Comme précédemment, toute hémorragie devra être contrôlée soit par hémostase au bistouri bipolaire soit par l'utilisation de cire à os.

Pour une exposition plus complète de la faux du cerveau et du corps calleux de l'encéphale, la dure-mère doit être incisée des deux côtés de la ligne sagittale parallèlement au sinus dorsal sagittal. La technique utilisée est identique à celle expliquée précédemment.

Ensuite, le cortex peut être facilement séparé de la faux. Cependant, ventralement à celle-ci les deux cortex cérébraux sont adhérents. Une rétraction douce peut permettre de les séparer. Ainsi, les hémisphères sont libres l'une de l'autre et le corps calleux peut être visualisé.

L'ouverture pour cet abord est alors terminée (Bagley, 2002).

## c. Approche transsinusale frontale

Cet abord est majoritairement employé afin de faire l'exérèse de méningiomes situés dans la région des bulbes olfactifs. Les **Figure 9** et **Figure 10** ci-dessous illustrent l'emplacement du site d'ostéotomie.

Figure 9 : Illustration de l'approche transfrontale sur un crâne de chien (Source : Raffaelli, 2011)

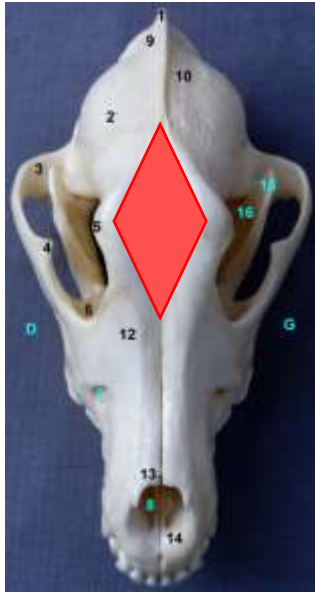
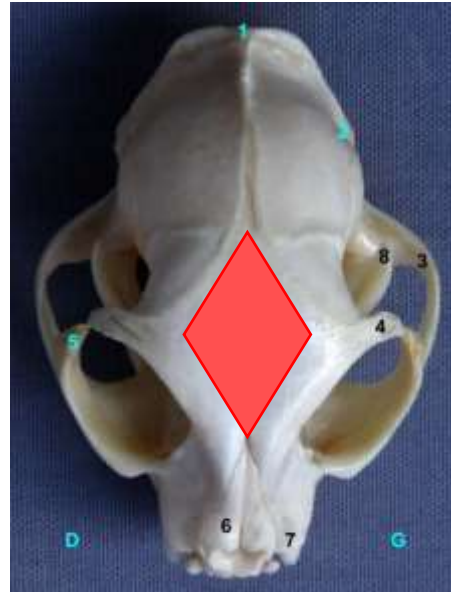

Figure 10 : Illustration de l'approche transfrontale sur un crâne de chat (Source : Raffaelli, 2011)



La position de l'animal sur la table opératoire est identique à celle précédemment vue dans les autres abords.

L'incision cutanée débute rostralement à la ligne formée par les canthi médiaux des yeux et se prolonge jusqu'à la suture entre l'os frontal et l'os pariétal, zone appelée blegma.

Les tissus sous-jacents, tissu sous-cutané et muscles, sont disséqués jusqu'à atteindre l'os. Ensuite, l'ostéotomie peut se faire à l'aide d'une fraise ou d'une scie oscillante. Dans le cas où le volet osseux sera replacé, il est préférable d'employer une petite lame de scie ou une fraise de petit diamètre.

Les formes de découpe sont assez variables : elles peuvent aller du triangle en cas d'approche unilatérale au losange pour une approche bilatérale. En général, cette dernière est préférée puisqu'elle permet une meilleure visualisation de la zone (Fossum, 2013).

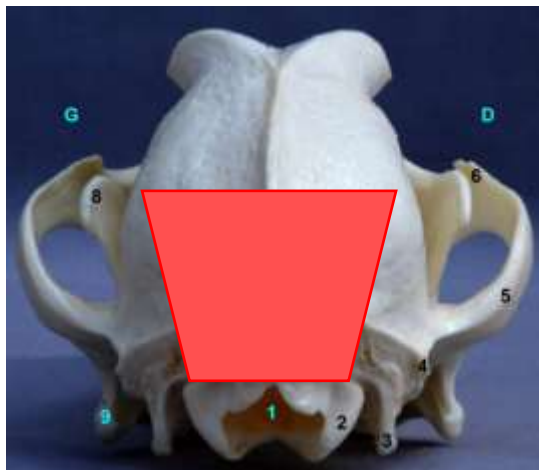
Une fois les sinus ouverts, l'ouverture nasale rostrale doit être couverte par des compresses de laparotomie et le sinus frontal lavé avec une solution isotonique physiologique. À ce stade, tous les instruments potentiellement contaminés doivent être mis de côté. Les volutes et la lame criblée de l'éthmoïde sont ensuite retirées afin d'exposer les bulbes olfactifs (Fossum *et al.*, 2009).

L'encéphale est alors accessible.

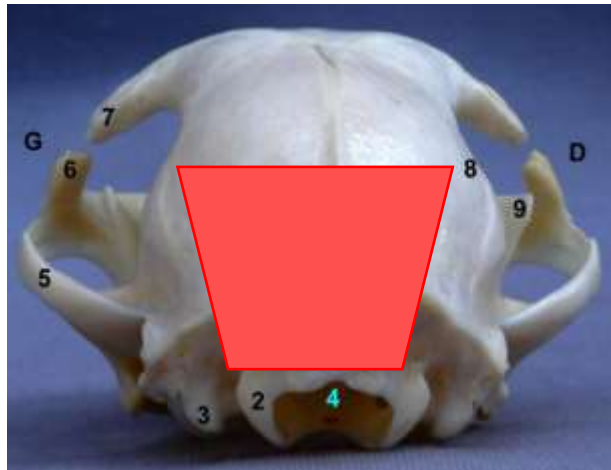
#### d. Approche suboccipitale ou caudotentorielle

Cet abord est illustré dans les **Figure 11** et **Figure 12** suivantes.

*Figure 11 : Illustration de l'approche suboccipitale sur un crâne de chien (Source : Raffaelli, 2011)*



*Figure 12 : Illustration de l'approche suboccipitale sur un crâne de chat (Source : Raffaelli, 2011)*



Cette approche est employée lorsque la zone opératoire se situe en partie caudale du cervelet, de la moelle allongée ou dans l'aire du foramen magnum. Il peut être avantageux de fléchir (ventralement) la tête du chien, en particulier pour travailler dans la région du foramen magnum et faciliter sa visualisation.

L'incision cutanée s'étend depuis le milieu du crâne jusqu'à 4 à 8 cm en arrière de la protubérance occipitale externe. La dissection du tissu sous-cutané se fait jusqu'à atteindre les muscles interscutulaire, occipital, cervicocutulaire et cervicoauriculaire superficiel. Ils sont alors divisés le long de la ligne médiane afin d'avoir accès au muscle temporal qui est récliné rostralement après avoir été séparé du ligament nuchal. Les muscles cervicaux dorsaux tels que les muscles sterno-occipital ou sternomastoidien, sont scindés médialement depuis l'arc vertébral des deux premières vertèbres cervicales puis soulevés à l'aide d'une rugine.

Entre l'os occipital et l'atlas, dans l'espace atlanto-occipital, se trouve un tissu fibreux comprenant la dure-mère adhérente au muscle. Une dissection fine de cette zone permet d'ouvrir cette couverture fibreuse. Une fois incisée, du liquide cébrospinal déferle depuis l'espace sous-arachnoïdien.

En appliquant la même technique que pour une laminectomie, l'os occipital est ouvert et enlevé à distance de la dure-mère. Le retrait de cet os est fait petit à petit à l'aide d'instruments de type pince-gouge jusqu'à une exposition suffisante de la lésion. Cela permet d'élargir le foramen magnum sans endommager les différents sinus de la région (sinus sagittal dorsal, sinus transverse et le confluent des sinus). Ce sont ces mêmes éléments qui expliquent l'exposition limitée de la région par cette voie d'abord.

Comme pour les techniques précédentes, les hémorragies sont contrôlées par de la cire à os, une compresse résorbable de gélatine ou encore à l'aide des muscles, abondant dans cette région.

L'ouverture de la boîte crânienne reste une étape critique de la chirurgie puisque sa face interne présente des ondulations : son épaisseur est donc différente même entre deux zones adjacentes. Cependant, l'os occipital surplombant l'espace cérébelleux est fin et ne présente pas de cavité à l'exception de celui des grands chiens.

Par la suite, la dure-mère est incisée de manière semblable aux autres approches. Au-dessus du foramen magnum se trouve fréquemment une fine membrane recouvrant la moelle

allongée. Il faut donc inciser celle-ci comme la dure-mère afin d'avoir une meilleure visualisation de la partie dorsale de moelle allongée et du quatrième ventricule (Bagley, 2002).

#### e. Approches combinées

Les approches rostrtentorielle latérale et suboccipitale peuvent être combinées afin d'élargir l'accès à la boîte crânienne. La position de l'animal est alors intermédiaire entre les deux techniques. Les incisions et diverses dissections combinent les deux méthodes. Après avoir pratiqué la craniectomie rostrtentorielle, l'approche suboccipitale est débutée laissant toutefois le volet osseux surplombant le ligament nuchal en place. L'os protégeant le sinus transverse est foré jusqu'à laisser une fine couche corticale afin de pallier toute lésion du sinus dans un premier temps puis est délicatement retiré à l'aide d'un outil de type forceps. De la cire à os est utilisé pour fermer le canal du sinus transverse dorsalement et ventralement.

La dure-mère est ensuite exposée et peut être incisée comme vu précédemment.

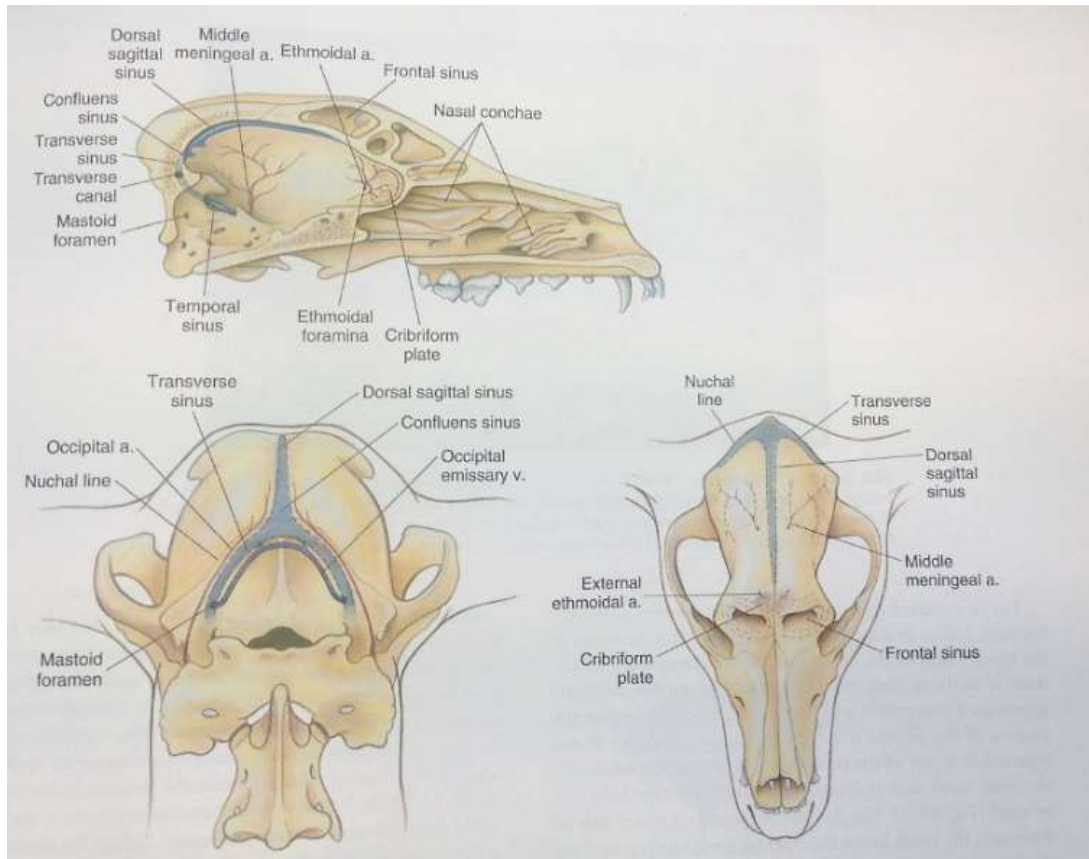
La combinaison des approches dorsale ou rostrtentorielle bilatérale, frontale bilatérale et transfrontale est également possible. Elle permet l'exposition du cortex frontal dorsal, des bulbes olfactifs et de la région de l'ethmoïde. Cela consiste en le retrait du crâne recouvrant les sinus frontaux et la partie dorsale de l'encéphale. La visualisation de ces zones est nettement meilleure avec cette technique plutôt qu'avec la craniotomie transfrontale ou rostrocaudale latérale seule. L'incision cutanée débute en avant de la ligne des yeux et se termine 1 à 2 cm en arrière de la protubérance occipitale externe. Le muscle interscutulaire mis en évidence est alors bilatéralement séparé de la protubérance occipitale externe afin de dévoiler le fascia du muscle temporal qui sera récliné de la même façon que pour une approche rostrocaudale latérale. Six trous de trépan sont forés en suivant la forme d'un rectangle : un de part et d'autre de la crête sagittale externe, deux au-dessus du sinus frontal dorsal et les deux derniers dans l'aire des sinus frontaux latéraux. Ils sont ensuite connectés entre eux à l'aide d'une foreuse ou d'un craniotome. L'épaisseur du crâne est plus importante en région temporale et sinusale frontale, en revanche, la découpe de l'aire du sinus frontal latéral doit se faire avec précaution afin d'éviter une éventuelle rupture iatrogène du sinus. De plus, dorsalement, la dure-mère est étroitement adhérente à la boîte crânienne, le retrait de cette dernière doit donc se faire avec soin.

Après incision de la dure-mère faite de manière analogue à précédemment, le chirurgien a accès à la lésion.

## 2. Les accidents opératoires

Lors de l'ouverture de la boîte crânienne, une hémorragie des sinus veineux est possible et peut s'avérer mortelle lorsqu'elle n'est pas maîtrisée. Outre le volume perdu, la mort s'explique par la fonction de ces sinus qui est de collecter le sang des veines cérébrales, cérébelleuses, médullaires, méningées et diploïques. Ces sinus se trouvent dans les replis de la dure-mère et sont donc très exposés lors du retrait du volet osseux (Pluhar *et al.*, 1996). La **Figure 13** suivante permet de mieux visualiser leur localisation dans le crâne.

**Figure 13 : Repères schématiques des structures vasculaires d'un crâne de chien (Source : Fossum, 2013)**



Il a été suggéré par Séguin que la ligature de deux des trois sinus veineux engendrait de l'hypertension cérébrale ainsi qu'un risque d'hernie tonsillaire (Séguin, 2003). Cependant, expérimentalement, une occlusion unilatérale aiguë du sinus transverse chez certains chiens n'a eu pour conséquence que des déficits neurologiques transitoires sans augmentation de la pression intracrânienne au-delà des valeurs normales (Pluhar *et al.*, 1996). De même, cette technique a été utilisée chez sept chiens afin d'améliorer la visibilité du chirurgien sans effets néfastes chez les animaux. Néanmoins, il n'a pas été possible d'établir si cela était dû au retrait de la masse tumorale ou au type de chirurgie pratiquée. L'absence d'accroissement de la pression intracrânienne peut ainsi s'expliquer par l'expérience du chirurgien qui est capable de n'occlure qu'une veine sans léser les vaisseaux collatéraux, ce qui aurait été la cause de la dégradation des deux premiers chiens opérés dans l'étude de Pluhar *et al.* (Pluhar *et al.*, 1996). Toutefois, une des conjectures les plus probables serait que la pression engendrée sur les sinus veineux par un processus tumoral favoriserait la formation de vaisseaux collatéraux rendant, de cette façon, la ligature de deux à trois sinus veineux non rédhibitoire (Séguin, 2003).

À l'état normal, l'encéphale baigne dans le liquide cérébro-spinal qui permet l'hydratation constante du tissu nerveux. Lors de craniotomie ou craniectomie, il est de ce fait extrêmement important de conserver une irrigation permanente du tissu afin d'éviter son dessèchement. L'utilisation d'une solution saline isotonique est alors indiquée (Archibald, 1974). Le remplacement de la dure-mère en fin de chirurgie permet de conserver cette protection liquidienne.

Enfin, l'une des difficultés majeures de ce type de chirurgie est le fait qu'une fois le volet osseux retiré, il est compliqué de différencier le tissu sain du tissu lésé. En effet, le cortex devient rapidement mou, décoloré, hémorragique et friable sous la moindre manipulation. Il est donc complexe de s'assurer d'être en marge saine lors d'exérèse de tumeur cérébrale. Ceci est d'ailleurs une des causes de la réduction de temps avant une résurgence locale par rapport à des tumeurs localisées dans d'autres localisations anatomiques (Boston, 2010).

### 3. Fermeture de la boîte crânienne

La fermeture d'un site de craniotomie ou craniectomie est différente selon la taille de l'ouverture du crâne. La notion de taille critique du défaut osseux est alors à considérer. Ce concept se définit comme « même la plus petite plaie intra-osseuse possible dans un os ne se comblera pas spontanément du vivant de l'animal » (Schmitz et Hollinger, 1986) ou comme tout « défaut osseux qui se comblera à moins de 10 % durant la vie de l'animal » (Gugala et Gogolewski, 1999 ; Reichert *et al.*, 2009).

Cependant, cette taille minimale n'est pas encore entièrement comprise pour chaque espèce et chaque os. Pour les os longs, il est estimé qu'une longueur excédant 2 à 2,5 fois son diamètre ne permet pas une régénération osseuse suffisante : apparition d'une pseudarthrose (Reichert *et al.*, 2009). Des études supplémentaires sont nécessaires afin de déterminer avec exactitude cette limite pour les autres localisations anatomiques et chez toutes les espèces animales.

La taille critique du défaut osseux au niveau du crâne n'est pas clairement établie chez les espèces canine et féline. Celle-ci varie de 14 mm à 25 mm selon les études (Sato et Urist, 1985 ; Oklund *et al.*, 1986 ; Costantino *et al.*, 1992). On qualifiera alors de petite perte de substance les défauts dont la taille n'excède pas ses valeurs et de grande perte de substance dans le cas inverse.

#### a. Lors de petite perte de substance

La méthode chirurgicale de fermeture consiste en une apposition du muscle temporal (pour la voie rostrotentorielle unilatérale) au-dessus du défaut osseux afin de le recouvrir et de protéger l'encéphale sous-jacent. Les plans sous-cutané et cutané sont alors suturés normalement.

Cependant en médecine humaine, la perte osseuse est rarement tolérée lorsqu'elle n'est pas réparée. En effet, le « syndrome du trépané » est souvent observé lorsqu'un défaut reste présent et serait dû à l'impact de la pression atmosphérique sur le tissu nerveux non protégé en modifiant, notamment, la circulation du liquide céphalospinal (Kuo et Wee, 2014). L'existence de ce syndrome n'est pas décrite chez les animaux dans la littérature, mais il est possible que l'épaisseur du muscle temporal (plus épais que chez l'Homme) suffise à contrer l'impact atmosphérique.

Ainsi même lors de petite perte de substance, une cranioplastie est souvent effectuée, ou à défaut une apposition du volet osseux préalablement retiré, chez l'Homme contrairement au cas des animaux (Servant, 2009). L'emploi d'une colle de fibrine mélangée avec de la poussière d'os autologue est également une possibilité pour réparer les petites pertes osseuses notamment dues au forage des trous de trépan. Ce matériau est alors infiltré dès quatorze jours par des cellules inflammatoires. Sa résorption est fortement avancée deux mois après sa pose et elle est alors remplacée par des cellules inflammatoires, des ostéoblastes et des fibroblastes qui permettraient une ossification complète au bout de deux ans (Matsumoto *et al.*, 1998).

## b. Lors de grande perte de substance

Il existe trois façons de refermer la boîte crânienne lors de grande perte de substance : couvrir le défaut avec un muscle, replacer le volet osseux préalablement retiré lors de l'ouverture ou mettre en place une prothèse. Cette dernière solution étant développée dans la partie principale de cette thèse (cf. II.3.), les paragraphes suivants illustreront la seconde méthode puisqu'en ce qui concerne la première technique, la fermeture est identique à ce qui est expliqué ci-dessous sans procéder à l'étape de remise en place du volet osseux retiré.

### i. Approche rostrotentorielle latérale

Si la dure-mère a été endommagée ou retirée lors de la chirurgie, un substitut peut être placé en remplacement pour protéger l'encéphale exposé. Le fascia du muscle temporal est d'ailleurs souvent utilisé dans cette optique. Son prélèvement se fait en forme de rectangle en faisant attention à en laisser une bande du côté de la marge dorsale. Un assistant retient les marges rostrale et caudale du muscle afin de faciliter le travail de dissection douce du chirurgien permettant de séparer le fascia des fibres musculaires. Le lambeau ainsi récupéré est glissé au contact de l'encéphale sous les bords de la craniotomie soit pour simplement constituer un voile soit pour y être suturé.

Lors de cet abord, le volet osseux n'est pas systématiquement remis en place afin d'assurer un meilleur contrôle de la pression intracrânienne et de l'œdème cérébral post-chirurgical. Lorsque ce risque est considéré comme minimal, il est possible de remettre le volet en place.

Dans le cas où il est décidé de replacer l'os retiré, des petits trous sont forés dans le volet comme dans le crâne en place afin de passer les fils de sutures entre les deux éléments. Chez l'Homme, des plaques d'ostéosynthèse sont couramment utilisées pour sécuriser la boîte crânienne.

Ensuite, le muscle temporal est suturé à son analogue toujours en place. Puis, le muscle interscutulaire est réapposé et fixé à sa position originelle.

La suite de la fermeture est identique à toute chirurgie avec fermeture du plan sous-cutané avant celle de la peau.

### ii. Approche rostrotentorielle bilatérale ou dorsale

La fermeture pour cet abord est presque identique à celle de l'approche rostrotentorielle latérale. Seules les différences seront exposées dans ce paragraphe.

Tout d'abord, la localisation de la perte de substance exige d'être recouverte afin d'éviter toute lésion par un choc ultérieur quelconque. Le volet osseux doit donc obligatoirement être remis en place. Cependant les sutures le maintenant ne doivent pas être trop tendues afin d'éviter de comprimer le système nerveux central. Le nylon, fréquemment utilisé pour ce type de suture, peut être remplacé par des fils d'acier chirurgical mais ceux-ci peuvent interférer avec les images radiographiques, scanner ou IRM, suivant la chirurgie.

Cependant, avant de recouvrir la perte de substance, il est essentiel de faire passer des fils entre les deux bords du crâne en place afin de supporter le poids du volet osseux que l'on va remettre en place et d'éviter une compression importante de l'encéphale lors de la suture musculaire.

Le reste de la fermeture se fait de façon analogue à précédemment.

### iii. Approche transfrontale

Avant de débiter la fermeture, il est nécessaire de procéder au lavage du sinus frontal avec une solution isotonique physiologique de type NaCl 0,9 % ou Ringer Lactate.

Par la suite, la reconstruction doit se focaliser sur la séparation des deux cavités : sinus frontal et boîte crânienne. Une portion de sous-muqueuse intestinale porcine peut être utilisée à cette fin ainsi qu'un morceau de muscle temporal (Boston, 2010).

Le volet osseux est ensuite remplacé à l'aide de fil monobrin irrésorbable ou de fil métallique inoxydable. La technique employée est la même que précédemment avec le forage de petits trous dans le volet mais également dans le crâne en place.

Le muscle est ensuite suturé par-dessus l'os nasal et le tissu sous-cutané et cutané fermés de façon analogue à une quelconque chirurgie (Fossum *et al.*, 2009).

### iv. Approche suboccipitale

La première étape de la fermeture d'une craniotomie suboccipitale consiste à rincer le cervelet, la moelle allongée et toute la région cérébrale exposée avec une solution saline isotonique stérile et chaude.

Remplacer un volet osseux est illusoire lors de cet abord puisque l'os occipital est retiré petit à petit jusqu'à bonne visualisation de la lésion. C'est pour cette raison que la dure-mère devrait être préservée lors de cette approche afin d'assurer une protection supplémentaire au tissu nerveux (Archibald, 1974). Cependant, lors d'une hernie tonsillaire, la fermeture ou l'utilisation d'une greffe pour remplacer la dure-mère est contre-indiquée car elle pourrait contribuer à une compression plus importante de la citerne chez les chiens contrairement à ce que l'on observe chez l'Homme (Vermeersch *et al.*, 2004). En s'inspirant de ce qui est réalisé pour le traitement des syndromes de Chiari (Dewey *et al.*, 2007), il est néanmoins possible de réaliser une réparation de la région par des prothèses à base de métal et de métacrylate de méthyl (PMMA) vissées dans la boîte crânienne.

Ce sont ensuite les muscles qui vont recouvrir la région, en particulier les muscles occipital et épiaxial cervical. L'utilisation d'un fil résorbable est alors possible.

Enfin le tissu sous-cutané et la peau sont suturés normalement (Fossum *et al.*, 2009).

## 4. Soins post-opératoires

Tout d'abord, dans les vingt-quatre heures suivant la chirurgie, les animaux doivent être extubés. Lors des trois à cinq premiers jours postopératoires, une surveillance constante grâce à une hospitalisation dans un service de soins intensifs est vivement recommandée. La ventilation et l'oxygénation pourront ainsi être contrôlées à l'aide d'une analyse des gaz sanguins. Si ceux-ci ne s'avèrent pas optimaux, un apport d'air enrichi en O<sub>2</sub> est envisageable. De plus, la cage devrait être capitonnée afin d'éviter toute blessure du site chirurgical dans le cas où l'animal se cognerait (Fossum, 2013).

La prise en charge de la douleur est un paramètre à ne pas négliger dans les soins post-opératoires. Peu d'études existent quant à l'algie que peuvent ressentir les animaux à la suite d'une craniotomie/craniectomie. En revanche, en médecine humaine, la recherche à ce sujet est plus ample. L'étude de Thibault *et al* a permis de mettre en évidence un lien significatif entre l'intensité de la douleur ressentie par le patient et le site de craniotomie. Ainsi, chez l'Homme, les abords frontaux et pariétaux étaient associés à une algie plus faible que lors des autres approches. Il a alors été suggéré que ces résultats étaient plus corrélés à la manipulation des

muscles qu'à celle des méninges et du tissu nerveux : leur réclinaison, notamment, engendrerait des spasmes musculaires post-opératoires responsables des douleurs modérées à sévères décrites par les patients (Thibault *et al.*, 2007). Or lors de chirurgie intracrânienne chez l'animal, les muscles sont systématiquement réclinés quel que soit l'abord choisi par le chirurgien. Il est donc essentiel de soulager le patient en post-opératoire immédiat avec des analgésiques puissants.

Puis, pour lésions de l'encéphale, il est courant d'observer des crises convulsives. En outre, les convulsions sont souvent, et parfois le seul, signe clinique d'une tumeur intracrânienne. De ce fait, il est courant d'opérer un animal suivant déjà un traitement anticonvulsivant. Si, par hasard, cela n'était pas le cas, il est alors essentiel de le débiter au plus tard après la chirurgie, l'idéal étant que la concentration sanguine nécessaire d'anticonvulsivant soit stabilisée avant l'opération. En période post-opératoire, les convulsions peuvent indiquer soit une hausse de la pression intracrânienne, quand quel cas il faudra rechercher une hémorragie ou un défaut de vidange du liquide céphalorachidien, soit une absence d'excrète du locus convulsivant dans l'encéphale. En effet, les tumeurs intracrâniennes peuvent avoir un diverticule épileptogène systématiquement recherché et retiré, la plupart du temps, en médecine humaine grâce à une électroencéphalographie intracrânienne peropératoire. Cette pratique n'est cependant jamais ou rarement effectuée dans la médecine vétérinaire notamment en raison de l'influence des produits anesthésiques sur les ondes enregistrées par la machine. Toutefois, le simple retrait de la tumeur peut permettre de supprimer les crises convulsives. Dans ce cas, l'arrêt du traitement anticonvulsivant ne doit être fait qu'au minimum un an après ladite chirurgie de façon dégressive sur six mois afin de pallier toute récurrence (March *et al.*, 1998).

Dans la période post-opératoire immédiate, le patient peut présenter de la nausée et des vomissements jusque dans les quarante-huit heures suivant la chirurgie. Chez l'Homme, près de 50 % des patients ayant subi une craniotomie présentent ces symptômes. Il semblerait que cela se retrouve particulièrement chez les jeunes, les femmes et les personnes lors de craniotomie suboccipitale (Fabling *et al.*, 1997). Un moyen de lutter contre cela serait l'emploi de dexaméthasone qui permettrait de réduire de 26 % le risque d'apparition de cette complication. Il est alors conseillée d'en faire l'administration le plus proche possible du début de l'opération car une hypothèse quant à son action serait de prévenir les nausées et vomissement en limitant l'inflammation induite par la chirurgie (Apfel *et al.*, 2004 ; Thibault *et al.*, 2007).

De surcroît, à l'image de toute anesthésie, à la suite d'un réveil les fonctions de déglutition ne sont pas entièrement recouvrées. Cela est d'autant plus lent lors de récupération d'une craniotomie. C'est la raison pour laquelle il est déconseillé d'alimenter ou d'administrer un quelconque traitement par voie orale pendant les vingt-quatre heures suivant ce type de chirurgie. La reprise alimentaire débute alors le lendemain par plusieurs petits repas d'aliment humide accompagné d'eau. Ces précautions sont prises afin d'éviter une bronchopneumonie par fausse déglutition. Les pneumopathies par fausse route sont décrites dans environ 20 % des cas chez le chien. Si cela se produit tout de même, il est vivement recommandé de traiter agressivement l'atteinte à l'aide d'antibiotiques à large spectre injectés par voie intraveineuse. En outre, ces derniers peuvent être employés à la volonté du chirurgien afin de pallier toute infection du site chirurgical : ils sont notamment utilisés lors d'ouverture des sinus frontaux.

Enfin, un des points les plus importants en soins post-opératoires est d'effectuer une évaluation neurologique du patient plusieurs fois par jour de façon à détecter toutes complications explicitées dans la partie III.2. ci-dessous.

## II. Les prothèses crâniennes

La cranioplastie ou la reconstruction d'un défaut osseux crânien est une des procédures chirurgicales. Cela s'explique par le fait que la boîte crânienne contribue à la régulation de la pression intracrânienne. En effet, celle-ci varie selon la pression artérielle, le volume de l'encéphale et celui de boîte crânienne disponible. Si on retire cette dernière un déséquilibre se forme. Ainsi, la prothèse a un aspect non seulement esthétique mais également fonctionnel en protégeant le système nerveux central et en rétablissant les relations entre les trois éléments précédemment cités entrant en jeu dans la régulation de la pression intracrânienne (Origitano *et al.*, 1995).

Les premières opérations de ce type datent de 7 000 avant Jésus-Christ. De nombreuses évolutions ont alors eu lieu notamment depuis le vingtième siècle avec une avancée très importante suite aux deux guerres mondiales (Shah *et al.*, 2014).

### 1. Généralités

Afin de comprendre l'évolution qu'il y a eu dans le développement des prothèses, il est important d'en connaître les caractéristiques idéales actuelles : radiotransparence, résistance aux infections, non conduction de la chaleur, résistance aux divers procédés biochimiques, malléabilité, faible coût et capacité à être posée rapidement.

#### a. Les différents matériaux utilisés

La recherche de matériaux utilisables dans la fabrication des prothèses de boîte crânienne a connu de multiples tentatives allant de l'emploi des xéno greffes, à celle des allogreffes, autogreffes et matériaux synthétiques.

##### i. Les xéno greffes crâniennes

De tout temps dans l'Histoire de la médecine, les scientifiques ont essayé d'implanter des fragments osseux de diverses espèces animales afin de réparer des défauts de boîte crânienne. Les xéno greffes peuvent être qualifiées de concordante ou discordante selon la proximité génétique des espèces considérées : une transplantation concordante se fait entre deux espèces proche telles que les grands singes et l'Homme (Wilkes et Burlingham, 2004).

C'est en 1668 que Van Merkeren réussit à greffer à un homme un crâne canin. Par la suite, cette technique s'est développée agrandissant le pool d'espèces donneuses aux grands singes, aux oies, lapins, veaux et aigles. Les cornes et l'ivoire ont également montré des résultats satisfaisants.

D'autres organes étaient également transplantés tels que le rein, le foie ou encore le cœur. Leur réussite montre que ces derniers peuvent fonctionner dans un organisme d'une espèce différente. Toutefois, la survie de la greffe et celle du patient étaient généralement courtes, variant entre soixante-dix jours et neuf mois (Wilkes et Burlingham, 2004).

Par ailleurs, un rejet suraigu est souvent constaté lors de transplantation de xéno greffes. Malgré le progrès médical, toutes les barrières immunologiques impliquées dans cette réaction ne sont pas entièrement élucidées et une éventuelle incompatibilité de différents facteurs du receveur tels que les hormones, les facteurs de croissance ou les enzymes peuvent affecter le bon fonctionnement de la greffe (Wilkes et Burlingham, 2004).

Ainsi, devant le large succès des autogreffes et autres matériaux de substitution mais également compte-tenu de considérations religieuses qualifiant ce genre de prothèses comme blasphématoires, l'évolution du statut animal dans la législation et la notion de bien-être animal, la recherche de xénogreffes est grandement ralentie (Armstrong et Botzler, 2003 ; Wilkes et Burlingham, 2004 ; Pryor *et al.*, 2009 ; Shah *et al.*, 2014).

#### ii. Les allogreffes crâniennes

En 1915, Morestin s'est intéressé à l'emploi de cartilage prélevé sur un cadavre en tant que nouveau matériau de greffe. Ce tissu étant facilement modelable et résistant aux infections représentait un espoir de réussite. Mais cela a rapidement été abandonné devant le manque de résistance du cartilage et le défaut d'ossification qui résultait de son utilisation.

Sicard et Dambrin ont ensuite expérimenté l'emploi de crâne venant d'un cadavre : la résistance était alors assurée face aux forces extérieures. Cependant malgré de multiples traitements et méthode de stérilisation, le taux d'infection, la résorption osseuse et le rejet étaient tels que ce matériau a également été délaissé en faveur des matériaux synthétiques (Shah *et al.*, 2014).

#### iii. L'autogreffe osseuse

En 1889, Seydel pratiqua la première autogreffe crânienne, utilisant des morceaux de tibia pour combler un défaut pariétal. Cette réussite a connu par la suite un fort engouement. Le tibia a ensuite été délaissé à la faveur d'autres sites de prélèvements tels que l'aile de l'ilium, les côtes ou encore l'omoplate. Ces dernières localisations ont été largement préférées en raison du risque de fracture trop important face à un tibia fragilisé par une telle intervention. Il faudra attendre Müller-König pour que le crâne en lui-même serve de greffon en prélevant un site adjacent au lieu de craniectomie (ou une épaisseur crânienne partielle).

L'autogreffe est rapidement devenue la référence absolue en termes de greffe de boîte crânienne : ce matériau est naturel et évite l'incorporation de corps étrangers dans l'organisme (Pryor *et al.*, 2009).

Par ailleurs, cette méthode est largement employée en chirurgie pédiatrique puisque la greffe grandira en même temps que l'enfant et le recours à des chirurgies postérieures devient alors inutile.

Cependant, il est courant d'observer une résorption osseuse, nécessitant le retrait de la greffe à la faveur d'une prothèse synthétique. La morbidité observée sur le site de prélèvement est également un point négatif de cette méthode. De plus, quelle que soit la méthode de conservation du greffon, un fort taux d'infection est retrouvé. Celui-ci, pouvant approcher les 33 % selon de nombreuses études, remettrait d'ailleurs en question son utilisation face aux nouveaux matériaux synthétiques découverts (Osawa *et al.*, 1990 ; Matsuno *et al.*, 2006).

#### iv. Les matériaux synthétiques

Initialement, le choix d'un matériau n'était pas fondé sur ses propriétés mais sur la classe sociale du patient : ainsi les métaux précieux étaient réservés aux nobles et les personnes de bas revenus avaient des métaux grossiers utilisés pour les gourdes à l'époque. L'évolution sociale et la recherche ont développé une optique plus égalitaire et plus saine en employant divers matériaux jusqu'à trouver la « prothèse idéale » décrite plus haut.

Les métaux ont alors été le premier choix en termes de matériau. En effet, ils sont naturellement résistants, supportent la stérilisation et peuvent facilement adopter la forme que l'on souhaite leur imposer. Le premier à avoir été utilisé a été l'aluminium, mais celui-ci a été prestement délaissé devant sa capacité à favoriser des infections. De plus, plus tardivement, il a été montré que cet élément était loin d'être un outil parfait car sa pose provoquait une irritation des tissus adjacents ainsi que des convulsions. L'or a ensuite été proposé mais la hauteur de son coût a été un frein conséquent quant à son utilisation. Puis, au début du vingtième siècle, l'argent a suscité un fort intérêt. Malheureusement, ce métal s'oxyde facilement décolorant ainsi le crâne. De même, l'expérience de la première guerre mondiale a montré son incapacité à résister aux chocs. Ainsi lors de la deuxième guerre mondiale, ces deux derniers matériaux ont été remplacés par le tantale réputé pour son innocuité et sa résistance. Ce dernier a toutefois été également abandonné puisqu'il conduisait la chaleur provoquant ainsi des maux de tête température-dépendant et ne permettait pas de suivi par imagerie compte tenu de sa radio-opacité (Flanigan *et al.*, 2014). Son prix et sa rareté ont aussi été une limite à son emploi (Shah *et al.*, 2014).

Lors de l'apogée du tantale, d'autres produits ont été découverts : les résines en acryliques. Fortement utilisé en dentisterie, le poly méthyl méthacrylate (PMMA) a fait son apparition dans le monde des prothèses de boîte crânienne et est toujours employé de nos jours. Dans cette famille des polymères, on retrouve également le celluloid et le polyéthylène. Le premier a laissé place au PMMA car il présentait un pouvoir carcinogène notable et la réaction des tissus en contact causait un fort œdème. Le second est réputé pour favoriser la néovascularisation. Son utilisation est donc importante lors de décompression microvasculaire. Ensuite, le cortoss a récemment fait son apparition mais le recul n'est cependant pas encore assez important pour établir son innocuité ni son intérêt par rapport aux autres polymères préalablement cités (Khader et Towler, 2016).

Des prothèses en céramique sont également disponibles. Ce sont un mélange d'éléments métalliques et d'oxydes, de nitrures et de carbures le plus fréquemment. L'utilisation d'alumine a été possible pendant un temps mais sa forte propension à la rupture ainsi que son coût en réduisent l'emploi. Ensuite, les phosphates de calcium représentés par les prothèses d'hydroxyapatite ou de phosphate tricalcique sont appréciés pour leur composition proche de celle de l'os. Cela justifie également son utilisation en chirurgie pédiatrique puisqu'il s'agit d'une des seules prothèses synthétiques capable d'être intégrée dans l'os et donc d'éventuellement suivre la croissance des jeunes (Por *et al.*, 2007 ; Shah *et al.*, 2014). En revanche, sa faiblesse face aux autres forces que la compression en limite l'emploi. De plus, il semblerait que ce composant soit associé à un des plus forts taux d'infection post-opératoire en comparaison avec des prothèses en polyméthylméthacrylate ou avec des autogreffes (Moreira-Gonzalez *et al.*, 2003).

À l'instar de ces composants, les ciments phosphocalciques sont proches de la composition physiologique d'un os mais ils sont faiblement résistants et leur solidification lors de leur fabrication est longue. C'est pour ces raisons qu'ils sont peu employés en chirurgie orthopédique comme intracrânienne lors de grande perte de substance (Khader et Towler, 2016).

Enfin, des maillages en titane sont également employés en guise de prothèse. Ils peuvent servir à renforcer un autre matériau comme l'hydroxyapatite par exemple ou être utilisés seuls. Cet alliage favoriserait peu les infections et donnerait des résultats esthétiques. Il représente le matériau de choix pour les cranioplasties de soldats, fortement sujets aux infections (Matsuno *et al.*, 2006 ; Shah *et al.*, 2014).

## b. Les prothèses de l'avenir

Le progrès technologique a permis de découvrir un nouveau matériau : le polyetheretherketone (PEEK), un polymère semi-cristallin. Ces caractéristiques le rapprochent fortement d'une prothèse idéale de par sa radiotransparence, son innocuité chimique vis-à-vis des tissus adjacents mais également sa capacité à être stérilisé par les moyens usuels (radiation) et sa proximité physique avec les os corticaux par sa force, son épaisseur et son élasticité. Ce qui rend ce produit intéressant est notamment qu'il est modelable par une imprimante 3D : il peut donc être parfaitement adapté au crâne du patient après avoir eu recours à des examens d'imagerie comme le scanner ou l'IRM. De plus, son léger poids rend ce matériau plus confortable. Néanmoins, il ne s'intègre pas dans la matrice osseuse, représentant ainsi le risque de se déloger du vivant du patient ; le manque d'étude ne permet également pas de statuer quant au taux d'infection qu'il pourrait favoriser et à sa biocompatibilité par l'absence de réaction immunitaire face à ce corps étranger (Shah *et al.*, 2014).

La recherche d'une prothèse biologique a trouvé par la suite un candidat dans la greffe de sous-muqueuse de l'intestin grêle porcin. En effet, étant non-immunogène, ce tissu a également montré sa valeur dans sa capacité à favoriser l'angiogenèse, la migration et la différenciation cellulaire (Sheahan et Gillian, 2008). L'un de ses grands intérêts est que le tissu généré à la suite de cette greffe semble identique au tissu adjacent et n'est pas un simple tissu fibreux comme cela est souvent le cas avec d'autres prothèses (Brown-Etris *et al.*, 2002). De plus, il a été montré qu'elle facilitait la régénération osseuse, notamment lors de grands défauts osseux crâniens chez le rat (Voytik-Harbin et Badylak, 1996 ; Suckow *et al.*, 1999). Cependant, il semblerait que ces résultats ne soient atteignables que lorsque le greffon utilisé a été fraîchement prélevé et non traité et asséché (Moore *et al.*, 2004). Puis selon Sheahan et Gillian (2008), cette « nouvelle » prothèse pourrait jouer un rôle dans la résurgence tumorale dans un cas d'exérèse incomplète (Sheahan et Gillian, 2008).

Toutefois, malgré toutes ces nouvelles techniques prothétiques, la recherche est toujours active pour trouver la prothèse idéale. En effet, les chercheurs expérimentent des prothèses accordant stabilité et résistance à la boîte crânienne le temps que l'os guérisse et finisse par remplacer la prothèse progressivement réabsorbée par l'organisme. Ceci serait rendu possible par l'intégration de facteurs de croissance au sein de celle-ci tels que les protéines osseuses morphogénétiques BMP2 ou BMP4. Parmi les cellules souches, celles qui retiennent le plus l'attention sont les cellules de la moelle osseuse grâce à leur capacité de régénération et de différenciation favorisant l'ostéogénèse autant chez l'Homme que chez l'animal. Ces cellules peuvent être modifiées génétiquement à l'aide de plasmide ou de virus afin d'augmenter leur pouvoir ostéogénique mais cela représente de nombreux inconvénients comme une réaction immunitaire de l'hôte à leur rencontre ou encore un risque oncogène non négligeable. Ces raisons entravent l'utilisation de cellules souches transgéniques. En revanche, l'utilisation du baculovirus ne semble pas provoquer de telles conséquences et pourrait donc être une solution pour favoriser une bonne cicatrisation lors de taille critique de défaut osseux. Cependant, l'ostéogénèse serait d'autant plus optimale que l'expression des facteurs de croissance par ces cellules est prolongée (Lin *et al.*, 2012).

Par ailleurs, les cellules souches dérivées des adipocytes sont également exploitables mais leur pouvoir ostéogénique resterait plus faible que celui des cellules de la moelle osseuse. D'après Niemeyer *et al.* (2010), l'utilisation *in vivo* de ces cellules souches ne peut pas se faire sans ajout de facteurs de croissance (Niemeyer *et al.*, 2010). En effet, sans leur présence, leur différenciation s'oriente plutôt vers des adipocytes que vers des cellules osseuses à l'inverse

des cellules souches originaires de la moelle osseuse. L'emploi de plasma riche en plaquettes ou de BM11, connue sous le nom de B lymphoma Mo-MLV insertion region 1 homolog, pourrait permettre à ces cellules de concurrencer celles de la moelle osseuse en termes de qualité de cicatrisation osseuse (Niemeyer *et al.*, 2010 ; Becker *et al.*, 2016). Toutefois, d'autres études n'ont montré aucune différence entre ces deux types de cellules souches (Han *et al.*, 2014). Il peut donc être intéressant d'approfondir les recherches quant à l'avantage de l'une ou de l'autre.

Ces techniques n'ont pas ou peu été employées chez l'animal, essentiellement du fait de leur coût. Le PMMA reste d'actualité et va constituer le centre de notre étude rétrospective, raison pour laquelle nous y consacrons le chapitre suivant.

## 2. Les prothèses crâniennes en polyméthylméthacrylate (PMMA)

### a. Présentation du polyméthylméthacrylate

Le polyméthylméthacrylate (PMMA) est un polymère d'acides acryliques estérifiés avec une densité et une résistance proches de l'os (Shah *et al.*, 2014).

Avant la Seconde Guerre Mondiale, le PMMA était essentiellement utilisé dans les prothèses dentaires. L'absence de réaction de l'organisme à son encontre a suscité l'intérêt des chirurgiens pour ce matériau. Les premiers cas cliniques ont dévoilé son potentiel dans la fabrication de prothèses osseuses.

Il faudra cependant attendre 1954 avec le rapport de Spence dépeignant les intérêts de cette résine face à l'emploi de tantale pour que l'utilisation du PMMA s'intensifie (Flanigan *et al.*, 2014). En effet, ce dernier est facile à modeler, léger pour le patient et radiotransparent (Khader et Towler, 2016). Cependant, cette dernière caractéristique est un avantage controversé puisque le suivi médical par imagerie est rendu possible mais en cas de fracture de la prothèse, celle-ci demeure indétectable. L'emploi de sulfate de baryum est alors nécessaire pour mettre en évidence les éventuelles cassures. Celui-ci peut d'ailleurs être incorporé dans la prothèse lors de sa fabrication afin de rendre celle-ci moins radiotransparente mais suffisamment pour permettre un suivi correct (Flanigan *et al.*, 2014 ; Shah *et al.*, 2014).

Toutefois, le PMMA présente quelques inconvénients. Tout d'abord, son modelage se fait par une réaction exothermique puissante (de l'ordre de 95°C) pouvant engendrer une nécrose thermique des tissus sous et adjacents : leur protection par des compresses imbibées de solution saline est alors nécessaire. Ensuite, à long-terme, des monomères peuvent se détacher de la prothèse causant ainsi une nécrose chimique des tissus environnants et un affaiblissement des défenses immunitaires de l'organisme le rendant par la suite sensible aux infections (Khader et Towler, 2016). Puis, il ne faut pas oublier le risque infectieux qui reste persistant lorsqu'un corps étranger est introduit dans un organisme. Enfin, des fractures et des déboîtements sont également possible de manière analogue à toute prothèse (Shah *et al.*, 2014 ; Khader et Towler, 2016).

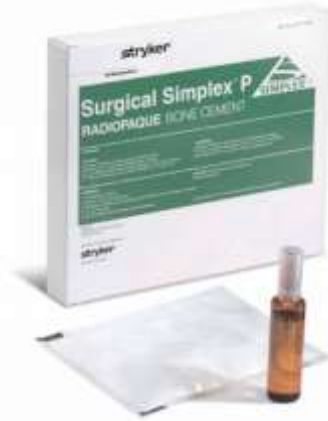### b. Obtention du ciment de PMMA

Il existe de très nombreux ciments de PMMA disponibles sur le marché, tous n'ayant pas la même qualité. En revanche, tous ont la même méthode de fabrication.

Le fabricant délivre son produit dans ce qui s'appelle un système à deux composants. En effet, il appartient au chirurgien de faire le ciment à l'aide de la poudre de polymères et du

liquide de monomères (associés à un activateur) contenu dans une ampoule comme l'illustre la **Figure 14**.

*Figure 14 : Présentation des produits pour la fabrication du ciment PMMA avec l'exemple du Surgical Simplex P (Source : Laboratoire Stryker)*



Le liquide est limpide, incolore mais très odorant. Il contient du méthylméthacrylate (MMA), l'ester d'acide acrylique polymérisable à ses deux extrémités, du diméthyl-paratoluidine (DMpT) qui est un activateur et de l'hydroquinone en très petite quantité qui prévient toute polymérisation lors du stockage. Il est possible de disposer de monomères du butyl méthacrylate au lieu du MMA dans quelques spécialités. De plus, un seul produit sur le marché propose du [(diméthylamino)phényl] éthanol en remplacement du DMpT. Enfin, certains liquides sont colorés par de la chlorophylle.

La poudre, quant à elle, contient des polymères sphériques de PMMA ou de copolymères de MMA accompagnés de dibenzoyl peroxyde initialisant le processus de durcissement du ciment. Des antibiotiques (gentamicine en particulier) ou des produits radio-opacificateurs tels que le sulfate de baryum ou le dioxyde de zirconium peuvent être inclus dans la poudre. Ces derniers ne prennent pas part au processus de polymérisation. La composition de la poudre varie beaucoup d'un ciment à l'autre, ce qui est à l'origine des différences de qualités entre les différents produits.

Le passage d'un élément liquide à un ciment de PMMA résistant se fait en quatre étapes.

Afin d'obtenir le ciment permettant de fabriquer la prothèse, le chirurgien doit vider le contenu du sachet stérile dans un contenant aréactif. Ensuite, l'ampoule doit être rompue en son sommet et le liquide déversé sur la poudre. À l'aide d'une spatule stérile, les deux éléments doivent être lentement mélangés pendant environ une minute jusqu'à l'obtention d'un liquide plus ou moins visqueux, la poudre étant alors dissoute dans le liquide.

La seconde étape consiste à laisser reposer afin que la réaction chimique puisse s'initialiser grâce à l'action du dibenzoyl peroxyde et du DMpT. Ces deux derniers favorisent la formation de radicaux qui permettent à leur tour de commencer le processus de polymérisation.

La troisième étape ou phase de travail, correspond au moment où le chirurgien peut modeler la pâte afin de fabriquer la prothèse. Elle débute lorsque le ciment est manipulable sans toutefois adhérer au gant de l'utilisateur. Une fois encore, la viscosité obtenue dépend du

produit utilisé : les ciments de haute viscosité sont alors à différencier de ceux de faible viscosité pour lesquels la seconde étape est longue et la phase de travail courte à l'inverse des premiers.

Enfin, se chevauche à ce troisième stade la période de durcissement du ciment durant une à deux minutes. Il s'agit de la fin du processus qui est caractérisé par le développement d'une forte chaleur liée à la réaction exothermique de polymérisation.

L'obtention de chaînes polymères est rapide et la polymérisation s'arrête lorsque deux chaînes se combinent, aboutissant alors à une molécule polymère inactive. Cette réaction est fortement exothermique : entre 60°C et 80°C. La formation du ciment se caractérise également par une diminution de volume du « liquide ». En effet, comme la distance entre les monomères diminue, le volume total de ciment est plus faible : c'est ainsi que la polymérisation de 100 ml de MMA liquide résulte à la formation de 79 ml de PMMA solide. Ce résultat est néanmoins à tempérer car obtenu dans des conditions particulières. Or lors d'un mélange manuel, des bulles d'air vont inévitablement s'immiscer dans le ciment et occuperont de l'espace. De plus, ce dernier a la capacité d'absorber de l'eau ce qui limite d'autant plus la perte de volume (Kuehn *et al.*, 2005).

Il est possible de faire varier le ratio poudre-liquide afin d'obtenir une pâte plus ou moins visqueuse mais il est alors à noter que cela peut changer les propriétés de la prothèse. En effet, lorsque la quantité de poudre est diminuée par rapport au volume de liquide, la réduction de volume généralement observée avec la polymérisation est plus faible. Cela s'explique par un nombre de monomères trop important par rapport à la disponibilité de l'initialiseur (BPO). La polymérisation est donc incomplète, le mélange moins visqueux et la manipulation plus facile pour le chirurgien. Un ajout de dibenzoyl peroxide permettrait de pallier ce problème et d'aboutir à une polymérisation complète. Toutefois, cela est déconseillé dans le cas de prothèses orthopédiques puisque le ciment se rétracterait fortement. Ainsi, les forces mécaniques s'appliquant dessus aboutiraient à un stress important de la prothèse qui engendrerait éventuellement des fractures du biomatériau (Silikas *et al.*, 2005). Ce risque pose donc la question de l'innocuité d'un changement de ratio poudre/liquide dans le cadre de la fabrication des prothèses de boîte crânienne où une fracture de celle-ci est impérativement à éviter afin d'assurer une protection optimale de l'encéphale sous-jacent.

Par ailleurs, des études ont montré que la variation du ratio poudre/liquide n'influencerait pas la résistance de la prothèse (Geerts et du Rand, 2009 ; Lewis *et al.*, 2009 ; Nisar *et al.*, 2015). Toutefois, lorsque le ciment de PMMA est associé à un autre élément pour le renforcer comme la fibre de verre, souvent employée dans les prothèses dentaires, la modification du ratio poudre/liquide peut aboutir à un affaiblissement de résistance de la prothèse face à des forces de flexion comme le montrent Geerts et du Rand (2009).

À l'issue de l'obtention du ciment de PMMA, le chirurgien peut commencer à mouler la prothèse.

### c. Fabrication de la prothèse

De nombreuses façons sont décrites pour fabriquer une prothèse en PMMA : la construction peut avoir lieu avant la chirurgie ou pendant. Dans ce dernier cas, soit le volet osseux retiré est utilisé comme moule, on parle alors de fabrication *ex-vivo*, soit la prothèse est fabriquée directement dans le défaut osseux afin d'adopter une forme la plus proche possible de celle de la perte de substance, il s'agit ainsi d'une fabrication *in-vivo* ou *in situ*.

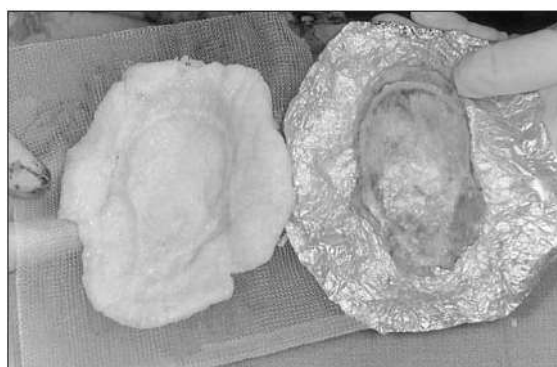i. Fabrication per-opérateur

a. Fabrication *ex-vivo*

Cette technique repose sur le fait de construire la prothèse en utilisant un moule. Celui-ci peut être le volet osseux préalablement retiré, un moule préformé à l'aide de l'imprimerie en trois dimensions ou encore peut être construit directement sur le défaut osseux. L'emploi de l'une d'elles relève du choix du chirurgien mais également de la disponibilité des divers matériaux et de l'état du patient en lui-même.

En effet, lors de tumeur osseuse crânienne déformant les deux faces de la boîte crânienne, la construction de la prothèse ne peut se faire en utilisant le volet retiré, celui-ci étant modifié par la néoplasie autant ventralement que dorsalement. Dans cette situation, la partie de l'encéphale mise à découvert est recouverte d'une feuille d'aluminium stérile afin que celle-ci adopte la forme de la boîte crânienne désirée par le chirurgien tout en dépassant les marges de la craniotomie. Est ensuite appliquée une fine couche de gel lubrifiant stérile qui évitera toute adhésion entre le moule et le ciment avant de verser le PMMA dans celui-ci. On obtient alors un « négatif » de l'intérieur de la voûte crânienne tel que la **Figure 15** le montre. Cette empreinte servira donc de second et dernier moule afin d'obtenir la prothèse finale (Bryant *et al.*, 2003).

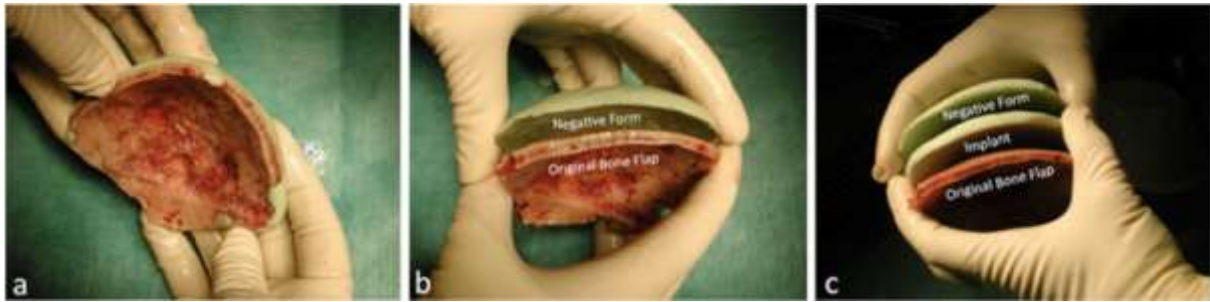
*Figure 15 : Photographie du premier moule en PMMA (à gauche) réalisé à partir de l'empreinte faite grâce à une feuille d'aluminium stérile lubrifiée (Source : Bryant et al., 2003)*



Ce moule est alors recouvert par une bande adhésive stérile elle-même enduite d'une couche lubrifiante sur sa partie dorsale, partie représentant l'intérieur de la voûte crânienne. Le PMMA est alors déversé afin d'atteindre une épaisseur comprise entre 0,5 et 1 cm (Bryant *et al.*, 2003).

Toutefois, lorsque le volet osseux n'est pas déformé, il peut être utilisé afin de modeler la prothèse. De la même façon que précédemment, un « négatif » de la boîte crânienne est initialement obtenu à l'aide cette fois de la partie dorsale du volet osseux retiré préalablement lubrifié. Une fois le ciment solidifié, la prothèse peut être fabriquée en déversant du PMMA entre les volets obtenus tous deux protégés soit par une fine couche de plastique soit par de la paraffine pour pallier toute adhésion de l'implant néoformé. La réplique définitive aura donc la même forme et la même épaisseur que le volet initialement retiré (Marbacher *et al.*, 2012). La **Figure 16** illustre ce procédé de fabrication.

**Figure 16 :** *Obtention d'un "négatif" à l'aide du volet osseux (a) ; retrait des excédents de ciment du négatif après solidification du PMMA (b) ; fabrication de la prothèse entre les deux volets précédemment obtenus (c)* (Source : Marbacher et al., 2012)

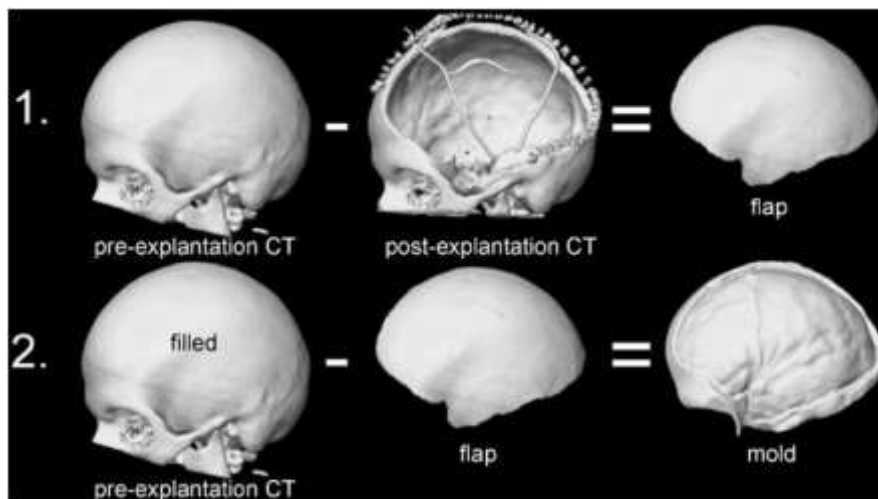


Chez l'animal, lorsque le volet osseux du patient est non exploitable, il est possible d'utiliser le crâne d'un individu de gabarit similaire avec une conformation crâniale proche comme modèle (Bryant *et al.*, 2003).

Par ailleurs, les avancées technologiques des dernières années ont permis de concevoir une nouvelle méthode de fabrication. En effet, l'impression en trois dimensions rend possible l'obtention d'un moule à partir de l'imagerie médicale. Se présentent alors deux techniques selon la disponibilité des images.

Dans le cas où un examen tomodensitométrique a pu être fait avant puis après le retrait du volet osseux, par le biais d'un logiciel informatique, en soustrayant le second examen au premier, une image 3D de l'implant moulé est alors obtenu. Ce dernier est alors identique au volet osseux préalablement retiré. Il est alors soustrait numériquement au crâne intact afin d'obtenir une image du moule qui sera alors élaboré en polyuréthane grâce à imprimante 3D (Stieglitz *et al.*, 2014). Une illustration de ce procédé est proposée avec la **Figure 17** ci-dessous.

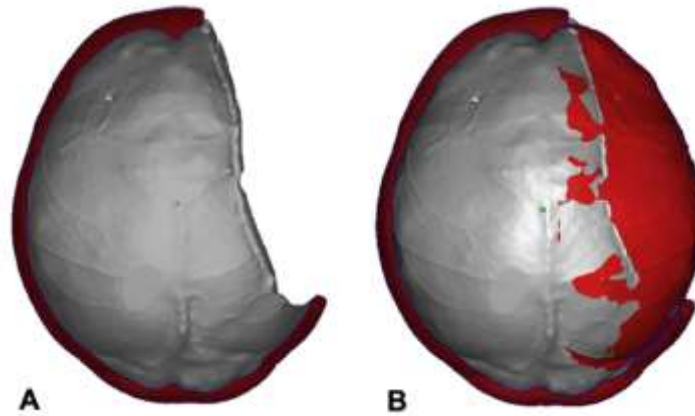
**Figure 17 :** *Obtention de l'image 3D du moule à partir de deux examens tomodensitométriques réalisés respectivement avant et après le retrait du volet osseux* (Source : Stieglitz et al., 2014)




En revanche, lorsque seul un scanner montrant le défaut osseux est disponible, via un logiciel informatique, la limite interne de l'hémicrâne controlatéral, correspondant à la position de la dure-mère dans une situation physiologique, est répliquée sur le défaut osseux puis ajustée afin de préserver une bonne géométrie du crâne et donc améliorer l'esthétisme final. La **Figure**

18 suivante modélise l'obtention du moule via le logiciel. Cette image est alors imprimée à l'aide d'une imprimante 3D afin de créer un moule en polypropylène comme présenté avec la **Figure 19** (Moser *et al.*, 2016).

***Figure 18 :** Visualisation du défaut osseux (A) ainsi que du moule désiré par apposition de la limite ventrale de l'hémicrâne controlatéral (B) (Source : Moser *et al.*, 2016)*



***Figure 19 :** Moule en polypropylène (Source : Moser *et al.*, 2016)*

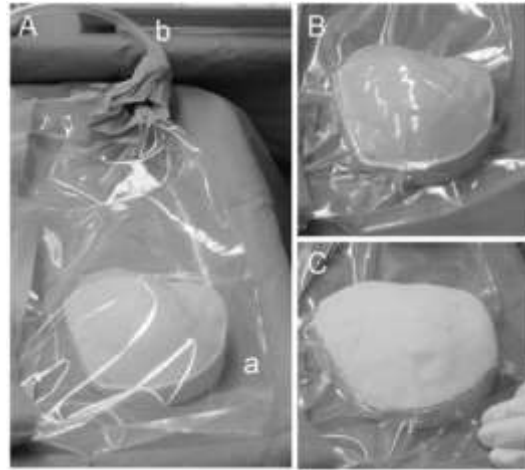


Dans les deux cas précédemment décrits, les images de scanner ne doivent représenter que 1 à 2 mm d'épaisseur sur le patient pour un résultat optimal (Brie *et al.*, 2013 ; Stieglitz *et al.*, 2014 ; Moser *et al.*, 2016).

À la suite de l'obtention du moule, celui-ci est apporté en bloc opératoire afin de procéder à la fabrication de la prothèse en PMMA.

Lors de l'emploi d'un moule en polyuréthane, celui-ci est placé dans un sac stérile. Un système d'aspiration est ensuite branché audit sac afin de faire le vide et de plaquer le plastique stérile sur le moule. Le chirurgien peut ensuite déverser le ciment de PMMA afin que celui-ci prenne sa forme finale, comme l'illustre la **Figure 20** (Stieglitz *et al.*, 2014).

**Figure 20** : *Fabrication de la prothèse de boîte crânienne : présentation du moule en polyuréthane dans un sac stérile (A) dont le vide est produit par un système d'aspiration plaquant le plastique contre le moule (B) permettant ainsi de déverser le ciment de PMMA (Stieglitz et al., 2014)*

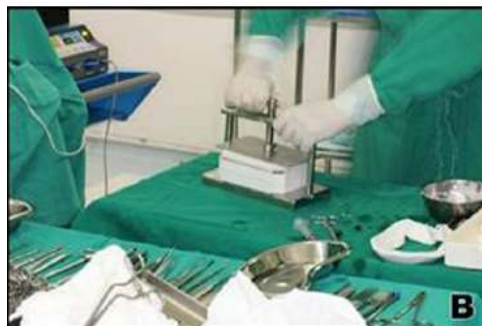

En ce qui concerne le moule en polypropylène, celui-ci est, quant à lui, directement en contact avec le ciment de PMMA. Il est donc initialement stérilisé (Moser *et al.*, 2016).

La réaction fortement exothermique de la polymérisation implique une utilisation unique de moule qui ploie sous la chaleur dégagée par le ciment. En revanche cet inconvénient n'est pas retrouvé lors de moule en polyuréthane (Stieglitz *et al.*, 2014 ; Moser *et al.*, 2016).

Il existe des sociétés qui permettent la construction d'un moule spécifique au patient avec une collaboration étroite avec le chirurgien. Le processus de fabrication est identique à ceux précédemment décrit à partir d'un seul examen tomodensitométrique. Un moule stérile est alors envoyé à l'hôpital afin de permettre la construction de la prothèse en début de chirurgie. Pour garantir l'épaisseur désirée de l'implant, le moule peut être constitué de deux parties s'emboîtant entre lesquelles est versé le ciment de PMMA. Une main en acier inoxydable fait alors office de presseur pour favoriser l'impression de la prothèse voulue et éviter toute réduction volumétrique du PMMA généralement observée lors de polymérisation à l'air libre, comme l'illustre la **Figure 21** (Anchieta *et al.*, 2016).

**Figure 21** : *Pressoir contenant le moule permettant la fabrication d'une prothèse en PMMA d'épaisseur définie (Source : Anchieta et al., 2016)*



Cependant, il est important de noter que ces dernières techniques sont peu voire pas répandues en médecine vétérinaire car leur coût est 15 à 20 fois supérieur à celui des deux

premières méthodes (Moser *et al.*, 2016). Mais elles représentent tout de même un avenir probable dans la construction de prothèse de boîte crânienne chez le chien et le chat.

Une fois solidifiée, la prothèse peut alors être forée de nombreux petits trous à l'aide d'une fraise ou bien laissée pleine. La multiperforation permet d'une part une meilleure fixation de la prothèse et d'autre part la bonne circulation du liquide céphalo-rachidien rôle d'autant plus important lors de non-réparation de la dure-mère, le contrôle d'un éventuel œdème post-chirurgical et la prévention d'un possible hématome épidual (Marbacher *et al.*, 2012 ; Stieglitz *et al.*, 2014 ; Moser *et al.*, 2016). Ces trous, communément appelés trous de perfusion, peuvent en effet aider à ré-établir les connexions fibrovasculaires perdues entre le crâne restant et le tissu sous-cutané mais également à permettre l'intégration de la prothèse dans le tissu osseux adjacent comme cela a été montré avec une prothèse poreuse en céramique (Brie *et al.*, 2013 ; Eppley, 2015).

#### b. Fabrication *in-vivo*

Le principe de cette technique est de construire la prothèse directement dans le défaut osseux afin d'obtenir un résultat esthétique et une fixation optimaux.

Après avoir procédé à l'ouverture de la boîte crânienne et atteint le but de la chirurgie, retrait de tumeur cérébrale par exemple, une éponge en gélatine gorgée de solution saline est appliquée sur la dure-mère afin de la protéger de la réaction fortement exothermique liée à la polymérisation du ciment.

Le PMMA est alors versé dans le défaut osseux une fois l'état de viscosité requis atteint. Lors de cette étape, le chirurgien répartit le ciment de manière à combler la perte de substance et obtenir une géométrie crânienne adéquate. Toute cette étape se fait sous irrigation constante avec une solution saline froide avoisinant 4°C pouvant contenir des antibiotiques (Stelnicki et Ousterhout, 1996 ; Raja et Linskey, 2005).

Une fois la polymérisation terminée, les structures musculaires et cutanées peuvent être suturées.

L'inconvénient majeur de cette méthode est la nécessité d'irriguer constamment la région le temps de la polymérisation. En effet, celle-ci étant fortement exothermique, le risque de nécrose thermique du crâne et de l'encéphale est non négligeable. Toutefois, la chaleur dégagée lors de la polymérisation n'est pas uniforme : le centre de l'implant atteint des températures nettement plus élevées (104°C) que celles mesurées à son bord qui leur sont inférieures de 15 à 20°C (Stelnicki et Ousterhout, 1996 ; Golz *et al.*, 2010).

Par ailleurs, l'importance de la température n'est pas le seul paramètre jouant un rôle délétère sur les tissus sous et adjacents : le temps d'exposition à celle-ci est également à considérer. Une étude menée sur des boîtes crâniennes de lapins a montré qu'un contact avec une source de chaleur à 50°C pendant 1 minute ou à 47°C pendant 5 minutes causait une hyperhémie avec dilatations des veinules et des artérioles, une résorption des adipocytes dès 48 heures après la lésion thermique et une résorption osseuse débutant une vingtaine de jours après l'exposition (Eriksson et Albrektsson, 1983). Une seconde étude portant sur des tibias de lapin a explicité l'observation d'une nécrose thermique du tissu osseux lors d'un contact avec une source excédant 70°C (Berman *et al.*, 1984).

Ainsi, étant donné la chaleur dégagée lors de la polymérisation du PMMA, il est essentiel de protéger les tissus nerveux et osseux. La première protection consiste à placer une éponge gorgée de solution saline entre la dure-mère et le ciment. De cette façon, la température au contact de l'encéphale est autant plus abaissée qu'avec la seule dure-mère comme barrière.

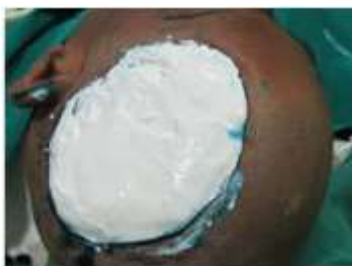En effet, seule, celle-ci permettrait une chute de 5°C entre sa partie sus-jacente et sous-jacente. Combinée à une éponge humide, ce delta de température serait doublé (Golz *et al.*, 2010). Ensuite, la seconde protection repose sur une irrigation constante le temps de la polymérisation avec une solution saline d'environ 4°C. Selon Stelnicki and Ousterhout (1996), dans une étude datant de 1996, cela permettrait non seulement de réduire l'élévation de température mais également le temps d'exposition à celle-ci et de manière plus conséquente, la durée du pic de chaleur. Ces résultats étaient d'autant plus notables sur des prothèses d'épaisseur inférieure à 7 mm. En effet, au-delà de cette valeur, la chaleur dégagée était plus difficile à contrôler et donc les auteurs déconseillent une fabrication in situ lors d'implant épais (Stelnicki et Ousterhout, 1996).

## ii. Fabrication pré-opératoire

Cette méthode consiste à fabriquer la prothèse avant le passage en chirurgie. Celle-ci doit donc être préalablement stérilisée et apportée comme telle en bloc opératoire. Cela implique un délai entre le diagnostic et la cranioplastie afin de construire la prothèse.

En effet, une entrevue avec le patient est requise afin de construire un moule du crâne permettant de débiter le processus de fabrication de la prothèse. Dans un premier temps, le défaut osseux est délimité par un marqueur indélébile, enduit de vaseline puis recouvert par du plâtre de Paris de façons à obtenir un crâne symétrique. Le patient est donc rasé et placé en décubitus latéral afin que le chirurgien ait une bonne visualisation du précédent site de craniotomie. Une fois ce matériau sec, de l'alginate est versé afin de faire une empreinte de la boîte crânienne désirée. Cette couche est alors pressée à l'aide d'une planche en bois afin de contrôler la qualité et la bonne fidélité du moule obtenu par rapport au crâne souhaité. Ces trois étapes sont illustrées par les trois figures suivantes (**Figure 22**, **Figure 23**, **Figure 24**) (Sharavanan *et al.*, 2015).

**Figure 22 :** Apposition de plâtre de Paris sur le défaut osseux pour « simuler » un crâne normal (Source : Sharavanan *et al.*, 2015)



**Figure 23 :** Application d'alginate au-dessus le plâtre de Paris (Source : Sharavanan *et al.*, 2015)



**Figure 24 :** Pression appliquée sur l'alginate à l'aide d'une planche en bois (Source : Sharavanan *et al.*, 2015)



À la suite de ces étapes, le tout est précautionneusement retiré de la tête du patient et une réplique en plâtre est immédiatement effectuée de la face préalablement située contre le patient. Les marques initialement faites pour délimiter le défaut osseux sont alors également imprimées sur ce dernier moule. À partir de celles-ci un modèle en cire de la prothèse est effectué en collaboration avec les chirurgiens intervenant dans la cranioplastie afin d'aboutir à une empreinte ayant les limites et l'épaisseur de l'implant final. Ce prototype est alors fixé au plâtre à l'aide de cire comme le montre la **Figure 25** (Sharavanan *et al.*, 2015).

Figure 25 : Modèle de la prothèse en cire accolé à la réplique du crâne en plâtre (Source : Sharavanan et al., 2015)



Ensuite, une technique de moulage par compression est utilisée par le laboratoire. Le presseur, dont un exemple est proposé à la **Figure 26**, est composé de deux parties : la première, formant la base, est rempli de plâtre dentaire dans lequel le modèle plâtre-cire est incorporé en surface. La seconde partie, représentant la partie haute est construite une fois la première sèche. Alors, de la même façon, du plâtre dentaire l'a rempli et presseur est alors monté à l'envers afin que la partie haute puisse sécher en prenant l'empreinte dorsale de la future prothèse. Le résultat obtenu est présenté à la **Figure 27** (Sharavanan et al., 2015).

Figure 26 : Presseur permettant la construction de l'ultime moule de prothèse (Source : Sharavanan et al., 2015)



Figure 27 : Résultat obtenu après la préparation du presseur avec le modèle plâtre-cire intégré (visible en orange) (Source : Sharavanan et al., 2015)



La partie basse du presseur est par la suite plongée dans de l'eau en ébullition pendant 10 minutes puis flushée à l'eau chaude afin de retirer la cire. Le « creux » ainsi formé est alors comblée avec le ciment de PMMA. La partie haute est alors posée sur la partie basse et le tout est vissé de manière à appliquer une force de compression uniforme visant à modeler la prothèse. Le tout est ensuite placé dans de l'eau à 65°C le temps de la polymérisation puis laissé à refroidir pendant 1 heure.

La prothèse ainsi formée est alors découpée, poncée à l'aide de papier de verre et lavée. Des trous y sont alors percés à environ 1 cm de sa périphérie tous les centimètres ainsi que trois à quatre en son centre comme l'exemple présenté en **Figure 28**.

Figure 28 : Prothèse finale (Source : Sharavanan et al., 2015)



Après avoir été stérilisé avec de l'oxyde d'éthylène dans l'étude de Sharavanan et al. (2015), l'implant est prêt à être posé.

Une alternative à cette technique consiste à creuser le crâne en plâtre de 4 mm sur toute la zone du défaut osseux et de 2 mm de profondeur la zone située à moins de 5 mm des bords. La fabrication du prototype en cire est donc plus rapide car elle consiste uniquement à verser la cire dans le moule. Les étapes suivantes restent par la suite identiques (Jordan *et al.*, 1978 ; Simon *et al.*, 2014).

Enfin, la technologie avançant, la fabrication d'implant via des imprimantes en trois dimensions est rendue possible. Comme vu précédemment, initialement, ce type d'impression était essentiellement usitée pour la production de moule permettant la fabrication intra-opératoire d'implant d'une grande qualité. La conception et la fabrication assistées par ordinateur progressant, les premières imprimantes dédiées à la construction directe de prothèses commencent à voir le jour. Cela est toutefois toujours en développement en médecine humaine et donc non encore disponible en médecine vétérinaire. Cela représente cependant une solution d'avenir pour de futures cranioplasties (Parthasarathy, 2014).

Une fois construite et prête à l'emploi, se pose la question de la fixation de la prothèse crânienne. Le chirurgien doit pouvoir répondre à cela en fonction de la méthode de fabrication de l'implant mais également selon ses préférences.

### 3. La pose et fixation de la prothèse

Lors de pose de prothèse de boîte crânienne, deux des risques majoritaires ayant notamment des conséquences esthétiques sont son enfoncement ou à l'inverse son déchaussement. Ceci permet de comprendre l'importance de la fixation de l'implant. Il existe de nombreuses façons d'attacher une prothèse à la voûte crânienne dont le choix dépend de la méthode de fabrication de la prothèse : *in situ* ou *ex vivo*.

De plus, il a récemment été montré que lors de l'application d'un poids sur l'implant, le plus grand stress a été mesuré non seulement au centre du PMMA, lieu de mise sous tension par la charge, mais également aux points de fixations (Ridwan-Pramana *et al.*, 2016).

Le choix de l'ancrage de la prothèse est donc important et doit être pris en fonction des futures contraintes qui s'appliqueront sur celle-ci.

## a. La fixation lors de fabrication *ex vivo*

Lorsque la prothèse est construite sans contact avec l'animal, donc soit avant la chirurgie soit pendant sur un assistant muet de chirurgie à proximité, deux grandes méthodes de fixation sont décrites : la fixation bord à bord et la fixation par recouvrement.

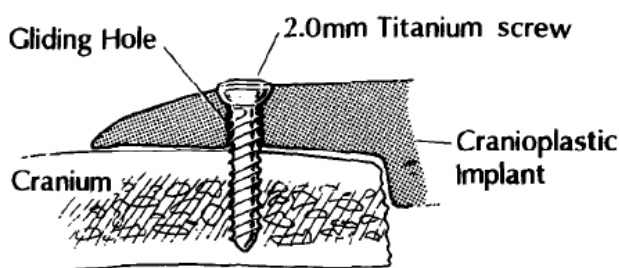
### i. Le recouvrement

La technique de fixation par recouvrement est peu décrite dans la littérature. Elle peut être pratiquée lorsque la prothèse mise en place est en titane notamment (Wind *et al.*, 2013 ; Dos Santos Rubio *et al.*, 2016). Les bords de la prothèse peuvent alors être plaqués contre l'os du crâne sous-jacent afin de pallier toute lésion non désirée du lambeau cutané recouvrant l'implant (Wind *et al.*, 2013).

Dans le cas de prothèse en PMMA, les vis utilisées sont des vis de compression en titane. À l'inverse des autres indications de celles-ci, leur emploi dans la fixation des prothèses crâniennes ne doit permettre que de sécuriser passivement l'implant et non de compresser celui-ci contre la boîte crânienne.

Un guide auto stoppant est utilisé afin d'arrêter la fraise de diamètre de 1,5 mm à une profondeur désirée selon l'épaisseur du crâne. Quatre trous équidistants sont alors formés puis répliqués sur la prothèse. La fraise de 2 mm de diamètre est ensuite employée afin d'élargir les trous de la prothèse à la taille des vis pour éviter toute fracture de l'implant lors de leur passage. Ce dernier est alors mis en place et vissé à la boîte crânienne (Haug et Likavec, 1992). La **Figure 29** permet d'illustrer ceci.

*Figure 29 : Fixation d'une prothèse à l'aide de la méthode de recouvrement via des vis de compression (Source : Haug and Likavec, 1992), Gliding Hole = trou de glissement, Titanium screw = vis en Titane, Cranium = calvarium, cranioplastic implant = implant de cranioplastie*



### ii. La fixation bord à bord

Lors de fixation bord à bord, la prothèse doit avoir la taille du volet osseux retiré lors de la craniotomie ou bien légèrement inférieure afin de laisser un très faible espace entre le crâne et l'implant permettant l'ancrage des deux.

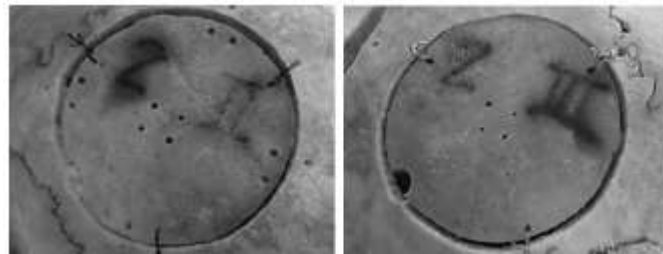
Il existe quatre types de fixations bord à bord possibles : la suture, les plaques, les clamps et un ciment. Le choix de l'une d'elles relève de la préférence du chirurgien.

Tout d'abord, les sutures peuvent être faites à partir de fil synthétique irrésorbable ou bien de fils métalliques. Historiquement, le métal a été utilisé en premier pour fixer une prothèse

car il était estimé plus solide. Compte-tenu de la friction qui est présente avec les micromouvements de l'implant dans l'espace de craniotomie, la résistance du métal est plus importante que celle d'un fil de suture synthétique. Il a également été prouvé que le poids supporté est plus conséquent dans le premier cas. Mais l'introduction des examens d'imagerie tels que l'examen tomodensitométrique ou encore l'imagerie par résonance magnétique en période post-opératoire ont induit un changement en faveur des sutures avec des fils synthétiques irrésorbables afin de s'affranchir des artéfacts provoqués par le métal (Wang *et al.*, 2007). Dans les deux cas, la prothèse et le crâne en place sont percés en trois ou quatre points équidistants sur le périmètre de la craniotomie. Les fils synthétiques sont alors noués trois fois tandis que les fils métalliques sont torsadés ensemble jusqu'à être tendus puis une fois coupée, l'extrémité est glissée dans l'espace représenté par les abords osseux et l'implant afin

**Figure 30 :** *Fixation du volet osseux retiré par sutures avec du fil synthétique à gauche et du fil métallique à droite (Source : Wang et al., 2007)*

de ne pas léser le lambeau cutané sus-jacent (Wang *et al.*, 2007 ; Khader et Towler, 2016). Un exemple de ces sutures est proposé en **Figure 30**.

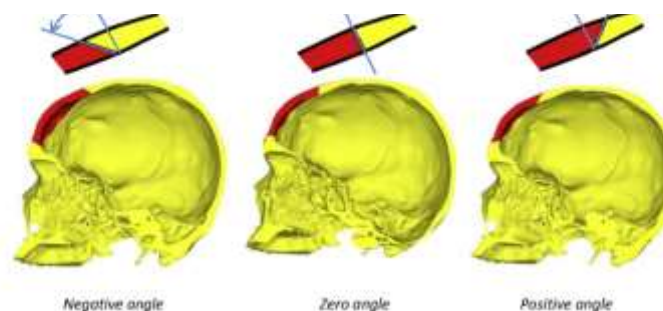


Ensuite, le choix du chirurgien peut se porter sur des plaques en titane. De la même façon que précédemment, celles-ci sont disposées chacune à 120° le long de l'implant (Estin *et al.*, 2000). La longueur des vis est déterminée selon l'épaisseur de l'os. En effet, elles ne doivent pas atteindre la limite ventrale du crâne (Gordon et Blair, 1974).

Leur utilisation induit une légère augmentation dans le temps chirurgical par rapport à celle des sutures métalliques. Toutefois, elles sont plus résistantes (Estin *et al.*, 2000 ; Wang *et al.*, 2007).

De surcroît, une récente étude a analysé l'influence de la forme de la prothèse ainsi que de la position de l'os par rapport à celle-ci sur la force de la fixation par plaques en titane. Il a alors été montré que la forme de l'implant ne joue pas de rôle significatif dans la force de celui-ci. En revanche, les modalités de la fixation font varier cette dernière. Trois angles ont été comparés : un angle positif, neutre ou négatif dont la description est représentée dans la **Figure 31** (Ridwan-Pramana *et al.*, 2016).

**Figure 31 :** *Illustration des trois orientations étudiées dans l'étude de Ridwan-Pramana et al., 2016 (Source : Ridwan-Pramana et al., 2016)*



Il a ainsi été montré qu'un angle négatif était systématiquement relié à un plus grand stress : le poids appliqué au centre de la prothèse était soutenu presque exclusivement par les fixations. De ce fait, le titane pouvait alors être déformé et le système de fixation défailant même lors de faible angulation ou de léger poids. Le chirurgien doit donc être particulièrement vigilant lors de la craniotomie afin d'obtenir une coupe à angle neutre ou positif quand bien même les outils utilisés de nos jours permettent d'obtenir un défaut dont les bords sont perpendiculaires à la convexité crânienne (Ridwan-Pramana *et al.*, 2016).

Enfin, le dernier système de fixation se constitue de clamp en titane fonctionnant comme des rivets. Cela consiste en deux disques reliés par un clou fileté : l'un est fixé à une extrémité tandis que l'autre est amovible sur la tige. Il en existe actuellement deux tailles : 16 mm et 11 mm mais le premier est principalement utilisé afin de combler un trou de trépan lors de remise en place du volet osseux initialement retiré (Estin *et al.*, 2000). Les deux disques sont crantés, les dents étant orientées vers l'élément central ainsi maintenu (Estin *et al.*, 2000 ; Zimmermann *et al.*, 2001 ; Wang *et al.*, 2007). La **Figure 32** en illustre un exemple.

Figure 32 : Exemple de clamp en titane fonctionnant comme un rivet (Source : Estin *et al.*, 2000)



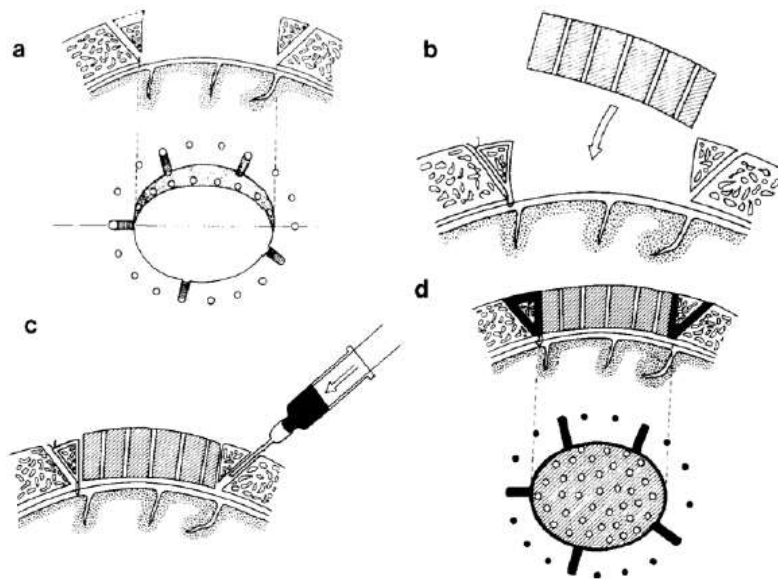
À nouveau, trois clamps disposés à 120° sur le pourtour du défaut osseux suffisent. Dans un premier temps, les trois disques internes sont placés dans l'espace épidual, soit entre la dure-mère et la voûte interne de la boîte crânienne. Ceux-ci sont maintenus par un assistant le temps que le volet osseux ou la prothèse soit mis en place. Après cela, l'un après l'autre les clamps sont fixés en tenant grâce à une pince la tige qui sera alternativement pressée et relâchée afin de faire coulisser le disque externe vers la surface externe du crâne. Une fois la fixation en place, les tiges sont coupées au plus court pour palier toute lésion du scalp. De manière générale trois clamps suffisent à assurer une bonne stabilisation de la prothèse (Wang *et al.*, 2007). Toutefois, dans le cas d'une conformation irrégulière ou rectangulaire, un quatrième peut s'avérer nécessaire (Estin *et al.*, 2000).

Cette technique de maintien de l'implant est plus rapide et plus sûre que les sutures par fils synthétiques ou métalliques (Wang *et al.*, 2007). Le temps de pose est également plus court que celui demandé pour la mise en place des plaques en titane. En revanche, les clamps supportent une charge moins lourde avant de céder que ces dernières. Néanmoins, il est à considérer que les clamps supportent un poids d'environ 27 kg avant de plier tandis que cette masse peut être augmentée jusqu'à 45 kg avant d'observer une rupture des plaques en titane (Estin *et al.*, 2000).

Le coût de cette méthode est plus faible que celui pour l'emploi des plaques et vis en titane (Estin *et al.*, 2000). Cela peut donc représenter un bon compromis entre celles-ci et les sutures.

Enfin, une ultime technique est décrite utilisant du ciment de PMMA afin de stabiliser une prothèse préalablement formée. Pour cela, sur tout le pourtour du défaut osseux des trous de 1 à 3 mm sont percés en direction du site de craniotomie. Certains sont complétés d'un sillon débordant jusque dans le défaut osseux. La dure-mère est ensuite suturée à la boîte crânienne à l'aide de fil en nylon passant par ces perforations et dont le nœud est glissé dans un sillon. L'implant préformé est ensuite placé et le PMMA est déversé, après avoir atteint sa phase de travail, dans ces lacunes jusqu'à ce que celles-ci et l'espace entre la prothèse et l'os soient comblés. Pendant le temps de solidification du ciment, l'implant est fermement maintenu en place avec les doigts et le tout est irrigué à l'aide d'une solution saline froide comme cela a été expliqué précédemment. Au bout de quelques minutes, la fixation est ferme et le scalp peut être suturé et le patient réveillé (Yanai, 1991, p.). La **Figure 33** illustre cette méthode.

**Figure 33** : *Illustration de la technique de fixation employant le ciment de PMMA comme fixateur (Source : Yanai, 1991)*



Une fois la prothèse fixée, les plans musculaires, sous-cutanés et cutanés peuvent être suturés. La chirurgie est alors terminée.

#### b. La fixation lors de fabrication *in situ*

Contrairement à une prothèse préformée où le moyen de fixation peut être décidée directement en chirurgie une fois le ciment sec, lors de fabrication *in situ*, la méthode de maintien de la prothèse doit être pensée avant la préparation du PMMA. Plusieurs techniques sont alors à la disposition du chirurgien.

Comme cela a été vu précédemment, les risques majoritaires en cas de mauvaise fixation d'une prothèse sont son enfoncement ou son déchaussement. Cette première méthode,

explicitée par Raja et Linskey dans un article paru en 2005, permet de pallier ces deux mouvements possibles à l'aide de biseaux forés directement dans les bords du défaut osseux.

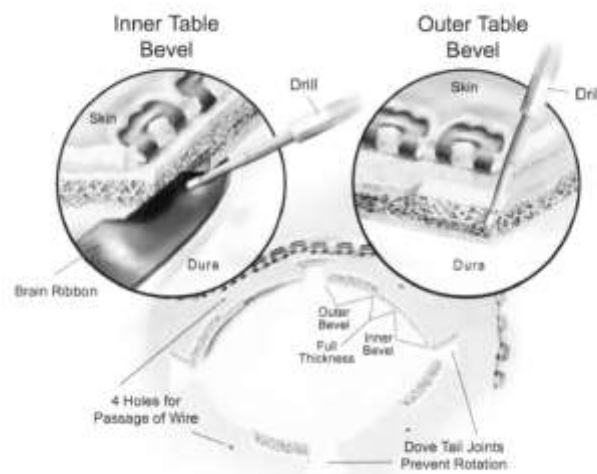
Dans un premier temps, des queues d'arondes sont créés en trois ou quatre points selon la forme du futur implant de manière équidistante : cela consiste en des renforcements dans la voûte afin d'avoir un défaut osseux non entièrement circulaire mais avec quelques crans pour pallier toute éventuelle rotation.

Ensuite, entre chaque queue d'aronde, deux biseaux de même longueur séparés par un espace de pleine épaisseur sont formés : le premier est ascendant et le second est descendant.

Puis des trous afin de passer des fils sont percés au milieu de l'arc de cercle dessinés par deux queues d'aronde (Raja et Linskey, 2005).

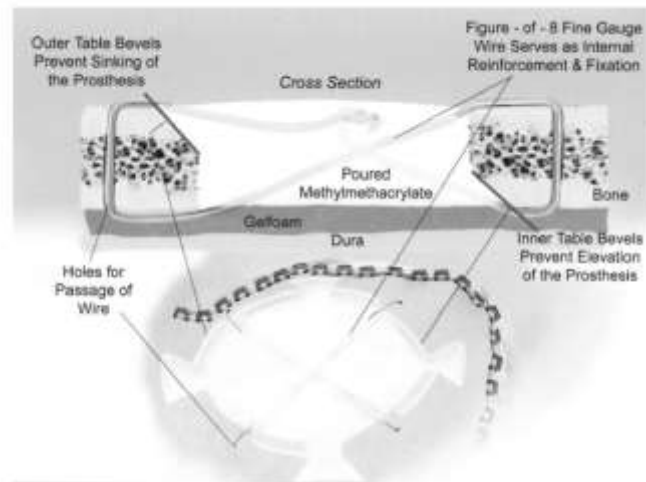
Un schéma de la préparation du site de craniotomie est proposé en **Figure 34**.

***Figure 34** : Préparation du site de craniotomie selon la méthode de Raja et Linskey (Source : Raja and Linskey, 2005)*



Par la suite, des fils métalliques sont placés passant chacun par deux trous opposés en traversant toute l'épaisseur de la boîte crânienne. Chacun est alors entortillé afin de former une boucle. À la fin de cette étape, un réseau de sutures métalliques est visible avec les extrémités de celles-ci placées de façon à être comprise dans le ciment comme le présente la **Figure 35**. Ce treillis permet un renforcement interne de l'implant en PMMA (Raja et Linskey, 2005).


Figure 35 : Disposition des fils métalliques lors de la préparation du site de craniotomie dans la méthode de Raja et Linskey (Source : Raja et Linskey, 2005)



Une fois que ces dispositions ont été prises, une éponge résorbable gorgée de solution saline est déposée contre la dure-mère. Le ciment est alors déversé dans le site de craniotomie et modelé par le chirurgien afin que tous les espaces soient comblés et qu'il prenne la forme imitant le contour normal d'un crâne. Pendant toute la phase de polymérisation, le PMMA est abondamment arrosé de solution saline froide comme expliqué précédemment (Raja et Linskey, 2005).

Une seconde technique établie en particulier pour des pertes de substances au niveau de la fosse postérieure peut être étendue et appliquée à tout site de craniotomie. Elle consiste en la formation de nombreuses petites encoches dans les bordures du crâne restant d'environ 4 mm de profondeur entre les surfaces ventrale et dorsale (Malis, 1989 ; Gibbons *et al.*, 1999). À l'instar des queues d'arondes, elles permettent de limiter les mouvements d'enfoncement, de déchaussement et de rotation. Au sommet de chaque encoche, un trou est percé afin de permettre le passage de fils de suture monobrins irrésorbables. À l'image de la technique de Raja et Linskey (2005), les sutures peuvent relier deux trous opposés si le défaut osseux n'est pas trop important. En revanche, dans le cas où les fils entreraient en contact avec la dure-mère, ils sont placés de manière à attacher deux encoches adjacentes comme cela est présenté avec la **Figure 36**.

Figure 36 : Fils reliant deux encoches adjacentes (Source : Gibbons *et al.*, 1999)



La dure-mère est alors protégée comme cela a été préalablement et le ciment de PMMA est déversé dans le défaut osseux tout en étant refroidi à l'aide d'une solution saline froide. Pendant la polymérisation, les sutures sont tendues, nouées et les extrémités sont incorporées dans le ciment en formation (Gibbons *et al.*, 1999).

Dès que le PMMA est polymérisé et que sa température est devenue équivalente à la température ambiante, les différents plans tissulaires peuvent être suturés. La chirurgie est alors terminée.

### III. Période post-opératoire d'une chirurgie intracrânienne

#### 1. Les modalités de la cicatrisation crânienne

Un organisme est composé de très nombreux os, chacun ayant des contraintes différentes. De plus, bien que d'un point de vue tissulaire, la composition est presque identique, les modalités de cicatrisation sont différentes. Des études portant sur une comparaison entre l'os crânien et le tibia ont été effectuées afin de révéler les différences entre les os long et les plats.

Tout d'abord la rapidité de comblement d'une perte de substance osseuse varie selon l'os concerné. Une étude de Lim *et al.* (2013) a mis en évidence qu'un défaut osseux crânien se comblait nettement moins rapidement qu'une anomalie tibiale identique. Dans le premier cas, la guérison prend quelques mois tandis que dans le second elle ne demande que quelques semaines, la régénération osseuse tibiale étant presque complète à trois semaines dans cette étude (Lim *et al.*, 2013).

Ensuite, des analyses immunohistochimiques et histologiques ont révélé des divergences anatomiques et physiologiques. En effet, le périoste, couche recouvrant tous les tissus osseux, est bien plus fin en région crânienne qu'il ne l'est en région tibiale bien qu'identique en termes de composition. Or ce dernier participe intensément à la régénération osseuse. Une exploration moléculaire a également démontré une disparité dans l'expression du gène Sox9 régulant la différenciation et la prolifération des cellules mésenchymateuses ostéogéniques et chondrogéniques. Le périoste tibial exprime fortement ce gène à l'inverse du périoste crânien où son expression n'est pas détectée. Cette observation pourrait expliquer le

fait que la cicatrisation osseuse en région crânienne ne passe pas par la formation d'un cal cartilagineux comme cela est le cas pour les os longs mais débute immédiatement par de l'ostéogénèse. Elle est donc qualifiée d'ossification intramembranaire (Fujii *et al.*, 2005).

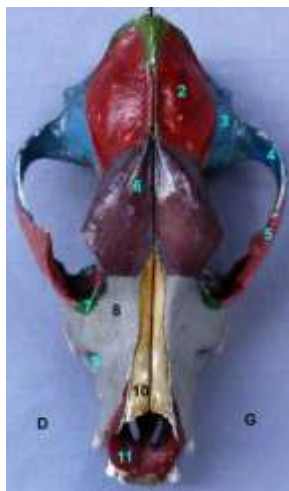Cependant, selon la présence d'une prothèse ou non, la cicatrisation osseuse crânienne diffère. Il est donc essentiel de parler de ses modalités dans les deux cas.

#### a. Sans pose de prothèse

Comme expliqué précédemment, l'os crânien ne possède pas le même pouvoir cicatriciel que les autres os du corps. Or une disparité se retrouve également selon l'os crânien concerné.

Ainsi, pour comprendre les modalités de la cicatrisation crânienne, il est essentiel de se remémorer les différents os formant le crâne. La voûte protégeant l'encéphale est constituée de cinq os : une paire d'os frontaux, une paire d'os pariétaux et l'os occipital ayant une protubérance (Raffaelli, 2011). Les **Figure 38** et **Figure 37** permettent une meilleure visualisation de leur positionnement chez le chien et le chat.

**Figure 38** : Visualisation des os crâniens chez le chien : protubérance occipitale (1), os pariétal (2), os temporal (3), processus zygomatique de l'os zygomatique (4), processus frontal de l'os zygomatique (5), os frontal (6), os lacrymal (7), os maxillaire (8), foramen infra-orbitaire (9), os nasal (10) et os incisif (11) (Source : Raffaelli, 2011)



**Figure 37** : Visualisation des os crâniens chez le chat : os occipital (2) et sa protubérance (1), os pariétal (3), fosse temporale (4), os temporal (5), processus zygomatique de l'os temporal (6), os frontal (7), processus zygomatique de l'os frontal (8), processus frontal de l'os zygomatique (9), os zygomatique (10), os palatin (11), os ptérygoïde (12), os lacrymal (13), os maxillaire (14), os nasal (15) et os incisif (16) (Source : Raffaelli, 2011)



Lors de cranioplastie, les voies d'abord concernent majoritairement les os pariétaux et frontaux. Or, leur capacité cicatrisante n'est pas la même. L'explication de cette particularité réside notamment dans leurs origines embryonnaires : l'os frontal dérive des crêtes neurales donc de l'ectoderme tandis que l'os pariétal se développe à partir du mésoderme paraxial (Jiang *et al.*, 2002 ; Quarto *et al.*, 2010 ; Lo *et al.*, 2013 ; Skogh *et al.*, 2013).

Des études à l'échelle moléculaires et génétiques ont été menées afin de déterminer quels paramètres étaient modifiés. L'importance du gène Wnt et de la  $\beta$ -caténine ont alors été

révélées puisqu'ils permettent la sélection entre la lignée chondrocytique et ostéoblastique. La  $\beta$ -caténine non phosphorylée favoriserait donc l'ostéogénèse au détriment de la chondrogenèse (Quarto *et al.*, 2010).

Ainsi, lors de perte de substance osseuse, la cascade débutant avec le gène Wnt est débutée de façon plus intense et plus précoce dans l'os frontal que dans l'os pariétal. Le premier possède donc une capacité de régénération nettement supérieure au second (Quarto *et al.*, 2010 ; Lo *et al.*, 2013).

Toutefois, les os pariétaux sont réceptifs à des stimulations exogènes favorisant l'expression de Wnt. Cela leur conférerait un pouvoir régénératif équivalent à celui des os frontaux. Les facteurs de croissance tels que l'insuline, l'IGF 1, FGF 2 ou encore les protéines morphogéniques osseuses nommées BMP pourraient donc permettre une cicatrisation plus rapide des os pariétaux (Quarto *et al.*, 2010).

Dans les études précédemment citées faisant la comparaison de la réparation osseuse entre le crâne et le tibia, les défauts osseux crâniens étaient systématiquement faits dans les os pariétaux. Ainsi, la différence de rapidité de régénération osseuse entre le tibia et les os frontaux n'est pas connue.

Ensuite, cette cascade déclenchée par Wnt et la  $\beta$ -caténine aboutit à une ossification intramembranaire par stimulation de l'ostéogénèse et inhibition de la chondrogenèse. Ce type d'ossification concerne les os plats tels que la mandibule, la maxille, la scapula et les os crâniens (Eroschenko, 2008). Le tissu osseux se développe à partir de tissu conjonctif contenant des cellules mésenchymateuses contrairement à l'ossification endochondrale qui nécessite une base cartilagineuse. Le dépôt du nouveau matériel osseux se fait donc de manière centripète à partir des marges du défaut initial et semble suivre en premier lieu l'extension du système vasculaire originaire de la moelle osseuse (Sato et Urist, 1985). Quelques-unes des cellules mésenchymateuses se différencient directement en ostéoblastes produisant une matrice extracellulaire ostéoïde. Cela aboutit à la formation de centres d'ossifications primaires. Au fur et à mesure de l'expansion de la matrice néoformée, les ostéoblastes entrappés deviennent des ostéocytes. De l'os spongieux est ainsi fabriqué. Une invasion vasculaire est par la suite nécessaire afin d'assurer l'apport en nutriment et oxygène des ostéocytes. Par ailleurs, des ostéoblastes sont recrutés en périphérie afin de modeler une matrice ordonnée : le crâne est donc formé d'os spongieux enserré par deux couches d'os compact (Martini, 2007 ; Eroschenko, 2008 ; Burr et Allen, 2013).

Par ailleurs, une notion importante à se remémorer est celle de taille critique du défaut osseux. Comme expliqué précédemment, cela se définit comme tout « défaut osseux qui se comblera à moins de 10 % durant la vie de l'animal » (Hollinger et Kleinschmidt, 1990). Une définition moins stricte stipule qu'un défaut de taille critique correspond à « la plus petite lésion intraosseuse chez une espèce et un os donnés qui ne se comblera pas du vivant de l'animal » (Cooper *et al.*, 2010). Ainsi une perte de substance plus importante ne cicatrisera pas. Cette taille critique varie d'une espèce à l'autre mais change également selon l'âge de l'individu : les jeunes ayant une capacité de régénération osseuse plus importante qu'un animal mature, leur taille critique est ainsi plus élevée (Hollinger et Kleinschmidt, 1990). Chez le chien, plusieurs tailles critiques de défaut osseux crâniens sont proposées allant de 14 mm à 20 mm, valeur la plus utilisée dans les études (Sato et Urist, 1985 ; Oklund *et al.*, 1986 ; Hollinger et

Kleinschmidt, 1990 ; Cui *et al.*, 2007 ; Szpalski *et al.*, 2010). Peu de données sont disponibles chez le chat mais une étude ancienne propose un diamètre de 25 mm.

De plus, dans toutes ces études, les trous de trépan ont été faits dans l'os temporal, aucune donnée n'est disponible quant au défaut de taille critique de l'os frontal.

Enfin, à l'instar de la recherche de prothèses biodégradables, des techniques de biologie moléculaire voire de génie génétique peuvent permettre le comblement de défaut osseux excédant la taille critique. Cela consiste en la mise en place d'une éponge préalablement gorgée de facteurs de croissance comme le BMP. Il semblerait que l'ajout d'un promoteur de l'angiogenèse permette une cicatrisation osseuse plus rapide et de meilleure qualité lorsqu'il est combiné à un facteur de croissance (Masuda *et al.*, 2015). L'emploi de virus génétiquement modifié pour excréter des facteurs de croissance sont également en cours de recherche. L'utilisation d'adénovirus dans ce but a montré des résultats prometteurs mais de plus amples études sont nécessaires (Koh *et al.*, 2008).

### b. Avec pose de prothèse

Lorsque le défaut osseux est comblé à l'aide d'une prothèse, le système nerveux central est protégé mais la question d'une éventuelle cicatrisation osseuse de l'os crânien adjacent demeure. Dans une étude portant sur neuf chats sains ayant subi une cranioplastie, une analyse histologique a révélé qu'un comblement d'un défaut de taille critique par du polyméthylméthacrylate n'induisait aucune croissance osseuse jusqu'à six mois à la suite de la cranioplastie (Costantino *et al.*, 1992). Cependant, ce caractère n'est pas inhérent à la composition du ciment puisque lors de la réduction de fracture par la technique de Masquelet, il arrive que le PMMA soit recouvert par de l'os néoformé. Il est important de considérer que ce type d'intervention est réalisé pour des os longs soumis à de fortes contraintes telles que le poids de l'individu (de Monès *et al.*, 2015). Cette ostéogénèse est donc réactionnelle aux forces physiques qui s'appliquent à l'os (Charnley, 1970 ; Marsell et Einhorn, 2011). À la différence de ces os longs, le crâne n'est soumis en temps normal à aucune force compressive et ne soutient aucune masse : cela pourrait ainsi expliquer l'absence de « ponts » osseux entre celui-ci et la prothèse.

Néanmoins, une autre interprétation peut être attribuée à l'absence de régénération osseuse aux marges de la craniotomie. Comme cela a été expliqué précédemment, lors de la polymérisation du ciment de PMMA, des radicaux sont libérés. Or ceux-ci sont cytotoxiques pour les cellules mésenchymateuses de la moelle osseuse. Le contact avec ces particules inhibe leur différenciation en ostéoblastes. De manière plus importante encore, cela causerait une perte irréversible de leur pouvoir d'ostéosynthèse. Ce phénomène s'observait quel que soit le temps depuis lequel le ciment avait été formé, le facteur limitant était l'âge des cellules en voie de différenciation (Chiu *et al.*, 2006). Par conséquent, quel que soit le mode de fabrication de la prothèse, les cellules de la moelle osseuse sont confrontées à ces radicaux libres.

Ainsi, lors de cranioplastie, le crâne adjacent ne semble pas cicatriser afin d'intégrer l'implant à sa structure.

Toutefois, l'organisme réagit à la mise en place de cet implant : un épais tissu fibreux se dépose en regard de celui-ci et recouvre les tissus adjacents formant une capsule inerte. Ce dépôt est composé de deux couches : la plus superficielle est majoritairement constituée de fibroblastes tandis que la plus profonde comprend également des fibres de collagènes, des macrophages et selon les études de lymphocytes et de cellules de la moelle osseuse (Goodman *et al.*, 1988 ; de Monès *et al.*, 2015 ; Gibon *et al.*, 2016). Ces macrophages, attirés par les cellules sanguines déposées à la surface de l'implant lors de sa pose, sont confrontés à un

élément trop large pour pouvoir être phagocyté. Ils fusionnent donc afin de devenir des cellules géantes à corps étrangers. La sécrétion de facteurs de l'inflammation par ces dernières aboutit au dépôt de collagène autour de l'implant et à terme modèlent la capsule fibreuse entourant la prothèse (Major *et al.*, 2015). Cette capsule restera en place aussi longtemps que l'implant.

Par conséquent, de nombreuses recherches sont menées afin de limiter cette réaction immunitaire. De nombreuses techniques sont décrites. Tout d'abord, une prothèse avec une porosité plus grande induirait une inflammation plus faible et une meilleure néovascularisation (Otto *et al.*, 2010 ; Major *et al.*, 2015). Il est également décrit qu'une modification de la surface de l'implant peut atténuer la réponse de l'organisme. Ainsi l'apposition de protéines morphogéniques osseuses 7 inhiberait le dépôt de tissu fibreux et la carboxybétaïne serait une protéine indétectable par les cellules de l'hôte ce qui empêcherait le développement du premier film d'adhésion sur la prothèse. De même, une surface hydrophile engendrerait la formation d'une couche d'eau en superficie de l'implant ce qui réduirait la fixation des macrophages. Ensuite, une prothèse imbibée de facteurs limitant la formation d'un tissu fibreux peut être une troisième solution. Ainsi la libération continue de dexaméthasone ou de facteur de croissance de l'endothélium vasculaire (VEGF) pourraient limiter la taille de la capsule fibreuse. Puis, une dernière solution serait d'intégrer des cellules directement dans l'implant telles que des cellules stromales du tissu adipeux, cellules permettant par leur sécrétion de réduire la taille de la capsule fibreuse (Major *et al.*, 2015).

Enfin, certaines prothèses sont conçues pour se dégrader progressivement dans l'organisme le temps que la régénération osseuse se fasse. Il est important alors de choisir un matériau qui ne se résorbe ni trop vite ni trop lentement par rapport à la capacité régénératrice du crâne. Les implants constitués de calcium et phosphate possèdent cette capacité. L'intérêt de leur emploi réside également dans le fait que leur composition est proche de celle d'un os sain. De la même manière que précédemment, ils peuvent être imbibés de diverses molécules ou envahis par différentes cellules permettant de limiter la capsule fibreuse et favoriser la néovascularisation, première étape de l'ostéogénèse (Szpalski *et al.*, 2010). Cependant, ces prothèses sont encore peu employées lors de large défaut osseux à cause de leur faible résistance et de leurs taux importants de complications (Khader et Towler, 2016).

Cette cicatrisation osseuse peut être retardée par l'apparition de complications chirurgicales. Ces dernières peuvent également être liées ou amplifiées par la présence d'un corps étranger, la prothèse crânienne.

## 2. Les complications chirurgicales

Comme lors de toute chirurgie, des complications peuvent être présente en période post-opératoire lors de craniotomie ou cranioplastie. Seront traitées dans ce paragraphe, celles ayant une caractéristique particulière compte-tenu de l'abord chirurgical. Ne seront donc pas traités les séromes, hématomes, réactions inflammatoires importantes et la douleur qui sont des complications communes à tout acte chirurgical.

### a. Les complications aseptiques liées à la chirurgie

#### i. Sans pose de prothèse

L'une des principales complications post-chirurgicales est une augmentation importante de la pression intracrânienne. Or cela peut être une conséquence d'un incident per-opératoire : une hypotension. En effet, si la pression sanguine descend de manière trop prononcée, les plus

petits vaisseaux se collaborent pendant la chirurgie. Le chirurgien ne verra donc aucune hémorragie lors du temps opératoire. En revanche, lors de la période post-opératoire, lorsque la pression sanguine artérielle sera à nouveau normale, ces petits vaisseaux s'ouvriront. Des hémorragies seront alors présentes et feront rapidement monter la pression intracrânienne. Une attention particulière devra donc être portée aux animaux en post-opératoire afin de détecter précocement les premiers signes d'hypertension intracrânienne (Archibald, 1974).

De plus, comme vu dans la partie précédente, la moindre manipulation du tissu nerveux peut engendrer des dommages. L'apparition de signes nerveux tels que des convulsions suite à ceux-ci, à un œdème cérébral ou à l'augmentation de la pression intracrânienne sont des complications également fréquemment rencontrés (Cavanaugh *et al.*, 2008). Cette dernière peut d'ailleurs conduire à une hernie cérébelleuse s'il est sévère et si l'ouverture occipitale excède la crête nuchale (Vermeersch *et al.*, 2004). En ce qui concerne les crises convulsives, elles sont fréquemment rencontrées lors de chirurgie intracrânienne, représentant l'une des complications les plus communes pouvant toucher près de 14 % des cas selon les études (Godil *et al.*, 2011 ; Lee *et al.*, 2013 ; Zanaty *et al.*, 2015 ; Liang *et al.*, 2017). Celles-ci sont associées à l'œdème cérébral se mettant en place à la suite de la chirurgie lors de manipulation du tissu nerveux comme lors de résection de tumeurs telles que les méningiomes aux localisations supratentorielles, lieu où il est difficile de faire une exérèse complète sans manipulation tissulaire *a minima* du système nerveux central (Chaichana *et al.*, 2013).

Toutefois, lors de craniectomie sans cranioplastie, ces nouveaux signes neurologiques ou la détérioration de l'examen neurologique du patient peut correspondre à une entité non encore entièrement élucidée appelée le « syndrome du trépané ». En effet, chez l'Homme, il est possible de notifier une détérioration de l'état d'un patient de manière abrupte entre quelques semaines et quelques mois après la craniectomie. Dans les études parues, cela arrive chez environ 20 % des personnes opérées. Les signes rapportés sont alors très variables et peuvent aller du simple mal de tête, de l'insomnie, des troubles de la mémoire ou du comportement jusqu'à la monoparésie. Faire le distinguo entre ce syndrome et une récurrence ou une complication chirurgicale liée à la manipulation du tissu nerveux peut s'avérer difficile. Mais une cranioplastie permet une résolution de ces signes de manière assez franche lorsqu'il s'agissait bien de ce syndrome. Bien qu'il ait été montré qu'une diminution du volume du troisième ventricule cérébral y soit associée, la pathophysiologie de cette atteinte est encore inconnue et pourrait être multifactorielle (Vasung *et al.*, 2016). Quelques théories, comme une altération de l'hydrodynamique du liquide céphalorachidien, l'impact indirect de la pression atmosphérique sur le cerveau ou encore des changements dans la circulation sanguine cérébrale, sont proposées afin d'expliquer ce phénomène mais aucune n'est à l'heure actuelle vérifiée. De plus amples investigations sont nécessaires pour l'étudier (Delaunoy *et al.*, 2015 ; Honeybul *et al.*, 2016).

Par ailleurs, aucune information n'est disponible quant à l'éventuelle existence de ce syndrome chez les chiens et chats. Bryant *et al.* (2003) rapportent le cas d'un chien devant vivre sans prothèse crânienne à la suite de nombreuses infections sur le site chirurgical impliquant l'implant. Aucun signe neurologique n'est rapporté par le propriétaire dont le chien exerce une activité normale. Toutefois, il a été constaté à quelques occasions une désorientation temporaire et une forte douleur lorsque l'animal se cognait la tête. Le chien est, de plus, devenu très protecteur envers sa tête, limitant tout contact entre un objet quelconque et celle-ci et refusant toute caresse sur le crâne (Bryant *et al.*, 2003). Dans une étude portant sur quarante-deux chats opérés d'un méningiome cérébral par craniotomie, dix ont montré une résurgence des signes neurologiques dont seulement six étaient attribuables à une récurrence tumorale. Aucune information n'est donnée quant aux quatre autres (Gordon *et al.*, 1994). Ces chats-là étaient potentiellement atteints du syndrome du trépané. De plus amples investigations sont donc

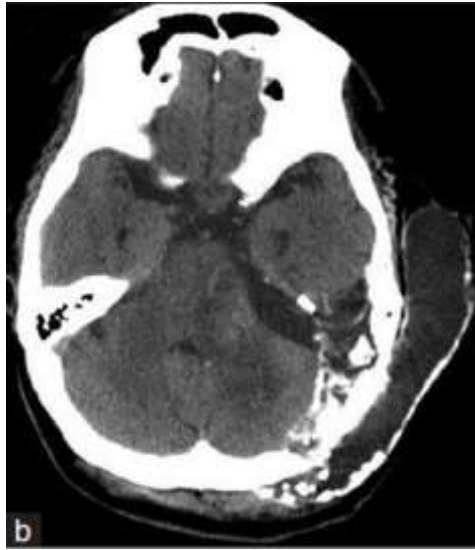nécessaires pour déterminer si, chez les animaux aussi, cette composante clinique est présente ou non.

De plus, une différence importante existe entre l'Homme et l'animal de ce point de vue. La masse musculaire temporale est très différente. Le muscle temporal chez le chien et le chat est épais, son élévation du périoste réclame une hémostase difficile sur toute sa surface. Lors du réveil de l'animal, il est donc fréquent de voir s'installer un saignement, se transformant en un hématome provoquant une cicatrice adhérente à l'encéphale qui perturbe de plus l'évaluation par imagerie de cette région cruciale pour y vérifier l'absence de récurrence (Moissonnier, 2017).

Un pneumencéphale peut aussi être observé à la suite d'une craniotomie. En général, celui-ci est lentement résorbé jusqu'à trois semaines après la chirurgie (Reasoner *et al.*, 1994). Cependant, en raison d'une communication entre le crâne et l'environnement extérieur, de l'air peut s'accumuler dans la cavité intracrânienne. Deux mécanismes permettraient d'en expliquer la cause : le premier consiste en une fuite permanente de liquide cébrospinal créant ainsi une pression intracrânienne inférieure à la pression extérieure. L'air entre donc afin d'équilibrer les pressions (Andrews et Canalis, 1986). Le second mécanisme met en jeu un défaut de dure-mère. À la faveur d'une toux ou d'un reniflement dont la pression générée excède celle présente dans le crâne, l'air peut pénétrer par cette faille (Arbit *et al.*, 1991). Une telle communication représente un véritable danger puisqu'elle constitue une porte d'entrée à tout micro-organisme pouvant ainsi causer une infection. En conséquence, il est conseillé de réparer un défaut de dure-mère à l'aide d'un substitut synthétique pour prévenir l'accumulation d'air lorsque la résection de méninge est large. Cependant, des études sont nécessaires pour évaluer les indications pour lesquelles une telle réparation est essentielle après une chirurgie intracrânienne (Cavanaugh *et al.*, 2008).

Par ailleurs, bien que sa pathophysiologie soit controversée, lors d'absence de fermeture de la dure-mère, le liquide cébro-spinal peut s'accumuler dans les tissus extra-duraux environnants (Chiang et Lin, 2015). Il se forme alors un pseudoméningocoele, complication apparaissant dans 4,5 % des cas de neurochirurgie cérébrale. À l'examen tomodensitométrique, cela apparaît comme une collection liquidienne sombre dans les tissus suboccipitaux et cervicaux postérieurs (Sinclair et Scoffings, 2010). La **Figure 39** ci-dessous en présente un exemple. Son traitement peut être chirurgical mais, la plupart du temps, une gestion médicale peut suffire à l'aide de bandages compressifs, ponctions lombaires et maintien du position allongée (Chiang et Lin, 2015).

Figure 39 : Pseudoméningocoele formé deux semaines à la suite d'une craniectomie sans fermeture de la dure-mère (Source : Chiang and Lin, 2015)



De plus, trois autres complications sont associées à des collections liquidiennes. La première est l'hygroma sous-dural ou sous-galéal, soit entre l'aponévrose épicrotânienne et le périoste. Ils apparaissent quelques jours après la craniectomie et sont souvent latéralisés du côté opéré. Ils résultent d'une perturbation de la circulation du liquide céphalorachidien et se résorbent seuls en quelques semaines à quelques mois. La seconde complication se voit sur le long terme, à distance de la craniectomie : il s'agit du développement d'une hydrocéphalie (Stiver, 2009). La troisième est une tamponnade cérébrale. Il s'agit d'une complication rare mais qui met en danger la vie du patient. La poche liquidiennne sous-galéale est, dans ce cas, pressurisée et engendre un effet de masse sur l'encéphale sous-jacent. Cela induit une dégradation neurologique du patient résolue par drainage de la collection. Son étiologie est encore incomprise mais pourrait être liée à des variations de la pression intracrânienne et un effet valve de la dure-mère suturée (Sinclair et Scoffings, 2010).

Enfin, l'ultime complication aseptique de la craniectomie nécessite une prise en charge chirurgicale immédiate : il s'agit d'une hernie paradoxale. Les patients subissant, à la suite de l'intervention chirurgicale, une ponction ou un drainage forcé du liquide céphalorachidien y sont prédisposés. La baisse de volume du liquide résulte en une baisse de pression intracrânienne. Or l'absence de prothèse, autologue ou non, expose la boîte crânienne à la pression atmosphérique. Ainsi toute baisse de pression intracrânienne résulte en la compression de l'encéphale par la pression atmosphérique ; celle-ci étant plus importante que la pression intracrânienne, cette compression engendre ainsi des déficits neurologiques. Le traitement d'urgence consiste donc à rétablir la pression intracrânienne en empêchant les fuites de liquide cérébrospinal et en reconstituant la boîte crânienne (Sinclair et Scoffings, 2010 ; Vasung *et al.*, 2016). La résolution de cette complication peut faire penser à une potentielle composante du syndrome du trépané mais une étude parue en 2016 ne montre pas d'association statistique entre ce dernier et la hernie paradoxale (Vasung *et al.*, 2016). Il s'agit donc bien d'une complication à part entière.

## ii. Avec pose de prothèse

Lorsqu'une prothèse est positionnée afin de combler un large défaut osseux, les complications suscitées sont également observables en dehors d'une résurgence de signes neurologiques liée à un syndrome du trépané.

Tout d'abord, quand la cranioplastie consiste en le repositionnement du volet osseux préalablement retiré, la complication aseptique majoritairement rencontrée est la résorption dudit volet. Elle peut être retrouvée dans près de 15 % voire 20 % des cas de cranioplastie avec une greffe autologue (Wachter *et al.*, 2013 ; Brommeland *et al.*, 2015 ; Matsukawa *et al.*, 2017). Les raisons de son apparition sont encore inconnues mais elle représente avec les risques d'infections l'une des complications les plus courantes et les plus redoutées (Brommeland *et al.*, 2015 ; Matsukawa *et al.*, 2017).

Toutefois, quand le choix est porté de combler le défaut osseux avec un corps étranger, cela peut engendrer des complications supplémentaires.

La principale complication aseptique observée lors de la pose d'un implant est son descellement. En effet, lorsque les fixations cèdent, la prothèse peut alors soit s'enfoncer dans la boîte crânienne soit se surélever par rapport à celle-ci. Hors un éventuel problème de fabrication des fixations, cela est dû à une ostéolyse de l'os crânien en périphérie du site de craniotomie. Comme cela a été expliqué précédemment, la cranioplastie induit la formation d'un tissu fibreux recouvrant le site chirurgical. Au sein de celui-ci se trouve de nombreuses cellules inflammatoires dont des macrophages et cellules géantes à corps étranger. Ces dernières sécrètent des facteurs pro-inflammatoires et des cytokines. Des études ont montré que la résorption osseuse constatée est directement liée à la présence de ces facteurs, notamment le TNF (Tumor Necrosis Factor) qui serait un médiateur essentiel de l'ostéoclastogenèse et de l'ostéolyse. Cette hypothèse est vérifiée par le fait que les souris étant démunies de récepteur au TNF ne voient pas leur population d'ostéoclastes augmenter après la pose d'un implant en PMMA et ne subissent pas de résorption osseuse péri-prothétique (Merkel *et al.*, 1999 ; Clohisy *et al.*, 2006).

Par ailleurs, les radicaux libérés lors de la polymérisation du ciment et faisant partie intégrante d'une prothèse en PMMA agissent comme facteurs de transcription génique codant pour le TNF mais également pour la NFATc1 (Nuclear Factor of Activated T-cells cytoplasmic 1) en déclenchant la cascade des NF- $\kappa$ B (Nuclear Factor kappa-B) (Merkel *et al.*, 1999 ; Clohisy *et al.*, 2006 ; Yamanaka *et al.*, 2013). Ainsi ces particules stimulent la présence d'ostéoclastes responsables de l'ostéolyse favorisant *in fine* le déchaussement de la prothèse.

Ce descellement de l'implant est également observé lorsque le volet osseux est remis en place : cela serait attribuable à des défaillances des systèmes de fixation (Brommeland *et al.*, 2015 ; Matsukawa *et al.*, 2017).

Ensuite, au cours de la vie du patient, à la faveur d'un choc, la prothèse peut se fracturer. Un défaut esthétique peut alors être visible mais le problème majoritaire, expliquant l'intérêt d'une chirurgie d'urgence, est la migration des abouts fracturaires dans la boîte crânienne ou dans le parenchyme cérébral. Les conséquences dramatiques de cette complication justifient l'emploi d'un produit radio-opaque lors de la fabrication du ciment afin de pouvoir déceler *a posteriori* d'éventuelle fracture à la radiographie. Ce phénomène reste assez rare puisque le PMMA a une résistance équivalente à celle de l'os, l'hydroxyapatite à l'inverse se fracture très facilement lors de chute par exemple (Ko *et al.*, 2014). En revanche, lors de fabrication per-opératoire, il est fréquent que des bulles se forment dans le ciment de PMMA. Cela est dû à la réaction exothermique qui lorsqu'elle avoisine la centaine de degrés Celsius engendre de la vapeur qui, prisonnière du biomatériau en solidification, s'agglomère alors en poches de gaz.

La présence de ces dernières fragilise le ciment qui perd alors en résistance. Cela peut être évité lorsque le PMMA est préfabriqué ou polymérisé sous pression afin d'évacuer le gaz ou encore refroidi à l'aide de solution saline froide (Mason *et al.*, 1986 ; Park *et al.*, 2001).

À l'instar des fractures, la cranioplastie en soit peut provoquer un défaut esthétique. Cela peut être dû à un mauvais modelage de la prothèse ne permettant pas de retrouver une symétrie crânienne. Dans ce cas, cela est visible en période post-opératoire immédiate. Mais, compte-tenu du fait que le muscle temporal doit être récliné afin d'accéder à la boîte crânienne, il arrive que celui-ci s'atrophie à la suite de la chirurgie. Cela engendre donc un défaut esthétique apparaissant à distance de la cranioplastie (Huang *et al.*, 2015). De même, la présence de pointes ou de reliefs importants sur la prothèse peut causer des centres focaux de nécrose de la peau (Bryant *et al.*, 2003). L'implant se doit donc d'être le plus lisse possible et avec un minimum de reliefs permettant ainsi un bon résultat esthétique et une absence de pression focale de la peau pouvant engendrer une escarre.

Enfin, l'ultime complication aseptique pouvant être retrouvée lors de cranioplastie est l'allergie au ciment. Cela reste une complication rare et peu décrite en cas de chirurgie intracrânienne. En revanche, en dentisterie et en dermatologie, ce type d'hypersensibilité est plus souvent retrouvé. En général, les signes d'appel sont de l'asthme, de l'œdème, de l'érythème ou du prurit. Lors d'allergie lié à un implant crânien, les signes peuvent être plus graves pouvant conduire au décès du patient. Étant peu décrite, les chirurgiens sont faiblement conscients de la possibilité d'apparition. Un cas de réaction systémique allergique a été décrit à la suite d'une cranioplastie. Initialement, le patient a montré des signes communs tels que du prurit et de l'œdème. Mais près de deux ans après la chirurgie, il est décédé d'un arrêt cardiorespiratoire. L'autopsie a révélé des épanchements séro-hémorragique péricardique et pleural ainsi que des lésions de fibroses hépatiques pouvant être dus à des dépôts de complexes immuns notamment sur la paroi des vaisseaux sanguins (Meel, 2004). Il est donc important de garder en mémoire que les réactions allergiques à un ou plusieurs composants du ciment sont possibles.

Il existe également des complications septiques qui sont plus fréquemment rencontrées lors de cranioplastie.

## **b. Les complications septiques liées à la chirurgie**

La norme OMS considère qu'une infection est dite post-opératoire dans les trente jours suivant la chirurgie sans implant et un an avec implant (non résorbable). Cette seconde limite doit être appliquée aux prothèses crâniennes (« Global guidelines for the prevention of surgical site infection », 2016).

### **i. Sans pose de prothèse**

Le progrès technologique et scientifique ont permis de réduire considérablement le taux d'infections pouvant être rencontrées à la suite d'une craniotomie. C'est notamment une amélioration dans la ventilation des blocs opératoires mais également dans les méthodes de stérilisation, l'avancée des techniques chirurgicales et la mise en place d'antibiothérapie prophylactique qui permettent un contrôle de ce taux.

Toutefois, les infections sur site chirurgical sont fortement redoutées de par le risque qu'elles représentent par leur proximité avec le tissu nerveux mais également en raison de l'émergence d'agents pathogènes résistants à certains antibiotiques (Buang et Haspani, 2012).

Elles se retrouvent majoritairement sous la forme de méningite, abcès épidural, empyème subdural, abcès cérébral ou infections de plaie (McClelland et Hall, 2007). Cependant, des cas d'infections extracrânielles bien que mentionnés sont peu investigués touchant notamment l'appareil pulmonaire, urinaire ou circulatoire (Gruenbaum *et al.*, 2017).

Le taux d'infection parmi les différentes études avoisine les 5 % à 7 % pouvant parfois atteindre les 10 % lors de craniotomie lorsque le patient ne recevait pas d'antibiothérapie préventive (McClelland et Hall, 2007 ; Gruenbaum *et al.*, 2017). Une récente étude portant sur 1587 cas de craniotomie a révélé un taux de 0,8 % d'infections lorsque le patient recevait une antibiothérapie prophylactique au moment de l'anesthésie (McClelland et Hall, 2007). L'intérêt d'un tel protocole anesthésique semble donc véritablement avantageux mais il est à noter que cette étude portait sur un échantillon conséquent. La validité des taux d'infections précédemment trouvés peut donc être questionnable quant à la plus petite taille d'échantillon de ces autres rapports.

De plus, il est important de noter que les cas étudiés dans ces analyses sont des patients ayant subi une craniotomie avec parfois une cranioplastie associée. Cela reste minoritaire par rapport aux craniotomies seules (seulement 20 % pour l'étude de Buang et Haspani) mais peut suffire à biaiser les résultats.

Ensuite, les infections sont d'autant plus craintes lors d'un abord transfrontal. En effet, la cavité crânienne peut être rapidement contaminée par les sinus frontaux. C'est pourquoi, il est fortement conseillé non seulement d'appliquer des compresses humides sur ceux-ci afin d'éviter tout passage d'éléments contaminants de ces derniers dans la boîte crânienne mais également de changer d'instruments dès la protection des sinus faite (Fossum *et al.*, 2009). De plus, un morceau de tissu adipeux peut être positionné dans les sinus frontaux afin de limiter le passage de micro-organismes depuis ceux-ci vers la cavité crânienne (Bryant *et al.*, 2003).

Par ailleurs, il a été vu précédemment que les infections peuvent être causées par un pneumocéphale. En effet, selon B. Eftekhar *et al.* (2006), 21,5 % des individus présentant un pneumocéphale à la suite de traumatismes crâniens ont souffert de méningites (Eftekhar *et al.*, 2006).

Enfin, lors de la formation d'une fistule ou d'un abcès, un nouveau passage en chirurgie est préconisé afin de débrider la lésion. Une antibiothérapie probabiliste ou ciblée si une bactériologie a été demandée est alors débutée (Bryant *et al.*, 2003 ; Khullar *et al.*, 2016).

## ii. Avec pose de prothèse

Les complications septiques en présence d'une prothèse sont les mêmes que précédemment, à savoir des infections de plaie, des abcès, des fistules, des empyèmes cérébraux et des méningites. Toutefois du fait de la présence d'un corps étranger, la guérison peut être complexe et nécessiter le retrait de l'implant.

Le taux d'infection lors de l'emploi de ciment de PMMA varie de 2,7 % à 14 % dans la littérature (Stula, 1984 ; Azmi *et al.*, 2004 ; Cheng *et al.*, 2008 ; Al-Tamimi *et al.*, 2012). La plupart du temps, l'infection est diagnostiquée dans les premières semaines voire les premiers mois après la cranioplastie. Toutefois, il est rapporté des cas d'infection tardive pouvant apparaître jusqu'à douze mois après la dite chirurgie (Ryu *et al.*, 2005). En effet, des bactéries peuvent se fixer à l'implant lors de sa pose, être ensuite entourée par la réaction de fibrose décrite précédemment et demeurer vivantes au contact du ciment favorisant ainsi des infections récurrentes à la faveur d'une baisse d'immunité de l'hôte (Guevara *et al.*, 1987 ; Ryu *et al.*, 2005 ; Khullar *et al.*, 2016). Par conséquent, dans une grande majorité des cas, lorsqu'une infection est décelée, l'implant est retiré et un débridement chirurgical est effectué (Tokoro *et*

*al.*, 1989 ; Azmi *et al.*, 2004 ; Ryu *et al.*, 2005 ; Khullar *et al.*, 2016). L'exemple de l'étude de Bryant *et al.* (2003) peut être cité où un des chiens a développé une fistule sur le site chirurgical. Celle-ci avait été traitée à l'aide d'antibiotiques et de débridements chirurgicaux. Une guérison était observée à chaque traitement mais les multiples récurrences (trois épisodes en sept mois) ont conduit à un retrait de l'implant. À l'issue de cette dernière intervention chirurgicale, aucune récurrence n'a été rapportée (Bryant *et al.*, 2003).

Toutefois, pour les nombreuses raisons évoquées précédemment, il est essentiel de combler un défaut crânien important. C'est pourquoi de nouvelles techniques ont été mises au point afin de diminuer cet ancrage bactérien à la surface d'un corps étranger permettant de diminuer le taux d'infection à la suite d'une cranioplastie.

Dans un premier temps, l'ajout d'antibiotique dans le ciment a paru un choix évident. Cette méthode a permis à Stula (1984) de réduire son taux d'infection de près de 50 % passant de 14 % à 8,5 % avec des prothèses imprégnées d'antibiotiques (Stula, 1984). De même, dans une étude plus récente, l'ajout de colistine et d'érythromycine au PMMA a permis d'obtenir une incidence des infections de 3,2 %. De plus, les quelques cas présentant une infection ont pu être contrôlés par drainage de la collection sans retrait de l'implant (Worm *et al.*, 2016).

Enfin, les techniques de génie biomédical ont permis de mettre en évidence un lien entre les caractéristiques de la surface de l'implant et le dépôt des bactéries sur celui-ci. Ainsi, une surface prothétique hydrophobe limiterait la formation d'un biofilm bactérien et donc réduirait le risque d'infection (Major *et al.*, 2015). Pour acquérir une telle propriété, il n'y a nul besoin de changer le composant majeur du ciment. En effet, un revêtement de N-hexyl-N-méthyl-polyéthylèneimine (N-hexyl-N-méthyl-PEI) peut être déposé à la surface par immersion dans une solution dudit produit puis séchage à l'air ambiant. La couche ainsi formée reste adhérente à la prothèse et ne s'éroderait pas au cours du temps. Les micro-organismes sont tués par un simple contact qui engendrerait des lésions de leur membrane plasmique (Park *et al.*, 2006). Lorsque des germes sont introduits en grande quantité dans un défaut osseux tibial de mouton afin de générer une ostéomyélite, fracture réduite grâce à une plaque induite de N-hexyl-N-méthyl-PEI, la cicatrisation osseuse se passe normalement et aucun signe d'infection osseuse n'est visible macroscopiquement, au scanner ou encore à l'examen histologique. Les bactéries semblent avoir été éradiquées de leur site d'implantation initial (Schaer *et al.*, 2012). Cette méthode pourrait réduire considérablement le taux d'infection rencontrée lors de cranioplastie et accroître le nombre de succès de telles interventions chirurgicales.

Lors de cranioplastie remettant en place le volet osseux préalablement retiré, le taux d'infections n'est pas particulièrement plus faible que lors de la pose d'un implant. Il varie entre 4,6 % et 13,5 % (Cheng *et al.*, 2008 ; Chang *et al.*, 2010 ; Wachter *et al.*, 2013 ; Brommeland *et al.*, 2015 ; Shibahashi *et al.*, 2017). Bien que le repositionnement de l'os retiré initialement soit préféré, son bénéfice quant à la pose d'une prothèse n'est pas systématiquement retrouvé en termes de taux d'infection : de nombreuses études échouent à montrer une différence significative entre les deux matériaux (Tokoro *et al.*, 1989 ; Aziz *et al.*, 1990 ; Cheng *et al.*, 2008). Deux articles récents en trouvent une. Cependant leurs échantillons entre les cas d'autogreffes et d'allogreffes osseuses ont des tailles très différentes : 175 autogreffes versus 37 allogreffes pour l'une et 121 contre 15 pour l'autre (Chang *et al.*, 2010 ; Wachter *et al.*, 2013). La différence significative qu'ils trouvent est donc statistiquement questionable.

Toutefois, afin de détecter ces éventuelles complications et favoriser leur prise en charge médicale rapide, des contrôles doivent être effectués auprès de personnels compétents.

### 3. Les modalités du suivi

À la suite de la chirurgie, le patient est hospitalisé afin d'assurer une surveillance permanente. La durée moyenne d'hospitalisation est d'environ quatre à cinq jours lors de cranioplastie mais peut être augmentée à dix-huit jours lors de craniotomie ou plus d'une vingtaine lors de craniectomie (Lemée *et al.*, 2013 ; Fossum, 2013 ; Kelly *et al.*, 2016). Le séjour à l'hôpital dépendant de l'état du patient est très variable.

Deux contrôles sont alors à prévoir afin de contrôler la plaie chirurgicale et retirer les fils de sutures cutanées sept et quinze jours post-opératoires respectivement.

Des suivis peuvent ensuite être programmés pour vérifier la bonne évolution de la cicatrisation et l'absence de complication ou de récurrence de l'atteinte suscitant l'intervention chirurgicale.

#### a. Examen clinique

Lors des différents suivis, un examen clinique complet ainsi qu'un examen neurologique sont effectués afin de détecter toute aggravation potentielle de l'état du patient.

Cette étape du suivi doit permettre de mettre en évidence une éventuelle complication telle qu'une infection ou une fistule, par exemple, sur le site chirurgical. De plus, elle doit permettre un échange avec le propriétaire de l'animal afin de déceler tout changement comportemental ou autre.

Toutefois, un suivi par imagerie est idéal pour contrôler l'absence de complications cérébrales ou de récurrence tumorale si l'indication de la chirurgie était une exérèse de néoplasie.

#### b. Imagerie

Le suivi par imagerie médicale peut se faire à l'aide d'un examen tomodensitométrique ou par résonance magnétique.

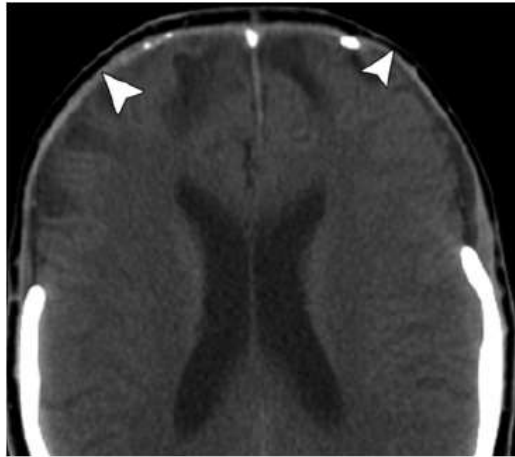
##### i. Sans pose de prothèse

Lors de craniectomie, l'os est retiré et la boîte crânienne est recouverte par des tissus mous tels que le muscle temporal, le tissu sous-cutané et la peau. En imagerie médicale, on constate donc une interruption de la ligne osseuse.

Toutefois, l'apparence des images obtenues est fortement dépendante de l'état de la dure-mère.

Chez la plupart des patients, la craniectomie referme l'espace sous-galéal ce qui engendre donc la formation d'un complexe méningogaléal comprenant l'aponévrose épicroânienne, l'espace sous-galéal, le tissu conjonctif, le tissu fibreux et la dure-mère. Cet ensemble apparaît comme une seule et unique couche de tissu mou d'opacité plus importante que les tissus mous à l'examen tomodensitométrique. Sa visualisation est proposée à la **Figure 40**. En temps normal, elle mesure 2 à 4 mm d'épaisseur. Il est possible d'observer un espace plus radiotransparent ou une collection liquidienne dans l'espace subarachnoïdien présent sous ce complexe chez la moitié des patients (Sinclair et Scoffings, 2010).

**Figure 40** : *Complexe méningogaléal (flèches blanches) formé à la suite d'une craniectomie (Source : Sinclair and Scoffings, 2010)*



Ensuite, il est également possible de voir sur le scanner un granulome stérile en regard de la plaie chirurgicale possédant des caractéristiques similaires aux abcès en imagerie médicale.

Par ailleurs, un volet cutané creusé peut être perceptible dans les clichés radiographiques. Ce signe autant clinique que radiographique est fréquemment associé avec le syndrome du trépané. Cependant, les deux ne sont pas systématiquement associés. En effet, dans l'étude de Yamaura et Makino publiée en 1977, seulement 35 % des patients ayant ce creusement cutané étaient également atteints du syndrome du trépané (Yamaura et Makino, 1977). Ce résultat a été confirmé par d'autres études où cet enfoncement cutané était similaire entre le groupe sain et celui atteint du syndrome du trépané (Vasung *et al.*, 2016).

De la même façon, une hernie paradoxale ou une déviation de l'axe médian de l'encéphale, provoquant un écrasement de l'hémicéphale controlatéral à la craniectomie, peuvent être révélées par le scanner sans entraîner de signes cliniques conséquents. En revanche, la diminution en volume du troisième ventricule cérébrale est un signe radiologique plus spécifique du syndrome du trépané. Il permet d'identifier les patients à risque de le développer et afin de pallier son apparition une cranioplastie doit être réalisée (Sinclair et Scoffings, 2010 ; Vasung *et al.*, 2016).

#### ii. Avec pose de prothèse

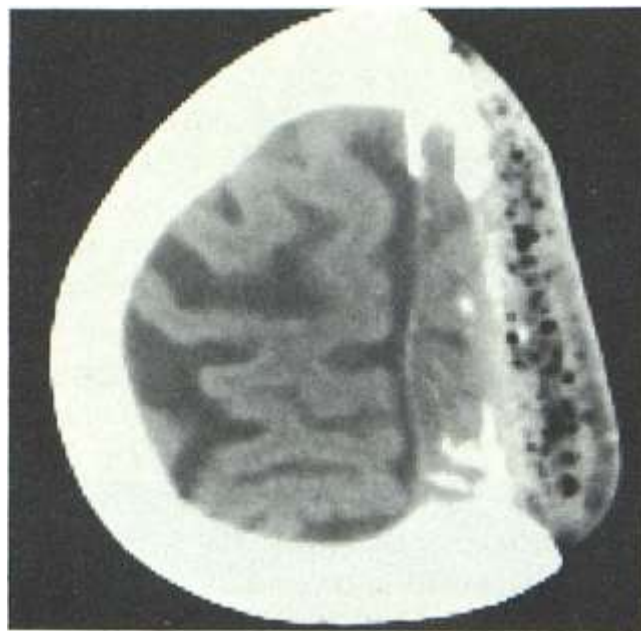L'une des caractéristiques requises d'une prothèse crânienne est la radiotransparence (Park *et al.*, 2001). Cela est important pour permettre de visualiser les tissus sous-jacents afin d'assurer une meilleure détection des éventuelles complications pouvant survenir mais également pour surveiller la non-résurgence d'une tumeur ou la non-réapparition du problème ayant suscité la cranioplastie en premier lieu (Wichlas *et al.*, 2012).

Le PMMA est une substance homogène possédant une densité proche de celle des tissus mous sur les radiographies (Resnick et Kransdorf, 2004 ; Brahme, 2014). L'ajout de baryum,

comme mentionné précédemment, permet notamment d'accroître la radio-opacité du ciment afin d'améliorer sa visualisation radiographique.

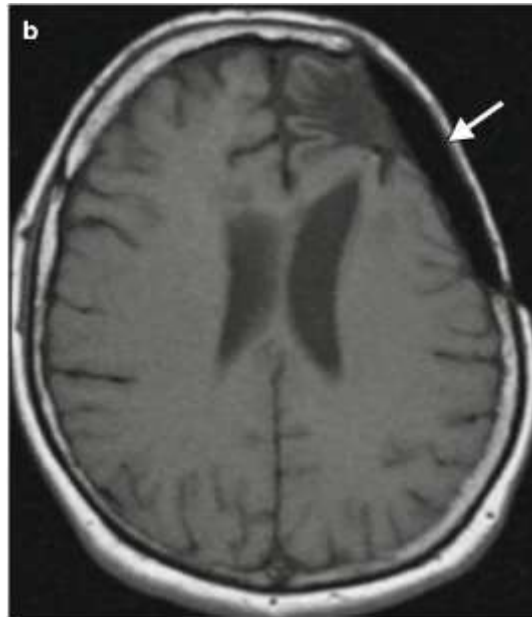
Toutefois, à l'examen tomodensitométrique, le PMMA peut avoir un aspect hétérogène qui est fabrication-dépendant (Resnick et Kransdorf, 2004). En effet, des bulles de gaz peuvent être présentes dans l'épaisseur de la prothèse ressemblant à des micro-abcès. Leur présence, comme expliquée précédemment, est due à la forte réaction exothermique ayant lieu lors de la polymérisation de ce ciment. Il a été dit précédemment que la température pouvait approcher la centaine de degrés. Or cela engendre une pression importante et la vapeur générée peut alors s'agglomérer en bulles voire en large poche de gaz (Mason *et al.*, 1986 ; Ginat et Westesson, 2012). La solidification du ciment les entrappe définitivement causant cet aspect mité à l'examen tomodensitométrique comme l'illustre la **Figure 41**.

**Figure 41** : Entrappement de bulles gazeuses dans la prothèse de PMMA (Source : Ginat and Westesson, 2012)



À l'inverse en imagerie par résonance magnétique, le PMMA émet un faible signal. Cet examen se base sur la visualisation de proton donc sur la présence d'eau dans les tissus. Or le PMMA étant hydrophobe, il ne possède pas de proton et n'est donc que pas visualisable en IRM. L'hydroxyapatite ou les ciments phospho-calciques à l'inverse sont hydrophiles et donc visibles lors de cet examen (Wichlas *et al.*, 2012). La **Figure 42** illustre le faible signal du PMMA lors d'un tel examen.

Figure 42 : Signal faible du PMMA en examen d'imagerie par résonance magnétique (Source : Ginat and Westesson, 2012)

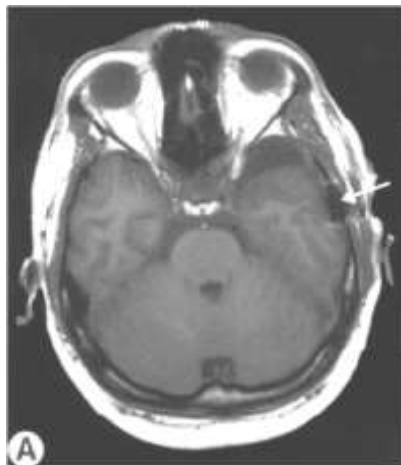


Ensuite, en ce qui concerne les autres biomatériaux, le polyéthylène poreux émet un signal faible autant au scanner qu'à l'IRM. Les prothèses en métal, quant à elles, rendent difficile le suivi par imagerie étant donnés les artefacts importants qu'elles engendrent (Park *et al.*, 2001 ; Shalabi *et al.*, 2007). De plus, les implants métalliques attirés par le champ magnétique des IRM peuvent causer des dommages au patient en bougeant de leur emplacement initial. Toutefois, des études ont montré la faible réaction du titane face au champ magnétique généré par les IRM. Par ailleurs, les artefacts engendrés, caractérisés par une distorsion géométrique de l'image, sont minimaux avec ce matériau puisque le tissu est visualisable à 2 mm de distance de la prothèse (Shellock et Shellock, 1998 ; Matsuura *et al.*, 2002 ; Rosselli *et al.*, 2017).

Enfin, au-delà de la composition en elle-même du ciment, les systèmes de fixation interfèrent également avec le suivi par imagerie médicale. Cela s'applique donc autant aux allogreffes qu'aux autogreffes osseuses. Le premier moyen de fixer une prothèse est la suture avec du fils irrésorbable ou métallique. Toutefois, l'emploi croissant de l'imagerie médicale pour le suivi des animaux a orienté les chirurgiens à utiliser majoritairement les fils résorbables, des artefacts étant causés par les fils métalliques. Il est à noter, cependant, que l'importance de ceux-ci dépend de leur composition : contrairement au titane qui ne génère pas d'artefact, des fils de nickel engendrent une distorsion variant de 7 à 10 mm de diamètre (New *et al.*, 1983 ; Wang *et al.*, 2007 ; Blankenstein *et al.*, 2015).

La seconde technique de fixation également la plus couramment utilisée est l'usage de plaque et de vis. La dernière est une méthode équivalente à des rivets. Ces derniers matériaux étant tous en titane, les artefacts engendrés ne sont pas minimes. Même lors de champs magnétiques importants, la qualité de l'image est conservée (Anastakis *et al.*, 1996 ; Chen *et al.*, 2016). Lors de certaines séquences prises en IRM, les rivets peuvent être à l'origine d'artefacts qui limitent les capacités diagnostiques d'un chirurgien ou d'un radiologue si la lésion se trouve à quelques millimètres du rivet comme l'illustre la **Figure 43** (Zimmermann *et al.*, 2001).

**Figure 43 :** *Artefact (flèche) provoqué par la présence d'un rivet en titane lors d'un examen d'imagerie par résonance magnétique sans produit de contraste (Source : Zimmermann et al., 2001)*





# DEUXIÈME PARTIE : Étude rétrospective

## I. Introduction

Le fait d'ouvrir ou de réparer une boîte crânienne est un acte qui se pratique depuis de nombreuses années en médecine humaine. Son apparition en médecine vétérinaire est plus récente et se fait généralement à la faveur d'une exérèse de tissu tumoral crânien, méningé ou cérébral ou d'un traumatisme (Fossum et Hedlund, 2006). Toutefois, la taille de l'abord du défaut osseux laissé ouvert par l'abord peut compromettre la cicatrisation de la boîte crânienne. Une craniectomie suivie d'une cranioplastie est donc souvent nécessaire à la bonne protection de leur système nerveux central et à la circulation optimale de leur liquide cébrospinal (Lee *et al.*, 2009 ; Shah *et al.*, 2014). Les complications post-opératoires attendues sont similaires à celles observées chez l'Homme.

Une publication récente décrit le devenir à court et moyen termes des prothèses réalisées à base de titane (Rosselli *et al.*, 2017). En revanche, à notre connaissance, il n'existe pas d'études décrivant le devenir sur le long terme des chiens et chats ayant subi une cranioplastie avec du ciment de polyméthylméthacrylate. Moissonnier *et al.* (1997), Mouatt (2002) et Bryant *et al.* (2003) exposent en tout trois cas cliniques de pose de prothèse crânienne en PMMA avec un suivi sur le long-terme (Moissonnier *et al.*, 1997 ; Mouatt, 2002 ; Bryant *et al.*, 2003).

Il nous a donc semblé important de réaliser cet état des lieux afin d'orienter le choix du chirurgien vétérinaire vers l'un des types de ces prothèses.

L'objectif de cette étude de cohorte rétrospective est de décrire les cas de cranioplastie avec du PMMA opérés par le même chirurgien, au centre hospitalier universitaire vétérinaire d'Alfort (CHUVA) entre Janvier 2001 et Juin 2016. L'étude portera sur le délai de survenue des complications observées chez ces animaux, la survie de ces animaux à la suite d'une telle intervention chirurgicale, l'aspect esthétique de la prothèse ainsi que sur le ressenti des propriétaires recueilli à l'occasion d'un entretien téléphonique.

## II. Matériels et méthodes

### 1. Sélection des cas

Inclusion : La recherche des cas de cranioplastie avait été faite en examinant les « cahiers de bloc de chirurgie » tenus par le service d'anesthésie et de chirurgie du CHUVA ainsi qu'en utilisant le mode recherche du logiciel « Clovis » du CHUVA enregistrant les animaux ayant été hospitalisés et auxquels le nom du chirurgien réalisant les cranioplasties étaient associés.

Les animaux ayant subi une craniectomie suivie d'une cranioplastie avec un ciment de PMMA opéré par ce chirurgien entre le 1<sup>er</sup> Janvier 2001 et le 31 Juin 2016 avaient été inclus dans l'étude.

Exclusion : Dans le cas où le dossier médical n'était pas enregistré dans la base de données du CHUVA ou lorsque les propriétaires n'étaient pas contactables par changement d'adresse et de numéro de téléphone, les animaux étaient exclus de l'étude, l'historique médical de l'animal ne pouvant être obtenu.

## 2. Obtention de l'historique médical de l'animal

Les dossiers médicaux des animaux avaient été étudiés. Leur historique médical avait été obtenu en consultant la base de données du CHUVA puis complété lors de l'entretien téléphonique avec les propriétaires. Les informations retenues étaient alors :

- Espèce de l'animal ;
- Race de l'animal ;
- Sexe de l'animal ;
- Stérilisation ou non ;
- État vaccinal ;
- Statut FeLV/FIV si chat ;
- Contact avec d'autres animaux ;
- Animal ayant accès à l'extérieur ;
- L'âge de l'animal le jour de l'opération ;
- Date de la cranioplastie ;
- L'abord chirurgical pour la craniectomie ;
- Examen d'imagerie effectué ;
- Le type de fabrication de la prothèse ;
- Durée d'hospitalisation ;
- Résultat de l'analyse histologique de la masse retirée en chirurgie ;
- Traitement adjuvant éventuel ;
- Traitement médicamenteux particulier (produit anticonvulsivant par exemple) ;
- Les complications éventuellement rencontrées ;
- Récidive tumorale ou non ;
- Récidive sur le site précédent ou non ;
- Nouvelle intervention chirurgicale (si oui : date, but et pose d'une prothèse ou non) ;
- Autres atteintes présentées par l'animal à la suite de la cranioplastie ;
- Animal décédé ou non (si oui, date et cause).

Tous les animaux de cette étude avaient subi une cranioplastie afin de réaliser l'exérèse d'un processus tumoral.

Le fait d'être atteint de la leucose, d'avoir accès à l'extérieur et d'être en contact fréquent avec d'autres animaux exposaient l'animal à de potentielles complications telles des infections ou des fractures ou déchaussement de la prothèse. Ces expositions avaient donc été relevées afin de statuer d'une éventuelle association avec les complications apparues.

## 3. Suivi des animaux et détermination de l'appréciation de la prothèse

Le suivi immédiat des animaux avait été généralement fait au service de chirurgie du CHUVA mais un suivi chez le vétérinaire traitant était également possible pour quelques cas. Sa durée correspondait au contrôle de la plaie et au retrait des fils respectivement sept et quinze jours à la suite de la chirurgie.

Par la suite, un contrôle jusqu'à six mois après l'intervention chirurgicale avait pu être fait par le service de neurologie ou de chirurgie du CHUVA mais n'était pas systématique. Au-delà de cette période, aucun animal n'avait été présenté pour un contrôle neurologique ou chirurgical. Il n'y avait plus alors de suivi dans l'hôpital.

Lors du contact téléphonique avec les propriétaires, en sus de l'historique médical de l'animal depuis la chirurgie, le résultat esthétique avait été demandé aux propriétaires ainsi que leur ressenti général sur la cranioplastie.

Comme cela avait été vu dans la partie précédente, les complications chirurgicales peuvent apparaître jusqu'à un an après l'intervention chirurgicale (Ryu *et al.*, 2005), cela correspond en particulier avec la définition faite de l'infection chirurgicale en présence d'un implant irrésorbable. Dans cette étude, tout évènement relatif à la cranioplastie était donc considéré comme une complication.

La gestion et la vie d'un chien étant différente de celle d'un chat, un questionnaire par espèce avait été conçu afin de relever les différentes informations. Ces deux formulaires se trouvent en ANNEXES

Annexe 1 et en Annexe 2 respectivement.

#### 4. Temps chirurgical

Préalablement au temps opératoire, les animaux avaient été anesthésiés selon diverses protocoles par une équipe d'anesthésistes. Une personne de ce service avait été en charge de la surveillance de l'anesthésie depuis l'induction jusqu'au réveil de l'animal.

Dès que l'intubation avait été accomplie et le patient stabilisé, l'équipe de chirurgiens procédait à une tonte large du crâne et au scrub de la zone chirurgicale. En général, trois à quatre scrubs étaient effectués en salle d'anesthésie puis les trois ou quatre derniers étaient faits directement dans le bloc opératoire pendant que les chirurgiens se préparaient.

Le patient était placé en décubitus ventral avec une tête légèrement surélevée sans compression des veines jugulaires. Une incision à la lame froide était alors faite en fonction de l'abord chirurgical décidé. Le tissu sous-cutané était alors disséqué afin d'accéder aux insertions des muscles temporaux ou frontaux selon l'abord qui étaient alors désinsérés et réclinés. Ils étaient par la suite régulièrement irrigués pour palier leur assèchement.

La zone tumorale était alors mise en évidence. Avant même de commencer la craniotomie, il était, à ce moment-là, possible de procéder à la fabrication per opératoire *in vivo* sur l'os crânien de la prothèse. Le mélange de PMMA était effectué dans un récipient stérile et mélangé à l'aide d'une spatule en bois. Le ratio poudre-liquide indiqué par le fabricant était respecté. Une fois la bonne consistance obtenue, un disque de PMMA était moulé sur le volet osseux destiné à être retiré puis retiré une fois la solidification terminée afin de procéder à la craniotomie.

L'os crânien, frontal ou pariétal selon l'abord, était alors fraisé puis retiré laissant apparaître la dure-mère. Celle-ci était délicatement disséquée et la tumeur retirée. Dans le cas, d'une tumeur osseuse et non méningée, la méninge était précautionneusement séparée de la tumeur et laissée intacte. L'hémostase était contrôlée à l'aide d'un bistouri électrique bipolaire et d'éponge SURGICEL®, gaze hémostatique résorbable fréquemment employée en neurochirurgie.

À ce stade de l'intervention chirurgicale, il était possible de procéder au second type de fabrication de l'implant : la fabrication *ex vivo*. Cela consistait à modéliser la prothèse en utilisant le volet osseux préalablement retiré comme moule. Comme lors de fabrication *ex vivo* avant craniotomie, l'implant était foré de deux à quatre trous afin de permettre sa fixation ultérieure. Le PMMA était alors retaillé à l'aide d'une fraise afin d'épouser au mieux les contours du défaut osseux et de lisser sa partie dorsale. Les bords de la craniotomie étaient

également forés de deux ou trois trous de la même façon que la prothèse afin de pouvoir suturer les deux éléments ensemble à l'aide de fils soit résorbable de type PDS ® soit irrésorbable de type PROLENE ® ou ETHYLON ® selon les cas. Lors de cette étape, le fil devait passer dans l'espace extra-dural afin de fixer l'implant au calvarium. Toutefois, il était également possible de maintenir la prothèse par une technique de recouvrement comme cela est expliqué dans la partie précédente. Cependant, elle était alors juste posée sur le défaut osseux, en prenant appui sur les bords de la craniotomie. Aucune vis ou aucun autre matériel de fixation n'était utilisé.

Les muscles étaient alors suturés à leur site d'insertion et un surjet sous-cutané puis cutané étaient alors réalisés afin de clore la fermeture du site chirurgical.

Un pansement collé pouvait alors être mis en place afin de couvrir la plaie une fois celle-ci nettoyée.

Depuis l'induction jusqu'à la fin de la chirurgie, l'animal recevait des injections intraveineuses d'antibiotiques toutes les quatre-vingt-dix minutes.

## 5. Soins post-opératoires

Dès que l'animal était suffisamment réveillé, celui-ci était transféré au service de soins intensifs. Puis, lorsque le patient était stable, il était transféré aux hospitalisations de chirurgie. La durée d'hospitalisation dans les différents services dépendait de l'état de l'animal et de sa récupération.

Un traitement anticonvulsivant n'était pas systématiquement mis en place. Il était généralement poursuivi lorsque l'animal avait un historique de crises convulsives ou initié s'il en présentait lors de son hospitalisation en soins intensifs. Dans ce cas, le traitement durait un an et les doses étaient progressivement diminuées tous les trois à quatre mois jusqu'à l'arrêt complet du traitement environ un an après la chirurgie.

Des analgésiques et des anti-inflammatoires étaient systématiquement administrés à l'animal pour une durée variable (de cinq à six jours) lors d'absence de contre-indications médicales telles qu'une insuffisance rénale chronique pour les anti-inflammatoires.

Enfin, selon le choix du propriétaire, les différents suivis pouvaient être effectués soit chez le vétérinaire traitant soit au CHUVA. Dans la plupart des cas, les deux premiers permettant de contrôler la plaie et de retirer les fils respectivement à sept et quinze jours de la cranioplastie avaient été effectués au CHUVA. Lorsque l'animal recevait un traitement anticonvulsivant, un dialogue par le biais de mails ou d'entretiens téléphoniques était maintenu jusqu'à l'arrêt du traitement.

## 6. Évaluation des complications et du ressenti des propriétaires

Les complications avaient été relevées via les informations incluses dans la base de données du CHUVA. En effet, il était estimé, les chirurgies intracrâniennes étant rares chez les carnivores domestiques, que lors d'anomalie de l'état de l'animal, le propriétaire contactait l'hôpital. Toutefois, lors de l'entretien avec les propriétaires, l'évolution et les atteintes rencontrées en période post-opératoire avaient été demandées afin d'être le plus exhaustif possible dans la liste des complications qu'ont pu présenter les animaux.

Une récurrence tumorale après la cranioplastie n'était pas considérée comme une complication de la prothèse à proprement parler dans le cas où la tumeur était de même nature. En revanche, il avait été décrit que, dans certains cas, la présence d'un implant pouvait favoriser la tumoralisation des tissus adjacents comme cela avait été observé avec l'apparition d'ostéosarcomes à la suite de d'une intervention de type Tibial Plateau Leveling Osteotomy (TPLO) (Selmic *et al.*, 2014). Ainsi, lorsqu'une nouvelle tumeur était observée en regard du

site de cranioplastie, le rôle de la prothèse ne pouvait être exclue quand la nature histologique de cette seconde néoplasie était différente de celle pour lequel l'animal avait été opéré.

Puis, dans un second temps, un classement des complications rencontrées avait été effectué afin de déterminer l'implication potentielle de la prothèse dans leur apparition. Trois classes ont été établies : les complications liées à la prothèse (CLP), les complications potentiellement liées à la prothèse (CPLP) et les complications non-liées à la prothèse (CNLP). Pour cela nous avons pris en compte la liste des complications présentées hors de la mise en place d'une prothèse citées dans la partie précédente et nous les avons exclues de la liste des CLP. Ainsi, les crises convulsives, les collections liquidiennes (sérome, hygroma, hydrocéphalie), une non-amélioration de l'état neurologique du patient, un pneumocéphale, une hypertension intracrânienne, une tamponnade cérébrale ou une hernie paradoxale étaient considérées comme des CNLP, sauf examen médical prouvant le rôle de la prothèse dans l'apparition de la complication.

Parmi chaque catégorie, les complications étaient divisées en trois degré de gravité selon la proposition de Cook *et al.* (2010) : les complications mineures, majeures ou catastrophiques. Les mineures correspondaient aux complications pour lesquels aucun traitement médical n'avait été mis en place et qui s'étaient résolues seules telles que les collections liquidiennes en regard du site opératoire (sérome, hygroma, œdème). Les complications majeures étaient celles qui nécessitaient une nouvelle intervention chirurgicale ou pour lesquelles un traitement médical a été mis en place telles que les infections, les déchaussements prosthétiques ou encore les crises convulsives. Les complications catastrophiques quant à elles étaient celles ayant conduit à la mort de l'animal par euthanasie ou non (Cook *et al.*, 2010).

En revanche, les infections déclarées à proximité temporelle de la cranioplastie étaient classées parmi les complications spécifiques à la pose de prothèse. Parmi ces dernières se trouvaient également les infections retardées estimées comme spécifique puisqu'elles apparaissaient à la faveur d'une baisse d'immunité de l'animal favorisant ainsi le développement des bactéries entrappées à la surface de l'implant. Celles apparaissant dans la première année post-chirurgicale étaient considérées comme des complications immédiate de la cranioplastie en accord avec le norme OMS établissant le délai d'un an comme temps de survenue d'une complication septique lors de la pose d'un implant irrésorbable. Enfin, les déchaussements et protrusion de ce dernier étaient aussi catégorisés dans ce groupe.

En ce qui concernait le ressenti des propriétaires, une description du comportement de l'animal ou d'eux-mêmes ainsi qu'une éventuelle réduction d'activité étaient demandées.

Dans un premier temps, une analyse du comportement de l'animal permettait de déceler les nouveaux comportements acquis à la suite de la cranioplastie. Ainsi des grattages, des frottements ou autres en regard du site chirurgical comme des ébrouements de tête pouvaient montrer une gêne de celui-ci envers la prothèse.

Dans un second temps, les réactions des propriétaires autant lors de caresses que sur l'intensité de l'activité de l'animal (animal ayant la possibilité de sortir ou non) reflétaient la confiance qu'ils avaient dans l'implant mais également leur appréhension à la suite d'une intervention chirurgicale aussi impressionnante par sa proximité avec le système nerveux central.

## 7. Analyse statistique

Les cas ont été étudiés par une analyse descriptive. Les variables numériques ont été présentées par leur valeur médiane accompagnée de leur minimum et de leur maximum. Celles

faisant référence à des catégories non chiffrables étaient sous formes de comptes et de pourcentages.

Les analyses statistiques de cette étude reposaient sur la méthode d'analyse de survie selon Kaplan-Meier pour le délai d'apparition des complications et le temps de survie des animaux. Dans les deux analyses effectuées, la date d'entrée des animaux était la date de la cranioplastie.

En ce qui concernait l'étude du délai de survenu des complications, comme les complications liées à la cranioplastie pouvaient apparaître jusqu'à un an après l'intervention chirurgicale, la date de point était soit le décès de l'animal s'il est mort dans la première année soit 365 jours après l'intervention chirurgicale. Les animaux censurés étaient ceux n'ayant pas encore présenté de complication à l'issue de cette période ou étant décédés avant d'avoir pu déclarer une éventuelle complication. La date d'évènement était la date de présentation de l'animal à l'hôpital pour la complication. Des analyses de survies comparées avaient ensuite été effectuées afin de rechercher d'éventuelles associations entre les expositions relevées et l'apparition des complications. Les expositions considérées étaient l'espèce, la race, la stérilisation, le statut FeLV/FIV, le contact avec d'autres animaux, l'accès à l'extérieur et l'abord chirurgical. Un test statistique du log-rank avait été utilisé afin de statuer sur une éventuelle significativité entre les deux courbes de Kaplan-Meier ainsi obtenues.

Ensuite, concernant le temps de survie des animaux après une cranioplastie, la date de point était soit le décès de l'animal soit la date de contact avec les propriétaires. Les animaux censurés étaient ceux encore en vie lors de l'entretien téléphonique. Dans les cas où la date de décès de l'animal n'était pas renseignée dans la base de données du CHUVA ou lorsque le propriétaire ne la connaissait pas exactement, elle était fixée arbitrairement. Dans tous les cas, les clients étaient capables de renseigner le mois et l'année du décès de l'animal. La date de décès était donc fixée au quinze du mois. De la même façon que précédemment, des courbes de survies étaient comparées afin de rechercher une éventuelle association avec les expositions préalablement citées. Un test statistique du log-rank avait été utilisé afin de statuer sur une éventuelle significativité entre les courbes de Kaplan-Meier comparées.

Une valeur de p inférieure à 0,05 était considérée comme significative.

Enfin, les appréciations et le ressenti des propriétaires avaient été étudiés par une analyse descriptive.

### III. Résultats

#### 1. Caractéristiques épidémiologiques des cas de cranioplasties

Vingt animaux dont trois chiens et dix-sept chats ont reçu une prothèse de boîte crânienne au cours de la période de recherche. Cinq animaux ont été exclus de l'étude : un chat n'avait pas de dossier médical enregistré dans la base de données du CHUVA et quatre propriétaires n'étaient pas contactables par changement d'adresse et de numéro de téléphone.

Les quinze animaux entrant dans l'étude étaient treize chats (87 %) et deux chiens (13 %). Ces deux derniers étaient de race Jack Russel Terrier et Border Collie respectivement. Quant aux félins, onze étaient Européens (85 %) et deux Norvégiens (15 %). N'ayant que deux chiens dans l'étude, aucun différentiel par rapport aux races canines n'a été effectué dans les analyses de survies suivantes.

L'âge médian était de 10 ans, le plus jeune ayant 6 ans et le plus âgé 16 ans. Afin de pouvoir effectuer les analyses de survies, les animaux ont été classés en deux groupes : ceux dont l'âge était strictement supérieur à 10 ans (sept individus soit 47 %) et ceux dont l'âge était inférieur ou égal à 10 ans (huit individus, soit 53 %). Les patients étaient composés à 47 % de femelles (sept parmi quinze animaux) et 53 % de mâles (huit parmi quinze animaux). Les individus étaient stérilisés dans 67 % des cas (dix parmi quinze), seuls les deux chiens, deux chattes et un chat étaient entiers.

Dans 73 % des cas, soit onze sur quinze, l'abord chirurgical était rostrotentorial. Ainsi dans seulement quatre (27 %) cas l'abord était transfrontal. Les cranioplasties concernaient systématiquement des exérèses tumorales : quatorze méningiomes et un chondrome rodens.

Un chat qui avait accès à l'extérieur est défini comme un chat pouvant sortir sans surveillance dans un jardin ou dans le voisinage. Un chat ayant seulement accès à un balcon ou une terrasse est estimé comme n'ayant pas accès à l'extérieur. En revanche, tout individu, chien ou chat, promené en laisse est considéré comme ayant accès à l'extérieur. De plus, tout animal ayant la possibilité d'explorer l'extérieur est considéré comme pouvant avoir des contacts réguliers avec des congénères. Lors de rencontres exceptionnelles comme lors de placement en garde des animaux, le chat est classé comme n'ayant pas de contacts. Ainsi, dans cette étude, huit animaux sur quinze soit 53 % ont accès à l'extérieur et douze (80 %) ont des contacts réguliers avec des congénères.

Ces données sont résumées dans le Tableau 1.

*Tableau 1 : Caractéristiques descriptives des cas de cranioplastie entrant dans l'étude*

	Total
Nombre de cas	15
Espèce	
Canine (%)	2 (13)
Féline (%)	13 (87)
Race féline (13 cas)	13
Européen (%)	11 (85)
Norvégien (%)	2 (15)
Âge	
≤ 10 ans (%)	8 (53)
> 10 ans (%)	7 (47)
Sexe	
Femelle (%)	7 (47)
Mâle (%)	8 (53)
Animal stérilisé (%)	10 (67)
Accès à l'extérieur (%)	8 (53)
Contacts avec d'autres animaux (%)	12 (80)
Abord chirurgical	
Rostrotentorial (%)	11 (73)
Transfrontal (%)	4 (23)

Les temps de suivi moyen et médian étaient de 880 jours et 735 jours respectivement (variant entre 1 jour et 2380 jours).

Le statut FeLV/FIV de la plupart des chats (huit sur onze soit 62 % des cas) étant inconnu, ce facteur ne sera pas étudié par la suite. Les cinq autres chats étaient sains toutefois le test n'avait pas été effectué dans l'hôpital, mais chez le vétérinaire traitant.

Les données médicales des différents cas sont disponibles en Annexe 3. Les questionnaires après avoir été posés aux propriétaires lors de l'entretien téléphonique sont visibles en Annexe 4.

## 2. Études des complications

### a. Analyse de la survenue des complications

Six complications différentes ont été observées dont une septique et cinq aseptiques. Trois étaient des CNLP, deux des CPLP et la dernière une CLP. Elles concernent sept animaux parmi les quinze cranioplasties soit 47 %. Parmi ces sept patients, trois (20 %) ont présenté des crises convulsives en période post-opératoire. Cette complication est considérée comme une CNLP majeure puisqu'elle a suscité la mise en place d'un traitement convulsivant et aucun lien avec l'implant n'avait été établi. Au sein de ces trois animaux, un a, en sus, présenté une encéphalite bactérienne une quinzaine de jours à la suite de l'intervention chirurgicale. Le rôle de la prothèse dans l'apparition de cette complication ne pouvant être exclu, il s'agit donc d'une CPLP majeure. Par ailleurs, l'étude ne portant que sur l'apparition de complications, cet animal a été considéré comme ayant présenté une complication, aucune attention particulière n'a été portée au fait qu'il en ait déclarées deux types. Ensuite, une seule CNLP mineure a été rencontrée dans l'étude : il s'agit d'un sérome résorbé seul une semaine après l'intervention chirurgicale. De même, une seule CNLP catastrophique a été constatée : un arrêt cardio-respiratoire. Ces deux cas représentent respectivement un cas sur quinze soit 7 % des cranioplasties. Puis, le cas 2 a présenté de l'hypertension intracrânienne nécessitant un traitement incluant le retrait de la prothèse, cette dernière comprimant l'encéphale sur l'imagerie de contrôle. Cette hypertension intracrânienne a donc été classée comme une CLP majeure, le rôle de l'implant ayant objectivement été établi. Enfin, le cas 6, moins de un mois après la cranioplastie, a, à nouveau, exprimé les mêmes signes neurologiques que lors de sa première présentation à l'hôpital. Aucun examen n'ayant été fait pour déterminer l'origine de cet état clinique, cette complication est classée comme une CPLP catastrophique.

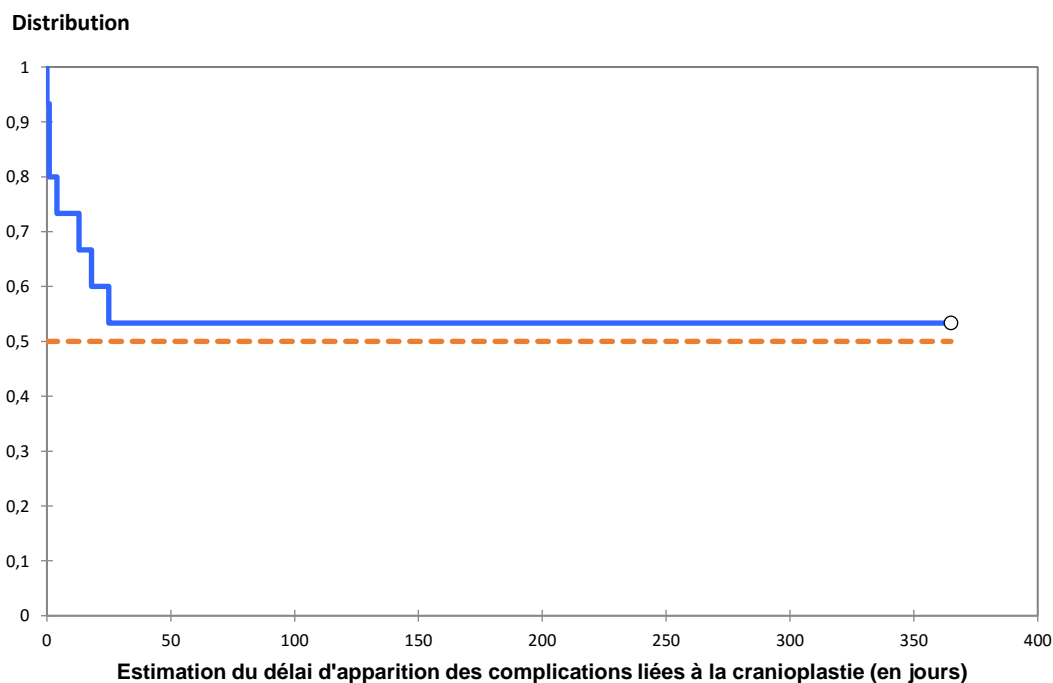
Dans cette étude, le délai d'apparition des complications a été court et aucune n'a été rapportée au-delà d'une trentaine de jours à la suite de l'intervention chirurgicale comme cela est démontré dans le Tableau 2. Ainsi aucune infection n'a été rapportée.

*Tableau 2 : Délai d'apparition des différentes complications observées dans cette étude*

Complications	Délai d'apparition de la complication après la cranioplastie
<b>CNLP :</b>	
Crises convulsives	
Cas 7	1 jour
Cas 9	1 jour
Cas 10	0 jour
Sérome	13 jours
<b>CPLP :</b>	
Arrêt cardiorespiratoire	1 jour
Encéphalite bactérienne	18 jours
Réapparition des signes neurologiques	25 jours
<b>CLP :</b>	
Hypertension intracrânienne	4 jours

Une analyse de survie permettant de visualiser une estimation de l'apparition de complications selon Kaplan-Meier sur un an est proposé en **Figure 44**.

***Figure 44 :** Estimation du délai d'apparition des complications selon la méthode de Kaplan-Meier chez 15 animaux ayant subi une cranioplastie sur un an (trait plein), le seuil du délai d'apparition chez 50 % des animaux est représenté en pointillés*



Il apparaît sur ce graphique qu'un an après la cranioplastie, moins de 50 % des individus ont présenté une complication. De plus, ces dernières n'ont pas nécessairement mené au retrait du ciment de PMMA. En effet, quatre animaux seulement, soit 27 %, ont subi une seconde intervention chirurgicale : dans deux cas, soit 13,5 %, cette nouvelle craniotomie avait pour but

l'exérèse d'une récurrence tumorale. Pour les deux autres animaux, cet acte chirurgical a permis, en sus du retrait de la prothèse, dans un cas, l'exérèse des reliquats tumoraux et dans l'autre au parage des tissus nécrotiques liés à l'encéphalite bactérienne.

En résumé, parmi toutes ces complications, seule une serait imputable à la présence de prothèse et est donc classée comme une CLP : l'hypertension intracrânienne causée par un déchaussement de l'implant comme l'a montré un examen tomodensitométrique. Trois autres complications sont estimées comme étant des CPLP : l'encéphalite bactérienne dont la cause demeure douteuse, la réapparition très précoce des signes neurologiques et l'arrêt cardiorespiratoire puisqu'aucun examen d'imagerie n'a permis d'exclure l'implication de la prothèse dans la dégradation clinique de ces cas. Ainsi, 14 % des complications, soit une sur sept, de cette étude sont imputables à la prothèse donc classées comme des CLP et 43 % (soit trois sur sept) demeurent douteuse quant à leur origine, ainsi estimées comme des CPLP. Aucune infection retardée relative à une baisse de l'immunité des animaux n'a été rapportée malgré deux animaux ayant présenté des infections sur d'autres sites.

#### b. Analyse de la survenue des complications univariée selon des données épidémiologiques

Les courbes des analyses non significatives se trouvent en Annexe 5.

##### i. Analyse de la survenue des complications univariée selon l'espèce

Les animaux ont été répartis en deux classes selon leur espèce : chien ou chat.

Au cours de l'année ayant suivi la cranioplastie, les deux chiens ont développé une complication contre cinq chats sur treize soit 38 %. Cette différence n'était pas significative ( $p$  *logrank* = 0,078) (**Figure 47**).

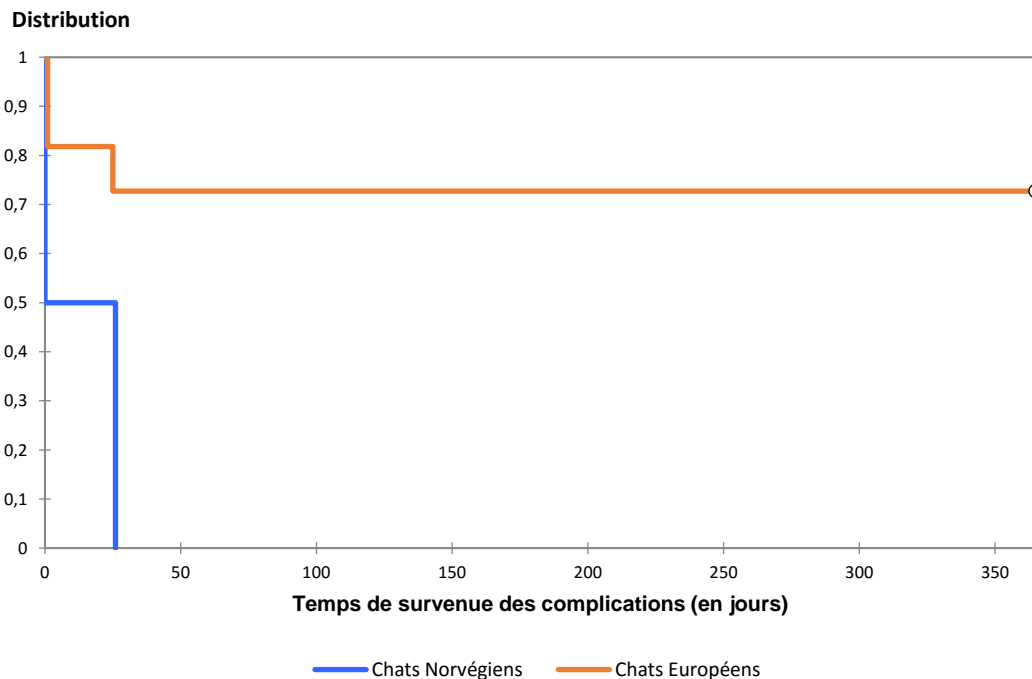
##### ii. Analyse de la survenue des complications univariée selon la race dans l'espèce féline

Aucune analyse de survenue des complications univariée selon les races canines n'a été effectuée par manque d'individus puisque cette étude ne comporte que deux chiens.

Les chats ont été répartis en deux classes selon leur race : Européen ou Norvégien. Ces deux races étaient les seules présentes dans cette étude.

Au cours de l'année ayant suivi la cranioplastie, les chats Norvégiens ont eu une complication contre trois Européens sur onze soit 27 %. Cette différence était significative ( $p$  *logrank* = 0,030) (**Figure 45**).

**Figure 45 :** Courbe de survenue des complications des chats Norvégiens (n = 2) versus courbe de survenue des complications des chats Européens (n = 11)



iii. Analyse de la survenue des complications univariée selon le sexe ou le statut stérilisé

Les animaux ont été répartis en deux classes selon leur sexe : mâle ou femelle.

Au cours de l'année ayant suivi la cranioplastie, deux femelles ont présenté des complications sur sept contre cinq mâles sur huit. Cette différence n'était pas significative ( $p \text{ logrank} = 0,128$ ) (**Figure 48**).

Les animaux ont ensuite été répartis en deux groupes selon s'ils étaient stérilisés ou non.

Au cours de l'année ayant suivi la cranioplastie, trois sur dix animaux stérilisés ont présenté une complication contre quatre animaux entiers sur cinq. Cette différence n'était pas significative ( $p \text{ logrank} = 0,104$ ) (**Figure 49**).

iv. Analyse de la survenue des complications univariée selon l'âge

Les animaux ont été répartis en deux groupes : ceux ayant un âge inférieur ou égal à 10 ans et ceux étant plus âgés.

Au cours de l'année ayant suivi la cranioplastie, cinq animaux de 10 ans ou moins sur huit ont présenté une complication contre deux animaux de plus de 10 ans sur sept. Cette différence n'était pas significative ( $p \text{ logrank} = 0,169$ ) (**Figure 50**).

v. Analyse de la survenue des complications univariée selon l'accessibilité à l'extérieur

Les animaux ont été classés en deux groupes selon s'ils avaient accès à l'extérieur ou non.

Au cours de l'année ayant suivi la cranioplastie, quatre animaux ayant accès à l'extérieur sur huit ont présenté des complications contre trois animaux n'ayant pas cet accès sur sept. Cette différence n'était pas significative ( $p \text{ logrank} = 0,763$ ) (**Figure 51**).

vi. Analyse de la survenue des complications univariée selon le contact avec d'autres animaux

Les animaux ont été répartis en deux classes : ceux ayant des contacts avec des congénères et ceux n'en ayant pas.

Au cours de l'année ayant suivi la cranioplastie, sept animaux ayant des contacts avec des congénères sur douze ont présenté une complication soit 58 % contre aucun des trois animaux n'ayant pas de contact. Cette différence était non significative ( $p \text{ logrank} = 0,116$ ) (**Figure 52**).

vii. Analyse de la survenue des complications univariée selon l'abord chirurgical pratiqué

Les animaux ont été répartis en deux groupes : ceux ayant eu un abord rostrotentorial et ceux ayant eu un abord transfrontal.

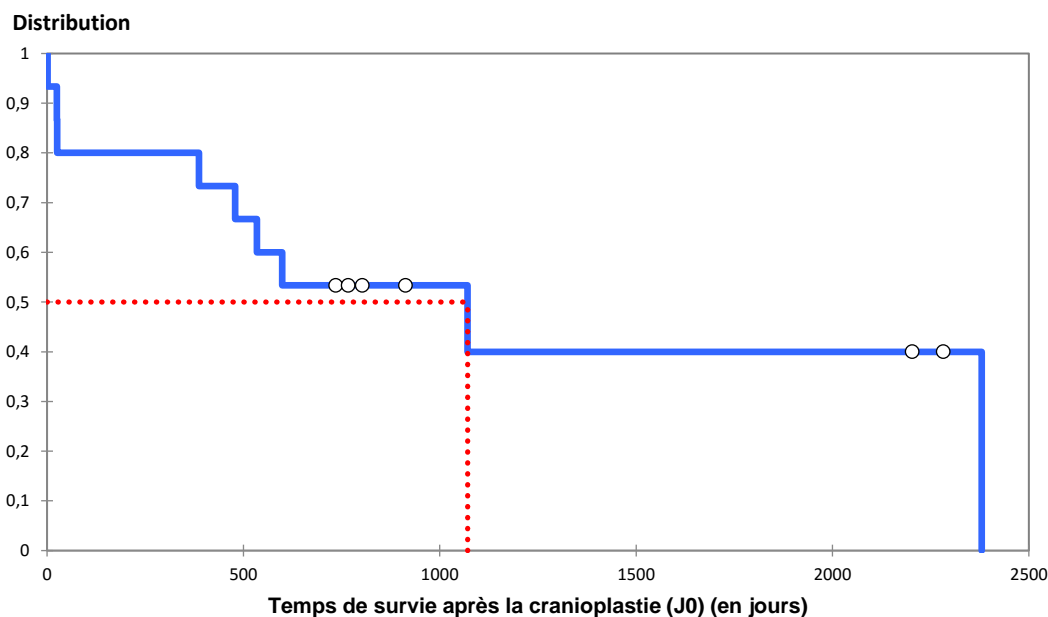
Au cours de l'année ayant suivi la cranioplastie, cinq animaux ayant eu un abord rostrotentorial sur onze ont présenté une complication soit 46 % contre deux animaux ayant eu un abord transfrontal sur quatre. Cette différence était non significative ( $p \text{ logrank} = 0,782$ ) (**Figure 53**).

### 3. Analyse de survie des animaux à la suite de la cranioplastie

a. Analyse de survie générale des animaux à la suite de la cranioplastie

L'entretien avec les propriétaires a permis de mettre en évidence que 60 % des animaux, soit neuf sur quinze, étaient décédés au jour du contact téléphonique. En **Figure 46**, un graphe d'une analyse de survie selon Kaplan-Meier illustre le temps de survie des animaux ayant subi une cranioplastie dans cette étude. Le temps de survie moyen était de 1071 jours à la suite de la cranioplastie. Toutefois, le décès des animaux n'était pas systématiquement rapporté comme lié à la cranioplastie. De même toutes les complications n'ont pas abouti au décès du patient.

**Figure 46 :** Temps de survie selon Kaplan-Meier après une cranioplastie avec du PMMA (trait plein) et temps de survie médian indiqué en pointillé ayant une valeur de 1071 jours



## b. Analyse de survie univariée selon des données épidémiologiques

Les courbes des analyses non significatives se trouvent en Annexe 6.

### i. Analyse de survie univariée selon l'espèce

Les animaux ont été répartis en deux classes selon leur espèce : chien ou chat.

À la suite de la cranioplastie, les deux chiens sont décédés contre sept chats sur treize soit 54 %. Cette différence n'était pas significative ( $p \text{ logrank} = 0,272$ ) (**Figure 54**).

### ii. Analyse de survie univariée selon la race dans l'espèce féline

Aucune analyse de survie univariée selon les races canines n'a été effectuée par manque d'individus puisque cette étude ne comporte que deux chiens.

Les chats ont été répartis en deux classes selon leur race : Européen ou Norvégien. Ces deux races étaient les seules présentes dans cette étude.

À la suite de la cranioplastie, un des deux chats Norvégiens est décédé contre six Européens sur onze soit 54 %. Cette différence n'était pas significative ( $p \text{ logrank} = 0,713$ ) (**Figure 55**).

iii. Analyse de survie univariée selon le sexe ou le statut stérilisé

Les animaux ont été répartis en deux classes selon leur sexe : mâle ou femelle.

À la suite de la cranioplastie, quatre femelles sont décédées sur sept contre cinq mâles sur huit. Cette différence n'était pas significative ( $p \text{ logrank} = 0,279$ ) (**Figure 56**).

Les animaux ont ensuite été répartis en deux groupes selon s'ils étaient stérilisés ou non.

À la suite de la cranioplastie, six sur dix animaux stérilisés sont décédés contre trois animaux entiers sur cinq. Cette différence n'était pas significative ( $p \text{ logrank} = 0,898$ ) (**Figure 57**).

iv. Analyse de survie univariée selon l'âge

Les animaux ont été répartis en deux groupes : ceux ayant un âge inférieur ou égal à 10 ans et ceux étant plus âgés.

À la suite de la cranioplastie, trois animaux de 10 ans ou moins sur huit sont décédés contre six animaux de plus de 10 ans sur sept. Cette différence n'était pas significative ( $p \text{ logrank} = 0,285$ ) (**Figure 58**).

v. Analyse de survie univariée selon l'accessibilité à l'extérieur

Les animaux ont été classés en deux groupes selon s'ils avaient accès à l'extérieur ou non.

À la suite de la cranioplastie, six animaux ayant accès à l'extérieur sur huit sont décédés contre trois animaux n'ayant pas cet accès sur sept. Cette différence n'était pas significative ( $p \text{ logrank} = 0,224$ ) (**Figure 59**).

vi. Analyse de survie univariée selon le contact avec d'autres animaux

Les animaux ont été répartis en deux classes : ceux ayant des contacts avec des congénères et ceux n'en ayant pas.

À la suite de la cranioplastie, neuf animaux ayant des contacts avec des congénères sur douze sont décédés soit 75 % contre aucun des trois animaux n'ayant pas de contact. Cette différence n'était pas significative ( $p \text{ logrank} = 0,118$ ) (**Figure 60**).

vii. Analyse de la survie univariée selon l'abord chirurgical pratiqué

Les animaux ont été répartis en deux groupes : ceux ayant eu un abord rostrontoriel et ceux ayant eu un abord transfrontal.

Au cours de l'année ayant suivi la cranioplastie, six animaux ayant eu un abord rostrontoriel sur onze sont décédés soit 54 % contre trois animaux ayant eu un abord transfrontal sur quatre. Cette différence n'était pas significative ( $p \text{ logrank} = 0,657$ ) (**Figure 61**).

#### 4. Esthétisme et fonctionnalité de la cranioplastie

L'esthétisme de la cranioplastie a été évalué chez tous les animaux de l'étude lors du contact téléphonique avec le propriétaire. Deux éléments leur ont alors été demandés : y avait-il une déformation à distance de l'animal et sentaient-ils la prothèse lors de caresse.

Le résultat esthétique à distance de l'animal était bon dans 80 % des cas (douze sur quinze) avec une absence de déformation. Un propriétaire ne se souvenait pas et un autre n'a pas pu évaluer ceci en raison du décès de son animal moins de 24 heures à la suite de la cranioplastie. Le côté opéré a été trouvé plus plat que le côté sain chez un chien (7 %).

En ce qui concerne l'esthétisme lors de caresse sur la tête de l'animal, dans huit cas sur quinze (53 %) les propriétaires n'ont pas senti la prothèse. La fonctionnalité de la prothèse est alors parfaite puisqu'elle a permis une bonne reconstruction du crâne de l'animal. Deux propriétaires n'ont jamais osé toucher la tête à la suite de l'intervention chirurgicale de peur de faire mal à l'animal (13 %). Enfin dans 33 % des cas (cinq sur quinze), les propriétaires ont senti une différence : pour quatre animaux, cela consistait en une déformation légère telle qu'une petite bosse ou un côté plus plat tandis que pour le dernier cas cela se déterminait par une différence de sensation au toucher. En effet, le côté opéré semblait plus dur au toucher. Toutefois, pour un chat, le propriétaire ne savait pas si cette déformation était liée à l'implant ou à la cicatrice (7 %). Dans ces cas-là, la fonctionnalité de l'implant peut donc être qualifiée d'imparfaite.

#### 5. Ressenti des propriétaires

Quatre éléments ont été demandés aux propriétaires afin de déterminer leur ressenti général par rapport à la pose de la prothèse : le comportement de l'animal et le leur vis-à-vis de l'implant, la réduction ou non de l'activité de l'animal et leur satisfaction générale envers la cranioplastie. En ce qui concerne cette analyse, l'étude n'a été menée que sur quatorze des chats de l'étude, le cas 15 étant décédé avant son retour chez son propriétaire.

Tout d'abord, dans la majorité des cas, dix sur quatorze soit 72 %, le comportement de l'animal était inchangé par la présence de la prothèse en comparaison avec son attitude normale quel que soit le temps écoulé depuis la cranioplastie. Il est rapporté que le cas 12 s'ébrouait plus souvent un an après l'intervention chirurgicale mais le propriétaire ne parvenait pas à savoir si cela pouvait être dû à la prothèse. Dans 14 % des cas (deux sur quatorze), l'animal se grattait la tête dans la première année ayant suivi la cranioplastie et un autre (7 %) se secouait la tête à la suite de mouvements brusques mais ces événements n'étaient plus observés plus d'un après.

Ensuite, l'attitude du propriétaire variait également selon les cas. Huit propriétaires sur quatorze (57 %) étaient très impressionnés par la tonte de leur animal. Dans 62 % des cas (cinq propriétaires sur huit) cela était associé à une appréhension lors des caresses. De manière générale, dans l'ensemble des cas, 78 % des maîtres (onze sur quatorze) ont révélé une appréhension à toucher la tête de leur animal. Les différentes raisons évoquées étaient l'absence de poils (57 %), la peur de faire mal (36 %, soit cinq sur quatorze), la peur de bouger la prothèse (21 %, soit trois sur quatorze) ou le fait que la boîte crânienne ait été ouverte ce qui était associé à une fragilité possible (36 %, soit cinq sur quatorze). Cette appréhension disparaissait généralement après la première année de vie avec la prothèse. Toutefois, parmi les treize cas encore en vie à ce moment-là, quatre propriétaires ont persisté à ressentir une crainte lorsque l'animal se cognait (15 %, deux cas sur treize) ou lorsqu'il était sur perché sur un meuble ou qu'il sautait dessus (deux chats soit 15 % des cas). Puis dans un cas (8 %), l'angoisse du

propriétaire lors des caresses a cessé au bout de deux ans. Un propriétaire (8 %) a évité les caresses sur la tête de son animal tout le long de sa vie.

Par ailleurs, l'activité des animaux a été parfois réduite (21 % des cas, soit trois animaux sur quatorze). Cela concernait les deux chiens et un chat dont les sorties étaient par la suite évitées. Ainsi la plupart des animaux ont retrouvé une activité normale à la suite de la cranioplastie. La vigilance des propriétaires envers leurs mouvements était cependant accentuée dans 50 % des cas, soit sept animaux. Toutefois, pour le cas 6, la surveillance du chat s'est atténuée au cours des mois de la première année post cranioplastie.

Enfin, en ce qui concerne la satisfaction générale des propriétaires vis-à-vis de la prothèse est bonne puisque douze sur quatorze sont enchantés du résultat (86 %) et seulement les deux restants sont peu ou non satisfaits.

## IV. Discussion

Cette étude a permis de suivre des animaux ayant reçu une prothèse en PMMA afin de combler un défaut osseux réalisé pour l'exérèse de tumeurs crâniennes définies histologiquement comme quatorze méningiomes et un chondrome rodens. Aucune cranioplastie n'a été effectuée sur un défaut d'origine traumatique. Ainsi, la prothèse a été fabriquée en utilisant l'os de l'animal comme moule soit *in vivo* soit *ex vivo*.

Le taux général de complications dans cette étude s'élevait à 47 % et le pourcentage de complications majeures effectivement lié à la prothèse de 7 %. Celles observées étaient des convulsions en période post-opératoire immédiate, un sérome, une hypertension intracrânienne, une encéphalite bactérienne, un arrêt cardiorespiratoire et une résurgence des signes neurologiques trois semaines à la suite de la chirurgie. Parmi celles-ci, la dernière peut être imputable à la tumeur retirée puisque le rapport d'histologie rapportait que l'exérèse avait été incomplète. Il est également probable qu'une manipulation du tissu nerveux, même minime, ait causée des lésions cérébrales se caractérisant par ces mêmes signes neurologiques. Toutefois, une origine prosthétique ne peut être exclue. L'absence d'examen d'imagerie à la suite de cette dégradation ne permet pas de statuer sur l'origine de cet état qu'elle soit tumorale ou prosthétique, c'est pourquoi cette complication a été classée comme CPLP. En ce qui concerne l'arrêt cardiorespiratoire, le chirurgien rapporte une tumeur invasive ayant lésé la vascularisation cérébrale. Le pronostic de cet animal était très sombre à la suite de la cranioplastie. Il est également possible qu'à la suite de l'intervention chirurgicale, une forte inflammation ait engendré une hernie cérébelleuse aboutissant à la compression des centres de la respiration dans la moelle allongée et donc à un arrêt cardiorespiratoire. Dans le premier cas, la mort de l'animal est dû à la tumeur en soi. En revanche, si cet animal avait développé une inflammation aiguë conduisant à une hernie cérébelleuse, le rôle de la prothèse ne peut pas être exclue puisqu'elle aurait participé à la hausse de la pression intracrânienne causant ainsi cette hernie. Aucune autopsie n'ayant été faite permettant de statuer sur la cause de la mort de cet animal, cette complication est classée comme une CPLP.

Les crises convulsives apparues à la suite de la chirurgie sont des complications possibles lors de craniectomie ou cranioplastie. Elles peuvent être dues à la moindre manipulation du tissu nerveux causant des lésions ou un œdème cérébral. Toutefois même lorsque l'encéphale n'a pas lieu d'être manipulé comme lors de l'exérèse de méningiome, les crises convulsives demeurent une complication majoritaire. Une récente étude a montré chez l'Homme une prédisposition du sexe masculin à en développer mais également le fait que la faiblesse musculaire et la mollesse en tant que signes cliniques étaient associées à leur apparition (Chen *et al.*, 2017). Dans notre analyse, les trois cas ayant présenté des crises

convulsives en période post-opératoire immédiate étaient des mâles dont l'examen neurologique relevait une prostration et une légère hypovigilance. Aucun autre animal n'avait présenté une hypovigilance à l'examen neurologique mais chez plusieurs un abattement était noté par le propriétaire. D'autres études seraient donc nécessaires afin de savoir si le résultat de Chen *et al.* (2017) est transposable en médecine vétérinaire. Le pourcentage de patients présentant des crises convulsives a été de 20 % dans notre étude avec trois cas sur quinze. Dans la littérature, ce taux avoisine souvent les 14 % en médecine humaine (Godil *et al.*, 2011 ; Yang *et al.*, 2012 ; Lee *et al.*, 2013 ; Zanaty *et al.*, 2015 ; Liang *et al.*, 2017). Un traitement anticonvulsivant a été mis en place dans notre étude chez tout animal ayant présenté des crises convulsives en période post-opératoire. Dans le cas où aucune crise n'avait eu lieu dans la première année post-cranioplastie, alors le traitement était progressivement arrêté. Cela fût le cas pour tous les animaux de cet échantillon.

Ensuite, le taux d'infection dans notre étude a été de 7 % avec une seule cause septique. La littérature rapporte des taux variant entre 2,7 % et 14 % (Stula, 1984 ; Azmi *et al.*, 2004 ; Cheng *et al.*, 2008 ; Al-Tamimi *et al.*, 2012). L'animal ayant présenté l'encéphalite bactérienne avait eu accès à l'extérieur et était sorti les deux weekends suivant l'intervention chirurgicale. Il n'est pas exclu par les propriétaires qu'il se soit souillé la plaie ou blessé. Comme cela a été vu précédemment, à la faveur d'une baisse d'immunité, les bactéries présentes au contact de l'implant peuvent se développer et causer une infection retardée. Ce phénomène aurait pu être à l'origine de l'infection notée. Toutefois, son apparition étant proche de la cranioplastie, il n'est pas exclu que cette encéphalite bactérienne soit imputable à l'intervention chirurgicale et non à la prothèse en soi. De plus, trois autres animaux ont présenté des infections secondaires : un à la suite de morsures traitées médicalement par des soins et des antibiotiques et les deux autres un syndrome du coryza quelques semaines à quelques années après la cranioplastie. Dans ces trois derniers cas, aucune infection retard n'a été constatée en regard de la prothèse.

Toutefois, la comparaison avec les chiffres de médecine humaine est à faire avec précaution compte-tenu de la séparation systématique des deux interventions chirurgicales, craniectomie puis cranioplastie, chose qui n'est pas faite en médecine vétérinaire.

Par ailleurs, le temps de survenue des complications était significativement associé à la race dans l'espèce féline dans cette étude. Les échantillons n'étant pas de même taille : onze Européens contre deux Norvégiens. De plus, aucune information concernant la taille ou la malignité du méningiome retiré n'était disponible dans les données des animaux. Ainsi, il est possible que cette différence significative soit imputable à une néoplasie plus agressive ou à une taille plus importante de celle-ci chez les chats de race Norvégiennes. Une étude ultérieure serait nécessaire afin de voir si cette association persiste lorsque des échantillons plus importants et plus homogènes sont considérés.

Puis, le temps de survie médian des animaux de l'étude est de 1071 jours soit près de trois ans après la cranioplastie et seuls 60 % sont actuellement décédés. Dans l'étude de Cameron *et al.* (2005) portant sur des chats opérés de méningiomes par plusieurs neurochirurgiens, le temps médian de survie était de trente-sept mois, soit environ trois ans également (Cameron *et al.*, 2015).

En ce qui concerne l'aspect esthétique, le résultat est très bon puisque 80 % des propriétaires en sont satisfaits. L'animal adopte dans 93 % des cas un comportement normal plus d'une année à la suite de la cranioplastie.

Les propriétaires sont globalement satisfaits de la prothèse. Ils sont assez confiants quant à la résistance de celle-ci puisque seulement 15 % avaient encore une appréhension lorsque

l'animal se cognait. En revanche, 78 % des propriétaires expérimentaient une appréhension à toucher leur animal ou lors des différents mouvements de celui-ci. La tonte était souvent le facteur le plus impressionnant pour les propriétaires (57 %). Dans la majeure partie des cas, cette appréhension disparaissait dans la première année après la cranioplastie. Seul un propriétaire évitait de caresser la tête de son chien toute sa vie durant et quatre persiste à s'inquiéter ou à accroître la surveillance de leur animal lorsque celui-ci est en hauteur ou se cogne contre un meuble. Ces données donnent un aperçu du ressenti des propriétaires concernant la chirurgie intracrânienne. Ces interventions demeurent rares mais on note une évolution nette du pronostic entre les années 1980 où la mortalité avoisinait les 20 % en per opératoire et les années 2010 où le pronostic est devenu meilleur grâce à l'expérience et le progrès scientifique (Gordon *et al.*, 1994). La chirurgie crânienne a perdu un peu de son « mystère » dans l'esprit des propriétaires ; face aux meilleurs pronostics, les propriétaires sont plus enclins à choisir l'intervention chirurgicale en cas de tumeur crânienne. Toutefois, cela reste un acte qui impressionne encore puisque 36 % des propriétaires de notre étude ont été gênés par le fait que la boîte crânienne ait été ouverte. Cette gêne a disparu pour quatre propriétaires au bout d'un certain temps mais un d'entre eux a perçu une appréhension à caresser son animal sur la tête durant toute la vie de celui-ci.

Un des points soulevés par cette étude est le manque de communication avec quelques propriétaires. En effet, dans 13 % des cas, soit deux propriétaires sur quinze, ils n'étaient pas au courant ou ne se souvenaient plus de la mise en place d'une prothèse. De plus, dans un cas, les instructions de sorties n'auraient pas, selon lui, été suffisamment expliquées.

Notre étude présente plusieurs limites. Tout d'abord, une critique pouvant être émise concerne le relevé des informations. En effet, les dossiers des animaux n'ont pas tous les mêmes informations et certains rapports sont parfois succins tandis qu'ils recèlent de détails dans d'autres cas. Notamment, le manque de données descriptives de la tumeur crânienne limite notre étude puisque celles-ci peuvent représenter des facteurs de confusions quant aux complications ou au temps de survie des animaux à la suite de la cranioplastie. De plus, le suivi des animaux n'ayant pas été systématiquement fait au CHUVA, une grande partie de l'historique médical de l'animal repose sur les souvenirs souvent lointains des propriétaires. Par ailleurs, l'intervention chirurgicale remonte parfois à près d'une dizaine d'année or ce délai important a pu modifier leurs souvenirs et leurs ressentis. Mais ils ont également pu oublier des informations telles que le nombre d'infections à la suite de la chirurgie. Les informations étant collectées bien après les potentielles complications qu'ont rencontrées les animaux dans une grande majorité de cas, le fait que les propriétaires aient connaissance de l'apparition de cette complication a pu également modifier leur réponse vis-à-vis des différentes expositions qui ont été étudiées. Ce phénomène cause alors un biais de classement non différentiel qui résulte en une diminution de l'association statistique. Cet inconvénient est inhérent à une étude rétrospective. Un relevé des informations et du ressenti des propriétaires au plus juste aurait pu être fait avec une analyse prospective permettant d'établir un contact continu avec les propriétaires afin de connaître l'évolution et les atteintes que présentent l'animal au cours de sa vie après la cranioplastie. De cette façon, des associations entre une ou plusieurs expositions et l'apparition de complications auraient potentiellement pu être établies.

Dans notre étude, seule une complication est une CLP et trois sont CPLP. Ainsi la prothèse n'aurait causé qu'entre 7 % et 27 % de complications sur la chirurgie en soi. Mais, ce résultat est à prendre avec précaution puisque le manque de groupe de contrôle ne permet pas une comparaison ou une évaluation du bénéfice réel de la cranioplastie sur la vie de l'animal et les complications qu'ils rencontrent à l'issue de la chirurgie intracrânienne. Pour pouvoir statuer

sur cela, il serait nécessaire de faire une nouvelle étude avec en groupe contrôle des animaux ayant subi seulement une craniectomie. Dans la littérature, lors de craniectomie permettant l'exérèse de méningiome chez le chat, la liste des complications rencontrées se compose de l'apparition de crises convulsives, une dégradation de l'état neurologique, une anorexie, une inflammation en regard de l'incision et la mort. Mais celle-ci n'est pas toujours exhaustive puisque parfois seules l'apparition de crises convulsives, la dégradation de l'état neurologique et la mort sont considérées. Malgré cela, 50 % de complications dont 19 % de complications catastrophiques sont rapportées dans l'étude de Gordon *et al.* (1994). Dans une étude plus récente portant sur cent vingt-et-un chats, le taux de complications catastrophiques après craniectomie était de 6 %, soit sept animaux (Cameron *et al.*, 2015). Dans notre étude, seulement une complication catastrophique a été rencontrée et celle-ci est classée comme une CPLP, représentant ainsi 7 % des cas. Puis, dans l'analyse portant sur la mise en place d'une prothèse en titane chez cinq chiens, aucune complication catastrophique n'a été rencontrée (Rosselli *et al.*, 2017).

Une seconde critique peut être faite quant à l'évaluation du résultat esthétique et du ressenti du propriétaire, étant tous deux des facteurs subjectifs dépendant de la personnalité de chacun des propriétaires. Si ce dernier n'a pas tendance à s'inquiéter ou adopte une certaine distance avec ses animaux alors il ne présentera pas d'appréhension particulière quant à la prothèse. En revanche, lorsque l'animal est un membre à part entière de la famille et que les propriétaires en sont très proches, le ressenti de ces derniers peut grandement varier et leur surveillance envers leur animal peut être décuplée à la suite de chirurgie intracrânienne. L'acceptabilité du résultat par le propriétaire peut également changer selon ses exigences ou selon l'importance qu'a l'animal à la maison : un propriétaire proche de son animal et qui effectue de nombreuses caresses sera plus à même de déceler un défaut esthétique qu'un propriétaire ayant peu de contact avec lui ou pourra même potentiellement être plus sévère quant à son appréciation. Par ailleurs, le ressenti déclaré du propriétaire est biaisé par le devenir de l'animal à la suite de cela. En effet, certains propriétaires ont pu se dire mécontents de la plastie car leur animal a peu vécu à la suite de l'intervention chirurgicale.

Tout en gardant à l'esprit ces différentes critiques, il apparaît que le résultat est satisfaisant dans 86 % des cas. Les propriétaires décrivent avoir retrouvés leur animal avec son comportement habituel jusqu'à la complication ou au décès de l'animal. De plus, la prothèse passe souvent inaperçue et le degré de confiance qui lui est accordé est généralement bon : 15 % des propriétaires gardent une appréhension lorsque l'animal se cogne. Par ailleurs, dans cette analyse, aucune infection retardée n'a été rapportée et seules deux complications (13 %), toutes les deux apparues en période post-opératoire immédiate, seraient imputables à l'implant en soi. Ainsi la prothèse est bien supportée par les animaux de cet échantillon dont certains sont toujours soumis à des risques infectieux. Toutefois, une étude comparative entre un groupe d'animaux avec craniectomie seule et un autre avec une craniectomie associée à une cranioplastie permettrait de déterminer plus justement un taux de complications liés à la prothèse.

Cette étude étant la première de cette envergure en ce qui concerne les complications rencontrées et l'évaluation esthétique à la suite d'une cranioplastie avec utilisation de PMMA sur les carnivores domestiques en médecine vétérinaire, les résultats ne peuvent pas être comparés à une autre étude. De même, faire une analogie à la médecine humaine peut être critiquable puisque les interventions chirurgicales sont espacées dans le temps chez l'Homme tandis que la craniectomie et la cranioplastie ont lieu successivement chez l'animal.



## CONCLUSION

À l'issue d'une craniectomie, l'encéphale est exposé et la reconstruction de la boîte crânienne permet de restaurer une protection optimale. L'une des possibilités est la mise en place d'une prothèse de boîte crânienne. En médecine vétérinaire, la cranioplastie reste un acte exceptionnel. Le matériau utilisé doit être adaptable à l'animal et accessible financièrement pour le propriétaire (et le vétérinaire). Le polyméthacrylate est l'un des matériaux de choix pour réaliser sur mesure une prothèse crânienne animale : il possède une bonne résistance, est de faible coût et peut être façonné selon les besoins du chirurgien.

Notre étude fait le bilan des complications, du résultat esthétique et du ressenti des propriétaires vis-à-vis de cette prothèse à partir d'une série de cas où cette technique a été employée. Dans cet échantillon de quinze animaux, les complications rencontrées étaient majoritairement attribuables à la chirurgie en elle-même. Une seule complication était liée à la prothèse et trois étaient potentiellement imputables à la prothèse. De plus, aucune infection tardive n'a été rapportée, en relation possible avec la présence d'un implant. Le résultat esthétique est globalement satisfaisant : rares sont les déformations visibles à distance. Puis, le ressenti des propriétaires est excellent : ils sont majoritairement satisfaits de la cranioplastie. Les animaux ont retrouvé une vie normale à l'issue de cette intervention et leur propriétaire n'ont presque plus d'appréhension quant à la présence de la prothèse.

La cranioplastie semble donc une technique de choix pour réparer un défaut osseux crânien d'une taille supérieure à 2 cm de diamètre puisqu'elle est bien supportée par les animaux, semble provoquer peu de complications et satisfait les propriétaires. De plus amples études sont nécessaires afin d'évaluer statistiquement le taux de complications liées spécifiquement à la cranioplastie et celui attribuable à la simple craniectomie.



# BIBLIOGRAPHIE

- AL-TAMIMI YZ., SINHA P., TRIVEDI M., ROBSON C., AL-MUSAWI TA., HOSSAIN N., *et al.* Comparison of acrylic and titanium cranioplasty. *Br. J. Neurosurg.* 2012, **26**, 510-513.
- ANASTAKIS DJ., ANTONYSHYN OM., COOPER PW., YAFFE MJ., BUSH K., MAWDSLEY GE. Computed tomography artifacts associated with craniofacial fixation devices: an experimental study. *Ann. Plast. Surg.* 1996, **37**, 349-355.
- ANCHIETA MVM., SALLES FA., CASSARO BD., QUARESMA MM., SANTOS BFO. Skull reconstruction after resection of bone tumors in a single surgical time by the association of the techniques of rapid prototyping and surgical navigation. *Int. J. Comput. Assist. Radiol. Surg.* 2016,.
- ANDREWS JC., CANALIS RF. Otogenic pneumocephalus. *The Laryngoscope.* 1986, **96**, 521-528.
- APFEL CC., KORTTILA K., ABDALLA M., KERGER H., TURAN A., VEDDER I., *et al.* A Factorial Trial of Six Interventions for the Prevention of Postoperative Nausea and Vomiting. *N. Engl. J. Med.* 2004, **350**, 2441-2451.
- ARBIT E., SHAH J., BEDFORD R., CARLON G. Tension pneumocephalus: treatment with controlled decompression via a closed water-seal drainage system. Case report. *J. Neurosurg.* 1991, **74**, 139-142.
- ARCHIBALD J. *Canine Surgery Second Archibald Edition.* 1974, AMERICAN VETERINARY PUB, 1172 p.
- ARMSTRONG SJ., BOTZLER RG. *The Animal Ethics Reader.* 2003, Psychology Press, 610 p.
- AZIZ TZ., MATHEW BG., KIRKPATRICK PJ. Bone flap replacement vs acrylic cranioplasty: a clinical audit. *Br. J. Neurosurg.* 1990, **4**, 417-419.
- AZMI A., LATIFF AZ., JOHARI A. Methyl methacrylate cranioplasty. *Med. J. Malaysia.* 2004, **59**, 418-421.
- BAGLEY RS. Surgical approaches to the central nervous system: Brain. *Textb. Small Anim. Surg. Phila. WB Saunders.* 2002, 1163–1173.
- BECKER M., POTAPENKO T., NIKLAUS A., BIEBACK K., HO AD., MÜLLER AM. Polycomb Protein BMI1 Regulates Osteogenic Differentiation of Human Adipose Tissue-Derived Mesenchymal Stem Cells Downstream of GSK3. *Stem Cells Dev.* 2016, **25**, 922-933.
- BERMAN AT., REID JS., YANICKO DR., SIH GC., ZIMMERMAN MR. Thermally induced bone necrosis in rabbits. Relation to implant failure in humans. *Clin. Orthop.* 1984, 284-292.
- BLANKENSTEIN F., TRUONG BT., THOMAS A., THIEME N., ZACHRIAT C. Predictability of magnetic susceptibility artifacts from metallic orthodontic appliances in magnetic resonance imaging. *J. Orofac. Orthop. Fortschritte Kieferorthopadie OrganOfficial J. Dtsch. Ges. Kieferorthopadie.* 2015, **76**, 14-29.
- BOSTON SE. Craniectomy and orbitectomy in dogs and cats. *Can. Vet. J. Rev. Vét. Can.* 2010, **51**, 537-540.
- BRAHME A. *Comprehensive Biomedical Physics*, 2014<sup>e</sup> ed. 2014, Newnes, 4056 p.
- BRIE J., CHARTIER T., CHAPUT C., DELAGE C., PRADEAU B., CAIRE F., *et al.* A new custom made bioceramic implant for the repair of large and complex craniofacial bone

- defects. *J. Cranio-Maxillo-fac. Surg. Off. Publ. Eur. Assoc. Cranio-Maxillo-fac. Surg.*. 2013, **41**, 403-407.
- BROMMELAND T., RYDNING PN., PRIPP AH., HELSETH E. Cranioplasty complications and risk factors associated with bone flap resorption. *Scand. J. Trauma Resusc. Emerg. Med.*. 2015, **23**, 75.
- BROWN-ETRIS M., CUTSHALL WD., HILES MC. A new biomaterial derived from small intestine submucosa and developed into a wound matrix device. *WOUNDS- Compend. Clin. Res. Pract.*. 2002, **14**, 150–166.
- BRYANT KJ., STEINBERG H., MCANULTY JF. Cranioplasty by means of molded polymethylmethacrylate prosthetic reconstruction after radical excision of neoplasms of the skull in two dogs. *J. Am. Vet. Med. Assoc.*. 2003, **223**, 67-72, 59.
- BUANG SS., HASPANI MS. Risk factors for neurosurgical site infections after a neurosurgical procedure: a prospective observational study at Hospital Kuala Lumpur. *Med. J. Malaysia*. 2012, **67**, 393-398.
- BURR DB., ALLEN MR. *Basic and Applied Bone Biology*. 2013, Academic Press, 390 p.
- CAMERON S., RISHNIW M., MILLER AD., STURGES B., DEWEY CW. Characteristics and Survival of 121 Cats Undergoing Excision of Intracranial Meningiomas (1994-2011). *Vet. Surg. VS*. 2015, **44**, 772-776.
- CAVANAUGH RP., AIKEN SW., SCHATZBERG SJ. Intraventricular tension pneumocephalus and cervical subarachnoid pneumorrhachis in a bull mastiff dog after craniotomy. *J. Small Anim. Pract.*. 2008, **49**, 244-248.
- CHAICHANA KL., PENDLETON C., ZAIDI H., OLIVI A., WEINGART JD., GALLIA GL., *et al*. Seizure control for patients undergoing meningioma surgery. *World Neurosurg.*. 2013, **79**, 515-524.
- CHANG V., HARTZFELD P., LANGLOIS M., MAHMOOD A., SEYFRIED D. Outcomes of cranial repair after craniectomy. *J. Neurosurg.*. 2010, **112**, 1120-1124.
- CHARNLEY J. The reaction of bone to self-curing acrylic cement. A long-term histological study in man. *J. Bone Joint Surg. Br.*. 1970, **52**, 340-353.
- CHEN B., SCHOEMBERG T., KRAFF O., DAMMANN P., BITZ AK., SCHLAMANN M., *et al*. Cranial fixation plates in cerebral magnetic resonance imaging: a 3 and 7 Tesla in vivo image quality study. *Magma N. Y. N.* 2016, **29**, 389-398.
- CHEN WC., MAGILL ST., ENGLLOT DJ., BAAL JD., WAGLE S., RICK JW., *et al*. Factors Associated With Pre- and Postoperative Seizures in 1033 Patients Undergoing Supratentorial Meningioma Resection. *Neurosurgery*. 2017,.
- CHENG Y-K., WENG H-H., YANG J-T., LEE M-H., WANG T-C., CHANG C-N. Factors affecting graft infection after cranioplasty. *J. Clin. Neurosci. Off. J. Neurosurg. Soc. Australas.*. 2008, **15**, 1115-1119.
- CHIANG J-Y., LIN H-L. Life-threatening posterior fossa cyst induced by pseudomeningocele after operation for acoustic neuroma. *Surg. Neurol. Int.*. 2015, **6**, S101-S103.
- CHIU R., MA T., SMITH RL., GOODMAN SB. Polymethylmethacrylate particles inhibit osteoblastic differentiation of bone marrow osteoprogenitor cells. *J. Biomed. Mater. Res. A*. 2006, **77**, 850-856.
- CLOHISY JC., YAMANAKA Y., FACCIO R., ABU-AMER Y. Inhibition of IKK activation, through sequestering NEMO, blocks PMMA-induced osteoclastogenesis and calvarial inflammatory osteolysis. *J. Orthop. Res. Off. Publ. Orthop. Res. Soc.*. 2006, **24**, 1358-1365.
- COOK JL., EVANS R., CONZEMIUS MG., LASCELLES BDX., MCILWRAITH CW., POZZI A., *et al*. Proposed definitions and criteria for reporting time frame, outcome, and complications for clinical orthopedic studies in veterinary medicine. *Vet. Surg. VS*. 2010, **39**, 905-908.

- COOPER GM., MOONEY MP., GOSAIN AK., CAMPBELL PG., LOSEE JE., HUARD J. Testing the « critical-size » in calvarial bone defects: revisiting the concept of a critical-sized defect (CSD). *Plast. Reconstr. Surg.*. 2010, **125**, 1685-1692.
- COSTANTINO PD., FRIEDMAN CD., JONES K., CHOW LC., SISSON GA. Experimental hydroxyapatite cement cranioplasty. *Plast. Reconstr. Surg.*. 1992, **90**, 174-185 ; discussion 186-191.
- CUI L., LIU B., LIU G., ZHANG W., CEN L., SUN J., *et al.* Repair of cranial bone defects with adipose derived stem cells and coral scaffold in a canine model. *Biomaterials*. 2007, **28**, 5477-5486.
- DE MONÈS E., SCHLAUBITZ S., OLIVEIRA H., D'ELBÉE J-M., BAREILLE R., BOURGET C., *et al.* Comparative study of membranes induced by PMMA or silicone in rats, and influence of external radiotherapy. *Acta Biomater.*. 2015, **19**, 119-127.
- DELAUNOIS E., MBONDA PC., DUPREZ T., RIBEIRO VAZ JG., LEJEUNE TM. Syndrome of the trephined, a case report. *Ann. Phys. Rehabil. Med.*. 2015, **58**, 186-189.
- DEWEY CW., MARINO DJ., BAILEY KS., LOUGHIN CA., BARONE G., BOLOGNESE P., *et al.* Foramen magnum decompression with cranioplasty for treatment of caudal occipital malformation syndrome in dogs. *Vet. Surg. VS*. 2007, **36**, 406-415.
- DOS SANTOS RUBIO EJ., BOS EM., DAMMERS R., KOUDSTAAL MJ., DUMANS AG. Two-Stage Cranioplasty: Tissue Expansion Directly over the Craniectomy Defect Prior to Cranioplasty. *Craniofacial Trauma Reconstr.*. 2016, **9**, 355-360.
- EFTEKHAR B., GHODSI M., HADADI A., TAGHIPOOR M., SIGARCHI SZ., RAHIMI-MOVAGHAR V., *et al.* Prophylactic antibiotic for prevention of posttraumatic meningitis after traumatic pneumocephalus: design and rationale of a placebo-controlled randomized multicenter trial [ISRCTN71132784]. *Trials*. 2006, **7**, 2.
- EPPLEY B. Technical Strategies - Perfusion Holes in Skull Implants [En ligne]. *Explore Plast. Surg. - Dr Barry Eppley*. 2015,. [<http://exploreplasticsurgery.com/technical-strategies-perfusion-holes-in-skull-implants/>] (consulté le 10/1/17).
- ERIKSSON AR., ALBREKTSSON T. Temperature threshold levels for heat-induced bone tissue injury: a vital-microscopic study in the rabbit. *J. Prosthet. Dent.*. 1983, **50**, 101-107.
- EROSCHENKO VP. *DiFiore's Atlas of Histology with Functional Correlations*. 2008, Lippincott Williams & Wilkins, 556 p.
- ESTIN D., TROFFKIN N., HEILMAN CB. Bone flap fixation with titanium clamps: a new technique. *Surg. Neurol.*. 2000, **53**, 391-394 ; discussion 394-395.
- FABLING JM., GAN TJ., GUY J., BOREL CO., EL-MOALEM HE., WARNER DS. Postoperative nausea and vomiting. A retrospective analysis in patients undergoing elective craniotomy. *J. Neurosurg. Anesthesiol.*. 1997, **9**, 308-312.
- FLANIGAN P., KSHETTRY VR., BENZEL EC. World War II, tantalum, and the evolution of modern cranioplasty technique. *Neurosurg. Focus*. 2014, **36**, E22.
- FOSSUM TW. *Small animal surgery textbook*. 2013, Elsevier Health Sciences, 1619 p.
- FOSSUM TW., HEDLUND CS. *Small Animal Surgery Textbook - Text and VETERINARY CONSULT Package*. 2006, Elsevier Science Health Science Division, 1610 p.
- FOSSUM TW., HEDLUND CS., JOHNSON AL., SCHULZ KS., SEIM III HB., WILLARD MD., *et al.* Small animal surgery. *Compendium*. 2009, **31**, 1610.
- FUJII T., UENO T., KAGAWA T., SUGAHARA T., YAMAMOTO T. Immunohistochemical analysis of Sox9 expression in periosteum of tibia and calvaria after surgical release of the periosteum. *Acta Histochem.*. 2005, **106**, 427-437.
- GEERTS G a. VM., DU RAND M. The influence of powder liquid ratio on the flexural strength of fibre reinforced acrylic resin material. *SADJ J. South Afr. Dent. Assoc. Tydskr. Van Suid-Afr. Tandheelkd. Ver.*. 2009, **64**, 110, 112, 114-116.

- GIBBONS KJ., HICKS WL., GUTERMAN LR. A technique for rigid fixation of methyl methacrylate cranioplasty: the vault-locking method. *Surg. Neurol.* 1999, **52**, 310-314 ; discussion 314-315.
- GIBON E., CORDOVA LA., LU L., LIN T-H., YAO Z., HAMADOUCHE M., *et al.* The biological response to orthopedic implants for joint replacement. II: Polyethylene, ceramics, PMMA, and the foreign body reaction. *J. Biomed. Mater. Res. B Appl. Biomater.* 2016,.
- GINAT D., WESTESSON P-LA. *Atlas of Postsurgical Neuroradiology: Imaging of the Brain, Spine, Head, and Neck*, 2012<sup>e</sup> ed. 2012, Springer Science & Business Media, 653 p.
- Global guidelines for the prevention of surgical site infection [En ligne]. *World Health Organ.* 2016,. [<http://apps.who.int/iris/bitstream/10665/250680/1/9789241549882-eng.pdf?ua=1>] (consulté le 1/6/17).
- GODIL SS., SHAMIM MS., ENAM SA., QIDWAI U., QADEER M., SOBANI ZA. Cranial reconstruction after decompressive craniectomy: prediction of complications using fuzzy logic. *J. Craniofac. Surg.* 2011, **22**, 1307-1311.
- GOLZ T., GRAHAM CR., BUSCH LC., WULF J., WINDER RJ. Temperature elevation during simulated polymethylmethacrylate (PMMA) cranioplasty in a cadaver model. *J. Clin. Neurosci. Off. J. Neurosurg. Soc. Australas.* 2010, **17**, 617-622.
- GOODMAN SB., FORNASIER VL., KEI J. The effects of bulk versus particulate polymethylmethacrylate on bone. *Clin. Orthop.* 1988, 255-262.
- GORDON DS., BLAIR GA. Titanium cranioplasty. *Br. Med. J.* 1974, **2**, 478-481.
- GORDON LE., THACHER C., MATTHIESEN DT., JOSEPH RJ. Results of craniotomy for the treatment of cerebral meningioma in 42 cats. *Vet. Surg. VS.* 1994, **23**, 94-100.
- GRUENBAUM SE., TOSCANI L., FOMBERSTEIN KM., RUSKIN KJ., DAI F., QEVA E., *et al.* Severe Intraoperative Hyperglycemia Is Independently Associated With Postoperative Composite Infection After Craniotomy: An Observational Study. *Anesth. Analg.* 2017,.
- GUEVARA JA., ZÚCCARO G., TREVISÁN A., DENOYA CD. Bacterial adhesion to cerebrospinal fluid shunts. *J. Neurosurg.* 1987, **67**, 438-445.
- GUGALA Z., GOGOLEWSKI S. Regeneration of segmental diaphyseal defects in sheep tibiae using resorbable polymeric membranes: a preliminary study. *J. Orthop. Trauma.* 1999, **13**, 187-195.
- HAN DS., CHANG HK., KIM KR., WOO SM. Consideration of bone regeneration effect of stem cells: comparison of bone regeneration between bone marrow stem cells and adipose-derived stem cells. *J. Craniofac. Surg.* 2014, **25**, 196-201.
- HAUG RH., LIKAVEC MJ. A lag screw technique for fixation of cranioplasty implants. *J. Oral Maxillofac. Surg.* 1992, **50**, 1343-1344.
- HOLLINGER JO., KLEINSCHMIDT JC. The critical size defect as an experimental model to test bone repair materials. *J. Craniofac. Surg.* 1990, **1**, 60-68.
- HONEYBUL S., JANZEN C., KRUGER K., HO KM. The Incidence of Neurologic Susceptibility to a Skull Defect. *World Neurosurg.* 2016, **86**, 147-152.
- HUANG GJ., ZHONG S., SUSARLA SM., SWANSON EW., HUANG J., GORDON CR. Craniofacial reconstruction with poly(methyl methacrylate) customized cranial implants. *J. Craniofac. Surg.* 2015, **26**, 64-70.
- JIANG X., ISEKI S., MAXSON RE., SUCOV HM., MORRIS-KAY GM. Tissue origins and interactions in the mammalian skull vault. *Dev. Biol.* 2002, **241**, 106-116.
- JORDAN RD., WHITE JT., SCHUPPER N. Technique for cranioplasty prosthesis fabrication. *J. Prosthet. Dent.* 1978, **40**, 230-233.
- KELLY ML., SHAMMASSIAN BH., ROACH MJ., THOMAS C., WAGNER AK. 377 Craniectomy Versus Craniotomy in Traumatic Brain Injury: A Propensity-Matched

- Analysis of Long-Term Functional and Quality of Life Outcomes. *Neurosurgery*. 2016, **63 Suppl 1**, 212.
- KHADER BA., TOWLER MR. Materials and techniques used in cranioplasty fixation: A review. *Mater. Sci. Eng. C Mater. Biol. Appl.*. 2016, **66**, 315-322.
- KHULLAR S., CHANDRA PS., DODDAMANI RS., KAPIL A., DHAWAN B. Chronic Osteomyelitis of Skull due to *Pseudomonasaeruginosa*: A Delayed Uncommon Complication Following Craniotomy. *J. Clin. Diagn. Res. JCDR*. 2016, **10**, DL01-DL02.
- KO AL., NERVA JD., CHANG JJJ., CHESNUT RM. Traumatic fracture of a polymethyl methacrylate patient-specific cranioplasty implant. *World Neurosurg.*. 2014, **82**, 536.e11-13.
- KOH JT., ZHAO Z., WANG Z., LEWIS IS., KREBSBACH PH., FRANCESCHI RT. Combinatorial gene therapy with BMP2/7 enhances cranial bone regeneration. *J. Dent. Res.*. 2008, **87**, 845-849.
- KUEHN K-D., EGE W., GOPP U. Acrylic bone cements: composition and properties. *Orthop. Clin. North Am., Acrylic Bone Cement in the New Millenium*. 2005, **36**, 17-28.
- KUO J-R., WEE H-Y. Never neglect the atmospheric pressure effect on a brain with a skull defect. *Int. Med. Case Rep. J.*. 2014, 67.
- LEE L., KER J., QUAH BL., CHOU N., CHOY D., YEO TT. A retrospective analysis and review of an institution's experience with the complications of cranioplasty. *Br. J. Neurosurg.*. 2013, **27**, 629-635.
- LEE S-C., WU C-T., LEE S-T., CHEN P-J. Cranioplasty using polymethyl methacrylate prostheses. *J. Clin. Neurosci.*. 2009, **16**, 56-63.
- LEMÉE J-M., PETIT D., SPLINGARD M., MENEI P. Autologous bone flap versus hydroxyapatite prosthesis in first intention in secondary cranioplasty after decompressive craniectomy: a French medico-economical study. *Neurochirurgie.*. 2013, **59**, 60-63.
- LEWIS G., KOOLE LH., VAN HOOY-CORSTJENS CSJ. Influence of powder-to-liquid monomer ratio on properties of an injectable iodine-containing acrylic bone cement for vertebroplasty and balloon kyphoplasty. *J. Biomed. Mater. Res. B Appl. Biomater.*. 2009, **91**, 537-544.
- LIANG S., DING P., ZHANG S., ZHANG Junchen., ZHANG Jiwu., WU Y. Prophylactic levetiracetam for seizure control after cranioplasty: a multicenter prospective controlled study. *World Neurosurg.*. 2017,.
- LIM J., LEE J., YUN H-S., SHIN H-I., PARK EK. Comparison of bone regeneration rate in flat and long bone defects: Calvarial and tibial bone. *Tissue Eng. Regen. Med.*. 2013, **10**, 336-340.
- LIN C-Y., CHANG Y-H., KAO C-Y., LU C-H., SUNG L-Y., YEN T-C., *et al.* Augmented healing of critical-size calvarial defects by baculovirus-engineered MSCs that persistently express growth factors. *Biomaterials*. 2012, **33**, 3682-3692.
- LO DD., MCARDLE A., SENARATH-YAPA K., LONGAKER MT. Commentary on the differential healing capacity of calvarial bone. *J. Craniofac. Surg.*. 2013, **24**, 344-345.
- MAJOR MR., WONG VW., NELSON ER., LONGAKER MT., GURTNER GC. The foreign body response: at the interface of surgery and bioengineering. *Plast. Reconstr. Surg.*. 2015, **135**, 1489-1498.
- MALIS LI. Titanium mesh and acrylic cranioplasty. *Neurosurgery*. 1989, **25**, 351-355.
- MARBACHER S., ANDEREGGEN L., ERHARDT S., FATHI A-R., FANDINO J., RAABE A., *et al.* Intraoperative template-molded bone flap reconstruction for patient-specific cranioplasty. *Neurosurg. Rev.*. 2012, **35**, 527-535 ; discussion 535.

- MARSELL R., EINHORN TA. THE BIOLOGY OF FRACTURE HEALING. *Injury*. 2011, **42**, 551-555.
- MARTINI FH. *Anatomy and Physiology*, Philippine edition. ed. 2007, Pearson Education, Inc, 956 p.
- MASON TO., ROSE BS., GOODMAN JH. Gas bubbles in polymethylmethacrylate cranioplasty simulating abscesses: CT appearance. *AJNR Am. J. Neuroradiol.* 1986, **7**, 829-831.
- MASUDA T., OTSU K., KUMAKAMI-SAKANO M., FUJIWARA N., EMA M., HITOMI J., *et al.* Combined Administration of BMP-2 and HGF Facilitate Bone Regeneration through Angiogenic Mechanisms. *J Hard Tissue Biol.* 2015, **24**, 7-16.
- MATSUKAWA H., MIYAMA M., MIYAZAKI T., UEMORI G., KINOSHITA Y., SAKAKIBARA F., *et al.* Impacts of pressure bonding fixation on a bone flap depression and resorption in patients with craniotomy. *J. Clin. Neurosci. Off. J. Neurosurg. Soc. Australas.* 2017,.
- MATSUMOTO K., KOHMURA E., KATO A., HAYAKAWA T. Restoration of small bone defects at craniotomy using autologous bone dust and fibrin glue. *Surg. Neurol.* 1998, **50**, 344-346.
- MATSUNO A., TANAKA H., IWAMURO H., TAKANASHI S., MIYAWAKI S., NAKASHIMA M., *et al.* Analyses of the factors influencing bone graft infection after delayed cranioplasty. *Acta Neurochir. (Wien)*. 2006, **148**, 535-540 ; discussion 540.
- MATSUURA H., INOUE T., KONNO H., SASAKI M., OGASAWARA K., OGAWA A. Quantification of susceptibility artifacts produced on high-field magnetic resonance images by various biomaterials used for neurosurgical implants. Technical note. *J. Neurosurg.* 2002, **97**, 1472-1475.
- MCCLELLAND S., HALL WA. Postoperative central nervous system infection: incidence and associated factors in 2111 neurosurgical procedures. *Clin. Infect. Dis. Off. Publ. Infect. Dis. Soc. Am.* 2007, **45**, 55-59.
- MEEL BL. Fatal systemic allergic reaction following acrylic cranioplasty: a case report. *J. Clin. Forensic Med.* 2004, **11**, 205-207.
- MERKEL KD., ERDMANN JM., MCHUGH KP., ABU-AMER Y., ROSS FP., TEITELBAUM SL. Tumor Necrosis Factor- $\alpha$  Mediates Orthopedic Implant Osteolysis. *Am. J. Pathol.* 1999, **154**, 203-210.
- MOISSONNIER P. Communication personnelle. 2017,.
- MOISSONNIER P., DEVAUCHELLE P., DELISLE F. Cranioplasty after en bloc resection of calvarial chondroma rodens in two dogs. *J. Small Anim. Pract.* 1997, **38**, 358-363.
- MOORE DC., PEDROZO HA., CRISCO JJ., EHRLICH MG. Preformed grafts of porcine small intestine submucosa (SIS) for bridging segmental bone defects. *J. Biomed. Mater. Res. A*. 2004, **69A**, 259-266.
- MOREIRA-GONZALEZ A., JACKSON IT., MIYAWAKI T., BARAKAT K., DINICK V. Clinical outcome in cranioplasty: critical review in long-term follow-up. *J. Craniofac. Surg.* 2003, **14**, 144-153.
- MOSER M., SCHMID R., SCHINDEL R., HILDEBRANDT G. Patient-specific polymethylmethacrylate prostheses for secondary reconstruction of large calvarial defects: A retrospective feasibility study of a new intraoperative moulding device for cranioplasty. *J. Cranio-Maxillo-fac. Surg. Off. Publ. Eur. Assoc. Cranio-Maxillo-fac. Surg.* 2016,.
- MOUATT JG. Acrylic cranioplasty and axial pattern flap following calvarial and cerebral mass excision in a dog. *Aust. Vet. J.* 2002, **80**, 211-215.
- NEW PF., ROSEN BR., BRADY TJ., BUONANNO FS., KISTLER JP., BURT CT., *et al.* Potential hazards and artifacts of ferromagnetic and nonferromagnetic surgical and

- dental materials and devices in nuclear magnetic resonance imaging. *Radiology*. 1983, **147**, 139-148.
- NIEMEYER P., FECHNER K., MILZ S., RICHTER W., SUEDEKAMP NP., MEHLHORN AT., *et al.* Comparison of mesenchymal stem cells from bone marrow and adipose tissue for bone regeneration in a critical size defect of the sheep tibia and the influence of platelet-rich plasma. *Biomaterials*. 2010, **31**, 3572-3579.
- NISAR S., MOEEN F., HASAN U. Effect of Varying Curing Regimes and Powder-liquid Ratios on the Flexural Strength and Surface Porosities of Heat Cure Acrylic: An In-vitro Experiment. *Int. J. Dent. Sci. Res. Int. J. Dent. Sci. Res.*. 2015, **3**, 64-71.
- OKLUND SA., PROLO DJ., GUTIERREZ RV., KING SE. Quantitative comparisons of healing in cranial fresh autografts, frozen autografts and processed autografts, and allografts in canine skull defects. *Clin. Orthop.*. 1986, 269-291.
- ORIGITANO TC., IZQUIERDO R., SCANNICCHIO LB. Reconstructing complex cranial defects with a preformed cranial prosthesis. *Skull Base Surg.*. 1995, **5**, 109-116.
- OSAWA M., HARA H., ICHINOSE Y., KOYAMA T., KOBAYASHI S., SUGITA Y. Cranioplasty with a frozen and autoclaved bone flap. *Acta Neurochir. (Wien)*. 1990, **102**, 38-41.
- OTTO J., BINNEBÖSEL M., PIETSCH S., ANUROV M., TITKOVA S., OTTINGER AP., *et al.* Large-pore PDS mesh compared to small-pore PG mesh. *J. Investig. Surg. Off. J. Acad. Surg. Res.*. 2010, **23**, 190-196.
- PARK D., WANG J., KLIBANOV AM. One-step, painting-like coating procedures to make surfaces highly and permanently bactericidal. *Biotechnol. Prog.*. 2006, **22**, 584-589.
- PARK HK., DUJOVNY M., AGNER C., DIAZ FG. Biomechanical properties of calvarium prosthesis. *Neurol. Res.*. 2001, **23**, 267-276.
- PARTHASARATHY J. 3D modeling, custom implants and its future perspectives in craniofacial surgery. *Ann. Maxillofac. Surg.*. 2014, **4**, 9-18.
- PLUHAR GE., BAGLEY RS., KEEGAN RD., BASZLER TV., MOORE MP. The effect of acute, unilateral transverse venous sinus occlusion on intracranial pressure in normal dogs. *Vet. Surg. VS*. 1996, **25**, 480-486.
- POR Y-C., BARCELÓ CR., SALYER KE., GENECOV DG., TROXEL K., GENDLER E., *et al.* Bone generation in the reconstruction of a critical size calvarial defect in an experimental model. *Ann. Acad. Med. Singapore*. 2007, **36**, 911-919.
- PRYOR LS., GAGE E., LANGEVIN C-J., HERRERA F., BREITHAUP AD., GORDON CR., *et al.* Review of Bone Substitutes. *Craniofacial Trauma Reconstr.*. 2009, **2**, 151-160.
- QUARTO N., WAN DC., KWAN MD., PANETTA NJ., LI S., LONGAKER MT. Origin matters: differences in embryonic tissue origin and Wnt signaling determine the osteogenic potential and healing capacity of frontal and parietal calvarial bones. *J. Bone Miner. Res. Off. J. Am. Soc. Bone Miner. Res.*. 2010, **25**, 1680-1694.
- RAFFAELLI M. Ostéologie comparée des Carnivores Domestiques, des Equidés et des Bovins [En ligne]. 2011,. [[http://theses.vet-alfort.fr/Th\\_multimedia/mraffaelli/](http://theses.vet-alfort.fr/Th_multimedia/mraffaelli/)] (consulté le 16/6/16).
- RAJA AI., LINSKEY ME. In situ cranioplasty with methylmethacrylate and wire lattice. *Br. J. Neurosurg.*. 2005, **19**, 416-419.
- REASONER DK., TODD MM., SCAMMAN FL., WARNER DS. The incidence of pneumocephalus after supratentorial craniotomy. Observations on the disappearance of intracranial air. *Anesthesiology*. 1994, **80**, 1008-1012.

- REICHERT JC., SAIFZADEH S., WULLSCHLEGER ME., EPARI DR., SCHÜTZ MA., DUDA GN., *et al.* The challenge of establishing preclinical models for segmental bone defect research. *Biomaterials*. 2009, **30**, 2149-2163.
- RESNICK DL., KRANSDORF MJ. *Bone and Joint Imaging*, 2004<sup>e</sup> ed. 2004, Elsevier Health Sciences, 1536 p.
- RIDWAN-PRAMANA A., MARCIÁN P., BORÁK L., NARRA N., FOROUZANFAR T., WOLFF J. Structural and mechanical implications of PMMA implant shape and interface geometry in cranioplasty--A finite element study. *J. Cranio-Maxillo-fac. Surg. Off. Publ. Eur. Assoc. Cranio-Maxillo-fac. Surg.*. 2016, **44**, 34-44.
- ROSSELLI DD., PLATT SR., FREEMAN C., O'NEILL J., KENT M., HOLMES SP. Cranioplasty Using Titanium Mesh After Skull Tumor Resection in Five Dogs. *Vet. Surg. VS*. 2017, **46**, 67-74.
- RYU JI., CHEONG JH., KIM JH., KIM CH., KIM JM. Delayed Infection Following Cranioplasty: Review of 4 Cases. *J. Korean Neurotraumatol. Soc.*. 2005, **1**, 110-113.
- SATO K., URIST MR. Induced regeneration of calvaria by bone morphogenetic protein (BMP) in dogs. *Clin. Orthop.*. 1985, 301-311.
- SCHAER TP., STEWART S., HSU BB., KLIBANOV AM. Hydrophobic polycationic coatings that inhibit biofilms and support bone healing during infection. *Biomaterials*. 2012, **33**, 1245-1254.
- SCHMITZ JP., HOLLINGER JO. The critical size defect as an experimental model for craniomandibulofacial nonunions. *Clin. Orthop.*. 1986, 299-308.
- SÉGUIN B. Tumors of the mandible, maxilla and calvarium. *Textb. Small Anim. Surg. Phila. Saunders*. 2003, 2488–2502.
- SELMIC LE., RYAN SD., BOSTON SE., LIPTAK JM., CULP WTN., SARTOR AJ., *et al.* Osteosarcoma following tibial plateau leveling osteotomy in dogs: 29 cases (1997-2011). *J. Am. Vet. Med. Assoc.*. 2014, **244**, 1053-1059.
- SERVANT J. Principes généraux de traitement des grandes pertes de substances transfixiantes du crâne, du thorax et de l'abdomen. *Chir. Plast. Reconstr. Parois Confins*. 2009, **2**.
- SHAH AM., JUNG H., SKIRBOLL S. Materials used in cranioplasty: a history and analysis. *Neurosurg. Focus*. 2014, **36**, E19.
- SHALABI MM., WOLKE JGC., CUIJPERS VMJI., JANSEN JA. Evaluation of bone response to titanium-coated polymethyl methacrylate resin (PMMA) implants by X-ray tomography. *J. Mater. Sci. Mater. Med.*. 2007, **18**, 2033-2039.
- SHARAVANAN GM., JAYABALAN S., RAJASUKUMARAN K., VEERASEKAR G., SATHYA G. Cranioplasty using presurgically fabricated presterilised polymethyl methacrylate plate by a simple, cost-effective technique on patients with and without original bone flap: study on 29 patients. *J. Maxillofac. Oral Surg.*. 2015, **14**, 378-385.
- SHEAHAN DE., GILLIAN TD. Reconstructive cranioplasty using a porcine small intestinal submucosal graft. *J. Small Anim. Pract.*. 2008, **49**, 257-259.
- SHELLOCK FG., SHELLOCK VJ. Spetzler titanium aneurysm clips: compatibility at MR imaging. *Radiology*. 1998, **206**, 838-841.
- SHIBAHASHI K., HODA H., TAKASU Y., HANAKAWA K., IDE T., HAMABE Y. Cranioplasty outcomes and analysis of the factors influencing surgical-site infection: a retrospective review of over 10 years of institutional experience. *World Neurosurg.*. 2017,.
- SILIKAS N., AL-KHERAIF A., WATTS DC. Influence of P/L ratio and peroxide/amine concentrations on shrinkage-strain kinetics during setting of PMMA/MMA biomaterial formulations. *Biomaterials*. 2005, **26**, 197-204.

- SIMON P., MOHAN J., SELVARAJ S., SARAVANAN BS., PARI P. Craniofacial Prosthetic Reconstruction Using Polymethyl Methacrylate Implant: A Case Report. *J. Indian Prosthodont. Soc.* 2014, **14**, 303-307.
- SINCLAIR AG., SCOFFINGS DJ. Imaging of the Post-operative Cranium. *RadioGraphics*. 2010, **30**, 461-482.
- SKOGH A-CD., KIHLESTRÖM L., NEOVIUS E., PERSSON C., BECKMAN MO., ENGSTRAND T. Variation in calvarial bone healing capacity: a clinical study on the effects of BMP-2-hydrogel or bone autograft treatments at different cranial locations. *J. Craniofac. Surg.* 2013, **24**, 339-343.
- STELNICKI EJ., OUSTERHOUT DK. Prevention of thermal tissue injury induced by the application of polymethylmethacrylate to the calvarium. *J. Craniofac. Surg.* 1996, **7**, 192-195.
- STIEGLITZ LH., GERBER N., SCHMID T., MORDASINI P., FICHTNER J., FUNG C., *et al.* Intraoperative fabrication of patient-specific moulded implants for skull reconstruction: single-centre experience of 28 cases. *Acta Neurochir. (Wien)*. 2014, **156**, 793-803.
- STIVER SI. Complications of decompressive craniectomy for traumatic brain injury. *Neurosurg. Focus*. 2009, **26**, E7.
- STULA D. *Cranioplasty: indications, techniques, and results*, 1st edition. ed. 1984, Springer-Verlag.
- SUCKOW MA., VOYTIK-HARBIN SL., TERRIL LA., BADYLAK SF. Enhanced bone regeneration using porcine small intestinal submucosa. *J. Investig. Surg. Off. J. Acad. Surg. Res.* 1999, **12**, 277-287.
- SZPALSKI C., BARR J., WETTERAU M., SAADEH PB., WARREN SM. Cranial bone defects: current and future strategies. *Neurosurg. Focus*. 2010, **29**, E8.
- THIBAUT M., GIRARD F., CHOUINARD P., BOUDREAULT D., RUEL M., MOUMDJIAN R. Craniotomy site influences postoperative pain following neurosurgical procedures: a retrospective study. *Can. J. Anesth.* 2007, **54**, 544-548.
- TOKORO K., CHIBA Y., TSUBONE K. Late infection after cranioplasty--review of 14 cases. *Neurol. Med. Chir. (Tokyo)*. 1989, **29**, 196-201.
- VASUNG L., HAMARD M., SOTO MCA., SOMMARUGA S., SVEIKATA L., LEEMANN B., *et al.* Radiological signs of the syndrome of the trephined. *Neuroradiology*. 2016, **58**, 557-568.
- VERMEERSCH K., VAN HAM L., CAEMAERT J., TSHAMALA M., TAEYMANS O., BHATTI S., *et al.* Suboccipital craniectomy, dorsal laminectomy of C1, durotomy and dural graft placement as a treatment for syringohydromyelia with cerebellar tonsil herniation in Cavalier King Charles spaniels. *Vet. Surg. VS*. 2004, **33**, 355-360.
- VOYTIK-HARBIN SL., BADYLAK SF. Induction of osteogenic activity by small intestinal submucosa in rat calvaria non-union defects, *in: Trans First SIS Symposium*. 1996,.
- WACHTER D., REINEKE K., BEHM T., ROHDE V. Cranioplasty after decompressive hemicraniectomy: underestimated surgery-associated complications?. *Clin. Neurol. Neurosurg.* 2013, **115**, 1293-1297.
- WANG YR., SU ZP., YANG SX., GUO BY., ZENG YJ. Biomechanical evaluation of cranial flap fixation techniques: comparative experimental study of suture, stainless steel wire, and rivetlike titanium clamp. *Ann. Plast. Surg.* 2007, **58**, 388-391.
- WICHLAS F., SEEBAUER CJ., SCHILLING R., RUMP J., CHOPRA SS., WALTER T., *et al.* A signal-inducing bone cement for magnetic resonance imaging-guided spinal surgery based on hydroxyapatite and polymethylmethacrylate. *Cardiovasc. Intervent. Radiol.* 2012, **35**, 661-667.

- WILKES DS., BURLINGHAM WJ. *Immunobiology of Organ Transplantation*. 2004, Springer Science & Business Media, 688 p.
- WIND JJ., OHAEGBULAM C., IWAMOTO FM., BLACK PM., PARK JK. Immediate titanium mesh cranioplasty for treatment of post-craniotomy infections. *World Neurosurg.* 2013, **79**, 207.e11-207.e13.
- WORM PV., DO NASCIMENTO TL., DO COUTO NICOLA F., SANCHES EF., DOS SANTOS MOREIRA CF., ROGÉRIO LPW., *et al.* Polymethylmethacrylate imbedded with antibiotics cranioplasty: An infection solution for moderate and large defects reconstruction?. *Surg. Neurol. Int.* 2016, **7**, S746-S751.
- YAMANAKA Y., CLOHISY JCF., ITO H., MATSUNO T., ABU-AMER Y. Blockade of JNK and NFAT pathways attenuates orthopedic particle-stimulated osteoclastogenesis of human osteoclast precursors and murine calvarial osteolysis. *J. Orthop. Res. Off. Publ. Orthop. Res. Soc.* 2013, **31**, 67-72.
- YAMAURA A., MAKINO H. Neurological deficits in the presence of the sinking skin flap following decompressive craniectomy. *Neurol. Med. Chir. (Tokyo)*. 1977, **17**, 43-53.
- YANAI A. Resin sealant: a new method of methyl methacrylate cranioplasty. Technical note. *J. Neurosurg.* 1991, **75**, 328-330.
- YANG C-H., LI Q., WU C., MA J-P., YOU C. Decompressive craniectomy or not: intraoperative experience in 41 patients with severe traumatic brain injury. *Chin. J. Traumatol. Zhonghua Chuang Shang Za Zhi*. 2012, **15**, 158-161.
- ZANATY M., CHALOUHI N., STARKE RM., CLARK SW., BOVENZI CD., SAIGH M., *et al.* Complications following cranioplasty: incidence and predictors in 348 cases. *J. Neurosurg.* 2015, **123**, 182-188.
- ZIMMERMANN M., TRANTAKIS C., SEIFERT V. Rivet-like titanium clamp fixation of cranial bone flaps during open magnetic resonance-guided neurosurgery. *Br. J. Neurosurg.* 2001, **15**, 151-155.

## ANNEXES

### Annexe 1 : Questionnaire pour les chiens ayant subi une cranioplastie

#### QUESTIONNAIRE CHIEN

**Votre animal est-il toujours en vie ? Si non, de quoi est-il mort et quand ?**

Oui     Non

**Les points de sutures ont-ils été retirés quinze jours après la chirurgie ?**

Oui     Non

**Dans les douze premiers mois suivant la chirurgie, y a-t-il eu infection du site chirurgical ? Si oui, à quelle date ?**

Oui             Non

**Dans les douze premiers mois suivant la chirurgie, quel a été le comportement de l'animal vis-à-vis de sa prothèse (gêne, se frottait, se grattait par exemple) ?**

**Dans les douze premiers mois suivant la chirurgie, quel a été votre comportement vis-à-vis de la prothèse (oser toucher la tête du chien par exemple) ?**

**Dans les douze premiers mois suivant la chirurgie, a-t-il fallu retirer la prothèse ? Si oui, à quelle date et pourquoi ?**

Oui     Non

**Dans les douze premiers mois suivant la chirurgie, y a-t-il eu d'autres complications post-chirurgicales ?**

**Plus d'un an après la chirurgie, l'animal a-t-il eu une ou plusieurs infections sur le site de la prothèse ? Si oui, à quelle date et lesquelles ?**

**Plus d'un an après la chirurgie, avez-vous une idée du nombre d'infections hors site de la prothèse faites par le chien (pour lesquelles vous êtes allés chez le vétérinaire) ? Ex : cystite, morsure, ... (préciser la date)**

**Plus d'un an après la chirurgie, combien ont été accompagnées d'infection sur le site de la prothèse ? Lesquelles ?**

**Plus d'un an après la chirurgie, quel a été le comportement de l'animal vis-à-vis de sa prothèse (gêne, indifférence par exemple) ?**

**Plus d'un an après la chirurgie, quel a été votre comportement vis-à-vis de la prothèse (oser toucher la tête du chien par exemple) ?**

**Pendant le port de la prothèse, avez-vous réduit les activités de votre chien (moins lâché en promenade, plus vigilant vis-à-vis des mouvements de l'animal, appréhension lors de jeux entre congénères...)?**

**Y a-t-il eu récurrence du problème pour lequel votre animal a été opéré ? Si oui, à quelle date ?**

Oui       Non

**Si oui, le diagnostic a-t-il été établi par imagerie ?**  Oui       Non

**Si oui, quel type d'imagerie ?**  Radio     Scanner     IRM

**La récurrence a-t-elle eu lieu sur le même site ?**  Oui       Non

**En caressant la tête de votre chien, avez-vous senti la prothèse ?**  Oui       Non

**Avez-vous remarqué une déformation en regard de la prothèse ?**  Oui       Non

**Avez-vous des remarques quelconques sur la prothèse ?**

**En dehors de ces événements, qu'est-il arrivé à l'animal ?**

## Annexe 2 : Questionnaire pour les chats ayant subi une cranioplastie

### QUESTIONNAIRE CHAT

**Votre animal est-il toujours en vie ? Si non, de quoi est-il mort et quand ?**

Oui     Non

**Les points de sutures ont-ils été retirés quinze jours après la chirurgie ?**

Oui     Non

**Dans les douze premiers mois suivant la chirurgie, y a-t-il eu infection du site chirurgical ? Si oui, à quelle date ?**

Oui     Non

**Dans les douze premiers mois suivant la chirurgie, quel a été le comportement de l'animal vis-à-vis de sa prothèse (gêne, se frottait, se grattait par exemple) ?**

**Dans les douze premiers mois suivant la chirurgie, quel a été votre comportement vis-à-vis de la prothèse (oser toucher la tête du chat par exemple) ?**

**Dans les douze premiers mois suivant la chirurgie, a-t-il fallu retirer la prothèse ? Si oui, à quelle date et pourquoi ?**

Oui     Non

**Dans les douze premiers mois suivant la chirurgie, y a-t-il eu d'autres complications post-chirurgicales ?**

**Plus d'un an après la chirurgie, l'animal a-t-il eu une ou plusieurs infections sur le site de la prothèse ? Si oui, à quelle date et lesquelles ?**

**Plus d'un an après la chirurgie, avez-vous une idée du nombre d'infections hors site de la prothèse faites par le chat (pour lesquelles vous êtes allés chez le vétérinaire) ? Ex : cystite, morsure, ... (préciser la date)**

**Plus d'un an après la chirurgie, combien ont été accompagnées d'infection sur le site de la prothèse ? Lesquelles ?**

**Plus d'un an après la chirurgie, quel a été le comportement de l'animal vis-à-vis de sa prothèse (gêne, indifférence par exemple) ?**

**Plus d'un an après la chirurgie, quel a été votre comportement vis-à-vis de la prothèse (oser toucher la tête du chat par exemple) ?**

**Pendant le port de la prothèse, avez-vous réduit les activités de votre chat (sort moins ou pas, plus vigilant vis-à-vis des mouvements de l'animal, appréhension lors de jeux entre congénères...) ?**

**Le chat sortait-il avant l'opération ?**  Oui  Non

**Avez-vous laissé votre chat sortir après l'opération ?**  Oui  Non

**Le chat était-il atteint du FeLV/FIV ?**  Oui  Non  Inconnu

**Y a-t-il eu récurrence du problème pour lequel votre animal a été opéré ? Si oui, à quelle date ?**

Oui  Non

**Si oui, le diagnostic a-t-il été établi par imagerie ?**  Oui  Non

**Si oui, quel type d'imagerie ?**  Radio  Scanner  IRM

**La récurrence a-t-elle eu lieu sur le site ?**  Oui  Non

**En caressant la tête de votre chat, avez-vous senti la prothèse ?**  Oui  Non

**Avez-vous remarqué une déformation en regard de la prothèse ?**  Oui  Non

**Avez-vous des remarques quelconques sur la prothèse ?**

**En dehors de ces événements, qu'est-il arrivé à l'animal ?**

## Annexe 3 : Base de données médicales de l'étude rétrospective

Cas	1	2	3
<b>Espèce</b>	Chat	Chien	Chat
<b>Race</b>	Européen	Jack Russel Terrier	Européen
<b>Sexe</b>	F	M	M
<b>Stérilisation</b>	Oui	Non	Oui
<b>Vaccination</b>	Oui	Oui puis arrêt après la chirurgie	NR*
<b>Statut FeLV/FIV</b>	Inconnu		Inconnu
<b>Contact avec d'autres animaux</b>	Oui	Oui	Oui
<b>Accès à l'extérieur</b>	Oui	Oui	Oui, enclos fermé
<b>Âge lors de la chirurgie</b>	12 ans	6 ans	13 ans
<b>Date de la chirurgie</b>	15/10/2001	23/06/2005	25/10/2007
<b>Abord chirurgical</b>	Rostrotentorielle	Transfrontale élargie à l'os pariétal	Rostrotentorielle
<b>Examen d'imagerie effectué</b>	Scanner	IRM	Scanner
<b>Type de fabrication de la prothèse</b>	NR*	Per-opératoire, <i>ex vivo</i>	Per-opératoire, <i>ex vivo</i>
<b>Durée d'hospitalisation</b>	NR*	24 h	NR*
<b>Histologie</b>	Méningiome	Méningiome	Méningiome
<b>Traitement adjuvant</b>	Aucun	Aucun	Aucun
<b>Traitement médicamenteux</b>	Aucun	Anticonvulsivant pendant 1 an (crise convulsive avant la cranioplastie)	Aucun
<b>Complications</b>	Aucune	Hypertension intracrânienne per opératoire, compression cérébrale par œdème et PMMA	Aucune
<b>Récidive tumorale</b>	Oui	Non (pas d'examen)	Non (pas d'examen)
<b>Récidive sur le même site</b>	Oui		
<b>Nouvelle intervention chirurgicale</b>	Oui	Oui	Non
<b>Date de la nouvelle intervention</b>	03/06/2004	29/06/2005	
<b>Objectif de la nouvelle intervention</b>	Exérèse méningiome récidivant	Retrait du PMMA et du reliquat tumoral	
<b>Nouvelle pose de prothèse</b>	Non	Non	
<b>Autres atteintes post-cranioplastie</b>	Aucune	Aucune	Aucune
<b>Animal décédé</b>	Oui	Oui	Oui
<b>Date de décès</b>	20/09/2004	Octobre 2006	Novembre 2008
<b>Cause du décès</b>	Euthanasie sur probable néoplasme péricardique	Vieillesse (développement d'une incontinence)	Inconnue (suspicion cardiopathie)

\* NR : non renseigné

Cas	4	5	6
<b>Espèce</b>	Chat	Chat	Chat
<b>Race</b>	Européen	Européen	Européen
<b>Sexe</b>	F	F	F
<b>Stérilisation</b>	Oui	Non	Non
<b>Vaccination</b>	Non	Oui	Oui
<b>Statut FeIV/FIV</b>	Sain	Inconnu	Inconnu
<b>Contact avec d'autres animaux</b>	Oui (6 chats)	Oui	Oui
<b>Accès à l'extérieur</b>	Non	Oui	Non
<b>Âge lors de la chirurgie</b>	13 ans	12 ans	14 ans
<b>Date de la chirurgie</b>	20/12/2007	26/01/2010	18/02/2010
<b>Abord chirurgical</b>	Transfrontale	Rostrotentorielle élargie sur l'os occipital	Rostrotentorielle
<b>Examen d'imagerie effectué</b>	IRM	NR	Scanner
<b>Type de fabrication de la prothèse</b>	Per-opérateur, <i>ex vivo</i>	Per opérateur, <i>ex vivo</i>	Per opérateur, <i>ex vivo</i>
<b>Durée d'hospitalisation</b>	24 h	4 jours	6 jours
<b>Histologie</b>	Méningiome	Méningiome	Méningiome
<b>Traitement adjuvant</b>	Radiothérapie 12 séances	Aucun	Aucun
<b>Traitement médicamenteux</b>	Anticonvulsivant pendant 1 an (crise convulsive avant la cranioplastie)	Aucun	Aucun
<b>Complications</b>	Aucune	Aucune	Réapparition des symptômes 3 semaines après l'intervention
<b>Récidive tumorale</b>	Non (IRM de contrôle en 2008)	Non	NR*
<b>Récidive sur le même site</b>			
<b>Nouvelle intervention chirurgicale</b>	Non	Non	Non
<b>Date de la nouvelle intervention</b>			
<b>Objectif de la nouvelle intervention</b>			
<b>Nouvelle pose de prothèse</b>			
<b>Autres atteintes post-cranioplastie</b>	Aucune	2015 : insuffisance rénale aiguë	Aucune
<b>Animal décédé</b>	Oui	Non	Oui
<b>Date de décès</b>	26/06/2014		Mars 2010
<b>Cause du décès</b>	Coryza (épidémie de coryza dans le foyer)		Euthanasie chez le vétérinaire traitant (réapparition des signes neurologiques)

NR\* : Non renseigné

Cas	7	8	9
<b>Espèce</b>	Chat	Chat	Chat
<b>Race</b>	Européen	Européen	Norvégien
<b>Sexe</b>	M	M	M
<b>Stérilisation</b>	Non	Oui	Oui
<b>Vaccination</b>	Oui	Oui	Oui
<b>Statut FeIV/FIV</b>	Inconnu	Sain	Inconnu
<b>Contact avec d'autres animaux</b>	Oui	Oui	Oui
<b>Accès à l'extérieur</b>	Non	Oui	Oui (chassait)
<b>Âge lors de la chirurgie</b>	6 ans	16 ans	10 ans
<b>Date de la chirurgie</b>	15/04/2010	29/04/2010	25/10/2012
<b>Abord chirurgical</b>	Transfrontale	Transfrontale	Rostrotentorielle
<b>Examen d'imagerie effectué</b>	Scanner	IRM	IRM
<b>Type de fabrication de la prothèse</b>	Per opératoire, <i>ex vivo</i>	Per opératoire, <i>ex vivo</i>	NR*
<b>Durée d'hospitalisation</b>	6 jours	3 jours	6 jours
<b>Histologie</b>	Méningiome	Méningiome	Méningiome
<b>Traitement adjuvant</b>	Aucun	Aucun	Aucun
<b>Traitement médicamenteux</b>	Anticonvulsivant pendant 1 an	Aucun	Anticonvulsivant
<b>Complications</b>	2 crises convulsives en période post-opératoire immédiate	Aucune	3 épisodes de crises convulsives en période post-opératoire immédiate Encéphalite bactérienne 17 jours après la cranioplastie
<b>Récidive tumorale</b>	Non (pas d'examen)	Présence d'un deuxième méningiome pariétal non retiré lors de la 1 <sup>ère</sup> chirurgie	Non
<b>Récidive sur le même site</b>			
<b>Nouvelle intervention chirurgicale</b>	Non	Non	Oui
<b>Date de la nouvelle intervention</b>			15/11/2012
<b>Objectif de la nouvelle intervention</b>			Retrait du PMMA et parage des tissus nécrotiques
<b>Nouvelle pose de prothèse</b>			Non
<b>Autres atteintes post-cranioplastie</b>	2013 : quelques troubles digestifs traités médicalement 2014 : infection suite à morsure (pas de répercussion sur prothèse) 2015 : insuffisance rénale	2009 – 2011 : Insuffisance rénale chronique 2010 : Coryza Mars 2011 : tumeur avec signes de malignité à la cytologie sur le tarse gauche	Aucune
<b>Animal décédé</b>	Non	Oui	Oui
<b>Date de décès</b>		Octobre 2011	20/11/2012
<b>Cause du décès</b>		Inconnue	Euthanasie

NR\* : non renseigné

Cas	10	11	12
<b>Espèce</b>	Chat	Chien	Chat
<b>Race</b>	Norvégien	Border Collie	Européen
<b>Sexe</b>	M	F	M
<b>Stérilisation</b>	Oui	Non	Oui
<b>Vaccination</b>	Oui	Oui	NR*
<b>Statut FeIV/FIV</b>	Sain		Sain
<b>Contact avec d'autres animaux</b>	Oui	Oui	Non
<b>Accès à l'extérieur</b>	Oui (en laisse)	Oui	Non
<b>Âge lors de la chirurgie</b>	8 ans	8 ans	6 ans
<b>Date de la chirurgie</b>	13/03/2014	03/04/2014	15/05/2014
<b>Abord chirurgical</b>	Rostrotentorielle	Rostrotentorielle	Rostrotentorielle
<b>Examen d'imagerie effectué</b>	IRM	IRM	IRM
<b>Type de fabrication de la prothèse</b>	Per opératoire, <i>in vivo</i> (sur l'os)	Per opératoire, <i>ex vivo</i>	Per opératoire, <i>ex vivo</i>
<b>Durée d'hospitalisation</b>	6 jours	5 jours	5 jours
<b>Histologie</b>	Méningiome	Chondrome rodens	Méningiome
<b>Traitement adjuvant</b>	Aucun	Radiothérapie 12 séances	Radiothérapie une dizaine de séances
<b>Traitement médicamenteux</b>	Anticonvulsivant pendant 1 an	Aucun	Aucun
<b>Complications</b>	2 épisodes de crises convulsives en période post-opératoire immédiate	Collection liquidienne temporaire en faveur d'un processus inflammatoire	Aucune
<b>Récidive tumorale</b>	Non (IRM de contrôle 1 an après)	Oui	Non (pas d'examen)
<b>Récidive sur le même site</b>		Non mais proche	
<b>Nouvelle intervention chirurgicale</b>	Non	Oui	Non
<b>Date de la nouvelle intervention</b>		16/09/2015	
<b>Objectif de la nouvelle intervention</b>		Résection de la tumeur	
<b>Nouvelle pose de prothèse</b>		Non	
<b>Autres atteintes</b>	Aucune	Crises convulsives suite à la seconde chirurgie : administration d'anticonvulsivant	Aucune
<b>Animal décédé</b>	Non	Oui	Non
<b>Date de décès</b>		23/11/2015	
<b>Cause du décès</b>		Euthanasie sur status epilepticus	

\*NR : non renseigné

Cas	13	14	15
Espèce	Chat	Chat	Chat
Race	Européen	Européen	Européen
Sexe	F	F	M
Stérilisation	Oui	Oui	Oui
Vaccination	Non	NR*	NR*
Statut FeIV/FIV	Sain	Inconnu	Inconnu
Contact avec d'autres animaux	Non	Non	Oui
Accès à l'extérieur	Non	Non	Non
Âge lors de la chirurgie	10 ans	9 ans	14 ans
Date de la chirurgie	10/07/2014	08/01/2015	11/02/2016
Abord chirurgical	Rostrotentorielle	Rostrotentorielle	Rostrotentorielle
Examen d'imagerie effectué	IRM	IRM	IRM
Type de fabrication de la prothèse	Per opératoire, <i>in vivo</i> (sur l'os)	Per opératoire, <i>in vivo</i> (sur l'os)	Per opératoire, <i>in vivo</i> (sur l'os)
Durée d'hospitalisation	4 jours	6 jours	24 h
Histologie	Méningiome	Méningiome	Méningiome
Traitement adjuvant	Aucun	Aucun	Aucun
Traitement médicamenteux	Aucun	Anticonvulsivant pendant 1 an	Aucun
Complications	Aucune	Aucune	Arrêt cardio-respiratoire en période post-opératoire immédiate
Récidive tumorale	Non (pas d'examen)	Non (pas d'examen)	Non
Récidive sur le même site			
Nouvelle intervention chirurgicale	Non	Non	Non
Date de la nouvelle intervention			
Objectif de la nouvelle intervention			
Nouvelle pose de prothèse			
Autres atteintes	Quelques cystites idiopathiques (tous les 3 à 4 ans)	Ulcère cornéen, otite à la suite de la chirurgie Aucune autre atteinte	Aucune
Animal décédé	Non	Non	Oui
Date de décès			12/02/2016
Cause du décès			Arrêt cardio-respiratoire quelques heures après la chirurgie

\*NR : non renseigné

## Annexe 4 : Questionnaires téléphoniques remplis par les propriétaires des différents animaux entrant dans l'étude

### Questionnaire propriétaire cas 1

Mme. M.

Bonjour,

D'après la base de données du CHUVA, votre chat a reçu une prothèse de boîte crânienne à la suite d'un retrait de tumeur cérébrale en 2001. Accepteriez-vous de répondre à quelques questions concernant la vie de votre animal à la suite de cette intervention chirurgicale et votre ressenti vis-à-vis de cette prothèse ?

### QUESTIONNAIRE CHAT

**Votre animal est-il toujours en vie ? Si non, de quoi est-il mort et quand ?**

Oui  Non (euthanasie le 20/09/2004 à la suite de la récurrence, probable néoplasme péricardique)

**Les points de sutures ont-ils été retirés quinze jours après la chirurgie ?**

Oui  Non

**Dans les douze premiers mois suivant la chirurgie, y a-t-il eu infection du site chirurgical ? Si oui, à quelle date ?**

Oui  Non

**Dans les douze premiers mois suivant la chirurgie, quel a été le comportement de l'animal vis-à-vis de sa prothèse (gêne, se frottait, se grattait par exemple) ?**

Normal

Chat trouvé en pleine forme par la propriétaire après la chirurgie

**Dans les douze premiers mois suivant la chirurgie, quel a été votre comportement vis-à-vis de la prothèse (oser toucher la tête du chat par exemple) ?**

N'a pas touché la tête car impressionnée (tonte)

Quand les poils ont repoussé, caresse sur la tête

**Dans les douze premiers mois suivant la chirurgie, a-t-il fallu retirer la prothèse ? Si oui, à quelle date et pourquoi ?**

Oui  Non

**Dans les douze premiers mois suivant la chirurgie, y a-t-il eu d'autres complications post-chirurgicales ?**

Non, chat normal à la sortie

Exérèse en marge chirurgicale saine

**Plus d'un an après la chirurgie, l'animal a-t-il eu une ou plusieurs infections sur le site de la prothèse ? Si oui, à quelle date et lesquelles ?**

Non

**Plus d'un an après la chirurgie, avez-vous une idée du nombre d'infections hors site de la prothèse faites par le chat (pour lesquelles vous êtes allés chez le vétérinaire) ? Ex : cystite, morsure, ... (préciser la date)**

Aucune

**Plus d'un an après la chirurgie, combien ont été accompagnées d'infection sur le site de la prothèse ? Lesquelles ?**

Aucune infection

**Plus d'un an après la chirurgie, quel a été le comportement de l'animal vis-à-vis de sa prothèse (gêne, indifférence par exemple) ?**

normal

2004 : miaule à nouveau (signe clinique lors de la première tumeur)

**Plus d'un an après la chirurgie, quel a été votre comportement vis-à-vis de la prothèse (oser toucher la tête du chat par exemple) ?**

normal

pas d'appréhension lors des sauts ou des sorties

**Pendant le port de la prothèse, avez-vous réduit les activités de votre chat (sort moins ou pas, plus vigilant vis-à-vis des mouvements de l'animal, appréhension lors de jeux entre congénères...) ?**

Réduction de l'activité jusqu'à l'aval du chirurgien

**Le chat sortait-il avant l'opération ?**  Oui  Non

**Avez-vous laissé votre chat sortir après l'opération ?**  Oui  Non

Attente de l'avis du vétérinaire pour qu'elle puisse sortir à nouveau

**Le chat était-il atteint du FeLV/FIV ?**  Oui  Non  Inconnu

Vaccinée régulièrement

**Y a-t-il eu récurrence du problème pour lequel votre animal a été opéré ? Si oui, à quelle date ?**

Oui (en 2004)  Non

**Si oui, le diagnostic a-t-il été établi par imagerie ?**  Oui  Non

**Si oui, quel type d'imagerie ?**  Radio  Scanner  IRM

**La récurrence a-t-elle eu lieu sur le site ?**  Oui  Non

**En caressant la tête de votre chat, avez-vous senti la prothèse ?**  Oui  Non

**Avez-vous remarqué une déformation en regard de la prothèse ?**  Oui  Non

**Avez-vous des remarques quelconques sur la prothèse ?**

Ne savais pas qu'il y avait de prothèse

Très satisfaite à l'issue de cette première chirurgie

**En dehors de ces événements, qu'est-il arrivé à l'animal ?**

Rien, jamais été chez le vétérinaire pour autre chose que ses vaccins

## Questionnaire propriétaire cas 2

Mr. H.

Bonjour,

D'après la base de données du CHUVA, votre chien a reçu une prothèse de boîte crânienne à la suite d'un retrait de tumeur cérébrale en 2005. Accepteriez-vous de répondre à quelques questions concernant la vie de votre animal à la suite de cette intervention chirurgicale et votre ressenti vis-à-vis de cette prothèse ?

### QUESTIONNAIRE CHIEN

**Votre animal est-il toujours en vie ? Si non, de quoi est-il mort et quand ?**

Oui     Non (Mort en Octobre 2006, cause inconnue (vieillesse ?))

**Les points de sutures ont-ils été retirés quinze jours après la chirurgie ?**

Oui     Non

**Dans les douze premiers mois suivant la chirurgie, y a-t-il eu infection du site chirurgical ? Si oui, à quelle date ?**

Oui     Non

**Dans les douze premiers mois suivant la chirurgie, quel a été le comportement de l'animal vis-à-vis de sa prothèse (gêne, se frottait, se grattait par exemple) ?**

Pas de comportement particulier envers la prothèse

Un peu dans un autre monde (comme un vieux chien, ne courait plus, plus aussi vif par rapport à avant le méningiome)

Ne voyait plus d'un côté, pouvait se cogner dans un meuble

Un peu sourd (même côté que la tumeur)

Comme s'il avait vieilli de cinq ans après la chirurgie

Encore vif et attentif à ce que les proprios lui disaient

Trottait, ne courait plus

**Dans les douze premiers mois suivant la chirurgie, quel a été votre comportement vis-à-vis de la prothèse (oser toucher la tête du chien par exemple) ?**

Touchait doucement le crâne

**Dans les douze premiers mois suivant la chirurgie, a-t-il fallu retirer la prothèse ? Si oui, à quelle date et pourquoi ?**

Oui (quelques jours après la chirurgie, hypertension intracrânienne)     Non

**Dans les douze premiers mois suivant la chirurgie, y a-t-il eu d'autres complications post-chirurgicales ?**

Hypertension intracrânienne : prothèse qui faisait compression sur l'encéphale. Retrait de la prothèse huit jours après sa pose

**Plus d'un an après la chirurgie, l'animal a-t-il eu une ou plusieurs infections sur le site de la prothèse ? Si oui, à quelle date et lesquelles ?**

- (plus de prothèse au bout de huit jours)

**Plus d'un an après la chirurgie, avez-vous une idée du nombre d'infections hors site de la prothèse faites par le chien (pour lesquelles vous êtes allés chez le vétérinaire) ? Ex : cystite, morsure, ... (préciser la date)**

Aucune infection

Arrêt de la vaccination, peu médicalisé à la suite

**Plus d'un an après la chirurgie, combien ont été accompagnées d'infection sur le site de la prothèse ? Lesquelles ?**

- (plus de prothèse au bout de huit jours)

**Plus d'un an après la chirurgie, quel a été le comportement de l'animal vis-à-vis de sa prothèse (gêne, indifférence par exemple) ?**

- (plus de prothèse au bout de huit jours)

**Plus d'un an après la chirurgie, quel a été votre comportement vis-à-vis de la prothèse (oser toucher la tête du chien par exemple) ?**

- (plus de prothèse au bout de huit jours)

**Pendant le port de la prothèse, avez-vous réduit les activités de votre chien (moins lâché en promenade, plus vigilant vis-à-vis des mouvements de l'animal, appréhension lors de jeux entre congénères...) ?**

(N'avait plus de prothèse au bout de 8 jours)

Ne chassait plus (arrêt de la chasse avec son maître)

Ne l'emmenait plus en voiture car dormait beaucoup

En contact avec d'autres chiens, pas de jeux brusques

**Y a-t-il eu récurrence du problème pour lequel votre animal a été opéré ? Si oui, à quelle date ?**

Oui  Non (absence d'examen)

**Si oui, le diagnostic a-t-il été établi par imagerie ?**  Oui  Non

**Si oui, quel type d'imagerie ?**  Radio  Scanner  IRM

**La récurrence a-t-elle eu lieu sur le même site ?**  Oui  Non

**En caressant la tête de votre chien, avez-vous senti la prothèse ?**

Oui  Non (absence de prothèse quand il a caressé)

**Avez-vous remarqué une déformation en regard de la prothèse ?**  Oui  Non (même avant le retrait de la prothèse)

**Avez-vous des remarques quelconques sur la prothèse ?**

Non, peu satisfait de la prothèse (besoin de la retirer)

**En dehors de ces événements, qu'est-il arrivé à l'animal ?**

Incontinence sur la fin de vie (dans les dix derniers jours)

### Questionnaire propriétaire cas 3

Mme. M.

Bonjour,

D'après la base de données du CHUVA, votre chat a reçu une prothèse de boîte crânienne à la suite d'un retrait de tumeur cérébrale en 2007. Accepteriez-vous de répondre à quelques questions concernant la vie de votre animal à la suite de cette intervention chirurgicale et votre ressenti vis-à-vis de cette prothèse ?

## QUESTIONNAIRE CHAT

**Votre animal est-il toujours en vie ? Si non, de quoi est-il mort et quand ?**

Oui     Non (cause inconnue (suspicion d'une cardiopathie), Novembre 2008)

**Les points de sutures ont-ils été retirés quinze jours après la chirurgie ?**

Oui     Non

**Dans les douze premiers mois suivant la chirurgie, y a-t-il eu infection du site chirurgical ? Si oui, à quelle date ?**

Oui     Non

**Dans les douze premiers mois suivant la chirurgie, quel a été le comportement de l'animal vis-à-vis de sa prothèse (gêne, se frottait, se grattait par exemple) ?**

Normal

**Dans les douze premiers mois suivant la chirurgie, quel a été votre comportement vis-à-vis de la prothèse (oser toucher la tête du chat par exemple) ?**

Évitait de trop le toucher

Caressait la tête normalement dès retrait du bandage

**Dans les douze premiers mois suivant la chirurgie, a-t-il fallu retirer la prothèse ? Si oui, à quelle date et pourquoi ?**

Oui     Non

**Dans les douze premiers mois suivant la chirurgie, y a-t-il eu d'autres complications post-chirurgicales ?**

Non, très bonne récupération

**Plus d'un an après la chirurgie, l'animal a-t-il eu une ou plusieurs infections sur le site de la prothèse ? Si oui, à quelle date et lesquelles ?**

Non

**Plus d'un an après la chirurgie, avez-vous une idée du nombre d'infections faites par le chat (pour lesquelles vous êtes allés chez le vétérinaire) ? Ex : cystite, morsure, ... (préciser la date)**

Aucune infection

**Plus d'un an après la chirurgie, combien ont été accompagnées d'infection sur le site de la prothèse ? Lesquelles ?**

-

**Plus d'un an après la chirurgie, quel a été le comportement de l'animal vis-à-vis de sa prothèse (gêne, indifférence par exemple) ?**

Normal

**Plus d'un an après la chirurgie, quel a été votre comportement vis-à-vis de la prothèse (oser toucher la tête du chat par exemple) ?**

Pas inquiet

**Pendant le port de la prothèse, avez-vous réduit les activités du chat (sort moins ou pas, plus vigilant vis-à-vis des mouvements de l'animal, appréhension lors de jeux entre congénères...)?**

Au bout de quelques temps (retrait du bandage) est retournée dans son enclos avec les autres chats

Pas de surveillance accrue par rapport à d'habitude

**Le chat sortait-il avant l'opération ?**  Oui  Non

Dans le jardin dans un enclos fermé

**Avez-vous laissé votre chat sortir après l'opération ?**  Oui  Non

Dans l'enclos

**Le chat était-il atteint du FeLV/FIV ?**  Oui  Non  Inconnu

**Y a-t-il eu récurrence du problème pour lequel votre animal a été opéré ? Si oui, à quelle date ?**

Oui  Non

**Si oui, le diagnostic a-t-il été établi par imagerie ?**  Oui  Non

**Si oui, quel type d'imagerie ?**  Radio  Scanner  IRM

**La récurrence a-t-elle eu lieu sur le site ?**  Oui  Non

**En caressant la tête de votre chat, avez-vous senti la prothèse ?**  Oui  Non

**Avez-vous remarqué une déformation en regard de la prothèse ?**  Oui  Non  
(pas sûr)

**Avez-vous des remarques quelconques sur la prothèse ?**

Satisfait de la prothèse

**En dehors de ces événements, qu'est-il arrivé à l'animal ?**

Mort quelques années (plus de huit ans) plus tard de maladie cardiaque ou autre (cause inconnue)

## Questionnaire propriétaire cas 4

Mme. D.

Bonjour,

D'après la base de données du CHUVA, votre chat a reçu une prothèse de boîte crânienne à la suite d'un retrait de tumeur cérébrale en 2007. Accepteriez-vous de répondre à quelques questions concernant la vie de votre animal à la suite de cette intervention chirurgicale et votre ressenti vis-à-vis de cette prothèse ?

### QUESTIONNAIRE CHAT

**Votre animal est-il toujours en vie ? Si non, de quoi est-il mort et quand ?**

Oui  Non (épidémie de coryza en 2014, l'animal s'est très vite dégradé, mort le 26/06/2014)

**Les points de sutures ont-ils été retirés quinze jours après la chirurgie ?**

Oui  Non

**Dans les douze premiers mois suivant la chirurgie, y a-t-il eu infection du site chirurgical ? Si oui, à quelle date ?**

Oui  Non

Séance de radiothérapie car méningiome malin (douze séances)

**Dans les douze premiers mois suivant la chirurgie, quel a été le comportement de l'animal vis-à-vis de sa prothèse (gêne, se frottait, se grattait par exemple) ?**

Se grattait, surtout au retour des séances de radiothérapie

Antérieur gauche : perte de mobilité

**Dans les douze premiers mois suivant la chirurgie, quel a été votre comportement vis-à-vis de la prothèse (oser toucher la tête du chat par exemple) ?**

N'a pas osé toucher l'animal : peur de faire mal à l'animal, était impressionnée, propriétaire dérangée par le fait que la tête de l'animal a été ouverte chirurgicalement

**Dans les douze premiers mois suivant la chirurgie, a-t-il fallu retirer la prothèse ? Si oui, à quelle date et pourquoi ?**

Oui  Non

**Dans les douze premiers mois suivant la chirurgie, y a-t-il eu d'autres complications post-chirurgicales ?**

Antérieur gauche : absence de mobilité, ne pouvait plus prendre appui

Crises convulsives résolues à la fin de radiothérapie qui a duré six semaines

**Plus d'un an après la chirurgie, l'animal a-t-il eu une ou plusieurs infections sur le site de la prothèse ? Si oui, à quelle date et lesquelles ?**

Aucune

**Plus d'un an après la chirurgie, avez-vous une idée du nombre d'infections hors site de la prothèse faites par le chat (pour lesquelles vous êtes allés chez le vétérinaire) ? Ex : cystite, morsure, ... (préciser la date)**

Écoulements oculaires : depuis toujours

Épidémie de Coryza chez les chats de l'appartement : début le 19/06/2016 (traitée comme les autres chats), amaigrissement soudain et rapide perte de l'état général avec mort le 26/06/2014

**Plus d'un an après la chirurgie, combien ont été accompagnées d'infection sur le site de la prothèse ? Lesquelles ?**

Aucune

**Plus d'un an après la chirurgie, quel a été le comportement de l'animal vis-à-vis de sa prothèse (gêne, indifférence par exemple) ?**

Indifférence

**Plus d'un an après la chirurgie, quel a été votre comportement vis-à-vis de la prothèse (oser toucher la tête du chat par exemple) ?**

Caressait sur la tête

**Pendant le port de la prothèse, avez-vous réduit les activités de votre chat (sort moins ou pas, plus vigilant vis-à-vis des mouvements de l'animal, appréhension lors de jeux entre congénères...)?**

Vigilance accrue des propriétaires

Chat était moins agile (âge + perte de mobilité)

Appréhension des propriétaires quand saut sur un meuble

Pas d'appréhension quand jouait avec les autres (jouait moins car vieillesse)

**Le chat sortait-il avant l'opération ?**  Oui  Non

**Avez-vous laissé votre chat sortir après l'opération ?**  Oui  Non

**Le chat était-il atteint du FeLV/FIV ?**  Oui  Non  Inconnu

**Y a-t-il eu récurrence du problème pour lequel votre animal a été opéré ?**

Oui  Non (scanner fait un an après)

**Si oui, le diagnostic a-t-il été établi par imagerie ?**  Oui  Non

**Si oui, quel type d'imagerie ?**  Radio  Scanner  IRM

**La récurrence a-t-elle eu lieu sur le site ?**  Oui  Non

**En caressant la tête de votre chat, avez-vous senti la prothèse ?**  Oui  Non

**Avez-vous remarqué une déformation en regard de la prothèse ?**  Oui  Non

**Avez-vous des remarques quelconques sur la prothèse ?**

Redevenue normale d'un point de vue du comportement à la suite de la radiothérapie et de la chirurgie

Satisfait de la prothèse

**En dehors de ces événements, qu'est-il arrivé à l'animal ?**

Morte il y a un an et demi (à 20 ans) : coryza

En une semaine elle s'est affaiblie

En contact avec six chats (dix ans seule puis treize ans deux chats, ...)

Test FeLV/FIV fait à chaque entrée d'un animal

Aucun ne sort

## Questionnaire propriétaire cas 5

Mr. R.

Bonjour,

D'après la base de données du CHUVA, votre chat a reçu une prothèse de boîte crânienne à la suite d'un retrait de tumeur cérébrale en 2010. Accepteriez-vous de répondre à quelques questions concernant la vie de votre animal à la suite de cette intervention chirurgicale et votre ressenti vis-à-vis de cette prothèse ?

### QUESTIONNAIRE CHAT

**Votre animal est-il toujours en vie ? Si non, de quoi est-il mort ?**

Oui    Non

**Les points de sutures ont-ils été retirés quinze jours après la chirurgie ?**

Oui    Non

**Dans les douze premiers mois suivant la chirurgie, y a-t-il eu infection du site chirurgical ? Si oui, à quelle date ?**

Oui    Non

**Dans les douze premiers mois suivant la chirurgie, quel a été le comportement de l'animal vis-à-vis de sa prothèse (gêne, se frottait, se grattait par exemple) ?**

Se grattait

**Dans les douze premiers mois suivant la chirurgie, quel a été votre comportement vis-à-vis de la prothèse (oser toucher la tête du chat par exemple) ?**

Appréhension à toucher la tête du chat : peur de faire mal, peur de l'embêter, peur de bouger la prothèse

Mieux quand les poils ont repoussé (six mois environ)

**Dans les douze premiers mois suivant la chirurgie, a-t-il fallu retirer la prothèse ? Si oui, à quelle date et pourquoi ?**

Oui    Non

**Dans les douze premiers mois suivant la chirurgie, y a-t-il eu d'autres complications post-chirurgicales ?**

Pas de complication

Retour au comportement habituel

**Plus d'un an après la chirurgie, l'animal a-t-il eu une ou plusieurs infections sur le site de la prothèse ? Si oui, à quelle date et lesquelles ?**

Non

**Plus d'un an après la chirurgie, avez-vous une idée du nombre d'infections hors site de la prothèse faites par le chat (pour lesquelles vous êtes allés chez le vétérinaire) ? Ex : cystite, morsure, ... (préciser la date)**

Il y a six mois : Insuffisance rénale aiguë

Aucune infection

**Plus d'un an après la chirurgie, combien ont été accompagnées d'infection sur le site de la prothèse ? Lesquelles ?**

Aucune

**Plus d'un an après la chirurgie, quel a été le comportement de l'animal vis-à-vis de sa prothèse (gêne, indifférence par exemple) ?**

Indifférente

Retour à elle-même

**Plus d'un an après la chirurgie, quel a été votre comportement vis-à-vis de la prothèse (oser toucher la tête du chat par exemple) ?**

Appréhension quand elle se cogne sur une chaise

**Pendant le port de la prothèse, avez-vous réduit les activités de votre chat (sort moins ou pas, plus vigilant vis-à-vis des mouvements de l'animal, appréhension lors de jeux entre congénères...) ?**

Attentif à ce qu'elle ne sorte pas trop

Vigilant quand elle se cogne moins maintenant mais quand bruit sourd (car elle s'est cognée) les propriétaires vont vite la voir afin de s'assurer que tout va bien et qu'elle n'a pas mal

**Le chat sortait-il avant l'opération ?**  Oui  Non

Dans un jardin mais rentrait vite, peureuse des autres chats

**Avez-vous laissé votre chat sortir après l'opération ?**  Oui  Non

**Le chat était-il atteint du FeLV/FIV ?**  Oui  Non  Inconnu

Vaccinée contre la leucose

**Y a-t-il eu récurrence du problème pour lequel votre animal a été opéré ? Si oui, à quelle date ?**

Oui  Non (pas d'examen fait)

**Si oui, le diagnostic a-t-il été établi par imagerie ?**  Oui  Non

**Si oui, quel type d'imagerie ?**  Radio  Scanner  IRM

**La récurrence a-t-elle eu lieu sur le site ?**  Oui  Non

**En caressant la tête de votre chat, avez-vous senti la prothèse ?**  Oui  Non

Légère déformation

**Avez-vous remarqué une déformation en regard de la prothèse ?**  Oui  Non

**Avez-vous des remarques quelconques sur la prothèse ?**

Non, satisfait du résultat

**En dehors de ces événements, qu'est-il arrivé à l'animal ?**

Rien

## Questionnaire propriétaire cas 6

Mme. P.

Bonjour,

D'après la base de données du CHUVA, votre chat a reçu une prothèse de boîte crânienne à la suite d'un retrait de tumeur cérébrale en 2010. Accepteriez-vous de répondre à quelques questions concernant la vie de votre animal à la suite de cette intervention chirurgicale et votre ressenti vis-à-vis de cette prothèse ?

### QUESTIONNAIRE CHAT

**Votre animal est-il toujours en vie ? Si non, de quoi est-il mort et quand ?**

Oui     Non (euthanasie chez le vétérinaire traitant en Mars 2010)

**Les points de sutures ont-ils été retirés quinze jours après la chirurgie ?**

Oui     Non

**Dans les douze premiers mois suivant la chirurgie, y a-t-il eu infection du site chirurgical ? Si oui, à quelle date ?**

Oui     Non

**Dans les douze premiers mois suivant la chirurgie, quel a été le comportement de l'animal vis-à-vis de sa prothèse (gêne, se frottait, se grattait par exemple) ?**

Normal

**Dans les douze premiers mois suivant la chirurgie, quel a été votre comportement vis-à-vis de la prothèse (oser toucher la tête du chat par exemple) ?**

N'osait pas toucher la tête (peur de faire mal), fait qu'il y ait eu une intervention donc endroit fragile, besoin de temps afin de consolider

**Dans les douze premiers mois suivant la chirurgie, a-t-il fallu retirer la prothèse ? Si oui, à quelle date et pourquoi ?**

Oui     Non

**Dans les douze premiers mois suivant la chirurgie, y a-t-il eu d'autres complications post-chirurgicales ?**

Récidive des symptômes 3 semaines après la chirurgie

Elle était abattue à la suite de la chirurgie

Euthanasie chez le vétérinaire traitant

**Plus d'un an après la chirurgie, l'animal a-t-il eu une ou plusieurs infections sur le site de la prothèse ? Si oui, à quelle date et lesquelles ?**

-

**Plus d'un an après la chirurgie, avez-vous une idée du nombre d'infections hors site de la prothèse faites par le chat (pour lesquelles vous êtes allés chez le vétérinaire) ? Ex : cystite, morsure, ... (préciser la date)**

-

**Plus d'un an après la chirurgie, combien ont été accompagnées d'infection sur le site de la prothèse ? Lesquelles ?**

-

**Plus d'un an après la chirurgie, quel a été le comportement de l'animal vis-à-vis de sa prothèse (gêne, indifférence par exemple) ?**

-

**Plus d'un an après la chirurgie, quel a été votre comportement vis-à-vis de la prothèse (oser toucher la tête du chat par exemple) ?**

-

**Pendant le port de la prothèse, avez-vous réduit les activités de votre chat (sort moins ou pas, plus vigilant vis-à-vis des mouvements de l'animal, appréhension lors de jeux entre congénères...) ?**

Rien fait de spécial mais pas de stimulation

Chat laissé tranquille

**Le chat sortait-il avant l'opération ?**  Oui  Non

**Avez-vous laissé votre chat sortir après l'opération ?**  Oui  Non

**Le chat était-il atteint du FeLV/FIV ?**  Oui  Non  Inconnu

**Y a-t-il eu récurrence du problème pour lequel votre animal a été opéré ? Si oui, à quelle date ?**

Oui (trois semaines après la cranioplastie)  Non

**Si oui, le diagnostic a-t-il été établi par imagerie ?**  Oui  Non

**Si oui, quel type d'imagerie ?**  Radio  Scanner  IRM

**La récurrence a-t-elle eu lieu sur le site ?**  Oui (probablement)  Non

**En caressant la tête de votre chat, avez-vous senti la prothèse ?**  Oui  Non

**Avez-vous remarqué une déformation en regard de la prothèse ?**  Oui  Non

**Avez-vous des remarques quelconques sur la prothèse ?**

Pas vu d'amélioration durable avec la chirurgie (se chiffre en jours)

Pas satisfaite de la chirurgie

Signes neurologiques : dodelinait de la tête, ne marchait pas droit

**En dehors de ces événements, qu'est-il arrivé à l'animal ?**

Rien

## Questionnaire propriétaire cas 7

Mme. F.

Bonjour,

D'après la base de données du CHUVA, votre chat a reçu une prothèse de boîte crânienne à la suite d'un retrait de tumeur cérébrale en 2010. Accepteriez-vous de répondre à quelques questions concernant la vie de votre animal à la suite de cette intervention chirurgicale et votre ressenti vis-à-vis de cette prothèse ?

### QUESTIONNAIRE CHAT

**Votre animal est-il toujours en vie ? Si non, de quoi est-il mort et quand ?**

Oui     Non

**Les points de sutures ont-ils été retirés quinze jours après la chirurgie ?**

Oui     Non

**Dans les douze premiers mois suivant la chirurgie, y a-t-il eu infection du site chirurgical ? Si oui, à quelle date ?**

Oui     Non

**Dans les douze premiers mois suivant la chirurgie, quel a été le comportement de l'animal vis-à-vis de sa prothèse (gêne, se frottait, se grattait par exemple) ?**

Se secouait la tête pendant les 6 premiers mois notamment quand il descendait des meubles hauts ou lors de mouvements brutaux

**Dans les douze premiers mois suivant la chirurgie, quel a été votre comportement vis-à-vis de la prothèse (oser toucher la tête du chat par exemple) ?**

Impressionné par la tonte quand venu à l'hôpital

Appréhension du conjoint lors des caresses : déplacer quelque chose, faire mal, toucher quelque chose, peur de bouger la prothèse

La propriétaire non

Surveillance accrue dans les deux à trois premiers mois puis relâchement jusqu'à six mois puis n'a plus fait attention

**Dans les douze premiers mois suivant la chirurgie, a-t-il fallu retirer la prothèse ? Si oui, à quelle date et pourquoi ?**

Oui     Non

**Dans les douze premiers mois suivant la chirurgie, y a-t-il eu d'autres complications post-chirurgicales ?**

Non

**Plus d'un an après la chirurgie, l'animal a-t-il eu une ou plusieurs infections sur le site de la prothèse ? Si oui, à quelle date et lesquelles ?**

Non

**Plus d'un an après la chirurgie, avez-vous une idée du nombre d'infections hors site de la prothèse faites par le chat (pour lesquelles vous êtes allés chez le vétérinaire) ? Ex : cystite, morsure, ... (préciser la date)**

17/07/2014 : Attaqué par un chat avec infection (metacam, clavaseptin pendant sept jours)

11/2015 Insuffisance rénale aiguë

20/09/2013 : phosphaluvet : problèmes intestinaux (a vite passé)

**Plus d'un an après la chirurgie, combien ont été accompagnées d'infection sur le site de la prothèse ? Lesquelles ?**

Aucune

**Plus d'un an après la chirurgie, quel a été le comportement de l'animal vis-à-vis de sa prothèse (gêne, indifférence par exemple) ?**

Normal

**Plus d'un an après la chirurgie, quel a été votre comportement vis-à-vis de la prothèse (oser toucher la tête du chat par exemple) ?**

Plus d'appréhension au bout de deux ans lors des caresses de la part du conjoint

**Pendant le port de la prothèse, avez-vous réduit les activités de votre chat (sort moins ou pas, plus vigilant vis-à-vis des mouvements de l'animal, appréhension lors de jeux entre congénères...)?**

Dans les six premiers mois : attention à ce qu'il ne saute pas de trop haut, aide à descendre des meubles

**Le chat sortait-il avant l'opération ?**  Oui  Non (sauf lors de vacances)

**Avez-vous laissé votre chat sortir après l'opération ?**  Oui  Non

**Le chat était-il atteint du FeLV/FIV ?**  Oui  Non  Inconnu (vacciné contre leucose)

**Y a-t-il eu récurrence du problème pour lequel votre animal a été opéré ? Si oui, à quelle date ?**

Oui  Non (pas d'examen)

**Si oui, le diagnostic a-t-il été établi par imagerie ?**  Oui  Non

**Si oui, quel type d'imagerie ?**  Radio  Scanner  IRM

**La récurrence a-t-elle eu lieu sur le site ?**  Oui  Non

**En caressant la tête de votre chat, avez-vous senti la prothèse ?**  Oui  Non

Sensation de bosse (cicatrice ou prothèse)

**Avez-vous remarqué une déformation en regard de la prothèse ?**  Oui  Non

**Avez-vous des remarques quelconques sur la prothèse ?**

Extraordinaire : très bonne récupération de l'animal !

Très satisfait de la prothèse

**En dehors de ces événements, qu'est-il arrivé à l'animal ?**

Peu en contact avec d'autres chats

Vit en appartement

Ne marchait plus après opération et aveugle, sur la table de consultation : il voit bien (même si clignement à la menace absent) et a très vite récupéré à la suite de la visite des propriétaires à l'hôpital malgré dépression à la suite de la chirurgie

Abattu à l'arrivée des propriétaires mais après avoir entendu ses propriétaires il a essayé de se relever

Déplacement parfaitement bien dans un environnement inconnu

## Questionnaire propriétaire cas 8

Mme. D.

Bonjour,

D'après la base de données du CHUVA, votre chat a reçu une prothèse de boîte crânienne à la suite d'un retrait de tumeur cérébrale en 2010. Accepteriez-vous de répondre à quelques questions concernant la vie de votre animal à la suite de cette intervention chirurgicale et votre ressenti vis-à-vis de cette prothèse ?

### QUESTIONNAIRE CHAT

Marche sur le cercle, aveugle avant chirurgie  
Seize ans et demi lors de la chirurgie  
Avait deux tumeurs, une seulement a été retirée  
A vécu dix-huit mois après

// ne savait qu'il y avait une prothèse, s'en doutait

**Votre animal est-il toujours en vie ? Si non, de quoi est-il mort et quand ?**

Oui  Non (cause inconnue en Octobre 2011)

**Les points de sutures ont-ils été retirés quinze jours après la chirurgie ?**

Oui  Non

**Dans les douze premiers mois suivant la chirurgie, y a-t-il eu infection du site chirurgical ? Si oui, à quelle date ?**

Oui  Non

**Dans les douze premiers mois suivant la chirurgie, quel a été le comportement de l'animal vis-à-vis de sa prothèse (gêne, se frottait, se grattait par exemple) ?**

Normal

**Dans les douze premiers mois suivant la chirurgie, quel a été votre comportement vis-à-vis de la prothèse (oser toucher la tête du chat par exemple) ?**

Choquant sans les poils

N'a pas posé problème pour caresser la tête

Cicatrice pas très belle, massage pour que la peau s'aplatisse

**Dans les douze premiers mois suivant la chirurgie, a-t-il fallu retirer la prothèse ? Si oui, à quelle date et pourquoi ?**

Oui  Non

**Dans les douze premiers mois suivant la chirurgie, y a-t-il eu d'autres complications post-chirurgicales ?**

Convulsions le lendemain soir de la récupération (deux jours après la chirurgie) car mauvaises communications sur les soins post opératoires (chat qui n'avait pas été mis au calme)

A été mis au calme à la suite de cela et donc pas besoin de mettre sous traitement anticonvulsivant

**Plus d'un an après la chirurgie, l'animal a-t-il eu une ou plusieurs infections sur le site de la prothèse ? Si oui, à quelle date et lesquelles ?**

Non

**Plus d'un an après la chirurgie, avez-vous une idée du nombre d'infections hors site de la prothèse faites par le chat (pour lesquelles vous êtes allés chez le vétérinaire) ? Ex : cystite, morsure, ... (préciser la date)**

Quinze jours après, il a fait un petit coryza : antibiothérapie prescrite par le vétérinaire traitant  
Notamment pour éviter les éternuements

**Plus d'un an après la chirurgie, combien ont été accompagnées d'infection sur le site de la prothèse ? Lesquelles ?**

Aucune

**Plus d'un an après la chirurgie, quel a été le comportement de l'animal vis-à-vis de sa prothèse (gêne, indifférence par exemple) ?**

Indifférent

**Plus d'un an après la chirurgie, quel a été votre comportement vis-à-vis de la prothèse (oser toucher la tête du chat par exemple) ?**

Pas d'appréhension

Surveillance plus importante mais d'autant plus lié à l'âge

**Pendant le port de la prothèse, avez-vous réduit les activités de votre chat (sort moins ou pas, plus vigilant vis-à-vis des mouvements de l'animal, appréhension lors de jeux entre congénères...)?**

Non

**Le chat sortait-il avant l'opération ?**  Oui  Non

**Avez-vous laissé votre chat sortir après l'opération ?**  Oui  Non

Dans un jardin, contact avec deux autres chats dans l'appartement

**Le chat était-il atteint du FeLV/FIV ?**  Oui  Non (vacciné leucose)

**Y a-t-il eu récurrence du problème pour lequel votre animal a été opéré ?**

Oui  Non mais présence d'un deuxième méningiome lors de la première chirurgie qui n'a pas été retiré, radiothérapie déconseillée sur la deuxième tumeur car estimée trop risquée par le cancérologue

**Si oui, le diagnostic a-t-il été établi par imagerie ?**  Oui  Non

**Si oui, quel type d'imagerie ?**  Radio  Scanner  IRM

**La récurrence a-t-elle eu lieu sur le site ?**  Oui  Non

**En caressant la tête de votre chat, avez-vous senti la prothèse ?**  Oui  Non

**Avez-vous remarqué une déformation en regard de la prothèse ?**  Oui  Non

**Avez-vous des remarques quelconques sur la prothèse ?**

Non, satisfait de la prothèse

**En dehors de ces événements, qu'est-il arrivé à l'animal ?**

Souffle cardiaque

A eu une tumeur au membre postérieur (ostéosarcome) : traité avec phytothérapie

## Questionnaire propriétaire cas 9

Mme. S.

Bonjour,

D'après la base de données du CHUVA, votre chat a reçu une prothèse de boîte crânienne à la suite d'un retrait de tumeur cérébrale en 2012. Accepteriez-vous de répondre à quelques questions concernant la vie de votre animal à la suite de cette intervention chirurgicale et votre ressenti vis-à-vis de cette prothèse ?

### QUESTIONNAIRE CHAT

**Votre animal est-il toujours en vie ? Si non, de quoi est-il mort ?**

Oui  Non (euthanasie au CHUVA, date voir dossier (20/11/2012))

**Les points de sutures ont-ils été retirés quinze jours après la chirurgie ?**

Oui  Non

**Dans les douze premiers mois suivant la chirurgie, y a-t-il eu infection du site chirurgical ? Si oui, à quelle date ?**

Oui  Non

Encéphalite bactérienne 18 jours post chirurgical

**Dans les douze premiers mois suivant la chirurgie, quel a été le comportement de l'animal vis-à-vis de sa prothèse (gêne, se frottait, se grattait par exemple) ?**

Se comportait normalement, mangeait bien, semblait très bien (sauvé)

En appartement donc ne sortait pas

Est sorti à la campagne dans les quinze jours et a fait sa vie dehors (a pu se blesser mais pas remarqué par les propriétaires)

**Dans les douze premiers mois suivant la chirurgie, quel a été votre comportement vis-à-vis de la prothèse (oser toucher la tête du chat par exemple) ?**

Non pas de répugnance, mais ne touchait pas car impressionnant et pour pas lui faire mal

Zone propre

**Dans les douze premiers mois suivant la chirurgie, a-t-il fallu retirer la prothèse ? Si oui, à quelle date et pourquoi ?**

Oui  Non

Le 15/11/2012 à cause d'une encéphalite bactérienne

**Plus d'un an après la chirurgie, l'animal a-t-il eu une ou plusieurs infections sur le site de la prothèse ? Si oui, à quelle date et lesquelles ?**

-

**Plus d'un an après la chirurgie, avez-vous une idée du nombre d'infections hors site de la prothèse faites par le chat (pour lesquelles vous êtes allés chez le vétérinaire) ? Ex : cystite, morsure, ... (préciser la date)**

-

**Plus d'un an après la chirurgie, combien ont été accompagnées d'infection sur le site de la prothèse ? Lesquelles ?**

-

**Plus d'un an après la chirurgie, quel a été le comportement de l'animal vis-à-vis de sa prothèse (gêne, indifférence par exemple) ?**

-

**Plus d'un an après la chirurgie, quel a été votre comportement vis-à-vis de la prothèse (oser toucher la tête du chat par exemple) ?**

-

**Pendant le port de la prothèse, avez-vous réduit les activités de votre chat (sort moins ou pas, plus vigilant vis-à-vis des mouvements de l'animal, appréhension lors de jeux entre congénères...) ?**

Pas de réduction d'activité

Marchepied pour monter sur le lit afin d'éviter les grands sauts ou porté pour le mettre en hauteur (peur que ça résonne dans la tête) : il était aidé.

Appréhension quand il sautait : peur que cela le perturbe neurologiquement (mouvements du cerveau dans la boîte crânienne)

**Le chat sortait-il avant l'opération ?**  Oui  Non

Sur le balcon (pas de contact avec d'autres animaux) en appartement, en contact avec un jeune chat adulte (5-6 mois d'âge) lors de sa période post-opératoire

Mis ensemble dans la même pièce mais il évitait le contact

Campagne il pouvait sortir (tous les weekends) : chat chasseur

**Avez-vous laissé votre chat sortir après l'opération ?**  Oui  Non

À la campagne pas dans l'appartement

**Le chat était-il atteint du FeLV/FIV ?**  Oui  Non  Inconnu

**Y a-t-il eu récurrence du problème pour lequel votre animal a été opéré ? Si oui, à quelle date ?**

Oui  Non

**Si oui, le diagnostic a-t-il été établi par imagerie ?**  Oui  Non

**Si oui, quel type d'imagerie ?**  Radio  Scanner  IRM

**La récurrence a-t-elle eu lieu sur le site ?**  Oui  Non

**En caressant la tête de votre chat, avez-vous senti la prothèse ?**  Oui  Non

Jamais caressé

**Avez-vous remarqué une déformation au-dessus de la prothèse ?**  Oui  Non

**Avez-vous des remarques quelconques sur la prothèse ?**

Non, pas au courant qu'il y avait une prothèse

Très satisfait du résultat avant la complication

**En dehors de ces événements, qu'est-il arrivé à l'animal ?**

Rien

## Questionnaire propriétaire cas 10

Mme. P.

Bonjour,

D'après la base de données du CHUVA, votre chat a reçu une prothèse de boîte crânienne à la suite d'un retrait de tumeur cérébrale en 2014. Accepteriez-vous de répondre à quelques questions concernant la vie de votre animal à la suite de cette intervention chirurgicale et votre ressenti vis-à-vis de cette prothèse ?

### QUESTIONNAIRE CHAT

**Votre animal est-il toujours en vie ? Si non, de quoi est-il mort et quand ?**

Oui    Non

**Les points de sutures ont-ils été retirés quinze jours après la chirurgie ?**

Oui    Non

**Dans les douze premiers mois suivant la chirurgie, y a-t-il eu infection du site chirurgical ? Si oui, à quelle date ?**

Oui    Non

**Dans les douze premiers mois suivant la chirurgie, quel a été le comportement de l'animal vis-à-vis de sa prothèse (gêne, se frottait, se grattait par exemple) ?**

Normal

**Dans les douze premiers mois suivant la chirurgie, quel a été votre comportement vis-à-vis de la prothèse (oser toucher la tête du chat par exemple) ?**

Surpris quand venu chercher l'animal à cause de la tonte

Le chat réclamait les contacts avec les propriétaires : caresses sur la tête aussi

**Dans les douze premiers mois suivant la chirurgie, a-t-il fallu retirer la prothèse ? Si oui, à quelle date et pourquoi ?**

Oui    Non

**Dans les douze premiers mois suivant la chirurgie, y a-t-il eu d'autres complications post-chirurgicales ?**

Suite à l'opération, a fait une crise convulsive

Un an sous phénobarbital. Traitement arrêté en Juillet 2015 après doses dégressives

Problèmes d'équilibre maintenus le temps que le poil repousse (3 mois), a fait sa rééducation « tout seul »

**Plus d'un an après la chirurgie, l'animal a-t-il eu une ou plusieurs infections sur le site de la prothèse ? Si oui, à quelle date et lesquelles ?**

Non

**Plus d'un an après la chirurgie, avez-vous une idée du nombre d'infections faites par le chat (pour lesquelles vous êtes allés chez le vétérinaire) ? Ex : cystite, morsure, ... (préciser la date)**

Aucune infection

**Plus d'un an après la chirurgie, combien ont été accompagnées d'infection sur le site de la prothèse ? Lesquelles ?**

Aucune

**Plus d'un an après la chirurgie, quel a été le comportement de l'animal vis-à-vis de sa prothèse (gêne, indifférence par exemple) ?**

Normal

S'est mis à vouloir monter les femelles après l'opération, chose qu'il ne faisait pas avant

**Plus d'un an après la chirurgie, quel a été votre comportement vis-à-vis de la prothèse (oser toucher la tête du chat par exemple) ?**

Normal vu que c'est le chat qui venait au contact

**Pendant le port de la prothèse, avez-vous réduit les activités du chat (sort moins ou pas, plus vigilant vis-à-vis des mouvements de l'animal, appréhension lors de jeux entre congénères...) ?**

Contact calme entre les chats, pas de stress des propriétaires

Surveillance pour voir si les autres chats ne tiraient pas sur les fils ou jouaient avec les pansements

Pas de stress par rapport à la prothèse en soi

**Le chat sortait-il avant l'opération ?**  Oui  Non (en laisse à la limite)

**Avez-vous laissé votre chat sortir après l'opération ?**  Oui  Non (en laisse à la limite, le weekend en fonction de la météo)

**Le chat était-il atteint du FeLV/FIV ?**  Oui  Non  Inconnu

**Y a-t-il eu récurrence du problème pour lequel votre animal a été opéré ? Si oui, à quelle date ?**

Oui  Non (IRM de contrôle un an après)

**Si oui, le diagnostic a-t-il été établi par imagerie ?**  Oui  Non

**Si oui, quel type d'imagerie ?**  Radio  Scanner  IRM

**La récurrence a-t-elle eu lieu sur le site ?**  Oui  Non

**En caressant la tête de votre chat, avez-vous senti la prothèse ?**  Oui  Non

Bosse sur le côté mais très léger, si on y prête attention on le sent mais si on ne sait pas on ne fait pas la différence

**Avez-vous remarqué une déformation en regard de la prothèse ?**  Oui  Non

**Avez-vous des remarques quelconques sur la prothèse ?**

Opération qui s'est bien passée, aucun changement de comportement

Prothèse qui n'a pas trop inquiété, c'était plus l'opération en elle-même  
Très satisfaite du résultat

**En dehors de ces événements, qu'est-il arrivé à l'animal ?**

Chat actif : il lui est arrivé de rater le meuble en sautant

Visite chez vétérinaire pour contrôle (prise de sang) ou vaccin, c'est tout

## Questionnaire propriétaire cas 11

Mme. B.

Bonjour,

D'après la base de données du CHUVA, votre chien a reçu une prothèse de boîte crânienne à la suite d'un retrait de tumeur cérébrale en 2014. Accepteriez-vous de répondre à quelques questions concernant la vie de votre animal à la suite de cette intervention chirurgicale et votre ressenti vis-à-vis de cette prothèse ?

### QUESTIONNAIRE CHIEN

**Votre animal est-il toujours en vie ? Si non, de quoi est-il mort et quand ?**

Oui  Non (euthanasie sur status epilepticus le 23/11/2015)

**Les points de sutures ont-ils été retirés quinze jours après la chirurgie ?**

Oui  Non

**Dans les douze premiers mois suivant la chirurgie, y a-t-il eu infection du site chirurgical ? Si oui, à quelle date ?**

Oui  Non

**Dans les douze premiers mois suivant la chirurgie, quel a été le comportement de l'animal vis-à-vis de sa prothèse (gêne, se frottait, se grattait par exemple) ?**

Normal, pas de comportement anormal

Avant chirurgie, lors de la rechute : elle se frottait la tête, avait une bosse sur la tête

**Dans les douze premiers mois suivant la chirurgie, quel a été votre comportement vis-à-vis de la prothèse (oser toucher la tête du chien par exemple) ?**

Peur pendant 2 mois de faire bouger la prothèse

Peur par contre quand elle se cognait quel que soit le moment

**Dans les douze premiers mois suivant la chirurgie, a-t-il fallu retirer la prothèse ? Si oui, à quelle date et pourquoi ?**

Oui  Non

**Dans les douze premiers mois suivant la chirurgie, y a-t-il eu d'autres complications post-chirurgicales ?**

Non

Radiothérapie sur six semaines (deux séances par semaine)

**Plus d'un an après la chirurgie, l'animal a-t-il eu une ou plusieurs infections sur le site de la prothèse ? Si oui, à quelle date et lesquelles ?**

Non

**Plus d'un an après la chirurgie, avez-vous une idée du nombre d'infections hors site de la prothèse faites par le chien (pour lesquelles vous êtes allés chez le vétérinaire) ? Ex : cystite, morsure, ... (préciser la date)**

Aucune infection

**Plus d'un an après la chirurgie, combien ont été accompagnées d'infection sur le site de la prothèse ? Lesquelles ?**

Aucune

**Plus d'un an après la chirurgie, quel a été le comportement de l'animal vis-à-vis de sa prothèse (gêne, indifférence par exemple) ?**

Normal

**Plus d'un an après la chirurgie, quel a été votre comportement vis-à-vis de la prothèse (oser toucher la tête du chien par exemple) ?**

Peur quand elle se cogne

**Pendant le port de la prothèse, avez-vous réduit les activités de votre chien (moins lâché en promenade, plus vigilant vis-à-vis des mouvements de l'animal, appréhension lors de jeux entre congénères...)?**

Réduction d'activité : surtout la course (courrait à côté du vélo avec le propriétaire)

Plus tendance à la surveiller

Ne jouait plus trop avec les autres chiens liés à l'âge de BAYA mais faisait beaucoup plus attention lors de rencontre avec d'autres chiens (peur d'attaque des autres chiens liée à la fragilité engendrée par la prothèse)

**Y a-t-il eu récurrence du problème pour lequel votre animal a été opéré ? Si oui, à quelle date ?**

Oui  Non

**Si oui, le diagnostic a-t-il été établi par imagerie ?**  Oui  Non

**Si oui, quel type d'imagerie ?**  Radio  Scanner (le 4/11/2015)  IRM

**La récurrence a-t-elle eu lieu au même site ?**  Oui (Proche du premier site chirurgical)

Non

**En caressant la tête de votre chien, avez-vous senti la prothèse ?**  Oui  Non

Plus plat d'un côté mais c'est tout

**Avez-vous remarqué une déformation en regard de la prothèse ?**  Oui (côté plus plat)

Non

**Avez-vous des remarques quelconques sur la prothèse ?**

Non, globalement satisfaite

**En dehors de ces événements, qu'est-il arrivé à l'animal ?**

10/2015 : tumeur trop importante, exérèse de ce qui a été possible mais elle s'est réveillée et a récupéré toutes ses fonctions vitales

23/11/2015 : crise d'épilepsie fatale

Problèmes de vue probablement liés à la maladie ou lié à la radiothérapie

## Questionnaire propriétaire cas 12

Mme. L.

Bonjour,

D'après la base de données du CHUVA, votre chat a reçu une prothèse de boîte crânienne à la suite d'un retrait de tumeur cérébrale en 2014. Accepteriez-vous de répondre à quelques questions concernant la vie de votre animal à la suite de cette intervention chirurgicale et votre ressenti vis-à-vis de cette prothèse ?

### QUESTIONNAIRE CHAT

**Votre animal est-il toujours en vie ? Si non, de quoi est-il mort et quand ?**

Oui    Non

**Les points de sutures ont-ils été retirés quinze jours après la chirurgie ?**

Oui    Non

**Dans les douze premiers mois suivant la chirurgie, y a-t-il eu infection du site chirurgical ? Si oui, à quelle date ?**

Oui    Non

**Dans les douze premiers mois suivant la chirurgie, quel a été le comportement de l'animal vis-à-vis de sa prothèse (gêne, se frottait, se grattait par exemple) ?**

Normal

**Dans les douze premiers mois suivant la chirurgie, quel a été votre comportement vis-à-vis de la prothèse (oser toucher la tête du chat par exemple) ?**

N'a jamais trop voulu toucher mais caresse la tête sans trop appuyer

**Dans les douze premiers mois suivant la chirurgie, a-t-il fallu retirer la prothèse ? Si oui, à quelle date et pourquoi ?**

Oui    Non

**Dans les douze premiers mois suivant la chirurgie, y a-t-il eu d'autres complications post-chirurgicales ?**

Non

Radiothérapie dix séances environ à Créteil commencée directement après l'opération

Bien supporté

**Plus d'un an après la chirurgie, l'animal a-t-il eu une ou plusieurs infections sur le site de la prothèse ? Si oui, à quelle date et lesquelles ?**

Non

**Plus d'un an après la chirurgie, avez-vous une idée du nombre d'infections faites par le chat (pour lesquelles vous êtes allés chez le vétérinaire) ? Ex : cystite, morsure, ... (préciser la date)**

Aucune infection

**Plus d'un an après la chirurgie, combien ont été accompagnées d'infection sur le site de la prothèse ? Lesquelles ?**

Aucune

**Plus d'un an après la chirurgie, quel a été le comportement de l'animal vis-à-vis de sa prothèse (gêne, indifférence par exemple) ?**

Indifférent

S'ébroue plus souvent peut-être

**Plus d'un an après la chirurgie, quel a été votre comportement vis-à-vis de la prothèse (oser toucher la tête du chat par exemple) ?**

N'y pense plus quand caresse

Entourage qui n'a pas de problème non plus

**Pendant le port de la prothèse, avez-vous réduit les activités du chat (sort moins ou pas, plus vigilant vis-à-vis des mouvements de l'animal, appréhension lors de jeux entre congénères...)?**

Sort sur la terrasse

Rien n'a changé par rapport à avant la chirurgie

**Le chat sortait-il avant l'opération ?**  Oui  Non (terrasse sans contact avec des animaux)

**Avez-vous laissé votre chat sortir après l'opération ?**  Oui  Non (sauf sur la terrasse)

**Le chat était-il atteint du FeLV/FIV ?**  Oui  Non  Inconnu

**Y a-t-il eu récurrence du problème pour lequel votre animal a été opéré ? Si oui, à quelle date ?**

Oui  Non

**Si oui, le diagnostic a-t-il été établi par imagerie ?**  Oui  Non

**Si oui, quel type d'imagerie ?**  Radio  Scanner  IRM

**La récurrence a-t-elle eu lieu sur le site ?**  Oui  Non

**En caressant la tête de votre chat, avez-vous senti la prothèse ?**  Oui  Non

Relief plus dur, différent au toucher

**Avez-vous remarqué une déformation en regard de la prothèse ?**  Oui  Non

**Avez-vous des remarques quelconques sur la prothèse ?**

Aucune, satisfait de la prothèse

**En dehors de ces événements, qu'est-il arrivé à l'animal ?**

Est un peu lent : avait commencé comme ça lors du diagnostic du méningiome (récidive ?).

## Questionnaire propriétaire cas 13

Mr. T.

Bonjour,

D'après la base de données du CHUVA, votre chat a reçu une prothèse de boîte crânienne à la suite d'un retrait de tumeur cérébrale en 2014. Accepteriez-vous de répondre à quelques questions concernant la vie de votre animal à la suite de cette intervention chirurgicale et votre ressenti vis-à-vis de cette prothèse ?

### QUESTIONNAIRE CHAT

Diagnostic : amorphe, ne marchait plus, chez le vétérinaire traitant le lendemain où elle a été hospitalisée avec mise sous corticoïdes et fluidothérapie puis les propriétaires ont apporté le chat pour faire une IRM (diagnostic de tumeur cérébrale le 15/06)

**Votre animal est-il toujours en vie ? Si non, de quoi est-il mort ?**

Oui    Non

**Les points de sutures ont-ils été retirés quinze jours après la chirurgie ?**

Oui    Non

Retard de deux ou trois jours dans le retrait des points car vétérinaire traitant n'estimait pas que cela était assez refermé

**Dans les douze premiers mois suivant la chirurgie, y a-t-il eu infection du site chirurgical ? Si oui, à quelle date ?**

Oui    Non

**Dans les douze premiers mois suivant la chirurgie, quel a été le comportement de l'animal vis-à-vis de sa prothèse (gêne, se frottait, se grattait par exemple) ?**

Normal

Plus posée, dans les premiers mois, moins folle

**Dans les douze premiers mois suivant la chirurgie, quel a été votre comportement vis-à-vis de la prothèse (oser toucher la tête du chat par exemple) ?**

Impressionné notamment par la tonte

Pas très rassuré à l'idée de toucher la tête, surtout par le fait qu'elle n'ait pas de poils

Beaucoup plus attention à comment elle était tenue

Dès que la repousse des poils a été complète (environ deux mois après la chirurgie), c'était comme si de rien n'était

Pas de peur vis-à-vis de la prothèse

**Dans les douze premiers mois suivant la chirurgie, a-t-il fallu retirer la prothèse ? Si oui, à quelle date et pourquoi ?**

Oui    Non

**Dans les douze premiers mois suivant la chirurgie, y a-t-il eu d'autres complications post-chirurgicales ?**

Non

**Plus d'un an après la chirurgie, l'animal a-t-il eu une ou plusieurs infections sur le site de la prothèse ? Si oui, à quelle date et lesquelles ?**

Non

**Plus d'un an après la chirurgie, avez-vous une idée du nombre d'infections hors site de la prothèse faites par le chat (pour lesquelles vous êtes allés chez le vétérinaire) ? Ex : cystite, morsure, ... (préciser la date)**

Aucune infection

Sujette aux cystites (une tous les 3 – 4 ans) depuis petite, mange croquettes spéciales

**Plus d'un an après la chirurgie, combien ont été accompagnées d'infection sur le site de la prothèse ? Lesquelles ?**

Aucune

**Plus d'un an après la chirurgie, quel a été le comportement de l'animal vis-à-vis de sa prothèse (gêne, indifférence par exemple) ?**

Aucun changement de comportement

**Plus d'un an après la chirurgie, quel a été votre comportement vis-à-vis de la prothèse (oser toucher la tête du chat par exemple) ?**

Rien, bonne confiance dans la prothèse

**Pendant le port de la prothèse, avez-vous réduit les activités de votre chat (sort moins ou pas, plus vigilant vis-à-vis des mouvements de l'animal, appréhension lors de jeux entre congénères...)?**

Pas d'appréhension

En appartement : elle ne devait pas sortir de l'immeuble (encore plus d'attention à l'éviter)

**Le chat sortait-il avant l'opération ?**  Oui  Non

**Avez-vous laissé votre chat sortir après l'opération ?**  Oui  Non

**Le chat était-il atteint du FeLV/FIV ?**  Oui  Non  Inconnu

Vaccinée

**Y a-t-il eu récurrence du problème pour lequel votre animal a été opéré ? Si oui, à quelle date ?**

Oui  Non (pas d'examen de fait)

**Si oui, le diagnostic a-t-il été établi par imagerie ?**  Oui  Non

**Si oui, quel type d'imagerie ?**  Radio  Scanner  IRM

**La récurrence a-t-elle eu lieu sur le site ?**  Oui  Non

**En caressant la tête de votre chat, avez-vous senti la prothèse ?**  Oui  Non

**Avez-vous remarqué une déformation en regard de la prothèse ?**  Oui  Non

**Avez-vous des remarques quelconques sur la prothèse ?**

Rien, très satisfait du résultat

**En dehors de ces événements, qu'est-il arrivé à l'animal ?**

Rien

## Questionnaire propriétaire cas 14

Mme. C.

Bonjour,

D'après la base de données du CHUVA, votre chat a reçu une prothèse de boîte crânienne à la suite d'un retrait de tumeur cérébrale en 2015. Accepteriez-vous de répondre à quelques questions concernant la vie de votre animal à la suite de cette intervention chirurgicale et votre ressenti vis-à-vis de cette prothèse ?

### QUESTIONNAIRE CHAT

// ne savait pas qu'il y avait une prothèse

Tournait en rond : scanner → tumeur

Prise de rdv rapide au CHUVA

**Votre animal est-il toujours en vie ? Si non, de quoi est-il mort et quand ?**

Oui    Non

**Les points de sutures ont-ils été retirés quinze jours après la chirurgie ?**  Oui

Non

**Dans les douze premiers mois suivant la chirurgie, y a-t-il eu infection du site chirurgical ?**

Oui    Non

Traitement particulier : sédatif, soins oculaires (cicatrice jusqu'entre les 2 yeux), oreilles

**Dans les douze premiers mois suivant la chirurgie, quel a été le comportement de l'animal vis-à-vis de sa prothèse (gêne, se frottait, se grattait par exemple) ?**

Port de la collerette + sédatif après la chirurgie

Comme un bébé de 6 mois au retrait des fils pendant une à deux semaines : découvrir son environnement et courir partout

Temps de câlin, temps de jeu..

**Dans les douze premiers mois suivant la chirurgie, quel a été votre comportement vis-à-vis de la prothèse (oser toucher la tête du chat par exemple) ?**

Osait pas trop toucher au-dessus de la tête : caresses très douces

**Dans les douze premiers mois suivant la chirurgie, a-t-il fallu retirer la prothèse ? Si oui, à quelle date et pourquoi ?**

Oui    Non

**Dans les douze premiers mois suivant la chirurgie, y a-t-il eu d'autres complications post-chirurgicales ?**

Ulcère oculaire et otite mais mis sous traitement dès la sortie de l'hôpital puis ça allait mieux après

**Plus d'un an après la chirurgie, l'animal a-t-il eu une ou plusieurs infections sur le site de la prothèse ? Si oui, à quelle date et lesquelles ?**

Non

**Plus d'un an après la chirurgie, avez-vous une idée du nombre d'infections hors site de la prothèse faites par le chat (pour lesquelles vous êtes allés chez le vétérinaire) ? Ex : cystite, morsure, ... (préciser la date)**

Aucune infection

**Plus d'un an après la chirurgie, combien ont été accompagnées d'infection sur le site de la prothèse ? Lesquelles ?**

-

**Plus d'un an après la chirurgie, quel a été le comportement de l'animal vis-à-vis de sa prothèse (gêne, indifférence par exemple) ?**

Normal

**Plus d'un an après la chirurgie, quel a été votre comportement vis-à-vis de la prothèse (oser toucher la tête du chat par exemple) ?**

Pas de changement de comportement de la part du propriétaire

**Pendant le port de la prothèse, avez-vous réduit les activités de votre chat (sort moins ou pas, plus vigilant vis-à-vis des mouvements de l'animal, appréhension lors de jeux entre congénères...)?**

Pas de réduction de son activité, dort toute la journée, se réveille le soir

**Le chat sortait-il avant l'opération ?**  Oui  Non

**Avez-vous laissé votre chat sortir après l'opération ?**  Oui  Non

**Le chat était-il atteint du FeLV/FIV ?**  Oui  Non  Inconnu

**Y a-t-il eu récurrence du problème pour lequel votre animal a été opéré ? Si oui, à quelle date ?**

Oui  Non

**Si oui, le diagnostic a-t-il été établi par imagerie ?**  Oui  Non

**Si oui, quel type d'imagerie ?**  Radio  Scanner  IRM

**La récurrence a-t-elle eu lieu sur le site ?**  Oui  Non

**En caressant la tête de votre chat, avez-vous senti la prothèse ?**  Oui  Non  
(a beaucoup de poils)

**Avez-vous remarqué une déformation en regard de la prothèse ?**  Oui  Non

**Avez-vous des remarques quelconques sur la prothèse ?**

Non, satisfait de la prothèse

**En dehors de ces événements, qu'est-il arrivé à l'animal ?**

Chat qui ne sort pas

Pas de contact d'autres animaux

## Questionnaire propriétaire cas 15

Mme. R.

Bonjour,

D'après la base de données du CHUVA, votre chat a reçu une prothèse de boîte crânienne à la suite d'un retrait de tumeur cérébrale en 2016. Accepteriez-vous de répondre à quelques questions concernant la vie de votre animal à la suite de cette intervention chirurgicale et votre ressenti vis-à-vis de cette prothèse ?

### QUESTIONNAIRE CHAT

**Votre animal est-il toujours en vie ? Si non, de quoi est-il mort et quand ?**

Oui     Non (mort le soir de la chirurgie)

**Les points de sutures ont-ils été retirés quinze jours après la chirurgie ?**

Oui     Non

**Dans les douze premiers mois suivant la chirurgie, y a-t-il eu infection du site chirurgical ? Si oui, à quelle date ?**

Oui     Non

**Dans les douze premiers mois suivant la chirurgie, quel a été le comportement de l'animal vis-à-vis de sa prothèse (gêne, se frottait, se grattait par exemple) ?**

-

**Dans les douze premiers mois suivant la chirurgie, quel a été votre comportement vis-à-vis de la prothèse (oser toucher la tête du chat par exemple) ?**

La propriétaire a touché le crâne de l'animal et n'a pas senti la prothèse

**Dans les douze premiers mois suivant la chirurgie, a-t-il fallu retirer la prothèse ? Si oui, à quelle date et pourquoi ?**

Oui     Non

**Dans les douze premiers mois suivant la chirurgie, y a-t-il eu d'autres complications post-chirurgicales ?**

A fait un arrêt cardio-respiratoire dans la nuit suivant la chirurgie, réanimation infructueuse

**Plus d'un an après la chirurgie, l'animal a-t-il eu une ou plusieurs infections sur le site de la prothèse ? Si oui, à quelle date et lesquelles ?**

-

**Plus d'un an après la chirurgie, avez-vous une idée du nombre d'infections hors site de la prothèse faites par le chat (pour lesquelles vous êtes allés chez le vétérinaire) ? Ex : cystite, morsure, ... (préciser la date)**

-

**Plus d'un an après la chirurgie, combien ont été accompagnées d'infection sur le site de la prothèse ? Lesquelles ?**

-

**Plus d'un an après la chirurgie, quel a été le comportement de l'animal vis-à-vis de sa prothèse (gêne, indifférence par exemple) ?**

-

**Plus d'un an après la chirurgie, quel a été votre comportement vis-à-vis de la prothèse (oser toucher la tête du chat par exemple) ?**

-

**Pendant le port de la prothèse, avez-vous réduit les activités de votre chat (sort moins ou pas, plus vigilant vis-à-vis des mouvements de l'animal, appréhension lors de jeux entre congénères...) ?**

-

**Le chat sortait-il avant l'opération ?**  Oui  Non

**Avez-vous laissé votre chat sortir après l'opération ?**  Oui  Non (décédé le soir même de la chirurgie)

**Le chat était-il atteint du FeLV/FIV ?**  Oui  Non  Inconnu

**Y a-t-il eu récurrence du problème pour lequel votre animal a été opéré ? Si oui, à quelle date ?**

Oui  Non (décédé le soir même de la chirurgie)

**Si oui, le diagnostic a-t-il été établi par imagerie ?**  Oui  Non

**Si oui, quel type d'imagerie ?**  Radio  Scanner  IRM

**La récurrence a-t-elle eu lieu sur le site ?**  Oui  Non

**En caressant la tête de votre chat, avez-vous senti la prothèse ?**  Oui  Non

**Avez-vous remarqué une déformation au-dessus de la prothèse ?**  Oui  Non

Sortait de chirurgie : fil, inflammation...

N'a pas prêté attention à une éventuelle déformation

**Avez-vous des remarques quelconques sur la prothèse ?**

Chirurgie longue, diagnostic émis tardivement

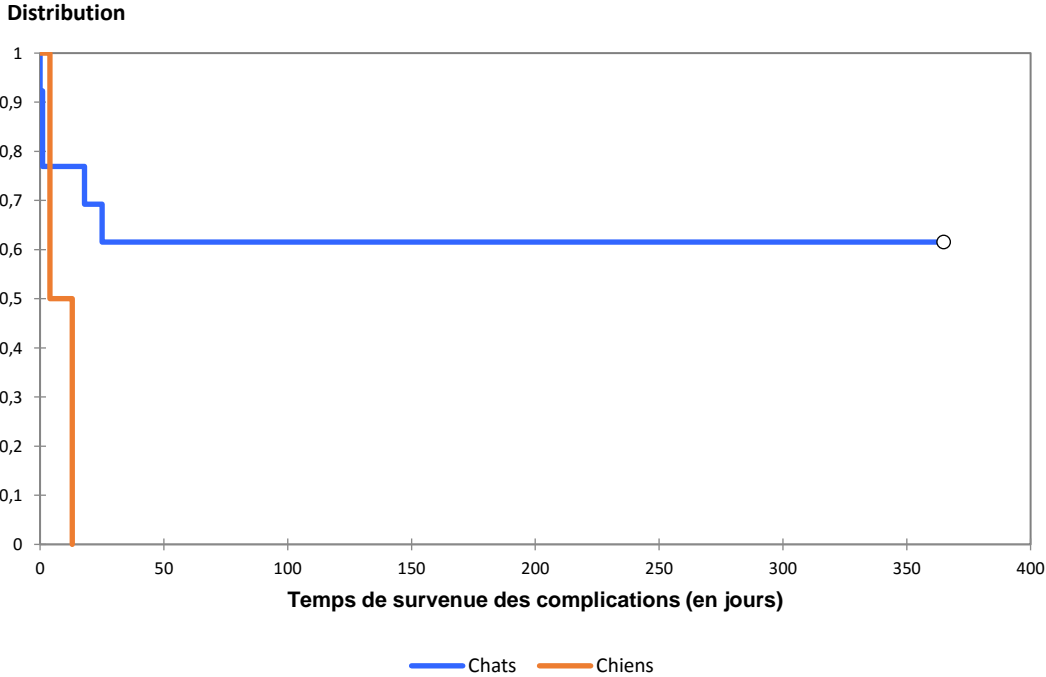
Pas d'avis sur la prothèse

**En dehors de ces événements, qu'est-il arrivé à l'animal ?**

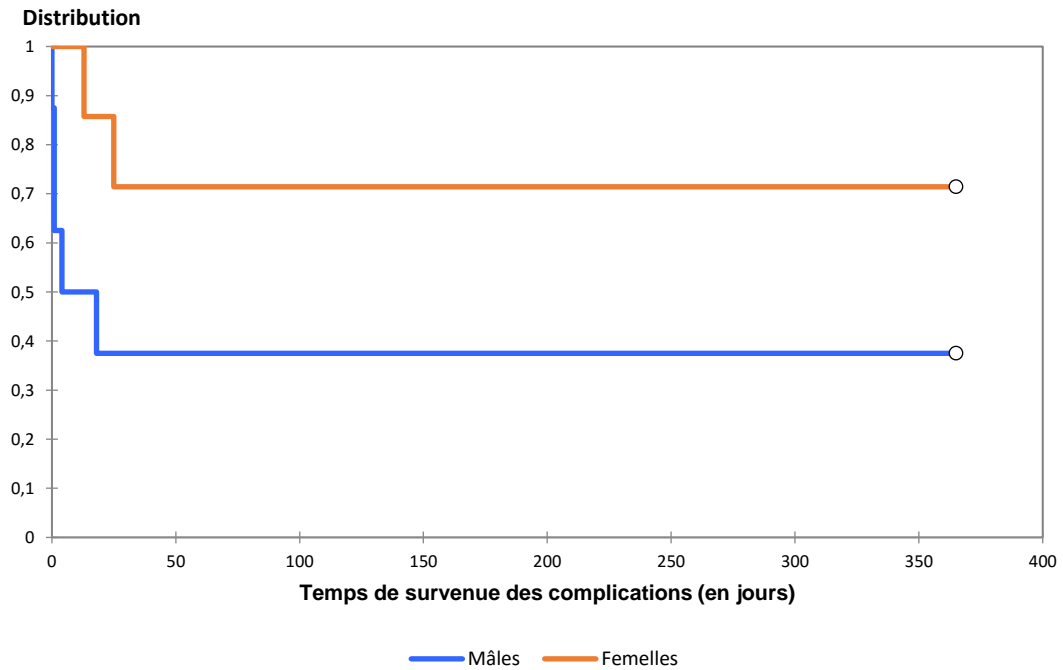
Décédé le soir même de la chirurgie

Annexe 5 : Courbes de Kaplan-Meier des variables décrivant les caractéristiques épidémiologiques des animaux de l'échantillon et n'étant pas associées à la survenue de complications avec un  $p > 0,05$

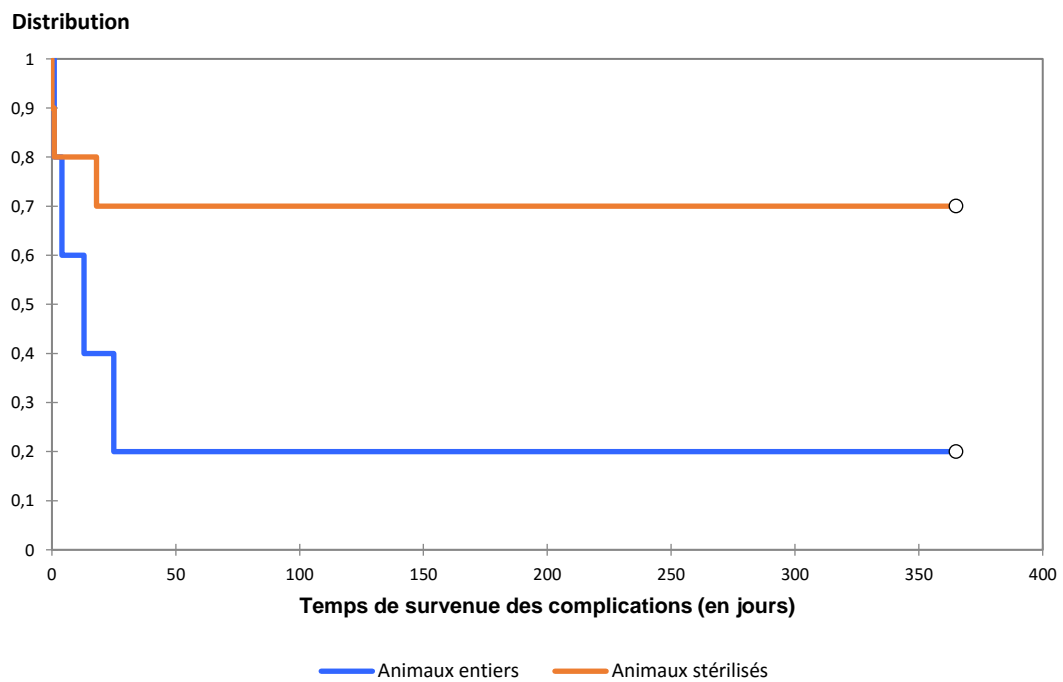
**Figure 47 :** *Courbe de survenue des complications des chiens (n = 2) versus courbe de survenue des complications des chats (n = 13) (p logrank = 0,078)*



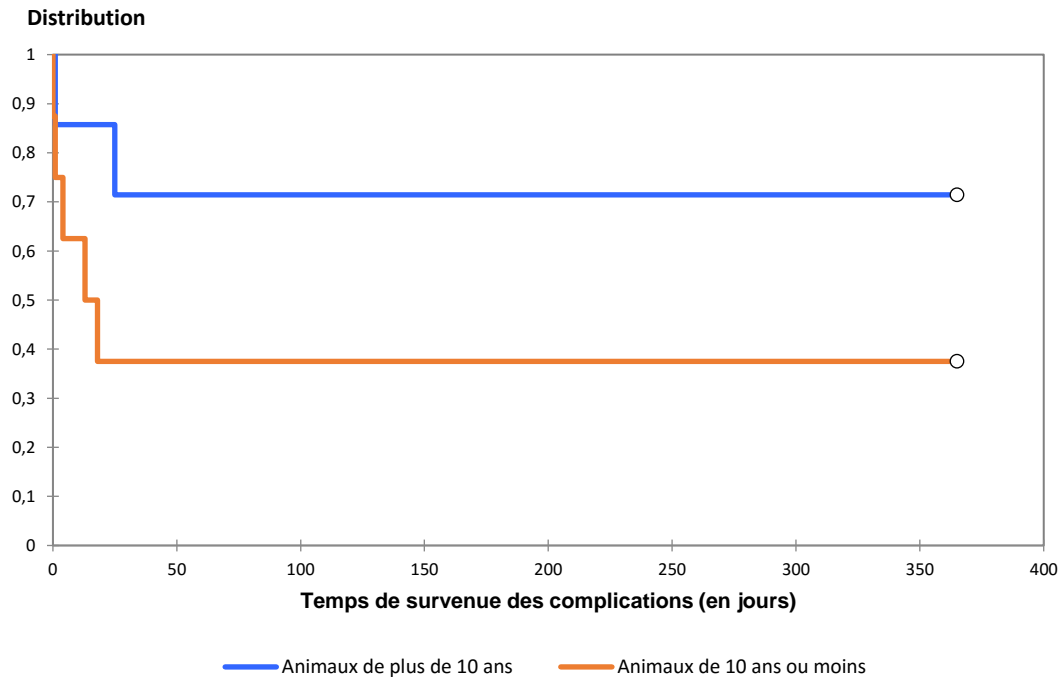
**Figure 48** : Courbe de survie des complications des femelles ( $n = 7$ ) versus courbe de survie des complications des mâles ( $n = 8$ ) ( $p$  logrank = 0,128)



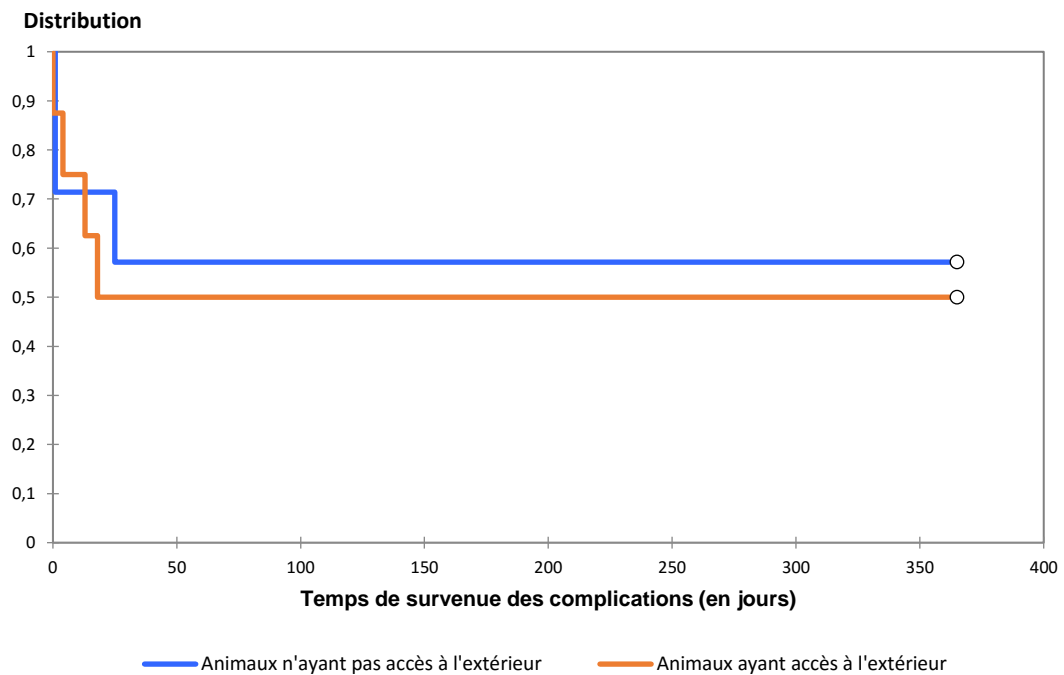
**Figure 49** : Courbe de survie des complications des animaux stérilisés ( $n = 10$ ) versus courbe de survie des animaux entiers ( $n = 5$ ) ( $p$  logrank = 0,104)



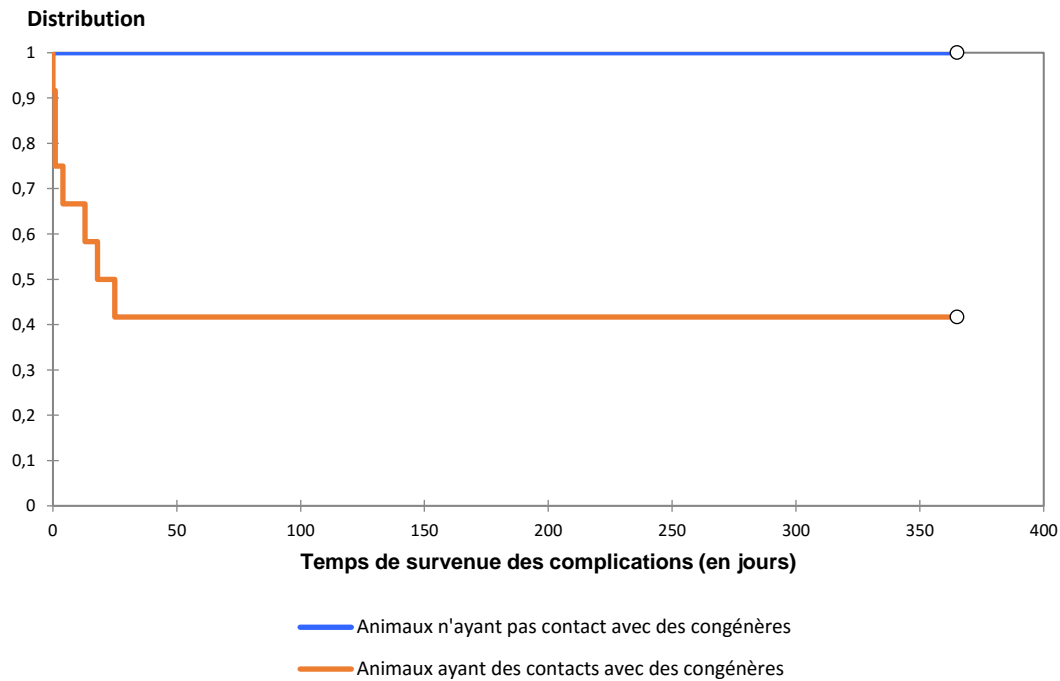
**Figure 50 :** *Courbe de survie des complications des animaux de 10 ans ou moins (n = 8) versus courbe de survie des complications des animaux de plus de 10 ans (n = 7) (p logrank = 0,169)*



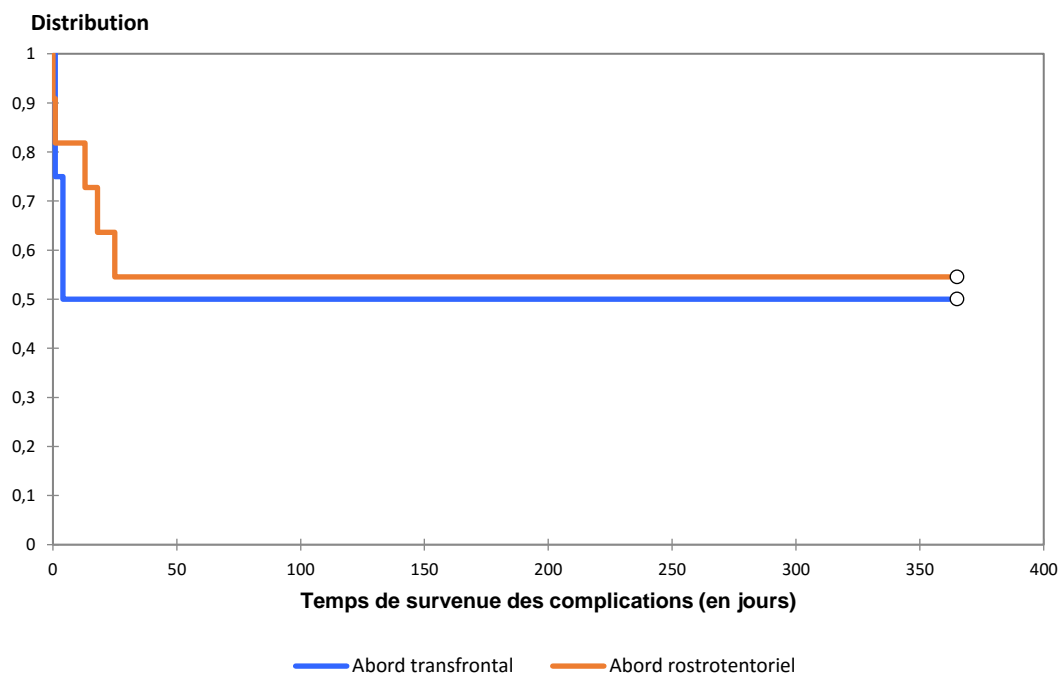
**Figure 51 :** *Courbe de survie des complications des animaux ayant accès à l'extérieur (n = 8) versus courbe de survie des complications des animaux n'ayant pas accès à l'extérieur (n = 7) (p logrank = 0,763)*



**Figure 52 :** *Courbe de survie des complications des animaux ayant des contacts avec des congénères (n = 12) versus courbe de survie des complications des animaux n'ayant pas de contact avec des congénères (n = 3) (p logrank = 0,116)*

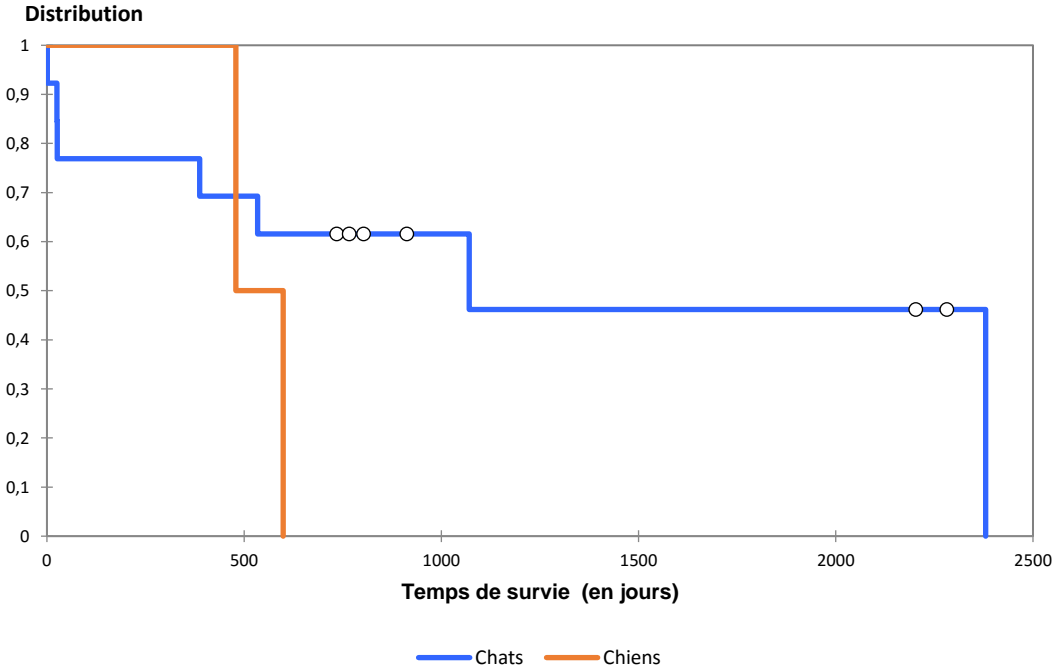


**Figure 53 :** *Courbe de survie des complications des animaux ayant eu un abord transfrontal (n = 4) versus courbe de survie des complications des animaux ayant eu un abord rostrotentorial (n=11) (p logrank = 0,782)*

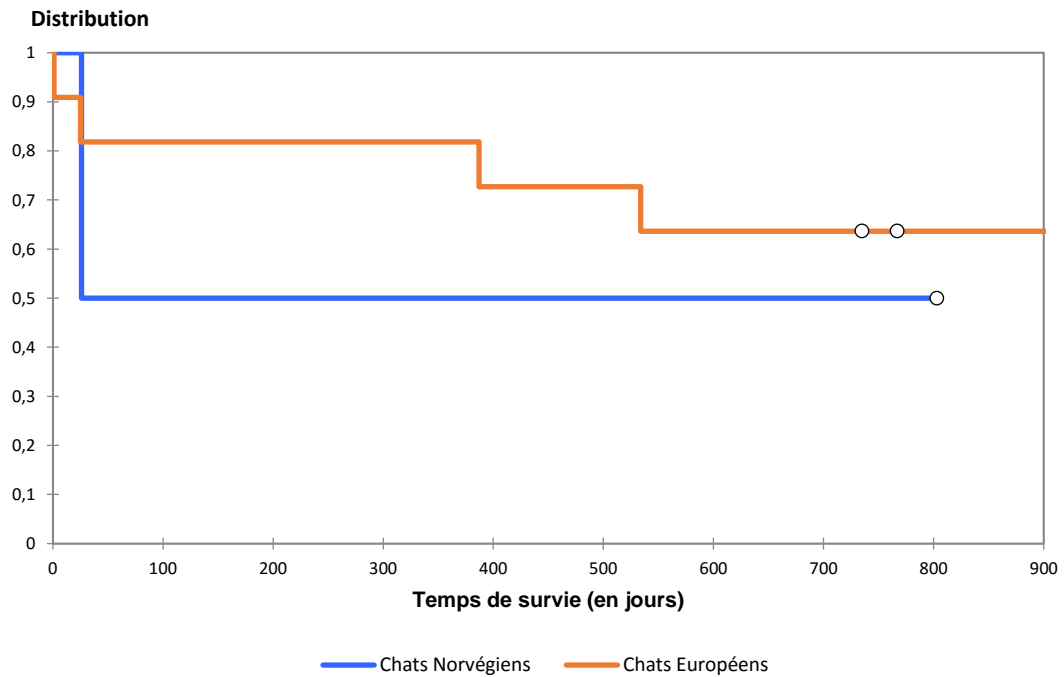


Annexe 6 : Courbes de Kaplan-Meier des variables décrivant les caractéristiques épidémiologiques des animaux de l'échantillon et n'étant pas associées à leur décès avec un  $p > 0,05$

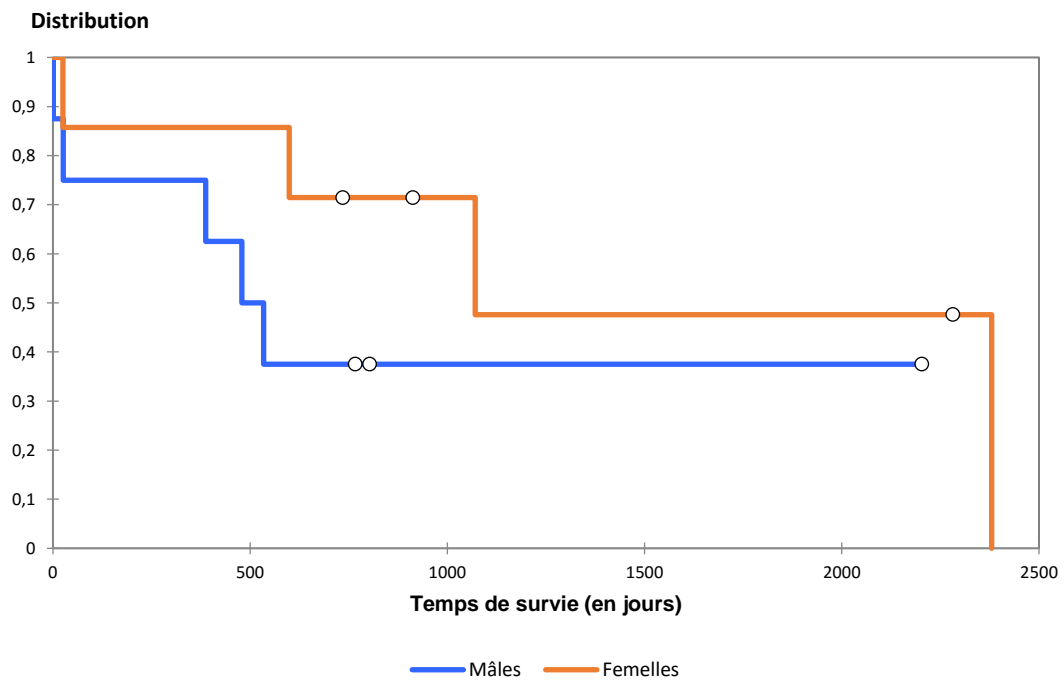
**Figure 54** : Courbe de survie des chiens ( $n = 2$ ) versus courbe de survie des chats ( $n = 13$ ) ( $p_{\text{logrank}} = 0,272$ )



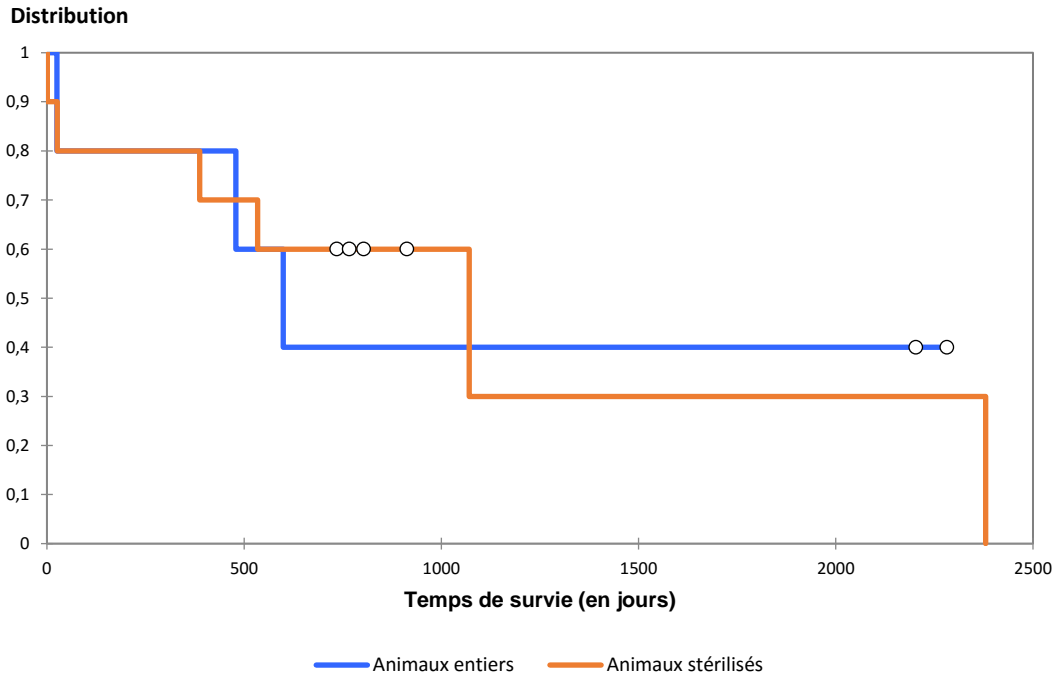
**Figure 55 :** *Courbe de survie des chats Norvégiens (n = 2) versus courbe de survie des chats Européens (n = 11) (p logrank = 0,713)*



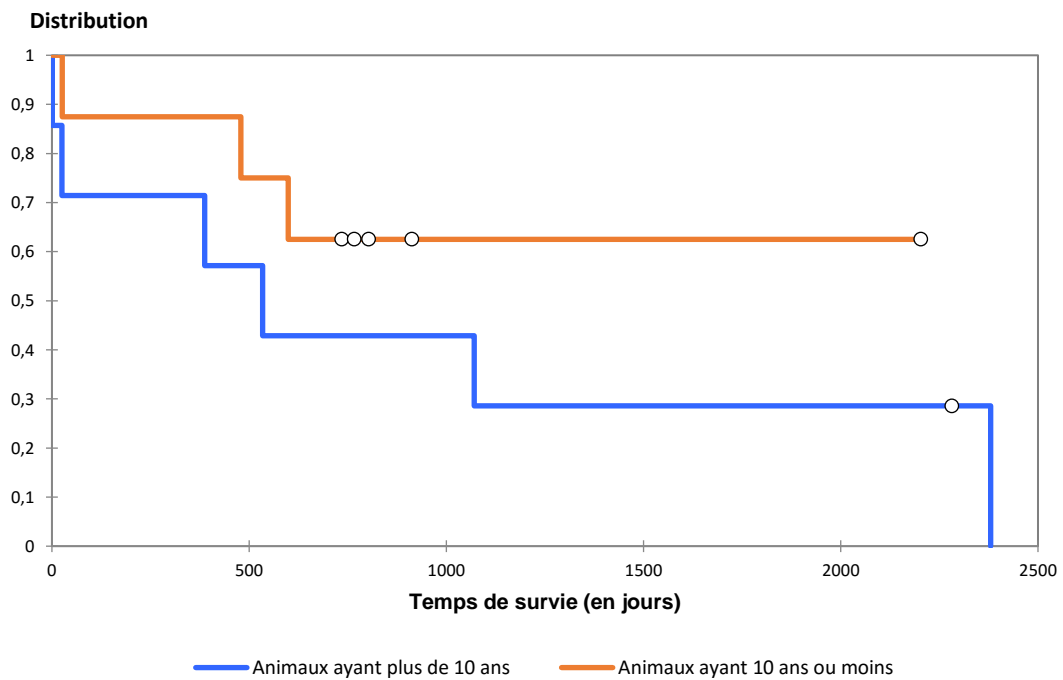
**Figure 56 :** *Courbe de survie des mâles (n = 8) versus courbe de survie des femelles (n = 7) (p logrank = 0,279)*



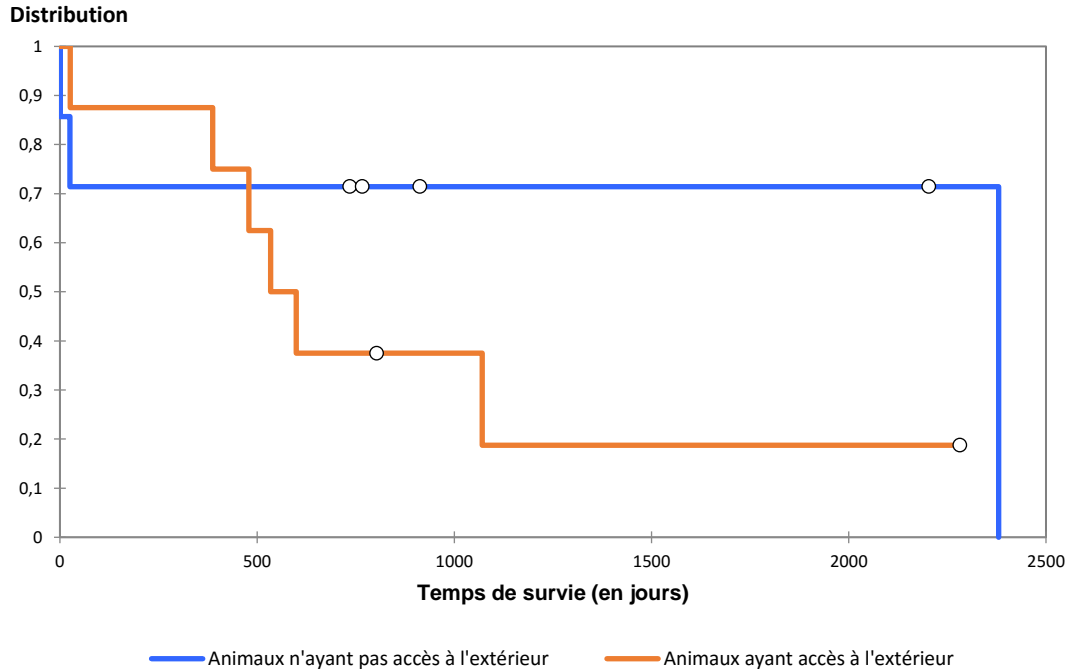
**Figure 57 :** *Courbe de survie des animaux stérilisés (n = 10) versus courbe de survie des animaux entiers (n = 5) (p logrank = 0,898)*



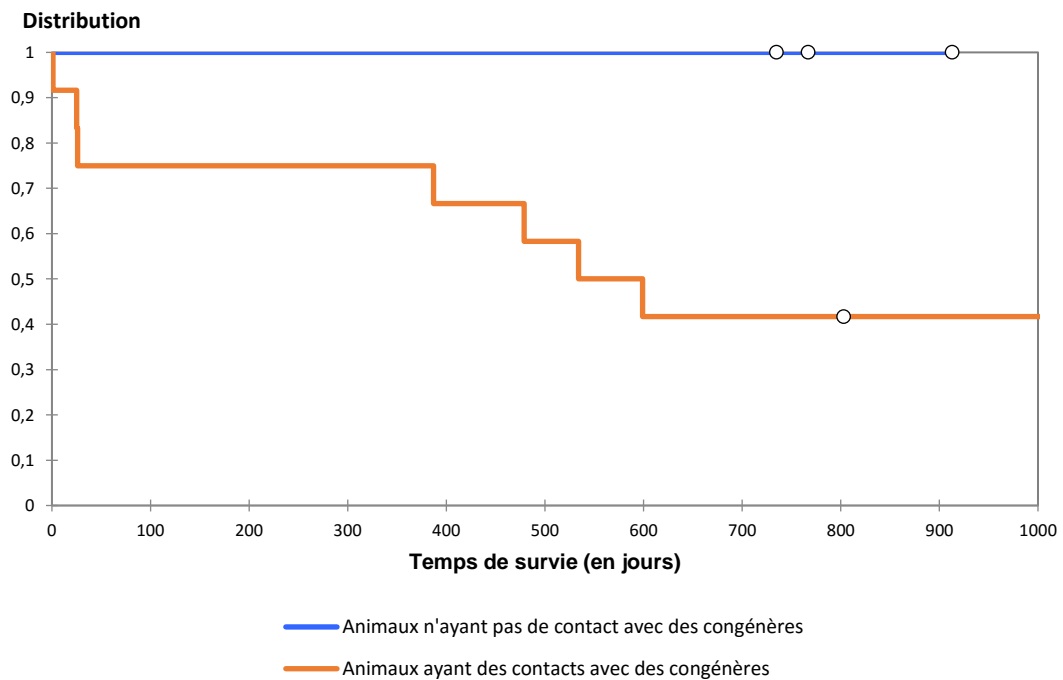
**Figure 58 :** *Courbe de survie des animaux ayant plus de 10 ans (n = 7) versus courbe de survie des animaux ayant 10 ans ou moins (n = 8) (p logrank = 0,285)*



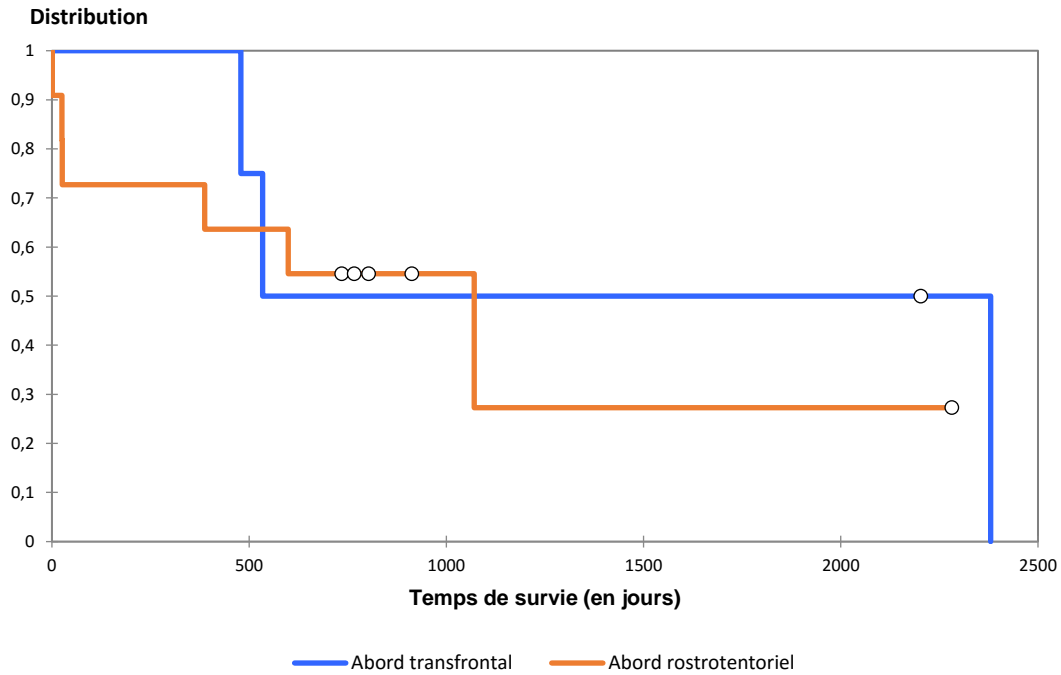
**Figure 59 :** Courbe de survie des animaux ayant accès à l'extérieur ( $n = 8$ ) versus courbe des animaux n'ayant pas accès à l'extérieur ( $n = 7$ ) ( $p$  logrank = 0,224)



**Figure 60 :** Courbe de survie des animaux ayant des contacts avec des congénères ( $n = 12$ ) versus courbe de survie des animaux n'ayant pas de contact avec des congénères ( $n = 3$ ) ( $p$  logrank = 0,118)



**Figure 61 :** Courbe de survie des animaux ayant eu un abord transfrontal ( $n = 4$ ) versus courbe de survie des animaux ayant eu un abord rostrotentorial ( $n = 11$ ) ( $p$  logrank = 0,657)



# **LES PROTHÈSES DE LA BOÎTE CRÂNIENNE CHEZ LE CHIEN ET LE CHAT. ÉTUDE BIBLIOGRAPHIQUE ET RÉTROSPECTIVE CLINIQUE**

**DELMER Marine Béatrice Anne-Marie Sophie**

## **Résumé**

La chirurgie intracrânienne en pratique vétérinaire est encore rare mais pourtant nécessaire lors d'exérèse de tumeurs cérébrales. La protection de l'encéphale est ensuite essentielle compte-tenu de son importance. La pose d'une prothèse de boîte crânienne le permet.

Après un rappel des abords chirurgicaux, du suivi lors de chirurgie intracrânienne et une présentation générale des prothèses de boîte crânienne, une attention particulière est portée polyméthylméthacrylate, ciment pouvant servir à créer les implants crâniens chez les carnivores domestiques.

Enfin, une étude rétrospective a été effectuée sur des cas de cranioplasties chez les carnivores domestiques opérés entre le 1<sup>er</sup> Janvier 2001 et le 31 Juin 2016 par le service de neurochirurgie du Centre Hospitalier Universitaire Vétérinaire d'Alfort. Cette étude se concentre sur les complications, l'esthétisme et le ressenti des propriétaires. La pose d'une prothèse de boîte crânienne s'est révélée satisfaisante dans ces quinze cas, d'après le faible taux de complications qui sont liées à l'implant et d'après la satisfaction qu'en ont les propriétaires.

## **Mots clés**

CHIRURGIE, NEUROCHIRURGIE, ENCÉPHALE, CERVEAU, CRÂNE,  
CRANIOPLASTIE, CRANIECTOMIE, PROTHÈSE, CIMENT, CARNIVORE  
DOMESTIQUE, CHIEN, CHAT

## **Jury :**

Président : Pr.

Directeur : Professeur Pierre MOISSONNIER

Assesseur : Docteur Eve LALOY

Invité :

# **CRANIAL VAULT PROSTHESIS IN DOGS AND CATS. BIBLIOGRAPHIC AND RESTROSPECTIVE CLINIC STUDY**

**DELMER Marine Béatrice Anne-Marie Sophie**

## **Summary**

Intracranial surgery in veterinary medicine is still rare but nevertheless necessary in order to remove brain tumors. Brain protection is then essential since its wide important role in the organism. This can be achieved with the use of a cranial prosthesis.

After a reminder of surgical approaches, follow-up after intracranial surgery and a general presentation of cranial vault's prosthesis, a careful focus is made on polymethylmethacrylate, a bone cement used to create cranial implants in small animal.

Finally, a retrospective study describes small animals cranioplasty cases operated on between the 1<sup>st</sup> January 2001 and le 31<sup>st</sup> June 2016 by the neurosurgery service at the Centre Hospitalier Universitaire Vétérinaire d'Alfort. This study focuses on post-operative complications, esthetics and owner's feeling about the implant. Cranioplasty was satisfactory in most of the fifteen cases thanks to the low complication rate related to the prosthesis itself on the one hand and by the owner's satisfaction about it on the other hand.

## **Keywords**

**SURGERY, NEUROSURGERY, BRAIN, CALVARIA, SKULL, CRANIOPLASTY, CRANIECTOMY, PROSTHESIS, CEMENT, DOMESTIC CARNIVORE, DOG, CAT**

## **Jury :**

President : Pr.

Director : Professor Pierre MOISSONNIER

Assessor : Doctor Ève LALOY

Guest :