



**HAL**  
open science

# Facteurs de risque de l'œdème maculaire post décollement de rétine : une étude rétrospective

Omer Debaisse

## ► To cite this version:

Omer Debaisse. Facteurs de risque de l'œdème maculaire post décollement de rétine : une étude rétrospective. Médecine humaine et pathologie. 2024. <dumas-05494908>

**HAL Id: dumas-05494908**

**<https://dumas.ccsd.cnrs.fr/dumas-05494908v1>**

Submitted on 5 Feb 2026

HAL is a multi-disciplinary open access archive for the deposit and dissemination of scientific research documents, whether they are published or not. The documents may come from teaching and research institutions in France or abroad, or from public or private research centers.

L'archive ouverte pluridisciplinaire HAL, est destinée au dépôt et à la diffusion de documents scientifiques de niveau recherche, publiés ou non, émanant des établissements d'enseignement et de recherche français ou étrangers, des laboratoires publics ou privés.



Distributed under a Creative Commons CC BY-NC-ND 4.0 - Attribution - Non-commercial use - No Derivative Works - International License



# Université de Poitiers

## Faculté de Médecine et Pharmacie

ANNEE 2024

### **THESE** **POUR LE DIPLOME D'ETAT** **DE DOCTEUR EN MEDECINE** **(décret du 25 novembre 2016)**

présentée et soutenue publiquement  
le sept octobre 2024 à Poitiers  
par **Omar Debaisse**

**Facteurs de risque de l'œdème maculaire post décollement de rétine :  
une étude rétrospective**

#### **Composition du Jury**

**Président** : Monsieur le Professeur Nicolas Levezuel

**Membres** : Madame la Professeure Françoise Froussart-Maille  
Monsieur le Docteur Martial Mercie

**Directeur de thèse** : Monsieur le Docteur Jean Baptiste Marcel

**LISTE DES ENSEIGNANTS**

Année universitaire 2023 – 2024

**SECTION MEDECINE**
**Professeurs des Universités-Praticiens Hospitaliers**

- ALBOUY Marion, santé publique – **Référente égalité-diversité**
- BINET Aurélien, chirurgie infantile
- BOISSON Matthieu, anesthésiologie-réanimation et médecine péri-opératoire
- BOULETI Claire, cardiologie
- BOURMEYSTER Nicolas, biochimie et biologie moléculaire
- BRIDOUX Frank, néphrologie
- BURUCOA Christophe, bactériologie-virologie
- CHEZE-LE REST Catherine, biophysique et médecine nucléaire
- CHRISTIAENS Luc, cardiologie
- CORBI Pierre, chirurgie thoracique et cardio-vasculaire
- COUDROY Rémi, médecine intensive-réanimation – **Assesneur 2<sup>nd</sup> cycle**
- DAHYOT-FIZELIER Claire, anesthésiologie-réanimation et médecine péri-opératoire
- DONATINI Gianluca, chirurgie viscérale et digestive
- DROUOT Xavier, physiologie – **Assesneur recherche**
- DUFOUR Xavier, Oto-Rhino-Laryngologie – **Assesneur 2<sup>nd</sup> cycle, stages hospitaliers**
- FAURE Jean-Pierre, anatomie
- FRASCA Denis, anesthésiologie-réanimation
- FRITEL Xavier, gynécologie-obstétrique
- GARCIA Rodrigue, cardiologie
- GERVAIS Elisabeth, rhumatologie
- GICQUEL Ludovic, pédopsychiatrie
- GOMBERT Jean-Marc, immunologie
- GOUJON Jean-Michel, anatomie et cytologie pathologiques
- GUILLEVIN Rémy, radiologie et imagerie médicale
- HAUET Thierry, biochimie et biologie moléculaire
- ISAMBERT Nicolas, cancérologie
- JAAFARI Nematollah, psychiatrie d'adultes
- JABER Mohamed, cytologie et histologie
- JAYLE Christophe, chirurgie thoracique et cardio-vasculaire
- KARAYAN-TAPON Lucie, cancérologie
- KEMOUN Gilles, médecine physique et de réadaptation (*en disponibilité*)
- LECLERE Franck, chirurgie plastique, reconstructrice
- LELEU Xavier, hématologie
- LEVEQUE Nicolas, bactériologie-virologie – **Assesneur 1<sup>er</sup> cycle**
- LEVEZIEL Nicolas, ophtalmologie
- MACCHI Laurent, hématologie
- MCHEIK Jiad, chirurgie infantile
- MEURICE Jean-Claude, pneumologie
- MILLOT Frédéric, pédiatrie, oncologie pédiatrique
- MIMOZ Olivier, médecine d'urgence
- NASR Nathalie, neurologie
- NEAU Jean-Philippe, neurologie – **Assesneur pédagogique médecine**
- ORIOT Denis, pédiatrie
- PACCALIN Marc, gériatrie – **Doyen, Directeur de la section médecine**
- PELLERIN Luc, biologie cellulaire
- PERAULT-POCHAT Marie-Christine, pharmacologie clinique

- PERDRISOT Rémy, biophysique et médecine nucléaire – **Assesneur L.AS et 1<sup>er</sup> cycle**
- PERRAUD CATEAU Estelle, parasitologie et mycologie
- PRIES Pierre, chirurgie orthopédique et traumatologique
- PUYADE Mathieu, médecine interne
- RAMMAERT-PALTRIE Blandine, maladies infectieuses
- RICHER Jean-Pierre, anatomie
- RIGOARD Philippe, neurochirurgie
- ROBLOT France, maladies infectieuses, maladies tropicales
- ROBLOT Pascal, médecine interne
- SAULNIER Pierre-Jean, thérapeutique
- SCHNEIDER Fabrice, chirurgie vasculaire
- SILVAIN Christine, gastro-entérologie, hépatologie – **Assesneur 3<sup>e</sup> cycle**
- TASU Jean-Pierre, radiologie et imagerie médicale
- THIERRY Antoine, néphrologie – **Assesneur 1<sup>o</sup> cycle**
- THILLE Arnaud, médecine intensive-réanimation – **assesneur 1<sup>er</sup> cycle stages hospitaliers**
- TOUGERON David, gastro-entérologie
- WAGER Michel, neurochirurgie
- XAVIER Jean, pédopsychiatrie

**Maîtres de Conférences des Universités-Praticiens Hospitaliers**

- ALLAIN Géraldine, chirurgie thoracique et cardio-vasculaire (*en mission 1 an à/c 01/11/2022*)
- BEN-BRIK Eric, médecine du travail (**en détachement**)
- BILAN Frédéric, génétique
- BRUNET Kévin, parasitologie et mycologie
- CAYSSIALS Emilie, hématologie
- CREMNITER Julie, bactériologie-virologie
- DIAZ Véronique, physiologie – **Référente relations internationales**
- EGLOFF Matthieu, histologie, embryologie et cytogénétique
- EVRARD Camille, cancérologie
- GACHON Bertrand, gynécologie-obstétrique (*en dispo 2 ans à/c du 31/07/2022*)
- GARCIA Magali, bactériologie-virologie (*absente jusqu'au 29/12/2023*)
- GUENEZAN Jérémy, médecine d'urgence
- HARIKA-GERMANEAU Ghina, psychiatrie d'adultes
- JAVAUGUE Vincent, néphrologie
- JUTANT Etienne-Marie, pneumologie
- KERFORNE Thomas, anesthésiologie-réanimation et médecine péri-opératoire (*en mission 1 an à/c 01/11/2022*)
- LAFAY-CHEBASSIER Claire, pharmacologie clinique
- LIUU Evelyne, gériatrie – **assesneur 1<sup>er</sup> cycle stages hospitaliers**
- MARTIN Mickaël, médecine interne – **Assesneur 2<sup>nd</sup> cycle**
- MASSON REGNAULT Marie, dermato-vénérologie
- PALAZZO Paola, neurologie (*en dispo 5 ans à/c du 01/07/2020*)
- PICHON Maxime, bactériologie-virologie
- PIZZOFERRATO Anne-Cécile, gynécologie-obstétrique

- RANDRIAN Violaine, gastro-entérologie, hépatologie
- SAPANET Michel, médecine légale
- THUILLIER Raphaël, biochimie et biologie moléculaire
- VALLEE Maxime, urologie

#### ***Maître de Conférences des universités de médecine générale***

- MIGNOT Stéphanie

#### ***Professeur associé des universités des disciplines médicales***

- FRAT Jean-Pierre, médecine intensive-réanimation

#### ***Professeur associé des universités des disciplines odontologiques***

- FLORENTIN Franck, réhabilitation orale

#### ***Professeurs associés de médecine générale***

- ARCHAMBAULT Pierrick
- AUDIER Pascal
- BIRAULT François
- BRABANT Yann
- FRECHE Bernard

#### ***Maîtres de Conférences associés de médecine générale***

- AUDIER Régis
- BONNET Christophe
- DU BREUILLAC Jean
- FORGEOT Raphaële
- JEDAT Vincent

#### ***Professeurs émérites***

- BINDER Philippe, médecine générale (08/2028)
- DEBIAIS Françoise, rhumatologie (08/2028)
- GIL Roger, neurologie (08/2026)
- GUILHOT-GAUDEFFROY François, hématologie et transfusion (08/2026)
- INGRAND Pierre, biostatistiques, informatique médicale (08/2025)
- LECRON Jean-Claude, biochimie et biologie moléculaire (08/2028)
- MARECHAUD Richard, médecine interne (08/2026)
- RICCO Jean-Baptiste, chirurgie vasculaire (08/2024)
- ROBERT René, médecine intensive-réanimation (30/11/2024)
- SENON Jean-Louis, psychiatrie d'adultes (08/2026)

#### ***Professeurs et Maîtres de Conférences honoraires***

- AGIUS Gérard, bactériologie-virologie
- ALCALAY Michel, rhumatologie
- ALLAL Joseph, thérapeutique (ex-émérite)
- ARIES Jacques, anesthésiologie-réanimation
- BABIN Michèle, anatomie et cytologie pathologiques
- BABIN Philippe, anatomie et cytologie pathologiques
- BARRIERE Michel, biochimie et biologie moléculaire
- BECQ-GIRAUDON Bertrand, maladies infectieuses, maladies tropicales (ex-émérite)
- BEGON François, biophysique, médecine nucléaire
- BOINOT Catherine, hématologie – transfusion
- BONTOUX Daniel, rhumatologie (ex-émérite)
- BURIN Pierre, histologie
- CARRETIER Michel, chirurgie viscérale et digestive (ex-émérite)
- CASTEL Olivier, bactériologie-virologie ; hygiène
- CAVELLIER Jean-François, biophysique et médecine nucléaire
- CHANSIGAUD Jean-Pierre, biologie du développement et de la reproduction
- CLARAC Jean-Pierre, chirurgie orthopédique
- DABAN Alain, oncologie radiothérapie (ex-émérite)

- DAGREGORIO Guy, chirurgie plastique et reconstructrice
- DEBAENE Bertrand, anesthésiologie-réanimation et médecine péri-opératoire
- DESMAREST Marie-Cécile, hématologie
- DEMANGE Jean, cardiologie et maladies vasculaires
- DORE Bertrand, urologie (ex-émérite)
- EUGENE Michel, physiologie (ex-émérite)
- FAUCHERE Jean-Louis, bactériologie-virologie (ex-émérite)
- FONTANEL Jean-Pierre, Oto-Rhino Laryngologie (ex-émérite)
- GILBERT-DUSSARDIER Brigitte, génétique
- GOMES DA CUNHA José, médecine générale (ex-émérite)
- GRIGNON Bernadette, bactériologie
- GUILLARD Olivier, biochimie et biologie moléculaire
- GUILLET Gérard, dermatologie
- HERPIN Daniel, cardiologie (ex-émérite)
- JACQUEMIN Jean-Louis, parasitologie et mycologie médicale
- KAMINA Pierre, anatomie (ex-émérite)
- KITZIS Alain, biologie cellulaire (ex-émérite)
- KLOSSEK Jean-Michel, Oto-Rhino-Laryngologie
- KRAIMPS Jean-Louis, chirurgie viscérale et digestive
- LAPIERRE Françoise, neurochirurgie (ex-émérite)
- LARSEN Christian-Jacques, biochimie et biologie moléculaire
- LEVARD Guillaume, chirurgie infantile
- LEVILLAIN Pierre, anatomie et cytologie pathologiques
- MAIN de BOISSIERE Alain, pédiatrie
- MARCELLI Daniel, pédopsychiatrie (ex-émérite)
- MARILLAUD Albert, physiologie
- MAUCO Gérard, biochimie et biologie moléculaire (ex-émérite)
- MENU Paul, chirurgie thoracique et cardio-vasculaire (ex-émérite)
- MORICHAU-BEAUCHANT Michel, hépato-gastro-entérologie
- MORIN Michel, radiologie, imagerie médicale
- PAQUEREAU Joël, physiologie
- POINTREAU Philippe, biochimie
- POURRAT Olivier, médecine interne (ex-émérite)
- REISS Daniel, biochimie
- RIDEAU Yves, anatomie
- RODIER Marie-Hélène, parasitologie et mycologie
- SULTAN Yvette, hématologie et transfusion
- TALLINEAU Claude, biochimie et biologie moléculaire
- TANZER Joseph, hématologie et transfusion (ex-émérite)
- TOUCHARD Guy, néphrologie (ex-émérite)
- TOURANI Jean-Marc, oncologie
- VANDERMARCO Guy, radiologie et imagerie médicale

## SECTION PHARMACIE

### *Professeurs des universités-praticiens hospitaliers*

- DUPUIS Antoine, pharmacie clinique – **Assesseur pédagogique pharmacie**
- FOUCHER Yohann, biostatistiques
- GREGOIRE Nicolas, pharmacologie et pharmacométrie
- MARCHAND Sandrine, pharmacologie, pharmacocinétique
- RAGOT Stéphanie, santé publique

### *Professeurs des universités*

- BODET Charles, microbiologie
- CARATO Pascal, chimie thérapeutique
- FAUCONNEAU Bernard, toxicologie
- FAVOT-LAFORGE Laure, biologie cellulaire et moléculaire
- GUILLARD Jérôme, pharmacochimie
- IMBERT Christine, parasitologie et mycologie médicale
- OLIVIER Jean-Christophe, pharmacie galénique, biopharmacie et pharmacie industrielle – **réfèrent relations internationales**
- PAGE Guylène, biologie cellulaire, biothérapeutiques
- PAIN Stéphanie, toxicologie
- SARROUILHE Denis, physiologie humaine – **Directeur de la section pharmacie**

### *Maîtres de conférences des universités-praticiens hospitaliers*

- BARRA Anne, immuno-hématologie
- BINSON Guillaume, pharmacie clinique – **encadrement stages hospitaliers**
- THEVENOT Sarah, hygiène, hydrologie et environnement – **encadrement stages hospitaliers**

### *Maîtres de conférences*

- BARRIER Laurence, biochimie générale et clinique
- BON Delphine, biophysique
- BRILLAULT Julien, pharmacocinétique, biopharmacie
- BUYCK Julien, microbiologie (HDR)
- CHAUZY Alexia, pharmacologie fondamentale et thérapeutique
- DEBORDE-DELAGE Marie, chimie analytique
- DELAGE Jacques, biomathématiques, biophysique
- GIRARDOT Marion, biologie végétale et pharmacognosie
- INGRAND Sabrina, toxicologie
- MARIVINGT-MOUNIR Cécile, pharmacochimie (HDR)
- PINET Caroline, physiologie, anatomie humaine
- RIOUX-BILAN Agnès, biochimie – **Référente CNAES – Responsable du dispositif COME'in – référente égalité-diversité**
- TEWES Frédéric, chimie et pharmacotechnie (HDR)
- THOREAU Vincent, biologie cellulaire et moléculaire
- WAHL Anne, phytothérapie, herborisation, aromathérapie

### *Maîtres de conférences associés - officine*

- DELOFFRE Clément, pharmacien
- ELIOT Guillaume, pharmacien
- HOUNKANLIN Lydwin, pharmacien

### *A.T.E.R. (attaché temporaire d'enseignement et de recherche)*

- ARANZANA-CLIMENT Vincent, pharmacologie
- KAOUAH Zahyra, bactériologie
- MOLINA PENA Rodolfo, pharmacie galénique

### *Professeur émérite*

- COUET William, pharmacie clinique (08/2028)

### *Professeurs et Maîtres de Conférences honoraires*

- BARTHES Danièle, chimie analytique (directrice honoraire)
- BAUDRY Michel, physiologie (directeur honoraire)
- BOURIANNES Joëlle, physiologie
- BRISSON Anne-Marie, chimie thérapeutique-pharmacocinétique
- COURTOIS Philippe, pharmacie clinique-pharmacodynamie (directeur honoraire)
- DE SCHEEMAEKER Henri, botanique et cryptogamie
- FOURTILLAN Jean-Bernard, pharmacologie et pharmacocinétique
- GIRAUD Jean-Jacques, chimie analytique
- GUERIN René, biophysique
- HERISSE Jacques, biologie moléculaire
- HUSSAIN Didja, pharmacie galénique
- JANVIER Blandine, bactériologie, virologie et parasitologie
- JOUANNETAUD Marie-Paule, chimie thérapeutique (directrice honoraire)
- LEVESQUE Joël, pharmacognosie
- MAISSIAT Renée, biologie cellulaire et moléculaire
- METTEY Yvette, chimie organique
- PARIAT Claudine, pharmacodynamie
- RABOUAN Sylvie, chimie physique, chimie analytique
- SEGUIN François, biophysique, biomathématiques (directeur honoraire)
- VANTELON Nadine, biochimie
- VIOSSAT Bernard, chimie générale et minérale

## CENTRE DE FORMATION UNIVERSITAIRE EN ORTHOPHONIE (C.F.U.O.)

- GICQUEL Ludovic, PU-PH, **directeur du C.F.U.O.**
- VERON-DELOR Lauriane, maître de conférences en psychologie

## ENSEIGNEMENT DE L'ANGLAIS

- DEBAIL Didier, professeur certifié

## CORRESPONDANTS HANDICAP

- Pr PERDRISOT Rémy, section médecine
- Dr RIOUX-BILAN Agnès, section pharmacie

## Remerciements

Je vais profiter de cette page pour remercier toutes les personnes qui ont contribué non pas juste à la rédaction de cette thèse mais à mon parcours jusqu'ici. Ce qui compte ce n'est pas l'arrivée mais la quête.

A Monsieur le Professeur Leveziel. Je vous remercie sincèrement pour votre bonté et votre indulgence envers vos internes.

A Madame la Professeure Froussart-Maille. Votre rigueur associée à votre bienveillance contribuent à faire de nous de meilleurs médecins.

A Monsieur le Docteur Mercier. Ta gentillesse ainsi que ton exigence envers toi-même et pour tes patients sont un exemple pour nous tous.

A Monsieur le Docteur Marcel. Tu m'as accompagné depuis mon premier semestre, avec de riches explications, jusqu'à ma thèse.

Merci bien évidemment à ma maman, mon papa et mes frères, Walid, Sami et Hachem qui sont là depuis le début, au soutien indéfectible

A ma famille entière, les Debaisse et les Dhaimèche, en Syrie, loin des yeux mais près du cœur

A ma belle-famille adorable et aux nombreux repas que l'on partagera

A l'Organisation, I2SAM, Nader, Dean, Jojo, Clément et Kevin, ma deuxième famille depuis le lycée

A mes frères de la fac, Kaliche, Malik, Christian, Gozo, Nour, Mos, Ahmadou, Hamad, Jad, Nedim, Amir, Jordan, Nail, Abdallah, Chico qui ont contribué à faire de ces années de labeurs de magnifiques souvenirs

A la famille de Poitiers, Christian, Yass, Ramdane, Ilhem et à tous nos ftours

A tous mes professeurs, et mes co internes qui m'ont accompagné dans ce magnifique parcours de l'internat

Et pour finir un paragraphe à part à toi, Sarah, la femme de ma vie, mon rayon de soleil. Tu es ce qui m'est arrivé de mieux lors de mon internat. Merci pour ton soutien, ton enthousiasme contagieux, ta présence tout simplement, pour toute la vie.

# Table des matières

<b>Partie 1 : Introduction.....</b>	<b>7</b>
1.1 Définition et épidémiologie du décollement de rétine.....	7
1.2 Histoire du décollement de rétine.....	7
1.3 Diagnostic du décollement de rétine.....	8
1.4 Techniques chirurgicales.....	10
1.5 Complications de la chirurgie du décollement de rétine.....	10
1.5.1 Récidive du décollement de rétine.....	10
1.5.2 Hémorragie intra vitréenne.....	12
1.5.3 Endophtalmie.....	12
1.5.4 Cataracte.....	13
1.5.5 Augmentation de la pression intra oculaire.....	13
1.5.6 Prolifération vitréorétinienne.....	13
1.5.7 Problèmes visuels résiduels.....	13
1.5.8 Complications tamponnements gazeux et de silicone.....	13
1.5.9 Œdème maculaire post décollement de rétine.....	13
1.6 Taux de réussite de la chirurgie du décollement de rétine.....	20
1.7 Intérêt d'une nouvelle étude.....	20
1.8 Objectifs de l'étude, questions de recherche et hypothèses.....	21
<b>Partie 2 : Article.....</b>	<b>23</b>
2.1 Abstract.....	23
2.2 Matériel et méthode.....	23
2.3 Résultats.....	25
2.4 Discussion.....	33
<b>Partie 3 : Conclusion.....</b>	<b>39</b>
<b>Partie 4 : Références bibliographiques.....</b>	<b>40</b>

# INTRODUCTION

## Définition et épidémiologie

Le décollement de la rétine est une urgence ophtalmologique caractérisée par la séparation de la rétine neurosensorielle de l'épithélium pigmentaire sous-jacent, ce qui entraîne une perte de la fonction rétinienne. Il existe plusieurs types de décollement de rétine, le plus fréquent étant le décollement rhégmotogène, causé par une déchirure ou un trou dans la rétine, permettant au liquide intraoculaire de s'infiltrer sous la rétine. D'autres types incluent le décollement tractionnel, souvent observé chez les patients atteints de rétinopathie diabétique, et le décollement exsudatif, causé par des inflammations ou des tumeurs sous-rétiennes.

En termes d'épidémiologie, le décollement de rétine rhégmotogène touche environ 1 personne sur 10 000 par an, variable selon les régions[1]. Le risque augmente avec l'âge, affectant généralement les personnes âgées de plus de 40 ans. Il est plus fréquent chez les personnes myopes, celles ayant subi une chirurgie oculaire (notamment pour la cataracte) ou ayant des antécédents familiaux de décollement de rétine. Si non traité rapidement, cela peut entraîner une perte de vision permanente.

## Histoire

La première description clinique de cette pathologie remonte au XVIIIe siècle, mais ce n'est qu'au XIXe siècle que des avancées significatives ont été réalisées. Le médecin allemand Albrecht von Graefe[2–4] (figure 1) est crédité de la première description détaillée du décollement de rétine en 1859. Cependant, il a fallu attendre le début du XXe siècle pour que les premiers traitements efficaces soient développés.


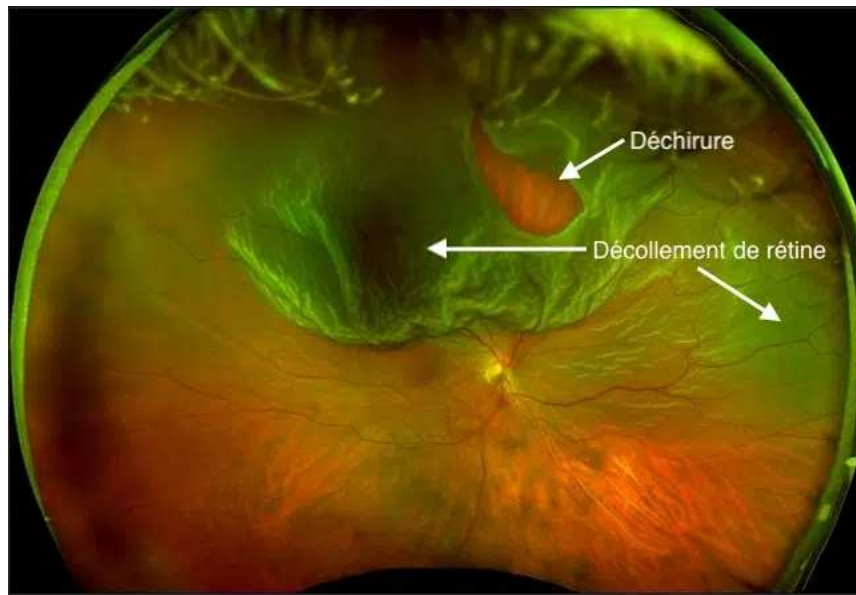


Figure 1 : à gauche monument à l'effigie d'Albrecht Von Graefe à Berlin ; à droite photo de Jules Gonin

En 1920, Jules Gonin[5,6] (figure 1), un ophtalmologue suisse, a découvert que le décollement de rétine était souvent causé par une déchirure rétinienne. Cette découverte a conduit au développement de techniques de sclérose diathermique pour sceller la déchirure rétinienne, marquant ainsi une avancée majeure dans le traitement de cette affection. La compréhension et la gestion du décollement de rétine ont continué à évoluer au fil des décennies, avec des avancées significatives dans les techniques chirurgicales et les outils diagnostiques.

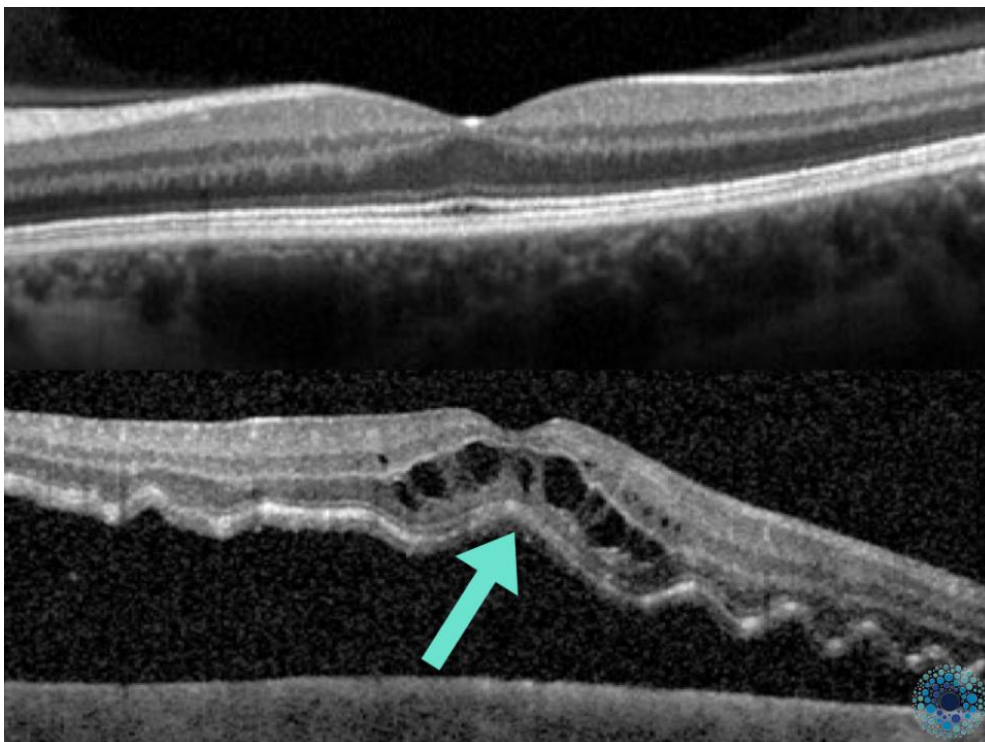
### **Diagnostic du décollement de rétine**

Le diagnostic du décollement de rétine repose sur un examen ophtalmologique complet. Les symptômes incluent des phosphènes, une diminution soudaine de la vision, des myodésopsies, et une ombre ou un rideau sur le champ visuel. Un ophtalmologiste effectuera un fond d'œil (figure 2) à l'aide d'un ophtalmoscope pour visualiser la rétine et identifier les déchirures ou les décollements.



**Figure 2 : Un décollement de rétine supérieur sur déchirure**

Les techniques d'imagerie avancées, telles que la tomographie par cohérence optique (OCT ; figure 3) et l'échographie oculaire, sont également utilisées pour confirmer le diagnostic et évaluer l'étendue du décollement [7]. L'OCT offre des images détaillées des couches rétiniennes, tandis que l'échographie est particulièrement utile en présence d'une hémorragie intra vitréenne[8].



**Figure 3 : En haut une image OCT normal, en bas un décollement de rétine**

## **Évolution de la prise en charge**

La prise en charge du décollement de rétine a évolué au fil du temps. Avant les avancées chirurgicales, le traitement consistait principalement en un repos strict au lit. L'introduction des techniques chirurgicales au XXe siècle a transformé la gestion de cette pathologie.

Jules Gonin a été pionnier dans l'utilisation de la diathermie pour sceller les déchirures rétiniennes, ce qui a amélioré les taux de succès[6]. Dans les années 1950, les techniques de cryothérapie et de photocoagulation[9] au laser ont été développées, offrant des méthodes supplémentaires pour traiter les décollements rétiniens.

## **Techniques chirurgicales**

Les principales techniques chirurgicales employées incluent la scléroplastie et la vitrectomie avec injection de gaz ou de silicone.

La scléroplastie consiste à suturer une indentation de la sclère (la paroi externe de l'œil) pour rapprocher la rétine détachée de la paroi oculaire.

La vitrectomie, quant à elle, consiste à retirer le vitrée pour drainer le liquide sous-rétinien et lever les tractions vitréo-rétiniennes, facilitant ainsi la réapplication de la rétine contre la paroi. Enfin, l'injection de gaz ou de silicone dans l'œil aide à maintenir la rétine en place en exerçant une pression interne. Ces techniques sont souvent combinées et adaptées en fonction de la nature et de l'étendue du décollement.

## **Complications**

Les traitements chirurgicaux du décollement de rétine, bien que souvent efficaces, peuvent s'accompagner de diverses complications. Il est essentiel pour les patients et les professionnels de la santé de connaître ces risques pour une gestion adéquate et une surveillance post-opératoire optimale.

### **Récidive du décollement**

Le décollement de rétine est une affection ophtalmologique grave qui, même après un traitement chirurgical réussi, présente un risque de récurrence[10]. La compréhension des facteurs de risque associés à ces récurrences est essentielle pour optimiser les stratégies thérapeutiques et améliorer les résultats à long terme. Plusieurs études ont identifié des facteurs spécifiques qui augmentent la probabilité de récurrence, parmi

lesquels la configuration anatomique, les caractéristiques du décollement initial, et les techniques chirurgicales utilisées.

### *1. Type de décollement de rétine*

Le type de décollement de rétine, notamment les décollements complexes comme les décollements récidivants après un traitement antérieur, est un facteur de risque significatif[11] pour une récurrence. Les décollements rhégmatoïdes avec de multiples déchirures rétiniques ou une grande étendue sont particulièrement susceptibles de récidiver.

### *2. Techniques chirurgicales utilisées*

Les techniques chirurgicales utilisées pour traiter le décollement de rétine influencent fortement les taux de récurrence[12]. Par exemple, l'utilisation de la rétinopexie par gaz, bien que moins invasive, est associée à un risque plus élevé de récurrence par rapport à la vitrectomie. Ces techniques chirurgicales plus invasives permettent une meilleure réapplication de la rétine, réduisant ainsi le risque de récurrence.

### *3. Présence de prolifération vitréorétinienne (PVR)*

La prolifération vitréorétinienne est un facteur majeur identifié[13]. La PVR (figure 4) est une complication post-opératoire fréquente qui résulte de la prolifération de cellules sur la surface de la rétine et dans le vitré. Cette condition peut entraîner des tractions sur la rétine, augmentant ainsi le risque de récurrence de décollement. Les patients présentant une PVR préexistante ou survenant après une chirurgie sont particulièrement à risque. La PVR est donc à la fois une complication chirurgicale et un facteur de risque de récurrence.

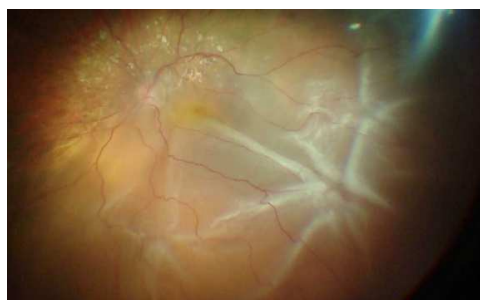

Figure 4 : décollement de rétine avec un nœud de PVR

### *4. Taille et localisation des déchirures rétiniques*

La taille et la localisation des déchirures rétiniques initiales jouent également un rôle crucial dans les récurrences[14]. Les déchirures de grande taille ou situées près de la macula sont plus difficiles à traiter et présentent

un risque plus élevé de ne pas se refermer complètement, entraînant une récurrence.

### *5. Gestion post-opératoire et surveillance*

Enfin, la gestion post-opératoire est essentielle pour prévenir les récurrences[15]. Une surveillance étroite, accompagnée de traitements adjuvants tels que la photocoagulation laser pour stabiliser les zones fragiles de la rétine, est nécessaire pour réduire les risques. Les patients qui ne suivent pas rigoureusement les recommandations post-opératoires ou qui ne sont pas surveillés de près présentent un risque accru de récurrence.

#### Endophtalmie

Bien que rare, l'infection intraoculaire, connue sous le nom d'endophtalmie, est une complication grave. Elle peut survenir après toute intervention chirurgicale intraoculaire[16]. Les symptômes incluent une douleur intense, une diminution rapide de la vision, et une inflammation sévère. Le traitement de l'endophtalmie implique l'administration intravitréenne d'antibiotiques, et parfois une vitrectomie d'urgence pour contrôler l'infection.

#### Développement de cataracte

La formation de cataracte est une complication fréquente, particulièrement après une vitrectomie[17]. L'intervention chirurgicale peut accélérer l'opacification du cristallin, conduisant à une vision floue et une sensibilité accrue à la lumière. Une chirurgie de la cataracte peut être nécessaire pour restaurer une vision claire. Cette complication est plus fréquente chez les patients âgés et ceux ayant des antécédents de cataractes précoces.

#### Augmentation de la pression intraoculaire

L'augmentation de la pression intraoculaire peut se produire après une chirurgie de décollement de rétine, surtout lorsqu'un tamponnement gazeux ou une huile de silicone est utilisée[18]. Une pression élevée peut endommager le nerf optique, entraînant un glaucome. La gestion de cette complication peut nécessiter des médicaments hypotenseurs, et dans certains cas, une intervention chirurgicale pour ajuster la pression.

## Prolifération vitréorétinienne (PVR)

La PVR est une complication redoutée du décollement de rétine[19]. Elle se caractérise par la formation de membranes fibrocellulaires sur la surface rétinienne et vitrénne, provoquant des tractions rétinienne et des récives de décollement. La PVR constitue ainsi une complication des décollement récidivants comme vu plus haut mais peut être également présente d'emblée. Le traitement de la PVR est complexe et peut nécessiter plusieurs interventions chirurgicales pour enlever les membranes et réattacher la rétine.

## Problèmes visuels résiduels

Même après une chirurgie réussie, certains patients peuvent continuer à éprouver des problèmes visuels, tels que des distorsions de la vision, une réduction de l'acuité visuelle, ou des scotomes (zones aveugles). Ces symptômes peuvent être dus à des dommages permanents à la rétine ou à des modifications de la configuration rétinienne après sa réapplication[20].

## Complications des tamponnements gazeux et d'huile de silicone

L'utilisation de tampons gazeux[21] ou d'huile de silicone dans la vitrectomie peut avoir des effets secondaires. Les tampons gazeux peuvent causer une élévation temporaire de la pression intraoculaire et nécessitent une posture spécifique pour optimiser la réapplication rétinienne[22]. L'huile de silicone, bien qu'efficace pour maintenir la rétine en place[23], nécessite une intervention supplémentaire pour être retirée et peut provoquer des baisses d'acuité visuelle avec distorsion visuelles, des cataractes ou des kératopathies[24].

## **Œdème maculaire post-décollement de rétine**

L'œdème maculaire post-décollement de rétine est une complication sérieuse qui peut affecter la récupération visuelle et la qualité de vie des patients après une intervention chirurgicale visant à réattacher la rétine. Cette condition se caractérise par l'accumulation de liquide dans la macula (figure 5), la région centrale de la rétine responsable de la vision fine et détaillée. Comprendre l'importance clinique de cet œdème, ses causes, ses symptômes, ses méthodes de diagnostic et ses options de traitement est crucial pour optimiser les résultats thérapeutiques et améliorer le pronostic visuel des patients.

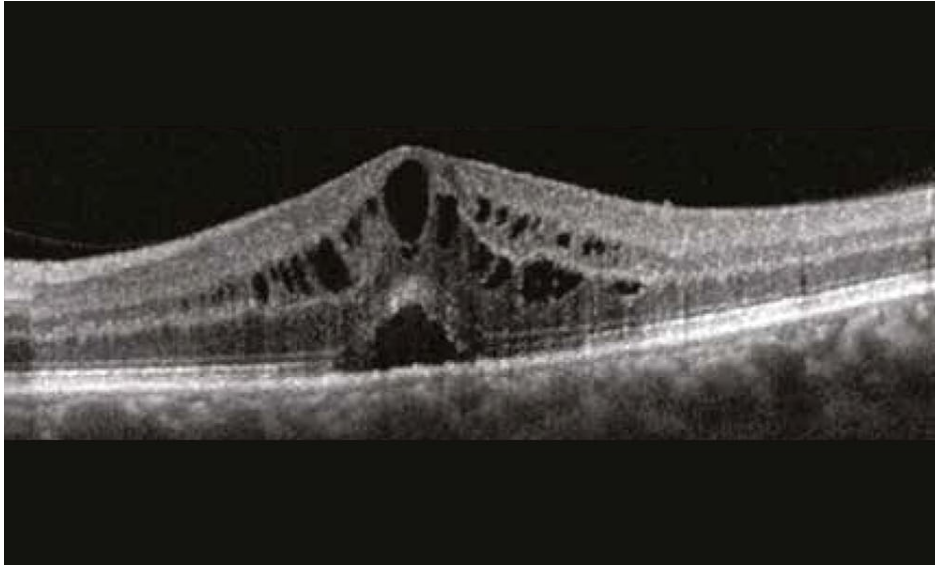

Figure 5 : image OCT d'un œdème maculaire

## **Causes et mécanismes de l'œdème maculaire post-décollement de rétine**

L'œdème maculaire est une complication post-opératoire courante après la chirurgie du décollement de rétine. Ce phénomène, qui se caractérise par une accumulation de liquide dans la région maculaire, peut avoir un impact significatif sur la récupération visuelle des patients, même après une réapplication réussie de la rétine.

Plusieurs études ont déjà tenté de cerner les facteurs de risque associés à l'œdème maculaire post-décollement de rétine. Cette section explorera les principales causes et mécanismes sous-jacents de cette complication, en s'appuyant sur des recherches scientifiques récentes.

### **1. Prolifération vitréorétinienne (PVR)**

La prolifération vitréorétinienne est l'une des complications les plus redoutées après une chirurgie de décollement de rétine. Elle se caractérise par la croissance de membranes fibrocellulaires sur la surface rétinienne, qui provoquent une traction sur la rétine. Cette traction peut conduire à une perturbation de la barrière hémato-rétinienne, facilitant ainsi l'accumulation de liquide et l'apparition d'un œdème maculaire. La PVR est un facteur de risque majeur connu pour l'œdème maculaire post-opératoire[25], car les tractions exercées par ces membranes peuvent perturber la circulation normale des fluides dans la rétine, favorisant ainsi l'accumulation de liquide dans la macula.

## 2. Inflammation post-opératoire

L'inflammation est une réponse naturelle à la chirurgie, mais elle peut aussi jouer un rôle crucial dans le développement de l'œdème maculaire. L'inflammation post-opératoire peut entraîner une libération accrue de cytokines et de facteurs de croissance, tels que le facteur de croissance endothélial vasculaire (VEGF), qui augmentent la perméabilité des capillaires rétiens. Cette augmentation de la perméabilité permet au fluide de s'accumuler dans la région maculaire, provoquant ainsi un œdème[26].

## 3.. Facteurs systémiques et comorbidités

Les maladies systémiques telles que le diabète[27], l'hypertension, et d'autres maladies vasculaires peuvent également jouer un rôle dans le développement de l'œdème maculaire post-décollement de rétine[27]. Ces conditions sont souvent associées à une microcirculation altérée et à une perméabilité capillaire accrue, ce qui peut exacerber l'accumulation de fluide dans la macula après une chirurgie rétinienne.

## 4.Delai prolongé avant la chirurgie

Un délai prolongé avant la chirurgie pour traiter un décollement de rétine peut significativement augmenter le risque de développer un œdème maculaire post-opératoire. Lorsque le décollement de rétine persiste, la rétine reste séparée de son support vasculaire choroïdien, ce qui entraîne une perturbation prolongée de la circulation rétinienne et de l'apport en nutriments essentiels. Cette séparation prolongée peut induire une hypoxie rétinienne et une accumulation de facteurs pro-inflammatoires, augmentant ainsi la perméabilité vasculaire dans la région maculaire. Comme l'ont montré plusieurs études[28], cette condition favorise l'infiltration de liquide dans la macula, entraînant un œdème maculaire. Par ailleurs, un retard dans la réapplication de la rétine augmente le risque de prolifération vitréorétinienne [29], une complication qui exacerbe la traction sur la rétine et perturbe davantage la barrière hémato-rétinienne, contribuant à l'accumulation de liquide dans la macula après la chirurgie. Ce lien entre le délai prolongé avant l'intervention chirurgicale et l'apparition de l'œdème maculaire souligne l'importance d'une prise en charge rapide pour minimiser les complications post-opératoires et préserver la fonction visuelle.

## 5. Chirurgie combinée

Une chirurgie combinée, qui intègre à la fois la chirurgie de la cataracte et la vitrectomie pour le traitement du décollement de rétine, est réalisée pour traiter les patients phaqes dans un seul temps opératoire. Cependant, cette approche peut augmenter le risque d'apparition d'un œdème maculaire post-opératoire[30]. L'ajout de la chirurgie de la cataracte à la vitrectomie peut intensifier la réponse inflammatoire de l'œil, en raison de la manipulation supplémentaire des tissus oculaires et de l'insertion d'un implant intraoculaire[31]. Cette inflammation accrue peut perturber la barrière hémato-rétinienne, augmentant ainsi la perméabilité des vaisseaux rétiniens et favorisant l'accumulation de liquide dans la macula[32]. De plus, la vitrectomie elle-même, qui implique l'ablation du corps vitré, modifie la dynamique des fluides dans l'œil, ce qui peut également contribuer à l'accumulation de liquide dans la région maculaire. En conséquence, les patients subissant une chirurgie combinée présentent un risque plus élevé de développer un œdème maculaire après la réparation du décollement de rétine, ce qui peut affecter la récupération visuelle post-opératoire.

## 6. Utilisation de tamponnement au gaz ou à l'huile de silicone

L'utilisation de tamponnement intraoculaires, telles que les gaz expansibles ou l'huile de silicone, est courante dans la chirurgie du décollement de rétine pour maintenir la rétine à plat après l'opération. Cependant, ces agents de tamponnement peuvent parfois entraîner des complications. Une étude[33] a montré que les patients ayant reçu un tamponnement au gaz présentent un risque accru de développer un œdème maculaire, en raison de la pression prolongée exercée sur la rétine et de la perturbation du flux sanguin normal. De plus, l'huile de silicone, bien qu'efficace pour stabiliser la rétine, peut également altérer la circulation des fluides dans l'œil et contribuer à l'œdème maculaire[33].

## 7. Décollement de rétine total

Le statut total d'un décollement de rétine, où toute la rétine est décollée (figure 6), est un facteur de risque significatif pour le développement d'un œdème maculaire après la chirurgie de réapplication rétinienne. Lorsque l'ensemble de la rétine est décollé, l'ischémie rétinienne est plus étendue, ce qui entraîne une perturbation plus sévère de la microcirculation rétinienne et une altération de la barrière hémato-rétinienne. Cette altération prolonge la privation en oxygène et en nutriments essentiels pour la rétine, favorisant ainsi une réponse inflammatoire marquée après la chirurgie. Cette inflammation peut augmenter la perméabilité des

capillaires rétiniens et conduire à une accumulation de fluide dans la région maculaire, provoquant un œdème[34]. De plus, la complexité accrue des chirurgies nécessaires pour traiter un décollement total, souvent associée à une vitrectomie étendue et à l'utilisation de tamponnements intraoculaires comme le gaz ou l'huile de silicone, peut également contribuer à la perturbation du microenvironnement rétinien. En conséquence, les patients avec un décollement de rétine total sont plus susceptibles de développer un œdème maculaire post-opératoire, compromettant ainsi la récupération visuelle même après une réapplication réussie de la rétine.

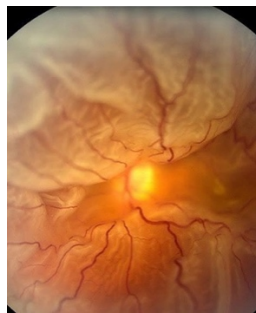

Figure 6 : décollement de rétine total dit "en parapluie"

## Conclusion

L'œdème maculaire post-décollement de rétine est une complication multifactorielle qui peut résulter d'une combinaison de prolifération vitréorétinienne, d'inflammation post-opératoire, de complications chirurgicales, et de l'utilisation de tamponnements intraoculaires. Une compréhension approfondie des mécanismes sous-jacents est essentielle pour prévenir cette complication et améliorer les résultats visuels des patients. La gestion proactive des facteurs de risque, ainsi que le suivi attentif des patients post-opératoires, sont des stratégies clés pour minimiser l'impact de l'œdème maculaire sur la récupération visuelle après un décollement de rétine.

## Symptômes et diagnostic de l'œdème maculaire

Les symptômes de l'œdème maculaire post-décollement de rétine incluent une vision floue, une diminution de l'acuité visuelle centrale, et des distorsions visuelles (métamorphopsies). Ces symptômes peuvent avoir un impact significatif sur les activités quotidiennes des patients, telles que la lecture, la conduite, et l'identification des visages, réduisant ainsi leur qualité de vie.

Le diagnostic de l'œdème maculaire repose principalement sur des techniques d'imagerie avancées. La tomographie par cohérence optique (OCT) est l'outil de choix, offrant des images détaillées des différentes couches de la rétine et permettant de visualiser et de mesurer l'épaisseur maculaire et la présence de liquide. L'angiographie à la fluorescéine peut également être utilisée pour évaluer la perméabilité des vaisseaux rétiniens et identifier les fuites responsables de l'œdème.

## Importance clinique de l'œdème maculaire

L'œdème maculaire post-détachement de rétine représente une complication clinique significative pour plusieurs raisons :

1. **Impact sur la récupération visuelle** : L'œdème maculaire peut prolonger la période de récupération visuelle après la chirurgie et compromettre les résultats visuels finaux. Même si la rétine est réappliquée avec succès, la persistance de l'œdème peut entraîner une vision floue (figure 7) et une réduction de l'acuité visuelle centrale[35].
2. **Qualité de vie** : La vision centrale est essentielle pour de nombreuses activités quotidiennes. Les patients atteints d'œdème maculaire peuvent éprouver des difficultés à lire, conduire, et reconnaître les visages[36], ce qui peut conduire à une perte d'autonomie et à des défis émotionnels et psychologiques[37].
3. **Complications secondaires** : Un œdème maculaire persistant peut entraîner des changements dégénératifs dans les cellules photoréceptrices de la rétine, entraînant une perte visuelle irréversible. De plus, la traction chronique sur la macula peut provoquer la formation de trous maculaires[38] ou aggraver une membrane épirétinienne.



Figure 7 : illustrations à gauche d'un scotome et à droite de métamorphopsies

## Options de traitement

Le traitement de l'œdème maculaire post-décollement de rétine varie en fonction de la gravité de l'œdème et des caractéristiques individuelles du patient. Les options de traitement incluent :

1. **Anti-inflammatoires** : Les AINS (indocollyre®, ocufen®) ou corticostéroïdes (dexafree®, chibrocadron®), administrés sous forme de collyres[39] ou d'injections sous conjonctivale ou sous ténonienne (Kenacort®), sont couramment utilisés pour réduire l'inflammation et l'œdème.
2. **Acétazolamide systémique** : Le Diamox ® (acétazolamide) est un médicament utilisé dans le traitement de l'œdème maculaire cystoïde après une chirurgie. L'acétazolamide est un inhibiteur de l'anhydrase carbonique, une enzyme qui joue un rôle crucial dans la régulation des fluides dans l'œil. En inhibant cette enzyme, le Diamox ® aide à réduire la production d'humeur aqueuse, ce qui diminue la pression intraoculaire et contribue à réduire l'accumulation de liquide dans la macula. Cette diminution de l'œdème maculaire peut améliorer la vision et le confort du patient. Le Diamox ® est souvent prescrit sous forme de comprimés et peut être utilisé en complément d'autres traitements, tels que les anti-inflammatoires non stéroïdiens, pour maximiser l'efficacité thérapeutique. Cependant, l'utilisation du Diamox ® nécessite une surveillance attentive en raison de ses effets secondaires potentiels, notamment des troubles électrolytiques et une acidose métabolique.
3. **Interventions chirurgicales** : Dans certains cas, une intervention chirurgicale supplémentaire peut être nécessaire pour enlever les membranes épitréiniennes ou traiter une traction maculaire persistante[40]. La vitrectomie peut être indiquée pour éliminer les tractions vitréennes et améliorer la répartition des fluides intraoculaires.

## Conclusion

L'œdème maculaire post-décollement de rétine est une complication clinique importante qui peut influencer de manière significative les résultats visuels et la qualité de vie des patients. Une reconnaissance rapide et un traitement approprié de cette condition sont essentiels pour optimiser la récupération visuelle et prévenir les complications à long terme. Grâce aux avancées dans les techniques d'imagerie et les options thérapeutiques, les ophtalmologistes disposent d'outils puissants pour gérer cette complication et améliorer les perspectives pour leurs patients.

## Taux de réussite du traitement

Le taux de réussite du traitement du décollement de rétine a considérablement augmenté grâce aux avancées techniques. Actuellement, les taux de réapplication initiale sont de l'ordre de 85 à 90 %. Lorsque des interventions supplémentaires sont nécessaires, le taux de succès global peut atteindre environ 95 %. Cependant, le pronostic visuel dépend de plusieurs facteurs, notamment la durée du décollement, l'implication de la macula (la zone centrale de la rétine responsable de la vision centrale), et la présence de complications telles que la prolifération vitréo-rétinienne (PVR).

En conclusion, le décollement de rétine est une urgence ophtalmologique qui nécessite un diagnostic rapide et un traitement approprié pour préserver la vision. Grâce aux avancées continues dans le domaine des techniques chirurgicales et de l'imagerie, les perspectives pour les patients atteints de cette affection ont considérablement amélioré, offrant des taux de réussite élevés et une meilleure qualité de vie post-traitement.

## Intérêt d'une nouvelle étude sur les facteurs de risque

Une étude approfondie sur les facteurs de risque de l'œdème maculaire post-décollement de rétine pourrait offrir plusieurs avantages cliniques et scientifiques :

1. **Amélioration des protocoles de traitement** : En identifiant les facteurs de risque précis, les protocoles de traitement pourraient être ajustés pour inclure des mesures préventives ciblées. Par exemple, des patients à haut risque pourraient bénéficier de traitements anti-inflammatoires plus précoces, intensifs ou d'une surveillance accrue.
2. **Personnalisation de la prise en charge** : Une meilleure compréhension des facteurs de risque permettrait de personnaliser la prise en charge post-opératoire. Les ophtalmologistes pourraient développer des plans de suivi spécifiques pour les patients présentant des facteurs de risque identifiés, améliorant ainsi les résultats visuels et réduisant les complications.
3. **Réduction des coûts de santé** : Prévenir l'œdème maculaire ou le traiter précocement pourrait réduire les coûts associés à des interventions chirurgicales supplémentaires et à des soins prolongés. Une gestion proactive basée sur les facteurs de risque identifiés pourrait minimiser la charge financière pour les systèmes de santé.

4. **Contribution à la recherche ophtalmologique** : Une étude approfondie enrichirait la littérature existante et pourrait ouvrir de nouvelles voies de recherche. Celle-ci pourrait mettre en lumière des mécanismes physiopathologiques encore peu compris de l'œdème maculaire post-décollement de rétine.

## **Conclusion**

L'intérêt d'une étude sur les facteurs de risque de l'œdème maculaire post-décollement de rétine est multiple et essentiel pour améliorer la prise en charge des patients. En identifiant les facteurs de risque, il serait possible d'adopter des stratégies préventives et thérapeutiques plus ciblées, d'améliorer les résultats visuels et de réduire les coûts de santé. De plus, l'étude contribuerait de manière significative à la recherche ophtalmologique, offrant de nouvelles perspectives pour comprendre et traiter cette complication complexe. Les recherches existantes fournissent une base solide, mais des études plus exhaustives sont nécessaires pour affiner les connaissances et optimiser les soins aux patients.

## **Objectifs de l'étude, questions de recherche et hypothèses**

L'objectif principal de cette étude rétrospective est d'identifier les facteurs de risque associés à l'œdème maculaire post-décollement de rétine chez les patients opérés. Cette étude se concentre sur 193 patients ayant subi une chirurgie de décollement de rétine. Les paramètres étudiés incluent la durée avant le traitement, l'utilisation de gaz ou de silicone, la présence de diabète ou de maladies vasculaires, la réalisation d'une chirurgie combinée, l'âge, le sexe, la réalisation d'un pelage de membrane, le statut total du décollement de rétine, et l'état de la macula (off ou on).

Les questions de recherche posées sont les suivantes :

1. Quels facteurs de risque sont statistiquement associés à l'œdème maculaire post-décollement de rétine ?
2. Comment la durée avant le traitement influence-t-elle le développement de l'œdème maculaire ?
3. La réalisation d'une chirurgie combinée augmente-t-elle le risque d'œdème maculaire ?
4. La présence d'un décollement total de rétine est-elle un facteur prédictif significatif de l'œdème maculaire ?

Les hypothèses formulées pour cette étude sont :

1. Une durée prolongée avant le traitement est associée à un risque accru d'œdème maculaire post-décollement de rétine.
2. La réalisation d'une chirurgie combinée augmente la probabilité de développement d'un œdème maculaire.
3. Un décollement total de rétine est un facteur de risque significatif pour l'œdème maculaire post-opératoire.

Ces hypothèses et questions de recherche visent à fournir des informations cliniques précieuses pour améliorer la gestion et la prévention de l'œdème maculaire chez les patients opérés de décollement de rétine, contribuant ainsi à une meilleure qualité des soins et à des résultats visuels optimisés.

# Article

## Abstract

**Titre** : Facteurs de Risque de l'Œdème Maculaire Postopératoire après Chirurgie de Décollement de Rétine : Une Étude Rétrospective

**Objectif** : Identifier les facteurs de risque associés à l'œdème maculaire postopératoire chez les patients opérés pour décollement de rétine.

**Méthode** : Cette étude rétrospective a inclus 193 patients ayant subi une chirurgie de décollement de rétine. Les paramètres étudiés comprenaient la durée avant le traitement, l'utilisation de gaz ou de silicone, la présence de diabète ou de maladies vasculaires, la réalisation d'une chirurgie combinée, l'âge, le sexe, le pelage de membrane, la présence d'un décollement total de rétine et l'état de la macula (on ou off). Une analyse statistique a été effectuée pour déterminer les associations significatives entre ces facteurs et le développement d'un œdème maculaire postopératoire.

**Résultats** : L'analyse statistique a révélé une association significative entre le développement d'un œdème maculaire postopératoire et la durée avant le traitement ( $p < 0,05$ ), la réalisation d'une chirurgie combinée ( $p < 0,05$ ), et la présence d'un décollement total de rétine ( $p < 0,05$ ). Aucune association significative n'a été trouvée avec l'utilisation de gaz ou de silicone, la présence de diabète ou de maladies vasculaires, l'âge, le sexe, le pelage de membrane, ou l'état de la macula.

**Conclusion** : La durée avant le traitement, la réalisation d'une chirurgie combinée, et la présence d'un décollement total de rétine sont des facteurs de risque significatifs de l'œdème maculaire postopératoire chez les patients opérés pour décollement de rétine. Ces résultats suggèrent que l'intervention précoce et une planification chirurgicale minutieuse sont cruciales pour réduire le risque de cette complication.

## Matériel et méthode

### Patients

Dans cette étude monocentrique rétrospective observationnelle, nous avons collecté les données pré et post opératoires de 193 patients ayant été opéré d'un décollement de rétine entre janvier 2021 et mai 2023 au CHU de Poitiers.

Tous les patients atteints de décollement de rétine sans antécédents de traitement chirurgical ou laser préalables récents ont été inclus dans l'étude. Les patients ayant des antécédents de traumatisme oculaire ou de chirurgie oculaire antérieure sur le même œil, ainsi que des conditions préopératoires pouvant être liées à un œdème maculaire cystoïde, telles que l'uvéite, la rétinopathie diabétique non proliférante sévère ou proliférante, une chirurgie de la cataracte récente, une occlusion de la veine rétinienne ou une photocoagulation panrétinienne dans les six mois précédant la chirurgie, ont été exclus. De plus, nous avons également exclu les patients ayant des antécédents de membrane épirétinienne, d'hémorragie intravitréenne, de trous maculaires, de décollements rétiniens tractionnels, séreux, et post-traumatiques, ou de toute autre maladie rétinienne.

## **Examens**

Tous les patients ont subi des examens de routine avant la chirurgie, ainsi qu'à 1, 3, 6 et 12 mois après l'opération, comprenant la mesure de l'acuité visuelle, la mesure de la pression intraoculaire avec un tonomètre à air, un examen à la lampe à fente et une évaluation du fond d'œil dilaté à l'aide d'une lentille VOLK de 90 dioptries. De plus, un OCT utilisant l'appareil Heidelberg Spectralis a été réalisée à l'inclusion et à 1, 3, 6 et 12 mois après l'opération pour évaluer les changements maculaires, y compris la formation d'œdème maculaire cystoïde et de membrane épirétinienne. L'épaisseur fovéale centrale a été mesurée automatiquement par OCT.

Le diagnostic d'œdème maculaire cystoïde a été posé si l'image OCT maculaire montrait des logettes cystoïdes dans la rétine interne ou externe avec ou sans décollement sous-rétinien entre la couche des photorécepteurs et l'épithélium pigmentaire. La membrane épirétinienne a été définie comme une ligne hyperréfléctive au-dessus de la couche des fibres nerveuses rétiniennes dans la zone maculaire.

Les données préopératoires telles que l'âge, le sexe, le statut du cristallin (phake ou pseudophake), la pression intraoculaire, l'acuité visuelle et le statut de la macula (ON ou OFF) ainsi que les données postopératoires ont été enregistrées, récupérées et collectées.

Le statut de la macula a été défini en fonction de l'implication de la macula et de la fovéa : plus précisément, nous avons défini : 1) le DR "macula-off" comme un DR impliquant la fovéa ; 2) le DR "macula-on" comme un DR n'impliquant pas la fovéa.

## Résultats

### 1. Outils et méthodes statistiques employés

L'analyse univariée a consisté en des tris-à-plat (variables qualitatives) et au calcul de certaines caractéristiques de tendance centrale et de dispersion (variables quantitatives ; tableau 1), de même qu'une vérification de la normalité des données (tableau 2).

L'analyse bivariée a été réalisée à travers des tris croisés assortis de tests du Khi 2, entre la variable d'intérêt et la survenue d'un œdème maculaire post opératoire (tableau 3) et des tests de différence de moyennes (test de Mann-Whitney ; tableau 4).

L'analyse multivariée a consisté en la mise en œuvre d'un modèle de régression logistique (tableau 5).

Le logiciel SPSS a été mis à contribution pour la réalisation des tableaux, des tests et du modèle de régression logistique. Le logiciel Excel a servi à la réalisation des graphiques.

## 2. Analyse univariée

Variables	Modalités	Effectif	(%)
OMC	Absence	149	77,2
	Survenue	44	22,8
Chirurgie combinée	Non	163	84,5
	Oui	30	15,5
Utilisation de gaz/silicone	Gaz	152	78,8
	Silicone	41	21,2
Pelage MER	Non	167	86,5
	Oui	26	13,5
Phake	Non	98	50,8
	Oui	95	49,2
Diabète	Non	169	87,6
	Oui	24	12,4
Terrain vasculaire	Non	134	69,4
	Oui	59	30,6
Sexe	Homme	119	61,7
	Femme	74	37,8
Détachement rétinien total	Non	160	82,9
	Oui	33	17,1
Macula	OFF	130	67,4
	ON	63	32,6
<b>TOTAL</b>		<b>193</b>	<b>100,0</b>

Tableau 1 : résultats de l'analyse univariée

Les données de la populations initiales (tableau 1 ; figure 8) indiquent un taux d'œdème maculaire post détachement de rétine à 22,8%, concordant avec les données de la littérature [41][42]. Nous notons 50% de patients phakes pour 15% de chirurgie combinée. En effet il n'est pas dans l'habitude du principal opérateur de détachement de rétine de notre centre d'effectuer cette procédure. L'âge moyen est de 67 ans avec un sexe ratio de 1,6 hommes pour une femme (figure 9). 12% des patients étaient diabétiques et 30,6% avaient un terrain vasculaire. 67% des détachements de rétine étaient macula off et 17% étaient des détachements totaux. Lors de la chirurgie, du gaz a été utilisé dans 78,8% des cas (silicone dans 21,2% des cas ; figure 9) et un pelage a été réalisé dans 13,5% des cas.

	Moyenne	Ecart-type	Shapiro-Wilk (p-value)
Durée 1 <sup>er</sup> symp	11,84	17,95	,000
Age	67,41	11,69	,008

Tableau 2 : test de normalité de Shapiro-wilk

Le test de normalité de Shapiro-Wilk (tableau 2) indique que l'âge et la durée entre les premiers symptômes et l'opération ne suivent pas une distribution normale.

Aussi, un test non-paramétrique sera effectué pour rechercher un lien significatif entre l'âge, la durée avant chirurgie et la présence d'un œdème maculaire post opératoire ou non (tableau 4).

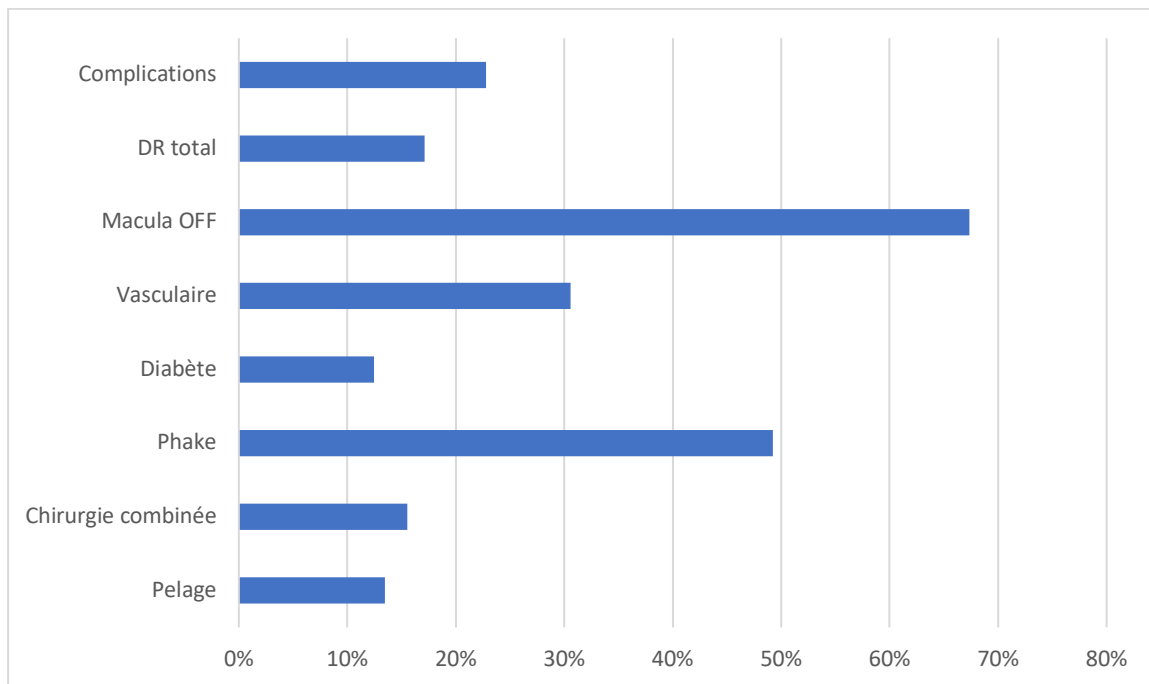


Figure 8 : graphique des caractéristiques initiales de la population étudiée



Figure 9 : distribution de gaz/silicone à gauche ; sexe à droite

### 3. Analyse bivariée

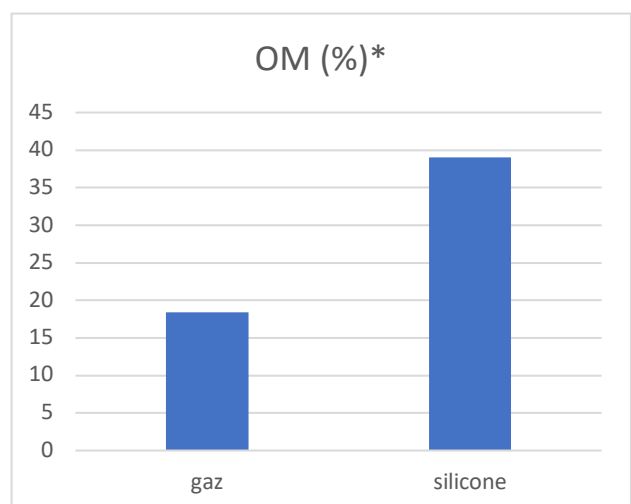
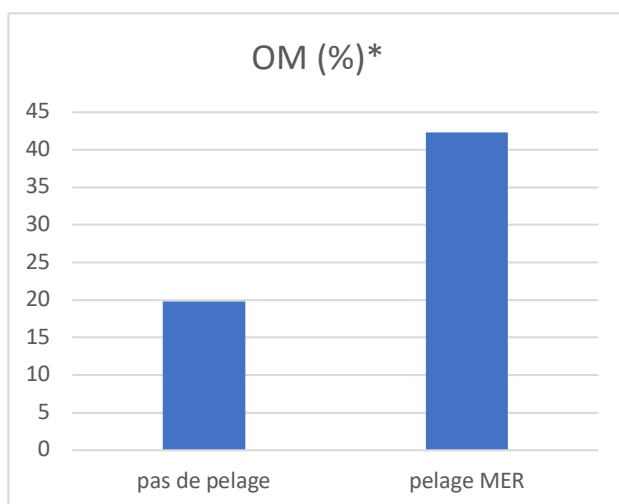
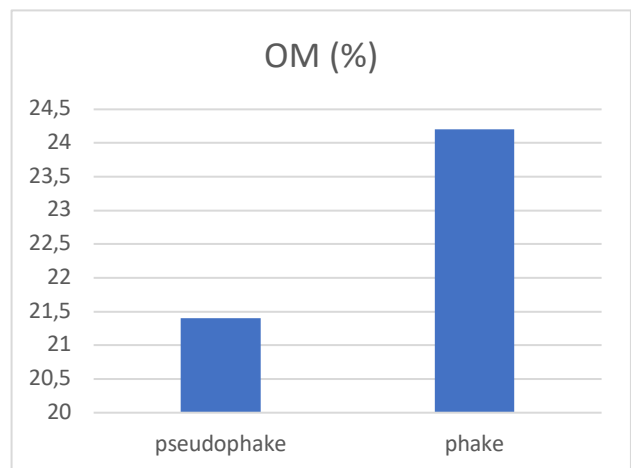
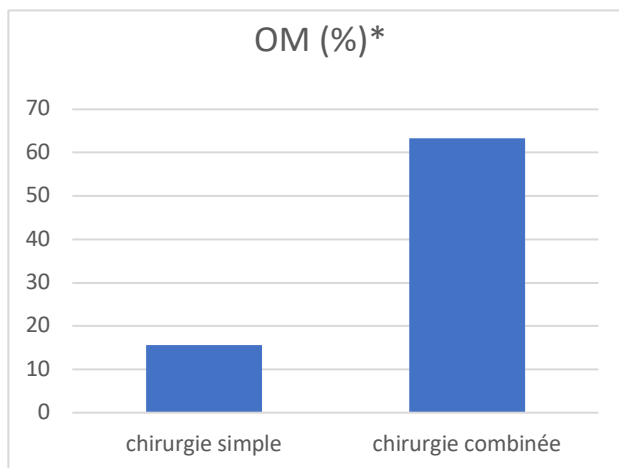
Variables	Modalités	Complications		TOTAL	Test Khi 2 (p-value)
		Absence complications	Survenue de Complications		
Chirurgie combinée	Non	138	25	160	<0,001***
	Oui	11	19	30	
Utilisation de gaz/silicone	Gaz	124	28	152	0,005**
	Silicone	25	16	41	
Pelage MER	Non	134	33	167	0,011*
	Oui	15	11	26	
Phake	Non	77	21	98	0,645
	Oui	72	23	95	
Diabète	Non	132	37	169	0,427
	Oui	17	7	24	
Terrain vasculaire	Non	108	26	134	0,09
	Oui	41	18	59	
Sexe	Homme	95	24	119	0,344
	Femme	54	20	74	
Détachement rétinien total	Non	135	25	160	<0,001***
	Oui	14	19	33	
Macula	OFF	92	38	130	0,002**
	ON	57	6	63	
<b>TOTAL</b>		<b>149</b>	<b>44</b>		

Tableau 3 : résultats de l'analyse bivariée

Une analyse bivariée étudiant de manière indépendante chaque variable avec la survenue d'un œdème maculaire a été réalisée par un test du Chi 2. Les résultats (tableau 3 ; figure 10) mettent en lumière des associations significatives entre la survenue d'un œdème maculaire post opératoire et :

- l'utilisation de la chirurgie combinée : 63% des individus ayant subi une chirurgie combinée ont eu un œdème maculaire post opératoire, contre seulement 16% des personnes n'ayant pas subi de chirurgie combinée ;

- l'utilisation du gaz ou du silicone : 39% des patients ayant eu du silicone au cours de l'opération ont eu un œdème maculaire post opératoire, contre 18% des patients dont on a fait usage du gaz ;
- le pelage d'une membrane épirétinienne pendant la chirurgie : 42% des patients ayant fait l'objet de pelage pendant la chirurgie ont eu un œdème maculaire post opératoire, contre seulement 20% des patients n'ayant pas eu un pelage ;
- le décollement total de la rétine : 58% des patients souffrant d'un décollement total de la rétine ont eu un œdème maculaire post opératoire, contre seulement 16% des patients n'ayant eu qu'un décollement partiel ;
- le statut OFF de la macula : 29% des patients pour qui elle était décollée ont eu un œdème maculaire post opératoire, contre seulement 10% des individus pour qui elle ne l'était pas.



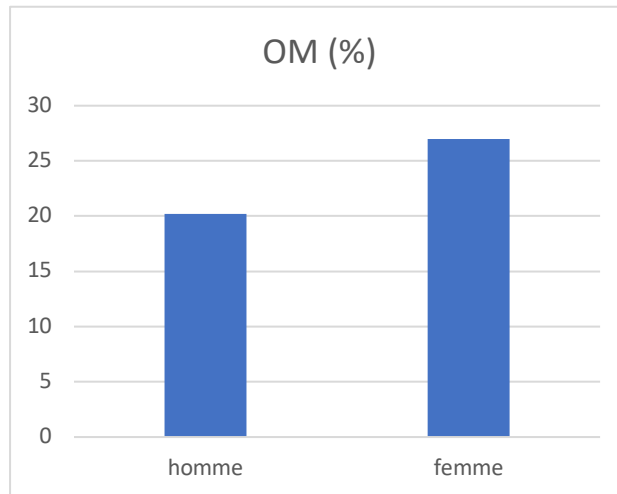
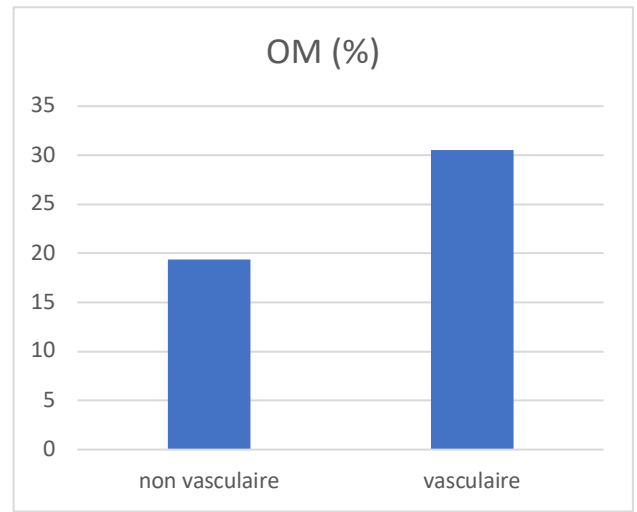
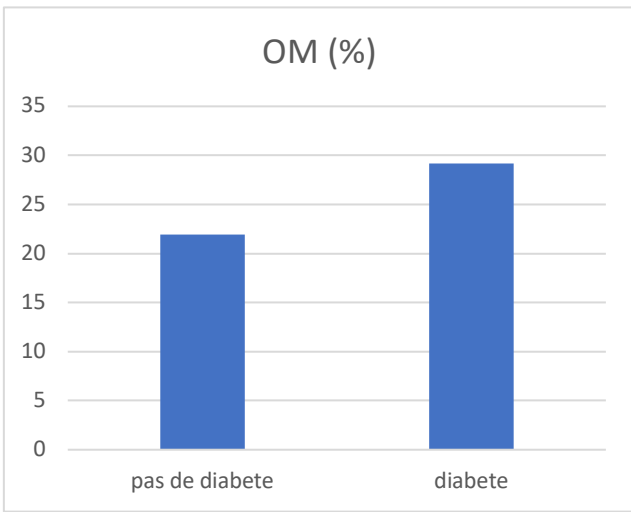
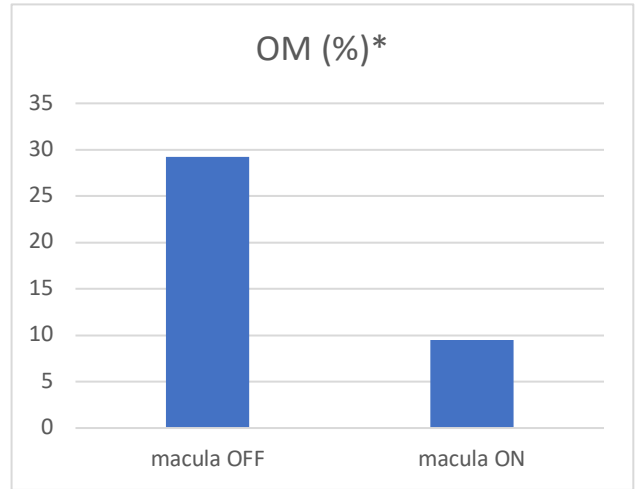
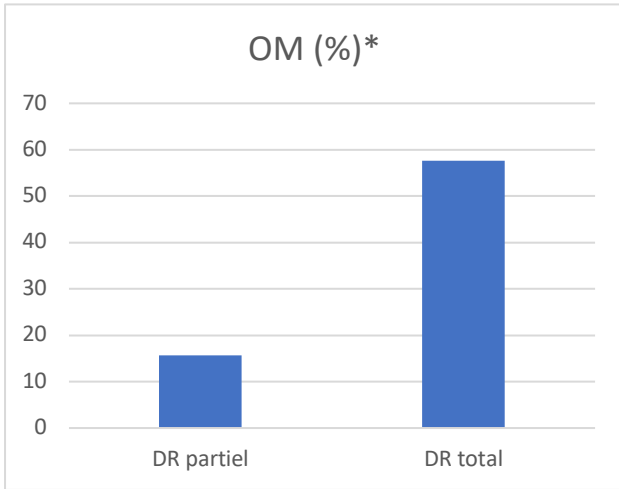


Figure 10 : Résultats de l'analyse bivariée ; les graphiques marqués par une étoile indiquent un résultat significatif

	Œdème maculaire post opératoire		Test de différences des moyennes
	Absence	Survenue	
Durée 1ers symptômes (jours)	8,52±13,812	22,86±24,786	0,001***
Age	67,56±11,762	66,91±11,540	0,747

Tableau 4 : résultats du test de différence des moyennes

Chez les patients ayant eu un œdème maculaire post opératoire, la durée moyenne entre les premiers symptômes et la chirurgie est estimée à 23 jours, contre 9 jours en ce qui concerne les patients n'ayant pas eu d'œdème maculaire, soit une différence de 14 jours entre les deux moyennes (tableau 4). Les résultats du test de Mann-Whitney (tableau 4) indiquent que cette différence est très significative (p-value < 0,001).

En revanche la différence d'âge entre les patients ayant eu un œdème maculaire et ceux n'en ayant pas eu n'est pas significative (p=0,747 > 0,05 ; tableau 4).

#### 4. Analyse multivariée

Variables/modalité	Odds-ratios	P-value
Chirurgie combinée	20,385***	<,001
Gaz	,042	,153
Pelage MER	1,471	,540
Phake	,487	,232
Diabète	1,333	,684
Terrain vasculaire	2,168	,167
Homme	,620	,301
DR total	8,490***	<,001
Macula OFF	,479	,212
Durée 1 <sup>er</sup> symptôme	1,032*	,012
Age	,959	,051
Constante	1,903	,689

Tableau 5 : résultats de l'analyse multivariée

Les résultats du test de régression logistique (tableau 5 ; figure 11) mettent en lumière trois facteurs associés à la survenue de complications post opératoires :

- l'utilisation de la chirurgie combinée : le risque de survenue d'un œdème maculaire post opératoire est 20 fois supérieur chez les patients ayant fait l'objet d'une chirurgie combinée, comparativement aux autres patients ;
- le décollement total de la rétine : le risque de survenue d'un œdème maculaire post opératoire est 8 fois plus important chez les patients ayant

eu un décollement total de la rétine, comparativement aux patients n'ayant connu qu'un décollement partiel ;

- la durée entre les premiers symptômes et l'opération : l'attente d'un jour supplémentaire avant l'opération augmente le risque de survenue de complications de 3,2%.

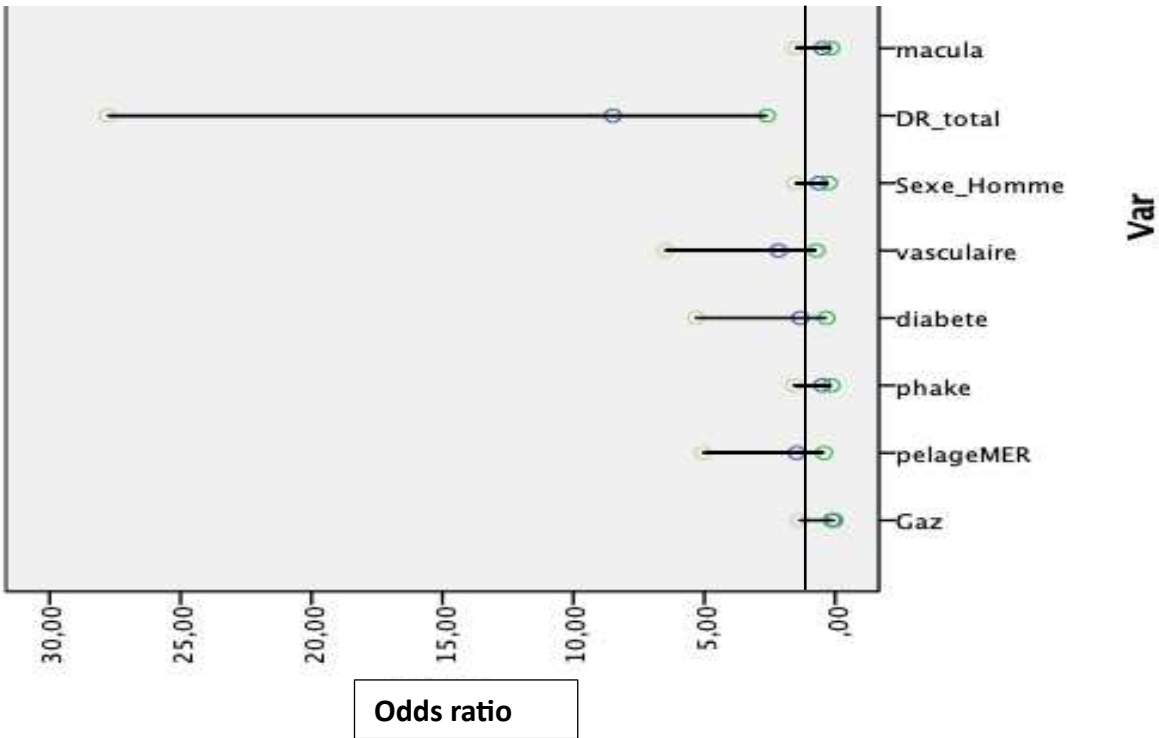
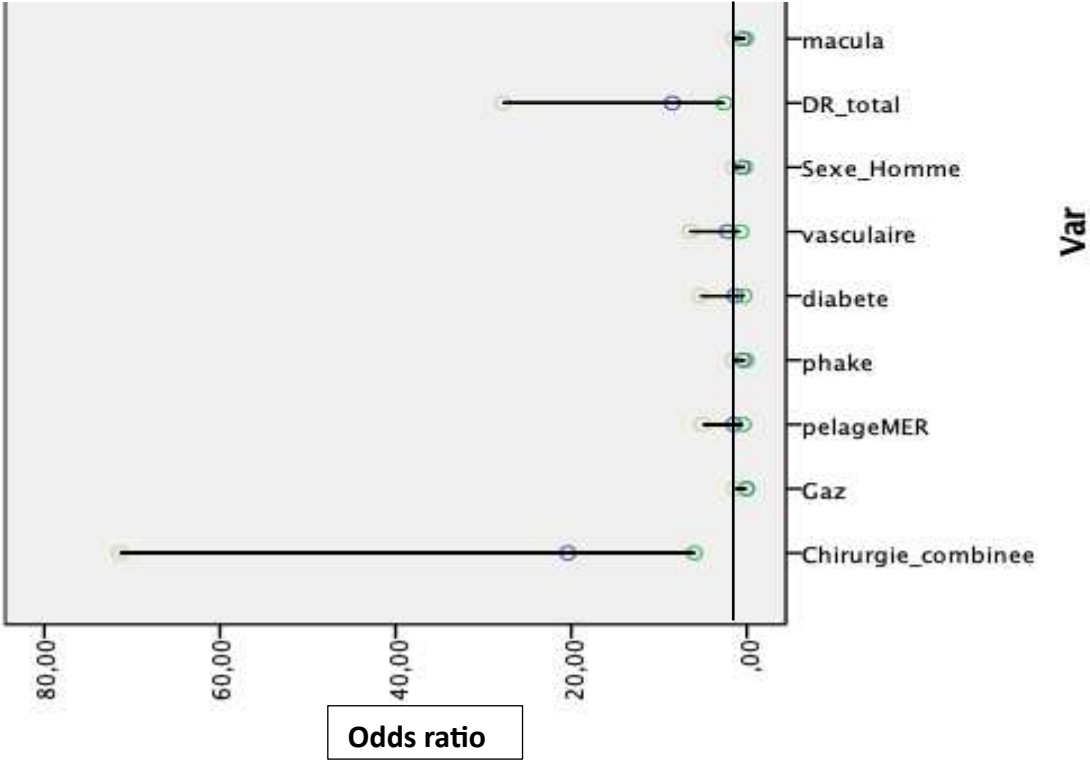


Figure 11 : Forest blot, Odds ratio de l'analyse multivariée

## **Discussion**

### **Comparaison des résultats avec les études antérieures**

L'étude rétrospective que nous avons réalisée au CHU de Poitiers a mis en évidence des liens statistiques significatifs entre plusieurs paramètres et le développement de l'œdème maculaire post-décollement de rétine. Plus précisément, nous avons trouvé que la durée avant traitement, la réalisation d'une chirurgie combinée, et la présence d'un décollement total de rétine sont des facteurs de risque significatifs. Ces résultats peuvent être comparés avec les conclusions d'études antérieures pour évaluer leur concordance et leurs divergences.

### **Durée avant traitement**

Nos résultats indiquent que la durée prolongée avant le traitement est significativement associée à un risque accru d'œdème maculaire.

Certaines études antérieures laissent imaginer un lien entre un délai prolongé avant la chirurgie du décollement de rétine et l'apparition d'un œdème maculaire cystoïde après l'opération. Un délai important dans l'intervention chirurgicale, particulièrement dans les cas où la macula est déjà décollée, augmente le risque de développer un œdème maculaire, une complication qui peut affecter gravement la récupération visuelle. Pole C *et al.*[43] ont révélé que les patients ayant subi plusieurs interventions chirurgicales, souvent en raison d'un décollement de rétine complexe, conséquence d'une durée prolongée avant chirurgie, étaient plus susceptibles de développer un œdème maculaire. De plus, une analyse rétrospective sur 493 yeux[44] a montré que le taux d'œdème maculaire atteignait 28 % un an après une vitrectomie, avec un risque accru chez les patients présentant une acuité visuelle initiale faible et ceux ayant subi une chirurgie de la cataracte dans les six mois suivant la réparation du décollement de rétine

Ces éléments peuvent être liés à une durée augmentée avant chirurgie mais peu d'études avaient calculé précisément l'augmentation du risque d'œdème maculaire par jour attendu, élément fort de notre étude (augmentation de 3,2% du risque par jour attendu).

### **Réalisation d'une chirurgie combinée**

La combinaison de la chirurgie du décollement de rétine avec la phacoémulsification augmente significativement le risque de

développement d'un œdème maculaire cystoïde postopératoire, en raison des facteurs inflammatoires accrus associés à ces interventions. Lorsqu'elles sont effectuées ensemble, ces procédures peuvent intensifier la réponse inflammatoire intraoculaire, qui est un élément clé dans la pathogenèse de l'œdème maculaire. La phacoémulsification, en particulier, peut entraîner une libération de cytokines et d'autres médiateurs inflammatoires, perturbant la barrière hémato-rétinienne. Cette perturbation favorise l'accumulation de fluide dans les couches rétiniennes, menant à la formation de logettes cystoïdes et à un épaissement maculaire. Comme observé dans l'étude de Motta et al. (2023)[45], la combinaison chirurgie du DR et phacoémulsification a été associée à une augmentation du risque d'œdème maculaire, renforçant l'idée que cette association chirurgicale exige une attention particulière pour minimiser les risques postopératoires.

L'étude souligne également que malgré les avantages techniques de la chirurgie combinée, tels que l'amélioration de l'accès chirurgical à la rétine et la réduction des complications liées à une chirurgie ultérieure de la cataracte, le risque accru de l'œdème maculaire ne peut être ignoré. Le développement d'un œdème maculaire après une chirurgie combinée est problématique, car il peut compromettre la récupération visuelle, entraînant une réduction de l'acuité visuelle et une prolongation de la période de convalescence. Cette constatation, corroborée par les résultats de notre recherche, met en lumière l'importance d'évaluer soigneusement les risques et les bénéfices avant de choisir cette approche combinée pour les patients présentant un décollement de rétine.

Il est tout de même important de souligner que dans le cadre de cette étude, un facteur de confusion important réside dans le fait que l'opérateur le plus expérimenté du CHU de Poitiers ne réalise que peu de chirurgies combinées. En conséquence, les chirurgies combinées incluses dans l'analyse sont majoritairement effectuées par des opérateurs moins expérimentés. Cette situation peut entraîner des biais, car les chirurgies effectuées par des opérateurs moins expérimentés sont potentiellement plus longues et susceptibles de provoquer une plus grande inflammation rétinienne. Ces facteurs techniques et temporels peuvent influencer les résultats post-opératoires, notamment le risque accru de développer un œdème maculaire, indépendamment des autres paramètres cliniques considérés dans l'étude. Il est donc possible que l'expérience de l'opérateur ait un impact indirect sur les résultats, ce qui n'a pas été pris en compte lors de l'interprétation des données.

## **Présence d'un décollement total de rétine**

Bien que peu d'études aient exploré spécifiquement le lien entre un décollement de rétine total et l'apparition d'un œdème maculaire cystoïde, plusieurs recherches ont néanmoins examiné la relation entre le statut macula-off du décollement de rétine et le développement de l'œdème maculaire. Le statut macula-off est souvent considéré comme un facteur de risque majeur de complications post-chirurgicales, y compris l'œdème maculaire. Cette focalisation sur le statut macula-off dans la littérature pourrait potentiellement introduire un biais de confusion lorsqu'on évalue d'autres facteurs, comme l'étendue totale du décollement.

Cependant, dans l'analyse multivariée, le statut macula-off n'a pas montré de lien statistiquement significatif avec le développement de l'œdème maculaire en analyse multivariée, contrairement à l'étendue totale du décollement de rétine, qui s'est révélée être un facteur de risque indépendant et significatif. Cela suggère que l'étendue du décollement, plutôt que l'implication spécifique de la macula, pourrait jouer un rôle plus déterminant dans l'apparition de l'œdème maculaire, soulignant la nécessité d'une évaluation plus nuancée des facteurs de risque dans les futurs travaux de recherche.

## **Autres facteurs de risque**

En revanche, nos résultats n'ont pas montré de lien statistiquement significatif entre l'utilisation de gaz ou de silicone, la présence de diabète ou de maladies vasculaires, l'âge, le sexe, la réalisation d'un pelage de membrane, et le développement de l'œdème maculaire. Ceci contraste avec certaines études antérieures qui ont parfois identifié ces facteurs comme influençant l'œdème maculaire[46].

## **Conclusion**

En résumé, nos résultats mettent en lumière des facteurs de risque importants pour l'œdème maculaire post-décollement de rétine qui sont en accord avec les recherches antérieures, en particulier concernant la durée avant le traitement, la réalisation de chirurgies combinées, et la présence de décollements totaux de rétine. Ces convergences renforcent la validité de nos conclusions et soulignent la nécessité d'une prise en charge rapide et précise des patients pour minimiser les risques de complications. Toutefois, des divergences avec certaines études antérieures suggèrent que des recherches supplémentaires sont nécessaires pour explorer les interactions complexes entre divers facteurs de risque et l'œdème maculaire.

## **Analyse des différences entre analyse bivariée et multivariée**

L'étude a révélé des différences significatives en analyse univariée concernant l'utilisation de gaz ou de silicone, le pelage de membrane épitréinienne, et le statut de la macula (off ou on). Cependant, ces différences ne sont pas retrouvées en analyse multivariée. Cette disparité entre les résultats des analyses univariée et multivariée peut être attribuée à plusieurs facteurs méthodologiques et cliniques, que nous allons explorer ci-dessous.

### **Interaction entre les variables**

L'une des raisons principales pour lesquelles des différences significatives observées en analyse univariée peuvent disparaître en analyse multivariée est l'interaction entre les variables. En analyse univariée, chaque variable est examinée indépendamment, sans tenir compte de l'influence des autres variables. Cependant, en analyse multivariée, les interactions et les effets conjoints des variables sont pris en compte. Par exemple, l'effet de l'utilisation de gaz ou de silicone peut être modifié lorsqu'on tient compte simultanément de la durée avant traitement et de l'étendue du décollement de rétine. Les effets combinés de ces variables peuvent diluer l'impact apparent de chaque variable individuelle observée en analyse univariée.

### **Confusion et ajustement**

L'analyse multivariée permet de contrôler les variables de confusion, c'est-à-dire les variables qui sont associées à la fois à l'exposition et à l'issue étudiée. Si une variable est un facteur de confusion, son effet peut masquer ou exagérer l'effet de la variable d'intérêt en analyse univariée. Par exemple, si l'état de la macula (on ou off) est associé à la durée avant traitement ou au statut total du décollement de rétine, ces associations peuvent influencer les résultats en analyse univariée. L'analyse multivariée ajuste pour ces variables de confusion, ce qui peut expliquer pourquoi les différences significatives disparaissent lorsque toutes les variables sont prises en compte simultanément.

### **Puissance statistique**

Il est également possible que la puissance statistique de l'étude soit suffisante pour détecter des différences en analyse univariée, mais insuffisante en analyse multivariée, où plusieurs paramètres sont simultanément évalués. L'augmentation du nombre de variables dans le modèle multivarié augmente la complexité et nécessite une taille

d'échantillon plus grande pour détecter des effets significatifs. Dans une cohorte de 193 patients, il se peut que certaines associations significatives en univariée ne soient pas assez puissantes pour apparaître en multivariée.

### **Multicolinéarité**

La multicolinéarité, où deux ou plusieurs variables indépendantes sont fortement corrélées entre elles, peut également affecter les résultats de l'analyse multivariée. Par exemple le statut OFF de la macula est fortement corrélé avec l'étendue du décollement, ou s'il est lié à d'autres variables incluses dans le modèle (durée avant chirurgie...), cela peut entraîner une instabilité des estimations et des intervalles de confiance plus larges, rendant les associations non significatives en multivariée.

### **Variabilité clinique et pratique chirurgicale**

La variabilité dans les pratiques chirurgicales et les décisions cliniques peut aussi expliquer les différences observées. Les choix de techniques chirurgicales et d'utilisation de gaz ou de silicone peuvent être influencés par plusieurs facteurs cliniques non mesurés dans l'étude, ce qui peut introduire une variabilité supplémentaire qui n'est pas capturée en analyse univariée. En multivariée, lorsque ces facteurs cliniques sont pris en compte, les différences initiales peuvent s'atténuer.

### **Conclusion**

Les disparités entre les résultats des analyses univariée et multivariée soulignent l'importance de prendre en compte les interactions et les facteurs de confusion dans les études cliniques. Bien que des différences significatives puissent être observées en analyse univariée, elles peuvent disparaître en multivariée en raison des effets conjoints des variables, de la puissance statistique, de la multicolinéarité, et de la variabilité clinique. Une interprétation prudente et une compréhension des limites méthodologiques sont essentielles pour tirer des conclusions robustes et fiables sur les facteurs de risque de l'œdème maculaire post-décollement de rétine.

### **Pistes pour de futures recherches**

Pour approfondir la compréhension et la prévention des facteurs de risque de l'œdème maculaire post-décollement de rétine, une piste prometteuse serait de conduire une étude prospective évaluant l'efficacité d'un traitement prophylactique chez les patients identifiés comme à risque.

Cette étude pourrait inclure un traitement anti-inflammatoire intensif ou d'autres interventions pharmacologiques administrées pré- et post-opératoires. Les patients seraient stratifiés en fonction des facteurs de risque identifiés dans notre étude, tels que la durée avant le traitement, la réalisation d'une chirurgie combinée et la présence d'un décollement total de rétine. En comparant les résultats visuels et la prévalence de l'œdème maculaire entre les groupes traités et non traités, cette étude pourrait fournir des informations précieuses sur l'efficacité des traitements prophylactiques et améliorer les protocoles de prise en charge pour les patients à risque.

## Conclusion

L'œdème maculaire, du fait de ses conséquences visuelles, sa possible chronicisation et sa difficulté de traitement est une des complications chirurgicales tardives les plus redoutées. Nous voulions à travers cette étude au CHU de Poitiers identifier les patients à risque pour une prise en charge optimisée.

Cette étude rétrospective, une des plus vaste à ce jour sur les facteurs de risque d'œdème maculaire post-opératoire chez les patients opérés pour décollement de rétine, a permis d'identifier plusieurs éléments déterminants. Nos résultats mettent en évidence qu'une durée prolongée avant la chirurgie, un décollement de rétine total, ainsi que la réalisation d'une chirurgie combinée sont des facteurs associés à un risque accru d'œdème maculaire.

L'élément le plus marquant et clivant de notre analyse est la significativité du statut total du décollement de rétine et l'absence du statut "off" de la macula. Ce travail, étant donné sa taille et la robustesse des données recueillies, permet d'envisager un possible facteur de confusion dans les études similaires moins étendues n'ayant pas étudié le statut total du décollement de rétine.

Ces résultats ouvrent la voie à des recherches futures, notamment en ce qui concerne la possibilité d'un traitement prophylactique chez les patients identifiés comme étant à risque élevé de développer un œdème maculaire post-opératoire. Une meilleure compréhension et une gestion optimisée de ces facteurs de risque pourraient améliorer les résultats visuels et pronostiques chez ces patients.

## Références bibliographiques

- 1 Mitry D, Charteris DG, Fleck BW, *et al.* The epidemiology of rhegmatogenous retinal detachment: geographical variation and clinical associations. *Br J Ophthalmol.* 2010;94:678–84. doi: 10.1136/bjo.2009.157727
- 2 Rohrbach JM. Albrecht von Graefe in the present, the past, and the future. *Graefes Arch Clin Exp Ophthalmol.* 2020;258:1141–7. doi: 10.1007/s00417-020-04642-7
- 3 Khadamy J. The Rise of Ophthalmology as a Specialty: Albrecht von Graefe’s Pioneering Contributions. *Cureus.* 2024;16. doi: 10.7759/cureus.67973
- 4 Newman SA. Albrecht von Graefe: The Beginnings of Scientific Ophthalmology and Education. In: Marmor MF, Albert DM, eds. *Foundations of Ophthalmology: Great Insights that Established the Discipline.* Cham: Springer International Publishing 2017:95–116.
- 5 Wolfensberger TJ. Jules Gonin. Pioneer of Retinal Detachment Surgery. *Indian J Ophthalmol.* 2003;51:303.
- 6 Rumpf J. Jules Gonin. Inventor of the surgical treatment for retinal detachment. *Surv Ophthalmol.* 1976;21:276–84. doi: 10.1016/0039-6257(76)90125-9
- 7 Thomas D, Duguid G. Optical coherence tomography—a review of the principles and contemporary uses in retinal investigation. *Eye.* 2004;18:561–70. doi: 10.1038/sj.eye.6700729
- 8 Jalali S. Retinal Detachment. *Community Eye Health.* 2003;16:25–6.
- 9 Ascaso FJ, Grzybowski A. José Morón was the first to introduce the retinal light photocoagulation. *Acta Ophthalmol (Copenh).* 2022;100:234–6. doi: 10.1111/aos.14804
- 10 Catania F, Chapron T, Crincoli E, *et al.* Deep Learning for prediction of late recurrence of retinal detachment using preoperative and postoperative ultra-wide field imaging. *Acta Ophthalmol (Copenh).* ;n/a. doi: 10.1111/aos.16693
- 11 Sodhi A, Leung L-S, Do DV, *et al.* Recent Trends in the Management of Rhegmatogenous Retinal Detachment. *Surv Ophthalmol.* 2008;53:50–67. doi: 10.1016/j.survophthal.2007.10.007
- 12 Van Meurs JC, Feron E, Van Ruyven R, *et al.* POSTOPERATIVE LASER COAGULATION AS RETINOPEXY IN PATIENTS WITH RHEGMATOGENOUS RETINAL DETACHMENT TREATED WITH SCLERAL BUCKLING SURGERY: A Prospective Clinical Study. *RETINA.* 2002;22:733.
- 13 Lewis H, Aaberg TM. Causes of Failure After Repeat Vitreoretinal Surgery for Recurrent Proliferative Vitreoretinopathy. *Am J Ophthalmol.* 1991;111:15–9. doi: 10.1016/S0002-9394(14)76890-4

- 14 Liao L, Zhu X-H. Advances in the treatment of rhegmatogenous retinal detachment. *Int J Ophthalmol*. 2019;12:660–7. doi: 10.18240/ijo.2019.04.22
- 15 Ascaso FJ, Grzybowski A. José Morón was the first to introduce the retinal light photocoagulation. *Acta Ophthalmol (Copenh)*. 2022;100:234–6. doi: 10.1111/aos.14804
- 16 Dave VP, Pathengay A, Basu S, *et al*. Endophthalmitis After Pars Plana Vitrectomy: Clinical Features, Risk Factors, and Management Outcomes. *Asia-Pac J Ophthalmol*. 2016;5:192–5. doi: 10.1097/APO.0000000000000192
- 17 Keyal K, Liao X, Liu G, *et al*. Post-vitrectomy Cataract Acceleration in Phakic Eyes: A Review. *Discov Med*. 2017;24:305–11.
- 18 Jabbour E, Azar G, Antoun J, *et al*. Incidence and Risk Factors of Ocular Hypertension following Pars Plana Vitrectomy and Silicone Oil Injection. *Ophthalmologica*. 2018;240:129–34. doi: 10.1159/000489792
- 19 Xu K, Chin EK, Bennett SR, *et al*. PREDICTIVE FACTORS FOR PROLIFERATIVE VITREORETINOPATHY FORMATION AFTER UNCOMPLICATED PRIMARY RETINAL DETACHMENT REPAIR. *RETINA*. 2019;39:1488. doi: 10.1097/IAE.0000000000002184
- 20 Zhou C, Lin Q, Chen F. Prevalence and predictors of metamorphopsia after successful rhegmatogenous retinal detachment surgery: a cross-sectional, comparative study. *Br J Ophthalmol*. 2017;101:725–9. doi: 10.1136/bjophthalmol-2016-309097
- 21 Sabates NR, Tolentino FI, Arroyo M, *et al*. THE COMPLICATIONS OF PERFLUOROPROPANE GAS USE IN COMPLEX RETINAL DETACHMENTS. *RETINA*. 1996;16:7.
- 22 Kanclerz P, Grzybowski A. Complications Associated with the Use of Expandable Gases in Vitrectomy. *J Ophthalmol*. 2018;2018:8606494. doi: 10.1155/2018/8606494
- 23 Antoun J, Azar G, Jabbour E, *et al*. VITREORETINAL SURGERY WITH SILICONE OIL TAMPONADE IN PRIMARY UNCOMPLICATED RHEGMATOGENOUS RETINAL DETACHMENT: Clinical Outcomes and Complications. *RETINA*. 2016;36:1906. doi: 10.1097/IAE.0000000000001008
- 24 Miller JB, Papakostas TD, Vavvas DG. Complications of Emulsified Silicone Oil after Retinal Detachment Repair. *Semin Ophthalmol*. 2014;29:312–8. doi: 10.3109/08820538.2014.962181
- 25 Girard P, Mimoun G, Karpouzas I, *et al*. CLINICAL RISK FACTORS FOR PROLIFERATIVE VITREORETINOPATHY AFTER RETINAL DETACHMENT SURGERY. *RETINA*. 1994;14:417.
- 26 Sabates NR, Tolentino FI, Arroyo M, *et al*. THE COMPLICATIONS OF PERFLUOROPROPANE GAS USE IN COMPLEX RETINAL DETACHMENTS. *RETINA*. 1996;16:7.
- 27 Chu CJ, Johnston RL, Buscombe C, *et al*. Risk Factors and Incidence of Macular Edema after Cataract Surgery: A Database Study of 81984 Eyes. *Ophthalmology*. 2016;123:316–23. doi: 10.1016/j.ophtha.2015.10.001

- 28 Mahmoudi S, Almony A. Macula-Sparing Rhegmatogenous Retinal Detachment: Is Emergent Surgery Necessary? *J Ophthalmic Vis Res.* 2016;11:100–7. doi: 10.4103/2008-322X.180696
- 29 RETINA.  
[https://journals.lww.com/retinajournal/abstract/1994/14050/CLINICAL\\_RISK\\_FACTORS\\_FOR\\_PROLIFERATIVE.5.aspx](https://journals.lww.com/retinajournal/abstract/1994/14050/CLINICAL_RISK_FACTORS_FOR_PROLIFERATIVE.5.aspx) (accessed 29 August 2024)
- 30 Sheidow TG, Gonder JR. Cystoid macular edema following combined phacoemulsification and vitrectomy for macular hole. *Retina Phila Pa.* 1998;18:510–4. doi: 10.1097/00006982-199811000-00003
- 31 Starr MR, Cai L, Obeid A, *et al.* Risk Factors for Presence of Cystoid Macular Edema following Rhegmatogenous Retinal Detachment Surgery. *Curr Eye Res.* 2021;46:1867–75. doi: 10.1080/02713683.2021.1929330
- 32 Chatziralli I, Theodossiadis G, Dimitriou E, *et al.* Macular Edema after Successful Pars Plana Vitrectomy for Rhegmatogenous Retinal Detachment: Factors Affecting Edema Development and Considerations for Treatment. *Ocul Immunol Inflamm.* 2021;29:187–92. doi: 10.1080/09273948.2019.1652330
- 33 Wickham L, Connor M, Aylward GW. Vitrectomy and gas for inferior break retinal detachments: are the results comparable to vitrectomy, gas, and scleral buckle? *Br J Ophthalmol.* 2004;88:1376–9. doi: 10.1136/bjo.2004.043687
- 34 Chatziralli I, Theodossiadis G, Dimitriou E, *et al.* Macular Edema after Successful Pars Plana Vitrectomy for Rhegmatogenous Retinal Detachment: Factors Affecting Edema Development and Considerations for Treatment. *Ocul Immunol Inflamm.* 2021;29:187–92. doi: 10.1080/09273948.2019.1652330
- 35 Pelosini L, Hull CC, Boyce JF, *et al.* Optical Coherence Tomography May Be Used to Predict Visual Acuity in Patients with Macular Edema. *Invest Ophthalmol Vis Sci.* 2011;52:2741–8. doi: 10.1167/iops.09-4493
- 36 Frisén L, Frisén M. Micropsia and visual acuity in macular edema. *Albrecht Von Graefes Arch Für Klin Exp Ophthalmol.* 1979;210:69–77. doi: 10.1007/BF00409993
- 37 Rim THT, Lee DM, Chung EJ. Visual Acuity and Quality of Life: KNHANES IV. *J Korean Ophthalmol Soc.* 2013;54:46–52. doi: 10.3341/jkos.2013.54.1.46
- 38 Smiddy WE, Flynn HW. Pathogenesis of macular holes and therapeutic implications. *Am J Ophthalmol.* 2004;137:525–37. doi: 10.1016/j.ajo.2003.12.011
- 39 Bourgault S, Chmielewska K, Tourville E. Prophylaxis and treatment of Irvine-Gass syndrome. *Clin Surg Ophthalmol.* 2010;28:48–55.
- 40 Rabina G, Hilely A, Barequet D, *et al.* Epiretinal Membrane in Patients with Diabetic Macular Edema. *Ophthalmologica.* 2022;245:446–54. doi: 10.1159/000524742

- 41 Gebler M, Pfeiffer S, Callizo J, *et al.* Incidence and risk factors for macular oedema after primary rhegmatogenous retinal detachment surgery: a prospective single-centre study. *Acta Ophthalmol (Copenh)*. 2022;100:295–301. doi: 10.1111/aos.14940
- 42 Incidence et retentissement fonctionnel de l'œdème maculaire cystoïde post vitrectomie dans le décollement de rétine du pseudophaque | SFO-online - Société Française d'Ophtalmologie. <https://www.sfo-online.fr/session/media/incidence-et-retentissement-fonctionnel-de-loedeme-maculaire-cystoide-post> (accessed 21 September 2024)
- 43 Pole C, Chehaibou I, Govetto A, *et al.* Macular edema after rhegmatogenous retinal detachment repair: risk factors, OCT analysis, and treatment responses. *Int J Retina Vitre*. 2021;7:9. doi: 10.1186/s40942-020-00254-9
- 44 Merad M, Vérité F, Baudin F, *et al.* Cystoid Macular Edema after Rhegmatogenous Retinal Detachment Repair with Pars Plana Vitrectomy: Rate, Risk Factors, and Outcomes. *J Clin Med*. 2022;11:4914. doi: 10.3390/jcm11164914
- 45 Motta L, Frisina R, Ripa M, *et al.* Postoperative complications after successful primary rhegmatogenous retinal detachment repair. *BMC Ophthalmol*. 2023;23:77. doi: 10.1186/s12886-023-02824-5
- 46 Syndrome d'Irvine-Gass: Particularités cliniques, thérapeutiques et évolutives (Une série de 207 yeux) | SFO-online - Société Française d'Ophtalmologie. <https://www.sfo-online.fr/media/syndrome-dirvine-gass-particularites-cliniques-therapeutiques-et-evolutives-une-serie-de-207> (accessed 15 September 2024)



## SERMENT



En présence des Maîtres de cette école, de mes chers condisciples et devant l'effigie d'Hippocrate, je promets et je jure d'être fidèle aux lois de l'honneur et de la probité dans l'exercice de la médecine. Je donnerai mes soins gratuits à l'indigent et n'exigerai jamais un salaire au-dessus de mon travail. Admis dans l'intérieur des maisons mes yeux ne verront pas ce qui s'y passe ; ma langue taira les secrets qui me seront confiés, et mon état ne servira pas à corrompre les mœurs ni à favoriser le crime. Respectueux et reconnaissant envers mes Maîtres, je rendrai à leurs enfants l'instruction que j'ai reçue de leurs pères.

Que les hommes m'accordent leur estime si je suis fidèle à mes promesses ! Que je sois couvert d'opprobre et méprisé de mes confrères si j'y manque !



## Résumé

Le décollement de rétine est une pathologie ophtalmologique grave pouvant entraîner une baisse significative de la vision. Le développement d'un œdème maculaire après la chirurgie représente une complication fréquente qui compromet les résultats visuels. L'objectif de cette étude est d'identifier les facteurs de risque associés à l'apparition de cet œdème.

Nous avons mené une étude rétrospective incluant des patients opérés pour un décollement de rétine entre 2021 et 2023. Les variables étudiées incluaient l'âge, le sexe, la durée des symptômes, le statut de la macula, l'étendue du décollement, la présence de comorbidités (diabète, maladie vasculaire), ainsi que la réalisation d'une chirurgie combinée ou d'un pelage de membrane épirétinienne.

Les résultats montrent que la durée prolongée avant la chirurgie, un décollement de rétine total, et la réalisation d'une chirurgie combinée sont des facteurs significativement associés à un risque accru d'œdème maculaire post-opératoire.

Cette étude, une des plus large à ce jour, souligne l'importance d'une intervention précoce et d'une attention particulière chez les patients présentant un décollement de rétine total. Des recherches futures sont nécessaires pour évaluer l'intérêt d'un traitement prophylactique chez ces patients à risque élevé.

**Mots clés** : décollement de rétine, œdème maculaire, facteurs de risque, décollement total, macula, logettes, chirurgie, diabète, vasculaire, ophtalmologie, PVR, vitrée