



HAL
open science

Réalisation d'une prothèse amovible complète conventionnelle : le support vidéo comme outil pédagogique

Richard Scoffier

► To cite this version:

Richard Scoffier. Réalisation d'une prothèse amovible complète conventionnelle : le support vidéo comme outil pédagogique. Médecine humaine et pathologie. 2014. dumas-01018633

HAL Id: dumas-01018633

<https://dumas.ccsd.cnrs.fr/dumas-01018633>

Submitted on 4 Jul 2014

HAL is a multi-disciplinary open access archive for the deposit and dissemination of scientific research documents, whether they are published or not. The documents may come from teaching and research institutions in France or abroad, or from public or private research centers.

L'archive ouverte pluridisciplinaire **HAL**, est destinée au dépôt et à la diffusion de documents scientifiques de niveau recherche, publiés ou non, émanant des établissements d'enseignement et de recherche français ou étrangers, des laboratoires publics ou privés.

UNIVERSITÉ DE NICE – SOPHIA ANTIPOLIS
UFR ODONTOLOGIE
24, avenue des diables bleus
06357 Nice Cedex 4

Année : 2014

Thèse n° 42.57.14.09

**RÉALISATION D'UNE PROTHÈSE AMOVIBLE COMPLÈTE
CONVENTIONNELLE :
LE SUPPORT VIDÉO COMME OUTIL PÉDAGOGIQUE.**

THÈSE

**Présentée et soutenue publiquement
devant la faculté de Chirurgie-Dentaire de Nice**

Le mercredi 9 juillet 2014

par

Monsieur Richard SCOFFIER

Né le 17 Septembre 1987 à Nice (06)

Pour obtenir le grade de
DOCTEUR EN CHIRURGIE DENTAIRE
(Diplôme d'Etat)

JURY

Professeur Laurence LUPI-PEGURIER	Université Nice Sophia-Antipolis	Président du jury
Docteur Valérie POUYSSEGUR	Université Nice Sophia-Antipolis	<u>Directeur de thèse</u>
Docteur Olivier LAPLANCHE	Université Nice Sophia-Antipolis	Assesseur
Docteur Michael CHOWANSKY	Université Nice Sophia-Antipolis	Assesseur
Docteur Jean-Guy SABOT	Université Nice Sophia-Antipolis	Invité
Sébastien SANTOS		Invité

UNIVERSITÉ DE NICE – SOPHIA ANTIPOLIS
UFR ODONTOLOGIE
24, avenue des diables bleus
06357 Nice Cedex 4

Année : 2014

Thèse n° 42.57.14.09

**RÉALISATION D'UNE PROTHÈSE AMOVIBLE COMPLÈTE
CONVENTIONNELLE :
LE SUPPORT VIDÉO COMME OUTIL PÉDAGOGIQUE.**

THÈSE

**Présentée et soutenue publiquement
devant la faculté de Chirurgie-Dentaire de Nice**

Le mercredi 9 juillet 2014

par

Richard SCOFFIER

né le 17 Septembre 1987 à Nice (06)

Pour obtenir le grade de
**DOCTEUR EN CHIRURGIE DENTAIRE
(Diplôme d'Etat)**

JURY

Professeur Laurence LUPI-PEGURIER	Université Nice Sophia-Antipolis	Président du jury
Docteur Valérie POUYSSEGUR	Université Nice Sophia-Antipolis	<u>Directeur de thèse</u>
Docteur Olivier LAPLANCHE	Université Nice Sophia-Antipolis	Assesseur
Docteur Michael CHOWANSKY	Université Nice Sophia-Antipolis	Assesseur
Docteur Jean-Guy SABOT	Université Nice Sophia-Antipolis	Invité
Sebastien SANTOS		Invité

CORPS ENSEIGNANT

56^{ème} section : DEVELOPPEMENT, CROISSANCE ET PREVENTION

Sous-section 01 : ODONTOLOGIE PEDIATRIQUE

Professeur des Universités : Mme MULLER-BOLLA Michèle
Maître de Conférences des Universités : Mme JOSEPH Clara*

Assistant Hospitalier Universitaire : Mme CALLEJAS Gabrièle

Sous-section 02 : ORTHOPEDIE DENTO-FACIALE

Professeur des Universités : Mme MANIERE-EZVAN Armelle*

Maître de Conférences des Universités : M. FAVOT Pierre

Assistant Hospitalier Universitaire : Mlle TABET Caroline

Assistant Hospitalier Universitaire : Mme AUBRON Ngoc-Mai

Sous-section 03 : PREVENTION, EPIDEMIOLOGIE, ECONOMIE DE LA SANTE, ODONTOLOGIE LEGALE

Professeur des Universités : Mme LUPI-PEGURIER Laurence*

Assistant Hospitalier Universitaire : Mlle CUCCHI Céline

57^{ème} section : SCIENCES BIOLOGIQUES, MEDECINE ET CHIRURGIE BUCCALE

Sous-section 01 : PARODONTOLOGIE

Maître de Conférences des Universités : M. CHARBIT Yves*

Maître de Conférences des Universités : Mme VINCENT-BUGNAS Séverine

Assistant Hospitalier Universitaire : M. SURMENIAN Jérôme

Assistant Hospitalier Universitaire : Mme LAMURE Julie

Sous-section 02 : CHIRURGIE BUCCALE, PATHOLOGIE ET THERAPEUTIQUE, ANESTHESIE ET REANIMATION

Maître de Conférences des Universités : M. COCHAIS Patrice*

Maître de Conférences des Universités : M. HARNET Jean-Claude

Assistant Hospitalier Universitaire : M. BENHAMOU Yordan

Assistant Hospitalier Universitaire : M. SAVOLDELLI Charles

Sous-section 03 : SCIENCES BIOLOGIQUES

Professeur des Universités : Mme PRECHEUR Isabelle

Maître de Conférences des Universités : Mme RAYBAUD Hélène*

Maître de Conférences des Universités : Mlle VOHA Christine

58^{ème} section : SCIENCES PHYSIQUES ET PHYSIOLOGIQUES ENDODONTIQUES ET PROTHETIQUES

Sous-section 01 : ODONTOLOGIE CONSERVATRICE, ENDODONTIE

Professeur des Universités : Mme BERTRAND Marie-France*

Professeur des Universités : M. ROCCA Jean-Paul

Maître de Conférences des Universités : M. MEDIONI Etienne

Maître de Conférences des Universités : Mme BRULAT-BOUCHARD Nathalie

Assistant Hospitalier Universitaire : Mme DESCHODT-TOQUE Delphine

Assistant Hospitalier Universitaire : M. SIONNEAU Rémi

Assistant Hospitalier Universitaire : M. CEINOS Romain

Sous-section 02 : PROTHESES

Professeur des Universités : Mme LASSAUZAY Claire*

Maître de Conférences des Universités : M. ALLARD Yves

Maître de Conférences des Universités : Mme POUYSSEGUR-ROUGIER Valérie

Maître de Conférences des Universités : M. LAPLANCHE Olivier

Assistant Hospitalier Universitaire : M. CHOWANSKI Michael

Assistant Hospitalier Universitaire : M. CASAGRANDE Nicolas

Assistant Hospitalier Universitaire : M. OUDIN Antoine

Assistant Hospitalier Universitaire : M. SABOT Jean-Guy

Sous-section 03 : SCIENCES ANATOMIQUES ET PHYSIOLOGIQUES

Professeur des Universités : M. BOLLA Marc*

Professeur des Universités : M. MAHLER Patrick

Maître de Conférences des Universités : M. LEFORESTIER Eric

Maître de Conférences des Universités : Mlle EHRMANN Elodie

Assistant Hospitalier Universitaire : Mlle CANCEL Bénédicte

* Responsable de sous-section

Remerciements :

A Madame le Professeur Laurence LUPI-PEGURIER

Docteur en Chirurgie Dentaire
Docteur de l'Université Nice Sophia-Antipolis
Professeur des Universités, Praticien hospitalier
Responsable de la Sous-section de Santé Publique

Vous avez accepté avec enthousiasme de présider ce jury de thèse. Un grand merci pour cet enthousiasme permanent et cette bonne humeur qui vous est propre. Les années universitaires en votre compagnie ont été courtes mais votre joie de vivre et votre douceur omniprésentes ... vous resterez, pour moi, « le sourire de l'hôpital ». Je vous remercie d'avoir accepté de juger ce travail de m'avoir permis de vous retrouver à mes côtés pour ces derniers moments en tant qu'étudiant.

Veillez trouver ici l'expression de ma profonde reconnaissance et de mes respectueux remerciements.

A Madame le Docteur Valérie POUYSSEGUR

Docteur en Chirurgie Dentaire
Docteur l'Université Nice Sophia-Antipolis
Maitre de conférences des universités, Praticien Hospitalier
Sous-section de Prothèses

Merci d'avoir accepté de diriger cette thèse. Votre implication, votre patience et votre enthousiasme m'ont touché tout au long de ces années. Vous avez su me transmettre bien plus que vos connaissances, votre humilité et votre détermination sont un bel exemple de réussite. Je n'oublierai jamais votre joie de vivre ainsi que votre dévouement pour m'accompagner dans cette aventure. Vous avez toujours été disponible pendant « le montage » et l'écriture de ma thèse. La pertinence de vos remarques et la justesse de vos corrections, sont pour moi un exemple de rigueur. Pour votre aide à chaque étape de la réalisation de ce travail, pour votre générosité, votre gentillesse, la qualité de votre écoute et de vos enseignements durant toutes mes études je vous remercie infiniment.

Mon sujet de thèse vous est entièrement dédié.

A Monsieur le Docteur Olivier LAPLANCHE

Docteur en Chirurgie Dentaire
Docteur l'Universitaire Nice Sophia-Antipolis
Maitre de Conférences des Universités, Praticien hospitalier
Sous-section de Prothèses

Vous avez accepté de participer à mon jury de thèse, j'en suis d'autant plus honoré que je connais vos obligations professionnelles. Par votre intérêt pour les technologies et les supports numériques j'avais à coeur que vous puissiez juger ce travail. Votre savoir et vos compétences que j'ai pu apprécier au cours de mes années d'étudiant resteront dans ma mémoire.

Je vous prie de croire en l'expression de mon profond respect.

A Monsieur le Docteur Michael CHOWANSKY

Docteur en Chirurgie Dentaire
Docteur de l'Université Nice Sophia-Antipolis
Assistant Hospitalier Universitaire, Praticien hospitalier
Sous-section de Prothèses

Je vous suis extrêmement reconnaissant d'avoir accepté de participer au jury de soutenance de ma thèse. Tout au long de mes études, lors de ma formation théorique, pratique et clinique, j'ai eu la chance de bénéficier de votre accompagnement et de votre expérience. Merci de la confiance que vous m'avez accordé sur les bancs de l'université et sur les fauteuils de l'hôpital. Par votre gentillesse, votre disponibilité, votre bienveillance et votre bonne humeur vous avez contribué au plaisir, que j'ai aujourd'hui, d'évoluer dans ce métier. Merci pour ce partage.

Je vous exprime ici ma gratitude et mon profond respect .

A Monsieur le Docteur Jean-guy SABOT

Docteur en Chirurgie Dentaire
Docteur l'Université Nice Sophia-Antipolis
Assistant Hospitalier Universitaire, Praticien hospitalier
Sous-section de Prothèses

Ce fut un réel plaisir de travailler avec vous, d'apprendre à mieux vous connaître au cours de mon année de monitorat et cette « quasi année de travail de thèse »... Votre implication de plus en plus importante au sein du service de prothèse amovible complète fait de vous une des personnes les plus à même de juger cette thèse. Merci de votre patience durant ces longs lundis de collaboration et de soutien. Je vous présente mes plus sincères remerciements.

Veillez trouvez dans cette thèse l'expression de mon plus grand respect.

A Monsieur Sebastien SANTOS

Prothésiste dentaire
Spécialisé en Prothèse amovible complète

Je vous remercie d'avoir accepté de siéger dans ce jury. C'est un honneur que ce travail, au coeur même de la prothèse, soit jugé par un prothésiste aussi investi et passionné que vous. J'ai eu la chance de bénéficier de votre savoir et de vos compétences qui m'ont permis d'aboutir ce projet à travers une collaboration de grande qualité. Outre l'aspect technique, votre implication et votre disponibilité tout au long du travail laboratoire m'ont permis d'apprécier la personne que vous êtes.

Veillez trouver ici l'expression de ma profonde reconnaissance et de mes respectueux remerciements.

*Je dédie ce travail à ma famille
et à Nico*

A ma famille, qui a toujours été là pour moi, qui m'a permis de me construire et dans laquelle chacun de ses membres est ma plus grande fierté aujourd'hui.

A **ma Mère**, pour ta patience et ton amour, j'ai eu à coeur de me confier à toi ces derniers temps... merci de ton écoute ta présence et ta disponibilité. Je te retourne mon amour à travers ce travail.

A **mon Père**, tu as toujours vécu pour tes enfants, l'exemple que tu me donnes chaque jour est une véritable chance. Je te suis tant reconnaissant. Merci pour ton dévouement et ton amour.

A **mes Soeurs** sur qui je pourrai toujours compter, **Marion**, les années nous ont rapprochées, nous partageons chaque jour un peu plus et j'en suis si heureux, merci d'être là et de me donner sans compter. J'apprend tant de choses à tes côtés, ta rigueur, ta justesse, ta dévotion, ta sincérité sont un véritable exemple pour moi. **Josepha**, tu as su me guider, m'apporter ton courage et ton soutien à chaque épreuve. Tu m'offres le modèle d'une grande soeur si aimante, j'aurais toujours une joie immense à passer chaque instant avec toi. Merci pour la confiance et toute l'attention que tu me portes.

Vous comptez beaucoup pour moi, je vous offre l'amour d'un frère dans ces quelques lignes.

A **Mathys**, mon neveu qui pourrait être un fils, tu es un bonheur permanent, ces derniers mois où nous avons partagé bien plus que du temps, je te découvrais, un petit bonhomme si curieux de tout, je t'apprendrais tout ce que tu voudras bien écouter et même la dentisterie n'aura plus de secret pour toi. Merci de ton sourire.

A ces merveilleuses personnes qui me donnent le plaisir immense de voir s'agrandir ma famille.

A **Katia** qui a partagé de nombreuses années à nos côtés et qui est toujours la bienvenue, merci de ton écoute et ta douceur.

A **Stéphanie**, c'est un plaisir de te connaître, merci de me donner ce bonheur d'esquisser un sourire à chaque fois que je te vois.

A **Jérémy** mon beau frère, tu as trouvé ta place parmi nous. Depuis peu je te connais encore mieux, ceci tombe « pile poil » pour te remercier de ta présence.

A **Nico**, comme tu l'écrivais dans ta thèse il y a bientôt une année entière, nous avons vécu beaucoup... et depuis bien d'autres choses se sont écrites, mais une chose est sûre il y a six ans nous nous connaissions à peine et du simple collègue de révisions, nous sommes devenus un binôme inséparable. Nous avons vécu de belles années d'étudiants entre révisions et bon temps, mais ce dont je suis surtout le plus fier aujourd'hui, c'est de pouvoir t'appeler mon Ami. Merci de toutes tes insistances et de ta volonté d'avancer, sans toi de nombreuses choses seraient différentes aujourd'hui.

A **Jérémy Ciravénia**, un acteur indispensable du projet vidéo, le maniement de l'objectif n'a plus de secret pour le caméraman trié sur le volet qui a été d'une aide immense. Merci de ta bonne humeur et de ta patience sans faille dans nos prises de vue nocturnes ...

A **Guillaume Marsil**, pour « sà relectûre ôrthògrâphiques et son œil nouveau sur toûtes cès vidêos ». Merci du temps que tu m'as accordé et de ta gentillesse.

A mes amis de toujours, **Anthony**, qui a partagé quasiment tous mes bancs d'école, merci pour cette jeunesse passée et ta présence actuelle. Merci à ta famille et à tous ceux que tu m'as fait découvrir **Léa, Damien, Flo et lulu, Julie et Greg.**

Mathieu, tes quelques années de plus t'ont permis de me voir grandir, merci de ta bienveillance dans mon enfance et de tous les bons moments encore si présents. **Jérôme et Vincent** sauront aussi se le rappeler.

Sévériano, il n'en fallait pas moins que ton nom écrit en toutes lettres pour te remercier des fous rire d'antan et de tous les instants que l'on peut passer ensemble aujourd'hui.

Romain, ton travail et tes connaissances m'ont apporté beaucoup, merci pour ce temps que tu m'as accordé et surtout pour les fous rire que l'on a pu avoir. (dernier en date cf doctissimo). On se connaît depuis tant d'années par ce travail je te remercie de ton amitié.

A ceux que la fac m'a fait connaître **Marion, Marine, Pauline, Léa, Julie, Pierre.... Roger !**

Au personnel hospitalier, qui me donne le plaisir de passer les portes de l'hôpital. Pour vos sourires, votre patience et votre disponibilité je vous remercie.

Aux profs qui nous ont tant appris et qui, par delà le titre et le respect que je leurs adresse avec ces quelques mots, sont aussi des merveilleuses personnes. **Valérie, Clara, Jérôme, Docteur Allard et Docteur Charbit, Docteur Pesci, Docteur Raybaud.**

Au **Docteur Romain Ceinos**, qui m'a suivi avec grande attention en clinique, qui m'a transmis son exigence du travail bien fait et qui sait se rendre disponible auprès de tant d'étudiants. Tes qualités techniques, tes qualités humaines et l'importance que tu sais accorder à la collaboration praticien/prothésiste sont un exemple pour tous les étudiants qui te côtoient. La pédagogie, « la prothèse », l'image, la photographie et par continuité la vidéo sont de nombreux sujets qui te correspondent... J'avais à coeur de te présenter cette thèse et d'accorder une importance toute particulière à ton jugement. Merci pour ton investissement et ta compréhension.

A l'ensemble du cabinet dentaire que j'ai découvert, il y a maintenant quasiment 3 ans, et dans lequel la bonne ambiance et surtout les bonnes personnes, sont bel et bien présentes. Merci à **Philippe, Mireille, Michael, Maddi, Saadi, Viviane, Huguette** et **Roland**.

A tous les prothésistes qui m'ont accordé de leur temps, fait découvrir leur métier et fait apprécier encore plus ce lien qui les unit au praticien. Votre travail est au centre de notre réussite .

Merci à **Sébastien, Mathyas**, Mr **Casus** et toute l'équipe de kosmeteeth, à **Bernard, Fabrice, Edwig** et toute l'équipe de Dental Concept, à **Benjamin**, à **Christophe** et **Joakim**

Un immense merci à **M. CHEVELEFF Marie**, sans qui, toute cette aventure vidéographie et humaine n'aurait pu voir le jour .

Je ne sais pas si nous aurions pu trouver une meilleure personne pour interpréter ce rôle ...

Merci pour votre patience et votre joie de vivre lors de ces looooongues séances de soins ... J'espère que la caméra vous le rendra bien mais d'ores et déjà je vous le dis, vous êtes une patiente en or et une magnifique personne.

SOMMAIRE

1- INTRODUCTION	p 13
2- CHOIX DU SUJET: UTILITÉ D'UN FILM PÉDAGOGIQUE	
2-1. Présentation de l'enseignement de PAC de l'UFR d'odontologie de nice sophia antipolis	p 14
2-2. Choix du sujet	p 15
3- MATERIEL ET METHODES	
3-1. Faisabilité	p 16
3-2. Choix du patient	p 17
3-3. Description du patient	p 17
3-3.1. Histoire de l'édentation	p 17
3-3.2. Plan de traitement bucco dentaire proposé	p 18
3-4. Lieux de réalisation	p 19
3-5. Différentes autorisations	p 19
3-6. Equipe de travail	
3-6.1. Praticien / opérateur caméra	p 20
3-6.2. Prothésiste	p 20
3-6.3. Directeur de thèse	p 20
3-7. Référentiel de protocole	p 21
3-8. Matériel utilisé	p 21
3-9. Synopsis, scénario, story-board	p 21
4- RESULTATS	
4-1. Tableaux récapitulatifs des séquences	p 23
4-2. Travail de montage	p 51
5- DISCUSSION	p 52
5-1. Utilisation de la vidéo	p 53
5-2. Mise à disposition	p 54
6- CONCLUSION	p 55
7- REFERENCES BIBLIOGRAPHIQUES	p 56
ANNEXES	

ANNEXES

Document 1	Droit à l'image	p 58
Document 2	Autorisation de travail (hôpital St. Roch)	p 59
Document 3	Story-baord étape des RIM	p 60 à 63
Document 4	Questionnaire d'évaluation de la vidéo pour les étudiants de 3ème année	p 64

1. INTRODUCTION :

Aujourd'hui la prothèse amovible complète (PAC) conventionnelle reste la réhabilitation bucco-dentaire la plus indiquée dans les situations d'édentement total. Malgré l'essor incontestable de l'implantologie, les patients âgés sont souvent en situation de précarité, sans volume osseux implantable et pouvant présenter des contre indications à la chirurgie...

La réalisation des PAC est toujours très présente dans notre pratique quotidienne pourtant sa réussite est souvent aléatoire et dépend essentiellement de son acceptation par le patient. En effet, son amovibilité et son environnement muqueux en font une prothèse difficile à supporter pour les patients et à réaliser pour les praticiens. De l'avis de tous, sa réalisation est la plus complexe de toutes les prothèses, elle réclame rigueur, technique et surtout accompagnement « psychologique » du patient .

Ses concepts sont également « difficiles » à traduire dans son enseignement universitaire initial qui est préalablement théorique et pratique avant de devenir clinique.

Les méthodes d'apprentissage et les modes de communication ne cessent d'évoluer; l'ensemble de ces moyens de communications est disponible et utilisable au sein de notre faculté. Au cours de ses études, l'étudiant en odontologie bénéficie d'enseignements magistraux, dirigés, pratiques puis de synthèses cliniques via différents supports pédagogiques.

Aujourd'hui l'audiovisuel se présente comme un outil pédagogique supplémentaire proposé aux étudiants pour appréhender l'aspect clinique: « la clinique sans y être ! ».

En concertation avec le dr V. Pouysségur nous avons décidé de filmer la prise en charge d'un patient totalement édenté à travers la réalisation d'une PAC bimaxillaire conventionnelle. Dans une première partie nous justifions de l'utilité de ce film pédagogique avant de décrire les matériels et méthodes utilisés.

Le bilan de la réalisation filmée et du montage vidéo sont décrits dans une dernière partie synthétique. Le résultat de ce travail (film), ne pouvant être intégré à un support écrit, est objectivé sur des supports numériques puis distribué aux membres du jury.

2. CHOIX DU SUJET: UTILITÉ D'UN FILM PÉDAGOGIQUE

2-1. Présentation de l'enseignement de PAC de UFR d'odontologie de Nice Sophia Antipolis :

L'étudiant en dentaire suit un cursus de 6 années. Après une première année commune aux études de santé suivent 2 années précliniques dédiées à l'acquisition des bases théoriques et pratiques qui le préparent à la prise en charge des patients. C'est au cours de la troisième année que la prise en charge d'un patient totalement édenté est enseignée. 60h de cours magistraux présentent la physiologie, l'anatomie d'une bouche vide, mutilée, ses conséquences psychologiques et sa réhabilitation par PAC conventionnelle.

En parallèle viennent s'ajouter 100h de travaux pratiques au cours desquelles l'étudiant confectionne « étape par étape » la prothèse complète. Le gestuel est précédé du cours théorique intégrant les notions cliniques puis d'un diaporama et de démonstrations décrivant tout le protocole du TP. Ces démonstrations en direct (toujours réclamées par les étudiants) se révèlent de moins en moins efficaces devant le nombre croissant d'étudiants par promotion. Ainsi le Dr V. Pouysségur et son équipe ont réalisé en 2011, des films reprenant la démonstration des étapes de TP. D'un bénéfice pédagogique évident, son utilisation en TP a directement été validée par les étudiants. Ils disposent également d'un référentiel papier, le Syllabus de PAC qui redéveloppe chaque étape de la chronologie de réalisation de la prothèse . La découverte des différents matériaux et protocoles se fait sur un simulateur de patient et des modèles buccaux rigides. La difficulté persistante de l'approche du patient totalement édenté reste, pour les étudiants en formation préclinique, liée à l'absence des tissus muqueux dépressibles et mobilisables sur les modèles de travail.



Modèles de travail rigides utilisés en TP de PAC



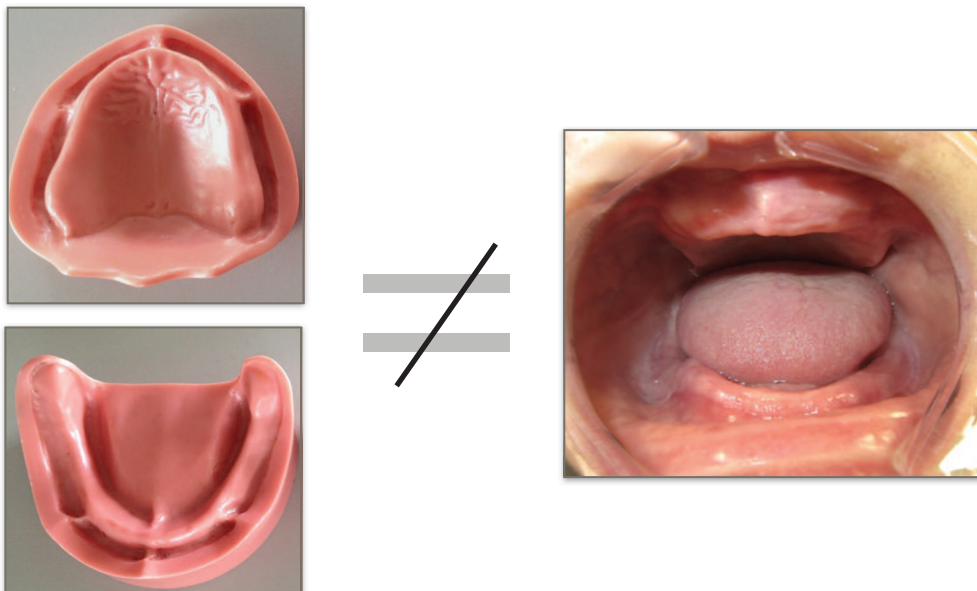
Simulateur de patient

2-2. Choix du sujet :

La 6^{ème} année m'a permis un monitorat en PAC auprès des étudiants s'initiant à la discipline. Le cheminement de mes études et cette approche de la pédagogie m'ont permis de découvrir les films de TP produits par l'équipe enseignante. L'intérêt de la vidéo, suscité auprès des étudiants et son impact direct sur leur compréhension m'ont conduit à l'idée de proposer un film plus global, plus complet sur tous les éléments de la prise en charge d'un patient totalement édenté. Ce film illustre la prise en charge clinique d'un patient totalement édenté; de la première consultation jusqu'à l'intégration biofonctionnelle de sa prothèse. Il met également en évidence l'ensemble des étapes laboratoires pour compléter la chronologie de réalisation d'une PAC.

La 4^{ème} année de formation projette l'étudiant en clinique. La prise en charge d'un patient totalement édenté le confronte à la découverte des tissus muqueux, à la résorption osseuse individuelle, à la présence de la langue et de la salive... Forts différents de la situation des travaux pratiques préalables. Ce film a pour vocation de faciliter l'approche clinique en plongeant l'étudiant au cœur d'une prise en charge concrète et visuelle. Il leur permettra d'appréhender la prise en charge d'une dizaine de patients totalement édentés à travers la réalisation de PAC conventionnelles ou implanto-retenues, pendant leur cursus hospitalier.

La production d'un support audiovisuel illustrant la prise en charge complète d'un patient totalement édenté permet de combler le hiatus entre la réalité clinique et les travaux pratiques (TP). Utilisé comme support de cours par l'enseignant ou comme référentiel pédagogique à disposition de l'étudiant, ce film offre un support démonstratif de ce qu'il doit réaliser en TP, ainsi qu'une approche de la réalité clinique.



Modèles pédagogiques de travail en TP / Situation clinique d'une cavité buccale édentée

3. MATÉRIEL ET MÉTHODES :

3-1. Faisabilité :

Au cours des 4 derniers mois de ma sixième année, des essais vidéos ont été réalisés. De nombreux aspects de l'image et de la mise en œuvre ont été étudiés afin d'évaluer la faisabilité du projet avec ma directrice de thèse. Chaque situation clinique faisait l'objet d'un film que l'on étudiait ensuite pour valider ou pas cette faisabilité et tendre vers un film performant.

Le but étant de montrer ce que l'on doit faire et comment le faire sur un patient mais aussi d'appréhender les futures difficultés et erreurs que nous pourrions retrouver lors des séquences de tournage final. Mes premières difficultés étaient les choix de prises de vue, de champs, large ou serré, ainsi que l'éclairage en bouche. Ils faisaient l'objet de critères d'évaluation et de sélection. Nous recherchions le meilleur moyen d'appréhender en image le milieu intrabuccal tout en étant complètement novice aux techniques de filmage* et de montage.

Les séquences sur pied permettent une image nette et stable, mais sont d'une maniabilité restreinte. Ces types de prise servent idéalement les séquences laboratoires.

Concernant les prises de vues avec le patient, l'inconvénient majeur du plan fixe reste son manque de maniabilité et certains détails intra buccaux, nécessitent une approche plus précise. Les éléments muqueux, leur mobilisation ou l'utilisation des matériaux en bouche méritent presque d'être filmés de l'intérieur-même de celle ci !! Contraintes techniques mises à part, la vidéo « camera en main » restait la meilleure façon de montrer tout ceci. Dès à présent, pour valider efficacement ce projet, il fallait au minimum 2 personnes, le praticien et le cameraman.

Ce sont les prises intra buccales qui restent les plus complexes à filmer mais qui offrent le plus de compréhension au futur étudiant. Le plan rapproché est difficile à réaliser avec une mise au point parfaite. La précision de l'image et sa netteté sont très vite perturbées (décrochage).

Différents appareils numériques ont été testés. Maniabilité, qualité et rapidité de mise au point, ainsi que précision du zoom des dispositifs compacts numériques nous sont apparues suffisantes pour exploiter les images enregistrées.

L'éclairage est un point indispensable pour une bonne visibilité et l'appareil numérique choisi permet une accommodation acceptable aux différentes intensités lumineuses de la cavité buccale (il faut veiller à ne pas surexposer l'image avec un éclairage).

A l'issue du dernier semestre de ma 6^{ème} année, cette étude en amont nous a montré que la qualité du soin et de réalisation ne sont pas les seuls critères de réussite pour une présentation filmée de qualité. Le travail d'iconographie, de fluidité dans le tournage, de scénario, de story-board et de montage sont tous aussi importants pour la compréhension du film pédagogique. La charge de travail de ce projet s'annonçait importante dans l'optique d'obtenir un support pédagogique exploitable.

3-2. Choix du patient :

Afin d'initier mon projet vidéo, je devais trouver un patient pouvant satisfaire aux critères d'inclusion:

- ✓ Patient totalement édenté consultant pour la réalisation ou la réfection des prothèses amovibles complètes conventionnelles.
- ✓ Porteur de prothèses de temporisation ou transitoires.
- ✓ Ne nécessitant aucune chirurgie, état gingival stable sans remodelage osseux à prévoir.
- ✓ Ne présentant aucune pathologie muqueuse particulière ou situation anatomique trop complexe (crête flottante, classe III).
- ✓ Être disponible et « patient ».

Nous avons retenu comme critères de non-inclusion:

- ✓ Patient présentant des difficultés de compréhension.
- ✓ Patient présentant une mobilité réduite.
- ✓ Patient consultant pour la réalisation d'une prothèse complète sur implants.

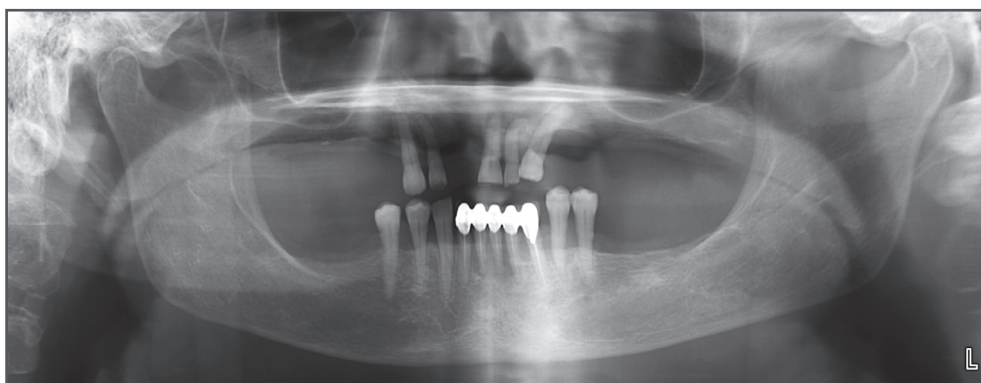
L'objectif étant de trouver le patient idéal pour faciliter la réalisation de nos objectifs tout en représentant une situation clinique standard.

3-3. Description du Patient :

Les recherches au sein du panel de patients de l'hôpital Saint Roch m'ont amené à retenir Madame M. C. , Patiente suivie dans le service odontologie de l'hôpital St Roch prise en charge par M. LEVY J. de juillet 2012 à mai 2013.

3-3.1 Histoire de l'édentation :

La patiente reçue en consultation de parodontologie en juillet 2012 se plaignait de la perte de son incisive centrale maxillaire gauche (21) et d'une mobilité importante de toutes ses dents. L'examen clinique et radiographie panoramique révèlent :



Radiographie juillet 2012

Schéma dentaire:

-	-	-	-	-	-	13	12	-		11	12	13	-	-	-	-	-
-	-	-	45	44	43	42	41			31	32	33	34	35	-	-	-

- Absence de 18,17,16,15,14,11 ; 24,25,26,27,28 ; 38,37,36 ; 48,47,46
 - Mobilité parodontale stade 3 : 12, 21, 34, 35
 - poches parodontales (4 à 6 mm) sur : 12, 31, 32, 34, 35, 41,
- Diagnostic de **parodontite terminale généralisée**.

L'interrogatoire médical fait état d'un cancer du rectum traité, en rémission depuis fin 2006 et donc d'un état de santé actuel sans pathologie ni médication particulière.

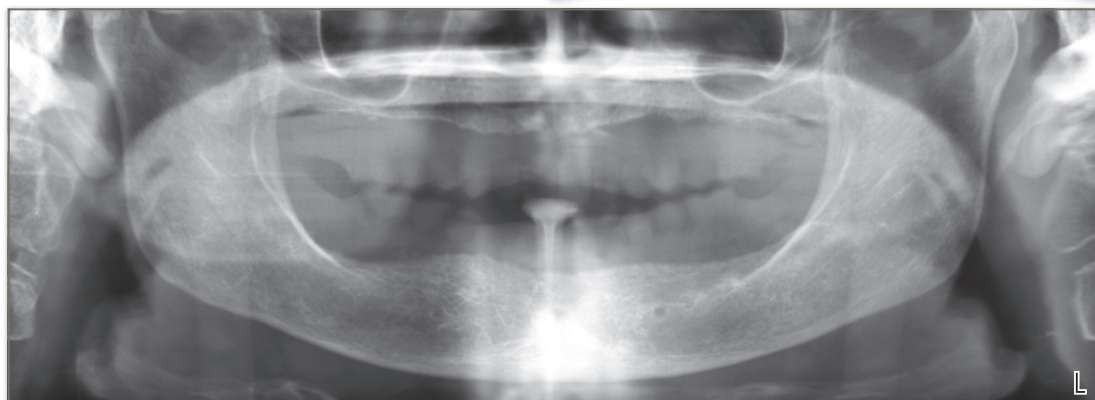
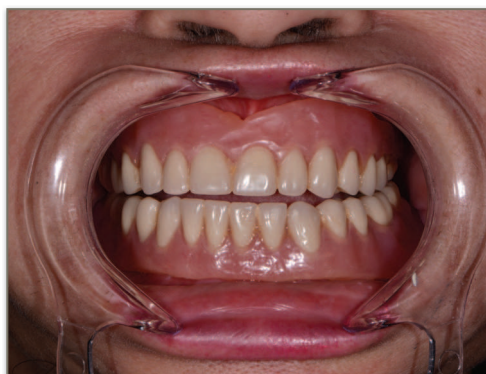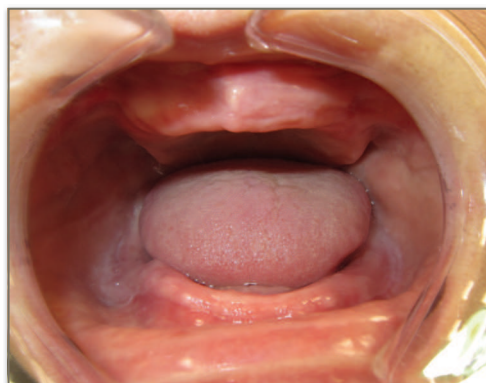3-3.2. Plan de traitement bucco dentaire proposé :

-Avulsions de l'ensemble des dents restantes, réalisées en 2 séances avec pose de prothèses immédiates le jour des dernières extractions dans les secteurs antérieurs.

-Pose de ces prothèses amovibles complètes immédiates le 12 octobre 2013

-Nombreux rebasages de temporisation (silagum) au fauteuil pour guider la période de cicatrisation jusqu'à la réfection des prothèses d'usage.

Situation clinique au départ du travail de thèse



Radiographie panoramique novembre 2013

3-4. Lieux de réalisation :

Le **service Odontologie du centre hospitalo-universitaire St Roch à Nice**, pour l'ensemble des étapes cliniques.

Les étapes laboratoires se sont divisées en deux types. Celles réalisées au **CHU** (traitement des empreintes, réalisation des Porte-Empreintes Individuels (PEI), Maquettes d'occlusion, Transfert sur articulateur) et celles nécessitant l'intervention d'un prothésiste dentaire spécialisé, réalisées au **laboratoire de prothèse dentaire « Kosméteeth »**.
51 rue Maréchal Joffre - 06000 Nice.



Service Odontologique de l'hôpital St Roch



Laboratoire Kosméteeth

3-5. Différentes autorisations :

Une demande d'autorisation a été faite au Chef de service d'odontologie, le Professeur P. Mahler, aux cadres de Santé Madame M. Chabot et Madame M. Bonnifaci, ainsi qu'au responsable du Laboratoire de Prothèses du service Monsieur N. Brizzy.

Les prises de vues avec la patiente ont été réalisées au fauteuil dentaire sur le temps de travail d'un étudiant (avec son approbation) en vacance.

Une demande d'autorisation de tournage a été faite auprès du directeur de Laboratoire Kosmeteeth JP Casu, ainsi qu'au prothésiste S. Santos.

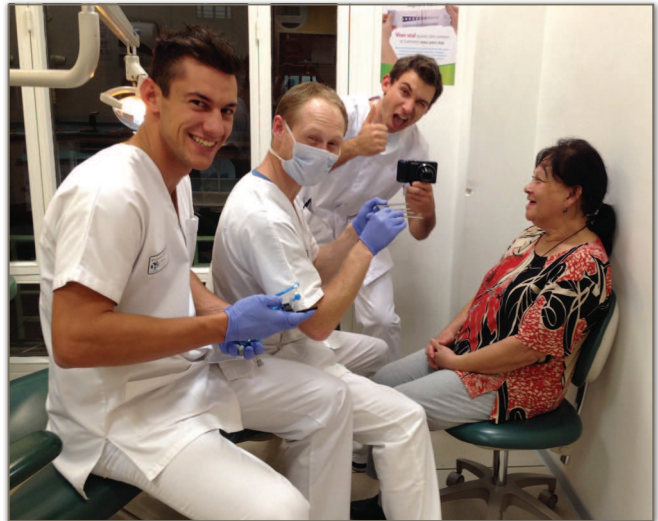Un consentement de droit à l'image a été demandé à la patiente. Un document a été rédigé à cet effet pour être en accord avec l'article 9 du code civil, reprenant les objectifs et toutes les informations reliant le patient au protocole (annexe 1).

3-6. Equipe de travail :

3-6.1. Praticien et caméramen :

A l'initiative de ce projet je me suis retrouvé alternativement scénariste, caméraman, praticien, producteur, réalisateur monteur... à ma plus grande surprise.

Parmi les étudiants en vacation sur le pôle hospitalier, J'ai collaboré avec Mr CIRAVENIA Jérémy et Mr MARSIL Guillaume. Ils m'assistaient lors des prises de vue et géraient certaines séquences d'enregistrement vidéo. Ce binôme de 5^{ème} année avait la responsabilité officielle de la prise en charge de la patiente au sein de l'hôpital. Le temps de travail dédié au suivi de



toutes les étapes et à l'avancement clinique du projet s'intégrait aux vacances cliniques et au temps de travail alloué à Mr J. CIRAVENIA et Mr G. MARSIL. Nous ne monopolisons pas un box de travail supplémentaire. La réhabilitation de la cavité buccale de Mme M. C. était parfaitement intégrée au parcours de soins conventionnel de l'hôpital.


3-6.2. Prothésiste dentaire :

Nous avons retenu Mr SANTOS Sébastien, prothésiste spécialisé dans le travail de la Prothèse Amovible Complète. Habitué à collaborer avec le docteur POUYSSEGUR Valérie, il a très vite compris la pertinence et les détails de chaque geste que l'on attendait pour ce sujet. Nous devons intégrer son travail dans la vidéo afin de montrer les étapes de montage des dents, la sculpture de fausse gencive en cire, le travail de la résine, la mise en moufle, la polymérisation, la caractérisation et l'animation du montage ... pour rendre ces prothèses vivantes et redonner le sourire à la patiente .



3-6.3. Directeur de thèse :

Le Dr POUYSSEGUR Valérie a supervisé le synopsis, le scénario, la réalisation et le filmage des étapes. Lors du montage, elle a permis de gérer les erreurs et d'apporter les retouches nécessaires.



3-7. Référenciel de protocole :

- Syllabus de PAC 2013-2014.
- Cours magistraux de Prothèse complète amovible de la faculté de Nice Sophia Antipolis.
- Livre blanc de la PAC.
- Référentiel de l'HAS 2006 « Pose d'une prothèse amovible définitive complète ».



3-8. Matériel utilisé : matériel personnel

- Pour les prises de vues :
 - SAMSUNG galaxy camera
 - CANON IXUS 210
 - Pied de stabilisation
- Pour le montage et traitement des vidéos :
 - Ordinateur APPLE MacBOOK
 - Logiciel Imovie

3-9. Synopsis, scénario, story-board:

Le synopsis* du film a été préparé en amont du tournage ; sur la base du syllabus de PAC qui détaille chaque étape selon le modèle :

- *définition
- *objectif
- *instrumentation
- *matériaux
- *protocole de réalisation

Ce synopsis, écrit avant l'enregistrement vidéo, a évolué en scénario*. Il reprenait chaque partie du protocole en l'associant au plan dans lequel il doit être filmé.

Synopsis * = résumé de l'histoire du film raconté en cinq à vingt pages. Il sert à structurer le récit avant d'agencer les séquences et de placer les dialogues. Bref exposé écrit d'un sujet de film, constituant l'ébauche d'un scénario.

Scénario * = description détaillée des scènes qui composeront un film. Il décrit ou suggère ce qu'on verra et entendra dans le film. En plus des dialogues, le scénario contient aussi des indications visuelles et auditives.

Il détaille la mise en scène et décrit les plans, scène par scène, permettant de poser les bases de la séance et d'avoir une trame de tournage pour n'oublier aucun détail .

Les premières étapes cliniques et laboratoires, réalisables au sein de l'hôpital St. Roch et dont je peux réaliser moi même les manipulations, se sont organisées ainsi, avec l'écriture d'un scénario et le tournage qui en a découlé. La plupart du temps l'enregistrement alterne les scènes sur plan de travail et les scènes en bouche. Les plans recherchés sont, essentiellement « moyens » ou « rapprochés » pour montrer le détail de la manipulation. Des plans larges permettent de montrer le positionnement du praticien par rapport au patient et apportent une fluidité au montage final.

Certaines étapes, plus complexes à aborder ont fait l'objet d'un scénario préalable « imagé » : story-board*. Toutes les scènes de l'étape sont dessinées schématiquement avec l'angle de vue souhaité et la mise en scène à prévoir. En annexe 2 nous trouvons l'étape de détermination et d'enregistrement des Relations Inter Maxillaires (RIM), schématisé sur 8 planches qui reprennent la totalité des scènes nécessaires à un tournage idéal.

Certaines étapes laboratoires « montage de dents et travail de la résine », ont fait intervenir un prothésiste. Les techniques de travail et les protocoles utilisés étant propres à ce dernier, les synopsis et scénarios n'ont pas pu être intégralement écrits à l'avance. L'organisation de l'enregistrement vidéo, en accord avec le prothésiste n'a pu être faite et le tournage s'est donc réalisé en « temps réel » sans possibilité de recommencer.

Story-board * = découpage du scénario d'un film où chaque scène est illustrée par un ou plusieurs dessins.

Script = document regroupant les répliques mais aussi toutes les données techniques nécessaires au tournage, et les éléments de raccord permettant la continuité du film, comme la configuration de la mise en scène ou les jeux des caméras (travelling, gros plans etc.).

4. RESULTATS

4-1. Tableaux récapitulatifs des séquences :

La description de toutes les étapes est intégrée dans 23 tableaux qui résument les objectifs puis les difficultés et enfin le travail de montage des films..

°**Objectifs :** - sélection des points précis à mettre en valeur à chaque étape, à visée pédagogique

°**Difficultés :** - inhérentes l'acte clinique
- inhérentes au travail de laboratoire
- inhérentes aux conditions de tournage
- relevées au fur et à mesure
- utilisées comme exemple pédagogique de limites ou erreurs
- source de réflexion de la séquence

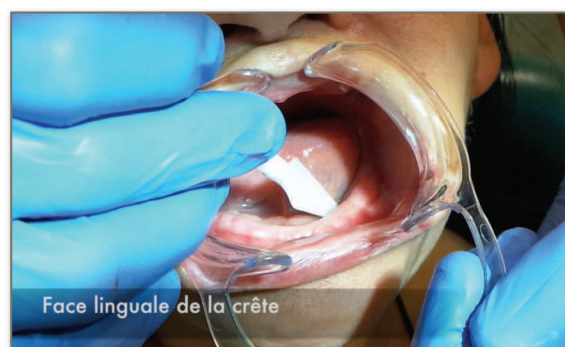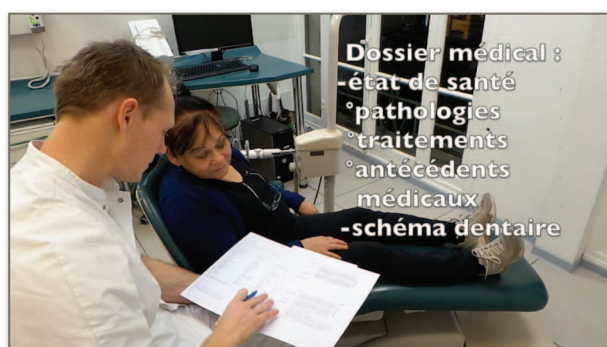
°**Finalisation et exploitation** des vidéos au travers d'une fiche technique du projet, repris en quelques chiffres:

- la durée des séquences cliniques et laboratoires
- les quantités de fichiers vidéo brute enregistrés
- la durée d'enregistrement initiale
- le temps de travail nécessaire au montage des vidéos finales.
- la durée et la taille de la vidéo finale


ETAPE 1 (CLINIQUE):

EXAMEN CLINIQUE

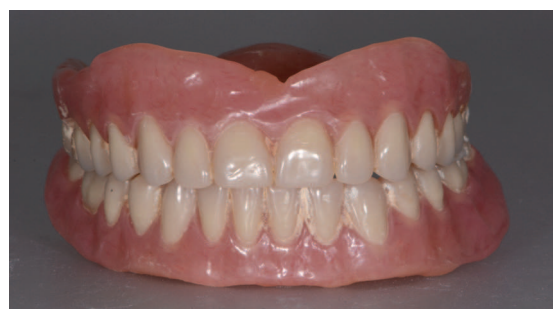Objectifs :	Difficultés/erreurs :	Finalisation/exploitation
<ul style="list-style-type: none"> - Découverte du lieu de travail - Présentation du patient/consentement pour le droit à l'image/ dossier médical - Mise en valeur relation Patient/praticien : Communication Histoire de l'édentement - Satisfaction/ doléance : découvrir l'échelle d'adaptation - Technique d'examen cliniques : <ul style="list-style-type: none"> ° exo buccal ° endo-buccal (3 cercles) ° radiographique - Analyse des anciennes prothèses 	<ul style="list-style-type: none"> - Absence de tiers (avis extérieur, rendu esthétique) - Consultation sur le fauteuil de soin et non derrière un bureau (une seule pièce) - Elocution d'un texte précis - Être naturel en étant filmé - Scène enregistrée 3 fois - Eclairage (prises intrabuccales) <p>Après visionnage :</p> <ul style="list-style-type: none"> - accueil du patient insuffisamment mis en valeur - manque de plans sur le dossier administratif 	<ul style="list-style-type: none"> - Séquence de travail clinique/labo: environ 2 h 30 en 2 séances - 2,73 GO de fichier : 29 minutes 56 secondes de vidéos brutes, 1 photo - Travail de montage vidéo : 3 h - Montage audio 20 min - <u>Après montage, création de 2 vidéos:</u> ° Première consultation: = 7 min 31s.(671,5 Mo) ° Examen clinique: = 6 min 20s.(562,7 Mo)



Examen clinique intrabuccal du plancher lingual



Echelle d'adaptation graduée « V. Pouysségur »



PAC existantes

ETAPE 2 (LABORATOIRE/CLINIQUE):

EMPREINTE DES PROTHESES EXISTANTES

Objectifs :	Difficultés/erreurs :	Finalisation/exploitation:
<ul style="list-style-type: none"> - simplicité de l'étape : étape faite sur plan de travail, non en bouche - Propreté (labo) - Préparation et spallation de l'alginate - Protocole de coffrage (bande de cire) - Préparation plâtre: texture crémeuse - Coulée : technique d'un côté vers l'autre de l'empreinte - Montrer le « trésor » que représentent ces prothèses => élément de comparaison et de référence: forme, alignement, volume, usure, entretien 	<ul style="list-style-type: none"> -Première séance de tournage au laboratoire -Problèmes techniques lors des prises, modification de certaines parties du montage vidéo = présentation des modèles en plâtre finis par «photos » - Mains qui travaillent occultent le modèle : perte de visibilité -Maintenance du modèle à une seule main pour les besoins de prise de vue (taille plâtre) - Enregistrement sur pied : trop fixe 	<ul style="list-style-type: none"> - Séquence de travail clinique/labo: 1 séance d'environ 2 h - 1,84 GO de fichier : 11 minutes 20 secondes de vidéos brutes, 22 photos - travail de montage vidéo environ 5 h. - Montage audio 5 min -Après montage, création d'1 vidéo: °Empreinte des prothèses existantes: =5min 49sec. (512,1 Mo)

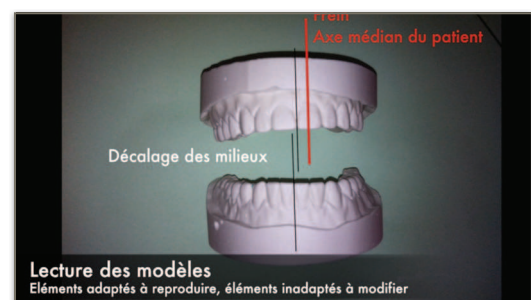


EP des prothèses existantes à l'alginate



Travail de laboratoire

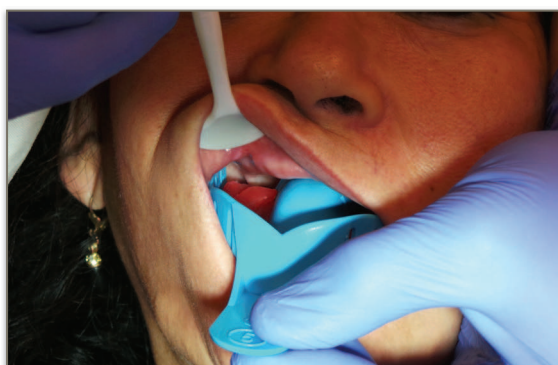Modèles d'étude



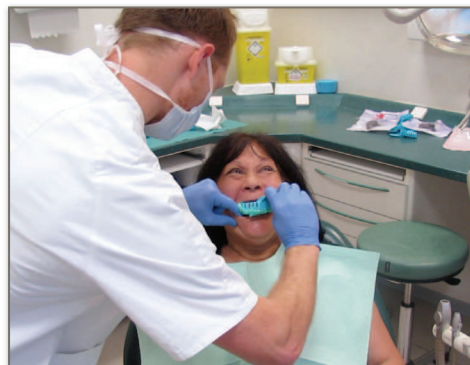ETAPE 3 (CLINIQUE):

EMPREINTE PRIMAIRE (Ep I): CHOIX ET AJUSTAGE DU PORTE EMPREINTE; PRISE D'EMPREINTE PRIMAIRE.

Objectifs :	Difficultés/Limites/erreurs :	Finalisation/exploitation:
<ul style="list-style-type: none"> - Présentation du Porte-Empreinte (PE) de Schreinemakers - Adaptation d'un PE du commerce - Manipulation du compas bord mousse - Application de l'adhésif au <u>dessus de la poubelle</u>, pas sur le plan de travail - Visualisation de la spatulation de l'alginate - Positionnement praticien / patient - Positionnement du maxillaire du patient sur le PE / pas enfoncement sinon risque de compression et surextension - Trimming avec Ep alginate - Evaluer l'adéquation (ou pas) entre la cavité buccale et l'Ep: cartographie 	<ul style="list-style-type: none"> - Matériau d'empreinte utilisé: alginate (+ utilisé, mais compressif) - Prise d'empreinte doublée (seulement) - Première empreinte maxillaire non centrée. - Légère imperfection de l'empreinte (petite bulle...) - Placement du praticien pas assez visible lors de l'empreinte maxillaire - Montage final: utilisation des vidéos avec PE du commerce: PE moins adaptés que les PE schreinemakers, mais vidéos plus compréhensibles et conformes au résultat attendu 	<ul style="list-style-type: none"> - Séquence de travail clin/labo : 2 séances de 1 h 30 - 2,53 GO de fichier : 15 minutes 16 secondes de vidéos brutes, 24 photos - Travail de montage vidéo environ 5 h - Montage audio 10 min - <u>Après montage création de 2 vidéos</u> ° Choix et adaptation du porte empreinte : = 3 min 22s (294,7 Mo) ° Prise d'empreinte primaire : = 5 min 51s (518 Mo)



PE du commerce adapté avec la cire



Prise d'Ep primaire mandibulaire

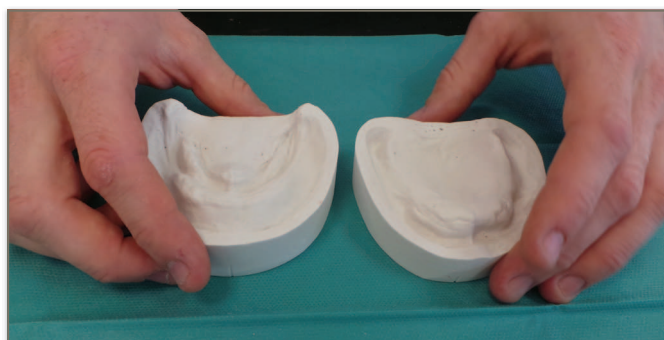
ETAPE 4 (LABORATOIRE):

TRAITEMENT DES EMPREINTES PRIMAIRES (Ep I) : DÉSINFECTION / COFFRAGE / COULÉE / FINITION

Objectifs :	Difficultés/erreurs :	Finalisation/exploitation:
<ul style="list-style-type: none"> - Conservation de l’empreinte (Ep) alginate = humidité - Protocole de désinfection - Retouche des Ep avant la coulée (comblant les bulles, élimination des excès) - Présenter le coffrage (bande de cire rouge) - Technique de coulée: sur vibreur d’un côté vers l’autre, pour voir le plâtre fuser dans les aspérités de l’empreinte - Nettoyage du matériel (élimination du plâtre dans la poubelle et non dans l’évier) - Travail des modèles après coulée: (élimination bulle au scalpel) - Comprendre l’organisation du laboratoire de l’hôpital 	<ul style="list-style-type: none"> - Méthode de travail adaptée au matériau utilisé (alginate) - Produit de désinfection choisi par l’hôpital - Désinfection réalisée au laboratoire et non au fauteuil (Ep transportée souillée entre le box de travail et le laboratoire) - Coffrage avec cire et élastique: possible déformation - Coffrage mandibulaire: fragilisation du modèle si la langue n’est pas prévue 	<ul style="list-style-type: none"> - Séquence de travail clin/lab: 1 séance d’environ 2 h 30 - 3,42 GO de fichier : 23 minutes 6 secondes de vidéos brutes, 15 photos - Travail de montage vidéo environ 3 h 30. - Montage audio 5 min - <u>Après montage, création d’1 vidéo</u> °Traitement des empreintes primaires: = 7 min 10 s. (634 Mo)



Coffrage des Ep primaires



Modèles primaires de travail

ETAPE 5 (LABORATOIRE):

PORTE-EMPREINTE INDIVIDUEL (PEI): PLAQUE BASE, BOURRELET, FINITIONS

Objectifs :	Difficultés/erreurs :	Finalisation /exploitation:
<ul style="list-style-type: none"> - Reprendre la chronologie de confection: isolation/résine/ application/ réglage/ fraisage/ finition/ contrôle - Manipulation et texture de la résine. - Epaisseur du conformateur - Godet propre - Mouvement de refoulement de résine dans le fond du vestibule - Finition des PEI, limites exactes: °tracées à 1mm du fond du vestibule °1,5 mm des freins °vérifier le PEI à chaque meulage sélectif avec la limite fixée sur le modèle primaire - Bords mous : non irritants pour le patient - épaisseur (2mm max) - Diminution des dosages de résine pour les bourrelets. - Bourrelet de préhension aux volumes de l'arcade dentaire et non manche - Encoche sur bourrelet résine 	<ul style="list-style-type: none"> - Matériel utilisé: type de résine - Qualité du modèle primaire (profondeur du vestibule) - PEI réalisé 4 fois pour avoir les plans nécessaires au montage vidéo - Nombreuses scènes labo tournées seul (sans assistant caméra) - Fraisage de la résine compliqué en vision excentrée interposition de la caméra dans mon champ de vision 	<ul style="list-style-type: none"> - Séquence de travail clin/lab: 2 journées et demi : environ 15 h. - 10,98 GO de fichier : 1 heure 14 minutes 21 secondes de vidéos brutes, 32 photos. - Travail de montage vidéo environ 8 h 30 + 1h de re-découpage - Montage audio 15 min - <u>Après montage création de 3 vidéos</u> °PEI: plaque base = 7 min 15 s. (642,9 Mo) °PEI: bourrelet résine = 4 min 01 s. (350,2 Mo) °PEI: finitions = 7 min 56 s. (700,8 Mo)



Confection de la plaque base du PEI maxillaire

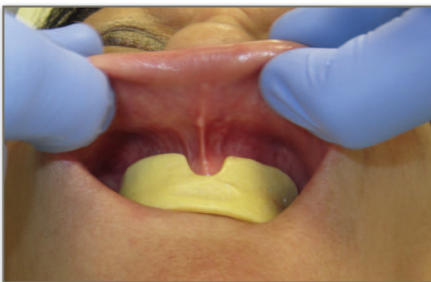Conditions de travail en laboratoire:

- Manipulation et tournage avec un seul intervenant.
- Caméra dans le champ de vision lors du meulage

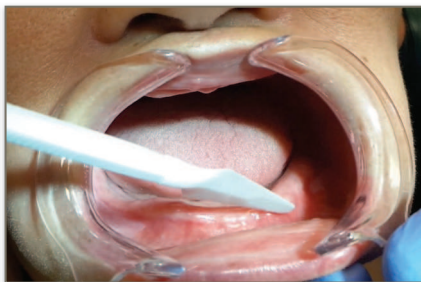ETAPE 6 (CLINIQUE):

REGLAGE DES PORTE-EMPREINTES INDIVIDUELS (PEI)

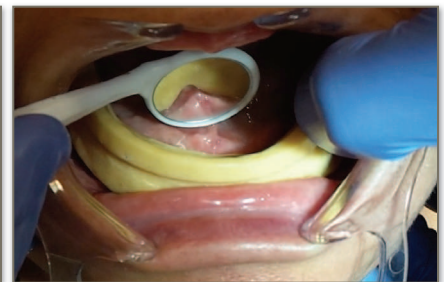Objectifs :	Difficultés/erreurs :	Finalisation /exploitation:
<ul style="list-style-type: none"> -Décontamination des PEI -Critère de réussite du PEI en bouche: stabilité, sans rétention -Définir la limite Post-dam (tracé au stylo dermatographique -Limite palais dur/ palais mou : AAAHH prononcé par le patient -Mandibule: Limites linguales , frein lingual, ligne mylo-hyoïdienne -Visualisation amplitude maximale des organes paraprothétiques et insertions freinales= PEI à distance -Surextensions déstabilisatrices: visualiser la mobilisation des PEI ,avant réglage, lors des mouvements musculaires -Importance des fraisages (parfois nécessaires) -Dépressibilité muqueuse du voile du palais 	<ul style="list-style-type: none"> -Prises de vue intrabuccales/ prise indirecte avec miroir (buée) -Eclairage : surexposition due à la couleur claire des PEI (jaune) -Utilisation des écarteurs : facilite la visibilité mais application d'une tension sur les muscles 	<ul style="list-style-type: none"> - Séquence de travail clin/lab: 1 séance d'environ 2 h 30. - 2,84 GO de fichier : 27 minutes 27 secondes de vidéos brutes. - Travail de montage vidéo environ 4 h (maxillaire) et 3 h 30 (mandibulaire). - Montage audio 5 min - <u>Après montage création de 2 vidéos</u> °Réglage PEI maxillaire = 5 min 48 s. (515,5 Mo) °Réglage PEI mandibulaire = 4 min 48 s. (423,9 Mo)



Contrôle de la limite du PEI en regard du frein labial antérieur maxillaire



Limite de la gencive attachée mandibulaire



Adaptation du PEI en regard du frein lingual

ETAPE 7 (CLINIQUE):

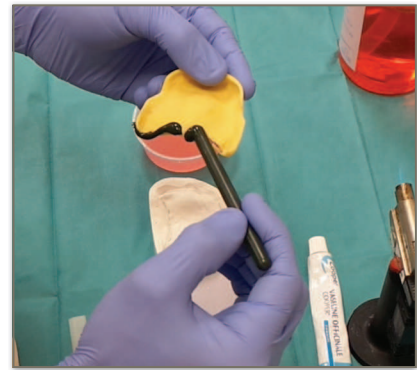EMPREINTE SECONDAIRE (Ep II)

Objectifs :	Difficultés/erreurs :	Finalisation / exploitation:
<ul style="list-style-type: none"> -Réaliser un joint périphérique qui créé l'étanchéité entre la base et la muqueuse (Ep périphérique anatomo-fonctionnelle enregistre le jeu des organes paraprothétiques) -Utilisation de la pâte de kerr : <ul style="list-style-type: none"> ° réchauffer sans brûler ° texture brillante et fluide ° mate et cassante après durcissement ° application sur résine (PEI) sèche, ° application (gestuelle) : intrados, extradados ° éviter les brûlures: tiédir la pâte de kerr en la plongeant dans de l'eau ° modelage possible au doigt (pâte de kerr ramollie) avec vaseline - Appréhender en image le « trimming », visualiser le jeu musculaire <ul style="list-style-type: none"> °mouvements naturels du patient (jeu musculaire conventionnel) °mouvements forcés effectués par le praticien (jeu musculaire maximum) - Enregistrement des zones rétro-tubérositaires et mylo-hyoidiennes en 2 fois (droite et gauche) insertion du PEI sans écraser la pâte de kerr sur la commissure opposée - Tester le joint périphérique à chaque avancée du joint (méthode) - Empreinte de surfaçage centrale statique de recouvrement : <ul style="list-style-type: none"> - Choix du matériau selon qualité des tissus, salive ou pas, présence de contre dépouilles. - Spatulation permlastic(pointe puis plat de la spatule) - Permlastic (hydrophobe): muqueuses sèches - Ramener sur l'extrados du PEI l'excès de permlastic qui fuse au niveau du joint postérieur maxillaire - Propreté de l'étape clinique - Position du patient 	<ul style="list-style-type: none"> - Utilisation de techniques d'Ep et de matériaux spécifiques disponibles : <ul style="list-style-type: none"> °pâte de kerr (verte) + permlastic ou °pâte de kerr + pâte oxyde de zinc - Fusée du matériau d'empreinte centrale au palais peu visible lors de l'Ep maxillaire -Vision intrabuccale du trimming et du joint périphérique réalisé (mandibulaire) 	<p><u>Empreinte maxillaire</u></p> <ul style="list-style-type: none"> - Séquence de travail clin/labο : 2 séances, environ 3 h 30. - 5,3 GO de fichier : 36 minutes 29 secondes de vidéos brutes, 22 photos. - Travail de montage vidéo environ 5 h - Montage audio 5 min <p><u>-Après montage, création de 2 vidéos:</u></p> <ul style="list-style-type: none"> °Empreinte secondaire périphérique maxillaire = 5 min 16 s. (467,3 Mo) °Empreinte secondaire centrale maxillaire = 4 min 49 s. (426,3 Mo) <p><u>Empreinte mandibulaire</u></p> <ul style="list-style-type: none"> - Séquence de travail clin/labο : 1 séance, environ 3 h. - 3,43 GO de fichier : 37 minutes 48 secondes de vidéos brutes. - Travail de montage vidéo environ 4 h 30 . - Montage audio : 10 min <p>- <u>Après montage, création d'1 vidéo:</u></p> <ul style="list-style-type: none"> °Empreinte secondaire mandibulaire = 8 min. (714,1 Mo)



Plateau technique pour l'empreinte secondaire

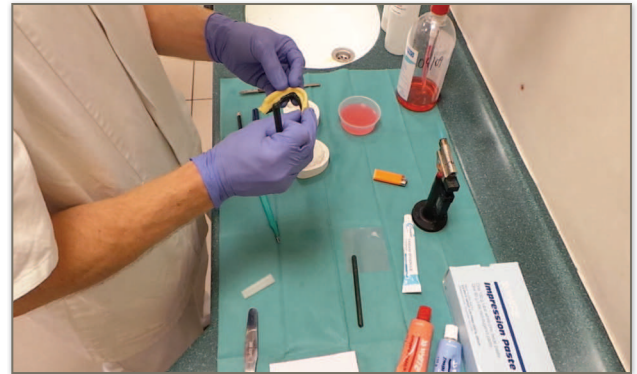Installation du plan de travail



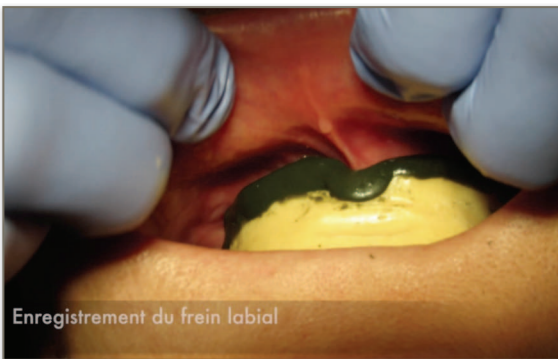
Application de la pâte de Kerr au niveau du joint palatin postérieur (« moustache » sur l'intrados du PEI)



Trépied installé sur la paillasse pour le plan fixe :

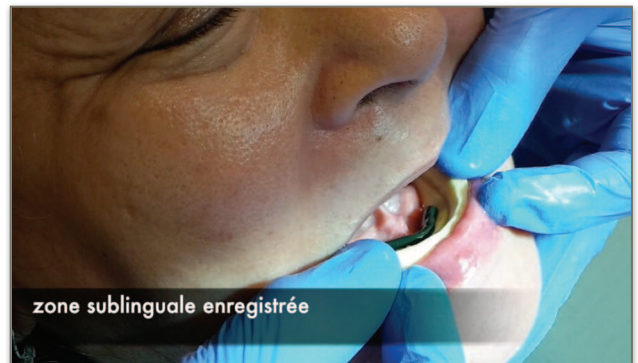

Manipulation de la pâte de Kerr sur le PEI mand (plan fixe)



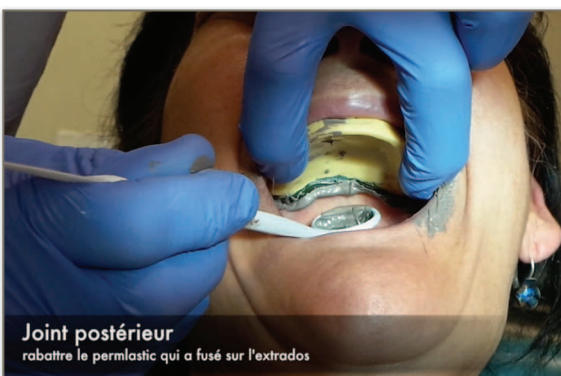Enregistrement du frein labial

Contrôle du joint périphérique maxillaire, jeu musculaire du frein labiale



zone sublinguale enregistrée

Enregistrement du joint périphérique mandibulaire à la pâte de Kerr



Joint postérieur
rabattre le permlastic qui a fusé sur l'extrados

Empreinte centrale maxillaire de surfaçage: fusée de permlastic en postérieur

ETAPE 8 (LABORATOIRE):

TRAITEMENT DES EMPREINTES SECONDAIRES (EpII): BOXAGE ET COFFRAGE

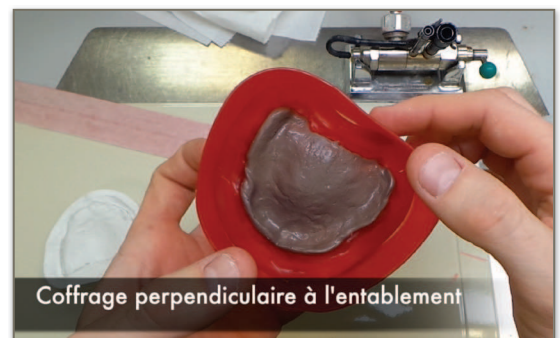
Objectifs :	Difficultés/erreurs :	Finalisation / exploitation:
<ul style="list-style-type: none"> - Boxage et coffrage pour préservation du joint périphérique et création d'un entablement - Propreté du travail (protection, champs) - Reprendre en image le protocole et la technique de manipulation de la cire à boxer. - Lissage de l'entablement avant la coulée - Présenter une technique de remplissage de la langue pour le boxage mandibulaire à la cire - Présenter une 2ème technique de coffrage « à l'alginate » (matériel et protocole) 	<ul style="list-style-type: none"> - Travail seul : caméra placée sur pied « en vision directe », manipulation faite en vision excentrée - Epaisseur de l'entablement faite avec 3 bandes de cire, dépasse les 8 mm standards préconisés dans le syllabus (réglage par meulage) 	<ul style="list-style-type: none"> - Séquence de travail clin/labo : 2 séances, environ 5 h 30. - 7,56 GO de fichier : 1 h 23 minutes 06 secondes de vidéos brutes. - Travail de montage vidéo environ 4 h 30 (cire) 2 h 30 (alginate) - Montage audio 5 min - <u>Après montage, création de 2 vidéos</u> ° Boxage et coffrage à la cire = 8 min 26 s. (754,4 Mo) ° Boxage et coffrage à l'alginate = 5 min 41 s. (505,5 Mo)



Technique de boxage et coffrage à l'alginate



Entablement et coffrage réalisés à la cire



Coffrage en cire

ETAPE 9 (LABORATOIRE) :

TRAITEMENT DES EP II: COULEE, DEMOULAGE, FINITIONS

Objectifs :	Difficultés/erreurs :	Finalisation/exploitation:
<ul style="list-style-type: none"> - Technique de coulée du plâtre (d'un côté vers l'autre) - Démoulage : cire rouge collante , élimination plus efficace sous l'eau froide . - Elimination du maximum de cire : propreté du matériel d'ébouillantage - Coffrage alginate : facilité de démoulage / respect et nettoyage du matériel pour une future réutilisation. - technique d'ébouillantage , montrer la déformation du matériau. - Taille plâtre: prévenir les perforations du modèle par excès de réduction - axe du socle parallèle aux crêtes - Meulage : bon appuis / Possible retouche sur le retour de l'entablement élimination des contres dépouilles gênantes (maquette d'occlusion) - Importance des finitions du modèle : proposer un travail propre et de qualité au laboratoire qui prend le relais 	<ul style="list-style-type: none"> - Travail seul /vision excentrée difficulté de cadrage , précision de manipulation diminuée - Avant les prises, nettoyage des paillasse et du matériel - Première prise : préparation du plâtre inversée = eau dans la poudre. - Ep maxillaire boxée de 2 manières différentes mais coulée juste avec le boxage à la cire - Ep mandibulaire coulée sur le coffrage à la cire et à l'alginate (alginate = empreinte d'un autre patient de prothèse complète) 	<ul style="list-style-type: none"> -Séquence de travail clin/ labo : 2 séances, environ 3 h 30. - 3,91 GO de fichier : 43 minutes 2 secondes de vidéos brutes. - Travail de montage vidéo environ 4 h 30 - Montage audio environ 5 min. -<u>Après montage, création d'1 vidéo</u> °Traitement de l'Ep secondaire: coulée, démoulage, finitions . = 7 min 56 s. (703,3 Mo)

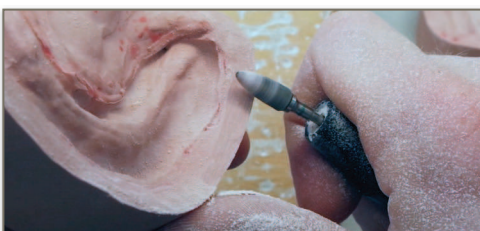

Coulée du modèle mandibulaire

Coulée d'un côté vers l'autre
un excédent d'eau peut parfois être chasser de l'empreinte par cette technique



Ebouillantage pour faciliter le retrait du PEI



Meulage de l'entablement


ETAPE 10 (LABORATOIRE):

CONFECTION DES MAQUETTE D'OCCLUSION PLAQUE BASE / BOURRELET EN CIRE

Objectifs :	Difficultés/erreurs :	Finalisation / exploitation:
<ul style="list-style-type: none"> - Critère de réussite : maquette stable et rétentive - Revoir la manipulation de la résine en phase plastique, application dans le fond du vestibule sans former de bulles - Prévenir la fracture de la maquette mandibulaire : épaisseur suffisante en antérieur - Finition : maquette d'occlusion mousse et non irritante - Epaisseur : réglage par soustraction - Confection des bourrelets : <ul style="list-style-type: none"> ° rétentions sur la résine avec le couteau à cire chauffé à la flamme ° travail de la cire moyco : modelage du bourrelet, forme (vestibulisation), réglage, lissage et finition de la cire 	<ul style="list-style-type: none"> - Travail seul /vision excentrée difficulté de cadrage - Positionnement du bourrelet sans utilisation de feuille de papier calque pour contrôler son rapport avec la crête (syllabus) 	<ul style="list-style-type: none"> - Séquence de travail clin/labο : 2 séances, environ 4 h. - 6,31 GO de fichier : 1 heure 7 minutes 4 secondes de vidéos brutes. - Travail de montage vidéo environ 5 h - Montage audio 15 min <u>-Après montage, création de 2 vidéos</u> °Maquette d'occlusion : plaque base = 3 min 51 s (335,5 Mo) °Maquette d'occlusion: bourrelet en cire = 4 min 55 s (432,7 Mo)



Travail de la résine en phase plastique: confection de la maquette d'occlusion



Lissage du bourrelet maxillaire en cire moyco

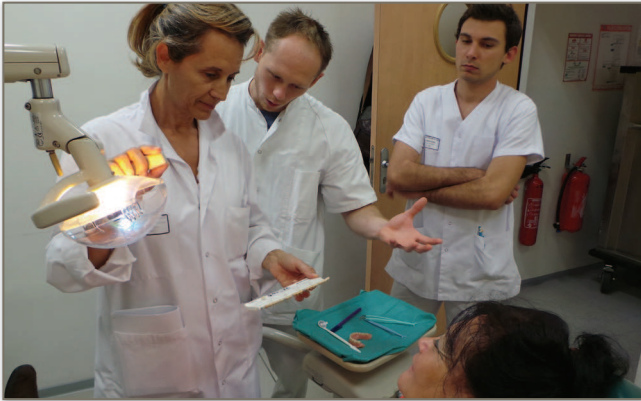ETAPE 11 (CLINIQUE):

DETERMINATION DES RELATIONS INTER MAXILLAIRES (RIM)

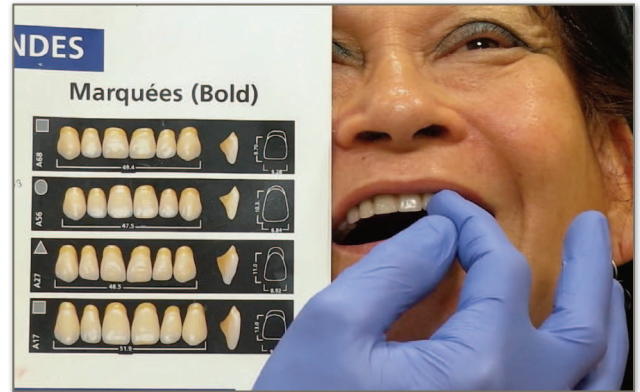
« Storybaord » en annexe 3 p 60 à 63

Objectifs :	Difficultés/erreurs :	Finalisation / exploitation:
<ul style="list-style-type: none"> - Rétablir le positionnement idéal de la mandibule par rapport au maxillaire: Plan horizontal (pas de déviation) Plan sagittal (Relation Centrée RC) Plan frontal (DVO) - Permettre le transfert sur articulateur - Reprendre la chronologie des RIM en image <ul style="list-style-type: none"> ° Réglage maxillaire (POP) ° Puis réglage mandibulaire - Technique du sparadrap sur le visage : matérialisation des points et axes de repérage - Présentation du plan de CAMPER - Présentation et manipulation du plan de FOX et cuillère de shreinmaker - Comprendre le rôle esthétique et phonétique du bourrelet maxillaire _-Importance de l'inclinaison pour le soutien de la lèvre supérieure - Forme des dents et dimensions : - Observer la technique de report de la dimension inter alaire avec les indices de LEE (petite bande de papier ou fil dentaire découpé sur la convexité du bourrelet maxillaire) - Teinte : manipulation du teintier : teintier global > mini teintier > teintes choisies validées par le patient Visualiser les éléments de comparaison nécessaire au choix de la teinte : couleur de la peau , blanc de l'oeil , ancienne prothèse, photos - Participation et intervention du patient dans les choix importants de sa prothèse (acceptation) 	<ul style="list-style-type: none"> - Caméra dans l'axe de vision lors des réglages du bourrelet maxillaire, effet parallaxe / travail en vision excentrée : volume du bourrelet sous évalué en secteur 2 (canine) Les modifications n'ont pas été faites en clinique - Sparadrap droit du patient trop haut en postérieur. - Blocage des RIM, patient assis sur le fauteuil dentaire mais la position idéale est assise sur un fauteuil / position orthostatique - Bourrelet mandibulaire trop vestibulé: lèvre inférieure aussi - Limite: - Tous les tests de détermination de DVO n'ont pas pu être utilisés -utilisation technique des chevrons pour blocage des RIM - Tests phonétiques , manque des sons «fi» «vi», «Te- de», «meu», « esse » 	<ul style="list-style-type: none"> - Séquence de travail clin/labo : 3 séances , environ 5 h. - 6,99 GO de fichier : 1 heure 10 minutes 52 secondes de vidéos brutes, 5 photos. - Travail de montage vidéo environ 15 h + 1 h de re-découpage. - Montage audio environ 20 min. -Après montage, <u>création de 4 vidéos</u> °RIM 1 réglage du bourrelet maxillaire = 6 min 21 sec. (563,9 Mo) °RIM 2 indices de LEE, teinte et forme des dents = 6 min 01 sec. (595,3 Mo) °RIM 3 réglage mandibulaire = 6 min 32 sec. (578,8 Mo) °RIM 4 Enregistrement DVO RC, enregistrement par technique des chevrons = 5 min 01 sec. (432,2 Mo)

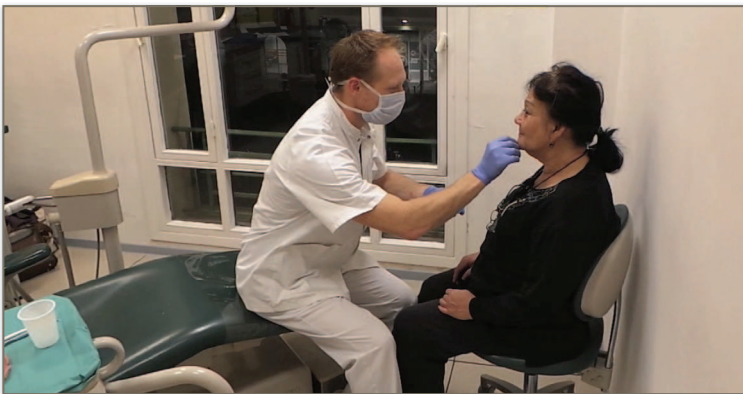
- Présenter la technique de la gorgée d'eau
- Manipulation en Relation Centrée
- Verouillage par technique des chevrons/encoches



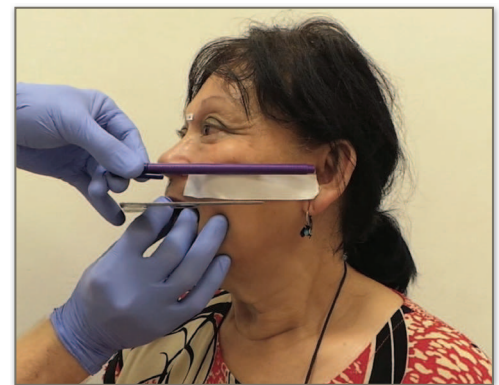Choix de la teinte



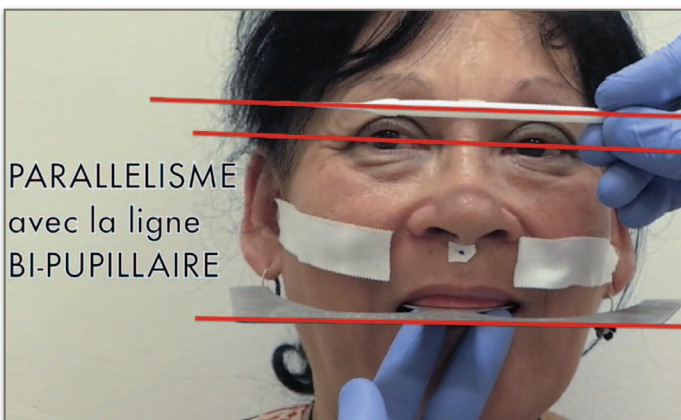
Choix de la forme, comparaison aux anciennes dents



Contrôle de la hauteur des différents étages de la face

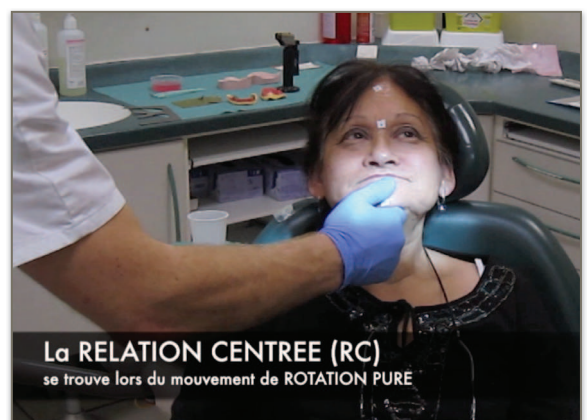

Réglage du bourrelet maxillaire: plan d'occlusion prothétique déterminé avec le plan de Fox



PARALLELISME
avec la ligne
BI-PUPILLAIRE

*Intégration de tracés sur la vidéo :
Parallélisme dans le plan frontal*



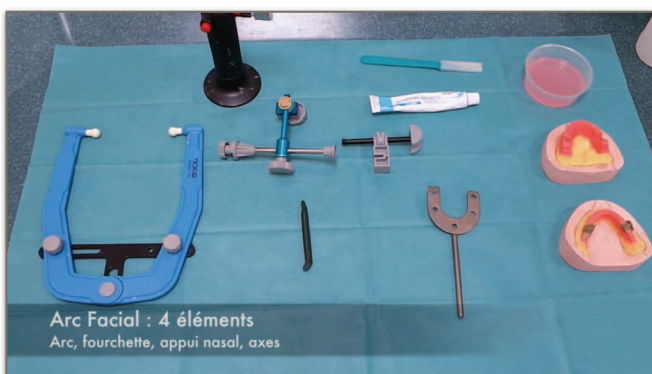
La RELATION CENTREE (RC)
se trouve lors du mouvement de ROTATION PURE

Manipulation en RC

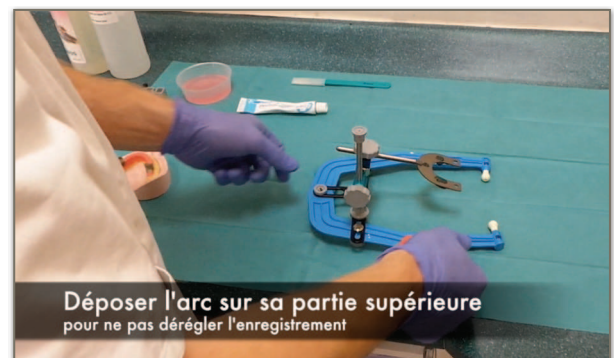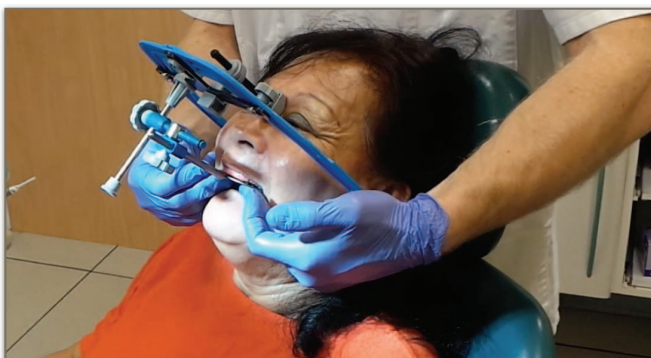ETAPE 12 (CLINIQUE):

ARC FACIAL

Objectifs :	Difficultés/erreurs :	Finalisation / exploitation:
<ul style="list-style-type: none"> - Permet le transfert de l'angulation du plan d'occlusion prothétique (POP) du patient sur articulateur - Présentation des éléments de l'arc facial - Montage et relation de ces éléments entre eux (vissage / les axes couissent les uns avec les autres) - Protocole d'utilisation / <ul style="list-style-type: none"> °orientation de la fourchette d'occlusion (tige vers le haut) °isolation (vaseline) °blocage de la maquette maxillaire à la pâte de kerr °verrouillage en bouche °vérification du parallélisme de l'enregistrement °Après enregistrement déposer l'arc sur sa partie supérieure 	<ul style="list-style-type: none"> - une vis de verrouillage a été montée à l'envers lors de l'enregistrement. 	<ul style="list-style-type: none"> - Séquence de travail clin/labo 1 séance, environ 1 h 30. - 1,58 GO de fichier : 17 minutes 23 secondes de vidéos brutes. - Travail de montage vidéo environ 3 h 30 - Montage audio environ 5 min. - <u>Après montage création d'1 vidéo</u> °Arc facial = 5 min 05 s. (451,7 Mo)



Présentation des différents éléments de l'arc facial



Manipulation de l'arc facial en bouche et hors bouche

ETAPE 13 (LABORATOIRE):

TRANSFERT SUR ARTICULATEUR

Objectifs :	Difficultés/erreurs	Finalisation / exploitation:
<ul style="list-style-type: none"> - Préparation des modèles montage sur articulateur sans contact des bases entre elles = meulage - rétentions au couteau - Réglages de l'articulateur : <ul style="list-style-type: none"> °modification des Pentes condyliennes °modification des angles de bennet °tige incisive 0° -1er temps : Transfert du modèle maxillaire utilisation de 2 techniques <ul style="list-style-type: none"> ° Table de montage ° Avec arc facial - Verrouillage de l'arc et maintien de la fourchette -2ème temps : Transfert du modèle mandibulaire <ul style="list-style-type: none"> °verrouillage des branches de l'articulateur avec élastiques - Adapter la quantité de plâtre - Maintien des modèles lors de la prise du plâtre - Finition des soclages (en 2 fois): préparation de plâtre, lissage, passage à l'eau 	<ul style="list-style-type: none"> - Travail seul - Vision excentrée difficulté de cadrage - Précision de manipulation diminuée 	<ul style="list-style-type: none"> - Séquence de travail clin/labο : 2 séances, environ 3 h 30. - 6,36 GO de fichier : 1 heure 7 minutes 27 secondes de vidéos brutes. - Travail de montage vidéo environ 5 h 30 - Montage audio environ 5 min. -<u>Après montage</u> <u>création de 2 vidéos:</u> °Transfert sur articulateur avec arc facial (1): préparation des modèles, réglage de l'articulateur, = 9 min 07 s. (810,2 Mo) °Transfert avec tablette de montage (2) = 2 min 13 s. (188,7 Mo)



Transfert avec tablette de montage maxillaire




Transfert du modèle maxillaire avec arc facial


ETAPE 14 (LABORATOIRE):

PRÉPARATION DES MODÈLES POUR LE MONTAGE DES DENTS


Objectifs :	Difficultés/erreurs :	Finalisation / exploitation:
<ul style="list-style-type: none"> - Tracé des repères, explications en image : <ul style="list-style-type: none"> °courbure antérieure °indice de LEE °axes médians, axe des crêtes °aire de POUND et aire maxillaire de sustentation postérieure °aire d'ACKERMANN - Confection du Plan de Montage Individuel PMI (en silicone) : guide de montage - Explication des difficultés du cas clinique: <ul style="list-style-type: none"> °rapport inter-crêtes sagittal °rapport inter-crêtes frontal (droite gauche) : recouvrement des aires de sustentation postérieures 	<ul style="list-style-type: none"> - Correction des erreurs de réglage du bourrelet maxillaire : vestibulo-positionnement de la canine supérieure gauche (23) -Récupération de la projection du bourrelet maxillaire à l'aplomb du bourrelet mandibulaire 	<ul style="list-style-type: none"> - Séquence de travail clin/labo : 1 séance, environ 1 h 30. - 4,65 GO de fichier : 43 minutes 5 secondes de vidéos brutes, 15 photos. - Travail de montage vidéo environ 5 h 30 - Montage audio environ 30 min. -<u>Après montage, création d'1 vidéo:</u> °Préparation avant montage des dents = 7 min 33 s. (639,9 Mo)



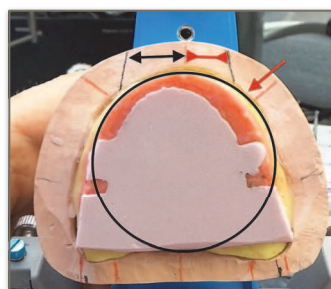
Tracé sur le plan de montage individuel (PMI)



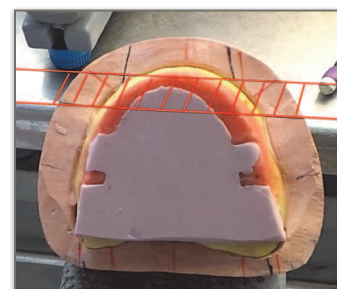
Tracé des axes et des aires de pound mandibulaires



Tracé des axes du modèle maxillaire



Correction du secteur 2

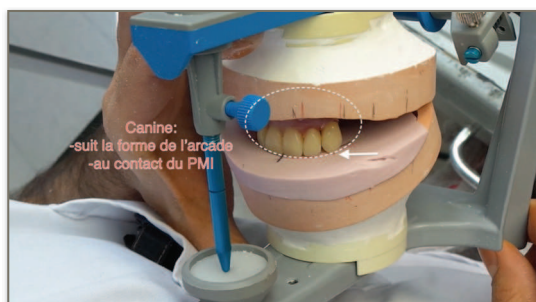


Aire de positionnement du bloc incisivo-canin maxillaire

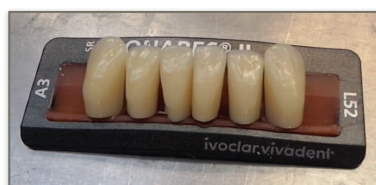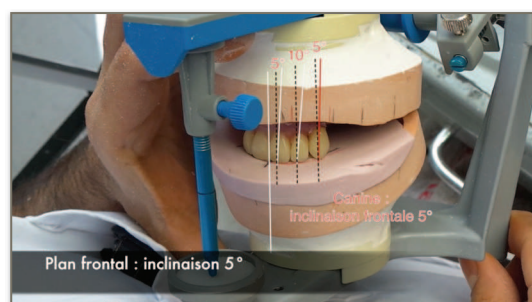
ETAPE 15 (LABORATOIRE):

MONTAGE DES DENTS ANTÉRIEURES

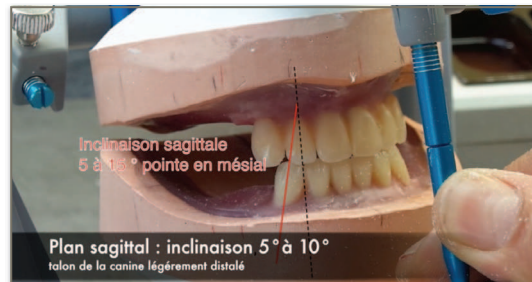
Objectifs :	Difficultés/ erreurs	Finalisation / exploitation:
<ul style="list-style-type: none"> - Plaque base de montage : utilisation de résine Photopolymérisable. - Meulage du « talon » des dents - Comment positionner les dents sur la maquette de montage (maintien dans la cire, réglage, stabilisation par ajout de cire) - Reprendre en image les axes de positionnement (sagittal, horizontal, frontal) - Montage Maxillaire en rapport au PMI puis montage mandibulaire en rapport aux dents maxillaires - Talons des dents mandibulaires dans l'aire de sustentation d'Ackermann - Contrôle des mouvements de propulsions et diductions - Caractérisation du montage (position, meulage) abrasion des pointes canines 	<ul style="list-style-type: none"> - Manque de photos pour placer les axes des dents - Utilisation d'arrêts sur image extraits des vidéos -Prise du vue "linguale" difficile en raison de l'épaisseur de l'entablement post -Enregistrement légèrement excentré (ne pas gêner le prothésiste dans sa manipulation) 	<ul style="list-style-type: none"> - Séquence de travail clin/labo : 1 séance, environ 2 h 30. - 6,44 GO de fichier : 1 heure 2 minutes 24 sec de vidéos brutes, 36 photos. - Travail de montage vidéo environ 8 h 30 - Montage audio environ 5 min. -Après montage, création de 2 vidéos: °Montage des dents antérieures maxillaires = 5 min 39 s. (500,3 Mo) °Montage des dents antérieures mandibulaires = 4 min 11 s. (366,4 Mo)




Positionnement des dents maxillaires: rapport au PMI et angulation



Dents résine Phonares



Angulation dans le plan sagittal de la canine mandibulaire

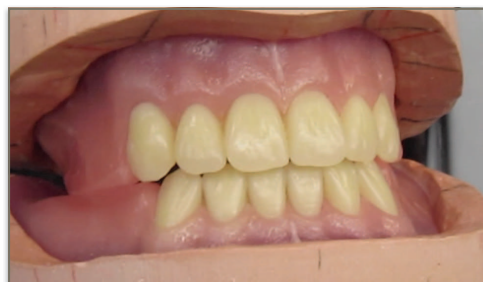
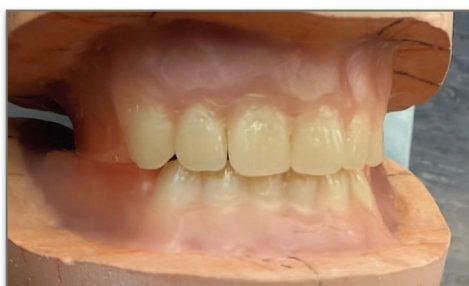
Positionnement du bloc incisivo-canin mandibulaire dans l'aire d'Ackermann

ETAPE 16 (LABORATOIRE):

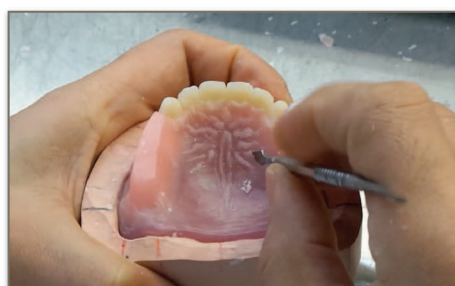
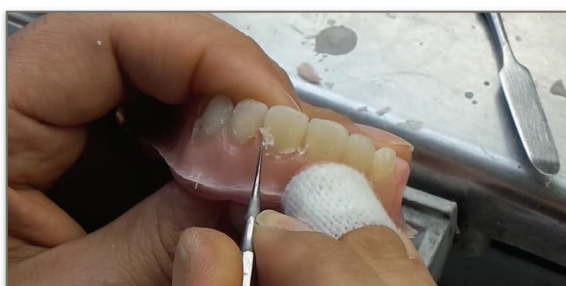FINITIONS DES CIRES

Objectifs :	Difficultés/erreurs	Finalisation / exploitation:
<ul style="list-style-type: none"> - Bourrelets de calage : permettent le repositionnement en bouche (essayage) sans déformation du montage antérieur. ° Modelage des préformes, réglage et finition ° Limite postérieure du bourrelet (donc des Molaires) : repère mésial des trigones et tubérosités - Sculpture des cires: mimétisme de la gencive ° Utilisation et manipulation adaptées de l'instrumentation spécifique (spatule de zahle et spatule « cuillère ») ° Démonstration des techniques de grattage ° Explication des reliefs concavité interradiculaire, convexité radicaire, angulation du rebord gingival (45 à 60°) ° Travail de sculpture des reliefs palatins. ° gencive attachée (piqueté à la brosse à dent) ° Propreté, précision et détails du travail 	<ul style="list-style-type: none"> - Prises de vues excentrées - Mains du prothésiste masquent le travail de cire 	<ul style="list-style-type: none"> - Séquence de travail clin/labo : 1 séance, environ 1 h 30. - 6,75 GO de fichier : 1 heure 11 minutes 12 secondes de vidéos brutes. - Travail de montage vidéo environ 6 h - Montage audio environ 10 min. - <u>Après montage création d'1 vidéo</u> ° Finition des cires antérieures et bourrelets de calage = 9 min 21 s. (834,4 Mo)



Travail de sculpture des cires :

Avant /Après

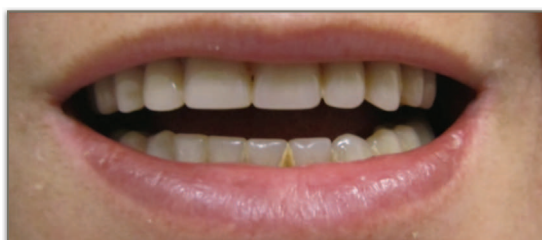

Utilisation de l'instrumentation spécifique au travail de sculpture

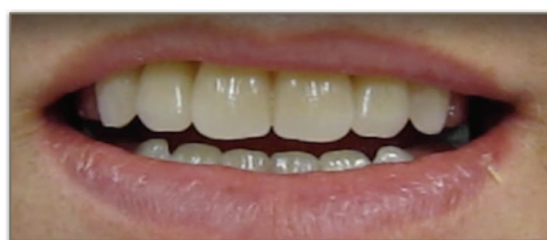ETAPE 17 (CLINIQUE):

ESSAYAGE ANTERIEUR ESTHETIQUE

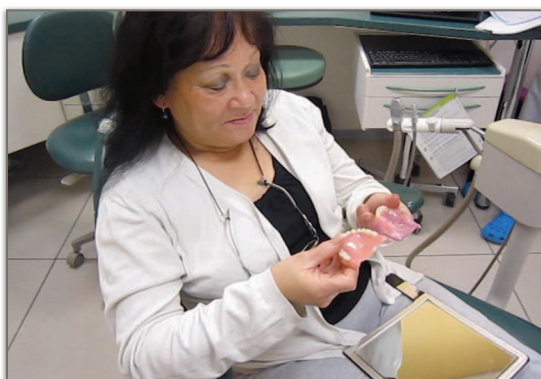Objectifs :	Difficultés/ erreurs	Finalisation / exploitation:
<ul style="list-style-type: none"> - Contrôle du montage sur articulateur puis en bouche : <ul style="list-style-type: none"> ° symétrie du montage ° alignement repères de la face ° analyse du sourire - Teinte harmonieuse avec le visage - Soutien labial (profil) - Tests phonétiques (à nouveau) - Intervention active du patient (miroir + laisser du temps) / évaluation avec échelle d'adaptation - Explications et informations apportées au patient (montage, positionnement, sculpture ...) - Comparaison aux anciennes prothèses - Collaboration et communication avec le prothésiste pour le choix de la teinte de la gencive 	<ul style="list-style-type: none"> - Vérification des modifications laboratoires apportées au secteur 2 - Absence de tiers (avis extérieur) 	<ul style="list-style-type: none"> - Séquence de travail clinique/ labo : 1 séance, environ 2 h. - 3,99 GO de fichier : 20 minutes 29 secondes de vidéos brutes, 73 photos. - Travail de montage vidéo environ 4 h 30 - Montage audio environ 5 min. - <u>Après montage, création d' 1 vidéo</u> ° Essayage antérieur esthétique: = 5 min 33 s. (483 Mo)



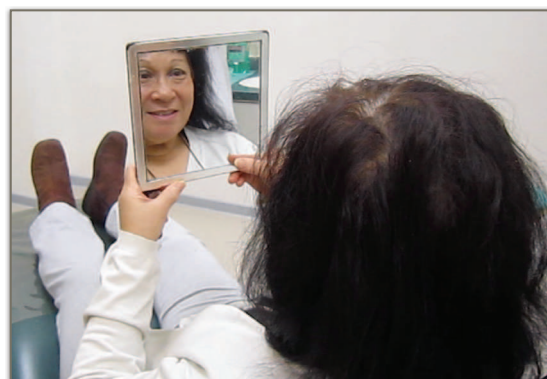Sourire: anciennes prothèses



Sourire: Montage antérieur nouvelles dents



Patient découvrant ses nouvelles dents et le montage antérieur

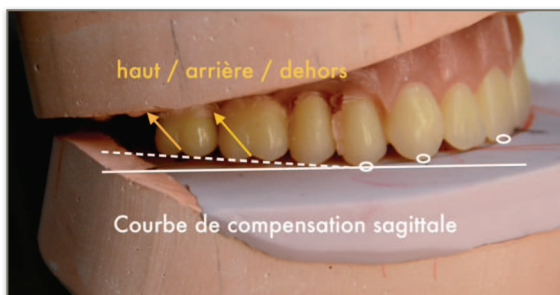


La patiente découvrant son nouveau sourire dans le miroir


ETAPE 18 (LABORATOIRE):

MONTAGE DES DENTS POSTERIEURES

Objectifs :	Difficultés/erreurs	Finalisation / exploitation:
<ul style="list-style-type: none"> - Positionnement du centre de mastication sur la crête mandibulaire (aire de POUND) : report sur PMI - Ordre de Montage des dents post <ul style="list-style-type: none"> °Maxillaire : 4 / 5 / 6 / 7 °Mandibulaire : 6 / 5 / 4 / 7 - Technique de positionnement des dents sur la cire - Alignement des sillons maxillaires. - Dents mandibulaires calage une demi cuspidé en avant des dents maxillaires - Angulation progressive des dents postérieures courbe de compensation sagittale postérieure : <ul style="list-style-type: none"> ° 1ère et 2ème Molaire (en arrière, en haut et en dehors) ° Contrôle du contact des cuspidés maxillaires sur la PMI. 1ème PM : cusp Vestibulaire et Palatine 2ème PM: Palatine 1ère Molaire : cuspidé Mésio-Palatine -Réglage primaire de l'occlusion: OTE (occlusion totalement équilibrée) papier d'occlusion / repositionnement / meulage : <ul style="list-style-type: none"> ° ORC /OIM ° Propulsion ° Diduction : observer les contacts nécessaires du côté travaillant et non travaillant. - Revisualiser le travail de finition des cires 	<ul style="list-style-type: none"> - Remontage des 6 dents antérieures mandibulaires, suite au 1er essayage (léger décalage du milieu interincisif mandibulaire) -Réglage de l'articulateur et verrouillage + 0,5mm de propulsion gauche gérer pour le montage des dents postérieures. -Manque de vues linguales lors du montage des dents . 	<ul style="list-style-type: none"> - Séquence de travail clin/labo : 1 séance environ 3 h 30. - 17,6 GO de fichier : 1 heure 37 minutes 35 secondes de vidéos brutes, 27 photos. - Travail de montage vidéo environ 5 h - Montage audio environ 10 min. -<u>Après montage.</u> <u>création d'1 vidéo :</u> °Montage postérieur = 9 min 06 s. (788 Mo)



Courbe de compensation sagittale postérieure

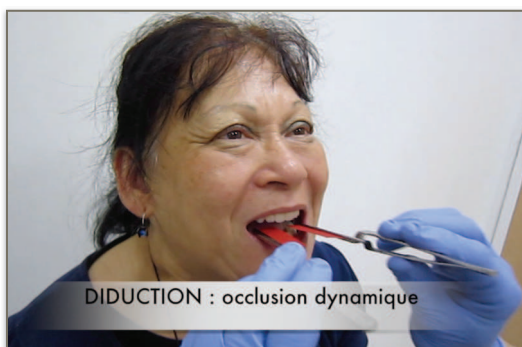


Cuspidés maxillaires en occlusion avec le PMI

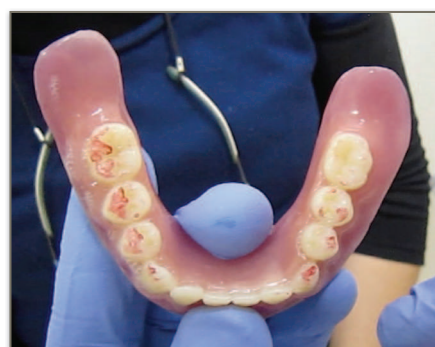ETAPE 19 (CLINIQUE):

ESSAYAGE POSTERIEUR FONCTIONNEL

Objectifs :	Difficultés/erreurs	Finalisation / exploitation:
<ul style="list-style-type: none"> - Importance de la communication entre praticien et technicien. - Validation du sourire (toutes les dents): - Naturel du rendu (validation finale avant polymérisation) : <ul style="list-style-type: none"> °Position et angulation des dents. °Intégration bio-fonctionnelle des courbures d'occlusion. °Reliefs gingivaux. - Tests phonétiques : <ul style="list-style-type: none"> °MISSISSIPPI /FALAFEL /BAOBAB/ CHE-VEU - Occlusion: validation de l'OTE <ul style="list-style-type: none"> ° Sur ASA puis en bouche ° Positionnement mandibulaire centré par rapport au maxillaire (plusieurs ouverture/fermeture= engrènement spontané). °statique. °dynamique. - Dernière correction possible: repositionnement des dents sur la maquette de montage en clinique (chauffer la cire). - Présentation de la fiche de conseils (lors d'une séance avant la pose). - Explications orales : relation patient/ praticien. 		<ul style="list-style-type: none"> - Séquence de travail clin/labo : 1 séance, environ 2 h. - 4,41 GO de fichier : 25 minutes 22 secondes de vidéos brutes. - Travail de montage vidéo environ 4 h 30 - Montage audio environ 15 min. <u>-Après montage, création d'1 vidéo</u> °Essayage postérieur fonctionnel: = 5 min 25 s. (480,3 Mo)



Contrôle de l'occlusion dynamique : diduction

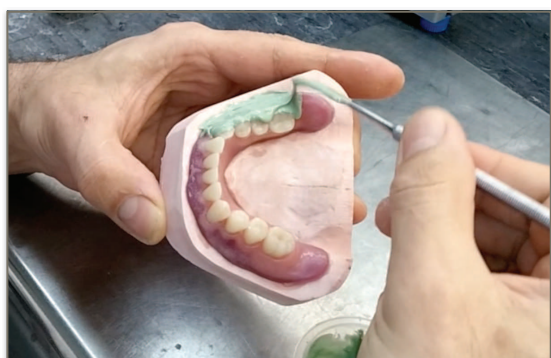

Surocclusion en secteur 4


ETAPE 20 (LABORATOIRE):

MISE EN MOUFLE

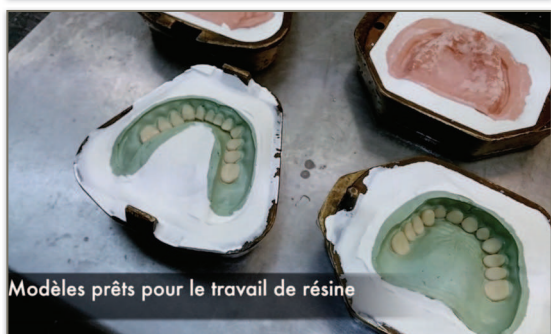Objectifs :	Difficultés/erreurs	Finalisation / exploitation
<ul style="list-style-type: none"> - Moufle : création d'un moule sur mesure de tous les reliefs dentaires et gingivaux . - Finition et contrôle des cires - Vérification de l' équilibration occlusale avant mise en moufle et après polymérisation. -Préparation des modèles : <ul style="list-style-type: none"> ° Désolidarisation des socles de montage (utilité du split cast). ° Isolation ° Immobilisation des maquettes au modèle secondaires (joint de cire pour éviter les fusées de résine sous la maquette de montage) ° Revêtement de surface au contact de la cire (silicone) pour la précision reproduction . - Présentation des moufles et protocole de coulée. - Préparation des modèles pour le travail de résine. <ul style="list-style-type: none"> ° Ebouillantage et nettoyage des moufles = négatif des reliefs en cire. 	<ul style="list-style-type: none"> - Montage des modèles sans double base engrenée (Split cast) 	<ul style="list-style-type: none"> - Séquence de travail clin/labο : 1 séance, environ 2 h 30. - 4,6 GO de fichier : 27 minutes 29 secondes de vidéos brutes. - Travail de montage vidéo environ 4 h 30 - Montage audio environ 5 min. - <u>Après montage</u> <u>création d'1 vidéo</u> ° Mise en moufle = 5 min 55 s. (535,8 Mo)



Revêtement de surface pour enregistrer les détails de la sculpture en cire



Moufle en 2 parties



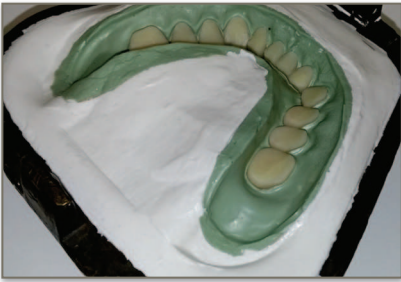Modèles prêts pour le travail de résine

Moufles rincés comprenant pour un le modèle II et pour l'autre les dents et le revêtement

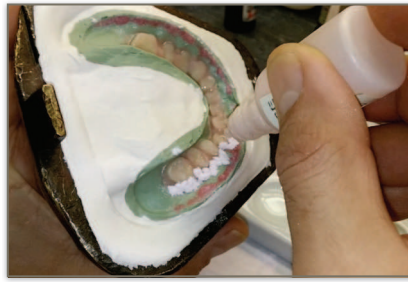ETAPE 21 (LABORATOIRE):

TRAVAIL DE LA RESINE

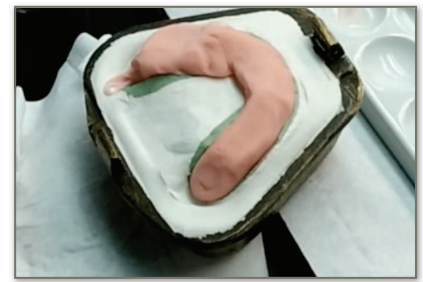Objectifs :	Difficultés/erreurs	Finalisation / exploitation :
<ul style="list-style-type: none"> - Reproduction fidèle en résine des maquettes fonctionnelles. - Découvrir l'instrumentation nécessaire à ces étapes laboratoires. - Traitements des surfaces <ul style="list-style-type: none"> ° dépolir le talon des dents ° isolation du plâtre - Démonstration du travail de résine <ul style="list-style-type: none"> ° POLYCHROMIE = apport résines teintées par superposition. ° Résine standard de la base - Comprendre le rôle du moufle comme moule pour la résine. - Utilisation de la presse hydraulique. <ul style="list-style-type: none"> ° Fusée de résine. ° Pression constante pour la cuisson. - Reprendre les règles de cuisson de la résine. - « Démouflage » : <ul style="list-style-type: none"> ° Nettoyage des moufles et récupération des modèles. ° Prothèses brutes. - Travail de finition de la résine polymérisée <ul style="list-style-type: none"> ° Ebarber/ lisser les surfaces/ élimination des inclusions de plâtre/ affinage des détails/ reprise du piqueté (fraise spécifique) ° Polissage / lustrage / vapeur - Contrôle et réglage d'occlusion : <ul style="list-style-type: none"> ° Remontage sur articulateur (collage aux socles conservés) ° Modification d'occlusion après cuisson tige incisive à 0 = rétablir l'OTE. ° ORC = contacts harmonieusement répartis. ° DIIDUCTION = contacts du côté travaillant et non travaillant . ° PROPULSION = contacts antérieurs et postérieurs des 2 côtés (molaires) - Visualiser ces points à l'image (arrêt sur image) 	<ul style="list-style-type: none"> - Variation dimensionnelle présente après cuisson = tige incisive à + 1 mm. Réglages de la surocculsion. 	<ul style="list-style-type: none"> - Séquence de travail clin/labo : 2 séances, environ 6 h 30. - 12,05 GO de fichier : 1 heure 18 minutes 27 secondes de vidéos brutes, 32 photos. - Travail de montage vidéo environ 3 h 30 - Montage audio environ 5 min. - <u>Après montage,</u> <u>création de 2 vidéos:</u> ° Travail de la résine: = 7 min 29 s. (660,8 Mo) ° Démouflage et finitions : = 7 min 41 s. (677,7 Mo)



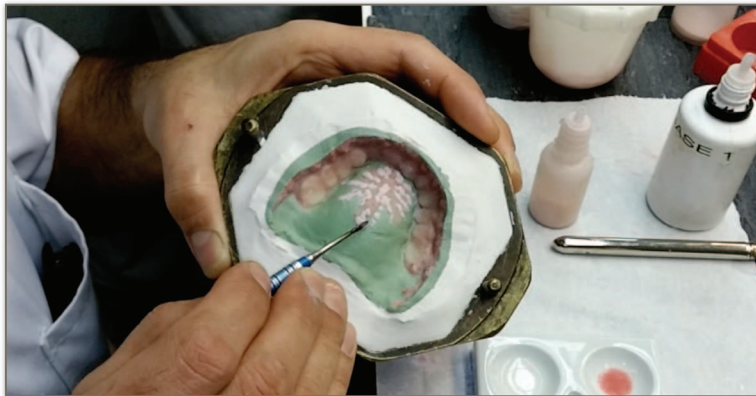Moufle mandibulaire avant travail de résine



Superposition de résine de différente teinte pour mimer la gencive : polychromie



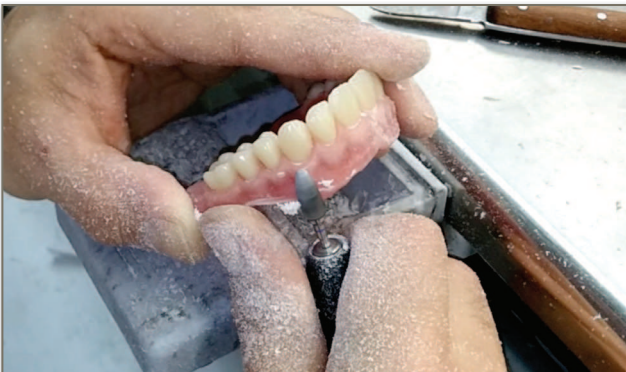Résine de la base avant d'être pressée



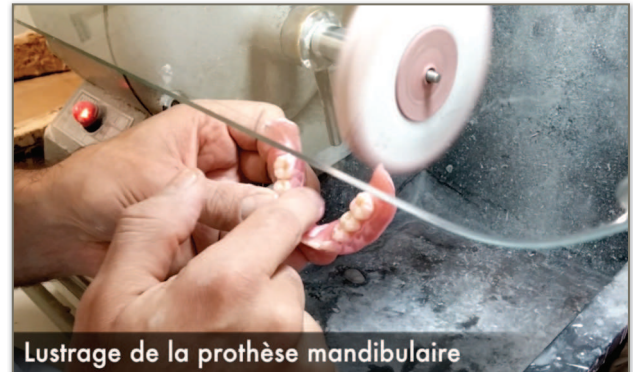Polychromie du faux palais



Presse hydraulique

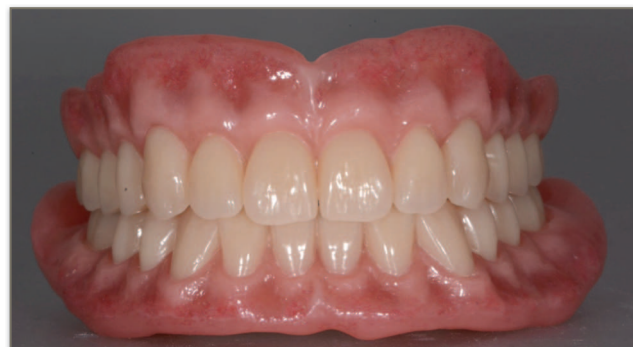

Ebarber les irrégularités de la coulée de la résine



Lustrage de la prothèse mandibulaire

Finition de la résine



*Résultat final :
prothèses polymérisées et polies*

ETAPE 22 (CLINIQUE):

INSERTION DE LA NOUVELLE PROTHÈSE

Objectifs :	Difficultés :	Finalisation/exploitation :
<ul style="list-style-type: none"> - Elimination des défauts en amont de leur apparition lors de l'adaptation de la prothèse en bouche - Inspection des prothèses (rugosités, fêlures, extrados , intrados...) - Décontamination de la prothèse / insertion des prothèses humidifiées en bouche - Contrôle de l'interface muqueuse/ prothèse (intrados douloureux ?) - Contrôle de la rétention (bruit de suction).Rétention idéale après tassement muqueux (48h minimum) - Gestion des 3 niveaux d'occlusion en bouche (pince de miller et papier d'occlusion de différentes couleurs, meulages sélectifs et progressifs) - Présentation au patient : résultat esthétique et fonctionnel final <ul style="list-style-type: none"> ° Miroir / lunette /éclairage ° Tests phonétiques ° Ecouter les ressentis et l'avis du patient ° Offrir la boite à prothèse - Conseils (fiche + explications) à propos: <ul style="list-style-type: none"> ° Port/ Mastication/ Alimentation/ Hygiène ° Prévoir déjà le prochain rendez-vous de réglages (à 48h minimum). Le travail du praticien n'est pas encore terminé !! 		<ul style="list-style-type: none"> - Séquence de travail clin/labo : 1 séance, environ 1 h 30. - 3,36 GO de fichier : 17 minutes 55 secondes de vidéos brutes, 82 photos. - Travail de montage vidéo environ 3 h 30 - Montage audio environ 5 min. <u>-Après montage, création d'1 vidéo</u> °Insertion des prothèses réglages primaires: = 4 min 09 s. (329,9 Mo)

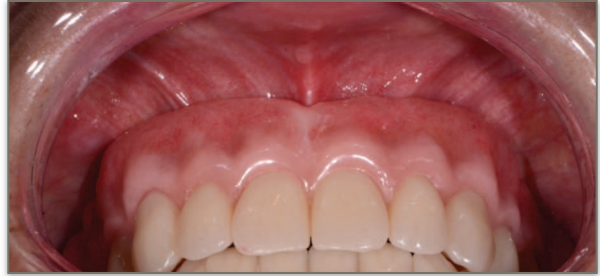
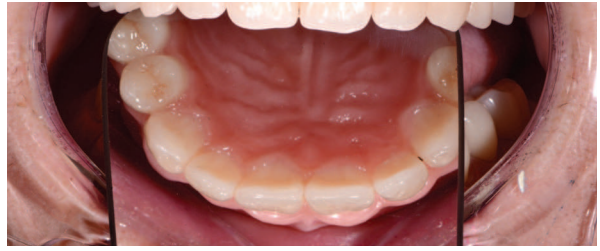
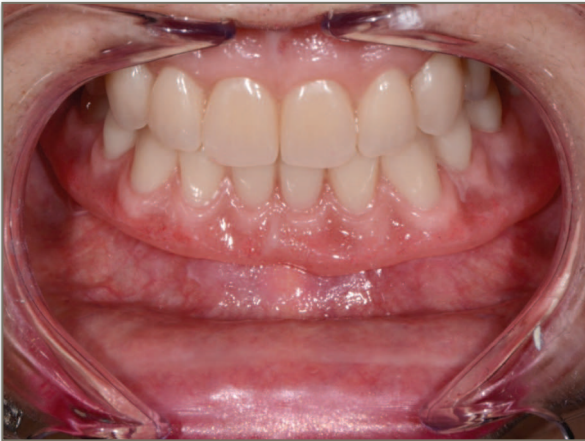Explication de vive voix de la fiche de conseils

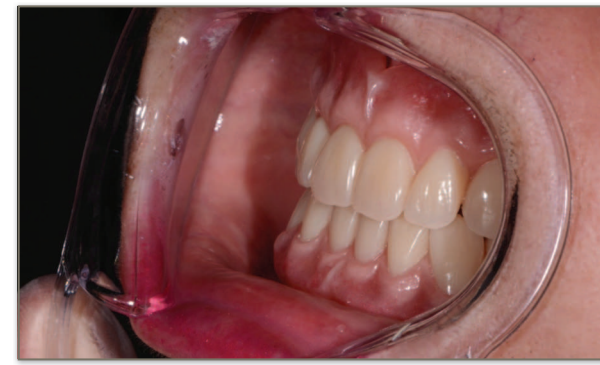
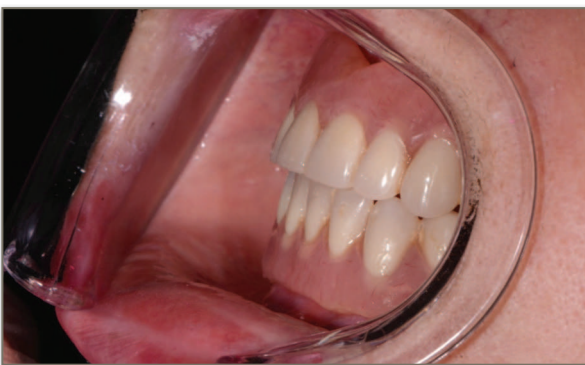
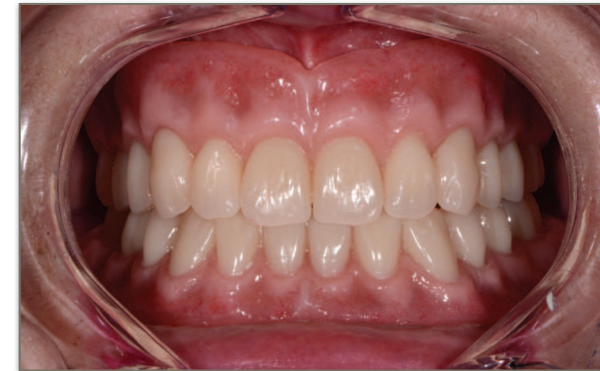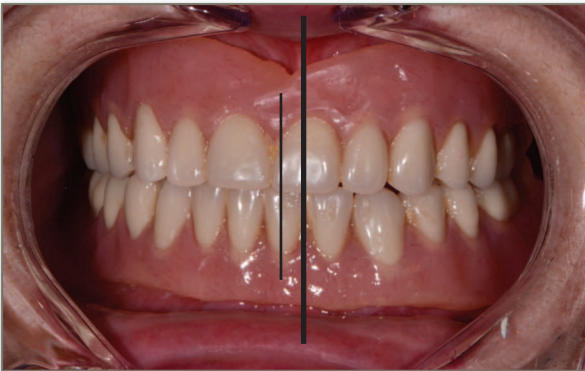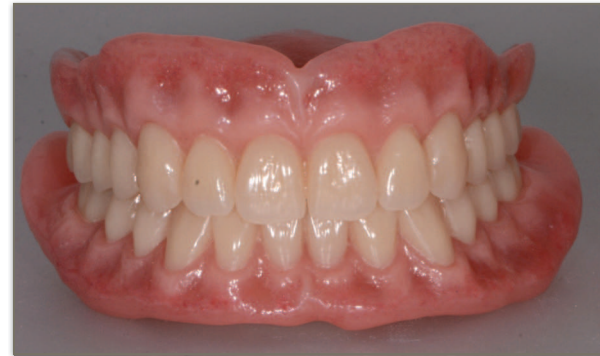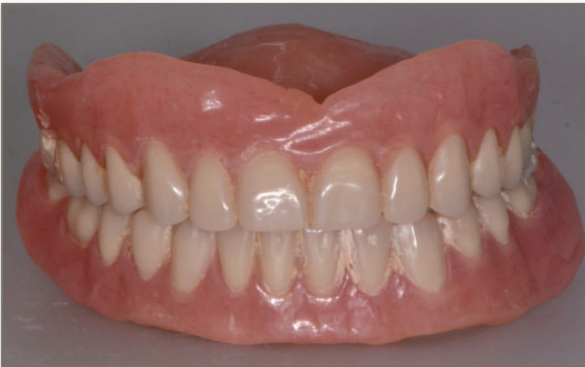La patiente est satisfaite de son nouveau sourire

Intégration gingivale



Comparatif avec les anciennes prothèses



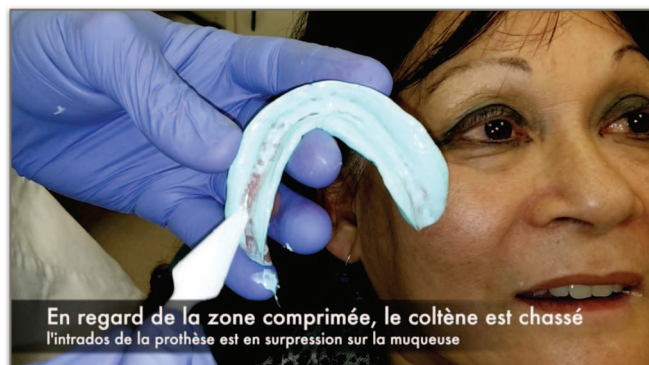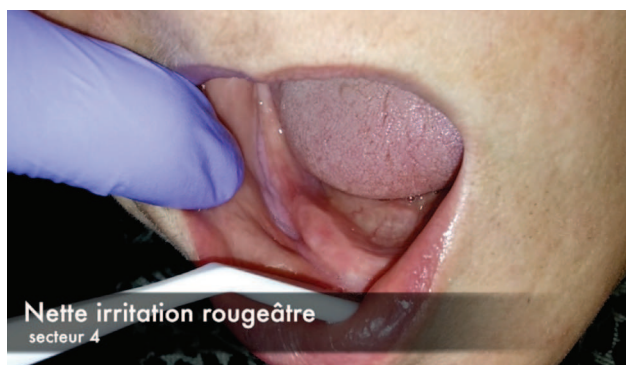Anciennes prothèses

Nouvelles prothèses

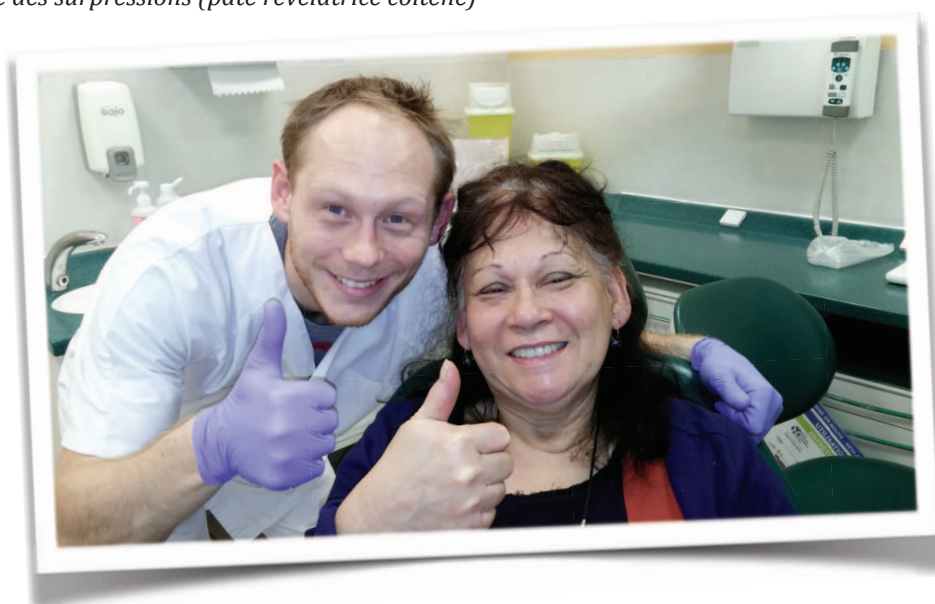
ETAPE 23 (CLINIQUE):

SUIVI PROTHETIQUE

Objectifs :	Difficultés/erreurs :	Finalisation/exploitation :
<ul style="list-style-type: none"> - Recevoir les doléances de la patiente (douleur, gêne, problème d'adaptation, d'élocution) - Irritation gingivale : <ul style="list-style-type: none"> ° Observation et palpation ° Vérification occlusale statique et dynamique. ° Révélation par matériau de surpression. 	<ul style="list-style-type: none"> - Obtenir un réglage occlusal le plus parfait possible et bien visible pour la vidéo 	<ul style="list-style-type: none"> - Séquence de travail clin/labo : 1 séance : environ 2 h. - 4,87 GO de fichier : 32 minutes 12 secondes de vidéos brutes. - Travail de montage vidéo environ 3 h 30 - Montage audio environ 5 min. - <u>Après montage,</u> <u>création d'1 vidéo :</u> ° Suivi prothétique : = 5 min 51 s. (507,2 Mo)



Réglage des surpressions (pâte révélatrice coltène)



4-2. Travail de montage vidéo:

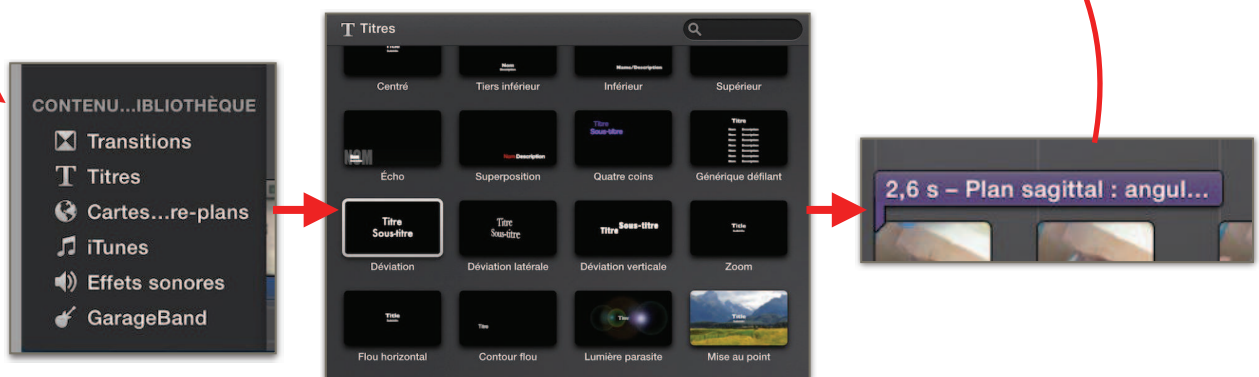
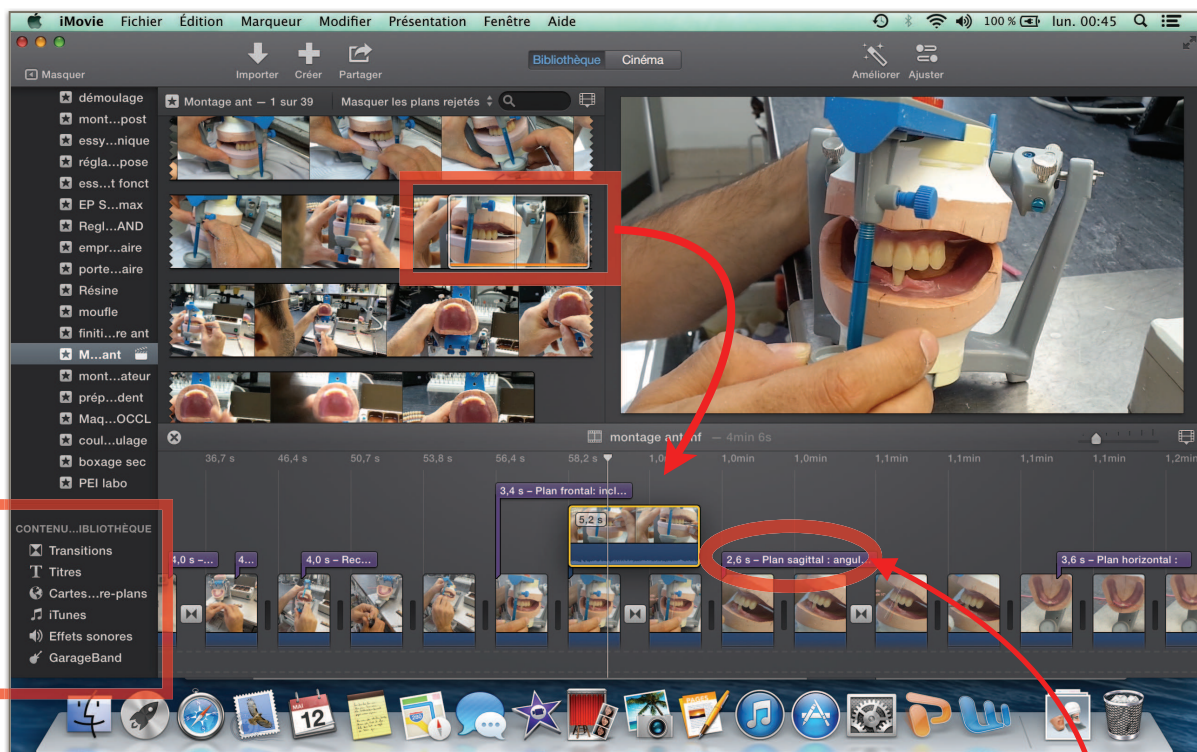
Après la réalisation de chaque étape, clinique ou laboratoire, et l'enregistrement des vidéos, je disposais d'une base de données brutes stockée sur l'ordinateur.

Pour scinder les **plans** et conserver les **images nécessaires** j'utilise le logiciel **« I-movie »**. L'interface du programme se présente comme une frise chronologique sur laquelle je place les parties de film que je désire utiliser.

Ensuite nous pouvons décider des **transitions particulières** entre chaque séance (*par exemple « le fondu au noir » : diminution progressive de l'image vers un fond noir ; « le fondu enchaîné »: les premières images de la 2ème vidéo apparaissent par dessus les dernières images de la 1ère vidéo ...*).

Les **titres, sous titres et commentaires** sont incrustés par dessus la vidéo, le timing précis et la longueur d'apparition sont choisis par le positionnement et la longueur de l'onglet que l'on place sur la frise.

Enfin l'**aspect audio** est géré pour conserver ou éliminer le son initial de l'enregistrement, des commentaires ont été ajoutés en voix off sur certaines vidéos.



Les impressions d'écran présentées ci-dessus illustrent l'organisation du programme de montage. Le texte est intégré en passant par l'onglet « Titres » en bas à gauche de l'écran, l'interface de la 2ème image apparaît nous permettant de choisir le style de texte, que l'on l'intègre à la « frise ».

Ce travail a nécessité environ **83 heures** de présence clinique et laboratoire, au cours de **36 séances**. L'enregistrement brut comptabilise **17 heures , 23 minutes et 24 secondes** de vidéo pour **131,06 GO de fichiers**.

Le **travail de montage vidéo**, sur lesquelles peuvent facilement s'additionner 1 à 2 heures par films pour les nombreuses modifications et corrections, totalise environ **180 heures**.

Certaines étapes ont été séquencées en plusieurs films et c'est au final **38 films** qui représentent à ce jour le projet numérique, pour **une durée totale de 3 heures 52 minutes et 54 secondes** de support pédagogique correspondant à **20,53 GO de fichiers**.

5. DISCUSSION :

Lors de cette démarche, de nombreuses limites et difficultés se sont présentées. Chaque geste pratique devant être mis en évidence pour la caméra, cela rendait cette prise en charge un peu moins spontanée et beaucoup plus longue. Le positionnement du praticien, de ses mains, de l'instrumentation devait laisser le champ libre pour l'enregistrement vidéo; ce qui compliquait les manipulations conduisant à refaire de nombreuses séances. En outre, cette façon de travailler ainsi que tout l'aspect audiovisuel relevait d'un travail purement expérimental. Le tournage aurait été simplifié s'il s'était agi de filmer un autre praticien à l'oeuvre.

Si ce travail respecte le consensus universitaire de la PAC (livre blanc 2011) néanmoins il ne propose pas l'éventail de toutes les techniques et biomatériaux possibles pour cette prise en charge. (cf disponibilité des biomatériaux au CHU)

L'ensemble de cette réalisation clinique se réfère au cas particulier de Mme C. M. et tente de représenter une prise en charge standard et conventionnelle mais chaque patient étant unique, cela implique une gestion des éléments cliniques et laboratoires individuelles. Malgré la réussite technique de cette PAC, aujourd'hui, son succès n'est validé que par la satisfaction de la patiente. Comme pour toutes les prothèses complètes l'accompagnement, la coopération et la satisfaction du patient sont primordiaux devant la maîtrise technique. Le bon déroulement d'une prise en charge est tout autant, patient que praticien-dépendant et la bonne exécution des protocoles cliniques et laboratoires, ne sera pas forcément un gage de total succès pour la future prothèse.

A noter que l'intervention du prothésiste occupe une place importante dans cette réussite. Ce projet a été réalisé en collaboration avec un remarquable acteur laboratoire qui a pris sur son temps libre et ses week-ends pour nous offrir un travail de grande qualité, d'une grande pédagogie, où le détail est mis en avant. Ces longues séances laboratoires (extérieures au CHU) étaient, elles aussi, loin de sa pratique quotidienne et sa rapidité d'exécution habituelle. De mon côté, la gestion du film était plus délicate. Je devais m'adapter à la technique du prothésiste qui travaillait devant la caméra avec, pour la plupart des étapes, aucun retour en arrière possible. Cependant les scènes étaient plus simples à filmer car filmées par moi même, je choisissais quoi et comment filmer; sans pour autant avoir une idée précise du résultat !

Non professionnel... la méconnaissance du travail audio-visuel a conduit à une sous estimation du travail global du projet. Tout au long du visionnage, de nombreuses modifications et réadaptations des vidéos (à visée pédagogique) ont considérablement rallongé leur finalisation.

Encore modifiables, les films proposés aujourd'hui pourront être réadaptés et perfectionnés sans cesse. Ils laissent une sensation de « jamais réellement fini » ou de « toujours perfectible ».

5-1. Utilisation de la vidéo:

Au fil de l'avancée des films et de leurs montages, différentes possibilités pédagogiques sont apparues. L'utilité et l'intérêt de cette ressource audiovisuelle se présentent à différents niveaux de l'enseignement et auprès de tous les acteurs du parcours de soins hôpitalo-universitaires (enseignant, étudiant, prothésiste).

° **Présentation de la matière** « Prothèse amovible complète » **en préambule des cours:** « vidéo-résumé » regroupant l'ensemble des étapes pour appréhender l'importante charge de travail nécessaire à la réalisation d'une PAC.

° **Illustration du cours théorique** : projection de la vidéo de l'étape traitée lors du cours .

En janvier 2014, avec l'enseignante V. Pouysségur, nous avons testé ce type de support de cours .

Lors des « RIM: relations inter maxillaires en PAC », une ébauche de l'extrait correspondant a été diffusée aux étudiants de 3^{ème} année. Nous leur avons fourni des commentaires supplémentaires à l'oral expliquant certaines parties du film. Leurs questions et les échanges ont permis l'interaction autour de la vidéo.

Enfin nous avons pu juger de l'apport de ce support dynamique en fin de cours en distribuant un questionnaire (annexe 4). Les réponses révélèrent un très bon accueil, les étudiants reconnaissaient un réel intérêt à ce travail et se sentaient éclairés sur de nombreux points du cours.

Au cours de la période universitaire 2014-2015 son impact sera évalué auprès des étudiants de 3^{ème} et 4^{ème} année. Ce nouveau complément de cours est suffisamment abouti à l'heure actuelle pour être utilisé tel quel, mais il reste à étudier si le support est bien adapté aux cours dispensés à la faculté:

- La durée des vidéos n'est elle pas trop longue?
- Certaines vidéos n'auraient elles pas plus d'impact en étant redécoupées?
- Est-il nécessaire de présenter toutes les étapes filmées ?
- N'est-il pas plus pédagogique de présenter exclusivement certaines séquences aux 3^{ème} année qui ne sont pas encore confrontés à la clinique ..?
- Proposer l'intégralité de la succession des étapes aux étudiants de 4^{ème} année en parallèle de leurs débuts cliniques?
- Préparer un film sélectionnant exclusivement les sources d'erreurs les plus fréquentes pour mettre en avant l'apprentissage par problème?
 - Ep 1ère trop compressive (cartographie)
 - PEI en surextention
 - Détermination des RIM sur un patient « allongé »...

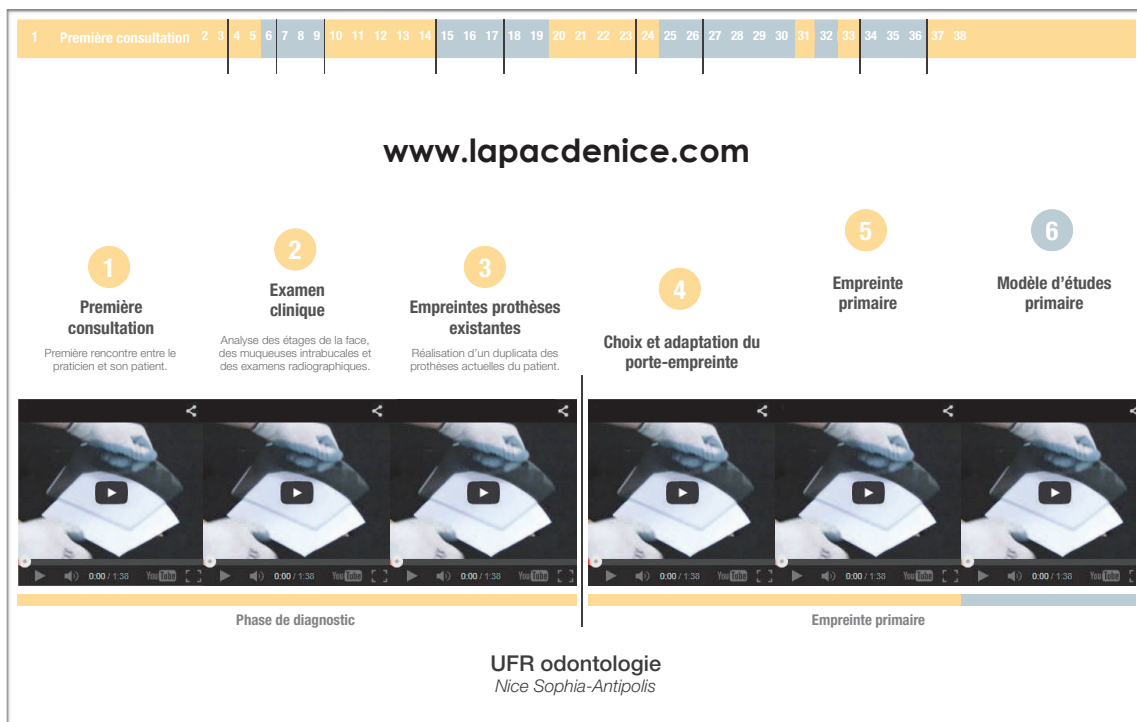
° **Référentiel visuel des protocoles cliniques :**

Revisualisation de l'étape en image via internet ou intranet (JALON), avant sa réalisation en clinique, pour les étudiants déjà formés.

° Présentation du travail clinique du chirurgien dentiste **auprès des prothésistes** pour une meilleur collaboration.

5- 2. Mise à disposition:

Le support le plus direct et facile d'utilisation est le fichier vidéo brute. Il permet l'exploitation directe sur l'ordinateur de l'enseignant et sa projection dans les salles de cours. Mais pour permettre une plus grande mise à disposition et une visibilité de ce travail par le lecteur de cette thèse, le numérique est devenue une nécessité. Ces 38 vidéos font partie à part entière de la thèse et pour les visualiser un « support internet » est développé. Grâce au concours de Romain Jagueneau (infographiste et web designer) nous retrouvons l'ensemble du travail audiovisuel sur le site internet : www.lapacdenice.com .Il est consultable sur ordinateur et sur mobile.



Aperçu du site internet: il se présente sous forme d'une frise où les étapes s'enchainent dans l'ordre chronologique reprenant alternativement les phases cliniques et laboratoires comme dans la séquence pédagogique filmée. Chaque étape est détaillée avec une définition et la vidéo correspondante. Une page déroulante de gauche à droite permet d'avancer le long de la frise et de sélectionner une vidéo.

Il est également possible, pour le docteur Valérie Pouysségur de placer ces vidéos, une fois projetées en cours, sur la plateforme intranet universitaire de JALON. L'étudiant pourra alors revoir les images et illustrer l'apprentissage de son cours pour une meilleure compréhension des étapes et de la prise en charge de la personne totalement édentée.

6. CONCLUSION :

Lors de la prise en charge filmée de notre patiente totalement édentée, dont la cavité buccale a été réhabilitée par une prothèse amovible complète bimaxillaire conventionnelle, nous avons respecté les soins courants et avons fait tout ce qui était inclus dans une thérapeutique usuelle pour la patiente.

Notre multi-casquette (écrivain, scénariste, praticien, cameraman, monteur...) nous a permis de finaliser ce projet à travers 38 séquences filmées qui restent expérimentales et perfectibles. Aujourd'hui nous les mettons à la disposition de l'enseignement de PAC de la Faculté de Chirurgie Dentaire de Nice. Leur exploitation au cours de l'année universitaire 2014-2015 apportera les réponses des étudiants quant à leur utilité concrète et réelle, et permettra de faire évoluer ces vidéos vers une version encore plus optimale .

L'apprentissage par observation est un fait établi et l'image permet d'éclairer certaines zones d'ombre inhérentes à la théorie. Notre formation de chirurgien dentiste se base sur la démonstration qui devient de plus en plus interactive et dynamique .

Ce projet s'intègre alors parfaitement dans une démarche actuelle d'enseignement où l'utilisation des nouveaux médias investit le quotidien des étudiants. L'apport pédagogique est indéniable, en utilisant les outils numériques, ce travail d'actualité devient une aide probante à l'acquisition des compétences et au développement de l'étudiant.

Ces séquences vidéos constituent, sans aucun doute, une ressource très précieuse et utilisable de plusieurs façons. Elle s'inscrit dans une continuité pédagogique offrant de nouvelles perspectives d'apprentissage visant à performer la restitution clinique.

7. RÉFÉRENCES BIBLIOGRAPHIQUES :

- 1) Baix S, Azuelo A, Kiefer C, Etienne O, Taddei C. Simplifiez-vous le choix des dents artificielles en prothèse amovible .Le fil dentaire février 2012, n°70, pp14-16
- 2) Begin M. La dimension verticale et l'espace libre d'inocclusion : un moyen simple de détermination. Actual Odontostomatol. 1992; 177: 105-112.
- 3) Begin M. La relation intermaxillaire: établissement de la DVO. Inf Dent. 2001; 83 (13): 922-930.
- 4) Benbelaïd R., Kassab P., Prothèse complète et choix des dents «Le sourire retrouvé», Le chirurgien-dentiste de France, n° 1316 du 13 Septembre 2007.
- 5) Braud A, Hüe O, Berteretche MV. Doléances en prothèse complète. EMC odontologie 23-325-G-15. 2007; Elsevier Masson.
- 6) Canault E, Sartori F, Deltil T, Chauderlier S. Imovie 11 création vidéo dans la suite Ilife. Agnosis, Mon mac et moi. 01 mars 2011.
- 7) Celebic A, Knezovic-Zlataric D, Papic M, Carek V, Baucic I, Stipetic J. Factors related to patient satisfaction with complete denture therapy. J Gerontol A Biol Sci Med Sci. 2003 Oct; 58 (10): M948-53
- 8) Chabrol C, Guérif F. Comment faire un film . Rivages poches (Livre 462). 17 mars 2004.
- 9) CNEPO Dictionnaire de prothèse odon- tologique. Editions SNPMD, Paris, 2004.
- 10) Dumesnil F. Formations au tournage et au montage vidéo, Monter un film avec Imovie 11. Dossier disponible sur [http://www.blogperformance.com/wp-content/uploads/2011/06/tutorial-
imovie11.pdf](http://www.blogperformance.com/wp-content/uploads/2011/06/tutorial-imovie11.pdf). juin 2011.
- 11) Fouché JC .Mon guide du tournage-montage : Professionnalisez vos productions HD légères. Baie des anges ,2ème édition . 7 octobre 2010.
- 12) HAS. Pose d'une prothèse amovible définitive complète. Disponible sur www.has-sante.fr. avril 2006 .
- 13) Helfer M, Bemmer J, Louis JP. Equilibration occlusale en prothèse amovible complète. Stratégie prothétique mai-juin 2010 . vol 10, n° 3.
- 14) Helfer M, Louis JP, Vermande G. Gestion des rapports intermaxillaires en prothèse amovible complète. Stratégie Prothétique. janvier-février 2010; 10. (1) : 33-41..
- 15) Hüe O, Berteretche MV. Prothèse complète. Réalités cliniques. Solutions thérapeutiques. Quintessence Internationale. 2004.
- 16) Hüe O., Bertereche MV. ; Les extrados prothétiques en prothèse adjointe totale : Rôles et réalisations cliniques. *Actualités Odonto-Stomatologiques* n° 177, Mars 1992.
- 17) Jaudoin P, Millet C., Mifsud S. Empreinte en prothèse amovible complète, Encyclopédie Médico-Chirurgicale, Odontologie : 23-325-C-10, Elsevier Masson 2006.
- 18) Katz S-D. Réaliser ses films plan par plan : Concevoir et visualiser sa mise en images. Eyrolles. septembre 2005.
- 19) Lacroix P, Laurent M., Margossian P., Laborde G., Quels sont les critères de choix des porte-empres et adhésifs ? Strat. Proth., novembre 2004, n°5 (4) : 337-342.
- 20) Lassauzay C., Veyrone JL., Lescher J. La préparation des surfaces d'appui : rôles de la prothèse complète amovible transitoire. *Cah de Prothèse* n°104, décembre 1998.

- 21) Lejoyeux J. Les empreintes dans le traitement de l'édentation totale. Paris : CDP, 1986.20p.
- 22) Paris JC, Faucher AJ. Le guide esthétique. Comment réussir le sourire de vos patients. Paris : Quintessence International, 2004. 309p.
- 23) Pogeant J., Raynaldy L., Hobeilah R. . L'empreinte primaire en prothèse amovible complète : facteurs incontournable de réussite. Cahier de synthèse clinique et thérapeutique 2012, Faculté de chirurgie dentaire de Toulouse.
- 24) Pompignoli M, Doukhan J, Raux D. Prothèse complète clinique et laboratoire, tome 1 et 2. Cdp, Guide clinique. 2004.
- 25) Pouyssegur V, Durelle S, Herbert D. Objectiver et prévenir les doléances en Prothèse Amovible Complète: l'échelle d'adaptation. Stratégie prothétique. septembre 2008. vol 8 n°4 pp 295-300.
- 26) Pouyssegur V . Syllabus de Prothèse Amovible Complète. année 2013-2014.
- 27) Pouyssegur V . Cours magistraux de Prothèse complète amovible. Faculté dentaire de Nice Sophia Antipolis. année 2013-2014.
- 28) PResMITIC de l'établissement de Blonay-Saint-Légier. iMovie, les tutoriels d'un pro ! disponible sur le site www.dclit.net/dclit/imovie-tutoriels-pro/, 7 juin 2012.
- 29) Rancourt L, Saint-Vincent R, Saint-Vincent O. Réaliser un storyboard pour le cinéma. Eyrolles .30 août 2012.
- 30) Rignon-Bret C., Rignon-Bret JM. ; Prothèse amovible complète, Prothèse immédiate, Prothèse supraradiculaire et implantaire. *Collection JPIO, Edition Cdp 2003.*
- 31) Serre D, Pouyssegur V: Matériaux à empreinte. *Encycl Med Chir, Odontologie, 23-064-A-10, 1998.*
- 32) Tables rondes information dentaire conçue et animées par Michel Pompignoli. Livre blanc sur le traitement de l'édenté total, un consensus pour un bon usage des prothèses amovibles complètes. information dentaire.2011
- 33) Tondowsky E. L'empreinte phonétique en prothèse totale. prothétique avril 2004 • vol 4, n° 2 prothétique avril 2004 • vol 4, n° 2 .
- 34) Tondowski. E. L'influence des remparts prothétiques sur la phonétique en prothèse adjointe totale. *Stratégie prothétique 2002 ; (2) 5 : 371-382.*
- 35) Türp JC, Jürgen Schindler H, Rodiger O, Smeekens S, Marinello CP. La relation inter-maxillaire verticale et horizontale en médecine dentaire reconstructrice. *Mens Suisse Odontostomatol, Vol 116: 4/2006 : 112-116*

ANNEXES :

Document 1 : Droit à l'image .

Collecte d'images et de documents
dans le service d'odontologie
de l'hôpital Saint Roch de Nice
sur la période 2013/ 2014

5

Autorisation DROIT A L'IMAGE

Dans le cadre d'un travail de thèse, je souhaiterais réaliser une prothèse amovible complète (PAC) bi-maxillaire au sein du service d'Odontologie de l'établissement hospitalier de Saint Roch.

Ce travail prothétique aurait pour vocation d'être filmé dans le but de produire un documentaire vidéo sur le protocole complet et détaillé de réalisation d'une prothèse amovible complète. Il deviendrait alors un outil pédagogique de choix pour tout étudiant faisant ses premiers pas dans le service, il faciliterait la transition entre les « travaux pratiques » et l'acte clinique, offrant ainsi une meilleure immersion de l'étudiant en passe de devenir un jeune clinicien.

Je soussigné(e) Madame CHEVELEFF Marie.....

Adresse 2 Avenue Henri Matisse
"le Chambard A" 06200 NICE.....

TEL 04 937 18 639 Courriel :

Accepte d'être filmé et photographié dans le cadre du travail de thèse de Mr SCOFFIER Richard au sein de l'établissement hospitalier de Saint Roch.


En acceptant, je m'engage à ne faire aucune restriction de mon droit à l'image et de ne demander aucune contrepartie à Mr SCOFFIER Richard.

Je donne l'autorisation à Mr SCOFFIER de présenter mon image dans le respect des droits et de ma personne pour toute diffusion et sur tous supports jugés utiles par Mr SCOFFIER Richard.

Fait à Nice....., le 08/10/2013 en 3 exemplaires

(Lu et approuvé)

(signature)

Lu et approuvé


Nice le mardi 01 octobre 2013

Sujet : Demande d'autorisation

Dans le cadre d'un travail de thèse, je souhaiterais réaliser une prothèse amovible complète (PAC) bi-maxillaire au sein du service d'Odontologie de l'établissement hospitalier de Saint Roch.

Ce travail prothétique aurait pour vocation d'être filmé dans le but de produire un documentaire vidéo sur le protocole complet et détaillé de réalisation d'une prothèse amovible complète. Il deviendrait alors un outil pédagogique de choix pour tout étudiant faisant ses premiers pas dans le service, il faciliterait la transition entre les « travaux pratiques » et l'acte clinique, offrant ainsi une meilleure immersion de l'étudiant en passe de devenir un jeune clinicien.

Ancien étudiant de 6ème année, je débutais ce travail sur une patiente du centre Mme. CHEVELEFF Marie en juin 2013.

Aujourd'hui, en octobre 2013, je ne suis plus rattaché à l'hôpital, l'accès aux locaux ainsi qu'au matériel m'est donc restreint.

Afin de mener à bien cette réalisation ambitieuse, je vous demande l'autorisation de pouvoir réintégrer, le temps de la confection des prothèses, l'équipe soignante du pôle d'odontologie, me laissant alors l'accès aux salles de soins, au laboratoire ainsi qu'au matériel nécessaire.

Dans un souci d'occupation des fauteuils, je me suis déjà rapproché d'un binôme de 5ème année Mr MARSIL Guillaume et Mr SRAVENIA Jérémie, avec qui je pourrais travailler sur le fauteuil n°7 les mardis.


Les étapes conventionnelles d'une PAC sont donc à entreprendre avec :

- empreintes primaires
- confection des PEI
- empreintes secondaires
- confection de maquettes d'occlusion
- prise de Relations inter maxillaires
- multiples essayages
- pose et réglages

Le Docteur POUYSSEGUR Valérie serait mon enseignant encadrant dans cette démarche.

Je tiens à vous informer que pour un exercice clinique privée lors d'un remplacement en août 2013, j'ai souscrit une assurance professionnelle à la MACSF, (RCP et protection juridique), veuillez trouver ci joint les contrats me couvrant jusqu'au juillet 2014.

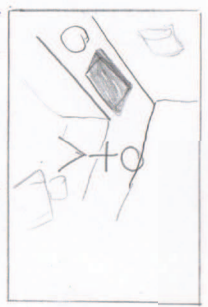<u>Etudiant :</u> Mr SCOFFIER Richard	<u>Enseignant encadrant :</u> Docteur POUYSSEGUR V.	<u>Cadre de santé :</u> Mme BONIFFACY N.	<u>Prothésiste :</u> Mr BRIZZI N.	<u>Chef de service :</u> Professeur MAHLER P.
---	---	---	--------------------------------------	---



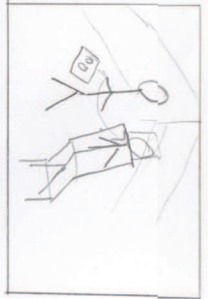
RIM Synopsis

1/8

① Scène de Départ :



Plan large = praticien + Réseau
- justification du Réseau
- Détermination des Rapports



→ Tête de Relution.

② Positionnement du Patient : ⇒ Changement de Place.



plan large = implémentation du matériel (écran)



→ Positionner la patiente
- Placer les points de repère du Visage (Scalé prétemporel).
→ + plan rapproché.
- du positionnement.

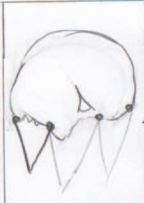

③ Détermination des mesures des Visages de la face.

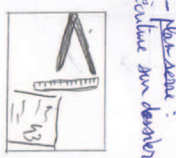a) De face



Plan serré Sm-pied!
- Utilisation du compas horizontal.
- AVEC les anneaux postérieurs.
- SANS Règles



b) De profil.



- Plan serré : coudre sur denture

④ Positionnement Spandrop latéral = Plan de CHIER.

2/8

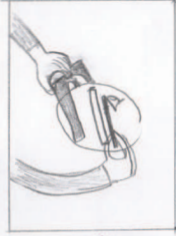

- Plan serré
- Installation du Spandrop.
- Fixe en avant des incisives.
- Tragus aide du moy.
- aide du moy.



- Plan serré sur la pulvériser.
- Position du Plan de FOX.

- Utilisation du Plan de FOX en Bende.



Explication du début.



- Parallélisme. Plan serré (Tête)
Haquette / CHIER.

- Plan serré (Bouche)
- Démontre le réglage.
- Utiliser un caducée de Schimmels.
- Plan serré (Tête)
- Nouveau Test.
- Parallélisme OK.

⑤ Ligne Biquiliculaire = de face



→ Explication du début.



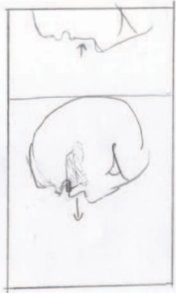
→



- Plan serré (Tête)
- Plan serré (Bouche)
- Règles Bismarck
- Parallélisme

- Plan serré (Tête)

⑥ Section latéral antérieur.



- Plan serré (Tête de profil)
- Comparaison avec et sans la musculature.
- Vérification du Bismarck = Section latérale

7) Réglage Hauteurs du Benardel.

3/8

- TEST PHONÉTIQUE



- Plan arqué (TÊTE)
- Avec HAQUETTE
- Demander



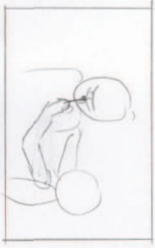- Plan SERRÉ
- Avec PROTÈSES
- Demander



- ZAH sans BOUCHE
- Avec BOURQUET
- Avec DENTURE

⇒ CONTACT labio-dentel.

8) Indices de LEE



- plan sans larynx
- Tracer des indices.



- Niveau larynx
- Points caractéristiques
- Niveau du coude

gar plan:

9) - Prise de mesures sur la maquette = sur les Indices de LEE



- Plan avec son palette plane

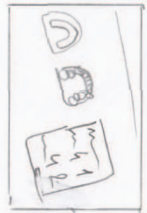(1) Prise de mesure avec une lame de papier en du Fil d'antenne dans un le Benardel = son larynx.



l'usage larynx.

(2) Niveau.

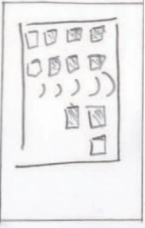
sur palette (points caractéristiques) face visible / visible.



(3) Comparaison.

- c'est dessous.

10) FORNE



- Plan avec l'orientation de la cavité de la forme.



- Plan avec zoom sur palette. - Comparaison avec cavité de forme et mesure chronométrique de charni = A... Forme...

11) TEINTE

utilisation du Teintur. 4/8



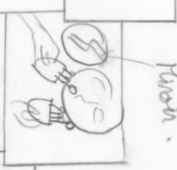Plot.

- Plan large.

- Demander des photos à la patiente = élargir / dialogue. + Rubrication du Patient.



1) Teintur (Benardel) (Benardel) (Benardel)



2) Teintur (Benardel) (Benardel) (Benardel)



3) Teintur (Benardel) (Benardel) (Benardel)



1) Comparaison à la teinte des dents des anciens patients

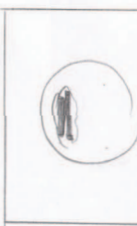12) Réglage Benardel larynx



- Plan large de larynx. - Hauteur larynx.



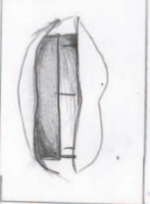
- Plan large. - Hauteur larynx. - Hauteur larynx en Benardel.



- Plan large. - Hauteur larynx. - Hauteur larynx en Benardel.



Plan large. - Hauteur larynx. - Hauteur larynx en Benardel.



- Plan large. - Hauteur larynx. - Hauteur larynx en Benardel.

- Plan large. - Hauteur larynx. - Hauteur larynx en Benardel.

13) Détermination de la DVO. Diminution du Bonnet Manducal.

5/8



Relation: Bord labial de la largeur alvéolaire

- Plan Aérien: - faire bien la largeur. = Bord alvéolaire parfaite.

- Plan osseux: - Contrôle de la hauteur du Bonnet Manducal = dent à la couronne de la limite papillaire / alvéolaire de la largeur.

14) DVO = étage de la face = égale !!



- carré ancienne. - DVO correcte et + harmonie de l'os.



- Arc maxillaire. - DVO = SUR DVO



- Diminution de la hauteur en passant au centre à côté.

14) TEST de la largeur d'eau Technique de HALSON

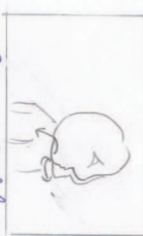

- Bord d'un gongé d'eau = Ven de gongé et d'eau.



- Plan de Face Moyenne (Buste)

-> être avales = avec une augmentation de la DV = difficile à avaler -> la tête se penche en avant.



- Plan de Profil Moyenne

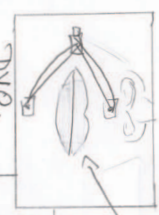15) = largeur d'eau = Technique Inducte = DVR

6/8

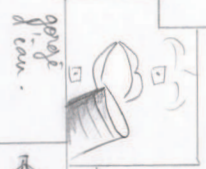Vérification de la Hauteur d'eau.



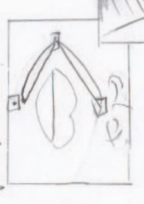1) Plan osseux (Palatale) Relation: Bonnet Manducal



DVO



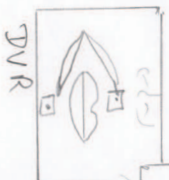
opposé d'eau



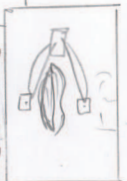DVR = DVO + EIT

2) Plan osseux: - Vérifier de la hauteur de l'étage inf. lors de la déglutition.

- après déglutition relation à la dimension de l'os.



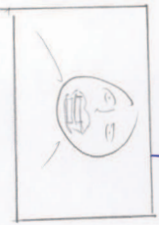DVR



DEGLUTITION: - Comparaison des lèvres - Lors que l'eau est avalée = DVO.

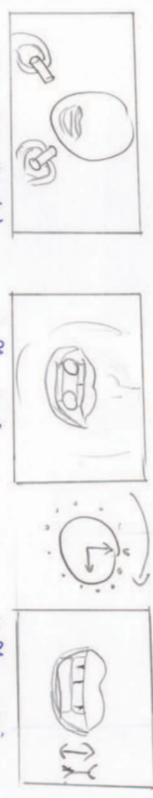
DVO OK

16) Vérification de la Hauteur: TEST phonétique = "SSS"




- Plan Moyenne: -> le but de la scène est de bien entendre la prononciation des "SSS" = espacement de 1 mm au les lèvres postérieures.

17) Déprogrammation Musculaire + Repères Mandibulaires 7/8



- 1) Plan saive (Tête)
 - Relaxer en bouche.
 - Placer les mains.
- 2) Plan saive
 - Fermer au les dents.
 - Sourire aux dents.
- 3) Plan saive
 - Fermer saive / Fermer.
 - Fermer saive / Fermer.
 - Vérification du centrage et de la représentativité.



- 1) Plan saive
 - Fermer saive la position finale.
 - de face repères le lèvre inférieure au le Bonnet Mandibulaire.
 - De profil repère lèvre et Mandib.
 - en regard des 15. et 25.

18) Préparation des cheveux (Technique dentaire)

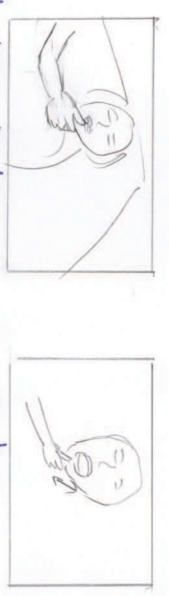
- Plan saive à la palette (Saive)



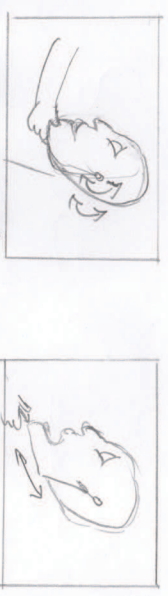
- 1) discuter des triangles (X2) dans le Bonnet Mandibulaire.
- 2) couper les triangles et repère le emplacement du Triangle au le Bonnet Mandibulaire.

Explication sur fait de savoir que l'axe Maxillaire de face au le repère Mandibulaire. Pas accepté. Les triangles ont à être en regard des repères lèvre et Mandibulaire en relation.

18) Manipulation en RC 8/8




- Plan saive. De face.
- en fin de mouvement de PERMETTRE = Rotation BURE = RC.
- Plan saive en fin de mouvement d'ouverture. Préparation de la Mandibule.




- Plan saive: De profil.
- Fermeture = Rotation.
- Ouverture = Rotation.

19) Plan de Relation = ENREGISTREMENT

→ Même plan que précédemment avec les magnets et l'occlusion en bouche avant la prise d'empreinte.



- 1) Plan saive
 - Repère les triangles mandibulaire de la maxillaire.
- 2) Vérification de l'alignement des repères maxillaire et Mandibulaire = représentativité.



- 3) Plan saive
 - détermination des repères.
 - passage sous l'axe.
- 4) centrale
 - vérification lèvre.

QUESTIONNAIRE FILM RIM

→ Que vous a apporté ce film? Échelle de 1 à 10

→ Complémentarité du cours?

→ Réponse aux difficultés du cours?

→ Pour vous, l'idéal c'est de visionner avant ou après le cours?

→ Intérêt de la mise en situation clinique?

→ Quels points sont passés trop vite? Qui manquent?

→ Vous sentez vous prêt ou manque-t-il quelque chose pour appréhender cette situation clinique?

→ Les commentaires du film : intégrés dedans ou à part ?

→ Autres suggestions ?



Approbation – Improbation

Les opinions émises par les dissertations présentées, doivent être considérées comme propres à leurs auteurs, sans aucune approbation ou improbation de la Faculté de Chirurgie dentaire (1).

Lu et approuvé,

Vu,
Nice, le

Le Président du jury,

Le Doyen de la Faculté de
Chirurgie Dentaire de l'UNS

Professeur,

Professeur Armelle MANIERE

(1) Les exemplaires destinés à la bibliothèque doivent être obligatoirement signés par le Doyen et par le Président du Jury.

Serment d'Hippocrate

En présence des Maîtres de cette Faculté, de mes chers condisciples, devant l'effigie d'Hippocrate,

Je promets et je jure, au nom de l'Être Suprême, d'être fidèle aux lois de l'Honneur et de la probité dans l'exercice de la Médecine Dentaire.

Je donnerai mes soins gratuits à l'indigent et n'exigerai jamais un salaire au-dessus de mon travail, je ne participerai à aucun partage clandestin d'honoraires.

Admis dans l'intérieur des maisons, mes yeux ne verront pas ce qui se passe, ma langue taira les secrets qui me seront confiés et mon état ne servira pas à corrompre les mœurs ni à favoriser le crime.

Je ne permettrai pas que des considérations de religion, de nation, de race, de parti ou de classe sociale viennent s'interposer entre mon devoir et mon patient.

Je garderai le respect absolu de la vie humaine dès sa conception.

Même sous la menace, je n'admettrai pas de faire usage de mes connaissances médicales contre les lois de l'Humanité.

Respectueux et reconnaissant envers le Maître, je rendrai à leurs enfants l'instruction que j'ai reçue de leur père.

Que les hommes m'accordent leur estime si je suis fidèle à mes promesses,

Que je sois couvert d'opprobre et méprisé de mes confrères si j'y manque.

Richard SCOFFIER

RÉALISATION D'UNE PROTHÈSE AMOVIBLE COMPLÈTE CONVENTIONNELLE : LE SUPPORT VIDÉO COMME OUTIL PÉDAGOGIQUE.

Thèse : Chirurgie Dentaire, Nice, 2014, n°42.57.14.09

Directeur de thèse : POUYSSEGUR Valérie

Résumé:

La réalisation de Prothèses Amovibles Complètes (PAC) est toujours très présente dans la pratique quotidienne du chirurgien dentiste. Elle réclame rigueur, technique et surtout accompagnement « psychologique » du patient mais sa réussite reste néanmoins très aléatoire et ses concepts sont également « difficiles » à traduire dans son enseignement universitaire initial.

Aujourd'hui l'apprentissage par observation est un fait établi et l'image permet d'éclairer de nombreux points d'incompréhension liés à la théorie. Notre formation de chirurgien dentiste se base sur la démonstration qui devient de plus en plus interactive et dynamique. L'audiovisuel se présente comme un outil pédagogique supplémentaire proposé aux étudiants pour appréhender l'aspect clinique: « la clinique sans y être ! ».

La prise en charge filmée d'une personne totalement édentée dont la cavité buccale est réhabilitée par une PAC bimaxillaire conventionnelle, nous a permis de finaliser ce projet à travers 38 séquences filmées qui restent expérimentales et perfectibles. Ces films pédagogiques sont mis à disposition de l'enseignement de PAC de l'UFR d'Odontologie de Nice Sophia Antipolis et apportent des solutions concrètes visant à performer son apprentissage et sa restitution clinique.

Ce projet s'intègre alors parfaitement dans une démarche actuelle d'enseignement où l'utilisation des nouveaux médias investit le quotidien des étudiants. Grâce à l'utilisation de ces outils numériques, ce travail devient une aide probante à l'acquisition des compétences et au développement de l'étudiant. C'est sans aucun doute une ressource très précieuse et utilisable de plusieurs façons qui s'inscrit dans une continuité pédagogique offrant de nouvelles perspectives d'apprentissage pour réfléchir aux objectifs, aux limites et aux erreurs par l'image.

Mots-clés :

Prothèse amovible complète
Situation clinique filmée
Vidéo
Pédagogie

Adresse de l'auteur : 256 boulevard de la madeleine
06000 Nice
