



**HAL**  
open science

# Imagerie et classification des modalités de division de la veine porte intra-hépatique

Guillaume Koch

► **To cite this version:**

Guillaume Koch. Imagerie et classification des modalités de division de la veine porte intra-hépatique. Médecine humaine et pathologie. 2012. dumas-00833450

**HAL Id: dumas-00833450**

**<https://dumas.ccsd.cnrs.fr/dumas-00833450>**

Submitted on 12 Jun 2013

**HAL** is a multi-disciplinary open access archive for the deposit and dissemination of scientific research documents, whether they are published or not. The documents may come from teaching and research institutions in France or abroad, or from public or private research centers.

L'archive ouverte pluridisciplinaire **HAL**, est destinée au dépôt et à la diffusion de documents scientifiques de niveau recherche, publiés ou non, émanant des établissements d'enseignement et de recherche français ou étrangers, des laboratoires publics ou privés.

Université de Bretagne Occidentale  
Faculté de Médecine

Année 2012

N°

**THESE DE DOCTORAT EN MEDECINE  
DIPLOME D'ETAT**

Par  
Guillaume KOCH  
Né le 11 mars 1982 à Strasbourg (67)

Présentée et soutenue publiquement le mercredi 8 février 2012

**Imagerie et classification des modalités de division de la  
veine porte intra-hépatique**

Président du Jury : Monsieur le Professeur Bernard SENECAIL

Membres du Jury : Monsieur le Professeur Michel NONENT

Monsieur le Docteur Douraied BEN SALEM

Monsieur le Docteur Romuald SEIZEUR

Monsieur le Docteur Jean ROUSSET

**UNIVERSITE DE BRETAGNE OCCIDENTALE**

**FACULTE DE MEDECINE ET  
DES SCIENCES DE LA SANTE B R E S T**

*DOYENS HONORAIRES* : Professeur H. H. FLOCH

Professeur G. LE MENN

Professeur B. SENECAIL

Professeur J. M. BOLES

Professeur Y. BIZAIS (†)

Professeur M. DE BRAEKELEER

DOYEN

Professeur C. BERTHOU

**PROFESSEURS EMERITES**

---

Professeur BARRA Jean-Aubert

Chirurgie Thoracique & Cardiovasculaire

Professeur LAZARTIGUES Alain

Pédopsychiatrie

**PROFESSEURS DES UNIVERSITES EN SURNOMBRE**

---

Professeur BLANC Jean-Jacques

Cardiologie

Professeur CENAC Arnaud

Médecine Interne

**PROFESSEURS DES UNIVERSITES - PRATICIENS HOSPITALIERS DE CLASSE EXCEPTIONNELLE**

---

<b>BOLES Jean-Michel</b>	<b>Réanimation Médicale</b>
<b>FEREC Claude</b>	<b>Génétique</b>
<b>GARRE Michel</b>	<b>Maladies Infectieuses-Maladies tropicales</b>
<b>MOTTIER Dominique</b>	<b>Thérapeutique</b>

**PROFESSEURS DES UNIVERSITES - PRATICIENS HOSPITALIERS DE 1<sup>ERE</sup> CLASSE**

---

<b>ABGRALL Jean-François</b>	<b>Hématologie - Transfusion</b>
<b>BOSCHAT Jacques</b>	<b>Cardiologie &amp; Maladies Vasculaires</b>
<b>BRESSOLLETTE Luc</b>	<b>Médecine Vasculaire</b>
<b>COCHENER - LAMARD Béatrice</b>	<b>Ophthalmologie</b>
<b>COLLET Michel</b>	<b>Gynécologie - Obstétrique</b>
<b>DE PARSCAU DU PLESSIX Loïc</b>	<b>Pédiatrie</b>
<b>DE BRAEKELEER Marc</b>	<b>Génétique</b>
<b>DEWITTE Jean-Dominique</b>	<b>Médecine &amp; Santé au Travail</b>
<b>FENOLL Bertrand</b>	<b>Chirurgie Infantile</b>
<b>GOUNY Pierre</b>	<b>Chirurgie Vasculaire</b>
<b>JOUQUAN Jean</b>	<b>Médecine Interne</b>
<b>KERLAN Véronique</b>	<b>Endocrinologie, Diabète &amp; maladies métaboliques</b>
<b>LEFEVRE Christian</b>	<b>Anatomie</b>
<b>LEJEUNE Benoist</b>	<b>Epidémiologie, Economie de la santé &amp; de la prévention</b>
<b>LEHN Pierre</b>	<b>Biologie Cellulaire</b>
<b>LEROYER Christophe</b>	<b>Pneumologie</b>
<b>LE MEUR Yannick</b>	<b>Néphrologie</b>

LE NEN Dominique	Chirurgie Orthopédique et Traumatologique
LOZAC'H Patrick	Chirurgie Digestive
MANSOURATI Jacques	Cardiologie
OZIER Yves	Anesthésiologie et Réanimation Chirurgicale
REMY-NERIS Olivier	Médecine Physique et Réadaptation
ROBASZKIEWICZ Michel	Gastroentérologie - Hépatologie
SENECAIL Bernard	Anatomie
SIZUN Jacques	Pédiatrie
TILLY - GENTRIC Armelle	Gériatrie & biologie du vieillissement

---

PROFESSEURS DES UNIVERSITES - PRATICIENS HOSPITALIERS DE 2<sup>EME</sup> CLASSE

---

BAIL Jean-Pierre	Chirurgie Digestive
BERTHOU Christian	Hématologie – Transfusion
BEZON Eric	Chirurgie thoracique et cardiovasculaire
BLONDEL Marc	Biologie cellulaire
BOTBOL Michel	Psychiatrie Infantile
CARRE Jean-Luc	Biochimie et Biologie moléculaire
COUTURAUD Francis	Pneumologie
DAM HIEU Phong	Neurochirurgie
DEHNI Nidal	Chirurgie Générale
DELARUE Jacques	Nutrition
DEVAUCHELLE-PENSEC Valérie	Rhumatologie
DUBRANA Frédéric	Chirurgie Orthopédique et Traumatologique
FOURNIER Georges	Urologie
GILARD Martine	Cardiologie
GIROUX-METGES Marie-Agnès	Physiologie
HU Weigo	Chirurgie plastique, reconstructrice et esthétique ; brûlologie
LACUT Karine	Thérapeutique

LE GAL Grégoire	Médecine interne
LE MARECHAL Cédric	Génétique
L'HER Erwan	Réanimation Médicale
MARIANOWSKI Rémi	Oto. Rhino. Laryngologie
MISERY Laurent	Dermatologie - Vénérologie
NEVEZ Gilles	Parasitologie et Mycologie
NONENT Michel	Radiologie & Imagerie médicale
NOUSBAUM Jean-Baptiste	Gastroentérologie - Hépatologie
PAYAN Christopher	Bactériologie – Virologie; Hygiène
PRADIER Olivier	Cancérologie - Radiothérapie
REMY-NERIS Olivier	Médecine physique et de réadaptation
RENAUDINEAU Yves	Immunologie
RICHE Christian	Pharmacologie fondamentale
SALAUN Pierre-Yves	Biophysique et Médecine Nucléaire
SARAUX Alain	Rhumatologie
STINDEL Eric	Biostatistiques, Informatique Médicale et technologies de communication
TIMSIT Serge	Neurologie
VALERI Antoine	Urologie
WALTER Michel	Psychiatrie d'Adultes

#### PROFESSEURS ASSOCIES

---

LE RESTE Jean Yves

Médecine Générale

**MAÎTRES DE CONFÉRENCES DES UNIVERSITÉS**  
-  
**PRATICIENS HOSPITALIERS**

**HORS CLASSE**

---

<b>ABALAIN-COLLOC Marie Louise</b>	<b>Bactériologie – Virologie ; Hygiène</b>
<b>AMET Yolande</b>	<b>Biochimie et Biologie moléculaire</b>
<b>LE MEVEL Jean Claude</b>	<b>Physiologie</b>
<b>LUCAS Danièle</b>	<b>Biochimie et Biologie moléculaire</b>
<b>RATANASAVANH Damrong</b>	<b>Pharmacologie fondamentale</b>
<b>SEBERT Philippe</b>	<b>Physiologie</b>

**1ÈRE CLASSE**

---

<b>ABALAIN Jean-Hervé</b>	<b>Biochimie et Biologie moléculaire</b>
<b>AMICE Jean</b>	<b>Cytologie et Histologie</b>
<b>CHEZE-LE REST Catherine</b>	<b>Biophysique et Médecine nucléaire</b>
<b>DOUET-GUILBERT Nathalie</b>	<b>Génétique</b>
<b>JAMIN Christophe</b>	<b>Immunologie</b>
<b>MIALON Philippe</b>	<b>Physiologie</b>
<b>MOREL Frédéric</b>	<b>Médecine &amp; biologie du développement et de la reproduction</b>
<b>PERSON Hervé</b>	<b>Anatomie</b>
<b>PLEE-GAUTIER Emmanuelle</b>	<b>Biochimie et Biologie Moléculaire</b>
<b>UGO Valérie</b>	<b>Hématologie, transfusion</b>
<b>VALLET Sophie</b>	<b>Bactériologie – Virologie ; Hygiène</b>
<b>VOLANT Alain</b>	<b>Anatomie et Cytologie Pathologiques</b>

## 2EME CLASSE

---

DELLUC Aurélien	Médecine interne
DE VRIES Philine	Chirurgie infantile
HILLION Sophie	Immunologie
LE BERRE Rozenn	Maladies infectieuses-Maladies tropicales
LE GAC Gérard	Génétique
LODDE Brice	Médecine et santé au travail
QUERELLOU Solène	Biophysique et Médecine nucléaire
SEIZEUR Romuald	Anatomie-Neurochirurgie

## MAITRES DE CONFERENCES - CHAIRE INSERM

---

MIGNEN Olivier	Physiologie
----------------	-------------

## MAITRES DE CONFERENCES

---

AMOUREUX Rémy	Psychologie
HAXAIRE Claudie	Sociologie - Démographie
LANCIEN Frédéric	Physiologie
LE CORRE Rozenn	Biologie cellulaire
MONTIER Tristan	Biochimie et biologie moléculaire
MORIN Vincent	Electronique et Informatique



**MAITRES DE CONFERENCES ASSOCIES MI-TEMPS**

---

**BARRAINE Pierre**

**Médecine Générale**

**LE FLOC'H Bernard**

**Médecine Générale**

**NABBE Patrice**

**Médecine Générale**

**AGREGES DU SECOND DEGRE**

---

**MONOT Alain**

**Français**

**RIOU Morgan**

**Anglais**

*Septembre 2011*

A Agathe

A Eva

A mes parents

A Dorothée, Clémence et Charles-Henri

A mes grands parents

A mes beaux parents

Avec tout mon amour

A mon jury de thèse :

A Monsieur le Professeur Bernard SENECAIL

Vous avez été à l'initiative de ce travail et vous me faites l'honneur de présider cette thèse. Votre savoir, vos conseils et votre disponibilité en ont permis la réalisation. Veuillez recevoir ici la marque de ma sincère gratitude et de mon profond respect.

A Monsieur le Professeur Michel NONENT

Vous m'avez fait l'honneur de m'accueillir dans votre service et de juger cette thèse. J'ai su apprécier durant tout mon internat toute votre gentillesse et votre disponibilité. Je vous prie de croire en ma plus grande reconnaissance.

A Monsieur Le Docteur Douraied BEN SALEM

J'ai apprécié travailler et apprendre à vos côtés durant mes semestres à la Cavale Blanche. Je vous remercie pour votre pédagogie et votre esprit du détail.

A Monsieur le Docteur Romuald SEIZEUR

Je suis très sensible à l'honneur que vous me faites de siéger dans mon jury. J'ai su apprécier votre assiduité et votre rigueur qui font de vous un modèle. Veuillez trouver en ces quelques mots l'expression de ma respectueuse considération.

A Monsieur le Docteur Jean ROUSSET

Vous me faites l'honneur de partager vos compétences et votre expérience en jugeant cette thèse. Je vous exprime toute ma gratitude pour l'accueil et la formation reçus à vos côtés. Votre richesse d'esprit restera exemplaire dans ma mémoire.

Aux radiologues du CHU :

Les Docteurs Danielle Colin, Marie-Jacques Lefèvre, Isabelle Kergastel, Philippe Mériot, Pascal Larroche, Pierre Forlodou, Ernesto Pearson et Thomas Hebert

A mes chefs de clinique :

Les Docteurs Ronan Bouttier, Mélanie Lesoeur et Claire Cangemi-Polisset

Aux médecins de l'Hôpital d'Instruction des Armées de Brest :

Les Docteurs Thierry Le Bivic, Yann Feuvrier, Valérie André et Sandra Chinellato

Au Docteur Jean-Luc Grippari, pour m'avoir intéressé et formé à une autre discipline que la mienne avec beaucoup de gentillesse et de patience.

A mes co-internes :

Anne, Céline, Adèle, Morgan, Camille, Marc, Valentin, Anthony, Jean-Christophe, Alban, Florent, Mathieu, Nicolas, Hugo, Jérôme

Mais aussi Anne, Marie, Julien, Pascal, Sylvain, Bakar et Benoit

Aux manipulateurs et aux secrétaires des services de radiologie de la Cavale Blanche et de Morvan, ainsi que des services de radiologie et d'anatomo-pathologie de l'Hôpital d'Instruction des Armées de Brest

## Table des matières

<b>INTRODUCTION:</b> .....	<b>14</b>
<b>PATIENTS ET METHODES:</b> .....	<b>14</b>
<i>Patients:</i> .....	14
<i>Acquisition et traitement des images:</i> .....	15
<i>Interprétation des examens et collecte des données:</i> .....	15
<b>RESULTATS:</b> .....	<b>16</b>
<b>DISCUSSION:</b> .....	<b>26</b>
<b>CONCLUSION :</b> .....	<b>32</b>
<b>RESUME DE L'ARTICLE:</b> .....	<b>33</b>
<b>BIBLIOGRAPHIE</b> .....	<b>35</b>
<b>ARTICLE ANGLAIS SOUMIS</b> .....	<b>39</b>
INTRODUCTION: .....	39
FRAMEWORK: .....	40
<i>Introduction:</i> .....	40
<i>Patients and methods:</i> .....	40
<i>Results:</i> .....	42
<i>Discussion:</i> .....	51
CONCLUSION: .....	56

## **Introduction:**

La segmentation hépatique est basée sur la distribution intra-hépatique de la veine porte décrite par Couinaud sur une série anatomique (1, 2). Les techniques d'imagerie moderne permettent une étude des modalités de division de la veine porte sur des échantillons de population plus importants afin de déterminer précisément la prévalence de chacune d'elles. Des études précédentes basées sur l'échographie doppler (3, 4) et le scanner multidétecteur (5-9) ont analysé la division de la veine porte sur de grandes séries et ont classé ces variations essentiellement d'un point de vue morphologique. Cette étude a été entreprise pour évaluer et classer les modalités de division de la veine porte d'un point de vue pragmatique, c'est à dire en fonction de leur incidence en radiologie interventionnelle (embolisation de la veine porte et formation de shunt porto-systémique) et en chirurgie hépatique (hépatectomies partielles et transplantation hépatique).

## **Patients et méthodes:**

### **Patients:**

Nous avons inclus rétrospectivement 307 patients consécutifs qui ont bénéficié d'un scanner abdominal au sein de notre établissement. Les examens ont eu lieu entre janvier et novembre 2011. Les critères d'inclusion étaient l'opacification adéquate du réseau veineux portal, permettant une étude de sa morphologie et une bonne qualité d'image ; les critères d'exclusion étaient l'existence d'une lésion hépatique focale comme des

tumeurs ou des abcès, la notion d'un antécédent de chirurgie hépatique et la présence d'artéfacts. 189 (61,56%) des patients étaient des hommes, et 118 (38,43%) des femmes. Les patients étaient âgés de 16 à 95 ans. Nous n'avons pas sollicité l'approbation du comité d'éthique, en raison du but anatomique de cette étude.

#### **Acquisition et traitement des images:**

Les examens ont été acquis grâce à différents scanners multi-détecteurs (SIEMENS Somatom Definition AS+ 128 coupes, Erlangen, Germany; Philips Mx8000 IDT 16 coupes, Eindhoven, The Netherlands; and Lightspeed VCT 64 coupes, General Electric Medical System, Milwaukee MI USA). Les paramètres d'acquisition étaient 1,25 mm de collimation, un pitch de 1,375 avec une vitesse de déplacement de table de 78,55 mm/s et un temps de rotation de 0,7 s, 100 kV et 150 mAs avec modulation de la dose. L'acquisition au temps portal a été obtenue 70 secondes après injection intraveineuse de 120 ml d'un produit de contraste concentré à 350 mg I/ml (iohexol, Omnipaque 350, GE Health care) avec un débit d'injection de 2 à 3 ml/s en fonction de la qualité du réseau veineux du patient.

#### **Interprétation des examens et collecte des données:**

Les examens ont été interprétés par deux radiologues (un sénior et un junior avec une expérience de 4 ans) sur des consoles commerciales (Advantage Workstation 4.5, General Electrics Medical system) grâce aux coupes axiales natives et à différentes méthodes de reconstructions : plans axial et coronal MIP fin de 10mm d'épaisseur chevauchés et représentations 3D MIP. Les vues 3D ont été obtenues suite à l'utilisation d'un programme de suppression automatique des os (Autobone express) et par soustraction des structures extra-hépatiques et des vaisseaux intra-hépatiques non-



portaux. Chacun des patients a été analysé puis réparti dans quatre différents groupes par consensus.

## Résultats:

Le tableau 1 et la figure 1 regroupent le classement des modalités de division de la veine porte. Le tableau 2 indique la répartition de chaque type de division.

Type	Définition
1	Division de la veine porte en veines droite et gauche.
2a	Trifurcation
b	Quadrifurcation
3a	Naissance de la branche sectorielle antérieure droite de la veine porte gauche
b	Naissance de la branche sectorielle postérieure droite de la veine porte
4a	Absence de division de la veine porte
b	Passage de branches portes au travers du plan scissural médian

*Tableau 1 : Classification des modalités de division de la veine porte*

Type	Nombre de patients	Pourcentage
1	235	76,55
2	22	7,16
3	47	15,31
4	3	0,98

*Tableau 2 : Répartition des modalités de division de la veine porte*

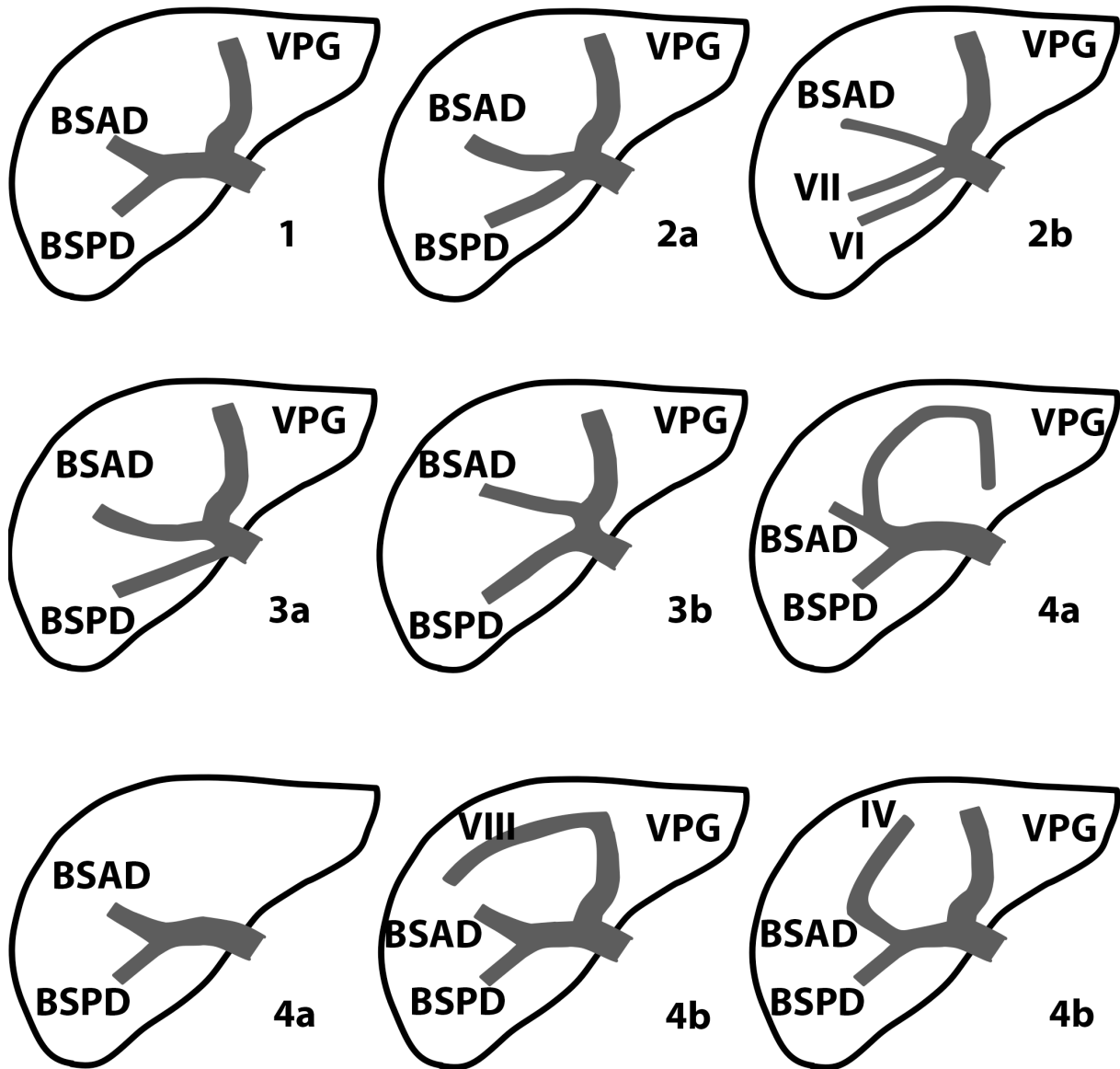


Figure 1 : Shémas des modalités de division de la veine porte intra-hépatique.

VPG : veine porte gauche ; BSAD : branche sectorielle antérieure droite, BSPD : branche sectorielle postérieure droite ; IV : branche segmentaire IV ; VI : branche segmentaire VI ;

VII : branche segmentaire VII ; VIII : branche segmentaire VIII.

La division modale de la veine porte en veines portes droite et gauche a été nommée type 1 (figure 2); dans ce cas la veine porte droite se divise en branches sectorielles droites antérieure et postérieure. Le type 1 a été identifié chez 235 (76,55%) des 307 patients.

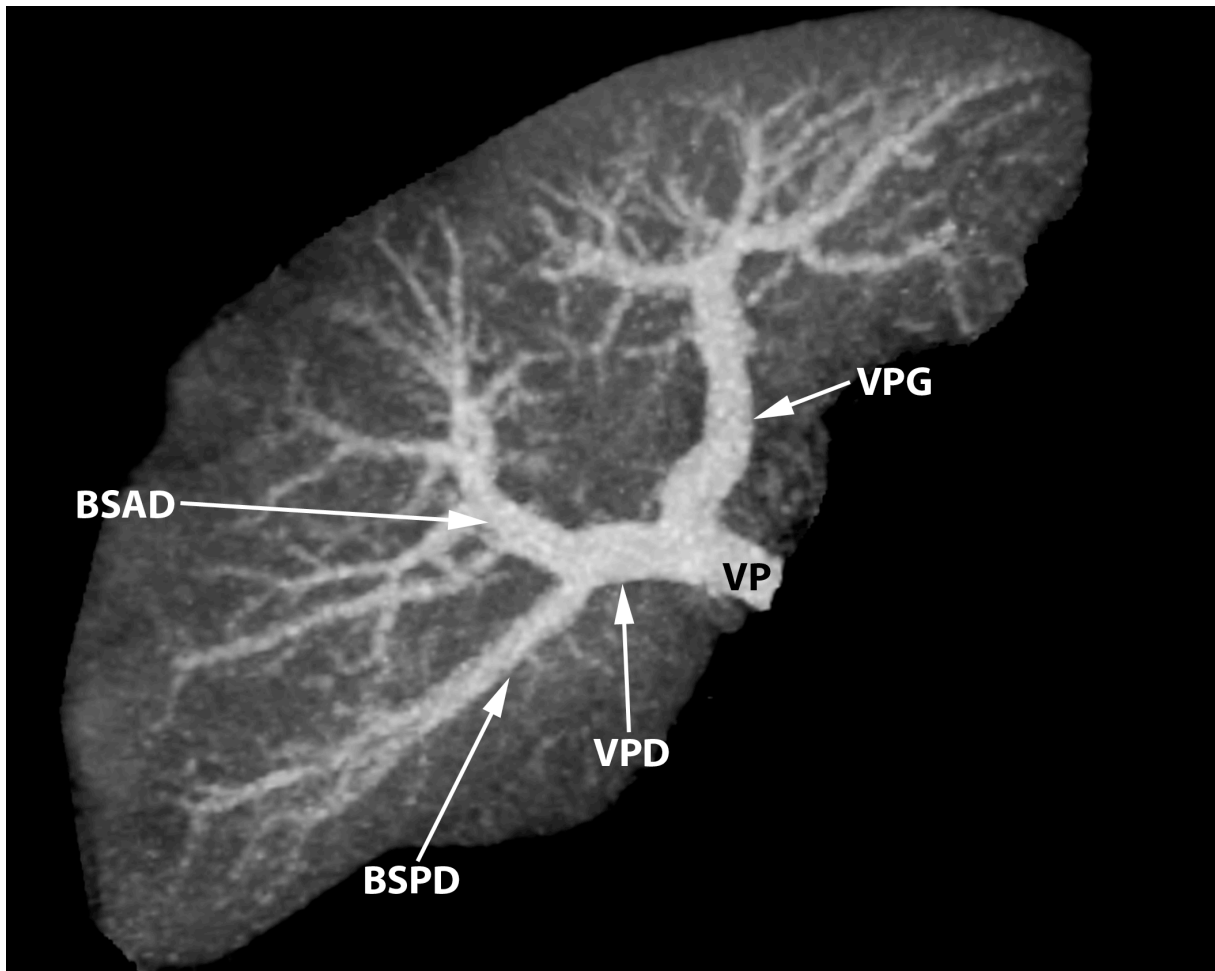
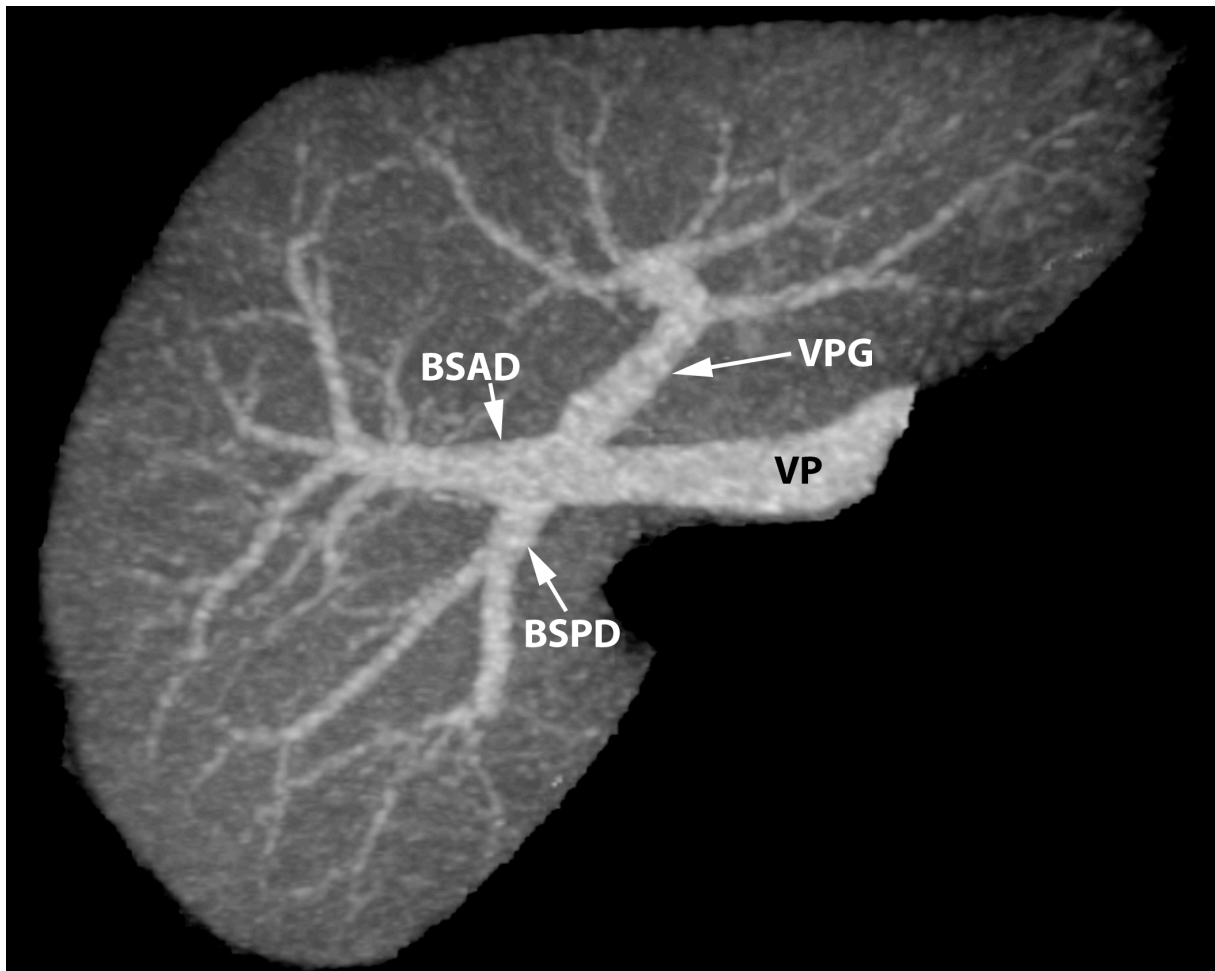


Figure 2 : Représentation 3D MIP, vue inférieure. Type 1 : division modale de la veine porte.

*BSAD : branche sectorielle antérieure droite ; BSPD : branche sectorielle postérieure droite ; VPD : veine porte droite ; VPG : veine porte gauche ; VP : veine porte*

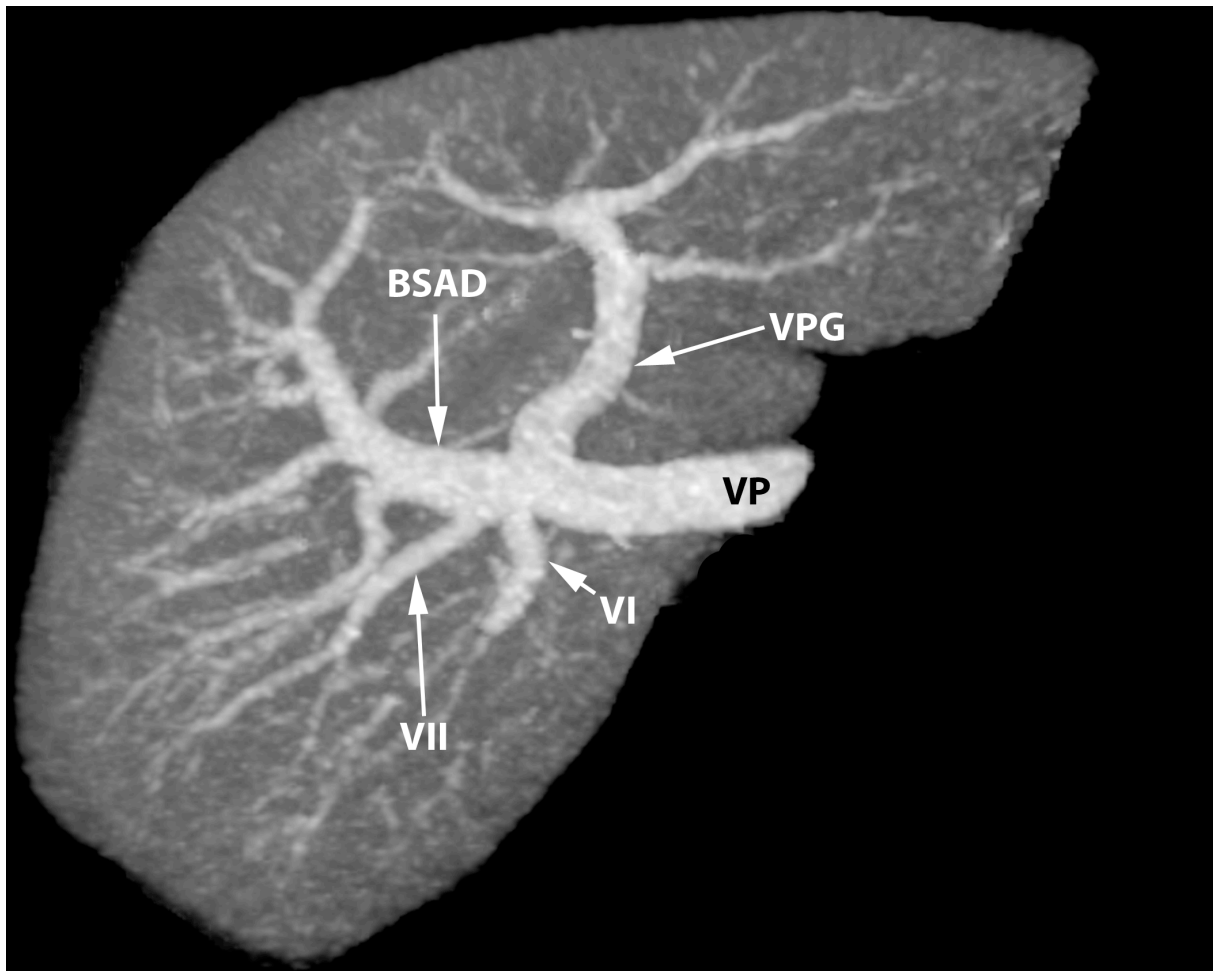
Le type 2 comprend la trifurcation (type 2a) (figure 3) c'est à dire la division en branches sectorielles droites antérieure et postérieure et en veine porte gauche, et la quadrifurcation (type 2b) (figure 4) de la veine porte (correspond à la même situation avec origine directe d'une branche segmentaire). Le type 2 concerne 22 (7,16%) des 307 patients et comprend 18 (5,86%) trifurcations (2a) et 4 (1,3%) quadrifurcations (2b).



*Figure 3 : Représentation 3D MIP, vue inférieure. Type 2a : Trifurcation de la veine porte.*

*BSAD : branche sectorielle antérieure droite ; BSPD : branche sectorielle postérieure*

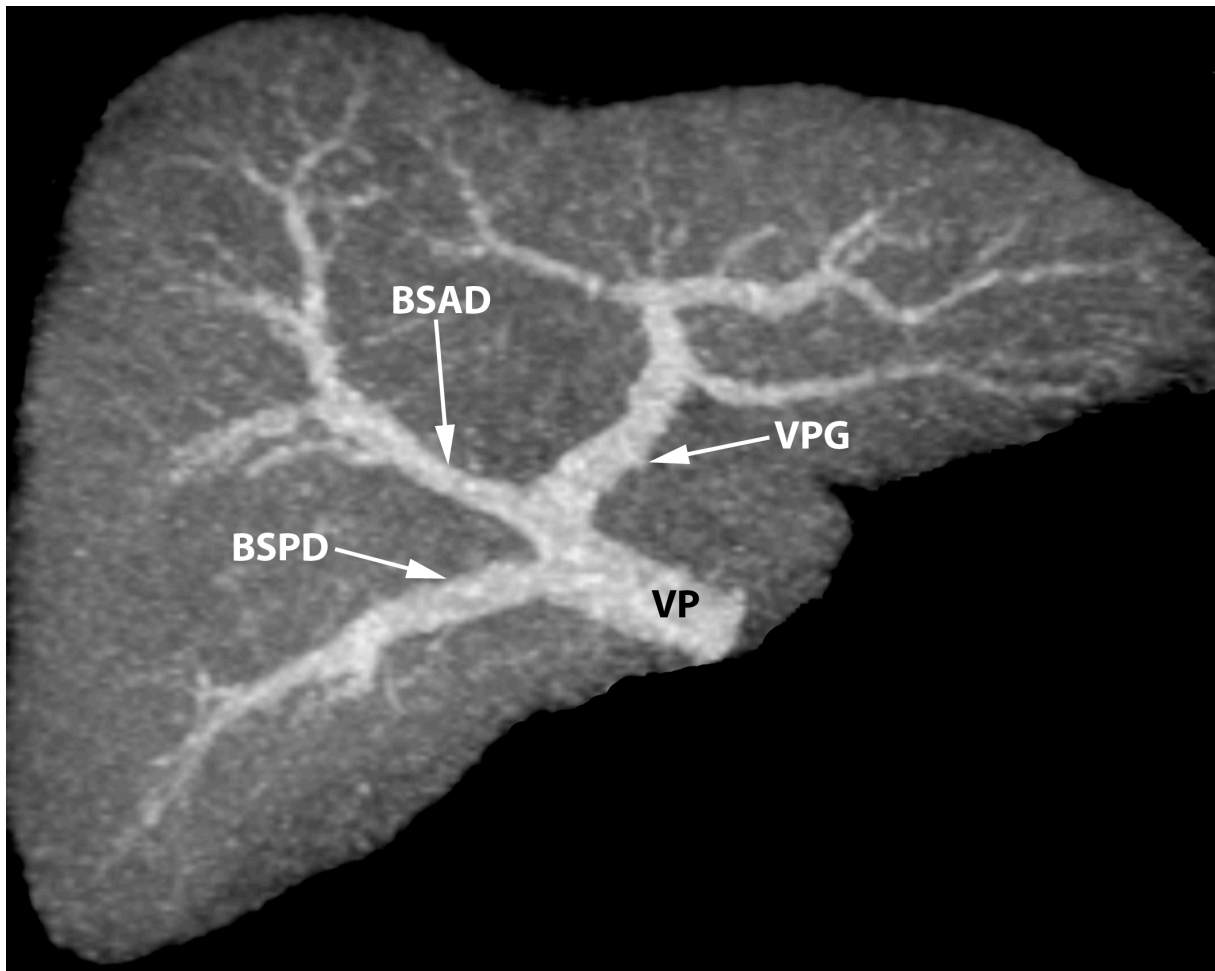
*droite ; VPG : veine porte gauche ; VP : veine porte*



*Figure 4 : Représentation 3D MIP, vue inférieure. Type 2b : Quadrifurcation de la veine porte.*

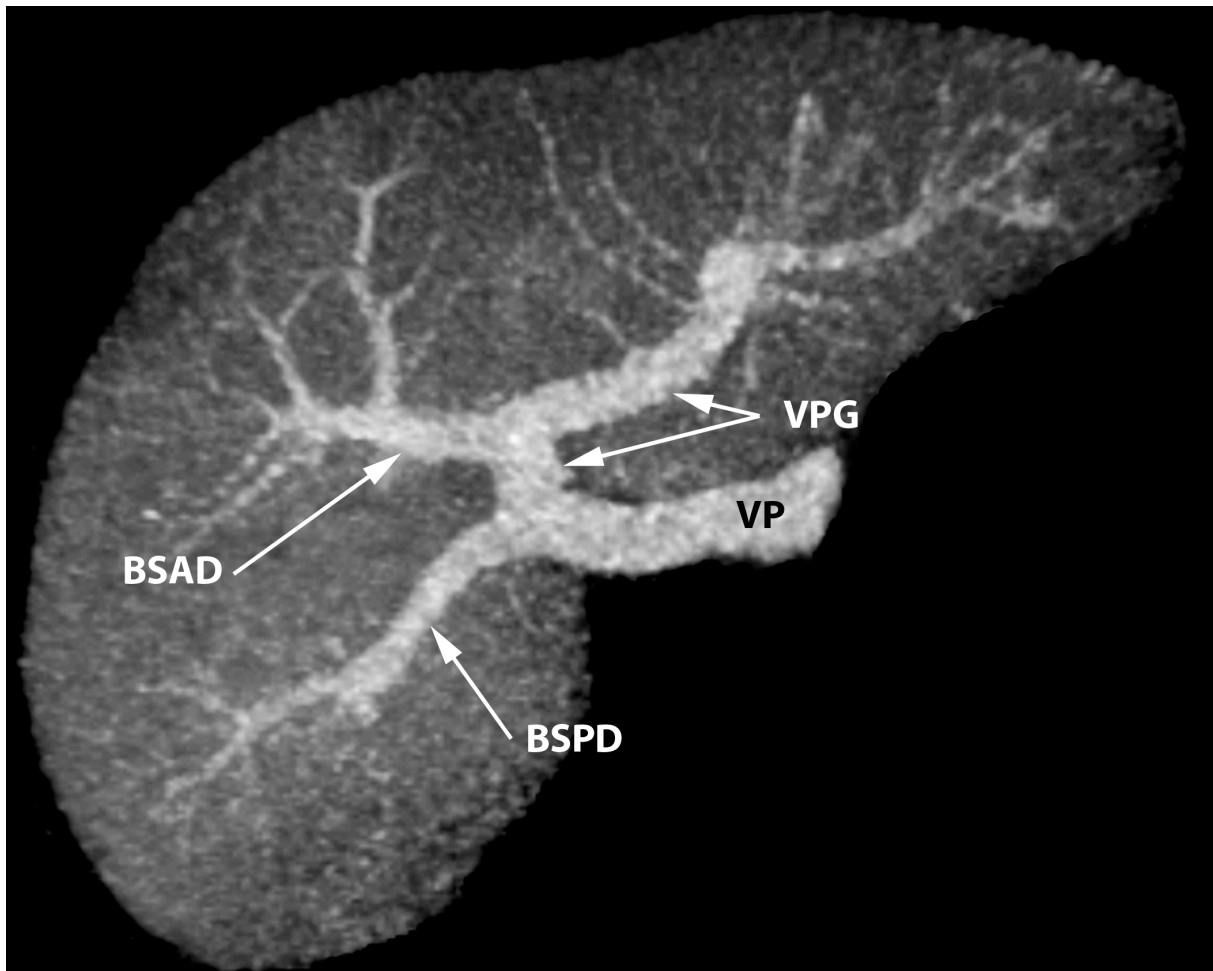
*BSAD : branche sectorielle antérieure droite ; VI : branche segmentaire VI ; VII : branche segmentaire VII ; VPG : veine porte gauche ; VP : veine porte*

Le type 3 a été observé chez 47 (15,31%) des 307 patients. Il regroupe deux situations équivalentes du point de vue des conséquences pratiques : la naissance de la branche sectorielle postérieure droite du tronc de la veine porte (type 3a) (8,14%, n= 25) (figure 5) ou la naissance de la branche sectorielle antérieure droite de la veine porte gauche (type 3b) (7,17%, n=22) (figure 6).



*Figure 5: Représentation 3D MIP, vue inférieure. Type 3a : naissance précoce de la veine sectorielle postérieure droite.*

*BSAD : branche sectorielle antérieure droite ; BSPD : branche sectorielle postérieure droite ; VPG : veine porte gauche ; VP : veine porte*

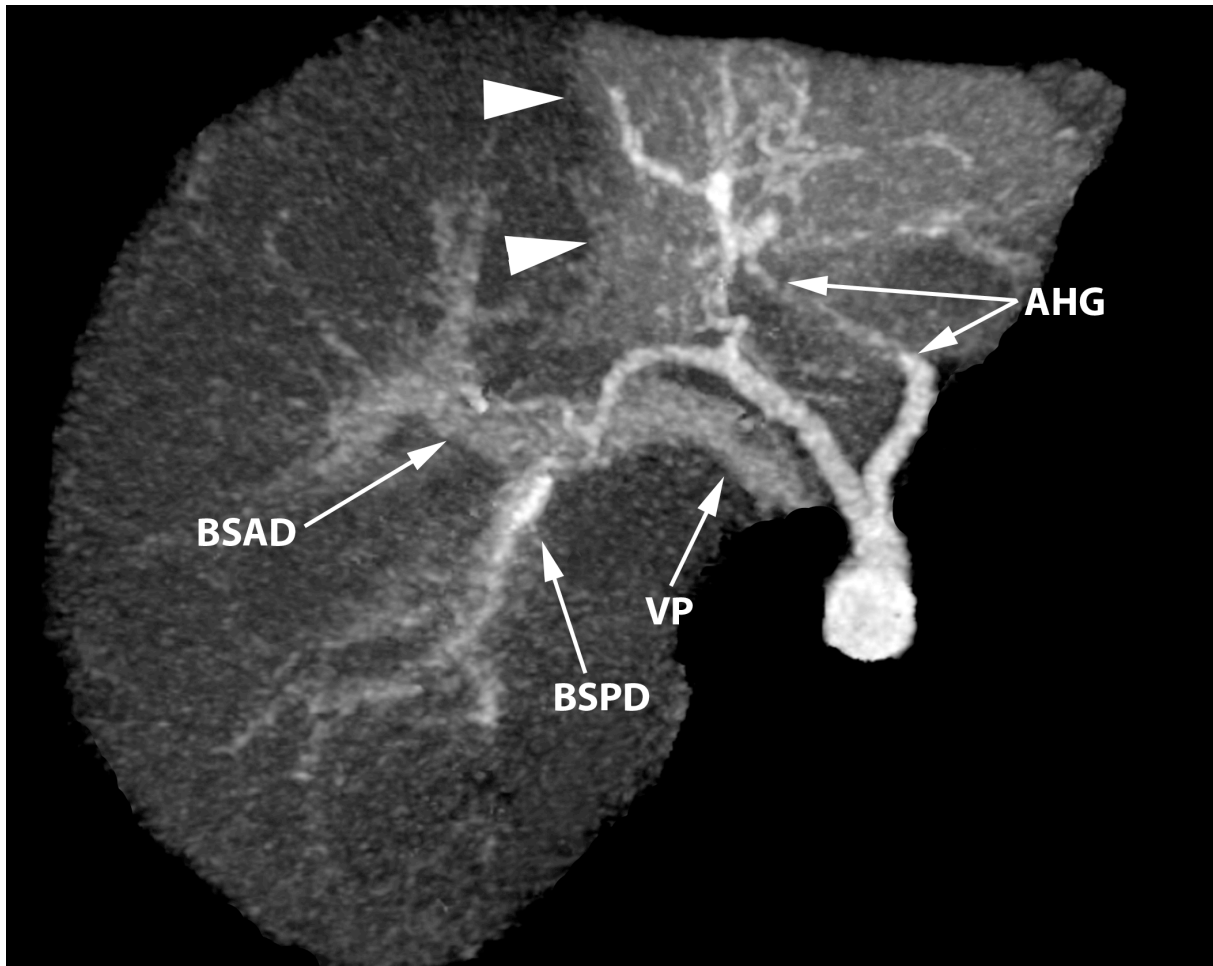


*Figure 6 : Représentation 3D MIP, vue inférieure. Type 3b : naissance de la branche sectorielle antérieure droite de la veine porte gauche.*

*BSAD : branche sectorielle antérieure droite ; BSPD : branche sectorielle postérieure droite ; VPG : veine porte gauche ; VP : veine porte*

Le type 4, identifié chez 3 (0,98%) des 307 patients, a été défini comme l'absence de division de la veine porte (type 4a) ou comme toute situation où une branche portale passe au travers du plan scissural médian (type 4b). Un patient (figure 7) n'avait pas de division de la veine porte qui n'alimentait que le réseau veineux portal droit, sans veine porte gauche visualisée (que ce soit la portion transverse ou ombilicale). Seule une artère hépatique gauche assumait l'apport sanguin du foie gauche. Les deux autres

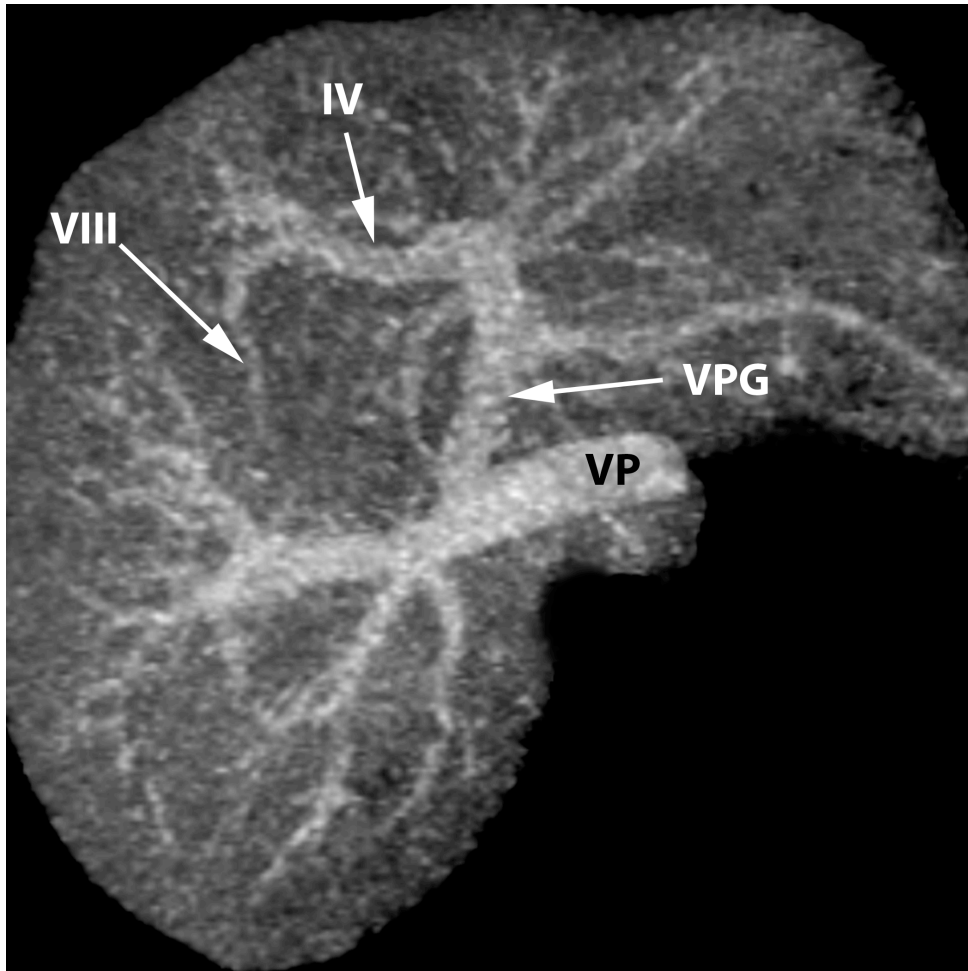
patients (0,65%) présentaient une branche de la veine porte qui croisait le plan scissural médian ; l'un possédait un segment VIII vascularisé par un prolongement de la veine porte segmentaire IV (figure 8), le second présentait un segment IV inférieur vascularisé par une branche de la veine porte antérieure droite (figure 9).



*Figure 7 : Représentation 3D MIP, vue inférieure. Type 4a : Absence de division de la veine porte.*

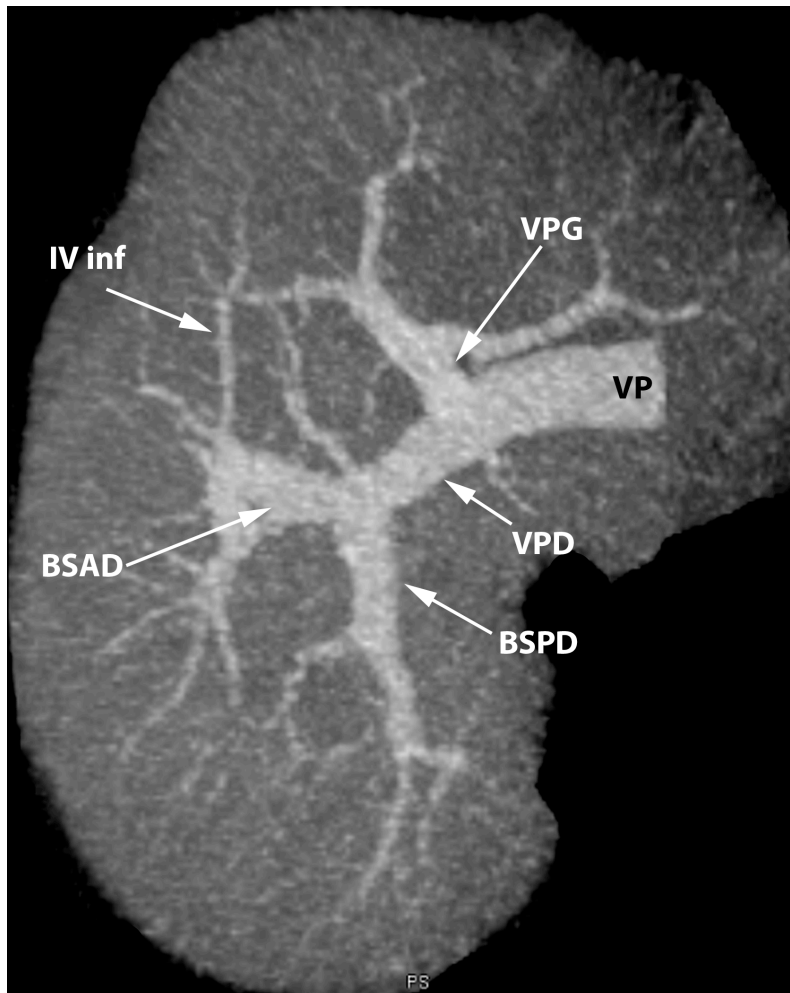
*BSAD : branche sectorielle antérieure droite ; BSPD : branche sectorielle postérieure droite ; VP : veine porte ; AHG : artère hépatique gauche ; têtes de flèche : troubles perfusionnels du foie gauche*





*Figure 8 : Représentation 3D MIP, vue inférieure. Type 4b : vascularisation du segment VIII par un prolongement de la branche segmentaire IV.*

*VPG : veine porte gauche ; IV : branche segmentaire IV ; VIII : branche segmentaire VIII*



*Figure 9 : Représentation 3D MIP, vue inférieure. Type 4b : vascularisation du segment IV inférieur par une branche de la veine sectorielle antérieure droite.*

*BSAD : branche sectorielle antérieure droite ; BSPD : branche sectorielle postérieure droite ; VPD : veine porte droite ; VPG : veine porte gauche ; VP : veine porte ; IV inf : branche segmentaire IV inférieure*

Dans aucun des 307 cas nous n'avons observé d'anastomose entre les deux réseaux portaux droit et gauche.

## Discussion:

Dans cette étude, nous avons classé les différentes modalités de division de la veine porte en quatre types, en fonction de données anatomiques, embryologiques et en fonction des conséquences sur la prise en charge des patients qu'elles imposent.

La division de type 1 correspond à la disposition modale telle que l'a décrite Couinaud (1) lors d'une étude anatomique sur foies ex vivo. La veine porte se divise en deux branches, droite et gauche, pour définir deux territoires vasculaires, séparés par le plan scissural médian au travers duquel aucun élément vasculaire ne passe. La veine porte droite se divise en branches sectorielles droites antérieure et postérieure qui vont chacune se séparer en deux branches segmentaires. La veine porte gauche possède d'abord un segment transversal puis se divise en une veine segmentaire II vers l'arrière et en une veine sectorielle médiale (ou segment ombilical) vers l'avant qui va donner les veines segmentaires III et IV. Le type 1 a été observé dans 76,55% des cas, ce qui est cohérent avec les grandes études précédemment réalisées, quelles soient anatomiques avec des valeurs de 80% pour Couinaud (1, 2) et de 72% pour Guerrier et Rapp (10) ; ou quelles soient radiologiques avec des fréquences de 79,9% pour Atri et al.(3) et de 78,5% pour Koç et al.(5). Ce mode de division est favorable à tout geste de radiologie interventionnelle (embolisation de la veine porte droite ou gauche, création d'un shunt porto-systémique) ou chirurgical (hépatectomie partielle, transplantation hépatique par bipartition du greffon ou par prélèvement chez un donneur vivant).

Les divisions de type 2 et 3 correspondent à une absence de veine porte droite distincte avec division précoce de celle-ci ou naissance prématurée d'une de ses branches

directement de la veine porte. L'embryologie, notamment la théorie hémodynamique de formation du système porte exposée par Lassau (11), permet d'expliquer ces variantes comme le glissement plus ou moins important de la branche sectorielle antérieure droite vers la droite ou la gauche lors de la fermeture du sinus veineux à la naissance (1). Les travaux d'anatomie comparée révèlent que ces dispositions sont la règle chez la plupart des mammifères (1). Ces arguments embryologiques et phylogéniques semblent indiquer que ces variations se ressemblent, toutefois nous les avons séparées en deux groupes en fonction des modifications de la prise en charge qu'elles engendrent lors de certaines situations.

Le type 2 correspond à la division de la veine porte en trois ou quatre branches au même endroit. Dans le cas d'une trifurcation (type 2a), la veine porte donne naissance à la veine porte gauche et directement aux branches sectorielles droites antérieure et postérieure, sans segment de veine porte droite identifiable. La quadrifurcation (type 2b) est similaire à la trifurcation avec glissement d'un pédicule segmentaire (1) engendrant la division précoce d'une des veines segmentaires droites au niveau de la division de la veine porte (12). Ces deux variations sont regroupées car elles nécessitent les mêmes précautions lors d'une chirurgie hépatique, ou lors d'un abord des veines portes par voie percutanée. Le type 2 a été observé dans 7,16% des cas, ce qui est cohérent avec l'étude anatomique de Couinaud (1) qui en identifiait 7,8% et avec les 9,5% et 9% des études scanographiques d'Atasoy (6) et de Covey (13). Les résultats des études échographiques d'Atri (3) et scanographiques de Koç (5) diffèrent discrètement de nos résultats avec des répartitions respectives de 10,8% et 11,3%. Ces résultats diffèrent pour la série scanographique de Koç (5) en raison des critères de sélection différents utilisés pour répartir les patients entre les types 2 et 3, et en raison de

l'utilisation de l'échographie-doppler pour l'étude d'Atri (3). Celle-ci s'avère moins performante que l'analyse de reconstructions scanographiques 3D pour déceler et classer ces variations de la veine porte (6, 14). Lors d'une bipartition du foie avec prélèvement chez un donneur vivant, l'existence d'une variation type 2 entraîne des difficultés opératoires avec notamment la nécessité d'exposer par dissection au travers du parenchyme les différentes branches portales (7), et rend également malaisé le clampage de la veine porte (15). Lors de la greffe d'un demi foie, la présence de ces variations nécessite la réalisation d'une double anastomose portale (16) chez le receveur. Ces variations rendent plus délicate l'embolisation portale car elles nécessitent des cathétérismes et des injections multiples et parce qu'en cas d'utilisation de ballons d'occlusion il y a une inadéquation entre les diamètres du ballon et des branches portes (15). La présence d'une division de type 2 complexifie la mise en place d'un shunt porto-systémique par voie trans-jugulaire car le shunt habituellement réalisé entre la veine hépatique moyenne et la veine porte droite, sera réalisé avec une veine du foie droit de plus petit calibre (une veine sectorielle ou segmentaire) qui ne sera pas en position attendue (17). Les shunts ainsi posés ont un diamètre inférieur et présentent une angulation qui accroît le risque de thrombose (17).

La division de type 3 que nous avons observée dans 15,31% des cas, regroupe deux variantes : la naissance précoce de la branche sectorielle postérieure droite ou de l'une de ses branches segmentaires directement de la veine porte (type 3a) ainsi que la naissance de la branche sectorielle antérieure droite de la veine porte gauche (type 3b). Ces deux variations sont proches et sont la conséquence d'une migration plus ou moins importante de la branche sectorielle antérieure droite à la naissance lors de la fermeture du sinus veineux (1, 11). Ces variations ont déjà été regroupées en une seule entité par

Couinaud(1) pour les mêmes raisons avec une fréquence de 8,7%, par Guerrier et Rapp (10) sous la dénomination « division spéciale » identifiée dans 16% et par Covey (13) dans une étude scanographique qui l'a classée « division type Z » dans 13%. Koç (5) dans une étude ayant porté sur 1384 patients a trouvé une fréquence de 9,7%. Koç a suivi les travaux d'Atasoy (6) et de Hwang (18) qui ont également groupé ces deux variations, mais ils les ont différenciées de la trifurcation de la veine porte uniquement par la forme de l'espace formé par les branches sectorielles droites antérieure et postérieure. Un espace triangulaire définit une trifurcation (type 2) tandis qu'un espace rectangulaire définit une division type 3. Cette convention nous apparaît erronée car dans notre série nous avons observé un aspect triangulaire de cet espace dans des variations de type 3 notamment dans certains cas de naissance précoce de la branche sectorielle postérieure droite de la veine porte (type 3a) (figures 5). Il est probable qu'ils aient classé à tort des variations type 3 comme des trifurcations (type2a), ce qui peut expliquer l'incohérence des fréquences qu'ils ont observées pour ces deux types de division.

Dans le cas d'une division de la veine porte de type 3, il sera nécessaire de réaliser une double anastomose des veines portes chez le receveur si c'est possible, sinon le chirurgien devra réaliser soit une anastomose en U (16) soit un greffon veineux en Y en joignant les segments du donneur et du receveur (7). Ces patients auront une plus grande fréquence de thrombose portale secondaire (19) auquel cas ils devront subir une nouvelle intervention pour thrombectomie (16). En cas d'hépatectomie droite pour résection d'une lésion focale ou en vue d'une transplantation hépatique, ces patients sont particulièrement à risque d'hémorragie si les branches des segments à réséquer ne sont pas toutes occluses, particulièrement si le patient possède une veine porte

antérieure droite qui naît de la veine gauche (15). A l'inverse, en cas d'occlusion accidentelle de branches portales, le patient pourra développer une hypertension portale et aura des troubles de régénération du foie restant (15). Gallego (20) décrit la possibilité de nécrose de 80% du foie lors de la ligature de la veine porte gauche en cas de naissance de la branche sectorielle antérieure droite de la veine porte gauche. Cheng (21) prédit ces problèmes de dévascularisation des segments V et VIII et évoque la nécessité de créer un greffon veineux pour pallier la petite taille de la veine porte gauche restante une fois que la branche sectorielle antérieure droite a été disséquée et épargnée. Pour ce qui est de l'embolisation portale qui peut se réaliser par un abord ipsilatéral ou controlatéral, la division de type 3 complexifie l'approche controlatérale de certaines branches, notamment des segmentaires V et VI, qui nécessitera l'utilisation d'un « reverse curved catheter »(15). En cas de méconnaissance de cette variante, l'embolisation de la veine porte gauche peut entraîner une dévascularisation de tout le foie à l'exception du secteur postérieur droit si la branche segmentaire antérieure droite naît de la veine porte gauche. L'embolisation de segments non prévus doit être évitée car elle peut secondairement exclure des patients d'une résection chirurgicale (13).

La présence d'une division de la veine porte de type 3 modifie le planning chirurgical mais réfute rarement l'intervention (7), même si certaines études (22) décrivent des patients qui n'ont pu donner une partie de leur foie car ils possédaient une branche sectorielle antérieure droite naissant de la veine porte gauche ce qui les exposait à un geste opératoire trop risqué.

Le type 4 regroupe l'absence de division de la veine porte (type 4a) ainsi que le passage de branches portales au travers du plan scissural médian (type 4b). Ces variations sont groupées car elles constituent une contre indication à l'embolisation de la veine porte, à

l'hépatectomie partielle et à la partition du foie en vue d'une transplantation (7). Le modèle d'absence de division de la veine porte décrit dans la littérature (1, 3, 5, 23-27) correspond à une absence de segment transverse de la veine porte gauche avec un segment ombilical respecté, qui est vascularisé par un prolongement de la veine sectorielle antérieure droite qui franchit le plan scissural médian pour rejoindre la veine porte gauche au niveau du récessus ombilical. Le cas d'absence de division de la veine porte que nous avons observé est différent et correspond à une absence totale de vaisseau porte au sein du foie gauche avec uniquement un apport artériel. Chez l'ensemble des patients présentant une division de type 4, les conséquences en cas de geste invasif sont identiques et potentiellement dramatiques (15). Ces divisions de type 4 sont rares dans notre étude (0,98%) comme dans toutes les autres études avec des fréquences de 0,2 à 1% (1, 3, 5). Koç (5) décrit l'absence de division dans 0,1%, l'apport prédominant du segment VIII par la veine porte gauche dans 0,8% et du segment IV par la veine porte droite dans 0,1%. Atasoy (6) décrit des branches qui traversent le plan scissural médian avec une fréquence de 6,5%, car il répertorie toutes les petites branches, même celles qu'il juge négligeables pour la chirurgie en raison de leur taille.

Nous n'avons pas décrit les modalités de division de la veine porte en fonction du sexe, puisqu'il n'y a pas de répartition significativement différente des variations dans les deux sexes (5). La technique de représentation 3D MIP n'est pas une méthode d'analyse fiable de l'anatomie portale si elle est utilisée seule. Nous nous sommes affranchis de cette limite en confrontant systématiquement les représentations 3D MIP aux coupes axiales natives et aux plans orthogonaux en MIP fin, afin de ne pas masquer par inadvertance un segment veineux. Le manque de confirmation opératoire pourrait être considéré comme une limite de notre étude. Notre but n'était pas d'évaluer les



performances du scanner dans la détection des anomalies portales, nous voulions étudier les fréquences des variations de division de la veine porte et proposer une classification adaptée.

## Conclusion :

**Les variations de division de la veine porte sont fréquentes et facilement identifiables en scanner. La classification proposée permet de modifier à l'avance le planning opératoire en radiologie interventionnelle et en chirurgie hépatique (tableau 3) ; elle doit apparaître dans le compte rendu des scanners des patients chez qui un geste invasif hépatique ou portal est prévu.**

Type	Radiologie interventionnelle	Chirurgie
1	Favorable	Favorable
2	Nécessité de cathétérismes et d'injections multiples	Double anastomose portale
	Inadéquation de diamètre entre le ballon d'occlusion et la branche veineuse	Difficulté de clampage de la veine porte
	TIPS plus difficile à poser et plus exposés aux thromboses	Nécessité de disséquer le parenchyme pour exposer toutes les branches portales
3	Difficulté de cathétérisme des branches segmentaires V et VI	Double anastomose portale ou utilisation d'un greffon veineux en Y
	Risque important de dévasculariser des segments non cibles	Risque de thrombose portale
		Risque de nécrose parenchymateuse
		Risque hémorragique
4	Contre-indiqué	Contre-indiqué

*Tableau 3 : implications thérapeutiques*

## Résumé de l'article:

**But:** Déterminer la fréquence des différentes modalités de division de la veine porte à partir d'une étude rétrospective de tomodensitométries hépatiques et proposer une classification pragmatique pour la prise en charge des patients en radiologie interventionnelle et en chirurgie hépatique.

**Patients et méthodes:** 307 scanners abdominaux ont été analysés sur des coupes axiales transverses fines, des reconstructions axiales et coronales MIP (Maximum intensity projection) de 10 mm d'épaisseur et grâce à des représentations 3D MIP de l'arbre portal. L'analyse a été faite par deux radiologues, un consensus a été trouvé pour tous les patients.

**Résultats:** Quatre types de divisions portales ont été déterminés. 235 (76,55%) patients sur 307 avaient une division modale de la veine porte (type 1), 22 (7,16%) présentaient un type 2 défini par une trifurcation (2a) ou une quadrifurcation (2b), 47 (15,31%) présentaient un type 3 représenté par la naissance précoce de la branche sectorielle postérieure droite directement de la veine porte (3a) ou la naissance de la branche sectorielle antérieure droite de la veine porte gauche (3b). 3 (0,98%) des patients avaient un type 4 qui comprenait l'absence de division de la veine porte (4a) et toute situation où une branche portale passe au travers du plan scissural médian (4b). Aucun patient n'a montré de communication directe entre les veines portes droite et gauche.

**Conclusion:** Les variations de division de la veine porte sont fréquentes (23,45%) et facilement identifiables sur des représentations 3D MIP. Leur connaissance est impérative avant de décider d'un geste de radiologie interventionnelle (embolisation, réalisation de shunt porto-systémique) ou chirurgical (hépatectomie partielle,

transplantation hépatique). La classification proposée permet d'orienter la technique et de repérer les contre-indications : le type 1 est favorable à tout geste technique ; le type 2 est moins favorable : il ne représente pas une contre-indication à l'embolisation mais complexifie la partition chirurgicale du foie ; le type 3 nécessite des modifications des procédures de radiologie interventionnelle et chirurgicales car sa méconnaissance expose à des complications dramatiques ; le type 4 contre-indique tout geste d'embolisation ou de partition du foie.

## Bibliographie

1. Couinaud C. Le foie: études anatomiques et chirurgicales. Paris: Masson & Cie; 1957.
2. Couinaud C. [Study of the intrahepatic portal vein]. La Presse medicale. 1953;61(70):1434-8. Epub 1953/11/04. Etude de la veine porte intra-hepatique.
3. Atri M, Bret PM, Fraser-Hill MA. Intrahepatic portal venous variations: prevalence with US. Radiology. 1992;184(1):157-8. Epub 1992/07/01.
4. Fraser-Hill MA, Atri M, Bret PM, Aldis AE, Illescas FF, Herschorn SD. Intrahepatic portal venous system: variations demonstrated with duplex and color Doppler US. Radiology. 1990;177(2):523-6. Epub 1990/11/01.
5. Koc Z, Oguzkurt L, Ulsan S. Portal vein variations: clinical implications and frequencies in routine abdominal multidetector CT. Diagn Interv Radiol. 2007;13(2):75-80. Epub 2007/06/15.
6. Atasoy C, Ozyurek E. Prevalence and types of main and right portal vein branching variations on MDCT. AJR American journal of roentgenology. 2006;187(3):676-81. Epub 2006/08/25.
7. Guiney MJ, Kruskal JB, Sosna J, Hanto DW, Goldberg SN, Raptopoulos V. Multi-detector row CT of relevant vascular anatomy of the surgical plane in split-liver transplantation. Radiology. 2003;229(2):401-7. Epub 2003/11/05.
8. Akgul E, Inal M, Soyupak S, Binokay F, Aksungur E, Oguz M. Portal venous variations. Prevalence with contrast-enhanced helical CT. Acta Radiol. 2002;43(3):315-9. Epub 2002/07/09.

9. Baba Y, Hokotate H, Nishi H, Inoue H, Nakajo M. Intrahepatic portal venous variations: demonstration by helical CT during arterial portography. *Journal of computer assisted tomography*. 2000;24(5):802-8. Epub 2000/10/25.
10. Guerrier Y, Rapp PE. La veine porte intra-hépatique. I. Le mode de division extra-hépatique. *CR Assoc Anat, Bordeaux*. 1953;78:272-4.
11. Lassau JP, Bastian D. Organogenesis of the venous structures of the human liver A hemodynamic theory. *Anatomia clinica*. 1983;5:97-102.
12. Vanneuville G, Viallet J-F, Garcier J-M. La veine porte. In: Springer-Verlag, editor. *Anatomie Clinique, Le Tronc*1994. p. 455-70.
13. Covey AM, Brody LA, Getrajdman GI, Sofocleous CT, Brown KT. Incidence, patterns, and clinical relevance of variant portal vein anatomy. *AJR American journal of roentgenology*. 2004;183(4):1055-64. Epub 2004/09/24.
14. Lee WK, Chang SD, Duddalwar VA, Comin JM, Perera W, Lau WF, et al. Imaging assessment of congenital and acquired abnormalities of the portal venous system. *Radiographics : a review publication of the Radiological Society of North America, Inc*. 2011;31(4):905-26. Epub 2011/07/20.
15. Schmidt S, Demartines N, Soler L, Schnyder P, Denys A. Portal vein normal anatomy and variants: implication for liver surgery and portal vein embolization. *Seminars in interventional radiology*. 2008;25(2):86-91. Epub 2008/06/01.
16. Xu MQ, Yan LN, Li B, Zeng Y, Wen TF, Zhao JC, et al. Surgical procedures for management of right portal venous branching in right lobe living donor liver transplantation. *Transplant Proc*. 2008;40(5):1529-33. Epub 2008/07/01.
17. Saad N, Darcy M, Saad W. Portal anatomic variants relevant to transjugular intrahepatic portosystemic shunt. *Techniques in vascular and interventional radiology*. 2008;11(4):203-7. Epub 2009/06/17.

18. Hwang S, Lee SG, Lee YJ, Park KM, Kim KH, Ahn CS, et al. Donor selection for procurement of right posterior segment graft in living donor liver transplantation. *Liver transplantation : official publication of the American Association for the Study of Liver Diseases and the International Liver Transplantation Society*. 2004;10(9):1150-5. Epub 2004/09/07.
19. Kamel IR, Kruskal JB, Pomfret EA, Keogan MT, Warmbrand G, Raptopoulos V. Impact of multidetector CT on donor selection and surgical planning before living adult right lobe liver transplantation. *AJR American journal of roentgenology*. 2001;176(1):193-200. Epub 2001/01/03.
20. Gallego C, Velasco M, Marcuello P, Tejedor D, De Campo L, Frieria A. Congenital and acquired anomalies of the portal venous system. *Radiographics : a review publication of the Radiological Society of North America, Inc*. 2002;22(1):141-59. Epub 2002/01/18.
21. Cheng YF, Huang TL, Chen TY, Lee TY, Chen YS, Liu PP, et al. Radiologic anatomy in split liver transplantation. *Transplant Proc*. 1998;30(7):3184-5. Epub 1998/12/05.
22. Tsang LL, Chen CL, Huang TL, Chen TY, Wang CC, Ou HY, et al. Preoperative imaging evaluation of potential living liver donors: reasons for exclusion from donation in adult living donor liver transplantation. *Transplant Proc*. 2008;40(8):2460-2. Epub 2008/10/22.
23. Kouadio EK, Bessayah A, Valette PJ, Glehen O, Nloga J, Diabate AS, et al. Anatomic variation: absence of portal vein bifurcation. *Surg Radiol Anat*. 2011;33(5):459-63. Epub 2010/11/26.
24. Barchetti F, Pellegrino L, Al-Ansari N, De Marco V, Scarpato P, Ialongo P. Congenital absence of the portal vein in a middle-aged man. *Surg Radiol Anat*. 2011;33(4):369-72. Epub 2010/11/26.

25. Chaib E. Absence of bifurcation of the portal vein. *Surg Radiol Anat.* 2009;31(5):389-92. Epub 2008/09/17.
26. Cheynel N, Arnal E, Rat P, Benoit L, Trouilloud P, Favre JP. Absence of the portal bifurcation at the hilum of the liver due to intrahepatic origin of the left branch of the portal vein. *Surg Radiol Anat.* 2001;23(5):355-7. Epub 2002/02/05.
27. McNulty JG, Khosa F. Absence of bifurcation of the portal vein. *Radiology.* 1999;211(2):589-90. Epub 1999/05/06.

## Article anglais soumis

Portal venous division variations: Prevalence with multislice computed tomography and implication in surgery and interventional radiology.

### Introduction:

Purpose: To determine the prevalence of the different portal vein (PV) division modalities using a retrospective multislice computed tomography (MSCT) study and to propose a pragmatic classification depending on their consequences in interventional radiology and in liver surgery.

Patients and methods: 307 enhanced abdominal MSCT were analyzed on thin axial plane, 10 mm thin axial and coronal maximal intensity projection (MIP) planes and three dimensions (3D) MIP view of the PV tree. Two radiologists performed the examination and reached a consensus on all cases.

Results: Four types of PV divisions were definite. 235 (76,55%) of 307 patients had a normal division of the PV (type 1), 22 (7,16%) had a type 2 defined by a trifurcation (2a) or a quadrifurcation (2b), 47 (15,31%) had a type 3 represented by a right posterior portal vein (RPPV) arising from the PV (3a) or a right anterior portal vein (RAPV) originating from the left portal vein (LPV) (3b), and 3 patients (0,98%) had a type 4 which contains an absence of the PV division (4a) and any case where a branch of the PV passes through the main boundary fissure (4b). No patient had a direct communication between the right and the left portal vein.



Conclusion: PV variations are frequent (23,45%) and easily detectable when 3D MIP views are used. Their detection is imperative before an interventional procedure (PV embolization, transjugular intrahepatic portosystemic shunt creation) or a complex surgical procedure (partial liver resection, liver transplantation). This classification provides a guide to the operating technique and detects the contraindications: type 1 is favorable for all intervention; type 2 is less favorable: it doesn't represent a contraindication to interventional radiology procedure but it makes the surgical split of the liver more difficult; type 3 need changes in interventional and surgical procedures because ignoring it could lead to major complications; type 4 contraindicates any interventional technique on the liver.

## **Framework:**

### **Introduction:**

Hepatic segmentation is based on intrahepatic portal vein distribution as demonstrated by Couinaud (1, 2) on anatomical studies. Modern imaging procedures enable the study of the portal vein division on larger group of patients to determine accurate prevalence of each modality of division. Previous studies based on color duplex ultrasound (US) (3, 4) and MSCT (5-9) analyzed the portal vein division with large series of patients and sorted it in different types based on morphology only. This study is intended to rate and classify portal vein division into four categories, considering their therapeutic applications, especially in interventional radiology (PV embolization and transjugular intrahepatic portosystemic shunt creation) and liver surgery (transplantation and partial hepatectomy).

### **Patients and methods:**

Patients:

We have included retrospectively 307 consecutive patients who underwent a MSCT of the abdomen at our hospital. Patients were included between January and November 2011. The inclusion parameters were the presence of an adequate portal tree enhancement allowing a morphologic study and the good quality of the images; we excluded patients with hepatic focal lesion such as tumor or abscess, an history of hepatic surgery, and the presence of artifacts. 189 (61,56%) of the patients were male, and 118 (38,43%) were female. The age range was between 16 and 95 years. Because we retrospectively studied the portal venous anatomy of patients undergoing routine abdominal MSCT for various clinical reasons, an approval by the institutional ethical committee was not required.

#### Image acquisition and processing:

Examinations were obtained with three different MSCT (SIEMENS Somatom Definition AS+ 128 slices, Erlangen, Germany; Philips Mx8000 IDT 16, Eindhoven, The Netherlands; and Lightspeed VCT 64, General Electric Medical System, Milwaukee MI USA). Scan parameters were 1,25 mm collimation, 78,55mm/s table feed, 0,7 seconds rotation time, 120 kV and 150 mAs with dose modulation. Portal venous phase were obtained with a scan delay of 70 seconds after intravenous injection of 120 mL of nonionic 350 mg I/mL contrast medium (iohexol, Omnipaque 350, GE Health care) at an injection rate of 2 to 3 mL/s depending on the quality of the venous system.

#### Interpretation of examinations and data collection:

Examinations were interpreted by two radiologists (one senior and one junior with a 4 years experience) on a computer workstation (Advantage Workstation 4.5, General Electric Medical system) with thin axial plan and post processing procedures, such as

10 mm thin axial and coronal MIP planes, and 3D MIP view. This reconstruction was obtained by using an automatic bone removal program (Autobone Express), and with subtraction of extra hepatic structures and non-portal vessel. Each patient was analyzed and filed in one of the four different groups by consensus between the two radiologists.

**Results:**

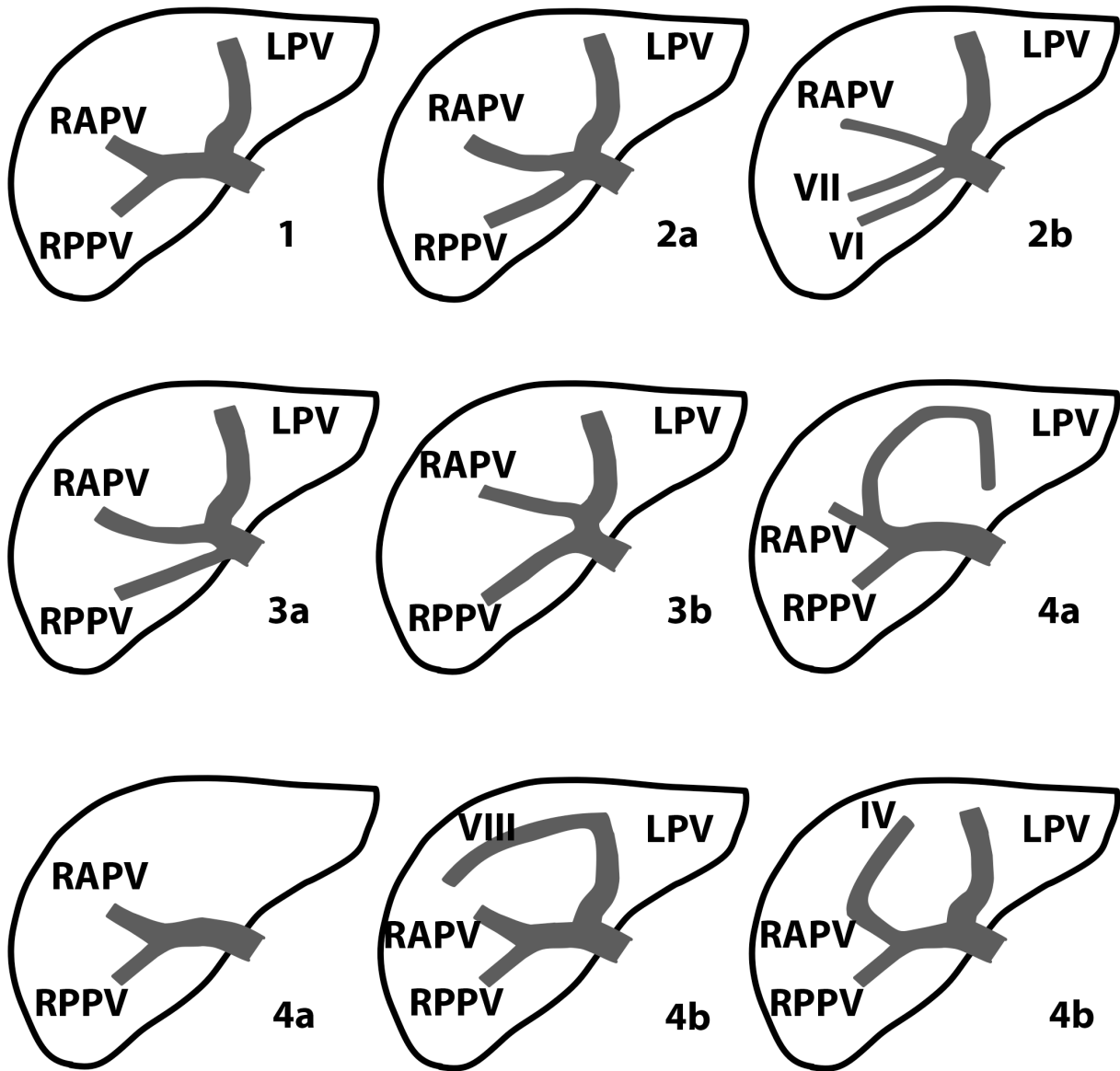
Table 1 and figure 1 show the PV division classification. Table 2 shows the distribution of each type.

Type	Definition
1	Normal PV division into a right and a left portal vein
2a	Trifurcation
b	Quadrifurcation
3a	Right posterior portal vein arising from the main portal vein
b	Right anterior portal vein arising from the left portal vein
4a	Absence of the main portal vein division
b	Portal branch passing through the main boundary fissure

*Table 1: Classification of the portal vein division*

Type	Number of patients	Percentage
1	235	76,55
2	22	7,16
3	47	15,31
4	3	0,98

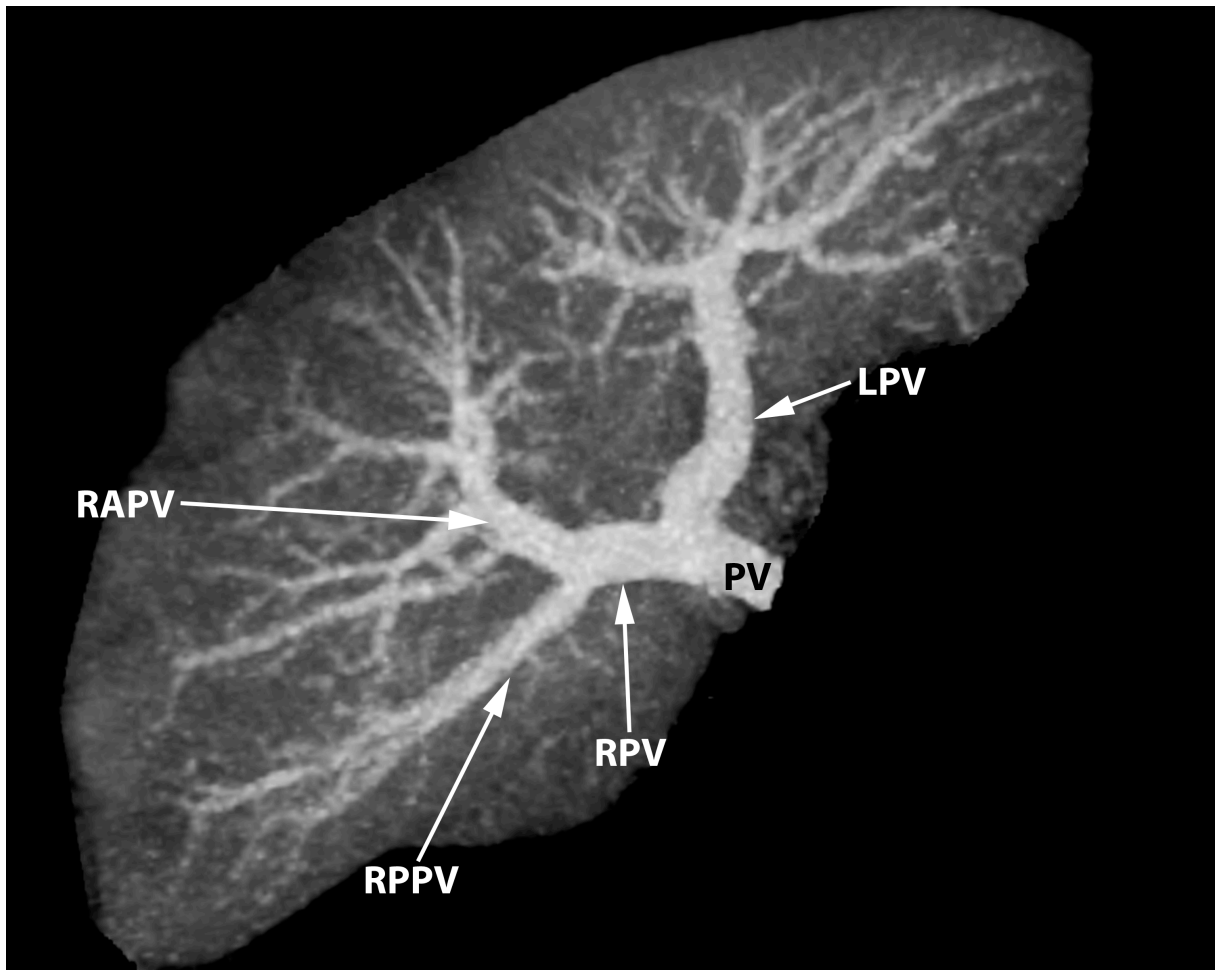
*Table 2: Distribution of the portal vein division modality*



*Figure 1: Illustration of the intrahepatic portal vein division classification.*

*LPV: left portal vein; RAPV: right anterior portal vein; RPPV: right posterior portal vein; IV: segment IV branch; VI: segment VI branch; VII: segment VII branch; VIII: segment VIII branch.*

Normal portal division into a right (RPV) and a left portal vein (LPV) was defined as type 1 (figure 2), where the RPV divides into a right posterior portal vein (RPPV) and a right anterior portal vein (RAPV). Type 1 was identified in 235 (76,55%) of 307 patients.

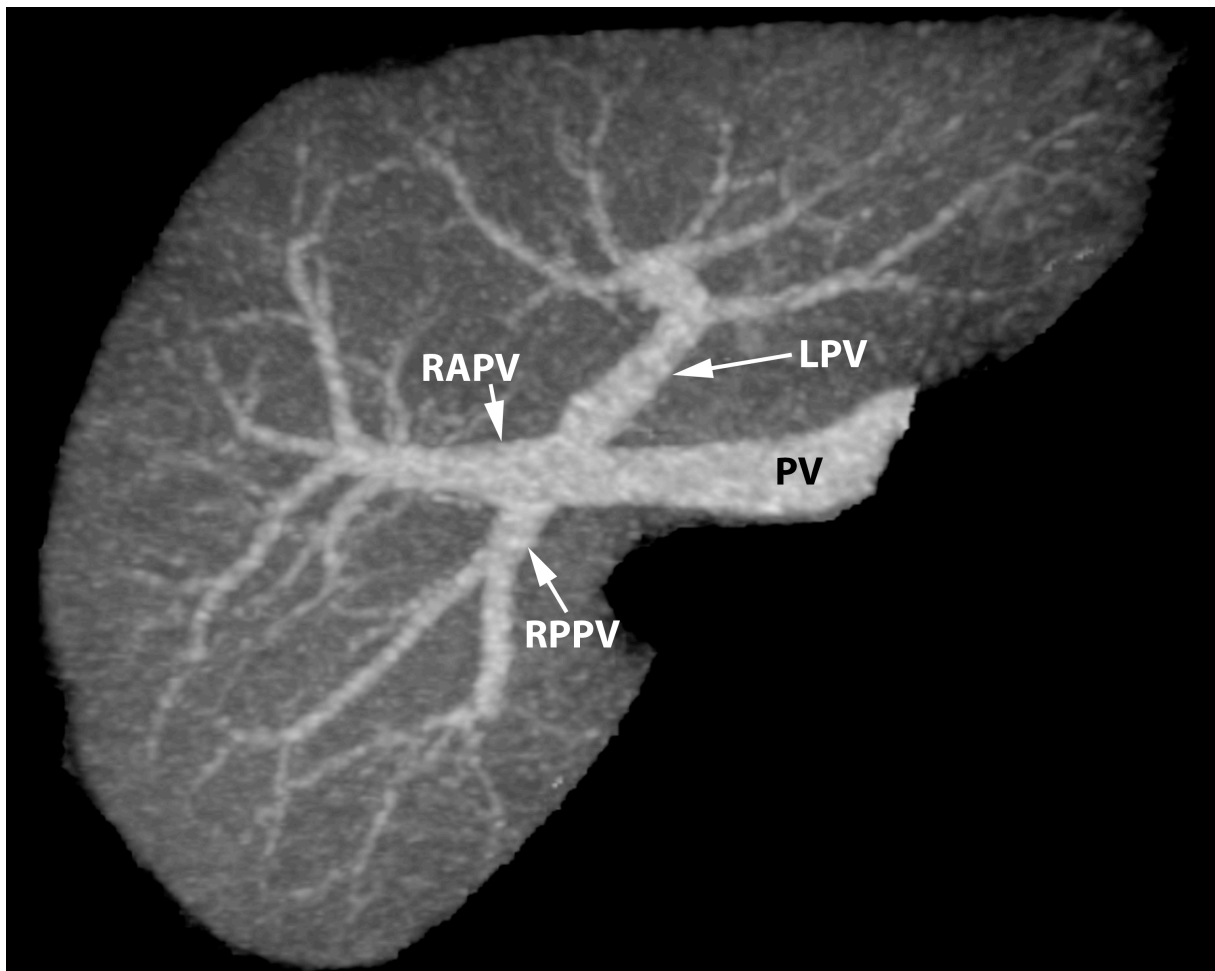


*Figure 2: 3D MIP representation, inferior view. Type 1: Normal portal vein division.*

*PV: portal vein; LPV: left portal vein; RPV: right portal vein; RAPV: right anterior portal vein; RPPV: right posterior portal vein.*

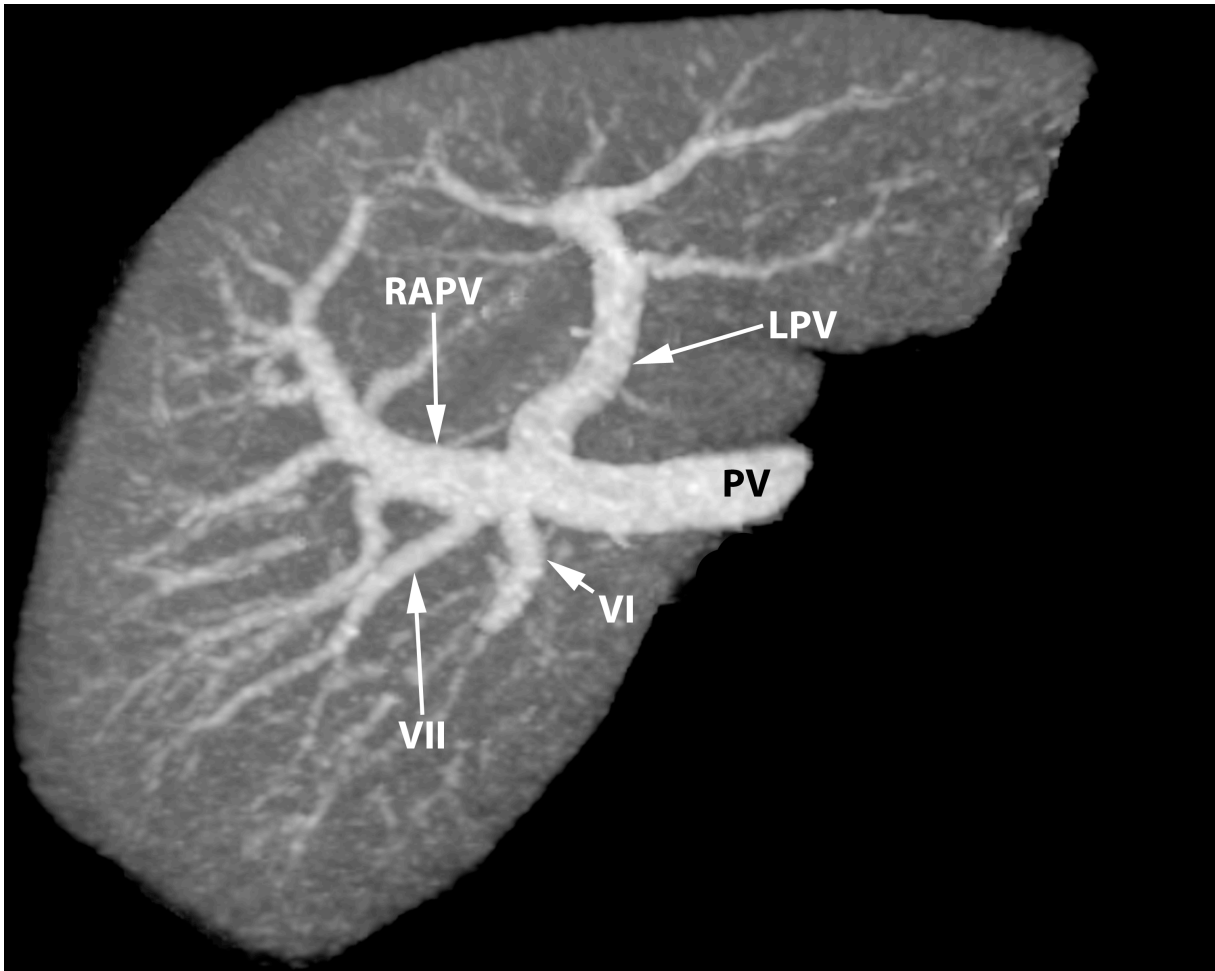
Type 2 includes the trifurcation of the PV (type 2a) (figure 3), which is the division of the PV into the LPV, RAPV and RPPV, and the quadrifurcation of the PV (type 2b) (figure 4), which corresponds to the same situation with the birth of a segmental branch a the

same level. Type 2 was identified for 22 (7,16%) of the 307 patients, among which 18 (5,86%) were trifurcations (2a) and 4 (1,3%) were quadrifurcations (2b).



*Figure 3: 3D MIP representation, inferior view. Type 2a: Trifurcation of the portal vein.*

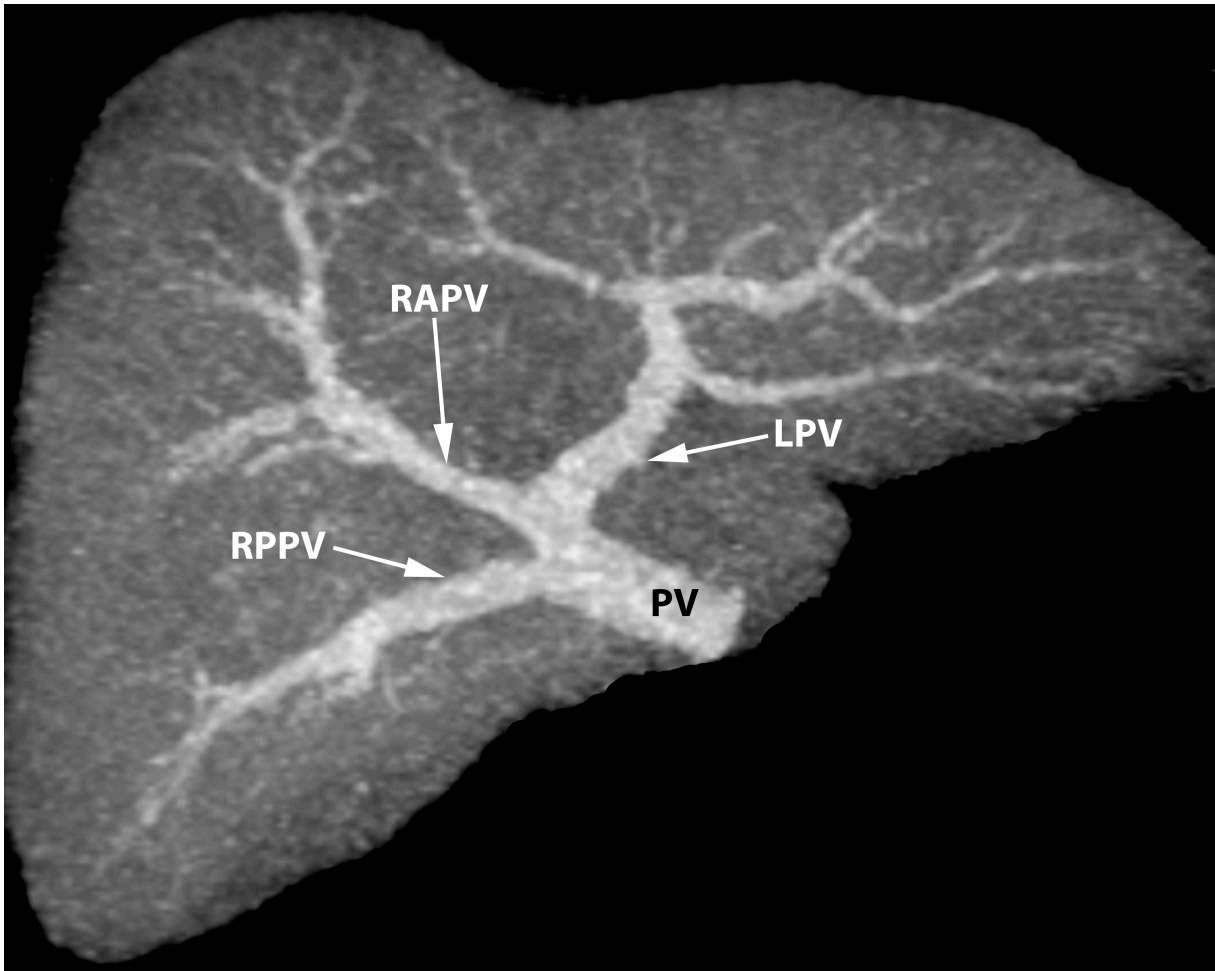
*PV: portal vein; LPV: left portal vein; RAPV: right anterior portal vein; RPPV: right posterior portal vein.*



*Figure 4: 3D MIP representation, inferior view. Type 2b: Quadrifurcation of the portal vein.*

*PV: portal vein; LPV: left portal vein; RAPV: right anterior portal vein; VI: segment VI branch; VII: segment VII branch*

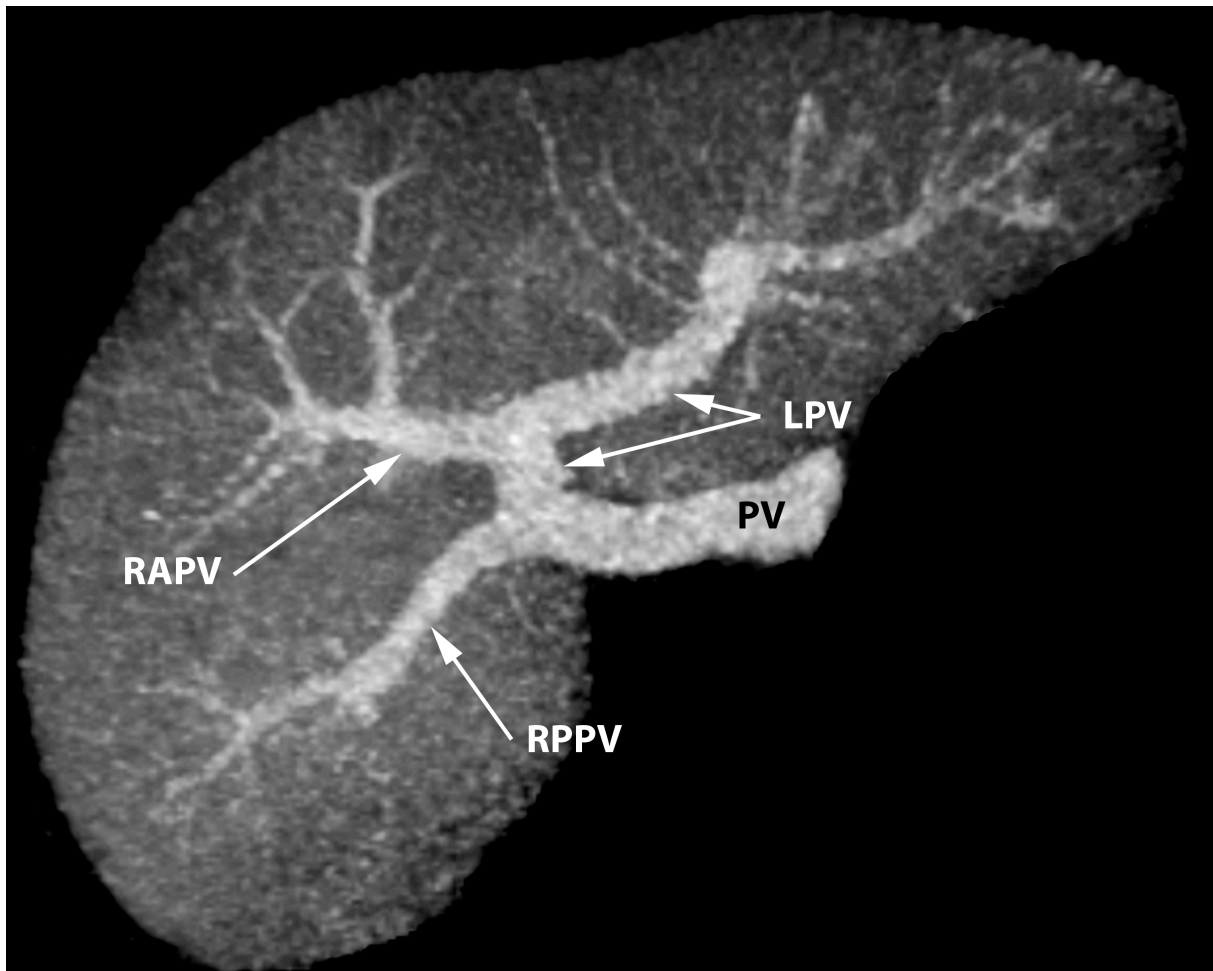
Type 3 was observed in 47 (15,31%) of the 307 patients. It groups two situations that have similar practical implications: the RPPV arising from the main PV (type 3a) (8,14%, n=25) (figure 5) or the RAPV coming from the LPV (type 3b) (7,17%, n=22) (figure 6).



*Figure 5: 3D MIP representation, inferior view. Type 3a: The right posterior portal vein arising from the main portal vein.*

*PV: portal vein; LPV: left portal vein; RAPV: right anterior portal vein; RPPV: right posterior portal vein*





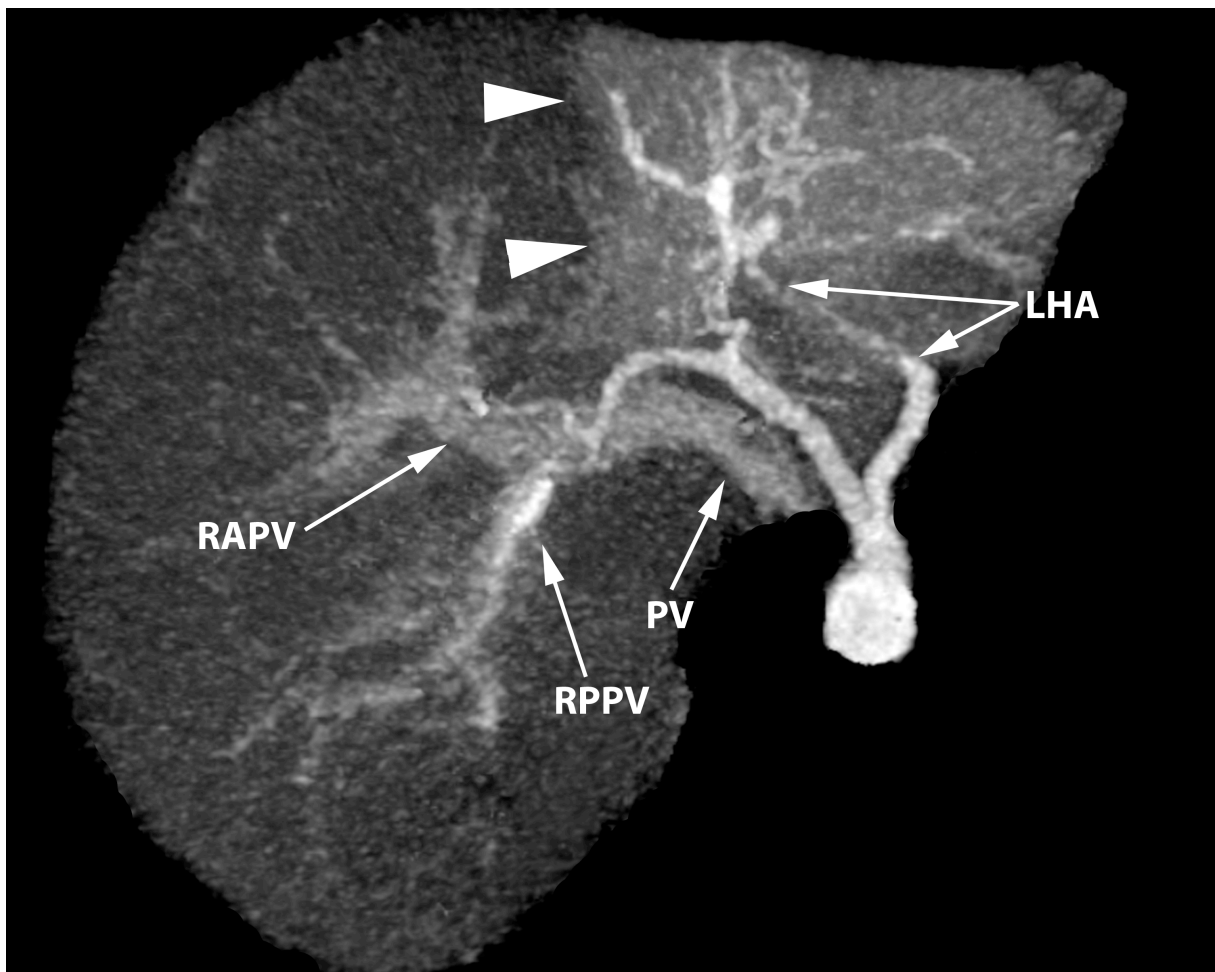
*Figure 6: 3D MIP representation, inferior view. Type 3b: The right anterior portal vein arising from the left portal vein.*

*PV: portal vein; LPV: left portal vein; RAPV: right anterior portal vein; RPPV: right posterior portal vein*

Type 4 was detected for 3 (0,98%) of the 307 patients, and was defined as an absence of PV division (type 4a) or as any situation where a portal branch passes through the main boundary fissure (type 4b). One patient (figure 7) had no division of the main PV, which only led to the RPV. No LPV (neither the transverse or the umbilical portion) was seen, a left hepatic artery assumed the only blood supply of the left liver. The two (0,65%) other

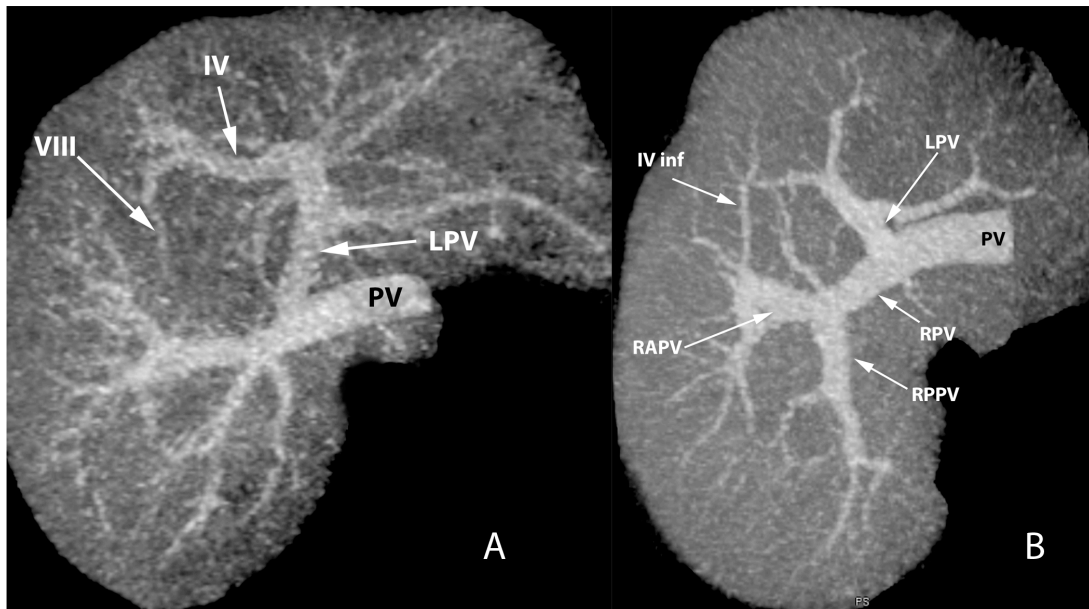
patients had a portal branch that crossed the main boundary fissure; one had the segment VIII vascularized by the segment IV branch (figure 8A), the other had the inferior part of the segment IV fed by a vein coming from the RAPV (figure 8B).

In any cases a direct anastomosis was seen between the left and the right portal territory.



*Figure 7: 3D MIP representation, inferior view. Type 4a: Absence of the portal vein division.*

*PV: portal vein; RAPV: right anterior portal vein; RPPV: right posterior portal vein; LHA: left hepatic artery; arrowhead: perfusion disorder of the left liver*



*Figure 8: 3D MIP representations, inferior views.*

*(A) Type 4b: Segment VIII irrigation by the segment IV branch.*

*(B) Type 4b: Segment IV inferior fed by a branch originated from the right anterior portal vein.*

*PV: portal vein; LPV: left portal vein; IV: segment IV branch; VIII: segment VIII branch;  
 RPV: right portal vein; RPPV: right posterior portal vein; RAPV: right anterior portal vein;  
 IV inf: segment IV inferior branch*

## **Discussion:**

In this study, we classified the PV division modalities into four types, according to anatomic and embryologic data and considering their consequences on the patient care.

PV division type 1 corresponds to the normal pattern described by Couinaud (1) on an anatomical study. The main portal vein (MPV) divides in two branches, one right and one left, defining two vascular territories and separated by the main boundary fissure. The right portal vein (RPV) divides into a right posterior portal vein (RPPV) and a right anterior portal vein (RAPV), each branch then divides in two segmental branches. The left portal vein (LPV) first has a transversal segment that divides into a segment II branch and a sectorial medial branch (or umbilical branch) that feeds the segments III and IV. Type 1 was seen in 76,55% of the cases, that result is coherent with the large studies previously published. These studies were anatomic with prevalences of 80% for Couinaud (1, 2) and 72% for Guerrier and Rapp (10) ; or radiologic with rates of 79,9% for Atri (3) and 78,5% for Koç (5). This division pattern is favorable to all interventional radiologic procedures (PV embolization, transhepatic portosystemic shunt placement) or surgical operations (partial hepatectomy, split liver or living donor transplantation).

MPV division types 2 and 3 correspond to the absence of a distinct RPV caused by its early division or by the premature rise of one of its branch directly from the MPV. Embryology, especially the haemodynamic theory of the portal system development exposed by Lassau (11), can explain these variants by the slipping of the RAPV to the right or to the left during the closure of the venous sinus at birth (1). Compared anatomy studies show that these patterns are common in most of the mammals (1). These

embryologic and phylogenic clues indicate that these variants are close, but we decided to separate them in two groups regarding their changes to the patient care.

Type 2 corresponds to the division of the MPV in tree or four branches at the same point. In case of a trifurcation (type 2a), MPV divides into the LPV, the RAPV and the RPPV with no apparent RPV. Quadrifurcation (type 2b) is similar to the trifurcation with the slip of a segmental branch (1) that rises at the MPV division point (12). These two variants are grouped together because they require the same precautions during a liver surgery or during a percutaneous access of the portal system. Type 2 was observed in 7,16% of the patients, which again is coherent with Couinaud's anatomic study (7,8%) and with MSCT studies: 9% for Covey (13) and 9,5% for Atasoy (6). Results from ultrasound (US) and from some MSCT however vary from ours. Koç (5) found a 11,3% rate because he uses a different criteria to sort patients into types 2 and 3. Atri (3) found this pattern in 10,8% of the patients because he uses US examination of the liver, which is less accurate than MSCT with use of 3D reformations to detect and sort PV variants (6, 14). When performing living donor transplantation, type 2 PV division increase the complexity of surgical procedure: isolation of PV branches is not possible until the PV has been fully exposed by transecting parenchyma and unroofing the vein (7), and the PV clamping is more difficult (15). For right liver transplantation, these variations lead to multiple PV anastomosis for the recipient (16). During PV embolization, type 2 PV divisions makes the procedure more difficult because they require multiple catheterizations and injections that are difficult to achieve with the relatively large size of the balloon catheter (15). Transjugular intrahepatic portosystemic shunt (TIPS) is usually created between the middle hepatic vein and the RPV. In case of a type 2

anatomy, TIPS will concern a smaller branch of the PV or an ectopic vessel with a higher thrombosis risk due to the shunt's angle (17).

Type 3 was observed among 15,31% of the patients. It groups two variants: the early rise of the RPPV or of one of its branches directly from the MPV (type 3a) and the RAPV coming from the LPV (type 3b). These variants are close and are the consequences of the slipping of the RAPV to the right or to the left during the closure of the venous sinus at birth (1, 11). These variants have been previously grouped for the same reasons by Couinaud (1) with a 8,7% prevalence, by Guerrier and Rapp (10) under the name « special division » in 16% of the cases and by Covey (13) on a MSCT study under the name « type Z PV variant » with a 13% rate. Koç (5) on a 1384 patients study found these divisions in 9,7% of the patients. He followed Atasoy (6) and Hwang (18) studies who also grouped these two patterns, but they differentiated them from the trifurcation only by the shape of the gap between the RAPV and the RPPV. A triangular shape defined a trifurcation (type 2) whereas a rectangular one defined a type 3 division. This convention seems wrong because in our series we observed triangular gap with type 3 divisions especially in some cases of RPPV coming from the MPV (type 3a) (figure 5). It is likely that these authors wrongly classified type 3 divisions as trifurcations (type 2a), which may explain the inconsistency of their observations for these two division types.

In presence of a type 3 division, a double anastomosis will be needed for the receipt if possible, otherwise the surgeon will have to realize a venous U-graft (16) or Y-graft to join donor and receipt segments (7). These patients will have higher risk of postoperative PV thrombosis (19) in which case they will undergo a thrombectomy (16). In case of a right hepatectomy for focal lesion resection or for living donor transplantation, these patients have a higher risk of bleeding if a PV branch remains

unoccluded, particularly if the RAPV rises from the LPV (15). In case of accidental PV branch occlusion, the patient is at risk of portal hypertension and impairment of remaining liver regeneration (15). Gallego (20) describes the risk of 80% parenchymal necrosis after a LPV occlusion if the RAPV comes from the LPV. Cheng (21) predicts perfusion issues for segments V and VIII and proposed the use of a venous graft to palliate the insufficient length of the remaining LPV once the RAPV resection. PV embolization could be done by an ipsilaterale or a contralateral approach. Type 3 division makes the contralateral approach of segments V and VI more difficult, and it will require the use of a reverse curved catheter (15). If these variants are unknown, LPV embolization could lead to extended liver devascularization with exception of the right posterior sector, if the RAPV rises from the LPV. Embolization of untargeted segments should be avoided because it can lead to patient exclusion for a surgical resection (13).

Type 3 divisions require modifications if the surgical procedure, but rarely contraindicates the intervention (7), even if studies (22) describe donors with RAPV coming from the LPV excluded from partial liver harvesting due to their high risk of complications.

Type 4 PV division groups the lack of MPV division (type 4a) and any case where a portal branch passes through the main boundary fissure (type 4b). These variants are sorted together because they contraindicate PV embolization and liver resection (including for a transplantation purpose) (7). The absence of MPV division described in the literature (1, 3, 5, 23-27) corresponds to the absence of the transverse part of the LPV with a large portal branch coming from the RAPV and crossing the main boundary fissure to reach the anterior extremity of the umbilical segment of the LPV. The absence

of PV division we observed was different, as the patient had no portal vessel into the left liver with only an arterial blood support. In case of a type 4 division, consequences of an invasive procedure are the same and can be dramatic for the patient (15). Type 4 PV divisions were rare in this study with a 0,98% rate, similar to other studies which had frequencies from 0,2% to 1% (1, 3, 5). Koç (5) describes the absence of PV division in 0,1%, a segment VIII dominant blood supply from the LPV in 0,8%, and a segment IV major blood supply from the RPV in 0,1%. Atasoy (6) describes PV branches passing through the main boundary fissure in 6,5% of the cases because he lists all branches, even the small ones he judges irrelevant during surgery.

We didn't sort division pattern by gender, because there is no difference between PV division variants among male and female patients (5). 3D MIP visualization of the portal tree is not a reliable technique when used alone. We passed through this limit by systematically confronting these MIP views to axial thin planes and to orthogonal 10mm thin MIP planes, in order to avoid PV branch omission. The lack of surgical confirmation of our result could be considered as a limit, but our goal is not to evaluate MSCT effectiveness in PV branch detection: we wanted to study PV division variants frequencies and to propose an adapted classification.



**Conclusion:**

**Portal vein division variants are frequent and easily recognizable with MSCT. The proposed classification leads to preoperative modification of the operative scheme in interventional radiology and hepatic surgery (table 3); this classification should be noticed in the radiological report if an invasive portal or liver procedure is planned.**

Type	Interventional radiology	Surgery
1	Favorable	Favorable
2	Needs multiple catheterization and injections	Double portal anastomosis
	Paltry between PV branch diameter and balloon size	PV clamping issues
	TIPS creation is more difficult and has higher risk of thrombosis	Needs to fully expose PV branches by transecting parenchyma and unroofing the veins
3	Segment V and VI branches catheterization issues	Double portal anastomosis or use of a venous Y graft
	High risk of untargeted segment devascularization	Risk of PV thrombosis
		Risk of extended parenchyma necrosis
		Risk of bleeding

4	Contraindicated	Contraindicated
---	-----------------	-----------------

*Table 3: therapeutic implications*

1. Couinaud C. Le foie: études anatomiques et chirurgicales. Paris: Masson & Cie; 1957.
2. Couinaud C. [Study of the intrahepatic portal vein]. La Presse medicale. 1953;61(70):1434-8. Epub 1953/11/04. PubMed PMID: 13120752.
3. Atri M, Bret PM, Fraser-Hill MA. Intrahepatic portal venous variations: prevalence with US. Radiology. 1992;184(1):157-8. Epub 1992/07/01. PubMed PMID: 1609075.
4. Fraser-Hill MA, Atri M, Bret PM, Aldis AE, Illescas FF, Herschorn SD. Intrahepatic portal venous system: variations demonstrated with duplex and color Doppler US. Radiology. 1990;177(2):523-6. Epub 1990/11/01. PubMed PMID: 2217795.
5. Koc Z, Oguzkurt L, Ulasan S. Portal vein variations: clinical implications and frequencies in routine abdominal multidetector CT. Diagn Interv Radiol. 2007;13(2):75-80. Epub 2007/06/15. PubMed PMID: 17562511.
6. Atasoy C, Ozyurek E. Prevalence and types of main and right portal vein branching variations on MDCT. AJR American journal of roentgenology. 2006;187(3):676-81. Epub 2006/08/25. doi: 10.2214/AJR.05.0847. PubMed PMID: 16928929.
7. Guiney MJ, Kruskal JB, Sosna J, Hanto DW, Goldberg SN, Raptopoulos V. Multi-detector row CT of relevant vascular anatomy of the surgical plane in split-liver transplantation. Radiology. 2003;229(2):401-7. Epub 2003/11/05. doi: 10.1148/radiol.2292021437. PubMed PMID: 14595144.

8. Akgul E, Inal M, Soyupak S, Binokay F, Aksungur E, Oguz M. Portal venous variations. Prevalence with contrast-enhanced helical CT. *Acta Radiol.* 2002;43(3):315-9. Epub 2002/07/09. PubMed PMID: 12100330.
9. Baba Y, Hokotate H, Nishi H, Inoue H, Nakajo M. Intrahepatic portal venous variations: demonstration by helical CT during arterial portography. *Journal of computer assisted tomography.* 2000;24(5):802-8. Epub 2000/10/25. PubMed PMID: 11045706.
10. Guerrier Y, Rapp PE. La veine porte intra-hépatique. I. Le mode de division extra-hépatique. *CR Assoc Anat, Bordeaux.* 1953;78:272-4.
11. Lassau JP, Bastian D. Organogenesis of the venous structures of the human liver A hemodynamic theory. *Anatomia clinica.* 1983;5:97-102.
12. Vanneuville G, Viallet J-F, Garcier J-M. La veine porte. In: Springer-Verlag, editor. *Anatomie Clinique, Le Tronc*1994. p. 455-70.
13. Covey AM, Brody LA, Getrajdman GI, Sofocleous CT, Brown KT. Incidence, patterns, and clinical relevance of variant portal vein anatomy. *AJR American journal of roentgenology.* 2004;183(4):1055-64. Epub 2004/09/24. PubMed PMID: 15385304.
14. Lee WK, Chang SD, Duddalwar VA, Comin JM, Perera W, Lau WF, et al. Imaging assessment of congenital and acquired abnormalities of the portal venous system. *Radiographics : a review publication of the Radiological Society of North America, Inc.* 2011;31(4):905-26. Epub 2011/07/20. doi: 10.1148/rg.314105104. PubMed PMID: 21768231.
15. Schmidt S, Demartines N, Soler L, Schnyder P, Denys A. Portal vein normal anatomy and variants: implication for liver surgery and portal vein embolization. *Seminars in interventional radiology.* 2008;25(2):86-91. Epub 2008/06/01. doi:

10.1055/s-2008-1076688. PubMed PMID: 21326549; PubMed Central PMCID: PMC3036482.

16. Xu MQ, Yan LN, Li B, Zeng Y, Wen TF, Zhao JC, et al. Surgical procedures for management of right portal venous branching in right lobe living donor liver transplantation. *Transplant Proc.* 2008;40(5):1529-33. Epub 2008/07/01. doi: 10.1016/j.transproceed.2008.02.085. PubMed PMID: 18589144.

17. Saad N, Darcy M, Saad W. Portal anatomic variants relevant to transjugular intrahepatic portosystemic shunt. *Techniques in vascular and interventional radiology.* 2008;11(4):203-7. Epub 2009/06/17. doi: 10.1053/j.tvir.2009.04.008. PubMed PMID: 19527845.

18. Hwang S, Lee SG, Lee YJ, Park KM, Kim KH, Ahn CS, et al. Donor selection for procurement of right posterior segment graft in living donor liver transplantation. *Liver transplantation : official publication of the American Association for the Study of Liver Diseases and the International Liver Transplantation Society.* 2004;10(9):1150-5. Epub 2004/09/07. doi: 10.1002/lt.20225. PubMed PMID: 15350006.

19. Kamel IR, Kruskal JB, Pomfret EA, Keogan MT, Warmbrand G, Raptopoulos V. Impact of multidetector CT on donor selection and surgical planning before living adult right lobe liver transplantation. *AJR American journal of roentgenology.* 2001;176(1):193-200. Epub 2001/01/03. PubMed PMID: 11133565.

20. Gallego C, Velasco M, Marcuello P, Tejedor D, De Campo L, Frieria A. Congenital and acquired anomalies of the portal venous system. *Radiographics : a review publication of the Radiological Society of North America, Inc.* 2002;22(1):141-59. Epub 2002/01/18. PubMed PMID: 11796904.

21. Cheng YF, Huang TL, Chen TY, Lee TY, Chen YS, Liu PP, et al. Radiologic anatomy in split liver transplantation. *Transplant Proc.* 1998;30(7):3184-5. Epub 1998/12/05. PubMed PMID: 9838407.
22. Tsang LL, Chen CL, Huang TL, Chen TY, Wang CC, Ou HY, et al. Preoperative imaging evaluation of potential living liver donors: reasons for exclusion from donation in adult living donor liver transplantation. *Transplant Proc.* 2008;40(8):2460-2. Epub 2008/10/22. doi: 10.1016/j.transproceed.2008.07.075. PubMed PMID: 18929768.
23. Kouadio EK, Bessayah A, Valette PJ, Glehen O, Nloga J, Diabate AS, et al. Anatomic variation: absence of portal vein bifurcation. *Surg Radiol Anat.* 2011;33(5):459-63. Epub 2010/11/26. doi: 10.1007/s00276-010-0750-1. PubMed PMID: 21107569.
24. Barchetti F, Pellegrino L, Al-Ansari N, De Marco V, Scarpato P, Ialongo P. Congenital absence of the portal vein in a middle-aged man. *Surg Radiol Anat.* 2011;33(4):369-72. Epub 2010/11/26. doi: 10.1007/s00276-010-0711-8. PubMed PMID: 21104254.
25. Chaib E. Absence of bifurcation of the portal vein. *Surg Radiol Anat.* 2009;31(5):389-92. Epub 2008/09/17. doi: 10.1007/s00276-008-0413-7. PubMed PMID: 18795219.
26. Cheynel N, Arnal E, Rat P, Benoit L, Trouilloud P, Favre JP. Absence of the portal bifurcation at the hilum of the liver due to intrahepatic origin of the left branch of the portal vein. *Surg Radiol Anat.* 2001;23(5):355-7. Epub 2002/02/05. PubMed PMID: 11824139.
27. McNulty JG, Khosa F. Absence of bifurcation of the portal vein. *Radiology.* 1999;211(2):589-90. Epub 1999/05/06. PubMed PMID: 10228550.



## AUTORISATION D'IMPRIMER

\*\*\*\*

Présentée par Madame / Monsieur le Professeur : *SENECAIL Bernant*

Titre de la thèse (en MAJUSCULE) :

*IMAGERIE ET CLASSIFICATION DES MODALITES  
DE DIVISION DE LA VEINE PORTE INTRA-HEPATIQUE*

ACCORD DU PRESIDENT DU JURY DE THESE SUR L'IMPRESSION DE LA THESE :

OUI :

NON :

En foi de quoi la présente autorisation d'imprimer sa thèse est délivrée à :

M *KOCH GUILLAUME*

Interne en D.E.S de : *Radiodiagnostic et imagerie médicale.*

Fait à BREST, le  
VISA du Doyen de la faculté

Pr. C. BERTHOU



Fait à BREST, le

*10 Janvier 2012*

Le Président du Jury de thèse,

KOCH Guillaume - Imagerie et classification des modalités de division de la veine porte intra-hépatique - (59 feuilles, 17 figures, 6 tableaux) - Th. :Méd. : Brest 2012

**RESUME :**

Nous présentons une étude anatomique originale de l'arborisation portale intra-hépatique à partir de l'analyse de scanners abdominaux de 307 sujets. Les variations de division de la veine porte sont fréquentes (23,45%) et facilement identifiables sur des vues 3D MIP. Leur connaissance est impérative avant de décider d'un geste de radiologie interventionnelle (embolisation, réalisation de shunt porto-systémique) ou chirurgical (hépatectomie partielle, transplantation hépatique). La classification proposée permet d'orienter la technique et de repérer les contre-indications : le type 1 est favorable à tout geste technique ; le type 2 est moins favorable : il ne représente pas une contre-indication à l'embolisation mais complexifie la partition chirurgicale du foie ; le type 3 nécessite des modifications des procédures de radiologie interventionnelle et chirurgicales car sa méconnaissance expose à des complications dramatiques ; le type 4 contre-indique tout geste d'embolisation ou de partition du foie.

**MOTS CLES :**

ANATOMIE  
IMAGERIE  
VARIATION  
VEINE PORTE

**JURY :**

Président : Monsieur le Professeur Bernard SENECAIL  
Membres: Monsieur le Professeur Michel NONENT  
Monsieur le Docteur Douraied BEN SALEM  
Monsieur le Docteur Romuald SEIZEUR  
Monsieur le Docteur Jean ROUSSET

**DATE DE SOUTENANCE :**

8 février 2012

**ADRESSE DE L'AUTEUR :**

Guillaume KOCH  
Allée des albatros  
29280 LOCMARIA PLOUZANE