



**HAL**  
open science

# L'antibiothérapie locale en endodontie : est-elle toujours d'actualité ?

Julien Duboisdendien

► **To cite this version:**

Julien Duboisdendien. L'antibiothérapie locale en endodontie : est-elle toujours d'actualité?. Chirurgie. 2015. dumas-01158647

**HAL Id: dumas-01158647**

**<https://dumas.ccsd.cnrs.fr/dumas-01158647v1>**

Submitted on 1 Jun 2015

**HAL** is a multi-disciplinary open access archive for the deposit and dissemination of scientific research documents, whether they are published or not. The documents may come from teaching and research institutions in France or abroad, or from public or private research centers.

L'archive ouverte pluridisciplinaire **HAL**, est destinée au dépôt et à la diffusion de documents scientifiques de niveau recherche, publiés ou non, émanant des établissements d'enseignement et de recherche français ou étrangers, des laboratoires publics ou privés.

Université de Bordeaux  
Collège des Sciences de la Santé  
UFR des Sciences Odontologiques

2015

N°44

Thèse pour l'obtention du  
DIPLOME d'ETAT de DOCTEUR EN CHIRURGIE DENTAIRE

Présentée et soutenue publiquement

Par Julien DUBOISDENDIEN

Né le 17 Septembre 1979 à Bergerac (Dordogne)

Le 29 mai 2015

**L'antibiothérapie locale en endodontie :  
est-elle toujours d'actualité ?**

Directeur de thèse

Dr Dominique ORIEZ

Membres du Jury

Président	Mme C. BERTRAND	Professeur des Universités
Directeur	Mme D. ORIEZ	Maître de Conférences des Universités
Rapporteur	M. G. FENOUL	Assistant
Assesseur	M. J.-F. PELI	Maître de Conférences des Universités

# UNIVERSITE DE BORDEAUX

**Président**

M. Manuel TUNON de LARA

## **COLLEGE DES SCIENCES DE LA SANTE UNITE DE FORMATION ET DE RECHERCHE DES SCIENCES ODONTOLOGIQUES**

<b>Directrice</b>	Mme	Caroline BERTRAND	58-02
<b>Directrice Adjointe – Chargée de la Formation initiale</b>	Mme	Dominique ORIEZ	58-01
<b>Directeur Adjoint – Chargé de la Recherche</b>	M.	Jean-Christophe FRICAIN	57-02
<b>Directeur Adjoint – Chargé des Relations Internationales</b>	M.	Jean-François LASSERRE	58-02

## **ENSEIGNANTS DE L'UFR**

### **PROFESSEURS DES UNIVERSITES**

Mme	Caroline	BERTRAND	Prothèse dentaire	58-02
Mme	Marie-José	BOILEAU	Orthopédie dento-faciale	56-02
Mme	Véronique	DUPUIS	Prothèse dentaire	58-02
M.	Jean-Christophe	FRICAIN	Chirurgie buccale – Pathologie et thérapeutique	57-02

### **MAITRES DE CONFERENCES DES UNIVERSITES**

Mme	Elise	ARRIVÉ	Prévention épidémiologie – Economie de la santé – Odontologie légale	56-03
Mme	Cécile	BADET	Sciences biologiques	57-03
M.	Etienne	BARDINET	Orthopédie dento-faciale	56-02
M.	Michel	BARTALA	Prothèse dentaire	58-02
M.	Cédric	BAZERT	Orthopédie dento-faciale	56-02
M.	Jean-Pierre	BLANCHARD	Prothèse dentaire	58-02
M.	Christophe	BOU	Prévention épidémiologie – Economie de la santé – Odontologie légale	56-03
Mme	Sylvie	BRUNET	Chirurgie buccale – Pathologie et thérapeutique	57-02
M.	Sylvain	CATROS	Chirurgie buccale – Pathologie et thérapeutique	57-02
M.	Stéphane	CHAPENOIRE	Sciences anatomiques et physiologiques	58-03
M.	Jacques	COLAT PARROS	Sciences anatomiques et physiologiques	58-03
M.	Reynald	DA COSTA NOBLE	Parodontologie	57-01
M.	François	DARQUE	Orthopédie dento-faciale	56-02
M.	François	DE BRONDEAU	Orthopédie dento-faciale	56-02
M.	Yves	DELBOS	Odontologie pédiatrique	56-01
M.	Raphael	DEVILLARD	Odontologie conservatrice- Endodontie	58-01
M.	Emmanuel	D'INCAU	Prothèse dentaire	58-02
M.	Bruno	ELLA NGUEMA	Sciences anatomiques et physiologiques	58-03
M.	Dominique	GILLET	Odontologie conservatrice – Endodontie	58-01
M.	Jean-François	LASSERRE	Prothèse dentaire	58-02
M.	Yves	LAUVERJAT	Parodontologie	57-01
Mme	Odile	LAVIOLE	Prothèse dentaire	58-02

M.	Jean-Marie	MARTEAU	Chirurgie buccale – Pathologie et thérapeutique	57-02
Mme	Javotte	NANCY	Odontologie pédiatrique	56-01
Mme	Dominique	ORIEZ	Odontologie conservatrice – Endodontie	58-01
M.	Jean-François	PELI	Odontologie conservatrice – Endodontie	58-01
M.	Philippe	POISSON	Prévention épidémiologie – Economie de la santé – Odontologie légale	56-03
M.	Patrick	ROUAS	Odontologie pédiatrique	56-01
M.	Johan	SAMOT	Sciences biologiques	57-03
Mme	Maud	SAMPEUR	Orthopédie dento-faciale	56-02
M.	Cyril	SEDARAT	Parodontologie	57-01
Mme	Noélie	THEBAUD	Sciences biologiques	57-03
M.	Eric	VACHEY	Odontologie conservatrice – Endodontie	58-01

### **ASSISTANTS**

Mme	Audrey	AUSSEL	Sciences biologiques	57-03
M.	Terence	BARSBY	Odontologie conservatrice – Endodontie	58-01
Mme	Aurélie	BARSBY-EL- KHODER	Prothèse dentaire	58-02
M.	Julien	BROTHIER	Prothèse dentaire	58-02
M.	Mathieu	CLINKEMAILLIE	Prothèse dentaire	58-02
M.	Mathieu	CONTREPOIS	Prothèse dentaire	58-02
M.	Guillaume	CRESTE	Prothèse dentaire	58-02
Mme	Clarisse	DE OLIVEIRA	Orthopédie dento-faciale	56-02
Mme	Hélène	DENOST	Prévention épidémiologie – Economie de la santé – Odontologie légale	56-03
M.	Guillaume	FENOUL	Odontologie conservatrice – Endodontie	58-01
Mme	Elsa	GAROT	Odontologie pédiatrique	56-01
M.	Nicolas	GLOCK	Sciences anatomiques et physiologiques	58-03
Mme	Sandrine	GROS	Orthopédie dento-faciale	56-02
Mme	Olivia	KEROUREDAN	Odontologie conservatrice – Endodontie	58-02
Mme	Alice	LE NIR	Sciences anatomiques et physiologiques	58-03
Mme	Karine	LEVET	Prévention épidémiologie – Economie de la santé – Odontologie légale	56-03
M.	Alexandre	MARILLAS	Odontologie conservatrice – Endodontie	58-01
M.	Matthieu	MEYER	Chirurgie buccale – Pathologie et thérapeutique	57-02
Mme	Darrène	NGUYEN	Sciences biologiques	57-03
Mme	Virginie	PANNEREC	Chirurgie buccale – Pathologie et thérapeutique	57-02
Mme	Chloé	PELOURDE	Orthopédie dento-faciale	56-02
Mme	Candice	PEYRAUD	Odontologie pédiatrique	56-01
M.	Jean-Philippe	PIA	Prothèse dentaire	58-02
M.	Mathieu	PITZ	Parodontologie	57-01
M.	Clément	RIVES	Odontologie conservatrice – Endodontie	58-01
M.	François	VIGOUROUX	Parodontologie	57-01

# REMERCIEMENTS

## A notre présidente de thèse

Madame le Professeur Caroline Bertrand,  
Professeur des Universités – Praticien Hospitalier  
Directrice de l'UFR des Sciences Odontologiques

Sous-section Prothèse 58-02

*Je vous remercie d'avoir accepté de juger ce travail. Veuillez trouver ici l'expression de ma gratitude et mon profond respect.*

---

## A notre Directeur de thèse

Madame le Docteur Dominique ORIEZ,  
Maître de Conférences des Universités – Praticien Hospitalier  
Sous-section Odontologie Conservatrice – Endodontie 58-01

*Il y a des étudiants qui prennent le temps de faire ce qu'on leur demande de faire... Certains mêmes, jouent les apprentis littéraires, alors que la besogne est scientifique. Pour ces raisons, je vous suis reconnaissant de m'avoir aiguillé dans la réalisation de ce travail.*

*C'est un réel honneur de vous compter parmi ce jury.*

*Veuillez recevoir le témoignage de ma gratitude et toute ma considération.*

A notre Rapporteur de thèse

Monsieur le Docteur Guillaume FENOUL,

Assistant Hospitalo-Universitaire

Sous-section Odontologie Conservatrice – Endodontie 58-01

*Notre vécu commun d'étudiant m'encourage au tutoiement... mais également au respect !*

*En te remerciant donc chaleureusement de ta participation à ce travail.*

*NB : Ne pas lire de droite à gauche...*

---

A notre Assesseur

Monsieur le Docteur Jean-François PELI,

Maître de Conférences des Universités – Praticien Hospitalier

Sous-section Odontologie Conservatrice – Endodontie 58-01

*Je vous remercie d'avoir accepté de corriger et de juger ce travail. Veuillez accepter l'expression de ma profonde gratitude, et de mon profond respect.*

---

*Un grand merci également à Fabienne Perez et Yves Yana pour leur écoute et leurs bons conseils. A Véronique Dupuis et Jean-François Lasserre de m'avoir ouvert les portes du Canada et de la Roumanie. A l'équipe de Xavier Arnozan pour leur simplicité et leur convivialité. A Frédéric Salès.*

---

**O**n sort du cadre scientifique lorsqu'on en vient à parler des gens qui ont fait, font, et feront, encore et toujours, votre vie. A la poubelle la raison et la logique, place au cœur.

A mes parents,

*« Je suis né quelque part, laissez-moi ce repère, ou je perds la mémoire »... Merci pour vos lumières, et votre patience que j'aurais mise à rude épreuve. Avec tout l'amour qu'un enfant peut avoir pour « ses vieux » !*

A mon grand-frère,

*Il m'en fallait un, c'est tombé sur toi ! « Mon copain, mon poto, camarade, mon coloc, (...) mon frangin, mon frérot, mon ami ». Tout ça sur les épaules d'une seule et même personne, ça doit être dur à porter. Personne d'autre n'aurait été à la hauteur. Merci de ne pas t'être défilé ! Avec tout mon amour.*

A Karine,

*Là encore, il en fallait une... Je dis oui, « 2 x oui » ! Heureux de te compter parmi nous, et au plaisir de te croiser pour profiter de ta bonne humeur.*

A mes Grands-Parents,

*Mamie Rose, Mamie Titou, Papi Paul... Avec tout mon amour. Continuez de me nourrir de vos anecdotes !*

A toute ma famille,

*Christine et Jean-François, Cathou et Michel, Jean-Jacques, Hervé et Catherine, Babeth ;*

*Mes cousin-e-s et leur moitié, Jean-Yves, Bertrand et Claire, Xavier et Christelle, Elodie et Fabrice, Emilie, Clémence, et Pierre ;*

*A mamie Molat, Papi Jean, Marie-Paule ;*

*Une bonne chose de faite ! Fin d'une discussion, va falloir penser à en trouver d'autres... Merci pour votre soutien. Et tout le reste !*

## « LES COPAINS »

Dentistes,

*Minh et Gégé, John et Charline, Lolo et Charlotte, Flavie et JB, Mika, Ben Pich, Nico et Nath, Yannick, Thomas,*

D'enfance,

*Youye et Stéphanie, Tom, Dédé, Chab, Sophie et JM, Stéph et Sylvana, Lim's, Le Bat,*

De sport,

*Ben et Mag, Eric, Yo, LaRouille, Bernard, 'Tophe et Eliane,*

*Merci pour votre soutien et votre fidélité. Je suis ce que je suis, souvent absent, mais toujours derrière vous, avec vous. A ma façon, je vous aime !*

*L'alibi est tout trouvé pour festoyer ensemble, alors ne perdons plus de temps...quoique, si vous pouviez juste lire cet ouvrage avant, que je ne me sois pas casser le cul pour rien !*

*Je vous embrasse tous-tes.*

Julien



# Table des matières

<b>INTRODUCTION</b> .....	<b>7</b>
<b>PREALABLES A L'UTILISATION D'UNE ANTIBIOTHERAPIE LOCALE EN ENDODONTIE</b> .....	<b>9</b>
I. ÉTABLIR UN DIAGNOSTIC DONT L'ÉTILOGIE BACTÉRIENNE EST AVÉRÉE.....	9
A. <i>Anamnèse et examen clinique</i> .....	9
1. L'anamnèse : historique médical, dentaire et de la douleur.....	9
2. L'examen clinique : recherche de signes infectieux.....	9
B. <i>Les avancées technologiques au service du diagnostic</i> .....	11
1. Les tests dentaires : test de « sensibilité pulpaire » versus test de « vitalité pulpaire ».....	11
2. Examen complémentaire : La tomographie à faisceau conique (CBCT, ou Cone-Beam Computed Tomography, ou Cone-Beam).....	12
C. <i>Le diagnostic : la nécrose pulpaire et ses complications périapicales</i> .....	13
II. LA CIBLE ANTIBIOTIQUE : LA FLORE ENDODONTIQUE.....	14
A. <i>Des avancées élargissent le champ de l'analyse et de la compréhension microbiologique</i> .....	15
1. Technologies et analyse microbiologique.....	15
2. D'une approche réductionniste à une approche holistique.....	15
B. <i>Une organisation en biofilms bactériens : conséquences cliniques</i> .....	16
1. Anatomie complexe de l'endodonte et localisation des acteurs microbiens.....	16
2. Biofilm : un processus dynamique dont découlent certaines propriétés.....	17
III. LES ANTIBIOTIQUES LOCAUX.....	19
A. <i>Les produits dentaires à disposition à base d'antibiotique</i> .....	19
1. Les solutions d'irrigation canalaire.....	19
2. Les médications temporaires.....	20
B. <i>Données sanitaires et normes françaises</i> .....	21
<b>TRAITEMENT DE LA NECROSE PULPAIRE – ET DE SES COMPLICATIONS PERIAPICALES – DE LA DENT PERMANENTE MATURE</b> .....	<b>23</b>
I. LES ANTIBIOTIQUES AU SERVICE DE L'IRRIGATION CANALAIRE.....	23
A. <i>Qualités requises d'une solution d'irrigation idéale</i> .....	23
B. <i>Points faibles des solutions d'irrigation actuellement recommandées en endodontie</i> .....	24
1. L'hypochlorite de sodium.....	24
2. La chlorhexidine.....	25
3. L'EDTA.....	25
C. <i>Les solutions d'irrigation à base d'antibiotiques</i> .....	25
1. MTAD® ou Biopure®.....	26
2. Tetraclean®.....	28
II. LES MÉDICATIONS ANTIBIOTIQUES INTRACANALAIRES.....	29
A. <i>Les tétracyclines</i> .....	29
B. <i>Médications corticoïde et antibiotique(s) associés</i> .....	30
C. <i>La clindamycine</i> .....	30
D. <i>Métronidazole</i> .....	31
E. <i>Pâte triple- et double- antibiotique</i> .....	32
III. ANTIBIOTIQUES ASSOCIÉS AU CIMENT DE SCELLEMENT ENDODONTIQUE ET A LA GUTTA PERCHA.....	32
<b>GESTION DES TRAUMATISMES DENTAIRES SURVENANT SUR DENTS PERMANENTES : TRAITEMENT DE LA DENT AVULSÉE</b> .....	<b>34</b>
I. INDUCTION DE RESORPTIONS RADICULAIRES EXTERNES INFLAMMATOIRES.....	34
II. L'HYDROXYDE DE CALCIUM : MÉDICAMENT INTRACANALAIRE DE PREMIÈRE INTENTION.....	35
III. LA PÂTE LEDERMIX® : UNE ACTIVITÉ ANTI-INFLAMMATOIRE ET ANTIBIOTIQUE.....	36

A.	<i>Origine et composition</i> .....	36
B.	<i>Caractéristiques et bénéfices thérapeutiques</i> .....	37
C.	<i>Risques associés</i> .....	38
IV.	AUTRES MEDICATIONS TEMPORAIRES A ACTION ANTI-INFLAMMATOIRE ET ANTIBIOTIQUE.....	39
<b>ANTIBIOTHERAPIE LOCALE ET TRAITEMENT DE LA DENT PERMANENTE IMMATURE NECROSEE, AVEC OU SANS COMPLICATION PERIAPICALE .....</b>		<b>40</b>
I.	DEFINITIONS ET GENERALITES .....	40
A.	<i>Régénération endodontique : Apexification versus Régénération / Revascularisation pulpaire</i> .....	40
B.	<i>Focus sur la désinfection canalaire : qualités requises de la médication temporaire interséance</i> .....	42
II.	LES ANTIBIOTIQUES AU SERVICE DE LA REVASCULARISATION PULPAIRE .....	43
A.	<i>La pâte triple antibiotique (3Mix, ou TAP)</i> .....	43
1.	Composition et préparation .....	43
2.	Efficacité antimicrobienne .....	44
3.	Effets sur la viabilité cellulaire.....	44
4.	Effets indésirables .....	45
B.	<i>Alternatives antibiotiques au 3Mix</i> .....	46
C.	<i>Le « Scaffold » antibiotique</i> .....	47
<b>DISCUSSION .....</b>		<b>49</b>
<b>CONCLUSION .....</b>		<b>51</b>
<b>BIBLIOGRAPHIE .....</b>		<b>52</b>

## INTRODUCTION

Le facteur bactérien, impliqué dans la pathogénèse et la progression des maladies pulpaire et périapicales, n'est plus à démontrer et constitue l'étiologie principale de l'infection endodontique. Le traitement de ces pathologies nécessite d'éliminer autant de bactéries que possible du système canalaire, et de créer un environnement stable dans lequel les micro-organismes restants ne peuvent survivre. Cet assainissement canalaire représente un véritable défi. En vue de le relever, un certain nombre de thérapeutiques ont été développées.

L'instrumentation canalaire ne suffit pas pour atteindre cet objectif. L'adjonction *in situ* de thérapeutiques chimiques s'avère donc nécessaire afin de compléter l'action mécanique. Parmi les produits couramment utilisés lors du traitement chimio-mécanique, on peut citer l'hypochlorite de sodium, la chlorhexidine, ou encore l'EDTA en solutions d'irrigation canalaire ; et l'hydroxyde de calcium en médication temporaire.

Les antibiotiques font également partie de cet arsenal thérapeutique à disposition. Ils peuvent être envisagés de manière systémique – par voie orale ou parentérale – ou locale – application intracanaire par le biais d'irrigants et de médications temporaires.

Les antibiotiques systémiques présentent quelques effets indésirables, tels que les réactions allergiques, la toxicité, et le possible développement de souches bactériennes résistantes. Les tétracyclines sont également réputées pour provoquer des colorations dentaires. En outre, l'administration systémique d'antibiotiques repose sur plusieurs facteurs, dont la distribution du principe actif jusqu'à la zone infectée. Par conséquent, cette zone infectée, en l'occurrence l'endodonte, nécessite un apport sanguin normal, ce qui n'est plus le cas des dents avec pulpes nécrotiques et des dents sans tissu pulpaire. Afin de pallier ces désagréments, l'administration locale d'antibiotiques pourrait représenter un mode de distribution plus efficace [1].

Cependant, ces mêmes effets indésirables sont rencontrés avec l'utilisation d'antibiotiques à usage local. Tant à l'échelle de l'individu – problème esthétique des colorations dentaires – qu'à celle des populations – acquisition de résistances bactériennes les rendant de plus en plus difficiles à éradiquer –, leur éventuelle utilisation doit se faire dans un cadre bien défini, relevant d'un diagnostic précis de la situation clinique rencontrée. En regard de la discipline endodontique, il s'agit de la nécrose septique et de ses complications périapicales. Nous les étudierons sous l'angle des nouvelles technologies, qui permettent une plus grande précision et efficacité diagnostique.

Ainsi, nous distinguerons trois cas dans lesquels des produits de santé à base d'antibiotiques ont été utilisés : le traitement des nécroses pulpaire et des complications périapicales de la dent mature ; la gestion des traumatismes dentaires de la dent permanente, et notamment les cas d'avulsions dentaires ; et enfin, le traitement de la dent immature nécrosée, avec ou sans complication périapicale.

Par ce travail et les recherches qu'il engendre, nous mettrons en avant les données actuelles en matière d'antibiothérapie locale avec la balance bénéfice/risque que ces médicaments suggèrent, afin de mieux appréhender leur avenir dans les thérapeutiques endodontiques.

# **PREALABLES A L'UTILISATION D'UNE ANTIBIOTHERAPIE LOCALE EN ENDODONTIE**

## **I. Établir un diagnostic dont l'étiologie bactérienne est avérée**

L'efficacité d'une antibiothérapie locale réside dans son action bactéricide ou bactériostatique sur le contenu canalaire ; en ce sens, elle pourrait être adjointe au traitement endodontique chimio-mécanique lorsque l'étiologie bactérienne de la maladie endodontique est reconnue – condition nécessaire, mais pas suffisante. Il s'agit de souligner l'importance de l'anamnèse, de l'examen clinique et des examens spécifiques afin de poser un diagnostic avalisant son éventuelle utilisation, et de mettre en avant ses contre-indications.

### **A. Anamnèse et examen clinique**

#### **1. L'anamnèse : historique médical, dentaire et de la douleur**

Première étape du diagnostic, l'anamnèse permet de retracer les antécédents médicaux du patient, ainsi que l'historique de la pathologie et de la douleur.

L'historique médical met l'accent sur d'éventuelles allergies à certaines molécules, compromettant ainsi leur utilisation lors des thérapeutiques endodontiques. Par exemple, une allergie ou une intolérance aux  $\beta$ -lactamines contre-indique l'utilisation d'amoxicilline, alors remplacée par la clindamycine, antibiotique de la famille des lincosamides [2].

L'historique dentaire, complété par celui de la douleur, nous permet d'établir un premier diagnostic provisoire. Les examens suivants, clinique et radiologique, préciseront la dent causale, et permettront de poser un diagnostic final [3].

Cette étape permet d'adapter le plan de traitement à la situation clinique, à l'état général et aux besoins du patient.

#### **2. L'examen clinique : recherche de signes infectieux**

L'examen clinique se décompose en un examen extra-oral et un examen intra-oral. Dans le cadre de l'infection endodontique, l'accent est mis sur la recherche de plusieurs indices [3]. Cette étape

« vise à consigner les symptômes (critères subjectifs) et les signes (critères objectifs) », en s'appuyant sur les tests diagnostics et radiographiques [4].

Souvent négligé, l'examen parodontal est important et doit systématiquement être réalisé, afin de détecter toute zone inflammatoire ou purulente. L'état parodontal doit être pris en compte pour établir le diagnostic différentiel avec un abcès parodontal, une éventuelle fêlure ou fracture [5].

Un résumé de la démarche diagnostique pour l'évaluation du statut pulpaire et des tissus périapicaux nous est fourni par la Haute Autorité de Santé :

<b>Signes et symptômes</b>	<b>Diagnostic pulpaire</b>	<b>Diagnostic périapical</b>	<b>Traitement de l'urgence</b>
Douleur vive après l'application d'un stimulus (froid, sucre...) qui cesse après le stimulus	Pulpite réversible (hyperhémie)	Normal	Traitement de la plaie dentinaire et obturation de la cavité coronaire (temporaire ou définitive)
Douleur vive après l'application d'un stimulus (froid, sucre...) qui dure après le stimulus. Douleur spontanée, irradiée, pulsative.	Pulpite irréversible	Normal	Pulpotomie
Douleur vive après l'application d'un stimulus (froid, sucre...) qui dure après le stimulus. Douleur spontanée, irradiée, pulsative. Sensibilité à la pression et/ou à la percussion	Pulpite irréversible	Desmodontite apicale aiguë	Pulpectomie
Douleur spontanée, sourde, pulsative Pas de sensibilité thermique Sensibilité à la pression et/ou à la percussion Gonflement localisé ou diffus possible	Nécrose	Abcès apical aigu	Drainage

*Document 1 : Diagnostic des lésions pulpaires et périapicales de l'HAS [6].*

## **B. Les avancées technologiques au service du diagnostic**

### **1. Les tests dentaires : test de « sensibilité pulpaire » versus test de « vitalité pulpaire »**

L'utilisation de trois termes peut conduire à des diagnostics endodontiques plus définitifs et éventuellement quantifiables :

- la « sensibilité » : capacité d'un test à identifier les dents atteintes d'une maladie ;
- la « spécificité » : capacité d'un test à identifier les dents non malades ;
- la « valeur prédictive » : capacité d'un test à prédire ce que le diagnostic est en réalité [7].

Peu d'articles sont disponibles et permettent au lecteur de baser les résultats de tests sur les données de preuves avancées [8]. La valeur prédictive des tests de diagnostic endodontique diminue en raison de l'incapacité de l'opérateur à tester directement le tissu pulpaire de par son emplacement au sein de la dentine [7]. En dépit de ce problème, des tests peuvent être prédictifs si les symptômes du sujet peuvent être reproduits par l'utilisation de stimuli externes.

Il existe deux manières différentes d'évaluer la vitalité pulpaire :

- les tests dits de « sensibilité » : tests thermiques au chaud et au froid ou les tests électriques. Ils se focalisent sur les mécanismes de nociception pulpaire et la réplication des symptômes ;
- les tests dits de « vitalité » : Fluxmétrie par Laser Doppler (LDF), ou l'oxymétrie pulsée (PO). Ils permettent la mesure du débit sanguin pulpaire et donc sa vascularisation [9]. Cependant, en raison de leur difficulté de mise en œuvre, et de leur coût, leur utilisation reste marginale.

Les tests de sensibilité sont les plus largement utilisés. Celui au froid est le test par excellence : il présente la meilleure sensibilité, spécificité, précision et reproductibilité [10]. Cependant, ces tests de sensibilité présentent des limites reconnues.

Une réponse positive à ces tests indique que les fibres nerveuses pulpaires fonctionnent – à un certain degré – mais ne donne aucune indication sur le flux sanguin pulpaire, élément déterminant de la vitalité de l'organe dentaire. Des avancées technologiques ont permis de mettre aux points différents procédés capables de renseigner l'opérateur sur cet aspect, en particulier la LDF et la PO. Ces moyens de diagnostic montrent une plus grande sensibilité et spécificité que les tests dits de « sensibilité » [11] [12] [13]. Ils présentent également l'avantage de ne pas être invasifs, sans faire appel à la subjectivité d'un patient potentiellement anxieux.

La LDF et la PO mesurent le flux sanguin pulpaire et permettent :

- le discernement des dents vivantes et nécrosées ;
- la mesure du courant sanguin pulpaire dans les cas de dents traumatisées ne répondant pas aux tests de sensibilité ;
- l'aide au diagnostic différentiel de pathologies périapicales non-odontogènes ;
- l'aide au diagnostic de revascularisation pulpaire [9] [14] [15] [16] [17].
- la différenciation des différents stades de l'inflammation pulpaire – spécifique à la PO – [18] .

Etant donné le faible débit artériel au niveau pulpaire – accentué par l'âge notamment –, des ajustements du matériel ont permis d'obtenir des résultats encore plus fiables [19].

## **2. Examen complémentaire : La tomographie à faisceau conique (CBCT, ou Cone-Beam Computed Tomography, ou Cone-Beam)**

L'évolution des technologies radiographiques nous amène aujourd'hui à considérer l'apport de la CBCT dans l'élaboration du diagnostic endodontique [7] [20] [21]. Elle permet, en premier lieu, une meilleure appréhension de l'anatomie :

- morphologie générale de la dent (courbe, rectiligne, orientation des racines) ;
- les tissus de soutien (forme des maxillaires, qualité de l'os spongieux et des corticales, proximité des sinus...) ;
- le système canalaire (nombre et calibre des canaux, courbures/coudures, nombre de foramina, détermination précise de la longueur de travail) [22] [23].

Ses principales indications demeurent :

- la visualisation de l'étendue des lésions périapicales [24] ;
- la visualisation de l'étendue des résorptions, bien qu'une étude montre que la CBCT et la rétro-alvéolaire sont équivalentes pour caractériser la taille de la résorption [25] ;
- la visualisation des fractures horizontales [26] et surtout verticales [27], qui sont bien mieux détectées (à condition d'utiliser des appareils petit champ) [28].

La CBCT a ainsi permis de proposer un nouveau « Péri Apical Index » (PAI), outil de consensus épidémiologique permettant d'évaluer la sévérité et la fréquence des parodontites apicales, anciennement fondé sur les clichés rétro-alvéolaires [29].



Une étude récente portant sur 30 cas endodontiques montre que l'utilisation de la CBCT a entraînée des modifications aux plans de traitement dans 62 % de ces cas [30]. Cette étude souligne l'importance des nouvelles technologies dans l'élaboration du diagnostic et la manière dont la thérapeutique peut être envisagée.

### **C. Le diagnostic : la nécrose pulpaire et ses complications périapicales**

L'infection endodontique est une « infection polymicrobienne qui résulte soit d'une nécrose septique de la pulpe par passage de bactéries vers l'endodonte, soit de l'infection d'une pulpe nécrosée par colonisation secondaire de l'endodonte » [31].

Toute rupture de l'intégrité de la surface externe des dents peut provoquer une irritation à long terme de la pulpe. Dans cette situation, la dentine est exposée et les éléments bactériens peuvent atteindre la pulpe entraînant ainsi une réponse tissulaire inflammatoire. Sans traitement approprié, le processus d'inflammation pulpaire peut se propager et une nécrose pulpaire apparaître. S'en suit l'infection et éventuellement l'ingestion du tissu pulpaire par les bactéries [32] [33].

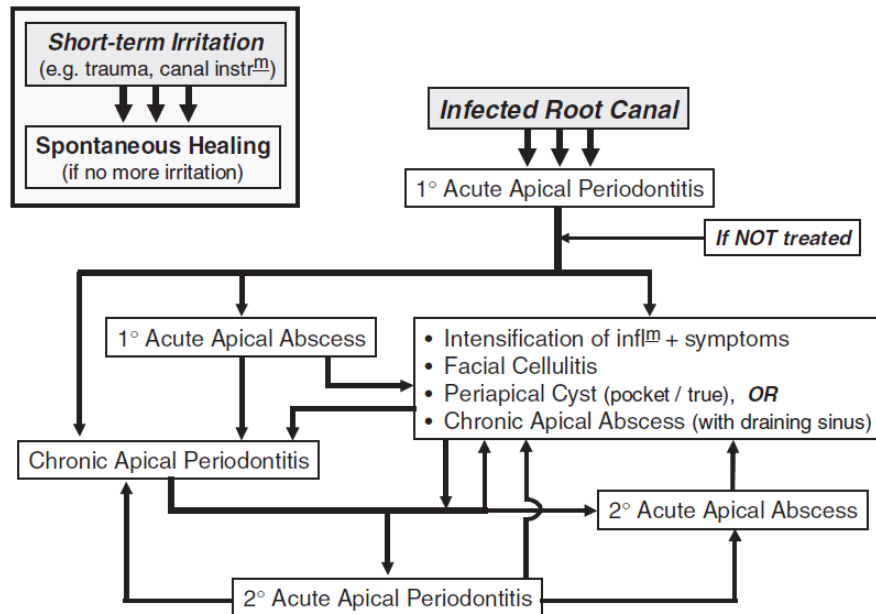
Différents types d'infections ont été décrits :

- l'infection « primaire », qui est le résultat de la colonisation par des micro-organismes d'un tissu pulpaire nécrotique ;
- l'infection « secondaire », causée par des micro-organismes absents lors de l'infection primaire, ayant pénétré l'espace endodontique lors du traitement canalaire, en interséance, ou une fois le traitement endodontique achevé ;
- l'infection « persistante », résultat de la survie d'espèces bactériennes au sein du canal malgré les procédures endodontiques ; ces micro-organismes peuvent provenir d'une infection primaire, ou secondaire [31] [34].

La progression de la pathologie se fait en direction apicale. Elle peut ainsi atteindre le périapex, et être l'origine d'une parodontite apicale (PA). Une pulpe nécrotique *per se* ne cause pas de parodontite apicale à moins que celle-ci ne soit infectée. Cette lésion correspond à une inflammation des tissus périradiculaires qui survient principalement en raison de la progression hors de la pulpe des bactéries et de leurs toxines. Cette inflammation joue un rôle de protection en maintenant les bactéries intracanales et en empêchant la propagation de l'infection. Ainsi, l'inflammation périapicale est le

résultat direct de l'interaction entre les bactéries d'un système canalaire non – ou mal – traité et les défenses de l'hôte.

Ce processus pathologique est une situation dynamique qui peut évoluer spontanément :



Document 2 : progression de la maladie périapicale à travers différents stades du processus pathologique [32].

Étant donné qu'il n'y a pas d'alimentation en sang de la pulpe nécrotique ou du système canalaire de la dent dépulpée, les cellules de défense ne peuvent atteindre la source de l'inflammation (c'est-à-dire les bactéries intracanales). L'infection ne peut donc être éliminée. Par conséquent, une réponse inflammatoire chronique se développe dans la région périapicale et les bactéries intracanales survivent [35] [36].

## II. La cible antibiotique : la flore endodontique

Comme le précise l'AFSSAPS dans ses recommandations de bonne pratique, « le choix des antibiotiques pour le traitement des infections de la sphère orale doit être fait en fonction des bactéries pathogènes supposées présentes au cours d'une pathologie donnée (...) » [37]. En ces termes, l'utilisation d'antibiotiques nécessite de s'intéresser aux micro-organismes responsables de l'infection endodontique, afin d'adjoindre au traitement chimio-mécanique des canaux les molécules chimiques les plus à même de le compléter.

## **A. Des avancées élargissent le champ de l'analyse et de la compréhension microbiologique**

### **1. Technologies et analyse microbiologique**

Traditionnellement, les bactéries endodontiques ont été étudiées par des techniques de culture. Elles reposent sur l'isolation, la croissance et l'identification en laboratoire par des tests de morphologie et biochimiques, et autorisent une reconnaissance phénotypique des bactéries. Cependant, chaque étape de ce processus pose encore des questions et un grand nombre d'espèces se retrouvent incultivables et donc non identifiables (notamment les bactéries anaérobies).

Le développement des techniques de diagnostic moléculaire microbien a permis de nombreux progrès, notamment avec l'apparition de l'hybridation ADN/ADN, et la réaction de polymérisation en chaîne (PCR) et ses nombreux dérivés [38]. Ces techniques ont mis en avant la complexité du microbiote endodontique déjà esquissée par les méthodes de culture. Elles ont permis une détection de la susceptibilité antibiotique ou des résistances de manière reproductible, sensible, et plus rapide que les méthodes phénotypiques [39]. Cependant, elles restent confrontées à de nouvelles limites. Ainsi, malgré les progrès continus que connaissent ces technologies, de nombreuses espèces, ayant un rôle éventuel dans le déclenchement et/ou l'entretien des infections endodontiques, restent encore non identifiées.

### **2. D'une approche réductionniste à une approche holistique**

Les bactéries intracanalaires se retrouvent sous deux formes distinctes :

- Un état « planctonique », ou « en flottaison libre », caractérisé par l'autonomie et l'indépendance des espèces les unes envers les autres ;
- En « biofilm », c'est-à-dire organisée en « communauté microbienne multicellulaire sessile caractérisée par des cellules fermement attachées à une surface et empêtrées dans une matrice autoproduite de polymères extracellulaires » [40].

L'approche réductionniste, longtemps privilégiée par les microbiologistes, favorise la recherche du « pathogène responsable ». Elle considère les bactéries sous leur forme planctonique, et cherche à montrer comment chaque micro-organisme peut déclencher ou entretenir la pathologie.

Cependant, des études microbiologiques ont révélé que la pathogénèse des parodontites apicales pourrait être plus complexe que la façon dont l'explique cette approche [41] [42]. Cette vision

holistique, plus globale, a pour but de comprendre le comportement de la « communauté » bactérienne, responsable de pathologies dont l'étiologie est polymicrobienne [43] [44]. Dans ce cadre, c'est la recherche de la « communauté responsable » qui prime. Cette approche est apparue de paire avec le concept de biofilm, les systèmes de « détection du quorum » (« quorum-sensing »), et le comportement de la communauté avec son environnement.

Les parodontites apicales seraient donc le résultat des activités de collaboration d'une communauté de biofilm [45]. Néanmoins, des variations du microbiote endodontique sont rapportées :

- en fonction du type d'infection en présence – primaire, secondaire ou persistante –, bien qu'une étude récente montre que les variations observées entre infection primaire et persistante ne soient pas significatives [31] [46] ;
- entre individus atteints d'une même pathologie [43] [47] [48] [49] [50] ;
- selon la forme de la maladie – par exemple entre la parodontite apicale chronique et l'abcès apical aigu – [42] ;
- selon la localisation intracanaulaire des bactéries ;
- en fonction des conditions nutritives, de l'oxygénation [31] ;
- selon la localisation géographique, et donc suivant la population étudiée [51] [52] [53].

## **B. Une organisation en biofilms bactériens : conséquences cliniques**

L'assainissement canalaire nécessite de prendre en compte cette organisation, non plus à l'état planctonique, mais sous forme de communautés multi-espèces structurées en biofilms, capables de coloniser les recoins anatomiques du système canalaire.

### **1. Anatomie complexe de l'endodonte et localisation des acteurs microbiens**

Envisagés par Pierre Fauchard dès le 18<sup>e</sup> siècle, puis décrits en 1925 par Walter Hess et Ernest Zurcher, la dent et son système canalaire ont d'abord été systématisés avant de dégager des variations à la norme et des aberrations. De nombreuses particularités sont rencontrées [54]. De plus, l'anatomie de l'endodonte n'est pas figée mais évolue dans le temps avec le vieillissement physiologique, l'occlusion et les agressions pulpaires [55]. De nombreuses variations sont également notées suivant la population étudiée [56].

La systématisation a produit plusieurs classifications des configurations canalaires rencontrées [57]. Cependant, des études ont montré de nombreuses variations à ces normes, notamment en fonction

de la population étudiée, et du genre [58] [59] [60]. Plus récemment, l'utilisation du Cone-Beam a facilité leur identification [61] [62].

De par sa configuration anatomique – complexe et variable – et physiologique – absence d'oxygénation, pH, apport nutritif... –, une première sélection des espèces bactériennes pénétrant le système canalaire s'opère. L'espace endodontique constitue une niche écologique idéale dans lequel elles peuvent coloniser, détruire les tissus, et échapper aux défenses de l'hôte, c'est-à-dire exprimer leur pouvoir pathogène [63]. Elles peuvent ainsi coloniser les tubuli sur plusieurs centaines de microns [64], les mettant à l'abri de l'immunité physiologique d'une part, et du traitement chimio-mécanique du canal infecté d'autre part. Des biofilms peuvent alors se former au niveau des tubuli dentinaires, de la paroi canalaire, des ramifications et des isthmes, ou à l'extrémité radiculaire, y compris au-delà du foramen apical [47]. D'une manière plus générale, on retrouve 3 types de biofilms en endodontie : intracanaux, extra-radicaux (cémentaires), et périapicaux [40] [65].

## **2. Biofilm : un processus dynamique dont découlent certaines propriétés**

Malgré leur « ferme attachement », les biofilms ne sont pas statiques dans le temps et l'espace, mais soumis à une dynamique leur permettant de s'adapter aux conditions écologiques du milieu. La formation d'un biofilm est avant tout un phénomène adaptatif qui autorise la survie et le développement des micro-organismes. Ainsi, un échange permanent de cellules se produit entre le biofilm et la phase planctonique [40] [66].

Les biofilms sont responsables d'une plus grande résistance des bactéries aux thérapeutiques endodontiques. Ils pourraient être de 20 à 1000 fois plus résistants aux agents antimicrobiens que leurs homologues planctoniques [31]. La concentration nécessaire d'un antibiotique pour inhiber la croissance de souches bactériennes dans un biofilm serait 250 fois plus importante que pour les mêmes souches en phase planctonique [67].

Plusieurs mécanismes permettent aux biofilms de résister aux agents antibiotiques [68] :

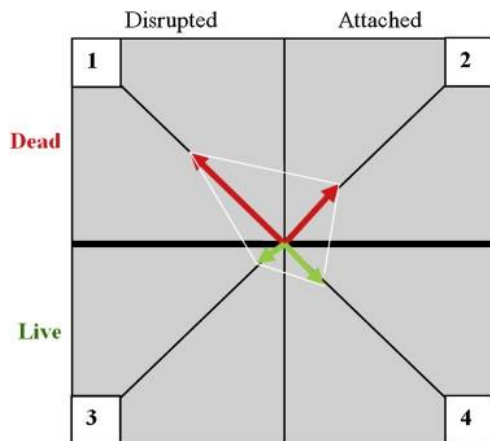
- le « quorum sensing » : cet ensemble de mécanismes régulateurs sert à contrôler l'expression coordonnée de certains gènes bactériens au sein d'une même population bactérienne. Il influence la structure du biofilm en encourageant la croissance d'espèces bénéfiques aux biofilms [66].
- l'inactivation enzymatique : la matrice polysaccharide du biofilm agit en retardant la diffusion des antibiotiques. Des enzymes extracellulaires telles que les  $\beta$ -lactamases peuvent se

retrouver emprisonnées et concentrées dans la matrice, inactivant ainsi les antibiotiques de la famille des  $\beta$ -lactames [40].

- limiter l'accès de l'antibiotique : les bactéries situées dans la partie interne du biofilm s'auto-protègent des cellules phagocytaires de l'hôte et des molécules utilisées lors de l'assainissement. De plus, les bactéries des biofilms ont une croissance ralentie comparées aux bactéries planctoniques, d'où une action plus lente de ces agents. Une diminution de la perméabilité membranaire des micro-organismes limite également l'accès du principe actif jusqu'à la cible [40].
- ralentissement du métabolisme bactérien : l'épuisement des nutriments ou l'accumulation des déchets peuvent provoquer un état quiescent des bactéries. Elles s'adaptent à cette privation par un arrêt de leur croissance, ce qui conduit à les protéger des antibiotiques.
- modifications chimiques dans l'environnement du biofilm : notamment le manque d'oxygène qui inhibe certains antibiotiques, et l'accumulation de déchets acides qui provoque une variation de pH responsable d'un effet antagoniste sur l'antibiotique [69].
- modification de la cible de l'antibiotique : des modifications du phénotype peuvent augmenter la résistance en n'exprimant pas le gène cible d'un médicament par exemple [31].
- le transfert horizontal de gènes : des bactéries sensibles aux antibiotiques peuvent également acquérir une résistance à un antibiotique par un transfert horizontal de gènes, entre espèces présentes au sein du biofilm [70].

L'anatomie complexe de l'endodonte couplée à une organisation en biofilms des bactéries colonisatrices sont ainsi responsable de nombreux échecs de traitement [71] [72] [73]. Beaucoup de recherches se sont focalisées sur une espèce en particulier, retrouvée massivement lors de ces échecs (90 % du temps) : *Enterococcus faecalis* est un des micro-organismes les plus résistants de la cavité buccale, capable de survivre, croître, former des biofilms dans les tubuli dentinaires malgré une privation nutritionnelle, et de réinfecter le canal obturé [74].

La formation de ces biofilms bactériens influence les qualités requises des substances utilisées lors de l'assainissement canalaire : en plus de l'effet bactéricide, la capacité à désorganiser le biofilm devient un second élément indispensable à l'efficacité des thérapeutiques [75]. Bryce et al. fournissent ainsi un « index de désorganisation du biofilm » qui résume les différents effets que les agents antibactériens peuvent exercer sur les biofilms :



Document 3 : « index de désorganisation du biofilm » [75].

Dans cette étude, et pour reprendre leur conclusion, « la perturbation du biofilm et la viabilité cellulaire sont influencés par les espèces bactériennes en présence, leur co-association dans des biofilms, l'agent antimicrobien testé, et le temps d'exposition à cet agent » [75].

### III. Les antibiotiques locaux

#### A. Les produits dentaires à disposition à base d'antibiotique

##### 1. Les solutions d'irrigation canalaire

Introduites aux Etats-Unis au début des années 2000, le MTAD® ou Biopure®, (Dentsply TulsaDental, Johnson City, TN) et le Tetraclean® (Ogna Laboratori Farmaceutici, Milan, Italie) sont deux solutions d'irrigation contenant des antibiotiques, destinées au rinçage final des surfaces canales instrumentées.

Le MTAD® est un mélange contenant 3 % de doxycycline hyclate (antibiotique de la famille des cyclines, isomère de la tétracycline, Sigma-Aldrich Company, St. Louis, MO), 4.25 % d'acide (acide citrique, Sigma-Aldrich), et 0.5 % d'un détergent (le Tween 80, Sigma-Aldrich) [76] [77]. L'acide agit sur l'élimination de la smear layer et l'ouverture des tubuli mais possède également des propriétés antibactériennes ; le détergent diminue la tension de surface et permet une meilleure pénétration de la solution dans les tubuli par augmentation de la mouillabilité [78] [79] ; la doxycycline, outre son activité antimicrobienne bactériostatique et son large spectre d'action, agit comme un chélatant du calcium et donc renforce la déminéralisation de surface, grâce à un pH faible [80].

Le Tetraclean®, comme le MTAD®, est un mélange d'antibiotique, d'acide et de détergents. La doxycycline est également retrouvée, mais dans des concentrations différentes (50 mg / ml) ; l'acide

reste de l'acide citrique, et deux détergents sont retrouvés (propylène glycol et cétrimide) en lieu et place du Tween 80.

## 2. Les médications temporaires

Concernant l'application endodontique de certains antibiotiques, il est possible d'établir diverses classifications de ces médications intracanales. D'une part, les préparations commerciales, disposant d'une Autorisation de Mise sur le Marché (AMM), différenciées des préparations « magistrales », élaborées par le clinicien-chercheur, à visée d'étude scientifique :

- *Préparations commerciales* : Ledermix® (commercialisé en Europe par Lederle Pharmaceuticals dès 1962), Odontopaste® (Australian Dental Manufacturing), Doxypaste® (Ozdent), Pulpomixine® (Septodont), Septomixine® (Septodont), Septomixine Forte® (Septodont), Cortexan® (Ato Zizine), Grinazole® (Septodont), Imizine® (Ato Zizine) [81] ;
- *Préparations magistrales* : pâte triple- et double-antibiotique (TAP, pour Triple Antibiotic Paste ; et DAP, pour Double Antibiotic Paste), auxquelles pourraient s'ajouter les « scaffolds » antibiotiques (cf. 4<sup>ème</sup> partie, « Antibiothérapie locale et traitement de la dent immature nécrosée »), les cônes de gutta percha antibiotiques et les ciments de scellement canalaire antibiotiques (cf. 2<sup>nd</sup>e partie « Traitement de la nécrose pulpaire – et de ses complications périapicales – de la dent permanente mature »).

D'autre part, une seconde classification pourrait se concentrer sur la composition de ces différentes médications. On distinguerait ainsi les pâtes « purement » antibiotiques à visée unique antibactérienne, des pâtes antibiotiques auxquelles sont adjoints des corticoïdes. Enoncé tel quel, il s'agit d'un léger contre-sens historique, étant donné que l'action anti-inflammatoire était principalement recherchée lors de leur élaboration, et que l'ajout des antibiotiques ne s'est fait que pour contrer l'effet immunosuppresseur de ces corticostéroïdes :

- « Purement » antibiotique : Grinazole® et Imizine® (métronidazole, antibiotique de la famille des imidazolés), TAP (mélange de métronidazole, ciprofloxacine – fluoroquinolone –, et minocycline – tétracycline –) et DAP (métronidazole et ciprofloxacine) ;
- Antibiotique et anti-inflammatoire associés : Ledermix® (déméclocycline – famille des tétracyclines – et triamcinolone), Doxypaste® (doxycycline – famille des tétracyclines –, et triamcinolone), Odontopaste® (clindamycine – famille des lincosamides – et triamcinolone), Pulpomixine® (polymyxine b sulfate – famille des polypeptides – avec framycétine – famille des aminosides – et dexaméthasone), Septomixine Forte® (polymyxine b, avec néomycine –



famille des aminosides –, et dexaméthasone), Septomixine® (framycétine et hydrocortisone), et Cortexan® (framycétine et hydrocortisone).

Enfin, une troisième classification pourrait être envisagée en répertoriant les indications et donc leurs utilisations cliniques dans les thérapeutiques endodontiques. Ce travail fera valoir cette approche (cf. 2<sup>nde</sup>, 3<sup>ième</sup>, et 4<sup>ième</sup> parties).

## **B. Données sanitaires et normes françaises**

D'après la commission des dispositifs médicaux de l'ADF [82], les produits de santé retrouvés en endodontie sont des « médicaments » et des « dispositifs médicaux ». Selon les définitions accordées à ces notions par le Code de Santé Publique, un paradoxe, remarqué par cette même commission, subsiste : l'hypochlorite de sodium serait un dispositif médical, malgré ses propriétés pharmacologiques indispensables à l'assainissement canalaire. Ainsi, nul besoin d'Autorisation de Mise sur le Marché, contrairement aux « médicaments », évalués et surveillés tout au long de leur existence. Concernant les antibiotiques, cette AMM, obligatoire, « atteste de la qualité pharmaceutique du médicament, de son efficacité et de sa sécurité, dans les indications qui lui sont octroyées, et dans les conditions d'utilisation recommandées, sur la base de l'ensemble des données toxico-pharmacocliniques versées au dossier » [83] [84].

Considérés comme des « Médicaments » de par leur composition antibiotique, et qui plus est leur teneur en tétracycline, le MTAD® et le Tetraclean® ne sont pas commercialisés en France. La commission des dispositifs médicaux de l'Association Dentaire Française évoque le fait que l'« absence d'action solvante de ces solutions limite considérablement son intérêt puisqu'elle ne peut être indiquée qu'en complément de l'irrigation conventionnelle à l'hypochlorite de sodium » [31]. D'une manière plus générale, l'AFSSAPS reconnaît qu'« en raison du manque de données, rien ne permet de justifier l'utilisation de molécules antibiotiques en application locale en adjonction au traitement endodontique » [85]. Ces solutions d'irrigation ne disposent d'aucune Autorisation de Mise sur le Marché en France, et leur utilisation lors des traitements endodontiques est donc proscrite. Le parage, associé à des antiseptiques locaux (hypochlorite et/ou hydroxyde de calcium) doit être privilégié. Ainsi, l'irrigation antibiotique n'est pas recommandée.

En regard des médications intracanales antibiotiques, l'AFSSAPS avertit qu'en raison d'un « manque évident d'études comparatives et du fait de l'association de principes actifs (antibiotiques et anti-inflammatoires), il est difficile de se rendre compte de l'efficacité de la seule molécule antibiotique ».

Les mêmes conclusions sont apportées. Les recommandations se tournent vers l'utilisation d'hydroxyde de calcium.

Quant au rapport d'évaluation technologique de la Haute Autorité de Santé, portant sur le traitement endodontique, aucune évocation de l'antibiothérapie locale n'a été relevée [6].

# TRAITEMENT DE LA NECROSE PULPAIRE – ET DE SES COMPLICATIONS PERIAPICALES – DE LA DENT PERMANENTE MATURE

Selon le type de dent, la racine étudiée, la morphologie canalaire – oblongue, ovale... –, et l'instrumentation choisie – manuelle versus mécanique – [86], on constate qu'environ 60% de la surface canalaire n'est pas concernée par le débridement mécanique, et que l'élimination des micro-organismes en rapport n'est pas complète. De plus, le tiers apical reste la partie canalaire la plus délicate, avec, suivant le système utilisé, 4 à 100 % de surface non instrumentée [87]. L'avènement d'instruments tels que le « Self-Adjusting File » permet une meilleure adaptation de ce dernier aux parois, laissant ainsi moins de surface non instrumentée, et diminuant d'autant la présence microbienne, notamment celle des biofilms [88]. Cependant, quelle que soit l'instrumentation, la préparation mécanique ne suffit pas à éradiquer les micro-organismes, et le recours à l'irrigation et la médication temporaire demeure inévitable.

## I. Les antibiotiques au service de l'irrigation canalaire

Un irrigant canalaire est une solution chimique de rinçage utilisée pendant et après la préparation mécanique des canaux radiculaires. Les produits utilisés doivent ainsi répondre à plusieurs critères d'efficacité, juxtaposés à une non-toxicité sur les tissus, et l'hôte d'une manière plus générale. Les protocoles actuellement en place préconisent l'utilisation d'hypochlorite de sodium (NaOCl) associé à de l'EDTA (acide éthylène diamine tétraacétique) [6]. Cependant, ces produits rencontrent quelques limitations ; des solutions d'irrigation contenant des antibiotiques ont alors été mises au point, testées, et enfin commercialisées dans certains pays, notamment aux Etats-Unis : le MTAD® ou Biopure®, ainsi que le Tetraclean®.

### A. Qualités requises d'une solution d'irrigation idéale

Bien qu'inexistante à l'heure actuelle, l'association de différentes solutions chimiques tente de reproduire les propriétés requises d'une telle solution, dite « idéale ». Elle doit posséder plusieurs qualités, résumées en 9 points par Haapasalo et son équipe [89] :

- action de lavage (aide à éliminer les débris) ;

- réduire la friction instrumentale lors de la préparation (action de lubrification) ;
- faciliter l'élimination de la dentine ;
- dissoudre les tissus inorganiques (dentine) ;
- pénétrer la périphérie canalaire ;
- dissoudre les matières organiques (collagène dentinaire, tissu pulpaire, biofilm) ;
- éliminer les bactéries et les levures (également en biofilm) ;
- ne pas irriter ou endommager les tissus vitaux périapicaux ;
- ne pas affaiblir la structure dentaire.

L'efficacité d'une telle solution dépend de divers facteurs délicats à contrôler pour le praticien :

- l'anatomie canalaire ;
- la profondeur de pénétration des micro-organismes dans les tubuli dentinaires ;
- les interactions négatives avec d'autres constituants canaux – l'effet tampon de la dentine, par exemple ;
- la substantivité du produit [75] [90].

## **B. Points faibles des solutions d'irrigation actuellement recommandées en endodontie**

### **1. L'hypochlorite de sodium**

L'hypochlorite de sodium (NaOCl) est connu pour être un puissant agent antimicrobien. Cependant, bien que recommandé dans la pratique endodontique, il rencontre certaines limites : en premier lieu, son incapacité à éliminer la smear layer. Un faible volume est disponible dans le canal lors de la préparation, et sa pénétration dans les recoins anatomiques et les tubuli dentinaires est restreinte en raison d'une faible mouillabilité [91]. De plus, cette capacité de pénétration serait en relation directe avec la concentration de la solution : des concentrations plus importantes permettent une meilleure pénétration et une plus grande activité antimicrobienne [92]. D'une excellente activité antibactérienne *in vitro* sur presque l'ensemble des micro-organismes testés [93], son efficacité *in vivo* est soumise à quelques contraintes : elle devient dépendante du temps d'application et de la concentration [94], pouvant ainsi induire une relative cytotoxicité sur les tissus [95] [96]. On constate également une inhibition de ses effets antimicrobiens par le contact avec la dentine -effet tampon de la dentine- [90] [97] [98] [99]. En outre, *Enterococcus faecalis* présenterait une haute résistance à l'hypochlorite *in vivo* [100] [101].

## **2. La chlorhexidine**

La chlorhexidine (CHX), autre solution d'irrigation répandue en endodontie, possède également de bonnes propriétés antibactériennes [102] et la capacité d'être stockée et libérée par la dentine : cette substantivité pourrait s'étendre jusqu'à 12 semaines [103] [104]. Assimilée à une activité antibactérienne résiduelle, cette propriété pourrait prévenir la réinfection des canaux radiculaires. Cependant, plusieurs inversions de culture du négatif au positif ont été trouvées. Les auteurs ont attribué ce phénomène à l'incapacité de la chlorhexidine à dissoudre les restes de tissus pulpaire nécrotiques et à nettoyer chimiquement le système canalaire [105]. Elle est moins efficace sur les bactéries Gram-négatif que sur les bactéries Gram-positif [105] et serait plutôt préconisée dans les cas de retraitements endodontiques [104]. De plus, elle présenterait une cytotoxicité sur des cellules intéressant la régénération pulpaire – notamment les cellules souches de la papille apicale (SCAP) –, dépendante de la dose et du temps d'application [106] [107].

## **3. L'EDTA**

Incapable de dissoudre les particules inorganiques de dentine, et ainsi d'éviter la formation de smear layer induite par la préparation, l'hypochlorite de sodium se voit secondé par une solution aux propriétés chélatantes sur le contenu canalaire. Les protocoles en place prévoient l'utilisation d'EDTA à 17 % en rinçage final, pendant 1 minute [6] [105] : dans un premier temps, parce que l'interaction entre les deux solutions d'irrigation est néfaste à l'activité antimicrobienne de l'hypochlorite, par réduction du chlore libre dans la solution [108] ; ensuite car le pouvoir antiseptique de l'EDTA est très limité [99] ; enfin, car utilisé en rinçage initial, celui-ci provoque une érosion de la dentine péri-tubulaire et inter-tubulaire, pouvant rendre les dents traitées plus sujettes aux fractures verticales [109] [110] [111].

### **C. Les solutions d'irrigation à base d'antibiotiques**

A défaut d'agir sur la dissolution des tissus organiques [89], l'intérêt de ces solutions à base de doxycycline (isomère de la tétracycline), d'acide citrique, et de détergent repose sur leur capacité à éliminer la smear layer : la présence de cette boue dentinaire sur les parois canalaire empêche la pénétration des médications temporaires dans les irrégularités du système canalaire ainsi que dans les tubuli dentinaires. Elle rend également impossible une bonne adaptation du matériau d'obturation aux parois préparées [80]. Partant de l'idée que le traitement de dents nécrosées ou que le retraitement endodontique doit se faire en plusieurs séances, et constatant l'inefficacité de

l'hydroxyde de calcium sur certaines souches, notamment *E. faecalis*, un protocole alternatif a été envisagé faisant appel à une « activité antibactérienne résiduelle » des produits utilisés, autrement dit, la substantivité des tétracyclines.

Nous objectiverons donc cette propriété, en mettant en parallèle leur activité antimicrobienne, leur action sur la smear layer, ainsi que leur éventuelle cytotoxicité.

### 1. MTAD® ou Biopure®

Cette solution d'irrigation, introduite en 2003, a largement été étudiée par Mahmoud Torabinejad. Au-delà de l'action immédiate sur le contenu canalaire, la substantivité du MTAD a été démontrée sur une période de 28 jours [112] [113]. La première étude citée met en avant le fait que l'hypochlorite de sodium reste la solution la plus efficace au moment du traitement, mais que son action ne se prolonge pas dans le temps : elle repose sur la présence de chlore libre dans la solution qui décroît rapidement après utilisation (sous forme d'hypochlorite,  $\text{OCl}^-$ , lorsque le pH est supérieur à 7.6, ou sous forme d'acide hypochloreux, lorsque le pH est inférieur à cette même valeur) [105]. Le MTAD, quant à lui, est absorbé par l'hydroxyapatite – dentine et ciment –, et sa libération prolongée et progressive, à des niveaux thérapeutiques, permet cette efficacité dans le temps. On constate cependant une diminution de l'activité antibactérienne résiduelle en rapport avec la diminution de la concentration du produit [114]. L'utilisation conjointe de NaOCl et de MTAD diminuerait également cette substantivité [76].

L'activité antibactérienne du MTAD repose évidemment sur la présence de doxycycline mais également sur celle de l'acide citrique, malgré son rôle tout relatif dans l'inhibition bactérienne [115]. Le détergent rentre également en compte car il permet, en diminuant la tension de surface de la solution, une meilleure diffusion du produit en particulier dans le dernier tiers apical canalaire : un contact plus intime peut se créer entre l'irrigant et les parois canalaires. Selon une étude comparative, le MTAD aurait ainsi une plus faible tension de surface que le NaOCl et l'EDTA [78], autorisant ainsi une pénétration plus profonde de la solution dans les tubuli dentinaires.

Son efficacité contre les micro-organismes a été démontrée lors de nombreuses études, malgré une inhibition constatée par la dentine et l'albumine de sérum bovin [116]. Comparé au NaOCl qui offre une large inhibition des bactéries anaérobies strictes – notamment *Porphyromonas gingivalis* et *Prevotella intermedia* – et une moindre des anaérobies facultatives – *Enterococcus faecalis* –, le MTAD serait pertinent sur l'ensemble de ces micro-organismes [117]. Après contamination de canaux radiculaires de dents extraites avec de la salive, le MTAD s'est avéré plus efficient qu'une solution de

NaOCl à 5.25 % [118]. D'après Torabinejad et son équipe, le MTAD serait également aussi efficace qu'une solution de NaOCl à 5.25 % *in vitro* sur *E. faecalis*. De plus, toujours d'après cette étude, sa dilution contrarierait moins son action qu'une dilution du NaOCl : à x200, il continue d'exercer une activité sur les souches d'*E. faecalis*, contrairement à la solution de NaOCl, qui cesse d'être efficace dès une dilution à x32 [119]. Une autre étude portant sur des dents extraites et contaminées avec *E. faecalis* conclue que le régime d'irrigation le plus adapté à leur élimination est NaOCl à 1.3 % sur un temps cumulé d'au moins 20 minutes, suivi d'un rinçage final au MTAD pendant 5 minutes [120]. Cependant, il a été rapporté dès 2006 que ce protocole d'irrigation pouvait provoquer des colorations rouge-violet de la dentine coronaire et intra-radulaire, suite à l'apparition de produits de dégradation de la tétracycline après photo-oxydation [121]. Un des moyens d'éviter cet effet serait alors d'appliquer un rinçage intermédiaire d'acide ascorbique, capable de contrer l'effet oxydatif du NaOCl sur le MTAD, et de surcroît capable de contrer la perte d'efficacité dans le temps [121]. Enfin, plus récemment, des études ont montré que l'activité antibactérienne du MTAD a pu être améliorée en combinant de la nisine – peptide antibactérien produit par *Lactococcus lactis* – à la doxycycline. Testé sur différentes souches bactériennes retrouvées lors des infections endodontiques, les Gram positif y seraient les plus sensibles [122] notamment *E. faecalis*, sous sa forme planctonique et en biofilms [123].

Des études viennent cependant contredire les résultats sur son action antimicrobienne : une solution de NaOCl à 1 % serait plus efficace que le MTAD sur des biofilms d'*E. faecalis* [124] [125]. De même, le protocole NaOCl à 5.25 % / EDTA 17 % conviendrait mieux que NaOCl à 1.3 % / MTAD sur *E. faecalis*, laissant près de 50 % des canaux contaminés [126]. Selon Kho et Baumgartner, il n'y aurait aucune différence significative entre les deux [127]. Dans un modèle de dent bovine, ni NaOCl, ni MTAD, ni doxycycline ou acide citrique n'ont pu rendre des canaux infectés stériles [115]. Enfin, d'après Pappen et ses collaborateurs, le MTAD aurait la plus faible activité antimicrobienne sur des souches planctoniques d'*E. faecalis* ainsi que sur des biofilms d'espèces mixtes *in vitro* [128]. Son activité antifongique est également questionnée [129] : elle serait équivalente à celle de l'EDTA, mais sans commune mesure avec NaOCl à 6 % ou la Chlorhexidine à 2 %. Cette lacune provient d'une double inefficacité de la doxycycline et de l'acide citrique sur les *Fungi*.

L'intérêt majeur du rinçage final est l'élimination de la smear layer et l'ouverture des tubuli dentinaires : l'effet serait comparable entre EDTA et MTAD sur les 2/3 coronaires, mais à l'avantage du MTAD sur le dernier tiers apical, avec une moindre présence de débris dans les tubuli [130] [131]. Cet avantage résiderait dans la présence du surfactant, capable de diminuer la tension de surface, donc d'augmenter la mouillabilité, et ainsi permettre une plus grande pénétration du produit dans les tubuli dentinaires. Cependant, en regard du tiers apical, d'autres études s'accordent pour dire que cette

action serait toutefois limitée [132] [133] [134]. Quoi qu'il en soit, l'utilisation conjointe de MTAD et de NaOCl participe à une élimination plus complète de cette smear layer, grâce à l'action de ce dernier sur la phase organique [135].

Mancini et al. contredisent ces résultats, mais en se basant sur des temps d'application du MTAD beaucoup plus court (1 minute, au lieu des 5 minutes préconisées en rinçage final) [132].

Au-delà de l'action sur les tubuli dentinaires, une étude a testé la force de liaison de ciments de scellement endodontique à base de résine – Kerr, Apexit et AH plus – suite à un traitement de la dentine au MTAD [136] ; il s'avère que l'adhésion s'en trouve diminuée, comparée à l'EDTA qui, lui, augmenterait la liaison de ces ciments à la dentine.

Les complications majeures de ces solutions chélatantes sont l'érosion chimique des parois canalaires, et la diminution de la micro-dureté de la dentine après traitement. L'érosion est plus importante avec l'EDTA [80] [137], malgré une cinétique de déminéralisation, induite par l'utilisation de MTAD clairement plus rapide, sans pour autant provoquer de désorganisation de la matrice dentinaire [138]. Concernant la micro-dureté, les meilleurs résultats sont à mettre au profit du MTAD [134].

En regard des thérapeutiques de régénération pulpaire, l'attachement de cellules souches de la pulpe dentaire (SCDP) à la dentine radiculaire est diminué par l'utilisation de MTAD en rinçage final [139]. Cette étude permet d'avancer que cet attachement est moins dépendant de la présence de smear layer que de la toxicité des produits chimiques utilisés.

La cytotoxicité de ce produit sur des fibroblastes lui octroie de meilleurs résultats que l'hydroxyde de calcium, ou une solution de NaOCl à 5.25 %. Cependant, pour des concentrations en deçà de 2.63 %, NaOCl s'avère plus approprié à la survie de ces cellules [140].

## **2. Tetraclean®**

Tout comme le MTAD précédemment étudié, la solution d'irrigation Tetraclean a pour objet principal l'élimination de la smear layer, avec des propriétés antibactériennes additionnelles. Ils diffèrent donc l'un de l'autre dans la concentration de l'acide citrique, dans le type de détergent utilisé, mais également dans la concentration de la doxycycline.

En rapport avec sa composition, et notamment la présence de deux détergents, une étude comparative visant à évaluer les différences de tension de surface a été réalisée [78]. Il en ressort que le Tetraclean présente la plus faible valeur (inférieure à celle du MTAD, et plus encore que celles de NaOCl ou d'EDTA), c'est-à-dire la possibilité d'une meilleure pénétration dans les tubuli dentinaires.



Une autre étude comparative sur l'effet antimicrobien montre une supériorité de celui-ci sur le MTAD [125].

Cependant, son association avec NaOCl diminuerait son activité antibactérienne résiduelle *in vitro* [141]. De même, la diminution de la concentration du produit réduirait sa substantivité [142]. L'acide ascorbique serait alors une option pour inhiber l'oxydation du Tetraclean par le NaOCl, autorisant une rémanence de son action sur les bactéries [143].

Qu'il s'agisse du MTAD® ou du Tetraclean®, il doit être rappelé que leur utilisation n'est pas recommandée. D'autant plus qu'ils ne présentent aucune AMM, à ce jour, en France.

## II. Les médications antibiotiques intracanalaires

Traditionnellement, les médications intracanalaires, et temporaires, sont utilisées lorsque l'obturation définitive du canal ne peut être effectuée au cours de la même séance que la préparation chimio-mécanique du système infecté. L'objectif est principalement le contrôle de l'infection, en réduisant autant que possible la charge bactérienne, à défaut de complètement l'éradiquer. Classiquement, l'hydroxyde de calcium est la médication de choix. Cependant, quelques antibiotiques ont été évalués dans leur capacité à assainir le canal infecté, en cas de nécroses septiques et de parodontites apicales de la dent permanente mature.

### A. Les tétracyclines

Les tétracyclines sont bactériostatiques *in vitro* et *in vivo* sur les bactéries Gram-négatif et sur quelques Gram-positif mais un pourcentage significatif d'organismes résistants a été noté [144].

En addition de résistances intrinsèques propres, *E. faecalis* a acquis des déterminants génétiques lui conférant une résistance aux tétracyclines [145]. Molander et al. ont évalué le potentiel antibactérien *in vivo* de l'érythromycine – famille des macrolides, à action bactériostatique – et de la tétracycline, mixés à de l'hydroxyde de calcium, sur des souches d'*E. faecalis*. En parallèle, ils ont également regardé le développement d'autres souches. Les résultats montrent une relative efficacité de ces mixtures sur *E. faecalis* (respectivement 96 % et 79 %), mais une efficacité globale – c'est-à-dire sur l'ensemble des micro-organismes – bien moins nette (respectivement 56 % et 54 %) [146].

Cet antibiotique est responsable de colorations dentaires, quelle que soit la forme sous laquelle il est utilisé (Ledermix<sup>®</sup>, TAP). Malgré ces résistances et les réactions allergiques rencontrées, la tétracycline reste encore étudiée et utilisée, en particulier lors des thérapeutiques de régénération pulpaire.

## **B. Médications corticoïde et antibiotique(s) associés**

Leur utilisation repose avant tout sur l'effet anti-inflammatoire des corticostéroïdes, le soulagement des douleurs associées aux parodontites apicales aiguës, et la prévention d'exacerbations aiguës de parodontites apicales chroniques.

Tang et al. ont évalué l'efficacité de la Septomixine<sup>®</sup> – composée de framycétine et d'hydrocortisone – sur *Actinomyces spp.*, dont la particularité n'est pas la virulence, mais leur capacité à adhérer aux surfaces intracanales et de créer ainsi les fondations pour des colonisateurs secondaires des biofilms [147]. D'une manière générale, le mode d'action des aminosides, oxygène-dépendants, ne leur permet pas d'être actif sur les bactéries anaérobies, et donc, a fortiori, sur les infections complexes du système canalaire. D'autant plus que d'autres bactéries retrouvées fréquemment dans la composition de la flore endodontique de dents infectées, telles que les entérocoques, y sont résistantes [144].

Comme le résume El Karim et al., « La Septomixine<sup>®</sup> et la Pulpomixine<sup>®</sup>, contenant respectivement de la néomycine et de la framycétine, ne sont pas efficaces contre les bactéries impliquées dans les infections endodontiques » [148]. Chu et al. ont également évalué l'efficacité de la Septomixine<sup>®</sup> et du Ledermix<sup>®</sup> lors de la désinfection de canaux à l'origine d'une radio-clarté apicale. Leurs résultats montrent une relative supériorité de la Septomixine<sup>®</sup> sur Ledermix<sup>®</sup>, bien qu'aucun des canaux testés n'ait pu être exempt de germes [149].

Récemment, Attia et al. ont testé les effets antimicrobiens de la Pulpomixine<sup>®</sup> contre *Streptococcus mutans*, *Enterococcus faecalis* et *Candida albicans* [150]. Les mauvais résultats obtenus sont attribués au fait que la framycétine, autant que la polymyxine B sulfate n'ont aucune action antifongique, et demeurent actifs uniquement sur les bactéries Gram-négatif.

## **C. La clindamycine**

De la famille des lincosamides, la clindamycine est reconnue pour son action bactériostatique sur la plupart des pathogènes endodontiques [144]. Elle est notamment retrouvée dans l'Odontopaste<sup>®</sup>.

Lors de son utilisation intracanalair *in vivo*, « la clindamycine ne présenterait aucun avantage sur le conventionnel hydroxyde de calcium, et ne serait donc pas recommandable pour un usage de routine lors de thérapeutiques endodontiques » [151].

Lin et al. ont comparé l'activité de la clindamycine et de la tétracycline dans des tubules dentinaires de bovin infectés. Plus exactement, les préparations commerciales testées ont été la crème vaginale Dalacine® (clindamycine phosphate équivalent à de la clindamycine 2 % ; Upjohn, Puurs, Belgique) et la pâte Ledermix® (donc de la déméclocycline). Les résultats montrent une plus grande efficacité de la clindamycine, quelle que soit la profondeur de pénétration intratubulaire des micro-organismes (jusqu'à 400µm), ce qui pourrait faire valoir à cet antibiotique de jouer les seconds rôles – après échec d'une médication à l'hydroxyde de calcium – dans le cas d'infection persistantes [152]. Cependant, tout comme pour la tétracycline, *E. faecalis* présente des résistances acquises à la clindamycine [145].

Son activité a également été évaluée après mélange avec de l'hydroxyde de calcium. Une diminution de son activité sur 7 jours, comprise entre 2 et 36 %, est alors constatée ; cette variation serait due à la forme galénique (en poudre, ou Pulpdent®) de l'hydroxyde de calcium [153].

#### **D. Métronidazole**

Le métronidazole appartient à la famille antibiotique des nitro-5-imidazolés et exhibe un large spectre d'action bactéricide contre les bactéries anaérobies. Il est le composé actif du Grinazole® et de l'Imizine® [81] [144].

Roche et Yoshimori ont étudié l'activité du métronidazole sur des isolats cliniques d'abcès odontogènes *in vitro*. Leurs résultats ont montré qu'il avait d'excellentes propriétés contre les bactéries anaérobies, contrairement aux aérobie, toutes résistantes [154].

Norrington et al. ont montré qu'à la concentration minimale inhibitrice (CMI : 15 µg/ml), le métronidazole était inefficace contre les biofilms bactériens endodontiques [155]. Et d'en conclure que seules des concentrations supérieures à la CMI seraient éventuellement utiles.

L'association de clindamycine au métronidazole sur un biofilm – d'un jour – d'*E. faecalis* a également été testée. Malgré une réduction du nombre de cellules de ce biofilm, sa pertinence reste questionnable [145]. A tel point que l'expérience n'a pas été conduite avec ce mélange antibiotique sur un biofilm plus mature – de 3 jours.

Concernant la désinfection de tubuli dentinaires à des profondeurs de 200 et 400 µm, Krithikadatta et al. ont chiffré l'inhibition de croissance à 86.5 %, ce qui, en substance, était mieux que l'hydroxyde de calcium (58.5 %), mais moins performant que le gel de chlorhexidine à 2 % (100 %) [156].

Des tests de cytotoxicité mettent en avant les bons résultats du métronidazole (Grinazole®), comparé à l'hydroxyde de calcium [157].

### **E. Pâte triple- et double- antibiotique**

L'infection endodontique est d'origine polymicrobienne, concernant les 2 grands types métaboliques bactériens, aérobies et anaérobies. En raison de cette dualité, il est peu probable qu'un seul antibiotique permette de contenir et d'éradiquer tous ces micro-organismes. D'où cette triple- et double-association dans des médications intracanalaires, encore « magistrales ». Elles présentent le double avantage de s'adresser à la diversité de la flore endodontique rencontrée, et diminuer l'acquisition de résistances. L'association la plus efficace consiste en un mélange de métronidazole, ciprofloxacine et de minocycline, dans un rapport 1/1/1. Etant donné les colorations dentaires rencontrées avec l'utilisation de minocycline, la pâte double-antibiotique a été envisagée (cf. 4<sup>ème</sup> partie, « Antibiothérapie locale et traitement de la dent immature nécrosée »).

## **III. Antibiotiques associés au ciment de scellement endodontique et à la Gutta Percha**

Très peu d'études sont disponibles sur l'efficacité de l'association d'antibiotiques au ciment de scellement canalair ou à la gutta percha, et témoignent du faible intérêt de cette démarche.

Dans un article de Mittal et Jain [1], il est évoqué une étude de Gao et al. datant de 2004, et évaluant la libération prolongée de métronidazole contenu dans des cônes de gutta percha. Ces derniers auraient montré qu'une libération du produit à des doses thérapeutiques serait effective pendant plus de 10 jours.

Dans la lignée de cette étude, Hoelscher et al. évaluent l'activité antimicrobienne de 5 antibiotiques ajoutés, individuellement, à du ciment de scellement canalair (Kerr Pulp Canal Sealer EWT) [158]. Les tests sont effectués sur *E. faecalis* et les résultats permettent de conclure en une amélioration de l'efficacité antibactérienne dudit ciment.

L'obturation est une phase distincte de l'assainissement canalaire, et répond à des objectifs qui lui sont propres. Comme le rappelle l'HAS, « l'obturation radiculaire a pour objectif de prévenir toute contamination possible canalaire (passage de bactéries et fluide) en scellant l'espace canalaire dans sa totalité, foramen, canalicules dentinaires et canaux accessoires. ». Avant de rajouter : « L'obturation est réalisée après que la préparation est terminée, l'infection contrôlée (...) » [6]. L'intérêt d'une telle démarche reste donc questionnable, sur la base des objectifs que chaque phase du traitement endodontique doit atteindre.

# **GESTION DES TRAUMATISMES DENTAIRES SURVENANT SUR DENTS PERMANENTES : TRAITEMENT DE LA DENT AVULSEE**

Les traumatismes de la dent permanente aboutissent dans 16 % des cas à des avulsions [159], entraînant des dommages sur l'attache parodontale, le cément, et précipitant la nécrose pulpaire. Les implications esthétiques et fonctionnelles sont majeures, et le traitement aura pour but la réimplantation la plus rapide possible, avant que les cellules du ligament parodontal ne se dessèchent ; d'où les recommandations de l'Association Internationale de Traumatologie Dentaire (IADT) de stockage et de transport de la dent avulsée [160]. Le maintien de cette viabilité cellulaire limitera les conséquences néfastes sur le devenir de la dent : un ré-attachement sera envisageable avec une inflammation limitée des tissus lésés [161].

Plusieurs facteurs déterminent la conduite à tenir : la maturité de la racine – apex ouvert ou fermé – et la condition des cellules du ligament parodontal, elles-mêmes dépendantes du milieu de stockage et du temps extra-alvéolaire de la dent avulsée.

## **I. Induction de résorptions radiculaires externes inflammatoires**

Le pronostic de la dent réimplantée est dépendant du dessèchement, ou non, des cellules du ligament parodontal présentes sur la surface radiculaire de la dent expulsée. Dans de bonnes conditions de stockage – remise en place alvéolaire après rinçage et nettoyage, sans frotter la surface radiculaire ; lait ; salive ; solution saline de Hank ; kits du type Save-a-Tooth® –, et si le temps extra-alvéolaire est court (< 60min), les conséquences peuvent être minimales et le pronostic amélioré. Une guérison par apposition cémentaire en lieu et place des destructions tissulaires liées au trauma et à l'inflammation initiale peut advenir. La reconstitution ligamentaire par multiplication et différenciation cellulaires permet un nouvel ancrage de la dent dans son alvéole [161].

Lorsqu'un dessèchement cellulaires du ligament parodontal se produit, c'est-à-dire lorsque le temps extra-alvéolaire est long (> 60 minutes), et/ou que les conditions de stockage ne sont pas optimales, ces mêmes cellules subissent une inflammation sévère, sur une surface radiculaire plus étendue. Les zones radiculaires dépourvues de cellules vivantes du ligament parodontal seront sujettes à l'activité des ostéoclastes, empêchant ainsi toute régénération du ligament. L'apposition cémentaire ne peut être assurée par des cémentoblastes « dépassés ». Le ligament parodontal n'est pas régénéré, et un attachement direct de l'os à la racine peut se produire ; avec le temps, une résorption de remplacement pourra s'établir.

La nécrose pulpaire est également une conséquence de la perte dentaire par expulsion, et bien que sans conséquence directe sur le devenir de la dent, ce tissu reste hautement sensible à la contamination bactérienne [161]. D'autant plus sensible que le trauma est à l'origine d'une perte cémentaire, ouvrant l'accès pour les micro-organismes aux tubuli dentinaires sous-jacents. Ainsi, le pronostic de dents réimplantées est généralement relié au besoin de traitement endodontique, qui est en relation avec l'apparition de résorptions radiculaires externes d'origine inflammatoire. L'objectif de ce traitement endodontique est donc d'éliminer le contenu canalaire, capable d'être colonisé par les bactéries et donc d'entretenir un stimulus inflammatoire responsable de l'apparition et de l'entretien de telles résorptions.

Le traitement de ces résorptions radiculaires externes inflammatoires d'origine traumatique consistera donc dans le remplacement immédiat de la dent dans son alvéole, avec mise en place d'une contention. Un suivi attentif d'une revascularisation dans le cas de dents permanentes immatures sera effectué. Un traitement endodontique, dans le cas de dents à apex fermé, sera réalisé. Ce dernier doit être mené dans une période allant de 7 à 14 jours post-réimplantation. Ainsi une médication temporaire peut être mise en place au moment de la réimplantation [160]. Cependant, une étude récente montre que chaque jour écoulé entre la replantation et l'extirpation de la pulpe augmente le risque de développer des résorptions inflammatoires [162].

## **II. L'hydroxyde de calcium : médication intracanaire de première intention**

L'hydroxyde de calcium est couramment considéré comme la médication temporaire de choix dans le traitement de la dent permanente mature expulsée lors d'un traumatisme. Les recommandations de l'IADT préconisent une préparation endodontique dans les 7 à 14 jours suivant la réimplantation et la mise en place d'hydroxyde de calcium dans le canal [160]. Il peut y être laissé sur une période courte (7 à 10 jours) si le traitement endodontique est initié dans les 10 jours après l'expulsion. Cependant, une médication allant de 6 à 24 mois est recommandée dans le cas de résorption radiculaire inflammatoire avérée. Il devrait être admis que l'hydroxyde de calcium est utilisé en première intention pour son effet antibactérien, et qu'il est efficace uniquement dans la prévention ou l'atténuation de résorptions radiculaires inflammatoires initiés par des bactéries intracanales. Il n'a pas été prouvé que l'hydroxyde de calcium ait un effet direct sur l'inflammation initiée par les dommages subis du ligament parodontal à la suite d'une blessure traumatique [163]. En fait, sa toxicité extra-radiculaire a été mise en cause dans le cas d'une ankylose transitoire qui pourrait avoir un effet négatif sur le processus de guérison – nécrose du ligament parodontal et des cellules réparatrices, avec

survenue d'une résorption de remplacement. Outre ses excellentes propriétés biologiques, quelques défauts subsistent :

- la longueur du traitement ;
- le besoin de renouveler la médication intracanaulaire ;
- l'affaiblissement associé de la structure dentaire lors des thérapies longues à l'hydroxyde de calcium [164].

Comme signalé par Bryson et al., « en addition du stimulus inflammatoire provoqué par les bactéries du système canalaire, la réponse inflammatoire immédiate, suivant la réimplantation d'une dent présentant des cellules mortes du ligament parodontal – ou en voie de –, doit être considérée. L'hydroxyde de calcium ne délivre aucun effet anti-inflammatoire pour contrer ce processus inflammatoire. Une médication possédant une double action antibactérienne et anti-inflammatoire pourrait potentiellement assurer une meilleure cicatrisation après réimplantation d'une dent avulsée avec un temps extra-alvéolaire long » [159].

### **III. La pâte Ledermix® : une activité anti-inflammatoire et antibiotique**

#### **A. Origine et composition**

La pâte Ledermix est un composé de glucocorticostéroïde et d'antibiotique développé par Schroeder et Triadan en 1960. L'intérêt premier de cette pâte était de contrôler la douleur et l'inflammation associées aux maladies pulpaires et parodontales [69]. A l'époque, il a été présumé qu'une possible réduction de la réponse immunitaire de l'hôte pouvait être induite par la présence des corticostéroïdes, d'où l'addition d'un antibiotique pour compenser cet effet. Les développeurs avaient initialement incorporé du chloramphénicol, mais lorsque Lederle Pharmaceuticals est devenu le manufacturier, et en raison de ses effets indésirables majeurs – notamment l'aplasie médullaire [165] –, la déméclocycline l'a remplacée (déméthylchlorotétracycline). Cet antibiotique de la famille des tétracyclines est toujours présent dans la composition actuelle à une concentration de 3.21 %, avec de l'acétonide de triamcinolone à 1 %, dans une base de polyéthylène glycol [166], soluble dans l'eau.



## B. Caractéristiques et bénéfices thérapeutiques

Malgré les indications d'utilisation fournies par le fabricant – pulpite, parodontite apicale, hypersensibilité dentinaire [167] –, ce produit a largement été étudié et utilisé, notamment par les professeurs Abbott et Heithersay, dans le traitement des résorptions cervicales externes d'origine inflammatoire.

Les deux composants thérapeutiques de la pâte Ledermix, qui sont la triamcinolone et la déméclocycline, sont connus pour supprimer l'inflammation et inhiber l'activité clastique – notamment dentinoclastique –, et exhiber des propriétés antimicrobiennes et antirésorptives, respectivement [166] [168]. Ils sont capables de diffuser à travers les tubules dentinaires et le ciment pour atteindre les tissus périradiculaires et périapicaux.

Le ciment joue un rôle d'isolant entre les tissus parodontaux d'un côté, et la dentine et la pulpe de l'autre. Cependant, cette barrière n'est pas totale [169]. La diffusion des composés actifs peut s'établir dans le temps (sur une période de 14 semaines), avec un taux de diffusion d'autant plus grand que le ciment est dénudé – ce qui est le cas lors des réimplantations après traumatiques. En outre, la voie d'approvisionnement principale des tissus périradiculaires demeure les tubuli, plutôt que l'apex radiculaire [170].

En conséquence, l'activité de la pâte Ledermix serait permise par la libération lente au travers de la dentine de ces deux molécules. De manière synergique, elles agissent sur le contrôle de la réponse inflammatoire initiale :

- en réduisant la contamination bactérienne ;
- en inhibant les collagénases ;
- en inhibant l'activité ostéoclastique et dentinoclastique

minimisant ainsi la dégradation du dispositif d'attachement parodontal de la racine et facilitant sa régénération [166].

Plusieurs facteurs peuvent interférer sur les composés actifs de la pâte Ledermix, notamment la déméclocycline :

- la préparation mécanique de la dent, et donc la formation de smear layer venant oblitérer les tubules peut limiter sa diffusion [169] ;
- la présence d'hydroxyde de calcium peut également limiter sa diffusion [171] ;
- son interaction chimique avec l'hydroxyde de calcium peut entraîner une diminution de l'effet antibactérien de la déméclocycline, comprise entre 19 % et 80 % [153].

La concentration de déméclocycline dans la pâte Ledermix est suffisamment élevée pour être efficace contre les espèces bactériennes sensibles. Cependant, dans les parties périphériques de la dentine et les tissus périradiculaires, la diffusion ne permet pas d'obtenir une quantité suffisante de produit pour inactiver les bactéries, en particulier dans le temps [172].

La mise en place intracanalair et immédiate de cette pâte lors d'une visite d'urgence après une expulsion dentaire, suite à un traumatisme, semble diminuer la résorption radiculaire externe d'origine inflammatoire et favoriser le pronostic de guérison [159]. Le pronostic reste cependant lié à d'autres facteurs plus importants, notamment la durée entre l'expulsion et la réimplantation, et les conditions de stockage de la dent.

### **C. Risques associés**

Suite à une « lettre à l'éditeur » parue dans le British Dental Journal mettant en avant le cas d'une patiente allergique aux tétracyclines, et ayant subi un traitement endodontique avec mise en place de pâte Ledermix [173], un rapport de cas [174] décrit une réaction d'hypersensibilité retardée de type 1 apparue plusieurs heures après la mise en place de cette médication – rash cutané, puis nodules érythémateux sous-cutanés et pustules, puis ampoules, et enfin urticaire. Cet article illustre l'importance de la prise en compte de l'historique médical du patient avant d'initier un quelconque traitement canalair, dans lequel une médication antibiotique serait utilisée.

Un second effet indésirable est le risque de coloration en raison de sa composition en tétracycline [175] [176]. Cette coloration des tissus dentaires par les antibiotiques ne serait pas dépendante d'une photosensibilité du produit, mais d'une réaction indépendante de la lumière. La première étude citée conclut sur le fait qu'une attention toute particulière du praticien doit être apportée à la mise en place du produit : les parois de la cavité d'accès doivent en être dépourvues. Il a même été montré que des corticoïdes simples, à la même concentration que ceux présents dans la pâte Ledermix®, étaient aussi efficaces que la pâte Ledermix® elle-même pour inhiber les résorptions radiculaires externes inflammatoires, et favoriser la guérison, sans induire de coloration dentaire [177].

Etant donné qu'un des objectifs de l'antibiothérapie locale est d'éviter les effets indésirables systémiques, le supposé bénéfice thérapeutique apporté par l'application topique de Ledermix® peut ainsi être remis en question.

#### **IV. Autres médicaments temporaires à action anti-inflammatoire et antibiotique**

Parmi la liste énoncée précédemment (cf. 1<sup>ère</sup> partie), seuls 3 d'entre eux sont répertoriés dans le Dictionnaire Vidal – Cortexan<sup>®</sup>, Septomixine<sup>®</sup> et Pulpomixine<sup>®</sup> –, et seulement 2 restent commercialisés en France – Cortexan<sup>®</sup> et Septomixine<sup>®</sup> [81]. D'autres médicaments temporaires telles que Doxypaste<sup>®</sup> ou Odontopaste<sup>®</sup> sont retrouvées à l'étranger.

D'après les recherches effectuées pour ce travail, aucune étude portant sur l'utilisation de ces produits dans le traitement de la dent expulsée suite à traumatisme, et plus particulièrement le traitement des résorptions n'a été effectuée. Seuls des travaux concernant les colorations induites par leur utilisation sont disponibles [176]. Malgré de meilleurs résultats que la pâte Ledermix<sup>®</sup> dans ce domaine, l'induction du même phénomène se produit. Il est à noter que l'Odontopaste<sup>®</sup>, composé pour sa part de clindamycine, n'apporterait pas une contribution majeure au changement de teinte.

# **ANTIBIOTHERAPIE LOCALE ET TRAITEMENT DE LA DENT PERMANENTE IMMATURE NECROSEE, AVEC OU SANS COMPLICATION PERIAPICALE**

Dans le cadre de la prise en charge de dents immatures nécrosées, avec ou sans parodontite apicale associée, le traitement de référence est l'apexification [6]. Les recherches actuelles tendent à élaborer des alternatives, ayant pour objectif la formation naturelle de racines. La revascularisation pulpaire – autre procédure de régénération endodontique – a émergé comme une alternative favorable, capable de donner une racine plus longue et plus épaisse, avec une vulnérabilité moindre à la fracture [178] [179] [180]. De bons résultats cliniques et radiographiques ont été signalés, et les conclusions tirées par la plupart des auteurs soulignent les avantages de ce traitement sur l'apexification.

## **I. Définitions et généralités**

### **A. Régénération endodontique : Apexification versus Régénération / Revascularisation pulpaire**

Dans son « glossaire des termes endodontiques », l'American Association of Endodontists (AAE) définit la régénération endodontique comme étant l' « ensemble des procédures biologiques destinées à remplacer physiologiquement des structures dentaires endommagées, y compris les structures dentinaires et radiculaires, ainsi que les cellules du complexe dentino-pulpaire » [181].

L'apexification, ou « méthode de formation d'une barrière calcifiée dans une racine dont l'apex est ouvert ou la continuité du développement apical d'une racine incomplètement formée d'une dent dont la pulpe est nécrosée », est étroitement liée à ce cadre.

Associée à la régénération pulpaire, c'est-à-dire la « capacité de recréer du tissu pulpaire perdu ou endommagé » (d'après l'AAE), ces deux protocoles proposent deux options de traitement de la dent immature nécrosée avec ou sans complication péri-apicale [182].

Traditionnellement, la technique d'apexification repose sur la mise en place prolongée d'hydroxyde de calcium afin de créer une barrière apicale calcifiée sur laquelle s'appuiera l'obturation définitive du canal. Le renouvellement de l'hydroxyde de calcium impose de nombreuses séances, réparties sur plusieurs mois [183]. L'introduction du Mineral Trioxide Aggregate (MTA) a permis d'envisager les choses différemment : la mise en place de ce matériau induit la formation d'une barrière apicale artificielle permettant une obturation définitive plus précoce. Cependant, quel que soit le matériau utilisé, les défauts constatés restent les mêmes, à savoir que l'édifice radiculaire ne poursuit pas complètement son développement laissant une racine plus courte, aux parois fines, et plus susceptibles aux fractures cervicales [180] [183]. D'autant plus avec l'utilisation d'hydroxyde de calcium qui tend, par son action au long cours, à déstabiliser la structure interne de la dentine, et rend la racine encore plus susceptible aux fractures [80] [182] [184].

Partant de ces constats sur l'apexification, et avec l'aide de l'ingénierie tissulaire, l'hypothèse d'une régénération de la pulpe a été testée. Les objectifs avancés de cette approche thérapeutique sont :

- traiter la nécrose pulpaire et ses complications périapicales ;
- régénérer un tissu comparable au complexe dentino-pulpaire ;
- redéclencher une dentinogénèse interrompue par la nécrose du tissu pulpaire [185].
- régénérer l'immunocompétence du tissu pulpaire ;
- le retour à une nociception normale [186].

Dans des conditions idéales, la dent devrait pouvoir continuer sa formation jusqu'à la fermeture complète de l'apex et l'épaississement de ses parois radiculaires [187]. Plusieurs techniques de revascularisation coexistent [179] [188].

Cette approche régénérative est cependant confrontée à plusieurs problématiques faisant l'objet de nombreuses recherches : l'une d'entre-elles reste de qualifier, d'un point de vue histologique, le néo-tissu pulpaire formé, permettant de comprendre s'il s'agit d'une réelle régénération de celui-ci, ou d'une simple réparation [187]. D'autres sujets sont également discutés :

- le choix de l'agent antibactérien à utiliser en médication interséance ;
- le type de « scaffold » à mettre en place durant la procédure ;
- la détermination du rôle joué par chaque type de cellules souches déjà connues, et celles encore à découvrir.

## **B. Focus sur la désinfection canalaire : qualités requises de la médication temporaire interséance**

Quel que soit le terme utilisé pour désigner les protocoles endodontiques de régénération, une dent immature à pulpe non vitale et infectée présente des canaux avec de fines parois dentinaires divergentes ou parallèles. Ceci crée des problèmes cliniques liés à la désinfection et affecte le résultat à long terme du traitement [91]. En prenant en compte cette donnée anatomique de la dent permanente immature, l'instrumentation s'avère dommageable. Bien que le rôle joué par le débridement mécanique sur l'inhibition de la régénération du tissu pulpaire ne soit pas clair, l'hypothèse est émise que le tissu nécrotique non infecté peut servir de matrice pour la migration des cellules souches et leur différenciation, permettant l'accroissement de la racine [178] [189] [190]. En conséquence, lors de la préparation, l'instrumentation se fait à minima – voire pas d'instrumentation –, et la mise en place de médication intracanaire représente l'essentiel de la désinfection. La question est de déterminer le ou les agents antibactériens les plus appropriés répondant à certains critères : efficacité antimicrobienne, non cytotoxicité sur les tissus de l'hôte capables d'induire le processus. Un équilibre adéquat entre ces deux paramètres est recherché : un effet bactéricide sur l'ensemble du contenu canalaire microbien sans pour autant inhiber la croissance, la différenciation, voire tuer les cellules de l'hôte responsables du processus de régénération.

Dans l'état actuel des connaissances, le protocole d'irrigation privilégie l'utilisation d'hypochlorite de sodium à faible concentration (1.5 %, 20 mL / canal, pendant 5 minutes), suivi d'un rinçage par du sérum physiologique (20 mL / canal pendant 5 minutes) [189]. L'utilisation de solutions à base d'antibiotique comme le MTAD® n'est pas à propos, étant donné qu'il ne favorise pas l'attachement des cellules viables de la pulpe dentaire aux parois canalaire [139] [79], contrairement à l'EDTA [191].

Concernant la médication temporaire, les recommandations de l'AAE préconisent l'utilisation d'hydroxyde de calcium ou d'une pâte triple antibiotique (constituée de métronidazole, ciprofloxacine et minocycline) [189]. Cependant, une étude récente montre qu'en raison de son pH élevé, l'hydroxyde de calcium provoque une nécrose des tissus pouvant – théoriquement – se différencier en un nouveau tissu de la pulpe [192] ; en plus d'interférer sur les propriétés mécaniques de la dentine radulaire en réduisant sa résistance.

L'utilisation de la TAP (Triple Antibiotic Paste) est étudiée dès 1996 par Hoshino et al. qui proposent alors le concept de « Lesion Sterilization and Tissue Repair » (LSTR).

## II. Les antibiotiques au service de la revascularisation pulpaire

### A. La pâte triple antibiotique (3Mix, ou TAP)

#### 1. Composition et préparation

Etablie à partir de la composition polymicrobienne de l'infection du canal radiculaire, différents auteurs ont proposé l'utilisation d'une combinaison de ciprofloxacine, de métronidazole et de minocycline pour le traitement de la microflore diversifiée, basée fondamentalement sur les résultats d'études *in vitro* et de cas cliniques [193] [194] [195] [196].

Cette pâte est une « préparation magistrale » dont l'élaboration est détaillée par Stéphane Simon, et consiste en un ratio égal des 3 antibiotiques :

<b>Composants</b>	Antibiotiques : <ul style="list-style-type: none"><li>• Ciprofloxacine 200 mg</li><li>• Métronidazole 200 mg</li><li>• Minocycline 100 mg</li></ul> Gel : <ul style="list-style-type: none"><li>• Propylène glycol</li><li>• Pommade à base de macrogol (excipient)</li></ul>
<b>Préparation</b>	Éliminer les éventuels enrobages des comprimés avec une lame de bistouri ou vider les contenants des gélules en fonction des formes galéniques et écraser les comprimés séparément dans un mortier avec un pilon. Les réduire à l'état de poudre très fine  Mélanger en quantité égale (1/1) les poudres d'antibiotiques  Préparer le vecteur en mélangeant en quantité égale (1/1) le propylène glycol et la pommade à base de macrogol  Mélanger le mix d'antibiotiques au mélange précédent, en quantité 1/5 pour une consistance crémeuse, voire 1/3 pour une consistance plus compacte
<b>Conservation</b>	Les poudres d'antibiotiques doivent être conservées séparément dans des récipients en porcelaine, à l'abri de l'humidité  Le propylène glycol et la pommade à base de macrogol doivent être conservés séparément  Ne pas conserver si le mélange est transparent (contamination évidente par l'humidité)

Document 4 : préparation de la médication intracanaulaire à partir d'antibiotiques [197].

## 2. Efficacité antimicrobienne

L'efficacité de la pâte triple antibiotique dans la désinfection des canaux radiculaires a été en premier évaluée et confirmée par Sato et al. en 1996 ; ils ont montré que cette combinaison d'antibiotiques était efficace dans l'élimination des bactéries des couches dentinaires profondes. Hoshino et al., à leur tour, ont conduit une étude *in vitro* sur l'efficacité antibactérienne de ces médicaments, et en ont conclu que bien qu'individuellement incapables d'éradiquer les bactéries, leur association permettait une stérilisation de tous les échantillons de pulpe et de dentine infectées testés [198].

L'efficacité bactéricide de la combinaison métronidazole, ciprofloxacine et minocycline utilisée en méthode de désinfection a été confirmée par la plupart des études [195] [199] [200].

## 3. Effets sur la viabilité cellulaire

La pulpe joue un rôle important dans l'homéostasie dentaire et différents types de cellules y sont retrouvés. Durant la formation radiculaire, on observe des tissus de la papille apicale qui possèdent une circulation collatérale importante et dont la composition repose sur différents types cellulaires (fibroblastes, cellules immunitaires, cellules endothéliales et cellules souches). Ces cellules jouent un rôle dans le développement de la dent et dans le contrôle de l'infection pulpaire, incluant les processus d'auto-réparation [201]. Jusqu'à présent, 4 types de cellules souches dentaires humaines ont été étudiées : les cellules souches de la pulpe dentaire (DPSC, pour Dental Pulp Stem Cells), les cellules souches de dents de lait exfoliées (SHED, pour Stem cells from Exfoliated Deciduous teeth), les cellules souches de la papille apicale (SCAP, pour Stem Cells of the Apical Papilla), et les cellules souches du ligament parodontal (PDLSC, pour periodontal ligament stem cells) [202]. Ainsi, plusieurs études ont été menées sur ces tissus humains [203] [204] [205] [206] et animaux [207] [208] afin de connaître la cytotoxicité des produits utilisés lors de cette désinfection canalaire. Il en ressort que la toxicité d'une telle pâte est dépendante de sa concentration, et qu'à 0.39 µg / ml, l'effet antibactérien est maintenu, avec une relative préservation du potentiel de minéralisation et de prolifération des cellules testées [206]. Cytotoxicité également en rapport avec le temps d'exposition [205].

Cependant, une étude évaluant la viabilité de fibroblastes desmodontaux tend à montrer que la TAP serait plus cytotoxique que l'hydroxyde de calcium, cytotoxicité en rapport avec la présence de minocycline [209]. Il est à noter qu'aucune précision sur la concentration utilisée n'est apportée.



#### 4. Effets indésirables

En dépit de l'effet bactéricide recherché, l'utilisation clinique et biologique de cette combinaison peut présenter certains effets indésirables, tels que :

- le développement de résistances bactériennes [202] ;
- des réactions allergiques, comme constaté sur des études animales [210] ;
- des colorations de la couronne dentaire sur l'homme [211]. Ces dernières ont été associées à l'utilisation de minocycline [212]. Afin d'éviter ces colorations, une technique de scellement des tubuli dentinaires de la chambre pulpaire a été envisagée, avec mise en place d'un « Root Canal Projector » (CJM Engineering Inc., Santa Barbara, CA, USA) [211]. Cet instrument cylindro-conique, tronqué aux deux extrémités, est disposé à l'entrée des canaux avec l'aide d'une lime K. Une fois en place, la chambre pulpaire peut être scellée au composite fluide. Dès la polymérisation réalisée, le « Root Canal Projector » est retiré. La TAP peut ainsi être mise en place, sans rentrer en contact avec la dentine camérale. L'accès aux entrées canalaies est ensuite scellé provisoirement avec une boulette de coton et du Cavit (Figure 1).

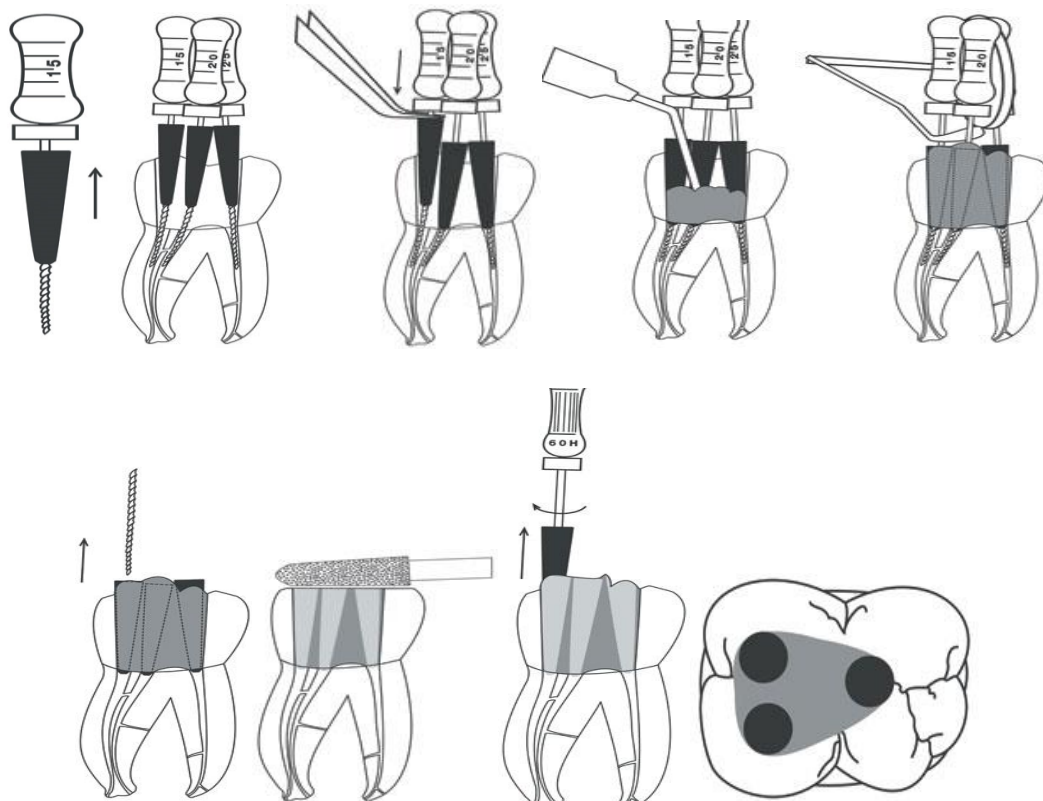


Figure 1 : Mise en place des « Root Canal Projector »

## B. Alternatives antibiotiques au 3Mix

Les considérations cliniques de l'AAE permettent de recommander autant l'hydroxyde de calcium qu'un mélange antibiotique pour cette désinfection canalaire. Cependant, le 3Mix demeure la plus communément retrouvée dans les publications [213].

Plusieurs autres combinaisons d'antibiotiques ont également été testées. Très souvent, on retrouve la même base de métronidazole et de ciprofloxacine, à laquelle peut être ajouté :

- du céfaclor : céphalosporine de 2<sup>nde</sup> génération [165], de la famille des bêta-lactamines [214] [215] [216] [217] [218]. Dans toutes ces études cliniques, une résolution de la nécrose et de ses complications périapicales est constatée, à plus ou moins long terme (12 à 48 mois). On note également un allongement et un épaississement radiculaire, une fermeture apicale, mais aucune dent ne répond aux tests de sensibilité.
- de l'amoxicilline [219]. Dans cette étude, en plus d'une guérison constatée à 18 mois, une réponse aux tests de sensibilité est notée.
- de la clindamycine [220]. Menée sur un nombre plus important de jeunes patients, on constate une guérison dans les 2/3 des cas traités. Mais également des colorations sur quelques cas.
- de la doxycycline [221]. En plus de mettre en avant les bénéfices de la régénération pulpaire sur l'apexification au MTA, cette étude montre l'efficacité de cette association antibiotique, sans pour autant évaluer les colorations possiblement induites par la doxycycline.

Outre la désinfection canalaire, l'objectif de ces mélanges est d'éviter les colorations induites par l'usage de minocycline, tout en gardant l'efficacité antibactérienne et une viabilité cellulaire adéquate à la régénération. D'autres auteurs ont simplement retiré la minocycline de la TAP, formant ainsi une pâte double antibiotiques (DAP, pour Double Antibiotic Paste, ou Bimix) [185]. Les résultats cliniques semblent satisfaisants, bien que les mêmes questions se posent : régénération ou simple réparation (?), et même, finalement, le problème des colorations dentaires [222]. Ruparel et al. ont également testé la viabilité des SCAP après traitement au DAP, à l'Augmentin, et au mélange métronidazole-ciprofloxacine-céfaclor [204]. Toutes ces formules provoquent une diminution significative de la survie de ces cellules, fonction de la concentration de la médication.

L'usage d'un simple antibiotique a également été étudié :

- Ciprofloxacine [223]. Dans cette étude, deux phases de désinfection ont été envisagées. La première avec la mise en place d'hydroxyde de calcium, la seconde avec l'antibiotique. Les résultats indiquent une résolution complète des radio-clartés périapicales, et une croissance

en longueur et en largeur de la racine, associée à une fermeture apicale. Une réponse normale aux tests de sensibilité est également constatée.

- Amoxicilline + acide clavulanique – Augmentin [224]. Le protocole de désinfection est identique à l'étude de Paryani et Kim. La guérison des lésions périapicales est également notée, ainsi qu'une coloration graduelle de la dent dans le temps. Cette dernière serait attribuée au MTA blanc présent dans la région cervicale.

### C. Le « Scaffold » antibiotique

Traditionnellement, le scaffold utilisé lors de la revascularisation pulpaire est généré par une lacération des tissus périapicaux à l'aide d'une lime endodontique, créant ainsi une trame à l'intérieur du canal. Il est maintenant reconnu que ce caillot de sang – scaffold naturel – apporte toute une variété de facteurs de croissances *in situ*, et agit sur l'attachement, la prolifération et la différenciation des cellules souches de la papille apicale [179] [204]. Cependant, cet « échafaudage » peut également être créé artificiellement (PRP, pour Platelet-Rich Plasma) et ainsi être imprégné avec une variété de facteurs, notamment des antibiotiques.

Ces scaffolds antibiotiques sont très récents : la première étude relayant leur synthèse, efficacité antimicrobienne, cytotoxicité, et résistance mécanique date de 2013 [225], et a permis de montrer qu'il est donc envisageable d'y intégrer des molécules antibiotiques. L'objectif est double : d'une part, servir de trame et guider les cellules souches à l'intérieur du canal – tout comme le ferait le caillot sanguin –, et d'autre part, continuer la désinfection canalaire initiée lors de l'ouverture de la dent, sans perturber l'adhésion, la multiplication et la différenciation des cellules incriminées. A l'heure actuelle, seuls le métronidazole et la ciprofloxacine ont été étudiés dans ces scaffolds. Bien qu'une préparation de 3 antibiotiques (3Mix) soit préconisée dans le traitement par revascularisation pulpaire [189], les problèmes de coloration dentaire engendrés par la minocycline représentent un inconvénient majeur à son utilisation.

Présenté sous forme d'un maillage extrêmement fin à introduire dans le canal, une certaine résistance mécanique est demandée au scaffold afin de ne pas se déformer ou perdre sa structure sous la contrainte. L'étude de Bottino et son équipe permet de conclure que ce scaffold antibiotique est suffisamment résistant pour être placé manuellement dans le canal sans détérioration [225]. De plus, cette nanostructure permettrait, potentiellement, une augmentation de la surface d'échange et une meilleure libération de l'antibiotique dans le temps [226]. Dans cette étude, des tests antibactériens ont également été réalisés sur différentes souches (*Porphyromonas gingivalis*, *Fusobacterium*

*nucleatum*, et *Enterococcus faecalis*) : des zones d'inhibition de croissance ont été observées, objectivant une action antimicrobienne. Une légère toxicité sur les cellules souches de la papille apicale, voire une non-toxicité (viabilité cellulaire supérieure à 90 %) a également été remarquée.

Il ne faut pas perdre de vue que ce scaffold antibiotique reste un complément, une aide à la désinfection canalaire déjà opérée lors d'une séance précédente. Son principal rôle étant d'assurer une trame support à la prolifération, la différenciation, et la croissance des cellules impliquées dans cette régénération pulpaire.

## DISCUSSION

L'administration d'antibiotiques dans la prise en charge de pathologies pulpaires et périapicales a très largement été discutée. Etant donné l'avancement des connaissances en la matière, la prise systémique d'antibiotique n'est plus admise que dans les cas de patients présentant des risques élevés d'endocardite infectieuse, et ce, dans le cadre d'une antibioprophylaxie, donc non curative, ou dans le cas d'une « infection accompagnée de fièvre, trismus, adénopathie ou œdème persistant ou progressif », en adjonction au traitement local du foyer infectieux ainsi relevé [85].

Cette antibiothérapie systémique repose sur plusieurs facteurs compromettant leur efficacité :

- l'observance par le patient des régimes de dosage ;
- l'absorption par le tractus gastro-intestinal ;
- la distribution par l'intermédiaire du système circulatoire pour amener le médicament *in situ*.

Par conséquent, la zone infectée, en l'occurrence l'endodonte, nécessite un apport sanguin normal, ce qui n'est plus le cas des dents avec pulpes nécrotiques et des dents sans tissu pulpaire. Ainsi, seule l'administration locale d'antibiotiques, à visée curative, peut s'avérer pertinente. Sans oublier que cette solution pharmacologique n'est qu'un complément au traitement chimio-mécanique, et qu'à aucun moment elle ne pourrait s'y substituer.

Généralement, la mise en place de telles médications temporaires présuppose un traitement échelonné sur plusieurs séances. L'objectif demeure le contrôle de l'infection, et, à défaut, d'éradiquer complètement les micro-organismes intracanalaires et leurs sous-produits, de réduire la charge bactérienne en dessous d'un certain seuil, empêchant l'expression de leur pouvoir pathogène. La question de l'intérêt d'un traitement « différé » s'est posée en regard de l'utilisation d'hydroxyde de calcium, et ce débat n'est toujours pas tranché. Au meilleur des connaissances actuelles, la différence d'efficacité thérapeutique entre ces deux régimes de traitement n'est pas établie [227] [228], bien que des résultats aillent dans le sens d'une plus grande réduction bactérienne après médication temporaire [229]. Les conclusions de l'HAS sont claires : quel que soit le statut pulpaire initial (pulpe vivante ou nécrosée), le nettoyage chimio-mécanique et les conditions d'obturation restent les éléments primordiaux de la réflexion. « Quand les conditions suivantes sont réunies : nettoyage chimio-mécanique optimal, canal sec, absence de symptômes, temps disponible suffisant, l'obturation canalair peut être réalisée dans la même séance que la préparation et ce, quel que soit le statut pulpaire préalable ; si ces conditions ne sont pas réunies, l'obturation doit être reportée à une séance

ultérieure. Une médication intracanalair e et une obturation coronaire étanche sont alors requises » [6]. Sans oublier que le facteur humain peut également rentrer en compte dans le choix de la thérapeutique : les préférences, les facultés, le confort et l'équipement des praticiens [230].

Très peu de précisions sont apportées quant à la manière dont ces médications temporaires sont manipulées, jusqu'à l'insertion, et sur l'efficacité de comblement des techniques utilisées. Remarque d'autant plus importante que l'efficacité de ces médications intracanales repose sur le contact direct avec les micro-organismes. Molander et Dahlén utilisent le lentulo pour insérer des mélanges de tétracycline et d'érythromycine avec de l'hydroxyde de calcium [146]. Même type d'instrumentation en ce qui concerne le Ledermix® utilisé par Abbott et al. [171]. Pour ce qui est de la pâte triple antibiotique, Reynolds et al. utilisent un système de seringue avec stop – allant jusqu'à 2 mm en-deçà de la longueur de travail – dans le cadre d'une prise en charge par revascularisation pulpaire [211]. D'autres utilisent le bourre-pâte, à faible vitesse, avec insertion d'une pointe de papier stérile afin de condenser suffisamment le produit [214].

Si l'insertion de ces médications est peu développée, leur retrait des canaux fait l'objet d'une certaine attention. En dépit de la technique – pression positive, ou pression positive avec activation ultrasonique – et de la quantité d'irrigation utilisée, moins de 20 % de la TAP serait éliminée, et les 80 % restant seraient fermement liés à la dentine, à des profondeurs supérieures à 350 µm. En comparaison, plus de 85 % de l'hydroxyde de calcium est éliminé du canal avec une technique simple d'irrigation, et à des profondeurs moindres [186]. Une autre étude confirme ces résultats, en les accentuant légèrement : 88 % de TAP restant, contre près de 98% de retrait de l'hydroxyde de calcium [231]. Même constat en regard de la DAP [232]. Force est de constater que leur profondeur de pénétration (>350 µm) et leur forte liaison à la dentine rend difficile leur retrait et pourrait compliquer leur utilisation future étant donné la cytotoxicité qu'ils induisent sur certaines cellules souches [204].

La multiplication des modèles d'études, dans des conditions *in vitro*, met en lumière un problème fondamental pour la recherche : rien ne peut remplacer les conditions *in vivo* si l'on souhaite appréhender la susceptibilité antibiotique – et notamment celle des biofilms –, ou la viabilité cellulaire. De fait, la qualité des preuves scientifiques fournies par toutes ces expérimentations demeure relativement faible, et ne permet pas de justifier l'utilisation systématique d'antibiotiques, quelle que soit la pathologie pulpaire et périapicale envisagées [233]. L'AFSSAPS recommande d'ailleurs : « En raison du manque de données, rien ne permet de justifier l'utilisation de molécules antibiotiques en application locale en adjonction au traitement endodontique (Accord professionnel) » [85].

## CONCLUSION

Lors de la nécrose pulpaire et de ses complications périapicales, la perte de vascularisation de l'endodonte rend inopérant les antibiotiques systémiques. Privés de cette distribution sur le site infecté, aucune résolution de la pathologie n'est à envisager avec leur utilisation. Si des antibiotiques devaient être préconisés, seule une application *in situ* pourrait s'avérer efficace, en complément d'une préparation chimio-mécanique des canaux.

Cependant, cette application locale d'antibiotiques, même à des concentrations plus faibles, ne permet pas d'éviter les effets indésirables constatés lors de l'utilisation systémique des antibiotiques. L'historique médical du patient devient déterminant dans l'éventualité de leur utilisation.

Le traitement de la nécrose pulpaire de la dent mature, et de ses complications périapicales, met notamment en jeu des solutions d'irrigation et une médication temporaire.

Les solutions d'irrigations à base d'antibiotiques – MTAD® et Tetraclean® – sont utilisées en rinçage final afin d'éliminer la smear layer des parois canalaires. Leur faible surface de tension permet une meilleure pénétration de la solution dans les tubuli dentinaires. Cette particularité intéresse la recherche, qui tente de la reproduire sur l'hypochlorite de sodium.

L'activité anti-inflammatoire, antibactérienne, et les propriétés antirésorptives de la pâte Ledermix® permettent de diminuer la réaction inflammatoire périapicale. Son utilisation lors du traitement de dents avulsées diminue de manière significative l'incidence des résorptions inflammatoires, et peut s'avérer utile dans le contrôle de la douleur.

L'utilisation d'antibiotiques simples en médication temporaire ne présente qu'un faible intérêt, étant donné le spectre d'action restreint de chacun. Seule la clindamycine pourrait s'avérer efficace, après échec d'une médication à l'hydroxyde de calcium, et ceux malgré une résistance acquise d'*E. faecalis* à cet antibiotique.

En revanche, l'utilisation conjointe de plusieurs antibiotiques (TAP) se montre très efficace dans la désinfection du système canalaire. Cette formule prend en compte la nature polymicrobienne de l'infection endodontique, et permet d'envisager le traitement de la dent permanente immature par revascularisation pulpaire. Cette technique présente des avantages sur le traitement par apexification, et constitue un réel enjeu pour le futur de la discipline endodontique.

## BIBLIOGRAPHIE

- [1] Mittal, N. et Jain, J. «Antibiotics as an intracanal medicament in endodontics: A review,» *Indian Journal of Dentistry*, 2013. Vol. 4, n° 11, pp. 29-34.
- [2] Dumarcet, N. «Prescription of antibiotics for oral and dental care,» *Médecine et Maladies Infectieuses*, 2012. Vol. 42, n° 15, pp. 193-212.
- [3] Simon, S. «Douleur et diagnostic en endodontie,» chez *Endodontie*, vol. 1 : Traitements, Malakoff, Editions CdP, 2008, pp. 3-14.
- [4] Lasfargues, J.-J. «Le diagnostic clinique des parodontites apicales,» *Réalités Cliniques*, 2001. Vol. 12, n° 12, pp. 149-162.
- [5] Mendel, E. «Lésions endo-parodontales,» chez *Endodontie*, Malakoff, Editions CdP, 2012, pp. 347-385.
- [6] Haute Autorité de Santé : Service évaluation des actes professionnels, «Traitement endodontique : rapport d'évaluation technologique,» Haute Autorité de Santé, Saint-Denis-la-Plaine, 2008.
- [7] Newton, C. W., Hoen, M. M., Goodis, H. E., Johnson, B. R., et McClanahan, S. B. «Identify and determine the metrics, hierarchy, and predictive value of all the parameters and/or methods used during endodontic diagnosis,» *Journal of Endodontics*, 2009. Vol. 35, n° 112, pp. 1635-1644.
- [8] Editorial Board of the Journal of Endodontics, «Pulpal and periradicular diagnosis: an online study guide,» *Journal of Endodontists*, 2008. Vol. 34, n° 15, pp. e45-e52.
- [9] E. Chen et P. V. Abbott, «Dental pulp testing: a review,» *International Journal of Dentistry*, 2009. 12 pages.
- [10] Villa-Chávez, C. E., Patiño-Marín, N., Loyola-Rodríguez, J. P., Zavala-Alonso, N. V., Martínez-Castañón, G. A., et Medina-Solís, C. E. «Predictive values of thermal and electrical dental pulp tests: a clinical study,» *Journal of Endodontics*, 2013. Vol. 39, n° 18, pp. 965-969.
- [11] Karayilmaz, H., et Kirzioglu, Z. «Comparison of the reliability of laser Doppler flowmetry, pulse oximetry and electric pulp tester in assessing the pulp vitality of human teeth,» *Journal of Oral Rehabilitation*, 2011. Vol. 38, n° 15, pp. 340-347.
- [12] Chen, E., et Abbott, P. V. «Evaluation of accuracy, reliability, and repeatability of five dental pulp tests,» *Journal of Endodontics*, 2011. Vol. 37, n° 112, pp. 1619-1623.



- [13] Dastmalchi, N., Jafarzadeh, H., et Moradi, S. «Comparison of the efficacy of a custom-made pulse oximeter probe with digital electric pulp tester, cold spray, and rubber cup for assessing pulp vitality,» *Journal of Endodontics*, 2012. Vol. 38, n° 19, pp. 1182-1186.
- [14] Gopikrishna, V., Pradeep, G., et Venkatehbabu, N. «Assessment of pulp vitality : a review,» *International Journal of Paediatric Dentistry*, 2009. Vol. 19, pp. 3-15.
- [15] Jafarzadeh, H. «Laser Doppler flowmetry in endodontics: a review,» *International Endodontic Journal*, 2009. Vol. 42, n° 16, pp. 476-490.
- [16] Jafarzadeh, H., et Rosenberg, P. A. «Pulse oximetry: review of a potential aid in endodontic diagnosis,» *Journal of Endodontics*, 2009. Vol. 35, n° 13, pp. 329-333.
- [17] Kijssamanmitha, K., Timpawatb, S., Vongsavana, N., et Matthews, B. «Pulpal blood flow recorded from human premolar teeth with a laser Doppler flow meter using either red or infrared light,» *Archives of Oral Biology*, 2011. Vol. 56, n° 17, pp. 629-633.
- [18] Setzer, F. C., Kataoka, S. H. H., Natrielli, F., Gondim-Junior, E., et Luiz Caldeira, C. «Clinical diagnosis of pulp inflammation based on pulp oxygenation rates measured by pulse oximetry,» *Journal of Endodontics*, 2012. Vol. 38, n° 17, pp. 880-883.
- [19] Qu, X., Ikawa, M., et Shimauchi, H. «Improvement of the detection of human pulpal blood flow using a laser Doppler flowmeter modified for low flow velocity,» *Archives of Oral Biology*, 2014. Vol. 59, n° 12, pp. 199-206.
- [20] Grondin, O. Intérêt du Cone-Beam en cabinet d'omnipratique libérale, Bordeaux: Université Bordeaux 2, UFR d'Odontologie, 2013.
- [21] Bellaiche, N. «le Cone Beam en endodontie,» *Lettre de la Stomatologie*, 2014. Vol. 61, pp. 35-44.
- [22] Cotton, T. P., Geisler, T. M., Holden, D. T., Schwartz, S. A., et Schindler, W. G. «Endodontic applications of Cone-Beam Volumetric Tomography,» *Journal of Endodontics*, 2007. Vol. 33, n° 19, pp. 1121-1132.
- [23] Jeger, F. B., Janner, S. F., Bornstein, M. M., et Lussi, A. «Endodontic working length measurement with preexisting Cone-Beam Computed Tomography scanning: a prospective, controlled clinical study,» *Journal of Endodontics*, 2012. Vol. 38, n° 17, pp. 884-888.
- [24] Fernández, R., Cadavid, D., Zapata, S. M., Álvarez, L. G., et Restrepo, F. A. «Impact of three radiographic methods in the outcome of nonsurgical endodontic treatment: a five-year follow-up,» *Journal of Endodontics*, 2013. Vol. 39, n° 19, pp. 1097-1103.
- [25] Kumar, V., Gossett, L., Blattner, A., Iwasaki, L. R., Williams, K., et Nickel, J. C. «Comparison between Cone-Beam Computed Tomography and intraoral digital radiography for assessment

of tooth root lesions,» *American Journal of Orthodontics and Dentofacial Orthopedics*, 2011. Vol. 139, n° 16, pp. e533-e541.

- [26] Todd, R. «Cone Beam Computed Tomography updated technology for endodontic diagnosis,» *Dental Clinics of North America*, 2014. Vol. 58, n° 13, pp. 523-543.
- [27] McClammy, T. V. «Endodontic applications of Cone Beam Computed Tomography,» *Dental Clinics of North America*, 2014. Vol. 58, n° 13, pp. 545-559.
- [28] Patel, S., Durack, C., Abella, F., Roig, M., Shemesh, H., Lambrechts, P., et Lemberg, K. «European Society of Endodontology position statement: the use of CBCT in endodontics,» *International Endodontic Journal*, 2014. Vol. 47, n° 16, pp. 502-504.
- [29] Estrela, C., Bueno, M. R., Azevedo, B. C., Azevedo, J. R., et Pécora, J. D. «A new Periapical Index based on Cone Beam Computed Tomography,» *Journal of Endodontics*, 2008. Vol. 34, n° 111, pp. 1325-1331.
- [30] Ee, J., Fayad, M. I., et Johnson, B. R. «Comparison of endodontic diagnosis and treatment planning decisions using Cone-Beam Volumetric Tomography versus periapical radiography,» *Journal of Endodontics*, 2014. Vol. 40, n° 17, pp. 910-916.
- [31] Commission des dispositifs médicaux de l'Association Dentaire Française, L'irrigation en endodontie, Paris: Dossiers ADF, 2012.
- [32] Abbott, P. V. "Classification, diagnosis and clinical manifestations of apical periodontitis," *Endodontic Topics*, 2004. Vol. 8, no. 1, pp. 36-54.
- [33] Svensäter, G., Chàvez de Paz, L., et Theilade, E. «The microbiology of the necrotic pulp,» chez *Textbook of endodontology*, 2nd Edition éd., Chichester, Wiley-Blackwell, 2010, pp. 95-112.
- [34] Siqueira Jr., J. F. «Endodontic infections : concepts, paradigms, and perspectives,» *Oral Surgery, Oral Medicine, Oral Pathology, Oral Radiology, and Endodontology*, 2002. Vol. 94, n° 13, pp. 281-293.
- [35] Abbott, P. V. «Assessing restored teeth with pulp and periapical diseases for the presence of cracks, caries and marginal breakdown,» *Australian Dental Journal*, 2004. Vol. 49, n° 11, pp. 33-39.
- [36] Abbott, P. V., et Yu, C. «A clinical classification of the status of the pulp and the root canal system,» *Australian Dental Journal Supplement*, 2007. Vol. 52, n° 11 Suppl, pp. S17-S31.
- [37] AFSSAPS, «Prescription des Antibiotiques en Pratique bucco-dentaire : argumentaire,» Juillet 2011. [En ligne]. Disponible sur : [http://ansm.sante.fr/var/ansm\\_site/storage/original/application/753c041773b2cebeab1ec25bdba06d33.pdf](http://ansm.sante.fr/var/ansm_site/storage/original/application/753c041773b2cebeab1ec25bdba06d33.pdf).

- [38] Siqueira Jr., J. F., et Rôças, I. N. «Exploiting molecular methods to explore endodontic infections: Part 1 — Current molecular technologies for microbiological diagnosis,» *Journal of Endodontics*, 2005. Vol. 31, n° 16, pp. 411-423.
- [39] Siqueira Jr., J. F., et Rôças, I. N. «Exploiting molecular methods to explore endodontic infections: Part 2 — Redefining the endodontic microbiota,» *Journal of Endodontics*, 2005. Vol. 31, n° 17, pp. 488-498.
- [40] Mohammadi, Z., Palazzi, F., Giardino, L., et Shalavi, S. «Microbial biofilms in endodontic infections: an update review,» *Biomedical Journal*, 2013. Vol. 36, n° 12, pp. 59-70.
- [41] Siqueira Jr., J. F., Rôças, I. N., et Rosado, A. S. «Investigation of bacterial communities associated with asymptomatic and symptomatic endodontic infections by denaturing gradient gel electrophoresis fingerprinting approach,» *Molecular Oral Microbiology*, 2004. Vol. 19, n° 16, pp. 363-370.
- [42] Sakamoto, M., Rôças, I., Siqueira Jr., J. F., et Benno, Y. «Molecular analysis of bacteria in asymptomatic and symptomatic endodontic infections,» *Molecular Oral Microbiology*, 2006. Vol. 21, n° 12, pp. 112-122.
- [43] Anderson, A. C., Hellwig, E., Vespermann, R., Wittmer, A., Schmid, M., Karygianni, L., et Al-Ahmad, A. «Comprehensive analysis of secondary dental root canal infections: A combination of culture and culture-independent approaches reveals new insights,» *PLoS ONE*, 2012. Vol. 7, n° 111, p. e49576.
- [44] Sassone, L. M., Fidel, R. A., Favari, M., Figueiredo, L., Fidel, S. R., et Feres, M. «A Microbiological Profile of unexposed and exposed pulp space of primary endodontic infections by checkerboard DNA-DNA Hybridization,» *Journal of Endodontics*, 2012. Vol. 38, n° 17, pp. 889-893.
- [45] Siqueira Jr., J. F., et Rôças, I. N. «Community as the unit of pathogenicity : An emerging concept,» *Oral Surgery, Oral Medicine, Oral Pathology, Oral Radiology and Endodontics*, 2009. Vol. 107, n° 16, pp. 870-878.
- [46] Hong, B.-Y., Lee, T.-K., Lim, S.-M., Chang, S. W., Park, J., Han, S. H., Zhu, Q., Safavi, K. E., Fouad, A. F., et Kum, K. Y. «Microbial analysis in primary and persistent endodontic infections by using pyrosequencing,» *Journal of Endodontics*, 2013. Vol. 39, n° 19, pp. 1136-1140.
- [47] Ricucci, D., et Siqueira Jr., J. F. «Biofilms and apical periodontitis: study of prevalence and association with clinical and histopathologic findings,» *Journal of Endodontics*, 2010. Vol. 36, n° 18, pp. 1277-1288.
- [48] Montagner, F., Jacinto, R. C., Signoretti, F. G., Sanches, P. F., et Gomes, B. P. «Clustering behavior in microbial communities from acute endodontic infections,» *Journal of Endodontics*, 2012. Vol. 38, n° 12, pp. 158-162.

- [49] de Paula, V. A. C., de Carvalho Ferreira, D., Cavalcante, F. S., Lima do Carmo, F., Rosado, A. S., Primo, L. G., et dos Santos, K. R. N. «Clinical signs and bacterial communities of deciduous necrotic root canals detected by PCR-DGGE analysis: Research association,» *Archives of Oral Biology*, 2014. Vol. 59, n° 18, pp. 848-854.
- [50] Vengerfeldt, V., Špilka, K., Saag, M., Preem, J.-K., Oopkaup, K., Truu, J., et Mändar, R. «Highly diverse microbiota in dental root canals in cases of apical periodontitis (data of Illumina sequencing),» *Journal of Endodontics*, 2014. Vol. 40, n° 111, pp. 1778-1783.
- [51] Machado de Oliveira, J. C., Siqueira Jr., J. F., Rôças, I. N., Baumgartner, J. C., Xia, T., Peixoto, R. S., et Rosado, A. S. «Bacterial community profiles of endodontic abscesses from Brazilian and USA subjects as compared by denaturing gradient gel electrophoresis analysis,» *Molecular Oral Microbiology*, 2007. Vol. 22, n° 11, pp. 14-18.
- [52] Siqueira Jr., J. F., Rôças, I. N., Debelian, G. J., Carmo, F. L., Paiva, S. S., Alves, F. R., et Rosado, A. S. «Profiling of root canal bacterial communities associated with chronic apical periodontitis from Brazilian and Norwegian subjects,» *Journal of Endodontics*, 2008. Vol. 34, n° 112, pp. 1457-1461.
- [53] Tennert, C., Fuhrmann, M., Wittmer, A., Karygianni, L., Altenburger, M. J., Pelz, K., Hellwig, E., et Al-Ahmad, A. «New bacterial composition in primary and persistent/secondary endodontic infections with respect to clinical and radiographic findings,» *Journal of Endodontics*, 2014. Vol. 40, n° 15, pp. 670-677.
- [54] Vertucci, F. J. «Root canal morphology and its relationship to endodontic procedures,» *Endodontic Topics*, 2005. Vol. 10, n° 11, pp. 3-29.
- [55] Vertucci, F., Haddix, J., et Britto, L. «Tooth morphology and access cavity preparation,» chez *Pathways of the pulp*, 9th éd., St Louis, Mosby, 2006, pp. 148-232.
- [56] Tsujimoto, Y. «Forms of roots and root canals in endodontic therapy,» *Journal of Oral Biosciences*, 2009. Vol. 51, n° 14, pp. 218-223.
- [57] Nallapati, S. «Anatomie canalaire et traitement endodontique,» *Revue d'Odonto-Stomatologie*, 2010. Vol. 39, pp. 239-262.
- [58] Kartal, N., et Yanıkoğlu, F. Ç. «Root canal morphology of mandibular incisors,» *Journal of Endodontics*, 1992. Vol. 18, n° 111, pp. 562-564.
- [59] Gulabivala, K., Aung, T. H., Alavi, A., et Ng, Y.-L. «Root and canal morphology of Burmese mandibular molars,» *International Endodontic Journal*, 2001. Vol. 34, n° 15, pp. 359-370.
- [60] Sert, S., et Bayirli, G. S. «Evaluation of the root canal configurations of the mandibular and maxillary permanent teeth by gender in the Turkish population,» *Journal of Endodontics*, 2004. Vol. 30, n° 16, pp. 391-398.

- [61] João Nogueira Leal Silva, E., Nejaim, Y., Silva, A. I., Haiter-Neto, F., Zaia, A. A., et Cohenca, N. «Evaluation of root canal configuration of maxillary molars in a brazilian population using Cone-beam Computed Tomographic imaging: an in vivo study,» *Journal of Endodontics*, 2014. Vol. 40, n° 12, pp. 173-176.
- [62] Guo, J., Vahidnia, A., Sedghizadeh, P., et Enciso, R. «Evaluation of root and canal morphology of maxillary permanent first molars in a north american population by Cone-Beam Computed Tomography,» *Journal of Endodontics*, 2014. Vol. 40, n° 15, pp. 635-639,.
- [63] Perez, F. «Microbiologie et endodontie,» chez *Endodontie*, Malakoff, Editions CdP, 2012, pp. 109-135.
- [64] Huang, Y.-H., Xie, S.-J., Wang, N.-N., et Ge, J.-Y. «Status of bacterial colonization in teeth associated with different types of pulpal and periradicular disease: a scanning electron microscopy analysis,» *Journal of Dental Sciences*, 2014. pp. 1-7.
- [65] Wang, J., Jiang, Y., Chen, W., Zhu, C., et Liang, J. «Bacterial flora and extraradicular biofilm associated with the apical segment of teeth with post-treatment apical periodontitis,» *Journal of Endodontics*, 2012. Vol. 38, n° 17, pp. 954-959.
- [66] Svensäter, G., et Bergenholtz, G. «Biofilms in endodontic infections,» *Endodontic Topics*, 2004. Vol. 9, n° 11, pp. 27-36.
- [67] Sedlacek, M. J., et Walker, C. «Antibiotic resistance in an in vitro subgingival biofilm model,» *Oral Microbiology and Immunology*, 2007. Vol. 22, n° 15, pp. 333-339.
- [68] Pallasch, T. J. «Principles of antibiotic therapy,» chez *Pharmacology and therapeutics for dentistry*, 6th éd., St. Louis, Missouri: Mosby Elsevier, 2011, pp. 579-599.
- [69] Athanassiadis, B., Abbott P., et Walsh, L. «The use of calcium hydroxide, antibiotics and biocides as antimicrobial medicaments in endodontics,» *Australian Dental Journal*, 2007. Vol. 52, n° 11 Suppl, pp. S64-S82.
- [70] Sedgley, C. M., Lee, E. H., Martin, M. J., et Flannagan, S. E. «Antibiotic resistance gene transfer between *Streptococcus gordonii* and *Enterococcus faecalis* in root canals of teeth ex vivo,» *Journal of Endodontics*, 2008. Vol. 34, n° 15, pp. 570-574.
- [71] Vieira, A. R., Siqueira Jr., J. F., Ricucci, D., et Lopes, W. S. «Dentinal tubule infection as the cause of recurrent disease and late endodontic treatment failure: a case report,» *Journal of Endodontics*, 2012. Vol. 38, n° 12, pp. 250-254.
- [72] Arnold, M., Ricucci, D., et Siqueira Jr., J. F. «Infection in a complex network of apical ramifications as the cause of persistent apical periodontitis: a case report,» *Journal of Endodontics*, 2013. Vol. 39, n° 19, pp. 1179-1184.

- [73] Ricucci, D., Loghin, S., et Siqueira Jr., J. F. «Exuberant biofilm infection in a lateral canal as the cause of short-term endodontic treatment failure: report of a case,» *Journal of Endodontics*, 2013. Vol. 39, n° 15, pp. 712-718.
- [74] Stuart, C. H., Schwartz, S. A., Beeson, T. J., et Owatz, C. B. «Enterococcus faecalis : its role in root canal treatment failure and current concepts in retreatment,» *Journal of Endodontics*, 2006. Vol. 32, n° 12, pp. 93-98.
- [75] Bryce, G., O'Donnell, D., Ready, D., Ng, Y.-I., Pratten, J., et Gulabivala, K. «Contemporary root canal irrigants are able to disrupt and eradicate single- and dual-species biofilms,» *Journal of Endodontics*, 2009. Vol. 35, n° 19, pp. 1243-1248.
- [76] Tay, F. R., Hiraishi, N., Schuster, G. S., Pashley, D. H., Loushine, R. J., Ounsi, H. F., Grandini, S., Yau, J. Y., Mazzoni, A., Donnelly, A., et King, N. M. «Reduction in antimicrobial substantivity of MTAD after initial sodium hypochlorite irrigation,» *Journal of Endodontics*, 2006. Vol. 32, n° 110, pp. 970-975.
- [77] Singla, M. G., Garg A., et Gupta, S. «MTAD in endodontics: an update review,» *Oral Surgery, Oral Medicine, Oral Pathology, Oral Radiology, and Endodontology*, 2011. Vol. 112, n° 13, pp. e70-e76.
- [78] Giardino, L., Ambu, E., Becce, C., Rimondini, L., et Morra, M. «Surface tension comparison of four common root canal irrigants and two new irrigants containing antibiotic,» *Journal of Endodontics*, 2006. Vol. 32, n° 111, pp. 1091-1093.
- [79] Srikumar, G., Sekhar, K., et Nischith, K. «Mixture tetracycline citric acid and detergent – A root canal irrigant. A review,» *Journal of Oral Biology and Craniofacial Research*, 2013. Vol. 3, n° 11, pp. 31-35.
- [80] Torabinejad, M., Khademi, A. A., Babagoli, J., Cho, Y., Johnson, W. B., Bozhilov, K., Kim, J., et Shabahang, S. «A new solution for the removal of the smear layer,» *Journal of Endodontics*, 2003. Vol. 29, n° 13, pp. 170-175.
- [81] «Dictionnaire Vidal,» 02 décembre 2014. [En ligne]. Disponible sur : <http://www.vidal.fr/classifications/vidal/c:2596/m:7860/>.
- [82] Commission des dispositifs médicaux de l'Association Dentaire Française, Médicaments et dispositifs médicaux en endodontie, Paris: Dossiers ADF, 2008.
- [83] Schlemmer, B. «Evaluation et enregistrement : Qu'est-ce que l'AMM? L'exemple des antibiotiques,» mars 2011. [En ligne]. Disponible sur : [http://www.sante.gouv.fr/IMG/pdf/Benoit\\_Schlemmer\\_-\\_Qu\\_est\\_ce\\_que\\_l\\_AMM\\_-\\_exemple\\_des\\_antibiotiques-2.pdf](http://www.sante.gouv.fr/IMG/pdf/Benoit_Schlemmer_-_Qu_est_ce_que_l_AMM_-_exemple_des_antibiotiques-2.pdf).
- [84] «Autorisation de mise sur le marché (AMM),» 23 septembre 2013. [En ligne]. Disponible sur : <http://www.sante.gouv.fr/autorisation-de-mise-sur-le-marche-amm.html>.

- [85] AFSSAPS, «Prescription des Antibiotiques en Pratique bucco-dentaire,» juillet 2011. [En ligne]. Disponible sur : [http://ansm.sante.fr/Dossiers/Antibiotiques/Odonto-Stomatologie/\(offset\)/5](http://ansm.sante.fr/Dossiers/Antibiotiques/Odonto-Stomatologie/(offset)/5).
- [86] Özsezer Demiryürek, E., Kalyoncuoğlu, E., Durana, E., Yılmaz Çoban, A., et Tanrıverdi Çaycı, Y. «Efficacy of different instrumentation techniques on reducing *Enterococcus faecalis* infection in experimentally infected root canals,» *Journal of Dental Sciences*, 2014. Vol. 9, n° 11, pp. 23-28.
- [87] Paqué, F., Ganahl, D., et Peters, O. A. «Effects of root canal preparation on apical geometry assessed by micro-computed tomography,» *Journal of Endodontics*, 2009. Vol. 35, n° 17, pp. 1056-1059.
- [88] Lin, J., Shen, Y., et Haapasalo, M. «A comparative study of biofilm removal with hand, rotary nickel-titanium, and Self-Adjusting File instrumentation using a novel in vitro biofilm model,» *Journal of Endodontics*, 2013. Vol. 39, n° 15, pp. 658-663.
- [89] Haapasalo, M., Shen, Y., Qian, W., et Gao, Y. «Irrigation in endodontics,» *Dental Clinics of North America*, 2010. Vol. 54, n° 12, pp. 291-312.
- [90] Haapasalo, M., Qian, W., Portenier, I., et Waltimo, T. «Effects of dentin on the antimicrobial properties of endodontic medicaments,» *Journal of Endodontics*, 2007. Vol. 33, n° 18, pp. 917-925.
- [91] Fouad, A. F. «The microbial challenge to pulp regeneration,» *Advances in Dental Research*, 2011. Vol. 23, n° 13, pp. 285-289.
- [92] Wong, D. T. S., et Cheung, G. S. P. «Extension of bactericidal effect of sodium hypochlorite into dentinal tubules,» *Journal of Endodontics*, 2014. Vol. 40, n° 16, pp. 825-829.
- [93] Haapasalo, M., Endal, U., Zandi, H., et Coil, J. M. «Eradication of endodontic infection by instrumentation and irrigation solutions,» *Endodontic Topics*, 2005. Vol. 10, n° 11, pp. 77-102.
- [94] Retamozo, B., Shabahang, S., Johnson, N., Apécio, R. M., et Torabinejad, M. «Minimum contact time and concentration of sodium hypochlorite required to eliminate *Enterococcus faecalis*,» *Journal of Endodontics*, 2010. Vol. 36, n° 13, p. 520-523.
- [95] Barnhart, B. D., Chuang, A., Dalle Lucca, J. J., Roberts, S., Liewehr, F., et Joyce, A. P. «An in vitro evaluation of the cytotoxicity of various endodontic irrigants on human gingival fibroblasts,» *Journal of Endodontics*, 2005. Vol. 31, n° 18, pp. 613-615.
- [96] Martin, D. E., De Almeida, J. F. A., Henry, M. A., Khaing, Z. Z., Schmidt, C. E., Teixeira, F. B., et Diogenes, A. «Concentration-dependent effect of sodium hypochlorite on stem cells of apical papilla survival and differentiation,» *Journal of Endodontics*, 2014. Vol. 40, n° 11, pp. 51-55.



- [97] Haapasalo, H. K., Sirén, E. K., Waltimo, T. M. T., Ørstavik, D., et Haapasalo, M. P. P. «Inactivation of local root canal medicaments by dentine: an in vitro study,» *International Endodontic Journal*, 2000. Vol. 33, n° 12, pp. 126-131.
- [98] Portenier, I., Haapasalo, H., Rye, A., Waltimo, T., Ørstavik, D., et Haapasalo, M. «Inactivation of root canal medicaments by dentine, hydroxylapatite and bovine serum albumin,» *International Endodontic Journal*, 2001. Vol. 34, n° 13, pp. 184-188.
- [99] Dornelles Morgental, R., Singh, A., Sappal, H., Poli Kopper, P. M., Vier-Pelisser, F. V., et Peters, O. A. «Dentin inhibits the antibacterial effect of new and conventional endodontic irrigants,» *Journal of Endodontics*, 2013. Vol. 39, n° 13, pp. 406-410.
- [100] Radcliffe, C. E., Potouridou, L., Qureshi, R., Hababbeh, N., Qualtrough, A., Worthington, H., et Drucker, D. B. «Antimicrobial activity of varying concentrations of sodium hypochlorite on the endodontic microorganisms *Actinomyces israelii*, *A. naeslundii*, *Candida albicans* and *Enterococcus faecalis*,» *International Endodontic Journal*, 2004. Vol. 37, n° 17, pp. 438-446.
- [101] Neelakantan, P., Jagannathan, N., et Nazar, N. «Ethnopharmacological approach in endodontic treatment: a focused review,» *International Journal of Drug Development & Research*, 2011. Vol. 3, n° 14, pp. 68-77.
- [102] Rôças, I. N., et Siqueira Jr., J. F. «Comparison of the in vivo antimicrobial effectiveness of sodium hypochlorite and chlorhexidine used as root canal irrigants: a molecular microbiology study,» *Journal of Endodontics*, 2011. Vol. 37, n° 12, pp. 143-150.
- [103] Khademi, A. A., Mohammadi, Z., et Havaee, A. «Evaluation of the antibacterial substantivity of several intra-canal agents,» *Australian Endodontic Journal*, 2006. Vol. 32, n° 13, pp. 112-115.
- [104] Mohammadi, Z., et Abbott, P. V. «Antimicrobial substantivity of root canal irrigants and medicaments: A review,» *Australian Endodontic Journal*, 2009. Vol. 35, n° 13, pp. 131-139.
- [105] Zehnder, M. «Root Canal Irrigants,» *Journal of Endodontics*, 2006. Vol. 32, n° 15, pp. 389-398.
- [106] Trevino, E. G., Patwardhan, A. N., Henry, M. A., Perry, G., Dybdal-Hargreaves, N., Hargreaves, K. M. et Diogenes, A. «Effect of irrigants on the survival of human stem cells of the apical papilla in a platelet-rich plasma scaffold in human root tips,» *Journal of Endodontics*, 2011. Vol. 37, n° 18, pp. 1109-1115.
- [107] Tua, Y.-Y., Yangb, C.-Y., Chenc, R.-S., et Chen, M.-H. «Effects of chlorhexidine on stem cells from exfoliated deciduous teeth,» *Journal of the Formosan Medical Association*, 2013.
- [108] Veitz-Keenan, A. «The chemical combination of some irrigant solutions and gels with chelating agents during endodontic treatment may alter the success of the therapy,» *Journal of Evidence Based Dental Practice*, 2013. Vol. 13, n° 11, pp. 11-13.



- [109] Mai, S., Kim, Y. K., Arola, D. D., Gu, L.-S., Kim, J. R., Pashley, D. H., et Tay, F. R. «Differential aggressiveness of ethylenediamine tetraacetic acid in causing canal wall erosion in the presence of sodium hypochlorite,» *Journal of Dentistry*, 2010. Vol. 38, n° 13, pp. 201-206.
- [110] Qian, W., Shen, Y., et Haapasalo, M. «Quantitative analysis of the effect of irrigant solution sequences on dentin erosion,» *Journal of Endodontics*, 2011. Vol. 37, n° 110, pp. 1437-1441.
- [111] Aslantas, E. E., Buzoglu, H. D., Altundasar, E., et Serper, A. «Effect of EDTA, sodium hypochlorite, and chlorhexidine gluconate with or without surface modifiers on dentin microhardness,» *Journal of Endodontics*, 2014. Vol. 40, n° 16, pp. 876-879.
- [112] Mohammadi, Z., et Shahriari, S. «Residual antibacterial activity of chlorhexidine and MTAD in human root dentin in vitro,» *Journal of Oral Science*, 2008. Vol. 50, n° 11, pp. 63-67.
- [113] Mohammadi, Z., Giardino, L., et Mombeinipour, A. «Antibacterial substantivity of a new antibiotic-based endodontic irrigation solution,» *Australian Endodontic Journal*, 2012. Vol. 38, n° 11, pp. 26-30.
- [114] Mohammadi, Z. «Evaluation of residual antibacterial activity of three concentrations of new root canal irrigation solution,» *New York State Dental Journal*, 2008. Vol. 74, n° 16, pp. 31-33.
- [115] Krause, T. A., Liewehr, F. R., et Hahn, C.-L. «The antimicrobial effect of MTAD, sodium hypochlorite, doxycycline, and citric acid on *Enterococcus faecalis*,» *Journal of Endodontics*, 2007. Vol. 33, n° 11, pp. 28-30.
- [116] Portenier, I., Waltimo, T., Ørstavik, D., et Haapasalo, M. «Killing of *Enterococcus faecalis* by MTAD and Chlorhexidine digluconate with or without Cetrimide in the presence or absence of dentine powder or BSA,» *Journal of Endodontics*, 2006. Vol. 32, n° 12, pp. 138-141.
- [117] Giardino, L., Savoldi, E., Ambu, E., Rimondini, R., Palezona, A., et Debbia, E. A. «Antimicrobial effect of MTAD, Tetraclean, Cloreximid, and sodium hypochlorite on three common endodontic pathogens,» *Indian Journal of Dental Research*, 2009. Vol. 20, n° 13, p. 391.
- [118] Shabahang, S., Pouresmail, M., et Torabinejad, M. «In vitro antimicrobial efficacy of MTAD and sodium hypochlorite,» *Journal of Endodontics*, 2003. Vol. 29, n° 17, pp. 450-452.
- [119] Torabinejad, M., Shabahang, S., Aprecio, R. M., et Kettering, J. D. «The antimicrobial effect of MTAD: an in vitro investigation,» *Journal of Endodontics*, 2003. Vol. 29, n° 16, pp. 400-403.
- [120] Shabahang, S., et Torabinejad, M. «Effect of MTAD on *Enterococcus faecalis*-contaminated root canals of extracted human teeth,» *Journal of Endodontics*, 2003. Vol. 29, n° 19, pp. 576-579.
- [121] Tay, F. R., Mazzoni, A., Pashley, D. H., Day, T. E., Ngoh, E. C., et Breschi, L. «Potential iatrogenic tetracycline staining of endodontically treated teeth via NaOCl/MTAD irrigation: a preliminary report,» *Journal of Endodontics*, 2006. Vol. 32, n° 14, pp. 354-358.

- [122] Tong, Z., Zhou, L., Kuang, R., Lv, H., Qu, T., et Ni, L. «In vitro evaluation of MTAD and nisin in combination against common pathogens associated with root canal infection,» *Journal of Endodontics*, 2012. Vol. 38, n° 14, pp. 490-494.
- [123] Tong, Z., Ling, J., Lin, Z., Li, X., et Mu, Y. «The effect of MTADN on 10 *Enterococcus faecalis* isolates and biofilm: an in vitro study,» *Journal of Endodontics*, 2013. Vol. 39, n° 15, pp. 674-678.
- [124] Dunavant, T., Regan, J., Glickman, G., Soloman, E., et Honeyman, A. «Comparative evaluation of endodontic irrigants against *E. faecalis* biofilm,» *Journal of Endodontics*, 2005. Vol. 31, n° 13, p. 218.
- [125] Giardino, L., Ambu, E., Savoldi, E., Rimondini, R., Cassanelli, C., et Debbia, E. A. «Comparative evaluation of antimicrobial efficacy of sodium hypochlorite, MTAD, and Tetraclean against *Enterococcus faecalis* biofilm,» *Journal of Endodontics*, 2007. Vol. 33, n° 17, pp. 852-855.
- [126] Johal, S., Baumgartner, J. C., et Marshall, J. G. «Comparison of the antimicrobial efficacy of 1.3% NaOCl/BioPure MTAD to 5.25% NaOCl/15% EDTA for root canal irrigation,» *Journal of Endodontics*, 2007. Vol. 33, n° 11, pp. 48-51.
- [127] Kho, P., et Baumgartner, J. C. «A comparison of the antimicrobial efficacy of NaOCl/Biopure MTAD versus NaOCl/EDTA against *Enterococcus faecalis*,» *Journal of Endodontics*, 2007. Vol. 32, n° 17, pp. 652-655.
- [128] Pappen, F. G., Shen, Y., Qian, W., Leonardo, M. R., Giardino, L., et Haapasalo, M. «In vitro antibacterial action of Tetraclean, MTAD and five experimental irrigation solutions,» *International Endodontic Journal*, 2010. Vol. 43, n° 16, pp. 528-535.
- [129] Ruff, M. L., McClanahan, S. B., et Babel, B. S. «In vitro antifungal efficacy of four irrigants as a final rinse,» *Journal of Endodontics*, 2006. Vol. 32, n° 14, pp. 331-333.
- [130] Zia, A., Andrabi, S. M.-U.-N., Bey, A., Kumar, A., et Fatima, Z. «Endodontic irrigant as a root conditioning agent: An in vitro scanning electron microscopic study evaluating the ability of MTAD to remove smear layer from periodontally affected root surfaces,» *Singapore Dental Journal*, 2014. Vol. 35, pp. 47-52.
- [131] Darrag, A. M. «Effectiveness of different final irrigation solutions on smear layer removal in intraradicular dentin,» *Tanta Dental Journal*, 2014. Vol. 11, n° 12, pp. 93-99.
- [132] Mancini, M., Armellin, E., Casaglia, A., Cerroni, L., et Cianconi, L. «A Comparative Study of Smear Layer Removal and erosion in apical intraradicular dentine with three irrigating solutions : a scanning electron microscopy evaluation,» *Journal of Endodontics*, 2009. Vol. 35, n° 16, pp. 900-903.
- [133] Adigüzel, Ö., Yiğit-Özer, S., Kaya, S., Uysal, İ., Ganidağlı-Ayaz, S., et Akkuş, Z. «Effectiveness of ethylenediaminetetraacetic acid (EDTA) and MTAD on debris and smear layer removal using a

self-adjusting file,» *Oral Surgery, Oral Medicine, Oral Pathology, Oral Radiology, and Endodontology*, 2011. Vol. 112, n° 16, pp. 803-808.

- [134] Kandil, H. E., Labib, A. H., et Alhadainy, H. A. «Effect of different irrigant solutions on microhardness and smear layer removal of root canal dentin,» *Tanta Dental Journal*, 2014. Vol. 11, n° 11, pp. 1-11.
- [135] Torabinejad, M., Cho, Y., Khademi, A. A., Bakland, L. K., et Shabahang, S. «The effect of various concentrations of sodium hypochlorite on the ability of MTAD to remove the smear layer,» *Journal of Endodontics*, 2003. Vol. 29, n° 14, pp. 233-239.
- [136] Gopikrishna, V., Venkateshbabu, N., Krithikadatta, J., et Kandaswamy, D. «Evaluation of the effect of MTAD in comparison with EDTA when employed as the final rinse on the shear bond strength of three endodontic sealers to dentine,» *Australian Endodontic Journal*, 2011. Vol. 37, n° 11, pp. 12-17.
- [137] Dai, L., Khechen, K., Khan, S., Gillen, B., Loushine, B. A., Wimmer, C. E., Gutmann, J. L., Pashley, D., et Tay, F. R. «The effect of QMix, an experimental antibacterial root canal irrigant, on removal of canal wall smear layer and debris,» *Journal of Endodontics*, 2011. Vol. 37, n° 11, pp. 80-84.
- [138] De-Deus, G., Reis, C., Fidel, S., Fidel, R., et Paciornik, S. «Dentin demineralization when subjected to BioPure MTAD: a longitudinal and quantitative assessment,» *Journal of Endodontics*, 2007. Vol. 33, n° 111, pp. 1364-1368.
- [139] Ring, K. C., Murray, P. E., Namerow, K. N., Kuttler, S., et Garcia-Godoy, F. «The comparison of the effect of endodontic irrigation on cell adherence to root canal dentin,» *Journal of Endodontics*, 2008. Vol. 34, n° 112, pp. 1474-1479.
- [140] Zhang, W., Torabinejad, M., et Li, Y. «Evaluation of cytotoxicity of MTAD using the MTT-Tetrazolium method,» *Journal of Endodontics*, 2003. Vol. 29, n° 110, pp. 654-657.
- [141] Mohammadi, Z., Giardino, L., Palazzi, F., et Shahriari, S. «Effect of initial irrigation with sodium hypochlorite on residual antibacterial activity of Tetraclean,» *New York State Dental Journal*, 2013. Vol. 79, n° 11, pp. 32-36.
- [142] Mohammadi, Z., Giardino, L., Palazzi, F., Shalavi, S., et Farahani, M. F. «Substantivity of three concentrations of Tetraclean in bovine root dentin,» *Chonnam Medical Journal*, 2012. Vol. 48, n° 13, pp. 155-158.
- [143] Mohammadi, Z., Giardino, L., Palazzi, F., et Shalavi, S. «The effect of ascorbic acid on the substantivity of Tetraclean in sodium hypochlorite-treated bovine dentin,» *Journal of Dentistry of Tehran University of Medical Science*, 2012. Vol. 9, n° 13, pp. 230-236.
- [144] AFSSAPS : Commission d'autorisation de mise sur le marché, «Spectres d'activité antimicrobienne,» Novembre 2005. [En ligne]. Disponible sur :

[http://ansm.sante.fr/var/ansm\\_site/storage/original/application/9379d489550abd7847f842ae671500fe.pdf](http://ansm.sante.fr/var/ansm_site/storage/original/application/9379d489550abd7847f842ae671500fe.pdf).

- [145] Lima, K. C., Fava, L. R., et Siqueira Jr., J. F. «Susceptibilities of enterococcus faecalis biofilms to some antimicrobial medications,» *Journal of Endodontics*, 2001. Vol. 27, n° 110, pp. 616-619.
- [146] Molander, A., et Dahlén, G. «Evaluation of the antibacterial potential of tetracycline or erythromycin mixed with calcium hydroxide as intracanal dressing against Enterococcus faecalis in vivo,» *Oral Surgery, Oral Medicine, Oral Pathology, Oral Radiology, and Endodontology*, 2003. Vol. 96, n° 16, pp. 744-750.
- [147] Tang, G., Samaranayake, L. P., et Yip, H.-K. «Molecular evaluation of residual endodontic microorganisms after instrumentation, irrigation and medication with either calcium hydroxide or Septomixine,» *Oral Diseases*, 2004. Vol. 10, n° 16, pp. 389-397.
- [148] El karim, I., Kennedy, J., et Hussey, D. «The antimicrobial effects of root canal irrigation and medication,» *Oral Surgery, Oral Medicine, Oral Pathology, Oral Radiology, and Endodontology*, 2007. Vol. 103, n° 14, p. 560–569.
- [149] Chu, F. C., Leung, W. K., Tsang, P. C., Chow, T. W., et Samaranayake, L. P. «Identification of cultivable microorganisms from root canals with apical periodontitis following two-visit endodontic treatment with antibiotics/steroid or calcium hydroxide dressings,» *Journal of Endodontics*, 2006. Vol. 32, n° 11, pp. 17-23.
- [150] Attia, D. A., Farag, A. M., Afifi, I. K., et Darrag, A. M. «Antimicrobial effect of different intracanal medications on various microorganisms,» *Tanta Dental Journal*, 2015.
- [151] Molander, A., Reit, C., et Dahlén, G. «Microbiological evaluation of clindamycin as a root canal dressing in teeth with apical periodontitis,» *International Endodontic Journal*, 1990. Vol. 23, n° 13, pp. 113-118.
- [152] Lin, S., Levin, L., Peled, M., Weiss, E. I., et Fuss, Z. «Reduction of viable bacteria in dentinal tubules treated with clindamycin or tetracycline,» *Oral Surgery, Oral Medicine, Oral Pathology, Oral Radiology, and Endodontology*, 2003. Vol. 96, n° 16, pp. 751-756.
- [153] Athanassiadis, M., Jacobsen, N., Nassery, K., et Parashos, P. «The effect of calcium hydroxide on the antibiotic component of Odontopaste® and Ledermix® paste,» *International Endodontic Journal*, 2013. Vol. 46, n° 16, pp. 530-537.
- [154] Roche, Y., et Yoshimori, R. N. «In vitro activity of spiramycin and metronidazole alone or in combination against clinical isolates from odontogenic abscesses,» *Journal of Antimicrobial Chemotherapy*, 1997. Vol. 40, n° 13, pp. 353-357.
- [155] Norrington, D. W., Ruby, J., Beck, P., et Eleazer, P. D. «Observations of biofilm growth on human dentin and potential destruction after exposure to antibiotics,» *Oral Surgery, Oral*

*Medicine, Oral Pathology, Oral Radiology, and Endodontology*, 2008. Vol. 105, n° 14, pp. 526-529.

- [156] Krithikadatta, J., Indira, R., et Dorothykalyani, A. L. «Disinfection of dentinal tubules with 2% chlorhexidine, 2% metronidazole, bioactive glass when compared with calcium hydroxide as intracanal medicaments,» *Journal of Endodontics*, 2007. Vol. 33, n° 112, pp. 1473-1476.
- [157] Gheorghiu, I., Iliescu, R., Dimcevic-Poesina, N., Iliescu, A. L. -A., Dimitriu, B., et Iliescu, A. «Toxicity of some proprietary antibacterial products used as endodontic dressings,» *Dental Materials*, 2009. Vol. 25, n° 15, pp. e5-e6.
- [158] Hoelscher, A. A., Bahcall, J. K., et Maki, J. S. «In vitro evaluation of the antimicrobial effects of a root canal sealer-antibiotic combination against *Enterococcus faecalis*,» *Journal of Endodontics*, 2006. Vol. 32, n° 12, pp. 145-147.
- [159] Bryson, E. C., Levin, L., Banchs, F., Abbott, P. V., et Trope, M. «Effect of immediate intracanal placement of Ledermix® Paste on healing of replanted dog teeth after extended dry times,» *Dental Traumatology*, 2002. Vol. 18, n° 16, pp. 316-321.
- [160] Andersson, L., Andreasen, J. O., Day, P., Heithersay, G., Trope, M., DiAngelis, A. J., Kenny, D. J., Sigurdsson, A., Bourguignon, C., Flores, M. T., Hicks, M. L., Lenzi, A. R., et Malm, B. «International Association of Dental Traumatology guidelines for the management of traumatic dental injuries: 2. Avulsion of permanent teeth,» *Dental Traumatology*, 2012. Vol. 28, n° 12, pp. 88-96.
- [161] Trope, M. «Clinical management of the avulsed tooth : present strategies and future directions,» *Dental Traumatology*, 2002. Vol. 18, n° 11, pp. 1-11.
- [162] Vilela Bastos, J., de Souza Côrtes, M. I., Andrade Goulart, E. M., Colosimo, E. A., Gomez, R. S., et Dutra, W. O. «Age and timing of pulp extirpation as major factors associated with inflammatory root resorption in replanted permanent teeth,» *Journal of Endodontics*, 2014. Vol. 40, n° 13, pp. 366-371.
- [163] Kirakozova, A., Teixeira, F. B., Curran, A. E., Gu, F., Tawil, P. Z., et Trope, M. «Effect of intracanal corticosteroids on healing of replanted dog teeth after extended dry times,» *Journal of Endodontics*, 2009. Vol. 35, n° 15, pp. 663-667.
- [164] Panzarini, S. R., Trevisan, C. L., Brandini, D. A., Poi, W. R., Sonoda, C. K., Luvizuto, E. R., et dos Santos, C. L. V. «Intracanal dressing and root canal filling materials in tooth replantation: a literature review,» *Dental Traumatology*, 2012. Vol. 28, n° 11, pp. 42-48.
- [165] Pallasch, T. J. «Antibacterial and Antibiotic drugs,» chez *Pharmacology and therapeutics for dentistry*, 6th éd., St. Louis, Missouri: Mosby Elsevier, 2011, pp. 600-639.
- [166] Wong, K. S., et Sae-Lim, V. «The effect of intracanal Ledermix on root resorption of delayed-replanted monkey teeth,» *Dental Traumatology*, 2002. Vol. 18, n° 16, pp. 309-315.

- [167] Henry Schein, «Summary of product characteristics,» Henry Schein UK Holdings Limited, Gillingham, 2012.
- [168] Pierce, A., Heithersay, G., et Lindskog, S. «Evidence for direct inhibition of dentinoclasts by a corticosteroid/antibiotic endodontic paste,» *Dental Traumatology*, 1988. Vol. 4, n° 11, pp. 44-45.
- [169] Abbott, P. V., Hume, W. R., et Heithersay, G. S. «Barriers to diffusion of Ledermix® paste in radicular dentin,» *Dental Traumatology*, 1989. Vol. 5, n° 12, pp. 98-104.
- [170] Abbott, P. V., Heithersay, G. S., et Hume, W. R. «Release and diffusion through human tooth roots in vitro of corticosteroid and tetracycline trace molecules from Ledermix paste,» *Dental Traumatology*, 1988. Vol. 4, n° 12, pp. 55-62.
- [171] Abbott, P. V., Hume, W. R., et Heithersay, G. S. «Effects of combining Ledermix® and calcium hydroxide pastes on the diffusion of corticosteroid and tetracycline through human tooth roots in vitro,» *Dental Traumatology*, 1989. Vol. 5, n° 14, pp. 188-192.
- [172] Mohammadi, Z., et Abbott, P. V. «On the local applications of antibiotics and antibiotic-based agents in endodontics and dental traumatology,» *International Endodontic Journal*, 2009. Vol. 42, n° 17, pp. 555-567.
- [173] Jetty, K. R. «Informing the patient,» *British Dental Journal*, 2013. Vol. 214, n° 112, p. 607.
- [174] Kaufman, A. Y., Solomonov, M., Galieva, D., et Abbott, P. V. «Allergic reaction to the tetracycline component of Ledermix paste : a case report,» *International Endodontic Journal*, 2014. Vol. 47, n° 111, pp. 1090-1097.
- [175] Kim, S. T., Abbott, P. V., et McGinley, P. «The effects of Ledermix paste on discolouration of mature teeth,» *International Endodontic Journal*, 2000. Vol. 33, n° 13, pp. 227-232.
- [176] Chen, B. K.-J., George, R., et Walsh, L. J. «Discoloration of roots caused by residual endodontic intracanal medicaments,» *The Scientific World Journal*, 2014. Vol. 2014, 7 pages.
- [177] Chen, H., Teixeira, F. B., Ritter, A. L., Levin, L., et Trope, M. «The effect of intracanal anti-inflammatory medicaments on external root resorption of replanted dog teeth after extended extra-oral dry time,» *Dental Traumatology*, 2008. Vol. 24, n° 11, pp. 74-78.
- [178] Banchs, F., et Trope, M. «Revascularization of immature permanent teeth with apical periodontitis : new treatment protocol?,» *Journal of Endodontics*, 2004. Vol. 30, n° 14, pp. 196-200.
- [179] Murray, P. E., Garcia-Godoy, F., et Hargreaves, K. M. «Regenerative endodontics: a review of current status and a call for action,» *Journal of Endodontics*, 2007. Vol. 33, n° 14, pp. 377-390.

- [180] Petrino, J. A., Boda, K. K., Shambarger, S., Bowles, W. R., et McClanahan, S. B. «Challenges in regenerative endodontics : a case series,» *Journal of Endodontics*, 2010. Vol. 36, n° 13, pp. 536-541.
- [181] American Association of Endodontists, «Glossary of Endodontic Terms,» Chicago, 2012.
- [182] Shabahang, S. «Treatment options: apexogenesis and apexification,» *Journal of Endodontics*, 2013. Vol. 39, n° 13 Suppl, pp. S26-S29.
- [183] Rafter, M. «Apexification : a review,» *Dental Traumatology*, 2005. Vol. 21, n° 11, pp. 1-8.
- [184] Rosenberg, B., Murray, P. E., et Namerow, K. M. «The effect of calcium hydroxide root filling on dentin fracture strength,» *Dental Traumatology*, 2007. Vol. 23, n° 11, pp. 26-29.
- [185] Hargreaves, K. M., Diogenes, A., et Teixeira, F. B. «Treatment options : biological basis of regenerative endodontic procedures,» *Pediatric Dentistry*, 2013. Vol. 35, n° 12, pp. 129-140.
- [186] International Association of Dental Research, «Translational science in disinfection for regenerative endodontics,» *Journal of Endodontics*, 2014. Vol. 40, n° 14 Suppl, pp. s52-s57.
- [187] Simon, S. R. J., Tomson, P. L., et Berdal, A. «Regenerative endodontics : regeneration or repair?,» *Journal of Endodontics*, 2014. Vol. 40, n° 14, Suppl, pp. S70-S75.
- [188] Nagata, J. Y., Figueiredo de Almeida Gomes, B. P., Rocha Lima, T. F., Murakami, L. S., de Faria, D. E., Campos, G. R., de Souza-Filho, F. J., et Soares, A. d. J. «Traumatized immature teeth treated with 2 protocols of pulp revascularization,» *Journal of Endodontics*, 2014. Vol. 40, n° 15, pp. 606-612.
- [189] American Association of Endodontists, «AAE clinical considerations for a regenerative procedure,» 8 mai 2014. [En ligne]. Disponible sur : [http://www.aae.org/uploadedfiles/publications\\_and\\_research/research/currentregenerative\\_endodonticconsiderations.pdf](http://www.aae.org/uploadedfiles/publications_and_research/research/currentregenerative_endodonticconsiderations.pdf).
- [190] Trope, M., Blanco, L., Chivian, N., et Sigurdsson, A. «The role of endodontics after dental traumatic injuries,» chez *Pathways of the pulp*, 9th Ed éd., St Louis, Mosby, 2006, pp. 610-649.
- [191] Pang, N.-S., Lee, S. J., Kim, E., Shin, D. M., Cho, S. W., Park, W., Zhang, X., et Jung, I.-Y. «Effect of EDTA on attachment and differentiation of dental pulp stem cells,» *Journal of Endodontics*, 2014. Vol. 40, n° 16, pp. 811-817.
- [192] Moreno-Hidalgo, M. C., Caleza-Jimenez, C., Mendoza-Mendoza, A., et Iglesias-Linares, A. «Revascularization of immature permanent teeth with apical periodontitis,» *International Endodontic Journal*, 2014. Vol. 47, n° 14, pp. 321-331.
- [193] Windley, W., Teixeira, F., Levin, L., Sigurdsson, A., et Trope, M. «Disinfection of immature teeth with a triple antibiotic paste,» *Journal of Endodontics*, 2005. Vol. 31, n° 16.



- [194] Jung, I. Y., Lee, S. J., et Hargreaves, K. M. «Biologically based treatment of immature permanent teeth with pulpal necrosis: a case series,» *Journal of Endodontics*, 2008. Vol. 34, n° 17, pp. 876-887.
- [195] Bose, R., Nummikoski, P., et Hargreaves, K. «A Retrospective Evaluation of Radiographic outcomes in immature teeth with necrotic root canal systems treated with regenerative endodontic procedures,» *Journal of Endodontics*, 2009. Vol. 35, n° 110, pp. 1343-1349.
- [196] Akgun, O. M., Altun, C., et Guven, G. «Use of triple antibiotic paste as a disinfectant for a traumatized immature tooth with a periapical lesion : a case report,» *Oral Surgery, Oral Medicine, Oral Pathology, Oral Radiology, and Endodontology*, 2009. Vol. 108, n° 12, pp. e62-e65.
- [197] Simon, S., et Sautier, J.-M. «Ingénierie tissulaire et endodontie,» chez *Endodontie*, Rueil-Malmaison, Editions CdP, 2012, pp. 41-51.
- [198] Parasuraman, V. R., et Muljibhai, B. S. «3Mix-MP in Endodontics – an overview,» *Journal of Dental and Medical Sciences*, 2012. Vol. 3, n° 11, pp. 36-45.
- [199] Thibodeau, B., Teixeira, F., Yamauchi, M., Caplan, D. J., et Trope, M. «Pulp revascularization of immature dog teeth with apical periodontitis,» *Journal of Endodontics*, 2007. Vol. 33, n° 16, pp. 680-689.
- [200] Ordinola-Zapata, R., Bramante, C. M., Minotti, P. G., Cavenago, B. C., Garcia, R. B., Bernardineli, N., Jaramillo, D. E., et Hungaro Duarte, M. A. «Antimicrobial activity of triantibiotic paste, 2% chlorhexidine gel, and calcium hydroxide on an intraoral-infected dentin biofilm model,» *Journal of Endodontics*, 2013. Vol. 39, n° 11, pp. 115-118.
- [201] Pashley, D. H., et Liewehr, F. R. «Structure and functions of the dentin-pulp complex,» chez *Pathways of the pulp*, 9th Ed éd., St Louis, Mosby, 2006, pp. 460-513.
- [202] Huang, G. T. J. «A paradigm shift in endodontic management of immature teeth : conservation of stem cells for regeneration,» *Journal of Dentistry*, 2008. Vol. 36, n° 16, pp. 379-386.
- [203] Ferreira, M. B., Myiagi, S., Nogales, C. G., Campos, M. S., et Lage-Marques, J. L. «Time- and concentration-dependent cytotoxicity of antibiotics used in endodontic therapy,» *Journal of Applied Oral Science*, 2010. Vol. 18, n° 13, pp. 259-263.
- [204] Ruparel, N. B., Teixeira, F. B., Ferraz, C. C. R., et Diogenes, A. «Direct effect of intracanal medicaments on survival of stem cells of the apical papilla,» *Journal of Endodontics*, 2012. Vol. 38, n° 110, pp. 1372-1375.
- [205] Chuensombat, S., Khemaleelakul, S., Chattipakorn, S., et Srisuwan, T. «Cytotoxic effects and antibacterial efficacy of a 3-antibiotic combination : an in vitro study,» *Journal of Endodontics*, 2013. Vol. 39, n° 16, pp. 813-819.



- [206] Phumpatrakom, P., et Srisuwan, T. «Regenerative capacity of human dental pulp and apical papilla cells after treatment with a 3-antibiotic mixture,» *Journal of Endodontics*, 2014. Vol. 40, n° 13, pp. 399-405.
- [207] Gomes-Filho, J. E., Duarte, P. C., de Oliveira, C. B., Watanabe, S., Lodi, C. S., Cintra, L. T., et Bernabé, P. F. «Tissue reaction to a triantibiotic paste used for endodontic tissue self-regeneration of nonvital immature permanent teeth,» *Journal of Endodontics*, 2012. Vol. 38, n° 11, pp. 91-94.
- [208] Pereira, M. S., Rossi, M. A., Cardoso, C. R., da Silva, J. S., Bezerra da Silva, L. A., Kuga, M. C., et Faria, G. «Cellular and molecular tissue response to triple antibiotic intracanal dressing,» *Journal of Endodontics*, 2014. Vol. 40, n° 14, pp. 499-504.
- [209] Yadlapati, M., Souza, L. C., Dorn, S., Garlet, G. P., Letra, A., et Silva, R. M. «Deleterious effect of triple antibiotic paste on human periodontal ligament fibroblasts,» *International Endodontic Journal*, 2014. Vol. 47, n° 18, pp. 769-775.
- [210] Cohenca, N., Heilborn, C., Johnson, J. D., Flores, D. S. H., Ito, I. Y., et da Silva, L. A. B. «Apical negative pressure irrigation versus conventional irrigation plus triantibiotic intracanal dressing on root canal disinfection in dog teeth,» *Oral Surgery, Oral Medicine, Oral Pathology, Oral Radiology, and Endodontology*, 2010. Vol. 109, n° 11, pp. e42-e46.
- [211] Reynolds, K., Johnson, J. D., et Cohenca, N. «Pulp revascularization of necrotic bilateral bicuspid using a modified novel technique to eliminate potential coronal discoloration: a case report,» *International Endodontic Journal*, 2009. Vol. 42, n° 11, pp. 84-92.
- [212] Kim, J.-H., Kim, Y., Shin, S.-J., Park, J.-W., et Jung, I.-Y. «Tooth discoloration of immature permanent incisor associated with triple antibiotic therapy : a case report,» *Journal of Endodontics*, 2010. Vol. 36, n° 16, pp. 1086-1091.
- [213] Kontakiotis, E. G., Filippatos, C. G., Tzanetakis, G. N., et Agrafioti, A. «Regenerative endodontic therapy : a data analysis of clinical protocols,» *Journal of Endodontics*, 2015. Vol. 41, n° 12, pp. 146-154.
- [214] Thibodeau, B., et Trope, M. «Pulp revascularization of a necrotic infected immature permanent tooth : case report and review of the literature,» *Pediatric Dentistry*, 2007. Vol. 29, n° 11, pp. 47-50.
- [215] Thibodeau, B. «Case report : pulp revascularization of a necrotic, infected, immature, permanent tooth,» *Pediatric Dentistry*, 2009. Vol. 31, n° 12, pp. 145-148.
- [216] Kim, D.-S., Park, H.-J., Yeom, J.-H., Seo, J.-S., Ryu, G.-J., Park, K.-H., Shin, S.-I., et Kim, S.-Y. «Long-term follow-ups of revascularized immature necrotic teeth: three case reports,» *International Journal of Oral Science*, 2012. Vol. 4, n° 12, pp. 109-113.

- [217] Bezgin, T., Yılmaz, A. D., Çelik, B. N., et Sönmez, H. «Concentrated platelet-rich plasma used in root canal revascularization : 2 case reports,» *International Endodontic Journal*, 2014. Vol. 47, n° 11, pp. 41-49.
- [218] Amit, V., Bhat, M., Jain, A., et Nayak, U. A. «Maturogenesis by revascularization in an infected immature permanent tooth,» *Journal of Indian Society of Pedodontics and Preventive Dentistry*, 2014. Vol. 32, n° 12, pp. 172-175.
- [219] Thomson, A., et Kahler, B. «Regenerative endodontics – biologically-based treatment for immature permanent teeth: a case report and review of the literature,» *Australian Dental Journal*, 2010. Vol. 55, n° 14, pp. 446-452.
- [220] McTigue, D. J., Subramanian, K., et Kumar, A. «Case series : management of immature permanent teeth with pulpal necrosis : a case series,» *Pediatric Dentistry*, 2013. Vol. 35, n° 11, pp. 55-60.
- [221] Nagy, M. M., Tawfik, H. E., Hashem, A. A., et Abu-Seida, A. M. «Regenerative potential of immature permanent teeth with necrotic pulps after different regenerative protocols,» *Journal of Endodontics*, 2014. Vol. 40, n° 12, pp. 192-198.
- [222] Akcay, M., Arslan, H., Yasa, B., Kavruk, F., et Yasa, E. «Spectrophotometric analysis of crown discoloration induced by various antibiotic pastes used in revascularization,» *Journal of Endodontics*, 2014. Vol. 40, n° 16, p. 845–848.
- [223] Paryani, K., et Kim, S. G. «Regenerative endodontic treatment of permanent teeth after completion of root development : a report of 2 cases,» *Journal of Endodontics*, 2013. Vol. 39, n° 17, p. 929–934.
- [224] Nosrat, A., Li, K. L., Vir, K., Hicks, M. L., et Fouad, A. F. «Is pulp regeneration necessary for root maturation?,» *Journal of Endodontics*, 2013. Vol. 39, n° 110, pp. 1291-1295.
- [225] Bottino, M. C., Kamocki, K., Yassen, G. H., Platt, J. A., Vail, M. M., Ehrlich, Y., Spolnik, K. J., et Gregory, R. L. «Bioactive nanofibrous scaffolds for regenerative endodontics,» *Journal of Dental Research*, 2013. Vol. 92, n° 111, pp. 963-969.
- [226] Palasuk, J., Kamocki, K., Hippenmeyer, L., Platt, J. A., Spolnik, K. J., Gregory, R. L., et Bottino, M. C. «Bimix antimicrobial scaffolds for regenerative endodontics,» *Journal of Endodontics*, 2014. Vol. 40, n° 111, pp. 1879-1884.
- [227] Sathorn, C., Parashos, P., et Messer, H. H. «Effectiveness of single- versus multiple-visit endodontic treatment of teeth with apical periodontitis: a systematic review and meta-analysis,» *International Endodontic Journal*, 2005. Vol. 38, n° 16, pp. 347-355.
- [228] Paredes-Vieyra, J., et Jimenez Enriquez, F. J. «Success rate of single- versus two-visit root canal treatment of teeth with apical periodontitis: a randomized controlled trial,» *Journal of Endodontics*, 2012. Vol. 38, n° 19, pp. 1164-1169.

- [229] Vera, J., Siqueira Jr., J. F., Ricucci, D., Loghin, S., Fernández, N., Flores, B., et Cruz, A. G. «One-versus two-visit endodontic treatment of teeth with apical periodontitis : a histobacteriologic study,» *Journal of Endodontics*, 2012. Vol. 38, n° 18, pp. 1040-1052.
- [230] Sathorn, C., Parashos, P., et Messer, H. «Australian endodontists' perceptions of single and multiple visit root canal treatment,» *International Endodontic Journal*, 2009. Vol. 42, n° 19, pp. 811-818.
- [231] Berkhoff, J. A., Chen, P. B., Teixeira, F. B., et Diogenes, A. «Evaluation of triple antibiotic paste removal by different irrigation procedures,» *Journal of Endodontics*, 2014. Vol. 40, n° 18, p. 1172–1177.
- [232] Arslan, H., Akcay, M., Capar, I. D., Ertas, H., Ok, E., et Uysal, B. «Efficacy of needle irrigation, EndoActivator, and Photon-initiated Photoacoustic Streaming technique on removal of double and triple antibiotic pastes,» *Journal of Endodontics*, 2014. Vol. 40, n° 19, p. 1439–1442.
- [233] Estrela, C., Sydney, G. B., Figueiredo, J. A. P., et Estrela, C. R. d. A. «Antibacterial efficacy of intracanal medicaments on bacterial biofilm : a critical review,» *Journal of Applied Oral Science*, 2009. Vol. 17, n° 11, pp. 1-7.
- [234] Patel, S., Kanagasigam, S., et Pitt Ford, T. «External cervical resorption : a review,» *Journal of Endodontics*, 2009. Vol. 35, n° 15, pp. 616-625.

Vu, Le Président du Jury,

Date, Signature :

Vu, la Directrice de l'UFR des Sciences Odontologiques,

Date, Signature :

Vu, le Président de l'Université de Bordeaux,

Date, Signature :

**TITRE : L'antibiothérapie locale en endodontie :  
Est-elle toujours d'actualité ?**

**RÉSUMÉ :**

La thérapeutique endodontique consiste en une préparation chimio-mécanique du système canalaire, à laquelle on peut adjoindre une médication temporaire. Parmi les agents antimicrobiens classiquement utilisés, on retrouve l'hypochlorite de sodium, la chlorhexidine, ou encore l'hydroxyde de calcium. Cependant, chaque produit présente des limites à son efficacité.

L'alternative antibiotique est alors envisagée. D'abord systémique, mais c'est sans considérer que l'apport du médicament sur le site infecté est rendu impossible par la nécrose pulpaire. Puis locale, par le placement *in situ* du médicament.

De tels produits ont pu être utilisés lors du traitement de la nécrose pulpaire et des complications périapicales de la dent mature. Egalement lors du traitement de dents traumatisées et avulsées. Dernièrement, la régénération pulpaire de la dent permanente immature a ouvert une nouvelle voie d'étude et de réflexion. Les recommandations actuelles préconisent l'utilisation d'une pâte triple antibiotique.

Les risques associés à leur utilisation sont connus. Il s'agit donc d'évaluer leurs bénéfices sur les agents classiquement préconisés, afin de mieux évaluer leur avenir lors des thérapeutiques endodontiques.

**MOTS CLÉS :**

- Antibiotiques
- Irrigation canalaire
- Endodontie
- Médication temporaire

---

**TITLE : The local antibiotic therapy in endodontics:  
Is it still relevant?**

**ABSTRACT :**

Endodontic therapy consists of a chemo-mechanical preparation of the root canal system, to which we can add a temporary medication. Among the antimicrobial agents conventionally employed, it includes sodium hypochlorite, chlorhexidine, or calcium hydroxide. However, each has limitations to its effectiveness.

The alternative antibiotic therapy is then considered. First systemic, but this is without considering that the contribution of the drug on the infected site is prevented by pulp necrosis. And local, by placing the drug *in situ*.

Such products have been used in the treatment of pulp necrosis and periapical complications of the mature tooth. Also in the treatment of traumatized and avulsed teeth. Lately, the pulp regeneration of immature permanent tooth has opened a new course of study and reflection. Current guidelines recommend the use of a triple antibiotic paste.

The risks associated with their use are well-known. It is therefore to assess their profits on classically recommended agents, to better assess their future during endodontic treatment.

**KEYWORDS :**

- Antibiotics
- Root Canal Irrigation
- Endodontics
- Temporary medication

---