



HAL
open science

Comment surmonter les échecs lors des anesthésies locorégionales et locales en chirurgie orale ?

Florian Chatellier

► **To cite this version:**

Florian Chatellier. Comment surmonter les échecs lors des anesthésies locorégionales et locales en chirurgie orale?. Sciences du Vivant [q-bio]. 2016. dumas-01403257

HAL Id: dumas-01403257

<https://dumas.ccsd.cnrs.fr/dumas-01403257v1>

Submitted on 4 Jun 2018

HAL is a multi-disciplinary open access archive for the deposit and dissemination of scientific research documents, whether they are published or not. The documents may come from teaching and research institutions in France or abroad, or from public or private research centers.

L'archive ouverte pluridisciplinaire **HAL**, est destinée au dépôt et à la diffusion de documents scientifiques de niveau recherche, publiés ou non, émanant des établissements d'enseignement et de recherche français ou étrangers, des laboratoires publics ou privés.



THÈSE D'EXERCICE / UNIVERSITÉ DE RENNES 1
UFR D'ODONTOLOGIE
sous le sceau de l'Université Européenne de Bretagne

THÈSE EN VUE DU
DIPLÔME D'ÉTAT DE DOCTEUR EN CHIRURGIE DENTAIRE

présentée par

Florian CHATELLIER

né le 28 février 1986 à Rennes

**Comment surmonter
les échecs lors des
anesthésies locales
et locorégionales en
Chirurgie Orale**

**Thèse soutenue à Rennes
le 4/02/2016**

devant le jury composé de :

Jean-Louis SIXOU

Professeur des universités à Rennes 1
Président

Gérard BADER

Maître de Conférences des Universités à Rennes 1
Directeur de thèse

Justine LE CLERC

Maître de Conférences des Universités à Rennes 1
Juge

Julien DEMOY

Assistant Hospitalier Universitaire à Rennes 1
Juge

CORPS ENSEIGNANTS DE L'U.F.R. D'ODONTOLOGIE

56e SECTION : DEVELOPPEMENT, CROISSANCE ET PREVENTION

SOUS-SECTION 01 : PEDODONTIE

Professeur des Universités	:	M.	SIXOU Jean-Louis (<i>responsable Univ. + Hôp.</i>)
Maître de Conférences des Universités	:	Mme	MARIE-COUSIN Alexia (plein temps)
Assistant Hospitalier Universitaire	:	Mme	GENDRONNEAU Marion
Assistant Hospitalier Universitaire	:		

SOUS-SECTION 02 : ORTHOPEDIE DENTO-FACIALE

Professeur des Universités	:	M.	SOREL Olivier (<i>responsable Univ. + Hôp.</i>)
Maître de Conférences des Universités	:	Mme	MANO Marie-Charlotte
Assistant Hospitalier Universitaire	:	M.	GIVELET Morgan
Assistant Hospitalier Universitaire	:	M.	LEGRAND Nicolas
Assistant Hospitalier Universitaire	:	Mme	GUILLOM Mathilde
Assistant Hospitalier Universitaire	:		

**SOUS-SECTION 03 : PREVENTION, EPIDEMIOLOGIE, ECONOMIE DE LA SANTE,
 ODONTOLOGIE LEGALE**

Professeur des Universités	:	Mme	BERTAUD-GOUNOT Valérie
Maître de Conférences des Universités	:	M.	PRIGENT Hervé
Assistant Hospitalier Universitaire	:	Mme	TROHEL Gilda
Assistant Hospitalier Universitaire	:	Mme	AMBROISE Constance

57e SECTION : SCIENCES BIOLOGIQUES, MEDECINE ET CHIRURGIE BUCCALES

SOUS-SECTION 01 : PARODONTOLOGIE

Professeur des Universités	:	Mme	JEANNE Sylvie (<i>responsable Univ. + Hôp.</i>)
Assistant Hospitalier Universitaire	:	Mme	BOLLE Caroline
Assistant Hospitalier Universitaire	:	Mr	PHILIPPAKIS Alexandre
Assistant Hospitalier Universitaire	:	Mme	SOENEN Anne-Hélène

**SOUS-SECTION 02 : CHIRURGIE BUCCALE, PATHOLOGIE ET THERAPEUTIQUE,
 ANESTHESIE ET REANIMATION**

Maître de Conférences des Universités	:	Mme	LEJEUNE-CAIRON Sophie (<i>responsable Univ.</i>)
Maître de Conférences des Universités	:	M.	LIMBOUR Patrick (<i>responsable Hôp.</i>)
Maître de Conférences des Universités	:	M.	CLIPET Fabrice
Maître de Conférences des Universités	:	M.	BADER Gérard
Assistant Hospitalier Universitaire	:	Mme	OBRY Faustine
Assistant Hospitalier Universitaire	:	Mme	MASSOT Murielle
Assistant Hospitalier Universitaire	:	Mme	THIBAUT Flora

SOUS-SECTION 03 : SCIENCES BIOLOGIQUES (Biochimie, Immunologie, Histologie, Embryologie, Génétique, Anatomie Pathologique, Bactériologie, Pharmacologie)

Professeur des Universités	:	Mme	BONNAURE-MALLET Martine (<i>responsable Univ.</i>)
Maître de Conférences des Universités	:	M.	MEURIC Vincent
Maître de Conférences associé des Universités	:	Mme	MARTIN Bénédicte
Assistant Hospitalier Universitaire	:	M.	BOYER Emile
Assistant Associé Universitaire	:	Mme	LECLERC Julia
Assistant Associé Universitaire	:	Mme	DAVID Sandrine

58e SECTION : SCIENCES PHYSIQUES ET PHYSIOLOGIQUES ENDODONTIQUES ET PROTHETIQUES
--

SOUS-SECTION 01 : ODONTOLOGIE CONSERVATRICE, ENDODONTIQUE

Professeur des Universités	:	M.	VULCAIN Jean-Marie
Maître de Conférences des Universités	:	Mme	DAUTEL-MORAZIN Anne (<i>responsable Univ.</i>)
Maître de Conférences des Universités	:	Mme	LE GOFF Anne (<i>responsable Hôp.</i>)
Maître de Conférences des Universités	:	M.	TURPIN Yann-Loïg
Maître de Conférences des Universités	:	M.	PERARD Matthieu
Maître de Conférences des Universités	:	Mme	LE CLERC Justine
Assistant Hospitalier Universitaire	:	M.	GICQUEL Pierre-Etienne
Assistant Hospitalier Universitaire	:	Melle	DUMONT Laure-Anne
Assistant Hospitalier Universitaire	:	Mr	DEMOY Julien

SOUS-SECTION 02 : PROTHESES (Conjointe, Adjointe Partielle, Complète, Maxillo-Faciale)

Maître de Conférences des Universités	:	M.	RAVALEC Xavier (<i>responsable Univ.</i>)
Maître de Conférences des Universités	:	M.	BEDOUIN Yvan
Assistant Hospitalier Universitaire	:	Mme	BARRAU-VASLIN Lorianne
Assistant Hospitalier Universitaire	:	M.	CARDONA Julien
Assistant Hospitalier Universitaire	:	M.	PLARD Hervé
Assistant Hospitalier Universitaire	:	M.	POIRIER Charles-Edouard
Assistant Hospitalier Universitaire	:	M.	VASLIN Marc

SOUS-SECTION 03 : SCIENCES ANATOMIQUES ET PHYSIOLOGIQUES, OCCLUSODONTIQUES BIOMATERIAUX, BIOPHYSIQUE, RADIOLOGIE

Professeur des Universités	:	M.	CATHELINÉAU Guy, Président de l'Université
Maître de Conférences des Universités	:	Mme	CHAUVEL-LEBRET Dominique (<i>responsable Univ. + Hôp.</i>)
Maître de Conférences des Universités	:	Mme	MEARY Fleur
Assistant Hospitalier Universitaire	:	Mr	LE PADELLEC Clément

ENSEIGNANTS AUTRES SECTIONS

41° section : Sciences Biologiques

Maître de Conférences	:	Mme	TAMANAI-SHACOORI Zohreh
-----------------------	---	-----	-------------------------

64°/65° section : Biochimie et Biologie Moléculaire/Biologie Cellulaire

Maître de Conférences	:	Mme	GAUTIER-COURTEILLE Carole
-----------------------	---	-----	---------------------------

A Monsieur le Professeur Jean-Louis SIXOU,

Merci d'avoir accepté de présider cette thèse, c'est pour moi un grand honneur.

Veillez trouver ici l'expression de ma sincère gratitude.

A Monsieur le docteur Gérard BADER,

Merci d'avoir accepté de présider cette thèse, c'est pour moi un grand honneur. Je vous suis très reconnaissant de l'aide que vous m'avez apportée.

En espérant avoir été à la hauteur de vos attentes, je vous témoigne tout mon respect et mon amitié.

Au Docteur Justine LE CLERC,

Vous avez eu l'amabilité de bien vouloir faire partie de mon jury de thèse et je vous en remercie.

Au Docteur Julien DEMOY,

Vous avez eu l'amabilité de bien vouloir faire partie de mon jury de thèse et je vous en remercie.

A ma maman et JC, merci pour votre patience et toute l'aide que vous m'avez apportée.

A mon frère, Lise et Arthur, félicitations je vous souhaite beaucoup de bonheur.

A Polo pour son soutien et son aide pour le stage hors odonto.

A tous mes canards, Jajaman, Seb, Bourhi, Damdam, Argence B, Dumou, Robot, Gaufrette, Pilip, Marc, Pax, Charlène, Olivia, Pauline, Constance, Mylène, Alice, Elodie, Julie et Patoche pour tellement plus d'activité.

A tous mes autres amis Maryse, Gaëlle, Chloé, Robin, Bertrand, Camille, Caro, Rémi, William, Pélagie... pour toujours plus d'espace.

A aussi mes vrais amis Ewen, Max, Loïc, Bonnef, Julien, Samuel, Emilie, Gladys, Le gros Goji, Lucie pour toujours plus d'amis donc plus de soirées.

« Je certifie sur l'honneur ne pas avoir repris pour mon compte des propos,
citations, ou illustrations déjà publiées »

Florian CHATELLIER

TABLE DES MATIERES

Partie 1 : Article	12
Comment surmonter les échecs lors des anesthésies loco régionales et locales en Chirurgie Orale	
1. Buts de l'anesthésie	12
1.1. L'anesthésie locorégionale ou tronculaire.....	12
1.2. L'anesthésie locale.....	13
2. Causes d'échecs des anesthésies.....	15
2.1. Anesthésie locorégionale.....	15
2.1.1. Causes.....	15
2.1.1.1. Patient dépendant.....	15
2.1.1.1.1. Variations anatomiques.....	15
2.1.1.1.2. Innervations accessoires.....	19
2.1.1.2. Opérateur dépendant.....	21
2.1.2. Taux d'échecs.....	22
2.2. Anesthésies Locales.....	23
2.2.1. Patient dépendant.....	23
2.2.1.1. Anatomie (densité osseuse).....	23
2.2.1.2. Infections et inflammations des tissus.....	23
2.2.2. Opérateur dépendant.....	24
2.3. Causes communes.....	24
2.3.1. Patient dépendant.....	24
2.3.1.1. Métabolisme.....	24
2.3.1.2. Psychologie du patient.....	25
2.3.2. Opérateur dépendant.....	26
3. Recommandations pour l'anesthésie à l'épine de Spix.....	27

3.1. Conseils.....	27
3.2. Variantes.....	28
3.1.1. Technique de Gow-Gates.....	28
3.1.2. Technique d'Akinosi.....	30
Conclusion.....	32
Partie 2 : Discussion.....	33
Pourquoi ne pas utiliser l'ostéocentrale ou la transcorticale en chirurgie buccale de la mandibule pour les secteurs postérieurs ?	
1. A propos des techniques diploïques : transcorticale et ostéocentrale.....	33
2. Mise en comparaison avec l'anesthésie locorégionale au foramen mandibulaire...	35
Table des illustrations.....	37
Bibliographie.....	38

Partie 1 : Article

Comment surmonter les échecs lors des anesthésies loco régionales et locales en Chirurgie Orale

1. Buts de l'anesthésie (1)

Le but de l'anesthésie en chirurgie orale est multiple. L'anesthésie doit en premier lieu permettre le meilleur silence opératoire possible pour que la chirurgie s'effectue dans les conditions optimales pour le patient, comme pour le praticien. On ne souhaite pas nécessairement une disparition rapide de l'anesthésie, en effet celle-ci doit couvrir l'intervention puis le post opératoire immédiat. Les infiltrations d'anesthésies locales ou locorégionales présentent aussi un intérêt lors de l'anesthésie générale, car elles favorisent un réveil particulièrement calme ne nécessitant le plus souvent aucun antalgique complémentaire.

1.1. L'anesthésie locorégionale ou tronculaire

Elle résulte de l'injection d'une solution d'anesthésique au contact d'un tronc nerveux. Si les anesthésies en regard des foramens mentonnier et infra orbitaire sont peu utilisées, il n'en est pas de même pour celles pratiquées au niveau de l'épine de Spix ou lingula mandibulaire.

L'anesthésie du foramen mandibulaire (tronculaire) est cependant curieusement un peu délaissée, même par des praticiens de Chirurgie Orale.

C'est pourtant la technique la plus efficace, utilisée pour une anesthésie mandibulaire uni ou bilatérale. Elle est très fiable lorsqu'elle est correctement exécutée.

L'objectif de cette technique est d'infiltrer le nerf alvéolaire inférieur au niveau où il pénètre dans la mandibule par le foramen mandibulaire avant qu'il ne se divise en plusieurs branches. L'anesthésie du nerf alvéolaire inférieur réalise en même temps une anesthésie du nerf lingual sauf variations anatomiques existantes.

Cette anesthésie donne l'insensibilité de la pulpe des dents mandibulaires, de l'os alvéolaire, du desmodonte et de la muqueuse linguale. La muqueuse buccale ou vestibulaire est innervée par le nerf buccal et nécessite une infiltration complémentaire. En effet le nerf buccal est protégé de la solution anesthésique par l'aponévrose profonde de recouvrement de la partie orbitaire du muscle temporal.

Cette anesthésie prend 2 à 5 minutes pour s'installer et a une action de 1 à 3 heures en fonction de la solution injectée. Les signes anesthésiques peuvent eux perdurer 5 à 6 heures au niveau l'hémi lèvre inférieure, au niveau latéral de la langue et au niveau de la commissure homolatérale.

Elle garde encore tout son intérêt en chirurgie orale pour le silence opératoire qu'elle procure, pour sa durée d'action qui garantit des suites immédiates indolores et comme alternative à une anesthésie générale.

Mais c'est celle qui est la plus difficile à réaliser, et qui nécessite une bonne courbe d'entraînement. Elle dénombre donc le plus d'échecs.

Les indications de l'anesthésie loco régionale en chirurgie orale sont multiples.

Elle est utilisée pour les chirurgies d'extraction dentaire particulières comme les dents incluses, les extractions multiples, les lésions kystiques volumineuses et pour les interventions à distance des foyers infectieux. Elle permet aussi de pratiquer les décompressions du nerf alvéolaire.

1.2. L'anesthésie locale

Les anesthésies locales sont les plus pratiquées.

Para apicale

C'est la technique la plus employée car elle permet de réaliser la grande majorité des actes courants. Le principe de ces infiltrations consiste à déposer la solution anesthésique au plus près du site d'intervention, au niveau de la table externe au voisinage des apex dentaires. Le but est d'atteindre par diffusion, à travers la corticale externe, le plexus péri-apical pour réaliser une insensibilisation locale de la gencive, de l'os principalement alvéolaire, du ligament et de la pulpe dentaire d'une ou plusieurs dents. Son action est donc particulièrement efficace au niveau du maxillaire.

Intra-ligamentaire

Le but de l'injection intra-ligamentaire est d'amener la solution anesthésique au niveau de l'espace desmodontal afin d'obtenir une anesthésie de l'alvéole et de la pulpe dentaire.

Intraseptale

Cette technique est censée se substituer aux infiltrations régionales mandibulaires mettant à profit la finesse relative de la corticale du septum inter dentaire.

C'est une technique d'anesthésie locale qui consiste à faire passer en force à travers la corticale osseuse des septa, là où l'os cortical est le plus mince, une solution anesthésique qui va diffuser à travers l'os spongieux vers les fibres desmodontales et pulpaire de la ou des deux dents adjacentes à l'aiguille.

Transcorticale et ostéocentrale

Ces techniques ont été proposées pour pallier aux échecs rencontrés lors d'infiltrations régionales mandibulaires.

Elles utilisent un appareillage plus ou moins sophistiqué dont le principe est d'injecter la solution anesthésique dans l'os spongieux avec une pression contrôlée électroniquement, près d'une dent, après avoir perforé la corticale osseuse grâce à une aiguille montée sur à un micromoteur.

Anesthésie du nerf lingual

Cette technique peut être pratiquée en complément d'une anesthésie du nerf alvéolaire inférieur pour l'avulsion d'une dent mandibulaire ou pour un détartrage mandibulaire. L'injection est réalisée sur le versant gingival lingual en regard de l'apex de la dent concernée.

Les indications de l'anesthésie locale en chirurgie orale sont nombreuses.

Elles sont utilisées pour les chirurgies mucco gingivale, les extractions simples ou complexes, les chirurgies apicales, les corticotomies et la traumatologie alvéolaire. C'est aussi l'anesthésie de choix en implantologie et en chirurgie per implantaire pour les greffes osseuses d'apposition, les sinus lift et les distractions.

2. Causes d'échecs des anesthésies

Les échecs d'anesthésie peuvent être attribués à plusieurs facteurs.

2.1. Anesthésie locorégionale (2)

2.1.1. Causes

2.1.1.1. Patient dépendant

2.1.1.1.1. Variations anatomiques (3)

Position inhabituelle de l'entrée du canal alvéolaire inférieur (4) (5)

La cause la plus fréquente d'échec de l'anesthésie du foramen mandibulaire est le mauvais placement de l'aiguille anesthésique au voisinage du foramen mandibulaire dû, soit à une mauvaise évaluation des repères anatomiques soit à une variation de la position du foramen mandibulaire. La face interne de la branche montante ne peut en effet pas être palpée cliniquement ce qui rend impossible de situer directement le foramen mandibulaire. La position moyenne du foramen mandibulaire est située dans le sens antéro postérieur au centre de la branche montante ou légèrement en arrière. Chez l'adulte le foramen mandibulaire est au niveau ou juste au-dessus du plan occlusal des molaires mandibulaires. L'anesthésie devra être réalisée au niveau de la lingula soit normalement 1 cm au-dessus du plan d'occlusion.

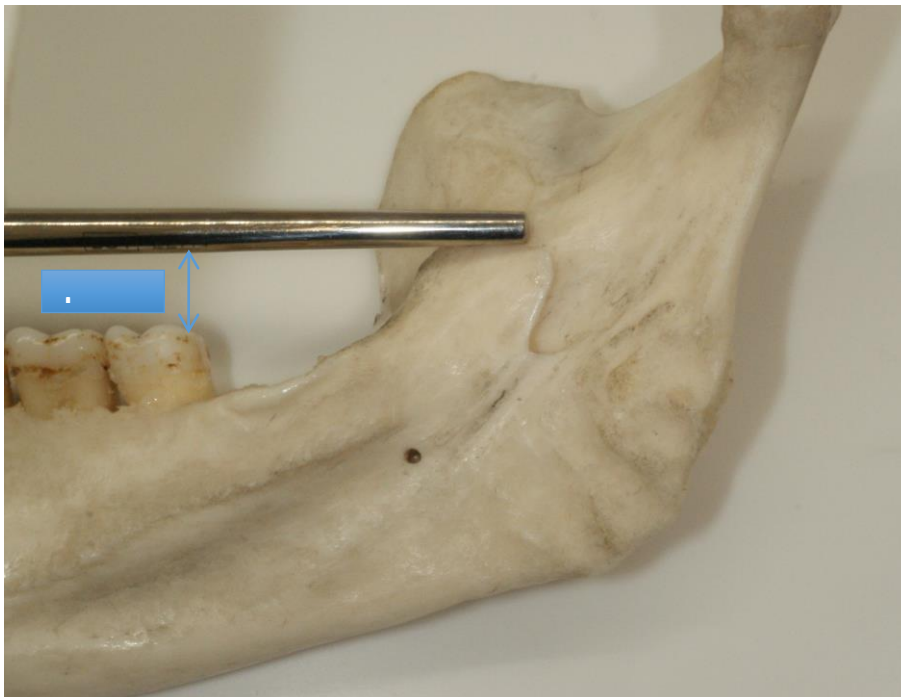


Figure 1- Mandibule présentant une lingula située 1 cm au-dessus du plan d'occlusion

Dans la population la position du foramen mandibulaire est variable par exemple le prognathisme mandibulaire peut entraîner une variation anatomique de la lingula qui est positionnée de manière plus haute. Chez certains patients la position du foramen mandibulaire est plus élevée, ce qui peut entraîner un échec anesthésique. En effet une position basse du foramen mandibulaire signe un taux de succès plus élevé de l'anesthésie du foramen mandibulaire. Sa réussite est donc corrélée à la position du foramen mandibulaire.

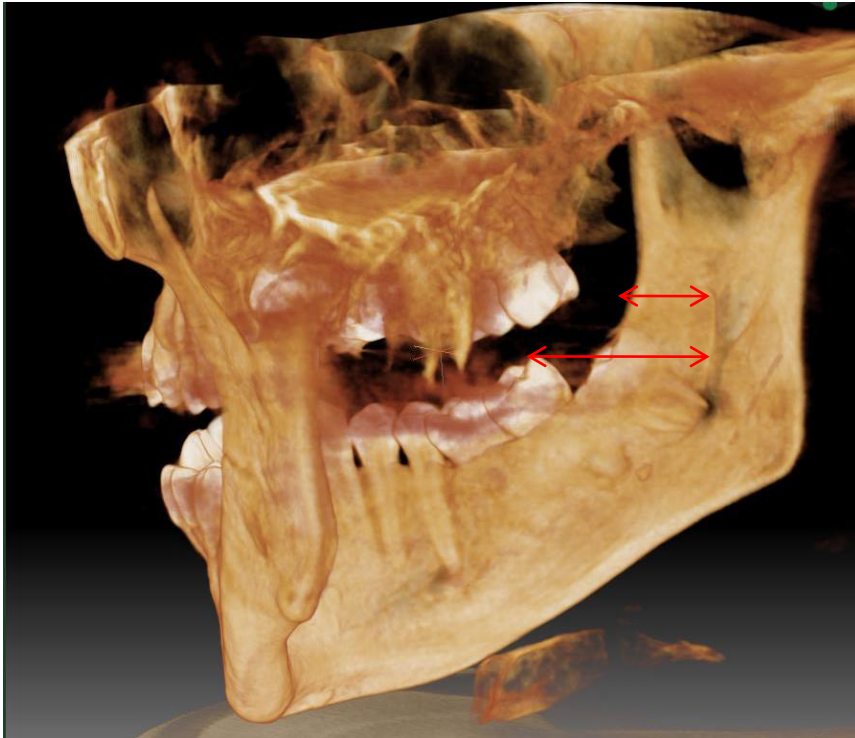


Figure 2-Reconstruction 3D montrant la position de la lingula par rapport au plan d'occlusion

Au cours de la croissance, entre 9 et 19 ans, la lingula est plus haute et plus postérieure que chez l'adulte. Il faut en tenir compte lorsque l'on réalise une tronculaire chez l'adolescent.

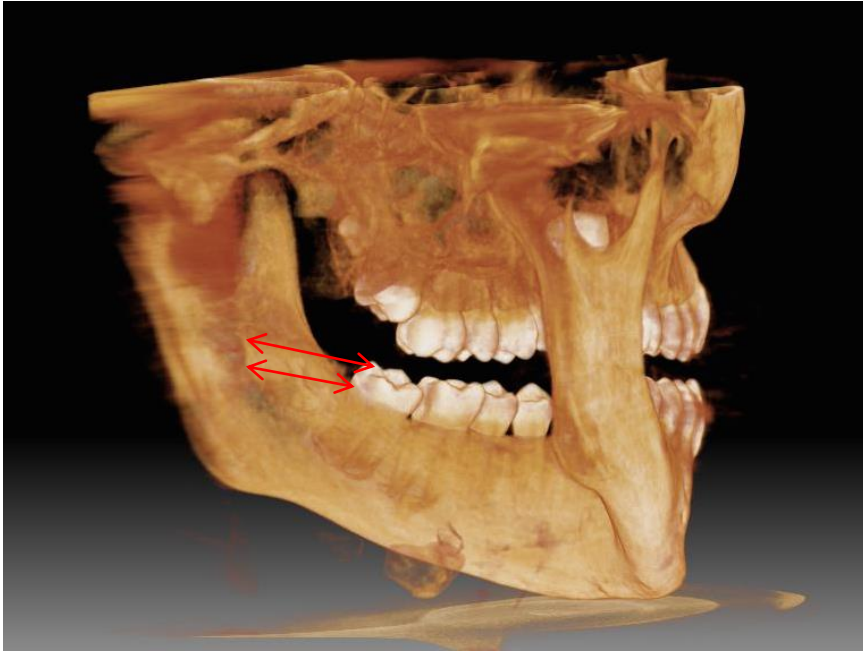


Figure 3-Localisation plus basse et plus postérieure de la lingula chez un adolescent

Canal Mandibulaire bifide (6) (7) (8) (9)

La prévalence de cette variation anatomique est à peu près de 1% de la population. Embryologiquement, le développement de l'os mandibulaire se produit autour du nerf alvéolaire inférieur, par conséquent, les modifications de l'anatomie du nerf alvéolaire inférieur et de ses communications avec d'autres nerfs seront reflétées dans le développement osseux mandibulaire. Il existe plusieurs types de divisions ou duplication du canal alvéolaire inférieur : soit deux canaux avec un foramen en commun, soit un canal supplémentaire court reliant la troisième ou la deuxième molaire mandibulaire, soit deux canaux distincts avec deux foramens distincts... Il est parfois aussi possible de retrouver dans un des canaux une innervation accessoire comme le nerf mylohyoïdien. Habituellement diagnostiqué par une radiographie panoramique, les canaux mandibulaires bifides augmentent donc la difficulté de l'anesthésie, le type le plus problématique pour l'anesthésie du foramen mandibulaire étant celui dans lequel est présent deux foramens mandibulaires indépendants avec une partie du nerf alvéolaire inférieur entrant dans chaque foramen.

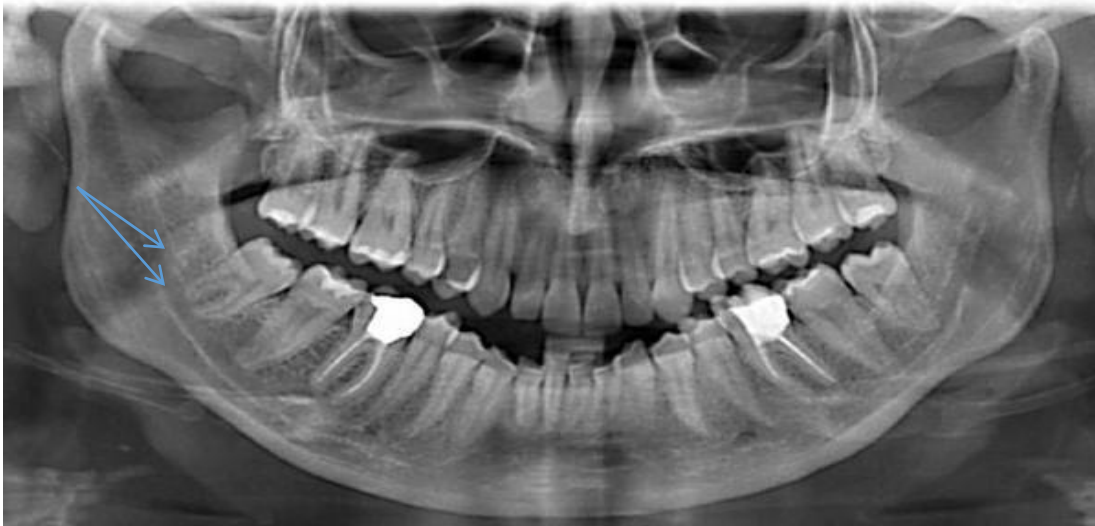

Figure 4-Radiographie panoramique d'une mandibule présentant un canal mandibulaire bifide

Foramen rétro-molaire (10)

Le foramen rétro-molaire est un foramen inconstant situé dans la partie centrale de la fosse rétro-molaire qui est délimitée par les lignes obliques externe et interne de la mandibule. Le foramen rétro-molaire reçoit un canal de taille variable qui vient en général d'une séparation du canal mandibulaire en regard de la troisième molaire mandibulaire, appelé canal rétro-molaire. Ce foramen aurait une incidence d'environ 7% dans la population.

Le ligament sphéno-mandibulaire (11)

Le ligament sphéno-mandibulaire fait partie des ligaments extrinsèques de l'articulation temporo-mandibulaire. Il s'insère en haut sur la scissure pétro-tympanique et sur l'épine de la grande aile du sphénoïde, et en bas de part et d'autre de la lingula au niveau de la face interne de la branche montante de la mandibule. Il est décrit comme une bande plate et mince qui devient plus large au fur et à mesure qu'il descend de la base du crâne.

Les variations de la taille et de la forme du ligament peuvent influencer le succès clinique de l'anesthésie mandibulaire. Lorsque le produit anesthésique est injecté au niveau de la lingula le ligament peut être une barrière à la bonne diffusion de la solution anesthésique si la pointe de l'aiguille est inférieure ou médiale par rapport à sa position correcte. Pour éviter cela, il est recommandé que la position de la pointe de l'aiguille soit légèrement supérieure à la lingula.

2.1.1.1.2. Innervations accessoires (12)

Le nerf alvéolaire inférieur n'est pas le seul responsable de l'innervation de la zone des arcades mandibulaires

De nombreux nerfs de la région pourraient participer à l'innervation des dents mandibulaires. De nombreux cas d'anastomoses sont décrits dans la littérature. Leurs rôles dans l'échec de l'anesthésie sont le plus souvent mal définis.

Innervations accessoires postérieures

Nerf rétro-molaire (13)

La présence de foramen rétro-molaire indique la présence de fibres sensibles supplémentaires. Cette innervation sensitive supplémentaire peut être responsable d'échec de l'anesthésie. En effet un foramen rétro-molaire n'est pas toujours associé à une double branche du nerf alvéolaire, il est possible que le nerf qui entre dans le foramen rétro-molaire soit une branche du nerf facial.

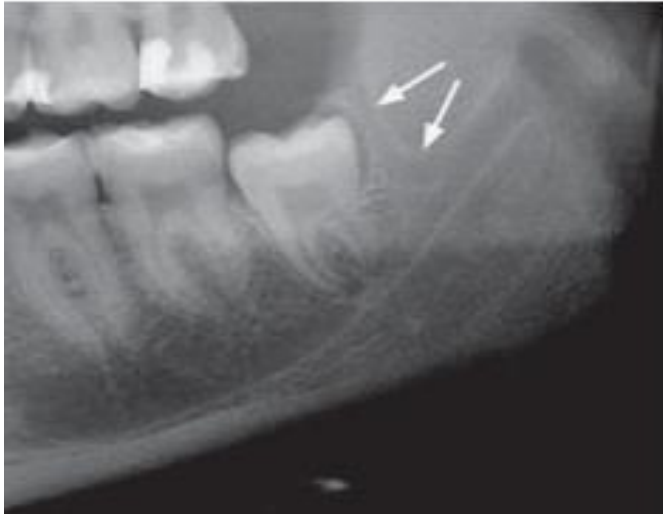

Figure 5-Radiographie présentant un canal rétro-molaire mettant en évidence une innervation accessoire

Nerf mylohyoïdien (14)

C'est une branche collatérale mixte qui se sépare du nerf alvéolaire inférieur au moment où celui-ci pénètre dans le foramen mandibulaire. A son origine, le nerf passe dans le hiatus constitué par les insertions du ligament sphéno-mandibulaire sur la lingula et l'anti-lingula. Il poursuit son chemin sur la face médiale de la branche mandibulaire, où il creuse un léger sillon. Au niveau du bord postérieur du muscle mylo-hyoïdien, le nerf se détache de la mandibule pour passer sur la face inférieure du mylo-hyoïdien auquel il va abandonner quelques filets moteurs. Ensuite le nerf accompagne la branche médiale de l'artère sub-mentale et pénètre dans le ventre antérieur du muscle digastrique auquel il fournit son innervation motrice. Traversant les insertions mentonnières du digastrique, les filets terminaux du nerf mylo-hyoïdien se distribuent aux tissus cutanés de la région mentonnière dont il assure l'innervation sensitive.

Les dents peuvent recevoir une innervation supplémentaire du nerf mylohyoïdien. En effet le nerf mylohyoïdien innerve les incisives inférieures en plus de son innervation motrice du ventre antérieur du digastrique et des muscles mylohyoïdien. De plus il semble que ce nerf puisse parfois participer à l'innervation des dents postérieures.

Dans certains cas, il existe une variation de la hauteur à laquelle le nerf mylohyoïdien se sépare du nerf alvéolaire inférieur. Plus la distance entre le point où le nerf de mylohyoïdien se sépare du nerf alvéolaire inférieur de l'endroit où la solution anesthésique est déposée est grande, plus la probabilité que le nerf mylohyoïdien ne soit pas entièrement anesthésié est élevée, conduisant à l'échec potentiel dans la réalisation de l'anesthésie des dents mandibulaires.

En plus de la hauteur du point de séparation des nerfs, il peut y avoir des barrières physiques qui séparent le nerf mylohyoïdien de la zone où la solution anesthésique est déposée. Le nerf mylohyoïdien voyage derrière le ligament sphéno-mandibulaire au niveau de son attachement à la lingula. Par conséquent, la densité et la forme de cette structure peuvent empêcher la diffusion efficace de l'anesthésique local. De même si une partie du trajet du nerf mylohyoïdien est entourée par de l'os celui-ci peut agir comme une barrière potentielle.

Nerf facial : il existe une possibilité de paralysie faciale temporaire (15)

Plexus nerveux (récurrent cervical) : Certains rameaux des nerfs transverses du cou et du grand auriculaire peuvent participer par l'intermédiaire de rameaux perforants à l'innervation des dents mandibulaires.

Fibres controlatérales

Nerf lingual : Il pourrait innerver une partie des dents mandibulaires et particulièrement le secteur incisif par les rameaux perforants accompagnant le rameau transcortical de l'artère sublinguale.

Enfin le Nerf facial, le Plexus cervical et le nerf transverse du cou issu du plexus cervical (C2, C3) peuvent parfois fournir une innervation aux dents postérieures mandibulaires.

Innervations accessoires antérieures

Les Fibres controlatérales

Les anastomoses terminales croisées des nerfs incisifs droit et gauche participent à l'innervation des dents controlatérales. Elles peuvent également concerner le nerf mylohyoïdien (16), le nerf lingual et les plexus facial, dentaire et buccal.

2.1.1.2. Opérateur dépendant

Technique incorrecte (17) (18)

Elle concerne le fait de mauvaises injections, trop hautes, trop basses, ou encore trop médiales. De même une injection trop superficielle ou trop profonde pourrait conduire à un échec. Une injection intravasculaire ou une injection trop rapide pourront également réduire l'efficacité de l'anesthésie.

Injection trop haute

Une injection trop haute s'effectue au niveau de l'échancrure sigmoïde ou col du condyle et serait inefficace.

Injection trop basse

Une injection trop basse entrainerait seulement une infiltration de l'espace ptérygo-mandibulaire trop éloigné du foramen mandibulaire donc une anesthésie insuffisante.

Injection trop médiale

Une injection trop médiale entrainerait une infiltration du muscle ptérygoïdien médian causant un trismus et une absence d'anesthésie.

Injection trop superficielle

Une injection trop superficielle anesthésierait seulement le nerf lingual et serait sans effet sur les structures osseuses et dentaires.

Injection trop profonde

Lors d'une injection trop profonde, la solution peut être déposée dans l'espace parotidien, pouvant entraîner une paralysie temporaire du facial, sans anesthésie du nerf alvéolaire inférieur.

Injection intravasculaire

Si le produit anesthésique est injecté en intravasculaire il est évacué rapidement par la circulation sanguine et l'anesthésie n'aura que peu d'effet.

Certains avancent l'existence d'effets systémiques mais une étude de 1992 a montré qu'on ne pouvait pas l'affirmer (Wong 1992).

Vitesse d'injection (19)

L'anesthésie du nerf alvéolaire inférieur réalisée de façon lente permet une pénétration plus profonde des agents anesthésiques sur le tronc nerveux qu'avec une injection rapide.

Le temps de début d'action de l'anesthésie est plus court lors d'une injection lente.

Une injection lente peut donc améliorer l'efficacité anesthésique sur les dents mandibulaires.

2.1.2. Taux d'échecs (20) (21) (22)

De nombreuses études ont été réalisées afin de déterminer le taux d'échec des anesthésies du foramen mandibulaire. Elles montrent en général un taux d'échecs de 10 à 30 %. Les résultats sont très variables en fonction de la population et des praticiens étudiés. Ainsi, Gleeton (2009) trouve de 15 à 20% pour le bloc du NAI, Vinckler (2000) 10% pour le bloc du NAI et 7% pour les autres procédures et Wong et Jacobsen (1992) trouvent des variations de 5 à 15% pour le bloc du NAI.

2.2. Anesthésies Locales

Dans la littérature, le taux d'échec des anesthésies locales n'est pas clairement mentionné, mais on retrouve néanmoins des causes d'échec.

2.2.1. Patient dépendant

2.2.1.1. Anatomie (Densité osseuse)

Pour des extractions simples l'anesthésie de la muqueuse buccale, palatine et/ou linguale est le plus souvent suffisante.

Pour des interventions de type résection apicale ou lors de la présence de lésion apicale, la densité des corticales au niveau de la mandibule peut être un obstacle qui amène à compléter l'anesthésie.

Une infiltration au contact osseux permet un passage du liquide anesthésique dans l'os par l'intermédiaire des canaux haversiens. Elle permet aussi d'atteindre le desmodonte et la dent. Cette technique est malheureusement inefficace devant une corticale épaisse ou dense, ou dans les cas de fermeture des canaux haversiens due à l'âge ou à certaines pathologies.

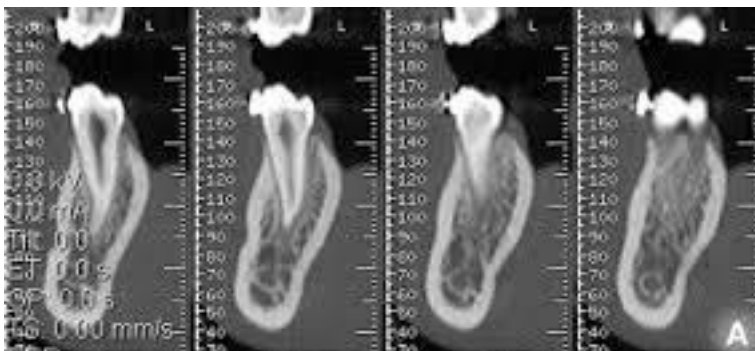


Figure 6-Mise en évidence de la densité osseuse sur les coupes coronales reconstruites en dentascann

2.2.1.2. Infections et inflammations des tissus (23) (24)

Le pH acide causé par l'infection ou l'inflammation peut retarder ou empêcher l'anesthésie tissulaire.

Les anesthésiques locaux sont moins effectifs dans les tissus inflammatoires. Seule la forme non ionisée lipophile des anesthésiques est capable de traverser les membranes des cellules. L'addition de composés HCl apparaît dans la solution anesthésique à un pH de 4-6. A cause de l'addition de ces protons, l'équilibre réactionnel de la solution anesthésique change et la forme ionique prédomine. Grâce

à la capacité tampon des tissus le pH lors de l'injection retourne à sa valeur normale de 7.4. A ce pH l'équilibre recharge et la concentration de la solution en forme non ionique augmente.

L'environnement acide des tissus inflammatoires entraîne des tissus à faible pH, c'est pourquoi la forme ionique va prédominer dans la solution anesthésique. Cette forme ionique ne pouvant pas passer la membrane des cellules, l'anesthésie sera moins efficace dans les tissus inflammatoires.

L'inflammation produit une zone d'hyperesthésie au niveau du nerf le rendant moins sensible à la solution anesthésique.

2.2.2. Opérateur dépendant

Techniques inadaptées

L'échec de l'anesthésie para apicale peut rendre nécessaire le recours à des anesthésies complémentaires telles que l'anesthésie intraligamentaire ou intraseptale.

2.3. Causes communes

2.3.1. Patient dépendant

2.3.1.1. Métabolisme

Alcoolisme

Pharmacocinétique : l'éthanol est un inducteur enzymatique d'une isoenzyme du cytochrome P450 (isoenzyme IIE1) et peut ainsi augmenter la dégradation des médicaments métabolisés par le même complexe enzymatique.

Abus de narcotiques

De nombreux opioïdes ont un effet anesthésique local en bloquant les récepteurs des canaux sodium au niveau des terminaisons nerveuses périphériques. Comme pour les récepteurs opioïdes, ces récepteurs peuvent, avec le temps, développer une tolérance aux opiacés ainsi qu'aux anesthésiques locaux. En conséquence, la dose habituelle d'un anesthésique devra être augmentée afin de produire le même effet sur les récepteurs ciblés. La durée de la dépendance, le type de l'abus de drogues, et l'intensité de l'addiction, jouent un rôle dans l'apparition de la tolérance. Beaucoup de personnes deviennent dépendants à plus d'un type de médicaments. Ainsi, les

différents récepteurs de ces médicaments sont soumis aux interactions médicamenteuses, mutations, tolérances ou tolérances croisées.

Problèmes rénaux et hépatiques

Les molécules anesthésiques sont dégradées au niveau du rein et du foie.

Des dérèglements hépatiques peuvent entraîner une perturbation au niveau du système enzymatique du cytochrome P450 amenant à une élimination plus rapide de la molécule anesthésique (25).

2.3.1.2. Psychologie du patient (26)

La conception traditionnelle de la douleur comme événement strictement neurophysiologique déclenchée par un dommage tissulaire semble être insuffisante. Il existe de nombreuses études sur la relation entre l'anxiété (ou d'autres formes d'excitation) et la douleur. Bronzo & Powers ont constaté que l'anxiété introduite expérimentalement induit la douleur.

Schumacher & Velden ont montré que les sujets très anxieux sont moins tolérants aux faibles niveaux de stimuli douloureux. Un lien entre l'anxiété et la douleur est présent pendant les traitements dentaires. Il a été montré que l'anxiété abaisse le seuil de perception de la douleur.

L'anxiété et la peur peuvent amener un patient à se plaindre de la douleur, même lorsque l'anesthésie est effective. Les facteurs psychologiques, tels que l'attente, l'anticipation, la communication, la personnalité, la culture, la formation et la suggestion influencent la perception de la douleur.

L'approche du patient anxieux même avec un protocole approprié peut encore échouer. Dans ces cas, l'anxiété et la peur peuvent être responsables avec d'autres facteurs de l'échec de l'anesthésie.

La douleur ressentie pendant l'anesthésie dépend de l'anxiété du patient, de sa peur des soins dentaires, de sa peur de l'injection, du genre et de la quantité de fluide d'injection (plutôt que de l'utilisation d'un anesthésique de surface). En d'autres termes, les patients anxieux doivent bénéficier d'une attention particulière pendant l'injection.

2.3.2. Opérateur dépendant

Répétition des injections

Quand l'anesthésie ne « prend » pas, on peut avoir tendance à multiplier les injections, le plus souvent sans succès.

Le conservateur du vasoconstricteur (bisulfite) rend le milieu acide lors d'injections répétées, ce qui entraîne une situation identique à celle d'une infection.

Au cours d'injections répétées, un phénomène de tolérance de l'organisme aux solutions analgésiques se met en place : il s'agit du phénomène de tachyphylaxie.

Celui-ci correspond à l'inactivation de la solution par dissociation de la molécule, du fait de l'acidification du milieu. L'agent conservateur acide, le méta bisulfite de sodium, est susceptible en cas d'injections répétées, de diminuer localement le pH des structures ; il en résulte une diminution de l'efficacité de l'anesthésie. En effet lorsque le dentiste effectue de nombreux rappels parce qu'il juge l'anesthésie insuffisante, il crée un environnement acide car le pH de la solution anesthésique elle-même est de 4-6. Les injections répétées vont donc dépasser le pouvoir tampon des tissus et l'environnement restera acide rendant l'anesthésique inefficace.

Inactivation des solutions anesthésiques (27)

Les solutions anesthésiques comportent une date d'expiration. Toutes les carpules d'anesthésie portent une date de péremption au-delà de laquelle l'efficacité du produit n'est plus garantie. Il incombe au praticien de vérifier cette date de péremption avant toute utilisation d'une carpule anesthésique.

Les molécules d'anesthésie se dégradent lentement. Cette dégradation peut être aggravée par plusieurs facteurs : un stockage à plus de 37°, un excès de lumière (D. Isen 2011 : deux semaines d'exposition à une lumière fluorescente amènent une dégradation de 75% de la molécule anesthésique)

La bonne conservation des carpules doit se faire à température ambiante à l'abri des rayons du soleil et des lumières de la salle.

3. Recommandations pour l'anesthésie à l'épine de Spix

3.1. Conseils

Repérage bidigital des structures anatomiques (28)

Il faut palper la mandibule par un doigt endobuccal et un doigt exobuccal et rechercher la zone concave. Le pouce palpe à travers la muqueuse le bord antérieur de la branche montante, concave, en arrière et en dehors de l'arcade dentaire, tandis que le médium se cale sur le bord postérieur de la branche montante au niveau cutané, à la même hauteur que le pouce. Lorsque la bouche est grande ouverte, la muqueuse présente une dépression triangulaire à sommet inférieur. L'injection se fera au niveau de la moitié de ce triangle, à mi-distance entre les limites interne et externe dans le plan de la plus grande concavité de la branche montante. L'aiguille est introduite dans la muqueuse entre la crête temporale et le ptérygoïdien médial, tangentiellment à la branche montante. Le corps de la seringue doit être horizontal et orienté vers les canines / prémolaires controlatérales. Chez l'adulte, le point d'injection se situe à 1 cm au-dessus de la surface occlusale des molaires ou 1.5 cm au-dessus de l'insertion basse du ligament ptérygo-mandibulaire. L'aiguille est enfoncée sur environ 17 à 20 mm, le contact osseux n'est pas recommandé. Le test d'aspiration doit vérifier l'absence d'injection intravasculaire, cependant les mouvements parasites de la main lors de l'aspiration peuvent fausser le résultat. Nous estimons le test d'aspiration inefficace et donc inutile. Nous conseillons donc l'utilisation d'aiguilles fines de 0,30 qui génèrent beaucoup moins de perforation. L'injection doit être lente, (25 à 30 secondes pour 1,8 ml) et il ne faut pas pénétrer les foramens osseux.

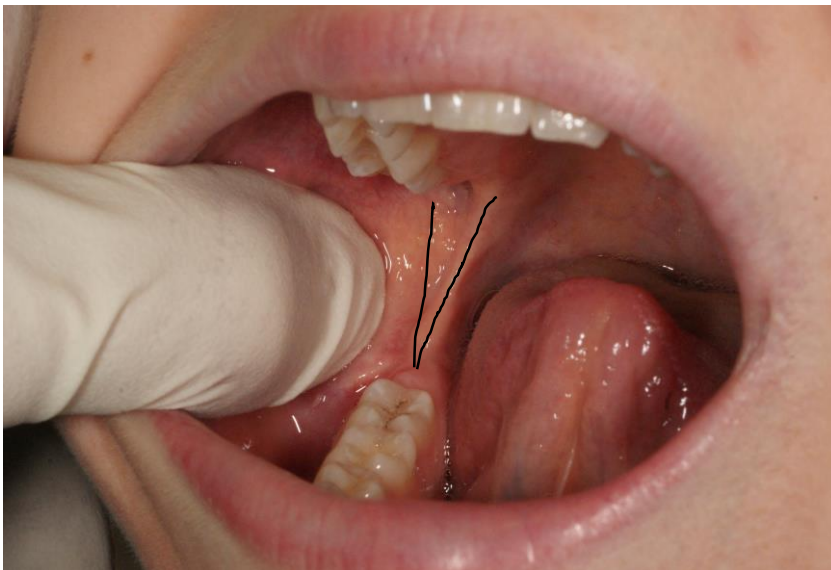


Figure 7-Photo de repérage bidigital des structures

Variations anatomiques

En fonction de l'écartement des corps mandibulaires droit et gauche, la position de la seringue variera vers une zone plus médiane (incisive latérale) pour une arcade étroite et plus distale (deuxième prémolaire) pour une arcade ouverte.

La typologie faciale nous amènera à prendre les mêmes précautions.

Selon que le patient soit dolichofacial ou brachifacial la branche montante peut montrer une anatomie différente. L'analyse de la typologie faciale du patient doit nous amener à anguler la seringue anesthésique différemment.

Le patient dolichofacial a une branche montante qui forme un angle ouvert et qui est dirigée vers l'extérieur. La seringue devra donc se placer au niveau des molaires controlatérales pour éviter une injection trop interne et à distance du foramen mandibulaire.

Le patient brachyfacial a une branche montante qui forme un angle fermé avec le plan sagittal. La seringue se placera donc à hauteur de l'incisive latérale controlatérale pour que l'aiguille ne bute pas sur l'épine de Spix.

L'âge du patient aura une incidence directe sur l'anatomie du site d'injection. Chez l'enfant, la lingula se situe au même niveau que le plan d'occlusion. Au cours de la croissance, entre 9 et 19 ans, elle est plus haute et plus postérieure que chez l'adulte.

Le patient présentant une surcharge pondérale pourra gêner le repérage du point d'injection. Le tissu graisseux provoque un effacement des reliefs muqueux empêchant de visualiser le site d'injection de la tronculaire, ce qui peut rendre la réalisation de cette dernière plus difficile. De plus, une plus grande quantité d'anesthésique pourrait être nécessaire pour ces patients.

Cependant, dans tous les cas la bonne position du pouce en intra-buccale et du médius au niveau du bord postérieur de la branche montante, est l'élément clé de la réussite de l'injection.

3.2. Variantes

3.1.1. Technique de Gow-Gates (29)

C'est une méthode alternative d'anesthésie tronculaire du nerf alvéolaire inférieur décrite et proposée par Gow-Gates dans les années 1970.

La zone à atteindre se situe au niveau du col du condyle en dessous de l'insertion latérale du muscle ptérygoïdien. Le point d'injection est situé plus haut par rapport à la lingula, zone d'injection conventionnelle. Le but ici est d'atteindre les branches

nerveuses de façon assez haute, avant qu'elles ne se divisent. Pour résoudre les problèmes de suppléances nerveuses on injecte le plus près possible du foramen ovale.

Méthode

Le patient est en position semi allongée dans le fauteuil. La tête est en hyper extension et inclinée vers l'opérateur. La bouche est grande ouverte.

Les repères extraoraux sont représentés par le tragus de l'oreille et la commissure labiale homolatérale. Ils forment le plan de l'orientation de l'aiguille (oblique en haut et en dehors). Puisque ce plan est externe, il est très facilement objectivable.

Le repère intraoral représente le point d'injection du produit anesthésique. Il est constitué par le bord antérieur du tendon de la partie temporale du muscle temporal. Ce tendon est facilement palpable sur le versant antérieur et supérieur de la branche montante de la mandibule.

L'aiguille est alors introduite au niveau de ce repère et selon le plan d'orientation déjà mentionné sur environ 25 mm jusqu'au contact osseux. Après un léger retrait et un test aspiratif, le produit anesthésique est injecté lentement. L'anesthésie est effective en 10 minutes.

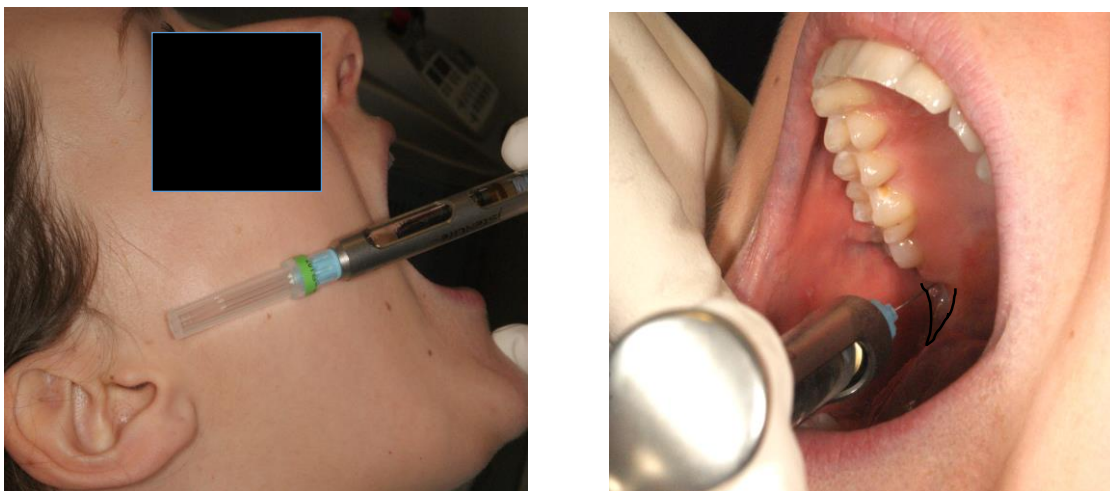


Figure 8-Photos de repérage et d'insertion d'aiguille pour la méthode Gow-Gates

Avantages

Grâce à la hauteur de l'injection, l'anesthésie englobe l'ensemble des rameaux nerveux : le nerf alvéolaire inférieur, le nerf lingual, le nerf buccal et le nerf mylohyoïdien.

Inconvénients

Le patient ne doit pas avoir de limitation de l'ouverture buccale.

L'injection s'effectue à distance du foramen mandibulaire et le muscle ptérygoïdien latéral s'interpose entre le site d'injection et l'émergence du nerf mandibulaire. Ceci explique le temps de latence augmenté de l'installation de l'anesthésie (10 min).

Il existe un risque de bris d'aiguille dans la capsule articulaire.

Le risque d'injection intravasculaire accidentelle est bien supérieur à celui de la technique classique. Ceci s'explique par la présence nombreuse et le calibre des vaisseaux dans la zone d'injection. En effet, l'artère maxillaire ainsi que certains troncs communs à plusieurs branches collatérales transitent dans cette zone.

Bilan (30) (31)

Plusieurs études ont montré qu'il n'y avait pas de différence significative entre les deux techniques.

Le risque d'injection vasculaire ou articulaire au cours de l'injection est mis en évidence.

Les risques comparés aux avantages propres condamnent la technique proposée par Gow-Gates.

3-1-2 Technique d'Akinosi (32)

C'est une autre technique alternative de l'anesthésie classique à la lingula. Le principe est le même que celui de Gow-Gates qui consiste en une injection plus haute. La différence vient du fait qu'elle se réalise bouche fermée.

Méthode

Le patient doit avoir les dents en occlusion au repos. L'injection se fait au niveau du col du condyle. Après avoir écarté la joue le praticien doit palper avec son index le bord antérieur du processus coronoïde, la concavité sur la branche montante de la mandibule qui marque la loge ptérygo-mandibulaire sous-jacente. Ensuite, l'aiguille est introduite dans le couloir ménagé entre la joue et les dents, parallèlement au plan d'occlusion, chez l'adulte : au niveau de la jonction muco-gingivale des dernières molaires supérieures et chez l'enfant à 2 mm en-dessous du collet des dents. L'aiguille est dirigée en arrière le plus près possible du muscle temporal. Comme pour le bloc

mandibulaire, l'aiguille est introduite sur 1.5 à 2 cm. L'injection est lente après avoir réalisé le test aspiratif.

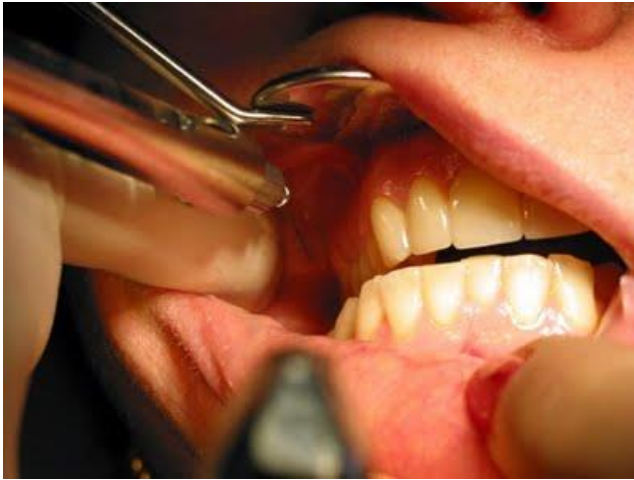

Figure 10-Photo technique Akinosi

Avantages

Les avantages sont les mêmes que pour la technique Gow-Gates.

La technique d'Akinosi est la technique de choix dans le cas de trismus, elle peut permettre de le lever. Elle est indiquée de manière générale pour toute ouverture buccale limitée. Elle a pour avantage de se réaliser bouche fermée et ainsi d'entraîner moins de désagrément pour le patient, surtout s'il est phobique.

Inconvénients

Les inconvénients sont aussi les mêmes que pour la technique Gow-Gates.

Conclusion

L'anesthésie doit permettre d'obtenir le meilleur silence opératoire possible pour que la chirurgie s'effectue dans les meilleures conditions. Limiter ses échecs est indispensable pour le bon déroulement des soins opératoires.

Il faut dans un premier temps connaître l'état médical du patient, s'assurer qu'il n'y ait aucune contre-indication. Il faut choisir la bonne technique d'anesthésie en fonction des indications, se rappeler d'injecter la solution anesthésique lentement en ayant contrôlé sa validité.

Lors de la réalisation d'une tronculaire on doit bien visualiser les repères anatomiques puis lors de l'injection ne pas chercher le contact osseux.

L'anesthésie tronculaire est celle qui présente le plus grand taux d'échec, elle nécessite des connaissances approfondies de la zone à anesthésier et une bonne courbe d'entraînement pour pouvoir maîtriser correctement l'acte opératoire. (33)

Partie 2 : Discussion

Pourquoi ne pas utiliser l'ostéocentrale ou la transcorticale en chirurgie buccale de la mandibule pour les secteurs postérieurs ?

1. A propos des techniques diploïques : transcorticale et ostéocentrale (34) (35) (36) (37)

De même que pour l'intraseptale, l'idée est née des échecs rencontrés lors des infiltrations régionales mandibulaires.

Les anesthésies diploïques, qu'elles soient transcorticale ou ostéocentrale, ont pour principe de venir déposer la solution anesthésique au cœur de l'os spongieux entourant la dent.

Elles peuvent soit compléter un bloc alvéolaire, soit se suffire à elles-mêmes pour ainsi s'affranchir de l'analgésie des tissus mous causée par le bloc du nerf alvéolaire inférieur.

Leur efficacité a été prouvée, elles ont de meilleurs résultats sur le taux de succès d'anesthésie des molaires mandibulaires que les tronculaires.

Indications

Soin unique sur une ou deux dents limité dans le temps

Traitement endodontique des deuxièmes prémolaires et des molaires mandibulaires

Echec de l'infiltration régionale mandibulaire

Méthode alternative en pédodontie et pour les patients phobiques

Contre-indications

Soins multiples dans la même séance

Inflammation ou infection au niveau du site d'injection, entraînant une résorption osseuse

Maladie parodontale

Patient arythmique

Matériel

Les techniques diploïques requièrent un appareillage spécifique relié à un micromoteur permettant de perforer la corticale osseuse. On prendra l'exemple du Quicksleeper® : celui-ci permet à la fois de percer la corticale osseuse et d'injecter le produit anesthésique. Les autres systèmes utilisent d'abord un perforateur, rôle assuré par l'aiguille elle-même pour le Quicksleeper®

Technique

La technique se compose en 2 temps opératoires :

L'analgésie de la muqueuse au niveau du site d'injection

L'injection intraosseuse précédée par la traversée osseuse

Avantages

Les effets de l'anesthésie après l'injection sont rapides

C'est une anesthésie efficace. Elle présente un faible taux d'échec.

Il n'y a pas de risque de nécrose grâce à la riche vascularisation de l'os trabéculaire.

La quantité d'anesthésie est moindre, notamment si la concentration en vasoconstricteur est augmentée.

Absence ou quasi absence d'engourdissement des tissus mous.

Inconvénients

La durée d'action de l'anesthésie est courte.

Elle nécessite un volume osseux minimal.

Le patient peut ressentir une sensation désagréable lors de la perforation due aux vibrations.

Différence entre transcorticale et ostéocentrale

La différence entre les deux techniques est la voie d'accès.

Pour la transcorticale l'angle de l'injection est perpendiculaire par rapport à l'os alvéolaire alors que pour l'ostéocentrale il est de 30 à 45 degrés.

L'ostéocentrale est plus indiquée pour les molaires mandibulaires.

2. Mise en comparaison avec l'anesthésie locorégionale au foramen mandibulaire

Les techniques diploïques sont le plus souvent utilisées en pédodontie et endodontie. En effet, elles présentent de meilleurs résultats dans les cas de réalisation de pulpectomie ou pulpotomie sur des dents infectées.

Pour ces opérations, en plus de son taux d'échec réduit, ses avantages sont multiples.

Le temps de prise de l'anesthésie est plus court ce qui représente un gain de temps et de confort. Le temps de prise raccourci permet une installation plus rapide de la sensation d'anesthésie de la dent pour le patient. Cela entraîne un renforcement de la confiance accordée au praticien et une diminution de l'anxiété par rapport aux tronculaires dont le temps de prise peut prendre plusieurs minutes.

Cette anesthésie requiert en général l'injection d'une moins grande quantité de produit anesthésique.

L'anesthésie a pour avantage de ne pas engourdir les tissus mous apportant un plus grand confort au patient.

Si ces techniques sont avantageuses pour les soins de restauration et endodontiques et plus particulièrement pour la pédodontie, qu'en est-il pour la chirurgie buccale ?

Nous avons vu dans l'article qu'on ne souhaite pas nécessairement une disparition rapide de l'anesthésie, en effet celle-ci doit couvrir l'intervention puis le post opératoire immédiat. La tronculaire a un temps d'action plus long et convient mieux de ce point de vue à la chirurgie.

Il en est de même pour l'anesthésie des tissus mous qui est utile lors de chirurgies invasives dans lesquelles il y a plus de manipulations.

La tronculaire reste donc l'anesthésie de choix en chirurgie buccale que ce soit pour les extractions de dents de sagesse, la pose d'implants, les extractions multiples, l'exérèse de lésions kystiques... Son temps d'action et son rayon d'action plus vaste conduisent à la préférer aux anesthésies diploïques.

TABLE DES ILLUSTRATIONS

Figure 1- Mandibule présentant une lingula située 1 cm au-dessus du plan d'occlusion

Figure 2-Reconstruction 3D montrant la position de la lingula par rapport au plan d'occlusion

Figure 3-Localisation plus basse et plus postérieure de la lingula chez un adolescent

Figure 4-Radiographie panoramique d'une mandibule présentant un canal mandibulaire bifide

Figure 5-Radiographie présentant un canal rétro-molaire mettant en évidence une innervation accessoire

Figure 6-Mise en évidence de la densité osseuse sur les coupes coronales reconstruites en dentascann

Figure 7-Photo de repérage bidigital des structures

Figure 8-Photos de repérage et d'insertion d'aiguille pour la méthode Gow-Gates

Figure 10-Photo technique Akinosi

BIBLIOGRAPHIE

1. Gaudy J-F. La pratique de l'analgésie en odontologie [Texte imprimé] / Jean-François Gaudy, ... Charles-Daniel Arreto, ... Jean-Luc Charrier... [et al.]. [Internet]. 2005
2. Khoury JN, Mihailidis S, Ghabriel M, Townsend G. Applied anatomy of the pterygomandibular space: improving the success of inferior alveolar nerve blocks. *Aust Dent J* [Internet]. 2011 Jun 1 [cited 2015 Sep 29];56(2).
3. Wadu SG, Penhall B, Townsend GC. Morphological variability of the human inferior alveolar nerve. *Clin Anat N Y N* [Internet]. 1997 Jan 1 [cited 2015 Oct 10];10(2).
4. Cvetko E. Bilateral anomalous high position of the mandibular foramen: a case report. *Surg Radiol Anat* [Internet]. 2014 Aug 1 [cited 2015 Sep 29];36(6).
5. Nicholson ML. A study of the position of the mandibular foramen in the adult human mandible. *Anat Rec* [Internet]. 1985 May 1 [cited 2015 Oct 12];212(1).
6. Lew K, Townsen G. Failure to obtain adequate anaesthesia associated with a bifid mandibular canal: a case report. *Aust Dent J* [Internet]. 2006 Mar 1 [cited 2015 Oct 12];51(1).
7. Kim M-S, Yoon S-J, Park H-W, Kang J-H, Yang S-Y, Moon Y-H, et al. A false presence of bifid mandibular canals in panoramic radiographs. *Dentomaxillofacial Radiol* [Internet]. 2011 Oct 1 [cited 2015 Sep 29];40(7).
8. Mizbah K, Gerlach N, Maal T, Bergé S, Meijer G. The clinical relevance of bifid and trifid mandibular canals. *Oral Maxillofac Surg* [Internet]. 2012 Mar 1 [cited 2015 Sep 29];16(1).
9. Choi Y-Y, Han S-S. Double mandibular foramen leading to the accessory canal on the mandibular ramus. *Surg Radiol Anat* [Internet]. 2014 Nov 1 [cited 2015 Sep 29];36(9).
10. Rossi AC, Freire AR, Prado GB, Prado FB, Botacin PR, Caria PHF. Incidence of Retromolar Foramen in Human Mandibles: Ethnic and Clinical Aspects. *Int J Morphol* [Internet]. 2012 Sep 1 [cited 2015 Sep 29];30(3).
11. Garg A, Townsend G. Anatomical variation of the sphenomandibular ligament. *Aust Endod J J Aust Soc Endodontology Inc* [Internet]. 2001 Apr 1 [cited 2015 Nov 2];27(1).
12. APS J. L'anesthésie locale de la mandibule et ses problèmes spécifiques. *Clin Focus* [Internet]. 2009 mai.
13. Kumar Potu B, Jagadeesan S, MR Bhat K, Rao Sirasanagandla S. General review: Retromolar foramen and canal: A comprehensive review on its anatomy and clinical applications. *Morphologie* [Internet]. 2013 Jun 1 [cited 2015 Oct 6];97(317).

14. Stein P, Brueckner J, Milliner M. Sensory innervation of mandibular teeth by the nerve to the mylohyoid: implications in local anesthesia. *Clin Anat N Y N* [Internet]. 2007 Aug 1 [cited 2015 Nov 2];20(6).
15. Tzermpos FH, Cocos A, Kleftogiannis M, Zarakas M, Iatrou I. Transient delayed facial nerve palsy after inferior alveolar nerve block anesthesia. *Anesth Prog* [Internet]. 2012 Mar 1 [cited 2015 Oct 6];59(1).
16. Madeira MC, Percinoto C, Silva M das GM. Clinical significance of supplementary innervation of the lower incisor teeth: A dissection study of the mylohyoid nerve. *Oral Surg Oral Med Oral Pathol* [Internet]. 1978 Jan 1 [cited 2015 Nov 25];46(5).
17. Barker BC, Davies PL. The applied anatomy of the pterygomandibular space. *Br J Oral Surg* [Internet]. 1972 Jul 1 [cited 2015 Oct 14];10(1).
18. Khoury J, Mihailidis S, Ghabriel M, Townsend G. Anatomical relationships within the human pterygomandibular space: Relevance to local anesthesia. *Clin Anat N Y N* [Internet]. 2010 Nov 1 [cited 2015 Oct 14];23(8).
19. Kanaa MD, Meechan JG, Corbett IP, Whitworth JM. Speed of Injection Influences Efficacy of Inferior Alveolar Nerve Blocks: A Double-Blind Randomized Controlled Trial in Volunteers. *J Endod* [Internet]. 2006 Oct 1 [cited 2015 Oct 7];32(10).
20. Vinckier F. Quelle est la cause de l'échec en anesthésie locale? *Rev Belge Dent Med*. 2000;(55):41–50.
21. Wong MK, Jacobsen PL. Reasons for local anesthesia failures. *J Am Dent Assoc*. 1992 Jan;123(1):69–73.
22. Grover PS, Lorton L. Bifid mandibular nerve as possible cause of insufficiency mandibular anesthesia. *J Oral Surg Maxillofac*. 41:177-9:1983.
23. DeAngelis AF, Barrowman RA, Harrod R, Nastri AL. Review article: Maxillofacial emergencies: Oral pain and odontogenic infections. *Emerg Med Australas* [Internet]. 2014 Aug 1 [cited 2015 Oct 7];26(4).
24. Takahiro Ueno, Hironori Tsuchiya, Maki Mizogami, Ko Takakura. Local anesthetic failure associated with inflammation: verification of the acidosis mechanism and the hypothetical participation of inflammatory peroxynitrite. *J Inflamm Res* [Internet]. 2008 Jan 1 [cited 2015 Oct 8];2008(default).
25. Friedericy HJ, Bovill JG. 4 The role of the cytochrome P450 system in drug interactions in anaesthesia. *Baillieres Clin Anaesthesiol* [Internet]. 1998 Jun 1 [cited 2015 Oct 6];12(2).
26. Schumacher R, Velden M. Assessment psychological method: Effects of anxiety on experimental pain, using SDT. *Pain* [Internet]. 1981 Jan 1 [cited 2015 Oct 27];11(Supplement 1).

27. Yadav P, Kumar R. Evaluation of local anaesthetic failures in dental practice. *J Int Oral Health* [Internet]. 2010 Dec 1 [cited 2015 Oct 1];2(4).
28. Kang S-H, Byun I-Y, Kim J-H, Park H-K, Kim M-K. Oral and maxillofacial surgery: Three-dimensional anatomic analysis of mandibular foramen with mandibular anatomic landmarks for inferior alveolar nerve block anesthesia. *Oral Surg Oral Med Oral Pathol Oral Radiol* [Internet]. 2013 Jun 1 [cited 2015 Sep 30];115(6).
29. Shinagawa A, Chin VKL, Rabbani SR, Campos AC. Basic and patient-oriented research: A Novel Approach to Intraoral Mandibular Nerve Anesthesia: Changing Reference Planes in the Gow-Gates Block Technique. *J Oral Maxillofac Surg* [Internet]. 2009 Jan 1 [cited 2015 Sep 29];67(12).
30. Montagnese TA, Reader A, Melfi R. A comparative study of the Gow-Gates technique and a standard technique for mandibular anesthesia. *J Endod* [Internet]. 1984 Apr 1 [cited 2015 Nov 18];10(4).
31. Hung P-C, Chang H-H, Yang P-J, Kuo Y-S, Lan W-H, Lin C-P. Original Article: Comparison of the Gow-Gates Mandibular Block and Inferior Alveolar Nerve Block Using a Standardized Protocol. *J Formos Med Assoc* [Internet]. 2006 Jan 1 [cited 2015 Nov 18];105(2).
32. Akinosi JO. A new approach to the mandibular nerve block. *Br J Oral Surg* [Internet]. 1977 Jul 1 [cited 2015 Nov 25];15(1).
33. OPERATORS EXPERIENCE AND THE SUCCESS RATE OF INFERIOR ALVEOLAR NERVE BLOCK ANESTHESIA. *Pak Oral Dent J* [Internet]. 2013 Apr 30 [cited 2015 Oct 19];33(1).
34. Greaud P. L'anesthésie ostéocentrale au quotidien. *Fil Dent*. 2009;43:30-31.
35. Greaud P., Pasquier E., Villette A. L'anesthésie ostéocentrale, une nouvelle technique en anesthésie dentaire. *Inf Dent*. 2008;90(14):701-704.
36. Terrer E, Talbi F, Couderc G, VialatteL, Tramini P, Tassery H. Anesthésie ostéo-centrale versus locorégionale du bloc du nerf dentaire inférieur. *Inf Dent*. 2014;35:12–9.
37. Villette A, Collier T, Delannoy T. Anesthésie diploïque. Les techniques diploïques, en première intention, peuvent-elles anesthésier les dents présentant une pulpite ? Etude rétrospective de 110 cas. *Chir Dent Fr*. 2008;1367:67-72.

Serment d'Hippocrate modifié et actualisé pour les Médecins Dentistes

Au moment d'être admis à exercer une profession médicale, je promets et je jure d'être fidèle aux lois de l'honneur et de la probité.

Mon premier souci sera de préserver, de promouvoir ou de rétablir la santé dans toutes ses dimensions, physique et mentale, personnelle et sociale.

Pour cela, je travaillerai en partenariat respectueux avec mes confrères et avec toutes les autres professions qui partagent les mêmes objectifs.

J'aiderai les autorités sanitaires dans leurs efforts pour préserver et améliorer la santé de la population.

Je ne permettrai pas que des considérations de religion, d'ethnie, de classe sociale ou de revenus viennent s'interposer entre mes patients et moi.

Je donnerai mes soins à l'indigent et à quiconque me les demandera.

J'aurai comme objectif de prodiguer à mes patients les soins reconnus comme les plus efficaces par les sciences médicales du moment.

Je ne me laisserai pas influencer par la soif du gain.

Je préserverai l'indépendance nécessaire à l'accomplissement de ces missions.

Je n'entreprendrai rien qui dépasse mes compétences et je considérerai comme un devoir absolu de perfectionner sans cesse celles-ci.

Je respecterai toutes les personnes, et leur autonomie.

J'informerai les patients des décisions envisagées, de leurs raisons et de leurs conséquences. Je tiendrai compte de leurs choix et de leurs préférences pour leur procurer la qualité de vie la meilleure. Je ne ferai rien pour forcer leur conscience.

Je garderai à mes maîtres le respect et la reconnaissance qui leur sont dus.

J'apporterai mon aide à mes confrères ainsi qu'à leurs familles dans l'adversité.

Que les hommes et mes confrères m'accordent leur estime si je suis fidèle à mes promesses.

Que je sois couvert d'opprobre et méprisé si j'y manque.

Florian CHATELLIER :

Comment surmonter les échecs lors des anesthésies loco régionales et locales en Chirurgie Orale

41f., 8 ill., 30 cm.- Thèse : Odontologie ; Rennes 1; 2016 ; N° 42.20.16.

L'anesthésie doit permettre d'obtenir le meilleur silence opératoire possible pour que la chirurgie s'effectue dans les meilleures conditions. Limiter ses échecs est indispensable pour le bon déroulement des soins opératoires.

Rubrique de classement :

Anesthésiologie, Chirurgie buccale

Mots-clés :

Anesthésie dentaire

Mots-clés anglais MeSH :

Anesthesia, Dental

JURY :

Président : Monsieur Jean-Louis SIXOU

Assesseurs : Monsieur Gérard BADER [directeur de thèse]

Madame Justine LE CLERC

Monsieur Julien DEMOY