



HAL
open science

Orthophonie, ostéopathie, orthodontie : une approche holistique de la déglutition dysfonctionnelle et de ses conséquences

Charlotte Boula de Mareuil

► To cite this version:

Charlotte Boula de Mareuil. Orthophonie, ostéopathie, orthodontie : une approche holistique de la déglutition dysfonctionnelle et de ses conséquences. Médecine humaine et pathologie. 2011. dumas-01515405

HAL Id: dumas-01515405

<https://dumas.ccsd.cnrs.fr/dumas-01515405v1>

Submitted on 27 Apr 2017

HAL is a multi-disciplinary open access archive for the deposit and dissemination of scientific research documents, whether they are published or not. The documents may come from teaching and research institutions in France or abroad, or from public or private research centers.

L'archive ouverte pluridisciplinaire **HAL**, est destinée au dépôt et à la diffusion de documents scientifiques de niveau recherche, publiés ou non, émanant des établissements d'enseignement et de recherche français ou étrangers, des laboratoires publics ou privés.

**UNIVERSITE DE NICE-SOPHIA ANTIPOLIS
FACULTE DE MEDECINE
ECOLE D'ORTHOPHONIE DE NICE**

Année 2010-2011

**ORTHOPHONIE OSTEOPATHIE
ORTHODONTIE :
Une approche holistique de la déglutition
dysfonctionnelle et de ses conséquences.**

Charlotte Boula de Mareuil
Née le 12 avril 1987 à Marseille

**Sous la direction de :
Madame Patricia PUJALTE (directrice)
Monsieur Benoit CHOPIN (co-directeur)**

Mémoire en vue de l'obtention du Certificat de Capacité d'orthophonie

Remerciements

En préambule à ce mémoire, je souhaite adresser mes remerciements aux personnes qui m'ont apporté leur aide et qui ont contribué à l'élaboration de ce mémoire.

Je tiens à remercier sincèrement Patricia Pujalte, qui, en tant que directrice de ce mémoire, s'est toujours montrée à l'écoute et très disponible tout au long de la réalisation de ce mémoire ainsi que pour l'aide et le temps qu'elle m'a consacrés.

Mes remerciements s'adressent également à Benoit Chopin, ostéopathe, pour ses nombreux et précieux conseils et informations.

Je tiens à remercier le docteur Philippe Milhet ainsi que sa collaboratrice Sybil pour leur disponibilité et leurs conseils avisés.

Je remercie les patients ainsi que Laurence Delsinne qui ont accepté de me donner de leur temps et de collaborer pour m'aider à la réalisation de mon mémoire.

Je tiens à remercier Mr Borgogno qui a eu la gentillesse de lire et corriger ce travail.

Enfin, j'adresse aussi mes remerciements à mon entourage qui m'a soutenue tout au long de ce mémoire.

PLAN

PARTIE THEORIQUE

Introduction

A-Anatomie osseuse

1-Croissance crânio-faciale

2-Les dimensions verticales

a-La dimension verticale d'occlusion

b-La dimension verticale de repos

3-Concept du fascia et de la chaîne fasciale

a-Le fascia

b- Les chaînes musculaires

4-Eléments de la sphère oro-faciale

a-La mandibule

b-L'articulations temporo-mandibulaires

c-L'os hyoïde

d-La langue

e-Les dents

f-Les lèvres

B-La musculature

1-Les muscles des ATM

a-Le muscle temporal

b-Le masséter

c- Le ptérygoïdien médial

d-Le ptérygoïdien latéral

2-les muscles de la face

3-Les muscles de la langue

4-Les muscles hyoïdiens

a-Les muscles supra-hyoïdiens

b-Les muscles sous-hyoïdiens

5- les muscles du cou

C-L'innervation

1-la fonction motrice du trijumeau

2-division du trijumeau

3-interconnexions avec d'autres nerfs crâniens

4-relations avec le niveau central

5-les branches du trijumeau

D-Autres éléments mis en jeu

E-Fonctions oro-faciales

1-Un équilibre musculaire qui dépend de trois facteurs

2-Equilibre au repos

a-ventilation

b-position de repos

3-Equilibre en fonction

a-articulation de la parole

b-déglutition

F-La pathologie

1-En ostéopathie

2-En orthophonie

a-Déséquilibre au niveau des lèvres et des joues

b-Déséquilibre au niveau de la langue

c-Les déglutitions dysfonctionnelles

d-La ventilation buccale

e-Les habitudes nocives

3-En orthodontie

4-pathologies de la dimension verticale

5-les articulations temporo-mandibulaires

G-La rééducation

1-En ostéopathie

a-Les techniques ostéopathiques

b-L'examen ostéopathique

c-Les traitements

2-En orthophonie

a-Selon Maryvonne Fournier

b-La rééducation de la déglutition salivaire de Deffez

c- La rééducation des fonctions oro-faciales de Leloup

d-La myothérapie fonctionnelle

e-Selon A. Girolami-Boulinier

f-Les praxies

g-la méthode phonétique de Margailan-Fiammengo

h-Correction de la respiration

3-En orthodontie

a-Orthodontie classique

b-Orthodontie fonctionnelle

c-Rééducation à proprement parler

H-Conclusion

PARTIE PRATIQUE

I-Hypothèse

II-Protocole

III-Explication de l'outil d'évaluation

IV-Bilans initiaux

A-Bilans de la population expérimentale

B-Bilans de la population témoin

V-Traitements

A-Orthodontie fonctionnelle

B-Orthodontie classique

C-Orthophonie

D-Ostéopathie

VI-Bilans finaux

A-Bilans de la population témoin

B-Bilans de la population expérimentale.

VII-Comparaison bilan initial/bilan final

A-Eulalie

B-Suzanne

C-Albert

D-Léonie

E-Igor

F-Albert

VIII-Comparaisons des populations

A-Léonie et Eulalie

B-Igor et Suzanne

C-Rolande et Albert

IX-Discussions

X-Conclusions

-Bibliographie

-Annexes

Partie théorique

« Les connaissances qu'on a cherchées restent, celles qu'on n'a pas cherchées se perdent »

Baden-Powell

Introduction

L'orthophonie, l'ostéopathie, l'orthodontie sont toutes trois des professions en pleine expansion.

L'orthophonie apparaît pour la première fois en France en 1829 quand le docteur Colombat crée un établissement pour le traitement du bégaiement. L'essentiel du développement de l'orthophonie s'est fait par Suzanne Borel-Maisonny (1900-1995). Elle commencera par rééduquer des enfants présentant des fentes labio-palatines puis étendra son champ d'action. C'est en 1964 que la profession d'orthophoniste reçoit un statut légal en même temps qu'est créé le premier diplôme national.

De nos jours, l'orthophonie est une profession en essor car la demande est croissante et le dépistage permet de mettre en évidence de plus en plus de pathologies chez une population de plus en plus nombreuse.

L'ostéopathie fut structurée au 19^{ème} siècle aux États-Unis, par Andrews Taylor STILL (1828 - 1917). Premier médecin à comprendre les relations entre le système musculo-squelettique et les autres systèmes organiques d'une part, entre la mobilité et l'équilibre fonctionnel de l'ensemble du corps humain et l'état de santé d'autre part.

Still émit l'hypothèse que le vaste tissu de soutien du corps appelé "fascia", véritable "toile d'araignée" reliant tous les éléments du corps humain (os, articulations, viscères, glandes endocriniennes, vaisseaux, nerfs) pouvait être le tissu le plus important et se trouver, par des restrictions de sa micro-mobilité, à l'origine de troubles fonctionnels perturbant l'état de santé. C'est sur ce concept que STILL a fondé la première école d'Ostéopathie dans le monde "The American School of Osteopathy" en 1892.

Paul Geny, en 1950, créera l'école Française d'Ostéopathie à Paris.

Consacrée par la loi « Droit des malades » du 5 mars 2002 l'ostéopathie a acquis une certaine reconnaissance. Les différents travaux effectués ont démontré que l'ostéopathie constitue une méthode efficace (préventive et curative), sans danger, applicable à tous.

C'est pour ces raisons que l'ostéopathie reçoit de plus en plus de demandes de nos jours.

L'orthodontie fonctionnelle, quant à elle, a pour origine les études de Pierre Robin (1867-1950) qui écrivait : « Tout provient des troubles fonctionnels, mastication mais surtout respiration incomplète : les dysmorphoses dento-crânio-vertébrales sont la signature des troubles fonctionnels des organes qui sont dans la tête ». Il perçoit ici que le système dentaire, le crâne et le rachis sont un tout indissociable. Il comprend le lien entre troubles respiratoires et malpositions dentaires. Il adopte à la suite de ça une attitude préventive en préconisant une tétée qui favorise l'avancée de la mandibule et la bonne position linguale. Elle est aujourd'hui de plus en plus développée par les orthodontistes et est un appel à l'approche holistique des troubles, nous reviendrons plus en détail sur l'orthodontie fonctionnelle ci-après.

Ces approches se positionnent donc toutes les trois dans une optique de modernité et reçoivent des demandes en constante augmentation. Ces trois professions prennent en charge les troubles de déglutitions dysfonctionnelles et leurs conséquences de manière différente mais toujours dans une optique de la meilleure réhabilitation possible du patient.

Au cours de ce chapitre, nous allons démontrer les liens qui existent entre ces trois professions.

Nous commencerons par développer l'anatomie en partant de la sphère oro-faciale et en continuant avec celle des éléments en lien avec cette dernière, pour légitimer le travail holistique de l'ostéopathie ; puis nous aborderons la pathologie en orthodontie, ostéopathie et orthophonie. Ensuite, nous parlerons de la rééducation dans ces trois professions pour finir par conclure sur l'utilité d'une approche holistique de ces trois professions dans la rééducation du trouble de déglutition et de ses conséquences.

A-Anatomie osseuse

Nous commencerons par l'explication de l'anatomie en partant de la sphère oro-faciale

1-Croissance crânio-faciale

Dans *Orthopédie dento-faciale, Tome 1* (34) M.Chateau nous parle de croissance faciale.

Le massif facial peut être présenté en deux parties :

-une fixe : du maxillaire au front

-une mobile : la mandibule

La face est définie par trois étages dans la croissance faciale :

-l'étage frontal

-le nez et le palais

-la mandibule

Il existe deux types de croissance crânio-faciale à savoir deux types de sutures : les cartilagineuses et les fibreuses.

Les sutures cartilagineuses sont des centres de croissance primaire, moteurs de la croissance, appelés les synchondroses. Elles sont soumises à l'influence de certains facteurs tels que les facteurs hormonaux, génétiques. Le cartilage est un site primaire et actif (dynamique intrinsèque).

Dans ces sutures, il y a, au cours de la croissance, une prolifération cellulaire de chondroblastes qui permettront l'écartement ainsi que l'agrandissement des structures squelettiques. A la suite de cette prolifération, il y aura ossification des pièces squelettiques.

Dans le cas des cartilages primaires (de conjugaison, synchondroses de la base du crâne et septum nasal) l'action des appareils orthopédiques est surtout modelante.

Cette croissance primaire concerne essentiellement la région médiane de la base du crâne.

Les sutures fibreuses sont des sites de croissance secondaire, sans potentialités de croissance indépendante appelés les syndesmoses. Elles ont un rôle passif de remplissage, sont dominées et adaptatives. Dans le cas des cartilages secondaires (condyliens, coronoïdes, angulaires et suture sagittale de la voûte palatine), la croissance peut être stimulée ou inhibée par les dispositifs orthopédiques, puisqu'elle apparaît assujettie plutôt aux facteurs extrinsèques locaux.

En d'autres termes : les éléments cartilagineux primordiaux constituent une maquette résistante douée d'un pouvoir de croissance primaire jouant un rôle dynamique dans la croissance osseuse. A l'opposé, les os membraneux ont une croissance essentiellement adaptative « secondaire » liée aux conditions loco-régionales.

M.Chateau, citant Jean Delaire, conclut au rôle fondamental des sutures membraneuses dans la morphologie crânio-faciale. Il conclut aussi que la face n'est pas seulement l'expression de la génétique mais le résultat du vécu puisque la croissance faciale dépend :

- De la base du crâne et des expansions génétiques ;
- Des os membraneux (réglés par des conditions locales musculo-fonctionnelles).

Il explique aussi que le maxillaire :

- en antérieur, subit la poussée en avant de la base du crâne ;
- en postérieur se cale sur les apophyses ptérygoïdes ;
- Au milieu est influencé par le septum nasal, le contenu orbitaire, la langue, les joues, les lèvres.

2-Les dimensions verticales

Jean-Marie Landouzy, ostéopathe, nous parle dans son livre *Les ATM, évaluations, traitements odontologiques et ostéopathiques* (24) des dimensions crânio-faciales au niveau inférieur de la face : les dimensions verticales.

La face doit avoir un équilibre tant sur le plan esthétique que sur le plan fonctionnel. La référence de cet équilibre est la règle de la statuaire antique : égalité entre les trois étages de la face. Cependant, cette règle ne différencie pas la dimension verticale d'occlusion et la dimension verticale de repos.

a-La dimension verticale d'occlusion

La dimension verticale d'occlusion correspond à la position terminale habituelle d'intercuspidation (d'engrènement des dents). La dimension verticale de repos est la hauteur de l'étage inférieur de la face pendant la phase d'occlusion.

b-La dimension verticale de repos

Pour la mesurer, on demande au sujet de relâcher ses muscles manducateurs, la mandibule sera alors normalement suspendue, sans contact dentaire.

La dimension verticale de repos est conditionnée par l'équilibre crânio-mandibulaire, soumis lui-même aux muscles assurant la mobilité et la posture de la tête sur le rachis cervical.

Pour assurer cet équilibre, il existe des antagonismes au niveau des muscles entre :

- les muscles de la nuque et pré vertébraux
- les muscles reliant la mandibule au crâne et ceux la reliant à la ceinture scapulaire en passant par l'os hyoïde,
- les muscles éleveurs (masséters et ptérygoïdiens) et abaisseurs (supra-hyoïdiens).

La mesure peut être prise en marquant les incisives mandibulaires d'un trait lors de la position d'intercuspidie maximale (lorsque le patient serre les dents) et un autre trait en position de repos.

Dans ces dimensions, existe un espace appelé espace de Donders qui est une différence de pression entre la cavité buccale et le milieu extérieur. C'est un espace situé entre la surface dorsale de la langue et la voûte palatine. La bouche étant fermée après la déglutition, la partie postérieure de la langue entre en contact avec le palais et son voile, d'où vide dans la partie antérieure de la bouche. La mandibule, à ce moment-là, est tenue par le vide intra-buccal.

3-Concept du fascia et de la chaîne fasciale

a-Le fascia

Dans son livre *Les fascia*,(26) J-J.Debroux nous donne des informations sur le concept de fascia en ostéopathie.

Pour les anatomistes, le fascia est une masse de tissus fibro-élastiques dissécables.

Pour les ostéopathes, le fascia est constitué par l'ensemble du tissu conjonctif ayant un rôle de support. Y sont inclus les ligaments, les tendons, les membranes dure mériennes et les enveloppes des cavités corporelles.

Dans le cadre de ce mémoire, qui traite entre autre du traitement ostéopathique, nous conviendrons de la définition apportée par l'ostéopathie à savoir : un fascia est une membrane fibreuse qui recouvre ou enveloppe une structure anatomique. C'est un tissu conjonctif dense, très riche en fibres de collagène, qui constitue une sorte de gaine.

Le fascia enveloppe chaque muscle et compartimente les masses musculaires. Il forme des enveloppes autour des nerfs et des vaisseaux, entoure les organes thoraciques et abdomino-pelviens.

Il connecte l'os à l'os, le muscle à l'os et forme des bandes tendineuses.

Les fonctions du fascia sont multiples. Il participe à la stabilisation et au maintien de la posture. Il protège et supporte les organes, les muscles, les canaux lymphatiques. Il prend part à la circulation des fluides corporels.

b- Les chaînes musculaires

L'homme est organisé autour de cinq grandes chaînes musculaires décrites par Godelieve Struyf-Denis

1-trois chaînes axiales :

- .la chaîne antéro-médiane
- .la chaîne postéro-médiane
- .la chaîne pharyngo-pré-vertébrale,

2-Deux chaînes dites dynamiques :

- .la chaîne antérolatérale
- .la chaîne postéro-latérale.

Nous nous contenterons ici de la description de la chaîne où la langue ainsi que l'os hyoïde jouent un rôle prépondérant : la chaîne antéro-médiane. Cette chaîne, aussi appelée chaîne myofasciale antérieure ou chaîne linguale, s'organise très tôt autour de la fonction de succion déglutition puis de la boucle fonctionnelle main bouche. Elle prend son origine dans la base du crâne au niveau de l'occiput et se poursuit par la caisse du tympan, la mandibule, l'os hyoïde, le sternum et la symphyse pubienne et se prolonge ensuite dans les membres supérieurs et inférieurs.

Cette chaîne est animée par :

- la langue
- les muscles sus et sous hyoïdiens
- les muscles sous claviers, scalènes antérieurs, antérieurs du cou, triangulaire du sternum, grands pectoraux, intercostaux moyens
- et les muscles abdominaux grands droits et pyramidal de l'abdomen et le plancher périnéal.

Les muscles composant ce système sont à la fois témoins et acteurs de l'équilibre postural du sujet autour de la ligne de gravité antérieure passant par la symphyse mentonnière et la symphyse pubienne.

Ces chaînes sont à l'origine de la forme du corps, de la posture et la gestuelle. Dans la pratique ostéopathique, dans la plupart des cas il y a une prédominance de fonction d'une ou de plusieurs chaînes musculaires qui permet d'orienter l'examen clinique ostéopathique vers le fonctionnement habituel ou pathologique du patient.

On peut donc considérer que l'organisation posturale globale de l'individu, dépend de l'équilibre fonctionnel entre les cinq chaînes musculaires fondamentales mais aussi de l'équilibre musculo-aponévrotique de l'ensemble des structures constituant chaque chaîne.

Tout déséquilibre de tension ou dysfonction ostéopathique au sein d'une chaîne implique une compensation d'un ou plusieurs éléments de celle-ci. Mais nous y reviendrons.

Autre axe pris en compte, le système rythmique crânio-sacré axial, spécificité du concept ostéopathique, à la fois outil diagnostique et thérapeutique, relie l'ethmoïde au coccyx par la continuité osseuse articulée sphénoïde/occiput/sacrum solidarisé et équilibré par le système membraneux intra crânien (faux du cervelet et du cerveau et tente du cervelet) puis par le manchon dure-mérien rachidien. Ce système est baigné de liquide céphalorachidien est animé d'un mouvement rythmique d'expansion - réfraction palpable appelé mécanisme respiratoire primaire (MRP) accessible à la manipulation ostéopathique.

4-Éléments de la sphère oro-faciale

L'anatomie en orthophonie (13), *Rééducation orthophonique n°111*(42) , *Atlas d'anatomie humaine* (4) ainsi que *Les ATM, évaluation et traitements*,(24) nous informent sur l'anatomie.

a-La mandibule

Celle-ci est formée d'un corps et de deux branches latérales. Les deux branches se terminent par un processus condyloïde formé d'une tête, d'une fossette ptérygoïdienne et d'un col.

La mandibule est le seul os qui relie les deux côtés du corps et possède une articulation de chaque côté appelée articulation temporo-mandibulaire. Elle s'articule avec le crâne, par ses condyles coiffés par leurs disques. Elle est donc en contact avec l'os temporal.

La mandibule est aussi le lieu d'insertion des dents inférieures dites mandibulaires.

Dans *Orthopédie dento-faciale Tome 1*, (34) on apprend que la mandibule dépend d'un léger potentiel de croissance primaire (génétique) du cartilage condylien, mais surtout des capacités de croissance adaptative en réponse à l'environnement au niveau de ces deux sites de croissance à savoir le condyle et le corps à son centre.

b-Les articulations temporo-mandibulaires

Elles sont situées de part et d'autre de la mandibule et font le lien entre la mandibule et l'os temporal du crâne.

C'est une articulation complexe qui comporte un ménisque (lame cartilagineuse entre les deux surfaces articulaires, très fragile) appelé aussi disque.

Ce disque est un tissu fibro-cartilagineux, biconcave. Il s'interpose entre le condyle et la fosse mandibulaire du temporal.

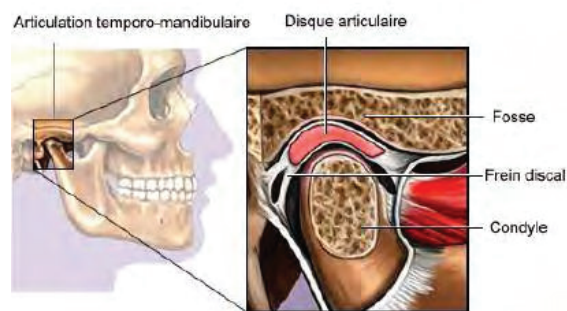
Il est relié au tendon de la partie supérieure du ptérygoïdien latéral, au muscle masséter et au muscle temporal.

Son innervation est reliée au système trigéminal (du nerf trijumeau).

Cette articulation est soutenue par trois ligaments :

- le ligament temporo-mandibulaire latéralement
- le ligament stylo-mandibulaire médialement
- le ligament sphéno-mandibulaire médialement

Elles entrent en jeu dans de nombreuses fonctions oro-faciales à savoir la succion, la déglutition, la respiration, la phonation, la mastication, la mimique. Elles participent aussi à l'effort physique et au stress.



Dans *L'ATM, une articulation entre ostéopathe et dentiste*,⁽¹⁵⁾ on apprend que les articulations temporo-mandibulaires permettent à la mandibule d'effectuer plusieurs types de mouvements :

- ouverture et fermeture
- propulsion qui est le mouvement de glissement de la mandibule vers l'avant
- rétropulsion qui est le mouvement de glissement de la mandibule vers l'arrière
- diduction qui est le mouvement latéral

L'ensemble de ces mouvements se combine au cours du repas pour assurer la mastication du bol alimentaire. En combinant ces mouvements, la mandibule peut broyer la nourriture avec les dents.

Lorsque la mandibule se trouve dans des conditions normales d'équilibre, les mouvements des condyles sont symétriques au cours des mouvements d'ouverture, de fermeture, de propulsion, de rétropulsion. Quant aux mouvements latéraux (diduction), ils ont normalement une amplitude égale de chaque côté.

L'ouverture, la fermeture et la propulsion de la mandibule sont des mouvements qui se produisent selon l'axe vertical du corps. Les déplacements des condyles sont symétriques.

La diduction est un mouvement latéral qui se fait dans le plan frontal, le déplacement des condyles est alors asymétrique.

-Les mouvements symétriques

Ouverture-fermeture

Le mouvement d'ouverture débute par un mouvement de rotation des condyles. Puis les condyles s'abaissent et avancent pour effectuer une translation vers l'avant. La mandibule, en s'abaissant, vient buter sur la musculature du cou et ne peut plus poursuivre sa course. Il faut que les condyles avancent, pour augmenter l'amplitude de l'ouverture de la bouche. C'est au cours de ce mouvement de translation que le disque et le condyle se déplacent vers l'avant.

Propulsion

La mandibule en se propulsant met très vite en contact les incisives supérieures et inférieures, ce qui bloque le mouvement. Pour que le mouvement soit possible, les incisives inférieures passent sous les incisives supérieures, par un abaissement de la mandibule. Le condyle et son disque se déplacent vers l'avant.

Au début du mouvement de propulsion, l'incisive mandibulaire glisse sous son homologue maxillaire. Le mouvement de propulsion entraîne une désocclusion molaire, un abaissement et une avancée du condyle.

A la fin du mouvement de propulsion, les incisives sont en bout à bout et le condyle se trouve très en avant.

-Les mouvements asymétriques : la diduction

La diduction est un mouvement latéral de la mandibule guidée par les canines.

Du côté où le mouvement de diduction s'effectue le condyle avance et s'abaisse au fur et à mesure du mouvement.

De l'autre côté le mouvement est inversé, le condyle avance et s'abaisse au fur et à mesure de la progression du mouvement, les canines vont s'éloigner l'une de l'autre.

L'ATM prend forme et se structure à mesure que l'enfant apprend à mastiquer, elle a donc une croissance secondaire et est dépendante des structures et des fonctions qui l'entourent.

c-L'os hyoïde :

C'est un os flottant qui ne s'articule avec aucun autre os. Il est plutôt gardé en place par un système complexe de muscles et de ligaments qui le relie à la langue, au menton, à l'os temporal, aux muscles extrinsèques du larynx, au sternum et aux clavicules, ce qui en fait une structure très mobile.

Il est situé dans le cou en position horizontale, au niveau de la troisième vertèbre cervicale.

Il supporte la langue et le larynx.

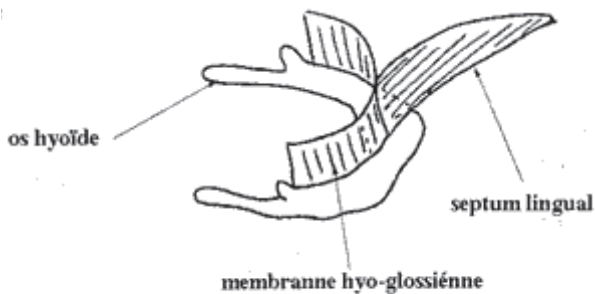
Il a une forme de fer à cheval :

- un corps rectangulaire
- une paire de petites cornes
- une paire de grandes cornes

L'os hyoïde est également en relation musculaire et ligamentaire avec :

- la mandibule par le muscle génio-hyoïdien et le puissant muscle mylo- hyoïdien constituant le plancher buccal
- le pharynx par le muscle constricteur moyen du pharynx
- le temporal par les muscles et ligaments stylo- hyoïdien et le muscle digastrique
- l'omoplate par le muscle omo- hyoïdien
- le sternum par le muscle sterno- hyoïdien

Nous reviendrons sur ces attaches musculaires.



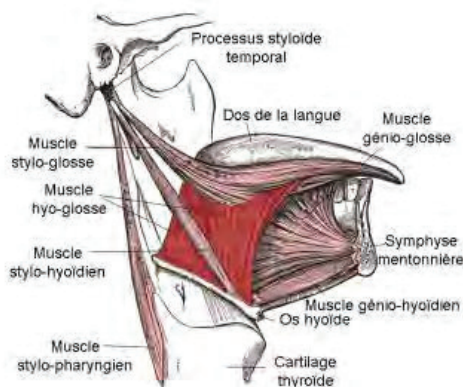
d-La langue

La langue est un organe musculueux, mobile, situé dans la cavité buccale.

Elle est constituée de dix-sept muscles soutenus par un squelette fibro-cartilagineux, le septum lingual.

Sa charpente squelettique est l'os hyoïde auquel elle est rattachée par une musculature nombreuse.

Son origine embryologique est complexe : elle est issue des quatre premiers arcs pharyngiens, apparaît à la fin de la quatrième semaine embryonnaire sur le plancher du pharynx. Ses deux tiers antérieurs sont issus des deux premiers arcs pharyngiens et son tiers postérieur provient des troisième et quatrième arcs pharyngiens.



Le rôle de la langue est multiple. Élément central de la cavité buccale, elle est impliquée dans de nombreuses fonctions.

Dans la déglutition, elle se creuse pour former un canal qui fera glisser le bol alimentaire en arrière et exerce une force sur le palais pour réussir la propulsion des aliments vers l'arrière.

Dans la croissance des mâchoires : de par sa position de repos, haute et centrée dans la cavité buccale, qui permet le développement des mâchoires. A chaque déglutition réflexe, la langue vient au contact du palais et exerce des micro-stimulations essentielles à son développement en largeur. De par le mode de déglutition standard, elle permet le développement des mâchoires et des dents dans leur couloir dentaire, couloir formé de la force des joues d'un côté et de la force linguale de l'autre.

Dans la mastication où elle participe à l'insalivation et à la préparation du bol alimentaire.

Dans la phonation, grâce à ses points d'appui elle permet l'articulation correcte de nombreux phonèmes.

Dans la respiration, en aidant la mandibule à se porter vers l'avant, la langue participe au maintien du calibre des voies aériennes supérieures menacées d'écrasement. Par son lien avec le diaphragme (partie de la chaîne antéro-médiane), la langue a une incidence sur la respiration.

Dans la posture, étant donné son lien direct avec l'os hyoïde, et la mandibule, les tractions qu'elle effectue influence la posture. De plus, elle fait partie d'une des chaînes musculaires, ce que nous avons vu précédemment.

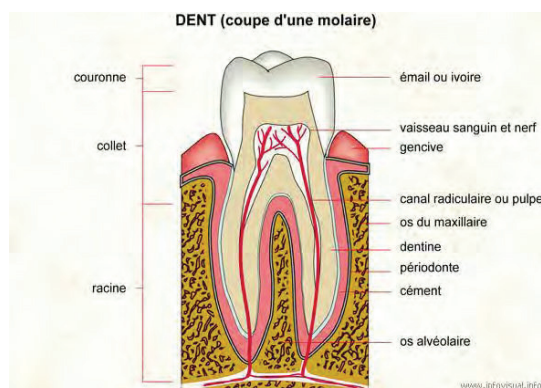
La langue, par son activité de pression - traction sur le palais osseux, influence directement l'activité rythmique de l'axe fonctionnel crânio-sacré, dont nous avons parlé précédemment, par l'intermédiaire des articulations inter maxillaires, inter palatines et maxillopalatines.

e-Les dents

Dans *Orthopédie dento-faciale*, (34) M.Chateau nous fait une description anatomique de la dent. Une dent est un organe enveloppé d'os, dur, blanchâtre, composé d'une couronne libre et d'une ou plusieurs racines implantées dans la cavité buccale, plus particulièrement dans l'os alvéolaire des os maxillaire et mandibulaire. Cet os alvéolaire se forme en même temps que la racine des dents et disparaît en même temps qu'elle.

Son corps est principalement composé de dentine. La dentine est perforée de micro-tubes qui contiennent les prolongements des cellules dentaires, les odontoblastes. La couronne est recouverte d'émail. La racine est recouverte de cément, où s'enracinent les fibres collagéniques et élastiques du ligament alvéolo-dentaire ou desmodonte. Ce ligament constitue avec l'os une véritable articulation et renferme des cellules de régénération osseuse, ligamentaire et cémentaire. Il est richement innervé par des récepteurs mécaniques, propriocepteurs, qui renseignent le système nerveux central sur la position exacte des dents et la pression exercée par les muscles masticateurs.

La dent est implantée dans l'os alvéolaire par une à trois racines. Les racines dentaires se terminent par un apex dont l'ouverture permet la vascularisation et l'innervation de la dent.



Les dents ont un système de numération particulier :

Pour le chiffre des unités : on numérote les dents en partant du centre vers le fond.

-1 l'incisive centrale, 2 l'incisive latérale, 3 la canine, 4 la première prémolaire, 5 la deuxième prémolaire, 6 la première molaire, 7 la deuxième molaire, 8 la dent de sagesse.

Le chiffre des dizaines est déterminé par la partie d'un quadrant imaginaire, correspondant à une hémi-arcade dentaire, dans lequel se trouve la dent. En regardant la personne en face, 1 est en haut à gauche (à la droite de la personne), 2 en haut à droite (à la gauche de la personne), 3 en bas à droite (à la gauche de la personne), 4 en bas à gauche (à la droite de la personne).

Pour les dents temporaires (dents de lait), le chiffre des dizaines est de 5 à 8 selon le même quadrant, dans le sens des aiguilles d'une montre.

L'anatomie de la couronne en émail des dents est divisée en six faces :

-face occlusale : sur laquelle on mord. Cette face est constituée de cuspides (bosses) et de fosses, sillons. Elle permet l'occlusion avec son homologue de l'arcade dentaire opposée.

-face vestibulaire : c'est la face se trouvant à l'extérieur, contre la joue.

-face linguale : c'est la face interne.

-face mésiale : c'est la face entre deux dents et regardant vers l'avant.

-face distale : c'est la face entre deux dents et regardant vers l'arrière.

Les dents ont plusieurs rôles importants :

-alimentation : les incisives permettent de sectionner les aliments ; les molaires et prémolaires permettent la mastication, le broyage des aliments ; les canines permettent de déchiqueter les aliments.

-phonation : les dents, en association avec la langue et les lèvres, permettent la prononciation de certains phonèmes.

-esthétique : elles soutiennent les tissus mous qui les entourent (lèvres, joues) et participent au sourire.

La dentition correspond à tout le processus de sortie et de formation des dents alors que la denture est l'état des dents à un moment donné.

J-M Landouzi dans *Mal de dos, mal de dents* (31) nous fait un récapitulatif de l'éruption dentaire :

A partir de 6 mois apparaît la denture lactéale : les incisives centrales (inférieures puis supérieures) puis les incisives latérales (supérieures puis inférieures), les premières molaires, les canines, et enfin les secondes molaires

A partir de 6 ans vont pousser : les dents de 6 ans (16, 26, 36 et 46), des molaires, les incisives centrales (1) puis latérales (2), les prémolaires (4), les canines (3), d'autres prémolaires (5), et tardivement les dents de sagesse (7 et 8)

-Notion d'occlusion

C'est l'alignement et la relation entre les dents, la manière dont les dents maxillaires s'engrènent avec les dents mandibulaires lors du contact au repos.

Dans l'occlusion, chaque dent est en contact avec deux de ses antagonistes à l'exception de l'incisive centrale mandibulaire et la troisième molaire maxillaire qui ne sont en contact qu'avec une seule dent.

Selon E. Veereck, dans *Pratikadent* (38) l'occlusion se met en place au cours de la croissance, lors de la poussée dentaire. Le véritable début de l'occlusion se met en place vers l'âge de six mois, lors de l'éruption des incisives. Ensuite, aux alentours d'un an, les premières molaires stabilisent par leur engrènement la mâchoire du bas.

A ce moment-là, l'occlusion sera fixée. Les autres dents se mettront en place en fonction de ce point initial.

Le plan d'occlusion doit normalement se construire en parallèle à la ligne du regard et à l'horizontale du sol. Elle est indissociable de la posture et se construit en même temps qu'elle.

L'occlusion a un rôle de protection de l'ATM, elle guide la mandibule dans des mouvements compatibles avec l'ATM.

L'occlusion cale la mâchoire du bas dans une position compatible avec l'ensemble de la posture.

f-Les lèvres

Les lèvres sont des prolongements musculeux, parallèles au rebord alvéolaire des mâchoires et qui forment un orifice de dimension plus ou moins considérable, selon leur écartement.

Les limites de la bouche sont : en haut la lèvre supérieure, en bas la lèvre inférieure. A sa face inférieure, elle est recouverte par la muqueuse qui la fixe aux os sus-maxillaires et qui forme sur la ligne médiane le repli triangulaire, appelé « frein de la lèvre supérieure ». La lèvre inférieure est revêtue à sa face postérieure par la muqueuse qui la fixe également à la mandibule. Les extrémités des bords des lèvres se confondent au dehors et viennent constituer les commissures.

L'orifice buccal, limité par les lèvres, est formé par la contraction tonique de certaines fibres musculaires contenues dans l'épaisseur de ces dernières. Mais, outre la couche musculeuse, on trouve dans les lèvres d'autres éléments : vaisseaux, nerfs. On ne compte pas moins de dix-neuf muscles dans les lèvres; le plus important est l'orbiculaire, nous en reparlerons ci-après.

Les fonctions des lèvres sont liées à leur organisation musculaire et à leur sensibilité spéciale. Ce sont des organes de préhension, des auxiliaires de la respiration et de l'exercice de la parole. Leur force musculaire permet de stopper la croissance dentaire.

B- La musculature

La position particulière de la mandibule et ses rapports musculaires obligent à considérer plusieurs musculatures : les muscles propres aux articulations temporo-mandibulaires, les muscles de la face, les muscles de la langue, les muscles sus et sous-hyoïdiens.

1-Les muscles des ATM

a-Le muscle temporal

-Le muscle temporal s'insère sur les faces latérales de tous les os constituant la fosse temporale de la face latérale du crâne.

Il s'insère avec la face latérale du sphénoïde, la face latérale de l'os frontal et de l'os pariétal ainsi que sur l'os temporal.

Son insertion sur la mandibule se fait sur le processus coronoïde qui se situe sur la branche montante de l'os mandibulaire.

-Le fascia recouvrant le muscle temporal est le fascia temporal : c'est une extension du fascia cervical profond et il se continue avec le fascia massétérique.

-Les fonctions musculaires sont :

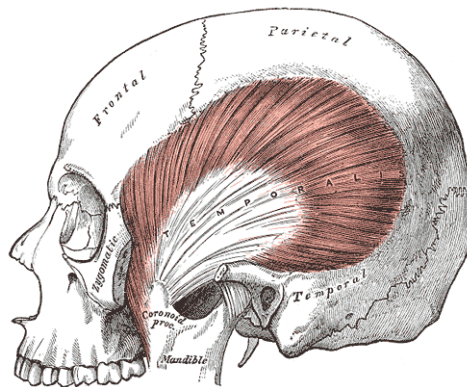
.un déplacement postérieur du condyle

.la fermeture de la bouche en élevant le condyle et la branche montante de la mandibule

.une élévation de la mandibule

Les contractions de ce muscle entraînent une compression des articulations temporo-mandibulaires.

-l'innervation du muscle temporal est assurée par le tronc antérieur du trijumeau.



Muscle temporal

b-Le masséter

Le masséter et le ptérygoïdien médial forment une écharpe mandibulaire où on distingue trois parties musculaires :

-l'antérieure, la postérieure et la profonde qui s'insèrent sur le processus zygomatique.

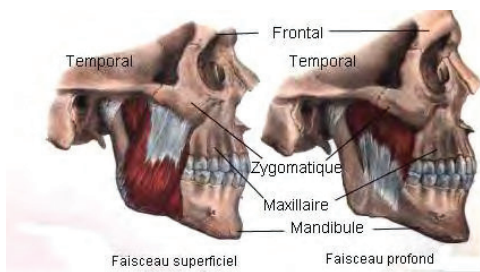
Le masséter est recouvert par les branches du nerf facial (VII).

Son action est la fermeture de la bouche

Le masséter est recouvert par le fascia parotido-massétéрин. Ce fascia trouve son insertion en haut et en arrière sur le processus zygomatique et il s'unit au fascia du sterno-cléido-mastoïdien. L'union de ces deux fascias détermine l'influence du sterno-cléido-mastoïdien sur la mobilité mandibulaire.

De plus, en bas et en avant, il s'insère sur la mandibule, enveloppe le masséter et est en relation avec le fascia temporal ainsi qu'avec le fascia du ptérygoïdien médial.

En profondeur, il est aussi en lien avec le fascia du digastrique postérieur.



Muscle masséter

c- Le ptérygoïdien médial

Il forme l'autre partie de l'écharpe mandibulaire. Il est situé sur la face médiale mandibulaire. Il présente deux insertions : sur la fosse mandibulaire et sur le maxillaire.

Des structures importantes se situent entre la partie postérieure du ptérygoïdien médial et le maxillaire :

-le nerf alvéolaire

-le nerf lingual

-les tenseurs du voile

-le constricteur supérieur du pharynx.

L'innervation du ptérygoïdien médial se fait par une branche du nerf mandibulaire.

Le fascia ptérygoïdien enveloppe les ptérygoïdiens latéral et médial.

Il est en continuité avec le fascia massétéрин et avec le fascia du cou, qui passe sous la mandibule.

Une partie du fascia s'insère sur le crâne entre le ptérygoïde et le sphénoïde.

On y trouve aussi des branches du nerf mandibulaire qui innervent les muscles masticateurs.

d-Le ptérygoïdien latéral

Le muscle ptérygoïdien latéral est composé de deux parties, l'une supérieure, l'autre inférieure.

Le ptérygoïdien latéral participe à l'ouverture de la bouche en abaissant la mandibule, et il tire le condyle mandibulaire et le disque vers l'avant.

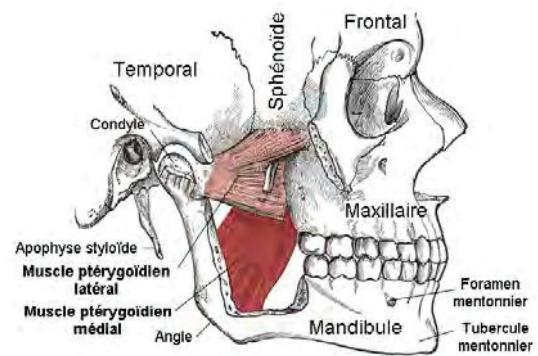
Les ptérygoïdiens latéraux ou externes participent à l'ouverture de la bouche mais leur action est plus complexe en raison de la présence de deux faisceaux musculaires qui s'insèrent l'un sur le disque et l'autre sur le condyle. La contraction des deux faisceaux permet le déplacement synchrone du condyle et du disque. Lors de la propulsion, d'autres actions musculaires sont nécessaires, notamment celles du masséter qui ferme la bouche, serre les dents et du ptérygoïdien médial qui participe à l'ouverture de la bouche

La partie supérieure s'insère sur la grande aile du sphénoïde, sur la partie latérale du ptérygoïde et sur la partie antérieure du disque de l'ATM.

La partie inférieure s'insère sur la face latérale du processus ptérygoïde et sur le condyle mandibulaire.

Les rapports du ptérygoïdien latéral sont :

- le nerf mandibulaire
- le nerf buccal
- les nerfs lingual et alvéolaire inférieur.



2-les muscles de la face

On sait que l'occlusion labiale a une grande importance pour la réussite d'une bonne déglutition, de plus, elle est un frein naturel à l'expansion dentaire et mandibulaire.

a-le releveur profond de la lèvre supérieure :

Il élève et protruse la lèvre. Il s'insère sur le bord inférieur de l'orbite et descend sur l'orbiculaire de la bouche.

b-le releveur naso-labial :

Il déforme les narines et assiste le releveur de la lèvre supérieure. Il s'insère sur le processus montant du maxillaire, sur la peau du nez et rejoint le releveur de la lèvre supérieure.

c-les muscles releveurs de l'angle de la bouche

Ils élèvent les commissures. Ils s'insèrent dans la fosse canine et sur les commissures.

d-les muscles grand et petit zygomatiques

Ils élèvent la lèvre supérieure et participent au sourire. Le grand zygomatique s'insère sur l'os zygomatique et près de l'angle de la bouche. Le petit zygomatique s'insère en dedans du grand zygomatique.

e-le muscle risorius

Il rétracte le coin de la bouche pour préparer à mordre. Il s'insère sur le fascia parotidien et sur l'angle de la bouche.

f-le muscle abaisseur de la lèvre inférieure

Il descend et protruse la lèvre inférieure. Il s'insère sur la partie antérieure de la mandibule et se dirige vers la lèvre inférieure.

g-le muscle abaisseur de l'angle de la bouche

Il abaisse ou relève les angles de la bouche. Il s'insère sur la mandibule et sur l'angle de la bouche.

h-le muscle mentonnier

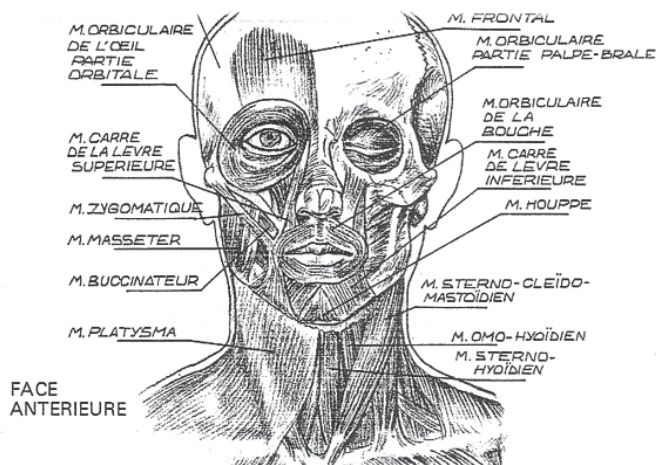
Il protruse la lèvre inférieure. Il naît en avant de la mandibule et s'insère sur le menton.

i-le muscle orbiculaire de la bouche

Il rassemble les lèvres et assure l'occlusion labiale tout en participant à la phonation, sifflement, baiser, respiration. Il s'agit en fait de deux demi orbiculaires tendus entre les deux commissures labiales, l'un passant dans la lèvre supérieure, l'autre dans la lèvre inférieure. Les fibres de chaque demi orbiculaire se prolongent dans le muscle buccinateur.

j-le muscle buccinateur

Il est essentiellement le muscle des joues. Il participe au souffle. Il s'insère sur le maxillaire et la mandibule.



3-Les muscles de la langue

a-le génio-glosse

Il s'insère sur le processus géni supérieur de la symphyse mentonnière. Certaines de ses fibres descendent sur l'os hyoïde tandis que d'autres descendent pour se fondre avec le constricteur moyen du pharynx.

La contraction des fibres postérieures protruse le bout de la langue,

La contraction des fibres antérieures rétracte la langue et la tire vers le bas et l'arrière,

Lorsque toutes les fibres se contractent, la langue est appliquée contre le plancher buccal. C'est la forme linguale utilisée lors de déglutitions dysfonctionnelles.

b-les longitudinaux supérieurs et inférieurs

Ils sont placés à l'extérieur du génio-glosse. Ils vont de l'os hyoïde à la pointe de la langue. Ils abaissent et rétractent la langue.

c-L'hyo-glosse

Il s'insère le long de la grande corne et du corps de l'os hyoïde. Sa contraction tire le bord de la langue vers le bas et abaisse la langue dans la bouche.

d-Le stylo-glosse

Il s'insère sur le processus styloïde et descend vers la base de langue au niveau du pilier antérieur du voile. Dans la langue, il se divise en deux : une partie longitudinale qui se mélange avec le muscle longitudinal inférieur et une partie oblique qui se mélange avec le muscle hyo-glosse.

Sa contraction tire la langue vers le haut et vers l'arrière.

e-Le palato-glosse

Il s'insère dans le voile du palais. Il constitue la partie musculaire du pilier antérieur du voile. Il élève la langue, la porte en arrière et rétrécit l'isthme du gosier.

f-Le pharyngo-glosse

Il s'insère sur le constricteur supérieur du pharynx et rejoint le bord latéral de la langue. Il attire la langue en arrière et en haut.

g- Les muscles transverse et vertical de la langue

Ils allongent et rétrécissent la langue.

h-Le muscle amygdalo-glosse

Est élévateur de la base de langue.

4-Les muscles hyoïdiens

L'os hyoïde assure les insertions de quatorze paires de muscles. Il participe aux fonctions de déglutition et de phonation.

a-Les muscles supra-hyoïdiens

-le génio-hyoïdien

Il va de la face antérieure de l'os hyoïde au processus géni inférieur de la mandibule. Il élève l'os hyoïde et abaisse la mandibule. Il est innervé par une branche du nerf hypoglosse issue de la première racine cervicale.

-le mylo-hyoïdien

Il va du corps antérieur de l'os hyoïde et sur la ligne interne de la mandibule. Il constitue le plancher buccal et sa contraction élève l'os hyoïde.

-le muscle digastrique

Il s'insère sur la mandibule. Il comprend deux parties, l'une antérieure, l'autre postérieure, réunies par un tendon passant par une boucle de tissu conjonctif (fascia) qui est insérée sur la grande corne de l'os hyoïde. Cela forme alors un triangle dont un des côtés met en rapport la mandibule et la mastoïde.

Ils solidarissent la mandibule avec la partie de la tête qui repose sur le rachis cervical à savoir l'occiput.

Lorsque le digastrique se contracte, il élève l'os hyoïde, mais si celui-ci est fixe, il complète l'action du ptérygoïdien latéral dans le mouvement d'abaissement de la mandibule. Il fait aussi effectuer à la langue un mouvement postéro-inférieur lors de la déglutition.

Les deux parties de ce muscle ont une innervation différente :

La partie antérieure est innervée par le nerf mandibulaire inférieur

La partie postérieure est innervée par le nerf facial.

-Le muscle stylo-hyoïdien

C'est un muscle fusiforme qui s'étend du processus styloïde à l'os hyoïde où son tendon se dédouble pour engainer le muscle digastrique.

Il est élévateur de l'os hyoïde.

Son innervation vient du nerf facial.

b-Les muscles sous-hyoïdiens

-le sterno-hyoïdien :

Il va de l'extrémité interne de la clavicule au corps inférieur de l'os hyoïde.

Il abaisse l'os hyoïde pendant la déglutition.

-l'omo-hyoïdien

Il est divisé en deux ventres par un tendon central.

Le ventre inférieur part de l'omoplate supérieure, passe en avant sur la clavicule, chemine en profondeur du muscle sterno-cléïdo-mastoïdien. A ce niveau, il est maintenu par des expansions spécifiques de son propre fascia, qui s'attachent sur la clavicule.

Le ventre supérieur s'insère sur le bord inférieur du corps de l'os hyoïde.

Sa contraction abaisse l'os hyoïde et son innervation est la même que celle du sterno-hyoïdien.

-Le platysma

Grand muscle fin, superficiel, puissant, s'insérant sur le fascia superficiel des muscles pectoral et deltoïde, sur la mandibule. Sa contraction abaisse la mandibule et la lèvre. Il est innervé par la branche cervicale du nerf facial.

-Le sterno-thyroïdien

-Le thyro-hyoïdien

Il s'insère sur le cartilage thyroïde, monte en avant de la membrane thyro-hyoïdienne et s'attache à l'os hyoïde.

5- les muscles du cou

On ajoute aux muscles déjà cités :

a-Le sterno-cléido-mastoïdien

C'est un muscle pair du cou, tendu verticalement, entre la clavicule et le sternum en bas et la mastoïde de l'os temporal et l'os occipital en haut. Il se divise en deux parties, la partie cléido-occipital et la partie cléido-mastoïdien. Il doit son nom de *sterno-cléido-mastoïdien* au fait qu'il est attaché au sternum, aux clavicules, et au processus mastoïde de l'os temporal du crâne. Il s'insère sur le bord antérieur et la face latérale du processus mastoïde le tiers externe supérieure en dehors du muscle trapèze. Il descend, oblique en bas et en avant et en dedans, en formant deux faisceaux :

.le faisceau profond, le chef cléido mastoïdien, qui s'insère sur le tiers postéro-interne de la face supérieure de la clavicule en arrière du faisceau superficiel.

.le faisceau superficiel qui se divise lui même dans sa partie basse en deux nouveaux faisceaux, médial et latéral, il s'insère, pour son chef latéral, sur le tiers interne de la face supérieure de la clavicule et en avant du faisceau postérieur pour son chef médial.

b-Les muscles scalènes

Le muscle scalène antérieur est un muscle situé sur le côté du cou, derrière le muscle sterno-cléido-mastoïdien.

Ses insertions partent des apophyses transverses des troisième, quatrième, cinquième et sixième vertèbres cervicales et arrivent par un tendon étroit et plat sur la face supérieure de la première côte.

Son trajet est descendant, presque à la verticale, légèrement en avant et en dehors.

Le muscle scalène postérieur a deux portions inférieurement, l'antérieure s'attache à la première côte, l'autre à la seconde; ces deux portions bientôt réunies remontent vers le rachis et s'attachent aux six dernières apophyses transverses cervicales.

Ils sont innervés par un rameau nerveux des cinquième et sixième nerfs cervicaux.

Ils sont vascularisés par une branche de l'artère thyroïdienne inférieure.

Ces muscles fléchissent le cou latéralement.

c-Le muscle trapèze

Le muscle trapèze est un muscle de la loge postérieure de l'épaule, de la nuque, et du tronc. Il est très vaste et occupe toute la région supérieure du dos à la manière d'un losange, d'où son nom. On le divise habituellement en trois faisceaux : supérieur, moyen et inférieur.

Son faisceau supérieur part de la ligne courbe occipitale supérieure, juste après l'insertion du muscle sterno-cléido-mastoïdien, et jusqu'à la protubérance occipitale externe. Ainsi que des processus épineux des vertèbres cervicales. Et rejoint la face supérieure de la clavicule. Le faisceau supérieur est oblique en bas et en dehors.

Son action permet de hausser les épaules, d'étendre la tête en arrière, et de tourner et incliner la tête.

Son faisceau moyen a pour origine le triangle aponévrotique des épineuses ainsi que les ligaments inter-épineux de la septième vertèbre cervicale à la quatrième vertèbre thoracique. Et rejoint le bord postérieur de la scapula. Le faisceau moyen est horizontal.

Son action permet de rapprocher la scapula du rachis, et de tirer l'épaule en arrière.

Son faisceau inférieur a pour origine les processus épineux et les ligaments inter-épineux de la quatrième à la dixième vertèbre thoracique. Et rejoint le bord postérieur de la scapula. Le faisceau inférieur est oblique en haut et en dehors.

Son action permet d'abaisser les épaules et de faire basculer en dedans la scapula.

Il est innervé par le nerf accessoire (XI^e Paire Crânienne) pour le faisceau supérieur et par le nerf du trapèze pour les faisceaux moyen et inférieur.

d-Le muscle long de la tête

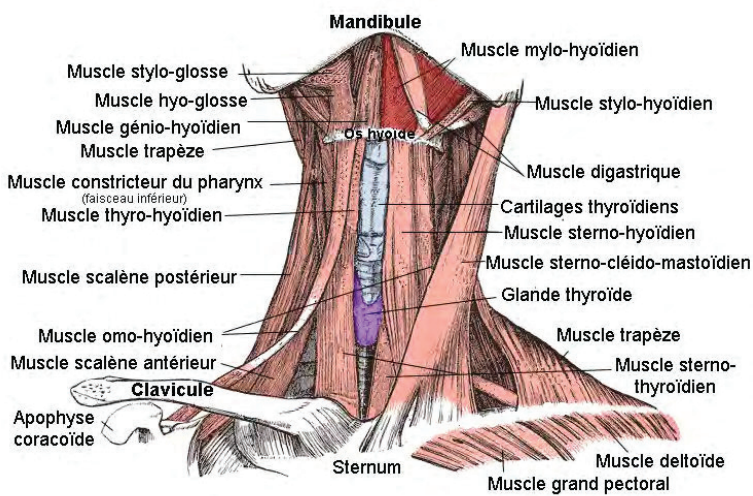
C'est un gros muscle, superficiel par rapport aux autres.

Par quatre tendons, il naît des tubercules antérieurs des 6e, 5e, 4e et 3e vertèbres cervicales.

Les fibres charnues qui font suite à ces tendons montent en haut et en dedans, en s'étalant un peu devant les muscles longs du cou et droit antérieur de la tête ; elles se jettent à la face profonde d'une lame aponévrotique de laquelle repartent des fibres charnues.

Celles-ci se terminent dans la fossette située en avant de la crête musculaire de la partie basilaire de l'occipital et sur la zone adjacente de la partie pétreuse du temporal.

Il est fléchisseur de la tête et en plus tourne la face de son côté



Selon J.M Landouzi, dans *Les ATM, évaluation, traitements odontologiques et ostéopathiques* (24) dès que les muscles perdent de leur synchronisme, la dysfonction temporo-mandibulaire s'installe. Le déséquilibre agit à la minute même où il est mis en place, et son retentissement sur la biomécanique mandibulaire est proportionnel à son intensité.

Pour que les muscles travaillent de façon symétrique et synchrone, il faut que les os sur lesquels ils s'insèrent, occupent une position symétrique. Nous y reviendrons.

C-L'innervation

L'innervation des articulations temporo-mandibulaires est assurée par le trijumeau. Ce nerf est le plus volumineux des nerfs crâniens.

Il reçoit de nombreuses afférences sensibles de la peau de la face, de l'oreille, des cavités buccales et nasales, des dents, du rhino-pharynx, des méninges et bien sûr, de l'articulation temporo-mandibulaire.

Il reçoit des afférences proprioceptives des muscles masticateurs, des muscles oculomoteurs et des muscles de l'expression faciale.

1-la fonction motrice du trijumeau

Il est moteur des muscles masticateurs, mylo-hyoïdiens, digastrique, tenseurs du voile.

2-division du trijumeau

-le nerf mandibulaire

-le nerf maxillaire

-le nerf ophtalmique

3-interconnexions avec d'autres nerfs crâniens

Il est en relation avec les nerfs oculomoteurs, trochléaire, facial, vestibulo-cochléaire, glosso-pharyngien, vague et accessoire.

4-relations avec le niveau central

Il a de nombreuses connexions intravertébrales :

-des noyaux se prolongent vers le bas, traverse le bulbe rachidien, passe par le rachis et s'étendent jusqu'en C2.

-il reçoit des afférences des aires sensibles.

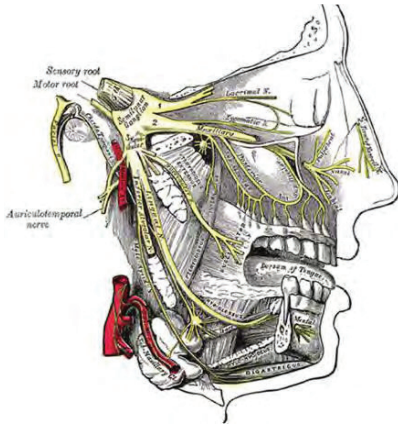
-il est connecté au thalamus qui est un centre des émotions.

5-les branches du trijumeau

La branche ophtalmique comprend le nerf lacrymal, frontal, naso-ciliaire.

La branche maxillaire comprend le nerf maxillaire.

La branche mandibulaire : le nerf temporo-masséterin, le temporal profond, le temporo-buccal, le nerf du ptérygoïdien médial, le nerf du tenseur du voile, le nerf lingual.



Nous avons donc démontré par ces rappels anatomiques que la mandibule était en lien non seulement avec la langue et l'os hyoïde mais aussi avec le crâne par l'intermédiaire des ATM ainsi que par de nombreux muscles. Ainsi qu'avec le cou par l'intermédiaire de l'os hyoïde et des premières cervicales : l'atlas, l'axis, C3, C4, C5 par l'intermédiaire des muscles du cou et par le trajet de son nerf principal.

Cependant d'autres éléments sont en lien avec la mandibule et son positionnement.

D-Autres éléments mis en jeu

Selon *Atlas de l'anatomie humaine* (4), la mandibule est appendue au crâne, la langue est au centre de l'espace laissé par les dents, entre la mandibule et le maxillaire. Nous avons pu voir précédemment que la mâchoire ainsi que ses ATM sont reliées au crâne par le biais des ATM ainsi qu'au cou et ses vertèbres cervicales par certains muscles.

Les vertèbres cervicales sont quant à elles en relation étroite avec les autres vertèbres du rachis.

Le rachis repose sur le sacrum qui est, quant à lui, relié au reste du bassin

En dessous, le bassin repose sur les membres inférieurs, dont la longueur doit être égale. Le parallélisme de cet ensemble est assuré lorsque toutes les lignes sont perpendiculaires à l'axe central du corps. Les muscles assurent la cohésion et la solidité de l'ensemble. Si un des éléments perd son horizontalité, l'ensemble se modifie par la tension asymétrique des muscles.

Selon J-M Landouzi, dans *Les ATM, évaluation, traitements odontologiques et ostéopathiques* (24) le corps, pour résister à la pesanteur, doit avoir des axes architecturaux parfaitement équilibrés. Partant de l'axe vertical, les éléments osseux doivent se situer sur des perpendiculaires à cet axe et former des parallèles. On considérera à chaque fois la partie antérieure et postérieure de ces axes.

L'axe vertical : la pointe du menton doit être alignée au pubis au niveau antérieur, le sommet de la courbure occipitale et la partie postérieure du sacrum doivent être alignée pour la partie postérieure.

Les perpendiculaires à l'axe vertical sont :

- la ligne qui réunit les condyles de la mandibule
- le plan des dents maxillaires
- le plan des dents mandibulaires
- le sommet de la colonne vertébrale : ligne des condyles occipitaux qui viennent se poser sur l'atlas.
- la ligne des épaules
- la ligne des clavicules
- la ligne des omoplates
- la ligne du bassin
- la ligne du sommet des têtes fémorales
- la ligne des genoux
- les pieds.

Les lignes antérieures et postérieures forment un rectangle au centre duquel passe une ligne (oreille, épaule, malléole externe) appelée ligne de gravité. La position du rachis est alors déterminée par rapport à cette ligne.

Position de la mandibule dans la posture :

Les fosses mandibulaires, les disques et les condyles doivent se trouver dans une position horizontale, parallèle au plan du sol comme les autres éléments osseux de la face. La mandibule est soumise aux influences de l'occlusion et de la posture. La mandibule ne présente aucune déviation en position scapulaire équilibrée, mais dévie, en ouverture, du côté de l'épaule qui est volontairement ascensionnée.

Tout cela a été mis en évidence par les expériences de Jean-Marie Landouzi dont nous reparlerons ci-après.

Rappelons que la langue est la seule à réguler et à moduler sa forme par un jeu subtil de contractions musculaires.

Toute déviation praxique de la langue aura des répercussions sur le développement péribuccal et sera génératrice de dysmorphoses des dents et des maxillaires.

Comme nous l'avons vu précédemment, une mauvaise position de la langue au repos ne se manifeste pas uniquement par un déséquilibre dento-maxillaire. De par ses attaches à l'os hyoïde, elle a des répercussions sur la posture.

Le niveau vertical du massif lingual dépend des muscles qui le suspendent :

- au voile (palato-glosse)
- aux rochers (stylo-glosse, stylo-hyoïdien, ventre post des digastriques)
- au corps de la mandibule (mylo-hyoïdien, génio-hyoïdien.)

E-les fonctions oro-faciales

Parmi les fonctions orales, on trouve : la déglutition, la ventilation, la phonation.

Pour une harmonie des fonctions orales, il faut certains préalables dont nous parle C. Thibault dans *Orthophonie et oralité* (33) et que nous allons citer :

1-Un équilibre musculaire qui dépend de trois facteurs

- les caractères des muscles : plus ou moins développés selon les individus, les plus importantes variations concernant les lèvres, le voile et la langue.
- les insertions musculaires
- les influx nerveux qui déterminent le tonus et les positions de repos et de posture des muscles.

2-Equilibre au repos

Il y a aussi nécessité d'un certain équilibre au repos dépendant du bon fonctionnement des muscles buccaux et péri-buccaux, d'une ventilation ainsi que d'une position linguale de repos adéquate.

a-ventilation :

Les muscles dilatateurs des ailes du nez permettent l'augmentation de l'orifice nasal, par conséquent le passage d'un plus grand volume d'air lors de l'inspiration.

La ventilation adéquate est la ventilation naso-nasale car elle est garante d'une bonne qualité de sommeil, d'une croissance harmonieuse du maxillaire, d'une meilleure concentration intellectuelle ainsi que d'une moindre incidence des affections ORL

b-position de repos

La position de repos correspond à la plus grande économie d'énergie musculaire et dépend essentiellement des forces de gravité et de tonus.

Au repos, les deux arcades dentaires ne se touchent pas. Les maxillaires présentent un espace libre vertical au niveau des incisives. La ligne de contact bilabiale spontanée et la houppe du menton ne doivent pas être contractées.

La langue, en position haute, occupe la majeure partie de la cavité buccale mais ne déborde pas des arcades. Elle est positionnée au palais, l'apex derrière les incisives supérieures et le dos étalé.

Cette position se rencontre chez 70% des adultes.

3-Equilibre en fonction

On aura aussi besoin d'un bon équilibre en fonction, à savoir lors de la déglutition et de la phonation.

Ces dernières sont des fonctions assurées par un même ensemble organique et dont les pathologies très souvent associées, révèlent la relation étroite entre la déglutition et l'articulation.

La similitude des appuis linguaux, aussi bien lors de la déglutition que dans l'articulation des consonnes apico-dentales (t, d, n, l) ou des constrictives (s, z, ch, j) montre le lien entre ces deux pathologies.

a-articulation de la parole

Au cours de l'articulation des phonèmes en français, la langue ne prend jamais appui sur les incisives et ne s'interpose jamais entre les dents.

C'est pour cela qu'on écouterait non seulement la prononciation des phonèmes mais aussi qu'on observerait les appuis linguaux pendant la rééducation.

b-déglutition

La déglutition primaire est liée au phénomène de succion. Puis survient une période de transition pouvant devenir durable. Nous reviendrons sur ces deux modes.

C'est le plus souvent après la poussée des dents définitives que la déglutition doit être de type secondaire.

La déglutition secondaire ou normale s'effectue avec l'apex prenant appui en arrière des incisives supérieures par la contraction du mylo-hyoïdien sur les papilles rétro-incisives.

En position physiologique, la pointe de la langue repose sur les papilles rétro-incisives et son inclinaison postéro-inférieure dégage le carrefour aérien.

En écartant les lèvres, on doit voir la face ventrale de la langue.

Ensuite les maxillaires se ferment et forment une occlusion molaire grâce à la contraction du masséter et du temporal.

Le plancher de la bouche se contracte, la langue s'étale et prend appui par ses bords sur le pourtour de la voûte palatine au-dessus des dents.

Les muscles intrinsèques de la langue entrent en jeu :

-le lingual supérieur allonge et rétrécit la langue,

-le lingual inférieur élargit et resserre la langue,

-le transverse l'épaissit et l'amincit.

La langue ne se déplace pas, c'est une onde de déformation de la masse linguale qui entraîne le bol alimentaire ou la salive vers le pharynx.

Les lèvres sont fermées mais ne se contractent pas de même que le menton.

Lors de ces déglutitions, la pression linguale est très importante, de plus nous déglutissons en moyenne 2200 fois par jour. Ces données permettent une meilleure compréhension des déformations possibles causées par l'appui lingual et mettent en évidence l'importance d'une rééducation de la fonction linguale.

La déglutition standard de l'adulte

La déglutition est l'ensemble des mécanismes permettant le transport des aliments de la cavité buccale vers l'estomac et ce en trois temps : le temps buccal, le temps pharyngé et le temps oesophagien.

Le temps buccal est le temps volontaire de la déglutition. En ce qui concerne l'innervation, ce temps dépend de la sensibilité et de la motricité de la cavité buccale et de la face, il permet la formation du bol alimentaire par l'insalivation et la mastication, et la propulsion de celui-ci vers le carrefour digestif.

-temps labio-buccal :

Ce dernier débute par une phase de préparation labio-buccale qui comprend la préhension des aliments, puis la mastication de ces derniers, et leur insalivation qui permet de former un bolus homogène sur le dos de la langue

Vient ensuite la phase buccale qui nécessite une bonne occlusion labiale et des mâchoires.

Le déroulement de ce temps commence par la préhension des aliments, c'est le temps de préparation du bol alimentaire. Il y a alors une ouverture des lèvres grâce aux zygomatiques et au carré du menton, puis une fermeture labiale par l'action de l'orbiculaire. On a ensuite un abaissement mandibulaire possible grâce à l'action des muscles génio-hyoïdiens, digastrique et mylo-hyoïdien et un abaissement du voile du palais par le palato-glosse.

La deuxième phase est la mastication. Elle est possible par les mouvements rythmiques de la mandibule, de la langue et des joues. Trois mouvements permettent une mastication optimale, nous les avons déjà cités ci-dessus donc ce ne sera qu'un rapide rappel : le mouvement d'abaissement de la mandibule possible par l'action des muscles sus-hyoïdiens, l'élévation de la mandibule par le temporal et le masséter et diduction de la mâchoire par les ptérygoïdiens.

Durant cette phase de mastication, la langue apporte les aliments au niveau des surfaces occlusales. Les buccinateurs doivent alors être efficaces. L'aliment ne peut être goûté que si on le fait diffuser sur la langue avec l'aide de la salive, d'où l'importance celle-ci. Les capteurs sensitifs de la sphère oro-faciales renvoient les informations sensibles à leurs noyaux dans le tronc cérébral qui seront transmis au cortex sensitif. C'est cette motricité volontaire qui permettra l'acceptation ou le refus de l'aliment en bouche.

La troisième phase du temps buccal est la propulsion. Durant cette phase, la respiration s'arrête pour éviter les fausses routes. L'aliment est ramené sur le dos de la langue qui se creuse. On a une occlusion des dents et des lèvres. La mandibule fermée stabilise l'os hyoïde, on a une contraction des muscles sus-hyoïdiens et une ascension du larynx. La langue prend appui sur les papilles rétro-incisives et effectue un mouvement d'avant en arrière : la musculature intrinsèque de la langue déclenche une onde péristaltique qui entraîne le bol alimentaire dans le pharynx

On a ensuite une élévation des deux tiers antérieurs de la langue ce qui plaque le bol alimentaire sur la voûte palatine par la contraction du mylo-hyoïdien. La base de langue est tirée vers le bas par l'action des muscles stylo-glosse, palato-glosse et pharyngoglosse. On a une occlusion dentaire par l'action du masséter.

Cette action de la base de langue fait que deux zones réflexogènes, que sont la base de langue et le pilier antérieur du voile, vont être en contact, provoquant le déclenchement du réflexe de déglutition.

-le temps pharyngien

C'est un temps réflexe donc involontaire. Le but de ce temps est la propulsion du bol alimentaire dans l'œsophage, qui se fait de manière automatique sous l'activité du tronc cérébral et des nerfs crâniens.

Le bol alimentaire est happé avec le concours du diaphragme qui, en se contractant, provoque une brève aspiration thoracique. Le pharynx est muni de muscles constricteurs qui vont se contracter en amont, formant un bourrelet appelé repli de Passavant qui empêche le bol alimentaire de remonter vers la bouche et le pousse vers l'œsophage.

Cette phase est caractérisée par la fermeture du sphincter glottique. Les cordes vocales sont en adduction. Sous l'effet de l'action de l'os hyoïde entraîné par la base de langue, le larynx complète son ascension pour se placer sous la base de langue. Dans le même temps, une contraction des muscles sous-hyoïdiens responsables d'un rapprochement des cartilages laryngés est observée.

Ce rapprochement se traduit au niveau du larynx par un épaississement des bandes ventriculaires et une horizontalisation de l'épiglotte.

Tout un système de protection des voies aériennes se met en place.

-le temps œsophagien

Il s'agit également d'un temps réflexe donc involontaire. Son innervation se fait par le nerf X le pneumogastrique.

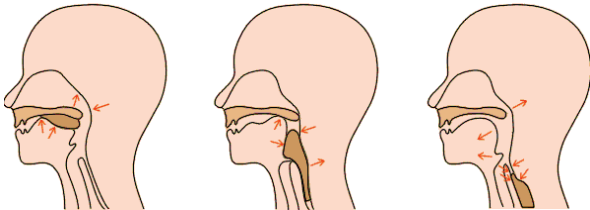
Le déroulement du temps œsophagien se fait en deux événements qui se succèdent :

-l'ouverture du sphincter pharyngo-œsophagien

-la traversée de l'œsophage grâce à une onde péristaltique.

En ce qui concerne le larynx, les cordes vocales sont toujours en adduction. Le larynx est sous la base de langue. Il participe par son ascension à l'ouverture du sphincter pharyngo-œsophagien, puis reprend peu à peu sa position de repos et les cordes vocales se remettent en abduction.

On a ensuite la progression du bol dans l'œsophage par onde péristaltique.



Succion-déglutition-respiration du nouveau-né

C'est un réflexe longuement préparé dans la vie fœtale : déglutition du liquide amniotique et succion du pouce.

Dès qu'il y a contact avec la peau maternelle le nourrisson recherche le mamelon par des mouvements de rotation de la tête. C'est le foussement.

Quand les lèvres et la langue perçoivent le sein : l'enfant le happe et c'est le début du réflexe succion-déglutition :

- les lèvres se plaquent de façon hermétique
- la partie libre de la langue s'étale sous le mamelon et sur l'arcade dentaire inférieure
- en même temps la base de langue isole le rhinopharynx de la cavité buccale
- la langue remonte et comprime le bout du sein sur le palais en même temps que la mandibule s'abaisse en avant pour créer une dépression intra buccale et permettre la sortie du lait et la sécrétion salivaire
- la pointe du mamelon glisse le long du palais vers l'arrière et quand elle atteint la limite entre palais dur et voile la respiration et la succion s'arrêtent et le lait s'écoule dans le pharynx.

la déglutition de transition

Elle commence à peu près quand les dents poussent (apparition de la mastication). Entre 6 et 9 ans il y a encore un tiers des enfants qui ont une déglutition atypique caractérisé par :

- une forte activité des lèvres
- absence de contact occlusif
- propulsion linguale

Quand ces caractéristiques de déglutition de transition ne s'effacent pas avec l'âge c'est à l'orthophoniste d'intervenir.

F-La pathologie

1-En ostéopathie

Selon Jean-Marie Landouzy, dans *Mal de dos, mal de dents* (31) il existe deux grandes catégories de pathologies : les pathologies ascendantes et descendantes, auxquelles il faut ajouter deux sous-classes qui correspondent à la pathologie qui se manifeste après le premier traitement.

.la pathologie ascendante :

Les dysfonctionnements des articulations temporo-mandibulaires sont dus à un déséquilibre postural du corps ou à des dérangements intervertébraux. Comme nous l'avons vu précédemment, la posture est en relation étroite avec la position et donc le bon fonctionnement mandibulaire.

Ici, c'est en corrigeant la posture par des manipulations que la mandibule et ses ATM fonctionneront normalement.

. la pathologie ascendante mixte

C'est une pathologie ascendante qui après un traitement ostéopathique, révèle une pathologie descendante.

On peut mettre en évidence une pathologie ascendante mixte s'il y a apparition, après traitement, de troubles posturaux qui sont alors liés au déséquilibre mandibulaire et s'il y a persistance d'un dysfonctionnement de la mécanique mandibulaire.

Ici, le traitement dentaire doit suivre le traitement ostéopathique.

.la pathologie descendante :

Les déséquilibres sont dus à un déséquilibre occlusal.

C'est donc le traitement occlusal qui devra être réalisé en premier.

.la pathologie descendante mixte :

C'est une pathologie descendante accompagnée d'une pathologie ascendante. Le traitement dentaire ne suffira donc pas à faire disparaître tous les symptômes, il faudra adjoindre un traitement ostéopathique qui corrige les compensations posturales.

Jean-Marie Landouzi propose un récapitulatif sous forme de tableaux des pathologies précédemment citées :

Douleurs des ATM aiguës ou chroniques ↓		Douleur des ATM associées ou non à d'autres douleurs ↓	
Absence de signes posturaux d'un déséquilibre occlusal. ↓		Signes posturaux du déséquilibre occlusal et notamment déséquilibre des omoplates ↓	
Pathologie ascendante ↓		Pathologie descendante ↓	
Traitement ostéopathique ↓		Traitement dentaire ↓	
Guérison complète ↓	Amélioration mais apparition des signes posturaux du déséquilibre occlusal. ↓	Guérison complète ↓	Amélioration mais des douleurs persistent ↓
Fin du traitement ↓	Obligation d'associer un traitement dentaire ↓	Fin du traitement ↓	Obligation d'associer un traitement ostéopathique ↓
Pathologie ascendante pure	Pathologie ascendante mixte	Pathologie descendante pure	Pathologie descendante mixte

Jean-Marie Landouzi a ensuite fait des expériences pour démontrer les liens entre les différentes composantes du corps que nous avons déjà citées précédemment, il a donc simulé des déséquilibres chez des patients et en a tiré ces conclusions :

-Signes statiques de troubles occlusaux :

Le déséquilibre occlusal entraîne :

.une position compensatoire de l'occiput et de l'atlas. L'occiput effectue une rotation postérieure et une flexion latérale d'un côté et provoque un mouvement compensatoire de l'atlas et de l'axis qui se mettent en flexion latérale du même côté que l'occipital.

Le mouvement de flexion latérale des cervicales sera alors limité du côté où la mastoïde est la plus haute.

.une ascension d'une omoplate : elle monte et se rapproche des vertèbres.

.une asymétrie corporelle : le corps effectue une translation latérale, en rapport avec la position de la tête. La position du pied est modifiée et prédominant du côté de l'omoplate basse. On constate alors que, d'un côté le bras touche le corps et de l'autre côté, le bras est plus éloigné.

.un déséquilibre pelvien

.une restriction unilatérale de la mobilité de l'os hyoïde

La mobilisation latérale de l'os hyoïde fait apparaître une asymétrie du mouvement de côté de l'omoplate haute. La mobilisation forcée peut entraîner une douleur par étirement du digastrique.

.la confirmation d'une asymétrie corporelle : dans certains cas de posture très perturbée, on aura une main complètement à l'extérieur du corps.

-Signes dynamiques :

Ils sont la conséquence des déséquilibres statiques.

.une limitation du mouvement de rotation de la tête

Cette limitation se trouve du côté de l'omoplate haute, en raison de la position compensatoire des cervicales et de l'occipital. L'atlas (C1) et l'axis (C2) se trouvent en rotation du côté de l'omoplate basse, le mouvement de rotation cervicale se trouve limité de l'autre côté.

.une différence de force de préhension : la main du côté de l'omoplate basse aura moins de force.

.une instabilité marquée lors de la translation du poids du corps d'un pied sur l'autre du côté de l'omoplate haute.

.la flexion antérieure du tronc.

-conséquences de la déglutition dysfonctionnelle sur la mécanique mandibulaire :

Lors d'une déglutition en pulsion (la langue trouve appui sur les arcades dentaires), si la langue se trouve en appui à droite, cela provoque une déviation mandibulaire gauche à l'ouverture ainsi qu'une ascension de l'omoplate gauche. La même chose se produit à l'opposé s'il y a pulsion sur la gauche.

Lors d'une déglutition en interposition postérieure, si l'interposition molaire est plus importante à droite, la mandibule est déviée à gauche à l'ouverture et l'omoplate gauche monte. La même chose se produit à l'opposé.

Si on a à faire à une déglutition en langue basse, la langue appuyant plus à gauche on aura une ouverture buccale déviée à droite et une élévation de l'omoplate droite.

A la suite de ces expériences, menées par Jean-Marie Landouzi, on peut conclure une fois de plus qu'il existe de nombreux liens entre les différentes parties du corps. On adonc à faire à une seule entité corporelle qu'on peut appeler posture.

Tout désordre de l'os temporal ou de la charnière cervico-occipitale aura un retentissement sur la position de l'os hyoïde et de la mandibule. Les troubles occlusaux en modifiant la position mandibulaire, provoquent une asymétrie du tonus musculaire des digastriques qui va se transmettre à la mobilité de l'os hyoïde et modifier la position de la charnière cervico-occipitale.

2-En orthophonie

Selon C.Thibault, dans *Orthophonie et oralité* (33) on commence par observer les déséquilibres musculaires au niveau des lèvres et des joues ainsi qu'au niveau lingual.

a-Déséquilibre au niveau des lèvres et des joues

Pour les lèvres on observe :

.leur forme : si elles sont épaisses cela signe une hypotonie, si elles sont fines une hypertonie.

.leur position de repos : si elles sont jointes ou ouvertes, indice d'une respiration buccale ou non ; dents posées dessus, recouvrement de l'une sur l'autre, ce qui signe une malposition des arcades dentaires

On observera aussi le degré de tension du sillon labio-mentonnier, sa souplesse et sa situation par rapport aux dents. Il peut exister un excès de pression.

On prendra en compte la force des joues avec un abaisse-langue, en exerçant une pression sur la face interne des joues et en demandant à l'enfant d'y résister.

b-Déséquilibre au niveau de la langue

On appréciera son volume ainsi que sa forme.

On observera sa position de repos :

Les positions pathologiques sont :

-l'interposition de la langue entre les incisives ou les molaires qui gêne le développement vertical.

-l'appui de la langue sur les incisives supérieures ou inférieures qui entraîne une proalvéolie (avancée des incisives.).

-lorsque la langue est en position basse et n'exerce plus au niveau molaire de forces opposées à celle des joues.

La posture est mauvaise quand la langue passe entre les arcades dentaires au niveau incisif ou lorsque la pointe de la langue est sur les incisives mandibulaires et pousse sur les incisives maxillaires.

On peut aussi rencontrer une langue reposant sur le plancher buccal, une langue se trouvant dos au palais, la pointe piquée sur le plancher buccal.

Lors de la déglutition, comme nous l'avons vu précédemment, l'apex s'appuie sur les papilles rétro-incisives, on note aussi un contact dentaire et une absence de contraction des muscles de la face.

La position basse de la langue peut être due à un frein lingual trop court. Pour le savoir, on demande à l'enfant de tirer la langue et on regarde si elle conserve un équilibre. On demande aussi à l'enfant de monter son apex sur les papilles rétro-incisives pour voir si cela lui est possible.

On s'intéressera aussi à l'articulation de la parole car, comme nous l'avons vu précédemment, nous trouvons des points d'appuis linguaux similaires entre articulation de certains phonèmes et déglutition.

On voit deux types d'anomalies articulatoires :

-les anomalies inaudibles : les points articulatoires sont approximatifs et l'articulation est alors phonétiquement correcte mais cela peut perturber l'équilibre de l'articulé dentaire.

Cela se met en place sur les occlusives d'articulation apico-alvéolaires (t, d, n) et sur la liquide rétro-alvéolaire (l). Le point d'articulation sera alors antériorisé. L'apex lingual prend appui sur les incisives supérieures ou s'interpose entre les arcades dentaires. On remarque que ces appuis sont les mêmes que lors d'une déglutition dysfonctionnelle.

-les anomalies audibles, on a alors des perturbations phonétiques. C'est le cas des constrictives prédorso-palatales [s, z] et des dorso-palatales [ch, j].

On peut rencontrer :

.le sigmatisme interdental : l'apex lingual vient se placer en interposition entre les arcades dentaires.

.le sigmatisme addental : où on a une pression inadaptée de la langue contre les incisives.

.le sigmatisme latéral : où l'écoulement d'air est latéral.

Ces difficultés articulatoires peuvent être liées à un problème praxique et à ce moment-là vont disparaître grâce à la rééducation des éléments musculaires défectueux.

Elles peuvent aussi être liées à une déformation de l'articulé dentaire.

Cependant, ces deux entités sont souvent liées.

c-Les déglutitions dysfonctionnelles

Il faut examiner avec soin les différents niveaux où peuvent apparaître les dysfonctions.

La persistance de la déglutition infantile à un âge avancé peut provoquer une perturbation dans l'équilibre des groupes musculaires antagonistes de part et d'autre des procès alvéolaires. Cette modification du rapport des forces peut entraîner une déviation de la direction de croissance des procès alvéolaires. En effet, comme nous l'avons vu précédemment, les dents poussent dans un couloir façonné par la langue d'un côté et la force musculaire des joues et des lèvres de l'autre.

La déglutition dysfonctionnelle se caractérise par une inoclusion des arcades dentaires, les masséters ne se contractent pas.

En ce qui concerne la langue, elle se caractérise par :

Soit une interposition entre les arcades, le plus souvent par sa pointe entre les incisives, et parfois par un ou deux bords latéraux.

Soit par une position addentale de la langue : appui rétro-incisif supérieur ou inférieur avec difficultés fréquentes à élever la partie postérieure de la langue. Une forte contraction des lèvres et des joues est observée pour résister à la pression de la langue.

Quand il y a déglutition dysfonctionnelle, la position de langue est similaire à celle au repos.

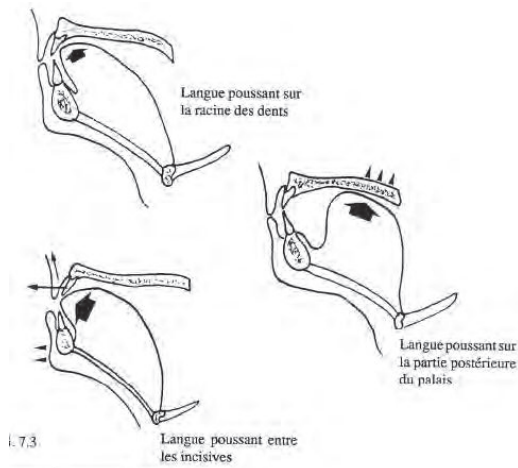
On remarque aussi qu'il y a contraction des muscles de la face et en particulier l'orbiculaire et le mentonnier.

On peut aussi observer une tension anormale au niveau des muscles du cou et sou-hyoïdiens.

Cette tension de différents muscles vise à pallier le manque d'appui lingual. En effet lors de la déglutition physiologique normale, la langue s'appuie au palais qui est une surface dure et la force de cet appui est alors suffisante pour propulser le bol alimentaire en arrière. Les contractions du menton et des lèvres ainsi que la pulsion au niveau dental servent alors de soutien à la déglutition et remplacent la force émise par la langue pour déglutir.

Dans la déglutition atypique il y a plusieurs symptômes remarquables :

- immaturité psychologique
- succion du pouce, de la tétine ou de la lèvre inférieure
- préférence pour les liquides, les aliments mixés
- hyperémotivité, anxiété
- refus d'autonomie



d-La ventilation buccale

Celle-ci est la conséquence d'une position anormale de la langue. La pointe n'est pas au palais, sa base bombe à l'arrière bouchant plus ou moins le carrefour aérien supérieur. Cependant, on peut rencontrer une position anormale de la langue sans ventilation buccale.

Dans la moitié des cas, après obtention d'une langue en bonne position, la ventilation devient naso-nasale. Dans les autres cas, cela peut prendre un peu plus de temps.

Les conséquences négatives de la ventilation buccale sont nombreuses. Elle peut entraîner des dysfonctionnements ORL, un sommeil perturbé, des difficultés de concentration, une fatigabilité, et provoque une aggravation des dysmorphoses dentaires.

e-Les habitudes nocives

Il s'agit de praxies répétées qui deviennent des habitudes et qui sont nécessaires au bien-être du patient. Elles ne sont pas toujours conscientes.

Elles sont aussi appelées parafunctions.

Ces praxies sont nocives pour la rééducation car elles peuvent entraîner de multiples déséquilibres : elles entretiennent une posture linguale, voire labiale et mandibulaire, et un mode de déglutition dysfonctionnelles. Elles peuvent créer et faire persister une position linguale basse qui aura pour conséquence une déglutition dysfonctionnelle.

Parmi ces habitudes on note

- la succion des doigts ou d'une tétine
- le "tétage" de la langue qui remplace la succion des doigts ou d'une tétine.
- le mordillement de la lèvre inférieure ou supérieure.

3-En orthodontie

Selon C.Lumbroso dans *Rééducation orthophonique n°226* (45) et E.Vereeck dans *Halte au massacre* (11) orthodontistes, les anomalies orthodontiques sont de différentes sortes :

Les malocclusions sont souvent une combinaison d'anomalies dentaires, dento-alvéolaires et basales.

-les anomalies dentaires :

On peut rencontrer des anomalies de forme, ou de formation de la dent, des anomalies de nombre : dent surnuméraires ou agénésie, des anomalies de situation : transposition, des anomalies d'éruption : retard, inclusion.

Pour mettre en évidence ces anomalies dentaires, lors de l'exploration on exécutera un comptage des dents en se rapportant au nombre de dents normal à l'âge du patient, on recherchera un retard d'éruption et on se focalisera sur une éventuelle asymétrie d'évolution entre arcades ou entre un côté et son opposé.

-les anomalies dento-alvéolaires

-le sens sagittal et les classes d'Angle :

-la classe I :

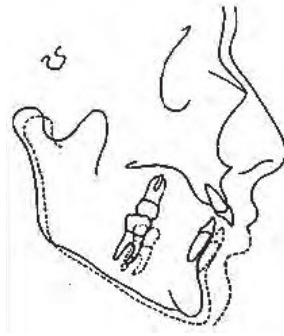
Représentant la normalité : les molaires s'emboîtent lors de l'occlusion, la canine maxillaire est légèrement vers l'arrière par rapport à la canine mandibulaire, l'incisive maxillaire dépasse légèrement en avant de la mandibulaire.

-les classes II :

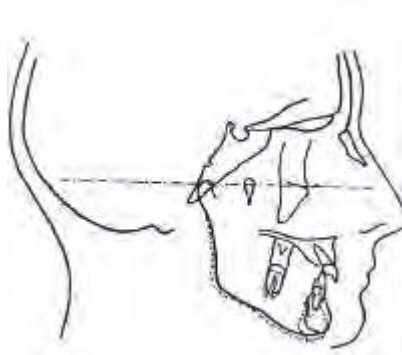
Elles sont déterminées par un rapport différent des dents maxillaires et mandibulaires.

En classe II, les dents mandibulaires sont plus en avant que les dents maxillaires sauf les incisives qui ont une position différente selon la classe II/1 et la classe II/2.

.la classe II division 1 : il existe une béance importante qui entraîne une malocclusion évidente et qui entretient une déglutition dysfonctionnelle néévidiciable à l'équilibre mandibulaire. On a ici une vestibulo-version des incisives supérieures



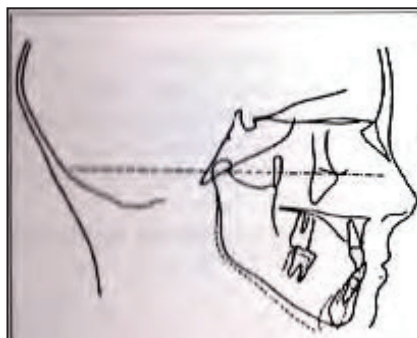
.la classe II division 2 : dans cette catégorie, pas de béance, mais la mandibule est bloquée par le recouvrement des incisives. Cette anomalie entraîne souvent un recul et une rotation de la mandibule. On a ici une linguo-version des incisives supérieures.



-la classe III :

Dans cette classe, la mandibule dépasse le maxillaire.

On parle aussi d'articulé inversé. Il s'agit d'un décalage vers l'avant ou sur le côté de la mandibule ou des dents, caractérisé par le passage des dents mandibulaires en avant de celles du maxillaire. Il existe différentes formes d'articulé inversé dont la plus étendue est la prognathie. L'articulé inversé pose des problèmes d'occlusion avec fréquemment des répercussions sur l'ATM.



-le sens vertical

En normocclusion, les dents maxillaires recouvrent les dents mandibulaires antérieurement et latéralement.

Le recouvrement idéal des incisives est d'environ 2mm.

Il faut distinguer l'infraclusion ou béance et la supraclusion :

-l'infraclusion est caractérisée par une insuffisance ou une absence de recouvrement. Souvent située dans le secteur antérieur, elle peut être localisée à un secteur latéral.

Les dysfonctions et les parafunctions en constituent l'étiologie la plus fréquente.

-la supraclusion :

Elle est caractérisée par un recouvrement incisif excessif.

-le sens transversal

En situation normale, les dents s'engrènent et les cuspidés vestibulaires des dents inférieures sont en relation avec le sillon mésio-distal des dents maxillaires.

Les anomalies transversales correspondent à des troubles de l'occlusion dans le sens vestibulo-lingual au niveau des secteurs latéraux. Elles peuvent être uni ou bilatérales, localisées à une ou plusieurs dents, d'origine alvéolaire ou basale.

On peut distinguer :

-l'occlusion inversée :

Ici ce sont les cuspidés vestibulaires des dents supérieures qui sont en relation avec le sillon mésio-distal des dents mandibulaires.

Souvent associée à une situation basse de la langue.

-l'inocclusion vestibulaire où les dents ne s'engrènent pas et où les dents maxillaires sont en position externe

-l'inocclusion linguale où les dents ne s'engrènent pas et où les dents mandibulaires sont en position externe.

On rencontre, à la mandibule comme au maxillaire :

Dans la région incisive :

- les pro ou rétroalvéolies, intervenant sur la position des lèvres,

- les infra-alvéolies par insuffisance de développement, entraînant une béance incisive,

- les hyper-alvéolies qui provoquent une supraclusion et un sourire gingival par excès de développement de l'os alvéolaire.

Dans la région prémolaire et molaire :

- infra-alvéolie avec béance postérieure, généralement unilatérale,

- endo-alvéolie et plus rarement exoalvéolie.

-les anomalies basales

Elles affectent la position des mâchoires dans les trois sens de l'espace et aggravent souvent les anomalies dento-alvéolaires.

4-pathologies de la dimension verticale

Elles peuvent se situer sur la dimension verticale d'occlusion ou sur la dimension verticale de repos :

a-Sur la dimension verticale d'occlusion :

On distingue parmi les facteurs influençant la dimension verticale d'occlusion :

-Ceux provoquant une diminution de la dimension verticale d'occlusion

.causes inhérentes au patient :

Une infra-alvéolie dentaire molaire acquise ou constitutionnelle.

Une abrasion par bruxisme

.causes inhérentes au patient ou au praticien

Une perte de molaires et de prémolaires non compensées

Une résorption de l'os alvéolaire.

.causes imputables au praticien

Des reconstitutions prothétiques ayant sous évalué la dimension verticale d'occlusion.

Les meulages occlusaux intempestifs et exagérés.

-Ceux provoquant une augmentation de la dimension verticale d'occlusion.

.reconstitutions prothétiques augmentant la dimension verticale d'occlusion.

.béance antérieure par pulsion linguale.

.classe III

Les conséquences des troubles consécutifs à une dimension verticale d'occlusion inadéquate sont eux aussi nombreuses :

-Lorsque la dimension verticale d'occlusion est augmentée on aura :

.des troubles esthétiques :

Avec un étirement des plis naso-géniens et une difficulté à obtenir une occlusion labiale.

.des troubles morphologiques des tissus de soutien :

Avec résorption osseuse et fibromuqueuse flottante, lésions du parodonte, perturbation de la longueur optimale des muscles.

.des troubles des fonctions oro-faciales

Avec difficultés de déglutition, difficultés masticatoires, gêne phonétique, douleurs cervico-faciales.

.des troubles des articulations temporo-mandibulaires

Une dimension verticale d'occlusion exagérée augmente la pression de charge des articulations temporo-mandibulaires et peut provoquer des usures cartilagineuses.

L'augmentation de la dimension verticale d'occlusion provoque une position compensatoire du rachis cervical. La tête se positionne de manière à maintenir un espace libre, cette position entraîne une tension excessive des muscles supra et sous-hyoïdiens.

-Lorsque la dimension verticale d'occlusion est diminuée on peut avoir :

.des troubles esthétiques

Avec une augmentation des plis naso-géniens et un vieillissement du visage.

.des troubles morphologiques

Avec une résorption de l'arcade mandibulaire antérieure, et des troubles parodontaux par supraclusion incisive.

.des troubles physiologiques

Avec limitation des mouvements mandibulaires, limitation de l'ouverture buccale, limitation des mouvements de diduction, limitation des mouvements de propulsion, diminution de la capacité masticatoire, mise en flexion antérieure du rachis cervical afin de faciliter la fermeture buccale et les contacts dento-dentaires, perturbation de la déglutition (interposition molaire linguale), gêne phonétique, douleurs cervico-faciales, temporales et cervicales antérieures par tension des muscles sous-hyoïdiens.

. des affections des articulations temporo-mandibulaires

Avec signes auriculaires, de sinusite, céphalées, douleurs des ATM, sensation de brûlures, craquements des ATM.

b-Sur la dimension verticale de repos :

On distingue là aussi de nombreux facteurs pouvant influencer la dimension verticale de repos.

La dimension verticale d'occlusion et la dimension verticale de repos conditionnent la position et la fonction des articulations temporo-mandibulaires. On aura donc :

.la croissance mandibulaire

La proportion entre la croissance horizontale et verticale de la mandibule influencera la dimension verticale de repos.

.la position de la tête et la posture

Selon Smith en 1975, la tête doit être dans le prolongement de l'axe du corps. La dimension verticale de repos augmente par l'extension de la tête sur le rachis et elle diminue avec la flexion antérieure.

.troubles fonctionnels

Avec interposition linguale, respiration buccale, troubles des articulations temporo-mandibulaires, bruxisme.

.facteurs bucco-dentaires et prothétiques

dents et parodontie

prothèses totales ou partielles

la langue qui forme un complexe musculaire et se trouve en relation étroite avec la mandibule. L'interposition d'une épaisseur entre la langue et le palais (une gouttière par exemple) diminue l'espace interdental qui est récupéré par l'abaissement de la mandibule.

les muscles de la face. L'influence labiale sur la dimension verticale de repos est capitale si l'on voit le contact labial comme une position d'arrêt de la mandibule.

Les pathologies multiples, engendrées par des variations des constantes physiologiques de DVO et DVR, qu'elles soient existantes ou acquises, doivent mettre en garde le chirurgien –dentiste pour qu'il corrige toute anomalie de la dimension verticale.

Les traitements occlusaux, par interposition d'une gouttière de libération maxillaire ou mandibulaire outre le respect de la dimension verticale, doivent aussi respecter l'espace de Donders

Ces dimensions anormales de l'étage inférieur de la face ainsi que leurs nombreuses conséquences sont une preuve de plus du lien fondamental existant entre les pathologies occlusales, linguales et posturales.

5-les articulations temporo-mandibulaires

Estelle Vereeck, dans *Dictionnaire de la langue de vos dents* (8) orthodontiste fonctionnelle, nous parle des différentes dysfonctions des ATM et de leurs conséquences.

Dans les dysfonctions, on peut parfois retrouver des bruits de l'ATM : la dysfonction de l'ATM se manifeste par des craquements, des douleurs, des acouphènes. Les claquements et autres bruits à l'ouverture ou à la mastication sont causés par le déplacement du ménisque intra-articulaire hors de son emplacement habituel.

A la palpation, on perçoit un ressaut et le trajet d'ouverture de la mandibule est dévié. L'ouverture de la bouche est limitée, le patient peine à la maintenir ouverte.

Dans les cas les plus graves, un décrochement se produit à l'ouverture ou à la fermeture de la bouche : c'est une subluxation, qui peut aller jusqu'à la luxation qui est le déplacement du disque hors de l'articulation, et rendre tout mouvement d'ouverture/fermeture impossible.

Lors de ces dysfonctions, une douleur peut se faire ressentir. Cela peut aussi engendrer une contracture persistante de la nuque ou des épaules. De plus, l'articulation temporo-mandibulaire étant proche de l'oreille interne, certains vertiges peuvent être causés par la compression de l'articulation.

Les causes de ces dysfonctions peuvent être :

-des lésions précoces : in-utéro ou à l'accouchement par traumatisme de la boîte crânienne.

- une malocclusion : un mauvais engrènement des dents aura forcément des répercussions sur l'ATM car comme nous l'avons vu, l'ATM est dépendante des structures qui l'entourent.
- des causes fonctionnelles : chez les enfants, les extractions prématurées entraînent une mastication unilatérale et donc une croissance asymétrique des articulations. La dysfonction linguale, en générant des tensions musculaires anormales, contribue à fragiliser l'ATM.
- les extractions : elles produisent un affaissement de la mâchoire c'est-à-dire une perte de hauteur qui se traduit par une compression de l'articulation.
- la posture : on parlera alors de problème ascendant.

Les conséquences sur les fonctions sont nombreuses :

La mastication devient difficile ou pénible de par les bruits qui l'accompagnent.

Les dysfonctions de l'ATM peuvent engendrer une pathologie descendante. L'ATM est en lien avec la posture par le biais des chaînes musculaires, la compression d'une ATM entraînera un raccourcissement asymétrique des chaînes avec pour conséquence une vrille de la posture. Il en résultera des douleurs d'épaule, de nuque et du dos.

G-La rééducation

1-En ostéopathie

Il y a une prise en compte de la globalité du corps dans l'approche de l'ostéopathie.

Selon J-M.Landouzi, dans *Les ATM, évaluation, traitements odontologiques et ostéopathiques* (24) lui-même ostéopathe, l'ostéopathe recherche la cause initiale de la douleur et/ou de la malposition et va s'atteler à la résoudre ce qui aura un retentissement sur le reste du corps et corrigera la malposition.

La modification de l'axe d'un seul élément entraîne la modification de l'ensemble des axes. Par exemple, les muscles ne peuvent compenser les déséquilibres, ils ajusteront alors leur longueur à la position des os sur lesquels ils sont insérés et de ce fait se maintiennent en contracture si leur longueur doit être réduite.

L'ostéopathie est l'art de rétablir les mouvements physiologiques des segments du corps qui se trouvent en restriction de mobilité.

Les causes peuvent être posturales, linguales, occlusales, liées à l'architecture crânio-faciale, et chacune est susceptible de provoquer l'asymétrie musculaire. Si elles s'associent il faudra traiter chaque étiologie dans un ordre immuable : posture, langue, occlusion et architecture crânio-faciale (ostéopathie, orthophonie, orthodontie).

La lésion ostéopathique est une restriction du mouvement physiologique articulaire ou tissulaire. La lésion se définit par le mouvement qui est possible en opposition au mouvement qui est en restriction.

C'est par la manipulation que l'ostéopathe permettra au patient de retrouver une meilleure mobilité corporelle. La manipulation respecte les amplitudes physiologiques du mouvement d'articulation. Elle s'effectue en plaçant le sujet dans une position qui permet d'agir sur l'articulation « bloquée » en appliquant rapidement une force précise, rapide et modérée pour la recentrer. Le succès de la manipulation dépend surtout de la précision et de la vitesse avec laquelle la force mesurée de correction est appliquée.

On peut prendre comme exemple une vertèbre déplacée. Elle est restée fixée dans une position intermédiaire au cours d'un mouvement.

La manipulation permettra aux vertèbres de retrouver leur position normale, entre la flexion et l'extension ce qui rendra une mobilité normale.

Le blocage vertébral s'accompagne toujours d'une inflammation articulaire et d'une contracture musculaire. Eliminer la cause donne toujours un résultat plus rapide et durable.

L'ostéopathie dispose aussi de manipulations plus douces pour libérer une articulation sans utiliser de force. La règle absolue est « il faut adapter la thérapeutique au patient et non le patient à la thérapeutique ».

Le traitement ostéopathique intervient en synergie avec le traitement occlusal dans les pathologies mixtes. Il peut permettre une amélioration notable de l'ouverture buccale et des douleurs pour permettre la mise en œuvre rapide du traitement occlusal. Il intervient en premier dans les pathologies ascendantes.

Le travail ostéopathique est réalisé dans le concept de la lésion totale.

a-Les techniques ostéopathiques :

a) techniques musculaires

1-le traitement général ostéopathique mobilise passivement les articulations les muscles et les fascias par des mouvements de grande amplitude et des étirements spécifiques.

2-le traitement neuromusculaire élimine la fibrose des restrictions anciennes ; il consiste à appliquer une pression qui écrase les tissus et permet l'étirement des fibres musculaires pour éliminer la fibrose.

3-techniques myotensives de Mitchell

S'adressent à un muscle ou un groupe de muscle pour éliminer les contractures. Dans un premier temps, on amène le muscle à une position d'étirement passif maximal (barrière de tension) puis on maintient cette position. Ensuite on demande une décontraction/relâchement avec un jeu de respiration du patient.

b) techniques de corrections articulaires

1-le structurel

Il représente la manipulation. Il se pratique en positionnant l'articulation en lésion dans la position idéale de correction de cette lésion. On fait ensuite un "thrust" qui est un mouvement de grande vitesse et de petite amplitude qui amplifie le mouvement de correction. Cette technique ne dépasse jamais les limites physiologiques du mouvement.

2-le mitchell

Avant d'effectuer les contractions musculaires, il faut positionner l'articulation en lésion dans la position idéale de correction. La force de contraction peut ainsi permettre le repositionnement articulaire et remplacer le "thrust" qui sera effectué quand le résultat est incomplet.

3-le fonctionnel

Il utilise la réaction de défense naturelle du corps. En amenant l'articulation dans sa position lésionnelle et en augmentant doucement cette position pour arriver à l'amplitude maximale, le corps réagit vers la position de correction.

4-la manipulation dans le mouvement

Consiste à dérouler la vertèbre en lésion de translation.

c) l'ostéopathie viscérale

S'adresse à l'ensemble du système digestif, respiratoire et génito-urinaire. Chaque viscère est animé d'un mouvement induit par la respiration. La restriction de ce mouvement amène un dysfonctionnement de l'organe.

Des techniques libèrent le mouvement de chaque viscère.

d) l'ostéopathie crânienne

Comprend des techniques de déroulement des fascias et des techniques manipulatives visant à restaurer la liberté des sutures et de la mobilité des os du crâne.

b-L'examen ostéopathique

Face à une pathologie de l'occlusion, la démarche ostéopathique, systématiquement globale, vise à objectiver les origines de la dysfonction. Il y aura un examen complet du système crânio-sacré, des tensions viscérales avec leur retentissement sur l'axe oesophago-gastrique, de l'os hyoïde et ses différentes connexions, de la mandibule et de la charnière occiput/atlas/axis.

-examen statique

Il se fera par rapport aux chaînes musculaires précédemment citées.

-examen dynamique

Qui comprend l'examen des mobilités en flexion, extension, rotation des différents segments rachidiens. L'ostéopathe pourra définir si la lésion est primaire ou si elle est secondaire c'est-à-dire adaptative de la lésion primaire.

-examen viscéral

Chaque organe a une correspondance avec un ou plusieurs segments vertébraux, si l'on sent une tension à la palpation au niveau d'un organe, cette tension peut avoir des répercussions sur le système vertébral et il en est de même lors d'une tension vertébrale qui peut rejaillir sur un organe.

-examen crânien

Ici, l'ostéopathe recherchera la tension au niveau occipital et frontal du crâne.

c-Les traitements

Le traitement ostéopathique permettra :

- de rétablir l'équilibre myo-fascial et l'équilibre crânio-sacré,
- de traiter les diverses restrictions de mouvements articulaires qu'on a diagnostiqué,
- et en dernier, d'appliquer des techniques propres à l'articulation temporo-mandibulaire.

On recherchera et traitera les tensions musculaires au niveau de la ceinture scapulaire, du cou, des muscles supra et sous-hyoïdiens, de la charnière cervico-occipitale (point entre l'atlas et l'axis et l'os occipital), des muscles trapèzes. Ces tensions seront traitées plus particulièrement par la technique de Mitchell que nous avons précédemment citée.

Il y aura aussi une recherche de lésion viscérale car, comme nous l'avons vu, elle peut mettre en évidence une lésion vertébrale.

Le rachis et sa périphérie seront pris en compte. Du fait de la fragilité de cette région, ce sont les techniques douces, techniques fonctionnelles, qui seront le plus employées.

Il est aussi indispensable de traiter les côtes qui peuvent être en lésion et particulièrement la première côte. La libération de la première côte est primordiale dans le traitement des dysfonctions des articulations temporo-mandibulaires. Cette lésion entraîne systématiquement une position compensatoire de la clavicule et du rachis cervical (muscles sous-hyoïdien et scalènes) et modifie la position de l'os hyoïde et de la mandibule. Pour la première côte, la technique de Mitchell est souvent employée.

En ce qui concerne le crâne, tous les os seront testés et remis en mobilité si cela est nécessaire.

La face sera aussi testée et manipulée. L'ostéopathe s'occupera des maxillaires qui sont en relation avec le sphénoïde. La correction d'une lésion sphéno-maxillaire permettra la libération du palais, ce qui peut, à son tour, permettre un élargissement de ce dernier donc du couloir dentaire : la place sera alors suffisante pour garder une dentition complète.

Vient ensuite le traitement des articulations temporo-mandibulaires. L'ostéopathe pourra effectuer une décompression de l'articulation pour la remettre dans une mobilité optimale : pour effectuer une décompression de l'ATM, il faut placer le pouce d'une main sur l'arcade dentaire mandibulaire d'un côté, tandis que l'autre main maintient le temporal. La main intra-buccale effectue une traction vers le bas, dans l'alignement de l'ATM. Pendant ce temps, le pouce placé sur le sphénoïde, teste les répercussions de la traction sur le sphénoïde et le temporal.

Les ATM peuvent aussi bénéficier d'un travail dit myotensif. Cela pour obtenir la libération musculaire de la mandibule afin de retrouver une position centrée. Cette technique se pratique en étirant, après une contraction volontaire contre résistance, les muscles qui assurent la fermeture, l'ouverture, la latéralité et la propulsion. Les contractions doivent être de faible intensité et l'étirement doux et progressif, pour éviter les traumatismes articulaires.

2-En orthophonie

De nombreuses techniques rééducatives peuvent être utilisées pour la rééducation de la déglutition.

Les plus importantes sont influencées par la myothérapie fonctionnelle de Barret et Garliner.

Il existe aussi la réadaptation fonctionnelle oro-faciale de Maryvonne Fournier, la rééducation des fonctions buccales développée par Maurin, la rééducation de la déglutition salivaire par Deffez.

Existe aussi la méthode phonétique de Margaillan-Fiammengo.

a-Selon Maryvonne Fournier

La rééducation a trois buts :

Apprendre au patient : les positions correctes de la langue, des lèvres et des joues, au repos et au cours de la phonation et déglutition, ainsi que la respiration naso-nasale.

Donner au patient les moyens d'obtenir une normalisation de la force musculaire et de la liberté articulaire, et améliorer sa proprioception.

Automatiser ses habitudes.

Maryvonne Fournier propose de commencer par le travail proprioceptif, à savoir la prise de conscience du palais, la recherche de la bonne position linguale, les sensations langue-palais.

On peut demander à l'enfant un travail quotidien, il devra mettre une croix dans un carnet lorsqu'il place bien sa langue.

Puis on passera ensuite à la rééducation de la déglutition :

On commencera par la déglutition de la salive :

Il faut expliquer à l'enfant quelle est la bonne position et les bons appuis d'une déglutition fonctionnelle. On lui explique qu'il y a quatre points essentiels à respecter : l'appui de la pointe de la langue sur les papilles rétro-incisives, les molaires en occlusion, l'immobilité de la pointe de langue et des lèvres, joues et menton.

On peut se servir du "slurp" de BARRET.

GARLINER propose de positionner un élastique orthodontique sur la pointe de la langue et de le garder le plus longtemps possible au palais. Ces méthodes seront explicitées ci-après.

M. Fournier propose ensuite des exercices musculaires hiérarchisés (praxies) dont nous ferons l'inventaire ci-après.

Puis, elle travaillera la ventilation et l'arrêt des habitudes nocives.

b-La rééducation de la déglutition salivaire de Deffez

Il faudra établir de nouvelles images motrices à l'enfant. Le but est de :

- faire naître une séquence motrice correcte
- acquérir une posture d'occlusion dentaire
- trouver une agilité linguale et articulaire.

Ce sera donc un travail de praxies très imagées telles que le galop du cheval pour l'élévation linguale : lents claquements de langue.

Ensuite, on aura une rééducation de la déglutition. L'enfant déglutit de l'eau en ouvrant les lèvres.

Tous ces exercices sont réalisés devant un miroir.

c- La rééducation des fonctions oro-faciales de Leloup

Le travail de proprioception est privilégié : il faut pour cela établir des points de repères sensoriels afin d'engrammer les informations neuromusculaires.

A part cela, cette rééducation se déroule de la même manière que les précédentes : praxies puis déglutition.

d-La myothérapie fonctionnelle

Elle consiste en un ensemble de techniques de rééducation traitant des dysfonctions neuromusculaires oro-faciales : la ventilation, les postures labiale, linguale, mandibulaire, corporelle ainsi que la mastication, la déglutition et la phonation. La plupart des méthodes déjà citées découlent de cette approche.

Cette méthode inclut un sous-programme pour aider le patient à venir à bout de ses parafonctions. Pour cela, il faut confirmer la motivation du patient et s'appuyer sur des arguments objectifs tels que la présentation de photos d'articulés dentaires avant/après, la nécessité d'un traitement chirurgical si il n'y a pas d'autres solutions... Cependant il faut déculpabiliser l'enfant de ses comportements de succion et trouver avec lui des solutions pour éviter ces succions (tenue d'un calendrier par exemple.)

Ensuite, un bilan complet sera proposé où on observera la musculature, au cours duquel sera fourni un maximum d'explications à la famille sur toutes les fonctions oro-faciales.

Après ce bilan la rééducation est envisagée et commencera par un travail de ventilation naso-nasale, au cours duquel il faudra expliquer à l'enfant les bénéfices de ce type de ventilation et insister sur l'importance du mouchage. On peut utiliser l'exercice de la tranquillité : maintenir l'apex sur les papilles grâce à un élastique orthodontique comme repère. Cet exercice permet l'acquisition d'une bonne respiration par correction des postures de repos linguale, labiale, mandibulaire.

On fera ensuite des praxies labiales, jugales, ainsi que des massages. On commencera toujours par donner le maximum d'informations au patient sur la partie qu'on travaille et les conséquences de ce travail.

Ensuite vient la rééducation de la déglutition. Elle portera essentiellement sur la déglutition salivaire. La progression sollicite progressivement l'avant, la partie moyenne et l'arrière de la langue. Plusieurs exercices sont réalisables :

-l'aspiration/déglutition : l'élastique orthodontique est utilisé comme repère. Il faut placer l'élastique sur la pointe de langue, mettre la pointe de la langue sur les papilles rétro-incisives, serrer les molaires, garder les lèvres ouvertes, aspirer bruyamment (slurp) et avaler. En fin de déglutition l'élastique doit être à la même place. La musculature postérieure de la bouche va donc travailler, la synergie lèvre-langue est empêchée.

-déglutition avec un élastique : similaire au premier mais sans aspiration.

-déglutition avec deux élastiques : on place un deuxième élastique sur le dos de la langue.

Vient ensuite le travail de l'arrière de la langue, avec la déglutition postérieure qui se fait avec trois doigts interposés entre les incisives, la pointe de la langue en bas, l'arrière de la langue rejoint le voile du palais au moment de la déglutition. Si cela est difficile, on peut demander de dire [kakaka] avant de déglutir, ou de faire un gargarisme dans cette position.

En troisième lieu, on peut proposer la déglutition de solides et de liquides :

-pour les solides : prendre un morceau de biscuit, mâcher avec les molaires lèvres jointes, rassembler le bol sur le dos de langue, placer un élastique sur l'apex, serrer les molaires et déglutir bouche ouverte.

-pour les liquides : prendre un peu d'eau, piéger l'eau entre la langue et le palais en faisant une ventouse, bouche grande ouverte, pencher la tête en avant, serrer les molaires et déglutir lèvres ouvertes. Cela permet de tester la force linguale.

Lors de ce programme de rééducation, l'articulation est aussi prise en compte. Pour rééduquer l'articulation, l'apex lingual sera postériorisé à l'anglaise. En exagérant le recul de la langue, on surcorrigé la tendance à l'antériorisation des patients.

La fin de cette rééducation sera l'engrammation, c'est-à-dire l'automatisation des nouveaux comportements. Il faut amener le patient à se servir de pense-bête pour essayer de prendre conscience de leur position linguale tout au long de la journée. Pour la nuit, on peut proposer de garder l'élastique orthodontique sur les papilles rétro-incisives durant tout le sommeil.

e-Selon A. Girolami-Boulinier

Il faut laisser le petit enfant sucer son pouce et dire aux parents de ne plus lui dire ne pas le sucer car cela peut entraîner une opposition de la part de l'enfant qui se manifestera par un empressement à sucer.

Quand l'enfant est en âge de la suppression de syncinésies, vers huit ans, il faut lui montrer les conséquences de cette succion : lui expliquer que la langue effectue une pression sur les dents et que ses dents vont donc s'avancer.

Lorsque l'enfant arrête toute succion, nous pouvons alors le prendre en charge

La réussite de cette prise en charge est liée à la motivation du patient et de son entourage. Il ne faut pas hésiter à insister sur les conséquences de son trouble.

Dix praxies parmi les vingt-sept praxies de Tardieu sont les plus efficaces pour permettre à l'enfant d'avoir un bon contrôle lingual et labial.

Ces praxies sont celles qui permettent :

- une fermeture buccale sans contractions,
- de mettre sa lèvre inférieure sur la lèvre supérieure en cas de proalvéolie, ou le contraire en cas d'articulé inverse,
- d'être capable de laisser la langue au repos sur le plancher buccal.

Il faut en parallèle lui apprendre à remonter la langue derrière les alvéoles en un seul mouvement précis.

f-Les praxies

Dans chacune de ces rééducations, les praxies prennent une place importante. Je les ai donc rassemblées pour éviter des redites :

Entraînement des praxies bucco-faciales

Ces dernières permettent à l'enfant de prendre conscience de ses possibilités perceptivo-motrices, d'affiner ses perceptions, d'augmenter son contrôle moteur, d'acquérir les mécanismes justes de sa parole. L'enfant va sentir la forme, la consistance du palais, des rapports qui existent entre langue et palais, langue et dents.

.la langue :

La normalité voudrait que la langue recule entre l'âge de quatre à six mois, et commence à monter vers le huitième mois.

Il faut allonger la langue, l'affiner. Pour permettre ces postures, un travail de détente et d'étirements des muscles masticateurs (masséter, temporal) est nécessaire.

On a comme praxies possibles :

- le léchage pour faciliter la propulsion linguale.
- tirer la langue, la mettre en haut, en bas, à gauche, à droite pour étirer le frein de langue et contrôler les mouvements linguaux.
- claquer la langue pour tonifier la langue et l'aider à une ascension.
- faire le cheval au galop
- faire langue de chat/langue de rat : tirer la langue détendue puis l'affiner pour muscler les bords de langue.
- bailler pour aider à un recul de la base de langue.

.l'ouverture buccale :

On peut agir sur la croissance mandibulaire en travaillant sur les articulations temporo-mandibulaires et ses mouvements d'ouverture/fermeture et de translation droite/gauche.

On peut mettre en place des exercices d'ouverture, d'arrondissement et de fermeture labiale, la praxie privilégiée étant celle du baiser.

Les praxies peuvent être :

-le bruit du baiser

-l'étirement, contraction des lèvres (prononcer i-u sans sonoriser.), on demande à l'enfant de sourire jusqu'aux oreilles en laissant les dents en occlusion pour fixer la mandibule pendant l'exercice.

-le bruit du moteur :brrrr

-faire un [m] continu

-dire [papapapa] [popopopo]

Tout cela pour travailler l'orbiculaire et le buccinateur.

.jeux de souffle :

Les enfants sont essentiellement des respirateurs buccaux. Le nez n'entre pas en jeu dans la respiration ou la phonation. On peut se servir de la différenciation orale/nasale ce qui va permettre l'équilibrage des flux ventilatoires.

Ces jeux doivent aussi aider à diriger et à discipliner le souffle, à assurer son orientation et sa durée.

On ajoute à ces praxies, celle du mouchage pour avoir un canal nasal respiratoire dégagé, et la stimulation des muscles du nez.

On peut faire :

-souffler sur du coton

-faire un [f] prolongé

-souffler dans une paille pour faire des bulles

.massages :

Les massages consistent en la palpation et la mobilisation des tissus sous-jacents. Ils décontractent les muscles faciaux. Cette relation par le toucher établit une relation de confiance. Le massage doit être symétrique, progressif dans l'intensité.

On peut effectuer :

-des massages de l'aile du nez,

-des massages circulaires des masséters,

-des massages des muscles péri-buccaux : l'orbiculaire par tapotement, le buccinateur par étirement/relâchement,

-le pétrissage du muscle du menton,

-avec une petite brosse à dents, masser l'intérieur des joues, palais et langue.

.les ATM, muscles masticateurs et mastication :

Selon Gilles Leloup on pratiquera des exercices de cinématique mandibulaire, suivant les trois plans, léger au début puis en contre-résistance.

La langue sera utilisée comme muscle de substitution :

-mettre l'apex sur les dents du fond pour la diduction,

-mettre l'apex vers le nez pour la propulsion,

-l'apex sur le voile pour la rétropulsion,

-l'apex sur le menton pour l'ouverture.

Les massages des muscles masticateurs pourront aider ces déplacements

g-la méthode phonétique de Margailan-Fiammengo

Puisque l'articulation et la déglutition ont des points d'appui communs : en normalisant l'articulation on normalise la déglutition. Pour se faire, cette auteure décrit quatre phases de travail :

-l'occlusion palato-vélaire s'obtient en articulant [ki]

-l'occlusion vélaire postérieure en réalisant un [kou]

-le [ch] soutenues par des voyelles postérieures favorise l'élévation linguale et son maintien

-le [t] élève l'apex sur la papille rétro-incisive.

Le patient va faire des exercices fréquents pour donner à la langue une tonicité croissante et rétablir des points d'appui corrects : lecture, répétition de mots et de logatomes saturés de ces phonèmes.

h-Correction de la respiration

C'est un phénomène automatique inconscient mais qui peut être volontaire. On va essayer de changer des comportements involontaires comme par exemple la position de repos. On va chercher avec le patient la bonne position et essayer d'associer un certain plaisir à la respiration nasale (sensation de fraîcheur, d'humidité dans la gorge, dilatation des ailes nasales).

On va chercher également la respiration costo-abdominale volontaire : devant la glace, avec des dessins, des explications.

Arrive le moment où il faut modifier le comportement involontaire. On peut faire répéter volontairement le bon geste pour bien le connaître (matin et soir le patient doit faire 5 grands cycles de respiration nasale) ou des maintiens volontaires fréquents (par exemple chaque fois qu'il regarde sa montre) jusqu'au glissement vers l'automatique (maintenir le mouvement le plus longtemps possible, jusqu'à l'oublier)

3-En orthodontie

Selon E. Vereeck, dans *Pratikadent* (38) on note deux types d'orthodonties :

a-l'orthodontie classique

Cette dernière considère que les malocclusions sont génétiques du fait de l'évolution humaine naturelle vers une mâchoire plus étroite. Le traitement le plus judicieux est alors l'extraction de dents pour faire de la place. Ici, l'important est le bon alignement des dents, l'esthétique prime sur le confort du patient. Les fonctions de déglutition, mastication et respiration sont secondaires et seulement prises en compte dans certains cas où la thérapeutique sera un appareillage.

Le but premier est de rétablir l'esthétique du sourire. Rétablir une occlusion correcte est alors une préoccupation secondaire.

Les traitements classiques débutent en fin de croissance, la dysmorphose est donc déjà installée.

La pose de bagues exige que toutes les dents de lait soient tombées.

Les moyens de traitement sont les appareillages fixes. La place qui manque est gagnée par réduction : du nombre des dents par extraction de prémolaires, de l'épaisseur de l'émail par limage du côté des dents.

Les avantages pour le patient sont qu'il n'a pas d'efforts à fournir. Assisté par l'appareillage qui déplace les dents, il n'a pas à s'impliquer. Quant à l'orthodontiste, il s'assure ainsi de la maîtrise du traitement.

Les inconvénients sont le côté esthétique des bagues ainsi que la génération d'un inconfort voire de douleurs. De plus, le patient doit sacrifier de deux à huit dents saines.

Les effets nocifs : il peut y en avoir sur les dents ainsi que sur le corps.

-sur les dents : caries, déchaussements, altération de l'émail.

-sur le corps : migraines, troubles de l'articulation des mâchoires et de la posture générant des problèmes ostéo-articulaires, perte de l'équilibre.

Les appareillages sont ici une force qui va à l'encontre du corps et va verrouiller une position inconfortable pour le patient. Ici l'orthodontiste ne travaille pas avec le corps mais à l'encontre de ce dernier.

Les résultats seront probants à court terme, à condition de ne considérer que l'alignement des dents. Le traitement laisse des espaces résiduels quand la place libérée par les extractions est trop importante par rapport à la place nécessaire pour aligner les dents. Les effets des extractions peuvent aussi avoir des répercussions sur les étages de la face qui ne sont pas réharmonisés.

En retirant des dents on rétracte le squelette.

A moyen et long terme, les résultats obtenus ne sont pas stables et les traitements récidivent. Leur pérennité est soumise au port contraignant d'une contention à vie.

b-L'orthodontie fonctionnelle

Elle est un concept plus récent qui intègre l'impact de la langue et de l'environnement musculaire sur le développement des mâchoires. L'orthodontie fonctionnelle considère que les malocclusions ne sont pas d'origine génétique mais une adaptation des mâchoires à des fonctions déviées (respiration, mastication, déglutition). L'orthodontie fonctionnelle propose donc de stimuler la croissance osseuse en rétablissant les fonctions, dans le but d'élargir les mâchoires et de ménager la place pour toutes les dents. L'action de l'orthodontie fonctionnelle est avant tout préventive.

Le traitement en orthodontie fonctionnelle donne la priorité aux mâchoires qu'elle considère comme bases du squelette de la face. Le but du traitement est de rétablir les fonctions telles que la ventilation ou la déglutition qui élargiront naturellement le palais et donc l'arcade dentaire si elles sont optimales. En effet, comme nous l'avons vu, la langue lorsqu'elle appuie sur le palais permet une ouverture de ce dernier.

Cette thérapeutique étant à visée préventive, elle débute tôt car elle utilise la croissance pour favoriser l'expansion des mâchoires. En débutant le plus tôt possible, les dysmorphoses n'ont pas le temps de s'installer et on prévient l'apparition de malpositions dentaires. Cela peut commencer dès trois ans.

Les moyens seront l'éducation des fonctions par le biais du travail de l'orthophoniste. De plus, des séances d'ostéopathie contribuent à libérer, tout au long du traitement, les os du crâne et des mâchoires.

Chez le jeune enfant, le traitement préventif peut passer par des corrections occlusales simples sur lesquelles nous reviendront : pose de cales, meulage léger.

On distingue les appareils avec base en résine et crochets qui doivent être portés jour et nuit et les gouttières activateurs en matériau souple qui en plus d'être portées la nuit, doivent servir de base à une gymnastique des mâchoires.

Les appareils en résine sont fabriqués sur mesure à partir d'une empreinte dentaire.

L'orthodontie fonctionnelle peut aussi faire appel à des dispositifs extra-oraux plus tôt dans la phase de croissance qu'en orthodontie classique.

Les avantages sont que les appareils peuvent être retirés ce qui évite les caries et l'altération de l'émail. Ils peuvent être retirés en cas de tensions crâniennes ou dans les mâchoires.

De plus, aucune dent n'est extraite.

Les inconvénients de l'orthodontie fonctionnelle sont qu'ils exigent du patient une motivation et un investissement importants.

Les effets nocifs sont minimisés mais l'utilisation de ces appareils ne doit pas se faire de manière trop brutale sinon il y a risque de lésions articulaires ou osseuses.

En agissant sur la croissance, les appareils fonctionnels produisent non seulement des dents alignées mais rétablissent également l'harmonie des proportions du visage. C'est une esthétique globale qui est recherchée. Ce sont des traitements plus stables que les traitements classiques.

La chirurgie maxillo-faciale se pratique chez l'adulte n'ayant pas pu bénéficier de l'orthodontie précoce. Elle permet d'élargir le palais, d'avancer ou de reculer le maxillaire, d'avancer la mandibule et de reconstruire un menton. Le chirurgien travaille en collaboration étroite avec l'orthodontiste.

c-rééducation à proprement parler

Selon C. Lumbruso, orthodontiste, l'âge choisi pour débiter un traitement orthopédique est en moyenne de 9 à 10 ans. Il vise trois objectifs :

- faire le lit du couloir dentaire
- acquérir une déglutition et une mastication fonctionnelles
- instaurer une respiration naso-nasale

Selon E. Allouch, orthodontiste, dans *Rééducation orthophonique n°169 (44)* l'orthopédie dento-facial ou orthodontie a pour objectif d'améliorer l'harmonie du visage et de la denture et de permettre un déroulement satisfaisant des fonctions.

L'orthodontie a beaucoup évolué ces dernières années. Aujourd'hui, un traitement d'orthodontie ne peut se concevoir sans intégrer l'étude et au besoin la rééducation des dysfonctions oro-faciales. L'orthophoniste est devenu un collaborateur important à chaque étape du traitement.

Lors de la phase initiale, il peut être à l'origine du dépistage des anomalies orthodontiques ou participer au diagnostic des dysfonctions oro-faciales. L'orthophoniste est souvent la première personne du corps médical qui observe la cavité buccale de l'enfant.

Pendant le traitement, une rééducation est souvent menée en parallèle des mécaniques orthodontiques, afin de permettre ou de faciliter les mouvements dento-alvéolaires.

A la fin du traitement, l'obtention et le maintien d'un équilibre fonctionnel est un critère fondamental de la stabilité des résultats thérapeutiques.

Les traitements dentaires visent à restaurer un équilibre articulaire et une fonction oclusale normale par une action sur les contacts dento-dentaires et la position des condyles. Il existe différentes méthodes pour obtenir ce résultat. Le choix de la thérapeutique est fonction du diagnostic étiologique.

De nos jours en orthodontie, on aura d'abord la rééducation fonctionnelle :

Avant le traitement, il y aura une phase de prévention appelée phase d'interception. L'enfant, s'il a une déglutition et/ou une respiration anormale sera envoyé chez un orthophoniste pour corriger les dysfonctions.

Pendant le traitement ce sera une phase de correction de l'articulé dentaire et ce par différents moyens.

Après le traitement, il y aura stabilisation des corrections souvent avec une contention que le patient gardera à vie.

Puis la thérapeutique orthodontique :

Avec des appareils amovibles ou des appareils multi-attaches.

1. Les appareillages

Georges Skinazy, dans *L'orthodontie* (30), nous indique qu'on peut différencier deux grandes catégories :

a-les appareillages fixes :

Ce sont des appareillages multi-bagues ou multi-attaches. Les bagues sont des dispositifs scellés qui entourent la dent, alors que l'attache est collée sur la dent.

C'est la technique la plus utilisée en orthodontie. Elle permet de déplacer de façon individuelle chacune des dents de l'arcade dans les trois sens de l'espace. En fonction des forces employées, des mouvements de version, de translation, de rotation peuvent être réalisés.

De nouveaux traitements utilisant des bagues dites "softs" issues d'une nouvelle technologie sont actuellement proposés. Du fait des forces très faibles délivrées par le dispositif, ces bagues n'ont pas de répercussions aussi importantes que les appareillages classiques sur l'os alvéolaire. Elles permettent l'extension osseuse et ne nécessitent pas d'extractions. Néanmoins une contention est nécessaire à l'issue du traitement de même que pour les bagues classiques.

b-les appareils amovibles :

Les appareillages utilisés aujourd'hui ont été adaptés pour respecter l'enveloppe fonctionnelle et favoriser des conditions favorables pour la croissance.

.L'ELN ou enveloppe linguale nocturne guide la langue dans sa position naturelle, au niveau des alvéoles du palais, et permet de créer un environnement fonctionnel favorable à une croissance harmonieuse.

.L'activateur peut être mono ou bimaxillaire :

-le monomaxillaire est un appareil construit pour le patient, qu'il peut retirer et replacer lui-même. Il n'est porté que par les structures d'une seule arcade dentaire. Il comporte une plaque base en matière plastique qui recouvre les dents sur leur versant palatin, ainsi que le palais, des éléments de rétention métalliques qui s'ajustent sur les dents, des éléments actifs : ressorts actionnant des expansions qui seront écartés au fur et à mesure du traitement, des éléments passifs : reliefs de matière plastique, guide pour la langue. Cet appareillage sert à équilibrer la forme du palais donc de l'arcade dentaire en conséquence.

L'appareillage est porté de façon continue et pendant les repas.

-le bimaxillaire représente une sorte d'accolement entre deux appareillages amovibles et monomaxillaires, l'un supérieur et l'autre inférieur. Il génère des postures correctrices. Il ne guide pas la mastication ou la phonation mais recherche une stimulation de l'activité et des réponses des muscles, des ligaments, des cartilages et du squelette. Cet appareillage agit dans les trois directions de l'espace.

.les forces extra-orales : ces appareils sortent de la bouche afin de trouver des appuis péri crâniens nécessaires aux repositionnements des bases squelettiques et des dents. Les forces développées par ces systèmes se font dans une direction antéro-postérieure soit d'avant en arrière soit d'arrière en avant. Pour ceux poussant d'avant en arrière, ils recherchent un recul des structures maxillaires ou un recul de structures mandibulaires. Pour ceux poussant d'arrière en avant, on a l'inverse : une avancée des structures maxillaires ou mandibulaires.

.la gouttière :

Il existe différents types de gouttières occlusales réalisées en général en résine acrylique rigide. Elles sont fabriquées spécifiquement pour chaque patient à partir des modèles dentaires. Selon leur type, elles sont à porter uniquement la nuit ou en permanence. La gouttière a pour but la suppression du verrou dentaire en vue d'obtenir un relâchement musculaire complet qui permettra le repositionnement du condyle dans sa cavité articulaire, de diminuer l'hyperpression articulaire en augmentant la dimension verticale d'occlusion, d'éviter l'usure des dents, de repositionner le condyle. La gouttière permet aussi d'apprécier l'intensité du bruxisme si bruxisme il y a.

La gouttière subit les modifications destinées à replacer la mandibule en équilibre, sans que les dents du patient ne subissent de modifications réversibles ou irréversibles.

La pose d'une gouttière est un acte bénin qui ne peut entraîner de pathologies irréversibles puisqu'il suffit de l'ôter pour revenir à la situation antérieure.

L'amélioration, si elle peut être immédiate, peut ne se manifester qu'après plusieurs mois de traitement.

La gouttière doit permettre d'obtenir une libération des muscles des ATM, une remise en équilibre de la posture du corps, une dimension verticale d'occlusion correcte, un bon positionnement du condyle dans la fosse mandibulaire.

Obligations de la gouttière

La gouttière ne doit pas être une contrainte pour celui qui la porte.

Elle doit respecter :

-la phonation : l'élocution du patient ne doit pas être perturbée par ce dispositif. Il doit pouvoir continuer à s'exprimer. Il faut que l'encombrement en bouche soit minimal.

Elle ne doit pas être trop épaisse pour ne pas empiéter sur l'espace lingual.

-la déglutition : elle ne doit pas provoquer de béances du secteur antérieur de la bouche.

-la respiration nasale : si une gouttière, par sa hauteur maintient la bouche ouverte, la respiration devient buccale et provoque une déglutition anormale.

-la mobilité de la mandibule : doit être améliorée dans tous ses axes de mobilité : ouverture et fermeture, déplacements latéraux, propulsion.

-la posture : la gouttière, en rééquilibrant la mandibule, supprime les signes posturaux statiques et dynamiques de la malocclusion.

La réalisation de la gouttière :

Elle se fait sur des modèles réalisés à partir d'empreintes. Elle est confectionnée en résine acrylique.

Il existe différents types de gouttières :

-la gouttière mandibulaire

-la gouttière maxillaire

-la gouttière de décompression

Le réglage de la gouttière

La périodicité des réglages varie selon les cas.

Le réglage de la gouttière doit toujours être précédé d'un traitement ostéopathique destiné à corriger les éléments posturaux susceptibles d'induire une pathologie ascendante.

Le réglage doit intervenir le plus vite possible après le traitement ostéopathique. L'ostéopathe indique au chirurgien-dentiste l'anomalie de la posture constatée et de la biomécanique mandibulaire, après le traitement ostéopathique : position des omoplates et déviation de l'ouverture buccale. Ceci lui permet de vérifier que son réglage a permis de corriger la posture générale du corps et la biomécanique de la mandibule.

Pour que la gouttière soit le plus utile possible, nous pouvons donc dire que le travail de l'ostéopathe se fait en étroite collaboration avec celui de l'orthodontiste.

La gouttière est le matériau le plus utilisé en orthodontie fonctionnelle et celui qui s'adapte le mieux au traitement ostéopathique.

Un peu à part, il y a les coronoplasties :

Réclament une grande prudence. Elles se pratiquent pour libérer les mouvements de diduction et de protrusion.

Il s'agit de la modification de la forme de la couronne dentaire par réduction opérée par meulage, et la coronoplastie par apport d'un matériau plastique ou métallique

H- Conclusion

Selon l'ostéopathe J-M Landouzi dans *Mal de dos, mal de dents* (31) ainsi que E.Vereeck, orthodontiste, dans *Halte au massacre* (11) il est essentiel pour mener à bien une rééducation qu'une approche holistique et interprofessionnelle soit mise en place.

En effet, nous avons démontré que la sphère oro-faciale, lieu de prédilection de la rééducation orthophonique et orthodontique, est en lien étroit avec le reste du corps par le biais des chaînes musculaires que rééduquent les ostéopathes.

Nous avons pu voir que le traitement de la dysfonction linguale, apanage de l'orthophonie, permet d'éviter une pulsion sur la denture et est donc garant d'un meilleur résultat de l'appareillage quand ce dernier est mis en place ou peut réduire ou même empêcher la pose d'appareil. Nous avons aussi vu que la langue ainsi que son os, l'os hyoïde, font partie du système crânio-sacré qui est l'axe le plus important du corps humain, de par cette position, les dysfonctions linguales ont aussi un retentissement sur la posture toute entière.

De même, lorsqu'il y a malposition du corps, la langue ainsi que l'os hyoïde et la denture seront entraînés par cette malposition et seront à leur tour dans une position dysfonctionnelle. Et vice versa. J-M Landouzi, après ces nombreuses recherches dans ce domaine, nous explique qu'il est indispensable de compléter l'étude ostéopathique par la déglutition et l'occlusion labiale qui font partie intégrante de l'équilibre général du corps. La mise en jeu de ces deux systèmes musculaires intervient de façon prépondérante et ne peut être ignorée tant dans le concept de la lésion totale en ostéopathie que dans l'orthodontie. Le trouble occlusal et la dysfonction temporo-mandibulaire retentissent de façon importante sur le mouvement crânien ainsi que sur la posture.

Nous avons aussi pu démontrer que, dans les pathologies dites descendantes, le moyen le plus efficace restait le traitement orthodontique et plus particulièrement la gouttière.

J.M Landouzi : *Les ATM, évaluation, traitements odontologiques et ostéopathiques* p.75 « l'unité de la médecine est nécessaire, la multiplicité des connaissances et des techniques implique la spécialisation de multiples praticiens qui se doivent de travailler en collaboration. »

Nous pouvons donc conclure que ces trois approches sont complémentaires et nous allons donc nous interroger à présent sur l'utilité d'une prise en charge holistique de patients qui ont suivi un traitement orthophonique, orthodontique, ostéopathique.

Partie pratique

« La réussite appartient à tout le monde. C'est au travail d'équipe qu'en revient le mérite. »

R.Park

I.HYPOTHESE

La déglutition dysfonctionnelle et ses conséquences sont traitées par les trois professions que sont l'orthophonie, l'ostéopathie et l'orthodontie, en conséquence mon hypothèse de travail portera sur le fait de les allier pour mettre en place une approche holistique susceptible de donner de meilleurs résultats que la rééducation plus classique faisant intervenir l'orthodontie classique et l'orthophonie.

De nombreux auteurs voient une utilité dans cette approche holistique.

En ce qui concerne l'ostéopathie, dans son livre *Les ATM, évaluation, traitements odontologiques et ostéopathiques*, J-M Landouzy parle de l'importance de retrouver une déglutition fonctionnelle dans le traitement des dysfonctions des ATM et donc des mâchoires.

Dans *Halte au massacre*, E.Veereck orthodontiste explique que : « il serait intéressant d'envoyer en premier lieu les patients chez l'orthophoniste, avant de poser des appareillages, pour éviter des rechutes dues à une dysfonction linguale. »

Quant à G.Leloup, orthophoniste, il met en évidence dans *La déglutition dysfonctionnelle : protocole d'examen*, l'intérêt d'une observation et d'une prise en compte de la posture lors de l'examen d'une déglutition dysfonctionnelle.

II.PROTOCOLE

Pour étayer cette hypothèse, le protocole mis en place porte sur une comparaison de deux populations.

La première, population expérimentale, a été suivie par une orthophoniste, un orthodontiste fonctionnel et un ostéopathe. Il s'agit donc ici d'une approche holistique.

La deuxième, population témoin, a eu une prise en charge orthophonique et orthodontique plus classique.

Les points communs de chaque patient des populations sont qu'ils présentent une déglutition dysfonctionnelle et ont eu ou ont à faire à un orthodontiste.

Ces populations ont été appariées par âge :

- Deux patientes de huit ans, Léonie et Eulalie. Cet âge correspond à la phase de prévention en orthodontie, c'est-à-dire une phase de correction des dysfonctions et des para-fonctions.
- Deux patients de 13 et 14 ans, Igor et Suzanne. Cet âge est classiquement celui où est préconisée la pose d'appareillage fixe.
- Deux patients adultes, Rolande et Albert pour lesquels le travail orthodontique sera différent car les capacités de remodelage osseux sont amoindries lors de l'arrêt de la croissance.

Tous ces patients ont été suivis par la même orthophoniste, ce qui permet une comparaison objective.

La prise en charge a, en effet, été basée sur le même type de rééducation, dérivé de la méthode de Barret et Garliner, dont je parlerai ci-après.

L'orthodontiste fonctionnel a lui aussi été le même pour les trois patients de la population expérimentale.

Cet orthodontiste travaille en collaboration avec une ostéopathe qui fait passer, lors de chaque première consultation, un bilan ostéo-postural et effectue une séance d'ostéopathie pour détecter les problèmes posturaux. Un ostéopathe voit ensuite régulièrement les patients après la séance d'orthodontie pour vérifier si l'appareillage n'a pas créé de dysfonctions posturales.

Dans l'approche holistique dont a bénéficié la population expérimentale, l'orthophoniste, l'orthodontiste et les ostéopathes ont régulièrement échangé des informations par entretien téléphonique ou par le biais du patient.

Pour pouvoir effectuer une comparaison, un outil d'évaluation a été mis au point qui prend en compte les points essentiels en orthophonie, ostéopathie et orthodontie.

Cet outil n'est pas à proprement parlé un bilan car il n'a pas été validé. Cependant, j'emploierai le mot bilan pour parler de cet outil pour plus de clarté de mes propos.

Je reviendrai sur l'explication de ce bilan ci-après.

La passation de ce bilan s'est faite en début de séance d'orthophonie et en fin de prise en charge orthophonique.

Chaque patient a donc été bilanté deux fois.

Les résultats seront retranscrits puis analysés.

Nous ferons ensuite une comparaison des populations pour finir par les conclusions générales de ce qu'a apporté cette prise en charge holistique de la déglutition dysfonctionnelle et de ses conséquences.

III.EXPLICATION DU BILAN

A-Les critères diagnostiques de la déglutition fonctionnelle.

L'évaluation des fonctions oro-faciales peut être définie selon quatre marqueurs spécifiques de dysfonctions :

- une déglutition dysfonctionnelle
- une respiration buccale
- une posture linguale de repos basse
- les parafunctions

Ces quatre marqueurs sont considérés comme spécifiques à une dysfonction oro-faciale selon Gilles Leloup

B-Le bilan.

En ce qui concerne le bilan, il est composé de deux parties : l'anamnèse et le bilan à proprement parler.

Tout d'abord, il faut faire connaissance avec le patient, préciser ses motifs de consultation et connaître différents éléments de sa vie. Pour cela, nous commencerons par une anamnèse du patient.

a) L'anamnèse

-la grossesse et l'accouchement :

Un accouchement difficile, l'utilisation de forceps ou autres, peuvent influencer sur un mauvais développement crânien ainsi que des ATM, ce qui aura, comme nous l'avons vu précédemment, des conséquences néfastes sur le développement des mâchoires.

-les traumatismes subis au cours de la croissance.

En effet, des traumatismes peuvent expliquer certains désordres posturaux qui peuvent avoir, comme nous l'avons vu précédemment, des répercussions sur les mâchoires et sur l'articulé dentaire.

-l'allaitement.

A-t-il été au sein ou au biberon ?

Selon certains auteurs, il y aurait une relation entre allaitement au sein et un bon passage en déglutition secondaire et allaitement au biberon et maintien en déglutition primaire.

Cette question est aussi une amorce de la question qui suit.

-la transition entre la tétine et la cuillère.

Le maintien en alimentation au biberon peut être un frein au passage à une déglutition secondaire car il fait perdurer une déglutition primaire. En effet, lors de la déglutition infantile, la langue est en position basse, pour téter le sein ou la tétine du biberon.

Nous demanderons aussi l'âge de la marche et des premiers mots pour évaluer s'il s'agit d'un retard général des acquisitions ou si le retard se borne à une déglutition dysfonctionnelle.

Pour avoir une idée de l'évolution générale de l'enfant, on demandera l'âge de l'acquisition de la propreté.

Pendant le temps de l'entretien, on observera la manière de déglutir de l'enfant ainsi que ses différents points d'articulation, sa position linguale et buccale de repos.

Ensuite, on cherchera à connaître :

.l'existence de tics oraux

.la position de sommeil

.le type de respiration.

Cela avant d'étudier plus spécifiquement le comportement des lèvres et de la langue qui joue, comme nous l'avons vu précédemment, un rôle déterminant dans la déglutition et sur la position des dents.

-Mise en évidence des parafonctions et tics oraux

On observera s'il y a :

.succion d'un pouce ou de plusieurs doigts.

.mordillement de la lèvre supérieure ou inférieure, de la face interne de la joue, tétage de la langue.

.succion d'objets divers : de la tétine en passant par le doudou et le mordillement permanent d'un crayon.

-Position de sommeil

On conseillera d'éviter

.une position ventrale qui peut entraîner une hyperextension de la tête et du cou et donc, comme nous l'avons vu précédemment, une tendance à la respiration buccale.

.une position latérale qui aura le même effet.

-Traitements antérieurs

On demandera aussi s'il y a déjà eu des consultations en orthophonie, en ostéopathie et en orthodontie, et si c'est le cas, pour quelles raisons.

b) Le bilan

L'examen clinique

1-L'aspect général de la face

-Symétrie du visage

Une asymétrie du visage signe soit une asymétrie globale corporelle, ce qui est alors un indice de difficultés ostéopathique, soit une asymétrie respiratoire qui signe une difficulté ORL au niveau des sinus.

-La mâchoire

L'alignement des incisives permet de repérer rapidement un décalage entre les deux articulés dentaires.

L'observation de la mâchoire en fermeture et en ouverture permet de voir s'il existe une différence de calage entre ces deux positions, ce qui signerait une difficulté au niveau des articulations temporo-mandibulaires.

-L'observation clinique de l'ATM se fait par la palpation des condyles.

En gardant les doigts sur chaque ATM, on demande au patient d'ouvrir puis de fermer la bouche. On cherche à savoir si le mouvement condylien est le même de chaque côté ou s'il y a un décalage entre les deux.

-Le sillon mentonnier

Un sillon mentonnier marqué peut signifier une déglutition dysfonctionnelle où le menton se contracte pour pallier le manque d'appui lingual sur les alvéoles rétro-incisives.

-L'examen des lèvres

Une des fonctions essentielles des lèvres est celle d'un rempart naturel des dents, d'où leur impact sur les mouvements dentaires et l'importance de cet examen.

La mobilité des lèvres met en jeu de nombreux muscles, dont l'orbiculaire des lèvres, qui est celui qui nous intéresse le plus ici car il permet une bonne occlusion labiale, essentielle pour une bonne déglutition.

Un aspect desséché des lèvres indique une respiration buccale, un aspect craquelé ou mordillé témoigne de rencontres lèvres-langue ou lèvres-dents.

-Les joues

On observera l'aspect des joues pour juger de leur tonicité. Les joues sont un rempart latéral à l'articulé dentaire et il y a donc besoin d'une musculature suffisante pour permettre aux dents latérales (canines, molaires) de pousser dans un couloir dentaire le plus optimal possible.

-Le nez

Une déviation de la cloison nasale peut expliquer une respiration buccale

Une asymétrie narinaire est un signe d'une asymétrie sinusale pouvant être due à une mauvaise respiration.

Des narines manquant de tonicité sont une preuve d'une respiration buccale. Les narines n'entrant pas en jeu dans la respiration, elles ne se tonifient pas.

2-L'examen de la cavité buccale

-La voûte palatine :

Une voûte palatine ogivale ou très plate signe une déglutition dysfonctionnelle car la langue n'a pas appuyé suffisamment sur le palais pour lui donner une forme optimale, pour que le couloir dentaire se mette en place correctement. Ceci a aussi pour conséquence une mauvaise ouverture des fosses nasales ce qui engendrera une respiration buccale et entretiendra la déglutition en position basse.

-L'articulé dentaire :

Il sera observé selon la classification d'Angle dont nous avons parlé précédemment.

La classe I correspond à une normocclusion.

La classe II où les dents maxillaires sont plus en avant que les dents mandibulaires sauf les incisives qui ont une position différente selon la classe II/1 et la classe II/2.

-la classe II,1 : il existe une béance importante qui entraîne une malocclusion.

-la classe II,2 : ici, pas de béance, mais la mandibule est bloquée par le recouvrement des incisives.

La classe III où les dents mandibulaires seront plus en avant que les dents maxillaires. Il s'agit ici de ce qu'on appelle une prognathie.

-La position de repos de la langue :

La position normale est une langue bombée dans la cavité buccale, frôlant la voûte palatine, la pointe en regard des incisives inférieures. Les maxillaires présentent un léger espace. Les lèvres sont fermées mais souples.

3-Respiration

On demandera s'il y a de la bave sur l'oreiller le matin, ce qui signe une respiration buccale pendant la nuit.

On cherchera ensuite toujours à connaître la manière de respirer du patient, ceci pour repérer une éventuelle respiration buccale qu'on devra rééduquer par la suite.

En effet, comme nous l'avons vu précédemment, lors de la respiration buccale, la langue reste alors en position basse, les lèvres sont entrouvertes pour permettre un passage de l'air qui ne se fait alors pas par le nez.

S'il existe une respiration buccale, il est important d'en trouver la cause. Il peut s'agir d'un obstacle fonctionnel dû à un trouble ORL ou simplement d'une mauvaise habitude.

4-Les praxies

Ensuite il faut procéder à un examen des joues, des lèvres et de la langue du patient.

On appréciera la mobilité et la force des joues et des mâchoires, la tonicité et le volume des masséters.

Pour ce faire, nous demandons au patient de gonfler ses joues ensemble puis séparément, de faire passer l'air d'une joue dans l'autre, de les rentrer dans les arcades.

Ensuite on testera les lèvres pour mettre en évidence un manque de tonicité des muscles orbiculaires et buccinateurs. Pour ce faire, on demandera de projeter les lèvres en avant pour tester l'orbiculaire et de les étirer pour tester le buccinateur.

Puis on passera à la langue car comme nous l'avons vu précédemment, la langue joue un rôle primordial dans la morphogénèse des arcades dentaires et la position des dents. La langue est alors décomposée en trois lieux dont la musculature est essentielle pour mettre en place une déglutition fonctionnelle :

-l'apex (pointe de la langue) : dont on testera la mobilité et la force en faisant tirer la langue au patient en gardant la bouche ouverte pour ne pas s'aider des dents en compensation d'une musculature faible.

-les bords de langue qu'on teste par la praxie langue de chat/de rat qui consiste à sortir une langue épaisse pour l'affiner ensuite.

-la base de langue dont on teste la force et la mobilité en demandant au patient de dire trois fois KA en insérant deux doigts verticalement entre les incisives.

Pour finir, on testera la mobilité des ATM dans leurs trois possibilités de mouvements : ouverture, fermeture, diduction.

5-La déglutition

Cette fonction existe dès la douzième semaine de vie utérine et nous déglutissons environ 1000 fois par jour. Chez l'adulte, la déglutition s'effectue lèvres jointes mais non contractées, arcades serrées et molaires en occlusion, langue contenue à l'intérieur des arcades.

Pour vérifier si le patient a ce type de déglutition, on lui demandera d'avaler sa salive tout en abaissant la lèvre inférieure. La perturbation la plus classique s'effectue arcades non serrées, contraction exagérée des muscles faciaux et appui lingual contre les incisives.

-On vérifiera toujours la déglutition des liquides.

On demande au patient de boire quelques gorgées d'eau et on observe la position des lèvres et de la langue autour du verre : la langue vient-elle au contact du bord du verre, s'introduit-elle dans le verre ?

-Nous vérifions le volume et la tonicité des masséters en demandant au patient de serrer fort les dents du fond alors que nous avons un doigt de chaque côté sur la région angulaire.

6-La posture

La posture : pour permettre une comparaison entre les deux populations, et sachant que la population expérimentale ne serait pas suivie en ostéopathie, il m'a été donné par l'ostéopathe des points clés permettant d'avoir une vue d'ensemble des problèmes posturaux de cette population.

La ligne d'épaule et celle du bassin permettent de remarquer s'il y a des dysfonctions posturales lorsque le sujet est vu de face.

Quant à l'alignement mastoïde/épaule/bassin/malléole externe, il permet de repérer si la ligne de gravité est correcte. En effet, lors de dysfonctions posturales, la ligne de gravité peut être trop antérieure ou, au contraire trop postérieure. (Voir annexe).

L'articulation

Certains phonèmes sont émis avec un impact de la pointe de la langue contre la partie antérieure du palais. Il s'agit des phonèmes [t] [d] [n] [l] [s] [z]. Dans certains cas, le trouble est audible et déforme le son. Mais parfois, il y a malposition de la langue sans déformation audible. Pour mettre en évidence cette malposition, il faut faire un examen de tous les phonèmes isolés : pa, ta, ka, ba, da, ga, fa, sa, cha, va, za, ja, la, ma, na, ra.

c) Autres tests

Pour la population suivie en ostéopathie, un bilan ostéo-postural a été effectué pour donner de plus grandes précisions sur les troubles posturaux des patients.

-Le bilan ostéo-postural :

On a un bilan crânien ainsi qu'une vision de face et de profil du patient.

En orthodontie, on peut aussi avoir :

.la radiographie panoramique : elle permet de dépister une éventuelle pathologie dentaire ou osseuse, de voir le degré de symétrie de la mandibule, l'aspect des condyles, le nombre de dents temporaires et permanentes, l'état du parodonte.

.la taille américaine : elle permet d'avoir une vision en trois dimensions de l'articulé dentaire.

IV.LES BILANS INITIAUX

A-Bilans de la population témoin

Eulalie

Anamnèse

Eulalie est née le 8 décembre 2001, elle a donc neuf ans.

Eulalie est venue pour une visite préventive demandée par l'orthodontiste en vue de la pose d'un appareillage futur.

On note une denture en classe II,1 ainsi qu'un écart important entre les dents.

La grossesse ainsi que l'accouchement se sont bien passés.

En ce qui concerne les traumatismes de la petite enfance, on note que Eulalie a fait deux chutes importantes : une du canapé à six mois, et une du lit à deux ans.

La mère a présenté des difficultés d'allaitement et Eulalie a eu une alimentation au biberon rapidement. L'alimentation au biberon a duré jusqu'à ses trois ans.

Eulalie a eu une sucette jusqu'à ses vingt-deux mois.

Elle a ensuite beaucoup mis les stylos à la bouche ce qui peut être considéré comme une parafonction.

Le passage à l'alimentation mixée ainsi que la transition tétine/cuiller se sont faits sans difficultés particulières.

La poussée des dents a été précoce, aux alentours de cinq mois.

Quant à la perte des dents de lait, elle a débuté en grande section maternelle.

Eulalie a été sujette aux bronchites asthmatiformes.

En ce qui concerne les pathologies de la petite enfance, on note de nombreuses otites et des troubles de la sphère ORL.

L'entrée dans le langage s'est fait avec un léger décalage. Eulalie était timide et plutôt dans l'observation.

On ne note pas de difficultés dans l'acquisition du langage et dans l'articulation.

La marche s'est faite vers le quatorzième mois.

La propreté a été acquise à deux ans et demi aussi bien le jour que la nuit.

L'examen clinique

1-L'aspect général de la face.

.On note une asymétrie du visage avec une mâchoire décalée vers la droite.

.Les incisives ne sont pas alignées.

.La position de la mâchoire est en décalage en position ouverte et fermée.

.Les ATM sont en décalage en position ouverte et fermée.

.Les ptérygoïdiens ainsi que le digastrique manquent de tonicité.

.Le sillon mentonnier est peu marqué.

.Les lèvres et les joues manquent de tonus.

.Les ailes du nez sont toniques, on ne note pas de déviation de la cloison nasale. Eulalie a une bonne symétrie narinaire.

2-Examen de la cavité buccale

.La voûte palatine est légèrement ogivale.

.L'articulé dentaire est en classe II,1.

.La position linguale au repos est basse avec un appui entre les incisives supérieures et inférieures.

3-Respiration

.La respiration est buccale.

.L'inspiration nasale sur demande est difficile.

4-Les praxies

.En ce qui concerne les ATM, on note une bonne possibilité d'ouverture et de fermeture.

La diduction est difficile et reste minimale.

.En ce qui concerne les praxies des lèvres :

Lors de la projection, on note une avancée de la mâchoire.

L'étirement est bien réalisé ainsi que l'enchaînement étirement/projection.

.Toutes les praxies linguales sont réussies : tirer la langue droite, langue de chat/de rat, claquer, dire KA avec trois doigts en bouche.

.Les praxies jugales sont toutes les deux réussies : gonfler et creuser les joues.

5-La déglutition

.Il existe une contraction des lèvres et du menton lors de la déglutition.

.On note une bonne occlusion dentaire.

.Le masséter ainsi que le temporal sont peu toniques.

.Il existe une pulsion linguale contre les incisives.

.On ne note pas d'avancée de la tête ni de syncinésies.

6-La posture

.Les mastoïdes sont en décalage.

.La ligne d'épaules est décalée avec une épaule gauche plus basse.

.L'appui des pieds se fait sur la pointe.

.L'alignement mastoïde/épaule est correct mais il y a un mauvais alignement épaule/ bassin/malléole externe.

On note une hyperlordose au niveau du dos.

Une hyperlordose est une augmentation de la courbure lombaire autrement dit une cambrure importante du dos. Elle est à différencier de la scoliose qui est une déformation de la colonne vertébrale, entraînant une torsion de cette dernière et une déformation du thorax, de l'abdomen et des zones paravertébrales.

.La longueur de jambes est asymétrique.

.Le sterno-cléido-mastoïdien est contracté.

L'articulation

Sur [ta] [da] [cha] [za] [na] [gna], la langue est très étalée sur les arcades dentaires et épaissie.

On note une avancée de la langue en interdental sur la parole.

Parafonctions

On note une succion du crayon lors des moments de concentration.

Suzanne

Anamnèse

Suzanne est née le 12 mai 1997, elle a donc quatorze ans et est en classe de cinquième.

Sa demande lors du bilan porte sur une rééducation de déglutition dysfonctionnelle en vue de la pose d'un appareillage à bagues fixes.

La grossesse s'est déroulée normalement. L'accouchement, quant à lui, a été difficile pour la maman.

En ce qui concerne l'alimentation, Suzanne a eu une alimentation par allaitement pendant le premier mois, puis a eu une alimentation par allaitement et biberon ensuite.

Suzanne avait une sucette jusqu'à quatre ans, et lors de l'arrêt de la sucette, a commencé à sucer son pouce. La succion du pouce a duré jusqu'à la fin de la cinquième année mais a longtemps persisté pour l'endormissement et durant les moments de fatigue dans la journée.

L'apparition des dents s'est déroulée normalement.

Le biberon a été abandonné peu de temps avant l'entrée en maternelle.

Suzanne a été propre le jour et la nuit à deux ans.

Elle a marché vers un an.

Sa position de sommeil est sur le côté lors de l'endormissement et sur le ventre au réveil.

Suzanne a déjà consulté une orthophoniste en CP pendant deux ans pour des problèmes de langage.

La parole s'est mise en place normalement. S. s'est fait comprendre rapidement.

L'entrée en petite section de maternelle s'est faite facilement, sans souci de langage.
On ne note pas de problèmes majeurs en moyenne et grande section de maternelle.
L'entrée en CP est un peu plus difficile.

En ce qui concerne les pathologies de la petite enfance, elle a eu de nombreuses angines mais pas d'otites ou de rhinopharyngites.

On ne note pas de traumatismes particuliers.

La pousse des dents s'est faite normalement.

L'Examen clinique

1-L'aspect de la face

.La face est symétrique.

.Il y a un mauvais alignement des incisives.

.La position de la mâchoire est décalée à l'ouverture et à la fermeture.

.Les ATM sont en décalage de hauteur.

.Les ptérygoïdiens ainsi que le digastrique manquent de tonicité.

.Le sillon mentonnier est marqué.

.Les lèvres ainsi que les joues manquent de tonicité.

2-L'examen de la cavité buccale

.La voûte palatine est ogivale.

.L'articulé dentaire est en classe II, 1.(voir annexe 7).

.La position de la langue au repos est basse.

3-La respiration

.La respiration se fait bouche ouverte.

4-Les praxies

Les praxies des mâchoires sont réussies.

Les lèvres sont très charnues, surtout en ce qui concerne la lèvre supérieure. Les praxies des lèvres sont réussies.

Les praxies linguales sont réussies excepté le claquement de la langue où on note une interposition de la langue entre les dents.

Les praxies des joues sont réussies

5-La déglutition

.On note une contraction du menton ainsi que des lèvres et plus particulièrement des commissures inférieures des lèvres.

.Les dents n'entrent pas en contact.

.On note une pulsion linguale contre les incisives.

.Le masséter et le temporal manquent de tonicité.

.Il n'existe pas d'avancée de la tête ni de syncinésies.

6-La posture

.Les mastoïdes ne sont pas alignés.

.La ligne d'épaule de face est décalée.

.Il y a un appui des pieds sur la pointe.

.Il y a donc un mauvais alignement mastoïde/épaule/bassin/malléole externe.

.La longueur des jambes n'est pas symétrique.

.Le sterno-cléido-mastoïdien est contracté.

L'articulation

On note une avancée de la langue en interdental en parole.

Il existe un sigmatisme interdental sur [t], [d], [n], [s], [z].

Parafonctions

On ne note plus de parafonctions à ce jour.

Albert

Anamnèse

Albert est né le 10 novembre 1984

Il n'existe pas de difficultés particulières en ce qui concerne la grossesse.

Lors de l'accouchement, des forceps ont été utilisés.

A l'âge de deux ans, Albert a eu une consultation en ostéopathie qui a confirmé que des conséquences de cet accouchement aux forceps étaient visibles.

Le développement dentaire pendant la première année s'est déroulé sans difficultés particulières.

Il n'existe pas d'antécédents de complications ORL.

Albert a arrêté le biberon à deux ans. Il n'a pas eu de problèmes alimentaires particuliers.

Il n'a jamais eu de sucettes mais a sucé son pouce pendant de nombreuses années.

Précédemment, Albert a consulté plusieurs orthodontistes ;

Il a porté un appareillage fixe à bagues en classe de première, cet appareillage a été préconisé pour un mauvais alignement de l'articulé dentaire.

Albert a aussi porté un appareillage avant l'opération de chirurgie maxillaire qu'il a subie. L'opération consistait en une ostéotomie bimaxillaire, une mentoplastie ainsi qu'une expansion palatine. Nous y reviendrons plus tard.

La position actuelle de sommeil d'Albert est sur le côté.

L'examen clinique

1-L'aspect général de la face

.On note une légère asymétrie.

.La mâchoire est décalée : il y a un mauvais alignement des incisives.

La position de la mâchoire en ouverture ainsi qu'à la fermeture est en décalage.

.Les ATM en ouverture sont en décalage de même qu'à la fermeture.

.Les ptérygoïdiens manquent de tonus à la palpation.

.A la palpation, le digastrique n'est pas tonique.

.Le sillon mentonnier n'est pas marqué.

.Les lèvres ne sont pas toniques.

.Les joues ainsi que les ailes nasales sont peu toniques.

2-L'examen de la cavité buccale

.On note une voûte palatine très étroite et très ogivale.

L'articulé dentaire est en classe III.(voir annexes 9 et 10).

.La position de la langue au repos est basse.

3-Respiration

.La respiration se fait bouche ouverte.

.Il n'existe pas de soif au réveil ni de fatigue importante.

4-Les praxies

.Le gonflement montre une légère asymétrie des joues ainsi qu'une déviation de la mandibule.

Creuser les joues est difficile à cause de la douleur causée par l'opération récente.

.Pour les praxies nécessitant de tirer et pousser les lèvres, on note un tremblement des lèvres ce qui met en évidence des contraintes physiques lors de la réalisation de ces praxies.

Serrer les lèvres ne pose pas de difficultés.

.Il lui est difficile de tirer la langue complètement.

.La praxie langue de chat/langue de rat est difficile.

Claquer la langue est difficile.

.L'ouverture et la fermeture des ATM sont possibles mais limitées, de même que pour la diduction.

5-Déglutition

On note une contraction du menton, des lèvres et du nez.

Les dents ne sont pas en contact.

La langue effectue une pulsion antérieure lors de la déglutition.

Le masséter et le temporal ne sont pas toniques.

6-La posture

Les mastoïdes ne sont pas alignées.

La ligne d'épaule est décalée.

Le bassin est en décalage et vrillé.

Il existe un mauvais alignement de la ligne mastoïde/épaule/bassin/malléole externe.

Le trapèze ainsi que le sterno-cléido-mastoïdien sont contractés.

L'articulation

On note une avancée en interdental sur [ta] [da] [sa] [za] [na] [gna].

Parafonctions

Il existe des doutes sur la succion du pouce.

B-Bilans de la population expérimentale

Igor

Anamnèse

Igor est né le 18 août 1998, il a donc 12 ans. Il a sauté la classe de CM1 mais recommence son année de cinquième. Un test spécialisé a été effectué lorsqu'Igor avait quatre ans et a démontré sa précocité.

La grossesse s'est bien déroulée.

L'accouchement a eu lieu deux semaines avant terme et a été déclenché.

Le développement s'est fait normalement.

A quatre ans, on note une chute du lit.

L'apparition des dents a été tardive, aux alentours du onzième mois. De plus, les incisives et les canines ont poussé à l'intérieur et la perte des dents de lait a, elle aussi, été tardive.

La marche s'est faite vers un an avec beaucoup de prudence.

Igor présente de nombreuses allergies en particulier l'arachide, et est sujet à l'eczéma.

En ce qui concerne l'alimentation, Igor a été allaité pendant un mois et demi, puis, il y a eu nécessité de compléter son alimentation avec le biberon.

Le biberon a été stoppé à quatre ans et demi.

Il y a eu une bonne transition entre la tétine et la cuillère.

L'alimentation est diversifiée et Igor a un gros appétit.

On ne note pas de problème de mastication mais il y a des vomissements lorsque l'aliment ne convient pas.

Il a eu une sucette jusqu'à quatre ans et demi.

Il n'y a pas de parafonctions.

La propreté a été acquise à deux ans et demi aussi bien le jour que la nuit.

Le langage a été acquis précocement, entre 18 mois et deux ans.

On ne note pas de soucis dentaires particuliers.

La position d'Igor pendant son sommeil a longtemps été ventrale.

En ce qui concerne les pathologies antérieures, on ne note pas de troubles de la sphère ORL particuliers.

L'examen clinique

1-Aspect général de la face

.Le visage est légèrement asymétrique.

.On note un décalage entre les incisives supérieures et inférieures.

En ce qui concerne la position de la mâchoire, on note un décalage en ouverture et en fermeture.

. Les ATM présentent elles aussi un décalage en ouverture et en fermeture.

.Le digastrique et les ptérygoïdiens manquent de tonicité.

.Le sillon mentonnier est marqué

.Les lèvres sont toniques ainsi que les joues.

.Les ailes nasaires manquent de tonicité.

Il n'existe pas de déviation de la cloison nasale.

Il y a une bonne symétrie nasale.

2-Examen de la cavité buccale

.La voûte palatine est légèrement ogivale.

.L'articulé dentaire est en classe II,1 et on note une béance au niveau des incisives latérales et des premières canines.(voir annexes 2 et 3).

.La position de la langue au repos est basse et étalée sur la face linguale des dents.

3-Respiration

.La respiration est nasale.

La praxie de mouchage est difficile.

4-Les praxies

.Les ATM :

L'ouverture et la fermeture sont asymétriques.

La diduction est de très faible amplitude.

Cependant, on note une grande mobilité de la mâchoire lors des praxies et parfois au repos.

.Les praxies labiales sont correctement exécutées : pousser sur les lèvres et les tirer.

.En ce qui concerne les praxies linguales, mettre la langue en haut et en bas ne pose pas de difficultés.

La praxie langue de chat/langue de rat est plus difficile et la langue a tendance à se mettre en gouttière.

Le claquement de langue est difficile.

La base de langue est fonctionnelle.

. Les praxies jugales sont réussies : gonfler les joues et les creuser.

5-Déglutition

.Il existe une contraction des lèvres ainsi que du menton.

.La déglutition se fait avec une interposition dentale de la langue, les dents ne sont donc pas en contact.

.A la palpation, le masséter et le temporal manquent de tonicité et se contractent peu.

.Il existe une avancée de la tête lors de la déglutition.

.Il n'existe pas de syncinésies

6-La posture

.Les mastoïdes ne sont pas alignées

.La ligne d'épaule est fortement asymétrique, le côté droit étant plus relevé que le gauche.

.Le bassin n'est pas aligné

.Les pieds sont plats et il y a un effondrement de la voûte plantaire

.On note une asymétrie des jambes.

.Il y a un mauvais alignement mastoïde/épaule/bassin/malléole.

.Le sterno-cléido-mastoïdien ainsi que le diaphragme est contracté.

D'après le bilan ostéo-postural, on note une scoliose cervicale droite ainsi qu'une hyperlordose marquée au niveau du dos et un ventre en avant. Il s'agit donc ici d'un profil de type antérieur. (Voir annexe)

On note aussi une flexion extérieure des genoux.

On note une grande raideur et des problèmes aux cervicales.

L'articulation

Lors de la parole, on note une interposition linguale plus d'un côté que de l'autre.

On note aussi une légère déviation de la mâchoire.

Igor présentait un sigmatisme interdental.

Parafonctions

A ce jour, il n'y a pas de parafonctions présentes.

Léonie

Anamnèse

Léonie est née le 7 janvier 2001, elle est donc âgée de neuf ans.

La grossesse s'est bien déroulée, de même que l'accouchement qui est arrivé à terme et sans difficultés particulières.

On ne note pas de traumatismes particuliers pendant l'enfance mais une hospitalisation au treizième mois pour une gastro-entérite.

Le développement dentaire pendant la première année a été tardif, les premières dents sont apparues au onzième mois. Les canines et les incisives inférieures étaient incluses (poussaient à l'intérieur de la gencive).

La perte des dents de lait a été tardive.

En ce qui concerne l'alimentation, Léonie a été allaitée les deux premiers mois, puis a eu un complément par biberon pendant trois mois.

Le biberon a été arrêté avant l'entrée en petite section de maternelle.

Il y a eu une bonne transition tétine/cuiller.

Léonie a eu une tétine jusqu'à ses quatre ans et demi.

Elle a été sujette aux allergies alimentaires et à l'eczéma.

Au sujet des pathologies ORL, Léonie a eu quelques otites et des angines à répétition pendant sa petite enfance.

La marche s'est faite normalement, vers treize mois.

La propreté a été acquise vers dix-huit mois.

Sa position de sommeil est sur le côté droit et sur le ventre.

Il existait un sigmatisme latéral qui s'est normalisé entre la moyenne et la grande section de maternelle.

Un traitement ostéopathique antérieur a été mis en place pour un suivi post grossesse.

L'examen clinique

1-Aspect général de la face

.Il existe une légère asymétrie du visage.

.En ce qui concerne l'alignement des incisives, il y a un important décalage.

La position de la mâchoire en ouverture et en fermeture est décalée.

On note un chevauchement des incisives supérieures sur les inférieures.

.Les ATM présentent aussi un important décalage en ouverture et en fermeture.

Il existe aussi une déviation latérale de la mandibule vers la droite.

.Le digastrique et les ptérygoïdiens manquent de tonicité.

.Le sillon mentonnier n'est pas marqué.

.Les joues manquent de tonicité.

.On note une déviation de la cloison nasale ainsi qu'une légère asymétrie narinaire.

2-Examen de la cavité buccale

.La voûte palatine est normale.

.L'articulé dentaire est en classe II, 1 et présente une béance incisive.(voir annexes 4 et 5).

.La langue s'interpose entre les dents serrées et s'étale sur la face linguale des dents.

3-Respiration

.La respiration est nasale.

4-Les praxies

.Les ATM sont asymétriques à l'ouverture et à la fermeture.

.En ce qui concerne les praxies des lèvres :

Lors de la projection, on note une remontée de la mandibule en avant.

Lors de l'alternance étirement/projection des lèvres ouvertes, on remarque que la mandibule est très mobile et a tendance à dévier.

Lors de l'alternance étirement/projection des lèvres serrées, il y a une déviation beaucoup moins importante de la mandibule.

.Tirer la langue droite lui est difficile, plusieurs essais sont effectués pour y parvenir. Il existe une déviation droite de la langue.

Tirer la langue en haut est difficile car la mandibule remonte en même temps.

La déviation linguale se retrouve lors du claquement de la langue.

Tirer langue de chat/langue de rat ainsi que dire KA avec trois doigts en bouche est difficile.

.Il existe une asymétrie des joues lors du gonflement.

On note des difficultés à creuser les joues.

5-La déglutition

.Le menton ainsi que les lèvres sont contractés.

.Il existe une interposition linguale entre les incisives donc les dents ne sont pas en contact.

.Les masséters ainsi que les temporaux manquent de tonicité.

.Il n'y a pas d'avancée de la tête lors de la déglutition.

.Il n'existe pas de syncinésies.

6-La posture

.Les mastoïdes ne sont pas alignées.

.La ligne d'épaule de profil est décalée, l'épaule gauche remonte.

.Le bassin n'est pas aligné.

.Les pieds sont plats.

.Il y a donc un mauvais alignement mastoïde/épaule/bassin/malléole externe.

.La longueur des jambes est asymétrique.

.Le sterno-cléido-mastoïdien est contracté.

Dans le bilan ostéo-postural, on note une tendance à la rectitude au niveau du dos.

Il existe aussi une hyperlordose marquée au niveau des lombaires.

Les genoux sont en flexion intérieure.

L'articulation

Lors de la répétition de phonèmes, on note que la langue a tendance à venir sur les dents.

Parafonctions

Il n'existe aucune parafonction.

Rolande

Anamnèse

Rolande est née le 31/03/1978

Rolande est d'origine malgache et a vécu à Madagascar pendant ses neuf premières années.

On ne note pas d'antécédents particuliers en ce qui concerne la grossesse et l'accouchement.

Rolande a subi de nombreux traumatismes. Elle a fait plusieurs chutes graves dont une qui lui a endommagée la mâchoire. A la suite de cet accident, son ATM s'est usé et il ne lui reste maintenant que très peu de cartilage condylien.

De plus, Rolande a eu un accident de la route qui a eu pour conséquence un décalage du bassin ainsi qu'une déviation de la colonne vertébrale de son axe.

Le développement dentaire durant la première année s'est déroulé normalement.

En ce qui concerne les pathologies ORL, R. a eu de nombreuses otites et otites séro-muqueuses qui ont presque amené une surdité.

Ces problèmes ont été récurrents et Rolande allait chez l'ORL une fois par semaine à cette époque.

L'alimentation s'est faite au sein jusqu'à quatre ans même si une alimentation solide a commencé à quatre mois.

Elle a eu des problèmes digestifs durant sa petite enfance.

On ne note pas de comportements de suçage antérieurs.

La position de sommeil se fait sur le dos.

Rolande a eu de nombreuses consultations en ostéopathie et ce depuis son adolescence.

L'examen clinique

1-Aspect général de la face

.On note une légère asymétrie faciale.

.Les incisives sont en léger décalage.

La mâchoire en ouverture et en fermeture est en décalage.

.Les ATM sont en décalage à l'ouverture comme à la fermeture.

.Le digastrique ainsi que le ptérygoïdien sont peu toniques.

.Le sillon mentonnier n'est pas marqué.

.Les lèvres et les joues sont peu toniques.

2-Examen de la cavité buccale

.La voûte palatine est ogivale.

.L'articulé dentaire est en classe II, 1.(voir annexe 8).

.La position de la langue est basse au repos.

3-Respiration

.La respiration se fait bouche ouverte.

4-Praxies

.Les praxies labiales demandées (étirement et projection des lèvres) sont réussies.

.Tirer la langue droite et tirer la langue vers le haut ne pose pas de difficultés.

Tirer la langue vers le bas est difficile, on note une avancée de la mâchoire.

Claquer la langue est réussi.

.Gonfler et creuser les joues ne posent pas de difficultés.

.L'ouverture, la fermeture et la diduction des ATM ne posent pas de difficultés particulières.

5-Déglutition

.Il existe une contraction du menton ainsi que des lèvres.

.Les dents n'entrent pas en contact.

.Le masséter et le temporal manquent de tonicité.

.Il existe une interposition linguale entre les incisives.

6-La posture

.Les mastoïdes ne sont pas alignées.

.La ligne d'épaule est décalée.

.Le bassin est déplacé de son axe vers l'avant (vrille du bassin).

.La longueur des jambes est asymétrique.

.Il y a un mauvais alignement mastoïde/épaule/bassin/malléole externe

L'articulation

On ne note aucune difficulté de ce type chez Rolande

Parafonctions

Il n'existe pas de parafonctions.

V-LES TRAITEMENTS

A-L'orthodontie

Le travail du Dr Milhet, orthodontiste, consiste en une approche différente des problèmes généraux et dentaires de l'individu. Le symptôme dentaire (malposition, déchaussement...) sera mis en relation avec d'autres problèmes généraux. Il s'agit d'une orthodontie dans le courant fonctionnel.

Cette approche est donc holistique et est garantie par un travail en collaboration directe avec une ostéopathe qui, lors de la première visite au cabinet du Dr Milhet, prend en charge les patients en fin de séance d'orthodontie.

L'objectif est donc de trouver les causes du problème et de les traiter. Cette approche permet d'éviter le risque de récurrence du problème dentaire initial.

En fonction des pathologies rencontrées, le Dr Milhet utilise plusieurs techniques à savoir l'orthodontie fonctionnelle, l'orthodontie classique (appareillage fixe) et l'orthodontie de rééquilibrage de l'occlusion.

En ce qui concerne l'orthodontie fonctionnelle, l'action se fait sur les bases osseuses qui, lors de la croissance ont un potentiel de remodelage important. Nous avons vu précédemment qu'elle présente de nombreux avantages à savoir l'absence de blocage des os du crâne, ainsi que de caries. De plus, cette technique n'est pas douloureuse et peut donc s'adresser à de jeunes patients.

L'orthodontie fixe, quant à elle, se fera à l'aide d'activateurs. Comme nous l'avons vu précédemment, ces appareillages sont métalliques mais très légers. Ces appareillages ne provoquent pas non plus de blocage crânien.

La pose d'appareillages multi-bagues ne sera effectuée qu'en dernier recours car cette technique présente certains inconvénients : des difficultés de brossage peuvent entraîner des caries, l'émail peut subir une déminéralisation qui entraîne des taches. De plus, cette technique est douloureuse et entraîne fréquemment des blocages crâniens. C'est pour cela qu'ils ne seront jamais posés en première intention et qu'il sera préférable de les garder le moins de temps possible. Pour le Dr Milhet, un suivi ostéopathique est indispensable pendant la durée de port de cet appareillage.

L'orthodontie de rééquilibrage de l'occlusion est particulièrement indiquée pour les adultes car le potentiel de remodelage est moins important donc les techniques fonctionnelles peuvent ne pas suffire.

Il s'agit de retrouver une occlusion en utilisant des implants pour rééquilibrer les deux couloirs dentaires.

Deux techniques sont utilisées prioritairement. Il s'agit des pistes d'expansion et de la gouttière de décompression.

Les pistes d'expansion

Cette technique présente de très nombreux avantages. Le port intermittent, en général la nuit et une demi-heure par jour, permet au patient de ne pas être gêné par ses appareils 24 heures sur 24.

Les appareils n'étant pas portés au moment des repas, ne gênent pas le brossage et ne favorisent donc pas l'apparition des caries, comme cela est souvent le cas en technique fixe.

Le réglage des appareils est parfaitement adapté à la croissance du patient : en général, un cran par semaine en haut et en bas (ou parfois deux demi crans par semaine, haut et bas). Ce réglage individualisé, permet de ne pas forcer ni sur les mâchoires, ni sur le crâne, ce qui est idéal d'un point de vue ostéopathique.

Cette souplesse de réglage respecte l'articulation temporo-mandibulaire, ainsi que les cervicales et le dos. En effet, lorsqu'une pression excessive et non contrôlée est exercée sur les dents, le corps va déplacer cette pression en déclenchant des luxations de l'articulation temporo-mandibulaire, ou en favorisant l'apparition de scoliose, comme c'est souvent le cas en technique fixe.

Les appareils sont équipés de petits bourrelets en résine (appelés pistes de glissement) qui permettent de régler la hauteur de contact des appareils. Cette surélévation va poursuivre la décompression de la mâchoire qui a été effectuée précédemment avec les gouttières souples. Cette décompression libère les cervicales. Les pistes vont permettre aussi de régler parfaitement les appareils, en collaboration avec l'ostéopathe.

La réussite du traitement dépend en partie du patient. Si le port est régulier, les réglages pourront être réguliers et les résultats seront satisfaisants pour tous. L'enfant, qui est responsable de ses appareils, doit collaborer totalement. Il ne va pas subir passivement le traitement, mais au contraire, être actif.

Lorsque ce sera possible, il réglera lui-même ses appareils, afin de favoriser son autonomie.

La gouttière de décompression

Ce matériau souple présente de nombreux avantages.

Il s'adapte parfaitement à la forme des dents et des arcades.

Cette gouttière va agir sur plusieurs niveaux :

En effet, c'est le premier appareil orthodontique porté, et par sa souplesse et son parfait ajustage, le traitement va commencer sans douleur et tout en douceur.

La gouttière qui est en général placée sur les dents antérieures supérieures et inférieures pour les enfants (et au niveau des molaires, seulement, chez les adultes) va bloquer la poussée de la langue vers l'avant, et donc arrêter le déplacement excessif des dents en avant (ou leur déchaussement chez les adultes).

Elle remplace la succion du doigt ou d'une sucette (qui déforme fortement les arcades) et permet un sevrage progressif et continu, qui va éviter l'apparition de tics de compensation invisibles de l'extérieur (succion du bout de la langue ou des joues). Ces tics permettent à l'enfant de prolonger la succion.

La souplesse de la silicone va enregistrer tous les mouvements anormaux de la mâchoire durant la nuit. Cela va permettre de voir si le patient, serre fortement les dents. Ces mouvements parasites sont très importants à détecter, car ils bloquent la croissance des dents et de l'os alvéolaire, et perturbent le fonctionnement ostéopathique du crâne. Chez les adultes, ils participent d'une façon très importante, au déchaussement généralisé de toutes les dents

Il est fréquent que chez des enfants ou des adultes stressés, le grincement et le serrement soient d'une telle intensité, qu'ils cassent ou fendent rapidement la gouttière. Cette cassure signifie que le déséquilibre ostéopathique est important.

Lorsque les résultats espérés en début de traitement auront été obtenus, la gouttière sera remplacée par une autre technique.

Le traitement des patients

-Léonie

La première consultation s'est déroulée en janvier 2010.

Au départ, Léonie a bénéficié d'une gouttière qu'elle devait porter la nuit et pendant la moitié de la journée.

Ensuite, une piste d'expansion a été mise en place.

A présent, Léonie règle d'un cran par semaine sa piste d'expansion.

-Igor

En ce qui concerne le traitement orthodontique, le premier rendez-vous a eu lieu en janvier 2010.

Le traitement préconisé au départ est une gouttière. Igor devait porter cette gouttière pendant la moitié de la journée et la nuit. Ce traitement a duré six semaines.

A partir du mois d'avril, Igor a porté un appareillage la nuit : une piste d'expansion. Les réglages ont d'abord été d'un cran toutes les deux semaines puis toutes les semaines.

-Rolande

En ce qui concerne Rolande, le traitement a débuté en Janvier 2010.

Ce traitement a commencé par une gouttière de décompression.

Tout d'abord, une gouttière a été posée en haut sur les incisives et les canines.

Puis, deux gouttières ont été mises en place au niveau des molaires mandibulaires.

La gouttière a été réajustée tous les deux mois.

En plus de la gouttière, une prothèse amovible a été mise en place dans un second temps.

Cette prothèse se trouve sur les incisives inférieures de la patiente.

Le travail commun entre orthodontie et ostéopathie a permis aux praticiens de réajuster sans cesse leur approche rééducative pour s'aider des informations apportées par l'autre.

B-L'orthodontie classique

-Eulalie

En juin 2010, à la suite d'un bilan effectué dans le cadre scolaire, Eulalie a consulté une orthodontiste qui a mis en évidence, dans le cadre d'une prévention, une déglutition dysfonctionnelle.

L'orthodontiste a donc suggéré à Eulalie de consulter une orthophoniste pour régler les difficultés de déglutition.

Cependant, l'orthodontiste doit la revoir en fin d'année et un appareillage multi-bagues sera probablement nécessaire lorsqu'Eulalie en aura l'âge.

-Suzanne

Le traitement orthodontique a débuté en septembre 2010.

L'orthodontiste a repéré une déglutition dysfonctionnelle et recommandé une rééducation de celle-ci avant la pose d'un appareillage fixe.

Dans le même temps, en vue de commencer le traitement, l'orthodontiste a mis en place des élastiques orthodontiques pour aider à l'écartement du palais.

Lorsque cet écartement a été suffisant, Suzanne a porté un faux-palais pour maintenir et continuer l'expansion palatine.

Depuis janvier 2011, elle porte un appareillage fixe multibagues au niveau des dents et maxillaires. L'appareillage des dents mandibulaires est prévu pour l'année à venir.

Suzanne gardera cet appareillage fixe multibagues entre deux ans et deux ans et demi.

-Albert

Albert a subi une opération de chirurgie maxillo-faciale qui a consisté en une ostéotomie bimaxillaire ainsi qu'en une mentoplastie et une expansion palatine.

Cette opération a été réalisée en septembre 2009.

Cette opération a été proposée car le palais d'Albert était trop peu développé, cela étant dû à une position basse de langue. La langue n'a donc pas appuyé sur le palais pendant les premières années de croissance, empêchant ce dernier de se développer suffisamment, et par conséquent, empêchant la création d'un couloir dentaire optimal.

La conséquence est alors une différence importante entre la mandibule qui s'est surdéveloppée et le maxillaire qui s'est mal développé à cause de la position basse linguale. Il existait aussi une latérogathie.

Lors de cette opération, l'os de la mandibule et du maxillaire ont été coupés puis ressoudés. L'opération a aussi permis une correction de la latérogathie.

Pour cela, le chirurgien a effectué une incision entre les incisives latérales maxillaires pour écarter le palais de quatre millimètres et a raboté le menton de trois millimètres.

C-L'orthophonie

La rééducation commence par l'explication au patient des bénéfices de la prise en charge ainsi que des conséquences de sa déglutition dysfonctionnelle.

On aura ensuite l'explication de l'anatomie et de la physiologie de la déglutition.

On commencera par réaliser des schémas explicatifs. Tout d'abord, on montre au patient la façon dont il avale, puis on lui montre la bonne physiologie de la déglutition.

On donne au patient le maximum d'informations sur la déglutition fonctionnelle et sur la déglutition dysfonctionnelle qu'il utilise.

Ensuite, on passe à une conscientisation de la cavité buccale par le patient. On s'attarde plus particulièrement sur les alvéoles, pour donner un repère au bon positionnement de l'apex lingual ainsi que sur l'explication des systèmes de force en jeu lors de la déglutition ce qui permettra d'expliquer aussi les bénéfices d'une déglutition fonctionnelle et les conséquences néfastes d'une déglutition dysfonctionnelle.

Les rééducations sont ici inspirées de la myothérapie fonctionnelle dérivée des travaux de Barrett et Garliner. Cette méthode est aussi appelée méthode de remodelage et de reconditionnement.

En général, la fréquence est d'une séance par semaine pendant dix séances, puis cinq séances tous les quinze jours et enfin, quelques séances plus espacées pour vérifier qu'il n'y a pas de récurrence du trouble.

1-Remodelage

Tout d'abord, il y a la partie remodelage de la méthode.

On commencera par de nombreuses praxies.

A chaque séance est élaborée une fiche de praxies et d'exercices à faire selon les besoins et l'évolution du patient.

- protraction de la langue pointue, droite et sans appui sur les dents ou la lèvre inférieure, mais jamais plus de trois secondes. Pour que cela fonctionne il faut le faire au moins cinquante fois par jour (on va par exemple proposer aux enfants de le faire chaque fois qu'ils passent devant un miroir)
- Pour muscler la langue on va aussi demander au patient de faire des mouvements gauche-droite et des bâillements avec recul maximal de la base de langue.
- Pour le plancher buccal et la langue on demande au patient de mettre l'apex au milieu du palais et de pousser le plus fort possible. De plus, on demandera au patient de passer sa langue sur tout son palais pour explorer ce dernier et avoir des repères anatomiques.
- tirer la langue, la mettre en haut, en bas, à gauche, à droite pour étirer le frein de langue et contrôler les mouvements linguaux.
- claquer la langue pour tonifier la langue et l'aider à une ascension.
- faire langue de chat/langue de rat : tirer la langue détendue puis l'affiner pour muscler les bords de langue pour muscler les bords de la langue.

.Pour l'ouverture buccale :

- On peut agir sur la croissance mandibulaire en travaillant sur les articulations temporo-mandibulaires et ses mouvements d'ouverture/fermeture et de translation droite/gauche.
- On peut mettre en place des exercices d'ouverture, d'arrondissement et de fermeture labiale, la praxie privilégiée étant celle du baiser.

- On demande l'étirement, la contraction des lèvres (prononcer i-u sans sonoriser.), le sourire jusqu'aux oreilles en laissant les dents en occlusion pour fixer la mandibule pendant l'exercice. Tout cela pour travailler l'orbiculaire et le buccinateur.

.Pour les ATM, muscles masticateurs et mastication :

- mettre l'apex sur les dents du fond pour la diduction,
- mettre l'apex vers le nez pour la propulsion,
- l'apex sur le voile pour la rétro pulsion,
- l'apex sur le menton pour l'ouverture
- En plus de ces différents exercices le patient doit abandonner toutes ses habitudes de succion.

2-Reconditionnement

Puis, vient la partie de reconditionnement de la méthode. Celle-ci se répartit en sept points dont il faut suivre l'ordre.

----- Première étape -----

Explication des problèmes et recherche des motivations

Face au miroir : on fait prendre conscience de l'appui de la langue sur la lèvre inférieure, de la non fermeture des dents (hypotonie du masséter) et de la respiration buccale au patient.

On va déjà chercher le déverrouillage de la lèvre inférieure, se débarrasser de la syncinésie qui colle la lèvre aux dents pendant la déglutition. Pour cela on demande au patient de tenir sa lèvre inférieure en bas et de déglutir sans qu'elle remonte.

On peut faire aussi des exercices avec des élastiques orthodontiques pour créer des sensations et améliorer les repères sensoriels de certaines zones, notamment entre apex et alvéoles. On va demander au patient de bien tirer la langue, poser l'élastique au bord pour qu'il essaie de le coincer entre l'apex et les alvéoles puis serrer les mâchoires, tirer la lèvre inférieure vers le bas et faire une déglutition de type « slurp avale » (aspirer la salive pour créer un appui à la déglutition). Quand il rouvre la bouche et tire la langue l'élastique ne doit pas avoir bougé. Le patient fera cet exercice six fois d'affilée, trois fois par jour.

----- Deuxième étape -----

Centrée sur le travail de l'apex.

Pour renforcer la musculature destinée à soutenir et soulever la région antérieure de la langue on demandera au patient un travail quotidien :

- environ cent claquements de langue chaque jour avec deux secondes de repos entre deux claquements.
- tchaaa : le [t] donne un appui, le [j] fait travailler la langue en position haute et le [a] de forte intensité fait intervenir le soutien costo-abdominal. On demande dans le même temps de tenir la lèvre inférieure et de vérifier avec l'autre main la contraction des masséters. Trois fois par jour, le patient fera six fois de suite la séquence suivante : tchaaa tchaaa tchaaa [repos] tchaaa puis « slurp avale »
- tiii : lorsque le patient dit cela, les masséters sont contractés comme dans la déglutition fonctionnelle.

-----Troisième étape -----

Focalisé sur la région postérieure de la langue

- au miroir situer la luette
- dire [ka] avec un soutien abdominal puissant pour que le patient soit obligé d'écraser la base de langue contre le voile du palais. On peut compliquer cet exercice en plaçant deux ou trois doigts entre les arcades dentaires.
- Puis on passera à des séries de trois [ka] suivies d'une déglutition toujours avec les doigts entre les dents.
- Puis le patient dira seulement [k] [k] [k] et avalera, doigts entre les dents.

----- quatrième étape -----

Elle consiste en un acte de déglutition complet en faisant se succéder les exercices : lèvre tenue baissée, on demande trois tchaaa + slurp avale puis trois contractions des masséters par le slurp avale puis trois [ka] et le slurp avale.

On va demander au patient de penser à sa nouvelle déglutition d'un bout à l'autre :

- le positionnement de l'apex comme pour un tiii
- puis la base de langue qui se place comme pour un [ka],
- imaginer l'aspiration de la langue comme pour le claquement.

Tout ceci sans que les lèvres se touchent. Cette répétition mentale aide beaucoup pour mémoriser les bons schèmes moteurs.

----- Cinquième étape -----

Le patient doit prendre tous ses repas avec sa nouvelle déglutition mais en tenant sa lèvre inférieure. Il doit aussi boire au verre avec la langue en bonne position, sous le verre.

On fera aussi une surveillance de la langue au repos en vérifiant que l'apex est bien contre les alvéoles.

----- sixième étape -----

Elle consiste en un passage du conscient à l'inconscient.

On cherchera le maintien volontaire de la position juste jusqu'à l'automatisation. Pour cela, on demande au patient de garder l'élastique orthodontique entre l'apex et les alvéoles le plus longtemps possible lors d'un moment de calme et qui ne demande pas une concentration intense.

Ici, on pourra remplacer l'élastique orthodontique par un bonbon rond (collier de bonbon) en arrêtant l'exercice lorsque ce dernier aura fondu.

Puis on demande au patient d'essayer cet exercice en gardant l'élastique toute la nuit.

----- septième étape -----

La dernière étape est une vérification de la position de repos : on fait des contrôles de plus en plus espacés (quinze jours, un mois).

En orthophonie, on s'occupera aussi de la rééducation de l'avancée linguale sur l'articulation de phonèmes.

En ce qui concerne l'articulation, on sait que pratiquement tous les patients présentant une déglutition dysfonctionnelle ont des points d'appui linguaux atypiques sur les prépalatales [t] [d] [n] [l] ainsi que sur le [s] et le [z].

Lors de la rééducation, l'apex est postériorisé « à l'anglaise » pour les prépalatales.

En exagérant le recul de la langue, il y a surcorrection de la tendance qu'ont les patients à antérioriser les points d'articulation de ces phonèmes.

Pour commencer, il est demandé sur plusieurs séances de répéter les phonèmes antériorisés suivis de la voyelle « a » pour mettre en place la postériorisation.

Ensuite, la répétition se fera sur les phonèmes antériorisés suivis de toutes les voyelles.

Puis, la répétition se fera avec les phonèmes à l'initiale mais aussi en final ([at], [ot], [yt], [it], [et]) et en intervocalique ([ata]).

A chacune de ces étapes, une fiche récapitulative est fournie au patient pour qu'il puisse s'entraîner hors séances.

Lorsque la répétition de phonèmes isolés est satisfaisante, on passe à la répétition de mots contenant les phonèmes travaillés en commençant par le phonème à l'initiale puis en final et en intervocalique.

On fera ensuite de même avec des phrases contenant les phonèmes travaillés.

Le traitement des patients

-Igor

Le traitement orthophonique a débuté en juillet 2010 pour se terminer en novembre 2010.

La rééducation a commencé par un travail des praxies.

On notait une grande tension de la mâchoire

Chez ce patient, les résultats de la rééducation ont été rapides au début puis il y a eu une période de stagnation. A ce moment-là, les exercices de praxies à faire tous les jours à la maison étaient pénibles pour le patient. Puis, après cette courte période, on a de nouveau constaté une amélioration.

Un travail de l'articulation a ensuite été mis en place.

-Léonie

Le traitement orthophonique a débuté en juillet 2010 pour se terminer en novembre 2010.

Le travail des praxies a été très important chez cette patiente. En effet, de nombreuses praxies, même peu complexes (creuser les joues) lui étaient impossibles. Il y avait donc un manque de tonicité et de musculature au niveau de la face et des éléments de la sphère buccale.

La prise en charge a été longue à démarrer mais ensuite, il y a eu une rapide amélioration en peu de temps.

Le travail hors séance a été lui aussi moins suivi au commencement puis a été effectué avec sérieux par la suite.

Un travail articuloire a été mis en place dans un second temps.

-Rolande

La prise en charge orthophonique a débuté en Octobre 2010 pour se terminer en Février 2011.

Pour cette patiente, le travail de conscientisation n'a pratiquement pas été nécessaire.

Les praxies semblaient être réalisées quotidiennement et avec sérieux.

Le travail sur l'articulation n'a pas été nécessaire pour Rolande.

-Eulalie

La prise en charge a débuté en juillet 2010 et s'est finie en mars 2011.

Le travail de conscientisation a été rapide. Eulalie a compris dès le début l'enjeu de la rééducation et s'est investi dans celle-ci.

Les praxies étaient réalisées avec sérieux.

Le travail articulaire a été très important au cours de la rééducation.

-Suzanne

La prise en charge a débuté en septembre 2010 pour se finir en mars 2011.

Le travail de reproduction de praxies hors séance a été effectué avec sérieux.

Pour Suzanne, en ce qui concerne l'articulation de phonèmes, un travail sur le [t] [d] [n] a été effectué.

-Albert

Le travail a commencé en janvier 2010 pour se finir en février 2011.

Le travail de repérage et de conscientisation a été important pour ce patient.

Les praxies ne semblaient pas être réalisées quotidiennement.

L'aperture de la mâchoire a été un des points importants de la rééducation orthophonique.

Un travail articulaire important a été nécessaire.

D-L'ostéopathie

-Igor

Le traitement a débuté en août 2010 et s'est terminé en mars 2011.

En ce qui concerne Igor le traitement ostéopathique a été dans le courant fonctionnel. Ce type de traitement utilise la réaction de défense naturelle du corps. En amenant l'articulation dans sa position lésionnelle et en augmentant doucement cette position pour arriver à l'amplitude maximale, le corps réagit vers la position de correction.

Il s'agit donc d'accompagner les déséquilibres vers une position la plus harmonieuse possible.

La pathologie ostéopathique chez Igor était d'origine ascendante. Les difficultés existantes au niveau du positionnement du bassin avaient eu pour conséquence une malposition de la mâchoire.

Le bassin présentait un schéma dysfonctionnel dû à une contraction importante du diaphragme.

Il existait chez Igor, une difficulté à positionner son corps, due à sa ligne de gravité très antérieure, qui avait pour conséquence des troubles de l'équilibre occasionnant de nombreuses chutes en avant.

Les corrections ont été appliquées tout d'abord sur le bassin et le diaphragme.

-Léonie

Le traitement a débuté en août 2010 et s'est fini en février 2011.

Pour Léonie, le traitement a aussi été fonctionnel. Cependant, il s'agissait ici d'une pathologie descendante. En effet, la scoliose était d'origine crânienne et les répercussions posturales avaient pour origine la malposition de la mâchoire et donc des ATM.

La malposition cervicale avait des répercussions sur le bassin par le biais de la colonne vertébrale qui repose sur ce dernier. On constatait donc une dysfonction du bassin.

Chez Léonie, on notait aussi une ligne de gravité antérieure moins importante que chez Igor car on ne notait pas de troubles de l'équilibre importants.

Les corrections ont surtout été appliquées sur les chaînes fasciales et musculaires.

Le travail a commencé par une correction des zones cervicales et de la mâchoire.

La correction de la ligne de gravité s'est faite par des manipulations crâniennes, au niveau des cervicales en C1 et C2 (atlas et axis), de l'os hyoïde ainsi qu'au niveau des vertèbres dorsales D1 et D4 et du bassin.

-Rolande

Pour Rolande, le traitement a été débuté en février 2010.

La ligne de gravité était antérieure.

On notait un mauvais alignement du bassin ce qui avait engendré une asymétrie de longueur des jambes.

Il existait des blocages diaphragmatiques et viscéraux qui engendraient des douleurs du rachis.

Il s'agissait ici d'une pathologie descendante.

Les techniques utilisées ont été fonctionnelles.

Les corrections ont été d'abord appliquées sur la zone cervicale et la mâchoire.

L'ostéopathe a replacé le bassin dans une position physiologique donc les jambes ont pu retrouver une meilleure symétrie.

Pour le traitement des blocages viscéraux, l'ostéopathe a utilisé de l'ostéopathie viscérale. Cette dernière s'adresse à l'ensemble du système digestif, respiratoire et génito-urinaire. Comme nous l'avons vu précédemment, chaque viscère est animé d'un mouvement induit par la respiration, donc la restriction de ce mouvement amène un dysfonctionnement de l'organe.

En ce qui concerne la ligne de gravité, cette dernière a été corrigée par manipulation du bassin et du diaphragme ainsi que du rachis. Il y a donc eu une régulation entre les pressions abdominales et thoraciques.

VI-BILAN FINAUX

A-Bilan de la population témoin (orthodontie classique/orthophonie)

Eulalie

L'examen clinique

1-L'aspect général de la face

.l'asymétrie due au décalage de la mandibule est toujours présente.

.Les incisives sont alignées.

.La position de la mâchoire est en décalage en position ouverte et fermée.

.Les ATM sont en léger décalage en position ouverte et fermée.

.Les ptérygoïdiens sont toniques ainsi que le digastrique.

.Le sillon mentonnier est peu marqué.

.Les lèvres et les joues sont toniques.

.Comme lors du premier bilan, on ne note pas de déviation de la cloison nasale. Les ailes du nez sont toniques et il y a une bonne symétrie narinaire.

2-L'examen de la cavité buccale

.La voûte palatine reste ogivale.

.L'articulé dentaire est entre la classe I (normocclusion) et la classe II,1.

.La position linguale de repos est au palais.

3-La respiration

.La respiration se fait bouche ouverte.

4-Les praxies

.Les praxies d'ouverture et de fermeture des ATM sont réussies.

La diduction reste difficile et peu mobile.

.Les praxies des joues, de la langue et des lèvres sont toutes réussies.

5-La déglutition

On note une légère contraction de la lèvre supérieure.

6-La posture

.Les mastoïdes ne sont pas alignées.

.On note un décalage de la ligne d'épaules.

.Le bassin n'est pas aligné.

.Les pieds ont un appui sur la pointe.

.Il existe un mauvais alignement mastoïde/épaule/bassin/malléole externe.

L'hyperlordose est toujours très présente.

.La longueur des jambes est asymétrique.

.Le sterno-cléido-mastoïdien est contracté.

L'articulation

Il reste une avancée de la langue sur [ta] [da] [na].

Parafonctions

La succion de stylos est moins fréquente mais reste présente.

Suzanne

L'examen clinique

1-L'aspect général de la face

.Il y a une bonne symétrie faciale.

.Il existe un mauvais alignement des incisives supérieures et inférieures.

.La position de la mâchoire en ouverture et fermeture est légèrement décalée.

.Les ATM sont décalées sur la hauteur.

.Le ptérygoïdien ainsi que le digastrique sont toniques.

.Le sillon mentonnier est marqué.

.Les lèvres sont toniques et ne présentent pas de gerçures.

.Les joues sont toniques.

.Le nez ne présente pas de déviation de la cloison.

2-L'examen de la cavité buccale

.La voûte palatine est ogivale.

.L'articulé dentaire est encore en classe II,1 mais de manière moins prononcée qu'en début de prise en charge.

.La position linguale de repos est au palais.

3-La respiration

.La respiration est mixte selon l'état de Suzanne. Lorsqu'elle est fatiguée, il y a une tendance à la respiration buccale.

4-Les praxies

.Toutes les praxies jugales, labiales, linguales et des ATM sont réussies.

5-La déglutition

.Le menton ainsi que le nez ne se contractent pas durant la déglutition.

.Les lèvres, quant à elle, se contractent légèrement.

.Les dents sont en contact.

.Le masséter et le temporal sont assez toniques.

.Il n'y a pas d'avancée de la tête.

.On note une syncinésie au niveau de la lèvre supérieure lors de la déglutition.

6-La posture

.Les mastoïdes ne sont pas alignées.

.La ligne d'épaules de profil est décalée.

.Le bassin est décalé vers la droite.

.Il existe un mauvais alignement mastoïde/épaule/bassin/malléole externe.

.L'appui du pied est sur les pointes.

.La longueur de jambes est asymétrique.

.Le sterno-cléido-mastoïdien est légèrement contracté.

L'articulation

Sur le [sa] [za], la langue avance sur les incisives.

Parafonctions

Il n'existe pas de parafonctions.

Albert

L'examen clinique

1-L'aspect général de la face

.Il existe une légère asymétrie de la face.

.En ce qui concerne la mâchoire, les incisives ne sont pas alignées et la position de la mâchoire en ouverture et en fermeture est en décalage.

.Les ATM sont en léger décalage à l'ouverture et à la fermeture.

.Les ptérygoïdiens sont toniques mais le digastrique manque encore de tonicité.

.Le sillon mentonnier est marqué.

.Les lèvres ainsi que les joues sont plus toniques.

.Les ailes du nez sont légèrement atones.

.On note une déviation de la cloison.

.Il existe une asymétrie narinaire.

2-Examen de la cavité buccale

.La voûte palatine est encore légèrement ogivale.

.L'articulé dentaire est en classe I (normocclusion).

.La langue a des difficultés à se positionner au repos et reste en suspens dans la cavité buccale.

3-Respiration

.La respiration se fait bouche fermée la plupart du temps mais il arrive que cette dernière redevienne buccale lors de moments de fatigue.

4-Les praxies

.Les praxies des joues, à savoir gonfler et creuser les joues ne posent pas de difficultés.

.En ce qui concerne les praxies labiales, l'étirement et la projection sont possibles.

.Les praxies de la langue : tirer, langue de chat/de rat et dire KA avec trois doigts dans la bouche sont réussies.

Le claquement de la langue reste difficile.

.En ce qui concerne les ATM, l'ouverture et la fermeture ne posent pas de difficultés mais A. se plaint de craquements douloureux lors de la diduction, ce qui signe une asymétrie du mouvement des ATM. En effet, du côté où le mouvement de diduction s'effectue le condyle avance et s'abaisse au fur et à mesure du mouvement. De l'autre côté le mouvement est inversé, le condyle avance et s'abaisse au fur et à mesure de la progression du mouvement, les canines vont s'éloigner l'une de l'autre.

5-La déglutition

La déglutition n'est plus dysfonctionnelle lors de la déglutition sur commande.

On ne note ni contraction du menton, ni contraction labiale, ni contraction du nez lors de la déglutition.

Les dents entrent en contact lors de la déglutition.

Le masséter et le temporal sont toniques.

Il n'y a pas d'avancée de la tête ni de syncinésies.

6-La posture

.Les mastoïdes ne sont pas alignés.

.La ligne d'épaule est décalée.

.Le bassin est vrillé suite à l'accouchement aux forceps.

.Les pieds ont un bon appui.

.Il y a un bon alignement entre la mastoïde et l'épaule mais un décalage entre l'épaule et la ligne bassin / malléole externe.

.La longueur de jambes est symétrique mais il existe une flexion interne du genou gauche.

.Le sterno-cléido-mastoïdien est contracté.

L'articulation

Les phonèmes [t] et [n] sont encore antériorisés.

Parafonctions

Il n'existe pas de parafonctions.

B-Bilans de la population expérimentale (approche holistique)

Igor

L'examen clinique

1-aspect général de la face :

.symétrie : On note une très légère asymétrie de la face.

.Les incisives sont à présent alignées

La mâchoire est elle aussi alignée en ouverture et au repos.

.En ce qui concerne les ATM on note encore un léger décalage lors de l'ouverture mais en position de repos, les articulations temporo-mandibulaires sont maintenant alignées.

.Les muscles ptérygoïdiens ainsi que le muscle digastrique ont une tonicité suffisante.

.Le sillon mentonnier reste légèrement marqué.

.Les lèvres sont toniques et ne présentent plus de gerçures.

.Les joues ont retrouvé une tonicité.

.Les ailes du nez sont toniques.

Il n'y a pas de déviation de la cloison.

On note une bonne symétrie narinaire.

2-Examen de la cavité buccale.

.Cavité buccale :

-la voûte palatine est normale.

-on note un articulé dentaire en classe I qui est la normocclusion.

.La position de la langue au repos dents serrées est une position médiane (la langue flotte au milieu de la cavité buccale).

Quant à la position de la langue au repos bouche ouverte, elle est en retrait.

3- Respiration

.la respiration se fait bouche fermée.

.Il n'existe plus de sensation de soif au réveil ni de fatigue.

.Il n'y a pas de ronflement.

4-Les praxies

.En ce qui concerne les ATM, à l'ouverture ainsi qu'à la fermeture, on note une symétrie des articulations temporo-mandibulaires.

On note une bonne diduction.

.Toutes les praxies labiales sont bien réalisées : étirements, projection, bruit du baiser.

.Toutes les praxies linguales sont correctement réalisées, aussi bien en ce qui concerne la force de l'apex (tirer la langue très droite en ouvrant la bouche), que celle des bords de langue (langue de chat, langue de rat), en passant par la bonne mobilité de la base de la langue (dire KA avec trois doigts dans la bouche) et une bonne musculature de la langue (claquer la langue).

.Les praxies jugales ont elles aussi une musculature suffisante.

5-Déglutition

.On note la disparition des contractions aussi bien en ce qui concerne le menton que les lèvres et le nez durant la déglutition.

.Les dents sont en contact.

.Le masséter ainsi que le temporal et les ptérygoïdiens sont toniques.

.Il y a une légère avancée de la tête au cours de la déglutition mais qui peut être corrigée facilement par le patient.

. Il n'y a pas de syncinésies.

6- La posture

.Les mastoïdes sont alignées.

.La ligne d'épaule a retrouvé une position fonctionnelle.

.Il existe encore un effondrement de la voûte plantaire (les pieds sont « plats »).

.La longueur des jambes est symétrique.

.Le sterno-cléido-mastoïdien ne présente plus de contractions.

L'articulation

On note une légère avancée sur les dents lors de la prononciation de phonèmes isolés.

Parafonctions

On note la disparition de toute parafonction.

Léonie

L'examen clinique

1-Aspect général de la face

.Il existe une bonne symétrie de la face.

.En ce qui concerne la mâchoire :

L'alignement des incisives est légèrement décalé.

La position de la mâchoire est alignée en ouverture et en fermeture.

.Les ATM sont alignées en fermeture et en ouverture.

.Les ptérygoïdiens ainsi que le digastrique sont toniques à la palpation.

.Le sillon mentonnier n'est pas marqué.

.Les lèvres sont toniques et ne présentent pas de gerçures.

.Les joues sont toniques.

.En ce qui concerne le nez :

-les ailes du nez sont toniques.

-il y a une légère déviation de la cloison nasale.

-il y a une bonne symétrie narinaire.

2-Examen de la cavité buccale

.La voûte palatine est normale.

.L'articulé dentaire est en classe I c'est-à-dire en normocclusion.

.La position de la langue au repos dents serrées est derrière les incisives supérieures c'est-à-dire dans la position adéquate de repos.

La position de la langue au repos bouche ouverte retombe.

3-Respiration

.La respiration se fait bouche fermée.

.Il n'y a ni sensation de soif au réveil ni ronflement ni fatigue.

4-Les praxies

.On note une ouverture et fermeture symétriques des ATM.

Il y a une bonne diduction.

.Les praxies des lèvres sont toutes bien réalisées : l'étirement, la projection, le bruit du baiser.

.Toutes les praxies linguales sont bien effectuées : tirer la langue, la claquer, faire langue de chat/langue de rat, dire KA trois fois avec trois doigts horizontaux dans la bouche.

.Les praxies des joues sont bien réalisées.

5-Déglutition

On observe qu'il n'y a pas de contractions du menton, du nez ou des lèvres.

Les dents entrent en contact.

Les masséters et le temporal sont toniques.

On observe qu'il n'y a plus d'avancée de la tête et une disparition des syncinésies.

6-La posture

.Les mastoïdes sont alignées.

.La ligne d'épaule est maintenant alignée

.Le bassin a retrouvé une position fonctionnelle.

.L'appui des pieds est correct

.La longueur des jambes est à présent symétrique.

.Le sterno-cléido-mastoïdien ne présente plus de contractions.

L'articulation

On note une disparition de toutes les difficultés concernant la parole et l'articulation.

Parafonctions

Aucune parafonction n'est présente.

Rolande

L'examen clinique

1-Aspect général de la face

.Il y a une bonne symétrie du visage.

.L'alignement des incisives est en léger décalage.

.La position de la mâchoire en ouverture et en fermeture est alignée.

.Les ATM sont alignées en ouverture ainsi qu'en fermeture.

.les ptérygoïdiens et le digastrique sont toniques.

.Le sillon mentonnier n'est pas marqué.

.Les lèvres ainsi que les joues et les ailes du nez sont toniques.

Il n'y a pas de déviation de la cloison nasale et une bonne symétrie narinaire.

2-Examen de la cavité buccale

.La voûte palatine est normale.

.L'articulé dentaire est en classe I c'est-à-dire en normocclusion.

.La position de la langue au repos est au palais.

3-Respiration

.La respiration se fait bouche fermée, elle est donc naso-nasale.

.Il n'y a pas de soif au réveil ni de sensation de fatigue.

4-Les praxies

.Toutes les praxies demandées : jugales, labiales, linguales, des ATM, sont correctement réalisées.

5-La déglutition

.Il n'y a plus de contractions des lèvres, du menton ou du nez lors de la déglutition.

.Les dents sont en contact.

.Le masséter et le temporal sont toniques.

.Il n'y a pas d'avancée de la tête ou de syncinésies.

6-La posture

.Les mastoïdes sont alignées.

.La ligne d'épaule est en léger décalage.

.L'appui du pied se fait sur le talon et sur l'extérieur.

.Il y a un bon alignement mastoïde/épaule/bassin/malléole externe.

.La longueur de jambes est asymétrique.

.Le sterno-cléido-mastoïdien n'est pas contracté.

L'articulation

Les phonèmes sont tous prononcés correctement.

Parafonctions

Il n'existe pas de parafonctions.

VIII-COMPARAISON BILAN INITIAL/BILAN FINAL

A-Eulalie

Eulalie présentait une asymétrie du visage avec un décalage de la mâchoire qui entraînait un mauvais alignement des incisives ainsi qu'un décalage des ATM. Après traitement, l'asymétrie ainsi que le décalage des ATM sont toujours présents mais les incisives ont un meilleur alignement.

En ce qui concernait la cavité buccale, on notait un articulé dentaire en classe II,1 et la position linguale était basse avec un appui interdental. L'articulé est à présent entre la classe I et la classe II,1.

La respiration est restée buccale même après le traitement.

La praxie de diduction était et reste difficile.

Lors de la déglutition, il existait une contraction des lèvres et du menton. Les muscles masticateurs étaient peu toniques. Après traitement, il reste une contraction de la lèvre supérieure lors de la déglutition.

Les difficultés de posture à savoir le mauvais alignement de face et de profil et les contractions musculaires restent présentes après traitement.

L'articulation était en interdental pour [ta] [da] [na]. Une avancée reste présente mais moins prononcée.

Eulalie avait une parafonction par succion de stylos qui reste présente mais de manière moins importante.

B-Suzanne

On pouvait noter chez Suzanne un mauvais alignement des incisives ainsi qu'un décalage de la mâchoire et des ATM. Après le traitement, ces dysfonctions restent présentes.

L'articulé dentaire était en classe II,1 et la position de repos linguale était basse. Après la prise en charge, l'articulé dentaire reste en classe II,1 mais de manière moins prononcée.

La respiration était buccale et est à présent nasale sauf en cas de fatigue où elle redevient buccale.

Le claquement de langue était difficile avec interposition de la langue. Il est à présent réussi.

La déglutition se faisait par contraction des lèvres et du menton et position interdentale de la langue. Il n'y avait pas de syncinésies et les muscles masticateurs étaient peu toniques. A présent, la déglutition est fonctionnelle mais une syncinésie de la lèvre supérieure est apparue.

Les dysfonctions posturales : mauvais alignement de profil et de face, appui des pieds sur la pointe, restent présentes.

Il existait un sigmatisme interdental qui subsiste sur [sa] [za].

C-Albert

En ce qui concernait Albert, on notait une asymétrie ainsi qu'un mauvais alignement des incisives et un décalage des ATM. Ces dysfonctions sont toujours présentes après traitement.

L'articulé dentaire était en classe III et la position linguale basse. A présent, l'articulé dentaire est en normocclusion et la langue commence à monter.

La respiration était buccale et est nasale mais redevient buccale lors de fatigues.

Toutes les praxies étaient difficiles pour Albert. Après traitement, on note une difficulté pour claquer la langue ainsi que des douleurs aux ATM lors de la diduction.

Lors de la déglutition on pouvait observer une contraction des lèvres et une pulsion linguale interdental. A présent, la déglutition est fonctionnelle.

La posture présentait un mauvais alignement de profil et de face et ces dysfonctions sont toujours présentes après les prises en charge.

Il existait un sigmatisme interdental toujours présent sur [ta] et [na].

D-Léonie

Chez Léonie, on notait avant traitement une asymétrie du visage ainsi qu'un important décalage des incisives et des ATM et une déviation mandibulaire. Après traitement, ces décalages ne sont plus présents.

L'articulé dentaire était en classe II,1 et on notait une béance incisive. A présent, l'articulé est en classe I (normocclusion).

Au bilan initial, toutes les praxies étaient difficiles en partie à cause d'une hypermobilité de la mandibule. Au bilan final, les praxies sont toutes réalisées correctement.

La déglutition était dysfonctionnelle avec contraction labiale et interposition de la langue en interdental. Après traitement, la déglutition est fonctionnelle.

La posture était dysfonctionnelle avec un type antérieur marqué. A présent, cette dernière est normalisée.

Lors de la répétition, on notait une avancée linguale en interdental qui n'existe plus à présent.

E-Igor

On pouvait observer chez Igor une asymétrie de la face ainsi qu'un décalage des incisives et des ATM. Après traitement, l'asymétrie faciale a pratiquement disparu et les décalages n'existent plus.

Au bilan initial, l'articulé dentaire était en classe II,1 avec une béance latérale. La position linguale était basse au repos. Le bilan final montre un articulé dentaire en classe I (normocclusion) ainsi qu'une position linguale haute.

Les praxies linguales ainsi que celles des ATM étaient difficiles. Après traitement, ces praxies sont fonctionnelles.

Lors de la déglutition, on pouvait voir une contraction labiale ainsi qu'une interposition dentale de la langue et une avancée de la tête. A présent, Igor a une déglutition fonctionnelle et l'avancée de la tête n'est plus présente.

En ce qui concernait la posture, Igor présentait un type antérieur avec de nombreuses asymétries. A présent, Igor présente un type de profil normal mais il subsiste une asymétrie des jambes qui sera réglée par le port d'une semelle orthopédique.

Igor présentait un sigmatisme interdental qui n'existe plus à présent.

F-Rolande

En ce qui concernait Rolande, on notait une asymétrie faciale ainsi qu'un décalage des incisives, de la mâchoire et des ATM. A présent, ces décalages et l'asymétrie n'existent plus.

L'articulé dentaire était en classe II,1 et la position linguale de repos, basse. A présent l'articulé dentaire est en normocclusion et la position linguale est haute.

La respiration était buccale et Rolande a maintenant une respiration nasale.

Il existait une avancée de la mâchoire sur certaines praxies. Cette avancée n'est plus présente.

La déglutition était dysfonctionnelle avec une contraction labiale et une interposition dentale de la langue. A présent, Rolande a une déglutition fonctionnelle.

La posture était en type antérieur avec de nombreuses asymétries. Rolande présente aujourd'hui un profil normal et les asymétries n'existent plus.

VII-COMPARAISON DES POPULATIONS

A-Comparaison Eulalie et Léonie

En ce qui concerne l'aspect général de la face, il est satisfaisant chez Léonie.

Ses incisives sont à présent alignées et sa mâchoire ne présente plus de décalage à l'ouverture et en fermeture.

Chez Eulalie, on remarque un décalage encore visible des incisives ainsi qu'un décalage en ouverture et en fermeture de la mâchoire.

Ce décalage ne peut en effet être réglé seulement par un traitement en orthophonie, seul traitement dont a bénéficié Eulalie jusqu'à présent.

Chez les deux patientes on peut noter que le travail en orthophonie a été bénéfique. Les muscles de la déglutition sont toniques et la musculature de la sphère oro-faciale, contrôlée par les praxies, est suffisante.

De plus, la position linguale est celle d'une déglutition fonctionnelle.

Cependant, on note chez Eulalie l'apparition d'une légère contraction de la lèvre lors de la déglutition sur demande. Cette contraction peut être une attitude réactionnelle de son ancienne déglutition dysfonctionnelle.

En ce qui concerne la respiration, Léonie n'a plus de difficulté et a une respiration exclusivement nasale. De plus, l'absence de fatigue et de soif au réveil démontre une respiration nasale même pendant le sommeil.

Chez Eulalie, on note une respiration mixte, parfois buccale et parfois nasale. Cependant, la langue ne s'interpose pas entre les incisives même lorsqu'il y a une respiration buccale.

En ce qui concerne l'articulé dentaire, on note que Léonie a une occlusion correcte et un bon alignement dentaire.

Léonie n'a donc pas d'indication de port d'un appareillage fixe.

On note une disparition de toute para-fonction susceptible de rendre inefficace les traitements précédents.

A présent, Léonie porte un appareillage la nuit et les réglages sont de trois crans, une fois par semaine.

Quant à Eulalie, elle n'a pas une parfaite occlusion et ses espaces interdentaires sont encore très larges au niveau des incisives supérieures.

De plus, il existe une para-fonction chez Eulalie, ce qui peut avoir des répercussions sur l'articulé dentaire.

Eulalie aura donc probablement besoin d'un appareillage fixe plus tard.

Lorsqu'on observe la posture, on remarque que Léonie a un bon équilibre postural.

La ligne de gravité est équilibrée alors que Léonie se trouvait dans un type de posture antérieure.

La mâchoire a retrouvé une position d'équilibre et on note une disparition de la scoliose. Cela par le traitement ostéopathique crânien au niveau des articulations temporo-mandibulaires.

La longueur symétrique des jambes a pu être récupérée par le travail au niveau des cervicales. En effet, les difficultés cervicales avaient eu des répercussions sur le bassin ce qui avait engendré une remontée de la jambe d'un côté.

En remédiant à la dysfonction des cervicales, le bassin a pu retrouver sa position initiale, permettant aux jambes de retrouver leur symétrie.

En revanche, en ce qui concerne Eulalie, on note un type antérieur par appui des pieds sur la pointe ainsi que par décalage en avant de la ligne mastoïde/épaule/bassin/malléole externe.

Ces malpositions posturales auront très probablement des conséquences néfastes lors de la croissance d'Eulalie et on peut aussi penser qu'il y aura des répercussions sur la mâchoire et/ou la position linguale.

En effet, comme nous l'avons vu précédemment, la chaîne posturale antéro-médiane, qui comprend la langue, est aussi animée par les muscles du cou, de l'os hyoïde ainsi que par les muscles de l'abdomen.

Il y a donc un risque à terme d'une dysfonction linguale ou hyoïdienne en compensation à cette hyperlordose. En effet, dans le cas de ligne de gravité trop antérieure, une hyperextension de la tête peut apparaître, contractant ainsi les muscles sus-hyoïdiens et sous-hyoïdiens, ce qui a pour conséquence une malposition de la mâchoire, tirée en arrière, ainsi qu'une mise en position basse de la langue. Cela peut aussi étirer les muscles cervicaux. On note déjà une contraction du sterno-cléido-mastoïdien qui démontre un étirement de ce dernier en compensation à l'hyperlordose.

De plus, le décalage de la mâchoire s'inscrit aussi dans un problème postural car nous avons pu constater qu'Eulalie avait encore à la fin du traitement, une ligne d'épaule décalée. Cette malposition de la mâchoire peut donc être une compensation au décalage de l'épaule. En effet, pour obtenir une vision fonctionnelle, les yeux doivent être en parallèle par rapport à la ligne du sol. Si on a un décalage des épaules, il y aura donc une compensation posturale. Ici, on note que les ATM, qui conditionnent la bonne position de la mâchoire, sont en décalage, probablement par compensation à ce décalage d'épaule et du bassin.

Cela aura probablement des conséquences sur la croissance des os maxillaires et mandibulaires et donc sur le positionnement dentaire.

Ces éléments font donc penser qu'un appareillage fixe devra être mis en place chez E. dans les années à venir si les dysfonctions posturales ne sont pas traitées.

En ce qui concerne l'articulation, chez Léonie on note une disparition de toutes les difficultés articulaires.

Chez Eulalie, il existe encore une avancée linguale sur le [t], le [d] et le [n] qu'elle peut cependant corriger sur demande.

B-Comparaison Igor et Suzanne

En ce qui concerne l'aspect général de la face, Igor présente une légère asymétrie faciale. Ses incisives ainsi que la mâchoire en ouverture et en fermeture sont à présent alignées. Ses ATM sont en léger décalage lors de l'ouverture.

Chez Suzanne, il y a une bonne symétrie faciale. En revanche, il y a un mauvais alignement des incisives, de plus la position de la mâchoire est légèrement décalée.

Les ATM sont en décalage de hauteur.

En ce qui concerne la rééducation orthophonique, chez les deux patients, la musculature de la déglutition (ptérygoïdiens, digastrique, masséter) ainsi que celle de la face (praxies) sont suffisantes.

De plus, la position linguale est haute, sur les papilles rétro-incisives.

La déglutition est maintenant fonctionnelle.

La respiration est naso-nasale chez Igor.

Chez Suzanne, la respiration est buccale lors des moments de fatigue ou de concentration, et nasale le reste du temps.

L'articulé dentaire chez Igor est à présent en classe I.

Pour Igor il n'y a pas d'indication de pose d'appareillage fixe tel que les appareils multi-bagues pour l'instant. De plus, il n'a pas ressenti de douleurs au cours de son traitement.

A présent, Igor a une piste d'expansion la nuit et un réglage de ce dernier une fois par semaine.

Quant à Suzanne, elle reste en classe II,1.

Cette dernière porte à présent un appareillage multi-bagues maxillaire et mandibulaire. Les appareillages portés par Suzanne ont causé des douleurs non seulement dans la sphère buccale mais aussi dans les vertèbres cervicales.

En ce qui concerne la posture, chez Igor :

On voit donc que le travail en ostéopathie a été bénéfique pour Igor non seulement en ce qui concerne la posture mais aussi en ce qui concerne l'aspect général de la face.

En effet, la ligne de gravité, auparavant antérieure, est à présent équilibrée.

La scoliose, dont l'origine était une contraction importante diaphragmatique, est beaucoup moins importante. De manière générale, les contractions, très présente au début, se sont résorbées.

La longueur des jambes est symétrique car le bassin est à présent aligné et stable. Comme nous l'avons vu précédemment, une rotation de l'os iliaque peut engendrer une remontée d'un côté du bassin, entraînant la remontée de la jambe du même côté.

En conséquence de ces améliorations posturales, la mâchoire ne présente plus de contractions excessives et est à présent dans un bon alignement au niveau des incisives.

Les ATM sont fonctionnelles.

Il reste un effondrement de la voûte plantaire qui n'a pu être corrigé seulement par le traitement ostéopathique. Pour y remédier, une semelle orthopédique va être mise en place. Cela a pour but de garantir le travail ostéopathique sur le long terme car cette malposition peut engendrer une malposition du bassin qui rendrait le travail en ostéopathie effectué inutile.

La pose de semelles se fera en présence de l'ostéopathe pour permettre, encore une fois, une prise en compte globale des difficultés rencontrées.

Il existe de nombreux problèmes posturaux chez Suzanne.

On note un mauvais alignement des mastoïdes. La ligne d'épaule ainsi que le bassin ont un décalage de hauteur du côté droit. La longueur des jambes est asymétrique.

Tout cela peut avoir des répercussions sur les ATM ainsi que sur la position de la mâchoire. En effet, il existe un décalage sur un même côté du corps et il pourra donc exister une compensation au niveau de la sphère buccale et/ou des ATM pour permettre au corps de retrouver un équilibre.

Il y a aussi un mauvais alignement mastoïde/épaule mais les épaules et le bassin sont alignés. Le bassin et la malléole externe ne sont pas alignés. On note donc qu'il y a un décalage de profil en plus.

On peut voir un profil de type antérieur. On observe aussi une hyperlordose importante qui pourrait entraîner par compensation une contraction musculaire diaphragmatique. En effet, les muscles des piliers du diaphragme sont en relation avec la colonne vertébrale et sont étirés lorsque cette dernière présente une dysfonction. Il peut donc exister des compensations à l'hyperlordose par un étirement de certains muscles entrant en jeu dans la chaîne antéro-médiane.

Le sterno-cléido-mastoïdien est un peu contracté ce qui démontre un étirement des muscles du cou par compensation à l'hyperlordose. Il y a donc une compensation posturale qui se met en place.

De plus, le port d'un appareillage fixe peut, comme nous l'avons vu, bloquer certains os et avoir des conséquences posturales importantes.

Au vu de ces informations, il est donc probable que Suzanne ait des douleurs et des difficultés posturales dans le futur.

En ce qui concerne l'articulation, chez Igor on ne note plus de difficultés d'articulation.

En revanche, chez Suzanne il y a une avancée linguale sur [s] et [z]. Bien que l'avancée linguale sur l'articulation ait moins de répercussions sur l'articulé dentaire que celle pendant la déglutition, cela montre un recul peut-être insuffisant de la langue qui s'actualise au moment de l'articulation. Il serait donc intéressant de voir sur le long terme si l'avancée de la langue se retrouve lors de la déglutition.

C-Comparaison Rolande et Albert

En ce qui concerne la face chez Rolande on note un bon alignement des incisives. La mâchoire est alignée en ouverture et à la fermeture.

Les ATM sont alignées.

Chez Albert, il y a un mauvais alignement des incisives. La latérogathie (décalage de la mâchoire) reste présente.

Les ATM sont en décalage à l'ouverture et à la fermeture.

En ce qui concerne le travail de la prise en charge orthophonique, on note que les muscles de la face ainsi que les muscles entrant en jeu lors de la déglutition sont suffisamment toniques pour permettre une déglutition fonctionnelle chez Rolande ainsi que chez Albert.

La position linguale au repos et lors de la déglutition est sur les alvéoles rétro-incisives chez les deux patients.

La déglutition est maintenant fonctionnelle pour les deux patients.

En ce qui concerne l'orthodontie, Rolande a une occlusion adéquate et son articulé dentaire est en classe I donc en normocclusion.

Elle n'a pas ressenti de douleurs pendant son traitement en orthodontie fonctionnelle.

Pour le moment, ce traitement lui permet d'éviter le port d'un appareillage fixe à bagues.

On peut donc en conclure que le traitement orthodontique a été bénéfique.

En ce qui concerne Albert, le traitement subi a été important. En effet, en pré-opératoire, il a porté un appareillage fixe multi-bagues. Puis, en ce qui concerne l'opération elle-même, cette dernière a été douloureuse en post-opératoire

Cependant, les résultats sont très satisfaisants à la fois pour le patient et en ce qui concerne l'occlusion. En effet, cette dernière est à présent fonctionnelle.

En ce qui concerne l'ostéopathie, on note chez Rolande un bon alignement des mastoïdes ainsi que des épaules et du bassin. Les jambes ont donc retrouvé une bonne symétrie.

La ligne de gravité est rééquilibrée.

Le travail de la mâchoire a permis une occlusion équilibrée. Cependant, l'absence de cartilage condylien sur l'une des ATM a pour conséquence un léger décalage de ces derniers en ouverture et en fermeture. Néanmoins, par le travail de la mâchoire, le décalage de hauteur présent en début de prise en charge a pu être atténué et Rolande ne ressent à présent plus de douleurs au niveau des ATM.

On peut donc voir que le traitement en ostéopathie a été bénéfique pour Rolande au niveau de l'aspect général de la face, avec l'alignement des ATM et de la mâchoire, ainsi qu'au niveau de la posture.

Chez Albert on pouvait constater une dimension verticale d'occlusion peu importante au début de la prise en charge. A présent, l'ouverture est plus importante mais des douleurs sont présentes lors de la diduction. Cela est une preuve que les ATM n'ont pas retrouvé toutes leurs fonctionnalités. De plus, on voit qu'à l'ouverture et la fermeture des ATM, il reste un décalage.

Tout ceci laisse penser qu'il reste une asymétrie en ce qui concerne ces articulations.

On note aussi un mauvais alignement des mastoïdes ainsi que des épaules. Le bassin est vrillé et a pour conséquence une asymétrie de la longueur des jambes. De plus, le genou gauche a une rotation vers l'intérieur. On peut donc penser que ces dysfonctions ont joué un rôle dans la malposition de la mâchoire chez Albert.

La mastoïde, l'épaule et le bassin ne sont pas alignés lorsqu'on observe Albert de profil.

Il serait ici important de consulter un ostéopathe pour éviter que ces dysfonctions posturales créent un décalage de mâchoire. Les résultats de la chirurgie maxillo-faciale seraient alors annulés.

En effet, même si le patient est adulte et que, par conséquent, son potentiel de remodelage osseux est moins important, nous avons pu voir que chez Rolande, l'ostéopathie peut avoir un effet sur la posture.

Cela signifie qu'une malposition peut elle aussi agir comme facteur extérieur sur les sites de croissances secondaires et avoir des conséquences au niveau de ces sites.

De plus, on peut voir que la respiration est parfois buccale chez Albert et qu'il subsiste une malposition linguale en articulation.

Cependant, le patient est conscient du risque de déformations dues à une déglutition dysfonctionnelle et peut donc corriger ces malpositions.

IX-DISCUSSION

Etant donné la particularité de la prise en charge, la population est peu nombreuse.

En effet, le cabinet d'orthodontie fonctionnelle du Dr Milhet reste encore une exception dans la région et peu de patients sont dans cette démarche particulière. Il était donc difficile de mettre en place une population expérimentale importante.

De plus, même si l'orthodontie est de plus en plus dans un courant fonctionnel, la phase de prévention n'est pas encore pratiquée par tous les orthodontistes et il est donc difficile de trouver une population de patients qui ne sont pas encore adolescents donc pas appareillés, mais qui ont été envoyés par un orthodontiste chez une orthophoniste pour une rééducation de la déglutition dysfonctionnelle. Ainsi, il aurait été intéressant de pouvoir mettre en place une population témoin plus nombreuse pour la comparer à la population expérimentale.

Par ailleurs, l'orthophoniste a été la même pour les deux populations et l'orthodontiste fonctionnel, le même pour la population expérimentale, il peut être intéressant d'avoir une population expérimentale prise en charge par le même ostéopathe. De même, il peut être intéressant que l'orthodontiste de la population témoin soit aussi le même pour tous les patients.

En effet, en ce qui concerne l'orthodontie, les résultats seraient plus objectifs à la fin car les traitements des patients auraient été semblables.

En ce qui concerne l'ostéopathie, la base technique serait identique, même si dans cette profession, chaque patient a un traitement personnalisé.

Dans ce genre de pathologie, il existe des rechutes, la langue reprend alors ses mauvaises habitudes et le patient peut revenir à une déglutition dysfonctionnelle. Il serait donc intéressant d'observer une population sur du plus long terme pour pouvoir vérifier si la déglutition reste fonctionnelle ou rebascule sur une déglutition dysfonctionnelle. Cependant, le temps imparti pour réaliser ce mémoire ne peut permettre un suivi sur plusieurs années des patients.

L'absence de validation de l'outil d'évaluation, et le faible nombre de patients évalué m'obligent donc à nuancer les conclusions que j'ai pu en tirer.

Cependant, l'intérêt de cette étude résidait surtout dans l'observation d'une prise en charge particulière et novatrice par trois disciplines paramédicales et qui, ici, se sont avérées complémentaires.

VIII-CONCLUSION

De nos jours, les approches pluridisciplinaires sont en constante augmentation. En effet, la communication entre les différentes professions médicales et paramédicales est plus importante. De plus, les professionnels de santé prennent en compte les patients dans leur globalité et ces derniers sont eux-mêmes dans une démarche plus holistique en ce qui concerne le soin.

Sachant cette évolution vers une approche de plus en plus globale, il s'agissait, au cours de ce travail de recherche, de démontrer l'utilité d'une approche holistique incluant orthophonie, ostéopathie et orthodontie fonctionnelle par rapport à une approche plus classique dans la prise en charge de la déglutition fonctionnelle et de ses conséquences.

Après comparaison des deux populations, population expérimentale traitée par approche holistique et population témoin prise en charge par l'approche plus classique, nous avons pu constater que l'approche holistique avait de meilleurs résultats que l'approche classique.

L'approche holistique a en effet donné de meilleurs résultats aussi bien dans la prise en charge orthophonique qu'ostéopathique et orthodontique. De plus, cette approche a apporté un gain de temps important et a été appréciée par les professionnels autant que par les patients.

En effet, la prise en charge orthophonique a duré de quatre à cinq mois pour la population expérimentale, quant à celle de la population témoin, elle a duré entre sept et onze mois. On peut donc constater qu'en ce qui concerne l'orthophonie, les résultats pour la population expérimentale ont été plus rapides et plus concluants. De plus, on peut voir que l'orthophonie apporte une aide au niveau de la denture car chez Eulalie, qui n'a pas eu pour le moment de traitement en orthodontie, on note une meilleure occlusion dentaire et un recul des dents maxillaires.

Cependant, en orthophonie, il existe un risque, sans le travail de l'ostéopathie, de créer des contraintes posturales et/ou musculaires. En effet, lors du travail de praxies que nous demandons en orthophonie, il se peut que certaines d'entre elles accentuent une malposition, par exemple, il arrive que lorsqu'on demande au patient de tirer la langue, cela accentue une hyperextension de la tête. Il arrive que des malpositions soient difficiles à détecter pour l'orthophoniste et ce travail peut donc créer ou aggraver une contrainte déjà présente.

C'est aussi pour cela qu'il est intéressant de faire appel à l'avis d'un ostéopathe qui saura nous dire quels types d'exercices éviter.

En ce qui concerne l'orthodontie, en orthodontie fonctionnelle, on note qu'aucune douleur n'a été ressentie chez la population expérimentale. De plus, les appareillages mis en place (gouttière et piste d'expansion) ont permis d'éviter une restriction au niveau osseux et donc de limiter les conséquences posturales.

Cela a amélioré les résultats en orthophonie car l'absence d'appareillage fixe permet une meilleure mobilité des éléments de la sphère buccale car il n'y a ni contraintes ni douleurs lors des mouvements de praxies.

L'orthodontiste, qui travaillait déjà en collaboration avec une ostéopathe et connaissait l'utilité de cette association pluridisciplinaire, a pu voir qu'une rééducation orthophonique facilitait le travail de corrections car la langue en position fonctionnelle n'est alors plus à prendre ne compte dans la pose de l'appareillage et l'orthodontiste peut alors se focaliser sur le travail de remodelage de l'articulé dentaire. De plus, l'orthodontiste a pu voir que les corrections étaient plus rapides et plus efficaces lorsque la déglutition était fonctionnelle.

En ostéopathie, les appareils fonctionnels permettent une meilleure liberté de mouvements ce qui rend les corrections plus faciles et évite de devoir travailler en technique plus invasive telle que la technique structurelle.

En ce qui concerne les patients adultes, on observe que l'ostéopathie peut avoir une incidence même si le potentiel de remodelage est moins important que chez les jeunes patients.

C'est ainsi qu'on peut constater que les sites de croissance secondaire sont longtemps adaptables.

Les ostéopathes disent avoir été aidés par le travail en orthophonie car les traitements ont duré moins longtemps et ont été plus efficaces que lorsque la rééducation de la déglutition n'est pas entreprise. En effet, la position linguale peut compromettre tous les traitements en ostéopathie par sa pulsion contre la mâchoire. De plus, l'ostéopathe n'est pas habilité à effectuer un travail neuromusculaire chez le patient au niveau de la langue. La rééducation orthophonique permet alors un gain de temps et une garantie de pérennité des corrections ostéopathiques apportées.

De manière générale, on peut dire que, pour chaque comparaison, le traitement holistique s'est avéré moins long, moins douloureux et plus efficace que le traitement classique orthophonie/orthodontie classique.

Dans ce concept de traitement holistique, les connaissances et les actions de chacun des acteurs ne sont plus parallèles mais contribuent à la même stratégie thérapeutique suivant les besoins qu'ils auront les uns et les autres décelés et les solutions qu'ils peuvent s'apporter mutuellement.

Les acteurs de la rééducation de la population expérimentale ont échangé régulièrement des informations ce qui a permis d'optimiser la prise en charge des patients.

En effet, les rééducations ont ainsi pu être adaptées en fonction des progrès ou des difficultés que rencontraient chacun des praticiens. Cet échange a donc permis une prise en charge plus rapide et plus efficace des troubles présents.

On peut donc dire que dans le traitement des troubles de déglutition et de leurs conséquences, un travail pluridisciplinaire est intéressant et permet une prise en charge plus significative à la fois pour les patients et pour les praticiens.

De plus, les patients disent avoir apprécié cette collaboration entre différentes professions car cela leur semblait une prise en charge complète et cohérente. Les patients ont aussi apprécié le fait qu'il y ait une communication entre les différents praticiens et que chacun prenne en compte le travail et l'avis de l'autre.

Pour conclure, on peut donc voir qu'un gain de temps de près de 50% a été possible par l'approche holistique.

On a pu aussi observer qu'en ce qui concerne le traitement holistique des patients, ces derniers avaient à présent une déglutition fonctionnelle ainsi qu'une posture satisfaisante. L'orthodontie fonctionnelle a permis une amélioration notable de l'articulé dentaire et donc de l'occlusion. Cela est un gage de pérennité des corrections apportées et permettra très probablement d'éviter des traitements orthodontiques plus invasifs, parfois douloureux et pouvant avoir des répercussions néfastes sur la posture.

Des résultats visibles ont donc été constatés tant au niveau de la déglutition que de l'articulé dentaire et de la posture.

De plus, à un niveau plus subjectif, les patients ont été très satisfaits par l'approche holistique car les praticiens étaient régulièrement au courant des améliorations ou difficultés rencontrées au cours des prises en charge ce qui rassurait les patients et les amenait à une meilleure confiance envers les pratiques effectuées. Les praticiens ont aussi pu améliorer leurs prises en charge par ces nombreux échanges.

L'approche holistique mise en place lors de ce travail a donc permis des résultats objectifs à savoir le gain de temps, l'amélioration sans contraintes ni douleurs de l'ensemble des dysfonctions présentes chez les patients. Ainsi que des résultats plus subjectifs tels que la satisfaction des patients ainsi que des praticiens.

De nombreuses autres pathologies sont traitées à la fois par l'orthophonie et l'ostéopathie et j'espère que ce mémoire incitera à s'intéresser de plus près à cette collaboration. En effet, il existe de plus en plus de collaboration entre ces deux professions.

Je donnerai comme exemple le traitement de la rééducation tubaire, pour lequel l'ostéopathie peut permettre une meilleure ouverture des trompes d'Eustache.

Il peut aussi être intéressant d'inclure d'autres professions qui pourraient apporter une amélioration dans le traitement de la déglutition dysfonctionnelle.

En effet, au cours de ce mémoire et des recherches effectuées, j'ai pu me rendre compte qu'il existe d'autres professionnels de santé susceptibles d'entrer en jeu dans ce traitement.

Je citerai par exemple l'orthoptie car il peut exister des difficultés visuelles influant la position de nerfs entrant en jeu dans la déglutition.

On pourrait également faire appel à un podologue qui, par le biais de semelles, peut permettre une amélioration posturale et donc de la mâchoire.

Un outil plus perfectionné et pouvant être validé peut aussi être mis en œuvre pour permettre aux orthophonistes de dépister quelles peuvent être les difficultés des enfants ayant une déglutition dysfonctionnelle et pouvoir ainsi les orienter vers une prise en charge pluridisciplinaire qui permettra de meilleurs résultats.

Cet outil pourrait aider à continuer les recherches sur l'utilité d'une approche holistique en prenant en compte une plus large population.

Ces recherches seraient intéressantes pour appuyer les résultats de ce travail qui sont déjà significatifs.

Bibliographie

- 1-Anatomie pathologique bucco-dentaire, J-C Kaqueler, 150 p., éditions Masson 1998.
- 2- Appareils orthodontiques amovibles A-C Philip, 170 p. Paris, Masson, 1973
- 3- Apprenez à respirer à vos enfants, J.P Allaux, 174 p. Editions Retz, 1988
- 4-Atlas d'anatomie humaine, F.Netter, 632p. éditions Masson 2004.
- 5- Déglutitions dysfonctionnelles. G.Leloup In Entretiens d'orthophonie (pp.123-130) Paris Expansion scientifique français 1995.
- 6-De la tête aux pieds, M.Fournier, <http://www.orthophonistes.fr/upload/amiens/THIBAUT-FOURNIER.htm>
- 7-Dents qui poussent dents qui parlent, E.Vereeck, 273p. éditions luigi castelli, 2003.
- 8-Dictionnaire du langage de vos dents, E.Vereeck, 364 p. éditions luigi castelli, 2004.
- 9- Dysfonctions linguales, G.Leloup (pp.123-130). Paris Expansion scientifique française. 1995.
- 10- Dysphagie et déglutition dysfonctionnelle Leloup G., Eyoum I n°60-164p. Rééducation orthophonique 2006
- 11-Halte au massacre, E.Vereeck, p.352, éditions luigi castelli, 2005
- 12- La langue, la déglutition : les fonctions oro-faciales, la croissance crânio-faciale, J-M Landouzy, 28 p. <http://www.seret-medecine.org/langue.htm>
- 13-L'anatomie en orthophonie, D. McFarland, éditions Masson 2006, 226p.
- 14- L'appareil manducateur et la manducation gaspard marcel, 580 p. , paris, J.Prélat, 1979
- 15-L' ATM, une articulation entre l'ostéopathe et le dentiste, 240p. J.P Amigues, éditions Verlaque, 1990
- 16- La déglutition dysfonctionnelle, quoi de neuf? Lejoyeux E., 2006, Rééducation orthophonique, n°147-152p.
- 17- La déglutition dysfonctionnelle : protocole d'examen. Eyoum I., Leloup G., 2002, Rééducation orthophonique, n°147-152p.
- 18- La rééducation de la déglutition. Girolami-Boulinier A., (1970), Rééducation orthophonique,n° 331-342p.

- 19-La rééducation orthophonique pré et post-opératoire des dysmorphoses maxillo-mandibulaires, L.Mouton, in Rééducation orthophonique 2006 n°226, 168p.
- 20- La réhabilitation neuro-occlusale Planas P.,289 p. éditions Masson, paris 1992
- 21- Le bilan des dysfonctions linguales Leloup G. (1996),. In Entretiens d'orthophonie (pp.85-89). Paris : expansion scientifique.
- 22-Le respirateur buccal, in Rééducation orthophonique E. Gozlan Dunoyer, n°169, 27p. 1992
- 23-Les approches thérapeutiques en orthophonie, tome 1, T.Rousseau, 298p. Ortho éditions, 2008
- 24-Les ATM, évaluation, traitements odontologiques et ostéopathiques, J-M Landouzy, 224 p. éditions de Verlaque, 1993
- 25-Les chaînes musculaires, L.Busquet, 149 p. Editions Frison-Roche, 2004
- 26-Les fascias, du concept au traitement, J-J Debroux, 266p. Olivier éditeur, 2002
- 27-Les fasciae en médecine ostéopathique, 262p. B Gabarel et M Roques, Malone, 1985
- 28-Les fonctions de la face : évaluation et rééducation. Couture G., Eyoum I., Martin F. 231p. Isbergues, ortho Edition 1997
- 29-Les priorités de la rééducation. Fournier M., (2006), Rééducation orthophonique,n° 226
- 30-L'orthodontie, G.Skinazi, 126 p. Presses Universitaires de France, 1995
- 31-Mal de dos, mal de dents, J-M. Landouzy, 216p. éditions quintessences, 2005
- 32-Manuel d'orthopédie dento-faciale, 2^{ème} édition, Bassigny F.,218 p. Paris Masson 1991
- 33-Orthophonie et oralité : la sphère oro-faciale de l'enfant C. Thibault, 117 p. éditions Masson 1997.
- 34-Orthopédie dento-faciale :Tome 1 : bases fondamentales, Château M., 346p. , Paris CdP 1993
- 35-Orthopédie dento-faciale : Tome 2 : clinique, diagnostic, traitement, Château M., 373 p. Paris CdP 1993
- 36-Pathologie de l'articulation temporo-mandibulaire, P.Goudot, C.Hérisson, 115p. éditions Masson 1995.
- 37-Place de l'orthophonie dans les traitements orthodontiques, E. Allouche, rééducation orthophonique (2006) n°226
- 38-Pratikadent, E.Vereeck, 463 p. éditions luigi castelli, 2007
- 39- Rééducation de la déglutition et des autres fonctions buccales dans le cadre des dysmorphoses dentaires, Maurin N., 160 p. Isbergues Ortho Editions. 1998.

- 40- Rééducation de la déglutition salivaire Deffez J.P, Fellus P., Gerard C., 276 p. Paris CdP. 1995
- 41-Rééducation des fonctions linguales.In les fonctions oro-faciales : évaluation, traitements et rééducation.
Langel C., (1998) Actes des 3^{èmes} rencontres d'orthophonie.Isbergues, ortho édition.
- 42-Rééducation orthophonique n°111, 96p. 1980
- 43-Rééducation orthophonique n°132, 384p. 1983
- 44-Rééducation orthophonique n°169, 118 p. 1992
- 45-Rééducation orthophonique n°226 : la déglutition dysfonctionnelle. 2006, 168p.
- 46- Sémiologie de la déglutition dysfonctionnelle et des dysfonctions oro-faciales. Leloup G.(2006)
Rééducation orthophonique. n°29-39 p.
- 47- Thérapeutiques orthodontiques, 863p. Langlade M ., Paris, Maloine,1986

Annexes

Rappel :

.le bilan ostéo-postural : il permet de mettre en évidence des dysfonctions crâniennes et donne une vision de face et de profil du patient.

.les tailles américaines : elles permettent une vision en trois dimensions de l'articulé dentaire.

.les radiographies : elles permettent de dépister une éventuelle pathologie dentaire ou osseuse, de voir le degré de symétrie de la mandibule, l'aspect des condyles, le nombre de dents temporaires et permanentes, l'état du parodonte.

Les radiographies ainsi que les tailles américaines présentées ci-après ont été effectuées avant les traitements des patients.

Annexe 1 : bilan

Annexe 2 : radiographies Igor

Annexe 3 : tailles américaines Igor

Annexe 4 : radiographies Léonie

Annexe 5 : tailles américaines Léonie

Annexe 6 : exemple de bilan ostéo-postural

Annexe 7 : radiographie Suzanne

Annexe 8 : tailles américaines Rolande

Annexe 9 : tailles américaines Albert

Annexe 10 : radiographie Albert

Annexe 11 : type de profil antérieur

BILAN

L'ANAMNESE

Antécédents grossesse/accouchement :

.....

traumatismes durant la croissance :

.....

position de la tête pendant les premiers mois :

.....

développement dentaire pendant la première année :

.....

problèmes ORL à répétition (en particulier otites séro-muqueuses) :

.....

alimentation : biberon jusqu'à quel âge ?

bonne transition tétine/cuiller ? oui non

.....

comportements de suçage : antérieurs ?

actuels ?

position de sommeil : bébé, maintenant

âge de la marche :

âge des premiers mots :

âge de la propreté :

traitements : orthophonique oui non antérieur oui non actuel oui non

pour

.....

ostéopathique oui non antérieur oui non actuel oui non

pour

.....

orthodontique oui non antérieur oui non actuel oui non

pour

.....

L'EXAMEN CLINIQUE

1-Aspect général de la face

- symétrie oui non
- mâchoire :
 - . alignement des incisives oui non
 - . position de la mâchoire - en ouverture : alignée en décalage
 - en fermeture : alignée en décalage
 - . ATM : - en ouverture : alignées en décalage
 - en fermeture : alignées en décalage
 - . palpation des ptérygoïdiens : tonicité oui non

 - . palpation du digastrique : tonicité oui non
- sillon mentonnier marqué : oui non
- lèvres :
 - . tonus : oui non
 - . gercées : oui non
- joues : tonus : oui non

- nez :
 - . ailes : tonus : oui non
 - . déviation cloison nasale : oui non
 - . symétrie narines : oui non

2-Examen de la cavité buccale

- cavité buccale :
 - . voûte palatine : ogivale plate RAS
 - . articulé dentaire :
 - . classe I (normocclusion)
 - . classe II
 - . classe III
- position de la langue au repos :

3-Respiration

- . respiration bouche ouverte fermée
- . soif au réveil oui non

.ronfle oui non

.fatigue oui non

.position linguale :

4- Les praxies

•Joues

.gonfler oui non

.creuser oui non

•ATM

.ouverture : symétriques : oui non

fermeture : symétriques : oui non

diduction oui non

•Lèvres

.étirements oui non

. projection oui non

•Langue

.tirer oui non

.langue de chat/de rat oui non

.claquer oui non

.3 fois KA avec 3 doigts dans la bouche oui non

5- Déglutition

• avec un peu d'eau puis avec la salive

-Observer :

.contractions menton oui non

lèvres oui non

nez oui non

.dents en contact oui non

.palper masséters et temporal : tonus : oui non

.avancée de la tête oui non

.syncinésies oui non

6-La posture

- par palpation

. mastoïdes alignés : oui non

. ligne d'épaules : de face : alignée : oui non

. bassin aligné : oui non

. pieds : appui pointes talon RAS

. alignement mastoïde/épaule/bassin/malléole externe oui non

. longueurs des jambes symétriques : oui non

. sterno-cléido-mastoïdien contracté : oui non

ARTICULATION

(écrire ceux qui sont échoués et leur prononciation si différente)

Répétitions de phonèmes isolés :

PARAFONCTIONS

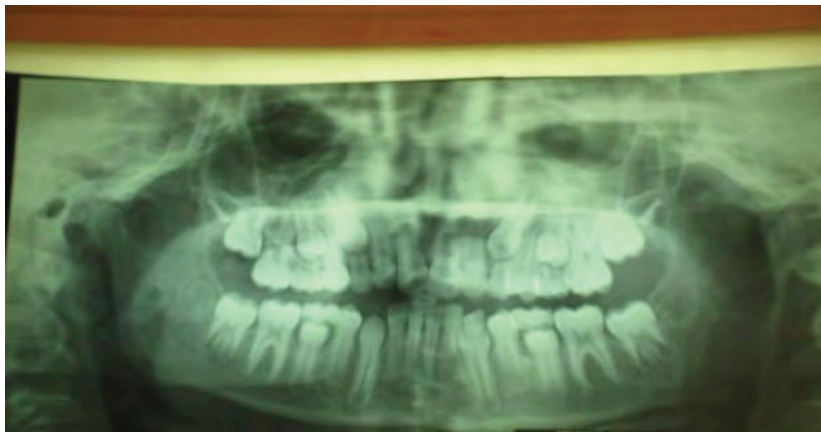
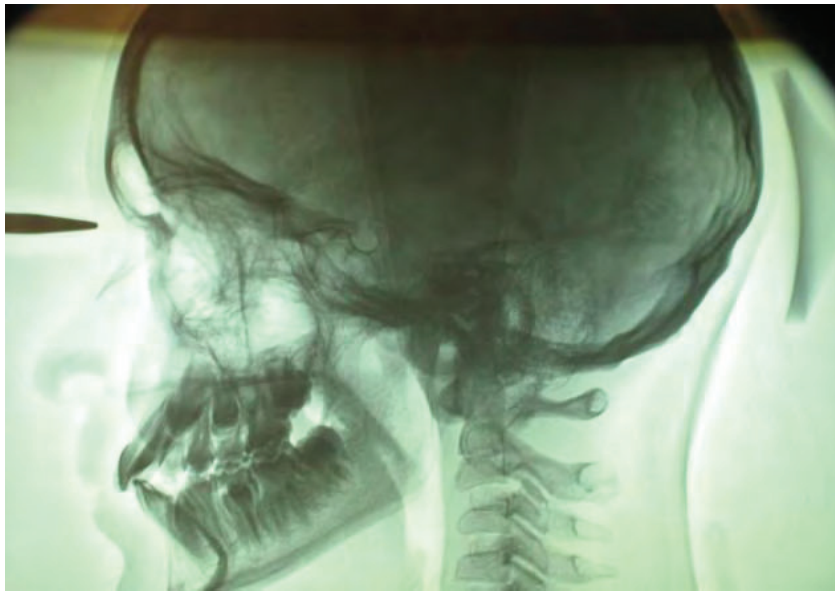
-suction du pouce oui non

-suction de la tétine oui non

-suction de doigts oui non

-autres (suction de la langue) oui non

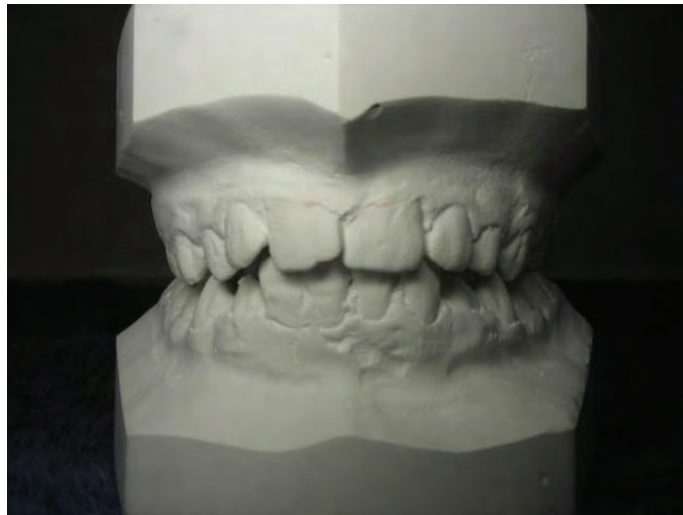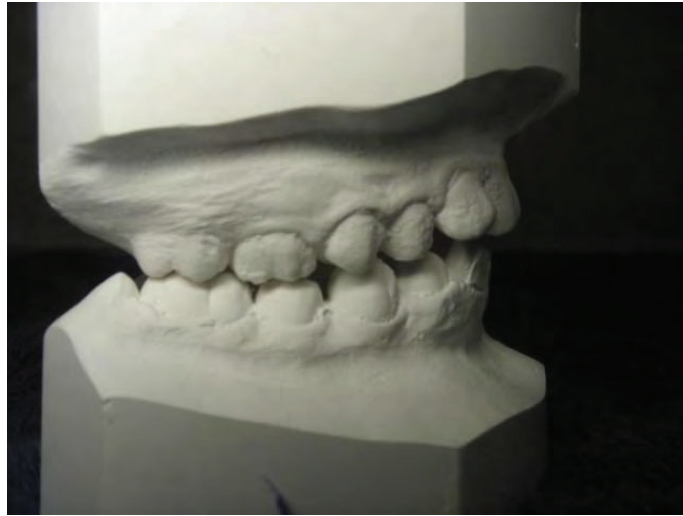ANNEXE 2



Radiographies Igor

On peut voir une avancée des dents maxillaires (classe II,1) ainsi qu'une béance latérale plus marquée sur le côté droit.

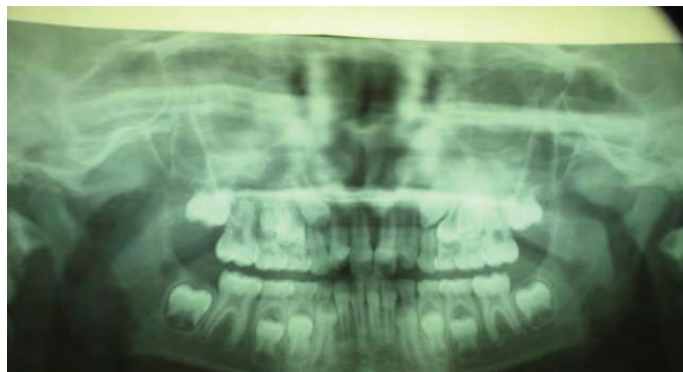
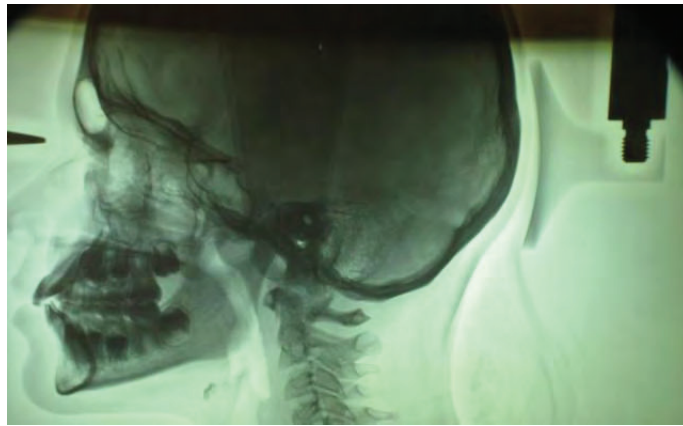
ANNEXE 3



Tailles américaines Igor

Ces tailles américaines confirment une béance latérale des deux côtés de l'articulé dentaire, plus marquée à droite. De plus, on peut ici aussi voir une avancée des dents maxillaires ce qui confirme un articulé dentaire de classe II,1.

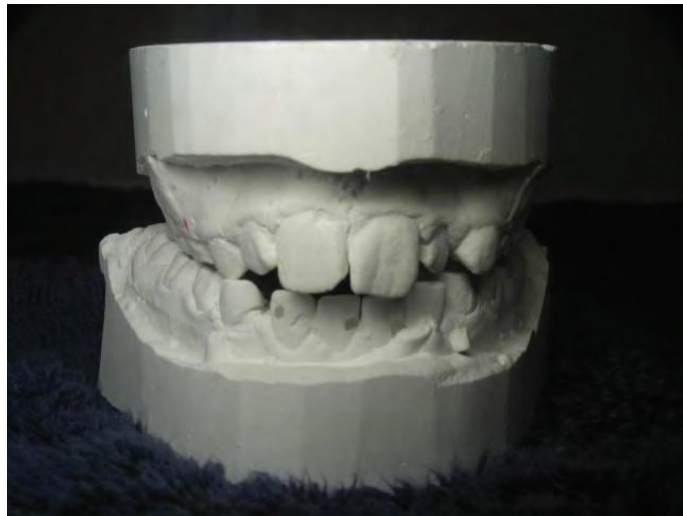ANNEXE 4



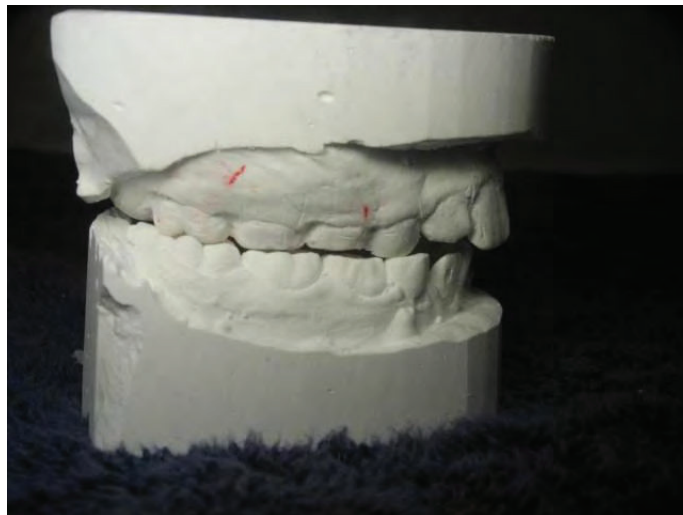Radiographies Léonie

Ces radiographies montrent une avancée des incisives maxillaires ainsi qu'une bécance latérale symétrique.

ANNEXE 5



1



2

Tailles américaines Léonie

Sur le 1, on remarque ici une déviation latérale du maxillaire (les incisives maxillaires et mandibulaires ne sont pas alignées). Cette déviation entraîne une malocclusion à la fois incisive et latérale (schéma 1).

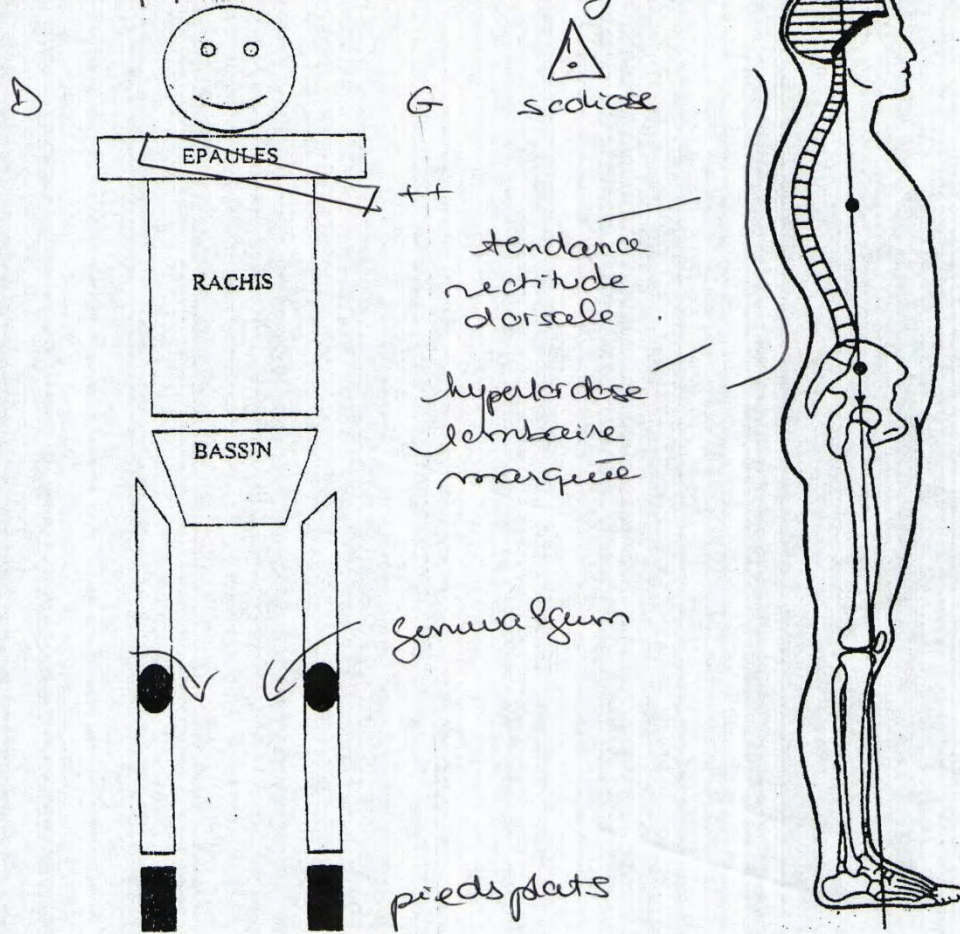
BILAN OSTEO-POSTURAL

Bilan crânien : - Side Bending Rotation Gauche ++
Strain Droit.

- compression symphyse sphéno basilaire (+) flexion crânienne

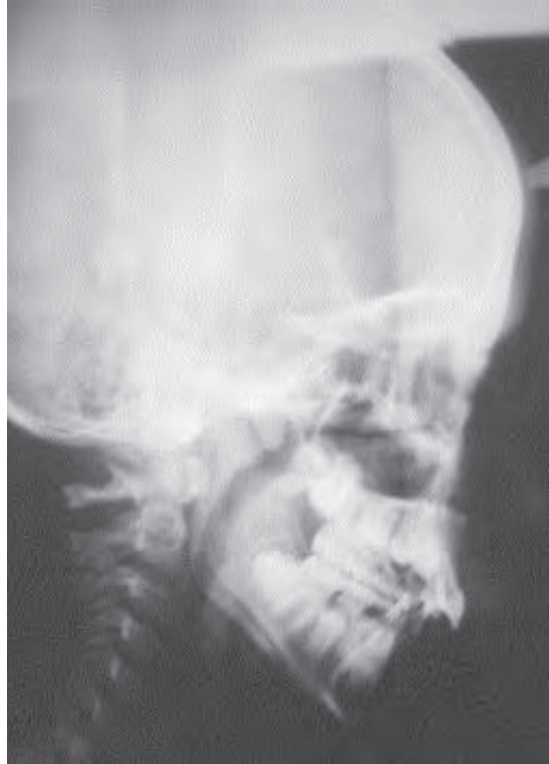- dysfonction maxillaire supérieure Droit et Gauche
Intra osseuse

- dysfonction maxillaire inférieure à Gauche Intra osseuse.



Exemple de bilan ostéo-postural

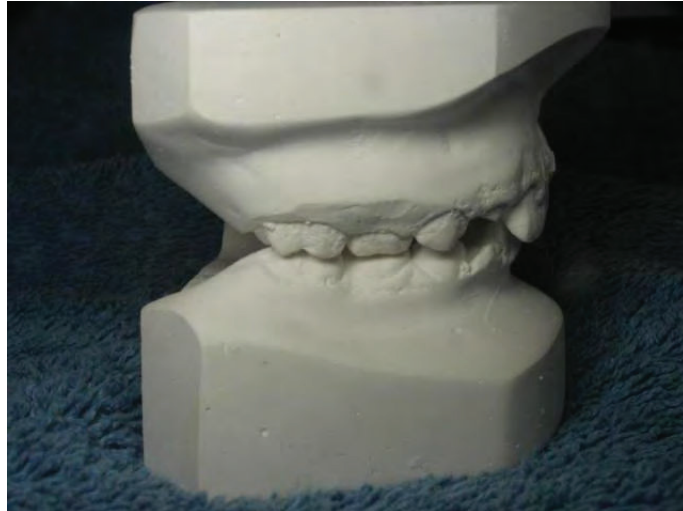ANNEXE 7



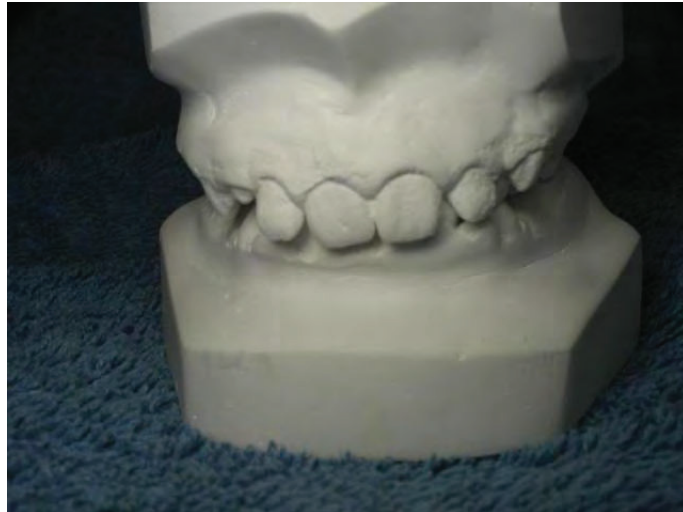Radiographie Suzanne

On remarque ici une avancée des dents maxillaires sur les dents mandibulaires (classe II,1).

ANNEXE 8



1

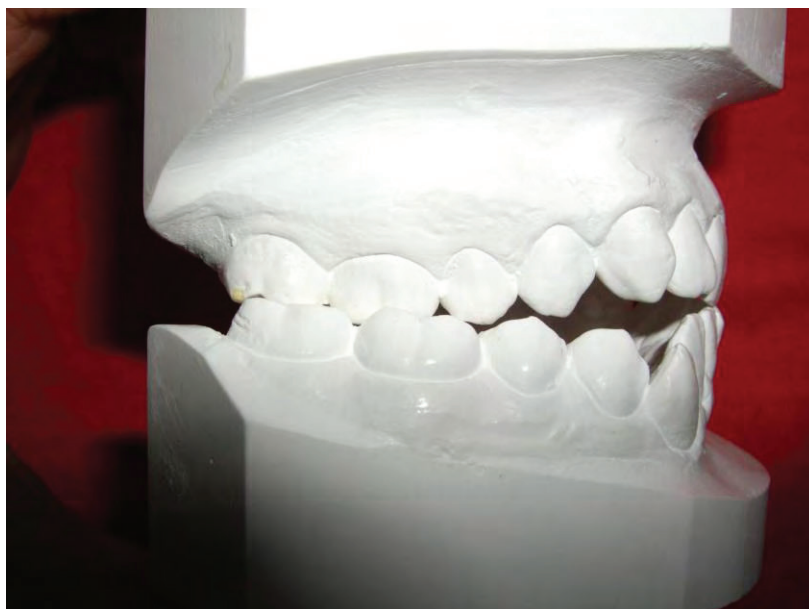
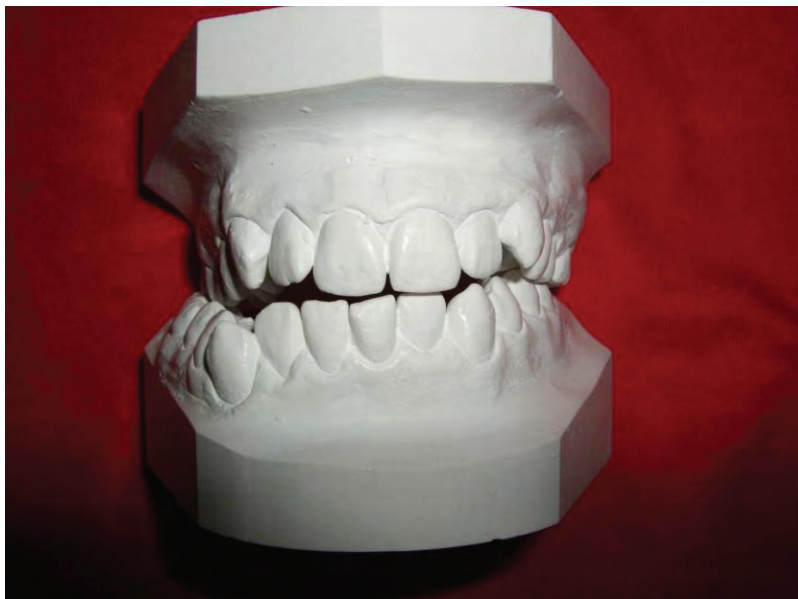
2

Tailles américaines Rolande

Ici, on remarque un affaissement du maxillaire sur la mandibule ainsi qu'une avancée des dents maxillaires (classe II,1).
On voit aussi une agénésie d'une incisive latérale (schéma 1)

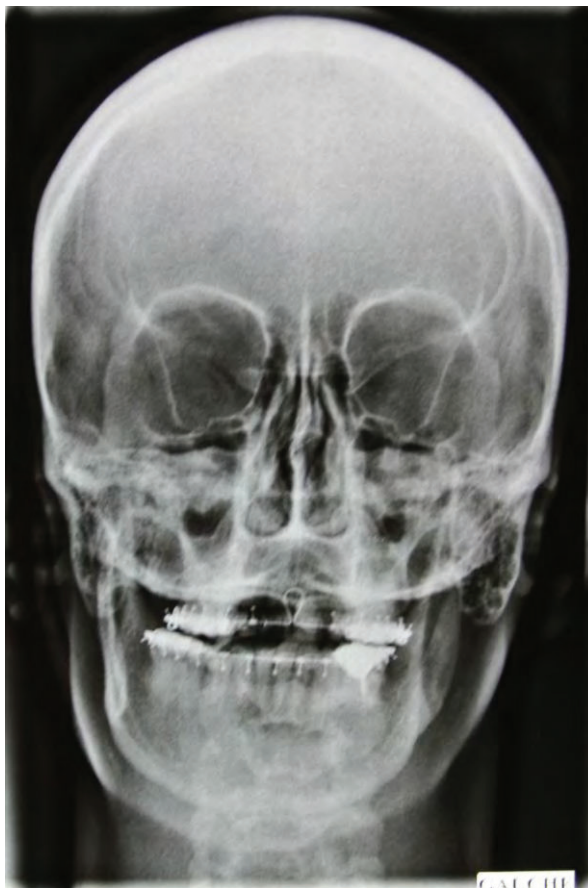
ANNEXE 9



Tailles américaines Albert

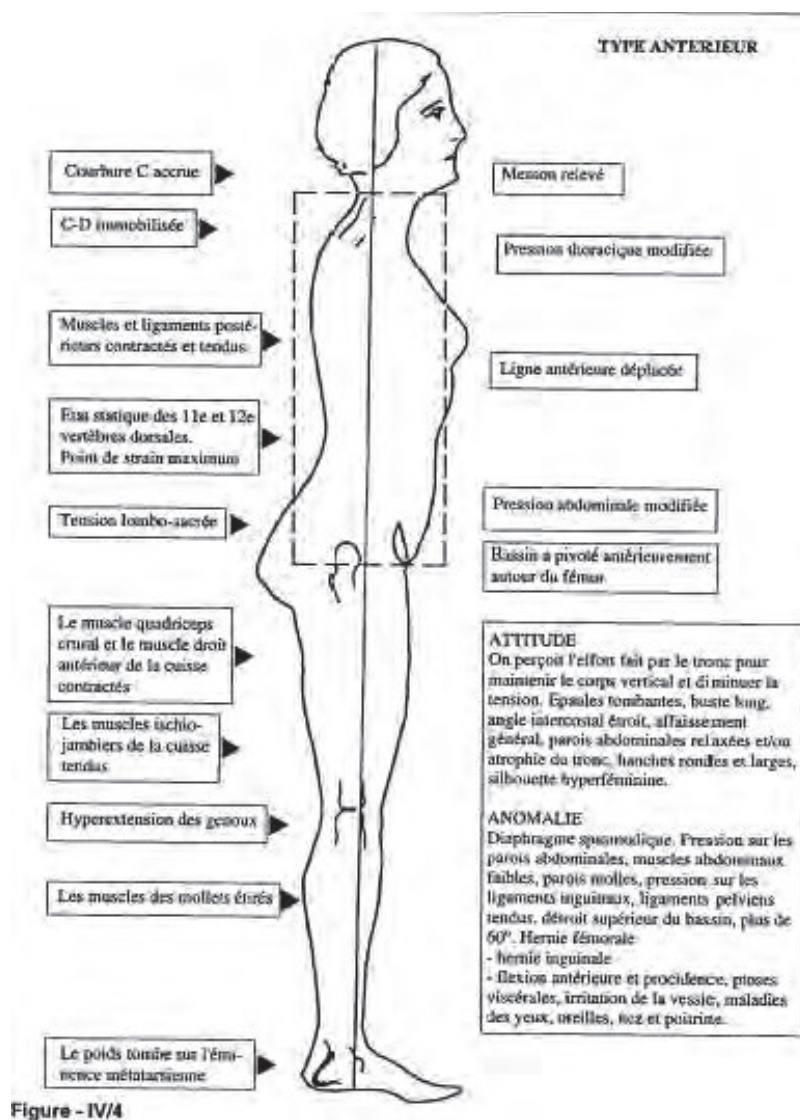
On peut voir ici une bécance latérale ainsi qu'une déviation des dents mandibulaires qui ne permettent pas une occlusion optimale.

ANNEXE 10



Radiographie Albert

On remarque ici une importante déviation de la mâchoire ainsi qu'un allongement de la partie basse du visage.



Type antérieur

Les patients présentés dans ce mémoire présentaient tous un profil de ce type en début de prise en charge. Le traitement holistique a permis aux patients, par l'action ostéopathe, de revenir à un type de profil plus normal.

ABSTRACT

Il existe aujourd'hui une constante augmentation des approches pluridisciplinaires due à une communication plus importante et facilitée entre les différentes professions médicales et paramédicales ainsi qu'une prise en compte du patient dans sa globalité.

L'orthophonie, l'ostéopathie et l'orthodontie fonctionnelle, toutes trois professions en pleine expansion, traitent chacune de la déglutition dysfonctionnelle et de ses conséquences.

Nous avons voulu démontrer ici l'utilité d'un traitement holistique incluant ces trois pratiques dans la prise en charge de ces troubles.

Pour ce faire, une comparaison entre une population expérimentale prise en charge de manière holistique et une population témoin ayant consulté en orthophonie et orthodontie plus classique a été mise en place.

Ces deux populations ont ensuite été comparées afin de mettre en évidence les différences de résultats des deux prises en charge.

En conclusion, nous avons pu constater que la prise en charge holistique donnait de meilleurs résultats, sans créer de contraintes physiques ou de douleurs et ce dans un temps plus court. De plus, nous avons observé que les praticiens ainsi que les patients appréciaient cette approche basée sur l'échange et le respect de chacun des acteurs de cette prise en charge.

Mots-clés : déglutition dysfonctionnelle, ostéopathie, orthodontie, approche holistique.