



HAL
open science

Prise en charge de la nécrose de 44 et 45 immatures chez un enfant de dix ans : cas clinique

Cécile Sevestre

► To cite this version:

Cécile Sevestre. Prise en charge de la nécrose de 44 et 45 immatures chez un enfant de dix ans : cas clinique. Sciences du Vivant [q-bio]. 2017. dumas-01522645

HAL Id: dumas-01522645

<https://dumas.ccsd.cnrs.fr/dumas-01522645v1>

Submitted on 15 May 2017

HAL is a multi-disciplinary open access archive for the deposit and dissemination of scientific research documents, whether they are published or not. The documents may come from teaching and research institutions in France or abroad, or from public or private research centers.

L'archive ouverte pluridisciplinaire **HAL**, est destinée au dépôt et à la diffusion de documents scientifiques de niveau recherche, publiés ou non, émanant des établissements d'enseignement et de recherche français ou étrangers, des laboratoires publics ou privés.



Distributed under a Creative Commons Attribution - NonCommercial - NoDerivatives 4.0 International License



UNIVERSITÉ
PARIS
DESCARTES

MEMBRE DE

U^SPC
Université Sorbonne
Paris Cité

AVERTISSEMENT

Cette thèse d'exercice est le fruit d'un travail approuvé par le jury de soutenance et réalisé dans le but d'obtenir le diplôme d'État de docteur en chirurgie dentaire. Ce document est mis à disposition de l'ensemble de la communauté universitaire élargie.

Il est soumis à la propriété intellectuelle de l'auteur. Ceci implique une obligation de citation et de référencement lors de l'utilisation de ce document.

D'autre part, toute contrefaçon, plagiat, reproduction illicite encourt une poursuite pénale.

Code de la Propriété Intellectuelle. Articles L 122.4

Code de la Propriété Intellectuelle. Articles L 335.2 - L 335.10



UNIVERSITÉ
**PARIS
DESCARTES**

MEMBRE DE

U^SPC
Université Sorbonne
Paris Cité

UNIVERSITÉ PARIS DESCARTES

FACULTÉ DE CHIRURGIE DENTAIRE

Année 2017

N° 015

THÈSE

POUR LE DIPLÔME D'ÉTAT DE DOCTEUR EN CHIRURGIE DENTAIRE

Présentée et soutenue publiquement le : 20 février 2017

Par

Cécile SEVESTRE

Prise en charge de la nécrose de 44 et 45 immatures chez un enfant de dix ans : cas clinique

Dirigée par Mme le Docteur Marie SEVIN

JURY

Mme le Professeur Sibylle VITAL

Président

Mme le Docteur Arabelle VANDERZWALM

Assesseur

Mme le Docteur Elisabeth DURSUN

Assesseur

Mme le Docteur Marie SEVIN

Assesseur

M. le Docteur Valentin MARCHI

Invité

Tableau des enseignants de la Faculté

DÉPARTEMENTS	DISCIPLINES	PROFESSEURS DES UNIVERSITÉS	MAÎTRES DE CONFÉRENCES
1	ODONTOLOGIE PÉDIATRIQUE	Mme VITAL Mme DAVIT-BEAL	M. COURSON Mme DURSUN Mme VANDERZWALM Mme JEGAT
	ORTHOPÉDIE DENTO-FACIALE		Mme BENAHMED M. DUNGLAS Mme KAMOUN-GOLDRAT Mme LE NORCY
	SANTÉ COMMUNAUTAIRE ET POPULATIONS SINGULIÈRES	Mme FOLLIGUET M. PIERRISNARD	M. NEBOT
2	PARODONTOLOGIE	Mme COLOMBIER	M. BIOSSE DUPLAN Mme DRIDI Mme GOSSET M. GUEZ
	MÉDECINE ET CHIRURGIE BUCCALES	M. MAMAN	Mme EJEIL M. GAULTIER M. HADIDA M. NGUYEN Mme RADOI
3	ODONTOLOGIE CONSERVATRICE ENDODONTIE	Mme CHEMLA M. LASFARGUES	Mme BESNAULT M. BONTE Mme BOUKPESSI M. DECUP Mme GAUCHER
	PROTHÈSE	M. POSTAIRE	M. CHEYLAN M. DAAS M. DOT M. EID Mme FOUILLOUX-PATEY Mme GORIN M. RENAULT M. RIGNON-BRET M. TIRLET M. TRAMBA Mme WULFMANN
4	PRÉVENTION-ÉPIDÉMIOLOGIE ÉCONOMIE DE LA SANTÉ ET ODONTOLOGIE LÉGALE		Mme GERMA M. PIRNAY M. TAVERNIER
	SCIENCES BIOLOGIQUES	Mme CHAUSSAIN M. GOGLY Mme POLIARD M. ROCHEFORT Mme SEGUIER	M. ARRETO Mme BARDET Mme CHARDIN M. LE MAY M. FERRE (MCU associé) Mme CHERIFI (MCU associée)
	SCIENCES ANATOMIQUES PHYSIOLOGIQUES ET OCCLUSODONTIQUE		M. ATTAL Mme BENBELAID Mme BENOIT M. BOUTER M. CHARRIER M. CHERRUAU M. FLEITER Mme FRON M. SALMON Mme TILOTTA

À Madame le Professeur Sibylle VITAL,

Docteur en Chirurgie Dentaire

Ancien Interne des Hôpitaux

Docteur de l'Université Paris Descartes

Habilitée à Diriger des Recherches

Professeur des Universités, Faculté de Chirurgie Dentaire Paris Descartes

Praticien Hospitalier, Assistance Publique-Hôpitaux de Paris

Vice-doyen de la Faculté de Chirurgie Dentaire Paris Descartes

Pour m'avoir fait l'honneur d'accepter la présidence de ce jury.

Pour la qualité de votre enseignement à l'université aussi bien qu'au centre de soin,

Pour votre implication dans le cadre des échanges internationaux,

Pour m'avoir permis de partir étudier un semestre à Malmö,

Veillez trouver ici le témoignage de ma sincère reconnaissance et de ma plus profonde estime.

À Madame le Docteur Arabelle VANDERZWALM,

Docteur en Chirurgie Dentaire

Docteur de l'Université Paris Descartes

Maître de Conférences des Universités, Faculté de Chirurgie Dentaire Paris Descartes,

Praticien Hospitalier, Assistance Publique-Hôpitaux de Paris,

Pour m'avoir fait l'honneur d'accepter de participer au jury de cette thèse.

Pour m'avoir transmis la passion de l'odontologie pédiatrique,

Pour la qualité de votre enseignement,

Apprendre à vos côtés a été un réel plaisir.

Merci pour votre douceur et votre humanité.

Veillez trouver ici l'expression de mon admiration et de ma reconnaissance la plus profonde.

À Madame le Docteur Elisabeth DURSUN

Docteur en Chirurgie Dentaire

Ancien Interne des Hôpitaux

Docteur de l'Université Paris Nord

Maitre de Conférences des Universités, Faculté de Chirurgie Dentaire Paris Descartes

Praticien Hospitalier, Assistance Publique-Hôpitaux de Paris

*Pour m'avoir fait l'honneur d'accepter de prendre part au jury de cette thèse,
Pour la qualité de ton enseignement et pour ton implication au sein de la faculté,
Pour ton humanité et ta bienveillance,
Et pour ces longues discussions que nous avons eues,
Tu trouveras ici l'expression de mon estime et de ma profonde reconnaissance.*

À Madame le Docteur Marie SEVIN,

Docteur en Chirurgie Dentaire,

Assistant Hospitalo-Universitaire, Faculté de Chirurgie Dentaire Paris Descartes

Pour m'avoir fait l'honneur de diriger ce travail.

Pour ta patience et ta disponibilité dans l'élaboration de cette thèse,

Pour ton implication au centre de soins avec les étudiants

Tu es une enseignante de grande qualité et une personne formidable.

J'ai énormément appris à tes côtés

Tu trouveras ici le témoignage de mon amitié, de mon respect, et de ma profonde gratitude.

À Monsieur le Docteur Valentin MARCHI,

Docteur en Chirurgie Dentaire,

Assistant Hospitalo-Universitaire, UFR d'Odontologie Paris Diderot

Pour m'avoir fait l'honneur d'accepter de prendre part à ce jury.

Merci pour ton amitié, ton soutien, pour ces moments passés ensemble sur les bancs de la faculté,

Pour ces moments passés en dehors également,

Te voilà au début de ton assistanat, je ne doute pas que tu deviendras un enseignant hors pair.

Tu trouveras ici l'expression de mon amitié et de mon affection la plus sincère.

TABLE DES MATIERES

INTRODUCTION	3
1. LA DENT PERMANENTE IMMATURE NECROSEE	5
1.1. Caractéristiques des dents permanentes immatures	5
1.1.1. Morphologie	7
1.1.2. Immaturité de l'émail	8
1.1.3. Epaisseur dentinaire	8
1.1.4. Immaturité des tubuli dentinaires	8
1.1.5. Histologie pulpaire	9
1.1.6. Innervation	9
1.1.7. Pulpe radriculaire	9
1.1.8. Le sac folliculaire	10
1.1.9. La papille apicale	11
1.1.10. Le parodonte profond	11
1.2. Conséquences de la nécrose sur la DPI et son environnement	12
1.2.1. Définition	12
1.2.2. Diagnostic	12
1.2.3. Conséquences sur la DPI	13
1.2.4. Impact sur l'environnement péri-apical	13
1.2.5. Conséquences sur la prise en charge	15
1.3. Les thérapeutiques endodontiques des DPI	16
1.3.1. Apexifications	16
1.3.2. Revascularisation et thérapeutiques endodontiques régénératives	18
2. SITUATION CLINIQUE	21
2.1. Consultation d'urgence	21
2.1.1. Examen clinique	21
2.1.2. Examens complémentaires	22
2.1.3. Diagnostic positif et prise en charge immédiate	23
2.2. Consultation de contrôle	24
2.2.1. Réévaluation	24
2.2.2. Examen clinique et radiologique	25
2.2.3. Etiologie de la nécrose de 44 et 45	26
2.2.4. Evaluation du risque carieux du patient	27
2.3. Elaboration du plan de traitement	28
2.4. Plan de traitement initial	29
3. MATERIEL ET METHODES	30
3.1. Traitement de 44 et 45 temps par temps	30
3.1.1. Première séance	30
3.1.2. Deuxième séance	30
3.1.3. Troisième et quatrième séances	31
3.1.4. Cinquième et sixième séance	32
3.2. Choix des produits employés	35
3.2.1. Les irrigants	35
3.2.2. Les médications intra canalaires	36
3.2.3. Le matériau de coiffage	37
4. RESULTATS	38
4.1. Objectifs de ces traitements	38
4.1.1. Définition des critères de succès du traitement de revascularisation	38

4.1.2.	<i>Définition des critères de succès du traitement d'apexification</i>	39
4.1.3.	<i>Définition des critères d'échec</i>	39
4.2.	Suivi clinique et radiologique.....	39
5.	DISCUSSION	42
5.1.	Analyse des résultats	42
5.2.	Pronostic.....	43
5.2.1.	<i>Sur le plan mécanique</i>	43
5.2.2.	<i>Sur le plan parodontal</i>	43
5.2.3.	<i>Sur le plan physiologique</i>	43
5.2.4.	<i>D'un point de vue global</i>	44
5.3.	Comparaison des deux traitements.....	44
5.3.1.	<i>Différents pronostics</i>	44
5.3.2.	<i>Sur le plan technique</i>	45
5.3.3.	<i>Synthèse</i>	45
5.4.	Limites de la revascularisation et alternatives.....	46
5.4.1.	<i>Limites liées à la situation clinique</i>	46
5.4.2.	<i>Limites liées au patient</i>	46
5.4.3.	<i>Limites liées au plateau technique</i>	48
5.4.4.	<i>DPI nécrosée et CCAM</i>	49
	CONCLUSION	50
	BIBLIOGRAPHIE	52
	TABLE DES ABREVIATIONS	55
	TABLE DES ILLUSTRATIONS	56

INTRODUCTION

La dent permanente fait son éruption avant la fin de sa maturation. La racine n'est alors pas totalement édifiée et la couronne doit encore subir des maturations post-éruptives. Lors de son arrivée en bouche, elle est exposée au milieu buccal et peut être soumise à des facteurs irritants chimiques ou bactériens. Les dents antérieures peuvent par ailleurs subir des traumatismes aux conséquences dentaires et parodontales variables.

En cas de nécrose pulpaire, le traitement de la dent permanente immature (DPI) représente un défi technique pour le chirurgien-dentiste. La complexité du traitement endodontique est liée à la morphologie particulière de la racine de la dent immature, qui n'est pas complètement édifiée.

Pendant de nombreuses années, la thérapeutique de référence consistait à induire la fermeture apicale par le biais de la mise en place d'hydroxyde de calcium dans le canal, et à le renouveler périodiquement. En cas de succès, une obturation à la gutta percha était ensuite réalisée.

Depuis les années 2000, le renouvellement périodique d'hydroxyde de calcium a été progressivement remplacé par l'apexification au *Mineral Trioxyde Aggregate* (MTA), qui consiste à réaliser un bouchon apical, après désinfection canalaire.

Malgré les résultats encourageants obtenus par ces deux techniques d'apexification, la fermeture apicale n'est pas suivie d'une édification radiculaire complète. La dent traitée reste alors vulnérable sur le plan mécanique.

Depuis quelques années, de nombreux auteurs se sont penchés sur une alternative à ces traitements, ce qui a donné lieu à la publication de nombreux cas cliniques.

Cette thérapeutique nouvelle s'appuie sur le potentiel de régénération des dents permanentes immatures et des structures qui l'entourent.

Appelé revascularisation ou régénération, ce traitement s'appuie sur le recrutement de cellules souches, qui permettrait une reprise de la croissance radiculaire c'est à dire

l'allongement de la racine et l'épaississement de ses parois, aboutissant à la fermeture apicale.

Au détour d'un cas clinique qui a été suivi au sein du service d'odontologie de l'hôpital Louis Mourier, cette thèse s'efforcera de décrire, analyser et comparer les thérapeutiques de prise en charge des DPI nécrosées.

1. LA DENT PERMANENTE IMMATURE NECROSEE

1.1. Caractéristiques des dents permanentes immatures

La dent permanente est considérée comme immature lorsque sa racine est en cours de développement et que la fermeture apicale n'est pas complète.¹

D'un point de vue histologique, cela correspond à la mise en place de la jonction cémento-dentinaire apicale.

La dent permanente fait son éruption alors que sa racine n'est édifiée qu'aux deux tiers (stade 8 de Nolla, figure 1)². Il lui faudra environ trois ans pour achever sa maturation (figure 2).

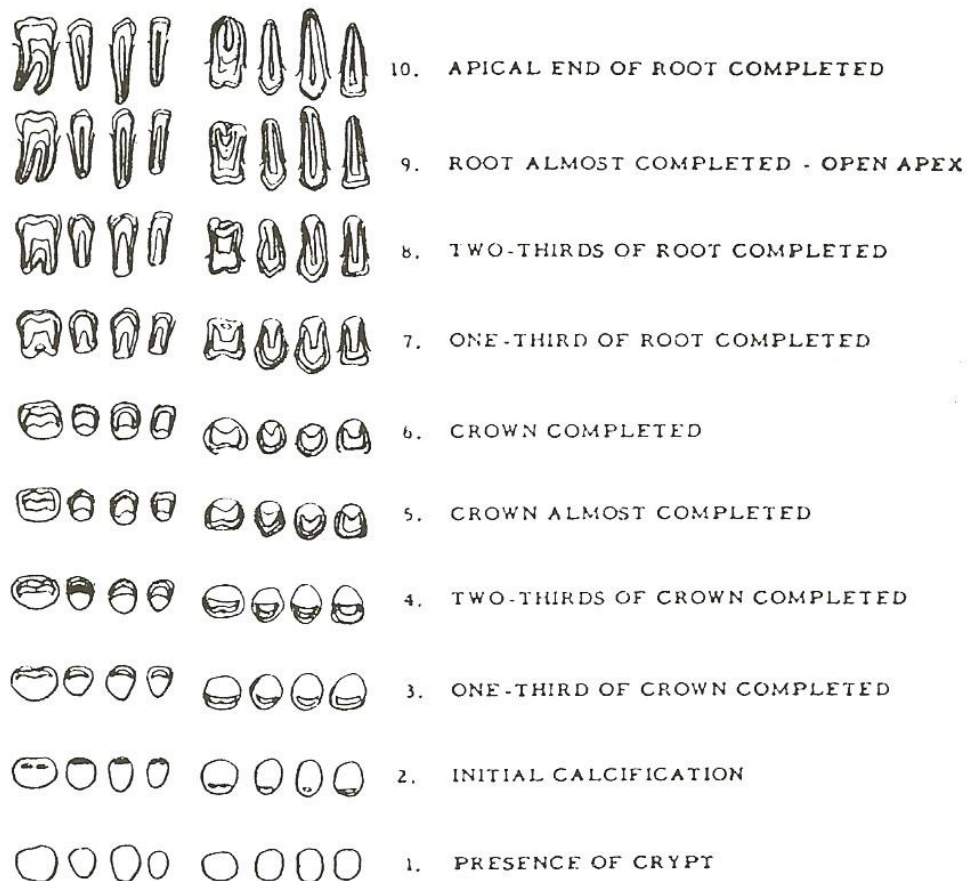


Figure 1 : Les étapes de développement des dents

(Source : Nolla)

¹ Naulin-Ifi, *Odontologie pédiatrique clinique*.

² Nolla, « The development of permanent teeth ».

Maxillaire	Début de calcification	Couronne achevée	Age d'éruption	Racine achevée
11/21	3-4 mois	4-5 ans	7-8 ans	10 ans
12/22	10 mois	4-5 ans	8-9 ans	11 ans
13/23	4-5 mois	6-7 ans	11-12 ans	13-15 ans
14/24	1,5 à 1,75 ans	5-6 ans	10-11 ans	12-13 ans
15/25	2 à 2,25 ans	6-7 ans	10-12 ans	12-14 ans
16/26	Naissance	2,5-3 ans	6-7 ans	9-10 ans
17/27	2,5-3 ans	7-8 ans	12-13 ans	14-16 ans
18/28	7-9 ans	12-16 ans	17-21 ans	18-25 ans

Mandibule	Début de calcification	Couronne achevée	Age d'éruption	Racine achevée
31/41	3-4 mois	4-5 ans	6-7 ans	9 ans
32/42	3-4 mois	4-5 ans	7-8 ans	10 ans
33/43	4-5 mois	6-7 ans	9-10 ans	12-14 ans
34/44	1,75-2 ans	5-6 ans	10-12 ans	12-13 ans
35/45	2,25-2,5 ans	6-7 ans	11-12 ans	13-14 ans
36/46	Naissance	2,5-3 ans	6-7 ans	9-10 ans
37/47	2,5-3 ans	7-8 ans	11-13 ans	14-15 ans
38/48	8-10 ans	12-16 ans	17-21 ans	18-25 ans

Figure 2 : Chronologie des dents permanentes maxillaires et mandibulaires

(Source : Schour et Massler)

Les premières DPI apparaissent avec la mise en place de la denture mixte, dès l'âge de 6 ans. A partir de ce stade vont se succéder des phases dynamiques, correspondant à l'établissement d'une nouvelle denture, et des phases de latence.

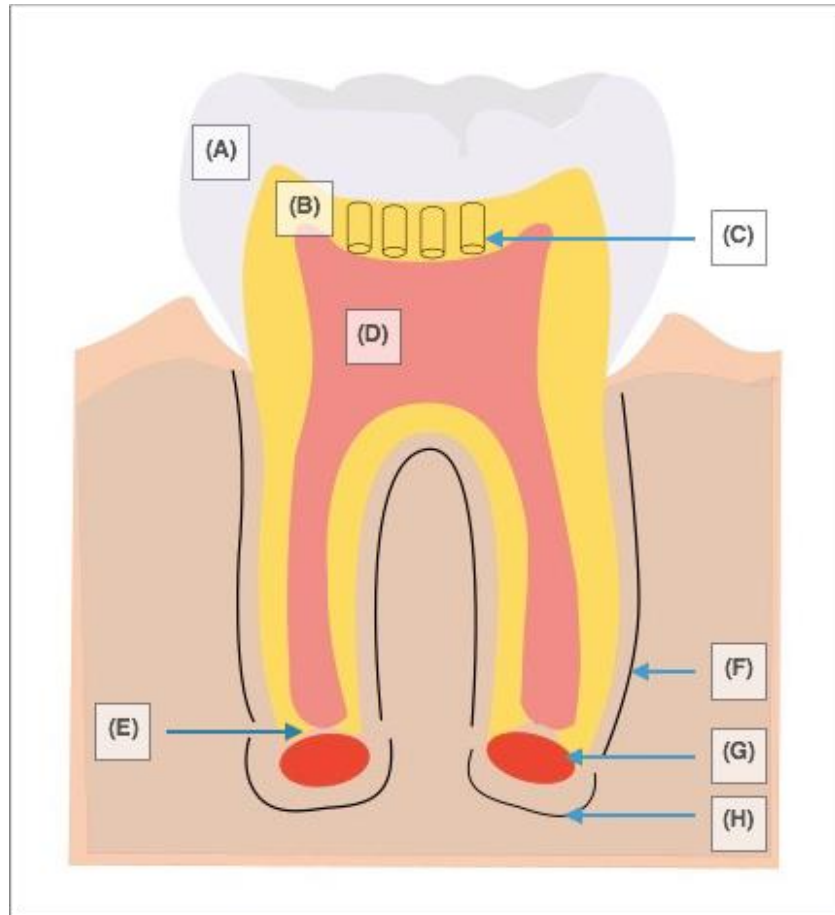
Périodes (années)	Phase de denture	Caractéristiques
0 – 3	Etablissement de la denture temporaire	Mise en place des dents temporaires
3 – 6	Denture temporaire stable	20 dents temporaires
6 - 8	Etablissement de la denture mixte	Evolution des 4 premières molaires permanentes, et des 8 incisives permanentes
8 – 9	Denture mixte stable	12 dents permanentes 12 dents temporaires
9 – 11	Etablissement de la denture adolescente	Evolution des 4 canines et 8 prémolaires permanentes
11 – 12	Denture adolescente stable	24 dents permanentes
12 – 13	Etablissement de la denture adulte jeune	Evolution des 4 deuxièmes molaires permanentes
13 – 16	Denture adulte jeune	28 dents permanentes
16 – 25	Etablissement de la denture adulte complète	Evolution des troisièmes molaires permanentes, ou dents de sagesse
Après 25	Denture adulte complète	32 dents permanentes

Tableau 1 : Les différents stades de denture

(Source : Lautrou)

1.1.1. Morphologie

La dent permanente immature présente des racines courtes avec des parois radiculaires fines et divergentes. L'apex est largement ouvert. la chambre pulpaire est large et les cornes pulpaires sont proéminentes.



(A) Email ; (B) Dentine ; (C) Tubuli dentinaires ; (D) Pulpe ; (E) Apex ouvert ;
(F) Ligament alvéolo-dentaire ; (G) Papille apicale ; (H) Sac folliculaire

Figure 3 : Dent permanente immature

[Source : Auteur]

1.1.2. Immaturité de l'émail

Lors de l'éruption de la dent permanente, l'amélogénèse est terminée. La situation de la dent sous le plan d'occlusion ne permet pas l'auto-nettoyage de la face occlusale par les contacts dento-dentaires, d'une part, et complique le brossage d'autre part. Les irrégularités de surface favorisent par ailleurs la rétention de plaque.

La porosité de la surface amélaire est responsable de la sensibilité accrue de l'émail aux agressions chimiques du milieu buccal. L'émail est donc perméable aux agressions bactériennes liées au processus carieux et/ou aux anomalies de structures coronaires.

Les échanges ioniques entre la couche superficielle de l'émail et le biofilm vont progressivement autoriser des modifications physiques et chimiques, constituant la maturation post éruptive de l'émail.³

Cette dernière va permettre à la dent immature d'acquérir, au cours des années, sa résistance au processus carieux.⁴

1.1.3. Epaisseur dentinaire

Au cours du développement dentaire, la dentine synthétisée par les odontoblastes est considérée comme de la dentine primaire. L'apposition de dentine secondaire commence lorsque la dent est en position fonctionnelle.⁵ Avant que ne démarre ce phénomène, le volume pulpaire est important.⁶

1.1.4. Immaturité des tubuli dentinaires

Les zones profondes constituant le plafond pulpaire sont constituées à 80% de canalicules ouverts.⁷

³ Lasfargues et Colon, *Odontologie conservatrice et restauratrice. Tome 1, une approche médicale globale.*

⁴ Naulin-Ifi, *Odontologie pédiatrique clinique.*

⁵ Piette et Goldberg, "La dent normale et pathologique."

⁶ Opsahl Vital, « Formation et physiologie de la dent permanente immature : les répercussions cliniques ».

⁷ Lasfargues et Colon, *Odontologie conservatrice et restauratrice. Tome 1 - une approche médicale globale.*

Les espaces péri-odontoblastiques contiennent des extrémités nerveuses et sont largement envahis par les fluides tissulaires, rendant la dentine très perméable.

La faible épaisseur dentinaire associée à la largeur importante des tubuli favorise une propagation des bactéries et de leurs endotoxines vers la pulpe en cas d'agression.⁸

1.1.5. Histologie pulpaire

A l'inverse de la pulpe mature, la pulpe de la DPI est constituée d'un tissu conjonctif lâche, riche en cellules et pauvre en fibre.⁹ Elle comprend des cellules centrales (fibroblastes, cellules mésenchymateuses et cellules immuno-compétentes) et des cellules périphériques dentinogéniques. Les odontoblastes forment une couche périphérique continue et seront responsables de la sécrétion de dentine secondaire.

Des cellules souches de la pulpe dentaire (DPSC : Dental Pulp Stem Cells) sont présentes au sein du parenchyme pulpaire, à proximité des vaisseaux sanguins.¹⁰ Elles sont impliquées dans la réparation des tissus lésés.

1.1.6. Innervation

Le plexus de Raschkow, qui contient les terminaisons nerveuses pulpaires, n'est complètement établi qu'à la fin de l'édification radiculaire.¹¹

L'immaturation de l'innervation retarde l'apparition des symptômes douloureux en cas d'infection.¹²

1.1.7. Pulpe radiculaire

La palissade odontoblastique se poursuit le long de la dentine radiculaire. La pulpe radiculaire est lâche et en large communication avec le sac folliculaire. Cette ouverture peut empêcher l'apparition des symptômes caractéristiques de la pulpite (douleur

⁸ Clergeau-Guérithault, « La dent permanente "immature" ».

⁹ Piette et Goldberg, "La dent normale et pathologique."

¹⁰ Huang et Thesleff, *Stem cells in craniofacial development and regeneration*.

¹¹ Clergeau-Guérithault, « La dent permanente "immature" ».

¹² Piette et Goldberg, "La dent normale et pathologique."

spontanée, sourde) par l'absence de compression de la pulpe inflammatoire. Cette absence de symptomatologie pulpaire conduit à une nécrose rapide si l'étiologie de l'inflammation pulpaire (lésion carieuse, séquelle de traumatisme, anomalie dentaire non carieuse) n'est pas traitée. La symptomatologie douloureuse ne se révèle le plus souvent que lorsqu'il y a déjà une atteinte parodontale.¹³

La vascularisation d'origine apicale est présente dès le début de la formation de la couronne et permet d'apporter nutriments, cellules de défense et facteurs de croissance à la pulpe.

L'extrémité pulpaire apicale, en forme d'entonnoir, est entourée de minces parois dentinaires aux tubuli larges. Leur diamètre est responsable de la perméabilité des parois radiculaires de cette zone.

A ce niveau, la pulpe est en large communication avec le tissu conjonctif mésenchymateux du sac folliculaire.¹⁴

En cas de nécrose, l'apex conserve des résidus pulpaires vascularisés, et donc potentiellement des cellules souches.

1.1.8. Le sac folliculaire

Il est impliqué l'éruption de la dent permanente et dans la formation du parodonte profond.

Le contact entre la dentine radiculaire et le sac folliculaire permet au ciment de s'apposer à l'extérieur de la dent. Des fibres vont s'accrocher sur le ciment pour former le ligament alvéolo-dentaire (LAD).¹⁵

Le sac folliculaire disparaît à la fin de la maturation de la dent permanente.

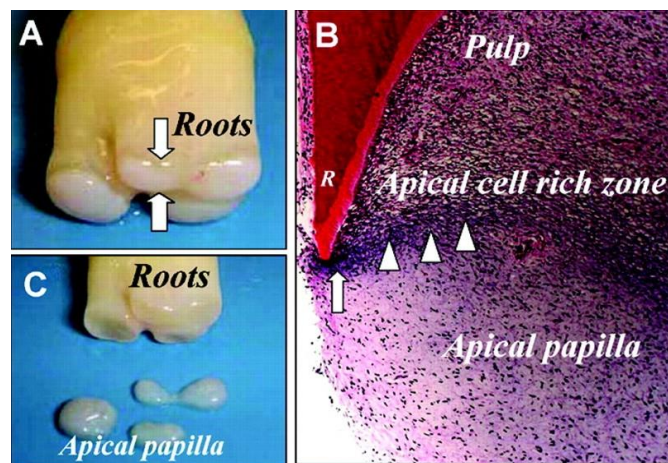
¹³ Lasfargues et Colon, *Odontologie conservatrice et restauratrice. Tome 1 - une approche médicale globale*.

¹⁴ Clergeau-Guérithault, « La dent permanente "immature" ».

¹⁵ Avery et Steele, *Oral development and histology*.

1.1.9. La papille apicale

La papille apicale mésenchymateuse constitue la partie la plus apicale du germe dentaire. Elle est fixée de manière lâche à la racine et est délimitée par une membrane épithéliale. Ce tissu génère des cellules contribuant à la formation pulpaire et parodontale. Grâce à sa position apicale, la papille est alimentée par une circulation collatérale qui lui permet de survivre même durant un processus de nécrose pulpaire.¹⁶



A : Molaire immature avec les papilles apicales à l'extrémité apicale de chaque racine en formation

B : Vue histologique de la limite pulpe/papille apicale

C : Papilles apicales détachées

Figure 4 : Papilles apicales d'une dent permanente immature

(Source : Sonoyama et al.)

La papille apicale est séparée de la pulpe par l'*apical cell rich zone*, qui constitue une zone plus riche en cellules et en vaisseaux sanguins que la pulpe immature.

Elle contient des cellules souches qui ont la capacité de se différencier en odontoblastes : *Stem Cell of Apical Papilla* ou SCAPs.¹⁷

1.1.10. Le parodonte profond

L'apposition de ciment se poursuit après l'éruption de la dent. Son épaisseur est fine.

¹⁶ Huang et al., « The hidden treasure in apical papilla: the potential role in pulp/dentin regeneration and bioroot engineering ».

¹⁷ Sonoyama et al., « Mesenchymal stem cell-mediated functional tooth regeneration in swine ».

Le ligament alvéolo-dentaire se forme progressivement au sein du sac folliculaire. Sa formation et son organisation fonctionnelle étant associées à la formation de la racine, à celle de la paroi osseuse ligamentaire et à l'éruption de la dent, il reste immature jusqu'au stade 10 de Nolla. Cette immaturité confère au ligament une laxité importante, ce qui explique la fréquence des traumatismes parodontaux (luxation, expulsion) en cas de choc.

Les cellules majoritaires, notamment lors de l'édification radiculaire, sont les fibroblastes. Ils assurent la maintenance et le remodelage des fibres composant le LAD.

Le LAD contient par ailleurs des niches habitées par des cellules souches. (*Periodontal Ligament Stem Cells*, ou PDLSCs)

Le procès alvéolaire est de faible épaisseur.

La paroi osseuse ligamentaire est en cours de formation. Les espaces médullaires de l'os alvéolaire, encore partiellement embryonnaire, sont largement en communication avec l'espace du futur ligament.

L'épithélium de jonction gingival n'est pas encore organisé.¹⁸

1.2. Conséquences de la nécrose sur la DPI et son environnement

1.2.1. Définition

La nécrose pulpaire (*pulp necrosis*) est la mortification du tissu pulpaire dont l'étiologie peut être physique, chimique, traumatique ou bactérienne. Elle peut être partielle ou totale.¹⁹

1.2.2. Diagnostic

Le diagnostic de nécrose pulpaire repose sur la corrélation entre les signes cliniques et radiographiques.

¹⁸ Clergeau-Guérithault, « La dent permanente "immature" ».

¹⁹ Collège national des enseignants en odontologie conservatrice et endodontie, *Dictionnaire francophone des termes d'odontologie conservatrice*.

Les tests thermiques et électriques de sensibilité pulpaire, très prisés pour estimer le statut de vitalité des dents matures, sont d'une utilité diagnostique limitée sur les DPI. Cela est dû à l'imaturité de l'innervation des DPI. Il a été montré que des DPI saines pouvaient donner des réponses négatives aux tests électriques, même à des valeurs élevées.²⁰

1.2.3. Conséquences sur la DPI

La conséquence de la nécrose sur la dent permanente est la fixation de la dent dans son état immature, qui garde alors les caractéristiques morphologiques citées précédemment. L'arrêt de la croissance radulaire est mis en évidence radiologiquement par la comparaison de la morphologie radulaire de la dent concernée avec celle de sa contre-latérale. La comparaison de deux clichés de la même dent espacés de plusieurs mois permet également de constater l'interruption de la croissance.

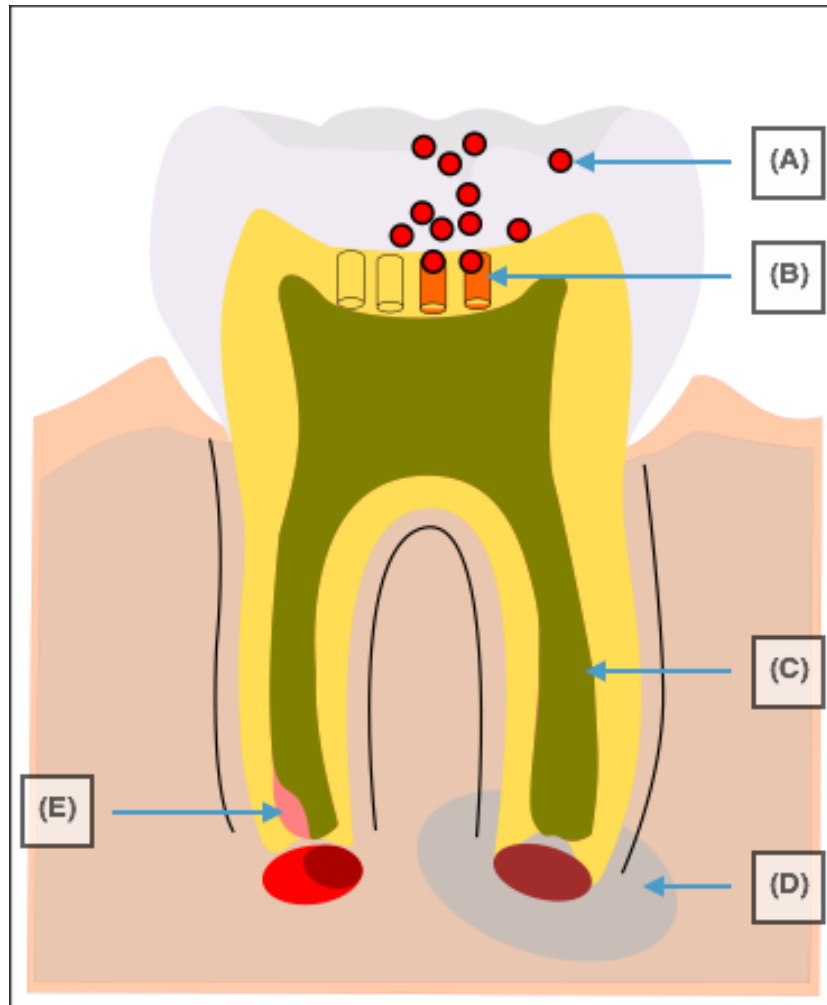
1.2.4. Impact sur l'environnement péri-apical

La nécrose pulpaire est souvent accompagnée par la formation de Lésions Inflammatoires Péri-apicales d'Origine Endodontique (LIPOE) qui correspondent à un processus inflammatoire du parodonte péri-radulaire, en réponse à une agression d'origine endodontique.²¹

Cela se traduit radiologiquement sur les clichés rétro-alvéolaires par la présence d'une image radio-claire entourant l'apex radiologique.

²⁰ Opsahl Vital, « Formation et physiologie de la dent permanente immature : les répercussions cliniques ».

²¹ Collège national des enseignants en odontologie conservatrice et endodontie, *Dictionnaire francophone des termes d'odontologie conservatrice*.



(A) Bactéries ; (B) Percolation bactérienne et passage des endotoxines dans les larges tubuli ;
 (C) Pulpe nécrosée ; (D) Lésion péri-apicale ; (E) : Résidus pulpaire vascularisés

Figure 5 : Dent permanente immature nécrosée : nécrose partielle à gauche, nécrose totale à droite

[Source : Auteur]

L'importance de la lésion peut être quantifiée par le biais du Peri Apical Index (PAI). Le PAI consiste en une échelle de référence visuelle permettant d'assigner un score de 1 à 5 en fonction de l'état de santé péri-apical. Il s'appuie sur l'analyse de clichés rétro alvéolaires.²²

²² ørstavik, et al, "The peri apical index."

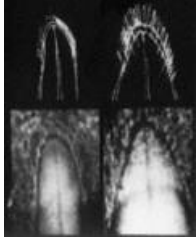
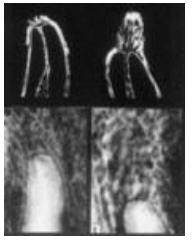
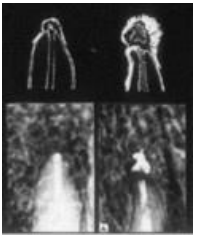
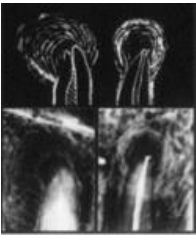
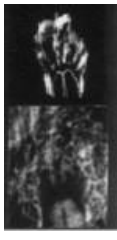
PAI 1	PAI 2	PAI 3	PAI 4	PAI 5
				
Structures péri apicales normales	Changements discrets dans la structure osseuse sans perte minérale	Changements de la structure osseuse avec perte minérale diffuse	Zone radioclaire bien définie et circonscrite	Zone radioclaire avec des caractéristiques d'une lésion en expansion

Tableau 2 : Peri Apical Index

(Source : Ørstavik et al)

1.2.5. Conséquences sur la prise en charge

La prise en charge de la nécrose est un traitement endodontique, qui repose sur un diagnostic précis de l'état pulpaire. La décision d'intervenir sera prise si le patient présente certains des signes suivants :

- Arrêt de la croissance radiculaire depuis plusieurs mois
- Présence d'une fistule ou d'un abcès
- Symptomatologie douloureuse
- Apparition d'une image radioclaire péri apicale (à ne pas confondre avec l'image du sac folliculaire)

Le traitement consiste, après le parage du réseau canalaire et la désinfection de l'ensemble du réseau endodontique, à réaliser une obturation étanche.

Les principales étapes du traitement endodontique orthograde sur dent permanente mature sont les suivantes : cavité d'accès, mise en forme et obturation canalaire.

La mise en forme a pour objectif de permettre ce que Schilder appelle *cleaning and shaping*²³, à savoir, l'éviction totale du parenchyme pulpaire et l'apport des différents

²³ Schilder, « Cleaning and shaping the root canal ».

produits de nettoyage et de décontamination de l'ensemble du réseau endodontique. Cette désinfection est permise grâce à la mise en forme corono-apicale, ou *crown down*, aboutissant à une conicité canalaire suffisante tout en préservant la constriction apicale. Cette étape du traitement endodontique conditionne la qualité de l'obturation en permettant la compaction de gutta percha à chaud sans fusée du matériau d'obturation ou de ciment dans le péri apex.

Lorsque la nécrose intéresse une DPI, les moyens mis en œuvre pour la réalisation du traitement endodontique tiennent compte des caractéristiques morphologiques de cette dernière.

La désinfection canalaire sera essentiellement chimique, car la finesse des parois radiculaires proscrit l'application de contraintes mécaniques. De plus, la divergence des parois radiculaires ne permet pas d'envisager une obturation par condensation de gutta percha seule.

1.3. Les thérapeutiques endodontiques des DPI

1.3.1. Apexifications

L'apexification est une thérapeutique qui vise à induire la formation d'une barrière minéralisée à l'apex de la DPI, grâce à la mise en place d'une médication dans le canal. Ceci aboutit à l'élaboration d'un tissu minéralisé néo-formé à l'apex de la dent.

Le cal apical obtenu permet la mise en œuvre d'une obturation endodontique sans risque de fusée de gutta percha ou de ciment dans le périapex. Néanmoins, la racine reste inachevée et fragile et présente donc un risque de fracture supérieur à celui d'une dent saine.

Apexification à l'hydroxyde de calcium

L'hydroxyde de calcium, Ca(OH)_2 , est la médication historiquement employée lors des thérapeutiques d'apexification. Cette technique a su faire ses preuves dans le temps, et a montré des résultats concluants (entre 74% et 100% de succès selon Sheehy et

Roberts²⁴). Cependant, le renouvellement de l'hydroxyde de calcium est nécessaire à intervalles réguliers jusqu'à obtention du cal apical. Ce procédé, qui peut durer entre 6 et 21 mois, nécessite l'assiduité du patient et de ses parents.²⁵

La fermeture apicale n'est pas toujours accompagnée d'une poursuite de l'édification radiculaire. Par ailleurs, la mise en place répétée d'hydroxyde de calcium, sur des périodes de l'ordre d'un an, engendre des modifications ultra structurelles de la dentine fragilisant les parois de la racine.²⁶

Cela a pour conséquence une augmentation du risque de fracture radiculaire.

Apexification au Mineral Trioxyde Aggregate (MTA)

Il s'agit d'un traitement au cours duquel on réalise un bouchon apical. Cette thérapeutique est considérée comme une apexification par certains auteurs car le MTA induit secondairement la formation d'une barrière minérale apicale.

Le MTA est un ciment composé essentiellement de Dioxyde de silicate (21%) et d'oxyde de calcium (65%). Il présente les propriétés suivantes^{27,28} :

- Capacité de scellement très supérieure à celle de l'amalgame, de l'oxyde de zinc eugénol ou des eugénates modifiés par addition de résine
- Biocompatibilité
- Faible cytotoxicité

Le MTA est actuellement le matériau de choix pour les traitements d'apexification. Il présente une meilleure étanchéité apicale ainsi qu'une meilleure biocompatibilité que l'hydroxyde de calcium vis à vis des cellules du périapex.²⁹

²⁴ Sheehy et Roberts, « Use of calcium hydroxide for apical barrier formation and healing in non-vital immature permanent teeth ».

²⁵ Beslot et Lasfargues, « Traitement endodontique des dents nécrosées à apex ouvert. »

²⁶ Andreasen, Farik, et Munksgaard, « Long-term calcium hydroxide as a root canal dressing may increase risk of root fracture ».

²⁷ El-Meligy et Avery, « Comparison of apexification with mineral trioxide aggregate and calcium hydroxide ».

²⁸ Osorio et al., « Cytotoxicity of endodontic materials ».

²⁹ Camilleri et Pitt Ford, « Mineral trioxide aggregate: a review of the constituent and biological properties of the material. »

Depuis quelques années, le trisilicate de calcium (Ca_3SiO_5), commercialisé sous le nom de *Biodentine*[®] (*Septodont*), a fait son apparition dans les protocoles d'apexification, qui ont été détaillés dans plusieurs cas cliniques.^{31 32}

Ce matériau était initialement utilisé pour les coiffages pulpaire directs et indirects, ainsi que pour l'obturation de perforations.

Il présente des propriétés similaires à celle du MTA : biocompatibilité, capacité de scellement aux tissus dentaires et stimule, par ailleurs, la régénération dentinaire.

Son temps de prise plus court que celui du MTA permet de réaliser bouchon apical et obturation à la gutta percha en une séance.

Il n'existe aucune d'étude à l'heure actuelle sur l'utilisation de la biodentine en tant que matériau d'apexification.

1.3.2. Revascularisation et thérapeutiques endodontiques régénératives

Définitions

La revascularisation se définit par la recolonisation d'un tissu ou d'une cavité de l'organisme (ici l'endodonte) par des vaisseaux sanguins néo-formés.³³

La régénération est un processus biologique de réparation *ad integrum* d'un tissu ou d'un organe (la pulpe dans le cas présent), impliquant le recrutement et la différenciation de cellules souches.³⁴

Historique

Décrite par Iwaya et Ikawa en 2001, la revascularisation canalaire fait appel au potentiel réparateur des cellules souches recrutées.³⁵ L'objectif du traitement est le maintien de la

³¹ Khetarpal et al., "Endodontic management of open apex using biodentine as a novel apical matrix";

³² Nayak et Hasan, « Biodentine : a novel dentinal substitute for single visit apexification ».

³³ Collège national des enseignants en odontologie conservatrice et endodontie, *Dictionnaire francophone des termes d'odontologie conservatrice*.

³⁴ Ibid.

³⁵ Iwaya et al, "Revascularization of an immature permanent tooth with apical periodontitis and sinus tract."

dent permanente sur l'arcade, au moins jusqu'à la fin de la croissance du patient. Le traitement par revascularisation permettrait la reprise de l'édification radiculaire.

Les premiers travaux remontent en réalité à 1961, avec les expériences de Nygaard-Ötsby sur le rôle du caillot sanguin dans les traitements endodontiques.³⁶ Au cours de ses expérimentations, il s'est intéressé à une DPI nécrosée présentant une lésion péri apicale. Il avait induit un saignement avant d'obturer la portion coronaire du canal, laissant l'apex comblé par le caillot sanguin. La lésion péri-apicale avait régressé en un an, et la racine avait repris sa croissance.

Plusieurs protocoles de revascularisation ont été décrits dans la littérature. Ils reposent sur les mêmes principes : désinfection chimique sans action mécanique associée, afin de conserver le tissu vivant résiduel ou de permettre la colonisation des parois canalaires par les cellules souches. Les auteurs ont réalisé de façon empirique un certain nombre de protocoles.

Les protocoles en un temps

Ils concernent les dent permanentes immatures à pulpe partiellement nécrosée. Le diagnostic positif de nécrose partielle est posé *in situ*, lorsque la dent traitée présente une hémorragie. La désinfection avec une solution antiseptique est réalisée en respectant le tissu pulpaire résiduel. Après séchage de la partie irriguée, un matériau de coiffage (MTA) est précautionneusement foulé sur ce tissu. Une restauration coronaire est réalisée.

³⁶ Nygaard-Ostby, "The role of the blood clot in endodontic therapy. An Experimental histologic study."

Les protocoles avec séance de temporisation

La première séance présente deux objectifs :

- Confirmer le diagnostic de nécrose pulpaire totale, et donc, l'absence de tissu pulpaire organisé
- Diminuer la charge bactérienne par le biais de l'irrigation avec une solution antiseptique, et la mise en place, après séchage, d'une médication intracanaire dont l'effet se poursuivra pendant le délai d'interséance.

Les irrigants utilisés varient selon les *case report* : solution d'hypochlorite de sodium à concentration variable, peroxyde d'hydrogène, gluconate de chlorexidine³⁷, Ethyldiamine Tetraacetic Acid (EDTA), solution saline stérile³⁸.

Les médications intra canales citées dans la littérature sont soit une pâte d'hydroxyde de calcium soit une association de trois antibiotiques ou mélange d'Hoshino : minocycline, métronidazole et ciprofloxacine.³⁹

La deuxième séance correspond à la revascularisation en tant que telle, sur la dent asymptomatique.

Après dépose de la médication par rinçage, le canal est séché, puis un saignement est provoqué par sur instrumentation apicale, provoquant un afflux sanguin dans le canal. Après obtention de l'hémostase, un substitut dentinaire, du MTA le plus souvent, est placé au contact du caillot et une restauration coronaire est réalisée.

Des contrôles cliniques et radiographiques réguliers sont programmés.

³⁷ Banchs and Trope, "Revascularization of immature permanent teeth with apical periodontitis."

³⁸ Kim et al., "Tooth discoloration of immature permanent incisor associated with triple antibiotic therapy."

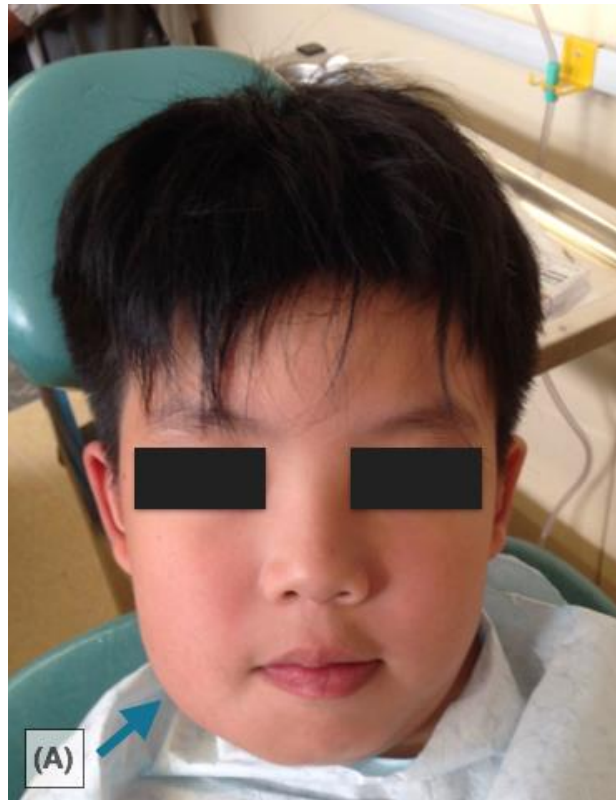³⁹ Hoshino et al., "In-vitro antibacterial susceptibility of bacteria taken from infected root dentine to a mixture of ciprofloxacin, metronidazole and minocycline."

2. SITUATION CLINIQUE

Phu, âgé de 10 ans, sans antécédents médico-chirurgicaux, est venu consulter en urgence pour des douleurs spontanées dans le secteur 4 associées à un « gonflement » de la joue en regard de la zone douloureuse.

2.1. Consultation d'urgence

2.1.1. Examen clinique

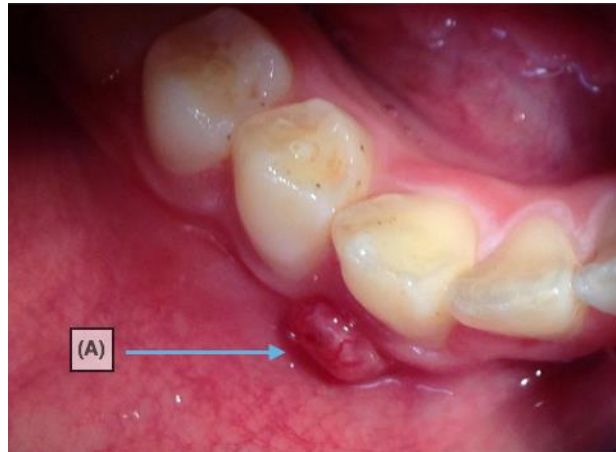


(A) Tuméfaction jugale inférieure droite

Figure 6 : Vue exobuccale de face

(Source : Auteur)

L'examen exobuccal révélait la présence d'une tuméfaction jugale inférieure droite, circonscrite et indurée, ainsi qu'une adénopathie sous mandibulaire droite.



(A) ostium fistulaire en mésio-vestibulaire de 44

Figure 7 : Vue intra-buccale occluso-vestibulaire du secteur 4

[Source : Auteur]

L'examen endobuccal mettait en évidence la présence d'un ostium fistulaire en mésio-vestibulaire de 44, associée à une palpation douloureuse des tables osseuses vestibulaires en regard de 44 et 45, ainsi qu'un test à la percussion positif.

L'examen visuel des surfaces dentaires ne montrait pas de lésion carieuse ni de trait de fracture, par ailleurs, le sondage parodontal était homogène et physiologique, ne permettant pas de diagnostiquer de fêlure.

Des tests thermiques de sensibilité pulpaire ont été réalisés sur 43, 44, 45 et 46.

	43	44	45	46
Test au froid	Positif non douloureux	Négatif	Négatif	Positif non douloureux
Test de percussion	-	+	+	-
Test de palpation	-	+	+	-
Mobilité	I	II	II	I

Tableau 3 : Résultats des tests diagnostiques de 43 à 46

[Source : Auteur]

2.1.2. Examens complémentaires

Des clichés radiographiques rétro-alvéolaires centrés sur 45 ont été pris selon différentes angulations, mettant en évidence la présence d'une lésion inflammatoire péri-apicale

d'origine endodontique (LIPOE) au niveau des apex de 44 et 45, qui étaient au stade 8 de Nolla.

Ces radios ne comportaient en revanche pas d'images évocatrices de la présence de lésions carieuses interproximales.

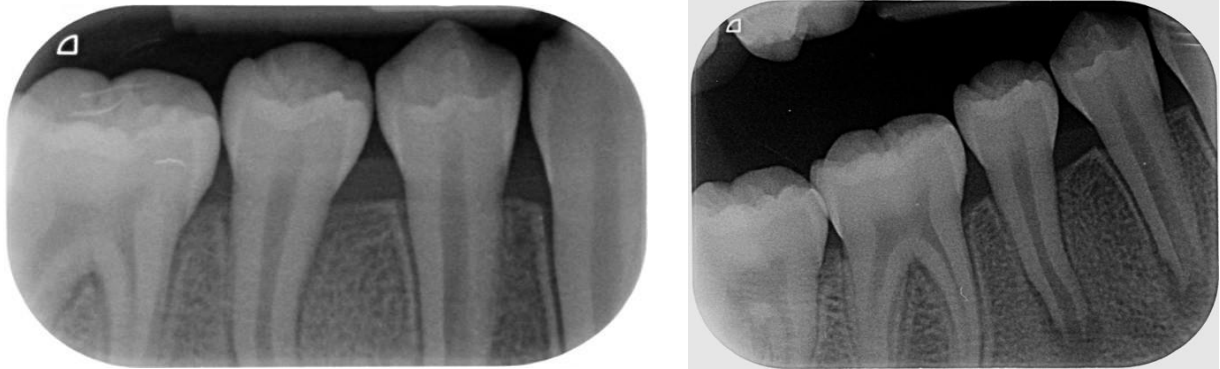


Figure 8 : Clichés rétro-alvéolaires pris lors de la consultation d'urgence

(Source : Auteur)

L'analyse de ces clichés a permis d'attribuer un score PAI 5 aux lésions.

2.1.3. Diagnostic positif et prise en charge immédiate

Les examens cliniques et complémentaires ont permis d'établir le diagnostic suivant : cellulite circonscrite séreuse jugale inférieure droite, en rapport avec la nécrose de 44 et 45 compliquée de LIPOE en regard des apex de 44 et 45.

Une prescription antibiotique, antalgique et antiseptique (figure 9) a été réalisée en tenant compte du poids de l'enfant (40 kg) :

- 1) Amoxicilline 2 grammes par 24 heures pendant 6 jours
- 2) Métronidazole 1,5 grammes par 24 heures pendant 6 jours.
- 3) Paracétamol 500mg en cas de douleurs
- 4) Bain de bouche à la chlorexidine pendant 6 jours

Un rendez-vous de contrôle a été planifié à une semaine.

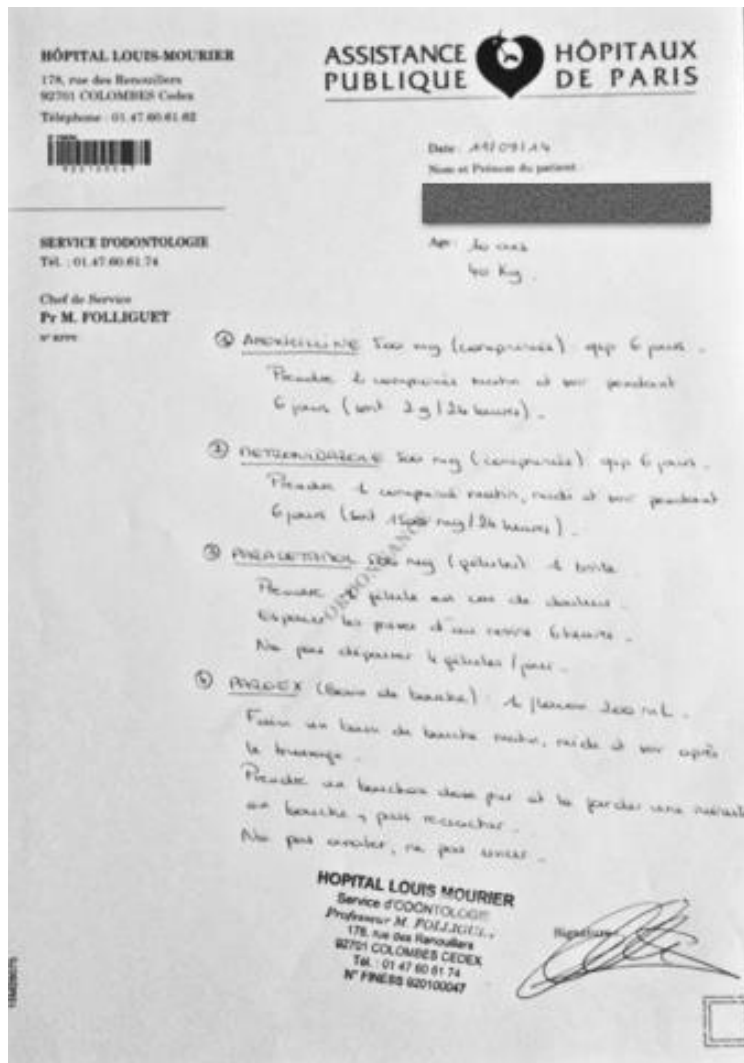


Figure 9 : Ordonnance rédigée à l'issue de la consultation d'urgence

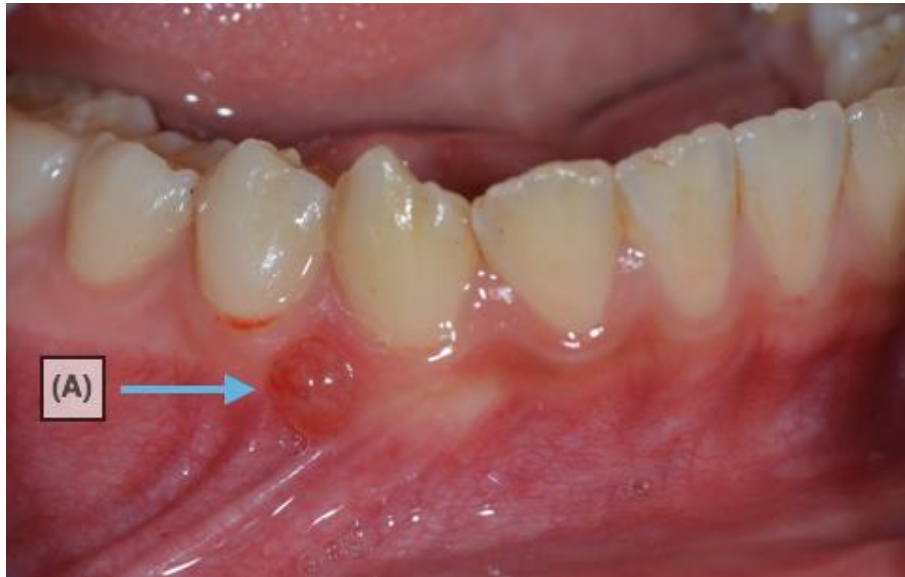(Source : Auteur)

2.2. Consultation de contrôle

2.2.1. Réévaluation

Sept jours plus tard, la tuméfaction génienne, et les symptômes douloureux avaient disparu, la fistule était toujours présente (figure 10).

L'entretien clinique a révélé l'absence de prise sucrée en dehors des repas, ainsi que la régularité du brossage matin et soir. Le patient ne prenait par ailleurs pas de traitement au long cours.



(A) Persistance de la fistule

Figure 10 : Vue vestibulaire du secteur 4

(Source : Auteur)

2.2.2. Examen clinique et radiologique

Le patient était en denture adulte jeune et présentait la formule dentaire suivante :

17 16 15 14 13 12 11	21 22 23 24 25 26 27
47 46 45 44 43 42 41	31 32 33 34 35 36 37

Figure 11 : Formule dentaire du jeune patient

(Source : Auteur)

Au niveau parodontal, la gencive était saine, non inflammatoire, en dehors de l'ostium fistulaire. Le patient présentait un parodonte fin.

Sur le plan dentaire, aucune lésion carieuse n'était à déplorer. Les dents ne présentaient pas de restauration. Le seul soin notable était un *sealant* ancien sur 36.

Il n'y avait pas de plaque visible à l'œil nu, mais quelques colorations d'origine exogène sur les dents antérieures mandibulaires.

L'examen occluso-fonctionnel ne révélait pas de malposition. Au niveau inter arcades, l'arcade mandibulaire était circonscrite par l'arcade maxillaire, le patient était en classe I

d'Angle canine et molaire et ne semblait pas présenter de parafonction. Aucune interférence n'était à noter en latéralité, le guidage antérieur incisif était présent.

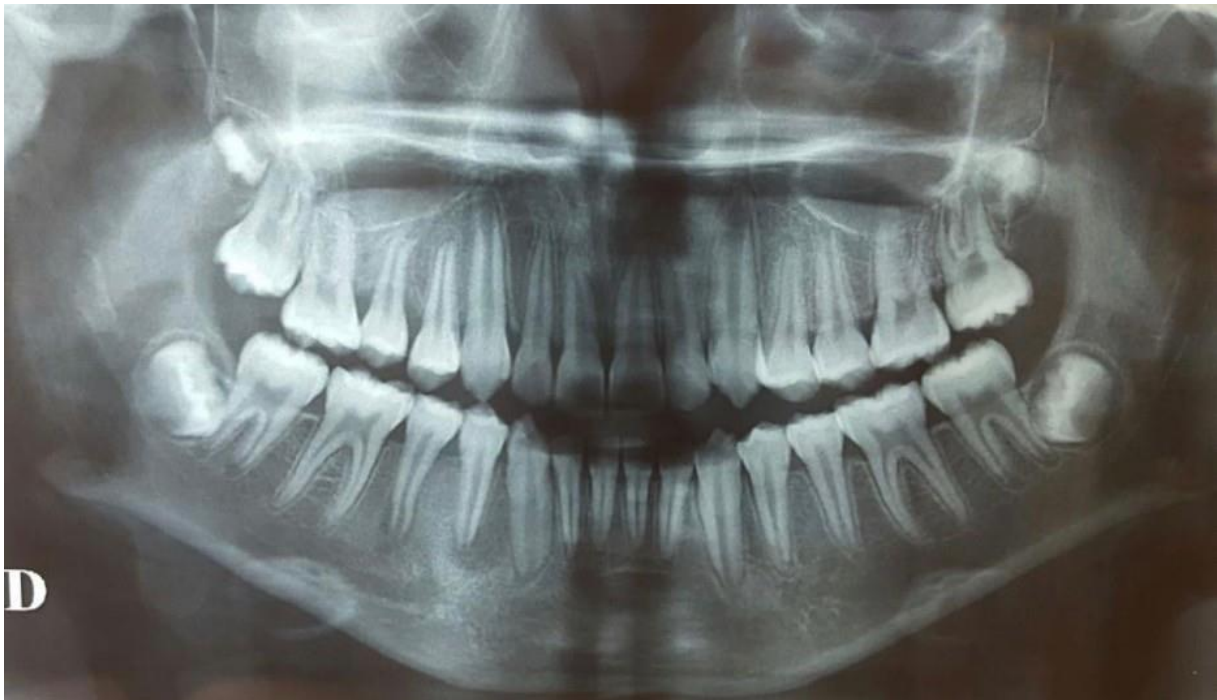

Figure 12 : Radiographie panoramique du patient prise entre la première consultation et le contrôle à 7 jours.

(Source : Auteur)

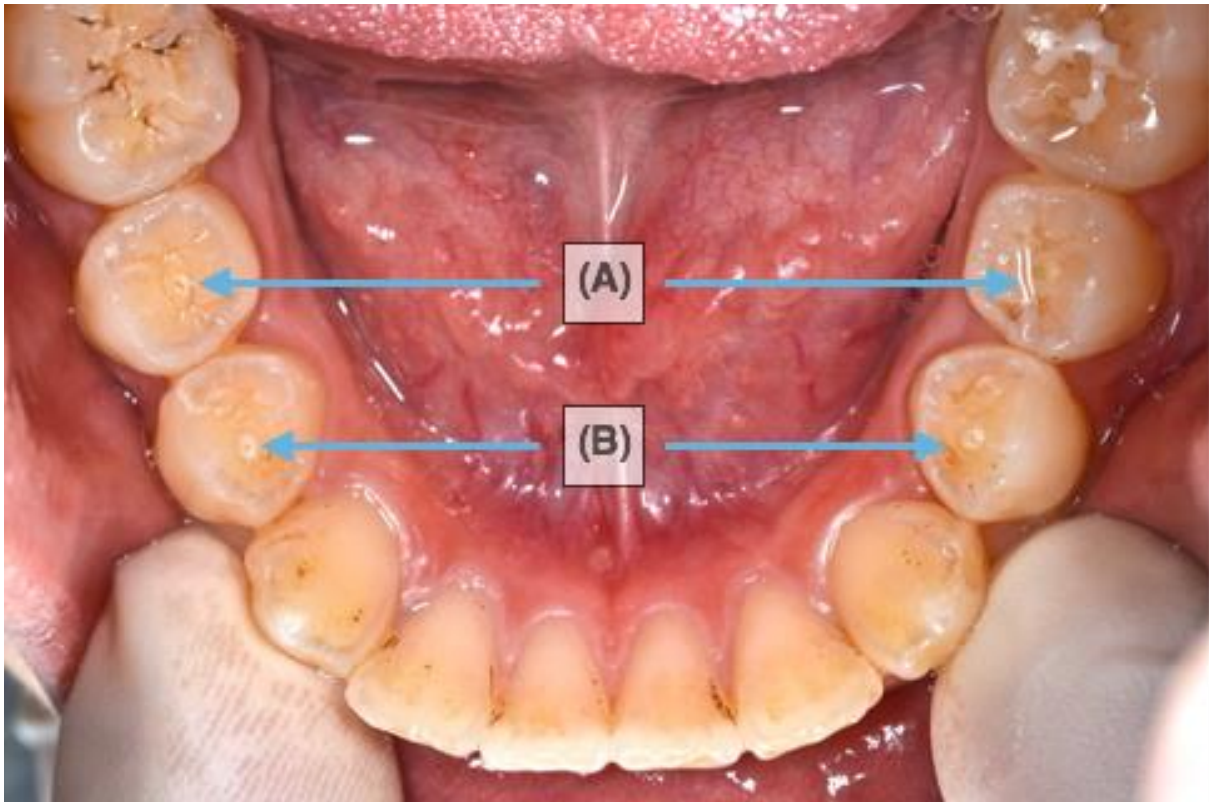
2.2.3. Etiologie de la nécrose de 44 et 45

Après un nettoyage prophylactique à la brosette sur contre-angle bague verte, un examen approfondi des surfaces dentaires a permis d'identifier l'étiologie de la nécrose de 44 et 45, en révélant la présence d'anomalies de structure des faces occlusales. Les premières prémolaires mandibulaires présentaient des tubercules de Leong, *dens evaginatus*, ou dentomes épiconaires, c'est à dire une évagination de la surface amélaire, qui est retrouvée en proportion plus importante chez les patients d'ascendance mongole (populations inuit, asiatique et amérindienne).⁴⁰

Les faces occlusales de 35 et 45 présentaient des cicatrices amélaire signant la perte de ces structures. Ces anomalies anatomiques étaient à l'origine d'une percolation

⁴⁰ Piette et Goldberg, "La dent normale et pathologique."

bactérienne à travers la surface amélaire, ayant engendré une nécrose pulpaire à bas bruit.



(A) Cicatrice signalant la perte des dents evaginatus sur 35 et 45

(B) Dens evaginatus sur 34 et 44

Figure 13 : Vue occlusale de l'arcade mandibulaire du patient.

[Source : Auteur]

A l'issue de cette séance, les scellements des sillons de 34 et 35 ont été réalisés à titre préventif.

2.2.4. Evaluation du risque carieux du patient

Le Risque Carieux Individuel (RCI) du patient a été évalué comme élevé en raison de l'anfractuosité des sillons des molaires, conformément aux critères établis par la Haute Autorité de Santé (HAS).⁴¹

⁴¹ "Appréciation du risque carieux et indications du scellement prophylactique des sillons des premières et deuxièmes molaires permanentes chez les sujets de moins de 18 ans » – Recommandations pour la pratique clinique."

Encadré n° 1 : Comment évaluer le risque de carie individuel ?

■ Classer en « **RCI élevé** » les patients présentant au moins un des facteurs de risque individuels suivants :

- Absence de brossage quotidien avec du dentifrice fluoré
- Ingestions sucrées régulières en dehors des repas ou du goûter (aliments sucrés, boissons sucrées, bonbons)
- Prise au long cours de médicaments sucrés ou générant une hyposialie
- Sillons¹ anfractueux² au niveau des molaires
- Présence de plaque visible à l'œil nu sans révélation
- Présence de caries (atteinte de la dentine) et/ou de lésions initiales réversibles (atteinte de l'émail)

1. sillons : ensemble des zones de congruence de la surface amélaire
2. anfractueux : sillons profonds et étroits à l'examen clinique simple

■ Classer en « **RCI faible** » les patients ne présentant aucun de ces facteurs de risque individuels

Figure 14 : Critères d'appréciation du RCI

(Source : HAS)

2.3. Elaboration du plan de traitement

La prise en charge de ce patient avait pour objectif l'élimination des foyers infectieux actifs et la prévention de l'apparition de toute autre infection liée à une étiologie similaire. La compliance du patient et la motivation de ses parents pour les soins à réaliser laissaient le choix de la solution thérapeutique. Leur seule exigence était que Phu ne manque pas l'école.

L'immaturation de 44 et 45 ne permettait pas d'envisager un traitement endodontique orthograde conventionnel.

Les solutions thérapeutiques envisagées étaient les suivantes :

- Revascularisation canalaire
- Apexification
- Extraction

Dans une telle situation clinique, l'extraction n'était envisageable que dans certaines situations :

- Contre-indication aux traitements endodontiques sur dents à pulpe non vivante
- Nécessité d'extraction dans le cadre d'une prise en charge orthodontique
- Impossibilité de réaliser une restauration étanche.

Notre patient ne présentant aucune de ces conditions, cette proposition thérapeutique a été rapidement abandonnée.

2.4. Plan de traitement initial

Il a été décidé de réaliser des revascularisations canalaire sur 44 et 45. Cette décision thérapeutique a été motivée par la possibilité d'induire la poursuite de l'édification radiculaire de 44 et 45, ce qui laissait présager un meilleur pronostic à long terme par rapport à l'apexification.

3. MATERIEL ET METHODES

3.1. Traitement de 44 et 45 temps par temps

3.1.1. Première séance

Après anesthésie et pose du champ opératoire, les cavités d'accès de 44 et 45 ont été réalisées sous microscope. Les deux dents présentaient à l'ouverture une suppuration abondante, plus importante sur 44 que sur 45, associée à un saignement péri-apical. Le diagnostic de nécrose totale a été posé pour les deux dents. Il a été décidé de mettre en place un protocole de revascularisation avec séance de temporisation.

Les deux dents ont été désinfectées avec une solution d'hypochlorite de sodium à 2,5% jusqu'à LT - 3mm, en utilisant des seringues différentes pour les deux dents, afin d'éviter toute contamination croisée. De l'hydroxyde de calcium a été mélangé avec du sérum physiologique sur une plaque de verre. La pâte ainsi obtenue a été mise en place dans les canaux à l'aide de fouloirs de Machtou. Des restaurations coronaires provisoires (CVIMAR) ont été réalisées.

3.1.2. Deuxième séance

Le patient a été revu deux semaines plus tard. Les dents étaient alors asymptomatiques et la fistule avait disparu.

Une anesthésie para-apicale sans vaso-constricteurs a été réalisée, suivie de la pose du champ opératoire. Après dépose des restaurations provisoires, 45 a été irriguée avec 5 mL d'hypochlorite de sodium à 2,5% puis rincée avec 5 mL de sérum physiologique. Le canal a pu être séché avec des pointes de papier stériles. Une lime K20 stérile a été placée à 2mm au delà de l'apex, de façon à provoquer un afflux sanguin dans le canal. Après obtention de l'hémostase au bout de cinq minutes, une éponge collagénique (*Pangen®*) a été mise en place dans le canal afin de stabiliser le caillot sanguin. Cela a permis l'obturation allant du tiers cervical jusqu'en coronaire de 45 à la biodentine.

La biodentine a été utilisée en scellement car elle permet l'obturation du canal et de la cavité d'accès en un seul temps, sans réalisation de restauration temporaire. Dans la situation clinique donnée, il subsistait un manque de matériau en occlusal, qui a été comblé au CVIMAR après la prise du matériau.

Une suppuration persistait sur 44, il a alors été décidé de renouveler l'hydroxyde de calcium et de reporter la séance de revascularisation.

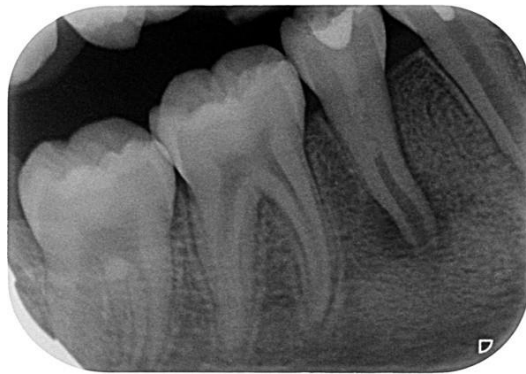

Figure 15 : Radiographie rétro alvéolaire post opératoire prise à l'issue de la revascularisation de 45.

(Source : Auteur)

3.1.3. Troisième et quatrième séances

Le patient a été revu deux semaines plus tard. Il n'avait pas ressenti de douleurs suite à la séance précédente.

44 a été ouverte après anesthésie et pose du champ opératoire. Un suintement persistait. L'hydroxyde de calcium a alors été renouvelé. Il a été décidé de s'orienter vers une thérapeutique d'apexification après une interséance de 4 semaines.

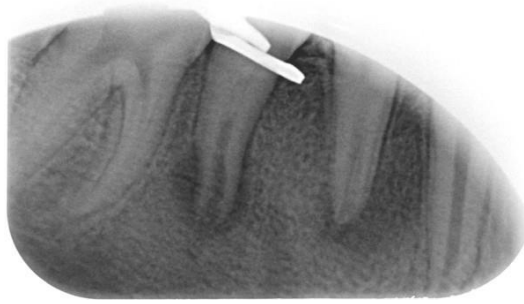

Figure 16 : Obturation canalaire de 44 à l'hydroxyde de calcium

(Source : Auteur)

L'hydroxyde de calcium a été renouvelé lors d'une quatrième séance en raison de la persistance du suintement.

3.1.4. Cinquième et sixième séance

Après anesthésie, pose du champ opératoire et dépose de la restauration provisoire de 44, l'hydroxyde de calcium a été déposé grâce à une irrigation abondante à l'hypochlorite de sodium à 2,5 %. Un séchage du canal a pu être obtenu.

Le MTA a été préparé conformément aux instructions du fabricant, et mis en place à l'aide du MTA Gun.

Un cliché radiographique de contrôle a été pris.

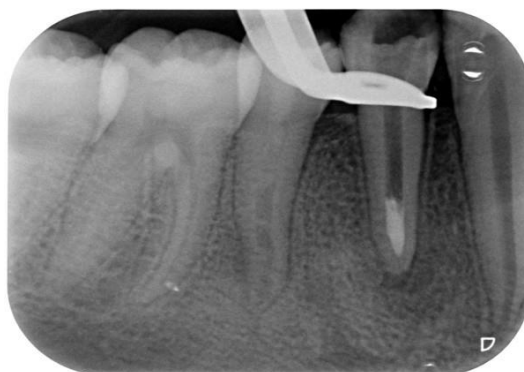


Figure 17 : Radiographie rétro-alvéolaire post apexification

(Source : Auteur)

Une boulette de coton humide a été mise en place dans le canal et une restauration temporaire a été réalisée.

Une semaine plus tard nous avons pu réaliser l'obturation des 2/3 coronaires du canal à la gutta-percha par thermocompaction. Une restauration au CVIMAR a été réalisée.

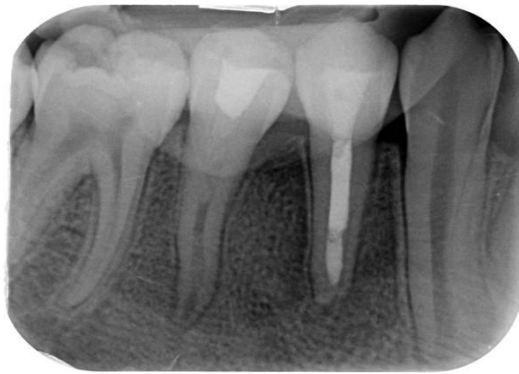

Figure 18 : Radiographie rétro-alvéolaire post opératoire prise suite à l'obturation canalaire et camérale de 44

(Source : Auteur)

A l'issue de toutes ces séances de soins, le patient et ses parents étaient satisfaits. Des restaurations d'usage à la résine composite ont été réalisées sur 44 et 45 au cours du rendez-vous suivant.

	45	44
1 ^{ère} séance	<ul style="list-style-type: none"> - Anesthésie mépivacaïne adrénalinée au 1/100 000 (<i>Scandonest 2%®</i>, <i>Septodont</i>) - Mise en place du champ opératoire - Ouverture de chambre sous microscope - Irrigation hypochlorite de sodium 2,5% (<i>Dentsply®</i>) - Séchage avec des pointes de papier stériles - Mise en place de Ca(OH)₂ - Obturation coronaire provisoire CVIMAR (<i>Fuji II LC®</i>, <i>GC</i>) 	
2 ^{ème} séance	<ul style="list-style-type: none"> - Anesthésie mépivacaïne sans vasoconstricteurs (<i>scandonest 3%®</i>, <i>Septodont</i>) - Mise en place du champs opératoire et dépose de l'obturation coronaire - Irrigation NaOCl 2,5% 10 mL - Rinçage sérum physiologique 10 mL - Induction du saignement K20 stérile à Lt + 2mm - Hémostase - Mise en place de l'éponge collagénique (<i>Pangen®</i>, <i>Urgo</i>) - Obturation cervicale et coronaire à la <i>Biodentine®</i> (<i>Septodont</i>) 	<ul style="list-style-type: none"> - Irrigation NaOCl 2,5% - Renouvellement de Ca(OH)₂
3 ^{ème} séance	Contrôle	Renouvellement Ca(OH)₂
4 ^{ème} séance		Apexification au MTA : <ul style="list-style-type: none"> - Anesthésie - Pose du champ opératoire - Irrigation hypochlorite à 2,5% - Séchage - Mise en place du MTA (<i>ProRoot®</i>, <i>Dentsply</i>) - Obturation coronaire provisoire au CVIMAR
5 ^{ème} séance		
6 ^{ème} séance		
7 ^{ème} séance		Réalisation d'une restauration d'usage au composite (<i>Ceram.X®</i> , <i>Dentsply</i>)

Tableau 4 : Protocoles employés sur 44 et 45

(Source : Auteur)

3.2. Choix des produits employés

Au cours du protocole de revascularisation appliqué, plusieurs irrigants et médicaments intra canaux ont été utilisés, conformément aux *case reports* parus dans la littérature.

Les produits employés doivent respecter le cahier des charges retenu pour les traitements endodontiques classiques : biocompatibilité, activité antibactérienne à large spectre, rémanence de l'action antiseptique, faible coût et disponibilité.

Néanmoins, dans le cadre de la revascularisation canalaire, les propriétés contribuant à assurer la désinfection du réseau endodontique doivent être associées à la non toxicité pour les cellules souches, afin d'optimiser les chances de succès du traitement.

3.2.1. Les irrigants

La solution de désinfection choisie était l'hypochlorite de sodium à 2,5%. Ce produit demeure l'irrigant de choix en endodontie, pour ses propriétés antiseptiques. Son utilisation sous cette forme est recommandée par la HAS.⁴²

Lors de la deuxième séance, avant l'induction du saignement, le canal a été rincé au sérum physiologique après utilisation de l'hypochlorite afin de limiter son effet toxique sur les cellules souches.

Les *guidelines*⁴³ publiées fin 2015, mises à jour en 2016 et confortées par Galler⁴⁴, prônent l'utilisation d'une solution d'EDTA à 17 % en rinçage final, avant l'induction du saignement. Cela aurait pour objectif de décalcifier les tubuli dentinaires afin de libérer des facteurs de croissance, de façon à optimiser la revascularisation.

Lorsque le traitement du jeune patient a été réalisé, en octobre 2014, il n'y avait pas encore de consensus sur les protocoles à appliquer. Parmi les *cases report* sélectionnés

⁴² Haute Autorité de Santé, "Traitement endodontique : rapport d'évaluation technologique."

⁴³ American association of endodontists, « Aae clinical considerations for a regenerative procedure ».

⁴⁴ Galler et al., « European society of endodontology position statement : revitalization procedures ».

lors de la recherche bibliographique préliminaire, l'utilisation d'EDTA n'est mentionnée qu'à partir de 2014.⁴⁵

Aucun de ces *case report* n'a mentionné d'échec.

3.2.2. Les médications intra canales

Un cahier des charges de la médication canalaire idéale a été établi. Les qualités requises étaient similaires à celles des irrigants, à savoir :

- Biocompatibilité
- Activité antibactérienne à large spectre
- Rémanence du produit cohérent avec la période de temporisation
- Non toxique pour cellules souches
- Pas d'induction de modifications ultra structurelles des tissus durs pendant le délai d'interséance
- Faible coût, facilité d'accès et manipulation simple

L'hydroxyde de calcium présente un recul clinique six fois supérieur à celui du mélange d'Hoshino (1920 VS 1996). D'un point de vue pratique, l'hydroxyde de calcium est une médication facile d'accès et peu coûteuse, disponible dans le service hospitalier sous forme de poudre à mélanger au vecteur souhaité. Son utilisation sur une courte durée entraîne peu ou pas de modification ultra structurelle de la dentine.

En France, l'association des trois antibiotiques pour une utilisation intracanaire ne dispose pas d'autorisation de mise sur le marché. Par ailleurs, la minocycline est connue pour entraîner des colorations dentinaires compliquant le protocole de temporisation par une étape de scellement des surfaces exposées.

C'est pour ces raisons que l'hydroxyde de calcium a été choisi comme médication intracanaire dans ce cas clinique.

⁴⁵ Jadhav, Shah, et Logani, « Platelet-rich plasma supplemented revascularization of an immature tooth associated with a periapical lesion in a 40-year-old man ».

3.2.3. Le matériau de coiffage

La biodentine a été choisie comme matériau pour l'obturation cervico-camérale car ce matériau de coiffage offre un temps de prise d'environ 15 minutes (4 heures pour le MTA) et peut être utilisé à la fois en coiffage et en tant que matériau de restauration coronaire.

Le temps de prise assez long du MTA contraint à différer la réalisation de la restauration coronaire, ce qui augmente le nombre de séance nécessaires à la réalisation du traitement. Afin d'améliorer la prise du MTA en inter-séance, une boulette de coton humide doit être déposée entre le MTA et la restauration coronaire. Les fibres de coton pourraient compromettre l'étanchéité du pansement.

4. RESULTATS

4.1. Objectifs de ces traitements

Afin d'analyser les résultats de façon pertinente, il est nécessaire d'établir les objectifs à atteindre par l'intermédiaire des thérapeutiques de revascularisation et d'apexification.

Les résultats attendus doivent correspondre dans un premier temps aux critères de succès d'un traitement endodontique orthograde : disparition des signes et symptômes et guérison des LIPOE pour 44 et 45.

Dans un deuxième temps, des signes radiographiques témoignant d'une reprise de l'édification radiculaire de 45 sont attendus, pour pouvoir constater une amélioration liée au traitement de revascularisation par rapport à l'apexification.

Selon les *guidelines* de l'*American Association of Endodontists (AAE)*⁴⁶, le troisième objectif du traitement de revascularisation serait l'obtention d'une réponse positive aux tests de sensibilité pulpaire, qui traduirait la présence d'un « tissu vital plus organisé ».

Toujours d'après l'AAE, les deux derniers objectifs ne seraient pas indispensables au succès du traitement de revascularisation.

4.1.1. Définition des critères de succès du traitement de revascularisation

- Disparition des signes cliniques et des symptômes (fistule, douleur provoquée ou spontanée)
- Guérison de la LIPOE (souvent mis en évidence à la radio entre 6 et 12 mois après le traitement, *AAE* 2016)
- Formation d'un pont dentinaire dans le canal
- Poursuite de l'édification radiculaire : allongement de la racine, renforcement des parois dentinaires radiculaires, fermeture apicale
- Réponse positive aux tests de sensibilité pulpaire⁴⁷

⁴⁶ American association of endodontists, "AAE Clinical considerations for a regenerative procedure revised 4-12-15."

⁴⁷ Galler et al., « European society of endodontology position statement : revitalization procedures ».

4.1.2. Définition des critères de succès du traitement d'apexification

- Disparition des signes et symptômes
- Guérison de la LIPOE
- Fermeture apicale (par la mise en place d'un bouchon de MTA et/ou par l'élaboration d'un tissu dur minéralisé à l'apex)
- Obturation tridimensionnelle à la gutta percha sans fusée de matériau dans le péri apex

4.1.3. Définition des critères d'échec

- Persistance des signes et symptômes
- Lésion péri apicale toujours objectivable à la radiographie 12 mois après la fin du traitement.
- Pas de poursuite de l'édification radiculaire (pour 45)
- Récidive de l'infection
- Résorption inflammatoire

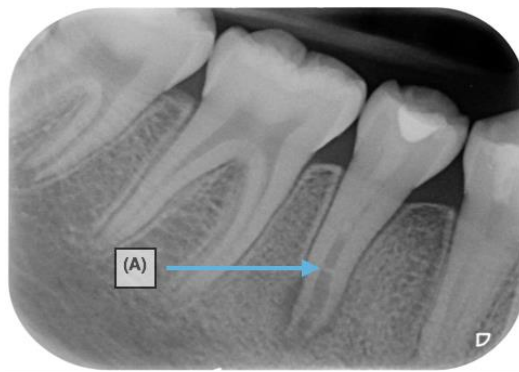
4.2. Suivi clinique et radiologique

Des contrôles cliniques et radiographiques ont été effectués à 8 semaines, 6 mois et 15 mois après la fin du protocole de revascularisation de 45.

Lors de chaque rendez-vous de contrôle, il était demandé au patient s'il ressentait ou avait ressenti des douleurs au niveau des dents traitées. Des tests de percussion et de palpation étaient réalisés ainsi qu'une évaluation des mobilités dentaires. Le test au froid de sensibilité pulpaire était aussi effectué sur 45, après contrôle sur la controlatérale. Un cliché radiographique était pris à l'issue de la séance de façon à évaluer la diminution de la taille de la lésion périapicale et la poursuite de l'édification radiculaire. Le cliché rétro alvéolaire était pris à l'aide d'un angulateur de Rinn sur lequel il avait été réalisé un mordu en silicone, de façon à pouvoir le repositionner plus précisément d'un contrôle à l'autre.

A deux semaines, lors du renouvellement d'hydroxyde de calcium de la 44, on pouvait déjà noter l'absence de symptômes douloureux, associée à des tests de percussion et de palpation négatifs.

A huit semaines, un pont dentinaire était objectivable à la radio dans le tiers moyen du canal de 45. La lésion avait diminué et présentait les caractéristiques d'un PAI score 3.



(A) : Pont dentinaire

Figure 19 : Radiographie rétro-alvéolaire prise 6 semaines après la première séance de soins

(Source : Auteur)

A six mois, il était possible d'observer radiographiquement la poursuite de l'édification radiculaire ainsi que la fermeture apicale. La LIPOE avait complètement disparue (score PAI 1). La dent était asymptomatique, un test de sensibilité pulpaire (test au froid) a été réalisé : le patient sentait le froid sur 45, sans douleur associée.

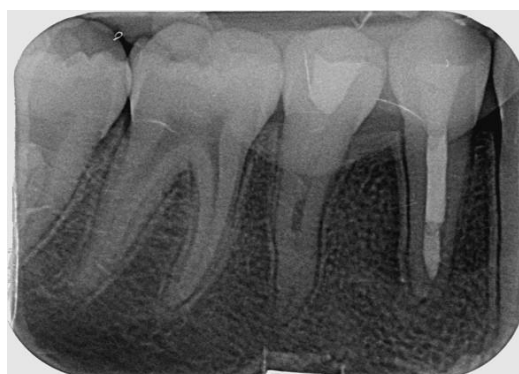

Figure 20 : Radiographie rétro-alvéolaire de contrôle prise 6 mois après la première séance de soins

(Source : Auteur)

A 15 mois le patient a été revu en contrôle. Il n'avait pas ressenti de douleurs au niveau des dents traitées depuis la consultation d'urgence, les tests de percussion et palpation

étaient toujours négatifs. Le test au froid a été réitéré et était de nouveau positif. Au niveau radiographique la racine de 45 était achevée et présentait une oblitération canalaire du tiers apical.

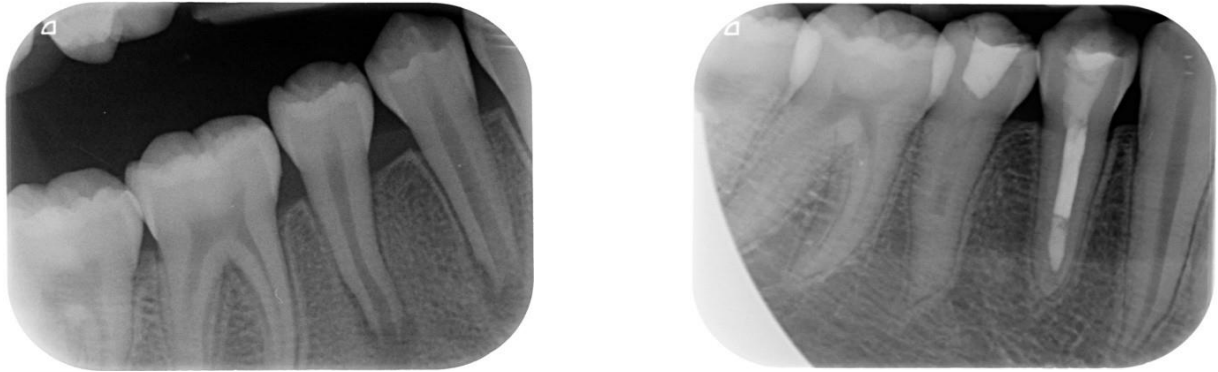


Figure 21 : Radiographies rétro- alvéolaire prises lors de la première consultation à gauche et 15 mois après le traitement à droite

(Source : Auteur)

	2 semaines : Disparition des symptômes douloureux		6 semaines : Pont dentinaire et diminution des lésions : PAI 3
	6 mois : Test au froid positif, édification radiculaire, disparition des lésions : PAI 1		15 mois : Fermeture apicale

Tableau 5 : Chronologie des résultats pour 45

(Source : Auteur)

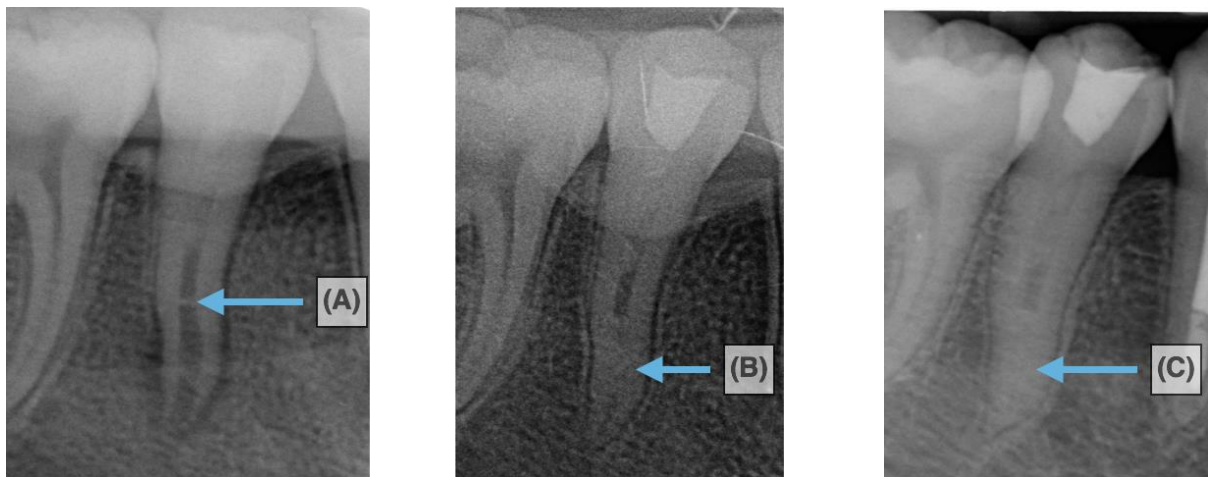
5. DISCUSSION

5.1. Analyse des résultats

La disparition rapide de tous les signes cliniques d'infection associée à la guérison progressive des LIPOE et à la fin de l'édification radiculaire de 45 (visibles sur les radiographies rétro-alvéolaires sous des angulations différentes) nous permettent de considérer ces deux traitements comme un succès.

Sur 44, l'apexification a été réalisée grâce à l'action conjointe de l'hydroxyde de calcium et du MTA.

Sur 45 on observe une oblitération pulpo-canaire (OPC) sur les radiographies rétro-alvéolaires prises à 6 et 15 mois (figures 20 et 21). Cette OPC démarre au niveau du pont dentinaire à la jonction entre le tiers médian et le tiers apical de la racine (figure 19), et se poursuit en direction apicale lors de l'allongement de la racine (figure 22).



(A) Pont dentinaire à 6 semaines ; (B) OPC à 6 mois ; (C) OPC à 15 mois

Figure 22 : Pont dentinaire et OPC de 6 semaines à 15 mois

(Source : Auteur)

Les tests thermiques de sensibilité pulpaire réalisés sur 45 provoquent une réponse positive au froid sans douleur associée et reproductible. Cette sensibilité au froid nous indique la présence d'un tissu innervé au sein du canal.

5.2. Pronostic

5.2.1. Sur le plan mécanique

La thérapeutique de revascularisation a permis la reprise de l'édification radiculaire de 45 et donc la croissance en longueur de sa racine et l'épaississement de ses parois radiculaires, aboutissant à la fermeture apicale.

La dent 45 présente donc les caractéristiques morphologiques et les propriétés mécaniques proche d'une dent mature traitée endodontiquement. La perte de substance est exclusivement occlusale et se limite à la cavité d'accès. La diminution de la résistance mécanique est évaluée à 5% par rapport à celle d'une dent mature saine.⁴⁹

D'un point de vue morphologique, 44 est restée figée dans son immaturité. La finesse des parois radiculaires confère à sa racine un risque de fracture plus important que 45.

5.2.2. Sur le plan parodontal

La dent 45 présente une racine plus longue que la 44, et donc un rapport couronne/racine plus important, ce qui l'oriente vers un pronostic plus favorable au niveau parodontal en cas de traumatisme occlusal, en cas de choc ou en cas de perte osseuse.

5.2.3. Sur le plan physiologique

La réponse positive aux tests au froid, réalisés à plusieurs reprises sur 45, permet de poser l'hypothèse que 45 a retrouvé une physiologie similaire à celle de la dent pulpée.

On peut penser que la dent a retrouvé sa capacité de défense et qu'elle peut donc réagir en cas d'agression.

⁴⁹ Reeh, Messer, et Douglas, « Reduction in tooth stiffness as a result of endodontic and restorative procedures ».

Des réponses positives aux tests de sensibilité pulpaire ont également été rapportées dans plusieurs articles.^{50 51 52}

On peut également supposer que la dent a retrouvé sa sensibilité proprioceptive, c'est à dire la perception de sa position. Cette sensibilité profonde est assurée par les fibres A-β.

5.2.4. D'un point de vue global

Comme il a été souligné lors de la consultation de contrôle, le patient présente une hygiène orale et alimentaire correcte, associée à l'absence de lésion carieuse. Ces éléments permettent d'envisager un pronostic d'autant plus favorable à long terme quant à la conservation de 44 et 45.

Il faut néanmoins émettre des réserves quant au pronostic de ces dents, pour 44, d'une part, pour les raisons mécaniques, physiologiques et parodontales traitées précédemment, et pour 45, d'autre part, en raison du manque de recul actuel, sur le traitement de revascularisation canalaire et sur l'oblitération pulpo-canalaire.

5.3. Comparaison des deux traitements

5.3.1. Différents pronostics

Les caractéristiques mécaniques, parodontales et physiologiques développées ci-dessus permettent de souligner les avantages liés à la revascularisation, qui fait sortir la dent de son état d'imaturité. Ce traitement intervient avant l'apexification sur le gradient thérapeutique. En cas de récurrence de l'infection, la réintervention est possible sous forme de traitement endodontique orthograde classique, si la dent a bénéficié d'une reprise de son édification radiculaire, ou sous forme d'apexification si la racine n'a pas repris sa croissance.

⁵⁰ Iwaya, et al, "Revascularization of an immature permanent tooth with apical periodontitis and sinus tract."

⁵¹ Iwaya, et al, "Revascularization of an immature permanent tooth with periradicular abscess after luxation."

⁵² Petrino et al, "Challenges in regenerative endodontics."

5.3.2. Sur le plan technique

Les thérapeutiques endodontiques sur dent permanente immature demandent une mise en pratique rigoureuse. Ici la revascularisation était néanmoins un peu plus simple à mettre en œuvre que l'apexification, du fait de l'utilisation de la biodentine dont la manipulation est moins délicate que celle du MTA.

Par ailleurs, la revascularisation de 45 s'est limitée à deux séances : séance de temporisation et séance de revascularisation et restauration coronaire, contre 6 pour l'apexification de 44 (l'hydroxyde de calcium a été renouvelé 3 fois en raison de la persistance du suintement).

Dans le cadre d'une apexification au MTA, il faut compter généralement quatre séances : séance de désinfection, mise en place du bouchon apical, obturation canalaire à la gutta percha et restauration coronaire au composite.

D'un point de vue financier, la revascularisation a été moins coûteuse que l'apexification en raison de l'utilisation de la biodentine et du nombre réduit de séances de soins.

5.3.3. Synthèse

	Revascularisation	Apexification
Longueur radiculaire	Augmentée	Identique à la situation initiale
Parois radiculaires	Epaissies	Identiques
Propriété mécaniques	Identiques à celles d'une dent mature traitée endodontiquement	Identiques à celles d'une dent immature traitée endodontiquement
Capacité d'autodéfense de l'endodonte	Probable	Aucune
Sensibilité proprioceptive pulpaire	Possible	Aucune
Nombre de séances nécessaires	2	4
Coût	Elevé	Plus élevé

Tableau 6 : Comparaison entre revascularisation et apexification

(Source : Auteur)

La revascularisation représente une avancée non négligeable par rapport aux apexifications, tant sur le plan physiologique que technique. Cette thérapeutique ne peut néanmoins s'appliquer dans toutes les situations. Ce traitement n'a en effet pas été possible pour 44 en raison de l'importance de l'infection. Par ailleurs, même si l'AAE considère dans ses *guidelines* que la disparition de la lésion suffit à considérer le traitement comme un succès, dans certains case reports la guérison des lésions n'était pas accompagnée d'une reprise de l'édification radiculaire.⁵⁴

5.4. Limites de la revascularisation et alternatives

5.4.1. Limites liées à la situation clinique

Lors d'un traitement de revascularisation, au cours d'un protocole en 2 séances, le saignement ne peut être provoqué que si le canal peut être séché, c'est à dire en l'absence de suppuration persistante, comme cela a pu être fait ici sur 45, au contraire de 44. Par ailleurs, l'apex doit être suffisamment ouvert pour permettre l'afflux du sang dans le canal.

Si la dent présente des signes cliniques ou radiologiques qui laissent présager un pronostic défavorable (résorptions, persistance des symptômes), le praticien doit être à même de reconsidérer sa décision thérapeutique.

5.4.2. Limites liées au patient

Sur le plan médical, le traitement endodontique des dents nécrosées est formellement contre-indiqué chez les patients à haut risque d'endocardite infectieuse. D'autres pathologies doivent être considérées avant de prendre la décision d'entamer un traitement de revascularisation. Cette thérapeutique faisant intervenir un saignement provoqué et nécessitant la formation d'un caillot, il appartient au praticien de juger si ce traitement est applicable aux patients à risque hémorragique (hémophilie, maladie de

⁵⁴ Nosrat, et al, "Drawbacks and unfavorable outcomes of regenerative endodontic treatments of necrotic immature teeth."

Willebrand etc). Les mêmes réserves doivent être émises quant à la prise en charge des patients immunodéprimés.

Les thérapeutiques endodontiques sur dents permanentes immatures intéressent préférentiellement les jeunes patients, ce qui peut compliquer leur prise en charge.

La coopération du patient doit être évaluée avant de décider de la mise en place des thérapeutiques de revascularisation ou d'apexification. Si le patient semble présenter des signes d'anxiété face aux soins dentaires, les séances peuvent être programmées sous prémédication sédatrice (*Atarax*[®]) voire sous sédation consciente (MEOPA).

L'indication de ces médicaments doit alors être posée en amont de la première séance de soin.

Si la coopération du patient n'est pas obtenue malgré les protocoles de sédation mis en place, le plan de traitement doit être reconsidéré et l'extraction de la dent nécrosée doit être envisagée.

Lorsque des soins sont effectués sur des patients mineurs, il est nécessaire d'obtenir le consentement éclairé auprès des parents ou du tuteur légal. Toutes les solutions thérapeutiques doivent être abordées, en mentionnant pour chacune : avantages, inconvénients, recul clinique et pronostic. Dans certains cas, les parents sont anxieux à l'idée que le traitement proposé ait peu de recul clinique, ou au contraire ils sont très enthousiastes face aux avantages supposés de la revascularisation.

En outre, les parents doivent être informés du nombre de séances nécessaires au traitement ainsi que de la fréquence des rendez-vous de contrôle.

Revascularisation / Apexification	
Avantages	Inconvénients
Permet à la racine de reprendre sa croissance Réintervention possible Dent moins fragile	Moins de recul clinique Ne peut pas être appliquée dans toutes les situations

Apexification / Revascularisation	
Avantages	Inconvénients
Recul clinique important Traitement avec protocole établi Recommandé par la HAS	La racine garde sa fragilité Réintervention compliquée voire impossible

Tableau 7 : Avantages et inconvénients des deux traitements expliqués aux parents

(Source : Auteur)

La prise en charge des DPI nécrosées, au même titre que les autres soins dentaires chez l'enfant, doit impérativement être accompagnée de prévention : enseignement à l'hygiène orale, conseils d'hygiène alimentaires, consultations de contrôle.

Dans le cas étudié, le patient présentait une hygiène orale correcte, il n'avait jamais eu de caries et était à l'écoute des différents praticiens qu'il a rencontrés. Ses parents étaient motivés pour que leur fils soit soigné au sein du service hospitalier et avaient toute confiance en les praticiens avec lesquels ils avaient été en contact.

5.4.3. Limites liées au plateau technique

Ces traitements doivent être réalisés avec le matériel et les matériaux adaptés. Une aide optique telle que le microscope ou les loupes est très fortement recommandée. La pose du champ opératoire est indispensable comme pour tout traitement endodontique. Si une revascularisation est envisagée, le praticien doit s'assurer qu'il dispose de solutions anesthésiques sans vasoconstricteurs afin d'obtenir un afflux sanguin suffisant dans le canal lors de l'induction du saignement.⁵⁵ L'utilisation d'une matrice collagénique peut par ailleurs s'avérer très utile pour contrôler le positionnement du matériau de coiffage.

⁵⁵ Petrino et al., "Challenges in regenerative endodontics."

Les traitements de revascularisation et d'apexification sont des actes complexes à mettre en œuvre. C'est au praticien d'évaluer s'il dispose des compétences et du matériel requis pour la réalisation de ces traitements, comme précisé dans l'article R4127-204 du Code de déontologie des chirurgiens-dentistes :

« Sauf circonstances exceptionnelles, il (*le chirurgien-dentiste*) ne doit pas effectuer des actes, donner des soins ou formuler des prescriptions dans les domaines qui dépassent sa compétence professionnelle ou les possibilités matérielles dont il dispose. »⁵⁶

Si les traitements des DPI nécrosées sortent du cadre de compétences du praticien, le patient doit alors être orienté vers un confrère ou une consœur spécialiste.⁵⁷

5.4.4. DPI nécrosée et CCAM

A l'exception des soins restaurateurs, les traitements pulpaire des DPI ne sont pas pris en charge par l'assurance maladie.

L'apexification bénéficie d'une codification propre dans la Classification Commune des Actes Médicaux (CCAM) qui correspond à « obturation d'une prémolaire après apexification » (HBBD001), par exemple, lorsque le traitement intéresse une prémolaire. Cet acte est décrit comme non remboursable par l'assurance maladie, il fait donc l'objet d'honoraires fixés par le praticien, qui doit les présenter au patient sous forme de devis.

En ce qui concerne la revascularisation, il n'existe pas de code permettant de coter cet acte.

⁵⁶ Ordre national des chirurgiens-dentistes, *Code de déontologie des chirurgiens-dentistes commenté*.

⁵⁷ Ibid.

CONCLUSION

De son éruption à la fin de sa maturation, la dent permanente est exposée au sein du milieu buccal à de nombreux facteurs irritants : plaque dentaire, acidité, traumatismes intrinsèques ou extrinsèques. Les lésions qui en découlent (caries, percolation bactérienne, fracture dentaire, traumatismes parodontaux) peuvent être à l'origine d'une nécrose pulpaire, partielle ou totale.

La prise en charge de la nécrose de la DPI est un défi en pédodontie, ayant pour enjeu la conservation de la dent au moins jusqu'à la fin de la croissance, c'est à dire 22 ans.

La fragilité des dents immatures traitées par apexification peut rendre cet objectif difficile à atteindre. En cas de récurrence de l'infection ou de fracture radiculaire, aboutissant à l'extraction prématurée de la dent, des solutions prothétiques transitoires doivent être mises en œuvre jusqu'à la fin de la croissance, à partir de laquelle des solutions d'usage seront envisageables.

En s'affranchissant de la fragilité de la racine immature, la revascularisation canalaire constitue une alternative intéressante aux techniques de référence. Elle permet d'envisager un meilleur pronostic à long terme, en cas de reprise de l'édification radiculaire. La réintervention serait possible en cas d'échec.

Les thérapeutiques de régénération sont néanmoins récentes et toujours à l'étude. Par ailleurs leur indication est limitée par la situation clinique, comme cela a été le cas pour la dent 44 dans la situation clinique exposée précédemment. L'apexification au MTA, qui est actuellement la technique de référence doit être envisagée en seconde intention, en cas d'impossibilité de réaliser une thérapeutique de revascularisation canalaire.

La grande majorité des cas cliniques décrits dans la littérature ont été réalisés sur des dents monoradiculées. Les premières molaires permanentes sont statistiquement les plus atteintes par les lésions carieuses. Malgré le diagnostic de nécrose, au sein d'une même dent, les canaux ne présentent pas toujours le même degré d'atteinte. Il serait intéressant

d'étudier la possibilité d'appliquer les thérapeutiques de régénération pulpaire aux dents pluri-radiculées.

BIBLIOGRAPHIE

- American association of endodontists. « Aae clinical considerations for a regenerative procedure », 2016.
http://www.aae.org/uploadedfiles/publications_and_research/research/currentregenerativeendodonticconsiderations.pdf.
- Andreasen, J. O., Ban Farik, et E. C. Munksgaard. « Long-term calcium hydroxide as a root canal dressing may increase risk of root fracture ». *Dental traumatology* 18, n° 3 (2002) : 134-37.
- Avery, J. K., et P. F. Steele, éd. *Oral development and histology*. 3rd ed. New York : Thieme New York, 2002.
- Banchs, Francisco, et Martin Trope. « Revascularization of immature permanent teeth with apical periodontitis: new treatment protocol? » *Journal of endodontics* 30, n° 4 (2004) : 196-200. doi :10.1097/00004770-200404000-00003.
- Beslot, A., et J.-J. Lasfargues. « Traitement endodontique des dents nécrosées à apex ouvert. » *Réalités cliniques* 4, n° 17 (2006) : 401-14.
- Camilleri, J., et T. R. Pitt Ford. « Mineral trioxide aggregate : a review of the constituent and biological properties of the material. » *International endodontic journal* 39, n° 10 (2006) : 747-52. doi :10.1111/J.1365-2591.2006.01135.x.
- Clergeau-Guérithault, S. « La dent permanente “immature” ». *Réalités cliniques* 3, n° 4 (1992) : 453-60.
- Collège national des enseignants en odontologie conservatrice et endodontie. *Dictionnaire francophone des termes d'odontologie conservatrice : endodontie & odontologie restauratrice*. Édité par J.-J. Lasfargues et P. Machtou. 2e éd. Paris : Espace ID, 2010.
- El-Meligy, O. A., et David R. Avery. « Comparison of apexification with mineral trioxide aggregate and calcium hydroxide ». *Pediatric dentistry* 28, n° 3 (2006) : 248-53.
- Galler, K. M., G. Krastl, S. Simon, G. Van Gorp, N. Meschi, B. Vahedi, et P. Lambrechts. « European society of endodontology position statement : revitalization procedures ». *International endodontic journal* 49, n° 8 (2016): 717-23. doi :10.1111/iej.12629.
- Haute autorité de santé. « Appréciation du risque carieux et indications du scellement prophylactique des sillons des premières et deuxième molaires permanentes chez les sujets de moins de 18 ans ». HAS, 2005. http://www.has-sante.fr/portail/upload/docs/application/pdf/risque_carieux_synthese_recos.pdf.
- . « Traitement endodontique : rapport d'évaluation technologique ». HAS, 2008. http://www.has-sante.fr/portail/upload/docs/application/pdf/2009-01/rapport_traitement_endodontique.pdf.

Hoshino, E., N. Kurihara-Ando, I. Sato, H. Uematsu, M. Sato, K. Kota, et M. Iwaku. « In-vitro antibacterial susceptibility of bacteria taken from infected root dentine to a mixture of ciprofloxacin, metronidazole and minocycline ». *International endodontic journal* 29, n° 2 (1996) : 125-30.

Huang, G. T.-J., W. Sonoyama, Y. Liu, H. Liu, S. Wang, et S. Shi. « The hidden treasure in apical papilla : the potential role in pulp/dentin regeneration and bioroot engineering ». *Journal of endodontics* 34, n° 6 (2008) : 645-51. doi :10.1016/j.joen.2008.03.001.

Huang, G. T. J., et I. Thesleff. *Stem cells in craniofacial development and regeneration*. Hoboken : Wiley-Blackwell, 2013.

Iwaya, S.-I., M. Ikawa, et M. Kubota. « Revascularization of an immature permanent tooth with apical periodontitis and sinus tract ». *Dental traumatology* 17, n° 4 (2001) : 185-87.

———. « Revascularization of an immature permanent tooth with periradicular abscess after luxation ». *Dental traumatology* 27, n° 1 (2011) : 55-58. doi :10.1111/j.1600-9657.2010.00963.x.

Jadhav, G. R., N. Shah, et A. Logani. « Platelet-rich plasma supplemented revascularization of an immature tooth associated with a periapical lesion in a 40-year-old man ». *Case reports in dentistry*, 2014, 479584. doi :10.1155/2014/479584.

Khetarpal, A., S. Chaudhary, S. Talwar, et M. Verma. « Endodontic management of open apex using Biodentine as a novel apical matrix ». *Indian journal of dental research* 25, n° 4 (2014) : 513-16. doi :10.4103/0970-9290.142555.

Kim, J.-H., Y. Kim, S.-J. Shin, J.-W. Park, et I.-Y. Jung. « Tooth discoloration of immature permanent incisor associated with triple antibiotic therapy : a case report ». *Journal of endodontics* 36, n° 6 (2010) : 1086-91. doi :10.1016/j.joen.2010.03.031.

Lasfargues, J.-J., et P. Colon. *Odontologie conservatrice et restauratrice. Tome 1, une approche médicale globale*. Rueil-Malmaison : Editions CdP, 2009.

Naulin-Ifi, C. *Odontologie pédiatrique clinique*. Rueil-Malmaison : Editions CdP, 2011.

Nayak, G., et M. F. Hasan. « Biodentine : a novel dentinal substitute for single visit apexification ». *Restorative dentistry & endodontics* 39, n° 2 (2014): 120-25. doi :10.5395/rde.2014.39.2.120.

Nolla, C.M. « The development of permanent teeth ». *Journal of dentistry for children* 27, n° 4 (1960) : 254-66.

Nosrat, A., N. Homayounfar, et K. Oloomi. « Drawbacks and unfavorable outcomes of regenerative endodontic treatments of necrotic immature teeth : a literature review and report of a case ». *Journal of endodontics* 38, n° 10 (2012) : 1428-34. doi: 10.1016/j.joen.2012.06.025.

Nygaard-Östby, B.N. « The role of the blood clot in endodontic therapy : an experimental histologic study ». *Acta odontologica scandinavica* 19, n° 4 (1961) : 324-53.

Opsahl Vital, S. « Formation et physiologie de la dent permanente immature : les répercussions cliniques ». *Réalités cliniques* 23, n° 4 (2012) : 253-59.

Ordre national des chirurgiens-dentistes. *Code de déontologie des chirurgiens-dentistes commenté*. Édité par J.-P. Vassal. 2e éd. Paris : Espace ID, 2010.

Orstavik, D., K. Kerekes, et H.-M. Eriksen. « The periapical index: a scoring system for radiographic assessment of apical periodontitis ». *Endodontics & dental traumatology* 2, n° 1 (1986) : 20-34.

Osorio, R. M., A. Hefti, F. J. Vertucci, et A. L. Shawley. « Cytotoxicity of endodontic materials ». *Journal of endodontics* 24, n° 2 (1998): 91-96. doi :10.1016/S0099-2399(98)80084-8.

Petrino, J.-A., K. Boda, S. Shambarger, W. Bowles, et S. McClanahan. « Challenges in regenerative endodontics : a case series ». *Journal of endodontics* 36, n° 3 (2010) : 536-41. doi :10.1016/j.joen.2009.10.006.

Piette, E, et M Goldberg. *La dent normale et pathologique*. Bruxelles : De Boeck, 2001.

Reeh, E. S., H. H. Messer, et W. H. Douglas. « Reduction in tooth stiffness as a result of endodontic and restorative procedures ». *Journal of endodontics* 15, n° 11 (novembre 1989) : 512-16. doi :10.1016/S0099-2399(89)80191-8.

Schilder, H. « Cleaning and shaping the root canal ». *Dental clinics of north america* 18, n° 2 (1974) : 269-96.

Sheehy, E. C., et G. J. Roberts. « Use of calcium hydroxide for apical barrier formation and healing in non-vital immature permanent teeth : a review ». *British dental journal* 183, n° 7 (1997) : 241-46.

Sonoyama, W., Y. Liu, D. Fang, T. Yamaza, B.-M. Seo, C. Zhang, H. Liu, et al. « Mesenchymal stem cell-mediated functional tooth regeneration in swine ». *PloS One* 1 (2006) : e79. doi :10.1371/journal.pone.0000079.

TABLE DES ABREVIATIONS

AAE : American Association of Endodontists

CCAM : Classification Commune des Actes Médicaux

CVIMAR : Ciment Verre Ionomère Modifié avec Adjonction de Résine

DPI : Dent Permanente Immature

EDTA : Ethyldiamine Tetraacetic Acid

HAS : Haute Autorisé de Santé

JAD : Jonction Amélo-Dentinaire

LAD : Ligament Alvéolo-Dentaire

LIPOE : Lésion Inflammatoire Péri-Apicale d'Origine Endodontique

LT : Longueur de Travail

MEOPA : Mélange Equimolaire d'Oxygène et de Protoxyde d'Azote

MTA : Mineral Trioxy Aggregate

OPC : Oblitération Pulpo-Canalaire

PAI : Peri Apical Index

TABLE DES ILLUSTRATIONS

TABLEAUX

Tableau 1 : Les différents stades de denture	6
Tableau 2 : Peri Apical Index.....	15
Tableau 3 : Résultats des tests diagnostiques de 43 à 46	22
Tableau 4 : Protocoles employés sur 44 et 45	34
Tableau 5 : Chronologie des résultats pour 45	41
Tableau 6 : Comparaison entre revascularisation et apexification.....	45
Tableau 7 : Avantages et inconvénients des deux traitements expliqués aux parents ...	48

FIGURES

Figure 1 : Les étapes de développement des dents	5
Figure 2 : Chronologie des dents permanentes maxillaires et mandibulaires.....	6
Figure 3 : Dent permanente immature	7
Figure 4 : Papilles apicales d'une dent permanente immature	11
Figure 6 : Vue exobuccale de face	21
Figure 7 : Vue intra-buccale occluso-vestibulaire du secteur 4.....	22
Figure 8 : Clichés rétro-alvéolaires pris lors de la consultation d'urgence	23
Figure 9 : Ordonnance rédigée à l'issue de la consultation d'urgence.....	24
Figure 10 : Vue vestibulaire du secteur 4	25
Figure 11 : Formule dentaire du jeune patient.....	25
Figure 12 : Radiographie panoramique du patient prise entre la première consultation et le contrôle à 7 jours.....	26
Figure 13 : Vue occlusale de l'arcade mandibulaire du patient.....	27
Figure 14 : Critères d'appréciation du RCI.....	28
Figure 15 : Radiographie rétro alvéolaire post opératoire prise à l'issue de la revascularisation de 45.....	31
Figure 16 : Obturation canalair de 44 à l'hydroxyde de calcium.....	32
Figure 17 : Radiographie rétro-alvéolaire post apexification	32
Figure 18 : Radiographie rétro-alvéolaire post opératoire prise suite à l'obturation canalair et camérale de 44	33
Figure 20 : Radiographie rétro-alvéolaire de contrôle prise 6 mois après la première séance de soins	40
Figure 21 : Radiographies rétro- alvéolaires prises lors de la première consultation à gauche et 15 mois après le traitement à droite	41
Figure 22 : Pont dentinaire et OPC de 6 semaines à 15 mois	42

Vu, le Directeur de thèse

Vu, le Doyen de la Faculté de Chirurgie dentaire
de l'Université Paris Descartes

Docteur Marie SEVIN

Professeur Louis MAMAN

Vu, le Président de l'Université Paris Descartes

Professeur Frédéric DARDEL

Pour le Président et par délégation,

Le Doyen Louis MAMAN

Prise en charge de la nécrose de 44 et 45 immatures chez un enfant de dix ans : cas clinique

Résumé :

Dans le cadre des nécroses des dents permanentes immatures, la thérapeutique de référence est depuis de nombreuses années l'apexification, soit à l'hydroxyde de calcium, soit au MTA.

Depuis 2001, une alternative à ces thérapeutiques a été testée à plusieurs reprises, donnant naissance à de nombreux *case report* : la revascularisation canalaire. Cette technique fait appel au potentiel réparateur des cellules souches recrutées dans le caillot sanguin lors d'une sur-instrumentation apicale.

A travers un cas clinique traité dans le service d'odontologie de l'hôpital Louis Mourier, nous allons exposer le cas d'un patient ayant reçu un traitement de revascularisation et d'apexification en parallèle : la situation clinique initiale est une nécrose de 44 et 45, immatures (stade 8 de Nolla), chez un enfant de 10 ans. Nous détaillerons la prise en charge de ce petit patient étape par étape, de la consultation d'urgence aux rendez-vous de contrôle, en argumentant le choix des thérapeutiques et des matériaux. Nous discuterons ensuite de la prise en charge de la nécrose de la dent permanente immature (difficultés, limites, protocoles et nouvelles recommandations).

Discipline :

Endodontie

Mots clés fMesh et Rameau :

Pédodontie -- Thèses et écrits académiques ; Apexification -- Dissertations universitaires ; Néovascularisation physiologique -- Dissertations universitaires ; Racine dentaire -- croissance et développement -- Dissertations universitaires

Université Paris Descartes
Faculté de Chirurgie dentaire
1, rue Maurice Arnoux
92120 Montrouge