



HAL
open science

Les techniques d'accès aux limites cervicales en prothèse fixée : conséquences tissulaires et cliniques

Claire Guillou

► **To cite this version:**

Claire Guillou. Les techniques d'accès aux limites cervicales en prothèse fixée : conséquences tissulaires et cliniques. Chirurgie. 2017. dumas-01583451

HAL Id: dumas-01583451

<https://dumas.ccsd.cnrs.fr/dumas-01583451>

Submitted on 7 Sep 2017

HAL is a multi-disciplinary open access archive for the deposit and dissemination of scientific research documents, whether they are published or not. The documents may come from teaching and research institutions in France or abroad, or from public or private research centers.

L'archive ouverte pluridisciplinaire **HAL**, est destinée au dépôt et à la diffusion de documents scientifiques de niveau recherche, publiés ou non, émanant des établissements d'enseignement et de recherche français ou étrangers, des laboratoires publics ou privés.

Les techniques d'accès aux limites cervicales en prothèse fixée: conséquences tissulaires et cliniques

Claire Guillou

► **To cite this version:**

Claire Guillou. Les techniques d'accès aux limites cervicales en prothèse fixée: conséquences tissulaires et cliniques. Chirurgie. 2017. <dumas-01583451>

HAL Id: dumas-01583451

<https://dumas.ccsd.cnrs.fr/dumas-01583451>

Submitted on 7 Sep 2017

HAL is a multi-disciplinary open access archive for the deposit and dissemination of scientific research documents, whether they are published or not. The documents may come from teaching and research institutions in France or abroad, or from public or private research centers.

L'archive ouverte pluridisciplinaire **HAL**, est destinée au dépôt et à la diffusion de documents scientifiques de niveau recherche, publiés ou non, émanant des établissements d'enseignement et de recherche français ou étrangers, des laboratoires publics ou privés.

Université de Bordeaux
Collège des Sciences de la Santé
UFR des Sciences Odontologiques

Année 2017

N°65

Thèse pour l'obtention du
DIPLOME d'ETAT de DOCTEUR EN CHIRURGIE DENTAIRE

Présentée et soutenue publiquement

Par Claire, Anne, Marie GUILLOU

Née le 4 septembre 1990 à Douarnenez

Le 29/08/2017

**Les techniques d'accès aux limites cervicales en prothèse fixée :
conséquences tissulaires et cliniques**

Directeur de thèse

Docteur Michel BARTALA

Membres du jury

Présidente	Mme C. BERTRAND	Professeur des Universités
Directeur	M M. BARTALA	Maître de Conférences des Universités
Rapporteur	M M. CONTREPOIS	Assistant Hospitalo-Universitaire
Assesseur	Mme O. LAVIOLE	Maître de Conférences des Universités

Président M. TUNON DE LARA Manuel
Directeur de Collège des Sciences de la Santé M. PELLEGRIN Jean-Luc

COLLEGE DES SCIENCES DE LA SANTE UNITE DE FORMATION ET DE RECHERCHE DES SCIENCES ODONTOLOGIQUES

Directrice Mme BERTRAND Caroline 58-02
Directrice Adjointe – Chargée de la Formation initiale Mme ORIEZ-PONS Dominique 58-01
Directeur Adjoint – Chargé de la Recherche M. FRICAIN Jean-Christophe 57-02
Directeur Adjoint – Chargé des Relations Internationales M. LASSERRE Jean-François 58-02

ENSEIGNANTS DE L'UFR

PROFESSEURS DES UNIVERSITES

Mme	Caroline	BERTRAND	Prothèse dentaire	58-02
Mme	Marie-José	BOILEAU	Orthopédie dento-faciale	56-02
Mme	Véronique	DUPUIS	Prothèse dentaire	58-02
M.	Bruno	ELLA NGUEMA	Sciences anatomiques et physiologiques - Biomatériaux	58-03
M.	Jean-Christophe	FRICAIN	Chirurgie buccale – Pathologie et thérapeutique	57-02

MAITRES DE CONFERENCES DES UNIVERSITES

Mme	Elise	ARRIVÉ	Prévention épidémiologie – Economie de la santé – Odontologie légale	56-03
Mme	Cécile	BADET	Sciences biologiques	57-03
M.	Etienne	BARDINET	Orthopédie dento-faciale	56-02
M.	Michel	BARTALA	Prothèse dentaire	58-02
M.	Cédric	BAZERT	Orthopédie dento-faciale	56-02
M.	Christophe	BOU	Prévention épidémiologie – Economie de la santé – Odontologie légale	56-03
Mme	Sylvie	BRUNET	Chirurgie buccale – Pathologie et thérapeutique	57-02
M.	Sylvain	CATROS	Chirurgie buccale – Pathologie et thérapeutique	57-02
M.	Stéphane	CHAPENOIRE	Sciences anatomiques et physiologiques	58-03
M.	Jacques	COLAT PARROS	Sciences anatomiques et physiologiques	58-03
M,	Jean-Christophe	COUTANT	Sciences anatomiques et physiologiques	58-03
M.	François	DARQUE	Orthopédie dento-faciale	56-02
M.	François	DE BRONDEAU	Orthopédie dento-faciale	56-02
M.	Yves	DELBOS	Odontologie pédiatrique	56-01
M.	Raphael	DEVILLARD	Odontologie conservatrice- Endodontie	58-01
M.	Emmanuel	D'INCAU	Prothèse dentaire	58-02
M.	Dominique	GILLET	Odontologie conservatrice – Endodontie	58-01
M.	Jean-François	LASSERRE	Prothèse dentaire	58-02
M.	Yves	LAUVERJAT	Parodontologie	57-01
Mme	Odile	LAVIOLE	Prothèse dentaire	58-02
M.	Jean-Marie	MARTEAU	Chirurgie buccale – Pathologie et thérapeutique	57-02
Mme	Javotte	NANCY	Odontologie pédiatrique	56-01
M.	Adrien	NAVEAU	Prothèse dentaire	58-02
Mme	Dominique	ORIEZ	Odontologie conservatrice – Endodontie	58-01
M.	Jean-François	PELI	Odontologie conservatrice – Endodontie	58-01

M.	Philippe	POISSON	Prévention épidémiologie – Economie de la santé – Odontologie légale	56-03
M.	Patrick	ROUAS	Odontologie pédiatrique	56-01
M.	Johan	SAMOT	Sciences biologiques	57-03
Mme	Maud	SAMPEUR	Orthopédie dento-faciale	56-02
M.	Cyril	SEDARAT	Parodontologie	57-01
Mme	Noélie	THEBAUD	Sciences biologiques	57-03
M.	Eric	VACHEY	Odontologie conservatrice – Endodontie	58-01

ASSISTANTS

Mme	Audrey	AUSSEL	Sciences anatomiques et physiologiques	58-03
M.	Wallid	BOUJEMAA AZZI	Odontologie conservatrice – Endodontie	58-01
Melle	Camille	BOULÉ-MONTPEZAT	Odontologie pédiatrique	56-01
Melle	Anaïs	CAVARÉ	Orthopédie dento-faciale	56-02
M.	Hubert	CHAUVEAU	Odontologie conservatrice – Endodontie	58-01
M.	Mathieu	CONTREPOIS	Prothèse dentaire	58-02
M.	Jean-Baptiste	CULOT	Sciences anatomiques et physiologiques	58-03
Mme	Clarisse	DE OLIVEIRA	Orthopédie dento-faciale	56-02
M.	Cédric	FALLA	Prévention épidémiologie – Economie de la santé – Odontologie légale	56-03
Mme	Mathilde	FENELON	Chirurgie buccale – Pathologie et thérapeutique	57-02
Mme	Elsa	GAROT	Odontologie pédiatrique	56-01
Mme	Agathe	GREMARE	Sciences biologiques	57-03
Mme	Olivia	KEROUREDAN	Odontologie conservatrice – Endodontie	58-01
M.	Adrien	LASTRADE	Prothèse dentaire	58-02
M.	Alexandre	MARILLAS	Odontologie conservatrice – Endodontie	58-01
M.	Emmanuel	MASSON-REGNAULT	Chirurgie buccale – Pathologie et thérapeutique	57-02
Mme	Marie	MÉDIO	Orthopédie dento-faciale	56-02
Mme	Meryem	MESFIOUI	Parodontologie	57-01
Mme	Darrène	NGUYEN	Sciences biologiques	57-03
M.	Ali	NOUREDDINE	Prothèse dentaire	58-02
Mme	Chloé	PELOURDE	Orthopédie dento-faciale	56-02
M.	Antoine	PEPELUT	Parodontologie	57-01
Mme	Charlotte	RAGUENEAU	Prothèse dentaire	58-02
Mme	Noëlla	RAJONSON	Prévention épidémiologie – Economie de la santé – Odontologie légale	56-03
M.	Clément	RIVES	Odontologie conservatrice – Endodontie	58-01
M.	Thibaut	ROULLAND	Prothèse dentaire	58-02
M.	François	ROUZÉ L'ALZIT	Prothèse dentaire	58-02
Mme	Audrey	SAY LIANG FAT	Prévention épidémiologie – Economie de la santé – Odontologie légale	56-03

REMERCIEMENTS

A notre Présidente de thèse

Madame le Professeur Caroline BERTRAND

Professeur des Universités – Praticien Hospitalier

Directrice de l'UFR des Sciences Odontologiques

Sous-section Prothèse 58-02

Pour l'honneur que vous me faites en acceptant de présider ce jury de thèse,

Pour l'enseignement de qualité, aussi bien théorique que clinique, que vous m'avez transmis,

Pour votre gentillesse et votre implication auprès des étudiants,

Veillez trouver ici l'expression de mes sincères remerciements et de mon profond respect.

A notre Directeur de thèse

Monsieur le Docteur Michel BARTALA

Maître de Conférences des Universités – Praticien Hospitalier

Sous-section Prothèse 58-02

Pour avoir dirigé ce travail,

Pour votre gentillesse et votre patience à mon égard,

Pour votre enseignement passionnant, vos conseils et la confiance que vous m'avez accordée en clinique,

Je vous prie de trouver ici le témoignage de ma sincère reconnaissance.

A notre Rapporteur de thèse

Monsieur le Docteur Mathieu CONTREPOIS

Assistant Hospitalo-Universitaire

Sous-section Prothèse 58-02

Pour avoir accepté de participer à ce jury,

Pour votre disponibilité et les magnifiques photographies que vous m'avez partagées pour ce travail,

Je vous prie de croire en l'expression de ma profonde gratitude.

A notre Assesseur

Madame le Docteur Odile LAVIOLE

Maître de Conférences des Universités – Praticien Hospitalier

Sous-section Prothèse 58-02

Pour l'honneur que vous me faites d'avoir accepté de siéger dans ce jury,

Pour votre enseignement, vos conseils avisés et votre bonne humeur,

Veillez trouver ici l'expression de mes sincères remerciements et de mon profond respect.

A mes parents, merci d'être autant présents dans ma vie aujourd'hui. C'est grâce à vous que j'ai pu arriver au bout de ces études. Je vous en suis très reconnaissante.

A mon Chéri, Rémi, merci pour ton coaching personnel pour arriver au bout de ce travail. Tu m'en as parfois fait baver mais c'était pour la bonne cause... enfin c'est fait ! Je suis vraiment heureuse de t'avoir à mes côtés. Mais fais attention à tes dents :p

A Anne-Laure, Marine ma petite binôme et Liza : mes premières copines de fac, merci pour tous les bons souvenirs que j'ai avec vous. J'espère que notre amitié durera longtemps. J'ai espoir de venir toutes vous faire un coucou sur vos îles respectives!

A Constance, c'était chouette de t'avoir à mes côtés en TP. Je suis ravie de te compter parmi mes amies aujourd'hui.

A Clémence, notre maman de thèse ;) merci pour tes conseils et pour ton amitié.

A Camille, c'est toujours un plaisir de passer un moment avec toi ! Merci de m'avoir présenté Gaëlle.

A Sarah et Anne, nous nous sommes fréquentées plus tardivement mais ça valait la peine d'attendre.

A Anne-Emilie et Alice, vive la décompression dans la voiture en rentrant de l'hôpital !

A Johanna et Sabrine, c'était un plaisir de partager ces années d'études avec vous.

Merci pour tous les bons moments partagés et pour votre soutien à toutes.

A ma plus vieille copine, Angélique, pour tes petits messages d'encouragement. Oui oui, tu seras ma première patiente !

A Angélique, ma toute première binôme, merci pour ta patience et tous les bons conseils que tu as pu me donner, qui m'ont permis de débiter ma pratique sur de bonnes bases.

A tous les membres du cabinet dentaire de Pessac, ça a été une excellente expérience de travailler avec vous tous !

Un grand merci tout particulièrement au Docteur Gaëlle Rouquette qui m'a pris sous son aile et à qui je dois beaucoup. Merci pour la confiance que vous m'avez accordée très tôt.

Aux Docteurs Emmanuel Lautrette et Anne Cardot-Monlun je vous remercie pour vos bons conseils.

A Nathalie, ça a été un plaisir de travailler avec toi, dans la joie et la bonne humeur !

A Alison, merci pour ton aide toujours bienvenue, et pour avoir égayé mes pauses déjeuner. Tu seras une maman au top !

Au Docteur Amandine Lavaud, merci pour tes petits soins !

A Véronique et Jade, toujours un plaisir de vous croiser dans les couloirs !

A Chrystelle (la meilleure pour la fin !) pour ton dévouement et tes bonnes ondes positives : à bientôt pour des sushis ;)

Table des matières

Introduction	11
I) Les techniques d'accès au sulcus	12
1) Anatomie et histologie de la gencive	12
1.1) Anatomie générale.....	12
1.2) Anatomie de la gencive.....	12
1.3) Anatomie et histologie du sulcus.....	13
1.3.1) Histologie du sulcus.....	13
1.3.2) Anatomie du sulcus	13
1.4) Limite de préparation et notion d'espace biologique.....	14
1.5) Définition d'un parodonte sain.....	15
1.6) Les biotypes parodontaux.....	17
1.6.1) Classification de Maynard et Wilson (1980)	17
1.6.2) Classification de Siebert et Lindhe (1989).....	17
1.6.3) Classification de Korbendau et Guyomard (1992).....	18
1.6.4) Classification de De Rouck (2009)	18
2) Le but de l'accès au sulcus	19
3) Les différentes techniques d'accès au sulcus.....	21
3.1) Les techniques de déflexion gingivale	21
3.1.1) Les moyens mécaniques.....	21
3.1.1.1) La technique du simple cordonnet	22
3.1.1.2) La technique du double cordonnet.....	22
3.1.1.3) A l'aide de bandes de Merocel®	23
3.1.1.4) Magic FoamCord®	24
3.1.2) Les moyens chimiques.....	25
3.1.3) Les techniques chimio-mécaniques.....	27
3.1.3.1) Les cordonnets imprégnés	27
3.1.3.2) Les pâtes gingivales	27
3.2) Les techniques d'éviction gingivale chirurgicale.....	28
3.2.1) Le curetage rotatif	28
3.2.2) L'électrochirurgie	29
3.2.3) Le laser.....	30
4) Ouverture sulculaire nécessaire pour une empreinte de qualité	31
5) Temps nécessaire d'ouverture sulculaire pour une empreinte de qualité	31
6) Pression enregistrée lors des techniques d'accès au sulcus	32
II) Conséquences parodontales	34
1) Processus de la réaction inflammatoire.....	34
2) Conséquences parodontales en fonction de la technique d'accès au sulcus	35
2.1) Conséquences parodontales suite aux techniques utilisant des cordonnets.....	36
2.1.1) Cordonnet non imprégné	37
2.1.2) Cordonnet imprégné	39
2.2) Conséquences parodontales suite à la déflexion avec Merocel®.....	40
2.3) Conséquences parodontales suite à la déflexion par pâte gingivale.....	40

3)	Conséquences parodontales des techniques chirurgicales.....	42
3.1)	Conséquences parodontales de l'éviction gingivale par curetage gingival.....	42
3.2)	Conséquences parodontales de l'éviction gingivale par électrochirurgie	43
3.3)	Conséquences parodontales de l'éviction gingivale par laser	43
3.4)	Conséquences parodontales lors d'association de techniques	44
3.5)	Comparaison entre technique de déflexion et d'éviction	44
4)	Toxicité des produits chimiques	45
5)	Réversibilité ou non de la réaction	47
III)	Revue de littérature : conséquences parodontales des techniques d'accès au sulcus en fonction du biotype parodontal	48
1)	Introduction	48
2)	Matériel et méthode	48
3)	Résultats	50
4)	Discussion.....	64
5)	Autres éléments de réponse	68
5.1)	Choix de la technique	68
5.2)	Cas des implants	69
5.3)	Proposition d'un protocole pour les futures études comparatives	69
IV)	Habitudes des praticiens	71
1)	Aux Etats-Unis	71
1.1)	En 1999	71
1.2)	En 2014	71
1.3)	En 2016	71
2)	En Nouvelle-Zélande en 2010	71
3)	En région Midi-Pyrénées en 2014	72
V)	Facteurs de choix et indications des techniques d'accès aux limites prothétiques en fonction de la situation clinique rencontrée	73
	Conclusion.....	75
	Bibliographie	77

Introduction

Depuis quelques années, les techniques de collages et les matériaux prothétiques ont considérablement évolués, avec pour conséquence une moindre mutilation dentaire et des matériaux aux capacités de biocompatibilité augmentées. Cependant, on rencontre encore souvent des situations cliniques, notamment en secteur esthétique, où les limites prothétiques doivent être positionnées en situation intrasulculaire. Outre ce paramètre esthétique, on peut également être en présence d'une atteinte carieuse radiculaire ou d'une fracture nécessitant l'enfouissement des limites prothétiques, ou encore un manque de hauteur prothétique nécessitant une limite intrasulculaire. Le chirurgien-dentiste doit alors réfléchir à l'attitude thérapeutique à adopter afin de privilégier l'intégration parodontale de la restauration prothétique.

Plusieurs méthodes d'accès au sulcus sont proposées au chirurgien-dentiste lorsque ce dernier souhaite réaliser une empreinte pour couronne, afin d'enregistrer au mieux les limites de préparation, qu'elles soient juxta ou intrasulculaires. Une ouverture sulculaire de qualité permettra une empreinte précise, sans tirage du matériau d'empreinte, ni bulles, avec une capture fine de la limite de finition cervicale et du profil d'émergence. Il en découlera un modèle positif unitaire (« die ») en plâtre précis et donc une restauration adaptée à la situation clinique. La technique retenue devra respecter les concepts d'intégration biologique et de respect du parodonte, afin d'avoir un risque limité d'apparition de récession gingivale.

Il n'existe pas une technique universelle qui s'adapterait à toutes les situations cliniques rencontrées. C'est donc au praticien de faire le choix de la méthode la plus adaptée au cas traité.

Qu'importe la technique choisie, la déflexion gingivale doit se faire sur un parodonte sain, dépourvu d'inflammation. Il a été montré que toutes les techniques d'accès au sulcus causent une inflammation gingivale temporaire. Aussi, si elles sont mal menées, ces méthodes peuvent entraîner des lésions du parodonte et une inflammation à plus long terme de ce dernier.

Le but de ce travail est d'identifier, au travers d'une recherche bibliographique, les conséquences que peuvent avoir ces techniques d'ouverture sulculaire sur le parodonte en fonction de la méthode choisie. Nous nous proposons ensuite de faire une synthèse des données de la littérature, afin de savoir quel procédé est le plus adapté en fonction du biotype parodontal.

I) Les techniques d'accès au sulcus

1) Anatomie et histologie de la gencive

En prothèse fixée, le chirurgien dentiste doit se soucier de l'intégration esthétique mais en priorité de l'intégration biologique de la prothèse réalisée. Cette dernière est à la base de la réussite du traitement et ne peut être obtenue que par une grande connaissance des structures anatomiques qui constituent l'environnement du joint dento-prothétique.

1.1) Anatomie générale

Le parodonte est l'ensemble des tissus qui entourent et soutiennent la dent. Il est constitué de tissus durs et mous ayant entre eux une complète interdépendance anatomique et physiologique. Ces tissus sont la gencive, le ligament parodontal (aussi appelé ligament alvéolo-dentaire ou desmodonte), l'os alvéolaire et le cément.

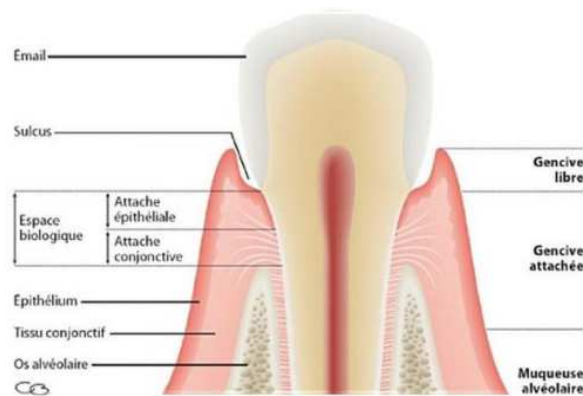


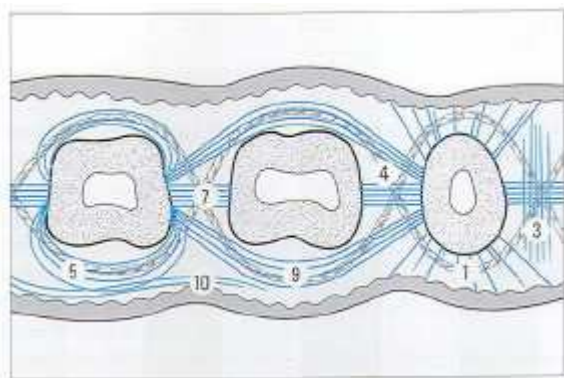
Figure 1 : Les structures histologiques et cliniques du parodonte, ©DR Editions CdP (1).

1.2) Anatomie de la gencive

Cliniquement, les tissus gingivaux sont subdivisés en différentes zones topographiques :

- la gencive attachée : kératinisée, d'aspect granité, adhérente à l'os alvéolaire sous-jacent ;
- la gencive marginale ou libre, par opposition avec la gencive attachée, qui la prolonge. Elle est également kératinisée et se trouve séparée de la gencive attachée par le sillon marginal, situé à un niveau correspondant à celui de la jonction amélo-cémentaire. C'est le rebord de gencive qui définit le sulcus ou le sillon gingivo-dentaire sur son versant interne ;
- la muqueuse alvéolaire : elle est très mobile, lisse et fait la transition entre le vestibule et la gencive kératinisée (2).

Les fibres de collagène de la gencive sont organisées en faisceaux. Ces fibres ont pour rôle de stabiliser la gencive attachée autour des racines et des procès alvéolaires et d'amarrer les dents dans leurs alvéoles osseuses. Il y a plusieurs groupes de fibres : les fibres dento-gingivales, les fibres circulaires et semi-circulaires, les fibres dento-périostées et les fibres trans-septales (3).



Orientation des faisceaux de fibres gingivales

1. Dento-gingivales
 - coronaires
 - horizontales
 - apicales
3. Interpapillaires
4. Trans-gingivales
5. Circulaires et semi-circulaires
7. Trans septales
9. Intercirculaires
10. Intergingivales

Figure 2 : Les fibres gingivales schéma du Wolf (3).

1.3) Anatomie et histologie du sulcus

1.3.1) Histologie du sulcus

L'épithélium recouvrant la gencive libre se différencie en 3 types :

- l'épithélium buccal : il recouvre la cavité buccale ;
- l'épithélium sulculaire : il fait face à la dent mais n'y adhère pas et est constitué d'un épithélium pavimenteux stratifié non kératinisé ;
- l'épithélium jonctionnel ou attache épithéliale : il réalise l'adhésion entre la gencive et la dent. C'est une mince couche épithéliale située sous le fond du sillon gingival, physiquement attachée à l'émail par des hémidesmosomes. Il mesure environ 1,07 mm et l'épaisseur de cette attache épithéliale varie de 15 à 30 cellules dans le fond du sillon gingivo-dentaire, pour atteindre une épaisseur de quelques cellules au niveau du collet (1).

Chez les individus jeunes en bonne santé, l'épithélium jonctionnel se termine apicalement au niveau de la jonction émail-cément.

- l'attache conjonctive : elle prolonge l'épithélium jonctionnel en direction apicale sur 0,97 mm de hauteur (4).

L'attache épithéliale et l'attache conjonctive forment l'attache épithélio-conjonctive.

Cette zone extrêmement fragile est très susceptible aux agressions mécaniques. Elle est souvent « victime » d'un accès trop invasif aux limites.(5).

1.3.2) Anatomie du sulcus

La partie qui nous intéresse le plus est le sulcus gingival. Celui-ci est délimité intérieurement par l'émail de la dent et extérieurement par la partie interne de la gencive marginale. Le fond du sillon est formé par les cellules les plus coronaires de l'épithélium jonctionnel. Ainsi, le sulcus est en fait un espace virtuel, de forme triangulaire, dont la pointe correspond à l'attache épithéliale.

On peut caractériser le sulcus d'espace virtuel car il ne se matérialise en réalité seulement si on l'ouvre, à l'aide d'un moyen mécanique ou chirurgical.

1.4) Limite de préparation et notion d'espace biologique

En dentisterie restauratrice, la limite de préparation à privilégier est la limite supra-gingivale. Celle-ci facilite la prise d'empreinte, est plus facile en terme de finition, et simplifie le contrôle de plaque. Cependant, il y a des situations où la limite prothétique se doit d'être intrasulculaire, notamment dans les cas où l'on recherche une préparation plus rétentive, de restauration de dent fracturée ou encore dans un but esthétique (6).

Il est à noter que nous parlons de limite intrasulculaire et non de limite sous-gingivale. Ce dernier terme laisse à penser que la limite se trouve au-delà de l'attache épithéliale et que l'espace biologique n'a alors pas été respecté.

Borghetti et Monnet-Corti (1) ont proposé en 2000 la définition suivante : « est appelée intrasulculaire ou intra-crêviculaire une limite située dans le sulcus. Est appelée sous-gingivale une limite située apicalement au sulcus, c'est-à-dire au niveau du système d'attache de la gencive ».

Les conditions cliniques tissulaires autorisant le succès d'une réalisation d'une limite intrasulculaire peuvent être définies comme suit :

- gencive marginale épaisse à bord épais ;
- gencive kératinisée d'au moins 3 mm ;
- gencive attachée d'au moins 3 mm.

Lorsque les limites de préparation sont positionnées à un niveau intrasulculaire, dans un but esthétique ou fonctionnel, la prise en compte de l'espace biologique est obligatoire.

L'espace biologique se définit comme étant la distance entre le sommet de la crête osseuse alvéolaire et le fond du sillon gingivo-dentaire. Il se compose de l'attache épithéliale (1.07mm) ainsi que de l'attache conjonctive (0.97mm) qui toutes deux représentent la liaison de la gencive à la surface dentaire, aussi appelée attache épithélio-conjonctive. Cet espace a une valeur moyenne de 2.04 mm (7).

Garguilo et coll. (7) montrent en 1995 que la profondeur du sulcus varie de 0,5 à 2 mm dans le cas d'un parodonte sain, avec une moyenne de 0.69 mm.

Une gencive est considérée comme pathologique dès lors que la profondeur du sulcus est supérieure à 3 mm.

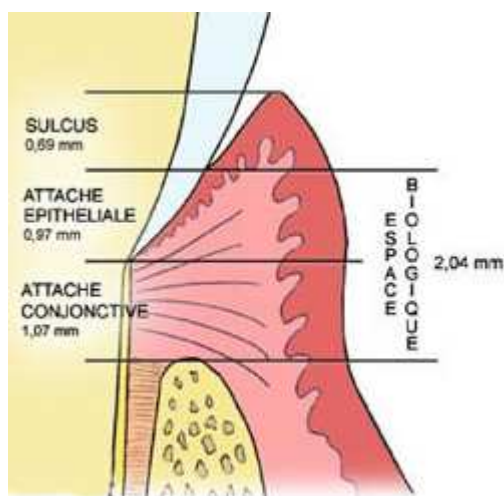


Figure 3 : Espace biologique d'après Garguilo (7).

Cette valeur moyenne est variable aussi bien inter-individu et chez un même sujet, avec une augmentation de la valeur en progressant d'antérieur en postérieur et une diminution avec l'âge (8). L'espace biologique n'est donc pas une constante et cet élément doit absolument être pris en compte dans le traitement.

La fonction physiologique de cette attache épithélio-conjonctive semble être la création d'une barrière protégeant le ligament et l'os alvéolaire sous-jacent (9).

Une limite de restauration prothétique située au fond du sulcus, à proximité des attaches épithéliale et conjonctive va entraîner une réaction du parodonte. De ce non-respect de l'espace biologique, il en résulte des réactions d'ajustement et d'adaptation du parodonte, et notamment des premières structures touchées, l'attache épithéliale et l'attache conjonctive.

En effet, de par sa mémoire dimensionnelle, l'espace biologique va chercher à conserver ses dimensions en cas d'agression afin de protéger l'ensemble des tissus du parodonte. Ceci est à l'origine de remaniements tissulaires

L'espace biologique est considéré comme la zone interdite à la limite prothétique (10).

Lorsqu'une situation clinique nécessite un déplacement apical du niveau de l'attache épithélio-conjonctive afin de préserver l'espace biologique, deux thérapeutiques s'offrent aux praticiens :

- l'allongement coronaire
- la traction orthodontique (11).

1.5) Définition d'un parodonte sain (2,12)

La gencive marginale doit être exempte d'inflammation. La prise de l'empreinte en cas de gencive marginale enflammée est totalement déconseillée.

Ainsi, un parodonte sain ou assaini est la condition *sine qua none* à toute prise d'empreinte. Pour atteindre cet état totalement dépourvu d'inflammation, on peut être amené à faire une mise en condition tissulaire pré-prothétique. Celle-ci passe alors obligatoirement par une phase de motivation à l'hygiène et d'éducation du patient ainsi que par les détartrages. Puis en fonction du diagnostic parodontal, des thérapeutiques comme des surfaçages, chirurgie à lambeaux et greffes de gencives peuvent s'avérer nécessaires.

Selon Ingraham et coll. (13) en présence de cellules inflammatoires, les dommages irréversibles sont corrélés à la durée du dommage initial durant la préparation et l'empreinte.

Il est également indispensable de concevoir une dent provisoire polie, ajustée aux limites cervicales, afin de maintenir les tissus en position, dans le cas où l'empreinte ne peut être réalisée dans la séance de la préparation. Elle permet aussi d'appréhender la réponse tissulaire suite à la préparation des marges cervicales pour s'assurer que le parodonte n'ait pas été agressé lors de cette étape. Enfin, elle facilite une hygiène bucco-dentaire adéquate afin d'obtenir une gencive marginale exempte d'inflammation.

En cas de saignement abondant de la gencive marginale, suite à la préparation de la dent, il est préférable de retarder la prise d'empreinte à une séance ultérieure afin de permettre la cicatrisation sous dent provisoire. De façon générale, notamment dans les secteurs esthétiques, il est souvent préférable d'effectuer la mise en place de la prothèse provisoire et dans une autre séance la prise d'empreinte. Ceci évite les sommations de traumatismes pour le parodonte.

Le parodonte s'évalue à deux niveaux :

- les tissus muco-gingivaux : leur examen clinique ainsi que le sondage de l'espace sulculaire et l'évaluation de la visibilité de la sonde parodontale à travers le sulcus sont des éléments indispensables à prendre en compte pour la détermination du biotype parodontal (14).

- les tissus osseux : l'évaluation de la distance entre la future limite prothétique et l'os alvéolaire se fait grâce à la radiographie rétro-alvéolaire au niveau proximal. Le clinicien peut être amené à faire un sondage sous anesthésie locale dans les zones vestibulaires et linguales afin de déterminer cette distance (11). Cela permettra de savoir à quelle profondeur la ligne de finition pourra être placée et si la gencive pourra être déplacée (15).

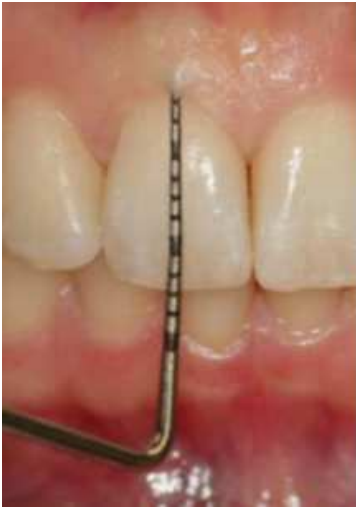

Figure 4 : Evaluation de l'épaisseur de la gencive par visualisation de la sonde par transparence (14).

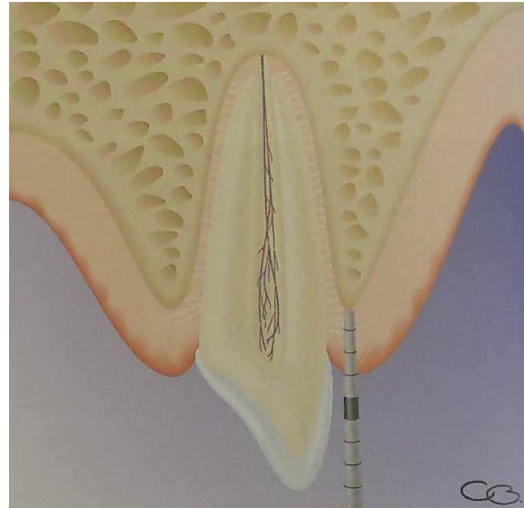


Figure 5 : Sondage osseux pour mesurer l'espace biologique, ©DR Editions CdP (1).

1.6) Les biotypes parodontaux

1.6.1) Classification de Maynard et Wilson (1980) (16)

Fondée sur la morphologie du parodonte, cette classification distingue quatre types parodontaux allant de la situation la plus favorable à celle présentant le plus grand risque d'apparition d'une récession :

Type I : dimension normale de tissu kératinisé (3 à 4 mm : parodonte épais) et épaisseur vestibulo-linguale normale du procès alvéolaire.

Type II : dimension de tissu kératinisé réduite (moins de 2 mm) et épaisseur vestibulo-linguale normale du procès alvéolaire.

Type III : dimension normale de tissu kératinisé (3 à 4 mm : parodonte épais) et épaisseur vestibulo-linguale du procès alvéolaire réduite.

Type IV : dimension de tissu kératinisé réduite et épaisseur vestibulo-linguale du procès alvéolaire réduite. Il présente un potentiel élevé de récessions gingivales. Un patient ayant ce type de parodonte devra attirer toute notre attention et être considéré comme un patient à risque pour des problèmes muco-gingivaux.

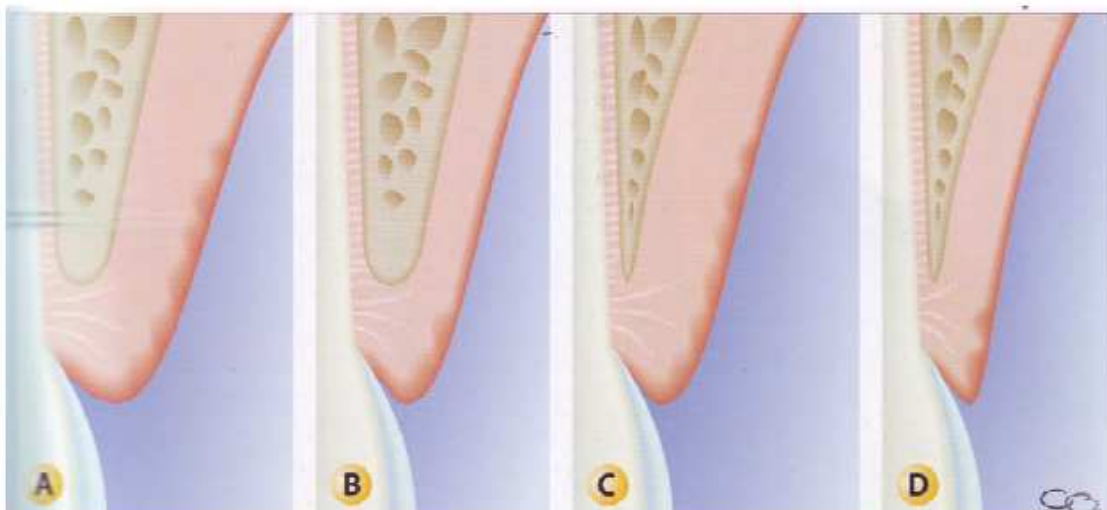


Figure 6 : Les types de parodonte selon Maynard et Wilson : A. Type I, B. Type II, C. Type III, D. Type IV ©DR Editions CdP (1).

1.6.2) Classification de Siebert et Lindhe (1989) (17)

Deux types de parodonte sont à distinguer :

- un parodonte plat et épais correspondant à une situation considérée comme favorable
- un parodonte fin et festonné correspondant une situation à risque d'apparition de récessions.

1.6.3) Classification de Korbendau et Guyomard (1992) (18)

Type A : le procès alvéolaire est épais et proche de la jonction émail-cément, la gencive est épaisse et de hauteur suffisante (supérieure à 2 mm).

Type B : le procès alvéolaire est mince et proche de la jonction émail-cément, la gencive est mince mais de hauteur suffisante (supérieure à 2 mm).

Type C : le procès alvéolaire est mince et situé à 2 mm de la jonction émail-cément, la gencive est mince mais de hauteur suffisante (supérieure à 2 mm).

Type D : le procès alvéolaire est mince et situé à plus de 2 mm de la jonction émail-cément, la gencive est mince et de hauteur réduite (inférieure à 1 mm).

Les types C et D sont des types de parodonte à risque de récessions.

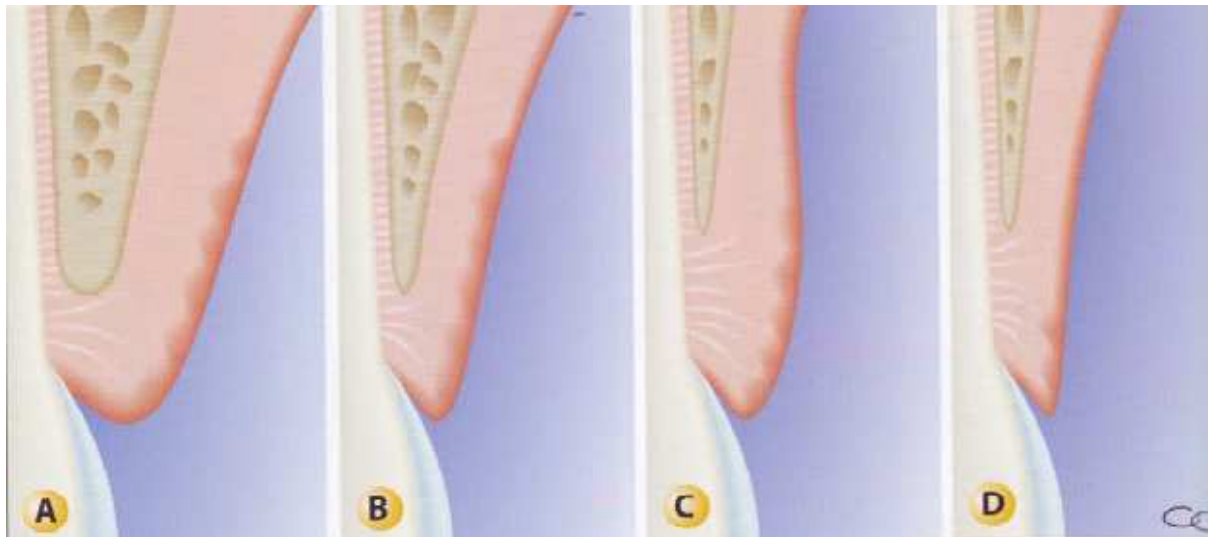


Figure 7 : Les types de parodonte selon Korbendau et Guyomard : A. Type I, B. Type II, C. Type III, D. Type IV ©DR Editions CdP (1).

1.6.4) Classification de De Rouck (2009) (14)

Plus récemment, De Rouck et coll. définissent trois catégories (« clusters » en anglais).

Quatre paramètres cliniques sont pris en compte :

- le rapport longueur/largeur de la couronne clinique ;
- la hauteur de la gencive ;
- la taille de la papille interdentaire ;
- l'épaisseur gingivale.

Les mesures sont réalisées sur les incisives maxillaires.

Le groupe A1 correspond à un parodonte fin et festonné.

Le groupe A2 est relié à un parodonte épais et festonné.

Le groupe B est associé à un parodonte plat et épais.

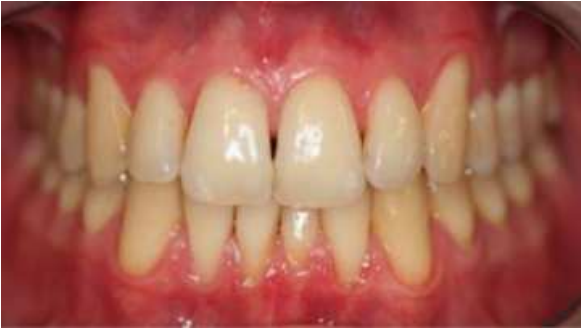

Figure 8 : Exemple de groupe A1 (14).

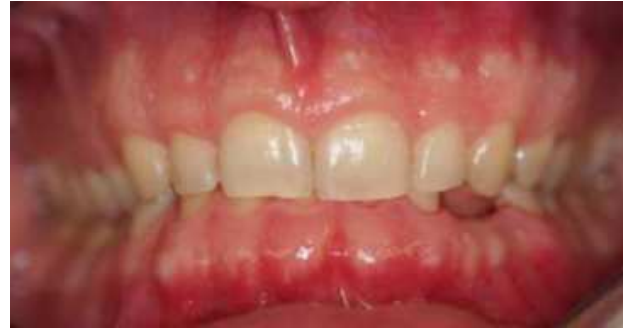

Figure 9 : Exemple de groupe A2 (14).

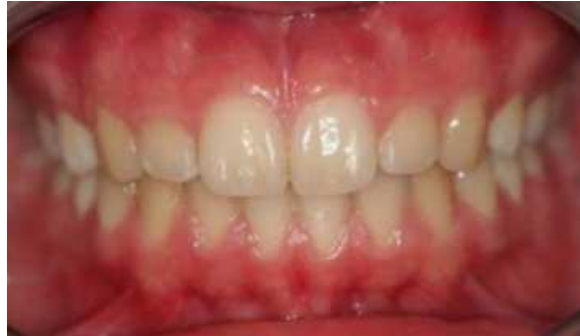

Figure 10 : Exemple de groupe B (14).

Ces classifications nous donnent une évaluation du parodonte et nous permettent de répondre à la question du choix du type de préparation ou de la technique d'accès aux limites à envisager.

Dans le cas d'un parodonte plat et épais, la gencive est épaisse, plus fibreuse et il y a une augmentation qualitative et quantitative de la muqueuse masticatrice. Le rebord gingival est généralement localisé sur l'émail. La distance entre la jonction émail-cément et la crête osseuse est d'environ 2 mm. L'os sous-jacent est peu festonné, et ne présente généralement pas de déhiscence ou de fenestration. C'est un contexte favorable aux limites intra sulculaires.

Le parodonte fin et festonné présente une gencive fine et délicate, et une quantité limitée de gencive attachée. La profondeur de sondage est faible et le rebord gingival est rarement sur l'émail. Il se trouve le plus souvent à la jonction émail-cément ou sur la surface radiculaire. La distance entre la jonction émail -cément et l'os est de 4 mm en moyenne. L'os sous-jacent est festonné et des déhiscences ou fenestrations osseuses sont souvent présentes.

Avec ce type de parodonte, on peut être en présence de récession même en l'absence de restauration prothétique, ce qui laisse penser qu'une limite intra sulculaire peut favoriser l'apparition probablement d'autres récessions.

2) Le but de l'accès au sulcus

Le parodonte est un élément perturbateur pour la prise d'empreinte en prothèse fixée, et cela à plusieurs niveaux.

En effet, avant d'envisager une empreinte, il faut « maîtriser » la gencive. Elle doit être écartée, sans être traumatisée, afin de ménager suffisamment d'espace entre la dent et le mur sulculaire. Cela a pour but de laisser la place à une épaisseur suffisante de matériau.

Le parodonte peut perturber également l’empreinte en raison des fluides biologiques qu’il sécrète ou véhicule à savoir le sang et le fluide gingival, premièrement, et la salive secondairement. Ces fluides devront également être pris en compte et contrôlés par les techniques d’accès aux limites de préparation, pour maintenir une surface dentaire sèche durant la réalisation de l’empreinte. Les élastomères étant hydrophobes, l’enregistrement des détails sera imprécis si la surface de la dent est humidifiée par le fluide gingival ou du sang (2,19)

Une déflexion insuffisante de la gencive peut entraîner une empreinte ne donnant pas les renseignements et la précision souhaités.

Notion de profil d’émergence

Le profil d’émergence est une petite partie apicale à la préparation, correspondant à la zone de la dent non préparée.

L’empreinte doit enregistrer 2 ou 3/10^{ème} de mm de ce profil d’émergence, afin que le prothésiste puisse élaborer une coiffe en continuité des tissus existants en respectant et favorisant l’intégration parodontale. Son enregistrement dans l’empreinte constitue une information primordiale pour le prothésiste. Il doit être lisible sur le modèle positif unitaire et sert de guide pour la réalisation d’un élément prothétique aux contours axiaux anatomiques.

L’absence de référence au profil d’émergence sur le modèle en plâtre entraîne une reconstruction prothétique « à l’aveugle », peu fiable présentant un risque de sous-contour ou de sur-contour (10). En cas de limites supra-gingivales, l’enregistrement et la lecture du profil d’émergence sont aisés. En revanche, lorsque la ligne de finition est juxta-gingivale ou intrasulculaire, le profil d’émergence se retrouve en profondeur dans le sulcus. Le clinicien doit alors gérer les structures parodontales gênant l’enregistrement de cette zone primordiale. Il est alors obligatoire d’avoir recours à une technique d’accès aux limites.

Rappelons qu’un enregistrement satisfaisant du profil d’émergence sur une préparation juxta-gingivale ou intrasulculaire se matérialise par la présence sur l’empreinte d’une petite languette de matériau, apicale à la limite prothétique et sur tout le pourtour de la limite (2).

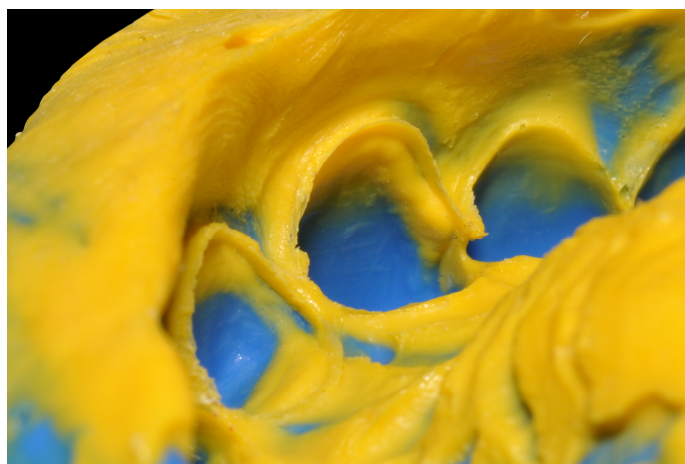


Figure 11 : Empreinte après ouverture sulculaire, on visualise bien la collerette matérialisant l’enregistrement du profil d’émergence de la dent, photographie du Dr Contrepois.

La qualité de l’empreinte est directement influencée par les paramètres cliniques tels que la santé parodontale, la localisation de la ligne de finition et l’absence de saignement au niveau du sulcus durant l’empreinte (20).

3) Les différentes techniques d'accès au sulcus

Il existe deux types de techniques permettant d'accéder aux limites de préparation :

- les techniques par écartement des tissus ou déflexion gingivale, comprenant les moyens mécaniques, chimiques et chimio-mécaniques.

- les techniques par soustraction de tissus ou éviction gingivale, encore appelées techniques chirurgicales, comprenant le curetage rotatif, l'électrochirurgie et le laser.

3.1) Les techniques de déflexion gingivale

La déflexion est le fait d'écarter mécaniquement ou chimio-mécaniquement la gencive libre. Elle doit être réalisée de manière réversible. Son but est d'ouvrir suffisamment l'espace sulculaire, pour permettre la fusion du matériau dans l'espace créé entre la dent et l'épithélium sulculaire.

Le mouvement de déflexion à deux composantes : une déflexion verticale ou apicale et une déflexion horizontale.

3.1.1) Les moyens mécaniques

Il existe deux techniques : la technique du simple cordonnet et celle du double cordonnet.

Le cordonnet peut être tricoté, torsadé ou tressé et existe en différents diamètres, choisis en fonction de la taille du sulcus. L'erreur commise par nombre de praticiens inexpérimentés est de choisir un cordonnet de diamètre trop petit pour le sulcus (12).

Les cordonnets tricotés semblent plus efficaces que les tressés (21).

Type de cordonnet	Instrument recommandé	Commentaires
Tricoté	Spatule non dentelée (lisse)	Facile à positionner, il se dilate quand il est mouillé. La maille tricotée minimise l'effilochement après la section et lors du placement du cordonnet
Tressé	Spatule dentelée ou non	Maille serrée et régulière, facile à placer. Certaines marques peuvent avoir une maille modifiée pour avoir moins de mémoire de forme et un placement plus précis avec moins de dommages tissulaires et plus d'absorbance.
Torsadé	Spatule dentelée ou non	Le cordonnet peut être torsadé davantage par le praticien afin qu'il soit plus serré avant son placement dans le sulcus. Comme le cordonnet se détord dans le sulcus, il s'étend pour créer un accès amélioré.

Tableau 1 : Caractéristiques des différents cordonnets (tableau de Strassler HE, traduit de l'anglais) (22).

Certaines techniques comme la bague de cuivre ou la prothèse provisoire en sur-contour ne sont pas détaillées ici car elles ont été progressivement abandonnées, en raison de leur mise en œuvre difficile ou des atteintes parodontales qu'elles engendraient.

3.1.1.1) La technique du simple cordonnet

La technique consiste à appliquer un cordonnet dans le sulcus de proche en proche, tout autour de la dent préparée, au-delà de la limite cervicale, pendant une durée suffisante avant l’empreinte.

Le cordonnet est choisi en fonction de la profondeur du sulcus. Le principe est qu’il doit y entrer en totalité sans que les extrémités ne se chevauchent, et rester apparent en vue occlusale.

Il s’insère à l’aide d’une spatule dentelée ou lisse, de type spatule à bouche. Il sera retiré le plus tard possible avant l’insertion du porte-empreinte.

Après mise en place, il faut s’assurer que toute la limite de préparation est visible, et de l’absence de tissu mou empêchant l’injection du matériau d’empreinte.

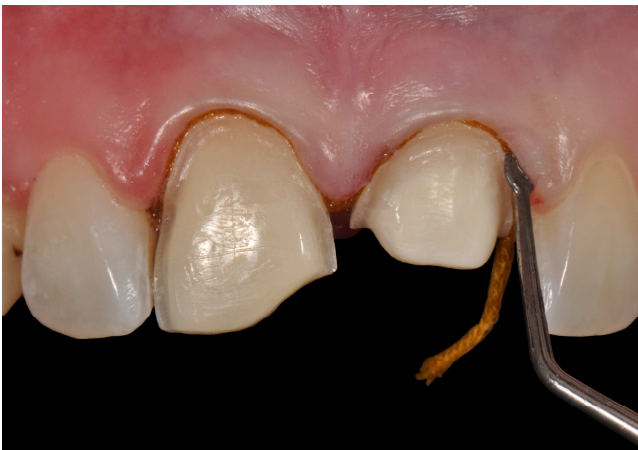

Figure 12 : Mise en place d’un cordonnet avec une spatule adaptée, photographie du Dr Contrepois

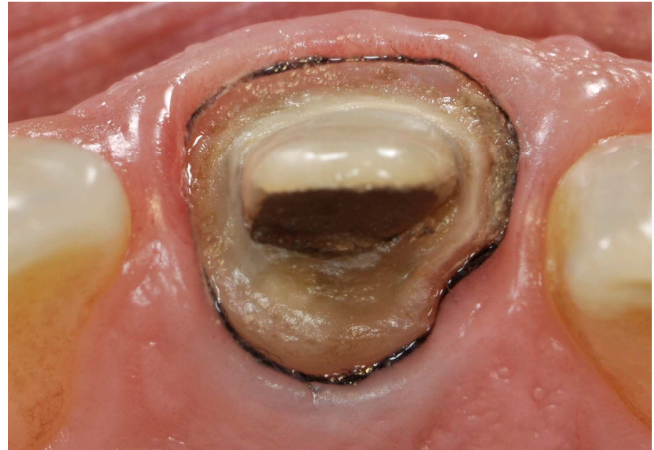

Figure 13 : Le cordonnet mis en place reste visible en vue occlusal, photographie du Dr Bartala

3.1.1.2) La technique du double cordonnet

Un premier cordonnet, fin, est placé dans le fond du sillon gingivo-dentaire. Il va assurer la déflexion apicale. Celui-ci peut être inséré avant l’étape de préparation de la dent, afin de protéger l’attache épithélio-conjonctive.

Ensuite, un second cordonnet, plus épais, imprégné d’une solution vient finir de combler le sillon et assurer la déflexion horizontale.

Juste avant l’empreinte, seul le second cordonnet épais est retiré : le cordonnet fin reste au fond du sulcus.

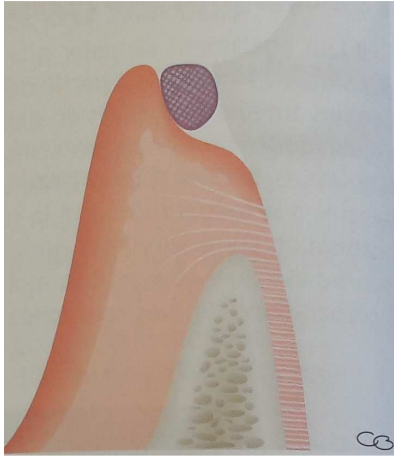


Figure 14 : Technique du simple cordonnet
©DR Editions CdP (2).

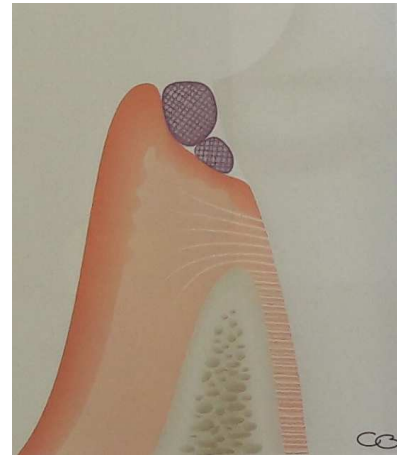


Figure 15 : Technique du double cordonnet
©DR Editions CdP (2).

3.1.1.3) A l'aide de bandes de Merocel® (15,23)

Le Merocel® est un matériau synthétique fabriqué à partir d'un polymère biocompatible : l'hydroxylate-polyvinyl-acétate.

Ce matériau à la texture d'une éponge et a donc la capacité d'absorber les fluides biologiques. Il est notamment utilisé en médecine ORL sous forme de mèche pour soigner les épistaxis.

C'est en 1996 que Marco Ferrari et coll. (24) proposent ce matériau sous forme de bandes de 2mm comme nouvelle technique d'accès au sulcus.

Après réalisation d'une dent provisoire ajustée, une bande de Merocel® de 2 mm d'épaisseur, façonnable et adaptable, est placée dans le sulcus. La prothèse provisoire est remise en place. Le patient la maintient, sous pression occlusale, en serrant sur un coton salivaire, durant 10 à 15 minutes. La bande va absorber les fluides, gonfler et créer ainsi la déflexion gingivale. La dent provisoire et la bande sont retirées avant l'empreinte. Les tissus reviennent en 24 heures.

Cette technique serait plus efficace quand la limite de préparation n'est pas en situation intra sulculaire trop profonde.

Le matériau est plus facile à mettre en place quand il est sec que mouillé.

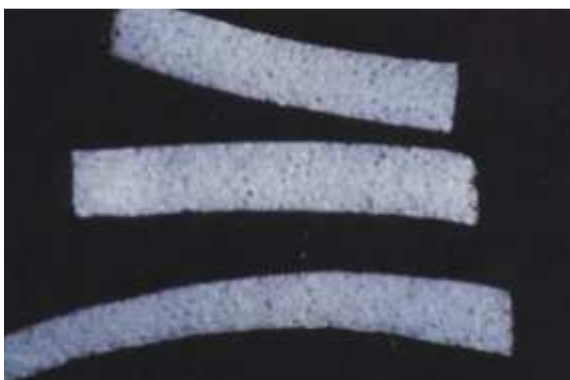

Figure 16 : Bandes de Merocel®(24)

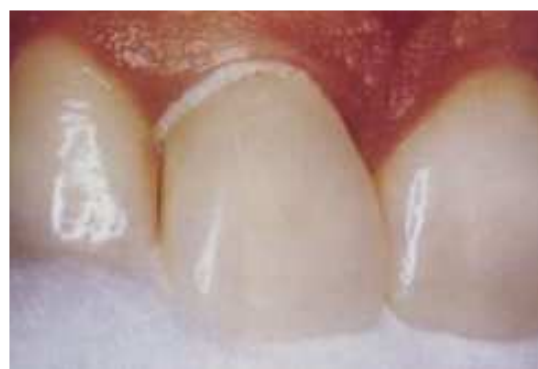

Figure 17 : Merocel® en place dans le sulcus et dent provisoire replacée par-dessus (24)

3.1.1.4) Magic FoamCord® (25)

Cette « mousse magique » commercialisée par le laboratoire Coltène/Whaledent a été développée en partenariat avec le Professeur Dumfahrt et est la première à utiliser du polyvinyle-siloxane (PVS) comme technique de déflexion. Son nom vient du fait que de l'hydrogène se libère lors de son application, créant des bulles et donnant au matériel au matériau une texture d'éponge, de mousse.

C'est une technique purement mécanique, grâce à l'expansion du silicone.

Le matériel requis est le suivant : un pistolet spécifique, des cartouches de Magic FoamCord® avec les embouts adaptés et des Comprecaps qui sont des petites coques en plastique rigide, qu'il faut ajuster à la partie cervicale de la dent préparée. Ces dernières sont disponibles en 3 tailles.

Il faut tout d'abord choisir la Comprecap qui s'adapte le mieux à la limite de préparation. Le silicone est alors injecté en continu sur la partie cervicale de la préparation, sans pression excessive. En cas de limite très intrasulculaire, Magic FoamCord® est injectée dans le sulcus. Ensuite, la Comprecap est appliquée sur la préparation puis est maintenue sous pression occlusale, durant au minimum 5 minutes.

La Comprecap va repousser le matériau dans le sulcus, et par expansion dû à sa prise, le silicone va permettre la déflexion gingivale.

La Comprecap est retirée et emporte avec elle le silicone sans laisser de débris et l'empreinte peut être réalisée.

On peut éventuellement se passer des Comprecaps en utilisant un porte empreinte sectoriel préalablement rempli d'un silicone Putty. Grâce à sa rigidité, le silicone va alors aider la fusion de la mousse dans le sulcus.

Cette technique n'ayant pas d'effet hémostatique et il faut préalablement réaliser l'hémostase si nécessaire, grâce à une solution astringente, en rinçant bien cette dernière afin de ne pas inhiber la prise du silicone.

Magic FoamCord® étant atraumatique, il n'y aurait pas de saignement au retrait.

L'hémostase étant un geste à part comparé à une technique de cordonnet imprégné ou de pâte gingivale, on ne peut pas parler de gain de temps avec Magic FoamCord®.

Cette technique reste toute fois plus indiquée dans le cas de limite juxta ou légèrement intra-gingivale mais n'est pas assez efficace quand les limites sont très intra-sulculaires. (25)

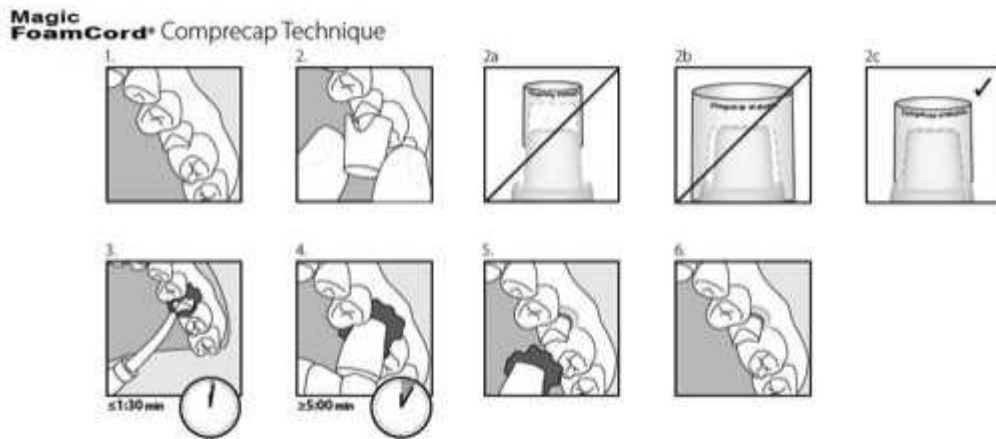


Figure 18 : Protocole d'utilisation de Magic FoamCord® (document société Coltène/Whaledent).

3.1.2) Les moyens chimiques

Ces solutions s'appliquent dans le sulcus en complément d'un moyen mécanique tel qu'un cordonnet. Elles permettent de contrôler les sécrétions biologiques du sulcus, et le saignement, s'il y en a un. Elles doivent également engendrer le moins de dommages tissulaires locaux possibles et ne pas avoir d'effet systémique. Elles doivent avoir les caractéristiques suivantes :

- une action asséchante sur les tissus ;
- une action astringente : le produit va resserrer les tissus de façon temporaire, il y a une contraction du tissu gingival en contractant les petits vaisseaux sanguins. Il y a une précipitation des protéines sanguines et tissulaires qui inhibe le saignement et diminue l'exsudat salivaire ;
- une action vasoconstrictrice : le produit va contracter les fibres musculaires des vaisseaux donc le flux sanguin va diminuer ;
- une action hémostatique : conséquence de la vasoconstriction (5).

Les solutions commercialisées peuvent être classées en trois grandes familles :

- à base d'adrénaline 1/100 000 ;
- à base de sels métalliques : alun, chlorure de zinc ou d'aluminium 10 %, sulfate ferrique 15 % ;
- autres produits chimiques : solution aqueuse de substances végétales, produits à base d'amines.

Le tableau suivant synthétise les avantages et inconvénients des agents chimiques de déflexion.

Agents	Avantages	Inconvénients
Adrénaline	- Bon déplacement tissulaire - Légère perte de hauteur - Bonne hémostase - Bonne cicatrisation	- Syndrome adrénérgique - Effets généraux
Alun à 100 %	- Perte de hauteur légère - Bonne cicatrisation - Augmentation du temps de travail	- Déplacement moyen - Hémostase moyenne
Chlorure d'Aluminium	- Bon déplacement - Bonne hémostase	- Guérison plus longue - Destruction tissulaire si concentration > à 10 %
Sulfate Ferrique	- Bon déplacement tissulaire - Augmentation du temps de travail - Compatibilité avec d'autres produits	- Guérison plus longue - Coloration - Incompatibilité avec l'adrénaline
Sulfate Ferreux	- Bon déplacement	- Acide corrosif - Salissant
Chlorure de Zinc	- Très bon déplacement	- Nécrose - Blessure permanente
Acide Tannique	- Bonne cicatrisation	- Déplacement réduit - Hémostase faible
Négatol	- Bon déplacement	- Acide et corrosif - Mauvaise cicatrisation

Tableau 2 : Avantages et inconvénients des agents chimiques de déflexion (26)

Une revue de la littérature démontre que quatre solutions semblent fournir le déplacement et le contrôle des fluides adéquats tout en étant sans risque pour les tissus mous, dans des conditions d'utilisation adéquate. Il s'agit du sulfate d'aluminium et de potassium ou Alun, du sulfate d'aluminium, du chlorure d'aluminium et de l'adrénaline (27).

Kellam et coll. (28) ont observé dans leur pratique que 64 à 94 % de l'adrénaline des cordonnets placés dans le sulcus étaient absorbés par la gencive.

Certains pensent qu'un épithélium sain constitue une barrière efficace contre le passage plasmatique de l'adrénaline (29).

L'adrénaline reste contre-indiquée dans les situations suivantes :

- patient ayant des pathologies pré-existantes telles que des antécédents d'infarctus, d'angine de poitrine, d'accident vasculo-cérébral ;
- patient diabétique ;
- patient prenant des β -bloquants ;
- patient prenant des hyperthyroïdiens ;
- patients prenant antidépresseurs de type IMAO (inhibiteurs de monoamine oxydase) (12).

De ce fait, l'adrénaline est peu à peu abandonnée. En effet, 79 % des chirurgiens-dentistes utilisaient l'adrénaline en 1985 contre 25 % en 1999.(20).

Cependant, l'augmentation de la production de fluide crévulaire et du flux sanguin après dépose du cordonnet peut être empêchée par l'utilisation d'une solution d'adrénaline à 0,01 %, sans risque d'effet systémique (30).Un traitement réduisant au maximum le stress est préconisé.

Par ailleurs, l'adrénaline n'est pas significativement plus efficace que le sulfate d'aluminium (21).

Runyan et coll. (31) ont étudié les conséquences de l'imprégnation du cordonnet sur l'absorption d'humidité. Il en est ressorti que cela n'a aucun effet sur la capacité du cordonnet à absorber les fluides sulculaires.

Un rinçage abondant est préconisé après recours à ses solutions car elles peuvent affecter la polymérisation des silicones d'empreintes si elles ne sont pas correctement rincées.

3.1.3) Les techniques chimio-mécaniques

Ce sont des techniques hybrides : elles associent une action mécanique avec une solution chimique.

3.1.3.1) Les cordonnets imprégnés

Le cordonnet, que ce soit en technique simple ou double (seul le second cordonnet dans ce cas), peut-être pré-imprégné (« imprégné-séché ») ou trempé dans une solution astringente avant sa mise en place. Le but de cette technique est de potentialiser la déflexion.

3.1.3.2) Les pâtes gingivales

La méthode consiste à appliquer dans le sulcus un matériau visqueux qui va écarter la gencive marginale tout en l'asséchant. C'est un procédé chimio-mécanique.

Il existe plusieurs types de pâtes gingivales telles que Traxodent® (Itena) à base de silice ou Astringent Retraction Paste® (ARP, 3M ESPE) contenant 15% de chlorure d'aluminium.

Nous avons choisi ici de détailler la pâte Expasyl® car c'est la première pâte à avoir été commercialisée. Cette pâte inventée par le Dr Lesage est distribuée par le laboratoire Acteon Pierre Rolland depuis 1999. Expasyl® est un matériau à base de kaolin, avec 15% de chlorure d'aluminium et des excipients. Le principe de cette pâte visqueuse repose sur l'effet hémostatique et astringent du chlorure d'aluminium et de l'expansion hygroscopique du kaolin après contact avec le fluide gingival. Elle assure l'écartement de la gencive marginale tout en asséchant le sulcus. Elle se présente sous forme de capsule, associée à une seringue spécifique au système, pour une injection manuelle.

La mise en place du matériau se fait dans un sulcus préalablement séché (32).

L'injection se fait lentement tout autour de la dent, en veillant à garder la canule au contact de la dent, sans qu'elle ne pénètre le sulcus,

Un léger blanchiment de la gencive marginale assure le remplissage complet du sulcus. La pâte est laissée en place 1 à 2 minutes suivant les conditions opératoires puis est retirée grâce à un spray air/eau. Le rinçage doit être abondant.

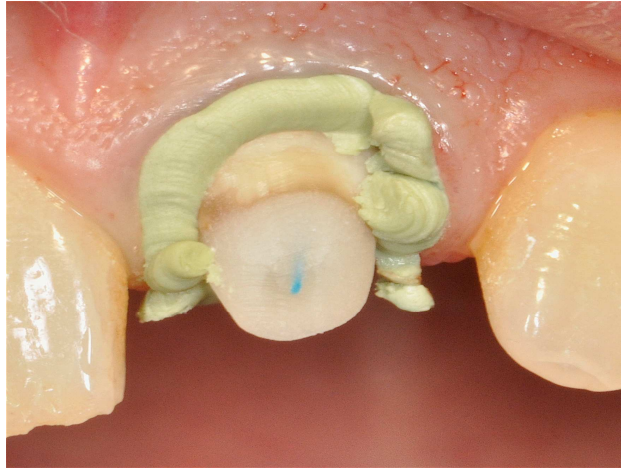


Figure 19 : Expasyl® appliqué dans le sulcus, photographie du Dr Bartala

C'est une technique rapide, non invasive et non traumatisante, nécessitant rarement une anesthésie. Il y a une maîtrise facilitée des saignements grâce aux composants hémostatiques. Cependant la déflexion semble moins efficace sur un parodonte épais, surtout si la limite est enfouie. En cas de poches parodontales, le matériau fuse dans le fond de la poche et son élimination ne peut-être certifiée : les pâtes sont donc à proscrire dans cette situation. Elles sont cependant moins économiques qu'une technique par cordonnet.

3.2) Les techniques d'éviction gingivale chirurgicale

L'ensemble de ces techniques consistent à éliminer la partie superficielle des tissus gingivaux intra-crêvulaires. L'espace nécessaire pour le matériau d'empreinte est ménagé par soustraction des cellules épithéliales et conjonctives superficielles de la partie interne de la gencive marginale. (13)

3.2.1) Le curetage rotatif

Cette technique a été décrite par Ingraham en 1981 (13).

A cette époque, le curetage rotatif avait deux objectifs simultanés :

- l'éviction d'une faible épaisseur de l'épithélium interne de la gencive marginale ;
- la finition de la préparation prothétique, soit en créant un chanfrein soit en surfacant la ligne de finition.

Actuellement, la réalisation d'un chanfrein n'est plus réalisée dans les préparations périphériques.

Le curetage rotatif est réalisé à l'aide d'une fraise diamantée cylindro-conique, montée sur turbine. En 1976, B. Touati propose pour cette éviction une fraise à sulcus (ref Iso 889 009) (5).

Le choix de la granulométrie est primordial selon l'action souhaitée. Si l'on souhaite réaliser un chanfrein, on va utiliser une granulométrie de 100µm. En revanche si l'on veut seulement surfacer la ligne de finition ou se limiter à l'élimination des becs d'émail non soutenus, on choisira une granulométrie de 15 à 30µm.

Il faut également prendre en compte l'épaisseur de la gencive dans le choix de la granulométrie. Dans le cas d'une gencive peu fibreuse, on préférera une granulométrie faible tandis que pour une gencive épaisse, on privilégiera une granulométrie plus importante.

Une fois la préparation prothétique réalisée, le curetage de l'épithélium interne est réalisé sous spray d'eau, tout autour de la dent, au niveau cervical, en veillant à rester en contact permanent avec celle-ci. L'angulation de la fraise varie de 10 à 30° en fonction de l'épaisseur et de la texture de la gencive. Il faut absolument contrôler l'enfouissement intra-sulculaire de l'instrument ; la profondeur de pénétration aura été préalablement évaluée grâce à une sonde parodontale.

Le problème le plus délicat de cette technique est l'enfoncement de l'instrument. Le geste opératoire doit être parfaitement contrôlé car la visibilité est très réduite pour réaliser la fin de la préparation. De plus la partie active de la fraise de Touati faisant 3 mm, il ne faut pas enfoncer de plus du tiers cette fraise pour ne pas léser l'attache épithéliale.

Une anesthésie locale est souvent indispensable.

Cette technique engendre un saignement gingival qui disparaîtra après hémostase au bout d'environ 3 minutes sur un parodonte sain. On peut éventuellement placer un cordonnet imprégné pour minimiser les suintements suite à cette procédure, mais cela allonge, par conséquent, le protocole. On peut également utiliser des pâtes d'évasement gingival (Expasyl®) pour leur qualité hémostatique.

D'après Ingraham, dans des conditions contrôlées, le curetage serait une technique fiable.

Elle produirait d'excellentes empreintes avec un minimum de dommages initiaux et à long terme pour le parodonte. (13)

Selon Brady, l'utilisation du curetage rotatif doit se faire uniquement sur parodonte épais, avec un sulcus d'une profondeur inférieure à 3 mm et une épaisseur de gencive attachée d'au moins 2 mm (la sonde parodontale placée dans le sulcus ne doit pas être visible à travers la gencive) (33).

L'éviction gingivale peut également être réalisée avec une fraise en céramique qui coupe et cautérise la gencive. Elle n'a pas d'action sur les tissus durs et s'utilise sans spray. De même que pour les fraises diamantées, il faudra réaliser l'hémostase ensuite.

3.2.2) L'électrochirurgie

Le versant interne de la gencive libre va être éliminé à l'aide d'un bistouri électrique, par vaporisation tissulaire.

Le courant électrique émane d'une fine électrode coupante, parcourue par un courant de forte intensité, et dont l'extrémité est le siège d'une rapide élévation de température au point de contact avec les tissus. Les cellules directement adjacentes à l'électrode sont volatilisées (par vaporisation cellulaire) du fait de cette température élevée, par effet Joule. La forme des électrodes est aménagée pour tirer le meilleur profit de ces propriétés et assurer le meilleur rendement (5).

L'instrument est placé avec un angle adéquat par rapport à l'axe de la dent (10 à 30°). Il est préférable de faire un test préalable dans une zone non esthétique pour valider les réglages et évaluer la qualité de coupe de l'électrode.

Après sondage du sulcus, l'électrode maintenue en permanence au contact de la dent, parcourt d'un mouvement régulier l'ensemble du sillon gingivo-dentaire. Elle ne doit pas marquer de temps d'arrêt pour éviter toute calcination tissulaire (34).

C'est une technique rapide et qui n'entraîne aucun saignement, car l'hémostase est réalisée simultanément. En revanche, elle semble totalement contre-indiquée chez les porteurs de pace-maker. Le praticien doit être formé à manipuler le bistouri.

L'anesthésie est obligatoire et la cicatrisation se veut plus longue qu'avec d'autres techniques.

Cette méthode ne doit se faire que sur les parodontes favorables. Elle se fait peu en pratique et est souvent réservée au secteur non esthétique.

Cette technique peut être d'un grand secours lorsque le patient a perdu sa couronne provisoire et que la ligne de finition est envahie par la gencive. On peut alors utiliser une électrode filaire droite pour retirer le tissu en excédent et créer une cuvette sulculaire dans laquelle on pourra alors mettre un cordonnet, si on le souhaite (35). Il est cependant préférable après utilisation du bistouri électrique, notamment en secteur visible, de laisser une phase de cicatrisation après l'éviction tissulaire, avant de réaliser une empreinte.

3.2.3) Le laser

Les lasers ont commencé à s'installer dans les cabinets dentaires il y a une trentaine d'années, avec l'apparition du laser CO₂. La majorité des lasers utilisés en odontologie (diodes, Nd-YAG, Er-YAG, CO₂) sont capables de traiter les tissus mous. Seul le laser Er-YAG peut réaliser des actes sur les tissus durs. Chaque laser a, de par ses propriétés physiques (longueur d'ondes, type d'émission, puissance), une interaction particulière avec les différents tissus de la cavité orale. Les propriétés des lasers dépendent en grande partie de leur longueur d'ondes et des caractéristiques des formes d'ondes (36).

Les effets biologiques des lasers ont montré leurs intérêts :

- diminution de la charge bactérienne et d'agents pathogènes ;
- hémostase satisfaisante, réduisant les besoins en sutures ;
- réduction des œdèmes ;
- réduction des douleurs post-opératoires (37).

Les plus utilisés sont le laser diode avec une longueur d'ondes de 980 nm et le laser Neodyme-YAG, d'une longueur d'ondes de 1064 nm (38). Ce sont des lasers fibrés, c'est-à-dire que la transmission de la sortie du laser jusqu'au tissu cible s'effectue avec une fibre optique flexible.

Après avoir déterminé les paramètres du laser, la fibre optique est insérée à l'intérieur du sulcus à la limite du feston gingival, parallèlement au grand axe de la dent. L'éviction se fait en activant le laser grâce à une pédale et en réalisant un mouvement circulaire autour de la dent. Il est parfois nécessaire de faire plusieurs fois le tour de la dent. Comme pour le bistouri électrique, il ne faut pas marquer de temps d'arrêt pour ne pas provoquer la carbonisation des tissus. Il ne faut pas aller trop lentement non plus, au risque de rendre l'effet bistouri insuffisant.

Les tissus nécrosés sont retirés avant l'empreinte avec un pinceau ou microbrush pour adhésif avec une irrigation de peroxyde d'hydrogène (39).

Souvent, l'utilisation du laser pour l'éviction gingivale peut se faire sans anesthésie ou simplement avec un gel anesthésiant (40).

Cette méthode est particulièrement conseillée dans le cas où deux dents préparées présentent une papille interdentaire très fine. L'utilisation du laser minimise alors le risque de déchirer la papille interdentaire en comparaison avec une technique de double cordonnet (41).

Les avantages du laser, par rapport à l'électrochirurgie sont qu'il génère moins de traumatisme pour le parodonte et qu'il n'y a pas besoin d'une électrode pour fermer le circuit. De plus, il n'est pas contre-indiqué chez les porteurs de pace-maker (42).

4) Ouverture sulculaire nécessaire pour une empreinte de qualité (19,43,44)

Pour réaliser un déplacement gingival optimal, une largeur sulculaire d'au moins 0,2mm est nécessaire. Cela permet d'assurer un flux en quantité adéquate du matériau d'empreinte, avec une épaisseur et une rigidité suffisantes aux marges de la préparation. Ainsi, celui-ci résistera au déchirement ou à l'altération lors de la désinsertion de l'empreinte, et cette dernière restera stable dans le temps.

Si cette valeur de 0,2 mm n'est pas respectée, l'empreinte a une plus grande probabilité de présenter des vides, du tirage et elle peut s'avérer moins précise.

5) Temps nécessaire d'ouverture sulculaire pour une empreinte de qualité

Laufer et coll. (19) en 1997 ont étudié le temps que mettait le sulcus à reprendre sa position après déflexion.

Des mesures ont été réalisées en deux points distincts sur des incisives maxillaires droite : au milieu du collet (MB) et à l'angle formé par la ligne de transition de l'incisive et du collet (TLA). Le cordonnet utilisé était imprégné de chlorure d'aluminium. Un fil de soie avait préalablement été inséré dans le sulcus.

Le cordonnet a été laissé en place six minutes. Bien qu'il n'y ait pas eu de différence significative dans le taux de fermeture aux deux points, immédiatement après la dépose du cordonnet, le sulcus au point MB est resté ouvert plus longtemps. Cela s'explique par le fait que la gencive soit plus épaisse en interproximal qu'en vestibulaire. De plus, la zone TLA est une zone d'intersection entre les fibres dento-gingivales, semi-circulaires, et les fibres transgingivales. L'os est également plus épais dans cette zone, ce qui entraîne des fibres alvéolo-dentaires plus épaisses qu'en MB.

Le temps moyen pour avoir une ouverture sulculaire suffisante (0,2 mm) au TLA était de 0,24 à 20 secondes après le retrait du cordonnet. Pour faire l'empreinte d'une préparation, 20 secondes sont suffisantes pour insérer un matériau d'empreinte

Cependant, lorsque plusieurs dents sont à enregistrer, le sulcus de la dernière dent peut se trouver déjà refermé partiellement avant que le matériau d'empreinte soit injecté.

Les auteurs ont observé que lorsque les empreintes sont erronées, le défaut se trouve généralement au niveau du TLA et de la zone interproximale. Cela est compatible avec la découverte que la gencive interproximale se referme plus vite que le reste.

Cette expérience a été effectuée sur des dents non préparées. Il reste à voir si une limite intrasulculaire affecte le comportement de la fermeture du sulcus après la mise en place d'une technique de déflexion.

Chandra et coll. (45) étudient la fermeture du sulcus après utilisation de deux types différents de cordonnets imprégnés (un d'adrénaline et l'autre de sulfate d'aluminium) et deux pâtes gingivales,

en suivant le même protocole que Laufer. Les cordonnets sont laissés en place 5 minutes. Les pâtes gingivales y sont laissées seulement 2 minutes. Dans cette étude également les dents n'ont pas subi de préparation.

Pour tous les matériaux étudiés dans cette étude, on observe une ouverture sulculaire comparable et suffisante au bout de 60 secondes. En revanche, les techniques utilisant des pâtes de déflexion montrent une ouverture inférieure aux techniques utilisant des cordonnets. Cependant, elles initient des indices gingivaux et des indices de saignement inférieurs à ceux des techniques par cordonnets. Ainsi, les techniques de pâtes gingivales présentent une efficacité suffisante dans les premières 60 secondes en initiant moins de traumatisme, d'inflammation immédiate sur le parodonte. L'étude conclue que le cordonnet montre un meilleur accès au sulcus que les pâtes gingivales.

D'autres variables actuellement examinées incluent l'effet de différentes profondeurs de sulcus, la taille des cordonnets de déflexion et le temps de déflexion.

6) Pression enregistrée lors des techniques d'accès au sulcus

Van der Velden montrent que l'attache épithéliale supporte une force de 1N/mm^2 mais rompt à $2,5\text{N/mm}^2$. La mise en place d'un cordonnet génère presque $2,5\text{N/mm}^2$ (46).

Bennani et coll., (47). mesurent dans une étude *in vitro*, les pressions maximales moyennes lors de la mise en place d'un cordonnet et d'Expasyl® avec son système motorisé. Les valeurs respectives mesurées sont de $5,396\text{N/mm}^2$ et $0,143\text{N/mm}^2$.

La pression générée par l'Expasyl® est minimale comparé au système de cordonnet. L'insertion manuelle ou avec un système de pistolet motorisé produit la même pression, mais ce dernier produit une pression constante car il délivre le matériau avec plus de contrôle.

Expazyl® montre un comportement pseudo-plastique typique, à savoir, une diminution de viscosité quand la contrainte de cisaillement augmente. Sa viscosité est de 10 à 10^7Pa . Dans d'autres termes, le flux du matériau est sensible aux contraintes de cisaillement et à la tension appliquée. En conséquence, la force appliquée pendant le placement augmente la contrainte de cisaillement à l'intérieur du matériau et diminue la viscosité, ce qui aide le flux du matériau dans la scissure gingivale. De même, toute manipulation ultérieure au placement réduit la viscosité du matériau et aboutit à une perte de pression.

La pression développée dépend donc de la façon dont le matériau est appliqué.

Il est à noter que la pression générée par Expasyl® contribue seulement partiellement au processus de déplacement puisque le chlorure d'aluminium présent dans le matériau agit aussi comme un produit chimique constricteur.

Dans une autre publication, Bennani et coll. (48) montrent que toutes les pâtes injectées produisent des pressions atraumatiques. Expasyl® avec une pression de $0,143\text{N/mm}^2$ génère une pression significativement plus importante qu'ARP® ($0,058\text{N/mm}^2$) et Magic FoamCord® ($0,033\text{N/mm}^2$), utilisée sans Comprecap car elle génère une pression supplémentaire.

Lesage relève qu'une pression très faible de l'ordre de $0,1\text{N/mm}^2$ permet d'ouvrir le sulcus de l'ordre de $0,5\text{ mm}$ au bout de 2minutes (49).

II) Conséquences parodontales

1) Processus de la réaction inflammatoire (3)

L'inflammation est une réaction de l'organisme face à une agression. La réaction immunitaire du patient va elle-même détruire son tissu parodontal dans le but de recréer une zone favorable à la cicatrisation.

De plus, les lésions inflammatoires du parodonte ne sont pas différentes de celles qui apparaissent au sein des autres tissus.

Le but de la réaction inflammatoire est de protéger les tissus contre la pénétration de substances nocives et d'établir des conditions favorables pour la réparation. C'est donc une réaction bénéfique.

Une couronne présentant un sur-contour cervical entraîne une accumulation de plaque bactérienne par défaut d'accès au brossage. Ericsson et Lindhe (50) en 1984, ont montré qu'une réaction inflammatoire caractéristique de la gingivite s'établit alors dans le tissu conjonctif adjacent. Cette réaction inflammatoire est accompagnée d'une rougeur plus ou moins accentuée. L'intensité de cette rougeur est à mettre en corrélation avec l'épaisseur de la gencive marginale. Cette inflammation peut-être contenue mais si la gencive est fine et en l'absence de gencive attachée, elle peut envahir la totalité de la gencive marginale et entraîner une récession.

Afin d'éviter cela, outre le respect de l'espace biologique, le choix d'une technique prothétique non agressive et une adaptation précise du bord cervical de la coiffe prothétique, une morphologie intrasulculaire des couronnes en sous-coutour semble moins défavorable qu'en surcontour (51).

Deux phases sont à distinguer dans la réaction immunitaire inflammatoire:

- la réaction aigüe : c'est la première ligne de défense (52)
- la réaction chronique : c'est la deuxième ligne de défense.

Suite à une agression (thermique, chimique ou mécanique), il va se produire une réaction vasculaire et cellulaire.

Au niveau vasculaire, les médiateurs de l'inflammation sont :

- les prostaglandines (PG-2) ;
- les quinines ;
- l'histamine ;
- la sérotonine.

Ils sont présents dans le plasma et produits par les cellules du tissu conjonctif. Ainsi, à l'endroit de l'agression, il va y avoir une production de ces médiateurs de l'inflammation. Ces médiateurs vont agir sur les cellules endothéliales en les faisant se dilater.

Les vaisseaux vont à leur tour se dilater et un œdème va apparaître. La dilatation des vaisseaux entraîne une réduction du flux sanguin. Par voie de conséquence, les polynucléaires neutrophiles, les monocytes et les globules blancs vont pouvoir migrer en dehors des vaisseaux : c'est la diapédèse vasculaire.

Ils pénètrent ensuite dans le tissu conjonctif pour mettre en œuvre la réaction secondaire.

Les globules blancs associés aux lymphocytes B et T vont créer une réaction cellulaire. Cela crée une destruction passagère ou permanente des tissus.

Si la réaction inflammatoire locale aiguë est insuffisante, une réponse immunitaire se met en place, c'est la seconde ligne de défense.

Il va y avoir une production d'anticorps (réaction à médiation humorale) et une activation des lymphocytes T, CD-4 et CD-8 (réaction immunitaire à médiation cellulaire).

Les lymphocytes T au contact des antigènes vont produire des lymphokines (interleukines, TNF, interférons IFN) qui vont activer les métallo-protéinases qui vont détruire directement les tissus.

Les lymphocytes B vont ensuite se transformer en plasmocytes pour produire des anticorps.

Ceux-ci vont se lier à l'antigène pour créer un complexe antigène-anticorps qui va neutraliser les antigènes. Ce complexe va activer le système du complément. Ce dernier va soit détruire directement les cellules soit augmenter la réaction immunitaire (car c'est aussi un médiateur de l'inflammation). C'est la voie classique du complément.

Les médiateurs inflammatoires tels que le Tumor Necrosis Factor-alpha (TNF- α), l'Interleukine-1 β (IL-1 β) ou encore la prostaglandine PG-E2 jouent un rôle critique dans la pathogenèse de la maladie parodontale et sont utilisés comme marqueurs dans le diagnostic et l'analyse du niveau d'activité de la maladie et dans l'efficacité du traitement (53).

Les taux de TNF- α et d'IL-1 β sont utilisés afin d'analyser la réponse de l'hôte aux pathogènes parodontaux. Le taux de TNF- α augmente significativement dans le fluide sulculaire chez les patients atteints de gingivite ou de parodontite.

TNF- α est une cytokine pro-inflammatoire et une protéine de 17kDa, produite essentiellement par les monocytes/macrophages.

Ces deux protéines peuvent induire l'expression d'autres médiateurs, par rétroaction, qui vont à leur tour contribuer à la réponse inflammatoire, telles que les prostaglandines et les enzymes lytiques comme les collagénases, qui améliore l'élimination des bactéries. Elles fonctionnent également en synergie dans la résorption et le remodelage osseux(54).

2) Conséquences parodontales en fonction de la technique d'accès au sulcus

L'accès au sulcus par les techniques de déflexion n'est pas sans conséquence pour le parodonte marginal. En effet, nous pouvons être confronté à :

- une nécrose de l'épithélium superficiel ;
- une inflammation gingivale ;
- une concentration élevée de TNF α ;
- une sensibilité dentaire (44).

Dans le cas d'une violation de l'espace biologique soit lors des manœuvres prothétiques de préparation soit lors des techniques d'accès au sulcus, un parodonte agressé à deux façons de répondre. En première intention, une réponse tissulaire va tenter de recréer un espace biologique par l'intermédiaire d'une perte osseuse et de fait, d'une récession gingivale.

Si cette première réponse ne suffit pas à enrayer cette agression, il y aura une réponse secondaire qui se manifeste par une inflammation chronique de la gencive. Dans ce cas, ce sera au praticien

de tenter un rétablissement de l'espace biologique en recréant l'espace suffisant entre la limite de la restauration et l'os alvéolaire. Cela peut se faire de manière chirurgicale ou par une égression orthodontique de la dent concernée (55). Cette seconde solution impliquera une nouvelle réalisation prothétique.

Une diminution de la résistance au sondage peut apparaître sur un parodonte victime d'un non respect de l'espace biologique (6), et mener à une parodontite (10).

Au jour d'aujourd'hui, il n'y a pas de méthode fiable pour prévoir la réaction parodontale à un non respect de l'espace biologique. Il est cependant à envisager que l'épaisseur de l'os alvéolaire ait un impact significatif sur cette réaction tissulaire (55).

Selon Maynard et Wilson (16), la règle d'or serait, en cas de limites prothétiques intra-sulculaires, de toujours situer la limite de préparation coronairement au fond du sulcus, afin de respecter au mieux l'espace biologique. « La préservation d'un attachement parodontal sain est le facteur le plus important dans le pronostic à long-terme d'une dent restaurée. ».

Selon ces mêmes auteurs, quand une limite est placée dans le sulcus, la mesure verticale du tissu kératinisé doit être de 5 mm avec au minimum 3 mm de gencive attachée. S'il est nécessaire de dissimuler la limite prothétique, la gencive libre doit être suffisamment épaisse. Cela se caractérise par l'impossibilité de visualiser la sonde parodontale à travers le tissu (16).

Les dimensions d'espace biologique publiées sont des valeurs moyennes (8), c'est pourquoi Kois (56) trouve plus sérieux de mesurer le complexe dento-gingival à l'aide d'une sonde parodontale en allant jusqu'à l'os.

Cliniquement parlant, d'après une étude de Gracis et coll. (57) la plupart des patients semble pouvoir supporter les restaurations ayant une limite légèrement apicale au fond du sulcus. On peut ainsi parler de tolérance à la réponse inflammatoire, celle-ci variant d'un patient à l'autre.

Il faut essayer cependant de toujours garder à l'esprit la moindre mutilation du parodonte. En allant à l'encontre des principes biologiques, il y aura soit apparition d'une inflammation chronique de la gencive, soit une récession gingivale (37). De plus, quelque soit la qualité du parodonte, il est admis que plus la limite de préparation est enfouie dans le sulcus, plus la réaction inflammatoire est importante (58).

Les risques de lésions de l'espace biologique peuvent être limités en insérant un cordonnet rétracteur de taille fine avant d'enfourer la limite.

2.1) Conséquences parodontales suite aux techniques utilisant des cordonnets

Les techniques de déflexion par cordonnets nécessitent une délicatesse difficilement quantifiable afin d'éviter au maximum les récessions gingivales.

Les conséquences parodontales de ces techniques sont très « opérateur-dépendantes ».

Lors de la mise en place d'un cordonnet, il est recommandé de ne pas anesthésier le patient pour pouvoir se servir de son ressenti pour éviter de léser l'attache épithéliale (5).

Cette technique est chronophage et peut causer des saignements gingivaux ou encore des récessions selon la manipulation. Premièrement, il faut évaluer la profondeur du sulcus et sa « souplesse » afin de choisir une taille de fil adapté. Deuxièmement, il faut être attentif à la

pression exercée lors de la mise en place du cordonnet rétracteur, afin de ne pas risquer de léser les fibres de Sharpey. Une pression excessive peut mener à un saignement du sulcus et l'apparition d'une inflammation gingivale (59). Troisièmement, il faut faire attention au temps de mise en place du cordonnet dans le sulcus. En effet, celui-ci doit rester en place au minimum 5 minutes pour permettre l'arrêt du suintement gingival mais ne doit pas excéder 10 minutes afin d'éviter un risque de récession irréversible.

Løe et Silness (60) ont également montré que des forces importantes lors du positionnement d'un cordonnet de rétraction pouvaient détruire les fibres de Sharpey supérieures.

Ruel et coll. (61) en 1980 rapportent qu'un cordonnet cause la destruction de l'épithélium de jonction, nécessitant alors huit jours à guérir et peut causer une récession gingivale de l'ordre de 0,2-0,1 mm

L'utilisation d'un cordonnet trop épais entraîne un blanchiment de la gencive marginale signifiant une réduction locale du flux sanguin. En laissant ce cordonnet en place plusieurs minutes, il se crée une strangulation de la gencive libre pouvant conduire à une récession gingivale. Le choix d'une taille de cordonnet adaptée au sulcus est donc primordial.

Yang et coll. (62) comparent en 2005 la déflexion gingivale, la récession gingivale et le confort du patient obtenu avec un cordonnet Ultrapak 1® imprégné d'adrénaline, l'Expasyll® et une pâte ne contenant pas de chlorure d'aluminium, le Korlex-GR®. Sur 3 incisives maxillaires non préparées de 8 jeunes patients, les résultats montrent une augmentation de la profondeur du sulcus après déflexion avec les trois matériaux, sans différence significative entre eux. Des récessions gingivales ont été observées pour chaque technique. Cependant, les récessions sont significatives avec le cordonnet imprégné alors qu'elles ne le sont pas avec les deux autres techniques : les récessions étant trop petites pour être visibles à l'œil nu. C'est également avec le cordonnet imprégné d'adrénaline que les patients ont déclaré avoir le plus de douleur.

2.1.1) Cordonnet non imprégné

Feng et coll. (63) en 2006 réalisent une étude sur dix dents chez six patients, en bon état de santé parodontale. Le but de l'étude est de déterminer les effets locaux engendrés par un cordonnet non imprégné sur les indices parodontaux, à savoir, l'indice de plaque, l'indice gingival, la profondeur de poche, le saignement au sondage et le niveau d'attache, ainsi que les conséquences sur le fluide crévulaire et notamment le taux de TNF- α qu'il contient.

Les patients ont reçu une prophylaxie orale. Une semaine plus tard, les mesures de référence ont été relevées, puis le cordonnet a été inséré et laissé en place 15 minutes. Les mesures ont été réalisées après la dépose du cordonnet, puis au 3^{ème}, 7^{ème}, 14^{ème} et 28^{ème} jour.

Les résultats obtenus sont :

- l'indice gingival est significativement élevé à J1, J3 et J7 mais revient à la normale à J14 ;
- le débit du fluide sulculaire n'a pas significativement changé durant l'étude ;
- le taux de TNF- α augmente significativement après la déflexion. Il atteint un sommet à J1 puis diminue mais à J28, il est encore à 54% au dessus des valeurs initiales ;
- les autres paramètres ne sont pas significativement altérés par la procédure.

Ces résultats révèlent que l'usage d'un cordonnet défecteur entraîne des dommages du parodonte, plus sévères les deux premiers jours mais réversibles, et qui cicatrisent naturellement en deux semaines (sous réserve d'une coiffe provisoire bien adaptée et d'un bon contrôle de plaque).

Cependant, un taux élevé à 28 jours de cytokines tel que TNF- α signe une inflammation et est associé à une perte d'attache. Ici, aucune évolution du niveau d'attachement n'a été relevée. L'hypothèse que la durée de l'étude était trop courte pour voir apparaître ce phénomène a été émise.

Les auteurs concluent qu'une meilleure compréhension des facteurs provoquant l'augmentation des cytokines intra-crévicales permettrait la mise en place de protocoles pour une réponse parodontale plus prédictibles en prothèse fixée.

Al-Hamad et coll. (44) étudient en 2008 l'influence d'un simple cordonnet non imprégné sur le parodonte en relevant la profondeur de sondage, le niveau d'attache, l'indice gingival, l'indice de plaque, la mobilité, le saignement et la sensibilité du patient à J0, J1 et J7. Cette étude est réalisée sur 60 étudiants de 4^{ème} et 5^{ème} années d'odontologie, non fumeurs et avec un indice gingival entre 0 et 1. Le cordonnet a été laissé en place 10 minutes.

Il en ressort :

- une légère augmentation de la profondeur de sondage à J1 qui augmente encore à J7 ;
- une augmentation significative de l'indice gingival est notée à J1, et celui-ci revient à la valeur de référence à J7 ;
- un saignement pendant la déflexion intervient chez 28,3 % des sujets de l'échantillon ;
- un saignement après dépose du cordonnet intervient chez 26,7 % des sujets.

En revanche, Kumbuloglu et coll. (64).ne montrent pas de saignement après utilisation d'un cordonnet non imprégné.

Liu et coll. (65) en 2008 s'intéressent à la cytocompatibilité de trois cordonnets : un non imprégné, un imprégné de sulfate d'aluminium et un imprégné d'adrénaline. L'étude réalisée *in vitro*, cherche à montrer la cytotoxicité de ces techniques sur une culture cellulaire de fibroblastes. Nous allons exposer ici et dans les paragraphes qui suivent les résultats de cette étude avant d'en faire une synthèse.

Il en ressort que :

- 10 minutes après l'incubation de l'éluât du cordonnet non imprégné, 70% (+/-7) des fibroblastes sont encore viables ;
- 24 heures après l'incubation, 72% (+/-5) des fibroblastes sont toujours viables.

Selon les résultats de l'étude, la cytocompatibilité est différente suivant que le cordonnet est imprégné ou non : elle est la meilleure avec le cordonnet non imprégné. La réponse cytotoxique est associée à la perte de composant du cordonnet par lixiviation : elle est donc plus importante si l'on rajoute une solution d'imprégnation.

Wöstman et coll (66).en 2008 entreprennent une étude sur 340 dents préparées afin de montrer l'influence des méthodes de déflexion sur le flux de fluide crévicalaire. Après une déflexion de 15 minutes, ils mettent en lumière le fait que les cordonnets non imprégnés entraînent une augmentation significative du flux de fluide sulculaire, tandis qu'un cordonnet imprégné d'adrénaline et Expasyl® diminuent significativement ce flux. Les résultats de l'étude amènent à conclure qu'un simple cordonnet est inefficace pour réduire le flux de fluide crévicalaire.

D'après les diverses études faites sur les cordonnets non imprégnés, il en ressort que si une inflammation parodontale est systématique, cette dernière est réversible dans les 15 jours suivants

la déflexion. Des saignements et une augmentation du fluide sulculaire ne sont en revanche pas systématiquement observés.

2.1.2) Cordonnet imprégné

Comme nous l'avons vu précédemment, les cordonnets imprégnés de solutions médicamenteuses seraient plus efficaces dans le contrôle des fluides. Cependant, ils donnent lieu à des préoccupations concernant :

- leur toxicité systémique ;
- l'influence délétère qu'ils peuvent avoir sur les tissus parodontaux (67,68).

En 1999, Jokstad et coll. (21) déclarent que le type du cordonnet est plus important que la solution avec laquelle il est imprégné.

Liu et coll. (65) en 2004 s'intéressent à la cytocompatibilité de trois cordonnets : un non imprégné, un imprégné de sulfate d'aluminium et un imprégné d'adrénaline. L'étude réalisée *in vitro*, cherche à montrer la cytotoxicité de ces techniques sur une culture cellulaire de fibroblastes.

Il en ressort pour le cordonnet imprégné de sulfate d'aluminium :

- 10 minutes après l'incubation de l'éluât, 61% (+/-8) des fibroblastes sont toujours viables ;
- 24 heures après l'incubation, 61% (+/-10) des fibroblastes sont viables.

Pour le cordonnet imprégné d'adrénaline :

- 10 minutes après l'incubation de l'éluât, 21% (+/-2) des fibroblastes sont toujours viables ;
- 24 heures après l'incubation, 58% (+/-3) des fibroblastes sont toujours viables.

Les auteurs concluent que la cytotoxicité est la plus importante avec les cordonnets imprégnés d'adrénaline.

Yang et coll. (62) en 2005 montrent que les additifs chimiques dans lesquelles sont trempés ou pré imprégnés les cordonnets peuvent entraîner une inflammation des tissus parodontaux.

Csillag et coll. (30) en 2007 ont observé, après l'élimination des fils de déflexion imbibés seulement de sérum physiologique, une augmentation du flux sanguin dans le sillon gingival et une amplification de la sécrétion de fluide crévicaire. Les fils de coton imprégnés d'alun ou d'adrénaline ou de ces deux substances en combinaison avec différentes concentrations de chlorure de zinc produisaient toujours des lésions du parodonte.

Phatale et coll. (69) réalisent en 2010 une étude histopathologique relevant les effets des matériaux de déflexion gingivale sur la santé parodontale. Les techniques de cordonnet (Ultrapak® #00) imprégné de chlorure d'aluminium à 5 %, Expasyl® et Magic FoamCord® sont comparées. L'échantillon est composé de trente adolescents ayant un bon état de santé parodontal, dont les quatre premières prémolaires doivent être extraites pour cause orthodontique. La réponse tissulaire est analysée au microscope 48 heures après la déflexion.

Les critères suivants ont été utilisés afin de déterminer les dommages causés suivant la technique testée :

- Normal : épithélium gingival normal ;
- Léger : stripping et desquamation de l'épithélium ;
- Modéré : dégénération hydropique, hyperémie, inflammation cellulaire ;
- Sévère : nécrose et prolifération épithéliale.

La réponse cellulaire 48 heures après déflexion par un cordonnet laissé en place 10 minutes dans le sulcus est résumée dans le tableau ci-dessous :

Réponse tissulaire/ Technique	Cordonnet imprégné de chlorure d'aluminium à 5%
Normal	43,33%
Légère	36,67%
Modérée	20%
Sévère	0%

Tableau 3 : Réponse tissulaire en fonction de la technique de déflexion(69)

Les sections microscopiques étudiées montrent que le cordonnet provoque une rupture de l'attache épithélio-conjonctive. L'épithélium sulculaire est présent mais perturbé au niveau cellulaire. L'épithélium de jonction est parfois absent et l'épithélium de jonction résiduel montre une dégénération hydropique intracellulaire, un stripping, ainsi qu'une desquamation.

Les auteurs concluent que la technique du cordonnet imprégné requiert une manipulation appropriée car elle comporte des risques de lésion de l'attache épithéliale et de sensibilité durant le placement. C'est une technique qui requiert du temps et elle peut provoquer des saignements et des suintements.

2.2) Conséquences parodontales suite à la déflexion avec Merocel®

D'après une étude réalisée en 2013 par Shivasakthy et coll.(23), l'ouverture sulculaire serait plus efficace avec Merocel® qu'avec une technique de cordonnet classique.

Dans cette étude, le Merocel® produirait plus de déflexion gingivale qu'un cordonnet seul. En revanche, la comparaison se fait sur des limites supra-gingivales, avec un cordonnet non imprégné et le déplacement latéral n'a pas été mesuré, seule la composante verticale de la déflexion a été évaluée.

De plus le matériau serait difficile à mettre en place, plus facile quand il est sec qu'humide et il est nécessaire de réaliser une dent provisoire pour le maintenir en place.

2.3) Conséquences parodontales suite à la déflexion par pâte gingivale

Bien qu'il existe un certain nombre de pâtes gingivales commercialisées, Expasyl® étant la première mise sur le marché en 1999, c'est celle que l'on retrouve le plus dans les études comparatives.

Expasyl® contient 15 % de chlorure d'aluminium, or il a été montré que pour des concentrations supérieures à 10 %, le chlorure d'aluminium cause des dommages tissulaires locaux et une ischémie transitoire (70).

C'est un produit irritant dans des concentrations modérées et caustique à forte concentration (27,68,70)

Selon Blanchard (71), Expasyl® est respectueux du système d'attache épithélio-conjonctif. C'est la viscosité de la pâte qui entraîne l'ouverture du sulcus lors de son application. Le contrôle visuel est permanent. Aucune expansion non contrôlée ultérieure à l'application ne peut se faire au risque de léser l'attache épithéliale. Cette technique indolore ne nécessite une anesthésie que dans de très

rare cas ce qui permet de préserver l'intégrité de l'attache épithéliale. De plus, il n'y a pas de saignement relevé après retrait de la pâte.

On peut parfois relever des cas de sensibilité dentaire après utilisation de l'Expasyl®. Cela peut-être dû à l'acidité du produit, qui affecterait la perméabilité des tubules dentinaires (72) mais également à la sécheresse engendrée par le matériau, caractéristique recherchée pour la réalisation d'une empreinte de précision (44).

Al Hamad et coll. (44) dans leur étude de 2008 démontrent que toutes les techniques d'accès au sulcus entraînent une inflammation temporaire et que la plus importante serait celle causée par Expasyl®.

Après application d'Expasyl® 2 minutes dans le sulcus, les résultats suivants sont relevés dans cette étude (44):

- une augmentation significative de l'indice gingival est notée à J1 ;
- l'indice gingival diminue à J7 mais reste toujours au dessus des mesures initiales;
- le matériau ne provoque pas de saignement ;
- aucune perte d'attache n'est constatée;
- il n'y a pas de mobilité provoquée.

La conclusion des auteurs est qu'Expasyl® ne provoque pas de dommages parodontaux irréversibles. En revanche, la cicatrisation est lente.

La même étude montre l'influence de la déflexion avec Magic FoamCord® durant 5 minutes dans le sulcus. Les résultats montrent :

- une augmentation significative de l'indice gingival à J1 ;
- l'indice gingival se normalise à J7 ;
- le matériau ne provoque pas de saignement ;
- aucune perte d'attache n'est constatée;
- il n'y a pas de mobilité provoquée.

L'utilisation de Magic FoamCord® n'entraîne pas de dommages parodontaux irréversibles et la cicatrisation est rapide. Sa mise en place est indolore et ne provoque pas de saignement post-opératoire.

Phatale et coll. (69), en 2010 étudient l'effet d'un point de vue histologique d'Expasyl® et de Magic FoamCord®. L'étude microscopique de coupe de gencive marginale est réalisée 48 heures après la déflexion par Expasyl®, laissé en place 1 à 2 minutes d'une part, et par Magic FoamCord® avec sa coiffe de compression laissés en place pendant 5 minutes d'autre part. Les matériaux sont ensuite rincés à l'aide d'un spray air/eau.

Le tableau suivant résume les dommages tissulaires causés par la déflexion à l'aide d'Expasyl® et Magic FoamCord® :

Réponse tissulaire/ Technique	Expasyl®	Magic FoamCord®
Normal : épithélium gingival normal	93,33%	80%
Légère : stripping et desquamation de l'épithélium	6,67%	20%
Modérée : dégénération hydropique, hyperémie, inflammation cellulaire	0%	0%
Sévère : nécrose et prolifération épithéliale	0%	0%

Tableau 4 : Réponse tissulaire en fonction de la technique de déflexion(69)

L'attache épithéliale est histologiquement intacte dans la majorité des cas 48 heures après la déflexion.

Selon les auteurs, Expasyl® est un matériau non invasif, facile à utiliser et fiable. Il ne crée aucune douleur, il contient un agent hémostatique, il est efficace, sûr, il augmente le confort du patient et fait gagner du temps au praticien. Magic FoamCord® est un produit facile à utiliser, atraumatique et rapide à mettre en place. Il est biocompatible et ne présente pas d'effets secondaires défavorables pour le parodonte.

Les conclusions qui ressortent des études faites sur les pâtes gingivales sont qu'elles ne causent pas de dommages parodontaux irréversibles. Elles ne causent pas de saignement. Cependant des cas de sensibilité dentaire ont été déclarés avec Expasyl®.

3) Conséquences parodontales des techniques chirurgicales

Al-Ani et coll. (73) en 2010 montrent que les procédures chirurgicales réalisent de façon concomitante l'hémostase et s'exécutent rapidement, mais elles sont destructives et obligent à inciser les tissus.

3.1) Conséquences parodontales de l'éviction gingivale par curetage gingival

Azzi et coll. (74) en 1983 réalisent une étude sur 12 chiens en excellent état de santé parodontal, afin de déterminer les conséquences tissulaires cliniques et microscopiques tout de suite après le curetage, à 6 heures, J1, J3, J7 et J14 après l'éviction. Celle-ci est réalisée avec une fraise diamantée de granulométrie moyenne. Nous allons exposer ici et dans les paragraphes qui suivent les résultats de cette étude.

On observe les résultats cliniques suivants :

- une récession gingivale ;
- une perte d'attache en moyenne de 0,1 mm est notée à J14 ;
- une augmentation du flux de fluide sulculaire à J1 disparaissant à J7.

Les résultats histologiques étudiés au microscope sont les suivants :

- l'épithélium sulculaire est partiellement détruit ;
- l'épithélium jonctionnel est détaché ;
- les fibres du tissu conjonctif sont partiellement détruites ;
- l'épithélium jonctionnel n'a pas migré apicalement ;
- le sulcus se réépithélialise 7 jours après le curetage ;
- la cicatrisation est totale à 14 jours.

Les auteurs concluent que les résultats cliniques et histologiques ont été obtenus en respectant un protocole réalisé avec beaucoup de délicatesse. La contradiction entre les résultats cliniques et histologiques proviendrait des variations de pénétration de la sonde parodontale dans le sulcus et du degré de maturité des fibres de collagènes.

3.2) Conséquences parodontales de l'éviction gingivale par électrochirurgie

Azzi et coll. (74) chez le chien, relèvent les réactions cliniques et histologiques des tissus gingivaux avec l'électrochirurgie juste après la réalisation de l'acte, puis 6 heures après, J1, J3 J7 et J14.

Les résultats montrent que la technique engendre des dommages tissulaires et que la cicatrisation commence au 7^{ème} jour. Au 14^{ème} jour, la mesure de la profondeur de sondage est augmentée et il apparaît une récession gingivale minime.

Les auteurs concluent que l'éviction gingivale par électrochirurgie doit être réalisée avec grande prudence car elle peut être très mutilante pour les tissus gingivaux. Ils précisent que la gencive doit être saine avant toute intervention afin d'en limiter l'agression.

3.3) Conséquences parodontales de l'éviction gingivale par laser

Abdel Gabbar et coll. (75) comparent en 1995, les effets de l'éviction gingival avec un laser Nd :YAG avec ceux de la déflexion obtenue par un cordonnet imprégné soit de sulfate ferrique à 13,3%, soit de chlorure d'aluminium à 25%. Ces derniers sont laissés en place 15 minutes.

La déflexion et le processus de cicatrisation ont été étudiés.

Six patients ayant quatre prémolaires à extraire pour des raisons orthodontiques ont participé à cette étude. Chaque dent a été préparée pour recevoir une coiffe céramo-métallique puis a reçu les techniques d'accès au sulcus dans la même séance.

A 24 heures, 7 jours et 14 jours après l'ouverture sulculaire, des biopsies ont été réalisées. Le jour de l'extraction, un prélèvement de 2 mm de gencive marginale a été effectué. Le but de cette étude histologique était de comparer l'évolution du processus inflammatoire en fonction de la méthode utilisée. Les résultats sont les suivants :

- à 24 heures, les biopsies ne révèlent pas de différences significatives entre les groupes. L'épithélium sulculaire est partiellement détruit et le tissu conjonctif présente une inflammation.

- à 7 jours, le processus de cicatrisation est avancé dans le groupe traité au laser. L'épithélium sulculaire a recouvert les ulcérations. Une légère inflammation du tissu conjonctif est visible. Dans les autres groupes, la cicatrisation est moins avancée, la réépithélialisation est incomplète et le tissu conjonctif est encore très enflammé.

- à 14 jours, la cicatrisation est totale chez les patients traités au laser, il demeure cependant une légère inflammation de la partie superficielle du tissu conjonctif. Dans les groupes

traités par cordonnets imprégnés, l'épithélium sulculaire présente une hyperplasie gingivale et des ulcérations. Le tissu conjonctif présente une inflammation chronique.

La conclusion des auteurs est que la cicatrisation survient plus rapidement après éviction au laser qu'avec la technique de cordonnet imprégné. Le laser cause un saignement moindre que le cordonnet.

Ainsi on peut voir que la cicatrisation parodontale est avancée à 7 jours après éviction gingivale au laser. Cependant, le processus de cicatrisation après utilisation de cordonnets imprégnés est plus lent que celui observé dans les études précédentes. Cela peut être dû à la concentration relativement forte en chlorure d'aluminium utilisée dans cette étude alors que la plupart des études utilisent du chlorure d'aluminium à 15%, et au temps d'application excessif.

3.4) Conséquences parodontales lors d'association de techniques

Acar et coll. (76) comparent en 2014 les techniques suivantes :

- cordonnet non imprégné (Premier Dental Products Co) ;
- cordonnet imprégné d'une solution de chlorure d'aluminium ;
- une pâte gingivale contenant 15% de chlorure d'aluminium (Traxodent Hemodent Paste Retraction System® - Premier Dental Products Co) + une coiffe en coton (prévue pour améliorer le déplacement gingival et aider pour l'hémostase) ;
- un cordonnet imprégné de chlorure d'aluminium + une pâte gingivale à 15% de chlorure d'aluminium + une coiffe en coton.

Il en ressort que le fait d'imprégner le cordonnet avec le chlorure d'aluminium diminue l'incidence de saignement après la dépose du cordonnet et augmente la qualité de l'empreinte. L'utilisation de la pâte gingivale avec la coiffe de compression fournie est facile et permet un gain de temps. Cette technique cause également moins de saignement que celle du cordonnet imprégné. Ces deux techniques sont similaires quant aux critères de déflexion et de qualité d'empreinte, à savoir l'absence de vides et de bulles et la reproduction parfaite de la ligne de finition.

L'utilisation du cordonnet et de la pâte associés à la coiffe de compression est un avantage pour le contrôle de l'hémostase, la déflexion et la qualité d'empreinte mais cette technique est consommatrice en temps et est plus difficile à mettre en œuvre.

3.5) Comparaison entre technique de déflexion et d'éviction

En 1981, Ingraham et coll. (13) comparent le curetage rotatif à la technique du double cordonnet et à l'électrochirurgie.

Une première constatation est que l'épithélium de jonction est souvent lésé durant la préparation de la dent.

L'électrochirurgie apparaît comme la moins contrôlable des techniques car elle crée plus de perturbations initiales dans le tissu. La technique par cordonnet est très destructive si une pression excessive est appliquée, cela résulte en un déchirement des fibres du tissu conjonctif.

Dans des conditions contrôlées et avec la fraise adaptée, le curetage rotatif est une technique fiable, cette méthode produit d'excellentes empreintes avec un minimum de dommages initiaux et à long terme pour le parodonte.

Dans un environnement exempt de plaque, les auteurs notent une différence sur les premiers stades de guérison. Cependant, toutes les techniques assurent une guérison des plaies à long terme comparable.

En conclusion, avec les trois techniques, on obtient une cicatrisation complète en 21 jours.

Les trois techniques créent un environnement favorable pour réaliser une empreinte précise tout en respectant la profondeur du sulcus.

Cependant, nous pouvons nous demander si les résultats de cette étude ne sont pas un peu biaisés par le fait qu'Ingraham est l'inventeur de la fraise de curetage rotatif.

En 2004, Gherlone et coll (39) comparent les récessions gingivales obtenues à court terme après utilisation des techniques de double cordonnet (non imprégné), d'électrochirurgie, de laser diode 980-nm et de laser Nd :YAG 1064-nm.

Un échantillon de 103 patients (110 dents antérieures et postérieures) est réparti aléatoirement en quatre groupes. Quinze jours après l'empreinte, il en ressort que le nombre de récessions gingivales est plus important dans le groupe ayant eu recours à l'électrochirurgie (12,7%), suivi par le double cordonnet (7,3%), puis par le laser Nd :YAG (2,7%). C'est donc le laser diode qui a créé le moins de récession (1,8%). 30 jours après l'empreinte, une seule récession persiste sur une dent numéro 13 du groupe de la technique de déflection par double cordonnet. On peut donc se demander si cela vient de la localisation de la dent ou de la technique d'accès au sulcus utilisée.

L'étude monte également un saignement gingival après l'empreinte plus important pour la technique du double cordonnet (14,5%) comparé au laser Nd :YAG (3,6%) alors qu'aucun saignement n'est à relever pour l'électrochirurgie et le laser diode.

Les auteurs concluent de cette étude que le laser produit des résultats corrects en termes de déflection gingivale avec un maximum de respect pour les structures anatomiques environnantes.

4) Toxicité des produits chimiques

Les astringents sont des substances qui précipitent les protéines, mais qui ne pénètrent pas les cellules, ainsi, ils n'affectent que la partie superficielle de la muqueuse. Ils durcissent la surface gingivale en la rendant mécaniquement plus forte et en diminuant l'exsudation. Les styptiques sont la forme concentrée des astringents. Ils sont responsables d'une coagulation superficielle et locale (15).

Les vasoconstricteurs sont utilisés en dentisterie comme composant des carpules d'anesthésique local et pour l'imprégnation des cordonnets de rétraction sulculaire. Ces agents n'entraînent pas la coagulation sanguine, mais agissent sur la constriction des vaisseaux sanguins. L'adrénaline est le principal vasoconstricteur utilisé. Elle limite le flux sanguin de la zone où elle est appliquée en diminuant le diamètre des capillaires sanguins, diminuant ainsi l'hémorragie et le suintement (77).

En 2002, Kopac et coll. (67) étudient les effets cytotoxiques des solutions astringentes sur des cultures cellulaires en utilisant le test MTT. Cette équipe étudie la viabilité de cellules diploïdes de fibroblastes pulmonaires de hamster chinois traitées avec des solutions contenant du chlorure d'aluminium et du sulfate d'aluminium. Après une minute d'exposition, tous les agents chimiques, à leur concentration d'origine, causent des effets cytotoxiques plus forts qu'à une dilution de 1/10. A cette dilution de 1/10, la viabilité des cellules traitées avec 25% de chlorure d'aluminium est significativement plus faible que celle des cellules traitées avec 10% de chlorure d'aluminium et 20% de sulfate d'aluminium.

Dans une autre étude Kopac et coll.(78) ont traité des kératinocytes de rats pendant 10 minutes avec une solution à 25% de chlorure d'aluminium. Après étude des cellules par scanner et microscope électronique à transmission, il a observé qu'elles différaient significativement de celles du groupe contrôle.

En 2004, Lodetti et coll.(79) étudient les effets cytotoxiques des solutions astringentes sur des kératinocytes humains. La solution la plus préjudiciable pour les cellules était une solution contenant du sulfate ferrique et du subsulfate ferrique.

Le pH des agents hémostatiques diffèrent d'une compagnie à une autre (80).

Cependant, Csillag et coll. en 2009 montrent que ces solutions sont très acides et que leur utilisation élimine la boue dentinaire (30). Nowakowska et coll. (81) en 2009, étudient le pH de solutions et gels astringents purs et à des dilutions de 1/10 et 1/20 et montrent également des pH étonnamment bas.

En 2010, Nowakowska et coll. (82) étudient la cytotoxicité sur des fibroblastes gingivaux humains, du chlorure d'aluminium, du sulfate d'aluminium et du sulfate ferrique. Pour ce faire, ils testent dix agents chimiques de déflexion gingivale, sous forme de gel ou de solution.

Les produits sont dilués à 1/10 et 1/20 et le test MTT ((3-(4,5-dimethyl-2-thiazolyl)-2,5-diphenyl-2H tetrazolium bromide)) est utilisé pour déterminer la fonction oxydo-réductrice des mitochondries à 3, 5, 10 minutes et 24 heures après l'incubation à 37°C.

Après 3 minutes, les résultats ont montré que les solutions et gels à base de sulfate d'aluminium et de chlorure d'aluminium permettaient un fort potentiel d'oxydo-réduction des fibroblastes. En revanche, le potentiel d'oxydo-réduction obtenu avec les cellules mises en culture avec les solutions à base de sulfate ferrique étaient significativement plus faible. Cela suggère des limitations dans leur utilisation en pratique clinique.

Le plus faible taux de viabilité pour tous les agents confondus a été relevé à 5 minutes.

Après 10 minutes, la viabilité augmentait pour tous les agents, ce qui révèle que le potentiel d'oxydo-réduction des mitochondries se réactive. Cela suggère une réaction de défense des cellules contre les agents de déflexion.

A 24 heures, tous les produits utilisés causaient des effets cytotoxiques.

La viabilité cellulaire, en réponse aux agents de déflexion:

- augmente quand la concentration de ces derniers décroît ;
- diminue avec le temps d'exposition.

Les conclusions de l'étude mènent à dire que les agents contenant du sulfate ferrique sont les plus cytotoxiques, suivis par ceux contenant du chlorure d'aluminium et du sulfate d'aluminium. Plus la solution est acide et plus la cytotoxicité est grande.

La forme des astringents utilisés influence la viabilité cellulaire. Les gels (exceptés ceux contenant du sulfate ferrique) ne montrent pas d'évolution significative du potentiel d'oxydo-réduction des mitochondries. L'utilisation de gel réduit l'aire de contact entre la gencive et l'agent astringent.

De plus, les agents de types gel diminuent l'effet « griffant » impliqué lors de l'application et du retrait du matériau dans la scissure gingivale

Cependant, il faut prendre en considération que dans des conditions *in vivo*, les produits sont dilués par le fluide sulculaire et par le spray d'eau.

D'après Donovan et coll. (27) le taux d'absorption dans la circulation sanguine dépend de la solution utilisée, de la présence ou non de lacération de la gencive et du nombre de dents

préparées. En effet plus les préparations à enregistrer sont nombreuses, plus la quantité de solution utilisée sera élevée, avec une augmentation du risque de passage dans la circulation sanguine.

Il est donc important de connaître les solutions médicamenteuses utilisées et les protocoles conseillés par les fabricants. C'est également le cas pour les pâtes gingivales, pour lesquelles la notice indique un temps maximum de pose à ne pas dépasser.

5) Réversibilité ou non de la réaction

Les études *in vivo* et *in vitro* réalisées sur l'efficacité des solutions astringentes montrent que leur utilisation s'accompagne d'effets indésirables locaux sur les tissus gingivaux marginaux.

De nombreux auteurs ont montré une réponse inflammatoire suite à leur utilisation. Cela a été montré par la mesure du flux de fluide gingival sulculaire, par l'analyse de ce fluide et particulièrement le taux de TNF- α , (cytokine pro-inflammatoire) (63,66).

Il ressort de ces études que la réponse inflammatoire est normalement transitoire. Sa sévérité dépend du type et de la concentration des agents de rétraction gingivale (82).

Les résultats obtenus par la technique SEM-EDX (microscopie électronique à balayage associée avec l'analyse par spectroscopie de rayon X à dispersion d'énergie) rapportent une morphologie altérée de la surface dentinaire humaine préparée, après exposition *in vitro* à un mélange de fluide sulculaire et de solution astringente. Cette altération de la surface dentinaire diminue la susceptibilité de la déminéralisation de la dentine en contact d'acide orthophosphorique à 35%.(83). Cela est à prendre en compte dans les cas où la déflexion est réalisée pour une restauration cervicale.

Les composants des solutions d'imprégnation des cordonnets ainsi que des pâtes gingivales peuvent ainsi causer :

- une réaction inflammatoire réversible ;
- une altération de la surface dentinaire non réversible.

III) Revue de littérature : conséquences parodontales des techniques d'accès au sulcus en fonction du biotype parodontal

1) Introduction

L'objectif de cette revue de la littérature scientifique est de nous éclairer sur le choix de la technique d'accès aux limites prothétiques en fonction du type de parodonte. Certaines règles sont connues pour choisir la meilleure technique en fonction de la situation de la limite prothétique ou de la profondeur du sulcus. Nous souhaitons, par le travail présent, présenter une synthèse, afin d'avoir une aide pour orienter son choix de technique de rétraction gingivale suivant le type de parodonte rencontré.

2) Matériel et méthode

Schéma de l'étude

Afin de trouver des réponses à notre problématique, une revue de la littérature scientifique a été réalisée.

La base de données électronique utilisée pour notre revue systématique est Pubmed.

Les critères d'inclusion et d'exclusion d'articles sont les suivants :

Critères d'inclusion :

Articles en anglais

Articles en français

Etudes *in vivo* réalisée chez l'espèce humaine

Critères d'exclusion

Articles en d'autres langues que le français et l'anglais

Articles publiés avant l'année 2000

Etudes *in vitro*

Etudes animales

Les filtres suivants ont donc été activés sur Pubmed :

- type d'articles : étude clinique, essai clinique, essai clinique contrôlé et étude comparative
- date de publication : du 1 /01/2000 au 31/05/2017 ;
- espèce : humaine ;
- langues : anglais et français

Définition des mots-clés

Voici les associations de mots-clés utilisées, ainsi que le nombre d'articles qu'elles ont généré.

Le seul mot-clé MESH pertinent trouvé pour la recherche était : " Gingival Retraction Techniques [Mesh] » ; il a généré 13 articles dont 2 ont été retenus.

L'équation de recherche « Gingival AND retraction NOT orthodontic » a généré 32 articles incluant deux articles précédemment trouvés.

Cette même équation utilisée dans la base de données Cochrane library a généré deux articles jugés comme inintéressants pour notre étude.

D'autres équations de recherche associant les mots-clés « impression », « gingival displacement », « inflammation », « cords » et « cordless » de différentes manières n'ont pas généré d'articles nouveaux.

La recherche de mots-clés associés au parodonte tels que « periodontal-type », « thick gingiva », ou encore « thin gingiva » n'a pas abouti.

Une revue systématique de la littérature de Huang datant de 2015, utilise l'équation « gingiva* AND (displac* OR retract*) AND (« cord » OR « cordless » OR « paste »). Cet article trouvé en cours de recherche compare l'efficacité des techniques avec cordonnets par rapport aux techniques de pâtes gingivales.

En appliquant cette équation sur Pubmed avec les filtres précédemment décrits, nous avons obtenu 17 articles.

Cependant après études de ces derniers aucun article n'a été sélectionné en plus par rapport à la première équation utilisée.

Une recherche complémentaire a été effectuée sur la base de données Cochrane. Cette recherche n'a pas donné d'article supplémentaire.

Sélection des articles

Les titres ainsi que les résumés des articles regroupés grâce à Pubmed ont été étudiés. En fonction des critères définis d'inclusion et d'exclusion à l'étude, les textes intégraux des articles sélectionnés ont été étudiés.

Par recherche manuelle, en analysant les bibliographies des premiers articles sélectionnés, un article a été retenu pour répondre à la problématique. Ceux-ci n'apparaissent pas au travers de la recherche avec les mots-clés mais ont été retenus pour la revue.

Le logiciel de gestion de référence bibliographique Zotero a été utilisé afin de regrouper et d'organiser les articles trouvés.

La date de la fin de la recherche est 31 mai 2017.

Le diagramme de sélection suivant résume le nombre d'articles retenus et exclus.

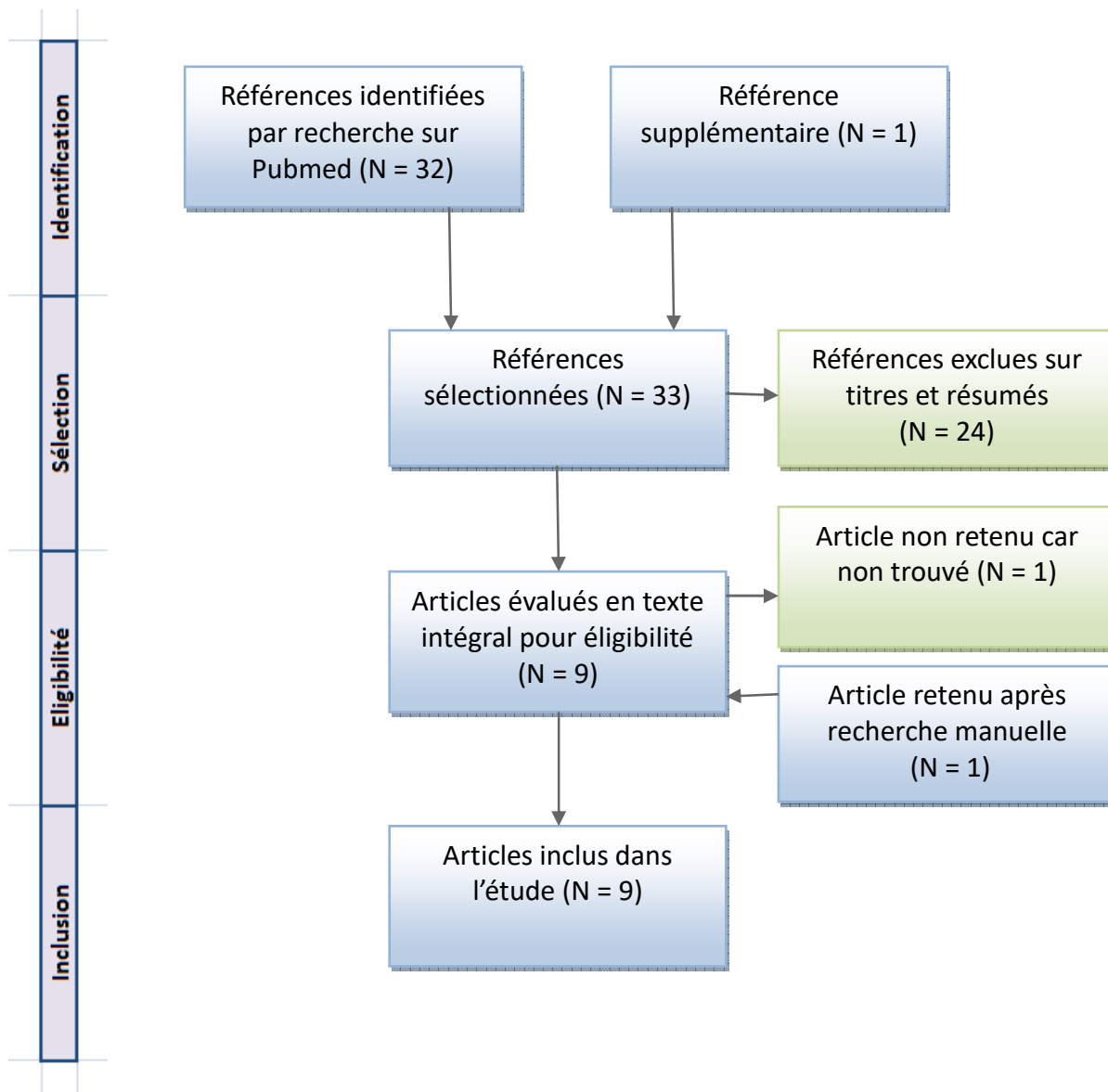


Figure 20 : Diagramme de sélection

3) Résultats

Toutes les études retenues vont être détaillées, avant d'en analyser les résultats.

Yang et coll. en 2005 (62) entreprennent une étude clinique afin d'examiner les conséquences cliniques de l'utilisation d'un matériau de déflexion gingivale : Korlex-GR®. Celui-ci a été comparé à deux autres matériaux concernant l'ouverture sulculaire, la récession gingivale et le confort du patient.

L'échantillon se compose de 8 sujets, autant d'hommes que de femmes d'environ 25 ans. Tous sont en bonne santé, non fumeurs et avec une bonne hygiène orale.

Pour être sélectionnés, ils devaient avoir une gencive saine, décrite par les auteurs par les critères suivants :

- absence de plaque ;
- gencive de couleur rose pâle ;
- papille interdentaire plate et fermement attachée ;

- absence de suintement ou de saignement ;
- profondeur de sondage < 3 mm.

Les trois matériaux utilisés pour la déflexion gingivale dans cette étude étaient les suivants :

- un cordonnet imprégné d'adrénaline, Ultrapak 1® (Ultradent) ;
- Expasyl® (Satelec-Pierre Rolland), contenant 15% de chlorure d'aluminium ;
- Korlex-GR® (Biotech-One), une pâte gingivale ne contenant pas de chlorure d'aluminium.

Une première empreinte a été réalisée pour servir de contrôle.

Chaque participant a reçu les trois techniques qui ont été placées au hasard sur la face vestibulaire d'une incisive centrale ou latérale maxillaire non préparée, droite ou gauche. Un total de 24 dents a été étudié.

Les matériaux ont été placés à une profondeur approximative de 1 mm dans le sulcus, durant 2 minutes.

Une seconde empreinte a été réalisée.

Quatorze jours plus tard, une troisième empreinte a été réalisée afin de déterminer une éventuelle récession gingivale.

Chacun des trois modèles en plâtre obtenus a été analysé par un laser 3D afin de mesurer la profondeur du sulcus après la rétraction et la position de la gencive marginale.

Afin d'évaluer le confort de chaque technique, les patients ont été interrogés sur la douleur perçue durant la déflexion, immédiatement après la dépose des matériaux. Elle a été quantifiée grâce à une échelle allant de 1 (pas de douleur) à 4 (douleur sévère).

Les résultats sont les suivants :

- il y a eu une augmentation significative de la profondeur sulculaire (> 2 mm) après la déflexion avec les trois matériaux étudiés ;
- il n'y a pas eu de différence significative de déflexion gingivale entre les matériaux utilisés
- le cordonnet imprégné a causé la plus importante quantité de récession tandis que les récessions observées avec les deux pâtes ont été considérées comme cliniquement insignifiantes et trop petites pour être visibles à l'œil nu.
- le cordonnet a été la technique la plus douloureuse pour les patients.

Pour conclure, les auteurs déclarent que Korlex-GR® assure une déflexion gingivale favorable à la prise d'empreinte dans la majorité des situations cliniques. L'anesthésie locale n'est pas nécessaire avec cette méthode. La récession gingivale engendrée par la pâte est minimale. Cependant, le meilleur taux de déflexion a été observé avec Expasyl®

Polat et coll. en 2007 (68) réalisent un article thérapeutique afin de mettre en lumière l'effet des techniques de déflexion sur le flux sanguin gingival. Les effets de deux agents chimiques de déflexion sur le flux sanguin gingival sont appréhendés, ainsi que les effets sur la tension artérielle. Tous les sujets avaient un index gingival de 0. Ils ont été au repos pendant au moins 15 minutes avant la prise de mesure.

La mesure de flux sanguin gingival a été réalisée à l'aide d'un débitmètre doppler laser calibré avant chaque mesure.

Un échantillon de 30 étudiants en odontologie, a été divisé en deux groupes de 15 membres :

La première prémolaire maxillaire gauche de tous les participants recevait un cordonnet fin tricoté (N°1, Roeko Stay-Put®) appliqué avec une spatule de bouche.

Pour la première prémolaire maxillaire droite :

- le groupe 1 recevait un cordonnet imprégné avec 0,1 g/mL de chlorure d'aluminium (Gingiva Liquid, Roeko) ;

-le groupe 2 recevait un cordonnet imprégné de 0,001 g/mL d'adrénaline (Adrenalin, Biofarma Ilaç San ve Tic).

Les cordonnets ont été laissés en place durant 4 minutes.

Les mesures du flux sanguin ont été faites au niveau de la gencive marginale, juste avant la mise en place des cordonnets, juste après leur dépose, puis à 4, 12, 20 minutes et 24 heures après la dépose des cordonnets.

La tension des patients a également été relevée avant et après la déflexion.

Dans le groupe 1, les différences entre les deux côtés à chaque étape de contrôle ne sont pas significatives. En revanche, pour le groupe 2, les valeurs obtenues sont statistiquement significativement différentes.

Les mesures avant la pose du cordonnet et après son retrait ne sont pas significativement différentes entre les deux groupes. Elles le deviennent ensuite : celles du groupe 2 sont plus faibles.

Au moment de la dépose du cordonnet et après cette dernière, le flux sanguin décroît dans le groupe 2. Cependant, la valeur du flux sanguin est plus élevée que toutes les autres à 24 heures après le retrait du cordonnet.

Il n'y a pas de changement significatif à signaler dans le groupe 1, concernant la mesure de la tension artérielle. En revanche, une baisse significative de la pression sanguine diastolique est à noter dans le groupe 2.

Il y a une diminution significative du flux sanguin gingival avec un cordonnet imprégné d'adrénaline qui n'est pas notée avec un cordonnet imprégné de chlorure d'aluminium. Cela signifie que l'effet vasoconstricteur du chlorure d'aluminium est moins prononcé que celui de l'adrénaline.

En conclusion, le flux sanguin gingival est affecté par la technique de rétraction. Un cordonnet imprégné d'adrénaline entraîne une diminution de ce flux. La valeur minimale est observée à 20 minutes après le retrait du cordonnet.

L'effet de la rétraction gingivale sur le flux sanguin local est réversible.

Un cordonnet imprégné d'adrénaline peut être utilisé sans risque :

- chez un patient en bonne santé ;
- avec une gencive saine ;
- en limitant son stress et le traumatisme gingival durant la mise en place.

Kumbuloglu et coll. en 2007 (64), entreprennent une évaluation clinique de 16 types de cordonnets imprégnés par des solutions médicamenteuses différentes. Le but de l'étude est d'identifier si la surface des empreintes réalisées est différente en fonction du cordonnet utilisé. Les performances cliniques de différentes associations de cordonnet et de solutions astringentes ont été évaluées.

Les 16 systèmes étudiés ont été classés en trois groupes :

- cordonnet imprégné par le praticien avec une solution venant du même fabricant ; le cordonnet a trempé dans la solution pendant 20 minutes ;
- cordonnet imprégné par le fabricant ;
- cordonnet non imprégné (groupe contrôle).

402 dents de 50 patients ont été évaluées. Ces dents devaient recevoir une restauration prothétique.

Pour participer à l'étude les patients devaient être exempts d'inflammation gingivale.

Ils ont ensuite été divisés au hasard en trois groupes pour être évalués par trois cliniciens. Les différents cordonnets ont également été distribués au hasard dans les groupes. Ces derniers avaient une taille standard de 4 cm.

Les patients ont été anesthésiés avant préparation des dents. Les limites de finition ont été placées à environ 0,5 mm dans le sulcus. La déflexion gingivale a été réalisée dans la séance, suivie par l'empreinte.

Les critères suivants ont été évalués :

- la facilité d'utilisation ;
- l'effilochage du cordonnet ;
- le saignement après dépose du cordonnet ;
- les résidus dans le sulcus après dépose du cordonnet ;
- la rétraction gingivale ;
- la qualité de l'empreinte.

Les résultats ont montré que le cordonnet Ultrapak® imprégné de sulfate ferrique était le plus facile à mettre en place dans le sulcus.

Un seul groupe (Epipak® (Espe)) imprégné de chlorure d'aluminium a montré un fort taux d'effilochage du cordonnet.

Ce même cordonnet et le cordonnet Traco® (Voco) ont montré des saignements récurrents.

Des résidus dans le sulcus ont été observés pour toutes les utilisations du cordonnet Racestypine® (Septodont) imprégné de chlorure d'aluminium.

La qualité d'enregistrement des limites a été notée comme significativement meilleure pour 3 groupes : Surgident® (Kulzer) imprégné d'adrénaline, Gingibraid® (VanR) non imprégné et Stay-Put® (Roeko) non imprégné

Les auteurs concluent que les cordonnets tressés de taille médium imprégnés d'adrénaline et les cordonnets non imprégnés entraînent une empreinte de meilleure qualité que les autres types de cordonnets.

Il n'y a pas eu de différences entre les différentes associations concernant la surface des empreintes.

Wöstman et coll. en 2008 (66) analyse l'influence de trois techniques de déflexion sur le flux de fluide sulculaire.

Dans cette étude comparative randomisée, l'échantillon de 340 dents préparées incluait des patients ayant des profondeurs de sondage inférieures ou égales à 4 mm, un indice de plaque gingival inférieur à 30% et un indice de saignement papillaire inférieur à 2. Cet échantillon a été divisé au hasard en trois groupes :

- 120 dents ont reçu un cordonnet non imprégné (Ultrapak®, Ultradent (taille 1 à 3)) ;
- 120 dents ont reçu un cordonnet imprégné d'adrénaline (Surgident, Sigma Dental Systems (taille 1 à 3), dont 25 mesures n'ont pas été exploitables.
- 120 dents ont reçu Expasyl®.

Les trois matériaux ont été laissés 15 minutes dans le sulcus.

Des coiffes en coton pesées avec une très grande précision (Comprecap®, Roeko) ont été utilisées afin de déterminer le flux de fluide gingival au niveau du sulcus. Le chercheur s'est entraîné afin d'appliquer une force approximative de 6 N sur chaque dent.

Après avoir sécher minutieusement le sulcus, la coiffe en coton a été appliquée durant 2 secondes sur la dent afin d'absorber le fluide sulculaire. Celle-ci a ensuite été pesée.

La mesure a été faite immédiatement après la préparation et juste avant la mise en place du matériel de déflexion, ainsi que juste après la dépose de ce dernier.

La différence entre les deux poids de la coiffe en coton détermine le taux de fluide absorbé.

Les résultats de cette étude montrent des différences significatives entre les trois groupes. Le taux de fluide sulculaire a significativement augmenté avec le cordonnet non imprégné alors qu'il a significativement diminué avec le cordonnet imprégné et la pâte gingivale. C'est l'Expasyl® qui montre le plus faible taux de fluide sulculaire.

Ainsi les auteurs concluent que le choix de la technique d'ouverture sulculaire a un impact décisif sur la sécrétion de fluide gingival durant la prise d'empreinte. De ce fait, ils déconseillent l'utilisation en pratique d'un cordonnet non imprégné de solution astringente, afin de ne pas nuire à la qualité de l'empreinte.

Al Hamad et coll. en 2008 (44) réalisent une étude clinique sur les effets sur la santé gingivale et parodontale des techniques de déflexion conventionnelles, à savoir les cordonnets, et les techniques sans cordonnet,

Des étudiants en sciences et technologies ont été recrutés selon les critères suivants :

- aucun antécédent médical pertinent ;
- non fumeur ou ayant arrêté au moins 6 mois avant l'étude ;
- au moins 3 prémolaires sur l'une des deux arcades dentaires.

La santé parodontale des prémolaires a été analysée et les seules dents sélectionnées ont été celles :

- ayant un parodonte peu festonné ;
- présentant au moins 2 mm de gencive kératinisée ;
- une gencive saine ;
- avec absence de récession ;
- une profondeur de sondage ≤ 3 mm ;
- pas de perte d'attache ;
- un indice de plaque et un indice gingival (Løe, Palmer et Floyd (84,85)) avec un score de 0

ou 1.

L'échantillon retenu contenait 108 prémolaires chez 60 patients de 20 à 29 ans et 56,7 % de femmes.

Les mesures suivantes ont été réalisées avant la déflexion gingivale, sur la face vestibulaire des prémolaires :

- profondeur de sondage (sonde de 0,5mm de diamètre à la pointe) ;
- niveau d'attache clinique ;
- indice gingival ;
- indice de plaque ;
- mobilité.
- sensibilité à l'air froid (1 seconde).

Les techniques de déflexion suivantes ont été testées en même temps chez le même patient, sur trois prémolaires de la même arcade (avec autant d'arcades maxillaires que de mandibulaires) :

- un cordonnet tricoté non imprégné Ultrapak® de taille 1 et de longueur adaptée à chaque dent : sans anesthésie, 10 minutes ;
- Magic FoamCord® avec sa Comprecap® adaptée à chaque dent : 5 minutes;
- Expasyl® : 2 minutes.

Les trois matériaux ont également été retirés en même temps.

La présence ou l'absence de saignement durant et après la manipulation a été notée.

Les mesures initiales ont été réitérées un jour après la déflexion gingivale, puis sept jours après.

Les résultats de l'étude sont les suivants :

- les mesures de mobilité et de niveau d'attache clinique ne sont pas différentes entre les trois groupes ;
- la sensibilité dentaire a été notifiée seulement suite à l'utilisation d'Expasyl®, chez 4 patients, à J1 et J4.
- des saignements pendant (28,3%) et après (26,7%) la déflexion ont été notés uniquement avec la technique du cordonnet

Les mesures de profondeur de sondage et d'indice de plaque ne sont pas significativement différentes entre les groupes à chaque évaluation.

Profondeur de sondage :

- cordonnet : légère diminution de la moyenne des valeurs de profondeur de sondage à J1 qui a diminué encore à J7 ;
- Magic FoamCord® : les valeurs sont presque les mêmes aux trois relevés ;
- Expasyl® : légère augmentation à J1 et J7.

Indice gingival : toutes les techniques ont entraîné une augmentation significative de cet indice à J1, mais l'augmentation la plus importante a été obtenue avec Expasyl®.

Les auteurs concluent que toutes les techniques de déflexion causent une lésion aigüe de la gencive dès le lendemain de l'ouverture sulculaire. Cette blessure met un jour à guérir après utilisation de cordonnet et de Magic FoamCord®. Avec Expasyl®, l'indice gingival est plus élevé que celui des deux autres techniques, et la guérison est plus lente.

Beier et coll. en 2009 (25), évalue le succès clinique de Magic FoamCord® (MFC) par rapport à un simple cordonnet dans diverses situations cliniques.

50 patients ont été inclus dans cette étude prospective. Tous étaient exempts de maladie parodontale active, avec des mesures de profondeur de sondage inférieures à 3 mm et pas de saignement au sondage. Ils ont ensuite été répartis au hasard en plusieurs groupes et ont tous reçu l'application de MFC.

Un total de 269 dents préparées en vue d'inlay, onlay, de couronne en or, céramo-métallique ou céramo-céramique a été retenu, incluant tout type de dents.

Une distinction a été faite en fonction des lignes de finition :

- finition à épaulement pour les restaurations adhésives ;
- finition avec chanfrein pour les coiffes céramo-métalliques et en or.

La position de la ligne de finition a été mesurée et classifiée comme suit :

- niveau I : juxta-gingivale ;

- niveau II : intra-sulculaire ≤ 2 mm ;
- niveau III : profonde, > 2 mm intra-sulculaire.

Un protocole strict a été suivi pour la réalisation des empreintes. La qualité de ces dernières a été évaluée par un clinicien n'ayant pas participé à la préparation des dents. Elles ont été classées en trois catégories :

- critère I : empreintes parfaites avec absence de vide ou de bulle et une parfaite reproduction de la ligne de finition ;
- critère II : petits défauts inférieurs à 2 mm de diamètre, ne concernant pas la ligne de finition, pouvant être corrigés par le technicien de laboratoire et considérés comme acceptables ;
- critère III : pas de reproduction de la ligne de finition ou présence de vides et bulles supérieures à 2 mm de diamètre, et défauts impliquant la ligne de finition : empreintes considérées comme inacceptables.

Après avoir catégorisé toutes les empreintes réalisées, les résultats ont été comparés avec ceux obtenus avec un simple cordonnet Ultrapak® non imprégné (taille non renseignée) dans une étude de 2007 réalisée par les mêmes auteurs. (86)

Les critères I, II et III ont comptabilisés respectivement 76,2%, 17,5% et 6,3%.

Les données montrent que le cordonnet donne de meilleurs résultats pour toutes les catégories classées critères I.

Presque deux fois plus d'empreintes ont été évaluées critère III en utilisant MFC comparées à l'utilisation d'un cordonnet simple.

Plus la ligne de finition est profonde, plus la différence est importante entre les deux systèmes de déflection. De plus, les préparations chanfreinées ont montré des résultats significativement moins bons que ceux des préparations à épaulement.

En conclusion, MFC est rapide à mettre en place. Cependant, ce matériau est moins efficace lorsque la ligne de finition est supérieure à 2 mm de profondeur dans le sulcus et qu'elle est biseautée par rapport à un cordonnet. C'est une méthode alternative facile et atraumatique pour la déflection dans les cas de limites juxta-gingivales et intra-sulculaires, si elles sont inférieures à 2 mm.

Gupta et coll. en 2013(87) évaluent l'efficacité clinique de trois systèmes de déflection gingivale, en les comparant sur les critères suivants :

- facilité d'utilisation ;
- temps de mise en place ;
- contrôle de l'hémostase ;
- taux de déflection gingivale.

Le déplacement gingival vertical a été mesuré avant et après la déflection à l'aide d'un strip flexible gradué en trois points de la face vestibulaire des dents.

Le déplacement gingival horizontal a été mesuré grâce à des empreintes faites avant et après déflection.

L'échantillon était composé de 30 patients en bonne santé, nécessitant deux restaurations prothétiques.

Chacun a ainsi reçu au hasard deux techniques gingivales différentes de façon à ce que chaque combinaison de techniques soit répétée dix fois.

Les trois matériaux évalués sont les suivants :

- cordonnet Stay-Put®; (Roeko, Coltene/Whaledent), de diamètre et longueur adaptée;

- Magic FoamCord® avec une Comprecap® ajustée;
- Expasyl®.

Tous les matériaux ont été laissés en place dans le sulcus durant 4 minutes.

Les résultats sont les suivants :

- il n'y a pas de différence significative entre le cordonnet et Magic FoamCord® concernant les valeurs moyennes de déflexions horizontale et verticale. En revanche des différences significatives ont été relevées entre le cordonnet et Expasyl®, et entre Magic FoamCord® et Expasyl®.
- le cordonnet a induit le plus de saignements au retrait ; et Expasyl® n'en a pas créé.
- Magic FoamCord® et Expasyl® sont plus faciles à mettre en place que le cordonnet.

Les auteurs concluent qu'Expasyl® est plus rapide à mettre en place, plus efficace en termes d'hémostase, mais moins efficace concernant la déflexion gingivale par rapport aux deux autres méthodes.

Expasyl® et Magic FoamCord® sont plus faciles à mettre en place que le cordonnet Stay-Put®.

Magic FoamCord® peut-être considérée comme la plus efficace des trois techniques étudiées car elle est rapide et facile à mettre en place et permet une bonne déflexion, avec un saignement minime au retrait.

Açar et coll. en 2014 (76) comparent les techniques de déflexion avec et sans cordonnet, concernant leur performance clinique et la qualité des empreintes obtenues après leur utilisation. Après avoir réalisé un programme d'hygiène, 252 participants nécessitant une reconstitution par prothèse fixée unitaire ont été retenus pour l'étude. Des préparations pour couronnes céramo-métalliques et céramo-céramiques uniquement ont été incluses. Les lignes de finition étaient à chanfrein ou à épaulement en fonction des situations, et toutes positionnées à 1 ou 2 mm intra-sulculaire.

Les sujets de l'étude devaient être exempts d'inflammation gingivale, avoir des profondeurs de sondage inférieures à 3 mm et ne pas présenter de saignement au sondage.

L'échantillon a été divisé en 4 groupes (n=63) :

- groupe 1 : cordonnet non imprégné (Knit-Pak®) ;
- groupe 2 : cordonnet imprégné de chlorure d'aluminium (Hemoban topical hemostatic solution) ;
- groupe 3 : pâte composée de 15 % de chlorure d'aluminium (Traxodent Hemodent Paste Retraction System®) + coiffe de compression
- groupe 4 : cordonnet imprégné de chlorure d'aluminium + Traxodent® + coiffe de compression.

Chaque cordonnet a été laissé en place 15 min et a été humidifié avant son retrait.

Les résultats sont les suivants :

- il y a des différences significatives entre les groupes pour tous les critères ;
- le cordonnet non imprégné est le moins efficace en termes de contrôle du saignement et de qualité d'empreinte ;
- la solution de chlorure d'aluminium n'a pas d'effet sur la facilité et le temps de mise en place du cordonnet ;

- la pâte gingivale avec la coiffe de compression est la technique la plus rapide à mettre en œuvre et est plus facile d'utilisation que le cordonnet imprégné et la technique du groupe 4. Cette dernière technique est la plus longue et difficile à mettre en place ;

- des différences significatives de saignement sont à noter : 85% des sujets du groupe 1 présentent un saignement au retrait. Moins de saignements sont décrits dans le groupe 3 (seulement 3 cas) que dans celui du groupe 2. Il n'y a pas de différence significative entre le cordonnet imprégné et la technique du groupe 4 et entre la pâte et la technique du groupe 4 ;

- la déflexion a été la meilleure dans le groupe 4 et la moins bonne avec le cordonnet non imprégné et aucune différence n'a été noté entre les groupes 2 et 3 ;

- le cordonnet non imprégné présente le moins bon taux de qualité d'enregistrement du rebord gingival et le groupe 4 présente le meilleur taux. Concernant ce paramètre, la différence entre le groupe 1 et les 3 autres groupes est significative. Il n'y a pas de différence significative entre ces 3 derniers groupes ;

- moins de débris de matériaux ont été relevés dans le groupe 1 par rapport aux autres groupes.

En conclusion, les résultats montrent que l'utilisation du chlorure d'aluminium a un effet positif dans le contrôle de l'hémostase, ce qui augmente la qualité de l'empreinte, qu'il soit utilisé pour l'imprégnation de cordonnet ou dans une pâte gingivale.

La combinaison de ces deux techniques est intéressante pour le contrôle de l'hémostase et pour la déflexion mais est longue et difficile à mettre en place.

Les auteurs recommandent de rincer minutieusement le sulcus après utilisation des techniques de déflexion pour éliminer au mieux les débris potentiellement laissés par celle-ci.

Sarmiento et coll. en 2014 (88), évaluent les facteurs cliniques et immunologiques suite à l'utilisation de cordonnet et de pâte gingivale, ainsi que la perception des patients sur ces traitements.

Cette étude clinique randomisée en double aveugle, sur 28 jours, a sélectionné 12 sujets ayant une indication de couronne sur au moins deux dents antérieures maxillaires.

Ces derniers devaient avoir un biotype gingival épais et une bonne santé parodontale. Cela était caractérisé par :

- une gencive marginale régulière avec une gencive attachée supérieure ou égale à 2 mm ;
- un tissu gingival sain;
- une absence de récession marginale ;
- une profondeur de sondage inférieure ou égale à 3 mm ;
- une absence de perte osseuse significative ;
- absence de saignement gingival ;
- absence de plaque visible.

Les individus fumeurs, atteints d'une maladie systémique, ayant consommés des anti-inflammatoires et antibiotiques au cours des 60 jours avant l'étude ainsi que les femmes enceintes ont été exclu de l'étude.

Les dents des patients retenus ont été examinées, préparées et mise sous dents provisoires. Quatre jours après, un nettoyage prophylactique a été réalisé sur tous les sujets. Au 7^{ème} jour, les dents ont été légèrement séchées et une dent (dent A) a été sélectionnée pour le groupe contrôle afin de recevoir au hasard la première technique d'accès au sulcus. L'empreinte a été réalisée ensuite.

Le 8^{ème} jour, un prélèvement de fluide sulculaire a été réalisé sur la dent A ainsi qu'un examen de toute les dents antérieures maxillaires.

Après une période de latence de 10 jours, l'examen clinique a été réalisé sur la dent B et cette dernière a reçu la deuxième technique de déflexion. Aux 17^{ème}, 18^{ème} et 27^{ème} jours, le même protocole que les 7^{ème}, 8^{ème} et 17^{ème} jours ont été réalisés sur la dent B.

Les paramètres suivants ont été relevés par un unique examinateur, avant la déflexion, un jour après et 10 jours après :

- la profondeur de sondage ;
- le niveau d'attache clinique ;
- l'indice de saignement gingival ;
- l'indice de plaque ;
- la mobilité dentaire
- la sensibilité dentaire (spray d'air à 3°C pendant 1 seconde).

La douleur, le stress et le goût ont été renseignés par les patients.

Deux prélèvements de fluide gingival ont été réalisés en mésio-vestibulaire et en disto-vestibulaire grâce à des pointes de papier stériles.

Les deux techniques de déflexion suivantes ont alors pu être mise en place :

- application de gel astringent à base de 25% de chlorure d'aluminium (Vicostat Clear®) suivi de l'insertion d'un cordonnet (Ultrapak® #00), laissé en place 10 minutes ;
- Expasyl® laissé en place 2 minutes.

Suite au prélèvement, un deuxième examinateur a alors quantifié les taux d'IL-1 β , IL-6 et TNF- α présent dans le fluide gingival sulculaire.

Les résultats sont les suivants :

- la mobilité dentaire, le niveau d'attache clinique, la profondeur de sondage, l'indice de saignement gingival et l'indice de plaque sont homogènes entre les deux groupes à chaque mesure ;
- il n'y a pas eu d'augmentation significative de la profondeur de sondage et des indices de saignement et de plaque pour les deux groupes ;
- pas de différences entre le niveau d'attache clinique, la mobilité dentaire, la sensibilité à l'air froid, de saignement gingival durant ou après l'ouverture sulculaire par rapport aux mesures d'origine ;
- les sujets ont reporté significativement plus de stress durant l'application du cordonnet par rapport à celle d'Expasyl® ;
- aucune différence n'est à noter concernant la douleur et le goût désagréable entre les deux techniques ;
- les deux techniques entraînent une augmentation des concentrations des cytokines évaluées et les concentrations les plus élevées sont notées avec la technique du cordonnet.

La conclusion des auteurs est par conséquent que la technique de déflexion gingivale sans cordonnet produit un niveau moins élevé de cytokines pro-inflammatoires dans le fluide gingival sulculaire que les techniques avec cordonnet. Cette technique de pâte gingivale produit également moins de stress.

Auteurs Référence Année de publication	Types d'études	Objet de l'étude	Résultats de l'étude	Echantillons	Sélections de l'échantillon
Yang et coll. (62) 2005	Etude clinique comparative Cohorte prospective	Comparaison des conséquences cliniques d'une nouvelle pâte gingivale par rapport à une autre et à une technique de cordonnet	Korlex-GR® assure une déflexion gingivale favorable à la prise d'empreinte dans la majorité des situations cliniques. La récession gingivale est minimale.	8 patients, 24 dents 4 hommes et 4 femmes de 25 +/- 2,26 ans 3 incisives maxillaires Dents non préparées	Bon état de santé Bonne hygiène orale Non fumeurs Sélectionnés selon PI et GI Gencive saine, sans saignement, tartre, plaque, suintement. PD ≤ 3mm
Polat et coll. (68) 2007	Etude clinique comparative Cohorte prospective	Effets des techniques de déflexion sur le flux sanguin gingival	La déflexion gingivale affecte temporairement le flux sanguin gingival. L'adrénaline peut-être utilisée chez des patients en bonne santé générale et parodontale si le stress et le traumatisme gingival sont limités.	30 étudiants en odontologie volontaires Dents non préparées 2 groupes de 15 (21 garçons, 9 filles)	GI =0 Bonne santé parodontale
Kumbuloglu et coll. (64) 2007	Etude clinique comparative Cohorte prospective	Déterminer si les principaux cordonnets et solutions utilisées influencent la surface des empreintes et évaluer leurs performances cliniques	Pas d'influence sur la surface des empreintes Cordonnet tressé medium et CNI ont montré la meilleure qualité d'enregistrement	50 patients, 402 dents 21 hommes, 29 femmes 18 à 72 ans Dents préparées	Bon état de santé Absence d'inflammation gingivale
Wöstman et coll. (66) 2008	Etude clinique comparative Cohorte prospective randomisée	Influence des différentes méthodes de déflexion sur le flux de fluide sulculaire	Le CNI augmente le flux de fluide sulculaire et est donc à proscrire Expasyl® et le CI diminue le flux sanguin gingival Expasyl® donne un séchage du sulcus plus fiable	340 dents préparées Divisées en 3 groupes	PD ≤ 4 mm IP < 30% (en interproximal) GBI < 20%
Al Hamad et coll. (44) 2008	Etude clinique comparative Cohorte prospective randomisée	Effets des techniques de déflexion sur la santé gingivale et parodontale	Toutes les techniques de déflexion étudiées causent une lésion aigüe dès le premier jour.	60 patients 2 prémolaires non préparées sur la même arcade	Sans antécédents médicaux Non fumeurs Parodonte peu festonné 2 mm de gencive kératinisée PD ≤ 3 mm, GI et PI 0 à 1

Auteurs Référence Année de publication	Types d'études	Objet de l'étude	Résultats de l'étude	Echantillons	Sélections de l'échantillon
Beier et coll. (25) 2009	Etude clinique prospective	Evaluation de la qualité d'impression après utilisation de Magic FoamCord® sur différentes limites de préparation	Limites juxta et intrasulculaires < 2mm : MFC est une alternative moins traumatique Limites intrasulculaire > 2mm et chanfreinées : MFC moins efficace que CNI	50 patients 269 dents préparées Limites juxta-gingivales et intrasulculaires > à 2mm Chanfrein ou biseau	PD < 3 mm Pas de saignement au sondage
Gupta et coll. (87) 2013	Etude clinique prospective	Evaluation de l'efficacité clinique de trois systèmes de déflexion gingivale	MFC peut-être considérée comme la plus efficace des trois techniques	30 patients 39 à 60 ans Au moins deux dents nécessitant une reconstruction prothétique.	Sujets majeurs Bonne santé Parodonte sain autour des dents étudiées
Acar et coll. (76) 2014	Etude clinique comparative Cohorte prospective randomisée	Comparaison entre cordonnet et pâte gingivale concernant les performances cliniques et la qualité de l'empreinte	Différences significatives entre les groupes pour tous les critères. Le CNI moins efficace en terme d'hémostase et donc de qualité d'empreinte.	252 dents nécessitant des coiffes unitaires Limites intrasulculaires de 1 à 2 mm	PD < 3 mm Absence d'inflammation gingivale Absence de saignement au sondage
Sarmento et coll. (88) 2014	Etude clinique randomisée en double aveugle	Influence des techniques d'accès sur le niveau de cytokines inflammatoires du fluide gingival et sur les paramètres gingivaux et les facteurs individuels	Expasyl® produit moins de cytokines inflammatoires et moins de stress par rapport à un cordonnet.	12 patients (10 femmes, 2 hommes) de 47 à 74 ans 2 dents non adjacentes, préparées Vitales et non vitales	Non fumeurs Bonne santé générale Pas de prise d'antibiotiques et d'anti-inflammatoires dans les 60 jours précédents l'étude Gencive attachée ≥2 mm Absence de récession marginale ; PD ≤3 mm Absence de perte osseuse significative, de saignement gingival et de plaque visible.

Tableau 5 : Tableau n°1 récapitulatif de la revue

Auteurs /Année / Référence	Techniques de rétraction étudiée	Éléments diagnostics	Saignement	Déflexion gingivale	Santé parodontale	Facteurs subjectifs*
Yang et coll. (62) 2005	1 : Ultrapak 1® CI d'Ad, 2 : Expasyl® (15% AICI3) 3 : Korlex-GR (0% AICI3)	Mesure de la profondeur sulculaire avec laser 3D, mesure de la récession gingivale Douleur	Non renseigné	Tous les groupes ont montré une augmentation similaire de la profondeur de sulcus > 0,2 mm.	Les récessions gingivales ont été plus importantes avec l'utilisation du cordonnet	Plus de douleurs suite à l'utilisation du cordonnet
Polat et coll. (68) 2007	1 : CNI 2 : CI d'AICI3 3 : CI d'Ad 1/1000	Mesure du flux sanguin gingival par débitmétrie doppler laser et tension artérielle	Non renseigné	Les techniques de déflexion ont affecté temporairement le flux sanguin gingival	Utilisation d'Ad si bonne santé parodontale	Non renseigné
Kumbuloglu et coll. (64) 2007	16 cordonnets répartis en 3 groupes 1 : cordonnet + solution du même fabricant 2 : CI par le fabricant 3 : CNI	Facilité d'utilisation Effilochage du fil durant le placement Saignement Restes dans le sulcus Ouverture sulculaire Qualité de l'empreinte	Une récurrence de saignement a été observée pour 2 types de cordonnets	N'est pas équivalente en fonction du cordonnet et de la solution utilisée	Non renseigné	Ultrapak® avec du sulfate ferrique est le plus facile d'utilisation Peu d'effilochage Restes observés pour un seul cordonnet
Wöstman et coll. (66) 2008	1 : CNI (15 min) 2 : CI d'Ad (15 min) 3 : Expasyl® (15 min)	Mesure du GCF avant et après grâce à la pesée d'une coiffe en coton	Non renseigné	Sulcus plus sec avec Expasyl®	Non renseigné	Ouverture sulculaire pas assez large avec cordonnet dans de nombreux cas
Al Hamad et coll. (44) 2008	1 : CNI Ultrapak® (10min) 2 : MFC (5 min) 3 : Expasyl® (2 min)	Mesure de PD, CAL, GI, PI, mobilité Sensibilité, saignement	Seulement avec CNI, pendant et après	Non renseigné	GI augmenté pour tous les groupes Guérison plus lente avec Expasyl® PD ↗ avec Expasyl® et ↘ avec CNI = MGF	Sensibilité légère notée chez 4 sujets avec Expasyl®
Beier et coll. (25) 2009	1 : simple CNI (5 min) 2 : MFC + agent hémostatique (5 min)	Etude à l'œil nu et au microscope de la qualité des empreintes	Non renseigné	Le CNI est plus efficace que MFC dans les cas de limites chanfreinées très intra-sulculaires (> 2mm)	Pas de lésion traumatique de la gencive rapportée avec MFC	MFC est plus rapide et plus facile à manipuler que le cordonnet
Gupta et coll. (87) 2013	1 : CNI Stay-Put® (4min) 2 : MFC (4 min) 3 : Expasyl (4 min)	Facilité et temps Rétraction gingivale Saignement	Augmentation du saignement après dépose avec CNI	Stay-Put® et MFC sont plus efficaces pour la déflexion	Non renseigné	Expasyl est plus facile d'utilisation

Auteurs /Année / Référence	Techniques de rétraction étudiée	Éléments diagnostics	Saignement	Déflexion gingivale	Santé parodontale	Facteurs subjectifs*
Acar et coll. (76) 2014	1 : CNI (15 min) 2 : CI d'AlCl3 (15 min) 3 : Traxodent® (15% AlCl3) + coiffe de compression 4 : CI AlCl3 + Traxodent® + coiffe de compression	Questionnaire : Facilité d'utilisation Temps d'application Saignement Restes de matériaux Taux de déflexion Qualité de l'empreinte (bulles et vides)	Saignement augmente avec CNI	1 < 2 ≈ 3 < 4	Non renseigné	Facilité : 3 < 1 < 2 < 4 Temps : 2 < 1 < 3 < 4 Restes : 1 < 3 < 4 < 2 Qualité : 1 < 2 ≈ 3 < 4
Sarmento et coll. (88) 2014	1 : CI Ultrapak® (10 min) + Vicostat Clear 25% AlCl3 2 : Expasyl (2 min)	Mesure dans le GCF d'IL-β, IL-6 et TNF-α Douleur, stress, goût CAL, PD, PI, mobilité, saignement, sensibilité	Pas de différence	Expasyl® produit une plus faible ouverture sulculaire que CI dans beaucoup de cas	Augmentation des cytokines pro- inflammatoires plus importante avec le cordonnet	Le CI est plus stressant pour les patients par rapport à Expasyl® Pas de différence au niveau du goût et de la douleur

Tableau 6 : Tableau n°2 récapitulatif de la revue

* Facteurs subjectifs :

- concernant le patient : douleur, sensibilité, goût, inconfort
- concernant le praticien : facilité et temps de mise en place.

Liste des abréviations

CNI Cordonnet non imprégné

CI Cordonnet imprégné

MGF Magic FoamCord®

AlCl3 Chlorure d'aluminium

Ad Adrénaline

GCF Flux gingival sulculaire (Gingival Crevicular Flow)

GI Indice gingival (Gingival Index)

PI Indice de plaque (Plaque Index)

GBI Indice de saignement gingival (Gingival Bleeding Index)

PD Profondeur de sondage (Probing depth)

CAL Niveau d'attache clinique (Clinical Attachment Level)

4) Discussion

Un manque d'homogénéité a été observé dans le rapport des résultats, ce qui complique la comparaison des études. Les outils et la méthodologie adoptée pour la mesure des différentes variables ont pu entraîner certains biais. Cela sera détaillé plus loin.

Yang et coll. (62) examinent l'état bucco-dentaire des participants de leur étude comparant des techniques de déflexion gingivales. Cependant, ils ne tiennent absolument pas compte des épaisseurs gingivales et osseuses

Dans leur étude comparative sur des étudiants, **Polat et coll.** (68) ont mis en exergue le fait que le flux sanguin gingival est affecté par la technique d'accès au sulcus. Les patients de son étude sont tous étudiants en odontologie, volontaires pour participer à l'étude.

Aucune analyse préalable du parodonte n'est faite. Le seul élément donné est qu'ils ont une bonne hygiène bucco-dentaire.

Dans la discussion, aucune allusion n'est faite concernant des variations possibles des valeurs enregistrées en fonction du phénotype parodontal.

Kumbuloglu et coll. (64) ne tiennent pas non plus compte du biotype parodontal dans leur étude comparant les différents types de cordonnet, associés ou non à des solutions médicamenteuses.

Nous pouvons cependant noter qu'ils reconnaissent que la taille et le diamètre des différents cordonnets apparaît comme un facteur significatif concernant la qualité de l'enregistrement de la position de la gencive.

Cela a aussi probablement une influence selon le type de gencive concernée.

Nous pouvons également voir dans cette étude que l'utilisation de cordonnet non imprégné ne provoque aucun saignement ce qui n'est pas le cas dans d'autres études. Cela peut s'expliquer par le fait qu'une anesthésie a été réalisée avant la déflexion, bien qu'elle soit faite sans adrénaline. Une autre explication serait que dans cette étude, les préparations ont été enfouies de seulement 0,5 mm en intra-sulculaire.

L'étude de cohorte prospective de **Wöstman et coll.** (66) a pour qualité d'avoir un échantillon assez important. Cependant, on peut se poser des questions quant à la sélection de l'échantillon :

- les auteurs ont sélectionné des dents avec une profondeur de sondage inférieure ou égale à 4 mm. Dans beaucoup d'études, les auteurs ne sélectionnent que les dents avec des profondeurs de sondage inférieures ou égales à 3 mm. Cela dépend de ce que l'on considère en pratique. Soit les valeurs inférieures à 4 mm sont considérées comme normales (89), soit une profondeur de sondage supérieure à 3 mm est considérée comme pathologique (7).

- les patients ayant un indice de plaque de Silness et Løe (90) inférieur à 30% dans la région interproximale sont inclus. De la même façon, l'échantillon est grossi par rapport à d'autres études où les patients sélectionnés ont strictement un indice de plaque d'un score de 0.

- l'indice de saignement gingival au niveau de la papille (de Saxer et Mühlemann) devait être inférieur à 2 pour que les patients puissent intégrer l'étude. De la même façon que précédemment, la taille de l'échantillon, bien plus importante que la plupart des études sur le sujet, peut s'expliquer par le fait que ces dernières incluent généralement des patients ayant un indice gingival (Silness et Løe (90)) de 0.

Ensuite, il est à noter que les trois matériaux de déflexion ont été appliqués dans le sulcus durant 15 minutes. Or le protocole d'Expasy® recommande de laisser la pâte agir au maximum 2 minutes

dans le sulcus. Cela a pu créer un biais dans l'étude. De plus, l'étude ne faisant pas du tout le bilan de la santé parodontale suite à la déflexion, on peut se poser la question des conséquences d'une telle manipulation. Le cordonnet Ultrapak® peut être laissé dans le sulcus et provoquera, au pire, un assèchement de celui-ci. En revanche, nous n'avons pas été en mesure de trouver le protocole de mise en place du cordonnet imprégné. Ce dernier a peut-être été retiré du marché.

Par ailleurs, il n'est fait aucun commentaire sur le type de parodonte des patients, or cela pourrait être un facteur influençant la sécrétion de fluide gingival. Les auteurs ne communiquent pas les différentes dents utilisées dans l'étude (antérieures ou postérieures ? maxillaires ou mandibulaires ?), or cela peut également influencer les résultats.

Beier et coll. (25) bien qu'ils décrivent le type de préparation (à épaulement ou biseauté) et la profondeur de préparation, ne font à aucun moment allusion au biotype parodontal des patients de l'étude. Leur étude ne donne donc pas de renseignement sur l'utilisation de Magic FoamCord® en fonction du type de parodonte.

Dans leur étude comparative **Gupta et coll.** (87) reconnaissent des limites, telles que :

- l'influence de l'aptitude à la distension de la gencive ;
- l'épaisseur de la gencive ;
- la variation des profondeurs de sulcus ;
- la localisation des dents étudiées (antérieures/postérieures, maxillaires/mandibulaires) ;
- la visibilité et l'accès par le clinicien.

Les auteurs proposent de réaliser des études futures en intégrant ses variables.

Acar et coll. (76) relèvent des limites à leur étude clinique randomisée. Ils reconnaissent que les facteurs suivants n'ont pas été pris en compte :

- le biotype gingival ;
- le type de dents (la dent étudiée avait-elle des dents adjacentes ? Etait-elle angulée ?) :

nous pouvons nous interroger aussi sur le pourcentage de dents antérieures et postérieures.

Al Hamad et coll (44), au début de la discussion de leur étude comparative, notent concernant l'échantillon choisi : « un groupe de jeunes de tranche d'âge étroite a été étudié et les dents ont été distribuées entre le maxillaire et la mandibule de manière égale de façon à éliminer l'influence d'âge/genre et à assurer peu de variation dans les épaisseurs gingivales. Cela a permis d'utiliser la même taille de cordonnet Ultrapak®, pour tous les sujets, afin de minimiser les différences entre les groupes» (44).

Or, sur les 60 étudiants ayant participé à l'étude, bien que d'âges proches, il est peu probable que tous aient le même biotype parodontal, et la même anatomie de sulcus. Utiliser une seule taille de cordonnet pour tous les sujets apporte donc un biais important à l'étude. Les auteurs se justifient pourtant de ce choix sans parler pour autant de biais.

De plus, pour être sélectionnés, les patients devaient avoir « une gencive n'exprimant pas un rebord fortement festonné ». Cela reste assez vague concernant la sélection en fonction du phénotype gingival.

Dans l'étude randomisée en double aveugle de **Sarmiento et coll.** (88), les auteurs déclarent que tous les volontaires participants à l'étude avaient une gencive épaisse, qui est plus résiliente et résistante aux traumatismes mécaniques. Ainsi, le traumatisme causé par la déflexion gingivale et

la stimulation de production des cytokines inflammatoires ont été minimisé, ce qui en fait un facteur confondant. Ils reconnaissent et expliquent donc le biais potentiellement créé dans leur étude en ne sélectionnant que les patients au biotype gingival épais, ce qui, nous avons pu le voir est assez rare dans les autres études analysées.

Il est à noter qu'aucune étude n'a été trouvée comparant les techniques de déflexion avec celle d'éviction dans notre recherche.

Après lecture de ces différents articles, nous pouvons également remarquer que toutes les études ne se valent pas concernant certains paramètres.

Paramètres concernant l'échantillon

- Taille des échantillons : l'échantillon le plus faible comptabilise 8 patients (Yang (62)), le plus élevé en nombre 402 (Kumbuloglu (64)) : Un échantillon de taille importante est obligatoirement plus représentatif de la population. Les études comptant peu de sujet peuvent donc avoir un biais.

- Notion de genre : tous les articles ne précisent pas la répartition des participants en fonction du genre et pour ceux qui la précisent, des comparaisons ne sont pas faites en fonction du genre, ce qui aurait pu être intéressant.

- Programme d'hygiène reçu par les participants : certaines études font une séance de motivation à l'hygiène des patients participants à l'étude (Acar (76), Beier (25), Yang (62)), ou un contrôle du biofilm avec pierre ponce et cupule en caoutchouc tout en enseignant les mêmes instructions d'hygiène buccale à tous les participants (Sarmiento (88)). Certaines études se passent de cette séance de soin.

Paramètres concernant les chercheurs

- Nombre d'intervenants dans l'étude : certaines études sont réalisées par un seul chercheur (Wöstman (66), Yang (62), Sarmiento (88)), d'autres par deux personnes (Al Hamad (44)) : la première réalise les mesures, l'autre met en place les techniques de déflexion), ou encore trois examinateurs (Kumbuloglu (64)) ou cinq cliniciens (Beier (25)). Or, plus il y a de praticiens pour relever les données ou pour les analyser, plus il y a de risque d'erreurs.

Paramètres concernant les dents étudiées :

- Type de finition de la ligne de préparation : deux études précisent que selon le type de coiffe prothétique prévue, la préparation sera chanfreinée ou à épaulement (Acar (76), Beier (25)).

- Positionnement de la ligne de finition : 1 à 2 mm intra-gingival (Açar (76)), 1 mm intra-gingival (Sarmiento (88)), juxta-gingival et jusqu'à plus de 2 mm intra-sulculaire (Beier (25)) 0,5 intrasulculaire (Kumbuloglu (64)) :

Ces paramètres sont importants à considérer car les résultats ont été différents en comparant les types de lignes de finition et la position de celles-ci. Pourtant le nombre d'études utilisant ce critère est faible.

- Seule la face vestibulaire a été étudiée dans les études d'Açar (76) et Al Hamad (44). Les autres ne le précisent pas. Nous pouvons nous demander si le fait de prendre en compte la totalité du pourtour de la dent dans l'étude n'aurait pas un impact sur les résultats. Cela pour des questions de visibilité (notamment en palatin et en lingual ou en postérieur) et d'anatomie. En effet nous avons vu que l'anatomie de la gencive était différente dans la région proximale et les matériaux peuvent être plus difficile à placer dans cette même région de par la présence de la dent adjacente.

- Dents préparées ou non préparées : certains articles étudient des dents préparées et d'autres des dents non préparées. Cela est un facteur très important dans le cas où la gencive n'aurait pas été lésée par l'étape de préparation. Sur des dents préparées, la mise en place des techniques est très certainement biaisée, notamment en proximal.

- Type de dents : des études utilisent un seul type de dents quand d'autres utilisent des dents aléatoirement réparties sur les deux arcades. Nous avons vu précédemment que l'espace biologique augmentait en postérieur. Le fait de comparer des dents antérieures et postérieures peut donc créer un biais.

Paramètres concernant les protocoles de mise en place des techniques de déflexion :

- Sondage parodontal : il existe quelques sources d'erreurs inhérentes à la méthode de sondage qui peuvent expliquer des variations dans les mesures. En effet, la force appliquée lors du sondage est difficilement reproductible précisément même par un même opérateur. La position et l'angulation sont également compliquées à transposer d'une dent à l'autre. Enfin, l'échelle de mesure d'une sonde parodontale reste peu précise en regard de la très petite mesure à relever.

- Indices relevés : les indices utilisés dans les études (indice de saignement, gingival, de plaque) ne sont pas toujours issus des mêmes auteurs. En fonction de cela, des sujets sont inclus dans une étude alors qu'il ne l'aurait peut-être pas été dans une autre.

- Anesthésie : seule l'étude de Kumbuloglu (64) a été réalisée en anesthésiant localement les patients. Les produits contenus dans la carapule d'anesthésique ont pu avoir une répercussion sur les résultats obtenus.

- Matériaux utilisés : la plupart des études utilisant un système de cordonnet se limitent à un seul type. Cependant, différents cordonnets pourraient potentiellement générer des différences comme le montre l'étude de Kumbuloglu (64).

Il y a également beaucoup de solutions astringentes différentes et aussi un gros panel de marques différentes pour commercialiser ces produits. Dans chaque étude, le type de cordonnet et la solution avec laquelle il est imprégné différent ce qui rend impossible les comparaisons entre études.

- Temps d'application des matériaux : si la plupart des études respectent les recommandations des fabricants concernant le temps d'application, il est à noter qu'Expasyl® a été laissé en place 10 minutes dans l'étude de Wöstman (66) et 4 minutes dans celle de Gupta (87), alors que le fabricant conseille 2 minutes.

Les cordonnets imprégnés ou non sont laissés de 4 à 15 minutes selon les études.

Ce paramètre temps n'est pas à négliger dans l'interprétation des résultats. D'une étude à l'autre le temps de pose d'un même matériau est multiplié par 5.

- Matériau d’empreinte : les empreintes réalisées dans toutes les études sont réalisées avec des silicones sauf pour l’étude de Gupta (87) où l’Impregum® est choisi. Cela peut engendrer des différences du fait que la compression des deux matériaux n’est pas la même.

- Test statistiques utilisés : les études n’utilisent pas toutes les mêmes outils statistiques afin d’évaluer les données relevées. Cela pose donc problème pour comparer les résultats des études.

Huang et coll. (91) réalisent **en 2015** une revue systématique de la littérature. Celle-ci a pour but de comparer les techniques avec cordonnets par rapport à celles n’en utilisant pas, sur les critères suivants :

- efficacité du contrôle de l’hémostase ;
- efficacité de la déflexion gingivale ;
- leur influence sur la santé parodontale.

Cette étude analyse également les facteurs subjectifs rapportés par les patients à savoir, la douleur, la sensibilité, le goût désagréable et l’inconfort. L’expérience des chirurgiens-dentistes dans la pratique des deux techniques est aussi analysée.

Cette étude n’a pas été retenue car c’est une revue systématique de la littérature.

Cependant, les auteurs ne font aucune remarque concernant le phénotype gingival, que ce soit dans le chapitre sur la santé parodontale ou dans les limites de l’étude. Or ce point est primordial dans l’étude du choix des techniques d’accès au sulcus.

Concernant la réponse à notre question de départ, on remarque qu’aucune étude ne compare les techniques d’accès aux limites prothétiques en fonction du biotype parodontal. Pour la plupart des auteurs, aucune attention n’est portée sur ce paramètre. Certains ont conscience que ce paramètre n’est pas à négliger. En effet, ils reconnaissent qu’ils ne l’ont pas pris en compte et que cela peut avoir des répercussions sur les résultats obtenus.

Les protocoles mis en place et les paramètres étudiés n’étant pas les mêmes d’une étude à l’autre, les résultats des articles retenus sont difficilement comparables entre eux.

5) Autres éléments de réponse

Les articles découverts grâce à Pubmed et aux critères d’inclusion et d’exclusion décidés en début d’étude ne nous ont pas permis de répondre à notre question de départ.

D’autres articles rencontrés en cours de recherche nous donnent des éléments d’orientation.

5.1) Choix de la technique

Carville et coll. en 2005 déclarent que la technique de déflexion gingivale choisie dépend de la position de la ligne de finition et du biotype gingival. Chez les patients avec une gencive fine, il est préférable d’utiliser des techniques moins traumatiques afin de minimiser le risque de récession gingivale comme par exemple la technique du simple cordonnet ou une pâte de rétraction gingivale. Pour les patients avec des tissus épais et des limites plus profondes, il faut exiger plus de déplacement et la technique du double cordonnet semble plus adéquate. (92)

En 2006, Blanchard conclue que l’Expasyl® est actif en présence de parodonte fin ou intermédiaire comme pour un parodonte épais. Pour ce dernier, le protocole est plus stricte avec une application

de l'embout perpendiculairement à la limite cervicale et oblige l'utilisation d'une plus grande quantité de pâte afin d'obtenir la pression suffisante à l'ouverture sulculaire (71).

Selon **Bartala et coll en 2013**, les techniques par déflexion semblent plus « douces » dans les secteurs antérieurs à forte implication esthétique.

Dans une situation clinique de parodonte fin ou intermédiaire, les techniques de pâtes injectées sont à privilégier. Elles génèrent une moindre pression, limitant ainsi l'agression des tissus marginaux. Dans le cas d'un parodonte intermédiaire, l'injection de la pâte peut être précédée par la mise en place d'un fil triple 0 au fond du sulcus, qui sera laissé durant l'empreinte. Cette technique permet une meilleure lecture de la limite prothétique par le prothésiste.

Il est préférable en cas de parodonte fin et quand la coopération du patient le permet, de renforcer ce parodonte avant les étapes prothétiques. De plus, les empreintes trop compressives telles que la wash technique sont à proscrire (47).

Une technique a été proposée par **Labban en 2011** afin de limiter le temps d'exposition de la gencive avec le cordonnet et la substance de laquelle il est imprégné. Celle-ci consiste à insérer un cordonnet imprégné de la zone interproximale distale de la première dent à la zone interproximale mésiale en passant en lingual ou palatin, en commençant par la dent la plus postérieure s'il y a plusieurs dents à enregistrer. Ensuite, en recommençant au même niveau, il suffit de compléter en vestibulaire. Si une technique par double cordonnet est nécessaire, il faut appliquer les deux cordonnets en lingual ou palatin puis les deux cordonnets en vestibulaire. Cette technique est surtout intéressante en zone esthétique (93).

5.2) Cas des implants

La force produite lors de la mise en place d'un cordonnet excède la capacité des tissus péri-implantaires à résister à cette agression. Cette manœuvre peut aboutir à une lacération de l'épithélium sulculaire et à un traumatisme irréversible du système d'attache. Connaissant les risques pour le parodonte autour d'une dent naturelle, il semble objectif de considérer que les techniques de déflexion mécanique soient contre-indiquées autour d'un implant (73).

Peu de choses ont été publiées sur les techniques de déflexion pour empreinte de couronne scellée sur implant, et les challenges présentés par l'anatomie particulière autour d'un implant. Les cliniciens ont donc tort d'utiliser les techniques développées pour les dents naturelles (94).

5.3) Proposition d'un protocole pour les futures études comparatives

Malgré toutes les études réalisées en amont sur le sujet, il semble nécessaire aujourd'hui afin de renforcer les connaissances actuelles, de réaliser des études de grade scientifique plus élevé.

L'étude la plus complète possible pourrait remplir tous les critères suivants :

- Étude randomisée, prospective et comparative ;
- Échantillon large (grande fourchette d'âge, répartition égale de sexes) ;
- Éviction des sujets ayant une pathologie générale ou parodontale ainsi que des fumeurs ;
- Classement des sujets en fonction de leur type de parodonte, selon une classification choisie au préalable ;
- Protocole d'hygiène à respecter par les sujets de l'étude ;
- Réaliser l'étude sur des dents non préparées est bénéfique puisque les effets indésirables de l'étape de préparation (lésions du parodonte, saignement) sont évités ;

- Pas d'anesthésie afin de contrôler la force réalisée car les dentistes ont tendance à augmenter la force appliquée en l'absence de douleur ;
- Comparaison de deux techniques sur deux dents : une dent et son homologue et toujours les mêmes suivants les sujets ;
- Nécessité par conséquent de comparer seulement deux méthodes à la fois.

Sur dent non préparée

Avantage : la réponse tissulaire sera limitée à la réaction à la technique d'accès.

Inconvénient : nous ne sommes pas dans les mêmes conditions que sur une dent préparée : angulation différente, visibilité et accès en proximal difficiles voire impossible.

Sur dent préparée

Avantage : conditions réelles de mise en place.

Inconvénient : la réponse tissulaire peut être perturbée par la préparation (si lésion du parodonte par la fraise), le ciment provisoire et/ou la dent provisoire.

IV) Habitudes des praticiens

1) Aux Etats-Unis

1.1) En 1999 (20)

Une étude réalisée en 1999 sur les techniques d'accès au sulcus de 1246 praticiens a montré que 98% des personnes interrogées utilisaient les cordonnets de déflexion dont 43% utilisaient la technique de double cordonnet pour plus de la moitié de leurs empreintes.

Selon la même étude, 81% imbibaient leur cordonnet d'une solution hémostatique. 55% utilisent du chlorure d'aluminium, 23% du sulfate ferrique et 3 % de l'adrénaline. 70 % imprègnent le cordonnet une fois en place afin de contrôler le saignement, avec du sulfate ferrique pour 52 %.

1.2) En 2014 (95)

Une enquête sur les techniques utilisées par 696 dentistes aux Etats-Unis en 2014 montre que 92% utilisent des cordonnets. Parmi ces derniers, 61% utilisent des cordonnets tressés, 20% des cordonnets tricotés et 18% n'ont pas renseigné le type de cordonnet utilisé.

68 % utilisent des cordonnets imprégnés d'une solution. 1,3 % utilisent de l'adrénaline comme principe actif.

29% imprègnent leur cordonnet d'une solution contenant de l'adrénaline ; 13% de chlorure d'aluminium ; et 18% d'alun.

28% utilisent des pâtes gingivales.

20,2% ont recours au laser et 32% utilisent l'électrochirurgie en complément.

En comparaison avec la même étude réalisée en 1985, le nombre de praticiens utilisant l'adrénaline est passé de 79% à 31,3%.

1.3) En 2016 (96)

Une autre étude plus récente réalisée aux Etats-Unis, a cherché à déterminer quelle technique d'accès au sulcus utilisaient les praticiens dans le cas de coiffe unitaire sur dent vivante. Les données ont été relevées à l'aide d'un questionnaire, rempli par 1777 chirurgiens-dentistes participants au National Dental Practice-Based Research Network.

La plupart des cliniciens rapportent utiliser soit un cordonnet simple (35%) soit un double cordonnet (35%). 16% des participants préfèrent utiliser des pâtes de déflexion gingivale. 9% utilisent d'autres méthodes (électrochirurgie et laser).

37% utilisent des agents chimiques pour obtenir l'hémostase plus de 90% du temps et 22% les utilisent moins de 10% du temps.

2) En Nouvelle-Zélande en 2010 (73)

Cette étude a été réalisée à partir d'un questionnaire envoyé par mail aux dentistes membres de l'association dentaire de Nouvelle-Zélande. Le taux de réponse était de 51 %. L'analyse des résultats conclue qu'autour d'une dent naturelle, l'accès au sulcus est le plus souvent réalisé par

chirurgie (électrochirurgie, laser et curetage rotatif) et /ou par des cordonnets, par 82 % des participants à l'étude. Les cordonnets imprégnés sont utilisés par 63 % d'entre eux et la technique du simple cordonnet par 37 %. L'Expasyl® est utilisé par 54 % d'entre eux et Magic FoamCord® par 27 %.

18 % utilisent une technique d'accès au sulcus dans le cas des implants. Parmi ces derniers, la méthode la plus répandue est le cordonnet simple (31%), suivie par celle du cordonnet imprégné (25%). 23 % utilisent la chirurgie contre 19 % qui ont recourt à l'Expasyl® et 2 % à Magic FoamCord®.

3) En région Midi-Pyrénées en 2014 (97)

D'après une étude réalisée en 2014 sur les habitudes des praticiens en termes de techniques d'accès au sulcus dans la région Midi-Pyrénées, 57 % de ces derniers n'ont pas une idée précise des implications parodontales des différentes techniques d'accès aux limites.

S'il fallait choisir une technique de préférence, les matériaux de type Expasyl® sont retenus par plus du tiers des praticiens (34%).

Chez les chirurgiens-dentistes de 25 à 35 ans, les matériaux type Expasyl® sont les plus utilisés (47%). En revanche, chez ceux de plus de 35 ans et de plus de 50 ans, c'est le curetage par instrumentation rotative qui est utilisé préférentiellement, (respectivement pour 33 % et 43%).

Il est à noter qu'ayant eu une formation plus récente et donc plus exhaustive, les praticiens de 25 à 35 ans utilisent plus de méthodes que les praticiens de plus de 35 ans.

Suite à ces études des pratiques en termes d'obtention d'un accès au sulcus, il est ressort des pratiques assez différentes entre les chirurgiens-dentistes suivant leur pays.

V) Facteurs de choix et indications des techniques d'accès aux limites prothétiques en fonction de la situation clinique rencontrée

Le tableau suivant peut aider le praticien à choisir une méthode en prenant en compte le plus de critères possibles.

L'abréviation « AD » signifie l'absence de données pour ce critère.

Indication en fonction de		Simple cordonnet	Double cordonnet	Expasyl®	Magic FoamCord®	Merocel®	Curetage rotatif	Electrochirurgie	Laser
Pathologie parodontale		-	-	-	-	-	-	-	-
Nature et Anatomie du parodonte:									
Texture	Ferme et tonique	+	++	+	+	++	++	++	
	Souple	++	+	++	++	+	+	+	
Morphologie	Sulcus très profond (+ de 2mm)	-	-	-	-	-	-	-	
	Sulcus profond (de 1 à 1,5mm)	+	++	+	+	+	++	++	
	Sulcus peu profond (de 0,5 à 1mm)	++	+/-	++	++	++	+	-	
Hauteur de gencive attachée	Insuffisante (< 1mm) ou absente	--	-	-	-	AD	--	--	--
	Suffisante (+ de 3mm)	-	++	++	++	AD	++	++	++
	Juste suffisante (2 à 3mm)	+	+	++	+	AD	-	-	-
Epaisseur gingivale	Très mince	--	-	-	-	-	-	-	-
	Epaisse-plate	+	++	-	+	++	++	++	++
	Mince-festonnée	-	+	++	+	+	-	-	-
Nature de la préparation :									
Limite cervicale	Enfouie (+ de 0,5mm)	-	++	+	+	-	++	++	++
	Peu enfouie (- de 0,5mm)	+	+	++	++	+	+	+	+
	Juxta-gingivale	++	-	++	++	++	+	+	+
Nombre de préparation à enregistrer	Faible	++	++	++	++	+	++	++	++
	Elevé	-	--	+	+	+	++	++	++
Autres paramètres :									
Facilité de mise en œuvre / temps		++/+	+ / ++	++/-	++/-	+ / ++	+ / +	+ / +	+ / +
Coût		-	-	+	+	AD	++	++	++
Incidence sur l'organisme	Allergie	-	-	+	+	-	-	-	-
	Problème cardiaque	++	++	++	++	-	-	-	++

Tableau 7 : Facteurs de choix et indications des techniques d'accès aux limites prothétiques inspiré de Stafin-Zerbib et coll., Malidin Clémentine, et Mickaël Hyvernaud (5,36,98)

Conclusion

S'il est plus aisé de réaliser une prothèse lorsque les limites cervicales sont supra-gingivales, des limites intrasulculaires sont un compromis thérapeutique pour satisfaire à des exigences esthétiques ou de rétention. L'élaboration prothétique est alors plus compliquée et s'accompagne d'un risque iatrogène accru pour le parodonte.

Il est alors indispensable d'avoir recourt à une technique permettant l'accès aux limites cervicales.

L'étude des techniques les plus couramment employées en pratique a mis en lumière que tous ces procédés sont efficaces et qu'ils sont cependant agressifs vis-à-vis du parodonte, à des degrés différents. Ces agressions aboutissent fort heureusement à une cicatrisation de la jonction épithélio-conjonctive dans le cas où l'acte thérapeutique est bien mené.

La démarche clinique ne peut-être rigoureuse que si un examen pré-opératoire est réalisé, avant tout traitement, afin de poser l'état de santé parodontal et d'envisager, au besoin, des interventions de mise en condition tissulaire.

Evaluer la situation parodontale est un préalable impératif pour choisir la méthode d'accès au sulcus la plus adaptée, afin d'éviter des dommages tissulaires irréversibles lié à un geste inappropriée à un cas clinique donné.

Des avancées scientifiques se font dans le domaine de la prothèse, notamment avec l'arrivée de l'empreinte optique. De plus, les matériaux d'empreinte évoluent concernant leur caractère hydrophile et leur capacité à reproduire les détails. Cependant avoir un sulcus sec et une ouverture sulculaire suffisante reste une préoccupation, d'autant plus quand les limites sont intra-sulculaire.

Il n'existe à l'heure actuelle aucune méthode universelle pour l'accès aux limites cervicales et chaque protocole a des indications différentes. Le choix d'un procédé va découler d'une analyse clinique rigoureuse de l'environnement parodontal, avec des facteurs à prendre en compte, tels que :

- la détermination du type de parodonte avec la texture et l'épaisseur de la gencive marginale et des tissus environnants ;
- l'état inflammatoire du parodonte ;
- le secteur dentaire concerné ;
- la profondeur du sulcus et son anatomie ;
- la situation de la limite prothétique.

Le chirurgien-dentiste recherche une technique simple alliant efficacité, mise en œuvre rapide, faible coût et reproductibilité, pour avoir des empreintes fiables et de qualité, tout en associant des concepts d'intégration biologique et de respect du système d'attache.

Concernant les études préexistantes sur les techniques d'accès au sulcus, beaucoup ne prennent pas suffisamment en compte le biotype parodontal des participants à l'étude. De futures études comparatives prenant en compte ce paramètre seraient d'un grand bénéfice pour faciliter le choix du praticien d'une technique d'accès par rapport à une autre.

Au niveau des perspectives d'avenir, une pâte gingivale a été créée ne nécessitant pas de rinçage avant l'empreinte. Il s'agit d'Aquasil Ultra Cordless s'appliquant avec le digit power™ Dispenser.

Après avoir réalisé l'hémostase, un conditionneur de surface est appliqué sur la dent avant d'insérer la pâte déflectrice. Le porte-empreinte garni du matériau correspondant est alors inséré. Quand le porte-empreinte est retiré, la pâte gingivale est emportée dans le matériau d'empreinte et contribue à l'enregistrement de la ligne de finition. Les études futures sur ce produit devront définir ses limites et les risques potentiels de toxicité du liquide appliqué en conditionneur de surface. Cependant, on peut se poser la question de l'intérêt de ce type de produit aux vues de l'évolution des empreintes optiques.

Bibliographie

1. Borghetti A, Monnet-Corti V. Chirurgie plastique parodontale. Rueil-Malmaison: Ed. CdP; 2011.
2. Descamp F. Pratique de l'empreinte en prothèse fixée. Ed. CDP; 2012.
3. Wolf HF, Rateitschak EM, Rateitschak KH. Parodontologie. Paris: Masson; 2005.
4. Gargiulo AW, Wentz FM, Orban B. Dimensions and Relations of the Dentogingival Junction in Humans. *J Periodontol.* 1961 Jul;32(3):261-7.
5. Stafin-Zerbib A, Florentin F, Armand S. Incidences parodontales des accès aux limites en prothèse fixée: revue de la littérature 1ère partie: technique d'accès aux limites. *Strat Prothétique* 2008. 8(2):133-41.
6. Wilson RD, Maynard G. Intracrevicular restorative dentistry. *Int J Periodontics Restorative Dent.* 1981;1(4):34-49.
7. Gargiulo A1, Krajewski J, Gargiulo M. Defining biologic width in crown lengthening. *CDS Rev.* 1995 Jun;88(5):20-3.
8. Vacek JS1, Gher ME, Assad DA, Richardson AC, Giambarresi LI. The dimensions of the human dentogingival junction. *Int J Periodontics Restorative Dent.* 1994 Apr;14(2):154-65.
9. Bosshardt DD1, Lang NP. The junctional epithelium: from health to disease. *J Dent Res.* 2005 Jan;84(1):9-20.
10. Petitjean Y. Les empreintes en prothèse fixée. Paris: Ed CdP; 1994.
11. Bartala M, Coly-Canderatz K, Brousseau J. Prothèse fixée et parodonte: favoriser et pérenniser l'intégration biologique et esthétique. *Cah Proth* 2013. (164):31-9.
12. Donovan TE, Chee WW. Current concepts in gingival displacement. *Dent Clin North Am.* 2004 Apr;48(2):vi, 433-44.
13. Ingraham R, Sochat P, Hansing FJ. Rotary gingival curettage-a technique for tooth preparation and management of the gingival sulcus for impression taking. *Int J Periodontics Restorative Dent.* 1981;1(4):8-33.
14. De Rouck T1, Eghbali R, Collys K, De Bruyn H, Cosyn J. The gingival biotype revisited: transparency of the periodontal probe through the gingival margin as a method to discriminate thin from thick gingiva. *J Clin Periodontol.* 2009 May;36(5):428-33.

15. Baba NZ, Goodacre CJ, Jekki R, Won J. Gingival displacement for impression making in fixed prosthodontics: contemporary principles, materials, and techniques. *Dent Clin North Am*. 2014 Jan;58(1):45-68.
16. Maynard JG Jr, Wilson RD. Physiologic dimensions of the periodontium significant to the restorative dentist. *J Periodontol*. 1979 Apr;50(4):170-4.
17. Lindhe J, éditeur. *Textbook of clinical periodontology*. 2. ed, 5. print. Copenhagen: Munksgaard; 1995. 648 p.
18. Korbendau JM, Guyomard F. *Chirurgie muco-gingivale chez l'enfant et l'adolescent* Paris: Ed. CdP; 1992
19. Laufer BZ, Baharav H, Langer Y, Cardash HS. The closure of the gingival crevice following gingival retraction for impression making. *J Oral Rehabil*. 1997 Sep;24(9):629-35.
20. Hansen PA, Tira DE, Barlow J. Current methods of finish-line exposure by practicing prosthodontists. *J Prosthodont*. 1999 Sep;8(3):163-70.
21. Jokstad A. Clinical trial of gingival retraction cords. *J Prosthet Dent*. 1999 Mar;81(3):258-61.
22. Strassler HE, Boksman L. Tissue management, gingival retraction and hemostasis. *Oral Health Journal*. juill 2011. <http://www.oralhealthgroup.com/features/tissue-management-gingival-retraction-and-hemostasis/>
23. Shivasakthy M, Asharaf Ali S. Comparative Study on the Efficacy of Gingival Retraction using Polyvinyl Acetate Strips and Conventional Retraction Cord - An in Vivo Study. *J Clin Diagn Res*. 2013 Oct;7(10):2368-71.
24. Ferrari M, Cagidiaco MC, Ercoli C. Tissue management with a new gingival retraction material: a preliminary clinical report. *J Prosthet Dent*. 1996 Mar;75(3):242-7.
25. Beier US, Kranewitter R, Dumfahrt H. Quality of impressions after use of the Magic FoamCord gingival retraction system--a clinical study of 269 abutment teeth. *Int J Prosthodont*. 2009 Mar-Apr;22(2):143-7.
26. Stafin-Zerbib A, Florentin F, Armand S. Incidences parodontales des accès aux limites en prothèse fixée: revue de la littérature 2ème partie: technique d'accès aux limites. *Strat Prothétique* 2008. 8(3):183-95.
27. Donovan TE, Gandara BK, Nemetz H. Review and survey of medicaments used with gingival retraction cords. *J Prosthet Dent*. 1985 Apr;53(4):525-31.
28. Kellam SA, Smith JR, Scheffel SJ. Epinephrine absorption from commercial gingival retraction cords in clinical patients. *J Prosthet Dent*. 1992 Nov;68(5):761-5.
29. Madrid C, Courtois B, Vironneau M. Recommendations to use vasoconstrictors in dentistry and Oral surgery. *Médecine buccale chirurgie buccale*; 2003.

30. Csillag M, Nyiri G, Vag J, Fazekas A. Dose-related effects of epinephrine on human gingival blood flow and crevicular fluid production used as a soaking solution for chemo-mechanical tissue retraction. *J Prosthet Dent.* 2007 Jan;97(1):6-11.
31. Runyan DA, Reddy TG Jr, Shimoda LM. Fluid absorbency of retraction cords after soaking in aluminum chloride solution. *J Prosthet Dent.* 1988 Dec;60(6):676-8.
32. Smeltzer M. An alternative way to use gingival retraction paste. *J Am Dent Assoc.* 2003 Nov;134(11):1485.
33. Brady WF. Periodontal and restorative considerations in rotary gingival curettage. *J Am Dent Assoc.* 1982 Aug;105(2):231-6.
34. Armand S. L'accès aux limites cervicales en prothèse fixée. *Les cahiers de l'ADF;* 2000.
35. Wassell RW, Barker D, Walls AW. Crowns and other extra-coronal restorations: impression materials and technique. *Br Dent J.* 2002 Jun 29;192(12):679-84, 687-90.
36. Hyvernaud M. Accès aux limites prothétiques : apport de la technologie laser. Thèse pour le diplôme d'Etat de Docteur en chirurgie dentaire; 2012. Bordeaux n°11.
37. White JM, Goodis HE, Rose CL. Use of the pulsed Nd:YAG laser for intraoral soft tissue surgery. *Lasers Surg Med.* 1991;11(5):455-61.
38. Abdulaziz A. Gingival retraction - Technique and materials: a review. *Pakistan Oral & Dental Journal.* dec 2010 dec;30(2):545-551.
39. Gherlone E, Maiorana C, Grassi R, Ciancaglini R, Cattoni F. The use of 980-nm diode and 1064-nm Nd:YAG laser for gingival retraction in fixed prostheses. *J Oral Applications.* 2004;183-90.
40. Parker S. The use of lasers in fixed prosthodontics. *Dent Clin North Am.* 2004 Oct;48(4):971-98, vii-viii.
41. Scott A. Use of an erbium laser in lieu of retraction cord: a modern technique. *Gen Dent.* 2005 Mar-Apr;53(2):116-9.
42. Van As GA. The Diode Laser as an Electrosurgery Replacement. *Dental Tribune* 2013; 1:6-13.
43. Baharav H, Kupersmidt I, Laufer BZ, Cardash HS. The effect of sulcular width on the linear accuracy of impression materials in the presence of an undercut. *Int J Prosthodont.* 2004 Sep-Oct;17(5):585-9.
44. Al Hamad KQ, Azar WZ, Alwaeli HA, Said KN. A clinical study on the effects of cordless and conventional retraction techniques on the gingival and periodontal health. *J Clin Periodontol.* 2008 Dec;35(12):1053-8.
45. Chandra S, Singh A, Gupta KK, Chandra C, Arora V. Effect of gingival displacement cord and cordless systems on the closure, displacement, and inflammation of the gingival crevice. *J Prosthet Dent.* 2016 Feb;115(2):177-82

46. Van der Velden U. Probing force and the relationship of the probe tip to the periodontal tissues. *J Clin Periodontol*. 1979 Apr;6(2):106-14.
47. Bennani V, Aarts JM, He LH. A comparison of pressure generated by cordless gingival displacement techniques. *J Prosthet Dent*. 2012 Jun;107(6):388-92.
48. Bennani V, Inger M, Aarts JM. Comparison of pressure generated by cordless gingival displacement materials. *J Prosthet Dent*. 2014 Aug;112(2):163-7.
49. Lesage P. Expasyl: protocole d'utilisation en prothèse fixée. *Clinic*. 2002;2(23):97-103.
50. Ericsson I, Lindhe J. Recession in sites with inadequate width of the keratinized gingiva. An experimental study in the dog. *J Clin Periodontol*. 1984 Feb;11(2):95-103.
51. Romagna-Genon C, Genon P. Esthétique et parodontie: les clés du succès. Rueil-Malmaison: Éd CdP; 2001.
52. Roitt I, Brostoff J, Male D. Immunology. London: Gower. 1985.
53. Biesbrock A, Yeh CH. Relationship of surface epithelium concentrations of IL-1 alpha and IL-1 beta to clinical inflammation during experimental gingivitis. *Monogr Oral Sci*. 2000;17:20-31.
54. Mogi M, Otagoto J, Ota N, Inagaki H, Minami M, Kojima K. Interleukin 1 beta, interleukin 6, beta 2-microglobulin, and transforming growth factor-alpha in gingival crevicular fluid from human periodontal disease. *Arch Oral Biol*. 1999 Jun;44(6):535-9.
55. Zuhr O, Hürzeler M. Chirurgie plastique et esthétique en parodontie et implantologie une approche microchirurgicale. Paris; Berlin; Chicago: Quintessence international; 2013.
56. Kois JC. Altering Gingival Levels: The Restorative Connection Part I: Biologic Variables. *J Esthet Restor Dent*. 1994 Jan;6(1):3-7.
57. Gracis S, Fradeani M, Celletti R, Bracchetti G. Biological integration of aesthetic restorations: factors influencing appearance and long-term success. *Periodontol 2000*. 2001;27:29-44.
58. Viargues P. La position des limites cervicales de préparation en prothèse fixée. Analyse de la littérature : conséquences cliniques. *Rev Odont Stomat* 2005;(34):3-18.
59. Harrison JD. Effect of retraction materials on the gingival sulcus epithelium. *J Prosthet Dent*. 1961 May;11(3):514-21.
60. Löe H, Silness J. Tissue reactions to string packs used in fixed restorations. 1963;13(2):318-25.
61. Ruel J, Schuessler PJ, Malament K, Mori D. Effect of retraction procedures on the periodontium in humans. *J Prosthet Dent*. 1980 Nov;44(5):508-15.

62. Yang JC, Tsai CM, Chen MS, Wei JY, Lee SY, Lin CT. Clinical study of a newly developed injection-type gingival retraction material. *Chin Dent J.* 2005;24(3):147-151.
63. Feng J, Aboyoussef H, Weiner S, Singh S, Jandinski J. The effect of gingival retraction procedures on periodontal indices and crevicular fluid cytokine levels: a pilot study. *J Prosthodont.* 2006 Mar-Apr;15(2):108-12.
64. Kumbuloglu O, User A, Toksavul S, Boyacioglu H. Clinical evaluation of different gingival retraction cords. *Quintessence Int.* 2007 Feb;38(2):e92-8.
65. Liu CM, Huang FM, Yang LC, Chou LS, Chou MY, Chang YC. Cytotoxic effects of gingival retraction cords on human gingival fibroblasts in vitro. *J Oral Rehabil.* 2004 Apr;31(4):368-72.
66. Wöstmann B, Rehmann P, Balkenhol M. Influence of different retraction techniques on crevicular fluid flow. *Int J Prosthodont.* 2008 May-Jun;21(3):215-6.
67. Kopac I, Cvetko E, Marion L. Gingival inflammatory response induced by chemical retraction agents in beagle dogs. *Int J Prosthodont.* 2002 Jan-Feb;15(1):14-9.
68. Polat NT, Ozdemir AK, Turgut M. Effects of gingival retraction materials on gingival blood flow. *Int J Prosthodont.* 2007 Jan-Feb;20(1):57-62.
69. Phatale S, Marawar PP, Byakod G, Lagdive SB, Kalburge JV. Effect of retraction materials on gingival health: A histopathological study. *J Indian Soc Periodontol.* 2010 Jan;14(1):35-9.
70. Felpel LP. A review of pharmacotherapeutics for prosthetic dentistry: Part I. *J Prosthet Dent.* 1997 Mar;77(3):285-92.
71. Blanchard J. L'accès aux limites cervicales : sécurité et efficacité. *Inf Dent.* 2006;(9):442-3.
72. Baharav H, Laufer BZ, Langer Y, Cardash HS. The effect of displacement time on gingival crevice width. *Int J Prosthodont.* 1997 May-Jun;10(3):248-53.
73. Al-Ani A, Bennani V, Chandler NP, Lyons KM, Thomson WM. New Zealand dentists' use of gingival retraction techniques for fixed prosthodontics and implants. *N Z Dent J.* 2010 Sep;106(3):92-6.
74. Azzi R, Tsao TF, Carranza FA Jr, Kenney EB. Comparative study of gingival retraction methods. *J Prosthet Dent.* 1983 Oct;50(4):561-5.
75. Abdel Gabbar F, Aboulazm SF. Comparative study on gingival retraction using mechanochemical procedure and pulsed Nd = YAG laser irradiation. *Egypt Dent J.* 1995 Jan;41(1):1001-6.
76. Acar Ö, Erkut S, Özçelik TB, Ozdemir E, Akçil M. A clinical comparison of cordless and conventional displacement systems regarding clinical performance and impression quality. *J Prosthet Dent.* 2014 May;111(5):388-94.

77. Mohan M. Pharmacological Agents in Dentistry: A Review. *Br J Pharm Res*. 2011. Jan;1(3):66-87.
78. Kopac I, Sterle M, Marion L. Electron microscopic analysis of the effects of chemical retraction agents on cultured rat keratinocytes. *J Prosthet Dent*. 2002 Jan;87(1):51-6.
79. Lodetti G, D'Abrosca F, Fontana P, Pavoni E, Gigola P. [Set up of in vitro methods able to detect the safety of astringent liquids]. *Minerva Stomatol*. 2004 Jun;53(6):361-7.
80. Woody RD, Miller A, Staffanou RS. Review of the pH of hemostatic agents used in tissue displacement. *J Prosthet Dent*. 1993 Aug;70(2):191-2.
81. Nowakowska D, Saczko J, Kulbacka J, Choromanska A, Raszewski Z. Cytotoxic potential of vasoconstrictor experimental gingival retraction agents: in vitro study on primary human gingival fibroblasts. *Folia Biol (Praha)*. 2012;58(1):37-43.
82. Nowakowska D, Saczko J, Kulbacka J, Choromanska A. Dynamic oxidoreductive potential of astringent retraction agents. *Folia Biol (Praha)*. 2010;56(6):263-8.
83. Ayo-Yusuf OA, Driessen CH, Botha AJ. SEM-EDX study of prepared human dentine surfaces exposed to gingival retraction fluids. *J Dent*. 2005 Oct;33(9):731-9.
84. Löe H. The Gingival Index, the Plaque Index and the Retention Index Systems. *J Periodontol*. 1967 Nov-Dec;38(6):Suppl:610-6.
85. Palmer RM, Floyd PD. *Periodontology: a clinical approach*. 1. Periodontal examination and screening. *Br Dent J*. 1995 Mar;178(5):185-9.
86. Beier US, Grunert I, Kulmer S, Dumfahrt H. Quality of impressions using hydrophilic polyvinyl siloxane in a clinical study of 249 patients. *Int J Prosthodont*. 2007 May-Jun;20(3):270-4.
87. Gupta A, Prithviraj DR, Gupta D, Shruti DP. Clinical Evaluation of Three New Gingival Retraction Systems: A Research Report. *J Indian Prosthodont Soc*. 2013 Mar;13(1):36-42.
88. Sarmiento HR, Leite FR, Dantas RV, Ogliari FA, Demarco FF, Faot F. A double-blind randomised clinical trial of two techniques for gingival displacement. *J Oral Rehabil*. 2014 Apr;41(4):306-13.
89. Bercy P, Tenenbaum H. *Parodontologie: du diagnostic à la pratique*. Bruxelles: De Boeck; 1997.
90. Silness J, Löe H. Periodontal disease in pregnancy. II. Correlation between oral hygiene and periodontal condition. *Acta Odontol Scand*. 1964 Feb;22:121-35.
91. Huang C, Somar M, Li K, Mohadeb JVN. Efficiency of Cordless Versus Cord Techniques of Gingival Retraction: A Systematic Review. *J Prosthodont*. 2017 Apr;26(3):177-185.
92. Carville R. Gingival retraction. *J Ir Dent Assoc*. 2015 Dec;61(6):298-300.

93. Labban N. A simple technique to reduce the risk of irreversible gingival recession after the final impression. *J Prosthodont*. 2011 Dec;20(8):649-51.
94. Bennani V, Schwass D, Chandler N. Gingival retraction techniques for implants versus teeth: current status. *J Am Dent Assoc*. 2008 Oct;139(10):1354-63.
95. Ahmed SN, Donovan TE. Gingival displacement: Survey results of dentists' practice procedures. *J Prosthet Dent*. 2015 Jul;114(1):81-5.e1-2.
96. McCracken MS, Louis DR, Litaker MS, Minyé HM, Oates T, Gordan VV, Marshall DG, Meyerowitz C, Gilbert GH; National Dental PBRN Collaborative Group. Impression Techniques Used for Single-Unit Crowns: Findings from the National Dental Practice-Based Research Network. *J Prosthodont*. 2017 Jan 11.
97. Baillon J. Les techniques d'accès aux limites cervicales en prothèse fixée : habitudes des praticiens en Midi-Pyrénées Thèse d'exercice en chirurgie dentaire. 2014. Toulouse TOUS3—3012.
98. Malidin C. Les techniques d'accès aux limites cervicales en prothèse fixée: indications et incidences sur la santé parodontale. Thèse pour le diplôme d'Etat de Docteur en chirurgie dentaire; 2013. Nantes 041D.

AUTORISATION DE REPRODUCTION

Le courrier ci-dessous a été envoyé aux différentes éditions dont certains schémas et photographies sont issus afin d'illustrer ce travail :

Objet : Demande d'autorisation de reproduction d'illustrations

Madame, Monsieur,

Je m'appelle Claire Guillou et je termine mes études de chirurgie-dentaire à Bordeaux. Je travaille actuellement sur ma thèse d'exercice pour l'obtention du diplôme d'Etat de Docteur en chirurgie dentaire. Celle-ci porte sur "les techniques d'accès aux limites cervicales en prothèse fixée : conséquences tissulaires en fonction du biotype parodontal".

Au cours de mes recherches bibliographiques, j'ai retenu certains documents de vos éditions. Je me permets ainsi de vous demander l'autorisation de reproduction de certains schémas et photographies afin d'illustrer mon travail.

Dans l'attente d'une réponse favorable de votre part, je vous prie d'accepter, Madame, Monsieur, l'expression de mes salutations distinguées.

Claire Guillou

Vu, La Présidente du Jury,

Date, Signature :

Vu, la Directrice de l'UFR des Sciences Odontologiques,

Date, Signature :

Vu, le Président de l'Université de Bordeaux,

Date, Signature :