



**HAL**  
open science

# Rôle du chirurgien dentiste dans la prise en charge d'un syndrome de Cowden : revue de la littérature et illustration par un cas clinique

Louise Grangette

## ► To cite this version:

Louise Grangette. Rôle du chirurgien dentiste dans la prise en charge d'un syndrome de Cowden : revue de la littérature et illustration par un cas clinique. Sciences du Vivant [q-bio]. 2017. dumas-01713571

**HAL Id: dumas-01713571**

**<https://dumas.ccsd.cnrs.fr/dumas-01713571v1>**

Submitted on 20 Feb 2018

**HAL** is a multi-disciplinary open access archive for the deposit and dissemination of scientific research documents, whether they are published or not. The documents may come from teaching and research institutions in France or abroad, or from public or private research centers.

L'archive ouverte pluridisciplinaire **HAL**, est destinée au dépôt et à la diffusion de documents scientifiques de niveau recherche, publiés ou non, émanant des établissements d'enseignement et de recherche français ou étrangers, des laboratoires publics ou privés.



Distributed under a Creative Commons Attribution - NonCommercial - NoDerivatives 4.0 International License

**UNIVERSITE PARIS DIDEROT - PARIS 7**

**FACULTE DE CHIRURGIE DENTAIRE**

5, Rue Garancière 75006 PARIS

Année 2017

Thèse N° :

N° attribué par la bibliothèque :

**THESE pour le DIPLOME D'ETAT DE DOCTEUR**

**en CHIRURGIE DENTAIRE**

présentée et soutenue publiquement le 23 Mars 2017

par **GRANGETTE Louise**

**RÔLE DU CHIRURGIEN DENTISTE DANS LA PRISE EN  
CHARGE D'UN SYNDROME DE COWDEN :**

*Revue de la littérature et illustration par un cas clinique*

Directeur de thèse : Mme le Docteur Marion RENOUX

Co-directeur de thèse : Mme le Docteur Juliette ROCHEFORT

**JURY**

M. le Professeur ROCHE Yvon

Président

M. le Docteur DAKIC Aleksandar

Assesseur

Mme le Docteur LESCAILLE Géraldine

Assesseur

Mme le Docteur PARIS Marion

Assesseur

Mme le Docteur ROCHEFORT Juliette

Assesseur

M. le Docteur TARRAGANO Hervé

Assesseur

Mme le Docteur RENOUX Marion

Membre invité

# UNIVERSITE PARIS DIDEROT – PARIS 7

Présidente de l'Université : Mme la Professeure Christine CLERICI

Doyen de l'U.F.R. d'Odontologie : M. le Professeur Robert GARCIA

Directrice Générale des Services : Madame Pascale SAINT-CYR

---

## JURY

M. le Professeur ROCHE Yvon	Président
M. le Docteur DAKIC Aleksandar	Assesseur
Mme le Docteur LESCAILLE Géraldine	Assesseur
Mme le Docteur PARIS Marion	Assesseur
Mme le Docteur ROCHEFORT Juliette	Assesseur
M. le Docteur TARRAGANO Hervé	Assesseur
Mme le Docteur RENOUX Marion	Membre invité

**M. le Professeur Yvon ROCHE**

Docteur en Chirurgie Dentaire  
Docteur d'Etat en Odontologie  
Professeur des Universités - Praticien  
Hospitalier

*Pour l'honneur que vous me faites de présider ce jury, veuillez trouver ici l'expression de ma gratitude et ma plus respectueuse considération.*

**M. le Docteur Aleksandar DAKIC**

Docteur en Chirurgie Dentaire  
Assistant Hospitalo-Universitaire

*Pour l'honneur que vous me faites de siéger au jury de cette thèse, veuillez trouver ici l'expression de ma gratitude.*

**Mme le Docteur Géraldine LESCAILLE**

Docteur en Chirurgie Dentaire  
Maître de Conférences des Universités -  
Praticien Hospitalier

*Pour l'honneur que vous me faites de siéger au jury de cette thèse, veuillez trouver ici l'expression de ma gratitude.*

**Mme le Docteur Marion PARIS**

Docteur en Chirurgie Dentaire  
Maître de Conférences des Universités -  
Praticien Hospitalier

*Pour l'honneur que vous me faites de siéger au jury de cette thèse, veuillez trouver ici l'expression de ma gratitude.*

**Mme le Docteur Juliette ROCHEFORT**

Docteur en Chirurgie Dentaire  
Assistante Hospitalo-Universitaire

*Pour l'honneur que vous me faites de siéger au jury de cette thèse. Pour votre réactivité et votre disponibilité. Merci d'avoir encadré ce travail et pour l'intérêt que vous y avez porté, veuillez trouver ici l'expression de ma gratitude et de mon plus profond respect.*

**M. le Docteur Hervé TARRAGANO**

Docteur en Chirurgie Dentaire  
Maître de Conférences des Universités -  
Praticien Hospitalier

*Pour l'honneur que vous me faites de siéger au jury de cette thèse, veuillez trouver ici l'expression de ma gratitude.*

**Mme. Le Docteur Marion RENOUX**

Docteur en Chirurgie Dentaire  
Assistante Hospitalo-Universitaire

*Je tenais à vous remercier particulièrement pour votre implication, votre dévouement et votre réactivité pour l'élaboration de ma thèse. Merci pour votre immense aide et pour la confiance que vous m'avez accordée. Merci pour la pertinence de vos conseils. Un grand merci pour votre gentillesse, veuillez trouver ici l'expression de ma gratitude et de mon plus profond respect.*

# TABLE DES MATIERES

## INTRODUCTION

<b>1 Le syndrome de Cowden .....</b>	<b>5</b>
1.1 Epidémiologie et étiopathogénie .....	5
1.1.1 Epidémiologie .....	5
1.1.2 Déterminisme génétique .....	6
1.1.2.1 Mode de transmission.....	6
1.1.2.2 Répartition en fonction du sexe .....	8
1.1.2.3 Pénétrance .....	8
1.1.2.4 Expressivité (exposition aux cancers) .....	8
1.1.2.5 Le gène PTEN et sa protéine .....	10
1.1.2.6 Relation entre génotype et phénotype .....	12
1.2 Manifestations cliniques du syndrome de Cowden .....	14
1.2.1 Manifestations cutanéomuqueuses .....	14
1.2.1.1 Manifestations muqueuses.....	14
1.2.1.2 Manifestations cutanées.....	15
1.2.2 Manifestations thyroïdiennes : tumeurs bénignes (goitre, maladie d'Hashimoto...) et tumeurs malignes (cancer de la thyroïde) .....	16
1.2.3 Manifestations mammaires : tumeurs bénignes (kyste, adénome) et tumeurs malignes (adénocarcinome) .....	17
1.2.4 Manifestations génito-urinaire : tumeurs bénignes (fibrome, léiomyomes) et tumeurs malignes (cancer de l'endomètre) .....	18
1.2.5 Manifestations neurologiques .....	19
1.2.6 Syndrome dysmorphique (macrocéphalie).....	20
1.2.7 Diagnostics différentiels.....	20
1.2.7.1 Les syndromes tumoraux hamartomateux liés à PTEN.....	20
1.2.7.2 Autres diagnostics différentiels .....	22
1.3 Evolution des critères de diagnostic .....	24
1.3.1 Critères diagnostiques du Cowden Consortium International 1996.....	25
1.3.2 National Comprehensive Cancer Network : de 1997 à 2016.....	26
1.3.3 National Comprehensive Cancer Network 2016.....	27

1.3.4	Autres tests diagnostiques .....	31
1.3.4.1	Test de Cleveland .....	31
1.4	Prise en charge et suivi multidisciplinaire .....	36
1.4.1	Prise en charge après diagnostic d'un syndrome de Cowden selon les « critères cliniques » = « Cowden syndrome/PHTS management » .....	36
1.4.2	Traitement des manifestations.....	38
1.4.3	Prévention des manifestations primaires .....	39
1.4.4	Surveillance .....	40
1.4.5	Consultation génétique .....	41
<b>2</b>	<b>Cas clinique et revue de la littérature .....</b>	<b>42</b>
2.1	Examen clinique initial .....	42
2.1.1	Motif de consultation .....	42
2.1.2	Antécédents .....	43
2.1.3	Examen clinique .....	43
2.1.3.1	Examen exo-buccal .....	43
2.1.3.2	Examen endo-buccal .....	44
2.1.3.3	Examen complémentaire .....	45
2.1.4	Hypothèses diagnostiques .....	45
2.1.5	Conduite à tenir .....	47
2.2	Prise en charge .....	47
2.2.1	Prise en charge de la lésion buccale .....	47
2.2.1.1	Intervention chirurgicale .....	47
2.2.1.2	Etude anatomopathologique .....	48
2.2.1.3	Suivi.....	49
2.2.2	Résultats de l'examen anatomopathologique .....	49
2.3	Explorations complémentaires .....	51
2.3.1	Recherches complémentaires des antécédents de la patiente .....	51
2.3.1.1	Analyse anatomo-pathologique 2013 .....	51
2.3.1.2	Historique familial.....	51
2.3.2	Caractérisation de la pathologie .....	53
2.3.2.1	Mesure du périmètre crânien, test de Cleveland.....	53
2.3.2.2	Recherche génétique.....	55
2.4	Diagnostic positif.....	55

2.5	Prise en charge et conduite à tenir .....	56
2.6	Revue de la littérature .....	57
<b>3</b>	<b>Discussion .....</b>	<b>60</b>
3.1	Un syndrome encore méconnu : place du chirurgien-dentiste .....	60
3.2	L'évolution des classifications : de 1996 à nos jours .....	62
3.3	Le test de Cleveland : outil de dépistage ou outil fiable de diagnostic? .....	64
3.4	L'analyse moléculaire : la clé pour un diagnostic de certitude .....	67

## **CONCLUSION**

## **BIBLIOGRAPHIE**

## **ANNEXES**

## **TABLES DES ILLUSTRATIONS**

## **LISTE DES TABLEAUX**

## *Introduction*

Le syndrome de Cowden ou syndrome des hamartomes multiples, a été décrit pour la première fois en 1963 par Lloyd et Dennis. Ils observent chez une jeune femme de 20 ans l'association de plusieurs symptômes : un dysmorphisme squelettique, des lésions cutanéomuqueuses (hamartomes, lésions papillomateuses), des adénomes thyroïdiens multiples, des lésions fibrokystiques mammaires présentant des signes histologiques de malignité, des lésions hépatiques et une atteinte neurologique. L'anamnèse familiale a révélé des symptômes identiques chez cinq autres parents de la branche maternelle confirmant le caractère héréditaire de ce nouveau syndrome qu'ils ont baptisé du nom de la patiente : le syndrome de Cowden (Lloyd, 1963).

En 1972, Weary, Gorlin et Gentry publient cinq nouveaux cas de patients présentant le même tableau clinique. Leur étude révèle qu'une partie des lésions correspond à des hamartomes, les amenant à proposer alors le terme de syndrome des hamartomes multiples.

Le syndrome de Cowden est donc une association de symptômes regroupant des manifestations cutanéomuqueuses aussi bien sur le visage, sur les membres qu'en intrabuccale, ainsi qu'une prédisposition au développement de tumeurs bénignes et / ou malignes (notamment du sein, de la thyroïde et de l'endomètre).

Depuis 1983, plusieurs chercheurs ont participé à l'élaboration de critères de diagnostic pour le syndrome de Cowden. Le National Comprehensive Cancer Network (NCCN) a élaboré un guide pratique en oncologie reprenant les critères diagnostiques du syndrome de Cowden ; ce guide est revu régulièrement et la dernière mise à jour date de 2016. Cette dernière classification abandonne les critères diagnostiques pathognomoniques (qui étaient présents depuis la première classification de 1996). Elle opte pour une classification plus simple répartie en deux grandes classes : critères majeurs et critères mineurs. Cependant, de nouvelles manifestations cliniques jusqu'à présent jamais évoquées rentrent en compte comme par exemple les manifestations cutanées péniennes ou encore l'autisme.

Le chirurgien-dentiste a un rôle majeur à jouer dans le dépistage de ce syndrome du fait de la présence de ces manifestations buccales. En effet, les lésions papillomateuses buccales sont retrouvées presque systématiquement chez ces patients (Starink, 1986 et Eng, 2009). Le caractère récidivant et l'absence de signe histologique d'affection virale peut interpeller le praticien et l'inciter à mener un interrogatoire plus orienté afin de rechercher des signes



complémentaires (antécédents personnels ou familiaux de cancers, macrocéphalie notamment). La présence de plusieurs signes cliniques du syndrome de Cowden associés à des lésions papillomateuses buccales sera un argument de poids pour alerter les différents personnels de santé qui entourent le patient.

# *1 Le syndrome de Cowden*

## **1.1 Epidémiologie et étiopathogénie**

### *1.1.1 Epidémiologie*

Le syndrome de Cowden ou syndrome des hamartomes multiples, est une affection rare. D'après le Ministère des affaires Sociales et de la santé, les maladies dites rares sont celles qui touchent un nombre restreint de personnes en regard de la population générale. En Europe, le seuil admis est de 1 personne sur 2000 soit pour la France moins de 30 000 personnes pour chaque maladie donnée (orpha.net).

Le syndrome de Cowden est une pathologie héréditaire qui se transmet sur un mode autosomique dominant (Weary, 1972) et touche les hommes comme les femmes selon un sex ratio de 0,6. 96 % des sujets atteints sont de type blanc (Mignogna, 1995).

Il appartient à un groupe de syndromes appelés HamartomaTumor Syndromes (PHTS) (Marsh, 1999), secondaire à une mutation du gène PTEN. Ce groupe comprend le syndrome de Cowden, Le syndrome de Bannayan-Riley-Ruvalcaba (BRRS), le syndrome de Protée et le syndrome de Protée-like (Marsh, 1998 et Marsh, 1999). De ce groupe de syndrome, seule la prévalence du syndrome de Cowden est estimée.

Les PHTS sont définis par des affections phénotypiquement différentes mais qui partagent certaines caractéristiques cliniques ; la symptomatologie fait suite à une prolifération cellulaire non régulée qui conduit à la formation d'hamartomes. Le dictionnaire médical de l'Académie de Médecine de 2016 donne comme définition d'un hamartome : « malformation pseudo-tumorale caractérisée par une production excessive ou une distribution anormale d'éléments d'un tissu indigène ou appartenant normalement au tissu ou à l'organe d'origine ». Les hamartomes font partis des lésions cutané-muqueuses les plus fréquentes dans ce groupe de syndrome PHTS.

Actuellement la prévalence exacte du syndrome de Cowden est mal connue : selon Nelen et al. (1999), elle serait de 1 / 200 000 à 1 / 250 000 dans la population Néerlandaise mais il est probable qu'elle soit sous-estimée compte tenu de la difficulté du diagnostic (Nelen, 1999). En effet, le diagnostic est majoritairement établi à partir de signes cliniques que l'on rencontre très fréquemment dans la population générale, entre la deuxième et troisième décennie. De plus, des manifestations extérieures variables et souvent subtiles entre le Syndrome de Cowden et BRRS rendent également difficile le diagnostic de ce syndrome. Ainsi, de nombreux patients ne sont pas diagnostiqués (Zbuk, 2007), faussant ainsi la prévalence estimée.

Syndromes	Manifestations cliniques	Risque tumoral	Prévalence de la mutation de PTEN
Syndrome de Cowden	Trichilemmomes, papillomatose cutanéomuqueuse	Sein, thyroïde, endomètre, rein	80%
Syndrome de Bannayan-Riley-Ruvalcaba	Macrocéphalie, retard mental, hamartomes intestinaux, lipomes et macules pigmentées du gland (Gorlin, 1992).	Non démontré	60%
Syndrome de Protée	Malformations congénitales, hamartomes, naevi, hyperostose.	Non démontré	20%
Syndrome de Protée-like	Malformations congénitales, hamartomes, naevi, hyperostose	Non démontré	50% (Orloff, 2008)

**Tableau 1** : Corrélations entre mutations du gène PTEN, risque tumoral et syndrome  
(D'après Eng, 2016)

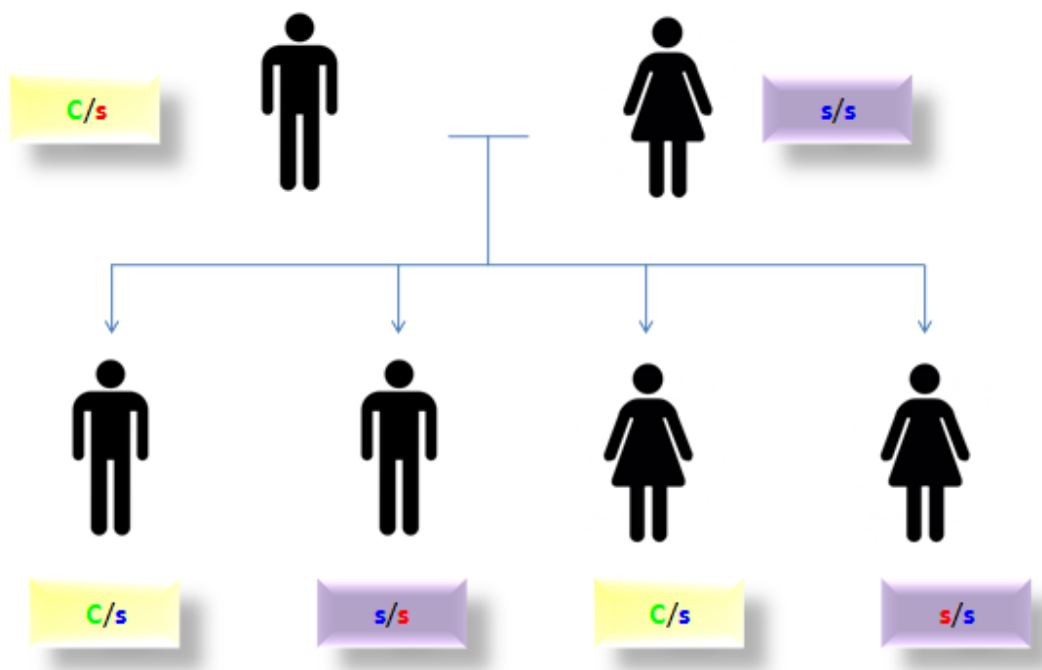
### 1.1.2 Déterminisme génétique

#### 1.1.2.1 Mode de transmission

Le syndrome de Cowden est une maladie génétique dont le mode de transmission est autosomique dominant.

Une maladie génétique est définie comme le résultat du dysfonctionnement d'un ou plusieurs gènes.

Une maladie est transmise selon le mode autosomique dominant si le gène en cause est porté par un autosome et si la présence d'un seul allèle muté suffit pour que la maladie se manifeste (Orpha.net). Dans le cas du syndrome de Cowden, les individus hétérozygotes (C/s) pour le gène PTEN sont malades. Du fait de la rareté de la maladie de Cowden, les individus homozygotes (C/C) n'ont jusqu'à présent jamais été recensés mais ils présenteraient probablement des manifestations cliniques plus sévères de la maladie.



**Figure 1:** Mode de transmission du syndrome de Cowden avec un parent malade.

Légende : C/s : Hétérozygote atteint du syndrome de Cowden. s/s : Homozygote non porteur du syndrome de Cowden. C : allèle PTEN muté. s : allèle sain.

A chaque nouvelle grossesse pour ce couple, il y a 50 % de risque d'avoir un enfant qui sera atteint du syndrome de Cowden.

En 1996, Nelen et al. identifient pour la première fois la localisation du gène responsable du syndrome de Cowden. Il s'agit du gène PTEN localisé sur le chromosome 10 (Nelen, 1996). Dans le cadre du syndrome de Cowden, aucun saut de génération n'a jusqu'à présent été documenté. Le génotype du syndrome n'est pas associé à un seul phénotype (Lachlan, 2007):

l'expression de la mutation est très variable d'une famille à l'autre, et même entre les différents individus au sein d'une même famille (Hachicha, 2006).

### *1.1.2.2 Répartition en fonction du sexe*

Bien que le syndrome de Cowden touche aussi bien les hommes que les femmes, il semblerait qu'il existe une prédominance féminine avec un ratio H/F = 0.6, d'après certains auteurs (Botma, 2002 et Longy, 1996).

La prédominance féminine s'expliquerait par une exposition plus importante aux cancers de l'endomètre, du sein et de la thyroïde.

### *1.1.2.3 Pénétrance*

La pénétrance (Orpha.net) est la probabilité pour un individu donné d'être atteint par la maladie lorsqu'il est porteur du génotype à risque.

La pénétrance d'une maladie est complète (égale à 1) quand tous les individus porteurs de l'allèle muté (génotype à risque) sont malades. La pénétrance est dite incomplète (< 1) lorsque tous les porteurs du génotype à risque ne sont pas malades.

Les syndromes de prédisposition au cancer présentent fréquemment une pénétrance incomplète.

La pénétrance du syndrome de Cowden n'est pas connue avec certitude mais elle est estimée approximativement à 80 % (Hobert, 2009) et semble très élevée après l'âge de 20 ans. En effet, 99 % des personnes atteintes d'un syndrome de Cowden développent des lésions cutanéomuqueuses, principalement des trichilemmomes et des lésions papillomateuses buccales ainsi que des kératoses acrales et plantaires. En revanche il est estimé que la pénétrance est inférieure à 10 % chez les sujets âgés de moins de 15 ans. Toutefois, ces chiffres doivent être considérés avec prudence : le diagnostic d'un syndrome de Cowden n'est posé qu'après manifestations cliniques. Il est envisageable que des porteurs sains soient non diagnostiqués, faussant ainsi la valeur actuellement estimée de la pénétrance (Ngeow, 2016).

### *1.1.2.4 Expressivité (exposition aux cancers)*

Les personnes atteintes d'un syndrome de Cowden sont à risque plus élevé de développer un cancer de la thyroïde, du sein et de l'endomètre.

75 % des personnes atteintes d'un syndrome de Cowden présentent des manifestations thyroïdiennes. Les plus fréquentes sont : le goitre multinodulaire, les nodules adénomateux et les adénomes folliculaires (Tan, 2011). Le risque à vie de développer un cancer de la thyroïde est variable selon les auteurs. Zbuk et Eng (2007) et Pilarski (2009) estimaient que le risque de développer un cancer de la thyroïde (d'origine épithéliale ou folliculaire) étaient de 3 à 10 % alors que, Tan et al. estimaient en 2011 qu'il était environ de 35 % lorsqu'il était d'origine épithéliale. L'âge médian d'apparition est de 37 ans (Tan, 2012).

Concernant les manifestations mammaires, les femmes atteintes du syndrome de Cowden ont un risque de 67 % de développer des tumeurs bénignes du sein. Lorsqu'une mutation du gène PTEN a été identifiée dans une famille, elles ont un risque à vie de 85 % de développer un cancer du sein avec une pénétrance de 50 % à l'âge de 50 ans (Tan, 2011). Cependant, seulement deux cas de cancer du sein ont été rapportés dans la littérature au cours de ces vingt dernières années (Pilarski, 2013).

Concernant les pathologies de l'endomètre, les manifestations bénignes telles que les fibromes utérins sont les plus fréquents. Le risque à vie de développer un cancer de l'endomètre est de 28 % avec un risque accru fin de la troisième décennie et début de la quatrième (Tan, 2012).

Des néoplasies gastro-intestinales peuvent également être retrouvées chez les patients atteints d'un syndrome de Cowden. Plus de 90 % des individus présentant une mutation du gène PTEN ont subi des endoscopies qui ont révélé la présence de polypes (Heald, 2010). Les résultats histologiques mettent en évidence des polypes ganglioneuromateux, des polypes hamartomateux ainsi que des polypes juvéniles. Le risque à vie de développer un cancer colorectal chez les patients atteints d'un syndrome de Cowden est de 9 % à partir de 30 ans.

Les patients présentant un syndrome de Cowden ont également un risque de développer un carcinome des cellules rénales. Le risque est estimé à 35 % à partir de 40 ans. Après analyses histologiques, le carcinome papillaire à cellules rénales est le carcinome prédominant (Mester, 2012).

Enfin, le mélanome cutané peut être retrouvé dans 5 % des cas ; des tumeurs cérébrales et des malformations vasculaires affectant tous les organes peuvent également être retrouvées chez ces patients.

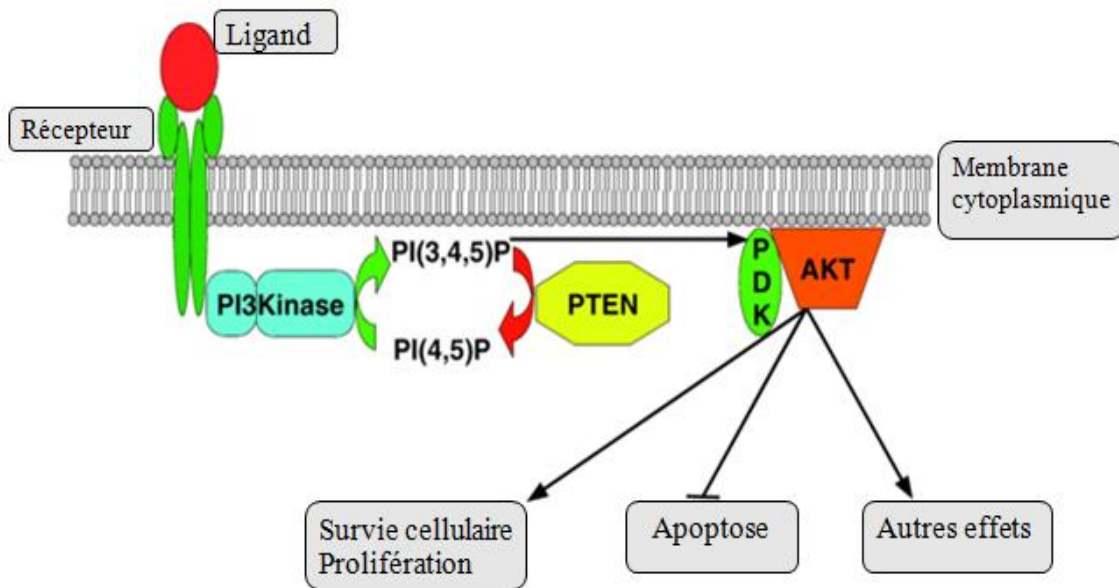
### 1.1.2.5 *Le gène PTEN et sa protéine*

En 1996, Nelen et al. identifient pour la première fois le gène PTEN comme responsable du syndrome de Cowden : en effet, les mutations de ce gène sont à l'origine des anomalies retrouvées dans ce syndrome.

Le gène PTEN, pour Phosphatase and TENsinhomolog (dont le nom complet est: phosphatase and tensinhomologmutated in multiple advanced cancers), est un gène localisé sur le chromosome 10q22-23. Il est composé de 9 exons : les exons de 1 à 6 codent pour le domaine N-terminal et les exons de 7 à 9 pour le domaine C-terminal. Ce gène est impliqué dans le contrôle tumoral, car la protéine de 403 acides aminés qui en est issue participe à la régulation du cycle cellulaire : elle empêche les cellules de se diviser trop rapidement et de façon incontrôlée.

La protéine enzymatique issue de ce gène (que nous nommerons PTEN) est une phosphatase à double spécificité : sa composante lipidique et sa composante protéique exerce deux activités distinctes. Elle est exprimée par les cellules du corps humain, localisée dans le cytoplasme cellulaire et le noyau. Plusieurs auteurs (Whiteman, 2002, Gimm, 2000, Teresi, 2008) ont montré que, dans les tissus sains, PTEN est localisée dans le noyau, alors que dans les tissus néoplasiques, PTEN cytoplasmique prédomine. Ainsi la localisation de PTEN dans le noyau semble être nécessaire pour qu'elle exerce son activité suppressive de tumeur.

Dans le cytoplasme, PTEN a une action antagoniste à la PI3K (Leevers, 1999).



**Figure 2** : Voie PTEN. D'après Planchon, 2008.

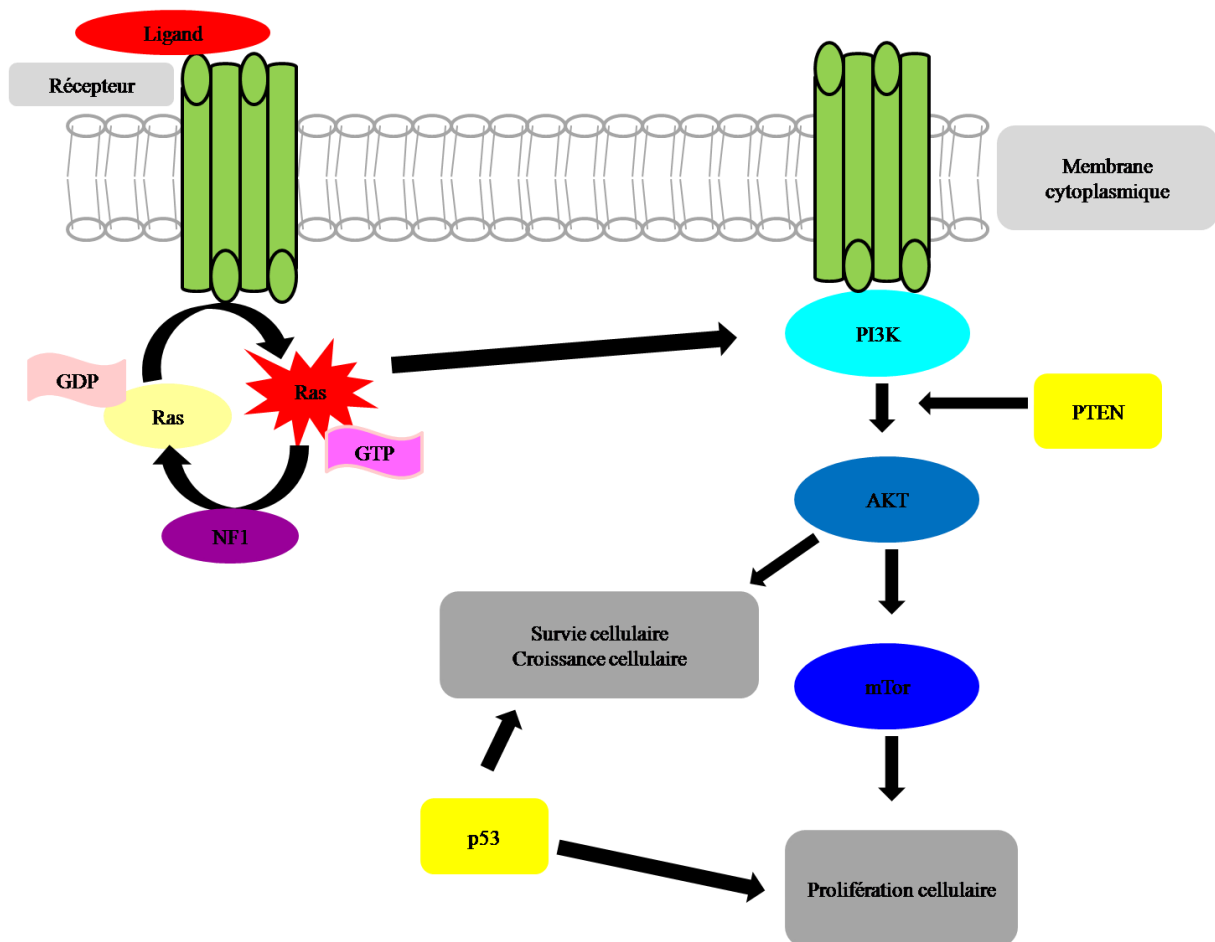
Légende : PI3K = phosphatidylinositol-3-kinase ; PI(3.4.5)P= phosphatidylinositol(3.4.5) triphosphate ; PI(4.5)P= Phosphatidylinositol (4.5) biphosphate ; PTEN =Phosphatase and TENsinhomolog ; PDK = phosphatidylinositol 3-dependent kinase ; Akt = sérine/thréonine kinase.

La PI3K est un hétérodimère à activité kinase constitué de deux protéines. Son activation fait suite à la liaison d'un ligand aux récepteurs transmembranaires ; elle conduit à la phosphorylation de PIP2 (phosphatidylinositol(3.4)P) en PIP3 (phosphatidylinositol(3.4.5)P), protéine intervenant dans le métabolisme et la croissance cellulaire par activation d'une sérine/thréonine kinase (Akt) (Keppler-Noreuil, 2016).

L'activité lipide phosphatase de PTEN cytoplasmique déphosphoryle PIP3. Cela va donc entraîner une augmentation de PIP2 intra-cytoplasmique et une diminution concomitante de PIP3.

La phosphorylation/déphosphorylation de PIP3 dépend donc de l'activation et de la régulation de PI3K et PTEN. Ces régulations moléculaires font intervenir des protéines enzymatiques et des proto-oncogènes (Akt, Ras, NF1).

La voie PI3K/AKT/mTor est le plus souvent activée par le biais d'un récepteur membranaire, lui-même stimulé par un facteur de croissance membranaire et provoquant à son tour l'activation d'une cascade de phosphorylations de nombreuses protéines intra-cellulaires (Annexe n°1).



**Figure 3 :** Représentation des interactions entre NF1, la protéine Ras et la voie de signalisation PI3K.

Légende : GTP= Guanosine Tri Phosphate ; GDP= Guanosine Di Phosphate ; Ras= Retrovirus Associated Sequences ; NF1 = Neurofibromin 1 ; PI3K = Phosphatidylinosito 3 kinase ; Akt = Sérine/thréonine kinase ; PTEN = Phosphatase and TENsinhomolog ; mTor = Mammalian Target Of Rapamycine ; p53 = protéine de suppression tumorale.

### 1.1.2.6 Relation entre génotype et phénotype

L'activation pathologique de la voie de signalisation PI3K/Akt/mTor est retrouvée dans certains cancers (Kepler-Noreuil, 2016). En effet, elle joue un rôle clé dans la régulation des différents effecteurs cellulaires et participe ainsi à l'équilibre entre la survie et la mort cellulaire (Lindhurst, 2011-2012). La plupart des protéines constituant cette voie de signalisation sont des gènes suppresseurs de tumeurs ou des proto-oncogènes, dont la mutation peut être favorisée par le développement d'un processus tumoral.



Différentes anomalies de la voie PI3K/Akt/mTor peuvent constituer un évènement favorisant le développement d'une tumeur, sans être un évènement suffisant dans l'oncogénèse (Weigelt, 2012 et Porta, 2014).

La mutation ou l'absence de PTEN est observée dans de nombreux cancers (Seibert, 2011). Chez les patients atteints du syndrome de Cowden, toutes les mutations siègent dans un des 8 premiers exons du gène. Environ 67 % des mutations sont localisées sur les exons 5, 7 et 8, plus de 40 % des mutations totales sont localisées sur l'exon 5 qui code pour la partie centrale de la phosphatase. Cependant, le mécanisme qui conduit, à partir de la même mutation, à des phénotypes différents n'est pas connu à ce jour.

Lors d'un déficit en protéine PTEN, on observe une augmentation de la prolifération et de la migration ainsi qu'une diminution de l'apoptose cellulaires. Les mutations du gène PTEN et de la p53 sont les gènes suppresseurs de tumeurs les plus fréquemment affectés dans les cancers humains (Bonneau, 2000 et Keniry, 2008). Cette dernière est également un facteur de transcription pour PTEN car elle en augmente son expression. Les protéines PTEN et p53 (Annexe 1) interagissent aussi physiquement en formant un complexe qui autorégule l'expression du gène PTEN (Nakanishi, 2014).

La protéine PTEN, par sa fonction antagoniste de la phosphatidylinositol 3'kinase, inhibe également la voie de signalisation médiée par deux protéines G : rac et cdc42. Ces deux protéines fonctionnent comme des interrupteurs de la signalisation cellulaire. Elles ont pour principale fonction la réorganisation des filaments d'actine (Machacek, 2009). Le remaniement du cytosquelette cellulaire qui résulte de l'activation de rac et cdc42 favorise la migration des cellules. La protéine PTEN, en inhibant ces médiateurs, diminue la motilité cellulaire.

Elle est également un facteur important dans le contrôle du métabolisme des lipides et des sucres. Un déséquilibre entre la propagation et la terminaison des signaux de la voie de signalisation PI3K/PTEN/Akt peut aussi mener à une résistance à l'insuline et à un diabète de type II (Harrington, 2005).

Le gène PTEN est aussi responsable de pathologies telles que l'autisme, le retard mental et la macrocéphalie. Des mutations du gène PTEN (tableau 1) peuvent donc être à l'origine du développement de tumeurs des seins de la thyroïde, de l'endomètre et de l'intestin, de la

macrocéphalie, de l'autisme et du retard mental chez les patients atteints du syndrome de Cowden.

## 1.2 Manifestations cliniques du syndrome de Cowden

### 1.2.1 *Manifestations cutanéomuqueuses*

Théoriquement, en cas de syndrome de Cowden, des lésions hamartomateuses peuvent toucher n'importe quel organe. Cependant, la majorité de ces lésions se situent au niveau cutané et au niveau du tube digestif, dont la cavité buccale. Ainsi, les atteintes cutanéomuqueuses incluent les trichilemmomes faciaux, les kératoses acrales et les lésions papillomateuses.

Elles constituent avec la maladie de L'Hermitte Duclos (LDD pour Lhermitte Duclos Disease) les manifestations pathognomoniques du syndrome de Cowden. Malheureusement, ces manifestations cutanéomuqueuses sont fréquemment rencontrées dans la population générale et sont parfois négligées.

#### 1.2.1.1 *Manifestations muqueuses*

Concernant les manifestations de la muqueuse orale décrites dans le syndrome de Cowden, il est observé un aspect granité, papuleux ou pavimenteux des muqueuses, une hyperplasie des papilles inter-dentaires ainsi qu'une langue fissuraire. L'aspect granité ou papuleux des muqueuses intéresse principalement la gencive attachée vestibulaire. Il est dû à des papules de densité et de dimensions variables, souvent de petites tailles. Lorsqu'elles sont nombreuses, elles tendent à recouvrir toute la gencive attachée. Les papilles inter-dentaire sont souvent hyperplasiques et inflammatoires. Il est possible de les retrouver également sur la fibromuqueuse palatine, la gencive libre, la muqueuse labiale ainsi que jugale.

Les lésions papillomateuses constituent une des atteintes pathognomoniques du syndrome de Cowden. Elles sont bénignes et localisées principalement sur le visage, rassemblées au pourtour des lèvres, le long de l'aile du nez et sur la muqueuse orale (Starink, 1996).

En 1986, Starink et al. rapportaient que 100 % des patients atteints d'un syndrome de Cowden développaient des lésions papillomateuses buccales lors de leur deuxième décennie.

En 2009, Hobert et Eng rapportaient quant à eux que les atteintes cutanées (trichilemmomes faciaux, kératoses acrales et lésions papillomateuses) présentaient une pénétrance de 99 % à partir de la troisième décennie.

Compte tenu de la fréquence de ces manifestations, la réalisation d'un examen clinique intra oral rigoureux par le chirurgien-dentiste prend toute son importance dans le dépistage précoce de ce syndrome.

L'atteinte digestive est également très fréquente sous la forme d'une polypose hamartomateuse de l'ensemble du tube digestif (estomac, colon, duodénum) avec la présence de polypes coliques chez 60-90 % des patients (Eng C, 2000).

Au niveau de l'œsophage, une hyperkératose peut être observée et son association avec la polypose colique est considérée comme spécifique du syndrome de Cowden (Kay, 1997 et Umemura, 2008).

### 1.2.1.2 *Manifestations cutanées*

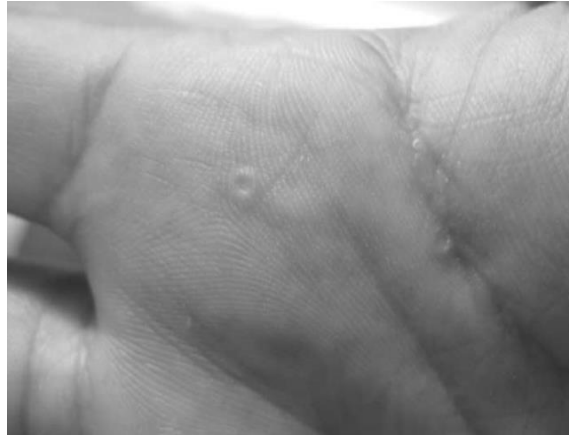Les trichilemmomes sont des hamartomes de couleur chair (Sardinoux, 2010), à croissance lente. D'après le dictionnaire médical de l'académie de médecine de 2016, ce sont des tumeurs cutanées bénignes rares, solitaires ou multiples, localisés au visage, n'ayant aucune spécificité clinique. En effet, seul l'examen histologique, permet le diagnostic, l'histologie retrouve une prolifération tumorale épithéliale bien délimitée entourant un follicule pileux, et dont les lobes se composent principalement de cellules claires, riches en glycogène, pouvant évoluer vers la kératinisation. Des structures glandulaires peuvent s'y trouver, posant alors le problème de l'origine sudoripare de la lésion. Pour certains auteurs (Starink, 1984), il s'agirait simplement d'une verrue vulgaire ancienne. L'homologue malin de cette tumeur est le trichilemmocarcinome. Les trichilemmomes sont inclus dans les critères de diagnostic du syndrome de Cowden à condition qu'ils soient au moins au nombre de 3 et qu'une biopsie confirmant la nature de la lésion soit effectuée sur au moins une des lésions.

Les kératoses acrales sont également fréquemment retrouvées aussi bien chez les enfants que les adultes étant porteurs de la mutation PTEN (Tan, 2011). Cependant, des études sont encore nécessaires afin de déterminer l'âge d'apparition et la pénétrance de ces lésions (Heald, 2010 et Perez-Nunez, 2004). Elles sont constituées de petites lésions palmo-plantaires

d'aspects bombés et translucides avec une dépression centrale en forme de cratère (figure 4). Son association avec la papillomatose orale est pathognomonique du syndrome de Cowden.

Les lipomes sous cutanés (Sardinoux, 2010) sont fréquents et représentent une atteinte mineure du syndrome de Cowden.

Les autres lésions rapportées sont des hémangiomes, des neuromes, des lentigines péri-orales et plus rarement un acanthosis nigricains (Starink, 1986).



**Figure 4 :** Kératose acrales. D'après Sardinoux, 2010.

### *1.2.2 Manifestations thyroïdiennes : tumeurs bénignes (goître, maladie d'Hashimoto...) et tumeurs malignes (cancer de la thyroïde)*

Le syndrome de Cowden et le BRRS ont tous deux été associés à des pathologies de la thyroïde à la fois bénignes ou malignes. Cependant, les néoplasies de la thyroïde sont fréquemment rencontrées dans la population générale. La prévalence des nodules thyroïdiens varie selon les études et les modalités diagnostiques : 2 % à 6 % sur la base de l'examen physique seul, de 19 % à 35 % avec l'apport de l'échographie et 65 % sur la base de rapports d'autopsie (Dean, 2008). Le goître multilobulaire, défini comme étant une hypertrophie de la thyroïde avec des nodules multiples, touche plus de 1.5 milliard d'individus dans le monde (Collège des enseignants en endocrinologie 2004). La thyroïdite de Hashimoto est quant à elle présente chez 2 % de la population générale (Ahmed, 2012).

Les tumeurs thyroïdiennes bénignes sont, après les manifestations cutanéomuqueuses, les plus fréquemment rapportées dans le syndrome de Cowden. Elles constituent l'un des critères mineurs du syndrome de Cowden. En effet, chez 75 % des patients atteints d'un syndrome de

Cowden, une atteinte thyroïdienne est retrouvée (Eng, 2000) et le risque à vie de développer un cancer chez un patient PTEN mutation est estimé entre 3 et 10 % (Pilarski, 2009). L'analyse histologique révèle généralement des lésions dystrophiques peu spécifiques associées à une composante adénomateuse de type vésiculaire, ainsi que des lésions à la limite de la malignité, à type de carcinome vésiculaire encapsulé micro-invasif et de micro-carcinome papillaire (Harach, 1999).

La découverte histologique d'un goitre poly-adénomateux ou d'adénomes vésiculaires multiples, notamment chez un sujet jeune doit faire évoquer une origine génétique. Par ailleurs, il existe une association du syndrome de Cowden et du BRRS avec la thyroïdite d'Hashimoto, mais sans retentissement fonctionnel rapporté et sans mécanisme physiopathologique bien décrit (Marsh, 1999).

Le risque de cancer thyroïdien est augmenté puisqu'il est estimé à 10 - 15 % contre 1 % dans la population générale. Les lésions néoplasiques se développent sur un parenchyme thyroïdien dystrophique et sont volontiers multifocales (Longy, 1996). Sur le plan histologique, les carcinomes de type vésiculaires sont plus fréquents que les carcinomes papillaires (Harach, 1999). Une thyroïdectomie totale est préconisée même en cas d'adénome thyroïdien bénin devant le risque de transformation néoplasique après hémi-thyroïdectomie ; certains auteurs la recommandent également en cas de goitre multi-hétéro-nodulaire devant la fréquence des lésions (Eng, 2000).

La mortalité secondaire aux cancers thyroïdiens chez les patients atteints du syndrome de Cowden n'est pas connue. Par ailleurs, il n'existerait pas d'augmentation du risque de cancer médullaire de la thyroïde.

### *1.2.3 Manifestations mammaires : tumeurs bénignes (kyste, adénome) et tumeurs malignes (adénocarcinome)*

Le cancer du sein est le cancer le plus observé à la fois en France, dans l'Union Européenne et aux Etats Unis. Le nombre de cas observés chaque année a tendance à diminuer depuis 2005, mais il reste tout de même élevé. En effet, en 2012, 48 763 nouveaux cas de cancer du sein étaient recensés. Le cancer du sein est un cancer qui présente généralement un très bon pronostic : 9 cas sur 10 peuvent être guéris s'ils sont dépistés à un stade précoce. Même si cela est rare, le cancer du sein peut affecter également les hommes : moins de 1 % des cancers du sein. Dans ce cas, il est important d'évoquer une prédisposition génétique s'il existe déjà

un cas de cancer du sein masculin dans la famille. L'âge moyen de diagnostic est de 63 ans. En 2012, le nombre de décès dû au cancer du sein était de 11 886 personnes.

Seule une petite partie des cancers du sein présente une composante héréditaire (attribuable à une mutation génétique identifiée ou non). Des syndromes rares de prédispositions font augmenter le risque individuel de cancer du sein. Il peut s'agir de la mutation de gènes impliqués dans la réparation de l'ADN ou bien dans l'arrêt de la multiplication cellulaire en cas de lésions au niveau de l'ADN.

Le syndrome de Cowden appartient à ces syndromes de prédisposition au cancer du sein. Les femmes atteintes d'un syndrome de Cowden ont plus de chance de développer des tumeurs bénignes du sein. En effet, jusqu'à présent seulement 2 cas de cancer du sein ont été diagnostiqués chez les hommes porteurs d'un CS (Pilarski, 2013).

Certaines tumeurs bénignes du sein peuvent devenir malignes. La tumeur bénigne du sein la plus fréquente est le fibroadénome. D'autres affections bénignes peuvent également être retrouvées comme les kystes, l'hyperplasie ou encore la gynécomastie. Selon Tan et al. (2011), 50 % des patientes atteintes d'un syndrome de Cowden présentent une atteinte mammaire bénigne, souvent bilatérale.

En ce qui concerne les tumeurs malignes, 25 à 50 % des femmes atteintes du syndrome de Cowden développent un cancer du sein (Pilarski, 2009 et 2013) alors que le taux dans la population générale est de 12 % (Longy, 1996 et Schrager, 1998). Le cancer du sein représente le cancer le plus fréquent dans le syndrome de Cowden (Pilarski, 2009) et l'âge moyen de diagnostic se situe entre 38 et 50 ans (Pilarski, 2009 - 2013 et Starink, 1986).

#### *1.2.4 Manifestations génito-urinaire : tumeurs bénignes (fibrome, léiomyomes) et tumeurs malignes (cancer de l'endomètre)*

Le fibrome utérin est une tumeur bénigne de l'utérus formé de cellules musculaires lisses. Il se développe principalement dans la paroi utérine. Le léiomyome est souvent nommé de façon impropre « fibrome » car il touche également le muscle lisse utérin. La dégénérescence de ces tumeurs bénignes est très rare et ne concernerait que 0,1 à 0,5 %.

Le cancer de l'endomètre est la 4<sup>ème</sup> cause de cancer chez la femme en France. Il touche généralement les femmes après la ménopause ; l'âge moyen au moment du diagnostic est de 68 ans. En 2012, le nombre de nouveaux cas estimé était de 7 275.

Le cancer de l'endomètre est associé à plusieurs facteurs de risque dont l'obésité, le diabète, un traitement par Tamoxifène ou plus rarement, à une prédisposition génétique comme c'est le cas dans le syndrome de Cowden. Les fibromes et les léiomyomes utérins, souvent multiples, sont présents chez près de la moitié des patientes atteintes par le syndrome de Cowden et essentiellement lors de la troisième décennie. Des malformations génito-urinaires de type rein en fer à cheval ou utérus bicorne sont également observés plus fréquemment que dans la population générale (Gustafson, 2007).

Le risque de néoplasies endométriales est de 5 à 10 % en cas de syndrome de Cowden (Pilarski, 2013) contre 2,6 % dans la population générale (Gustafson, 2007).

### 1.2.5 *Manifestations neurologiques*

Dès 1996, la Maladie de Lhermitte-Duclos (ou Gangliocytome dysplasique du cervelet, *Lhermitte-Duclos disease* LDD) est un critère de diagnostic majeur dans le syndrome de Cowden. Déjà en 1994, Well et al. proposent une surveillance des enfants atteints de la LDD car le développement des signes spécifiques et des néoplasies du syndrome de Cowden apparaissent seulement deux à trois décennies après la naissance (Well, 1994). En 2008, la NCCN décide de réévaluer les critères de diagnostic. En plus d'être considérée comme une manifestation du syndrome de Cowden (Padberg, 1991 et Eng, 1994), l'apparition d'une LDD chez un adulte constitue un critère pathognomonique de ce syndrome.

Le syndrome de Lhermitte-Duclos est une maladie très rare, sa prévalence est inférieure à 1 / 1 000 000 (Orpha.net), caractérisée par un développement anormal et un élargissement du cervelet, ainsi qu'une pression intracrânienne élevée. Il se manifeste, généralement dans la troisième ou quatrième décennie de la vie, par des céphalées, des nausées, un dysfonctionnement cérébelleux, une hydrocéphalie occlusive, une ataxie, des perturbations visuelles et des paralysies des nerfs crâniens. Plusieurs anomalies associées peuvent être présentes. Le diagnostic du syndrome de Lhermitte-Duclos est confirmé à l'aide d'une imagerie par résonance magnétique (IRM). L'étiologie est inconnue ; des mutations germinales dans le gène suppresseur de tumeurs PTEN ont été identifiées chez certains patients en 2003 par Zhou. Une chirurgie décompressive peut être nécessaire.

### *1.2.6 Syndrome dysmorphique (macrocéphalie)*

La macrocéphalie est associée à de nombreux syndrome malformatifs, dystrophique ou tumoraux comme par exemple : le syndrome de Cowden ou d'autres syndromes hamartomateux liés à PTEN (le syndrome de Protée et le syndrome de Bannayan-Riley-Ruvalcaba) (Eng, 2000).

La pathologie malformative est un problème de santé publique qui concerne 3 % des naissances. Le terme de dysmorphologie a été introduit en 1966 par David Smith pour décrire l'étude des malformations congénitales. La dysmorphologie clinique est l'étude du développement humain anormal avec un intérêt particulier sur les syndromes rares s'accompagnant de malformations ou d'anomalies morphologique. Un grand nombre de cas de syndromes dysmorphiques sont associés à un retard mental, ce qui indique que les gènes impliqués dans le développement physiques sont souvent important dans le développement du système nerveux central.

D'après le dictionnaire médical de l'Académie de Médecine de 2016, la macrocéphalie correspond à une augmentation anormale du volume crânien. En anthropologie, la macrocéphalie est définit par un volume crânien dépassant 1950 cm<sup>3</sup>. Chez le fœtus, le nouveau-né et l'enfant, l'augmentation du volume de la tête est considéré comme anormale si elle est supérieure à deux écarts types par rapport à la normale. Chez le jeune enfant, cette macrocéphalie peut s'accompagner d'une disjonction des sutures crâniennes visibles sur les radiologies.

Pour ces enfants dont on suspecte un syndrome de Cowden, systématiser une consultation spécifique chez le chirurgien-dentiste permettrait de dépister le plus tôt possible les manifestations papillomateuses buccales caractéristiques du CS, au-delà du caractère préventif global.

### *1.2.7 Diagnostics différentiels*

#### *1.2.7.1 Les syndromes tumoraux hamartomateux liés à PTEN*

Le syndrome de Cowden reste actuellement le syndrome le plus décrit des syndromes tumoraux hamartomateux liés à PTEN (PTHS) caractérisés par des mutations germinales du gène suppresseur de tumeurs PTEN. Les syndromes tumoraux hamartomateux liés à PTEN



comprennent : le syndrome de Cowden, le syndrome de Bannayan-Riley-Ruvalcaba (BRRS), le syndrome de Protée et le syndrome de Protée-like (Marsh, 1998 et Marsh, 1999).

Le syndrome de Bannayan-Riley-Ruvalcaba (Eng, 2016) est une affection congénitale rare dont la prévalence n'est actuellement pas connue. Le BRRS partage certaines manifestations cliniques du syndrome de Cowden, mais avec des fréquences différentes. Contrairement au syndrome de Cowden, la présentation classique du BRRS survient au cours de la période néonatale ou peu de temps après, avec une macrocéphalie, une thyroïdite d'Hashimoto, une lipomatose, des manifestations vasculaires et une lentiginose pigmentée du pénis ou de la vulve. Bien que la prédisposition au cancer ne soit pas considérée comme une caractéristique de ce syndrome, il est désormais admis que les patients atteints de BRRS possédant une mutation PTEN ont le même risque de développer un cancer que les patients atteints du syndrome de Cowden. Le plus jeune âge au moment du diagnostic pour des cancers de la thyroïde dans le syndrome tumoral hamartomateux lié à PTEN est de 6 ans.

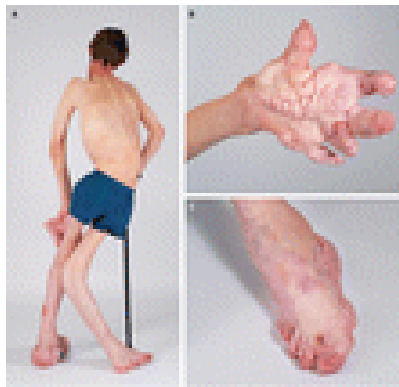Le BRRS est causé (dans 60 % des cas) par une mutation du gène de la phosphatase et homologue de la Tensine PTEN (10q23) qui code pour la PTEN. Lorsque le BRRS est accompagné par des mutations germinales de PTEN, il appartient au groupe PHTS. Etant donné que les gènes non-PTEN liés au syndrome de Cowden n'ont pas été formellement étudiés dans le BRRS, il n'est à l'heure actuelle pas établi s'ils peuvent également être à l'origine du BRRS. Il n'y a pas de critères spécifiques pour le diagnostic de BRRS, mais celui-ci est généralement déterminé par la présentation clinique. Les critères pédiatriques du système de score PTEN peuvent être utilisés et sont fortement basés sur la présence ou l'absence de macrocéphalie, et sur la présence d'un des quatre sous-critères suivants : trouble du spectre autistique, caractéristiques dermatologiques, malformations vasculaires et/ou polypose gastro-intestinale. Une mutation PTEN confirme que le patient est atteint par le BRRS.

Les diagnostics différentiels incluent la maladie de Lhermitte-Duclos, le syndrome de polypose juvénile, le syndrome de Peutz-Jeghers (PJS), le syndrome de Birt-Hogg-Dubé, le syndrome de Protée, le syndrome de Cowden, le syndrome de Gorlin et la neurofibromatose type 1.

Un diagnostic prénatal est possible pour les grossesses à risque si la mutation causant la maladie a été découverte chez un membre de la famille.

Le syndrome de Protée (Lindhurst, 2011) a une incidence de moins de 1 cas pour 1 millions d'habitants. Il s'agit d'un trouble rare, complexe, très variable impliquant des manifestations congénitales et une surcroissance hamartomateuse de multiples tissus, ainsi que des naevi des tissus conjonctifs, des naevi épidermiques et des hyperostoses. (Biesecker, 1999). Ces manifestations apparaissent dès la naissance et grandissent au cours de la vie (figure 5). Les tumeurs malignes sont rares. Des tumeurs de l'ovaire, des testicules, de la parotide et du système nerveux sont parfois associées avec les hamartomes. Il s'agit d'une mutation en mosaïque sur l'oncogène Akt1.

Le syndrome de Protée-like (Eng, 2016) est mal défini : il se réfère à des patients ayant des caractéristiques cliniques proches du syndrome de Protée mais qui ne répondent pas à ses critères diagnostiques.



**Figure 5 :** Patient atteint du syndrome de Protée ; ce syndrome a inspiré le film « the Elephant Man ». D'après Lindhurst, 2011.

#### 1.2.7.2 *Autres diagnostics différentiels*

Le diagnostic du syndrome de Cowden ainsi que des PHTS reste encore complexe. Les troubles à considérer dans le diagnostic différentiel du syndrome des tumeurs PTEN hamartomateux sont le syndrome des polyposes juvéniles, le syndrome de Peutz-Jeghers, le syndrome de Birt-Hogg-Dube, la neurofibromatose de type 1, le syndrome de Gorlin-Goltz. Ces syndromes sont très différents sur le plan clinique et ne doivent pas être confondus avec PHTS (Hobert, 2009). Ils sont présentés dans les Tableaux 2 et 3.

La maladie	Le(s) gène(s)	Mode de transmission	Manifestations cliniques	
			Communs aux PHTS	Généraux
<b>Diagnostics différentiels principaux à considérer</b>				
Syndrome des polyposes juvéniles (Haidle, 2015)	BMPR1A SMAD4	AD	Polypes hamartomateux gastro-intestinaux	<ul style="list-style-type: none"> <li>- Prédilection à des polypes hamartomateux dans le tractus gastro-intestinal.</li> <li>- Polypes dès l'âge de 20 ans ; certains peuvent avoir seulement 4-5 polypes au cours de leur vie et d'autres plus de 100.</li> <li>- Polypes juvéniles bénins en général, mais transformation maligne possible.</li> <li>- Possibles mutations.</li> </ul>
Le syndrome de Peutz-Jeghers (Mc Garrity, 2013)	STK11	AD	Polypes hamartomateux gastro-intestinaux	<ul style="list-style-type: none"> <li>- Polyposse gastro-intestinale</li> <li>- Pigmentation cutanéomuqueuse,</li> <li>- Pigmentation pathognomonique de la région péribuccale, en particulier si elle traverse la frontière vermillon.</li> <li>- Macules hyperpigmentées sur les doigts fréquents.</li> <li>- Pénétrance variable, avec une hétérogénéité clinique,</li> <li>- Risque élevé de développement de cancers intestinaux et extra-intestinaux (sein).</li> </ul>

**Tableau 2** : Diagnostics différentiels principaux du syndrome de Cowden. D'après Eng 2016.

<b>Diagnostiques différentiels secondaires à considérer</b>				
Le syndrome de Birt - Hogg - Dube (Torro, 2014)	FLCD	AD	- Manifestations cutanées : taches sur la peau, fibromes, trichiépithéliomes	-Manifestations cutanées, kystes pulmonaires / histoire de pneumothorax, et divers types de tumeurs rénales. -Kystes pulmonaires généralement bilatéraux et multifocaux ; asymptomatiques, risque élevé de pneumothorax spontané. -Age médian du diagnostic des tumeurs : 48 ans.
Neurofibromatose de type 1 (Friedman, 2014)	NF1	AD	Macules de couleurs café au lait, tumeurs fibromateuses de la peau et autisme	-Présence de ganglioneuromes dans le tractus gastro-intestinal (peut induire en erreur avec un syndrome de Cowden ou BRRS).
Le syndrome de Gorlin-Goltz (Hobert, 2009)	PTCH1 SUFU	AD	Polypes gastriques hamartomateux	-Multiples kératokystes de la mâchoire et / ou carcinome basocellulaire. -Signes cliniques communs au CS/BRRS mais qui diffèrent à l'analyse dermatologique -Pénétrance complète et expressivité variable (Orpha.net). -Diagnostic confirmé par la recherche des mutations (PTCH1). -Prévalence estimée entre 1 / 57 000 et 1 / 256 000, avec un ratio garçons / filles de 1 : 1. -Conseil génétique obligatoire. -Diagnostic anténatal possible par échographie et par analyse ADN des cellules fœtales. -Prise en charge multidisciplinaire.

**Tableau 3** : Diagnostiques différentiels secondaires. D'après Eng 2016.

### 1.3 Evolution des critères de diagnostic

Le diagnostic du syndrome de Cowden est majoritairement établi à partir de signes cliniques que l'on rencontre très fréquemment dans la population générale, entre la deuxième et troisième décennie, ce qui le rend particulièrement complexe.

En 1983, Salem et Steck proposent pour la première fois, après revue de la littérature anglaise, une liste de critères afin d'établir le diagnostic clinique du syndrome de Cowden.

En 1996, Nelen et al. localisent le locus du gène responsable du syndrome de Cowden sur le chromosome 10q23.

Un an plus tard, trois groupes de chercheurs dirigés respectivement par Li J et al., Steck et al., et Li DM et al., identifient sur cette séquence le gène suppresseur de tumeurs PTEN. Liaw (1997) et Nelen (1997) décrivent la même année, les mutations sur le gène PTEN chez les sujets atteints du syndrome de Cowden. Tsou et al. font la même observation un an plus tard.

A partir de 1997, les patients atteints du syndrome de Cowden peuvent bénéficier d'un bilan génétique.

### *1.3.1 Critères diagnostiques du Cowden Consortium International 1996*

Avant 1996, l'étiologie moléculaire des PHTS, y compris le syndrome de Cowden, étaient peu connus. Ainsi, en 1996 le Cowden Consortium International établit des critères de diagnostic afin de faciliter la prise en charge de ces patients et d'identifier les familles ayant un membre à risque d'être porteur d'un syndrome de Cowden. Pilarski et al. (2013) rapportent que ces critères sont basés sur des opinions d'experts et de cas publiés.

Ces critères diagnostiques ont été regroupés en critères pathognomoniques, critères majeurs et critères mineurs.

Les critères pathognomoniques étaient uniquement basés sur des lésions cutanéomuqueuses : trichilemmomes de la face, kératose acrales, lésions papillomateuses et lésions des muqueuses. Les critères majeurs regroupaient le cancer du sein, le cancer de la thyroïde (principalement folliculaire), la macrocéphalie et la maladie de l'Hermitte Duclos. Les critères mineurs regroupaient les autres maladies de la thyroïde (goitre), le retard mental, les hamartomes gastro-intestinaux, une maladie fibrokystique du sein, les lipomes et fibromes et enfin les tumeurs uro-génitales comme le carcinome rénal ou le fibrome utérin.

Dans le cas où il n'y avait aucun membre dans la famille atteint du syndrome de Cowden, le diagnostic positif ne nécessitait qu'une des conditions suivantes :

- Une lésion cutanéomuqueuse parmi les suivantes :
  - Six ou plus papules de la face avec 3 ou plus trichilemmomes, ou
  - Papule de la face et lésion papillomateuse de la muqueuse orale, ou
  - Papillomatose des muqueuses et kératoses acrales, ou
  - Six ou plus kératoses palmaires / plantaires
- Deux critères majeurs dont obligatoirement une macrocéphalie ou la maladie de l'Hermitte-Duclos
- Un critère majeur et trois critères mineurs
- Quatre critères mineurs

Dans le cas où un membre d'une famille était déjà connu pour être atteint d'un syndrome de Cowden, le diagnostic nécessitait une des conditions suivantes:

- Un critère pathognomonique
- N'importe quel critère majeur
- Deux critères mineurs

L'établissement de ces critères a été d'une grande utilité jusqu'à l'identification du gène PTEN et de son étude moléculaire par Nelen en 1996. Dès l'identification du locus, ces critères diagnostiques ont été jugés insuffisants car ils ne reposaient pas sur une vérification systématique des caractéristiques cliniques de la maladie. (Pilarski, 2013).

### *1.3.2 National Comprehensive Cancer Network : de 1997 à 2016*

Depuis 1996, Le National Comprehensive Cancer Network revoit très régulièrement les critères diagnostiques du syndrome de Cowden. En 19 ans, 5 classifications ont été établies.

En 2000, Eng C mène une étude sur 64 familles faisant l'objet d'une attention particulière pour le CS afin de confirmer le spectre génétique complet impliqué dans les mutations du gène PTEN. Cette étude fait suite à la mise en évidence que le gène responsable du CS et BRRS est localisé sur le même allèle. La même année, De Vivo et al. (2000) réalisent une étude cas-témoin dans laquelle 103 femmes sont incluses. L'analyse moléculaire souligne que les mutations germinales de PTEN pourraient se produire à une fréquence plus élevée que

celle évaluée actuellement. Ces deux études permettent ainsi d'inclure le cancer de l'endomètre et le carcinome à cellule rénale dans la nouvelle classification de la NCCN 2000.

En 2010 la classification de la NCCN est de nouveau modifiée. La maladie de L'hermitte-Duclos devient un critère pathognomonique dans le diagnostic du syndrome de Cowden.

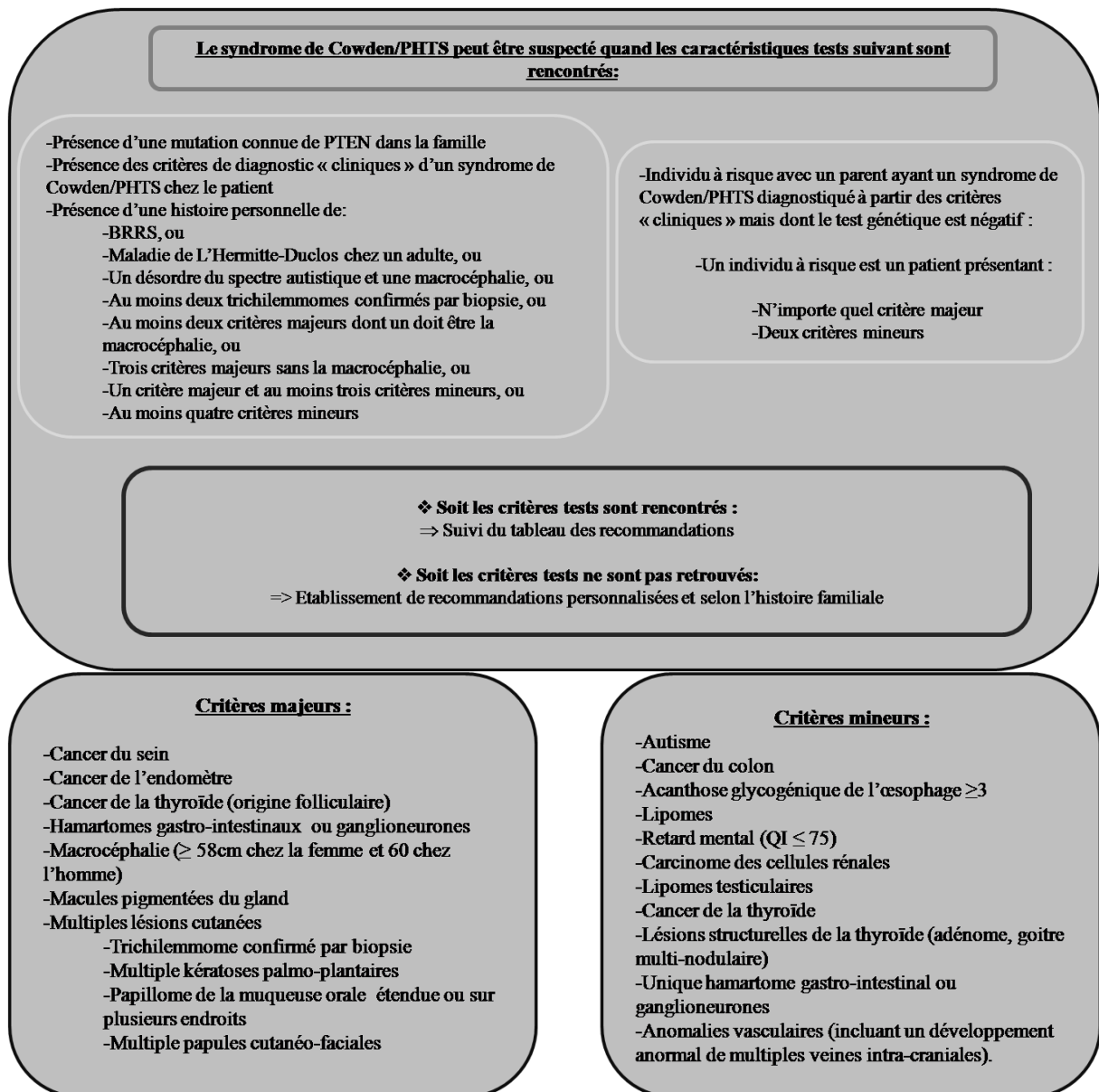
En 2013 la NCCN revoit de nouveau ses critères diagnostiques. Pour la première fois depuis 17ans les critères pathognomoniques disparaissent, seuls les critères majeurs et mineurs sont retenus. La classification est complètement remaniée et de nouveaux critères diagnostiques apparaissent. Concernant les critères diagnostiques majeurs, les macules pigmentées au niveau du gland, retrouvées dans le BRRS, sont incluses à la classification. Les critères mineurs sont également étoffés : le trouble du spectre autistique, le cancer du côlon, les lipomes testiculaires, le cancer de la thyroïde et des anomalies vasculaires viennent compléter les critères déjà présents.

Malgré toutes ces modifications, ces classifications ne donnent pas satisfaction aux yeux des experts. En effet, de nombreuses recherches sont en cours et c'est pourquoi en 2016 un nouveau protocole de prise en charge a été établi par le NCCN.

### *1.3.3 National Comprehensive Cancer Network 2016*

En 2016, le NCCN établit des Guidelines pour améliorer la prise en charge des personnes atteintes ou susceptible d'être atteintes par le syndrome de Cowden ou PTEN Hamartoma Tumor Syndrome (PHTS).

La NCCN réalise ainsi pour la première fois des « critères tests » pouvant suspecter la présence d'un syndrome de Cowden ou PHTS (Figure 6).



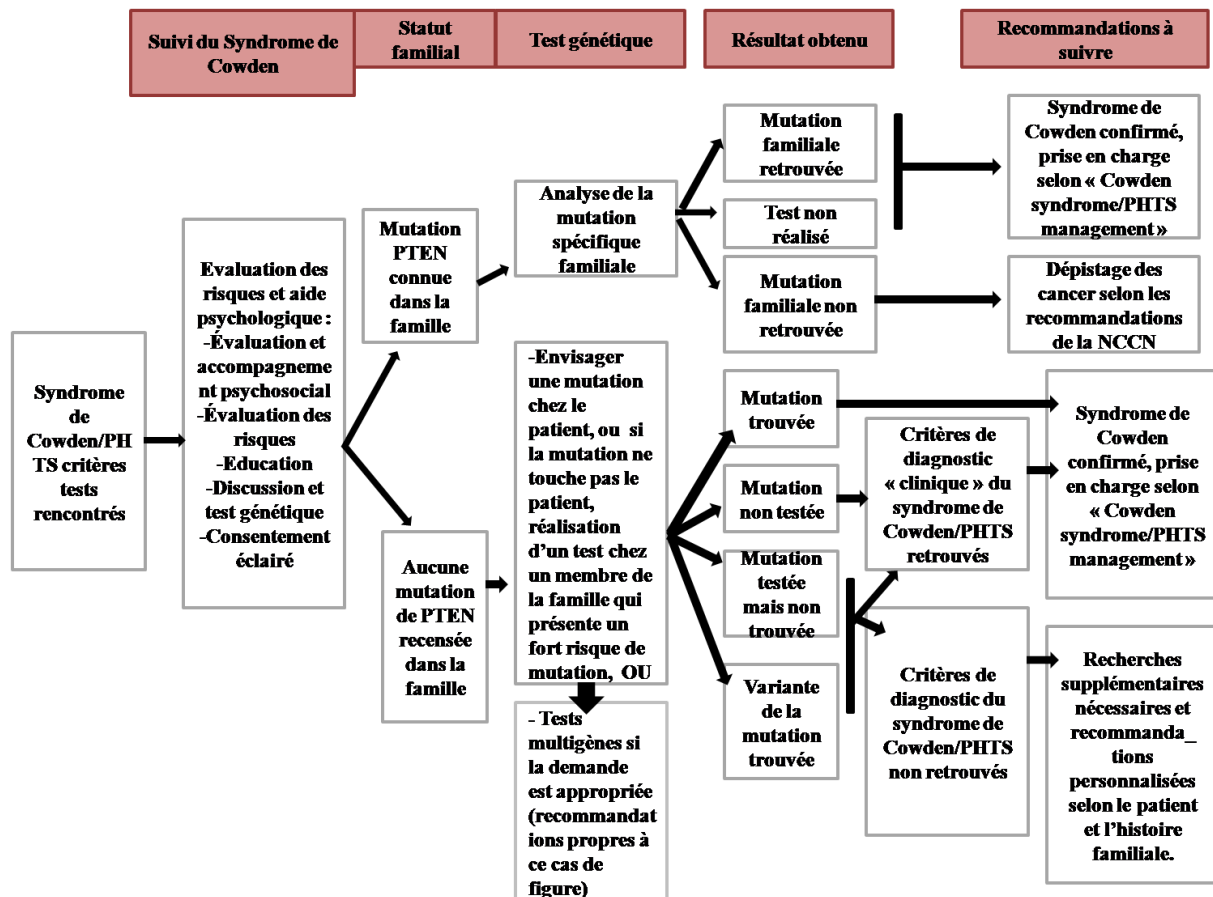
**Figure 6:** Démarche diagnostique permettant de suspecter un syndrome de Cowden ou PHTS à partir des critères « tests ». D'après le National Comprehensive Cancer Network 2016.

Ces critères permettent aux personnels de santé comme le médecin généraliste ou chirurgien-dentiste de dépister les patients pouvant être porteur d'un syndrome de Cowden.

Si le syndrome de Cowden ou PHTS ne peut être suspecté à partir de ces « critères tests », une prise en charge adaptée au patient, notamment selon ses antécédents médicaux, et son histoire familiale est mise en place afin de l'accompagner tout au long de sa vie. Dans la continuité de la NCCN 2013, les critères majeurs et mineurs sont toujours présents et peu de modifications ont été effectuées à leur sujet.

Dans le cas où les « critères tests » sont retrouvés, une démarche diagnostique très rigoureuse est alors mise en place (figure 7)





**Figure 7 :** Guidelines mise en place pour un patient présentant les « critères tests » au syndrome de Cowden/PHTS. D’après le NCCN 2016.

Dans un premier temps, le statut familial va être déterminé : a-t-on connaissance d’une mutation PTEN dans la famille?

1<sup>ère</sup> situation : Mutation PTEN connue dans la famille :

En cas de mutation PTEN chez un parent, l’analyse de la mutation est alors proposée au patient via un test génétique afin de déterminer si le patient est également porteur de cette mutation PTEN. Si le patient refuse de réaliser le test génétique ou que la même mutation familiale de PTEN est retrouvée chez le patient, alors ce dernier va être pris en charge selon les recommandations de la NCCN 2016 détaillées dans la figure ... ci-dessus.

Dans le cas où la mutation familiale n’est pas retrouvée chez le patient après test génétique, alors il sera proposé au patient de réaliser un dépistage des cancers les plus fréquemment rencontrés dans le syndrome de Cowden/PHTS (sein/thyroïde/endomètre/rein...).

2<sup>ème</sup> situation : Aucune mutation PTEN n’est connue dans la famille :

Si le patient présente un syndrome de Cowden à partir des « critères tests » et qu’aucune mutation familiale n’a été rapportée, un test génétique est proposé au patient. Deux solutions

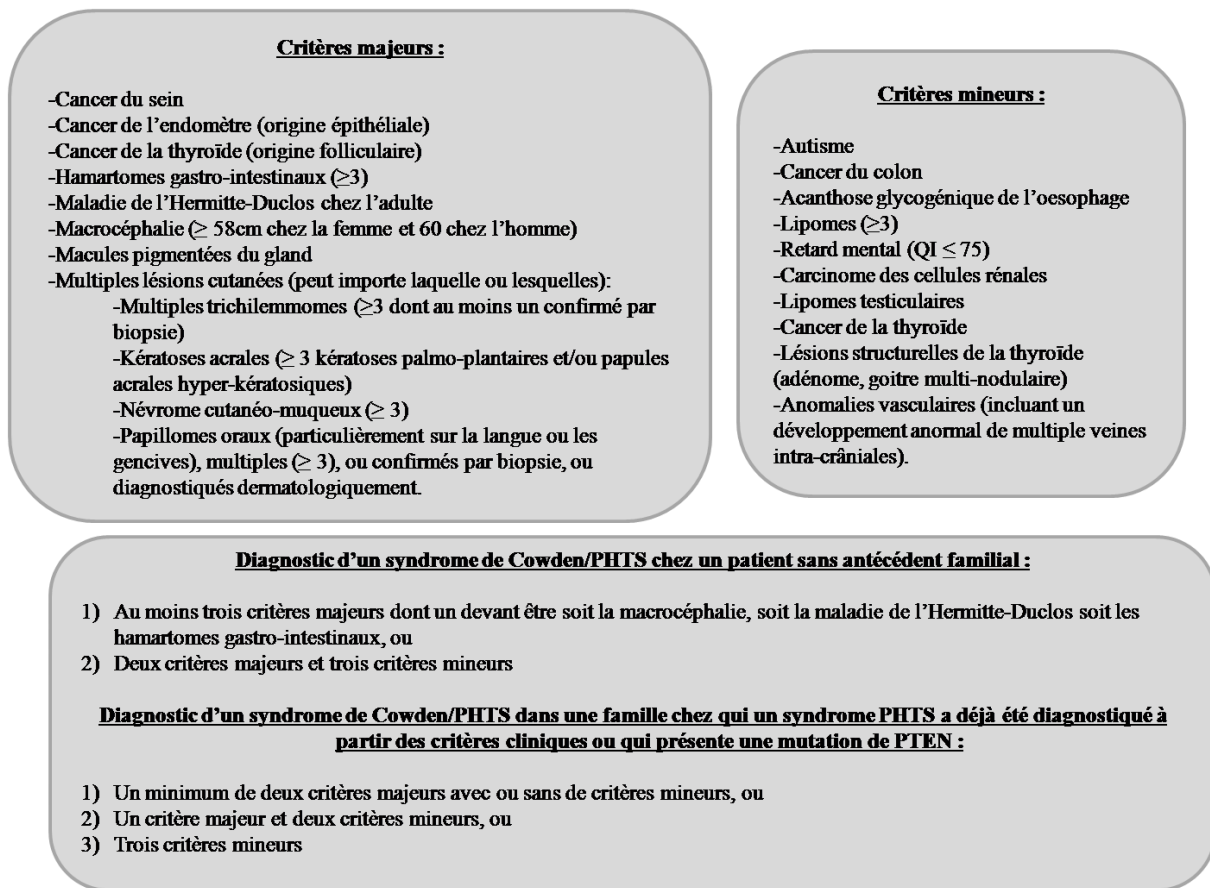
sont ainsi envisageables : 1) Rechercher la mutation PTEN sur le CH10 chez le patient ou un membre de la famille présentant de fortes probabilités d'avoir un Syndrome de Cowden/PHTS, ou 2) il peut être proposé au patient de tester d'autres gènes en fonction des manifestations et si cela est justifié. Si cette dernière option est validée dans ce cas une prise en charge adaptée à la recherche génétique est mise en place.

Si le test génétique est réalisé dans le but de rechercher une mutation PTEN (solution 1)) alors quatre résultats sont envisageables :

- a) La mutation est retrouvée chez le patient ou un proche parent. Dans ce cas une prise en charge spécifique est proposée au patient selon le « Cowden syndrome/PHTS management » (1.4.1).
- b) Le test génétique n'est pas réalisé, ou la mutation n'est pas retrouvée, ou le patient présente une forme de mutation non répertoriée à l'heure actuelle. Le clinicien doit alors déterminer à partir des « critères cliniques » si le patient présente ou non un syndrome de Cowden (Figure 6). Si le patient présente un syndrome de Cowden/PHTS d'après les critères cliniques alors une prise en charge adaptée selon le tableau « Cowden syndrome/PHTS management » est instaurée. Si le patient ne présente pas de syndrome de Cowden/PHTS d'après les « critères cliniques » de la NCCN 2016 alors des recherches supplémentaires peuvent être proposées et des recommandations individualisées (fonction de ses antécédents et de son histoire familiale) seront alors apportées au patient.

Cette démarche inclue pour la première fois le test génétique et prend en compte non seulement son résultat mais également l'hypothèse qu'il existe d'autres mutations encore non mise en évidence jusqu'à présent. En 2011 Tan et al. regrettaient que les anciennes classifications ne prennent pas en compte l'association entre Syndrome de Cowden et autisme ou polypose ainsi que la possibilité de mutations du gène PTEN jusqu'à présent méconnues. Ainsi, pour la première fois en 20ans ces paramètres sont pris en compte dans l'établissement du diagnostic du syndrome de Cowden et une prise en charge spécifique et rigoureuse est proposée.

Les « critères cliniques » établit par la NCCN 2016 permettant le diagnostic du syndrome de Cowden suite au test génétique sont ceux décrit par Pilarski en 2013. Dans ces critères, les critères majeurs et mineurs sont retrouvés (Figure 8).



**Figure 8 :** « Critères cliniques » permettant le diagnostic le syndrome de Cowden/PHTS.  
D'après la NCCN 2016.

La persistance au fil des classifications des lésions papillomateuses comme critère pathognomonique de ce syndrome place le chirurgien-dentiste au cœur de la prise en charge de ce syndrome. L'odontologiste a un rôle majeur à jouer pour reconnaître au plus tôt ces lésions non virales chez des patients encore non diagnostiqués et initier les concertations pluridisciplinaires notamment avec le chirurgien-dentiste afin d'assurer au patient une prise en charge et un suivi médical très rigoureux, dont l'objectif sera la prévention du développement des manifestations malignes.

### 1.3.4 Autres tests diagnostiques

#### 1.3.4.1 Test de Cleveland

Du fait de la grande hétérogénéité phénotypique, de la fréquence élevée des mutations germinales de novo du gène PTEN, des signes cliniques communs dans la population générale et de la méconnaissance de ce syndrome, le diagnostic de la maladie de Cowden est bien souvent un vrai défi pour de nombreux cliniciens. Afin de faciliter le diagnostic clinique de ce

syndrome, un test clinique a été développé par la Cleveland Clinic et mis en ligne sur internet afin qu'il soit à la disposition du personnel de santé dans le monde entier. Le test de Cleveland est un outil qui permet d'estimer le risque de présenter une mutation du gène PTEN chez un individu pour qui il y a une suspicion d'un syndrome de Cowden ou un syndrome de Bannayan-Ruvalcaba. Pour la première fois l'âge du patient est pris en compte. Il existe donc un test pour les adultes et un test pour les enfants. Ce test est utilisé uniquement chez des patients n'ayant pas d'antécédent familiaux de mutation du gène PTEN.

Le système de notation adulte est une méthode pondérée qui permet l'estimation de la probabilité chez un individu d'avoir une mutation sur le gène PTEN. Ce système de notation a été réalisé grâce à la plus grande et unique étude faite au monde. Il s'agit d'une étude prospective, multicentrique qui a porté sur 3 024 patients sur 10 ans en Amérique du Nord, Europe et Asie, menée par Ngeow J et Eng C (2016). Jusqu'à présent seule une étude de cohorte avait été effectuée et reposait sur une analyse de 21 patients. Nombre également bien supérieur aux nombre de cas rapportés dans la littérature avant 2011 : 211 patients. L'analyse génétique a été effectuée de manière indépendante dans deux grands centres spécialisés dans la génétique des maladies cancéreuses : la Cleveland Clinic et l'Ohio State University. Pour les deux cohortes, les sujets ont été recrutés par la Commission d'Examen Institutionnel pour la Protection des Sujets Humain des deux institutions. Un consentement éclairé a été signé par le patient après explication de la procédure et les antécédents médicaux de chaque patient ont été répertoriés par des conseillers en génétique. Afin de comprendre la relation entre la mutation du gène PTEN et le phénotype clinique, tous les sujets ont bénéficié d'une analyse génétique de PTEN. Les résultats de l'analyse moléculaire ont mis en évidence 290 mutations du gène PTEN, soit 9.5 % des sujets testés. Les valeurs risques des différents signes cliniques ont été déterminées selon deux sources. Pour les cancers du sein, de l'endomètre et de la thyroïde il a été utilisé la base de données Surveillance Epidemiology and End Result. Quant aux lésions papillomateuses orales, les malformations artério-veineuse, l'autisme ou le retard de développement, le goitre thyroïdien et les fibromes, les Rapport Nord American ont servis de référence. L'âge déterminant un enfant d'un adulte a été déterminé à 18ans.

Le test commence par deux questions dites « basique » :

- De quel sexe est le patient ?
- Le patient est-il âgé de moins de 18 ans ?

Ces deux questions permettent d'orienter le test de Cleveland.

Concernant le test clinique destiné aux enfants, une série de 9 questions est proposée quel que soit le sexe de l'enfant (pour les 7 dernières questions, seules les réponses OUI/NON sont possible), qui sont résumées dans le tableau 4.

- Quelle est la valeur (en cm) du périmètre crânien du patient ?		
- A quel âge le périmètre crânien est-il mesuré ?		
- Le patient a-t-il été diagnostiqué autiste, avec un retard de développement ou un retard mental ?	OUI	NON
- Présente-t-il des lésions évocatrices de la peau comme des lipomes, des trichilemmomes confirmés par biopsie ou des hémangiomes de la peau ?	OUI	NON
- Présente-t-il des traits de mycoses comme des lésions papillomateuses orales ou des taches de rousseur sur le pénis ?	OUI	NON
- Est-ce que le patient présente soit des malformations artério-veineuses superficielles ou profondes ?	OUI	NON
- Est-ce qu'il a déjà été diagnostiqué des polypes gastro-intestinaux ?	OUI	NON
- Est-ce que le patient présente un antécédent de cancer de la thyroïde ?	OUI	NON
- Possède-t-il une histoire personnelle de tumeur des cellules germinales incluant un cancer ou une tumeur des testicules ou des ovaires ?	OUI	NON

**Tableau 4** : Test de Cleveland pour les enfants.

Concernant le test destiné aux adultes, le sexe oriente les questions proposées. Pour les femmes, le tableau 5 reprend ces questions.

Quelle est la valeur du périmètre crânien ?			
Y a-t-il une histoire personnelle de cancer ?		OUI	NON
	Cancer du sein ?	OUI / NON	
	Cancer de l'endomètre ?	OUI / NON	
	Cancer de la thyroïde ?	OUI / NON	
	Cancer du rein ?	OUI / NON	
Le patient présente-t-il un retard de développement ou un syndrome autistique ?		OUI	NON
Le patient a-t-il une maladie de la thyroïde ?		OUI	NON
	Goitre thyroïdien ?	OUI / NON	
	Nodules thyroïdien ?	OUI / NON	
	Adénome de la thyroïde ?	OUI / NON	
	Thyroïdie d'Hashimoto ?	OUI / NON	
Le patient présente-t-il des lésions papillomateuses orales ?		OUI	NON
Présente-t-il des kératoses acrales ?		OUI	NON
Le patient a-t-il déjà eu des thichilemmomes confirmés par biopsie ?		OUI	NON
Présente t-il des malformations vasculaires superficielle ? ou profondes ?		OUI	NON
A-t-il déjà eu des polypes gastro-intestinaux ?		OUI	NON
	Leur nombre ?	Moins de 5 ?	Plus de 5 ?
	A-t-il eu des hamartomes ou ganglioneurones identifiés dans ses polypes ?		OUI / NON
La patiente a-t-elle déjà eu des fibromes utérins (léiomyomes) ?		OUI	NON
Des acanthoses glycogéniques ont-elles été retrouvés par endoscopie digestive haute ?		OUI	NON
Y a-t-il une histoire personnelle de tumeur spécifique du cerveau comme la maladie de Lhermitte-Duclos ?		OUI	NON
Y a-t-il un antécédent de maladie fibrokystique du sein ?		OUI	NON

**Tableau 5** : Test diagnostique de la Cleveland Clinic pour le syndrome de Cowden pour les femmes adultes.

Concernant le test pour les hommes, les questions sont présentées dans le tableau 6.

Quelle est la valeur du périmètre crânien ?			
Y a-t-il une histoire personnelle de cancer ?		OUI	NON
	Cancer de la thyroïde ?	OUI / NON	
	Cancer du rein ?	OUI / NON	
Le patient présente-t-il un retard de développement ou un syndrome autistique ?		OUI	NON
Le patient a-t-il une maladie de la thyroïde ?		OUI	NON
	Goitre thyroïdien ?	OUI / NON	
	Nodules thyroïdien ?	OUI / NON	
	Adénome de la thyroïde ?	OUI / NON	
	Thyroïdie d'Hashimoto ?	OUI / NON	
Le patient présente-t-il des lésions papillomateuses orales ?		OUI	NON
Présente-t-il des kératoses acrales ?		OUI	NON
Le patient présente-t-il des lipomes au niveau de la peau ?		OUI	NON
Le patient présente-t-il des taches de rousseur sur le pénis ?		OUI	NON
Le patient a-t-il déjà eu des thichilemmomes confirmés par biopsie ?		OUI	NON
Présente t-il des malformations vasculaires superficielle ? ou profondes ?		OUI	NON
A-t-il déjà eu des polypes gastro-intestinaux ?		OUI	NON
	Leur nombre ?	Moins de 5 ?	Plus de 5 ?
	A-t-il eu des hamartomes ou ganglioneurones identifiés dans ses polypes ?		OUI / NON
Des acanthoses glycogéniques ont-elles été retrouvés par endoscopie digestive haute ?		OUI	NON
Y a-t-il une histoire personnelle de tumeur spécifique du cerveau comme la maladie de Lhermitte-Duclos ?		OUI	NON

**Tableau 6** : Test diagnostique de la Cleveland Clinic pour le syndrome de Cowden pour les hommes adultes.

A la suite de ces réponses, le test établit un score appelé *Cleveland Clinic Score*, qui correspond à la probabilité qu'il y ait une mutation sur le gène PTEN chez ce patient.

Plus le patient présente ces manifestations, plus le score est élevé et plus le risque de mutation est important. Ce score individuel est ainsi utile pour conseiller les patients en termes de risque et de pour la prise en charge future. Chez les adultes ayant un score clinique supérieur ou égal à 10, il est recommandé d'adresser le patient à un professionnel de la génétique.

## 1.4 Prise en charge et suivi multidisciplinaire

### 1.4.1 *Prise en charge après diagnostic d'un syndrome de Cowden selon les « critères cliniques » = « Cowden syndrome/PHTS management »*

Afin d'établir l'étendue de la maladie et les besoins d'une famille ou d'un individu diagnostiqué avec un syndrome tumoraux hamartomateux liés à PTEN (PHTS), la prise en charge doit être multidisciplinaire. La NCCN 2016 a ainsi mis en place une conduite à tenir, présentée dans les figures suivantes.



**a) Prise en charge adaptée aux femmes:**

❖ Des seins

- Sensibiliser au cancer dès 18ans
- Réaliser des examens cliniques tous les six à douze mois dès l'âge de 25ans et/ou cinq à dix ans avant l'âge de diagnostic du premier cancer du sein dans la famille.

- Examens :

- ✓ Réaliser tous les ans une mammographie et une IRM du sein dès l'âge de 30/35ans et/ou 5 à 10 ans avant l'âge de diagnostic du premier cancer du sein dans la famille
- ✓ > 75 ans : prise en charge adaptée au patient
- ✓ Si présence d'une mutation PTEN + antécédent de cancer du sein : réalisation d'une mammographie et IRM annuellement

❖ L'endomètre :

- Les patients sont éduqués et encouragés à reconnaître les symptômes du cancer.
  - ✓ Biopsie et/ou un examen à l'ultra son dès l'âge de 30-35ans conseillés.
- L'hystérectomie sera discutée afin de mener à terme un accouchement et les moyens de prévention à mettre en œuvre, l'éventuel risque de cancer du futur enfant et les désirs de futures grossesses.

**b) Prise en charge commune aux femmes et aux hommes :**

- Examen physique global annuel doit être réalisé dès 18ans et/ou 5ans avant l'âge d'apparition du premier cancer quel qu'il soit dans la famille,

- ✓ Attention particulière aux examens de la thyroïde.
- ✓ Examen annuel de la thyroïde aux ultra-sons réalisé dès le diagnostic d'un PHTS

- Une coloscopie doit être faite :

- ✓ Dès l'âge de 35ans si porteur d'un PHTS, ou
- ✓ Avant l'âge de 40ans si un parent à eu un cancer du colon, ou
- ✓ 5-10 ans avant l'âge du diagnostic du premier cancer dans la famille.
- ✓ Avant 35 ans si présence de symptômes
- ✓ Tous les 5 ans et plus régulièrement, en cas de symptômes ou si des polypes sont retrouvés.

- Analyse rénale aux ultra-sons dès l'âge de 40ans et ensuite tous les 1-2ans

- Consultation chez un dermatologue doit être réalisée pour certains patients

**c) Discussion autour de ... :**

- La mastectomie :

- ✓ Réalisation à titre préventif,
- ✓ en fonction des risques de cancer encourus,
- ✓ des options de reconstruction.

- Evaluation des attentes psychologique, sociales et sur la qualité de vie du patient si une mastectomie et/ou hystérectomie est à envisager pour réduire les risques de cancers.

- Futures grossesses :

- ✓ Conseiller sur les différentes solutions de diagnostic prénatal,
- ✓ Les solutions de reproduction assistée incluant un diagnostic génétique pré-implantation,
- ✓ Les risques connus, les limites et les bénéfices de ces différentes techniques

- L'enfant à risque :

- ✓ Evaluer son comportement psychomoteur (IRM cérébrale si besoin)
- ✓ Conseiller les parents sur :
  - Le potentiel risque de cancer,
  - Les différentes options pour analyser ce risque,
  - La gestion de ce risque
- ✓ Une consultation dans un service de génétique peut être recommandée
- ✓ Proposition éventuelle d'un test génétique
- ✓ Education de l'enfant à être attentif aux signes de cancer

**Figure 9 :** (a) Prise en charge d'une patiente atteinte d'un syndrome de Cowden ; (b) Prise en charge commune aux patients de sexe féminin et masculin atteint d'un syndrome de Cowden ; (c) Discussion autour de la prise en charge de patients atteints d'un syndrome de Cowden.

D'après la NCCN 2016.

### 1.4.2 *Traitement des manifestations*

Il n'existe pas actuellement de traitement curatif pour le syndrome de Cowden. Selon le National Comprehensive Cancer Network, la prise en charge des patients atteints de ce syndrome comprend le traitement des manifestations cliniques, la prévention des manifestations primaires et surtout la surveillance pour un dépistage précoce d'une transformation maligne.

Les manifestations cutanéomuqueuses du syndrome de Cowden mettent rarement la vie du patient en danger.

Si la ou les lésions sont asymptomatiques, il est recommandé de réaliser uniquement une surveillance. Les lésions cutanées doivent être excisées si la malignité est suspectée ou que les symptômes sont importants (douleurs, déformation etc.) ou qu'il existe une plainte du patient (notamment esthétique).

L'exérèse chirurgicale doit toutefois être discutée car elle donne parfois naissance à une cicatrice hypertrophique ; de plus ces lésions récidivent souvent de manière précoce.

Concernant les seins, une mastectomie prophylactique peut être préconisée chez les femmes dont le tissu mammaire est très dense ou chez celles qui ont subi plusieurs biopsies en raison d'une suspicion à l'échographie. La mastectomie prophylactique réduit de 90 % le risque de développer un cancer chez les femmes à haut risque (Hartmann, 1999).

Pour la glande thyroïde, l'ablation partielle ou totale de la glande peut être effectuée en cas de suspicion de malignité à l'échographie.

Concernant les polypes intestinaux, leur exérèse est indiquée lorsqu'ils deviennent symptomatiques ou qu'ils présentent des signes de transformation maligne.

Pour les lipomes et fibromes, l'ablation chirurgicale est préconisée lorsque les lésions deviennent invalidantes ou responsables d'un préjudice esthétique. Comme pour les lésions cutanées, il existe un risque de cicatrice hypertrophique.

Enfin, pour les anomalies vasculaires, suivant leurs types de malformation et leur localisation, ces lésions peuvent être excisées chirurgicalement si le rapport bénéfice-risque apparaît favorable.

### 1.4.3 *Prévention des manifestations primaires*

La seule mesure prophylactique pour les manifestations cliniques répertoriées dans le syndrome de Cowden est la mastectomie. En effet, d'après Hartmann et al. 1999, la mastectomie prophylactique réduit de 90 % le risque de cancer du sein chez les femmes présentant un risque accru de cancer (Ngeow, 2016).

En ce qui concerne les thérapeutiques médicamenteuses, il n'y a actuellement aucune preuve directe sur l'utilisation systématique d'agents, tels que le Tamoxifène ou le Raloxifène, chez les personnes atteintes d'un PHTS pour réduire le risque de développer un cancer du sein.

En juillet 2001, le président fondateur d'Eurocancer, le Pr Boiron jugeait l'hormono-prévention par le Tamoxifène dans le cancer du sein comme un des grand acquis de la lutte anti-cancer de cette fin de siècle. Cependant, son indication chez toutes les femmes à risque reste l'objet d'un vif débat.

Des études ont démontré que les femmes traitées avec du Tamoxifène à un stade précoce de leur cancer avaient moins de risque de récurrence. De plus son administration réduirait le risque de cancer de l'autre sein. Cependant, d'autres études ont attirés l'attention sur les possibles effets secondaires de ce traitement avec notamment un risque de développer un cancer de l'endomètre, des accidents vasculaires cérébraux ainsi que la formation de caillots sanguins au niveau des poumons et des jambes.

En juin 2001, les experts de l'Association Médicale Canadienne identifient deux situations :

- Pour les femmes ayant un risque faible ou normal de cancer du sein, le recours au Tamoxifène n'est pas recommandé.
- Pour les femmes ayant un risque élevé de cancer du sein, les avantages et les risques doivent être discutés avec la patiente, qui peut choisir de prendre ce médicament.

Dans ce contexte, une étude IBIS (International Breast Cancer Intervention Study) conduite par le Professeur Cruzick a été entreprise à Londres. 7 152 femmes âgées de 35 à 70 ans présentant un risque accru de cancer du sein en raison d'antécédents personnels ou familiaux ont été répertoriées. A la suite de cette étude, les auteurs concluent que « le rapport bénéfice/risque global de l'utilisation du Tamoxifène en prévention est toujours incertain, et la poursuite des essais en cours est essentielle ».

Son utilisation en tant que chimio-prévention est donc encore en discussion.

Dans le cas d'un patient atteint d'un syndrome de Cowden, les médecins doivent ainsi prendre en compte les possibles effets secondaires et principalement le risque de développer un cancer de l'endomètre.

#### *1.4.4 Surveillance*

Les patients atteints d'un syndrome de Cowden présentent un risque augmenté de développer un cancer, notamment du sein, de la thyroïde et de l'endomètre. Des recommandations pour la surveillance de ces patients ont été actualisées lors de la réalisation des Guidelines par le National Comprehensive Cancer Network en 2016. Ces recommandations devraient être suivies pour tous les patients présentant une mutation du gène PTEN ainsi que par tous les patients qui remplissent les critères diagnostiques du syndrome de Cowden.

Les recommandations conseillent des examens de contrôle plus spécifiques pour les organes les plus fréquemment atteints par une pathologie maligne.

Concernant le suivi mammaire, le National Comprehensive Cancer Network 2016 ne préconise pas de surveillance particulière ; cependant lors des recommandations établies en 2008 il était conseillé de réaliser : un auto-examen tous les mois par tous les patients (hommes-femmes), un examen clinique tous les six mois à partir de 25 ans ou 5 à 10 ans avant l'âge du diagnostic du cancer du sein le plus précoce retrouvé dans la famille et une mammographie et une IRM chaque année à partir de l'âge de 30 - 35 ans ou 5 à 10 ans avant l'âge du diagnostic du cancer du sein le plus précoce retrouvé dans la famille.

Pour la thyroïde, qu'il s'agisse d'une femme ou d'un homme, tous les patients atteints d'un CS devront avoir un examen annuel échographique de la thyroïde. En effet, les patients avec un CS/PHTS ont approximativement 3 à 10 % (Pilarski, 2009) de risque de développer un cancer de la thyroïde contre 1 % dans la population générale selon le National Cancer Institute 2015. Pour le cancer de l'endomètre, contrairement à 2008, la NCCN 2016 affirme de nouveau l'importance d'une surveillance spécifique au cœur de la prise en charge des patients CS. Les femmes qui seront diagnostiquées CS devront avoir un examen annuel à partir de biopsie ou d'examen échographique dès l'âge de 30 – 35 ans. Une coloscopie sera également recommandée pour ces patients dès l'âge de 35 ans, ou plus tôt en cas de symptômes. Ensuite, une coloscopie devra être réalisée tous les 5 ans et plus fréquemment en cas de symptômes ou bien si des polypes sont retrouvés.

Une surveillance rénale devra également être instaurée afin de prévenir le développement de cellules cancéreuses. Pour cela, un examen échographique devra être réalisé tous les 1 à 2 ans dès l'âge de 40 ans.

Enfin, une consultation dermatologique pourra être envisagée chez les patients présentant des manifestations cutanéomuqueuses potentiellement associées au CS.

En ce qui concerne les enfants, si des symptômes correspondants au CS sont retrouvés, un examen psychomoteur et une IRM cérébrale devront être réalisés.

La NCCN 2016 regrette cependant l'absence de recommandation concernant le diagnostic prénatal ainsi que le test génétique lorsqu'une mutation PTEN est retrouvée dans la famille. Néanmoins, pour les couples dont au moins un des parents présente la mutation mais ne présentant pas d'antécédent familial de mutation du gène PTEN, la reproduction assistée peut être discutée en cas de désir d'enfant. Ceci implique qu'il soit abordé lors d'une consultation préalable la notion de compréhension de la procédure, des risques potentiels, des bénéfices et des limites de cette technique.

#### *1.4.5 Consultation génétique*

Le conseil génétique est une étape indispensable afin de fournir aux patients et aux familles des informations sur la nature, la transmission et les implications des troubles génétiques dans l'objectif de les aider à prendre des décisions médicales et personnelles éclairées (Lancaster, 2015).

Les tests génétiques ne peuvent pas être effectués de manière systématique. La NCCN a établi des recommandations, régulièrement mises à jour, concernant la décision de mise en œuvre de ces tests. Elles tiennent compte à la fois de la possibilité qu'un individu d'être porteur d'une mutation génétique (selon ses caractéristiques personnelles et familiales), mais également de la demande et de l'acceptation du patient. En effet, la mise en œuvre de ces tests implique que le patient soit préalablement informé des conséquences découlant des résultats et qu'il les accepte. Ces précautions sont particulièrement recommandées en cas de cancer du sein et/ou de l'ovaire car certains patients ne sont pas toujours favorables à l'idée d'informer leur famille et enfants sur leur maladie et les potentiels risques de cancers concernant leurs proches (NCCN 2016).

En 2003 puis en 2010, l'American Society of Clinical Oncology (ASCO) a établi des recommandations concernant les tests génétiques et génomiques pour les patients ayant une prédisposition aux cancers. Ces recommandations sont résumées dans la figure suivante (Figure 10).

**Les tests génétiques sont recommandés quand :**

- **Présence d'un antécédent personnel ou familial de cancer génétique,**
- **Les tests peuvent être correctement interprétés,**
- **Les résultats peuvent être une aide au diagnostic ou influencer la prise en charge médicale et/ou chirurgicale du patient ou des membres de sa famille, lorsqu'il y a un risque potentiel de cancer héréditaire.**

**Figure 10 :** Recommandations de l'indication des tests génétiques. D'après l'American Society of Clinical Oncology 2003-2010.

Lorsqu'un test génétique est envisagé, le patient est reçu en consultation pré-test génétique afin que toutes les informations concernant le test lui soient fournies. Un consentement éclairé devra être rempli et signé par le patient. Au cours de cette consultation le patient est aussi informé de la confidentialité des résultats : ni les assureurs ni les employeurs ne peuvent avoir accès aux résultats des tests génétiques (Genetic Information Non-Discrimination Act of 2008 5GINA))).

Enfin, une aide psychologique doit également être proposée au patient (Berliner, 2013). Lorsqu'un test génétique positif est diagnostiqué chez un patient, la détresse de ce dernier doit être anticipée et des procédures d'accompagnement doivent être mise en place et proposées.

## *2 Cas clinique et revue de la littérature*

Madame P, âgée de 101 ans, a été adressée au service d'odontologie de Louis Mourier à Colombes en consultation pour patients hospitalisés. La patiente, ancienne institutrice, veuve depuis l'âge de 64 ans, résidait en maison de retraite.

### **2.1 Examen clinique initial**

#### *2.1.1 Motif de consultation*

Le médecin de la structure l'adressait pour des lésions buccales qui la gênaient lorsqu'elle mangeait. La patiente ne décrivait aucune douleur.

### 2.1.2 Antécédents

Le médecin de la maison de retraite nous rapportait succinctement comme antécédents : une hypertension artérielle, une hypothyroïdie post thyroïdectomie (sans précision de date), une cataracte bilatérale opérée à droite (sans précision de date), une hystérectomie (sans précision de date), une fracture per-trochantérienne droite en février 2015. La patiente était cohérente et ne présentait aucun signe de démence.

Aucune allergie n'était rapportée.

Les traitements médicaux se composaient de :

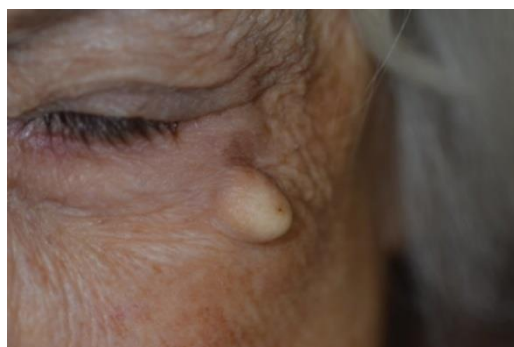- Bicarbonate de sodium 500 mg, 2 gélules matin et soir
- Calcidose vitamine D3 : 1 sachet matin
- Levothyrox 25 : ½ comprimé matin
- Doliprane 500 mg : 2 gélules toutes les 6 heures en cas de douleur
- Movicol 2 sachets le matin
- Dexeryl crème : 1 tube
- Normacol lavement.

### 2.1.3 Examen clinique

#### 2.1.3.1 Examen exo-buccal

L'examen exo-buccal retrouvait une tumeur infra orbitaire gauche bien limitée, mesurant 10mm de long sur 0.4 mm de large.

A la palpation elle était souple, de consistance ferme, sous cutanée et ne provoquait aucune douleur lors de la mobilisation.



**Figure 11:** Lésion infra orbitaire gauche.

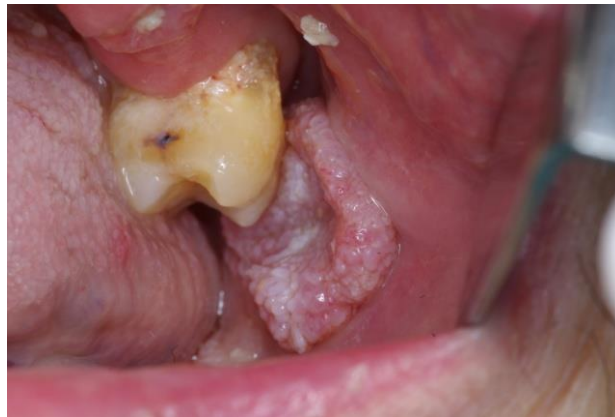Au cours des différentes consultations, la patiente a clairement exprimé le souhait de faire enlever cette lésion. Un courrier a été réalisé et transmis au médecin de la maison de retraite afin que la patiente soit prise en charge par un dermatologue.

Après consultation au Centre International de Dermatologie de Levallois, l'examen clinique a conclu à un kyste épidermoïde de la paupière inférieure gauche. L'exérèse a été réalisée le 20 septembre 2016.

### 2.1.3.2 *Examen endo-buccal*

Lors de l'inspection, l'examen endo-buccal a mis en évidence trois nodules ovalaires papillomateux (deux de petites tailles et une géante), pédiculés, circonscrits. Les deux lésions les plus petites mesuraient respectivement 5 x 4 mm et 8 x 10 mm. La lésion géante mesurait 18 x 14 mm. La muqueuse avoisinante était saine, les lésions étaient bien délimitées. Lors de la palpation, les lésions étaient de consistance ferme, souple et non douloureuse. Aucune induration sous-jacente n'a été constatée.

Après discussion avec la patiente, elle nous a informés avoir eu en 2013 une lésion identique qui avait été retirée à l'aide d'un laser, de façon indolore.



**Figure 12 :** Photographie pré opératoire de la lésion papillomateuse.

Nous avons pu constater un manque d'hygiène évident chez cette patiente, probablement dû à sa perte progressive d'autonomie et/ou de dextérité. Son placement en maison de retraite n'a malheureusement pas permis de corriger cette perte de fonction. Deux prothèses étaient présentes en bouche, mal adaptées.

Un détartrage a été réalisé lors de la consultation afin de réaliser l'exérèse de la lésion dans une cavité buccale assainie.



### 2.1.3.3 *Examen complémentaire*

Dans le respect du principe ALARA, aucun examen radiologique complémentaire n'était justifié et n'a été effectué.

### 2.1.4 *Hypothèses diagnostiques*

D'après les caractéristiques cliniques observées, l'hypothèse diagnostique principale était un papillome buccal.

Les papillomes buccaux sont des lésions exophytiques bénignes issues de l'épithélium. Les papillomes se définissent par des caractéristiques fonctionnelles et physiques cliniques identifiables grâce à une inspection et une palpation minutieuses, afin de diagnostiquer correctement la lésion (tableau 6).

<b>Caractéristiques fonctionnelles</b>	
Symptomatologie	Non douloureux
<b>Caractéristiques physiques</b>	
Pédiculé ou sessile	Parfois pédiculé, parfois sessile
Limite	Bien délimité et circonscrite
Nombre	Souvent unique, parfois multiple
Aspect de surface	Forme végétative ou de petites excroissances en surface
Couleur	Fonction du degré de kératinisation, de blanc (lésion très kératinisée) à rose (lésion peu kératinisée)
Taille	De quelques millimètres à un centimètre
Consistance	Molle ou dure Plus la lésion est kératinisée, plus elle est dure
Localisation préférentielle	-Langue et palais principalement -Plus rarement la muqueuse jugale, les gencives et les lèvres.
Histologie	Hyperkératose, hyperacanthose et hyperpapillomatose Pas d'atypie nucléaire, Cellules d'aspect normal, Membrane basale respectée

**Tableau 6 :** Caractéristiques physiques et fonctionnelles des lésions papillomateuses buccales

D'après Pindborg (1994), Spzirglas (1999) et Kuffer (2009).

Plusieurs diagnostics différentiels ont pu être envisagés : la verrue vulgaire, la diapneusie, le condylome acuminé, les lésions papillomateuses retrouvées dans le syndrome de Cowden, le carcinome épidermoïde, la leucoplasie verruqueuse et le carcinome verruqueux débutant. Les caractéristiques propres à chaque diagnostic différentiel sont rapportées dans un tableau en annexe (Annexe 2).

Afin d'écartier tout soupçon de malignité et confirmer le diagnostic, une analyse anatomopathologique était indispensable.

### *2.1.5 Conduite à tenir*

A la suite de cette consultation, un rendez-vous a été fixé quinze jours après afin de procéder à l'exérèse de ces lésions buccales. L'étude histologique a été confiée au service d'anatomopathologie de Louis Mourier.

Afin de réaliser l'intervention dans de bonnes conditions, un contact a été établi avec le médecin de la maison de retraite pour confirmer la liste des médicaments pris par la patiente et vérifier tous les antécédents médicaux avec lui. Devant l'absence de risque médical particulier, aucun protocole spécifique n'a été mis en œuvre

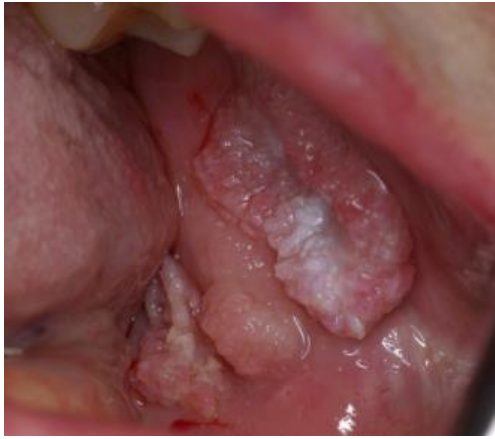## **2.2 Prise en charge**

### *2.2.1 Prise en charge de la lésion buccale*

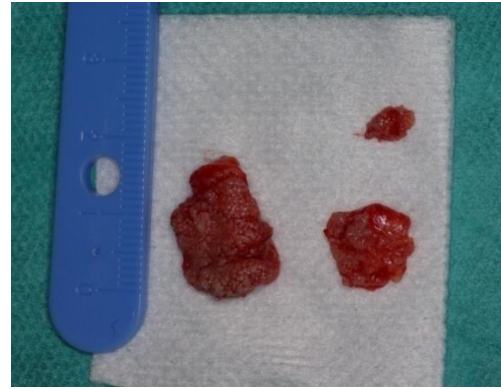
Le traitement d'un papillome consiste en son exérèse et à la surveillance de récurrence.

#### *2.2.1.1 Intervention chirurgicale*

Après avoir préparé le plateau chirurgical et tout en respectant les règles d'asepsie d'une chirurgie classique, une anesthésie locale a été réalisée (Primacaine 1 / 200 000). L'incision a été réalisée à l'aide d'une lame 15. Chaque lésion a été éliminée séparément.

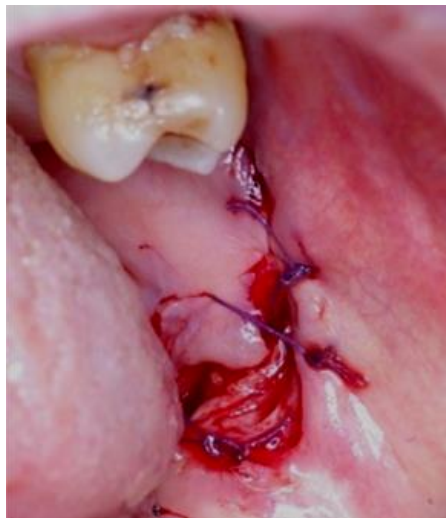


**Figure 14 :** Vue intra - buccale



**Figure 13 :** Pièce opératoire

Des sutures simples (points en O) au fil polyglactine tressé résorbable 3.0 (Vicryl®) ont permis un rapprochement des berges, sans pouvoir obtenir de fermeture. L'importance de la perte de substance ne permettait pas une cicatrisation de première intention, qui aurait conduit à une perte de souplesse de la joue.



**Figure 15 :** Vue post opératoire immédiate.

La prescription post-opératoire avait pour objectif de diminuer les douleurs et d'accélérer la cicatrisation ; elle comprenait du paracétamol 1g × 3 comprimés par jour pendant 2 jours, un bain de bouche à base de chlorhexidine sans alcool : 2 flacons de 90 mL pendant 15 jours, un gel à base de Lidocaïne : application sur la zone d'intervention, 3 fois par jour pendant 15 jours. Le port des appareils a été interdit à la patiente jusqu'au rendez-vous de contrôle programmé à 15 jours.

#### *2.2.1.2 Etude anatomopathologique*

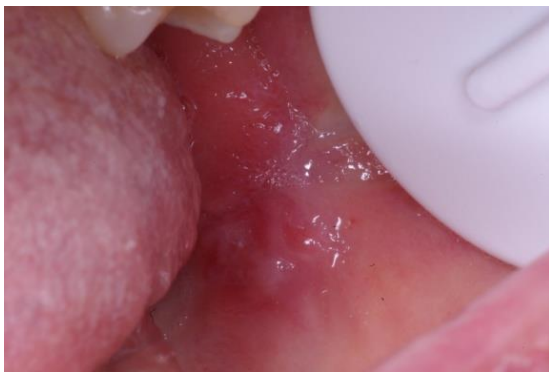Les pièces d'exérèse ont été adressées au service d'anatomopathologie de l'hôpital sous 30 minutes. La plus volumineuse des lésions mesurait 1,8 × 1,4 × 0.8 cm. La lésion

papillomateuse géante a été fixée dans le formol 5 %, les deux autres ont été placées dans le liquide de Michel pour étude et typage virologiques. Une fiche complète de renseignements sur le prélèvement et sur le patient a également été fournie (Annexe 3).

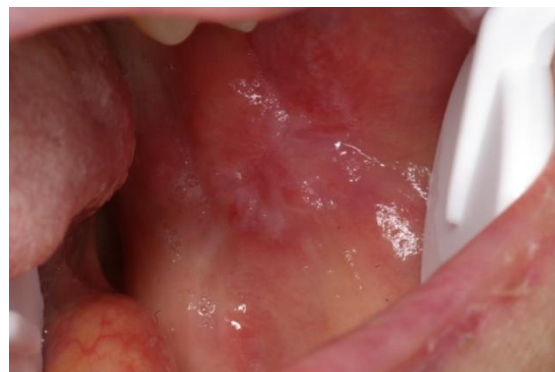### 2.2.1.3 *Suivi*

Lors du rendez-vous de contrôle, la cicatrisation était en très bonne voie. Le site opératoire était très propre. A trois semaines, la cicatrisation était obtenue en totalité, avec une cicatrice très discrète et non gênante.

La patiente avait émis le souhait de refaire ses appareils lors de la première consultation. Se sentant très affaiblie lors des deux derniers rendez-vous de contrôle, elle n'a finalement pas souhaité continuer la prise en charge prothétique qui aurait nécessité l'extraction des dents restantes au maxillaire et la réalisation d'un appareil amovible complet.



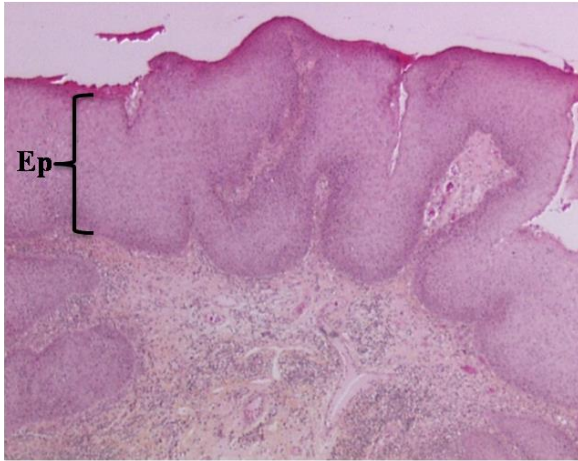
**Figure 17 :** Vue endo - buccale  
15 jours après l'intervention.



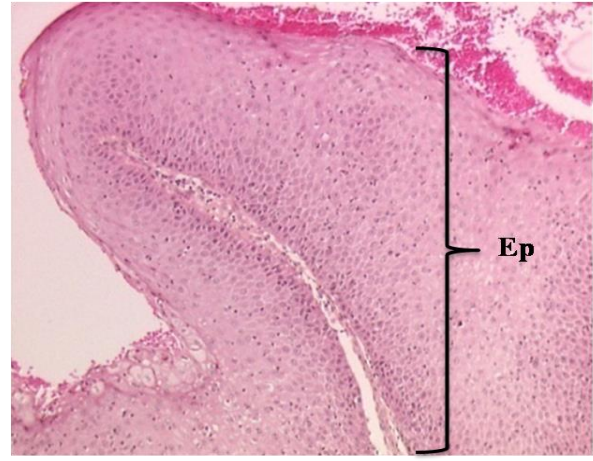
**Figure 16:** vue endo - buccale 21 jours  
après l'intervention.

### 2.2.2 *Résultats de l'examen anatomopathologique*

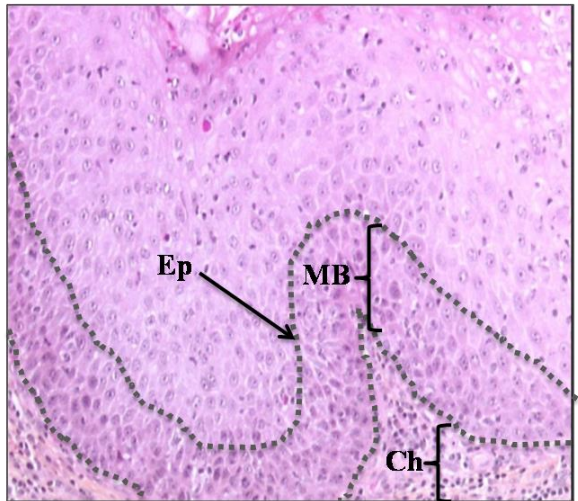L'étude microscopique montrait un épithélium malpighien muqueux normal en continuité avec une formation exophytique faite d'une hyperplasie épithéliale malpighienne bien différenciée, focalement parakératosique en surface avec quelques suffusions inflammatoires dispersées entre les cellules malpighiennes régulières dépourvues d'effet cytopathogène viral et d'atypie. Par place le chorion contenait quelques éléments inflammatoires mononucléés.



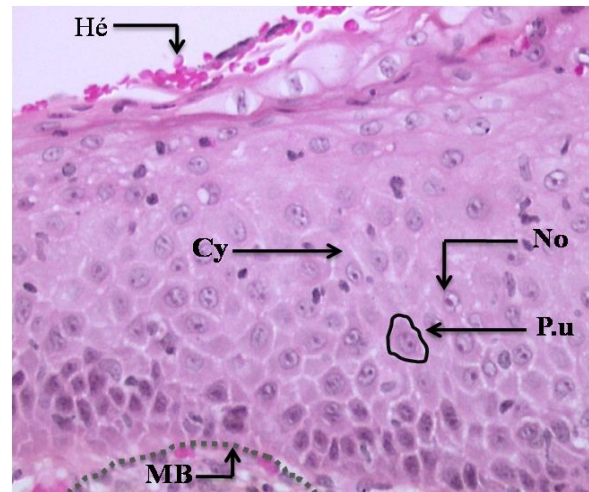
a) Ep = Epithélium



b) Ep = Epithélium



c) Ep = Epithélium, MB = Membrane basale,  
Ch = Chorion.



d) Hé = Hématies, No = Noyau, Pu = Pont d'union,  
Cy = Cytoplasme, MB = Membrane basale

**Figure 18** : Hyperplasie épithéliale malpighienne bénigne d'aspect papillomateux avec coloration à Hématéine Eosine Safran (HES). (a) : Grossissement  $\times 2.5$ , (b) Grossissement  $\times 10$ , (c) Grossissement  $\times 25$ , (d) : Grossissement  $\times 40$ .

En conclusion, l'aspect histologique était celui d'un papillome, sans effet cytopathogène viral ni signe de malignité. (Annexe 4).

## 2.3 Explorations complémentaires

### 2.3.1 *Recherches complémentaires des antécédents de la patiente*

#### 2.3.1.1 *Analyse anatomo-pathologique 2013*

En 2013 la patiente présentait des lésions buccales qui, selon ses dires, ressemblaient à celles présentes en bouche lors de la consultation. Après avoir pris contact avec le dentiste traitant, ce dernier nous a transmis le compte rendu anatomopathologique de l'exérèse ainsi que les coupes microscopiques.

Concernant le prélèvement, celui-ci a eu lieu le 10 Mai 2013. Il a été adressé à l'anatomopathologiste pour « une lésion jugale évoluant depuis 8 mois. Suspicion de lichen ? »

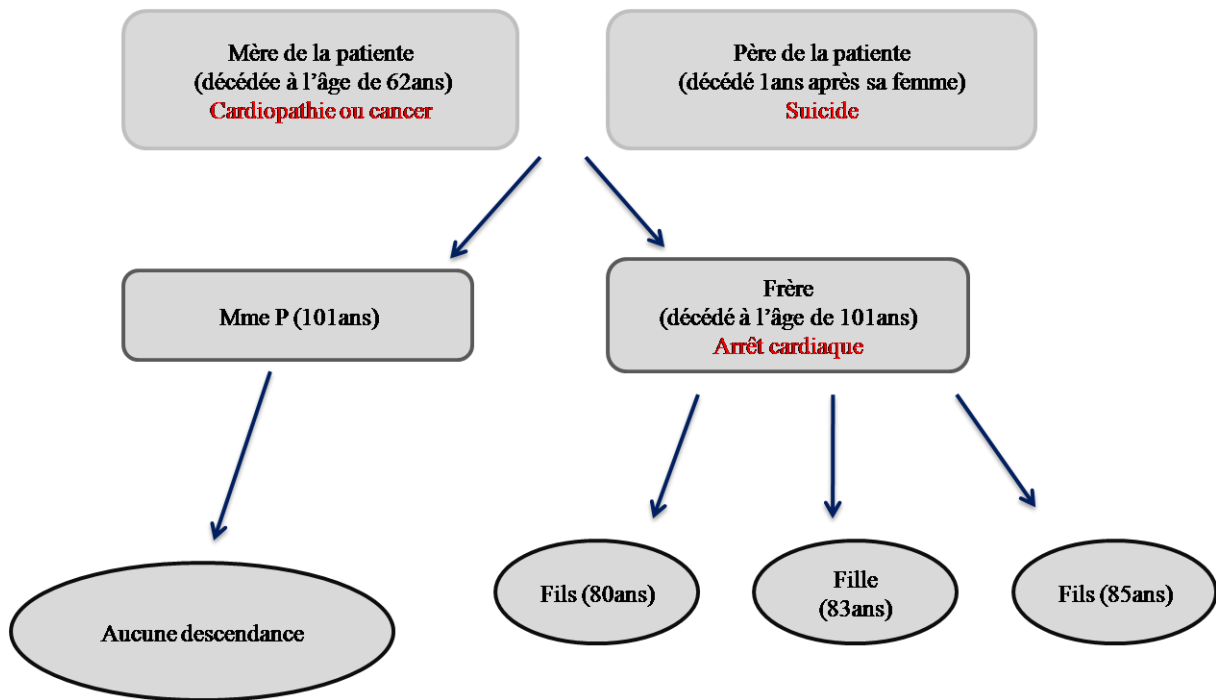
Le compte rendu a décrit : « Un Fragment prélevé d'une taille de 1 x 0.8 x 0.4 cm. Aspect d'une muqueuse malpighienne épaissie hyper-acanthosique hyper-papillomateuse. Le revêtement est fait d'un épithélium malpighien très régulier sans caractère dysplasique ou suspect. Plusieurs cellules clarifiées d'allure koïlocytaire sont trouvés. Le chorion sous-jacent présente un minime infiltrat inflammatoire non spécifique, sans caractère lichénoïde en bande » (Annexe 5).

Les coupes microscopiques étaient identiques à celles réalisées en 2016 à l'hôpital Louis Mourier de Colombes.

#### 2.3.1.2 *Historique familial*

Dans le cadre de la suspicion d'un syndrome de Cowden, un arbre généalogique a été réalisé. Toutes les informations ont été collectées suite aux discussions avec la patiente et avec l'aide de la personne de confiance. Nous ne relatons aucun antécédent de cancer dans la famille mais cette donnée ne peut être totalement fiable du fait à la fois du siècle auquel ont vécu les parents de la patiente (perte d'information, peu de discussion sur les problèmes médicaux au sein de la famille) mais également des connaissances médicales plus limitées en termes de cancer au 19<sup>ème</sup> siècle. De plus, la patiente n'ayant plus de contact avec ses neveux et nièces ainsi qu'avec leur descendance, depuis le décès de son frère, nous n'avons pas pu recueillir de données plus précises, ce qui a considérablement restreint la réalisation de l'arbre généalogique.

Dans un premier temps, nous avons fait le choix d'attendre les résultats de l'analyse génétique et de ne pas contacter les enfants du frère de la patiente. En cas de réponse positive, la patiente nous avait fait part de son souhait de prendre contact avec eux afin de les informer du résultat.



**Figure 19** : Arbre généalogique de la patiente.

Une recherche complémentaire des antécédents de la patiente a été menée auprès des médecins et chirurgiens-dentistes qui avaient pris en charge la patiente au cours de sa vie.

La patiente avait subi une hystérectomie vers l'âge de trente ans suite à un cancer de l'endomètre.

Quelques années plus tard, elle avait subi une thyroïdectomie totale vers l'âge de 35 ans. D'après la personne de confiance, cette intervention avait eu lieu à cause d'un goitre plongeant associé à des nodules. D'après le médecin traitant de la patiente, la thyroïdectomie a été effectuée suite à l'évolution du ou des nodules (celui-ci n'avait pas l'information quant au nombre) et ce après plusieurs années de surveillance, afin d'anticiper la possible évolution en cancer de la thyroïde. Aucune certitude n'a pu être établie quant à la présence ou non d'une tumeur maligne justifiant l'intervention. Dans les paragraphes suivant, nous avons décidé de



considérer uniquement le goitre et les nodules et non le cancer de la thyroïde pour la classification de la pathologie.

Concernant les lésions buccales, la patiente nous a informés au cours de la première consultation qu'elle avait déjà eu ces manifestations en bouche trois ans plus tôt. Le chirurgien-dentiste qui assurait son suivi nous a rapporté la présence d'une lésion verruqueuse sur la face antrale de la joue gauche. Ce dernier a alors adressé la patiente chez un stomatologue qui a réalisé l'exérèse au laser. Le compte rendu de l'anatomopathologiste a rapporté une lésion correspondant à « un papillome bénin » (Annexe 6).

### *2.3.2 Caractérisation de la pathologie*

#### *2.3.2.1 Mesure du périmètre crânien, test de Cleveland*

Toutes ces informations orientaient notre hypothèse diagnostique vers un syndrome de Cowden. Cependant, compte tenu de l'âge de la patiente et de la découverte tardive, nous avons continué nos investigations afin d'étayer notre diagnostic. Pour cela, lors du premier rendez-vous de contrôle, nous avons pu mesurer une valeur de 59.5 cm de son périmètre crânien. Dans le cas d'un syndrome de Cowden, une macrocéphalie est avérée lorsque le périmètre crânien chez la femme est supérieur à 58 cm : il existait donc une macrocéphalie chez cette patiente.

D'après les critères diagnostiques de la NCCN de 2016, la patiente présentait trois critères majeurs : une macrocéphalie, un antécédent de cancer de l'endomètre et des lésions papillomateuses buccales multiples présentes sur la muqueuse jugale gauche. Ceci a alors permis de suspecter fortement un syndrome de Cowden chez cette patiente puisque, d'après la NCCN 2016, la présence de deux critères majeurs dont une macrocéphalie suffisent pour suspecter le diagnostic d'un syndrome de Cowden.

Le test de Cleveland a également été réalisé. Celui-ci a permis d'obtenir un pourcentage de risque de mutation du gène PTEN de 88 % chez cette patiente d'après les signes cliniques relevés. Ce test a ainsi permis de renforcer notre suspicion diagnostique de syndrome de Cowden.



## PTEN Cleveland Clinic Score Calculator

Report for \_\_\_\_\_

Based on the information provided, the estimated probability of a PTEN gene mutation for the adult subject is 88%. PTEN gene testing is recommended for patients with an estimated probability of 3% and up.

Due to statistical variation, the precise estimate varies between 68.8% and 96.3% .

This estimate is based on a total risk score of 31 .

- Head circumference | 59
- Endometrial cancer at age 29
- Thyroid cancer at age 35
- Thyroid goiter or Thyroid nodules or Thyroid adenomas or Hashimoto's thyroiditis
- Oral papillomas
- Uterine fibroids

This tool was designed for use by health professionals. This result should be interpreted together with additional information including, and not limited to, a physical examination and detailed family history taken by a skilled medical/genetics professional.

For more information or to enrol in our study, please contact the Genomic Medicine Institute at: Genomic Medicine Institute, Cleveland Clinic Mailstop NE-50 9500 Euclid Avenue, Cleveland, Ohio 44195; Email: [pten@ccf.org](mailto:pten@ccf.org) Tel: (216) 445-7862. Fax: (216) 836-0009

**Figure 20 :** Rapport du test de Cleveland réalisé sur internet à partir les antécédents de la patiente. D'après Cleveland Clinic.

Dans ce contexte, nous nous sommes rapprochés du service d'oncogénétique de la Pitié-Salpêtrière afin de connaître la procédure à suivre. Au vu de notre démarche clinique et diagnostique, notre interlocuteur a jugé justifié de proposer à la patiente un test génétique, consistant en une analyse sur prélèvement sanguin dans deux tubes EDTA.

La patiente a été informée qu'il était possible qu'elle soit porteuse d'un syndrome génétique rare. Cette dernière a également été informée au cours de cette consultation qu'en cas de réponse positive au test, elle devrait informer les membres de sa famille compte tenu de la transmission de la maladie selon le mode autosomique dominant (Annexe 7). Après un délai de réflexion de trois semaines et après avoir informé la personne de confiance à la demande de la patiente, la patiente a accepté de réaliser le test génétique proposé. Un consentement éclairé a été signé (Annexe 8). Compte tenu de l'âge de la patiente et de son lieu de résidence, en accord avec le service d'oncogénétique de la Pitié-Salpêtrière, nous avons opté pour la réalisation du prélèvement dans le service d'odontologie de l'hôpital Louis Mourier, au cours d'une consultation. L'analyse génétique a été confiée au Centre de Génétique Moléculaire et Chromosomique de l'hôpital de la Pitié-Salpêtrière (Annexe 9).

### 2.3.2.2 Recherche génétique

Au moment de l'analyse, deux situations étaient envisageables : présence de la mutation ou absence de la mutation sur le gène PTEN.

En cas de mutation du gène PTEN, situation rencontrée chez 80 % des patients à qui le CS a été diagnostiqué à partir des critères cliniques, la patiente serait informée et le service d'oncogénétique de la Pitié-Salpêtrière assurerait la continuité de sa prise en charge si cette dernière le souhaitait. Compte tenu du caractère autosomique dominant du syndrome, la patiente devrait avertir les membres de sa famille qui seraient alors guidés dans la démarche à suivre. Cependant, au vu de son âge, il serait réalisé uniquement une surveillance par mammographie. Aucune exploration gastro-intestinale ne serait effectuée.

Dans le cas où la patiente ne présenterait pas de mutation sur le gène PTEN, la présence d'un syndrome de Cowden n'est toutefois pas exclue. En effet, 20 % des patients diagnostiqués CS à partir des critères diagnostiques cliniques ne présentent pas la mutation du gène PTEN (Liaw, 1997, Marsh, 1998). Dans notre situation, la patiente serait avertie et une attention particulière sera mise en place au moindre signe clinique suspect. Compte tenu du test génétique négatif, elle ne serait pas dans l'obligation d'avertir les membres de sa famille.

Concernant la méthode d'analyse des prélèvements, deux méthodes ont été mise en œuvre :

Tout d'abord, il a été pratiqué un séquençage automatique en BigDyeTerminator. Cette procédure a été réalisée sur ABI 3730 de la séquence codante ainsi que sur des jonctions introns-exons du gène PTEN. Ce test a une sensibilité de 99 %.

Puis, une recherche de réarrangements de grande taille a été effectuée à partir du Multiplex LigationDependent Probe Amplification (MLPA) sur ABI3730. La sensibilité de ce test est de 95 %.

## 2.4 Diagnostic positif

Suite au recueil des différentes informations concernant la patiente, le diagnostic de syndrome de Cowden a été suspecté.

En effet, d'après les critères diagnostiques cliniques de la NCCN 2016, la patiente présentait 3 critères majeurs (macrocéphalie, cancer de l'endomètre et lésions papillomateuses multifocales) ce qui permettait de poser le diagnostic de syndrome de Cowden.

D'autre part, l'analyse anatomo-pathologique de l'exérèse du 15 Janvier 2016 a permis de mettre en évidence des lésions papillomateuses buccales sans effet cytopathogène viral. Ceci

étayait davantage notre orientation diagnostique car les lésions papillomateuses rencontrées dans le syndrome de Cowden sont des lésions papillomateuses non virales très récidivante. Dans le cas de notre patiente, une lésion papillomateuse buccale sans signe d'affection virale avait déjà été retirée en 2013.

Enfin, l'analyse moléculaire a conclu à l'absence de mutation du gène PTEN chez notre patiente. La patiente fait donc parti des 20 % de patients qui ont été diagnostiqués porteur du syndrome de Cowden d'après les critères diagnostiques cliniques de la NCCN 2016 mais dont le test génétique ne s'avère pas positif. Compte tenu de la difficulté du diagnostic, nous ne pouvons pas affirmer, dans l'état actuel des connaissances, que la patiente présente un syndrome de Cowden mais nous ne pouvons pas non plus affirmer qu'elle ne présente pas de syndrome de Cowden. D'autres études seraient ainsi nécessaires afin d'écarter définitivement cette hypothèse mais malheureusement il n'existe actuellement aucun test génétique le permettant du fait des connaissances moléculaires encore récentes de ce syndrome.

Madame P est donc suspectée porteuse d'un syndrome de Cowden d'après les critères diagnostiques de la NCCN 2016, sans confirmation par le test génétique dans les limites des connaissances actuelles.

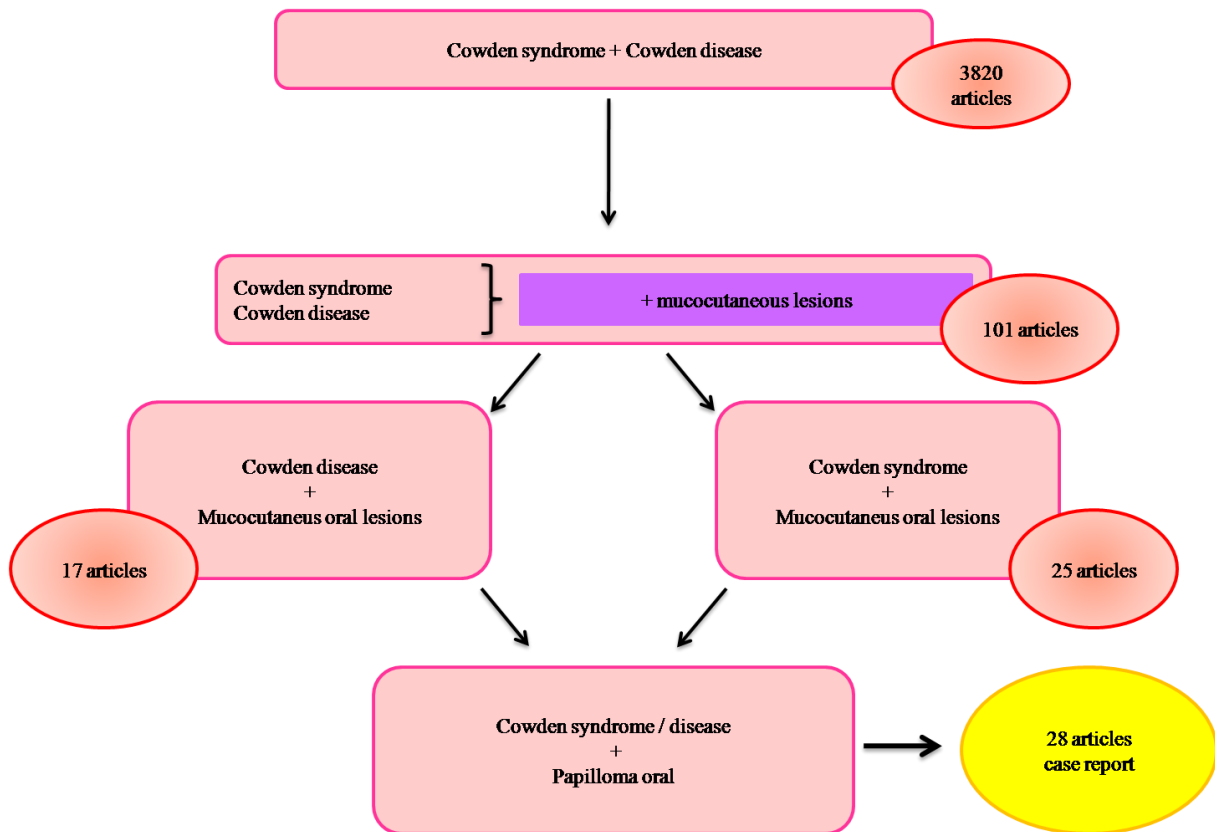
### **2.5 Prise en charge et conduite à tenir**

Suite au résultat négatif du test génétique, en accord avec le service de la Pitié-Salpêtrière, la patiente a été informée du résultat. Compte tenu du diagnostic de la maladie, la patiente aurait dû être orientée vers le service d'oncologie de la Pitié-Salpêtrière pour une prise en charge oncologique, notamment de dépistage. Du fait de l'âge de la patiente et en accord avec le service de génétique du même hôpital, il a été uniquement proposé à la patiente de réaliser une surveillance par mammographie, cependant la patiente n'a pas souhaité poursuivre les examens se sentant trop fatiguée.

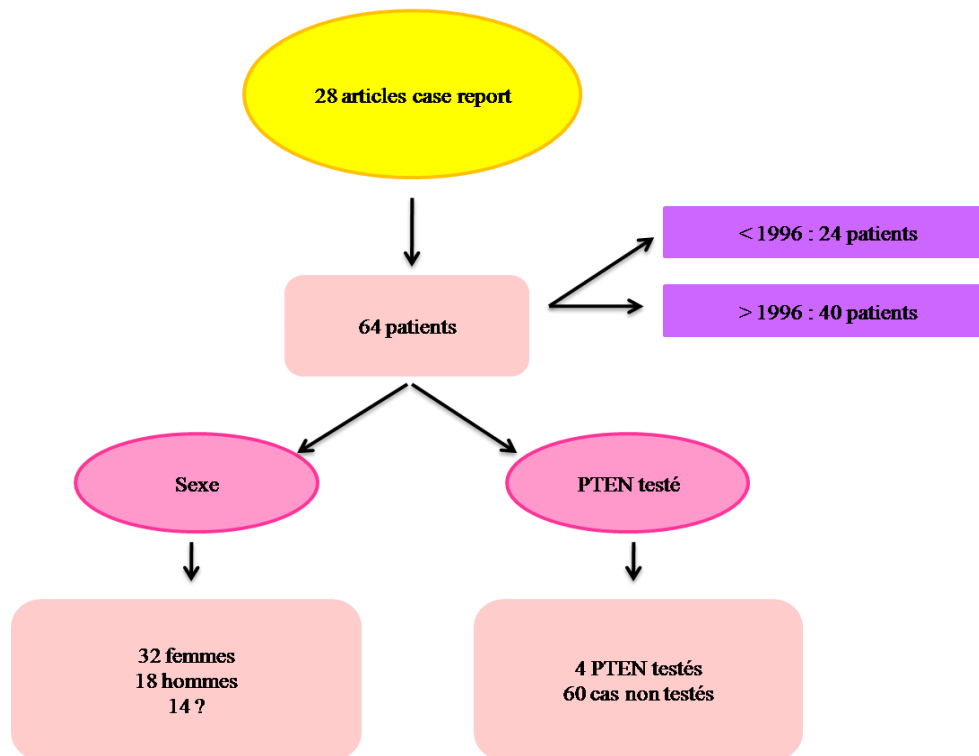
Malgré tout, la patiente a tenu à réaliser l'exérèse de la lésion infra-orbitaire gauche dont elle s'était plainte lors de nos consultations. L'examen histologique observe : « des fragments d'une volumineuse lésion kystique revêtue d'une paroi malpighienne à contour festonnés. La cavité kystique est remplie de lamelle de kératine orthokératosique. Le derme visible autour de la lésion est discrètement inflammatoire ». Selon l'aspect histologique, l'analyse histologie conclue à « un kyste épidermoïde rompu ». (Annexe 10).

## 2.6 Revue de la littérature

Une revue de la littérature a été réalisée sur Pubmed. Les mots suivants nous ont permis d'effectuer la recherche : « Cowden disease, hamartoma syndrome multiple, Cowden syndrome et papilloma oral ». L'arborescence de cette recherche est illustrée par les figures 21 et 22.



**Figure 21 :** Nombre d'articles correspondant au syndrome de Cowden avec des manifestations orales. (Recherche Pubmed).

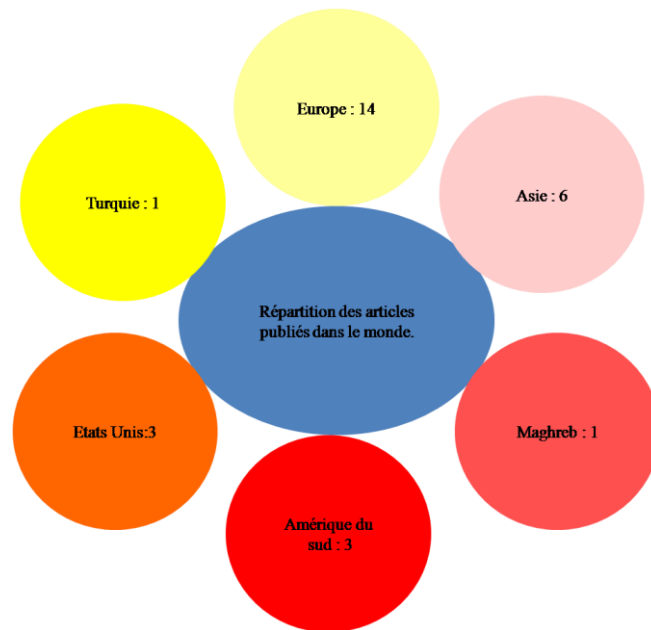


**Figure 22** : Nombre d'articles ayant analysés les mutations PTEN chez les patients diagnostiqués CS. (Recherche Pubmed).

La revue de littérature a porté sur l'analyse du syndrome de Cowden ou Cowden disease et présentant des lésions papillomateuses orales. Après lectures des articles, 28 ont été retenus sur 3820 sans limite de date de publication.

Ces 28 articles ont permis de rapporter 64 cas cliniques de patients porteur d'un CS avec des lésions papillomateuses en bouche (24 avant 1996 et 40 de 1996 à nos jours). Cette revue de littérature a mis en évidence uniquement la présence de cases reports. Aucune méta-analyse, analyse systématique ou essais clinique randomisé (articles à hauts niveau de preuve) n'ont été jusqu'à ce jour publiés.

La figure 23 illustre la répartition géographique des études.



**Figure 23** : Répartition des articles publiés dans le monde correspondant à un syndrome de Cowden avec des lésions papillomateuses buccales.

La majorité des articles a été publiée en Europe. L'âge moyen des patients est de 23.4 ans avec un âge minimal de 13 ans et un âge maximal de 63 ans. Il n'a cependant pas été possible d'établir une répartition sur l'origine ethnique des patients à cause de l'absence de données dans les articles. Vasquez et al rapportaient en 1996 que 95 % des patients CS étaient d'origine caucasienne.

Cette analyse a également permis de mettre en évidence que les femmes étaient plus touchées par ce syndrome que les hommes. En effet, dès 1996, Aguado et al mettaient en évidence que 60 % des patients CS étaient des femmes.

Malgré la découverte du gène PTEN en 1996 par Nelen et al. comme responsable du CS, le test génétique a été effectué uniquement sur 4 patients sur 40. Une mutation a été identifiée sur un exon du gène PTEN chez chacun des patients. L'échantillon testé étant très pauvre, ces données restent malheureusement peu informatives quant à la variabilité des mutations ou quant à l'absence de mutation du gène PTEN.

## 3 *Discussion*

### 3.1 Un syndrome encore méconnu : place du chirurgien-dentiste

Le syndrome de Cowden est un syndrome qui a été mis en évidence en 1963. Il s'agit donc d'une découverte relativement récente ; ce syndrome est encore peu connu dans le monde médical. Si des manifestations cliniques ont eu lieu avant les années 1960 (comme dans le cas de notre patiente), des patients encore non diagnostiqués CS peuvent être découverts, même à un âge avancé.

Bien que l'institut de Cleveland fasse de nombreuses recherches sur ce sujet, sa prévalence reste encore sous-estimée du fait de la complexité diagnostique de ce syndrome. En effet, la majorité des signes cliniques permettant le diagnostic de ce syndrome sont des manifestations qui sont retrouvées dans la population générale. Il n'est pas rare de rencontrer des patientes qui ont eu au moins une association entre un cancer du sein, de l'endomètre et de la thyroïde. Le périmètre crânien est rarement mesuré par les médecins à l'âge adulte alors qu'il s'agit d'un critère clé dans le diagnostic de ce syndrome. Les manifestations buccales sont également très souvent négligées du fait de leur caractère non douloureux et bénin mais également par la méconnaissance des pathologies buccales par les médecins traitant et par les chirurgiens-dentistes. Or toute manifestation anormale sur le corps humain doit être considérée, étudiée voire explorée : une entente pluridisciplinaire plus formalisée et plus systématique permettrait peut-être de mieux caractériser les maladies rares et d'en avoir une meilleure connaissance. En effet, la cavité buccale peut révéler la première manifestation d'une maladie systémique ou d'un cancer, ou être révélatrice d'un processus de dissémination (par exemple : le lymphome extra-ganglionnaire ou encore le carcinome métastatique). Ainsi, la mise en place d'échanges pluridisciplinaires déjà existants et l'intégration plus fréquente des dentistes dans les Réunions de Concertation Pluridisciplinaire (RCP) permettront une prise en charge globale optimale et parfois peut être plus précoce du patient.

Dans le cadre du syndrome de Cowden, plusieurs auteurs ont mis en évidence la présence systématique des lésions papillomateuses chez ces patients. La découverte d'une lésion papillomateuse buccale par le chirurgien-dentiste conduit classiquement à son exérèse suivie de son analyse anatomopathologique. Or, les lésions consécutives au syndrome de Cowden ne présentent pas de stigmates d'une infection virale. Cette caractéristique doit alerter le chirurgien-dentiste qui reçoit le compte rendu d'anatomie pathologique et faire rechercher



l'étiologie de cette lésion. L'instauration systématique d'un dialogue entre le médecin traitant et le chirurgien-dentiste, notamment lorsqu'une lésion papillomateuse sans effet cytopathogène viral a été retrouvée, permettrait de compléter de façon exhaustive les antécédents médicaux du patient et de recouper les informations médicales retrouvées par chaque spécialité, afin d'aboutir au diagnostic systématique.

Lors de la prise en charge de Madame P, il a été particulièrement compliqué de rassembler l'ensemble de ces antécédents médicaux, du fait d'un biais de mémoire de la part de Mme P. ainsi que du déni complet de ses antécédents de cancers. Pour ces mêmes raisons, tous les médecins qui l'ont prise en charge n'avaient pas toujours connaissance de la totalité de ses antécédents. C'est en partie pour cela que nous n'avons pas pu statuer sur la présence ou non d'un antécédent de cancer de la thyroïde. En outre, la date d'apparition des symptômes chez la patiente a également constitué un obstacle dans le recueil des antécédents car certains médecins qui l'avaient suivie n'exerçaient plus ; cette perte d'information a peut-être eu un impact dans le diagnostic tardif de son syndrome.

Le Dossier Médical Partagé (DMP), instauré depuis 2004 (Dossier Médical Personnel) et réactualisé en 2015, permet de regrouper toutes les données médicales du patient et d'en faciliter l'accès aux professionnels de santé qui le prennent en charge. Un essor de son utilisation par l'ensemble du corps médical dont les chirurgiens-dentistes augmenterait les chances d'identifier précocement les maladies rares et d'en généraliser les connaissances par les professionnels de santé. En effet, nous avons pu diagnostiquer ce syndrome rare chez cette patiente grâce à un travail collaboratif en lien, dans un premier temps, avec le service d'anatomopathologie de l'hôpital Louis Mourier. Suite à cette analyse, nous avons pu constater qu'il s'agissait bien d'une lésion papillomateuse (hyperkératose-hyperacanthose-hyperpapillomatose-membrane basale respectée) mais qu'aucun caractère viral n'avait été retrouvé. L'étiologie virale due au Papilloma Virus Humain était alors écartée. Cette lésion buccale pouvait donc correspondre à un processus hamartomateux, qui est une anomalie tissulaire acquise au cours de la vie, pouvant se révéler tardivement. Or, chez l'adulte, le plus connu des processus hamartomateux d'expression symptomatique rare (pauci lésionnelle) et variable est le syndrome de Cowden. Suite à cette suspicion, nous avons sollicité le service de génétique de l'hôpital de la Pitié-Salpêtrière afin qu'une analyse moléculaire soit réalisée. Cette démarche diagnostique, étudiant précisément la concordance entre l'aspect clinique et l'aspect histologique d'une lésion, doit être systématisée. La recherche de symptômes et signes cliniques complémentaires doit accompagner cette étude localisée. Une démarche

diagnostique rigoureuse colligeant objectivement les informations cliniques et histologiques permettrait de diagnostiquer plus de patients porteur de ce syndrome et probablement de mieux caractériser les maladies rares. Sa prévalence serait alors évaluée de façon plus précise. Malheureusement bien qu'il s'agisse de la prise en charge idéale, elle n'est que très peu réalisée du fait du coup élevé des analyses moléculaires. C'est pourquoi les professionnels de santé (médecins et chirurgiens-dentistes) ont un rôle majeur à jouer dans le diagnostic précoce des manifestations anormales ou des signes cliniques pouvant aboutir au diagnostic de maladies rares. Dans le cadre du syndrome de Cowden, l'analyse moléculaire est encore récente (1997) et pourrait apporter d'autres informations quant à de possible mutations non connues à ce jour et qui empêchent, pour le moment, de confirmer génétiquement ce syndrome chez notre patiente.

### **3.2 L'évolution des classifications : de 1996 à nos jours**

Les critères diagnostiques de CS ont été initialement proposés par Salem et Steck en 1983 et plus tard révisés par consensus d'un consortium international de chercheurs en 1996, avant l'identification du gène CS (Nelen, 1996). Les diagnostics cliniques depuis ce temps ont été basés sur ces critères, qui étaient fondées sur l'expérience clinique des cliniciens et sur un recueil de cas publiés dans la littérature (avec leurs biais de sélection inhérents). Jusqu'en 2013, la plus importante étude menée a été faite sur 21 patients par Starink et al. en 1986.

Depuis 1996, les classifications ne cessent d'être remises en question et subissent régulièrement des modifications : la dernière modification a été effectuée en 2016. Des critères diagnostiques sont régulièrement ajoutés afin d'affiner le diagnostic de ce syndrome. Bien que ces classifications aient été remaniées, la majorité des critères permettant le diagnostic du CS en 1996 sont retrouvés dans ceux de 2016. Cependant, Pilarski et al. ont prouvés en 2011 que certaines associations décrites par le Consortium de 1996 ne sont plus obligatoires pour diagnostiquer un syndrome de Cowden comme par exemple l'association macrocéphalie et cancer (quel qu'il soit). De plus, des auteurs ont montré que la proportion de patients diagnostiqués CS en 1996 d'après les critères cliniques définis par le consortium était inexacte. En réalité, seuls 30 à 35 % de ces patients présentaient effectivement une mutation du gène PTEN (Pilarski, 2011 et Tan, 2011) ; actuellement, la mutation PTEN est retrouvée chez 80 % des patients diagnostiqués d'après les critères cliniques actualisés. A l'inverse, il est envisageable que de nombreux patients n'aient pas été diagnostiqués CS en 1996 alors qu'ils le seraient en 2016 selon les critères actuels de la NCCN. En effet, de nombreuses pathologies plus ou moins fréquentes dans la population générale sont devenues

des critères majeurs ou mineurs pour le diagnostic du syndrome de Cowden en 2016 alors qu'elles n'étaient pas prises en compte en 1996. C'est par exemple le cas de l'autisme, d'un antécédent de cancer du côlon, de l'endomètre ou du rein, des manifestations au niveau des parties génitales masculines (critères présents dans d'autres PHTS), des anomalies vasculaires ou encore du syndrome de Bannayan-Riley-Ruvalcaba. Bien que peu de données aient été publiées sur le diagnostic clinique de BRRS, plusieurs auteurs ont démontré que 60 % des patients ayant un BRRS présenteraient des mutations sur le gène PTEN (Marsh, 1999 et Pilarski, 2011). Cependant très peu de cas ont été jusqu'à présent documentés, en 2013 seulement 30 cas cliniques datant de 2003 étaient répertoriés dans la littérature (Handriks, 2003). Concernant l'autisme, c'est en 2005 que des auteurs ont mis pour la première fois en évidence un lien entre la mutation PTEN et l'autisme (Butler, 2005). Cette observation fut confirmée par deux études de cohorte en 2007 (Herman, 2007) puis en 2010 par Mc Bride et al. . Depuis 2015, les Docteurs Frazier et Eng de la Cleveland Clinic réalisent de nouvelles recherches sur le gène PTEN afin d'identifier les mécanismes biologiques qui seraient responsable de l'autisme. Eng a mis en évidence que des parents ayant des mutations du gène PTEN avaient un plus grand nombre d'enfant autiste et avec un périmètre crânien supérieur à la moyenne. Un des objectifs de l'étude était de déterminer si ces manifestations étaient liées à la mutation PTEN. L'étude a mis en évidence que les enfants atteints de mutation PTEN-autisme présentaient des anomalies de connexions au niveau de la substance blanche du cerveau ainsi que des endroits où le développement de la substance blanche était anormal. Sur le plan pratique, ces données suggèrent que tout enfant présentant une tête de grande taille et des retards de développement ou cognitifs devrait recevoir des conseils et des tests génétiques afin de rechercher une possible mutation PTEN. Ce test est particulièrement important car les individus présentant une mutation PTEN et un trouble autistique peuvent avoir un risque augmenté de développer des cancers en raison des rôles de PTEN : suppresseur de tumeur, régulateur de la croissance et de la prolifération cellulaire. D'autres recherches sont encore à réaliser, ces travaux en sont probablement les précurseurs ; les enjeux sont grands, notamment en matière de recherche sur l'autisme, mais également sur les traitements qui pourraient être envisagés.

L'évolution de ces classifications a permis une grande avancée dans le diagnostic et la prise en charge des patients atteints d'un syndrome de Cowden ou PHTS. Il faut cependant rester prudent pour les patients qui ont été diagnostiqués avec un syndrome de Cowden fin des années 90 - début des années 2000 compte tenu de l'évolution des critères de diagnostic. A

but de recherche, il pourrait être intéressant de proposer un test génétique aux membres de la famille d'un sujet diagnostiqué CS, quelles que soient les manifestations cliniques afin d'écarter ou d'affirmer le diagnostic posé il y a maintenant 20 ans et de constituer une « banque de donnée ADN » qui pourrait être réétudiée dès la découverte d'une nouvelle mutation causale.

### **3.3 Le test de Cleveland : outil de dépistage ou outil fiable de diagnostic?**

En 2011, Eng et al. mettent au point avec l'université de l'Ohio et la clinique de Cleveland un test clinique accessible sur internet par tout personnel de santé dans le monde. Le test de Cleveland est un outil qui permet d'estimer le risque de présenter une mutation du gène PTEN chez un individu pour qui il y a une forte suspicion d'un syndrome de Cowden ou de BRRS. Jusqu'en 2010, aucune étude ayant pour but de prédire une éventuelle mutation de PTEN chez les patients porteurs d'un syndrome de Cowden/BRRS n'avait été réalisée. Eng et al ont décidé de réaliser une étude prospective multicentrique dans laquelle 3 042 patients présentant le syndrome de Cowden ont été sélectionnés et dont le but était d'estimer le risque que possède un patient d'être porteur de la mutation PTEN. La performance du système de notation du test de Cleveland dépasse celle des critères de la NCCN 2010 dans les cohortes des deux centres, montrant toujours une valeur prédictive positive et une sensibilité pour les mutations germinales de PTEN supérieures par rapport aux critères NCCN 2010. Cette dernière classification est très utile pour les cliniciens mais elle présente cependant des inconvénients, dont le principal est de ne pas prendre en compte des antécédents connus (personnel ou familial) de mutations du gène PTEN, qui sont pourtant identifiées depuis 1997 comme responsables du syndrome de Cowden. De plus, avec la classification NCCN 2010 ne permet pas d'évaluer quantitativement la probabilité que possède chaque patient de présenter une mutation du gène PTEN, contrairement au test de Cleveland.

Le test de Cleveland possède plusieurs avantages par rapport à la classification de la NCCN 2010. Tout d'abord, il permet de fournir des estimations individualisées de probabilité des risques de développer un syndrome de Cowden. De ce fait, il joue une part importante dans le dépistage du syndrome. Le second avantage est sa simplicité par rapport aux critères de la NCCN 2010. En effet, dans cette dernière classification de 2010, il était nécessaire d'avoir recourt à des combinaisons entre les critères majeurs et mineurs et qui pouvaient être plus ou moins complexes à déterminer pour le praticien. Le test permet lui de présenter un

score clinique plus parlant aux cliniciens. Il est réalisable en ligne et peut être effectué lors d'une consultation en présence du patient. Le troisième avantage est que le test prend en compte l'âge du patient, l'âge de diagnostic des antécédents du patient ainsi que l'âge d'apparition des cancers. En effet, dans le cadre d'un syndrome de Cowden nous savons maintenant grâce à de nombreuses études que les manifestations cliniques arrivent principalement entre la deuxième et troisième décennie. Cependant, pour la première fois depuis 1996, l'autisme rentre en compte dans le diagnostic du syndrome de Cowden. En proposant un test destiné aux enfants, Eng et al vont se positionner comme précurseur dans le diagnostic du syndrome de Cowden. En effet, nous savons que le syndrome de Cowden est une maladie autosomique dominante qui ne présente aucun saut de génération. Ainsi, si un parent est porteur du syndrome, alors chacun de leurs enfants présente 1 risque sur 2 d'être porteur du syndrome. Le fait de réaliser un diagnostic précoce permet dans le cas d'une histoire familiale non connue, d'informer la famille, de prendre en charge de manière adaptée l'enfant, de réaliser des examens de dépistages de manière régulière et d'orienter pour d'éventuelles grossesses à suivre. Il a également été mis en évidence la présence de mutation de novo chez certains patients atteint d'un syndrome de Cowden. Le fait de réaliser un test diagnostique chez l'enfant permet au pédiatre de dépister un syndrome de Cowden grâce à des symptomatologies déjà présentes. En effet, lors d'une consultation, le pédiatre va relever de manière régulière le périmètre crânien. Il va également évaluer le développement psychomoteur de l'enfant. Il sera alors en première ligne pour identifier une macrocéphalie et un syndrome autistique chez un enfant. Ces deux signes cliniques, selon le test de Cleveland, suffisent à orienter vers une consultation en génétique afin de rechercher, par exemple, une éventuelle mutation du gène PTEN. Les patients diagnostiqués à l'âge adulte auraient tendance à avoir des manifestations moindres que lorsqu'elles se manifestent dans l'enfance (Eng, 2010). Par contre, les cancers et les polypes sont plus souvent retrouvés chez l'adulte mais restent des manifestations relativement « communes ». Eng et al. soulignent ainsi l'importance de cette observation qui les a conduits à prendre en compte l'âge du patient mais également l'âge d'apparition des symptômes dans le Test de Cleveland.

En incluant pour la première fois l'autisme dans le diagnostic du syndrome de Cowden, Eng et al sont de véritables précurseurs. La sensibilité du test de Cleveland à une mutation germinale de PTEN est alors considérablement augmentée lorsque ce trouble est présent. Eng et al attirent ainsi l'attention en affirmant que l'autisme et la macrocéphalie sont les deux manifestations cliniques les plus fréquentes chez les patients présentant un syndrome de

Cowden diagnostiqué dans l'enfance et la macrocéphalie est rencontrée dans la quasi-totalité des patients adultes ayant un syndrome de Cowden.

L'âge de diagnostic notamment des cancers chez l'adulte est important dans le diagnostic de ce syndrome. Dans le test de Cleveland, Eng et al. apportent une attention particulière aux cancers développés avant l'âge de 40 ans. Ils préconisent alors d'avoir recourt à une analyse génétique surtout si une macrocéphalie y est associée. A l'inverse, lorsque le patient déclare un cancer au-delà de 40 ans, il faut rester méfiant car il est plus courant de trouver plusieurs associations de critères majeurs et mineurs chez le patient plus âgé, bien que leur présence soit à prendre en compte.

Tous ces critères ont ainsi permis de mettre en avant les aspects positifs de ce test. En 2011, Tan et al. ont considéré le test de Cleveland comme étant plus fiable dans le diagnostic du syndrome de Cowden que la dernière classification en date, c'est-à-dire celle de la NCCN 2010.

Le test de Cleveland présente malgré tout des aspects négatifs. Le premier inconvénient du test est qu'il concerne uniquement les patients porteurs d'un syndrome de Cowden. Il ne fait pas l'analyse de la descendance d'un patient atteint ni de ses parents. On peut alors parler de biais de recrutement. Un autre point négatif peut être relevé : il n'existe pas de population test considérée comme saine. Dans le cadre de l'étude uniquement des patients diagnostiqués selon les critères cliniques de la NCCN 2010 ont été testés.

Dans le cas de la prise en charge de notre patiente, nous avons réalisé le test de Cleveland pour déterminer si une analyse moléculaire pouvait être envisageable ou non. Après avoir effectué le test en ligne, la patiente présentait un risque d'être porteuse de la mutation PTEN de 88 %. Ayant un risque d'erreur de 3 %, nous avons proposé une analyse moléculaire ayant comme objectif de rechercher la mutation PTEN chez elle. Néanmoins, l'analyse n'a pas retrouvé de mutation du gène PTEN. D'après l'arbre décisionnel de la NCCN 2016, notre patiente présentait donc un syndrome de Cowden sans mutation PTEN (situation retrouvée dans 20 % des cas) ou bien comme ayant une mutation jusqu'à présent non répertoriée ou non testée lors du test génétique. En effet, suite à cette grande étude de cohorte, Eng et al. ont pu mettre en évidence que 10 % des personnes ne présentant pas de mutation PTEN présentaient une autre mutation germinale de gènes codant pour une enzyme mitochondriale impliquée dans le cycle de Krebs. De plus, ils ont également mis en évidence la présence d'un nouveau gène suppresseur de tumeur (KILLIN), présent chez 35 % des personnes ne présentant pas de mutation germinale du gène PTEN mais qui présentent des phénotypes cliniques similaires.

Ainsi dans le cas de notre patiente, le test de Cleveland a été un bon moyen de dépistage du syndrome de Cowden mais il ne remplace pas l'analyse moléculaire. Celle-ci est indispensable pour confirmer la présence d'une mutation de PTEN ou d'un autre gène responsable de ce syndrome.

### **3.4 L'analyse moléculaire : la clé pour un diagnostic de certitude**

Le National Comprehensive Cancer Network établi pour la première fois en 2013, des critères de test pour indiquer quand le test PTEN est indiqué, sur la base des « caractéristiques cliniques » répertoriées chez un patient (NCCN 2013). Ces critères sont repris en 2016 dans la nouvelle classification.

En 1996, Nelen et al. identifient pour la première fois la localisation du gène responsable du syndrome de Cowden. Il est alors identifié comme étant le seul gène responsable de ce syndrome lorsqu'il est muté. En 1997, Steck et al. mettent en évidence la présence de délétions sur le gène PTEN ainsi que des mutations non-sens et faux-sens confirmant ainsi l'hypothèse que PTEN est un gène suppresseur de tumeur. En 2010, l'hypothèse d'un second gène suppresseur de tumeur impliqué dans le diagnostic du syndrome de Cowden apparaît. Ce gène, dénommé KILLIN, serait retrouvé chez certains patients selon l'étude de cohorte prospective menée par Ngeow et Eng sur 3 042 patients en 2010. En effet, au cours de cette étude, les auteurs ont pu mettre en évidence un groupe hétérogène de patients qu'ils répertorient sous le nom de Cowden Syndrome-like (CS-like ou CSL). Ce groupe de personnes présenteraient différentes combinaisons caractéristiques du syndrome de Cowden mais ne répondraient pas aux critères de diagnostic du syndrome de Cowden. Chez moins de 10 % de ces patients, une mutation de PTEN est retrouvée, ce qui rend le diagnostic moléculaire de prédiction du syndrome, le conseil génétique et la gestion des risques très difficiles. Eng et al rapportaient en 2010 que 80 % des patients présentant un syndrome de Cowden étaient porteur de la mutation PTEN et dans les 20 % ne présentant pas la mutation 10 % étaient porteurs du gène KILLIN. Par contre, chez 90 % des patients CS ou CSL le gène PTEN ou KILLIN était retrouvé après analyse génétique.

D'après les études moléculaires de Eng et al., PTEN et KILLIN partagent le même site d'initiation de la transcription mais sont transcrits dans des directions opposées. KILLIN présenterait également des capacités suffisantes pour l'apoptose. D'autres mécanismes de perte de fonction tels que l'hyper-méthylation, peuvent entraîner une sous-expression de

PTEN ou de KILLIN ce qui pourrait expliquer une forte susceptibilité aux cancers notamment du sein, de l'endomètre et du rein. Le test génétique recherchant PTEN est donc bien négatif alors que les patients répondent aux critères de diagnostic de la NCCN 2016 du syndrome de Cowden.

Un dépistage de cette méthylation de KILLIN pourrait donc être réalisé systématiquement lors du test génétique afin d'améliorer la sensibilité du diagnostic moléculaire.

Dans le cas de notre patiente, le test génétique a été réalisé : une analyse de séquençage a été effectuée ainsi qu'une recherche de réarrangements de grandes tailles. Suite à cette analyse, aucune mutation PTEN n'a été retrouvée. Après interrogation du service de génétique de la Pitié-Salpêtrière, il s'est avéré que l'analyse moléculaire avait porté uniquement sur la recherche de mutations du gène PTEN. Aucune autre recherche n'a été effectuée sur les autres gènes impliqués dans le syndrome de Cowden comme KILLIN ou bien sur une hyper-méthylation du promoteur bidirectionnel KILLIN/PTEN. Selon Bennet et al. (2010) cette hyper-méthylation entrainerait une régulation négative de KILLIN et donc une susceptibilité aux cancers. L'hypothèse de la présence d'un autre gène chez la patiente que nous avons suivi est très fortement plausible. Il pourrait également être envisagé une mutation de novo tardive moins agressive, qui expliquerait les manifestations moindres et l'âge auquel le syndrome a été diagnostiqué.

Au vu des connaissances génétiques encore trop récente, il est donc, impossible de dire aux patients qui présentent un syndrome de Cowden d'après les critères cliniques de la NCCN 2016 mais qui ne présente pas de mutation au gène PTEN, qu'ils ne sont pas atteints d'un syndrome de Cowden. Néanmoins, lorsque la mutation PTEN n'est pas retrouvée, il serait intéressant de rechercher d'autres mutations et de conserver le matériel génétique avec l'accord du patient afin de constituer une base de données qui pourrait être utilisée ultérieurement lors de la découverte d'une nouvelle mutation causale.

La recherche a encore un rôle majeur à jouer dans l'amélioration du test génétique, qu'il s'agisse du dépistage de KILLIN, de la recherche de méthylation de ce gène et jusqu'à la découverte de nouveaux gènes ou de mutations en cause. L'analyse moléculaire doit donc être très fortement encouragée afin d'apporter un complément au diagnostic clinique, de faciliter le dépistage des populations à risque et leur prise en charge et également à but de recherches médicales.

Compte tenu des découvertes récentes et des recherches moléculaires à venir, il est fort probable que la classification de la NCCN évolue de nouveau dans les prochaines années.



## CONCLUSION

Le syndrome de Cowden est un syndrome mis en évidence récemment dont les critères diagnostiques s'affinent au fur et à mesure des découvertes génétiques. Les années à venir verront vraisemblablement apparaître de nouvelles classifications, avec très probablement une systématisation du test génétique dès la naissance dans les familles atteintes.

Bien qu'il reste encore de nombreuses interrogations sur le fonctionnement génétique de ce syndrome, la caractérisation clinique évolue relativement peu. La difficulté du diagnostic repose sur la présence de manifestations cliniques particulièrement fréquentes dans la population générale. Concernant les manifestations buccales, elles sont retrouvées chez près de 100 % des patients porteurs de ce syndrome. Le chirurgien-dentiste a une position stratégique dans le dépistage de ce syndrome. De ce fait, lors de l'analyse anatomo-pathologique suite à l'exérèse d'une lésion papillomateuse, le chirurgien-dentiste doit être alerté par le caractère non viral de la lésion et envisager de faire un rapprochement avec les antécédents du patient. La fréquence de certains cancers dans la population générale ne permet pas de systématiser la recherche d'un syndrome de Cowden uniquement sur le critère néoplasique, mais associés à des lésions papillomateuses non virales, ces cancers pourraient révéler un CS. Une communication Anatomopathologiste – Chirurgien-dentiste – Médecin traitant peut alors être intéressante afin d'affiner le diagnostic. Si toutes les données collectées font suspecter la présence d'un CS, il est important d'informer le patient de l'utilité du test génétique.

La méconnaissance de ce syndrome reste le principal obstacle à la prise en charge de cette maladie rare, dont la prévalence est actuellement de 1 / 200 000. Une sensibilisation plus importante des professionnels de santé aux syndromes de prédisposition aux cancers permettrait de mettre en place une prévention efficace auprès des patients, en leur proposant un suivi préventif adapté aux risques encourus et une prise en charge très précoce des manifestations cliniques notamment cancéreuses.

# BIBLIOGRAPHIE

1. Ahmed R et al. Hashimoto thyroiditis : a century later. *AdvAnatPathol*. 2012 May;19(3):181–6.
2. Bennett KL et al. Germline epigenetic regulation of KILLIN in Cowden and Cowden-like syndrome. *JAMA*. 2010 Dec;304(24):2724–31.
3. Berliner JL et al. NSGC practice guideline: risk assessment and genetic counseling for hereditary breast and ovarian cancer. *J. Genet Couns*. 2013 Apr ;22(2) :155-63.
4. Biesecker LG et al. Proteus syndrome: diagnostic criteria, differential diagnosis, and patient evaluation. *Am J Med Genet*. 1999 Jun;84(5):389–95.
5. Bonneau D et al. Mutations of the human PTEN gene. *Hum Mutat*. 2000 Aug;16(2):109–22.
6. Botma M et al. Cowden's disease: a rare cause of oral papillomatosis. *J Laryngol Otol*.2002 Mar; 116 (3): 221-3.
7. Butler MG et al. Subset of individuals with autism spectrum disorders and extreme macrocephaly associated with germline PTEN tumour suppressor gene mutations. *J Med Genet*. 2005 Apr;42(4):318–21.
8. Dean DS et al. Epidemiology of thyroid nodules. *Best Pract Res ClinEndocrinolMetab*. 2008 Dec;22(6):901–11.
9. Eng C. Will the real Cowden syndrome please stand up: revised diagnostic criteria. *J Med Genet*. 2000 Nov ;37(11):828-30.
10. Eng C et al. Cowden syndrome and Lhermitte-Duclos disease in a family : a single genetic syndrome with pleiotropy? *J Med Genet*. 1994 Jun;31(6) :458-61.
11. Friedman JM. Neurofibromatosis 1. *GeneReviews* [Internet]. September 4, 2014.
12. Garofalo RS et al. Severe diabetes, age-dependent loss of adipose tissue, and mild growth deficiency in mice lacking Akt2/PKB $\beta$ . *J Clin Inverst*. 2003 Jul;112(2):197-208.
13. Gimm O et al. Expression of PTEN in human embryonic development. *Hum Mol Genet* 2000 Jul; 9(11):1633-9.
14. Gorlin RJ et al. Bannayan-Riley-Ruvalcaba syndrome. *Am J Med Genet*. 1992 Oct;44:307–14.
15. Guo JY et al. Activated Ras requires autophagy to maintain oxidative metabolism and tumorigenesis. *Genes Dev*. 2011 Mar;25(5):460-70.
16. Gustafson S et al. Cowden syndrome. *Semin Oncol*.2007 Oct;34(5):428-34.9.
17. Hachicha M et al. La maladie de Cowden: une nouvelle observation pédiatrique. *ArchPediatr*. 2006 May;13(5):459-62.
18. Harach HR et al. Thyroid pathologic findings in patients with Cowden disease. *Ann Diagn Pathol*. 1999 Dec;(6)3:331–40.
19. Harrington LS et al. Restraining PI3K: mTOR signalling goes back to the membrane. *Trends Biochem Sci*. 2005 Jan;30(1):35-42.
20. Hartmann LC et al. Efficacy of bilateral prophylactic mastectomy in women with a family history of breast cancer. *N Engl J Med*. 1999 Jan;34(2)0:77–84.
21. Hay N et al. Upstream and downstream of mTor. *Genes Dev*. 2004 Aug;15(16):1926-45.
22. Heald B et al. Frequent gastrointestinal polyps and colorectal adenocarcinomas in a prospective series of PTEN mutation carriers. *Gastroenterology*. 2010 Dec;139(6):1927–33.

23. Hendriks YM et al. Bannayan-Riley-Ruvalcaba syndrome: further delineation of the phenotype and management of PTEN mutation-positive cases. *Fam Cancer*. 2003;2(2):79–85.
24. Herman GE et al. Increasing knowledge of PTEN germline mutations: Two additional patients with autism and macrocephaly. *Am J Med Genet A*. 2007 Mar;143A(6):589–93.
25. Hobert JA et al. PTEN hamartoma tumor syndrome: an overview. *Genet Med*. 2009 Oct;11(10):687-94. Lachlan KL et al. Cowden syndrome and Bannayan-Riley-Ruvalcaba syndrome represent one condition with variable expression and age-related penetrance: results of a clinical study of PTEN mutation carriers. *J Med Genet* 2007 Sep;44(9):579-85.
26. Kay PPS et al. Diffuse esophageal glycogenic acanthosis: an endoscopic marker of Cowden's disease. *Am J gastroenterol* 1997 Jun;92(6):1038-40.
27. Keniry M et al. The role of PTEN signaling perturbations in cancer and in targeted therapy. *Oncogene*. 2008 Sep;27(41):5477-85.
28. Keppler-Noreuil KM et al. Somatic overgrowth disorders of the PI3K/AKT/mTOR pathway and therapeutic strategies. *Am J Med Genet C Semin Med Genet*. 2016 Dec;172(4):402-421.
29. Kim MJ et al. Involvement of autophagy in oncogenic K-Ras-induced malignant cell transformation. *J Biol Chem*. 2011 Apr;286(15):12924-32.
30. Lachlan KL et al. Cowden syndrome and Bannayan Riley Ruvalcaba syndrome represent one condition with variable expression and age-related penetrance: results of a clinical study of PTEN mutation carriers. *J Med Genet*. 2007 Sep;44(9):579-85.
31. Lancaster JM et al. Society of gynecologic Oncology statement on risk assessment for inherited gynecologic cancer predispositions. *Gynecol Oncol*. 2015 Jan;136(1):3-7.
32. Leever SJ et al. Signalling through phosphoinositide 3-kinases : the lipids take centre stage. *Curr Opin Cell Biol*. 1999 Apr;11(2):219-25.
33. Li DM et al. TEP1, encoded by a candidate tumor suppressor locus, is a novel protein tyrosine phosphatase regulated by transforming growth factor B. *Cancer Res* 1997 Jun; 57(11) : 2124-9.
34. Li J et al. PTEN , a putative protein tyrosine phosphatase gene mutated in human brain, breast and prostate cancer. *Science* 1997 Mar;275(5308):1943-7.
35. Lindhurst MJ et al. Mosaic overgrowth with fibroadipose hyperplasia is caused by somatic activating mutations in PIK3CA. *Nat Genet*. 2012 Jun;44(8):928-33.
36. Lindhurst MJ et al. A mosaic activating mutation in *AKT1* associated with Proteus syndrome. *N Engl J Med*. 2011 Aug;365(7):611–9.
37. Lloyd KM et al. Cowden's disease. A possible new symptom complex with multiple system involvement. *Ann Intern Med*. 1963 Jan;58:136–42. Marsh DJ et al. PTEN mutation spectrum and genotype-phenotype correlations in Bannayan-Riley-Ruvalcaba syndrome suggest a single entity with Cowden syndrome. *Hum Mol Genet* 1999 Mar;8(8):1461-72.
38. Longy M et al. Cowden disease. Report of a family and review. *Ann Genet* 1996;39:35-42.
39. Luo J et al. Are there predictors of malignancy in patients with multinodular goiter? *J Surg Res*. 2012 May;174(2):207–210.
40. Machacek M et al. Coordination of Rho GTPase activities during cell protrusion. *Nature*. 2009 Sep;461(7260):99-103.
41. Marsh DJ et al. Mutation spectrum and genotype-phenotype analyses in Cowden disease and Bannayan-Zonana syndrome, two hamartoma syndromes with germline PTEN mutation. *Hum Mol Genet*. 1998 Mar;7(3):507–15.

42. Mester JL et al. Papillary renal cell carcinoma is associated with PTEN hamartoma tumor syndrome. *Urology*. 2012 May;79(5):1187.e1–7.
43. Mignogna et al. Early diagnosis of multiple hamartoma and neoplasia syndrome (Cowden disease). The role of the dentist. *Oral Surg Oral Med Oral Pathol Oral Radiol Endod*. 1995 Mar;79(3):295-9.
44. Nakanishi A et al. The tumor suppressor PTEN interacts with p53 in hereditary cancer (Review). *Int J Oncol*. 2014 Jun;44(6):1813-9.
45. NCCN Clinical practice guidelines in Oncology, Genetic/Familial High risk assessment: Breast and Ovarian V.I 2009.
46. NCCN Clinical practice guidelines in Oncology, Genetic/Familial High risk assessment: Breast and Ovarian V.I 2011.
47. NCCN Clinical practice guidelines in Oncology, Genetic/Familial High risk assessment: Breast and Ovarian V.II 2013.
48. NCCN Clinical practice guidelines in Oncology, Genetic/Familial High risk assessment: Breast and Ovarian V.II 2016.
49. Nelen M R et al. Germline mutations in the PTEN/MMAC1 gene in patients with Cowden disease. *Hum Mol Genet*. 1997 Aug;6(8):1383–7.
50. Nelen MR et al. Localization of the gene for Cowden disease to chromosome 10q22-23. *Nat Genet*. 1996 May;13(1):114–6.
51. Ngeow J et al. Germline PTEN Mutation analysis for PTEN Hamartoma Tumor Syndrome. *Methods Mol Biol*. 2016;1388:63-73.
52. Nusbaum R et al. susceptibility to breast cancer: hereditary syndrome and low penetrance genes. *Breast Dis 2006-2007*;27:21-50.
53. Orloff MS et al. Genetic and phenotypic heterogeneity in the PTEN hamartoma tumour syndrome. *Oncogene*. 2008 Sep;27(41):5387–97.
54. Padberg G et al. Lhermitte-Duclos disease and Cowden disease : a single phakomatosis. *Ann Neurol*. 1991 May;29(5):517-23.
55. Perez-Nunez A et al. Lhermitte-Duclos disease and Cowden disease: clinical and genetic study in five patients with Lhermitte-Duclos disease and literature review. *Acta Neurochir (Wien)*. 2004 Jul;146(7):679–90.
56. Pilarski R. Cowden Syndrome: a critical review of the clinical literature. *J Genet Couns*. 2009 Feb;18(1):13–27.
57. Pilarski R et al. Predicting PTEN mutations: an evaluation of Cowden syndrome and Bannayan-Riley-Ruvalcaba syndrome clinical features. *J Med Genet*. 2011 Aug;48(8):505-12.
58. Pilarski R, Burt R, Kohlman W, Pho L. Cowden syndrome and the PTEN hamartoma tumor syndrome: systematic review and revised diagnostic criteria. *J Natl Cancer Inst*. 2013 Nov;105(21):1607–16.
59. Planchon SM et al. The nuclear affairs of PTEN. *J Cell Sci*. 2008 Feb;121(3): 249–53.
60. Porta et al. Targeting PI3K/Akt/mTOR Signaling in Cancer. *Front Oncol*. 2014 Apr;4:64.
61. Salem OS et al. Cowden’s disease (multiple hamartoma and neoplasia syndrome). A case report and review of the english literature. *J Am Acad Dermatol*. 1983 May;8(5):686-96.
62. Sardinoux M et al. Le syndrome de Cowden, ou syndrome des hamartomes multiples en endocrinologie clinique. *Annales d’endocrinologie*. 2010 Apr,71(4),p.264.
63. Schrager CA et al. Clinical and pathological features of breast disease in Cowden’s syndrome : an under-recognized syndrome with an increased risk of breast cancer. *Hum Pathol*. 1998 Jan;29(1):47-53.

64. Seibert D et al. Recognition of tuberous sclerosis in adult women: Delayed presentation with lifethreatening consequences. *Ann Intern Med.* 2011 Jun;154(12):806–813.
65. Smith DW et al. Dysmorphology (teratology) *J Pediatr.* 1966 Dec;69(6):1150-69.
66. Starink TM et al. Cowden's disease: analysis of fourteen new cases. *J Am Acad Dermatol.* 1984 Dec;11(6):1127–41
67. Starink TM et al. The Cowden syndrome : a clinical and genetic study in 21 patients. *Clin Genet.* 1986 Mar;29(3):222-33.
68. Steck PA et al. Identification of a candidate tumour suppressor gene, MMAC1, at chromosome 10q23.3 that is mutated in multiple advanced cancers. *Nature Genet* 1997 Apr;15:356-62.
69. Tan MH et al. A clinical scoring system for selection of patients for PTEN mutation testing is proposed on the basis of a prospective study of 3042 probands. *Am J Hum Genet.* 2011 Jan;88(1):42–56.
70. Tan MH et al. Lifetime cancer risks in individuals with germline PTEN mutations. *Clin Cancer Res.* 2012 Jan;18(2):400–7.
71. Teresi RE et al. Regulation of the PTEN promoter by statins and SREBP. *Hum Mol Genet.* 2008 Apr;17(7):919-28.
72. Tsou HC et al. The genetic basis of Cowden's syndrome : three novel mutations in PTEN/MMAC1/TEP1. *Hum Genet.* 1998 Apr;102(4):467-73.
73. Umemura K et al. Gastrointestinal polyposis with esophageal polyposis is useful for early diagnosis of Cowden's disease. *World J Gastroenterol.* 2008 Oct;14(37):5755-9.
74. Weary PE et al. Multiple hamartoma syndrome (Cowden's disease) *Arch Dermatol.* 1972 Nov;106(5):682–90.
75. Weigelt B et al. Genomic Determinants of PI3K Pathway Inhibitor Response in Cancer. *Front Oncol.* 2012 Aug;2:109.
76. Wells GB et al. Lhermitte-Duclos disease and Cowden's syndrome in an adolescent patient. Case report. *J Neurosurg* 1994;81:133-6.
77. Whiteman DC et al. Nuclear PTEN expression and clinicopathologic features in a population-based series of primary cutaneous melanoma. *Int J Cancer.* 2002 May;99(1):63-7.
78. Yang ZZ et al. Physiological functions of protein kinase B/Akt. *Biochem Soc Trans.* 2004 Apr;32(Pt2):350-4.
79. Zbuk et al. Cancer phenomics: RET and PTEN as illustrative models. *Nat Rev Cancer.* 2007 Jan;7(1):35–45
80. Zhou X et al. Germline PTEN promoter mutations and deletions in Cowden/Bannayan-Riley-Ruvalcaba syndrome result in aberrant PTEN protein and dysregulation of the phosphoinositol-3-kinase/Akt pathway. *Am J Hum Genet.* 2003 Aug;73(2):404–11.

Sites internet :

1. Eng C. PTEN Hamartoma Tumor Syndrome. [Internet]. 2 Juin 2016. [Consulté le 12 août 2016] Disponible sur : <https://www.ncbi.nlm.nih.gov/books/NBK1488/>
2. Haidle JL et al. Juvenile Polyposis Syndrome. *Genereviews* [Internet] 3 Décembre 2015. [Consulté le 17 septembre 2016] Disponible sur : <https://www.ncbi.nlm.nih.gov/books/NBK1469/>

3. McGarrity TJ et al. Peutz-Jeghers Syndrome. [Internet]. 25 July 2013. [Consulté le 20 septembre 2016] Disponible sur : <https://www.ncbi.nlm.nih.gov/books/NBK1266/>
4. Orpha.net
5. Torro JR et al. Birt-Hogg-Dubé Syndrome. [Internet] 7 août 2014. [Consulté le 20 juin 2016] Disponible sur : <https://www.ncbi.nlm.nih.gov/books/NBK1522/>

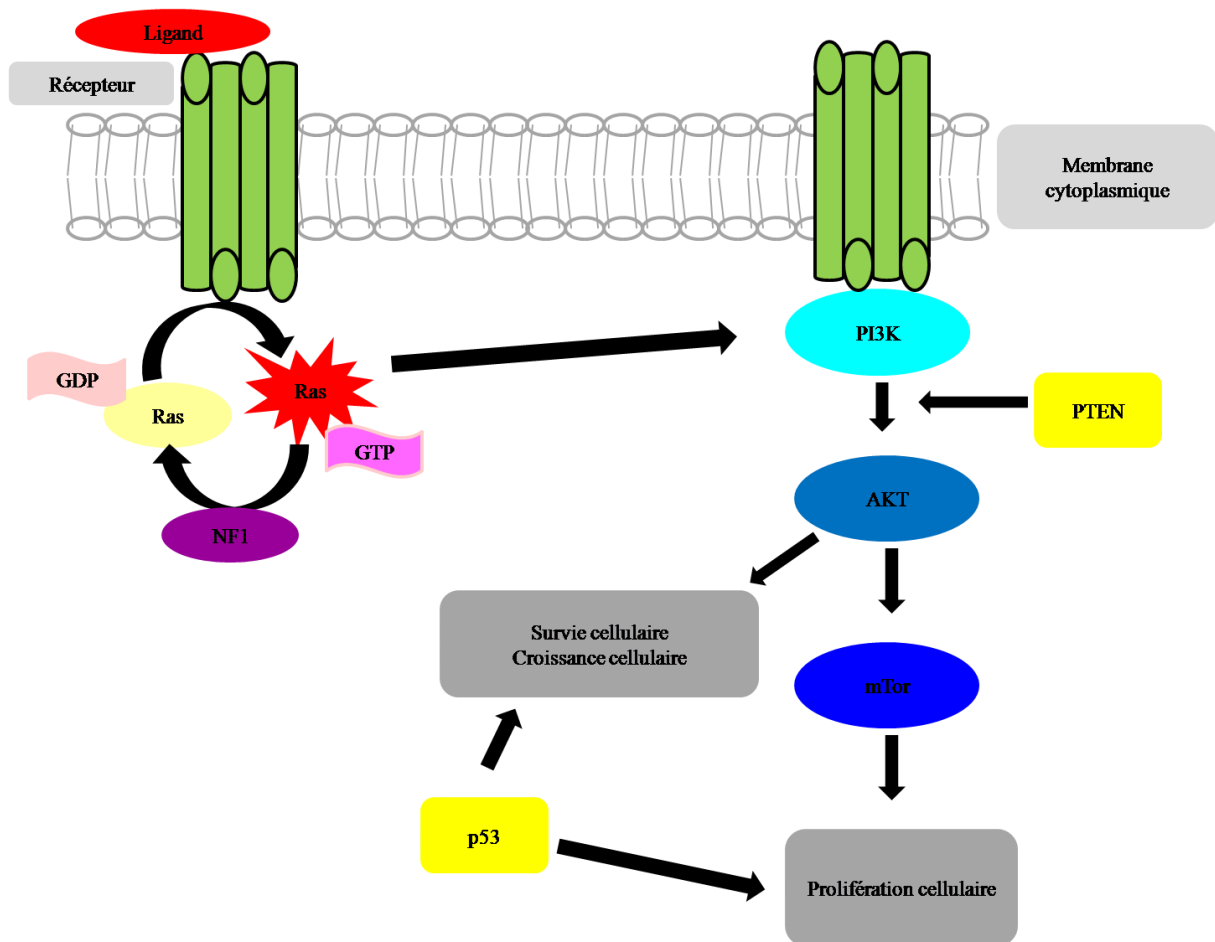
# ANNEXES

**Annexe 1 :** Représentation des interactions entre NF1, la protéine Ras et la voie de signalisation PI3K.

La liaison du ligand aux récepteurs membranaires active PI3K. PI3K activée phosphoryle PI(3,4)P (abréviation : PIP2) pour produire PI (3,4,5) P (abréviation : PIP3 ) . PIP3 recrute alors la phosphatidylinositol3kinase dépendant (PDK1) au niveau de la membrane plasmique. Une fois phosphorylée, cette dernière active la sérine/thréonine kinase (également connue sous le nom de AKT ou Protein Kinase B (PKB)) afin qu'elle régule divers processus cellulaires (transduction des signaux, angiogénèse, cancérogénèse).

La PI3K est un hétérodimère à activité kinase constitué de deux protéines : une sous unité régulatrice (p85) et une sous unité catalytique (p110). Elle peut donc être activée directement par un récepteur à la tyrosine-kinase (RKT) ou par l'intermédiaire de la protéine Ras, elle-même activée par mutation ou par un de ces récepteurs (figure 3).

Les protéines Ras sont de petites GTPases monomériques qui possèdent un rôle de proto-oncogène. Elles interviennent dans la régulation de la prolifération, de la différenciation, dans la survie cellulaire ainsi que dans l'organisation du cytosquelette. Elles favorisent l'autophagie (Guo, 2011) ce qui entraîne la transformation cancéreuse de cellules (Kim, 2011). Elles sont responsables d'une tumeur sur quatre chez l'Homme.



Représentation des interactions entre NF1, la protéine Ras et la voie de signalisation PI3K. GTP= Guanosine Tri Phosphate ; GDP= Guanosine Di Phosphate ; Ras= Retrovirus associated sequences ; NF1 = Neurofibromin 1 ; PI3K = Phosphatidylinositol 3 kinase; AKT= Sérine/Thréonine Kinase; PTEN = Phosphatase and TENsinhomolog ; mTor= Mammalian Target Of Rapamycine ; P53 = Protéine de suppression tumorale.

Dans une cellule normale, NF1 agit comme un régulateur négatif de la voie de transduction du signal Ras puisqu'il limite l'activité de Ras et par conséquent PI3K. A l'inverse, la perte de NF1 conduit à une augmentation de l'activité de Ras ce qui provoque une augmentation de PI3K. La croissance cellulaire est alors dérégulée et la formation de cellule cancéreuse se met en place.

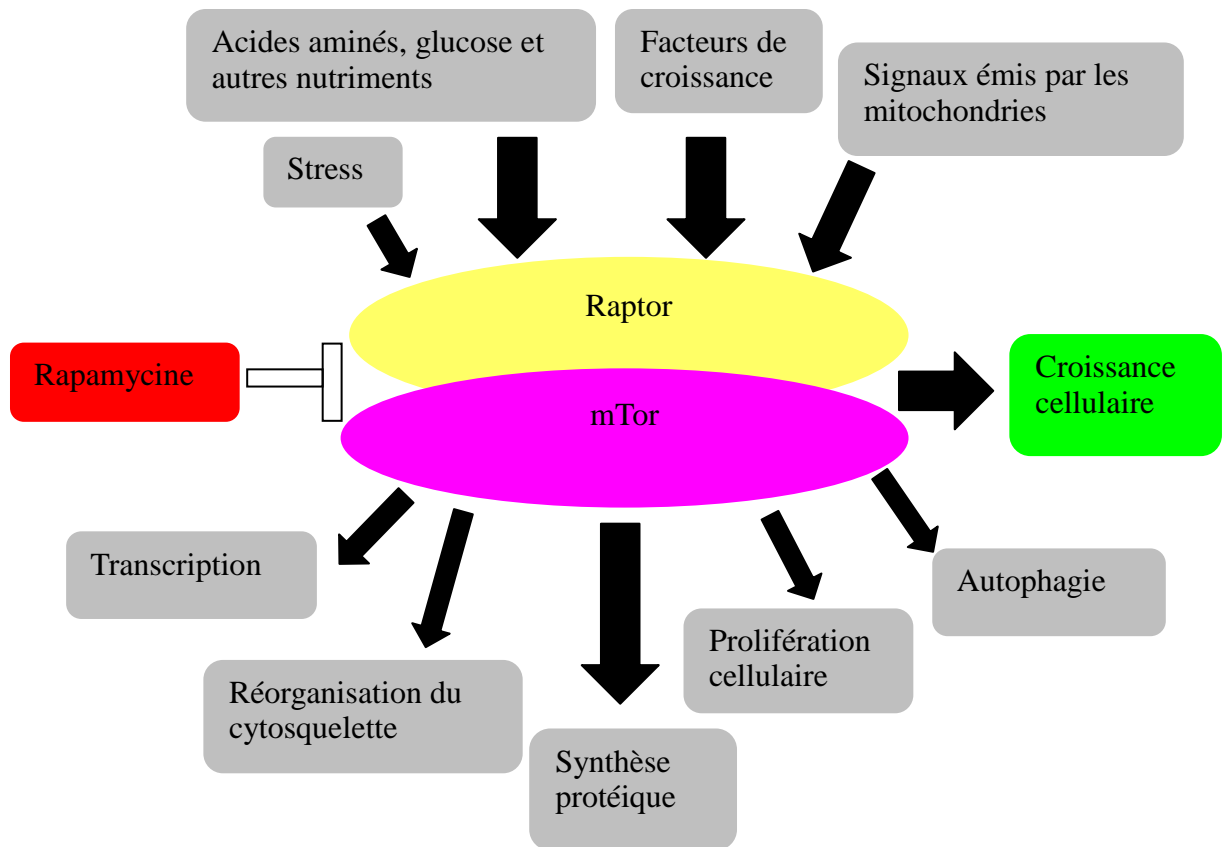
Comme Ras, AKT est un proto-oncogène. Chez l'homme il existe trois gènes de la famille AKT : AKT1-2-3. Akt1 est impliqué dans la voie de signalisation de la survie cellulaire en inhibant l'apoptose ce qui l'amène à être considéré comme un facteur essentiel dans l'apparition de nombreux cancer chez l'Homme. Akt2 est impliqué dans la signalisation cellulaire de l'insuline ce qui lui confère un rôle essentiel dans le transport du glucose (Robert,



2003). Enfin Akt3 serait exprimé dans le cerveau mais son rôle est pour le moment peu clair (Yang, 2004). Akt 1 possède de nombreuses cibles d'aval dont la protéine kinase mTor.

mTor (*Mammalian Target Of Rapamycin*) est une enzyme intracellulaire découverte en 1994, à activité sérine-thréonine kinase. De ce fait, mTor va être activée soit de manière directe par phosphorylation directe d'AKT, soit de manière indirecte par phosphorylation d'AKT puis inactivation de TSC2. mTor est une enzyme très conservée, à ce jour, en effet, aucune mutation la concernant n'a été décrite. mTOR entre dans la composition de deux types de complexes actifs (figure 4) : un complexe sensible à la rapamycine, mTORC1, défini par son interaction avec *regulatory-associated protein of mTOR* (RAPTOR) et un complexe insensible à la rapamycine, mTORC2, défini par son interaction avec *rapamycin-insensitive companion of mTOR* (RICTOR).

La Rapamycine est un médicament immunosuppresseur utilisé dans le traitement antirejet après greffe d'organe. Il possède des propriétés anti-tumorales par son action inhibitrice sur la protéine mTor. Différents analogues de la Rapamycine sont en cours de développement anti-tumoral et leurs indications devraient s'élargir dans les prochaines années. (Dreyer, 2009). mTor peut jouer différents rôles selon les protéines qu'elle active ou inhibe : soit un rôle de régulation de la traduction et de la synthèse protéique du cycle cellulaire et de l'apoptose, soit un rôle de contrôle du cytosquelette (Hay, 2004) .



Rôles exercés par mTor dans les cellules.  
 Légende : mTor = mammalian Target Of Rapamycine.

**Annexe 2 : Tableau récapitulatif des diagnostics différentiels de la lésion papillomateuse.**  
D'après Pindborg (1994), Spzirglas (1999) et Kuffer (2009).

	Verne vulgare	Diapneuse	Condylome acuminé	Leucoplasie verruqueuse	Carcinome verruqueux débutant	Maladie de Cowden	Carcinome épidermoïde
Aspect de surface	Nodule	Nodule	Nodule	-Plaque irrégulière (Wamakulasuriya et Johnson 2007), érosive, verruqueuse ou nodulaire -Présente des zones ulcérées	-Plaque plus ou moins épaisse, avec projections papillaires saillantes assez resserrées -Rebord ourlé -Muqueuse avoisinante anormale -kératinisation atrophique ou hyperplasique	-Papules et nodules fibreux hypertrophiques groupés en nappe -Globuleux ou aplati -Aspect de gingivite chronique hypertrophique papillomateuse possible	Plus ou moins verruqueux, parfois érosif, saignement au contact
Couleur	Kératosique ou grisâtre	Rose ou blanchâtre	Rose, rarement kératosique	Mixte (blanc et rouge) avec blanc prédominant	Rouge à blanc selon le degré de kératinisation	Rose	Rouge à blanc selon le degré de kératinisation
Épidémiologie	Enfant, adolescent et plus rarement les adultes.	Très fréquente	Adulte jeune ou adolescent (suspecter abus sexuel chez l'enfant)	Prévalence de 1 à 5% (Kleinman, Swango, Pindborg 1993)		1/200 000, lésions buccales retrouvés dans 90 à 100%	Au delà de 50 ans, plus fréquemment sexe masculin
Douleur	Indolore	Indolore	Indolore		Indolore	Indolore	Indolore en début puis douloureux
Étiologie	HPV 2 et 4	Aspiration de la muqueuse ou succion à travers un orifice	HPV 6 et 11, parfois HPV 2 et 7.	Tabagique et alcool, HPV, mauvaise hygiène bucco-dentaire et traumatisme chronique	HPV	Maladie héréditaire autosomique dominante	
Signes associés	Possible présence de verne digitale et palmaire	Aucun	Souvent associé à des papillomes plus récents			-Hamartomes multiples -Cancers	Induration sous-jacente
Histologie	Hyperkératose, hyperacanthose, Hyperpapillomateuse, Pas d'atypie cellulaire, cellule d'aspect normal, membrane basale respectée, Présence de koilocytes	Tissus conjonctif plus ou moins fibreux riche en capillaire pratiquement dépourvu d'infiltrat inflammatoire . Épithélium plus ou moins hyperplasique et kératinisé.	Hyperkératose, hyperacanthose Surface légèrement parakératinisée Nombreux koilocytes	Prolifération exophytique, hyperparakératose	-Prolifération de l'épithélium avec projections papillaires ainsi que des masses épithéliales arrondies qui s'enfoncent dans le chorton pouvant aller jusqu'au plan musculaire. -Mitoses nombreuses mais normales -Poches saillantes de kératine dans la couche cornée des ans épithéliaux interpapillaires centraux -Conjonctif : infiltrat inflammatoire	-Pas de prolifération épithéliale -Petit nodules fibreux soulevant un épithélium aminci ou légèrement hyperplasique	-Tissus épithélial tumoral : transformation maligne des kératocytes avec atypies nucléo-cytoplasmique, mitoses anormales, et diminution plus ou moins importante de la différenciation cellulaire -Tissus conjonctif réactionnel
Palpation	Molle ou ferme, Pas induration	Molle et souple	Molle ou ferme, Pas d'induration		Pas d'induration	Souple, non induré	

**Annexe 3 : Fiche de renseignements cliniques remplie le 15 Janvier 2016, jour de la biopsie.**

### DE CYTOLOGIE PATHOLOGIQUES

au laboratoire

F 015 : 15/01/2016 à 16 h 15

TRANSMISSION DES RESULTATS

Service demandeur Odontologie  
 Nom du médecin préleveur GRANGETTE

Téléphone et/ou BIP

Service prescripteur Odontologie  
 Nom du médecin prescripteur RENOUX

Téléphone et/ou BIP

Signature préleveur/prescripteur

DEMANDE(S) PARTICULIERE(S) :

EXAMEN EXTEMPORANE

**RENSEIGNEMENTS CLINIQUES :**

- Patient de 61 ans présentant une lésion papillonnaire de la joue droite en regard de deux édentements.
- Notion de lésion déjà retirée par laser (?) en 2013.
- Une lésion principale + deux lésions satellites à jour.
- ATCD: HTA; hypothyroïdie; cataracte; hystérectomie sur fibrome

**EXAMENS ANATOMO-PATHOLOGIQUES ANTERIEURS** (date(s), numéro(s) d'enregistrement et résultats, antibiotiques, hormones...)

**TRAITEMENTS RECUS** (radiation, Bicarbone, Calceolone, Mavicol)

**PRELEVEMENT(S)**

**NATURE(S) ET SIEGE(S)**  
(éventuellement identifier les différents récipients)

Surfaces papillome? viral?  
 (pourriez-vous nous faire parvenir quelques photos des lames? Merci d'avance. Bien cordialement,  
 Dr Hajar Renoux)

**SCHEMA SOMMAIRE DES LESIONS**

FIXATEUR UTILISE : FORMOL  AUTRE  LEQUEL ? AUCUN

CADRE RESERVE AU SERVICE D'ANATOMIE ET DE CYTOLOGIE PATHOLOGIQUES

REÇU LE à -- H --

NBRE DE RECIPIENTS :

CONGELATION  à -- H --

MICROSCOPIE ELECTRONIQUE

COTATION :


NBRE DE LAMES POUR CYTOLOGIE :

MILIEUX SPECIAUX : LEQUEL?

PHOTOGRAPHIE(S) MACROSCOPIQUE(S)

Imp -AP-HP- B1 311 Bis

Annexe 4 : Compte rendu anatomopathologique de l'exérèse du 15 Janvier 2016.


 <p>HÔPITAUX UNIVERSITAIRES PARIS NORD VAL DE SEINE Louis-Mourier</p>	<p><b>Hôpitaux Universitaires - Paris Nord Val de Seine</b> Service d'Anatomie et Cytologie Pathologiques Hôpital Louis MOURIER – Dr Maggy GROSSIN Praticiens spécialisés : W.SANDID, A. TALISSE, O. TESS, J.M. VAQUER Foetopathologistes : C. MECHLER, L.GAVARD 178, rue des renouillers F92701 COLOMBES cedex ☎ : (33) 1 47 60 62 59 - fax : (33) 1 47 60 61 22</p>	<p><b>1600333</b></p>
<p><b>Patient :</b> [REDACTED]</p>		
<p>[REDACTED]</p>		<p><b>Docteur Marysette FOLLIGUET</b> Service d'Odontologie</p>
<p><b>Prélevé le 15/01/2016 Reçu le 18/01/2016</b></p>		<p>Hôpital LOUIS MOURIER CASE 053</p>
<p>Prescripteur : Dr Marysette FOLLIGUET Correspondant(s) :</p>		
<p><i>Antécédents</i> NEANT</p>		
<p><b>COMPTE-RENDU DEFINITIF AVEC COMPLEMENTAIRE AU VERSO</b></p>		
<p><b>NATURE DU PRELEVEMENT : PRELEVEMENT SUR LA JOUE DROITE</b></p>		
<p><b>RENSEIGNEMENTS CLINIQUES</b> Lésion papillomateuse de joue droite en regard de deux édentements. Notion de lésion déjà retirée par laser en 2013. Une lésion principale et deux lésions satellites ce jour. Antécédent d'HTA, hypothyroïdie, cataracte. Hystérectomie pour fibrome. Traitement par Bicarbonate, Calcioside, Movicol. Suspicion de papillome viral ?</p>		
<p><b>COMPTE-RENDU</b> <i>Deux fragments de 1,8x1,4x0,8cm et de 0,9x0,7x0,2cm coupés et inclus en totalité, étudiés sur des niveaux après coloration HES.</i></p> <p>L'étude microscopique montre un épithélium malpighien muqueux normal en continuité avec une formation exophytique faite d'une hyperplasie épithéliale malpighienne bien différenciée, focalement parakératosique en surface avec quelques suffusions inflammatoires dispersées entre les cellules malpighiennes régulières dépourvues d'effet cytopathogène viral et d'atypie. Par place le chorion contient quelques éléments inflammatoires mononucléés.</p>		
<p><b>CONCLUSION</b> <b>Aspect histologique d'un papillome, sans effet cytopathogène viral ni signe de malignité dans la limite du prélèvement.</b></p>		
<p>Compte-rendu initial du Dr Maggy GROSSIN répondu le 22/01/2016</p>		
<p><b>COMPTE-RENDU ANATOMO PATHOLOGIQUE COMPLEMENTAIRE</b></p>		
<p><b>Etude immunohistochimique en automate MENARINI :</b> - anticorps anti Ki67 : positivité nucléaire de l'assise épithéliale germinative et de quelques cellules suprabasales. - anticorps anti P16 : positivité cytoplasmique hétérogène d'environ 30 à 40% des cellules malpighiennes.</p>		
<p><b>Hybridation in situ :</b> HPV 6/11 bas grade, HPV 16 haut grade : négatifs.</p>		
		<p><i>[Signature]</i> <b>1600333</b></p>

**CONCLUSION**

- Techniques complémentaires non contributives et ne décelant pas d'expression d'HPV en technique d'hybridation in situ.
- Interprétation histologique préalable inchangée.

Le 25/02/2016

Dr Maggy GROSSIN



---

Codification ADICAP : OHBXE0H0-JOD





Mot(s) clé(s) : PHOTO HISTO

Secrétaire : CMHU

---

1600333

**Annexe 5** : Compte rendu anatomopathologique sur le bloc réexpédié de la lésion muqueuse biopsiée en 2013, réalisé à l'hôpital de Louis Mourier par le service d'anatomie et cytologie pathologiques.

	<b>Hôpitaux Universitaires - Paris Nord Val de Seine</b> Service d'Anatomie et Cytologie Pathologiques Hôpital Louis MOURIER – Dr Maggy GROSSIN Praticiens spécialisés : W.SANDID, A. TALISSE, O. TESS, J.M. VAQUER Foetopathologistes : C. MECHLER, L.GAVARD 178, rue des renouillers F92701 COLOMBES cedex ☎ : (33) 1 47 60 62 59 - fax : (33) 1 47 60 61 22	<b>1605136</b> DUPLICATA édité le 12/09/2016
	<hr/>	
<b>Patient :</b>  	<b>Docteur RENOUX Marion</b> Hôpital Louis Mourier Centre dentaire 92700 COLOMBES	
<b>Prélevé le 09/09/2016</b>	<b>Reçu le 09/09/2016</b>	
<hr/>		
Prescripteur : Dr Georges KHARSA Correspondant(s) :		
<u>Antériorités</u> 1600333		
<hr/>		
<b>COMPTE-RENDU ANATOMO PATHOLOGIQUE</b>		
<b>NATURE DU PRELEVEMENT : UN BLOC N°1108424 COMMUNIQUE PAR LE DOCTEUR GEORGES KHARSA (CABINET DE PATHOLOGIE 15 rue Victor Duruy– 75015 PARIS) : prélèvement jugal.</b>		
<b>RENSEIGNEMENTS CLINIQUES</b> Exérèse en 2013 de lésion jugale évoluant depuis 8 mois. Lichen ? Evolution : récurrence en 2016 et reprise d'exérèse à Colombes. Relecture pour archivage à Colombes. Médecins en charge du patient : docteurs Marion RENOUX et Louise GRANGETTE.		
<b>COMPTE-RENDU ET CONCLUSION</b> <i>Un fragment de 1 x 0,8 x 0,4 cm.</i> Aspect histologique d'une hyperplasie épithéliale malpighienne bénigne hyperacanthosique et hyperpapillomateuse, sans atypie ni effet cytopathogène viral, ni remaniement inflammatoire. <b>Diagnostic proposé : aspect histologique d'un papillome sans aspect viral ni signe de malignité dans la limite du prélèvement, de même aspect histologique que la récurrence réséquée en 2016 (cf n°1600333).</b> <b>Le rattachement de cette lésion épithéliale bénigne à une éventuelle maladie de Cowden dépend du contexte clinique et de l'anamnèse, car l'aspect histologique des lésions muqueuses ne permet pas de le préciser.</b>  <i>PS : un bloc réexpédié, lames colorées archivées à Colombes.</i>		
<b>Le 12/09/2016</b>	<b>Dr Maggy GROSSIN</b> 	
<hr/>		
Codification ADICAP : BLOT0170B, BHBXE0H0-JO, BHBX0150 Mot(s) clé(s) : Secrétaire : CVCOU		
<hr/>		
		<b>1605136</b>

Annexe 6 : Compte rendu anatomopathologique transmis au dentiste de la patiente en 2013.

Fax reçu de : 0148420676 30-03-16 12:57 Pg: 1

**CABINET D'ANATOMIE ET CYTOLOGIE PATHOLOGIQUES**  
15, RUE VICTOR DURUY - 75015 PARIS  
Tél. : 01 48 42 02 02 - Fax : 01 48 42 06 76 - Mèl : capathologique@orange.fr  
**DOCTEUR GEORGES KHARSA**  
PRATICIEN HOSPITALIER DU CUI DE CHATEL  
ANCIEN RESPONSABLE DE L'UNITE D'ANATOMIE DU CHI DE COURCOURONNEUILLY SUR SEINE  
ANATOMO-PATHOLOGISTE

*fab/yf*  
Examen N° 1108424 reçue le 10/05/2013

Duplicata GK / 1108424  
DOCTEUR ALONSO CASAS  
54 AV CHARLES DE GAULLE  
92200 NEUILLY

Copie adressée au(x) : DOCTEUR TARAVEL Guy  
O HBX E0D0

Paris, le 29 mars 2016

**LESION JUGALE EVOLUANT DEPUIS 8 MOIS - LICHEN ?**  
1 fragment de 1 x 0,8 x 0,4 cm.

Il s'agit d'un aspect d'une muqueuse malpighienne épaissie hyperacanthosique hyperpapillomateuse.  
Il existe sur les incidences de coupe des sections de papilles avec de véritables axes conjonctifs grêles vascularisés.  
Le revêtement est fait d'un épithélium malpighien très régulier sans caractère dysplasique ou suspect.  
On trouve plusieurs cellules clarifiées d'allure koilocytaire.  
Le chorion sous jacent présente un minime infiltrat inflammatoire non spécifique, sans caractère lichenôide en bande.

**CONCLUSION :**  
Assez volumineux papillome malpighien bénin sans caractère dysplasique ou suspect de malignité.  
Absence de critère histologique en faveur d'un lichen.

Répondu le 14/05/2013 DOCTEUR G. KHARSA


Page 1/1



**Annexe 7 : Examen des caractéristiques génétiques, consentement pour une personne majeure.**

**ASSISTANCE HÔPITAUX  
PUBLIQUE DE PARIS**  
La Pitié-Salpêtrière

**EXAMEN DES CARACTERISTIQUES GENETIQUES**  
**Consentement pour une personne majeure**  
(établi en 2 exemplaires : 1 pour l'intéressé et 1 à conserver dans le dossier médical)



**Hôpitaux Universitaires  
La Pitié-Salpêtrière - Charles  
Foix**

47-83 Boulevard de l'Hôpital  
75651 PARIS Cedex 13  
Standard : 01.42.16.00.00

---

**POLE DE BIOLOGIE MEDICALE  
ET PATHOLOGIE**  
Pr. Brigitte AUTRAN (Coordonnateur Médical)  
Christine DEGOUT (Coordonnateur  
Paramédical)

**DEPARTEMENT DE GENETIQUE**  
Chef du Département :  
Pr. Florent SOUBRIER

**CONSULTATION D'ONCOGENETIQUE**  
Médecins consultants  
Pr. F. SOUBRIER  
[florent.soubrier@aphp.fr](mailto:florent.soubrier@aphp.fr)  
Dr. C. COLAS  
[christelle.colas@aphp.fr](mailto:christelle.colas@aphp.fr)  
Dr. V. CUSIN  
[veronica.cusin@aphp.fr](mailto:veronica.cusin@aphp.fr)

Conseillère en génétique  
M. WARCOIN  
[mathilde.warcoin@aphp.fr](mailto:mathilde.warcoin@aphp.fr)  
01 42 17 79 21

Psychologue  
C. BOUCHER  
01 42 17 76 59

Secrétariat  
V. GERBER  
01 42 17 76 59  
Fax : 01 42 16 13 64  
[valerie.gerber@aphp.fr](mailto:valerie.gerber@aphp.fr)

Prise des RDV : 01 42 16 13 95

Adresse postale  
Consultation de Génétique  
Bâtiment Rééducation  
Groupe hospitalier Pitié-Salpêtrière  
47/83, bd de l'hôpital  
75651 PARIS Cedex 13

Autres Sites de consultation  
Hôpital Saint Antoine  
01 49 28 29 37  
Hôpital Tenon  
01 56 01 54 42

Je, soussigné(e) (nom, prénom) [REDACTED] .....

né(e) le 12.10.1974 .....

certifie avoir reçu du Dr RENOUX M. une information compréhensible concernant la  
prédisposition (nom de la maladie) le Syndrome de Cowden .....

J'ai compris qu'une analyse génétique m'est proposée à partir d'un prélèvement sanguin. Cette analyse a pour but de déterminer si un de mes gènes présente une anomalie en rapport avec la maladie citée ci-dessus. Ce prélèvement sanguin ne pourra pas être utilisé pour d'autres études sans mon consentement.

Les résultats de cette analyse me seront transmis au cours d'une consultation par le médecin prescripteur. Ils resteront confidentiels et ne pourront être communiqués qu'au(x) médecin(s) que je désignerai.

J'ai compris qu'en cas d'anomalie génétique identifiée permettant des mesures de prévention ou de soin, je serais dans l'obligation d'informer, directement, ou par l'intermédiaire du médecin, les membres de ma famille potentiellement concernés et, qu'en cas de refus, ma responsabilité pourra être engagée.

J'ai eu la possibilité de poser toutes les questions que je souhaitais. J'ai bien compris les implications possibles du test génétique et je pourrai obtenir toute information complémentaire auprès du médecin cité ci-dessus.

Je peux à tout moment décider de ne pas poursuivre cette démarche. Les données génétiques et le matériel biologique me concernant pourront être détruits à ma demande. Dans ce cas, j'en informerai par écrit le médecin désigné ci-dessus. Cette décision ne modifiera en rien ma prise en charge médicale.

J'accepte que cette analyse génétique soit effectuée dans le but :

de rechercher une origine génétique à ma maladie (gène P.T.E.N .....) )

d'un diagnostic prédictif (gène .....) )

d'une recherche d'hétérozygotie pour une maladie récessive ou liée à l'X (gène .....) )

J'accepte que mes résultats soient utilisés pour faciliter la réalisation de tests génétiques chez les membres de ma famille qui en feraient la demande.  OUI  NON

J'accepte que mes échantillons biologiques soient conservés et utilisés à des fins de recherche médicale, dans le cadre de la maladie désignée ci-dessus, sans limitation de temps.  OUI  NON


Fait à Columbus ..... le 15 Août 2016

Signature [REDACTED] Signature du médecin [REDACTED]


Les dispositions légales concernant ce document sont décrites dans l'article R1131-4 du Code de Santé Publique, la Loi du 07/07/2011 relative à la bioéthique et le décret du 22/06/2013.  
Nous vous rappelons que les données vous concernant peuvent faire l'objet d'un traitement informatique et sont protégées par les dispositions de la loi «informatique et libertés» (Loi n°78-17 du Janvier 1978, modifiée). Vous disposez à tout moment d'un droit d'accès et de rectification.

MAJ 07/2016

**Annexe 8** : Consentement éclairé rempli par la patiente avec l'intervention chirurgicale.

 <p>Groupe Hospitalier Pitié-Salpêtrière 47/83 bd de l'Hôpital 75651 Paris Cedex 13 Consultation de Génétique Tel : 01 42 16 37 82 Fax : 01 42 16 37 59 Fédération de Génétique et Cytogénétique Tel : 01 42 17 76 47 Fax : 01 42 17 76 18</p>	<h3>EXAMEN DES CARACTERISTIQUES GENETIQUES</h3> <h4>Consentement pour une personne Majeure</h4> <p><i>(établi en 3 exemplaires : 1 pour l'intéressé, 1 pour le laboratoire et 1 à conserver dans le dossier médical)</i></p>
<p>Je, soussigné(e) (nom, prénom) <span style="border: 1px solid black; display: inline-block; width: 150px; height: 15px;"></span> .....</p>	
<p>né(e) le <u>12.10.1914</u> .....</p>	
<p>Certifie avoir reçu du Dr <u>RENAUX Haïm</u> une information compréhensible concernant (nom de la maladie) <u>le syndrome de Cauder</u> .....</p>	
<p>J'ai compris qu'une analyse génétique m'est proposée à partir d'un prélèvement sanguin (ou d'autre nature). Cette analyse a pour but de déterminer si un de mes gènes ou un de mes chromosomes présente une anomalie en rapport avec la maladie citée ci-dessus. Ce prélèvement sanguin ne pourra pas être utilisé pour d'autres études sans mon consentement.</p>	
<p>Les résultats de cette analyse me seront transmis au cours d'une consultation par le médecin prescripteur. Ils resteront confidentiels et ne pourront être communiqués qu'au(x) médecin(s) que je désignerai.</p>	
<p>J'ai eu la possibilité de poser toutes les questions que je souhaitais. J'ai bien compris les implications possibles du test génétique et je pourrai obtenir toute information complémentaire auprès du médecin cité ci-dessus.</p>	
<p>Je peux à tout moment décider de ne pas poursuivre cette démarche. Les données génétiques et le matériel biologique me concernant pourront être détruits à ma demande. Dans ce cas, j'en informerai par écrit le médecin désigné ci-dessus. Cette décision ne modifiera en rien ma prise en charge médicale.</p>	
<p>J'accepte que cette analyse génétique soit effectuée dans le but :</p>	
<p><input type="checkbox"/> de rechercher une origine génétique à ma maladie (diagnostic étiologique)</p>	
<p><input checked="" type="checkbox"/> d'un diagnostic prédictif (gène/mutation : .....) )</p>	
<p><input checked="" type="checkbox"/> d'une recherche d'hétérozygotie pour une maladie récessive ou liée à l'X (gène/mutation : .....) )</p>	
<p>J'accepte, que mes résultats soient utilisés pour faciliter la réalisation de tests génétiques chez les membres de ma famille qui en feraient la demande.</p>	
<p style="margin-left: 100px;"><input checked="" type="radio"/> OUI</p> <p style="margin-right: 100px;"><input type="radio"/> NON</p>	
<p>J'accepte que mes échantillons biologiques soient conservés et utilisés à des fins de recherche médicale, dans le cadre de la maladie désignée ci-dessus, sans limitation de temps.</p>	
<p style="margin-left: 100px;"><input checked="" type="radio"/> OUI</p> <p style="margin-right: 100px;"><input type="radio"/> NON</p>	
<p>Fait à <u>Edonbes</u> le <u>15 avril 2016</u></p>	
<p>Signature :</p>	<p>Signature du Médecin :</p>
<div style="border: 1px solid black; width: 150px; height: 60px; margin: 0 auto;"></div>	<div style="border: 1px solid black; width: 150px; height: 60px; margin: 0 auto;"></div>
<p><i>Les dispositions réglementaires concernant ce consentement sont décrites dans l'article R1131-4 du Code de Santé Publique. Nous vous rappelons que les données vous concernant peuvent faire l'objet d'un traitement informatique et sont protégées par les dispositions de la loi «informatique et libertés » (Loi n°78-17 du Janvier 1978, modifiée). Vous disposez à tout moment d'un droit d'accès et de rectification.</i></p>	
<p><i>Date de création : Janv 2006</i></p>	

**Annexe 9 : Fiche de renseignements cliniques pour l'analyse du gène PTEN chez les cas INDEX.**

	<b>GRUPE HOSPITALIER PITIE-SALPETRIERE</b> <b>Laboratoire d'oncogénétique et d'angiogénétique moléculaire</b>	Bâtiment La Peyronie 6 Secteur Pitié 47/83, boulevard de l'Hôpital 75651 PARIS cedex 13
Praticien responsable : Pr Florent Soubrier <i>courriel : florent.soubrier@psl.aphp.fr</i> Oncogénéticien : Dr Chrystelle Colas <i>courriel : chrystelle.colas@psl.aphp.fr</i> Biologistes : Dr. Florence Coulet <i>courriel : florence.coulet@psl.aphp.fr</i> Dr. Mélanie Eyries <i>courriel : melanie.eyries@psl.aphp.fr</i>		Secrétariat : tél 01 42 17 76 64 fax 01 42 17 76 18 Laboratoire : tél 01 42 17 75 99
<b>FICHE DE RENSEIGNEMENTS CLINIQUES                  POUR L'ANALYSE DU GENE PTEN CHEZ LES CAS INDEX</b>		
PATIENT (remplir ou colle Nom : ..... Prénom : ..... Nom de jeune fille : ..... Date de naissance : ..... Lieu et pays de naissance : ..... Sexe : M <input type="checkbox"/> F <input type="checkbox"/>		PRESCRIPTEUR Nom : <b>RENOUX</b> <i>Maia</i> Hôpital : <i>Louis Mourier</i> Service : <i>ORODONTOLOGIE</i> Téléphone : ..... ou tampon ..... <b>HOPITAL LOUIS MOURIER</b> Service d'ODONTOLOGIE Professeur M. FOLLIGUET 178, rue des Renouillers 92701 COLOMBES CEDEX Tel. : 01 47 60 61 74 N° FINSS 920100047
<b>ANTECEDENTS PERSONNELS</b>		
<b>Critères pathognomoniques</b> MALADIE DE LHERMITTE- DUCLOS <input type="checkbox"/> oui <input checked="" type="checkbox"/> non ATTEINTE DERMATOLOGIQUE EVOCATRICE <input checked="" type="checkbox"/> oui <input type="checkbox"/> non Si oui précisez : ..... trichilemmomes / papules faciales / <u>papillomatose orale</u> / kératose acrale		
<b>Critères majeurs</b> MACROCEPHALIE : <input checked="" type="checkbox"/> oui <input type="checkbox"/> non Si oui précisez le PC : <i>S9, S, em</i> Aucune analyse ne sera faite en l'absence d'information sur le périmètre crânien (pour mémoire : limite supérieures à 2DS chez l'adulte = 58cm) RETARD PSYCHOMOTEUR : <input type="checkbox"/> oui <input checked="" type="checkbox"/> non Si oui précisez : ..... CANCER DU SEIN ou de l'ENDOMETRE : <input checked="" type="checkbox"/> oui <input type="checkbox"/> non Si oui précisez : <i>hystérectomie totale dans les années 1945</i> CANCER de la THYROIDE : <input checked="" type="checkbox"/> oui <input type="checkbox"/> non <i>hypothyroïdisme par 6 ans 60</i> POLYPOSE (hamartomateuse ou juvénile) : <input type="checkbox"/> oui <input type="checkbox"/> non Si oui précisez : .....		
<b>Critères mineurs</b> ATTEINTE MAMMAIRE BENIGNE : <input type="checkbox"/> oui <input checked="" type="checkbox"/> non Si oui précisez : <i>non cause</i> ATTEINTE THYROIDIENNE BENIGNE : <input type="checkbox"/> oui <input checked="" type="checkbox"/> non Si oui précisez : <i>non cause</i> AUTRE ATTEINTE DIGESTIVE : <input type="checkbox"/> oui <input checked="" type="checkbox"/> non Si oui précisez : <i>non cause</i> AUTRES SIGNES (lipomes / <u>fibromes</u> / autre cancer) : <input checked="" type="checkbox"/> oui <input type="checkbox"/> non Si oui précisez : <i>fibrome utérin</i>		
<b>ANTECEDENTS FAMILIAUX</b> Aucun <input checked="" type="checkbox"/> ou oui <input type="checkbox"/> et joindre un arbre généalogique		
L'indication d'analyse sera retenue de principe devant :		
<b>En l'absence de contexte familial</b>	<b>Dans un contexte familial</b>	
1 critère pathognomonique 2 critères majeurs dont au moins la macrocéphalie 1 critère majeur et 3 critères mineurs 4 critères mineurs	1 critère pathognomonique 1 critère majeur 2 critères mineurs	
Les autres indications doivent être discutées directement avec le laboratoire		
<b>CADRE RESERVE AU LABORATOIRE DE DIAGNOSTIC MOLECULAIRE</b>		
DATE D'ARRIVEE AU LABORATOIRE DE LA FICHE : VALIDATION DE L'INDICATION : Oui <input type="checkbox"/> Non <input type="checkbox"/> Demande d'informations complémentaires <input type="checkbox"/> NOM DU BIOLOGISTE :		

**Annexe 10 : Compte rendu histologique de la lésion infra orbitaire gauche.**

**ANATOMIE ET CYTOLOGIE PATHOLOGIQUES**

60 rue de Wattignies 75012 PARIS - tél. : 01 43 41 45 45 - télécopie : 01 43 41 44 00  
S.C.P. Lab, Guigui et Associés

Docteur Jean-Philippe LAB  
Docteur Bernard GUIGUI  
Docteur Odette GEORGES  
Docteur Alexiane DALLLOT  
Docteur Jean-Christophe FOURNET

**Docteur Eduardo MARINHO**  
Anatomo-cyto-pathologiste  
Dermato-pathologiste  
Attaché à l'hôpital Bichat  
75 1 60266 5 ☎ 01-43-41-46.43

ema /  
Le 15/12/2016  
Examen n° [REDACTED]  
Reçu le [REDACTED]  
Nom : [REDACTED]  
Né(e) le : 12/10/1914 102 ans  
CENTRE INTERNATIONAL DE DERMATOLOGIE

DOCTEUR GRANGETTE  
HOPITAUX UNIVERSITAIRES  
Service d'Odontologie  
178 RUE DES RENOUILLETS  
92701 COLOMBES CEDEX

Copie à la demande du DOCTEUR ALIX BALARESQUE


**EXERSE D'UN KYSTE SEBACE DU CANTHUS EXTERNE GAUCHE**

A l'examen histologique, on observe des fragments d'une volumineuse lésion kystique revêtue d'une paroi malpighienne à contours festonnés. La cavité kystique est remplie de lamelles de kératine orthokératosique. Le derme visible autour de la lésion est discrètement inflammatoire.

**CONCLUSION :**

L'aspect histologique est bien celui d'un kyste épidermoïde rompu.

Docteur Eduardo MARINHO



# TABLE DES ILLUSTRATIONS

<b>Figure 1 :</b> Mode de transmission du syndrome de Cowden avec un parent malade..	7
<b>Figure 2 :</b> Voie PTEN. D'après Planchon, 2008..	11
<b>Figure 3 :</b> Représentation des interactions entre NF1, la protéine Ras et la voie de signalisation PI3K..	12
<b>Figure 4 :</b> Kératose acrales. D'après Sardinoux, 2010 ..	16
<b>Figure 5 :</b> Patient atteint du syndrome de Protée ; ce syndrome a inspiré le film « the Elephant Man ». D'après Lindhurst, 2011 ..	22
<b>Figure 6 :</b> Démarche diagnostique permettant de suspecter un syndrome de Cowden ou PHTS à partir des critères « tests ». D'après le National Comprehensive Cancer Network 2016.....	28
<b>Figure 7 :</b> Guidelines mise en place pour un patient présentant les « critères tests » au syndrome de Cowden/PHTS. D'après le NCCN 2016. ....	29
<b>Figure 8 :</b> « Critères cliniques » permettant le diagnostic le syndrome de Cowden/PHTS D'après la NCCN 2016. ....	31
<b>Figure 9 :</b> (a) Prise en charge d'une patiente atteinte d'un syndrome de Cowden ; (b) Prise en charge commune aux patients de sexe féminin et masculin atteint d'un syndrome de Cowden ; (c) Discussion autour de la prise en charge de patients atteints d'un syndrome de Cowden. D'après la NCCN 2016 .....	37
<b>Figure 10 :</b> Recommandations de l'indication des tests génétiques. D'après l'American Society of Clinical Oncology 2003-2010.....	42
<b>Figure 11:</b> Lésion infra orbitaire gauche. ....	43
<b>Figure 12 :</b> Photographie pré opératoire de la lésion papillomateuse. ....	44
<b>Figure 13 :</b> Pièce opératoire.....	48
<b>Figure 14 :</b> Vue intra - buccale .....	48
<b>Figure 15 :</b> Vue post opératoire immédiate. ....	48
<b>Figure 16:</b> vue endo - buccale 21 jours après l'intervention. ....	49

<b>Figure 17</b> : Vue endo - buccale.....	49
<b>Figure 18</b> : Hyperplasie épithéliale malpighienne bénigne d'aspect papillomateux avec coloration à Hématéine Eosine Safran (HES). (a) : Grossissement × 2.5, (b) Grossissement × 10, (c) Grossissement × 25, (d) : Grossissement × 40.....	50
<b>Figure 19</b> : Arbre généalogique de la patiente.....	52
<b>Figure 20</b> : Rapport du test de Cleveland réalisé sur internet à partir les antécédents de la patiente. D'après Cleveland Clinic.....	54
<b>Figure 21</b> : Nombre d'articles correspondant au syndrome de Cowden avec des manifestations orales. (Recherche Pubmed). ....	57
<b>Figure 22</b> : Nombre d'articles ayant analysés les mutations PTEN chez les patients diagnostiqués CS. (Recherche Pubmed). ....	58
<b>Figure 23</b> : Répartition des articles publiés dans le monde correspondant à un syndrome de Cowden avec des lésions papillomateuses buccales. ....	59

## ***LISTE DES TABLEAUX***

<b>Tableau 1</b> : Corrélations entre mutations du gène PTEN, risque tumoral et syndrome. D'après Eng, 2016.....	6
<b>Tableau 2</b> : Diagnostics différentiels principaux du syndrome de Cowden. D'après Eng C, 2016 . ....	23
<b>Tableau 3</b> : Diagnostics différentiels secondaires. D'après Eng C, 2016.....	24
<b>Tableau 4</b> : Test de Cleveland pour les enfants.....	33
<b>Tableau 5</b> : Test diagnostique de la Cleveland Clinic pour le syndrome de Cowden pour les femmes adultes.....	34
<b>Tableau 6</b> : Test diagnostique de la Cleveland Clinic pour le syndrome de Cowden pour les hommes adultes. ....	35

**Les opinions émises dans les dissertations présentées doivent être considérées comme propres à leurs auteurs, sans aucune approbation ni improbation de la Faculté de Chirurgie Dentaire.**

**GRANGETTE Louise. Rôle du chirurgien dentiste dans la prise en charge d'un syndrome de Cowden. Revue de la littérature et illustration par un cas clinique. 2017. 90 p. : ill., tabl. Ref. Biblio. : 70-74.**

**Sous la direction de *Mmes les Docteurs Marion RENOUX et Juliette ROCHEFORT***

**Th : Chir Dent. : Paris 7 : année 2017**

---

**RESUME en français :** Le syndrome de Cowden (SC) a été décrit pour la première fois en 1963 par Lloyd et Dennis. C'est une maladie autosomique dominante rare caractérisée par le développement d'hamartomes multiples et un risque accru de malignité : cancers du sein, de la thyroïde, de l'endomètre, du côlon et des cellules rénales. En 1997, le gène PTEN est identifié comme responsable du syndrome de Cowden. Le diagnostic du SC est majoritairement établi à partir de signes cliniques fréquemment rencontrés dans la population générale entre la deuxième et troisième décennie. Avec son expression phénotypique variée, cette maladie est encore mal connue. Les hamartomes muco-cutanés sont les lésions les plus fréquentes du syndrome de Cowden comprenant notamment des lésions papillomateuses de la muqueuse buccale retrouvées chez 100 % des patients atteints de ce syndrome (Starink 1986).

Nous rapportons le cas d'une femme de 101 ans, avec trois lésions papillomateuses orales dont une lésion géante. Les investigations ont révélé chez la patiente des antécédents néoplasiques typiques du SC. Le rôle de l'odontologiste est donc majeur pour reconnaître au plus tôt ces lésions non virales, permettant un dépistage précoce et une prévention du développement des manifestations malignes.

---

**TITRE en anglais : Management of the Cowden syndrome, dental surgeon role. Review of the literature and illustration by a case report.**

---

**RESUME en anglais :** Cowden Syndrome (CS) was first described in 1963 by Lloyd and Dennis. It's an uncommon autosomal dominant disease that is characterized by the development of multiple hamartome and an increased risk of malignancy, most commonly breast, thyroid, endometrial, colon and renal cell carcinomas. Germline PTEN mutations in CS were first found in 1997. First clinical manifestations often occur in the second to third decade. With its varied phenotypic expression, this disease is generally unknown and many patients are diagnosed at a late stage. The prevalence of PTEN mutations could be around 1 / 200 000 in the world. Since 1996, The National Comprehensive Cancer Network annually updates diagnostic criteria for Cowden Syndrom. Mucocutaneous hamartomes are the most common lesions and mainly include oral mucosal papillomatous lesions in 100 % of CS (Starink 1986).

We report a case of a 101 years old Caucasian female with three oral papillomatous lesions including a giant one. Investigations revealed others typical clinical neoplasics lesions of CS. Therefore, the odontologist has a major part to take in the early detection of those lesions, leading to an early detection of the syndrome and malignancy prevention.

---

**DISCIPLINE : Médecine orale**

---

**MOTS-CLES FRANÇAIS / Syndrome de Cowden, lésions papillomateuses buccales, PTEN.**

---

**MOTS CLES ANGLAIS : Cowden syndrome, Oral papillomatous lesions, PTEN.**

---