



HAL
open science

Évaluation des dents piliers en prothèse

Cassandre Hanczyk-Panel

► **To cite this version:**

Cassandre Hanczyk-Panel. Évaluation des dents piliers en prothèse. Médecine humaine et pathologie. 2018. dumas-01880407

HAL Id: dumas-01880407

<https://dumas.ccsd.cnrs.fr/dumas-01880407v1>

Submitted on 24 Sep 2018

HAL is a multi-disciplinary open access archive for the deposit and dissemination of scientific research documents, whether they are published or not. The documents may come from teaching and research institutions in France or abroad, or from public or private research centers.

L'archive ouverte pluridisciplinaire **HAL**, est destinée au dépôt et à la diffusion de documents scientifiques de niveau recherche, publiés ou non, émanant des établissements d'enseignement et de recherche français ou étrangers, des laboratoires publics ou privés.

UNIVERSITÉ NICE-SOPHIA ANTIPOLIS
FACULTÉ DE CHIRURGIE DENTAIRE
24 Avenue des Diables Bleus, 06357 Nice Cedex 04

EVALUATION DES DENTS PILIERS EN PROTHESE

Année 2018

Thèse n°42-57-18-15

THÈSE

Présentée et publiquement soutenue devant
la Faculté de Chirurgie Dentaire de Nice
Le 13 Juillet 2018 Par

Mademoiselle Cassandra HANCZYK--PANEL

Né(e) le 27 09 1991 à PESSAC
Pour obtenir le grade de :

DOCTEUR EN CHIRURGIE DENTAIRE (Diplôme d'État)

Examineurs :

Madame le Professeur
Monsieur le Docteur
Monsieur le Docteur
Monsieur le Docteur
Monsieur le Docteur

L. LUPI-PEGURIER
O. LAPLANCHE
Y.ALLARD
T. GEMMI
R. LE ROY

Présidente de jury
Directeur de thèse
Assesseur
Assesseur
Membre invité

CORPS ENSEIGNANT

56^{ème} section : DEVELOPPEMENT, CROISSANCE ET PREVENTION

Sous-section 01 : ODONTOLOGIE PEDIATRIQUE ET ORTHOPEDIE DENTO-FACIALE

Professeur des Universités : Mme MANIERE-EZVAN Armelle

Professeur des Universités : Mme MULLER-BOLLA Michèle

Maître de Conférences des Universités : Mme JOSEPH Clara

Assistant Hospitalier Universitaire : M. BUSSON Floriant

Assistant Hospitalier Universitaire : Mme PIERRE Audrey

Assistante Associée-Praticien Associé : Mme OUEISS Arlette

Sous-section 02 : PREVENTION, EPIDEMIOLOGIE, ECONOMIE DE LA SANTE, ODONTOLOGIE LEGALE

Professeur des Universités : Mme LUPI-PEGURIER Laurence

Assistant Hospitalier Universitaire : Mme SOSTHE Anne Laure

Assistant Hospitalier Universitaire : Mme BORSA Leslie

57^{ème} section : CHIRURGIE ORALE ; PARODONTOLOGIE ; BIOLOGIE ORALE

Sous-section 01 : CHIRURGIE ORALE ; PARODONTOLOGIE ; BIOLOGIE ORALE

Professeur des Universités : Mme PRECHEUR-SABLAYROLLES Isabelle

Professeur Associé des Universités : Mme MERIGO Elisabetta

Maître de Conférences des Universités : M. COCHAIS Patrice

Maître de Conférences des Universités : Mme DRIDI Sophie Myriam

Maître de Conférences des Universités : Mme RAYBAUD Hélène

Maître de Conférences des Universités : M. SAVOLDELLI Charles

Maître de Conférences des Universités : Mme VINCENT-BUGNAS Séverine

Maître de Conférences des Universités : Mme VOHA Christine

Assistant Hospitalier Universitaire : M. BORIE Gwenaël

Assistant Hospitalier Universitaire : M. CHARBIT Mathieu

58^{ème} section : REHABILITATION ORALE

Sous-section 01 : REHABILITATION ORALE

Professeur des Universités : Mme BERTRAND Marie-France

Professeur des Universités : M. BOLLA Marc

Professeur des Universités : Mme LASSAUZAY Claire

Professeur des Universités : M. MAHLER Patrick

Professeur des Universités : M. MEDIONI Etienne

Professeur Emérite : M. ROCCA Jean-Paul

Maître de Conférences des Universités : M. ALLARD Yves

Maître de Conférences des Universités : Mme BRULAT-BOUCHARD Nathalie

Maître de Conférences Associé des Universités : M. CEINOS Romain

Maître de Conférences des Universités : Mme EHRMANN Elodie

Maître de Conférences des Universités : M. LAPLANCHE Olivier

Maître de Conférences des Universités : M. LEFORESTIER Eric

Maître de Conférences des Universités : Mme POUYSSEGUR-ROUGIER Valérie

Assistant Hospitalier Universitaire : Mme AZAN Cindy

Assistant Hospitalier Universitaire : Mme CERETTI Léonor

Assistant Hospitalier Universitaire : Mme DEMARTY Laure

Assistant Hospitalier Universitaire : Mme DUVERNEUIL Laura

Assistant Hospitalier Universitaire : M. GANDJIZADEH GHOUGHANI Mir-Payam

Assistant Hospitalier Universitaire : M. MORKOWSKI-GEMMI Thomas

Assistant Hospitalier Universitaire : M. PARNOT Maximilien

Assistant Hospitalier Universitaire : Mme PETITTI-MASSIERA Marine

Remerciements

A Madame le Professeur Laurence LUPI-PEGURIER

Docteur en Chirurgie Dentaire,
Professeur des Universités - Praticien hospitalier
Directrice de l'UFR d'Odontologie de Nice
Responsable de la sous-section Prévention, Epidémiologique, Economie de la santé,
Odontologie Légale

C'est un honneur pour moi que vous présidiez mon jury de thèse et partagiez ce grand jour avec moi.

Je garde en souvenir votre grande gentillesse, votre dévouement et votre sourire qui m'ont accompagnés toutes ces années. Vous croiser à l'hôpital mettait toujours de la bonne humeur et de la gaieté dans ces couloirs. Je vous remercie infiniment.

A Monsieur le Docteur Olivier LAPLANCHE

Docteur en Chirurgie Dentaire
Maitre de conférence des Universités
Praticien hospitalier

C'est un honneur pour moi que vous ayez accepté la direction de cette thèse. Votre aide, vos conseils et votre disponibilité m'ont été très précieux en clinique, et grâce à vous j'ai renforcé mon apprentissage de l'optimisme et de la sérénité lors de l'élaboration de ce travail plein de rebondissements. Je vous remercie infiniment pour votre patience et votre gentillesse.

A Monsieur le Docteur Yves ALLARD

Docteur en Chirurgie Dentaire,
Maître de conférence des Universités,
Praticien hospitalier

Je vous remercie d'avoir accepté de siéger dans mon jury de thèse. Votre enseignement de qualité et votre savoir faire clinique ont toujours été un exemple pour moi. Je vous remercie pour votre sympathie, votre dévouement envers les étudiants et la confiance que vous nous donnez. Veuillez trouver dans ce travail l'expression de tout mon respect et de ma gratitude

A Monsieur Le Docteur Thomas GEMMI

Docteur en Chirurgie Dentaire
Assistant Hospitalo-Universitaire

Votre présence dans mon jury de thèse était une évidence,
Vous m'avez toujours soutenu et rassuré dans les moments les plus difficiles avec un
sens aigu de la perfection, de l'humour et du calme.
Les vacances hospitalières paraissaient toujours plus rapides lorsque vous étiez là.
Je vous remercie infiniment de votre disponibilité et votre gentillesse et prendrait
toujours un billet d'avion pour un chifumi sur la Riviera.

A Monsieur Le Docteur René LE ROY

Docteur en Chirurgie Dentaire

C'est un honneur pour moi de vous compter parmi les membres de mon jury de thèse.
Votre sympathie, votre savoir faire, et vos aventures sur le terrain m'ont toujours
impressionnées et fait rêver. Je regrette de n'avoir passer plus de temps au bout de ce
couloir parsemé d'enfants terribles à écouter vos blagues et vos aventures.
J'espère que vous apprécierez ce travail.

Table des matières

I. INTRODUCTION	8
II. LA DENT « PILIER »	11
II.1. DEFINITION DE LA DENT PILIER	13
<i>II.1.1. En Prothèse fixée</i>	13
II.1.1.1. Rôle dans le plan prothétique.....	13
II.1.1.2. Structures anatomiques concernées	13
II.1.1.2.1. L'émail	13
II.1.1.2.2 La dentine	15
II.1.1.2.3 Structure dentino-pulpaire	15
II.1.1.2.4 Parodonte	16
II.1.1.2.5 Appareil manducateur	18
<i>II.1.2 En Prothèse partielle amovible</i>	19
II.1.2.1 Rôle dans le plan prothétique.....	19
II.1.2.2 Structures anatomiques concernées	19
II.1.2.2.1 Le parodonte et la crête alvéolaire : support ostéo muqueux.....	19
II.1.2.2.2. La dent support de crochet.....	21
II.2. FORCES APPLIQUEES SUR LA DENT.....	23
<i>II.2.1. Sur dent saine autre que pilier prothétique</i>	23
<i>II.2.2. Sur dent saine et selon l'édentement</i>	25
II.2.2.1. En Prothèse fixée	25
II.2.2.1.1.....	25
Prothèse fixée unitaires	25
II.2.2.1.2. Prothèse fixée plurale.....	28
II.2.2.1.2. Bridges en cantilever.....	31
II.2.2.1.4. Bridges collés et bridges collés en cantilever.....	32

II.2.2.1.5. La répartition pilier/intermédiaire	34
II.2.2.1.6. Le paradoxe prothétique.....	35
II.2.2.2. En Prothèse partielle amovible.....	37
II.2.2.2.1. Classification de Kennedy-Applegate.....	37
II.2.2.2.2. Eléments constitutifs de la prothèse amovible partielle.....	39
II.2.2.2.3. Contraintes exercées.....	43
II.3. RISQUES ASSOCIES A LA DENT PILIER	44
II.3.1. Risques de la dent pulpée.....	44
II.3.2. Pronostic des dents pulpées/ dépulpées.....	45
II.3.3. Pronostic des dents coiffées / non coiffées	46
II.3.4. Pronostic selon la quantité de tissu initial.....	47
II.3.5. Notion de rapport couronne / racine (C/R)	48
II.4. RESTAURATION CORONO-RADICULAIRE	49
III. CRITERES DIAGNOSTIQUES DE LA DENT PILIER.....	54
III.1. NOTIONS DE VALEURS INTRINSEQUES.....	54
III.1.1. Historique de la dent	56
III.1.2. Etat biologique.....	56
III.1.3. Etat parodontal	60
III.1.4. Etat dentaire structurel	63
III.1.5. Morphologie coronaire.....	63
III.1.6. Hauteur coronaire utile	63
III.1.7. Résistance des parois coronaires	64
III.1.8. Effet de férule	65
III.1.9. Rapport Couronne / Racine.....	66
III.1.10. Morphologie radiculaire	66
III.1.11. Résistance radiculaire haute	66
III.1.12. Résistance radiculaire basse	67

III.2. NOTION DE VALEUR EXTRINSEQUE	68
III.2.1. <i>Etat médical</i>	69
III.2.2 . <i>Hygiène bucco-dentaire</i>	69
III.2.3. <i>Edentement</i>	69
III.2.4. <i>Occlusion</i>	69
III.2.5. <i>Prothèses existantes</i>	70
III.2.6. <i>Besoins prothétiques</i>	70
IV. CONCLUSION	71
V. TABLE DES ILLUSTRATIONS	72
VI. BIBLIOGRAPHIE	73

I. Introduction

La notion de dent pilier est une image clinique plus qu'un concept médical.

On utilise ce terme en odontologie pour désigner une dent support de prothèse fixée (coiffe ou bridge) ou de prothèse amovible partielle.

Une prothèse est un dispositif médical sur mesure qui a pour objectif de restaurer l'anatomie, la morphologie et la fonction de dents délabrées ou absentes, prothèse dont la pérennité sera directement liée à la résistance des supports ; particulièrement celle de la dent pilier qui devra ainsi réunir un certain nombre de qualité ou critères en fonction des contraintes exercées et des capacités mécaniques de l'organe dentaire pilier incluant dent et parodonte, et de son état biologique.

Les contraintes qui s'exercent sur cette dent « pilier » sont bien évidemment multiples et variables selon la situation clinique générale et le type de prothèse.

La dent pilier elle même aura une capacité très variable à supporter ces contraintes selon un ensemble de paramètres qui, rapportés aux contraintes subies, sont autant de critères de décision diagnostique et pronostic.

Le rôle du praticien lors du diagnostic est donc d'établir les besoins prothétiques de reconstruction mais aussi d'évaluer la capacité des dents supports à supporter ces contraintes, déterminer si elles doivent et peuvent faire l'objet de compléments prothétiques ou au contraire, si elles ont un pronostic réduit et ne peuvent être utilisées voire, à l'extrême être conservées.

L'évaluation de ce pronostic se fait par analyse du diagnostic et étude des valeurs intrinsèques et extrinsèques de la dent qui déterminent les possibilités de traitements en fonction d'un gradient de prise en charge adapté, allant du soin ultraconservateur à l'extraction.

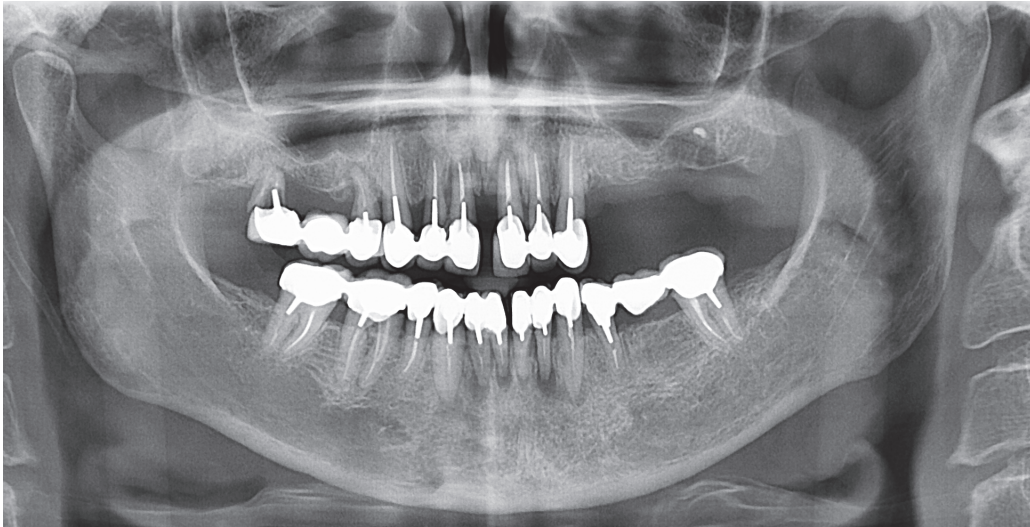


Figure 1. Radiographie panoramique

Cette situation clinique illustre bien les problématiques de la dent pilier telles qu'elles se posent au clinicien : une patiente en très bon état de santé présente des mobilités de ses anciennes restaurations prothétiques : l'évaluation de l'état bucco dentaire actuel, de l'étiologie des mobilités prothétiques et de la valeur des piliers prothétiques éventuels est nécessaire.

Le bridge descellé dans le secteur 1 présente 2 dents piliers qui ne pourront être conservées : fracture pour 17 et lésion péri apicale et parodontale sur 14.

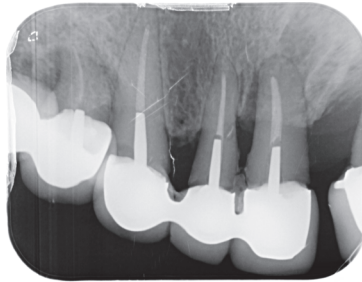
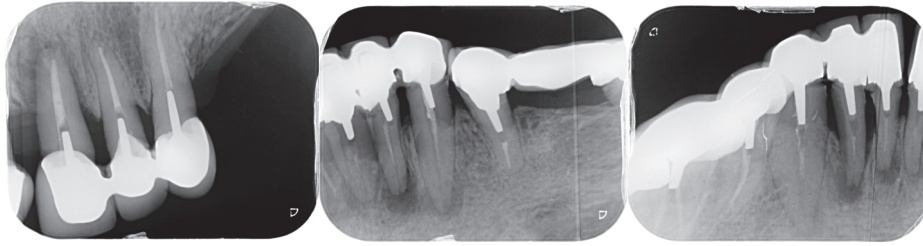


Figure 2. Radiographie rétroalvéolaire secteur 1

Un rapport couronne racine défavorable sur 11 et 12 nécessitera une évaluation des possibilités de traitement « confortant ces piliers » mais également des contraintes qui vont s'y exercer.

Les lésions apicales de 42 à 33 poseront l'indication de traitement seulement si leur pronostic et leur utilité comme dent pilier ont du sens dans le projet thérapeutique.

Le traitement de l'édentement dans le secteur 2 par prothèse amovible (PAPIM) posera le problème de la résistance des dents supports de crochets.



Figures 3.4.5. Radiographies rétroalvéolaire secteur 2, 3 et 4

Cette situation clinique illustre parfaitement les difficultés diagnostiques : évaluer l'état biologique et les capacités de résistance des dents piliers, évaluer les contraintes qui vont s'y exercer, établir le pronostic à long terme des dents restantes. Didactiquement, l'objectif sera de situer chaque dent pilier sur le gradient diagnostic ci dessous.

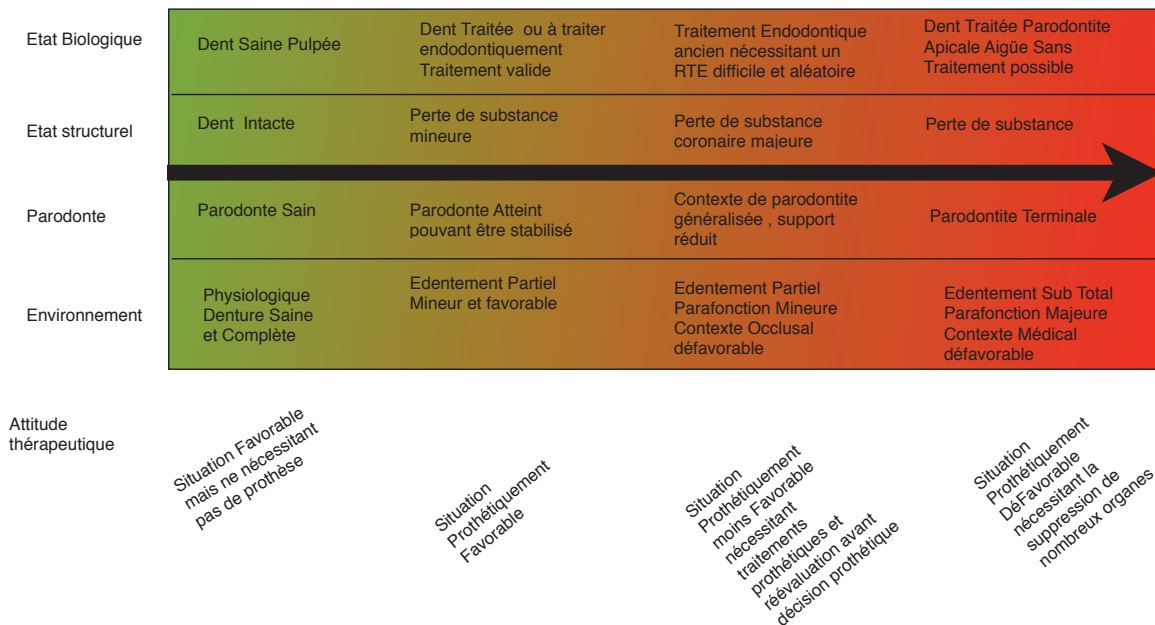

Figure 6. Gradient diagnostique et thérapeutique de la dent pilier : exemples cliniques

Ainsi, le diagnostic argumenté de la « dent pilier » fait partie des actes cliniques et intellectuels les plus complexes à réaliser, et qui président à l'établissement d'un projet thérapeutique adapté.

L'objectif de ce travail est de proposer des critères de décision cliniques permettant au clinicien de disposer d'un gradient diagnostique et thérapeutique de la dent pilier.

Ce travail est principalement destiné aux étudiants en chirurgie dentaire pour les aider dans la compréhension.

Une première partie rappelle les bases fondamentales, anatomiques et fonctionnelles qui étayent les arguments cliniques.

Une seconde partie définit les critères d'analyse de la dent pilier et de son contexte clinique qui permettent au clinicien un diagnostic précis et argumenté, élément indispensable d'une thérapeutique adaptée.

II. La dent « pilier »

On appelle dent pilier une dent supportant une prothèse fixée unitaire ou plurale (elle est alors coiffée ou couronnée) ou permettant la rétention d'une prothèse amovible.

Dans le cas de prothèse fixée, en suivant le gradient thérapeutique (TIRLET et ATTAL 2009), cette notion de dent pilier correspond à la situation clinique extrême posant l'indication de couronnes périphérique. Les pertes de substances de petit volume, traitées par restauration partielle ne faisant pas partie de l'objet de ce travail.

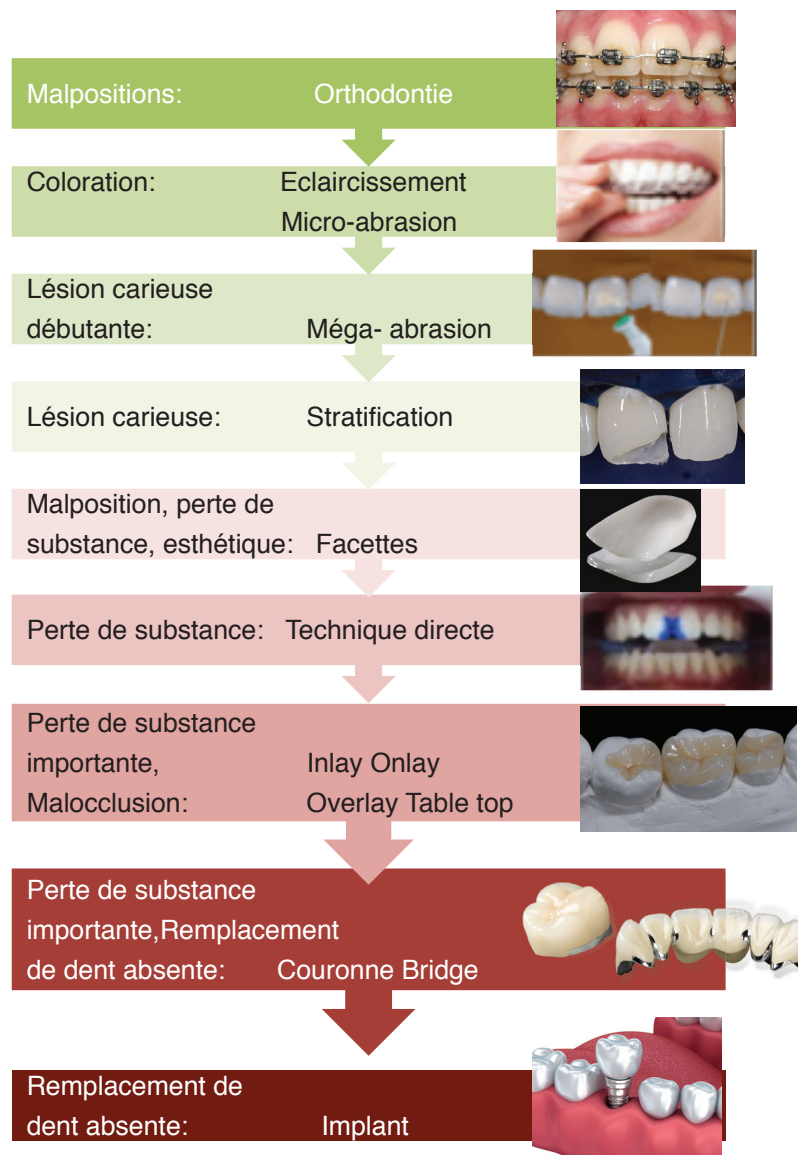


Figure 7. Gradient thérapeutique d'après Tirlet et Attal 2009

Les pertes de substances volumineuses d'étiologie carieuse, traumatique ou thérapeutique (accès endodontique) conduisent fréquemment au traitement endodontique et à la restauration par prothèse fixée si la perte de substance est trop importante.

La réalisation d'une couronne prothétique diminue le risque de fracture, (risque principal d'échec d'une dent délabrée et traitée endodontiquement) en créant un cerclage des parois résiduelles, et permettant une transmission mieux répartie des contraintes subies, en les réduisant par une normalisation anatomique et fonctionnelle

Le taux de survie d'une dent traitée endodontiquement, quelque soit sa situation sur l'arcade, est significativement meilleur si celle ci est couronnée. (1)

En effet, une dent initialement cariée, traitée endodontiquement mais non coiffée à un risque six fois plus élevé d'être perdue, comparativement à celles qui sont coiffées après l'obturation endodontique. (1)

Selon Hatzikyriakos et al. , les dents restaurées par prothèse fixée unitaire suite à un traitement endodontique ont un taux d'échec de 5,5%, or selon Sorensen et al. , les dents non couronnées après obturation montrent un taux d'échec de 24,2%. (2-3-4)

Paradoxalement la réalisation d'une coiffe prothétique, répondant à certains impératifs biomécaniques, nécessite une préparation corono périphérique voire corono-radiculaire qui entraîne une perte supplémentaire de tissus dentaire et une augmentation des contraintes sur ceux-ci mais permet in fine de la préserver et d'allonger sa durée de vie.

Dans le cas de prothèse amovible, la dent pilier sert principalement de moyen de rétention.

Cette fonction de « pilier » génère des contraintes supplémentaires pour la dent support, ce qui peut représenter un paradoxe puisque la fonction primaire d'une restauration prothétique est au contraire de prolonger la durée de vie des organes dentaires.

II.1. Définition de la dent pilier

II.1.1. En Prothèse fixée

II.1.1.1. Rôle dans le plan prothétique

Une dent pilier de prothèse fixée doit posséder un pronostic suffisant (la durée de vie de ce type de prothèse est de 10 à 15 ans) : une quantité de tissus résiduels suffisante afin de garantir une rétention et une stabilisation optimales de la couronne ou du bridge dans le respect des tissus dentaires et parodontaux, un parodonte sain capable d'absorber les mouvements et forces appliqués notamment lors de la mastication, et un environnement endodontique exempt d'infection ou de risque de contamination dans le but de garantir un succès prothétique le plus long possible en bouche.

La dent pilier de prothèse fixée pourra être support aussi bien de couronne unitaire que de bridge longue portée voire en cantilever (porte-à-faux), ce qui lui fera supporter évidemment des contraintes différentes, en force comme en direction.

Son rôle est donc primordial dans la réhabilitation prothétique car de son intégrité biologique est structurelle découlera la pérennité et la stabilité de la prothèse, ainsi que le confort masticatoire et psychologique du patient.

Avant même sa mise en fonction, une restauration par prothèse fixée met les tissus constitutifs de la dent ainsi que son parodonte sous contraintes ; que ce soit au moment de la préparation corono-radiculaire et / ou corono-périphérique, la prise de l'empreinte ou le scellement de la prothèse, les tissus subissent des contraintes physiques et chimiques qui ne sont pas naturelles mais qui ne doivent pas vouer la prothèse à l'échec.

La connaissance des éléments structurels de la dent pilier permet de mieux apprécier ses capacités de résistance, son comportement sous contraintes, et de prévenir les échecs.

II.1.1.2. Structures anatomiques concernées

II.1.1.2.1. L'émail

L'émail est une structure minéralisée qui recouvre la couronne des dents et ainsi les protège. Principalement composé d'hydroxyapatite c'est le tissu le plus dur du corps humain, dont la dureté s'élève à 340 kg/mm². En traction sa résistance est de 10 MPa tandis qu'en compression l'émail résiste à 384 MPa. (5) Le module de flexion, ou module d'Young de l'émail est de 84 GPa, correspondant à un matériau rigide qui traduit un risque de fracture. (6-7)

Translucide à l'état normal, son caractère cassant est du à sa structure constituée de milliers de prismes étroits et accolés, qui s'allongent depuis la jonction émail-dentine et se retrouvent perpendiculaires à la surface de la dent. (8)

Au cours du vieillissement, on observe parfois des changements tels que l'usure de surface induisant une perte de résistance et une réduction des hauteurs prothétiques donc des surfaces d'assemblage, ainsi qu'une réduction de sa perméabilité qui rend le processus de blanchiment peu efficace. (6)

L'émail, comme la dentine quand elle est exposée, peut subir un certain nombre d'attaques physiques ou chimiques, d'origine naturelle ou iatrogène et doit en protéger le reste de l'organe dentaire.

Les attaques mécaniques sont de trois sortes ;

- L'attrition, produite par le frottement répété des dents entre elles provoquant une usure anormale de l'émail et qui est souvent liée à une parafonction occlusale (bruxisme).
- L'abrasion qui résulte en une perte de structure dentaire suite à une force mécanique excessive et récurrente comme un brossage traumatique.
- L'abfraction causée par l'application de forces trop importantes et mal orientées sur les dents, entraînant une surcharge au niveau cervical qui fragilise l'émail à cet endroit et forme des encoches dans la dentine.

Les attaques chimiques, regroupées sous le terme d'érosion peuvent être d'origine intrinsèque (reflux gastrique par exemple), ou bien d'origine extrinsèque (sodas ou aliments acides).

Lors de la préparation corono-périphérique pour prothèse fixée, la suppression périphérique de l'émail, diminue considérablement la résistance et la protection de la dent face aux éléments extérieurs, mais son remplacement quasi immédiat par une couronne provisoire puis par une structure métallique ou minérale, permet de protéger artificiellement les tissus restants et ainsi les propriétés de la dent (vitalité, proprioception, résistance et efficacité de mastication).

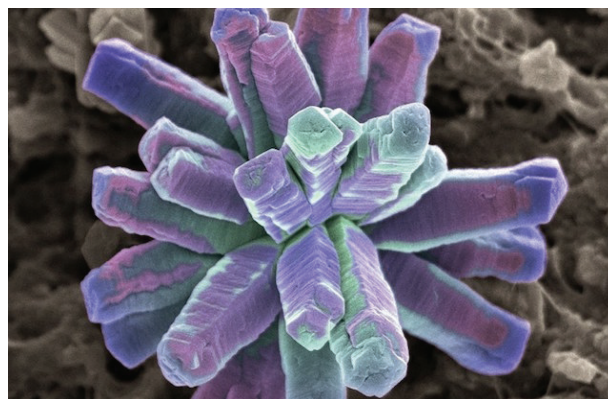


Figure 8. Cristal d'hydroxyapatite vu au microscope électronique à balayage.

II.1.1.2.2 La dentine

La dentine est le tissu le plus important de la dent en volume, plus fragile, plus mou et élastique que l'émail car moins minéralisé. Elle présente ainsi une capacité d'absorption élastique des contraintes qui est essentielle dans le comportement de la dent coiffée. (8)
Sa dureté, 60 kg/mm², augmente avec la minéralisation et donc l'âge. (7)
En traction elle résiste à 98 MPa, 297MPa en compression et à un module d'Young égal à 18,5 GPa. (5)

En cas de destruction partielle de la dent, ne nécessitant pas une couronne périphérique mais une restauration partielle, la majeure partie des tissus remplacés sont dentinaires.

II.1.1.2.3 Structure dentino-pulpaire

Une interrelation étroite s'établit entre dentine et pulpe due à leur formation simultanée. La pulpe renferme en son cœur un complexe vasculo-nerveux venu de l'apex qui lui confère une capacité réactionnelle importante. (8)

A la périphérie se trouvent les odontoblastes autour desquels des filets nerveux sont au contact des prolongements odontoblastiques et assurent l'innervation de la pulpe. Une variation osmotiques ou des forces capillaires intracaniculaires peuvent entraîner des sensibilités dentinaires aussi vives que celles de la pulpe elle même.

En réponse à une agression pulpaire les odontoblastes ont la faculté de se réactiver et de sécréter de manière localisée de la dentine tertiaire, dite réactionnelle lors d'une attaque traumatique ou carieuse peu profonde. Cette protection pulpaire augmente la distance entre le site de l'agression et la pulpe permettant un maintien de l'intégrité de celle ci. (9)

Cependant dans le cas de caries profondes, de la dentine sclérotique est élaborée par des cellules progénitrices qui remplacent les odontoblastes détruits. C'est ce même processus de réparation qui est recherché après préparation corono périphérique sur dent vitale.

En prothèse fixée, de nombreuses précautions opératoires permettront de protéger les structures pulpo-dentaires de la dent pilier : l'utilisation d'un matériel rotatif adapté, limitant l'échauffement et les vibrations, un protocole opératoire peu agressif (pressions, temps d'application), la réalisation d'une couche hybride après préparation, l'utilisation de ciments temporaires non agressifs...

II.1.1.2.4 Parodonte

Le parodonte correspond aux tissus de soutien de la dent, qui participent bien évidemment à son pronostic. Il est composé de plusieurs éléments :

➤ Le Cément

Le cément est un tissu conjonctif minéralisé avasculaire qui recouvre la dentine radiculaire dont la fonction principale est d'ancrer les fibres du tissu conjonctif du ligament parodontal à la racine de la dent.

Les fibres parodontales, elles, relient la racine à l'os alvéolaire en fournissant une certaine flexibilité entre les dents et leurs alvéoles osseuses.

C'est un tissu en constant remaniement en réaction à l'inflammation, au traumatisme, aux mouvements orthodontiques ou pour des causes générales. (9-10)

➤ Os alvéolaire

L'os alvéolaire est le tissu le moins stable du parodonte. En constant remaniements il maintient les dents sur l'arcade et selon la stimulation fonctionnelle qu'il reçoit évolue vers une augmentation (lors de l'éruption dentaire, d'égression ou de torus) ou vers une diminution (causé par une édentation, une attaque bactérienne, un traumatisme) jusqu'à ne former plus qu'une crête alvéolaire dans le cas d'un édentement ancien.

En prothèse fixée il joue un rôle majeur de tissu de soutien, évalué généralement par le rapport couronne/ racine, qui est réduit physiologiquement de $\frac{1}{4}$ ou $\frac{1}{3}$ dans les cas de parodontolyse.

➤ Ligament alvéolo-dentaire

C'est un tissu conjonctif qui relie la ou les racines à l'os alvéolaire et permet de micro mouvements aux dents, ce qui en fait une articulation car à l'exception des cas d'ankylose la dent n'est pas soudée à l'os.

Il est constitué de fibres de collagènes qui s'insèrent sur l'os d'un côté et le cément de l'autre, d'éléments nerveux qui permettent de contrôler les pressions exercées par les muscles masticateurs, ainsi que d'un riche réseau vasculaires avec des anses variqueuses qui permettent un amortissement hydraulique lors de la mastication, afin de protéger dent, os et ligament.

Le ligament a donc une fonction de défense, de réparation et de régénération des tissus car il permet la nutrition de l'os, du cément et de la gencive. (8-11)

Pour la dent pilier, le ligament alvéolaire joue un rôle majeur :

- Siège de la proprioception, il est l'élément essentiel du biofeed back qui, en dirigeant la cinématique et la dynamique mandibulaire, limite les contraintes exercées.
- Siège de la mobilité physiologique (100 μm transversalement, 30 μm occlusalement), il permet une absorption élastique des contraintes qui protège les tissus durs.
- Siège du potentiel de mouvement orthodontique par son rôle dans l'apposition/résorption osseuse, il permettra le déplacement physiologique de la dent et la réorganisation de l'arcade pour minimiser et équilibrer les contraintes.

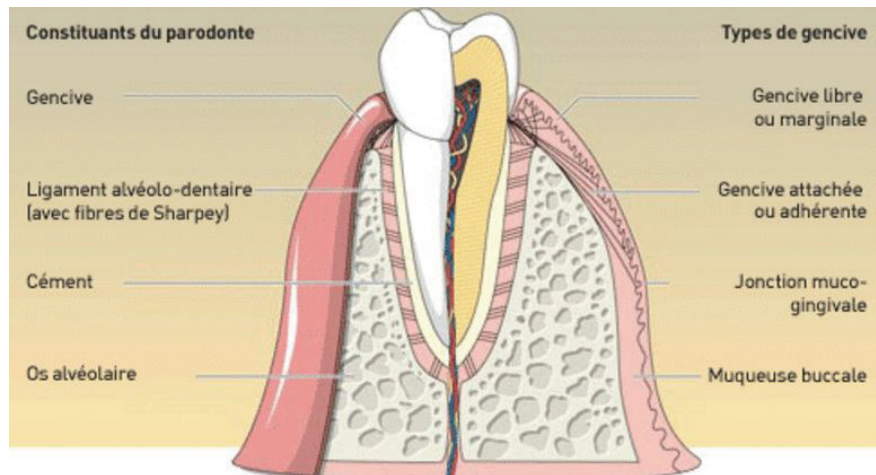


Figure 9. Schéma de la gencive et parodonte

➤ Gencive

La gencive libre (ou marginale) et gencive attachée sont séparées de la muqueuse alvéolaire par la jonction muco-gingivale qui est stable au cours de la vie, et permet de quantifier la diminution de hauteur de gencive attachée. (6)

Le sulcus, qui entoure le collet des dents a une profondeur allant de 1,5 à 3mm et est capable de se déplacer apicalement s'il subit une agression lors de la préparation (fraisage trop profond) ou de la pose de prothèse (excès de ciment). La hauteur de la gencive attachée, qui influe sur le diagnostic, va de 3 à 4 mm au niveau du bloc incisivo-canin à 2mm en postérieur.

Une gencive saine aura un aspect, rose, ferme, élastique et granité.

Les maladies parodontales, principalement causées par la plaque dentaire, sont la cause principale des pertes dentaires et sont inversement proportionnelles à la qualité de l'hygiène bucco-dentaire. (11)

Pour la dent pilier, l'état gingival jouera un rôle protecteur du parodonte profond et un rôle esthétique (pink index). Le concept de préparation corono périphérique impose l'existence d'un joint cervical dans cette zone supra, juxta, ou infra-gingivale.

L'intégration biologique sera le résultat d'un ensemble de paramètres : la biocompatibilité des matériaux prothétiques utilisés, l'ajustage dento-prothétique et le profil d'émergence prothétique.

➤ Attache épithélio- conjonctive

L'attache épithéliale et conjonctive encercle la dent sur une hauteur moyenne de 2mm, entre le fond du sulcus et le sommet de la crête alvéolaire.

L'attache épithéliale à une fonction de barrière protectrice, aussi bien physique que physiologique pour le parodonte profond, et pour cette raison il est indispensable de le respecter lors de la préparation corono-périphérique, ou de le recréer grâce à une élévation coronaire si la hauteur n'est pas disponible.

L'attache conjonctive, entre le collet de la dent et l'os alvéolaire, est majoritairement composée de fibroblastes qui assurent la production et la destruction de collagène, mais aussi le renouvellement de la matrice conjonctive extra cellulaire, notamment en cas d'agressions.

La notion d'espace biologique est rattachée à cette zone particulière et très fragile de proximité osseuse : un espace de 2 mm doit toujours être préservé entre la crête osseuse et la partie la plus apicale de la limite cervicale. (12)

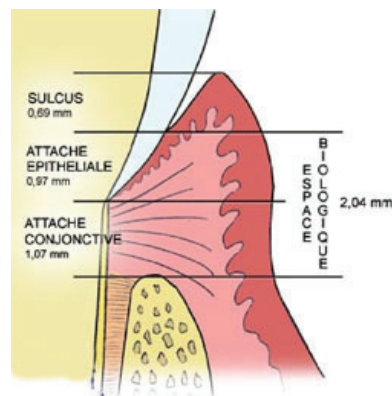


Figure 10. Schéma de l'espace biologique.

II.1.1.2.5 Appareil manducateur

L'organe dentaire participe, avec le système neuro musculaire et ostéo articulaire, à la composition de l'appareil manducateur, unité fonctionnelle de la mastication.

Leurs interrelations fonctionnelles et anatomiques impliquent des liens physiopathologiques complexes.

En présence de parafonction occlusale par exemple, les contraintes exercées au sein de l'appareil manducateur et donc des dents peuvent être multipliées par 10 en intensité comme en temps.

En présence d'un dysfonctionnement de l'appareil manducateur, certaines anomalies de l'occlusion peuvent être étiologiques ou conséquentes (malocclusion secondaire).

II.1.2 En Prothèse partielle amovible

II.1.2.1 Rôle dans le plan prothétique

Les reconstitutions par prothèse amovible partielle (PAP) sont une alternative aux prothèses fixées dento portées ou implanto-portées de moyenne à grande étendue lorsque celles-ci ne sont pas envisageables pour des raisons anatomiques, techniques, ou économiques.

A infrastructure métallique (PAPIM) ou entièrement réalisée en résine, ces prothèses s'appuient en quasi totalité sur la muqueuse et le système de rétention est assuré par des crochets coulés ou façonnés qui entourent la ou les dents selon leur anatomie et place sur l'arcade, qui deviennent alors « dent pilier ».

La dent pilier, quelle soit coiffée ou non, supportant un crochet ou un taquet occlusal, subit des forces multidirectionnelles d'intensité variable en fonction de l'étendue de l'édentement et de son type, du design de la prothèse, du type de crochet et de la précision de l'ajustement prothétique.

Les contraintes globalement exercées par une PAP sur les tissus de soutien (ostéo muqueux et dentaire dont les dents piliers particulièrement), sont directement en relation avec la triade de Housset ;

La sustentation qui s'oppose à l'enfoncement vertical de la prothèse.

La stabilisation qui s'oppose aux mouvements horizontaux de la prothèse.

La rétention qui s'oppose à la désinsertion de la prothèse.

La spécificité de ce type de prothèse consiste en la dualité tissulaire (comportement différent des tissus mous (ostéo muqueux) et durs (dentaires)) qui implique un comportement mécanique complexe et délétère pour la dent pilier.

II.1.2.2 Structures anatomiques concernées

II.1.2.2.1 Le parodonte et la crête alvéolaire : support ostéo muqueux

Le parodonte est capital en prothèse amovible car les principes biomécaniques de ces prothèses reposent en partie sur lui;

- La sustentation est principalement muqueuse, mais la dépressibilité muqueuse peut atteindre 2mm. La répartition des forces appliquées lors de la mastication est d'autant plus grande que l'édentement est important et l'enfoncement moindre si leur répartition est bonne.
- La stabilisation est partiellement muqueuse, et correspond aux volumes osseux recouverts par la prothèse (versants des crêtes, tubérosités maxillaires, éminences piriformes).

- La rétention est le phénomène qui s'oppose à la désinsertion de la prothèse, et est principalement dentaire. La rétention muqueuse est mineure, réalisée par le film salivaire entre la surface muqueuse et la prothèse, proportionnelle à la surface de la prothèse, donc des crêtes.

Le niveau osseux des crêtes édentées est donc capital dans le pronostic de la prothèse car plus la hauteur est faible plus la surface en contact avec la prothèse sera faible (sustentation et rétention) et l'opposition de parois (relative) sera faible.

Le niveau osseux est aussi étudié au niveau des dents supports de crochet ou d'éléments rétentifs afin d'évaluer leur ancrage et donc leur pronostic lorsqu'elles seront sollicitées par la prothèse.

Le niveau osseux est aussi important à la jonction avec les dents bordant l'édentement, car l'appui de la selle à long terme comprime la gencive, induit une diminution de la hauteur de crête osseuse et peut donc avoir un impact sur le rapport couronne/racine du pilier.

Ainsi, chez les patients présentant une parodontolyse généralisée, liée à une parodontite active ou aux séquelles après traitement de celle-ci, le support parodontal se trouve réduit, ce qui aura deux conséquences majeures pour la dent pilier:

- la réduction de son propre support qui réduit son pronostic,
- la réduction des crêtes qui en diminuant la triade de Housset augmente la mobilité et donc les contraintes sur la dent pilier.

Le dépistage et le traitement des maladies parodontales sont donc essentiels.

Le vieillissement physiologique des structures est également un élément important : Après plusieurs années, un affaissement des crêtes édentées est fréquent, entraînant la majoration des contraintes horizontales et verticales subies par les dents support.

Une surveillance régulière, une maintenance des prothèses et des rebasages fréquents sont donc indispensables.

Réévaluer les structures supportant l'appareil et réduire les contraintes nuisibles en réalisant des rebasages, permet aussi un meilleur confort pour le patient grâce à la bonne adaptation des selles.

Une maintenance régulière afin d'éviter l'apparition de gingivite marginale engendrant une dégradation parodontale allant jusqu'à la mobilité et l'extraction est essentielle tout comme de bonnes habitudes d'hygiène dentaire. (13-14).

II.1.2.2.2. La dent support de crochet

La dent pilier de prothèse amovible a un triple rôle : rétention, stabilisation et sustentation de la prothèse grâce au design de celle-ci : crochets, bras de calage, taquets occlusaux...

La sustentation dentaire est la principale force qui s'oppose à l'enfoncement de la prothèse car la mobilité axiale de la dent est d'environ d'1/10mm, soit beaucoup moins que la muqueuse (2 mm). La conséquence en est que, si la sustentation par les crêtes diminue, les contraintes exercées sur la dent pilier augmentent.

La stabilisation dentaire se fait par contact avec les faces palatines et linguales des dents restantes, et la rétention est permise grâce à l'utilisation des contre-dépouilles par les crochets (zones de rétention).

Les dents support de crochet définissent l'axe d'insertion de la prothèse en bouche, et doivent être choisies selon leur place sur l'arcade et leur pronostic, les contraintes subies par les dents piliers étant importantes et souvent nocives car non distribuées selon l'axe de la dent.

L'utilisation d'un paralléliseur est donc essentielle pour définir l'axe d'insertion qui sera le moins contraignant pour les dents piliers. Il permettra l'analyse mais aussi la simulation de la correction nécessaire.



Figure 11. Moulage d'arcade passé au paralléliseur

Lorsque cela est nécessaire, les coronoplasties consistent en une modification structurelle de surface de la dent (ou des dents) concernée(s) qui ne dépasse pas l'émail, et qui permettent le logement d'un taquet, lié ou non à un crochet.

Cette modification, réalisée selon l'emplacement des futurs artifices de rétention est un atout majeur à la réduction des mouvements de rotation et de bascule de la prothèse pendant la fonction.

La transmission des forces occlusales le long du grand axe de la dent, qui permet d'éviter les forces latérales nocives pour le parodonte, est possible grâce aux taquets occlusaux en mésial et/ou en distal de la dent selon l'édentement et le type de crochet, dont la place a été aménagée dans l'émail, un matériau de restauration ou même dans une prothèse fixée.

En prothèse partielle amovible, le diagnostic et la thérapeutique de préservation des dents piliers sont essentiels à la pérennité de l'ensemble dent/ prothèse. L'analyse des supports, l'optimisation de l'axe d'insertion, et la conception méthodique de la prothèse permettent de limiter les contraintes sur les dents piliers.

II.2. Forces appliquées sur la dent

II.2.1. Sur dent saine autre que pilier prothétique

Les forces subies par les dents dans un schéma occlusal fonctionnel sont principalement liées à la mastication (ensemble des fonctions manducatrices).

L'organisation physiologique des arcades (et particulièrement leurs formes curvilignes) permet la réalisation optimale des fonctions de nutrition et des fonctions occlusales (centrage / calage / guidage).

La fonction de centrage permet une position mandibulaire physiologique en occlusion d'intercuspidie maximale (O.I.M) et réduit les contraintes sur les muscles et les articulations temporo-mandibulaires.

La fonction de calage permet une répartition optimale des contraintes en OIM sur les deux arcades et sur chaque dent, en axialisant les contraintes par l'organisation d'arcade (courbes de Spee et de Wilson, contacts interproximaux) et occlusale (tripodisme occlusal) sur les dents latéro-postérieures.

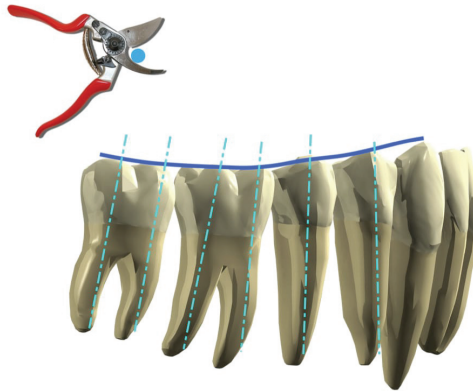


Figure 12. Courbe de Spee permettant l'axialisation des contraintes (Duminil, Laplanche 2013)

En occlusion physiologique, les forces exercées sont donc axialisées ou compensées de façon à maintenir une stabilité mécanique de la dent pilier.

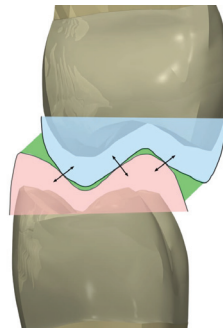


Figure 13. Le tripodisme permet la répartition et l'axialisation des contraintes (Duminil, Laplanche 2013)

Les forces appliquées dans les zones postérieures sont majoritairement verticales lors de la mastication ou de l'occlusion, et bien réparties aux tissus environnants grâce à la faible hauteur coronaire des molaires. (15)

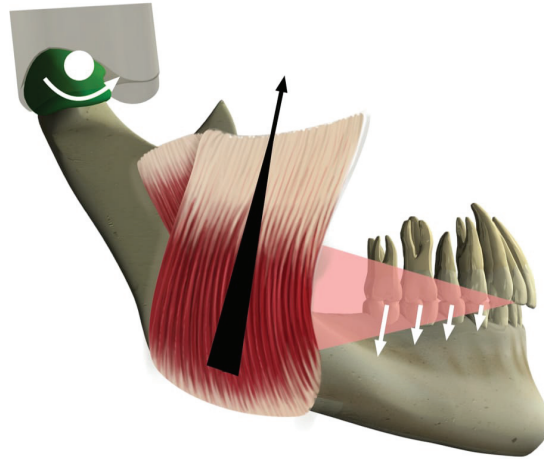


Figure 14. Les dents postérieures s'opposent aux forces musculaires élévatrices (Duminil, Laplanche 2013)

Une légère inoclusion sur les dents antérieures (<200µm) protège celles-ci.

La fonction de guidage principalement dévolue aux dents antérieures, permet l'optimisation de la cinématique mandibulaire et évite les forces transversales sur les dents latéro-postérieures (2eme versant de la « protection mutuelle »).

Ce guidage antérieur qui protège les dents, et l'existence de forces tangentielles sur celles-ci est compensé par le BioFeedBack.

En présence de dysfonctionnement occlusaux (Orthlieb et coll) ou de parafunctions occlusales (clenching, bruxisme), les contraintes au sein de l'appareil manducateur et sur chacun de ses éléments sont majorées (16-17).

En présence d'anomalie de position ou de forme d'arcade, des forces majorées peuvent être subies par la dent pilier (augmentation de hauteur coronaire, malposition...).

	OIM
Force appliquée N/Cm ²	400N
Temps d'application / 24h	30 à 40 min
Nombre de contacts /24h	1500 à 2000

Figure 15. Contraintes exercées sur les organes dentaires

II.2.2. Sur dent saine et selon l'édentement

II.2.2.1. En Prothèse fixée

L'utilisation prothétique d'un organe dentaire comme « dent pilier » modifie les contraintes qu'il subit, comparé au modèle de référence, en fonction de la situation clinique, de l'état initial et des systèmes prothétiques utilisés :

Une réhabilitation par prothèse fixée permet une survie des dents bordants l'édentement de 92% alors que si l'édentement n'est pas compensé elle tombe à 81%. La prothèse fixée est donc une méthode fiable de restauration de l'édentement. (20)

En prothèse fixée la localisation de la dent pilier sur l'arcade, n'a aucun effet sur sa pérennité en bouche. C'est le choix de la restauration elle-même qui influera sur la longévité en bouche. (Wegner 2006 - 19)

En revanche le rôle prothétique de la dent et sa future fonction, unitaire ou pilier de prothèse, peut être un facteur déterminant du traitement car les forces directes et indirectes appliquées sur un pilier de bridge augmentent les contraintes et donc le risque d'échec. (21)

Selon Laplanche et coll., Les forces appliquées ainsi que leur direction en antérieur et en postérieur sont différentes, les traitements prothétiques doivent donc être réalisés selon ces contraintes, en accord avec les caractéristiques des matériaux employés. (15)

II.2.2.1.1 Prothèse fixée unitaires

Pour une dent unitaire, l'intégration de matériaux différents et de plusieurs interfaces modifie l'homogénéité du comportement biomécanique de la dent, à fortiori en présence d'une reconstitution corono radiculaire.

La répartition des forces qui s'exercent sur une dent pilier de couronne unitaire est différente selon la quantité de tissu résiduel, le choix de la restauration prothétique et les matériaux employés.

Tissu résiduel :

Plus il y a de tissu dentaire à la fin de la préparation plus les contraintes sont absorbées et réparties de façon naturelle dans la dent et son parodonte, ce qui soutient le concept de préservation tissulaire.

A l'inverse le risque de fracture est d'autant plus grand que les parois restantes sont fines, basses et peu nombreuses.

Le type de préparation intra coronaire et/ ou périphérique et le choix des matériaux doivent se faire en fonction de la position de la dent sur l'arcade, de la taille de la

restauration à réaliser et des caractéristiques techniques du matériau afin de pouvoir conserver la dent sur l'arcade, ainsi que sa fonction le plus longtemps possible.

La zone cervicale de la dent est la partie la plus sujette au stress après un traitement endodontique, ce qui en fait la principale zone de fracture dentaire. La perte de substance initiale, majorée par le traitement endodontique aboutit à la fragilisation majeure des parois restantes. (21)

La dent doit alors bénéficier d'une protection par un « cerclage mécanique » prothétique.

Ce cerclage mécanique ne doit pas dépasser une valeur minimale de 2mm en cervical : c'est **l'effet de férule**.

L'étude de Pierrisnard et Coll. a montré qu'en absence d'effet de férule, lorsque la perte de substance coronaire est totale, l'intensité de la force de 100N exercée coronairement avec une inclinaison de 30° par rapport à la verticale est maximale en cervical lorsqu'on utilise un tenon métallique, alors qu'elle est minimale avec le même tenon lorsqu'il y a un effet de férule (fig.16)

Lorsqu'il n'y a pas d'effet de férule l'utilisation d'un tenon métallique, au module d'élasticité élevé, est un facteur déterminant de risque de fracture au vu du stress cervical maximal relevé (contrainte de tension en moyenne de 244,5 Pa et 318,5 Pa pour la force de compression.).

Le plus faible module d'Young du tenon en fibres de carbone absorbe plus de contraintes et en délivre moins à son environnement (109 Pa relevé pour la force de tension, et 131 Pa en compression).

La mise en place d'un tenon fibré est donc le meilleur choix de restauration lorsqu'il n'y a pas d'effet de férule. A défaut de pouvoir réaliser un collage dans de bonnes conditions le second choix se portera sur l'inlay-core, en étant conscient du risque de fracture augmenté.

Lorsqu'il y a un effet de férule, les valeurs de stress retrouvées lorsqu'on reconstruit une dent avec un composite uniquement sont 51% plus élevées que lorsqu'on met en place un tenon métallique, et 26% plus importante qu'avec un tenon fibré. (fig 17).

La mise en place d'un tenon métallique en Ni-Cr avec restauration composite, ou d'un inlay-core sera donc la meilleure indication de restauration d'une dent présentant un effet de férule.

Le tenon sert avant tout à répartir les contraintes appliquées au faux moignon et à la couronne, dans la dentine radiculaire mais doit être choisi et mis en place en fonction des paramètres de la dent.

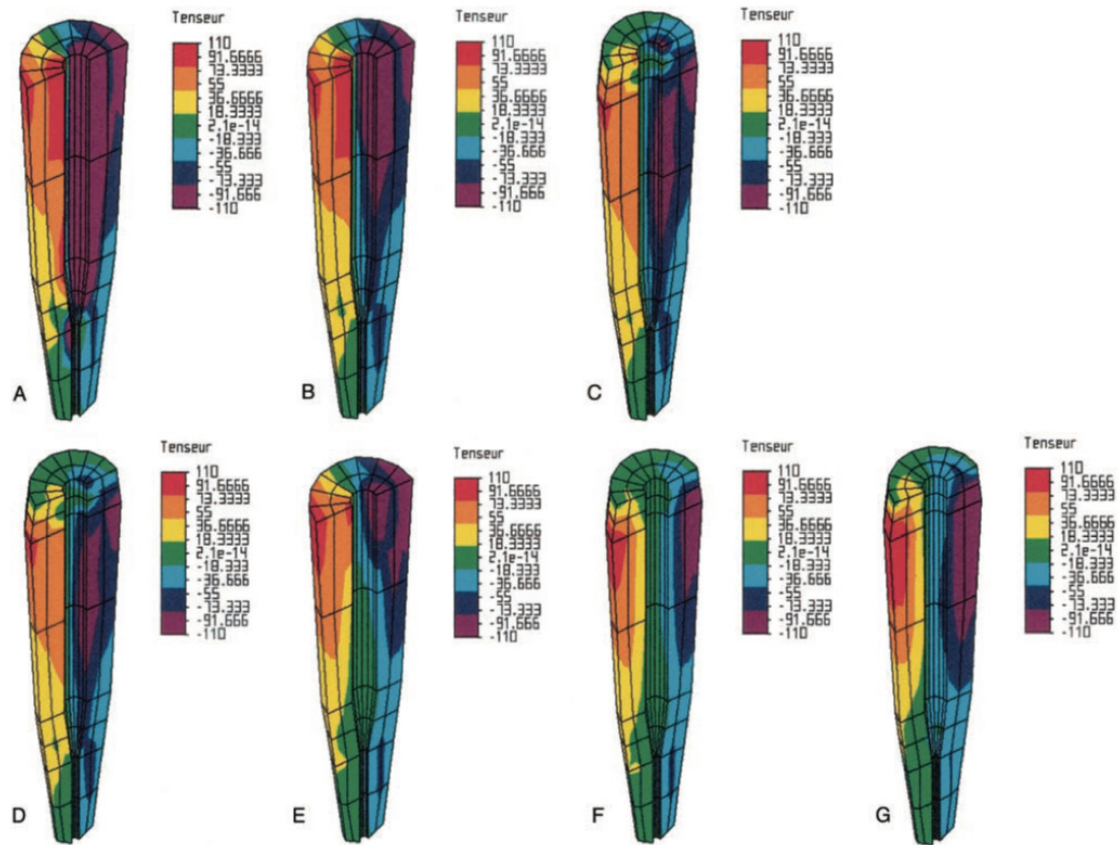


Figure 16. Mesure des forces de tension (maximale en rouge) et de compression (maximale en violet) après application d'une force de 100N oblique de 30° sur la partie coronaire
 Section mesio-distale des modèles 1=A; Inlay-core sans férule, 2=B; composite et tenon Ni-Cr sans férule, 3=C; Inlay-core avec férule, 4=D; composite et tenon Ni-Cr avec férule, 5=E; composite et tenon en fibres de carbone sans férule, 6=F; composite et tenon en fibres de carbone avec férule, 7=G ; composite sans tenon avec férule (Pierrisnard 2002)

Model No.	Tensile stress (Pa)	Compressive stress (Pa)
1	235	308
2	254	329
3	90.5	123
4	92	122
5	109	131
6	110	127
7	139	170

Figure 17. Intensités maximales de stress rapportées en cervical. 1=A; Inlay-core sans férule, 2=B; composite et tenon Ni-Cr sans férule, 3=C; Inlay-core avec férule, 4=D; composite et tenon Ni-Cr avec férule, 5=E; composite et tenon en fibres de carbone sans férule, 6=F; composite et tenon en fibres de carbone avec férule, 7=G ; composite sans tenon avec férule (Pierrisnard 2002)

II.2.2.1.2. Prothèse fixée plurale

Indiquée comme moyen de remplacement d'un ou plusieurs organes dentaires, la prothèse fixée plurale (ou bridge) est composée de dents piliers et d'un pontique (ou travée) qui correspond aux dents remplacées.

Les dents piliers de bridge subissent les contraintes des dents piliers unitaires, mais cette configuration dans laquelle certaines dents ne sont pas soutenues par une racine génère des contraintes particulières sur le bridge lui-même comme sur les piliers.

- 1) D'un façon générale l'application des contraintes est maximale dans la partie cervicale de l'intermédiaire. C'est l'endroit où se produit le crack, qui se propage jusqu'au point d'application de la contrainte, au centre du pontique provoquant la fracture de la pièce prothétique (cosmétique ou infrastructure).

Sur un bridge de grande étendue, l'application de contraintes excessives sur la travée provoque la flexion de celle-ci (particulièrement sur les infrastructures métalliques et augmente les forces de traction au niveau des piliers, pouvant entraîner des descellements, et à terme fragiliser le support parodontal des dents piliers.

La présence d'un pilier intermédiaire déplace la résultante des forces appliquées en créant un mouvement de bascule sur celui-ci.

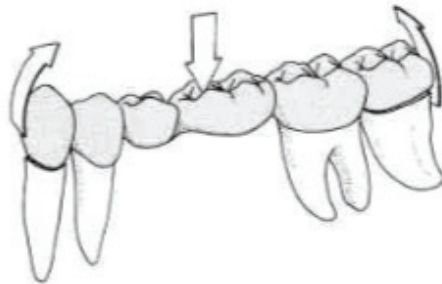


Figure 18. Application des forces occlusales au niveau des intermédiaires, et force de traction sur les moyens d'ancrages annexes (D'après SCHILLINGBURG)

La flexion d'un bridge, et donc les contraintes exercées sur les piliers, est dépendante de l'épaisseur et de la longueur de celui-ci (portée).

A caractéristiques égales, un bridge de deux intermédiaires fléchit huit fois plus qu'un bridge d'un seul intermédiaire, et vingt-sept fois plus s'il y a trois intermédiaires.

Concernant l'épaisseur de la prothèse, si elle est divisée par deux la flexion augmente d'un facteur huit.

Le fléchissement de la travée implique une fragilisation de celle-ci et des contraintes tangentielles sur les dents piliers : la rigidité est donc essentielle. (5)

Structurellement la connexion entre les différentes unités de prothèse fixée au niveau de l'infrastructure doit donc être suffisamment épaisse, ce qui est fonction de la portée et du matériau mais s'oppose à certains impératifs esthétiques et parodontaux (embrasures occlusales et cervicale) : 8mm² pour les infrastructures métalliques et 12mm² pour les infrastructures en zircone sont un minimum.

Afin d'éviter les contraintes excessives sur les dents piliers, la prothèse fixée doit également rétablir un plan d'occlusion et des courbes fonctionnelles :

- Trop plates les dents piliers ne travaillent pas selon leur grand axe,
- Trop marquées il y a une mauvaise répartition des contraintes occlusales sur le parodonte.

Une parfaite équilibration occlusale lors de la pose de la prothèse permet de réduire l'application de ces forces sur les intermédiaires, donc de diminuer les risques de complications.

- 2) D'autre part la conception même de ce type de prothèse plurale impose un axe d'insertion unique et commun qui nécessite des préparations coronopériphériques globalement parallèles entre elles, ce qui peut conduire à un délabrement prononcé (comparé aux coiffes unitaires).

Le parallélisme des dents piliers définit l'axe d'insertion de la prothèse fixée et doit être créé en respectant le principe d'économie tissulaire, par coronoplasties, réfection d'obturation ou orthodontie si les divergences sont très prononcées.



Figures 19. Modèle en plâtre, parallélisme des piliers pour bridge 3 éléments

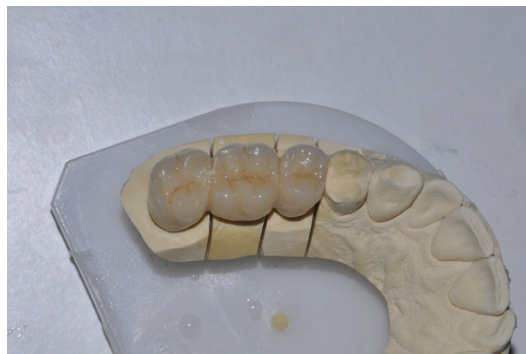

Figure 20. Modèle en plâtre, bridge 3 éléments en secteur 1

- 3) Les prothèses fixées plurales, ou « bridge » et leurs supports ont un comportement biomécanique différent selon leur situation sur l'arcade.

On distingue ainsi les bridges antérieurs (incisivo-canins) des bridges postérieurs (prémolo-molaires), qui diffèrent par leur forme, la direction et la puissance des forces appliquées, ainsi que par leur difficulté de réalisation.

- Les bridges postérieurs, au delà de la canine ont une forme rectiligne correspondant à l'anatomie de l'arcade dentaire et sont mobilisables par rotation autour de leur grand axe, phénomène pouvant être majoré par la faible hauteur coronaire des dents postérieures.

L'insertion de la prothèse peut emprunter des axes plus complexes afin de suivre ce principe en associant les plans de référence dentaire : mésio-distal, vestibulo-lingual, transversal et oblique, ainsi que la rotation ou la translation qui permettent aussi l'augmentation de sa rétention.

Les bridges antérieurs, eux, prennent la forme curviligne de la partie antérieure de l'arcade, ce qui leur confère d'autres contraintes : les intermédiaires de bridges sont à distance d'un axe joignant les piliers et agissent comme levier autour de cet axe pour créer un mouvement de rotation qui est d'autant plus important que la courbure est prononcée.

Afin de limiter cette rotation néfaste pour la survie des piliers et de leur parodonte, il est parfois impératif d'y adjoindre un ou des piliers latéro-postérieurs (prémolaires).

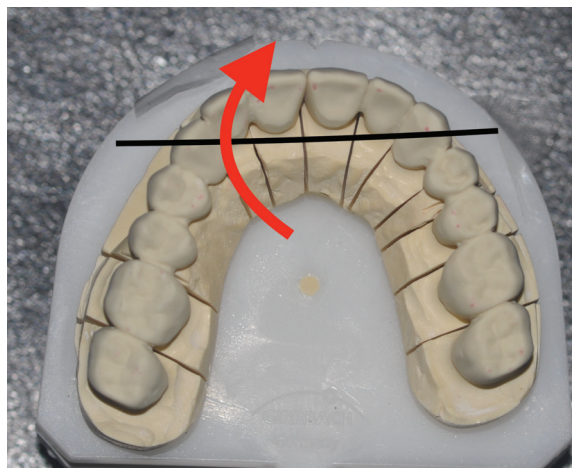


Figure 21. Rotation du bridge (13-23) autour de l'axe formé par les piliers (D'après ROUCOULES)

Les problèmes liés à cette courbure sont différents à la mandibule et au maxillaire du fait de l'orientation centrifuge des contraintes maxillaires et centripète des contraintes mandibulaires qui sont donc dirigées vers l'intérieur de la courbure, proche de l'axe joignant les piliers. Les conditions sont alors plus favorables à la mandibule.

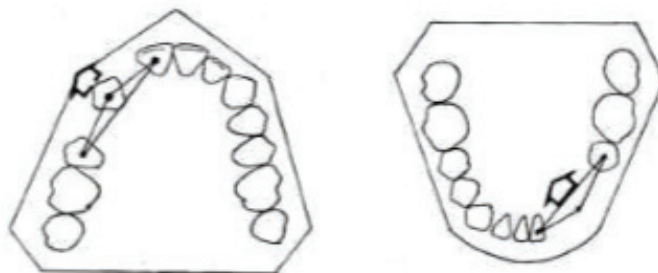


Figure 22. Orientation des contraintes ; centrifuge au maxillaire, centripète à la mandibule. (D'après M.VIGNON)

II.2.2.1.2. Bridges en cantilever

Les bridges en cantilever sont définis comme un ou plusieurs piliers supportant jusqu'à un pontique en extension (l'intermédiaire de bridge est alors déporté, créant un « porte à faux »).

Ils peuvent représenter une alternative clinique à la mise en place d'implant lorsque celle-ci n'est pas réalisable. (22)

La contrainte principale que subissent les cantilevers est la force de flexion que doit supporter la connexion lorsque la dent en extension rentre en fonction, et qui crée un bras de levier sur le pilier qui subit alors des contraintes de rotation et de traction. Ces contraintes particulières majorent le risque sur la dent pilier et les bridges traditionnels doivent lui être préférés. (23)

On peut y voir un compromis acceptable qui permettrait la préservation tissulaire, cependant les contraintes mécaniques anormales rendent le pronostic à court et moyen terme mauvais (en dehors de certaines situations cliniques très particulières).

Le profil prothétique doit être étudié selon le matériau utilisé (métal, zircone ou Emax). Afin de limiter les contraintes, la portée doit se limiter à une extension, être antérieure par rapport au pilier, présenter une table occlusale réduite, des contacts occlusaux légèrement sous évalués en OIM et aucun contact dans les mouvements excentrés. (22)

Malgré un taux de satisfaction important des patients notamment parce que le délabrement ne concerne qu'une dent pilier, les complications sont fréquentes et les taux de survie et de succès sont inférieurs à ceux des bridges conventionnels, qui présentent le plus faible taux de complications annuelles ; 3,41%, tandis que les cantilevers ont un taux de 4,62% de complication et les bridges implanto-portés 9,78%.

Après 10 ans en bouche, le taux de survie des cantilevers varie entre 80,3% et 95% selon les études, et le taux de succès (sans aucune complication) est de 63%.

La principale complication est biologique et consiste en la perte de vitalité pulpaire des piliers (32,6%) liée à un état parodontal non optimal ou aux charges occlusales trop importantes, suivi par le décollement de la prothèse (16,1%), souvent responsable d'une atteinte carieuse au niveau des ailettes.

Les fractures de bridge sont moins courantes car elles surviennent surtout lorsqu'il y a plusieurs extensions, et la fracture de la dent pilier est assez rare malgré la charge occlusale rajoutée sur ces dents. (22- 24)

Les reconstitutions par bridge conventionnel dento-porté ou implanto-porté à défaut de pouvoir faire une reconstitution par couronne unitaire implanto portée sont à privilégier. Les bridges en cantilevers représentent une alternative risquée, économe sur le plan tissulaire mais au pronostic réduit et aux complications souvent radicales (perte d'une dent support).

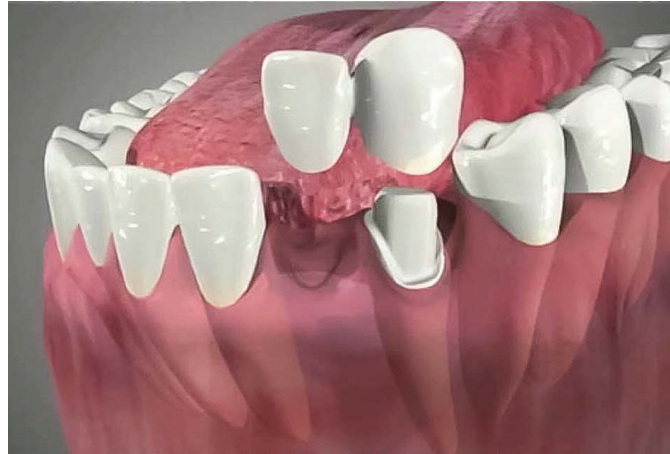

Figure 23. Bridge en cantilever

II.2.2.1.4. Bridges collés et bridges collés en cantilever

Un bridge collé traditionnel est défini par un intermédiaire relié à deux ailettes métalliques collées sur les faces linguales ou palatines des dents bordant l'édentement. Ils ont leurs indications lorsque les dents piliers sont peu ou pas délabrées ou bien lorsque les conditions anatomiques ou médicales sont défavorables à la mise en place d'implant ou à la perte importante de tissu dentaire.

C'est un choix d'économie tissulaire avant d'être économique, qui présente un rapport coût/bénéfice plus avantageux au long terme que l'implant et le bridge traditionnel, surtout en antérieur. (23-25)

Cependant la longévité des bridges collés diminue avec le nombre d'ailettes en raison de la mobilité différente des dents bordant l'édentement lors de la fonction, qui augmente les contraintes sur les ailettes, les décollements partiels et les risques d'atteinte carieuse.

Une alternative au bridge collé traditionnel est proposée avec le bridge collé cantilever, qui se caractérise par la présence d'une seule ailette solidarifiée à l'intermédiaire, qui est donc en extension.

Les piliers utilisés pour les restaurations antérieures sont exclusivement l'incisive centrale ou la canine, et la réalisation prothétique veille à minimiser les contraintes de propulsion sur l'intermédiaire mais pas celles en occlusion.

Selon les partisans de cette technique relativement novatrice, le bridge collé cantilever est envisageable pour le remplacement de dent postérieure, et ne montre pas de différence significative comparé au bridge cantilever traditionnel. Comme en antérieur, s'il n'y a qu'une dent en extension les contraintes sur l'ailette et le pilier sont moindres, donc le risque de décollement est diminué. (23)

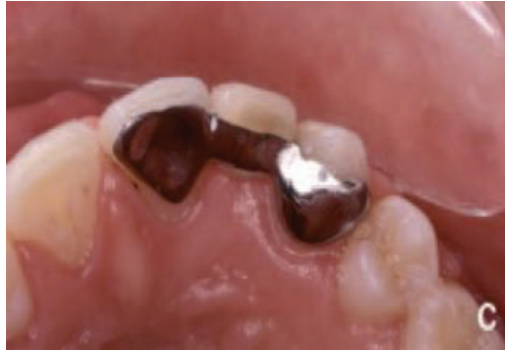

Figure 24. Bridge collé de 22 avec deux ailettes, sur 21 et 23

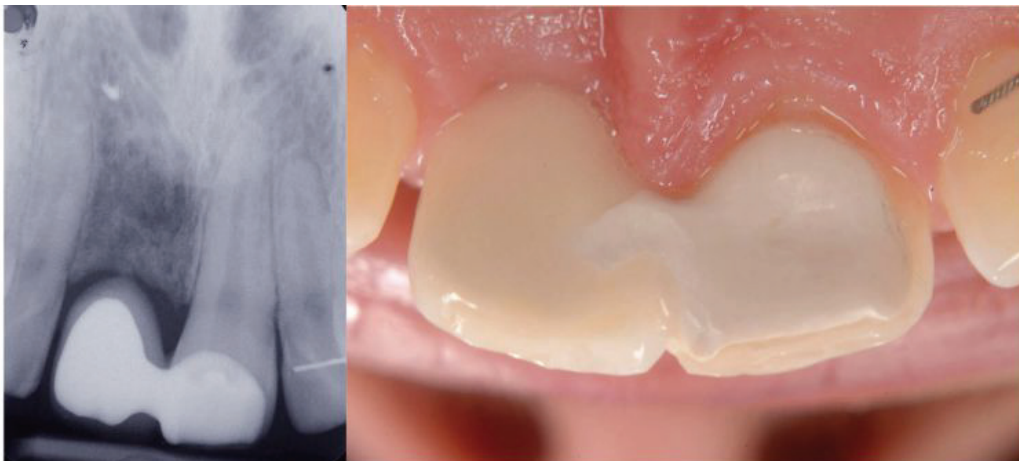


Figure 25. Bridge collé en cantilever, radiographie rétroalvéolaire et photographie intra-buccale

Comme les bridges en cantilever, la contrainte principale subie par les cantilevers collés est la force de flexion appliquée à la connexion. Une portée restreinte et une étude du profil prothétique en fonction du matériau seront aussi primordiales que lors de la réalisation d'un bridge en cantilever.

Afin de garantir un collage optimal la préparation de l'email doit être minime, on préférera donc placer l'ailette dans une zone d'inocclusion.

Les avantages du cantilever ainsi que du bridge collé sont multiples ; restauration efficace et rapide lorsque l'anatomie est défavorable à l'implant, excellent rapport coût/efficacité, très bonne satisfaction des patients, et enfin une préservation tissulaire très importante comparée aux bridges traditionnels.

Cependant le cantilever à ses propres avantages comme le passage du fil dentaire sous l'intermédiaire qui permet un maintien de l'hygiène meilleur que le bridge, et ses principaux atouts sont la préservation tissulaire qui est encore augmenté, l'absence de contention non physiologique avec la deuxième dent pilier donc un risque de décollement partiel du bridge et la présence de carie sous l'ailette impossible, et enfin la réalisation en tout céramique possible contrairement au bridge où la non déformabilité de la céramique entraîne des fractures de la prothèse.

II.2.2.1.5. La répartition pilier/intermédiaire

La configuration typique des bridges (2 piliers et 1 inter) présente un taux de survie très important (Goodacre) à long terme, ce qui est en fait une thérapeutique de choix, aux protocoles de réalisation totalement maîtrisés.

L'extension de ce principe aux situations cliniques à plusieurs intermédiaires est donc tentante, mais l'augmentation du nombre de dents remplacées génère des contraintes supplémentaires sur les dents piliers. La conceptualisation a abouti aux lois de DUCHANGE.

La résistance d'un bridge est fonction :

- De la rigidité de la travée,
- De la résistance des ancrages coronaires des dents piliers,
- De la résistance des dents piliers (variable selon l'anatomie de la dent, la portion radiculaire saine et la position sur l'arcade).

Afin d'évaluer la résistance des dents piliers et l'importance des forces exercées et trouver un équilibre entre les deux, Duchange a établi 3 postulats :

- Le coefficient spécifique de chaque dent s'applique autant à sa force active qu'à sa résistance dans une bouche saine et équilibrée,
- Une dent de remplacement fournit en prothèse fixée le même travail qu'une dent naturelle (elle subit ainsi les mêmes contraintes),
- Une dent pilier à une résistance au moins égale au double des forces qui s'exercent sur elles.

Il en déduit qu'un bridge est équilibré et fonctionnel quand la somme des coefficients des dents piliers (Force de Résistance) est supérieure ou égale à la somme des dents à remplacer appelée Force de travail.

	Incisive Centrale	Incisive Latérale	Canine	PM 1	PM 2	M1	M2	M 3
Maxillaire	2	1	3	4	4	6	6	2-6
Mandibule	1	1	3	4	4	6	6	2-5

Figure 26. Valeurs des dents piliers. Loi de Duchange. PM : prémolaire, M : molaire

Bien entendu ces valeurs ne peuvent être prises au sens strict, en raison de nombreuses variations cliniques, physiologiques ou pathologiques de la valeur des piliers, cependant elles offrent un repère clinique.

II.2.2.1.6. Le paradoxe prothétique

L'objectif de la restauration prothétique est de compléter ou remplacer les parties absentes et donc de créer une augmentation de la résistance intrinsèque, qui est directement liée à la préservation tissulaire maximale.

Mais paradoxalement, les méthodes utilisées pour la réalisation prothétique sont susceptibles de créer des modifications transitoires ou définitives néfastes. (Fig 27) (26)

Prothèse	Etape de réalisation	Contraintes associées
Couronne unitaire	Préparation coronopériphérique (PCP)	Contraintes tissulaires et biologiques Perte tissulaire émail/dentine liée au principes biomécaniques de préparation Echauffement, vibrations des tissus
	Préparation radiculaire	Contraintes biologiques et tissulaires Perte d'étanchéité endodontique, Perte tissulaire de dentine coronaire et radiculaire Risque de fracture lié à la préparation et à la mise en place d'un tenon
	Finition de la PCP et des limites cervicales	Contraintes biologique, mécanique et tissulaire Echauffement de la dentine / pulpe, Agression mécanique et physico-chimique de l'attache épithéliale
	Prise de l'empreinte	Contraintes tissulaires Agression physique et chimique pour l'accès aux limites
	Réalisation de la coiffe Provisoire	Contraintes biologiques et mécaniques Echauffement dentino-pulpaire et gingival, Perte d'assemblage, risque de contamination/fracture du pilier dentaire, Mise à l'effort du parodonte lors du retrait du provisoire
	Pose de la prothèse	Contraintes biologiques, physiques, chimiques Agression chimique et thermique de la dent et de la gencive par le matériau d'assemblage Problème esthétique possible
Bridge	Mêmes étapes de réalisation qu'une couronne unitaire	Mêmes contraintes que la couronne unitaire mais pertes tissulaires majorées par l'axe d'insertion commun qui impose plus de préparation coronopériphérique

	Pose de la prothèse	Contraintes mécaniques dentaire et prothétique Contraintes de traction sur les piliers et de flexion sur l'intermédiaire prothétique
Bridge en cantilever	PCP du pilier équivalente à celle d'une couronne unitaire	Mêmes contraintes que la couronne unitaire
	Pose de la prothèse	Contraintes mécaniques dentaire et prothétique Contraintes de traction sur le pilier, et de flexion sur la connexion prothétique
Bridge collé	Préparation coronaire minimale	Contraintes tissulaire et biologique Perte superficielle d'émail, Echauffement dentinaire
	Provisoire	Contraintes biologique et esthétique Echauffement dentinaire et gingival, Perte d'assemblage, risque de contamination du pilier, Problème esthétique possible
	Pose de la prothèse	Contraintes biologique et mécanique Agression chimique et thermique de la dent et de la gencive par le matériau d'assemblage, Contraintes de traction sur le pilier, et de flexion sur la connexion si bridge en cantilever Risque de décollement partiel ou de fracture prothétique si bridge à deux ailettes

Figure 27. Paradoxe prothétique : contraintes et risques imposés aux dents piliers à chaque étape prothétique en fonction du type de prothèse


II.2.2.2. En Prothèse partielle amovible

Les contraintes exercées sur les dents support de crochet sont directement liées à la classe d'édentement, au type d'appui utilisé par la prothèse et à son design, particulièrement celui des crochets.

Les contraintes appliquées sur la dent support de crochet peuvent être verticales, latérale ou en rotation selon le mouvement de la prothèse dans les trois plans de l'espace. (27)

II.2.2.2.1. Classification de Kennedy-Applegate

Les édentements sont répartis selon la classification de Kennedy-Applegate comme suit :

<p>- <u>Classe I de Kennedy-Applegate :</u></p> <p>Edentement bilatéral postérieur en extension.</p> <p>Entrainant une perte de calage postérieur bilatéral, une diminution de la dimension verticale d'occlusion (DVO), et de possibles troubles des ATM dus à un transfert des forces masticatoires sur les dents antérieures.</p> <p>La prothèse est majoritairement mucco-supportée, l'axe de rotation (horizontal) et de bascule (vertical) passe par les appuis les plus distaux, et les dents bordant l'édentement sont d'autant plus sollicitées par des mouvements de rotation en plus des contraintes verticales et latérales qu'elles sont antérieures.</p> <p>Le mouvement de bascule enfoncera la prothèse en arrière sur la muqueuse, appliquera une force de traction sur les dents, et s'appuiera sur les dents lorsqu'il y aura un soulèvement postérieur ce qui fera subir une force d'enfoncement au secteur denté.</p>	 <p>Le diagramme illustre un maxillaire supérieur en classe I de Kennedy-Applegate. On observe un édentement bilatéral postérieur en extension, représenté par une zone rouge pentagonale. Les dents restantes sont représentées par des formes grises coniques. Les dents antérieures (incisives et canines) sont sollicitées par des forces de traction et de bascule, tandis que les dents postérieures (premolars et molars) sont sollicitées par des forces d'enfoncement.</p>
---	---

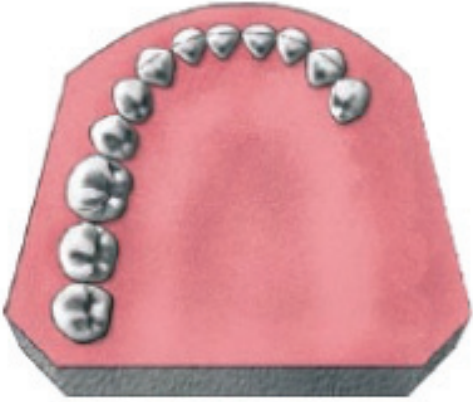
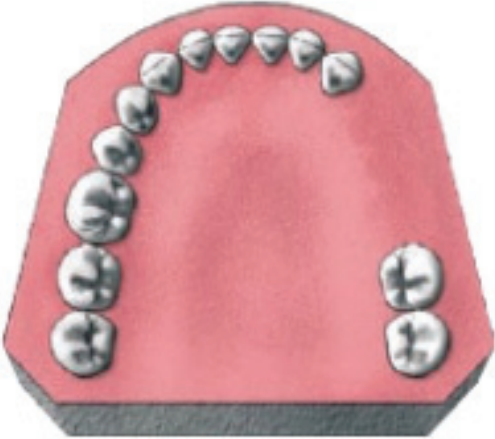



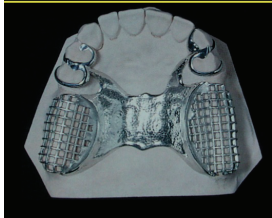
<p>- <u>classe II de Kennedy-Applegate :</u></p> <p>Edentement unilatéral postérieur en extension,</p> <p>Un risque d'apparition de trouble de l'ATM est causé par la mastication unilatérale du côté denté, inconsciemment favorisée qu'il y ait une prothèse ou non, ou par perte de calage du côté édenté, qui entraîne une rétroposition condylienne.</p> <p>Le mouvement de rotation et de bascule de la prothèse passe par les dents bordant l'édentement qui subissent des mouvements de traction plus importants que les autres lorsque la prothèse bouge.</p> <p>- Sur le côté denté la prothèse effectue des mouvements de traction lors de la fonction, tandis que la zone édentée subit l'enfoncement de la selle par la rotation de la prothèse. Il y a alors un risque que la résorption de la crête s'accroisse et une augmentation des contraintes para-axiales sur la dent pilier bordant l'édentement.</p>	
<p>- <u>classe III de Kennedy-Applegate :</u></p> <p>Edentement unilatéral encastré.</p> <p>La prothèse est alors dento-soutenue, les contraintes exercées sur les dents support de crochet sont essentiellement verticales ce qui en fait le cas d'édentement le plus favorable car la prothèse ne peut pas avoir de mouvement de bascule ni de rotation.</p> <p>Sans mise en place de prothèse après l'édentement un risque de déplacement des dents restantes est possible par version ou égression.</p>	
<p>o <u>classe IV de Kennedy-Applegate :</u></p> <p>Edentement encastré, situé de part et d'autre de l'axe sagittal médian.</p> <p>La prothèse bouge selon un axe de rotation antéro-postérieur qui passe par les faces mésiales des dents bordant l'édentement, et elle aura tendance à s'enfoncer en antérieur si la rétention postérieure n'est pas suffisante.</p> <p>Une égression du bloc incisif antagoniste est possible, entraînant une modification de l'occlusion qu'il faut gérer lors de la réalisation prothétique car l'espace prothétique en sera diminué.</p>	

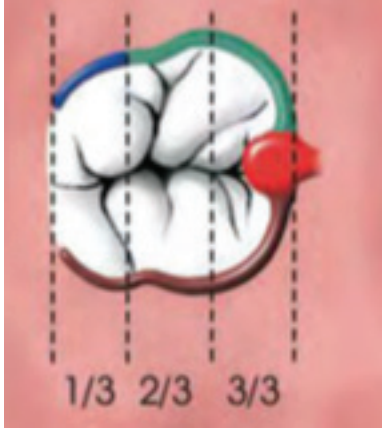


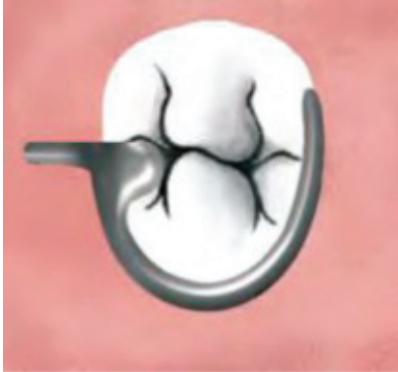
Figure 28. Classes d'édentements de Kennedy-Applegate et conséquences sur les appuis

Une bonne connaissance des zones de contraintes exercées par la prothèse en fonction du type d'édentement, permet de mieux analyser les facteurs de risques qui pèsent sur les dents piliers.

II.2.2.2.2. Eléments constitutifs de la prothèse amovible partielle

Mais le design de la PAPIM et de chacun de ses éléments constitutifs sont autant de zones susceptibles de minorer les contraintes ou de s'y opposer. Ce design très spécifique, conçu pour respecter la triade de Housset, fait appel à différents éléments constitutifs;

<p>Selle prothétique</p>	<p>Elle comble un espace édenté en s'appuyant sur la fibro-muqueuse, et supporte les dents prothétiques. Sa surface en métal recouverte de résine permet la rétention et la stabilisation muqueuse par utilisation des reliefs de la crête et du voile salivaire qui recouvre la gencive. Lorsqu'une selle comble un édentement terminal, plus elle est de grande étendue plus le risque d'enfoncement est grand.</p>	
<p>Connexions</p>	<p>Faites de métal, elles permettent la liaison entre les différentes parties de la prothèse et assure la rigidité de celle-ci.</p> <p><u>Connecteurs principaux :</u></p> <ul style="list-style-type: none"> - Plaque palatine plus ou moins pleine, ou en entretoise, - Barre linguale qui relie les selles entre elles à la mandibule ou une selle aux éléments rétentifs, - Bandeau cingulaire ou bandeau lingual à la mandibule, qui remplace la barre linguale lorsque l'espace entre le frein lingual et le collet des dents est insuffisant. <p><u>Connecteurs secondaires :</u></p> <p>Ils relient les crochets aux selles ou aux connecteurs principaux, en restant loin de la gencive marginale.</p>	<p>Bandeau cingulaire</p>  

<p>Crochets coulés</p>	<p>Ils sont de plusieurs formes, adaptés au type de dent qui les supporte avec plus ou moins d'élasticité et de rigidité selon leur design. Ils sont composés:</p> <ul style="list-style-type: none"> - d'un bras stabilisateur plus épais et rigide dans la zone de plus grand contour de la dent (en vert), - d'une pointe fine et flexible sous la zone de dépouille qui permet la rétention de la prothèse (en bleu), - d'un bras de réciprocité qui assure sustentation et stabilisation (en marron), et évite la mobilité, - ainsi que d'un taquet occlusal qui permet la sustentation et la stabilisation (en rouge) 	
<p>Ackers</p>	<p>Utilisé sur les prémolaires et molaires des édentements encastrés, exceptionnellement les canines. Crochet rigide, donc contraignant et peu esthétique. Placé du côté de l'édentement il englobe approximativement la moitié de la dent en mésial ou distal.</p>	
<p>Nally-Martinet</p>	<p>Utilisé sur les canines et prémolaires d'un édentement terminal ou encastré de grande étendue, Crochet à connexion semi-rigide, il est rétentif mais peu contraignant, Il circonscrit quasiment toute la dent et son taquet est placé du côté opposé à l'édentement comme la pointe de son crochet.</p>	
<p>Equipoise</p>	<p>Utilisé sur les dents visibles dans un édentement postérieur en extension, ou bien sur les canines et prémolaires d'un édentement encastré, Assez discret mais fragile et peu rétentif, donc peu contraignant, Le taquet se trouve du côté de l'édentement, et le bras du crochet passe en lingual ou palatin pour se terminer en proximal du côté opposé à l'édentement.</p>	

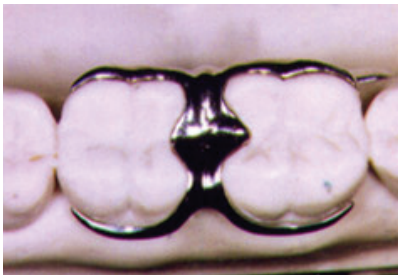
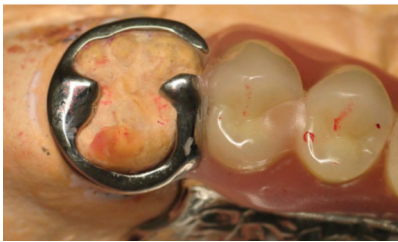

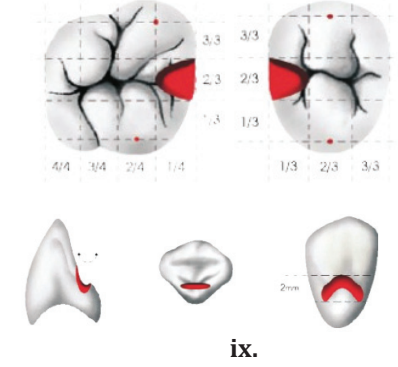
<p>Cavalier ou Bonwill</p>	<p>Utilisé dans les édentements de classe II,III, ou IV, Il correspond à deux Ackers réunis sur deux molaires ou grosses prémolaires. A connexion semi-rigide, il est très rétentif donc contraignant, Il doit être utilisés sur des dents en bonne santé, et permet une bonne stabilisation grâce à ses nombreux bras et une bonne sustentation permise par les deux taquets occlusaux.</p>	
<p>Anneau</p>	<p>Utilisé sur les molaires isolées en mésio-version, C'est un crochet rigide donc contraignant, Il est ouvert en mésio-vestibulaire, avec deux taquets occlusaux.</p>	
<p>Y de Roach</p>	<p>Crochet vertical, utilisé en antérieur, Plus discret mais plus fragile que les autres, et peu contraignant, Le taquet cingulaire peut être en mésial ou distal selon l'édentement et le passage du bras de crochet nécessite une hauteur de gencive attachée suffisante, avec un vestibule assez profond et pas ou peu de contre-dépouille sur la face vestibulaire de la dent.</p>	
<p>Taquet</p>	<p>Occlusal ou cingulaire, il transmet une partie des forces masticatoires exercées sur la prothèse afin de préserver les muqueuses de l'enfoncement de la prothèse. Ils permettent de neutraliser les mouvements de rotation de la prothèse et sont en bordure d'édentement ou à distance, Son logement est réalisé par coronoplastie, toujours dans l'émail.</p>	 <p style="text-align: center;">ix.</p>

Figure 29. Eléments constitutifs d'une prothèse amovible partielle

Un attachement est un système d'attache de précision, composé d'une partie mâle fixée sur la couronne de la dent pilier et une partie femelle intégrée à la PAPIM, ou inversement selon le type d'attachement et qui remplace un crochet et son taquet. Il présente un avantage esthétique et mécanique mais qui nécessite souvent la solidarisation de plusieurs dents bordant l'édentement.




Ils rigidifient plus ou moins la prothèse en permettant plus ou moins l'enfoncement des selles sur les crêtes grâce aux liaisons rigide et semi-rigide.

Les liaisons rigides des attachements extra-coronaires permettent une grande rigidité de la prothèse, interdisant l'enfoncement de la selle sur la crête. Ils sont réservés aux

édentements encastrés ou aux édentements maxillaires terminaux de faible étendue et entraînent de fortes contraintes sur la dent support.

Les liaisons semi-rigides permettent d'avantages de mouvements verticaux donc une meilleure répartition des forces sur les différents tissus mais un risque de résorption des crêtes et une occlusion moins précise. Elles sont utilisées plutôt à la mandibule, pour les édentements terminaux de grande étendue.

Les attachements axiaux permettent d'assurer une liaison entre une racine à faible ancrage osseux ne pouvant être support de couronne classique, et la PAPIM. Ils permettent la réduction de la hauteur coronaire et n'exercent quasiment que des forces de traction sur la dent pilier, ce qui en fait une thérapeutique de choix dans les traitements de grande étendue sur support parodontal réduit et dents délabrées.

<p>Attachement extra-coronaire</p>	<p>Système d'attache de précision tangentiel à la couronne prothétique, les contraintes subies par la dent pilier et la pièce prothétique sont semblables à un bridge en cantilever, pour les réduire il est nécessaire de solidariser la dent pilier avec une ou plusieurs dents adjacentes.</p> <p>Invisible car dissimulé dans la PAPIM il peut être sous forme de boule, anneau, bouton pression ou glissière et peut être rigide ou semi-rigide en fonction du type d'édentement.</p> <p>Il impose cependant une hauteur occlusale prothétiquement utilisable suffisante pour pouvoir intégrer l'autre partie de l'attachement à la PAPIM.</p>	 <p>(« pré-vertex », glissière rigide)</p> <p>(« ceka revax », bouton pression semi-rigide)</p>
<p>Attachement intra-coronaire</p>	<p>Ils sont de type glissière, intégré à la couronne prothétique de la dent pilier. Ils définissent l'axe d'insertion de la prothèse en permettant exclusivement des mouvements verticaux d'insertion- désinsertion et sont donc rigides. Comme la dent pilier doit être assez volumineuse pour accueillir la partie femelle de l'attachement au sein de sa couronne on l'utilise sur les prémolaires et molaires.</p>	
<p>Attachement axiaux</p>	<p>Solution de choix lorsque le rapport couronne/ racine d'une dent pilier n'est pas favorable. Ils peuvent être :</p> <ul style="list-style-type: none"> - Supra-radiculaires ; lorsque la partie mâle est dans la racine, - Intra-radiculaires lorsque la partie femelle est dans la racine, qui doit être suffisamment large pour accueillir la partie mâle. Donc pour les prémolaire et molaires et lorsque la hauteur occlusale prothétiquement utilisable est faible. 	 <p>(supra-radiculaire)</p>


	<p>- Locator™ ; bouton pression de petite taille donc invisible, l'hygiène est facilitée, il peut être utilisé sur quasiment tous les édentements mais il ne faut pas trop éloigner deux attachements locator™ au risque de voir apparaître un mouvement de bascule.</p>	<p>(intra-radulaire)</p>  <p>(Locator™)</p>
--	--	--

Figure 30. Attachements pour prothèse amovible partielle

II.2.2.2.3. Contraintes exercées

Les forces transmises aux dents support de crochet ainsi qu'aux autres tissus de soutien sont différentes selon la conception de la prothèse. Leur bonne répartition grâce à un design approprié est essentielle dans la préservation des tissus. (28)

Le diagnostic des dents piliers de prothèse amovible est donc particulièrement important car c'est par elles que la pérennité dento prothétique sera effective. L'évaluation du pronostic et des conséquences prothétiques en cas de perte d'un pilier intervient dans un second temps.

Ce diagnostic peut être étayé par les données pronostiques suivantes :

Le taux de survie à 10 ans des dents bordant l'édentement restauré par prothèse amovible partielle, estimé à 56%, est bien plus faible qu'avec une prothèse fixée du fait de l'application de forces multidirectionnelles. (20)

Les risques de problèmes parodontaux sont majorés sur les dents supports de crochet par l'accumulation de plaque sous la partie prothétique correspondante, traduits par l'inflammation gingivale, des profondeurs de poches plus importantes et des récessions plus nombreuses. (29-30)

Les problèmes parodontaux sont la principale raison d'extraction de ces dents supports de PAP, et leur taux de survie à 5 ans est significativement inférieur (86,6%) aux autres (95,8%). (31)

Ainsi, le risque de perdre une dent pilier de PAP est 3,05 fois supérieur au risque de perdre un pilier de prothèse fixée. (29)

Les meilleures dents supports de prothèse sont les molaires, qui supportent davantage les contraintes grâce à leur ancrage osseux plus important. Leur taux de survie est donc plus important. (19)

L'édentement encastré de faible étendue (classe III) représente le cas le plus favorable, où les dents piliers situés en bordure d'édentement ont un meilleur taux de survie comparativement aux dents bordants des édentements en extension (Classe I ou II) car les forces appliquées sont strictement appliquées selon le grand axe de la dent entraînant très peu de mouvements iatrogènes sur les piliers. (14)

II.3. Risques associés à la dent pilier

II.3.1. Risques de la dent pulpée

La réalisation de prothèse fixée sur dent vivante génère de nombreuses agressions pour les tissus dentaires et parodontaux.

Les agressions susceptibles de modifier la vitalité pulpaire sont présentes tout au long de la préparation et peuvent être mécaniques, thermique, chimiques, liées à l'instrumentation ou à la réalisation de la prothèse. (32)

Le stress mécanique est lié au fraisage qui entraîne l'ouverture des tubuli dentinaires et une plaie dentinaire qui s'étend au fur et à mesure que la préparation devient profonde. Une vitesse de rotation faible, l'échauffement du à un fraisage ininterrompu ou mal refroidi, la pression et les vibrations augmentées par l'utilisation de fraise de gros diamètre ou usée, sont autant de facteurs de risque de plaie dentinaire.

En fin de préparation l'utilisation d'air seul pour sécher la surface dentinaire peut directement toucher la pulpe et entraîner un œdème pulpaire irréversible.

La principale cause de lésion pulpaire lors de la réalisation de prothèse fixée sur dent vivante est l'infection bactérienne causée par une mauvaise élimination de boue dentaire ou de bactéries encore présentes dans les tubuli dentinaires par élimination incomplète de la carie.

L'agression chimique de la dent lors de l'anesthésie locale entraîne une diminution de la perfusion sanguine de la pulpe et l'augmentation des risques de nécrose.

Les produits utilisés afin de désinfecter la préparation sont des irritants chimiques, et ceux permettant de mordancer ou de traiter la boue dentinaire augmentent la perméabilité dentinaire donc l'entrée potentielle de bactéries.

Pour limiter l'agression pulpaire il convient de :

- Réaliser une anesthésie sans vasoconstricteur ou à faible taux d'adrénaline,
- Utiliser une turbine, ou une contre-angle à grande vitesse de rotation avec un spray et des fraises neuves de petits diamètres,
- Procéder par de courtes phases de préparation séparées de temps d'attente pour éviter l'échauffement,
- Adapter l'épaisseur de la préparation au contexte pulpaire anatomique et histologique (pulpe jeune/pulpe âgée),
- Contrôler l'épaisseur de réduction par clé en silicone ou pénétration contrôlée,
- Sécher la préparation à l'aide de pellets de coton,
- Décontaminer les surfaces dentaires avant de réaliser le collage,
- Utiliser une protection dentinaire afin d'isoler la pulpe (couche hybride) (32)

II.3.2. Pronostic des dents pulpées/ dépulpées

Comparaison PF / PAP

En PAP, les dents piliers ont un meilleur taux de survie lorsqu'elles sont vitales (87,8% contre 69,1%) alors que la vitalité n'influe pas sur la pérennité des piliers de prothèse fixée. (19)

Le nombre de traitements endodontiques réalisés sur des dents piliers de bridge est plus élevé, lié, au delà de leur état initial, à la proximité pulpaire plus importante causée par la réduction coronaire nécessaire au parallélisme des piliers. (33)

Modifications liées au traitement endodontique

Le traitement endodontique entraîne la fragilisation des structures par l'augmentation de la perte de tissu dentaire.

Les dents dépulpées ont donc un taux de survie à cinq ans inférieur aux dents vitales qui est directement lié à la quantité de tissu restant et passe de 78% pour une dent présentant quatre parois d'au moins 2mm d'épaisseur, à 18% s'il n'y en a que deux de 2mm d'épaisseur. (Nagasari - 34-)

Le fait que la dent soit dépulpée n'entraîne pas de modification qualitative sur l'émail, même avec le temps. Mais il y a une dégradation collagénique au sein des tubuli dentinaires, qui est un facteur de risque.

La perte de vitalité diminue la proprioception, et donc le réflexe d'évitement lorsque d'importantes contraintes s'appliquent sur la dent. Mais les capacités de résistances mécaniques de la dent dépulpées restent proches de celles de la dent pulpée.

Influence de l'âge du patient

L'âge du patient est un facteur décisif sur la résistance des structures face aux contraintes exercées, ainsi que sur les capacités de collage des tissus restant.

Ainsi, plus le patient sera jeune plus on favorisera les restaurations collées tandis que chez l'adulte (>50ans) le vieillissement des structures dentaires entraînent des conditions thérapeutiques plus compliquées et aléatoires, la reconstruction par un inlay-core et une couronne seront plus courantes.

Influence de la dent traitée

Les traitements endodontiques concernent majoritairement les molaires et prémolaires et entraînent d'importantes pertes de substances sur ces dents.

De ce fait, et à cause de la difficulté d'accès pour le traitement, les deuxièmes molaires ont un taux de survie significativement inférieur aux autres dents, de plus, c'est sur elle que s'exercent les plus importantes contraintes occlusales.

La survie à 20 ans d'un bridge possédant un seul de ses piliers traité endodontiquement est estimée à 57% alors que le taux de survie passe à 69% lorsque les dents piliers sont vivantes. (35)

En effet la position de la dent traitée en pilier distal du bridge, et la perte importante d'os marginal en bordure d'édentement sont des facteurs qui, additionnés au risque inhérent au traitement endodontique augmentent le risque d'échec de la prothèse.

Le pronostic d'une dent traitée endodontiquement est meilleur sur une arcade complète grâce à la stabilisation des contacts inter-proximaux, il y a 3 fois moins de chance de la perdre que lorsqu'elle n'a qu'un seul ou aucun contact proximal. (36)

Influence de la réalisation du traitement endodontique

Le respect des objectifs du traitement endodontique est le facteur le plus important du succès clinique, avant la qualité de la restauration corono-radulaire.

Avec les techniques actuelles, si le traitement atteint les objectifs de désinfection et d'obturation il ne représente pas un facteur de risque pour le pronostic de la dent. (34)

Récapitulatif

Dent dépulpée en PAP	Dent dépulpée en PF	Dent dépulpée en PAP et PF
<ul style="list-style-type: none"> - Taux de survie inférieur des dents piliers par rapport aux dents vitales 	<ul style="list-style-type: none"> - Même taux de survie des dents piliers que si dents vivantes - Résistance structurelle inférieure quand dévitalisation ancienne - Risque de fracture lors de la réalisation du logement canalaire 	<ul style="list-style-type: none"> - Pas de modification qualitative de l'émail - Diminution de la proprioception des fortes charges occlusales - Le taux de survie des 2^e molaires inférieur - 18% de survie pour une dent à 2 parois contre 78% pour 4 parois

Figure 31. Tableau récapitulatif des avantages/ inconvénients de la dent dépulpée en PF et PAP

II.3.3. Pronostic des dents coiffées / non coiffées

La mise en place d'une couronne suite à un traitement endodontique n'a aucune incidence sur le succès du traitement endodontique sur les dents antérieures si elles ont conservé leur tissu coronaire à l'exception de la cavité d'accès.

En postérieur on observe un taux de succès majoré lorsqu'une dent traitée endodontiquement est couronnée. En effet la couronne permet de lutter contre le risque de fracture lié aux forces occlusales qui tendent à écarter les cuspidés lorsque la restauration est de type MOD. (33)

Une coiffe bien adaptée permet aussi d'éviter les infiltrations bactériennes au niveau du joint de collage des restaurations composites.

Les dents non vitales couronnées ont une vie clinique plus longue que les non couronnées (6 fois plus extraites si elles restent non couronnées) (35)

La longévité des dents postérieures dépulpées est améliorée par une couronne car les restaurations au composite ou à l'amalgame 3 faces type MOD présentent un risque de fracture cuspidienne en absence de recouvrement cuspidien. (36)

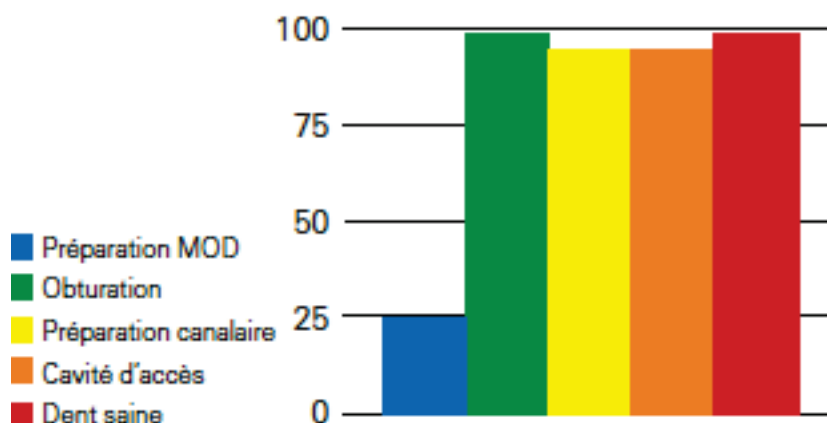


Figure 32. Représentation schématique de la réduction de la rigidité d'une dent. Influence respective des différentes étapes du traitement, en % par rapport à une dent saine (Laplanche 2008)

II.3.4. Pronostic selon la quantité de tissu initial

Modifications sur la dent

Plus la perte d'émail est importante, plus les capacités de protection mécanique de la dent diminuent, et la déflexion -possibilité de déformation- des parois cuspidiennes restantes devient un facteur de fragilité lorsque les forces occlusales s'appliquent sur des parois très diminuées.

Les contraintes occlusales sont dirigées dans la zone cervicale et intra-radiculaire, d'où la nécessité de conserver le maximum de tissu à cet endroit et le besoin de protéger la dent. (34)

Importance de l'effet de ferrule

Lorsque la dent doit supporter une reconstitution corono-radiculaire le stress s'accumule dans la zone cervicale.

Un bandeau de dentine d'une hauteur de 1,5mm à 2mm au niveau de la limite cervicale de la couronne prothétique permet l'effet de ferrule qui limite la transmission de ce stress à la racine.

La présence de ce cerclage, ou la possibilité de le recréer (par traction orthodontique ou élongation coronaire), est un facteur prépondérant dans le choix de conservation et de restauration d'une dent très délabrée. (37)

En effet s'il est absent, la dent reconstituée par inlay-core et couronne, est susceptible de subir des descellements répétés voir une fracture radiculaire suite aux micro-mouvements du tenon.

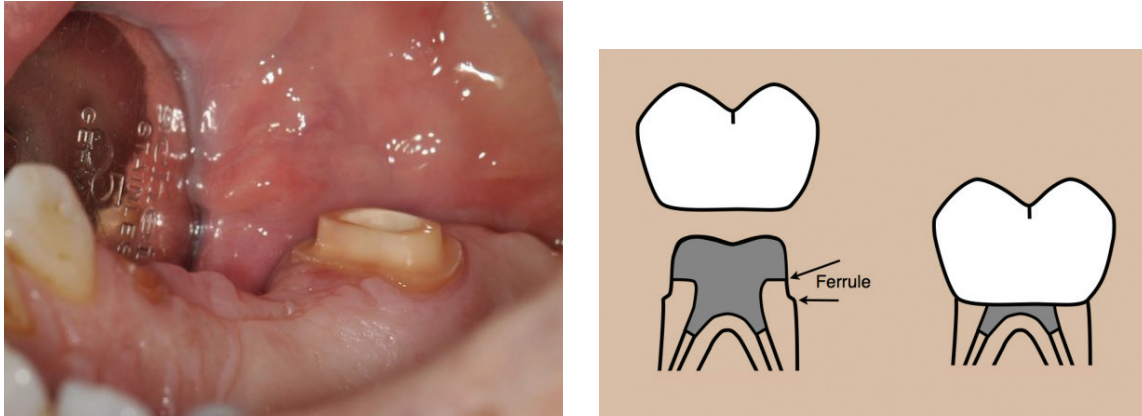


Figure 33. Effet de f erule. Photo intrabuccale et sch ema

R le de l'environnement

En proth se fix e, la situation de la dent sur l'arcade est importante pour son pronostic proth tique. Le taux de survie d'une dent pilier est trois fois sup rieur lorsqu'elle a deux contacts proximaux par rapport   celle n'en ayant qu'un seul ou aucun, car les contraintes occlusales ont la possibilit  de se r partir dans les dents adjacentes et le parodonte. (37)

En PAP, plus que la vitalit , c'est l'environnement qui influera sur le pronostic de la dent pilier. Au niveau de l' dentement, la diminution du niveau d'os aura une influence n faste sur le parodonte de la dent bordante support de crochet, qui sera donc plus souvent expos  aux complications parodontales et aura de ce fait une survie limit e. (38)

II.3.5. Notion de rapport couronne / racine (C/R)

C'est un concept biom canique qui met en relation la hauteur coronaire extra-osseuse sur la longueur radiculaire intra-osseuse.

Le centre de rotation de la dent, au centre de la racine entour e d'os, est la r sultante du bras de levier form  par la partie coronaire et le bras de r sistance form  par la partie radiculaire de la dent.

Le rapport couronne / racine est l'un des principaux crit res d' valuation de la dent mais il doit  tre consid r  en compl ment des autres crit res intrins ques et extrins ques de la dent afin de d cider si celle-ci est  ligible ou non au r le de pilier proth tique.

Id alement, lorsque la dent et le parodonte sont en bonne sant  le rapport couronne-racine est  gal   1/3, mais il est plus souvent observ   gal   2/3 et est acceptable.

Le ratio augmente lorsque le niveau osseux diminue, et entraine une apicalisation du centre de rotation. Les effets nocifs des forces lat rales sont alors plus importants. (39)

Un rapport C/R plus faible peut être envisagée lors d'une reconstitution si tous les autres paramètres sont bons, notamment le parodonte et les forces d'occlusion qui doivent être contrôlées (par exemple par la solidarisation aux dents adjacentes ou la présence d'une prothèse amovible antagoniste).

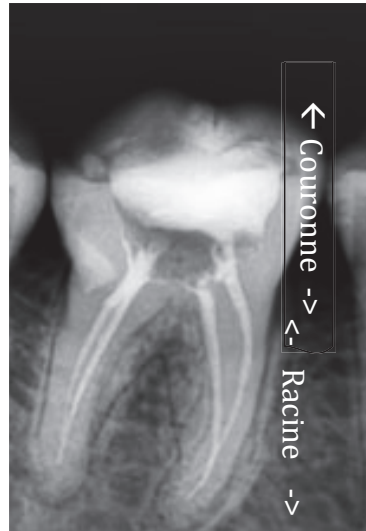


Figure 34. Illustration du rapport couronne / racine sur une radiographie rétro-alvéolaire

Dans le cas d'un parodonte très réduit la solidarisation des dents permet d'améliorer la stabilité et de diminuer la mobilité de dents au ratio important ; le centre de rotation est alors modifié et les forces horizontales transmises aux piliers en sont diminuées car réparties.

II.4. Restauration corono-radulaire

La mise en place d'un tenon a pour but principal de permettre un ancrage pour la partie coronaire si les parois restantes sont trop faibles ou peu nombreuses (< ou = à 2).

Son rôle est de préserver les tissus résiduels de la dent à la suite d'une thérapeutique post-traumatique ou carieuse, en assurant l'étanchéité de l'obturation canalaire et la rétention de la pièce prothétique sus-jacente en répartissant de façon équilibrée les contraintes subies par la dent.

Il n'est pas utile et même délétère lorsque la perte tissulaire coronaire est faible, car une quantité supplémentaire de dentine radulaire doit être enlevée lors de la réalisation du logement canalaire. (35-40)

Deux types de restauration sont possibles en fonction notamment de la quantité de tissu dentaire résiduel ; la reconstitution corono-radulaire (RCR) directe, réalisée au fauteuil, en insérant un matériau en phase plastique dans la racine avec ou sans tuteur (tenon préfabriqué en fibres de verre ou de carbone) et la RCR coulée, indirecte, réalisée au laboratoire en métal précieux ou non précieux. (40)

Les propriétés physiques favorables (dont le module d'Young inférieur à celui du métal) et la biocompatibilité optimale sont les atouts des tenons fibrés, cependant leur mise en place nécessite un minimum de 2 parois d'une hauteur et épaisseur suffisante et ils ne sont pas efficace face aux forces axiales.

Sur les dents très délabrées, les dents antérieures et celles devant subir des forces non axiales, comme les dents piliers de prothèse amovibles ou fixes plurales, les tenons métalliques sont appropriés. (18)

- Critères de choix d'une méthode de reconstitution corono- radiculaire

RCR coulée		RCR foulée
	Avec tenon Obligatoirement	Avec ou sans tenon
Substance résiduelle	0 ou 1 paroi	2/3 ou 4 parois
Etanchéité cervicale	Maintien per opératoire impossible Distance limite RCR- limite cervicale <2mm	Maintien per opératoire possible Distance limite RCR-limite cervicale >2mm
Forces mécaniques	Forces transversales : dents antérieures maxillaires, dents pilier de PAP ou de bridge, dent intervenant dans le guidage mandibulaire...	Forces axiales, dents cuspidées
Anatomie coronaire	Volume coronaire faible	Volume coronaire important
Impératifs prothétique	Aménagement nécessaire de système de rétention complexes Impératifs de parallélisme / axe d'insertion	Formes simples, réalisables en bouche
Impératifs biologiques	Réintervention prévisible	

Figure 35. Critères de choix d'une méthode de reconstitution corono-radiculaire (Laplanche 2008)

Lorsqu'elle est nécessaire, la RCR foulée sera systématiquement choisie dans les cas où après préparation corono-périphérique le nombre de parois résiduelles est de 3 ou 4, leur hauteur totale et leur épaisseur d'environ 1,5mm minimum. Bien que le tenon fibré montre une bonne résistance à la flexion (1400 à 1800 MPa), le composite utilisé pour la réalisation du faux moignon (60 à 150 MPa) ce qui en fait une contre-indication à l'utilisation des RCR foulées en antérieur. Seul le métal, donc la RCR coulée à une résistance suffisante aux forces de flexion exercées dans le secteur antérieur lorsque la partie coronaire est fine. (40)

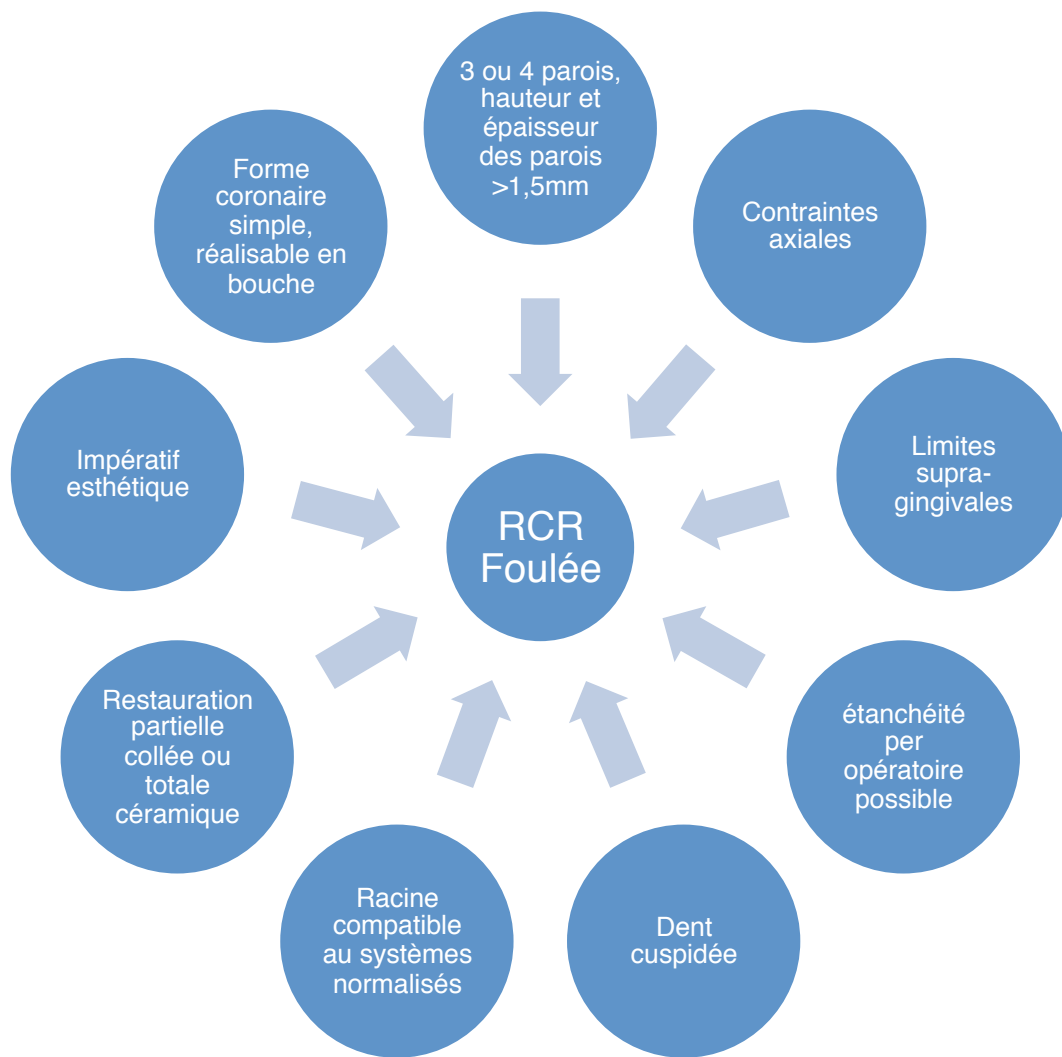

Figure 36. Critères de choix de la RCR Foulée

La RCR coulée sera aussi choisie dans les cas présentant peu de volume coronaire résiduel, de limite ne permettant pas une parfaite étanchéité opératoire, une ou aucune paroi, d'une hauteur inférieure au 1/3 de la hauteur normale de la couronne, et d'épaisseur inférieure à 1mm.

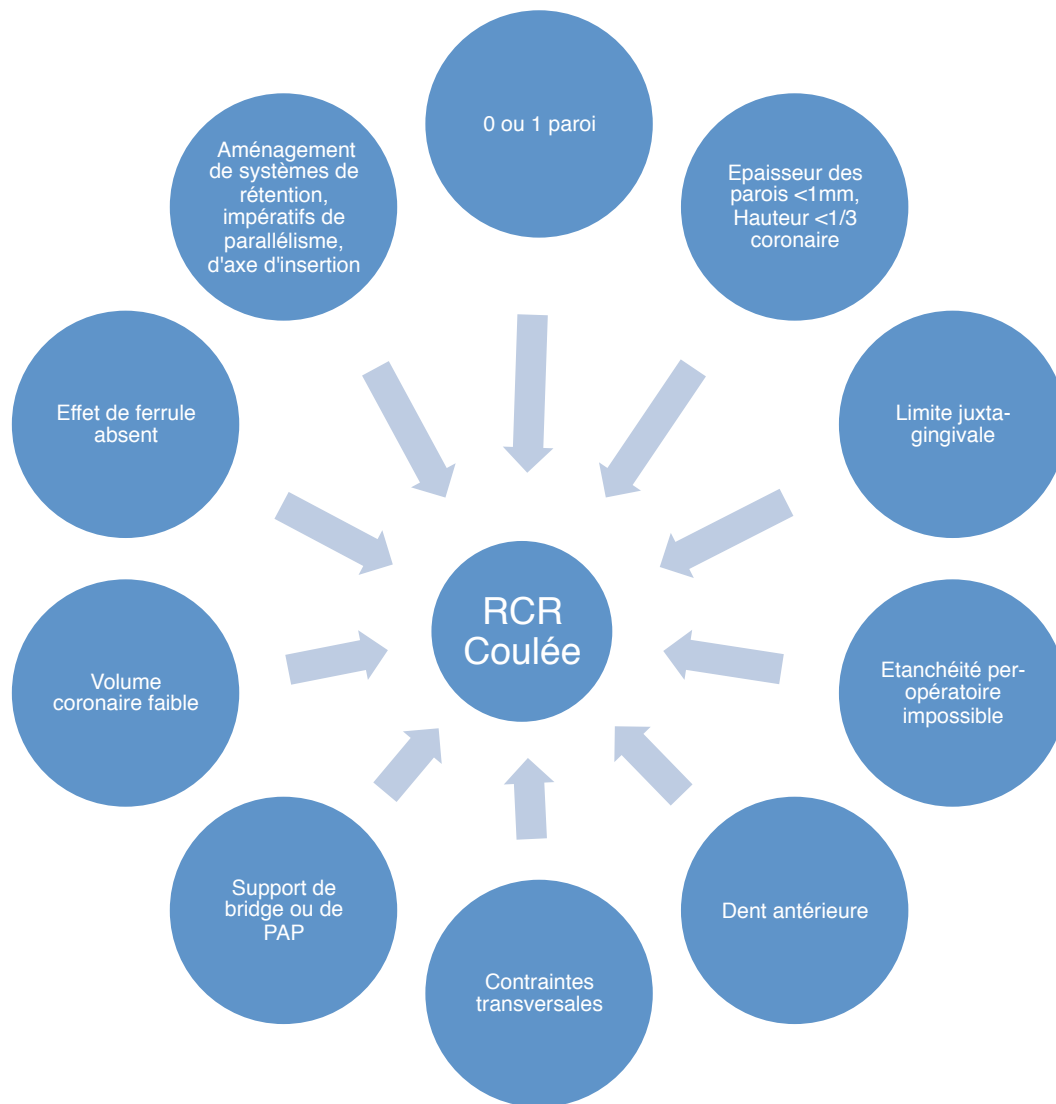


Figure 37. Critères de choix de la RCR Coulée

Dans les cas intermédiaires, qui correspondent à une dent présentant 2 parois restantes, au 2/3 de la hauteur de la couronne avec une épaisseur entre 1 et 1,5mm, d'autres critères seront à examiner pour faire notre choix de restauration tels que la situation de la limite cervicale, la position de la dent sur l'arcade avec critères esthétiques et contraintes qu'elle doit supporter, l'anatomie radulaire, la hauteur du parodonte et la restauration prothétique choisie. (40)

Afin de réduire les contraintes et augmenter les chances de succès, l'ancrage doit être le plus long possible, au minimum aussi long que la couronne est haute afin de respecter un rapport couronne/ racine de 1, tout en conservant 4 à 5 mm de matériau d'obturation endodontique à l'apex.

Il doit avoir un diamètre représentant approximativement 1/3 de la largeur radulaire et en laissant 1,5mm de « mur canalaire » de part et d'autre du canal.

Le support extra coronaire doit être suffisant pour satisfaire à l'effet de ferrule afin de garantir une meilleure répartition des contraintes dans la zone cervicale de la dent et ainsi limiter les contraintes qui s'y appliquent.

Un tenon trop long et large augmente le risque de fracture radiculaire. D'autant plus lorsque la dent ne possède que peu ou pas de tissu coronaire résiduel.

Les tenons courts entraînent eux des descellements et fractures radiculaires à cause du surplus de stress dans la partie coronaire de celui-ci.

Les tenons très courts, dont l'apex est situé dans le 1/3 cervical du canal sont associés à un nombre élevé de fractures radiculaires verticales. (36)

Pronostic du pilier

Pronostic	Pronostic favorable	Pronostic modéré	Pronostic défavorable
Effet de sertissage (ferrule effect)	Hauteur ≥ 2 mm Largeur $\geq 2,2$ mm (esthétique) $\geq 1,6$ mm (non esthétique)	Hauteur $\geq 0,5$ à 2mm Largeur 1,6 à 2,2mm (marges visibles) 1,2 à 1,6mm (marges non visibles)	Hauteur $< 0,5$ mm Largeur $< 1,2$ mm
Longueur radiculaire	\geq hauteur de la couronne + 5mm	$<$ hauteur de la couronne + 5mm \geq hauteur de la couronne + 3mm	$<$ hauteur de la couronne + 3mm
Etat endodontique	Sans complications prévisibles	Sans complications prévisibles ou résultats du traitement incertains	Complications irréversibles

Figure 38. Classification des dents très endommagées pour en évaluer le pronostic (Esteves 2011)

III. Critères diagnostiques de la dent pilier

La détermination du pronostic d'un pilier de prothèse fixée ou amovible repose sur un diagnostic et une analyse clinique rigoureuse de la dent, futur pilier, ainsi que de son environnement.

La valeur d'une dent s'évalue selon des critères locaux, régionaux et généraux qui permettent de déterminer sa pertinence comme pilier. (38)

L'évaluation diagnostic de la dent pilier est réalisée à partir de quatre étapes bien dissociées :

- 1) L'étude du contexte médical général, qui reprend l'anamnèse du patient, la prise de médicament et de tabac,
- 2) Le bilan diagnostic global, intégrant également les attentes du patient,
- 3) Le projet prothétique et toutes ses alternatives,
- 4) L'analyse comparée du pronostic de l'ensemble de ces projets thérapeutiques.

Cette évaluation diagnostique va porter sur deux types de critères essentiels :

Les critères intrinsèques : qui concernent la dent pour elle même.

Et les critères extrinsèques : qui concernent la dent replacée dans son contexte fonctionnel et prothétique.

III.1. Notions de valeurs intrinsèques

La valeur intrinsèque de la dent, est déterminée en fonction des critères suivants, synthétisés dans ce tableau :

Critères intrinsèques	Comment évaluer?	Quoi évaluer?	Observations
Historique de la dent	Anamnèse, Dossier médical	Les traitements antérieurs éventuels : traitement endodontique, coiffe, type de prothèse, situation par rapport à l'édentement, date de l'édentement et des soins	Evaluation de la somme des contraintes exercées sur la dent et sa capacité de résistance
Etat biologique	Examen clinique et radiologique, Historique	Présence de lésion infectieuse active, Etat parodontal et dentaire	Evaluation du risque biologique
Etat parodontal	Sondage parodontal, Evaluation radiographique voir microscopique	Evaluation du niveau osseux, De la mobilité, Du niveau d'attache, De la santé générale du parodonte et de l'hygiène	Une maladie parodontale devra être traitée et stabilisée avant tout traitement prothétique

Etat dentaire structurel	Examen clinique, Sondage parodontal	Présence de fracture ou fêlure coronaire, Perte de substance suite à un soin ou une carie Importance de la perte de substance Possibilité de férule	Evaluation du potentiel de reconstruction, Evaluation de la quantité de tissu restant
Morphologie coronaire	Examen clinique, Position de la dent sur l'arcade, Valeur de l'antagoniste, Examen de l'occlusion	Hauteur prothétique disponible, forme, rapport occlusal, parallélisme entre différents piliers	Evaluation de la faisabilité de la couronne ou du bridge dans le respect de l'économie tissulaire, Evaluation des surfaces de guidage pour une PAP
Hauteur coronaire utile : H.O.P.U. (Hauteur Occlusale Prophétiquement Utilisable)	Examen clinique avec pied à coulisse, Jauges d'épaisseur	Evaluation de la hauteur entre face occlusale antagoniste et la crête de la dent concernée	Permet le choix de la restauration prothétique
Résistance des parois coronaires	Examen clinique	Épaisseur et hauteur des parois résiduelles	La répartition des contraintes, la rétention et la stabilisation de la prothèse dépendent des parois. Si elles sont trop fines (<1,5mm) elles doivent être réduites pour minimiser le risque de fracture
Effet de férule	Examen clinique	Hauteur de dentine entre la limite cervicale de la PCP et le haut des parois dentinaires après PCP	2mm de hauteur de parois dentinaire forment un bon effet de férule
Rapport couronne racine	Examen radiographique : combinaison du niveau d'alvéolyse et de la hauteur coronaire	Niveau osseux, rapport entre la hauteur coronaire extra- osseuse et la hauteur de racine intra-osseuse	Idéalement de 2/3, mais ½ est acceptable. Lorsque le rapport est supérieur les contraintes occlusales doivent être maîtrisées et compensées
Morphologie radiculaire	Examen radiologique	Conicité radiculaire (monoradiculée), Trépied radiculaire (pluriradiculée)	Une racine grêle diminue la résistance de la dent, des racines larges formant un trépied large augmente l'ancrage de la dent dans l'os, donc sa résistance
Résistance radiculaire (partie haute de la racine)	Examen clinique et radiologique de la dent	Présence de fêlure ou fracture radiculaire, Signe de résorption, Qualité de l'attache parodontale, Etat de l'obturation endodontique, Quantité de substance dentaire en zone cervicale	Contrôle de l'étanchéité coronaire du traitement endodontique, La présence d'un tenon radiculaire à retirer fragilisera la racine et entrainera une sur-préparation canalaire > évaluer le rapport bénéfique/risque
Résistance radiculaire (partie basse de la racine)	Examen radiologique	Forme de la racine, Signe de résorption ou d'infection, Qualité du traitement endodontique	Les traitements endodontiques doivent être en accord avec les données de la science. Choix de la restauration ou de l'avulsion

Figure 39. Critères d'évaluation de la valeur intrinsèque d'une dent

III.1.1. Historique de la dent

Connaître les antécédents de la future dent pilier permet d'envisager mieux son traitement et son pronostic.

Une dent n'ayant jamais été traitée s'envisage naturellement avec un bon pronostic, pour autant elle peut s'avérer fragile, calcifiée, ou avec des canaux compliqués à instrumenter et finalement peut avoir un moins bon pronostic qu'une dent ayant subi un traitement endodontique, voir retraitement, et préparation corono-radulaire, ou tout autre traitements conservateur, orthodontique, ou parodontal.

Connaître les conditions de réalisation d'une coiffe, d'un ancrage ou d'une restauration coronaire permet d'appréhender la difficulté de la dépose, le remplacement et les complications possibles que le traitement est susceptible d'engendrer. Une dent ayant subi de nombreuses restaurations coronaires, souvent siège d'infection périapicale ou à antécédent traumatique ne sera pas envisagée de la même façon en temps que pilier de prothèse fixée qu'une dent n'ayant eu aucune histoire particulière.

III.1.2. Etat biologique

Une dent asymptomatique et sans signe radiologique d'infection est synonyme de bonne santé de la dent, donc de bon pronostic a priori pour son utilisation en temps que pilier prothétique.

Dès lors qu'il y a un signe clinique comme la douleur à la percussion, à la palpation, à la chaleur ou un signe radiologique tel que l'élargissement du ligament alvéolaire, la présence d'une image radioclaire ou radioopaque périapicale ou encore un signe de résorption radulaire, l'étiologie doit être définie et traitée afin de retrouver un terrain sain et envisager un pronostic en temps que pilier prothétique. Les dents traitées endodontiquement ont un pronostic de durée de vie inférieur aux dents vitales du fait d'une diminution et / ou altération de la structure dentaire qui les affaiblis. (36)

Cependant, le traitement endodontique atteint 96% de réussite à 8-10 ans lorsque le traitement initial est réalisé sur une dent sans image périapicale et 86% lorsque la dent est nécrosée avec une image périapicale. (35)

Évaluation clinique	Absence de douleur à la percussion ou à la palpation apicale Sondage parodontal négatif Absence d'infiltration de l'ancienne obturation coronaire Absence d'infiltration de l'obturation canalaire Absence d'odeur nauséabonde lors de l'accès au système canalaire Obturation canalaire dense lors d'un test avec la sonde
Évaluation radiographique	Réalisée sur la base de 2 clichés rétro alvéolaires en incidences orthogonale et excentrée, elle permettra également une analyse de l'anatomie canalaire Présence d'une obturation complète en volume, densité et longueur Traitement valide de tous les canaux Absence d'épaississement ligamentaire ou d'image apicale

Figure 40. Critères de validité du traitement canalaire avant restauration corono-radulaire (Laplanche 2008)

Critères d'échec des traitements endodontiques :

Les aspects cliniques et radiographiques habituellement associés à l'échec du traitement sont :

- la douleur,
- la présence d'image radioclaire périapicale synonyme de parodontite apicale,
- un signe sinusien,
- ou la présence d'un abcès périapical. (41)

Si un doute persiste sur la réussite du traitement endodontique, une phase de temporisation et de suivi de l'évolution doit être mise en place car le silence clinique n'est pas systématiquement synonyme de réussite du traitement.

Les échecs survenus pour des raisons endodontiques pures, représentent 10% des cas d'échecs et mettent en cause :

- La persistance d'une infection canalaire dans les régions difficilement instrumentables,
- (63) Une complication survenue pendant le traitement comme une perforation, un bris d'instrument ou une fausse route,
- La présence d'un reliquat microbien dans la zone périapicale,
- La présence d'une fracture verticale,
- La présence d'un kyste vrai,
- La réaction à un corps étranger (dépassement de gutta ou d'autre matériaux irritant).

La cause de l'échec endodontique peut aussi être prothétique ; fracture prothétique et/ou dentaire, percolation pendant la phase de temporisation, provoquant une perte d'étanchéité aux limites cervicales. Enfin, la présence avant le traitement d'une pathologie parodontale sévère ou de nombreuses caries en bouche est un facteur de risque d'échec du traitement endodontique.

Pour limiter ce risque il est recommandé de faire dans la même séance la restauration coronaire ou corono-radiculaire afin d'être le plus étanche possible.

La restauration définitive permet de réduire le risque de fracture coronaire d'une dent non couronnée ou sans ancrage radiculaire définitif qui est en général inversement proportionnelles à la quantité de dentine saine restante après le traitement endodontique. (35- 42)

Alternatives à l'échec endodontique

Dans le cas d'un échec du traitement endodontique par persistance de signes radiologiques et/ ou clinique, le retraitement endodontique est généralement indiqué. Le traitement chirurgical rétrograde en est une alternative, tout comme l'avulsion.

- Le retraitement endodontique :

Facteurs contre-indiquant le RTE :

- Support parodontal insuffisant (parodontite sévère, mobilité, faible hauteur osseuse),
- Dent inutilisable en tant que pilier prothétique ou n'ayant pas d'antagoniste,
- Destruction coronaire importante ne permettant pas la reconstitution,

- Fracture ou fêlure verticale,
- Résorption interne / externe étendue,
- Instrument fracturé au niveau ou delà de la courbure,
- Courbure importante rendue difficile à suivre par le traitement précédent (fausse route).

Le taux de succès radiographique des RTE est de 81,5% à 5 ans et jusqu'à 92% pour les dents avec traitement endodontique initial sans lésion apicale.

Les données composées des traitements de ces 15 dernières années montrent un taux de survie allant jusqu'à 99% eu égard aux améliorations de techniques et de produits.

Dans les situations où le remplacement de la dent est en compétition avec le retraitement, il est bon d'évaluer le rapport bénéfices/risques car les complications post traitement sont plus simples à gérer sur des dents naturelles avec traitement endodontique que sur les implants.

Mais l'avulsion d'une dent au pronostic compromis et son remplacement au sein d'une prothèse fixée plurale dento ou implanto-portée est bénéfique pour les dents environnantes.

Une dent traitée endodontiquement qui doit servir de pilier de bridge de grande étendue doit avoir un pronostic bon pour ne pas compromettre la restauration. En revanche si une dent pilier traitée endodontiquement, en position stratégique d'une restauration existante mais avec un pronostic faible, tout doit être mis en œuvre afin de pouvoir sauver la dent et la restauration prothétique. (35)

o Résection apicale chirurgicale :

Le traitement chirurgical est une alternative au RTE lorsque celui-ci a échoué, n'est pas indiqué ou infaisable. Il permet l'éviction de la lésion périapicale ou d'agent irritant périapicaux par curetage et section de l'apex de la racine.

L'importante différence de taux de succès des piliers de bridges ayant subi une résection apicale selon les études implique de garder une certaine mesure quant à leur utilisation en tant que pilier.

Cette technique est employée lorsqu'une structure prothétique est difficile à démonter et que le pilier montre des signes d'infection périapicale. On note 74% de succès quel que soit l'obturation et la préparation et jusqu'à 94% des dents ayant eu une chirurgie demeurent en fonction et asymptomatiques.

La chirurgie permet d'éliminer les difficultés anatomiques entraînant l'échec du traitement : courbure apicale, canaux accessoires inaccessibles, tissu de granulation et ciment infiltré inaccessible ou au contact de la lésion. Elle permet aussi de rattraper les erreurs iatrogènes : perforations, instrument fracturé ou butée créé lors du traitement endodontique initial. (35-38)

Les facteurs réduisant le pronostic favorable de ce traitement sont (35);

- La faible accessibilité et visibilité de la zone molaire,
- L'anatomie canalaire complexe des pluriradiculées,
- La présence de lésion persistante malgré un bon traitement endodontique apparent,
- Une lésion périapicale > ou = à 5mm,
- L'absence d'étanchéité coronaire.

Facteurs influençant le pronostic du traitement

	Traitement endodontique initial	Retraitement endodontique	Chirurgie apicale
Préopératoire	<ul style="list-style-type: none"> + Pulpe vitale - Lésion périapicale 	<ul style="list-style-type: none"> + Traitement endodontique se terminant >2mm de l'apex + Pas de lésion périapicale - lésion périapicale importante - Morphologie canalaire altérée ou perforation - Traitement endodontique adéquat 	<ul style="list-style-type: none"> + Traitement orthograde faisable + Dépassement significatif ou traitement court >2mm de l'apex - Lésion >ou = à 5mm - Lésion persistante malgré un traitement endodontique adéquat - Lésion combinée endo-paro - Traitement chirurgical déjà réalisé
Peropératoire	<ul style="list-style-type: none"> + Traitement canalaire complet, à 2mm de l'apex (radio) + Restauration coronaire suffisante - Canal non traité avec nettoyage inadéquat - Erreur telle que ; buté, bris d'instrument, perforation - Obturation inadéquate - Obturation à plus de 2mm de l'apex radio ou dépassement 	<ul style="list-style-type: none"> + adressé pour des lacunes techniques antérieures + Traitement canalaire adéquat faisable 	<ul style="list-style-type: none"> + Obturation canalaire à l'apex - Faible accessibilité
Postopératoire	<ul style="list-style-type: none"> - Echec de la restauration coronaire 	<ul style="list-style-type: none"> - Echec de la restauration coronaire 	<ul style="list-style-type: none"> +/- Pas d'influence évidente des antibiotiques

Figure 41. Facteurs influençant le pronostic d'un Traitement endodontique, d'un retraitement endodontique, d'une chirurgie apicale (+ = favorable pour la suite du traitement, - = défavorable pour la suite du traitement) (D'après Zitzmann 2009)

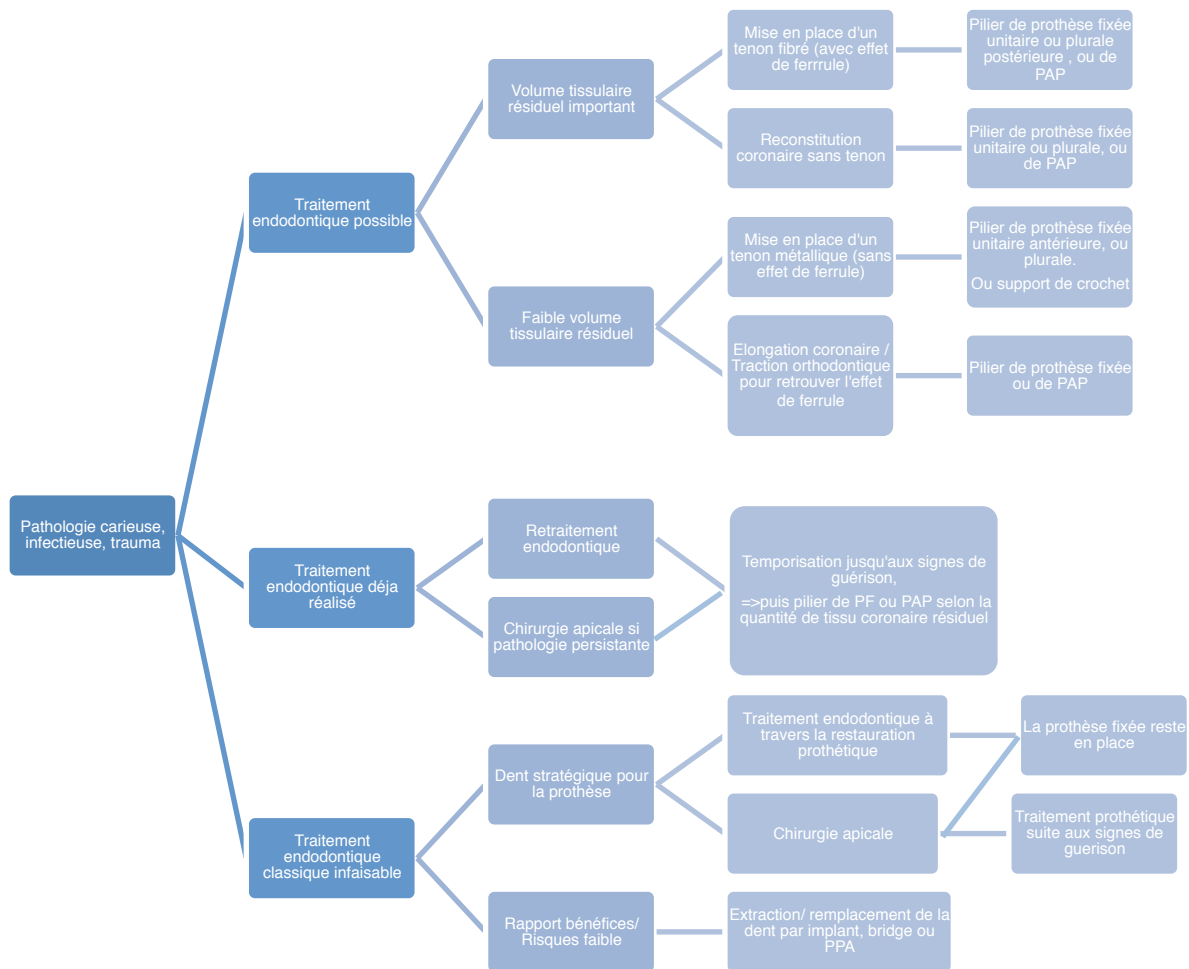


Figure 42. Arbre décisionnel des thérapeutiques de la dent cariée

III.1.3. Etat parodontal

Un parodonte sain est primordial au bon pronostic prothétique et à la pérennité de la dent.

Son évaluation se fait en premier lieu par observation de sa couleur, forme, texture, par sondage afin d'évaluer une éventuelle perte d'attache, radiologiquement pour estimer le niveau général et local de l'os, et éventuellement microscopique afin de déterminer précisément le type de bactérie présent dans les poches parodontales et adapter le traitement antibiotique s'il est nécessaire.

Lorsque le parodonte est réduit mais sain, des alternatives prothétiques particulières permettent de garder, soigner et remplacer les dents en promettant un bon pronostic.

Mobilité

La mobilité d'une dent est corrélée à l'apparition de la maladie parodontale, qui entraîne une perte d'attache épithéliale puis une perte osseuse : le parodonte est alors réduit. Le traitement de la maladie parodontale réduit l'inflammation et permet de diminuer la mobilité dentaire, mais la perte osseuse n'étant jamais compensée, l'ancrage radicaire est modifié même si l'attache épithéliale est retrouvée.

Le niveau de mobilité est évalué selon la classification de Mühlemann :

- Indice 1 : mobilité physiologique, <1mm dans le sens vestibulo-lingual, perceptible entre les doigts,
- Indice 2 : mobilité < 1mm perceptible entre les doigts et à l'œil,
- Indice 3 : mobilité >1mm,
- Indice 4 : mobilité axiale et fonction perturbée.

Parodontopathies

Gingivite et parodontite sont des maladies infectieuses causées par la prolifération de bactéries sur les surfaces dentaires juxta et sous-gingivales.

La gingivite peut être directement induite par la plaque dentaire lorsque des facteurs locaux favorisent la rétention de plaque ou bien avoir une cause générale qui modifie la réponse inflammatoire (tabac, modification hormonale, stress, diabète, prise de médicaments, dyscrasie sanguine).

Alors que la parodontite se diagnostique radiographiquement avec un bilan rétroalvéolaire et angulateurs de Rinn mettant en évidence une alvéolyse localisée ou généralisée, légère, modérée ou sévère et une perte d'attache avec poches parodontales à l'examen clinique, l'examen clinique suffit au diagnostic de la gingivite.

Elle est caractérisée par une modification de couleur, de consistance, de texture et de volume avec la présence possible de fausses poches.

Le saignement au brossage ou au sondage est le premier signe d'inflammation qui doit faire penser à une gingivite.

La gingivite peut être localisée à une ou plusieurs dents ou bien être généralisée aux deux arcades, et peut suivre une évolution lente comme des phases aiguës. (43)

Traitements et alternatives à l'échec

Le premier traitement de la gingivite consiste en la remotivation à l'hygiène bucco-dentaire et la suppression des facteurs aggravants la rétention de plaque.

Dans un cas d'évolution vers une parodontite, synonyme de l'incapacité à l'hôte de maîtriser la gingivite dû à un déséquilibre de la balance hôte/ agresseur, la thérapeutique sera la réalisation de surfaçage.

Une attention particulière lors de la réalisation et de la réévaluation du traitement doit être portée sur les dents pluriradiculées car elles sont difficiles à traiter et à maintenir dans les zones de furcations. La réussite du traitement parodontal est donc plus aléatoire que sur les monoradiculées.

La persistance de la profondeur de poche et du saignement au sondage au moment du contrôle sont des signes cliniques évocateurs d'un mauvais pronostic pour la santé parodontale de l'éventuelle prothèse.

Radiographiquement, le niveau d'ancrage osseux observé nous renseigne sur le rapport couronne-racine de la future couronne, et permet d'envisager sa réalisation, ou non, avec ou sans tenon radiculaire. (38)

Comme pour le volet endodontique, une dent stratégiquement utile dans le schéma de traitement prothétique est susceptible de subir plusieurs traitements chirurgicaux en complément de la maintenance régulière.

- o Amputation radiculaire : Ce traitement est réalisé lorsqu'il y a un échec ou une impossibilité de réaliser un traitement endodontique ou parodontal suffisamment efficace pour permettre la conservation de la dent telle quelle sur l'arcade. De meilleurs résultats sont visibles sur les molaires maxillaires, où le succès d'une thérapeutique non chirurgicale est compromis par la triple furcation. Cette chirurgie permet d'intégrer une molaire au capital parodontal ou endodontique initial moyen dans une solution prothétique fixée, unitaire ou plurale avec une durée de vie correcte, laissant toutes les possibilités à une chirurgie implantaire de remplacement ultérieure.
- o Elongation coronaire : Elle permet de repositionner apicalement le contour ostéomuqueux de la dent, et est indiquée pour des raisons prothétiques lorsqu'il faut replacer les limites en situation juxta-gingivale, ou retrouver l'effet de férule. Ce traitement entraîne une augmentation du rapport couronne / racine clinique ainsi qu'une réduction du parodonte des dents adjacentes. Il convient aussi de respecter l'espace biologique lorsqu'on la réalise ; la distance entre limite prothétique et os alvéolaire doit être de 3mm afin de respecter l'équilibre biologique. Une élongation coronaire sur une dent déjà compromise par une préparation de logement canalaire, et un faible rapport couronne/racine place la dent dans une situation de risque important d'échec, où l'extraction peut être plus appropriée. (35)
- o Tunnelisation : Réalisée surtout sur les premières molaires mandibulaires pour une question d'accessibilité lors de la chirurgie et de l'entretien par le patient, elle se caractérise par la communication inter radiculaire vestibulo-linguale naturelle ou chirurgicale lorsque l'atteinte de furcations est de classe III. Le nombre de caries radiculaires et l'aggravation de la perte osseuse, synonyme d'augmentation du rapport couronne / racine d'un éventuel futur implant sont à craindre après cette intervention, qui demeure une solution durable si l'hygiène bucco-dentaire et des contrôles méticuleux et réguliers sont effectués.
- o Contention parodontale : elle correspond à un bridge de grande étendue où toutes les dents mobiles et délabrées sont des piliers lorsque l'environnement parodontal est faible et altéré.

Extraction stratégique : Elle est réalisée lorsqu'elle améliore le pronostic des dents voisines ou libère des espaces permettant la réhabilitation prothétique. Elle est souvent

utilisée pour contrer les égressions irrécupérables entraînées par les édentements non compensés pendant un long moment.

III.1.4. Etat dentaire structurel

Evaluer directement à l'aide d'une sonde, il permet de déterminer le potentiel de reconstruction de la dent en recherchant la présence éventuelle d'un trait de fracture ou de fêlure, d'une atteinte carieuse ou d'un soin à reprendre. Le curetage de la lésion carieuse, ou le trait de fracture, doit permettre une préparation supra ou juxta-gingivale de la couronne, et dans les secteurs esthétiques la réalisation de limites intrasulculaires. Les restaurations présentes sur la future dent pilier sont à examiner, voir à remplacer si elles ne remplissent plus leur rôle de préservation de l'organe dentaire.

La classification de Mount et Hume (1997), dictée par l'évolution du collage en dentisterie et la volonté d'économie tissulaire, remplace la classification et les préparations invasives de Black. Elle classe selon le site et le stade les lésions carieuses (SiSta), permet d'évaluer la perte de substance dentaire et de déterminer la meilleure restauration.

Aux amalgames ou composites volumineux, sur une lésion de stade 3 (élargie) ou 4 (étendu) sont préférés les restaurations directes ou indirectes collées partielles ou périphériques garantant d'un meilleur pronostic pour la dent. (44)

Les limites doivent évidemment être exemptes de signes d'infiltrations bactériennes et présenter un polissage parfait sans être en surcontour.

Une dent ayant subi une fracture corono-radicaire dans le tiers coronaire de sa racine pourra être restaurée suite à une chirurgie d'élongation coronaire, une remontée de marche ou une traction orthodontique, par une prothèse fixée si le nouveau rapport couronne-racine est satisfaisant ou bien par un artifice de rétention de prothèse amovible dans le cas contraire.

Dans les cas de perte de substances plus importantes, l'avulsion sera la solution de choix afin de ne pas compromettre le support parodontal d'un éventuel implant.

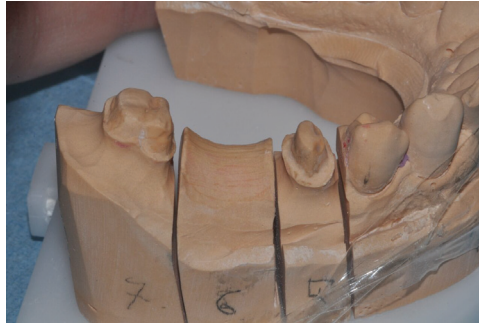
III.1.5. Morphologie coronaire

Les dents ayant une morphologie coronaire particulière, comme les dents riziformes, celles inscrites dans un schéma occlusal particulier ou en malposition, et susceptibles d'être support de prothèse, sont à étudier particulièrement avec le projet prothétique car le principe d'économie tissulaire lors de la réalisation de la préparation coronaire peut ne pas être respecté. Envisager un traitement orthodontique préprothétique peut s'avérer bénéfique et conservateur.

III.1.6. Hauteur coronaire utile

La hauteur disponible entre la crête de la dent à restaurer et la face occlusale de l'antagoniste détermine le type de restauration prothétique possible. Une grande hauteur (supérieure à la hauteur coronaire normale de la dent) est synonyme de perte osseuse ou d'absence d'antagoniste de taille normale et entraîne la réalisation d'une

couronne « longue », ou d'ajout de fausse gencive à la prothèse afin de compenser. A l'inverse un espace réduit peut être synonyme d'égression d'une ou des deux arcades et peut compromettre la réalisation prothétique qui nécessite un espace minimum à la réalisation technique dans le respect des courbes d'occlusion. Corriger ces défauts par orthodontie, ou chirurgie parodontale permet de retrouver des normes habituelles et améliorer la fonction, l'esthétique et le pronostic.



Figures 43. Préparation des piliers pour bridge 3 éléments

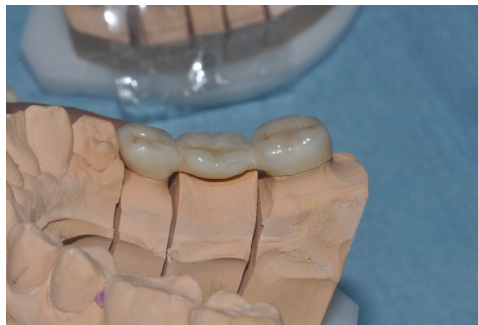

Figure 44. Bridge secteur 4, HOPU faible, hauteur coronaire réduite

III.1.7. Résistance des parois coronaires

Une paroi coronaire est considérée comme telle à partir du moment où elle a une épaisseur de 1,5mm, et une hauteur égale au 2/3 de la couronne. Plus fine le risque de fracture augmente, elle devra donc être réduite et ne sera plus considérée comme une paroi si sa hauteur est inférieure au 1/3 de la hauteur coronaire normale. Le nombre de parois restantes conditionne le choix de la reconstitution corono-radulaire ; foulée ou coulée, et la capacité d'absorption des contraintes par la dent.

III.1.8. Effet de férule

Le cerclage de dentine cervical doit être égal à 2mm tout autour de la dent pour garantir un effet de férule efficace, qui permettra une répartition homogène des contraintes dans la racine et le parodonte. Sa présence ou son absence joue un rôle dans le choix de la reconstitution corono-radulaire.

Dans le cas des dents traitées endodontiquement et restaurées avec un tenon radulaire, l'effet de ferrule garantie la pérennité de la restauration et de la dent sur l'arcade par dispersion des forces occlusales au parodonte qui augmente la résistance à la fracture.

Lorsque le stress occlusal est transmis entièrement au tenon quand l'effet de ferrule est insuffisant, le risque d'échec est à considérer et l'extraction à envisager, sous peine d'entraîner une fracture radulaire prothétique et dans une moindre mesure un descellement suite à une fracture de fatigue du ciment. (36-45)

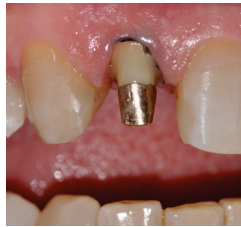

Figure 45. Inlay-core sur dent pilier présentant un effet de férule de 2mm

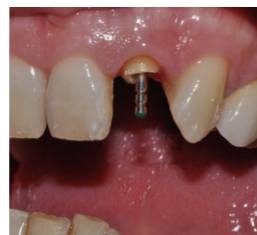

Figure 46. Inlay-core sur dent pilier présentant un effet de férule <2mm

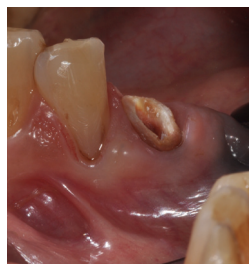

Figure 47. Dent ne présentant plus d'effet de férule après réduction des parois coronaires.

III.1.9. Rapport Couronne / Racine

La longueur intra-osseuse de la racine est déterminante en fonction de la hauteur coronaire nécessaire (= Rapport couronne/Racine) aussi bien techniquement pour une question de rétention et stabilisation de la couronne qui sont des éléments essentiels à la pérennité prothétique, mais aussi pour le rétablissement de la fonction et de l'esthétique ; une racine estimée courte pourra être utilisée si la dimension verticale est faible donc avec une couronne de petite hauteur, mais ne pourra pas servir de pilier si le rapport couronne racine est supérieur à $\frac{1}{2}$. Lorsque toutes les conditions sont bonnes mais que le rapport C/R excède légèrement $\frac{1}{2}$, la dent peut être solidarisée et les contraintes occlusales doivent être maîtrisées. Les contraintes multidirectionnelles imposées par la mise en place et la fonction d'une PAP contre-indiquent l'utilisation d'une telle dent comme support de crochet mais est une indication d'utilisation des attachements axiaux (supra radiculaires) . (46-47)

III.1.10. Morphologie radiculaire

La morphologie radiculaire, analysable radiographiquement permet une première approche du traitement endodontique en analysant le nombre de canaux radiculaires, leur forme, diamètre et position, qui permet d'établir un pronostic au traitement endodontique et prothétique.

La forme et la taille des racines renseignent sur l'ancrage de la dent dans l'os. Une racine grêle très conique aura une résistance réduite, la présence d'un crochet apical est un facteur de risque d'échec endodontique et peut fragiliser une dent très sollicitée dans des forces non axiales, une pluri-radiculée avec des racines soudées sera moins résistante qu'avec un trépied radiculaire évasé dans l'os et aucune tentative d'amputation radiculaire ou de tunnelisation ne sera envisageable.

III.1.11. Résistance radiculaire haute

Toute la zone cervicale de la racine est analysée, l'environnement parodontal, endodontique ainsi que la qualité des parois radiculaires. On s'assure de l'étanchéité du traitement endodontique et de l'absence de fracture radiculaire avant la préparation prothétique. Une attention particulière à cette zone doit être portée après la dépose d'un ancrage radiculaire car il fragilise toujours les parois dentaires plus fines suite à la préparation radiculaire à cause des mouvements traction, de percussion, et d'échauffement par ultrasons.

III.1.12. Résistance radulaire basse

Évaluable uniquement radiologiquement, elle est basée sur la qualité du traitement endodontique apical, et l'absence de signes d'échec. Si un doute persiste la phase prothétique définitive ne doit pas être entamée au profit d'une période de surveillance sous provisoire.

La détermination de la valeur intrinsèque d'une dent pilier est essentielle et très complexe car basée sur un très grand nombre de critères plus ou moins objectifs et difficiles à pondérer.

Le tableau précédent représente une amorce de synthèse .

III.2. Notion de valeur extrinsèque

La valeur extrinsèque, qui replace la dent concernée dans le contexte buccal, fonctionnel, prothétique et médical du patient.

Autrement dit l'évaluation de l'environnement de la dent dans la bouche, et sur l'arcade en étudiant l'hygiène bucco-dentaire, la valeur intrinsèque des dents environnantes, les contraintes occlusales fonctionnelle et para-fonctionnelles ainsi que les contraintes prothétiques et la possibilité de les réduire.

Critères extrinsèques	Comment évaluer ?	Quoi évaluer ?	Observations
Etat médical	Questionnaire médical, Ordonnances, Contact avec le médecin traitant ou spécialiste	Rapport entre la pathologie ou les médicaments pris et l'évolution dentaire	Chez un patient diabétique ou à risque d'endocardite infectieuse les interventions seront moins conservatrices, contrairement à un patient en traitement par biphosphonates
Hygiène bucco-dentaire	Examen clinique, Questionnaire médical	Habitudes et techniques d'hygiène, Facteurs aggravants la rétention de plaque et l'inflammation	Certains médicament ou pathologies aggravent la réponse inflammatoire ou affecte la santé bucco-dentaire malgré une bonne hygiène (hypo ou asialie, RGO, diabète, addiction)
Edentement	Examen clinique, Historique	Age de l'édentement, Evolution parodontale, Egression/ Migration / Rotation des dents bordantes ou éloignées	Une perte des molaires est susceptible d'entraîner une baisse de performance masticatoire ainsi qu'un déplacement mandibulaire et des modifications variées du corps et des ATM (48)
Occlusion	Examen clinique statique et dynamique, Papier d'occlusion, Etude sur articulateur	Position et rôle de la dent à remplacer, Etat des dents antagonistes et adjacentes, Fonction (propulsion, diduction, occlusion) et parafonction Plan d'occlusion	Une dent saine mais trop egressée doit parfois être conservée à l'état de racine ou être extraire pour recréer une courbe de Spee correcte. Les parafunctions doivent être prise en compte pour le choix de la prothèse
Prothèses en bouche	Examen clinique, Radiographique Questionnaire médical	Qualité des prothèses existantes, types, place par rapport à la dent à restaurer	Les rapports occlusaux entre une prothèse fixée et une PAP ou une dent naturelle, ou entre deux PAP ne sont pas similaires de part la nature des matériaux.
Besoins prothétiques	Examen clinique, Radiologique	Nécessité de remplacer les édentements postérieurs	L'absence d'un support postérieur unilatéral ou bilatéral augmente le risque de douleur ou de bruit de l'ATM. En arcade réduite la mobilité et la perte d'os sont accrues (liés aux problèmes parodontaux et à l'augmentation des forces exercées) mais pas de différence au niveau des désordres temporo-mandibulaire et pas ou peu de problèmes de mastication pour la plupart des sujets (48)

Figure 48. Critères d'évaluation de la valeur extrinsèque d'une dent

III.2.1. Etat médical

L'état médical du patient peut contre indiquer certains actes et donc certaines thérapeutiques, mais aussi modifier les potentiels de cicatrisation.

Par exemple, chez les patients diabétiques non équilibrés, le risque infectieux majoré et le potentiel de cicatrisation réduit modifient l'approche thérapeutique.

Chez les patients à haut risque d'endocardite infectieuse, ou ayant une mauvaise hygiène les traitements que nous envisagerons seront plus invasifs afin d'éviter les risques de contaminations bactériennes.

III.2.2. Hygiène bucco-dentaire

L'hygiène bucco-dentaire globale du patient conditionne la réussite ou l'échec du traitement.

Avant de débiter les soins prothétiques, le patient doit retrouver des habitudes et techniques d'hygiène correcte en complément de détartrages réguliers afin d'éliminer le maximum de plaque dentaire et minimiser les risques de contamination bactérienne.

Malgré tout certains patient poly-médiqués ou porteur de pathologie spécifique ne peuvent maintenir un environnement buccal sain, et sont donc plus sensibles aux attaques carieuses et maladies parodontales.

Un suivi strict en fonction de chaque patient, et un investissement total de celui-ci est indispensable.

III.2.3. Edentement

L'incidence de l'édentement est très différente selon son ancienneté. Des changements parodontaux sont susceptibles d'avoir eu lieu : perte osseuse, égression, rotation ou migration des dents bordantes. Selon le site de l'édentement les préjudices seront considérés différemment par le patient qui sera plus concerné par le problème esthétique d'un édentement ou d'une dent abimée en antérieur plutôt que par une gêne masticatoire provoquée par un édentement postérieur qui restera plus volontiers non compensé mais induira globalement plus de modifications sur l'arcade et dans l'occlusion. Les dents piliers en bordure d'un édentement de longue date peut voir son ancrage radiculaire modifié de façon conséquente. Une chirurgie parodontale pré-prothétique peut compenser ces modifications et augmenter le pronostic de réussite du traitement.

III.2.4. Occlusion

L'étude du rôle de la dent à remplacer lors des différents mouvements de la fonction, la présence éventuelle de parafunctions, l'état des dents antagonistes et adjacentes renseignent sur la qualité de l'occlusion. Afin de pérenniser la ou les restaurations prothétiques il faudra faire en sorte de diminuer voire d'éliminer les parafunctions et rétablir une occlusion correcte par rétablissement du plan d'occlusion, rééquilibration des points de contacts, augmentation de la dimension verticale si besoin, rééducation du patient bruxomane. Les parafunctions entraînent des contraintes supplémentaires sur les dents, le choix des matériaux devra se faire en conséquence.

III.2.5. Prothèses existantes

L'évaluation des prothèses présentes, fixées ou amovibles renseigne sur le soin qui apporte le patient l'usure et les contraintes qu'elles ont subi mais aussi sur leur pronostic qui peut influencer le pronostic des prothèses en cours. L'analyse des joints dento prothétiques, des tests d'assemblage, d'éventuelles caries sous prothétiques est essentiel.

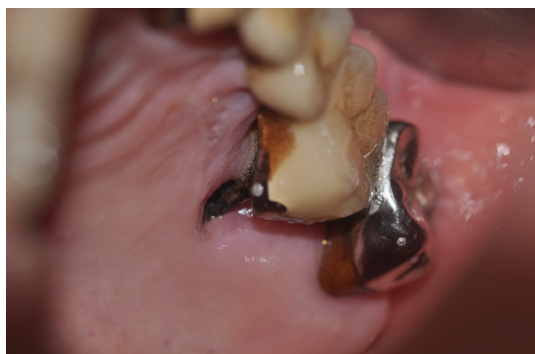

Figure 49. Photo intrabuccale, atteinte carieuse sous prothétique

III.2.6. Besoins prothétiques

Le projet prothétique doit être réalisé selon le gradient thérapeutique, les doléances du patient et un rapport cout+ risque thérapeutiques / bénéfice thérapeutique le plus faible possible.

Les édentements postérieurs sont à compenser, car même si l'occlusion et les fonctions se font correctement en arcades raccourcies (jusqu'aux deuxièmes prémolaires), l'absence d'un support postérieur crée une perte de calage qui contribuent aux contrainte musculo articulaires et dentaires sur les dents restantes.

La combinaison des valeurs intrinsèques et extrinsèques permet de déterminer la valeur globale de la dent pilier mais aussi le pronostic de la dent.

Intégrée au projet thérapeutique cela permet d'évaluer le pronostic global du traitement.

De ce fait, un pilier unitaire fragile, c'est à dire avec une faible valeur intrinsèque, mais située dans un environnement buccal sain (bonne valeur extrinsèque), est capable d'accepter des contraintes plus importantes que si la valeur extrinsèque de cette dent était faible. A l'inverse une dent aux valeurs intrinsèques élevées mais dans un contexte défavorable présente des facteurs de risque et ne pourra être considérée comme un pilier viable.

IV. Conclusion

La ou les dents « pilier (s) » jouent un rôle fondamental dans la réalisation d'un traitement prothétique dont le rôle est de réhabiliter formes et fonctions d'un organe dentaire délabré ou absent :

Rôle immédiat en permettant le support prothétique ,

Rôle à long terme en assurant la pérennité de l'ensemble dento-prothétique et le maintien des organes dentaires et des fonctions orales.

La connaissance des fondamentaux (capacité de résistance des supports et importance des contraintes subies) permet au clinicien de disposer de repères précis et de critères d'analyse cliniques ou paracliniques qui sécurisent le diagnostic et la décision thérapeutique.

Une méthodologie stricte basée sur ces éléments permet d'aboutir à la réalisation d'un projet thérapeutique étayé , argumenté , présentant un rapport risque / bénéfice optimisé.

V. Table des illustrations

Figure 1. Radiographie panoramique	9
Figure 2. Radiographie rétroalvéolaire secteur 1	9
Figures 3.4.5. Radiographies rétroalvéolaire secteur 2, 3 et 4	10
Figure 6. Gradient diagnostique et thérapeutique de la dent pilier : exemples cliniques	10
Figure 7. Gradient thérapeutique d'après Tirlet et Attal 2009	11
Figure 8. Cristal d'hydroxyapatite vu au microscope électronique à balayage.	14
Figure 9. Schéma de la gencive et parodonte	17
Figure 10. Schéma de l'espace biologique.	18
Figure 11. Moulage d'arcade passé au paralléliseur	21
Figure 12. Courbe de Spee permettant l'axialisation des contraintes (Duminil, Laplanche 2013)	23
Figure 13. Le tripodisme permet la répartition et l'axialisation des contraintes (Duminil, Laplanche 2013)	23
Figure 14. Les dents postérieures s'opposent aux forces musculaires élévatrices (Duminil, Laplanche 2013)	24
Figure 15. Contraintes exercées sur les organes dentaires	24
Figure 16. Mesure des forces de tension (maximale en rouge) et de compression (maximale en violet) après application d'une force de 100N oblique de 30° sur la partie coronaire (Pierrisnard 2002)	27
Figure 17. Intensités maximales de stress rapportées en cervical. (Pierrisnard 2002)	27
Figure 18. Application des forces occlusales au niveau des intermédiaires, et force de traction sur les moyens d'ancrages annexes (D'après SCHILLINGBURG)	28
Figures 19. Modèle en plâtre, parallélisme des piliers pour bridge 3 éléments	29
Figure 20. Modèle en plâtre, bridge 3 éléments en secteur 1	29
Figure 21. Rotation du bridge (13-23) autour de l'axe formé par les piliers (D'après ROUCOULES)	30
Figure 22. Orientation des contraintes ; centrifuge au maxillaire, centripète à la mandibule. (D'après M.VIGNON)	30
Figure 23. Bridge en cantilever	32
Figure 24. Bridge collé de 22 avec deux ailettes, sur 21 et 23	33
Figure 25. Bridge collé en cantilever, radiographie rétroalvéolaire et photographie intra-buccale	33
Figure 26. Valeurs des dents piliers. Loi de Duchange. PM : prémolaire, M : molaire	34
Figure 27. Paradoxe prothétique : contraintes et risques imposés aux dents piliers à chaque étape prothétique en fonction du type de prothèse	36
Figure 28. Classes d'édentements de Kennedy-Applegate et conséquences sur les appuis	38
Figure 29. Eléments constitutifs d'une prothèse amovible partielle	41
Figure 30. Attachements pour prothèse amovible partielle	43
Figure 31. Tableau récapitulatif des avantages/ inconvénients de la dent dépulpée en PF et PAP	46
Figure 32. Représentation schématique de la réduction de la rigidité d'une dent.	47
Influence respective des différentes étapes du traitement, en % par rapport à une dent saine (Laplanche 2008)	47
Figure 33. Effet de férule. Photo intrabuccale et schéma	48
Figure 34. Illustration du rapport couronne / racine sur une radiographie rétro-alvéolaire	49
Figure 35. Critères de choix d'une méthode de reconstitution corono-radicaire (Laplanche 2008)	50
Figure 36. Critères de choix de la RCR Foulée	51
Figure 37. Critères de choix de la RCR Coulée	52
Figure 38. Classification des dents très endommagées pour en évaluer le pronostic (Esteves 2011)	53
Figure 40. Critères de validité du traitement canalaire avant restauration corono-radicaire (Laplanche 2008)	56
Figure 41. Facteurs influençant le pronostic d'un Traitement endodontique, d'un retraitement endodontique, d'une chirurgie apicale (D'après Zitzmann 2009)	59
Figure 42. Arbre décisionnel des thérapeutiques de la dent cariée	60
Figures 43. Préparation des piliers pour bridge 3 éléments	64
Figure 44. Bridge secteur 4, HOPU faible, hauteur coronaire réduite	64
Figure 45. Inlay-core sur dent pilier présentant un effet de férule de 2mm	65
Figure 46. Inlay-core sur dent pilier présentant un effet de férule <2mm	65
Figure 47. Dent ne présentant plus d'effet de férule après réduction des parois coronaires.	65
Figure 48. Critères d'évaluation de la valeur extrinsèque d'une dent	68
Figure 49. Photo intrabuccale, atteinte carieuse sous prothétique	70

VI. Bibliographie

- 1) S.A. AQUILINO, D.J. CAPLAN . Relationship between crown placement and the survival of endodontically treated teeth. J Prosthet Dent 2002
- 2) HATZIKYRIAKOS AH, REISIS GI, TSINGOS N.A 3-year postoperative clinical evaluation of posts and cores beneath existing crowns. J Prosthet Dent. 1992 Apr;67(4):454-8.
- 3) SORENSEN JA, MARTINOFF JT. Clinically significant factors in dowel design.J Prosthet Dent. 1984 Jul;52(1):28-35.
- 4) SORENSEN JA, MARTINOFF JT. Endodontically treated teeth as abutments.J Prosthet Dent. 1985 May;53(5):631-6.
- 5) H.SHILLINGBURG, S.HOBO, L.WHITSETT. Bases fondamentales de prothèse fixée. Paris : édition Cdp 1978- P. 1-118 2009-2010
- 6) E. PIETTE, M. GOLDBERG La dent normale et pathologique. De Boeck Supérieur, 2001
a.
- 7) Pr M.BOLLA, PR..COLON, DR.E. LEFORESTIER Cahier des charges des matériaux de restauration utilisés en technique directe sfbd- 2010
- 8) R. COUJARD, J.POIRIER, J. RACADOT. Précis d'histologie humaine. – Presses université Laval- 1980
- 9) M. GOLDBERG, AJ. SMITH. Cells and extracellular matrices of dentin and pulp : a biological basis for repair and tissue engineering. Crit Rev Oral Biol Med 2004 ;15(1) :13-27.
- 10) J. EXBRAYAT, J. SCHITTLY, J-C.BOREL. Manuel de prothèse fixée unitaire– 1992
- 11) I. LAVAL. Le parodonte
<http://webodonto.clermont1.fr/uploads/sfCmsContent/html/270/Parodonte.pdf>
- 12) A. GHARIBI*, J. KISSA*, L. OUSEHAL L'élongation coronaire chirurgicale. Le courrier du dentiste- 2009
- 13) J. MAXFIELD, JI. NICHOLLS, DE. SMITH. The measurement of forces transmitted to abutment teeth of removable partial dentures. J Prosthet Dent. 1979 Feb;41(2):134-42.
- 14) JH. JORGE, CC. QUISHIDA, CE. VERGANI, ET AL. Clinical evaluation of failures in removable partial dentures. J Oral Sci. 2012;54(4):337-42
- 15) O. LAPLANCHE, E.LEFORESTIER, E.MEDIONI, M.BOLLA. Les reconstitutions coronoradiculaires : principes généraux et critères de décisions Stratégie prothétique 2008
- 16) B.WALTER ET COLL. Prothèse fixée. Approche clinique. Editions CdP 2016
- 17) J_D.ORTHLIEB, A.GIRAUDEAU, M.JEANY, J-P. RE. Prise en charge des dysfonctions temporomandibulaires. 2016 Elsevier Masson SAS.
- 18) FERRARI M, SORRENTINO R, JULOSKI J, GRANDINI S, CARRABBA M, DISCEPOLI N, FERRARI CAGIDIACO E. Post-Retained Single Crowns versus Fixed Dental Prostheses: A

7-Year Prospective Clinical Study J Dent Res. 2017 Dec;96(13):1490-1497. doi: 10.1177/0022034517724146. Epub 2017 Aug 3.

- 19) WEGNER PK, FREITAG S, KERN M. Survival Rate of Endodontically Treated Teeth With Posts After Prosthetic Restoration J Endod. 2006 Oct;32(10):928-31. Epub 2006 Jul 26.
- 20) AQUILINO SA, SHUGARS DA, BADER JD, WHITE BA Ten-year survival rates of teeth adjacent to treated and untreated posterior bounded edentulous spaces. J Prosthet Dent. 2001 May;85(5):455-60
- 21) PIERRISNARD L, BOHIN F, RENAULT P, BARQUINS M. CORONO-radicular reconstruction of pulpless teeth: a mechanical study using finite element analysis. J Prosthet Dent. 2002 Oct;88(4):442-8.
- 22) PJETURSSON BE, TAN K, LANG NP, BRÄGGER U, EGGER M, ZWAHLEN M. A systematic review of the survival and complication rates of fixed partial dentures (FPDs) after an observation period of at least 5 years. IV. Cantilever or extension FPDs. Clin. Oral Impl. Res. 15, 2004; 667–676 doi: 10.1111/j.1600-0501.2004.01120.x
- 23) PRASANNA BG1, REDDY KK, HARSHA TV, RAMESH GC. Clinical evaluation of conventional cantilever and resin bonded cantilever fixed partial dentures: a comparative study. J Contemp Dent Pract. 2012 Nov 1;13(6):793-8.
- 24) PJETURSSON BE, BRÄGGER U, LANG NP, ZWAHLEN M. Comparison of survival and complication rates of tooth- supported fixed dental prostheses (FDPs) and implant-supported FDPs and single crowns (SCs). Clin. Oral Impl. Res. 18 (Suppl. 3), 2007; 97–113 doi: 10.1111/j.1600-0501.2007.01439.x
- 25) JP.ATTAL, G.TIRLET Le cantilever : une nouvelle géométrie pour les bridges collés. Revue de la littérature . Réalités Cliniques 2015. Vol. 26, n° 1 : pp. 25-34
- 26) K. GRITSCH,L. POURREYRON Incidences de la réalisation des prothèses fixées sur la pulpe et le parodonte. Les cahiers de prothèse N° du 01/06/2008
- 27) CECCONI BT, ASGAR K, DOOTZ E. The effect of partial denture clasp design on abutment tooth movement. J Prosthet Dent. 1971 Jan;25(1):44-56
- 28) ZLATARIĆ DK, CELEBIĆ A, VALENTIĆ-PERUZOVIĆ M. The effect of removable partial dentures on periodontal health of abutment and non-abutment teeth. J Periodontol. 2002 Feb;73(2):137-44
- 29) CABANILLA LL, NEELY AL, HERNANDEZ F. The relationship between periodontal diagnosis and prognosis and the survival of prosthodontic abutments: a retrospective study. Quintessence Int. 2009 Nov-Dec;40(10):821-31
- 30) KRATOCHVIL FJ, DAVIDSON PN, GUIJT J. Five-year survey of treatment with removable partial dentures. Part I. J Prosthet Dent. 1982 Sep;48(3):237-44
- 31) TADA S, ALLEN PF, IKEBE K, ET AL. Impact of periodontal maintenance on tooth survival in patients with removable partial dentures. J Clin Periodontol. 2015 Jan;42(1):46-53
- 32) K. GRITSCH, L.POURREYRON. Incidences de la réalisation des prothèses fixées sur la pulpe et le parodonte. Les cahiers de prothèse 01/06/2008

- 33) GOODACRE CJ, SPOLNIK KJ. The Prosthodontic Management of Endodontically Treated Teeth: A Literature Review. Part I. Success and Failure Data, Treatment Concepts. *J Prosthodont.* 1994 Dec;3(4):243-50
- 34) NAGASIRI R, CHITMONGKOLSUK S. Long-term survival of endodontically treated molars without crown coverage: a retrospective cohort study. *J Prosthet Dent.* 2005 Feb;93(2):164-70.
- 35) N. U. ZITZMANN, G. KRASSTL, H. HECKER, C. WALTER & R. WEIGER Endodontics or implants? A review of decisive criteria and guidelines for single tooth restorations and full arch reconstructions *Int Endod J.* 2009 Sep;42(9):757-74. doi: 10.1111/j.1365-2591.2009.01561.x. Epub 2009 Jun 22
- 36) D. MCCOMB Restoration of the endodontically treated tooth.. Royal College of Dental Surgeons of Ontario 2008
- 37) M.BARTALA, A.LASTRADE Les reconstitutions corono-radiculaires en 2016. *Information dentaire n°15/16, 04/2016*
- 38) O.ETIENNE, T.ROOS Conserver ou extraire ?. *Réalités cliniques 2010. Vol22*
- 39) Y. GROSSMAN, A. SADAN. The prosthodontic concept of crown-to-root ratio: a review of the literature *Prosthet Dent* 2005
- 40) L.ASSILA, L.EL FIGUIGUI, H.SOUALHI, A.EL YAMANI Quand l'indication des inlay-cores métalliques devient incontournable *AOS 2014 ;269 :16-21, EDP Sciences 2014*
- 41) ESTRELA C, HOLLAND R, ESTRELA CR, ALENCAR AH, SOUSA-NETO MD, PECORA JD Characterization of successful root canal treatment. *Braz Dent J.* 2014 Jan-Feb;25(1):3-11
- 42) ZADIK Y, SANDLER V, BECHOR R, SALEHRABI R Analysis of factors related to extraction of endodontically treated teeth *Oral Surg Oral Med Oral Pathol Oral Radiol Endod.* 2008 Nov;106(5):e31-5. doi:
- 43) F. BOSCHIN, H. BOUTIGNY, E. DELCOURT-DEBRUYNE Maladies gingivales induites par la plaque . *EMC-Dentisterie 1 (2004) 462-480 2004* Publié par Elsevier SAS. doi: 10.1016/j.emcden.2004.02.005
- 44) J.-J. LASFARGUES, J.-J. LOUIS, R.KALEKA De Black au concept actuel par sites et stades. 2006 Elsevier SAS
- 45) KIM AR, LIM HP, YANG HS, PARK SW Effect of ferrule on the fracture resistance of mandibular premolars with prefabricated posts and cores *J Adv Prosthodont.* 2017 Oct;9(5):328-334. doi: 10.4047/jap.2017.9.5.328. Epub 2017 Oct 16.
- 46) TSIAGALI V, KIRMANIDOU Y, PISSIOTIS A, MICHALAKIS K. In Vitro Assessment of Retention and Resistance Failure Loads of Teeth Restored with a Complete Coverage Restoration and Different Core Materials *J Prosthodont.* 2017 Nov 16. doi: 10.1111/jopr.12668.

47) PARASHIS AO, TRIPODAKIS AP Surgical crown lengthening procedures. Preparatory step for fixed prosthesis] *Odontostomatol Proodos*. 1990 Apr;44(2):125-32. [Article in Greek, Modern]

48) KANNO T1, CARLSSON GE A review of the shortened dental arch concept focusing on the work by the Kayser/Nijmegen group. *Journal of Oral Rehabilitation* 2006 33; 850-862

Serment d'Hippocrate

En présence des Maîtres de cette Faculté, de mes chers condisciples, devant l'effigie d'Hippocrate,

Je promets et je jure, au nom de l'Être Suprême, d'être fidèle aux lois de l'Honneur et de la probité dans l'exercice de La Médecine Dentaire.

Je donnerai mes soins gratuits à l'indigent et n'exigerai jamais un salaire au-dessus de mon travail, je ne participerai à aucun partage clandestin d'honoraires.

Admis dans l'intérieur des maisons, mes yeux ne verront pas ce qui se passe, ma langue taira les secrets qui me seront confiés et mon état ne servira pas à corrompre les mœurs ni à favoriser le crime.

Je ne permettrai pas que des considérations de religion, de nation, de race, de parti ou de classe sociale viennent s'interposer entre mon Devoir et mon patient.

Je garderai le respect absolu de la vie humaine dès sa conception.

Même sous la menace, je n'admettrai pas de faire usage de mes connaissances médicales contre les lois de l'Humanité.

Respectueux et reconnaissant envers les Maîtres, je rendrai à leurs enfants l'instruction que j'ai reçue de leurs pères.

Que les hommes m'accordent leur estime si je suis fidèle à mes promesses,

Que je sois couvert d'opprobre et méprisé de mes confrères si j'y manque.



Approbation – Improbation

Les opinions émises par les dissertations présentées, doivent être considérées comme propres à leurs auteurs, sans aucune approbation ou improbation de la Faculté de Chirurgie dentaire (1).

Lu et approuvé,

Vu,
Nice, le

Le Président du jury,

Le Doyen de la Faculté de
Chirurgie Dentaire de l'UNS

Professeur

Professeur Laurence LUPI

(1) Les exemplaires destinés à la bibliothèque doivent être obligatoirement signés par le Doyen et par le Président du Jury.

Cassandra HANCZYK--PANEL

EVALUATION DES DENTS PILIERS EN PROTHESE

Thèse : Chirurgie Dentaire, Nice, 2018, n°42-57-18-15

Directeur de thèse : Olivier LAPLANCHE

Mots-clés : pilier, prothèse, bridge, critères intrinsèques, critères extrinsèques

Résumé:

Les prothèse dento-portées ou muquo supportées nécessitent impérativement des « dents piliers » support indispensable à court terme et garantes à long terme de la longévité prothétique.

La validation d'une dent comme dent pilier de prothèse fixée unitaire ou plurale, ou support de crochet de prothèse amovible partielle repose sur l'évaluation d'un grand nombre d'éléments de diagnostic.

Afin de mieux les apprécier, ce travail propose dans un premier chapitre, un rappel des aspects anatomiques et structurels de la dent pilier, des contraintes spécifiques qui vont s'y exercer et des risques encourus par cette dent pilier. Un second chapitre propose une revue des différents critères d'évaluation de la valeur intrinsèque (propres à la dent concernée) et de la valeur extrinsèque (replacée dans son environnement biologique et prothétique).

Ces critères de diagnostic réunis permettent une analyse rationnelle du rapport risque / bénéfice thérapeutique et du pronostic du projet thérapeutique.