



HAL
open science

Expression de CMIP au cours du syndrome néphrotique idiopathique

Agathe Vermorel

► **To cite this version:**

Agathe Vermorel. Expression de CMIP au cours du syndrome néphrotique idiopathique. Médecine humaine et pathologie. 2018. dumas-02075891

HAL Id: dumas-02075891

<https://dumas.ccsd.cnrs.fr/dumas-02075891>

Submitted on 21 Mar 2019

HAL is a multi-disciplinary open access archive for the deposit and dissemination of scientific research documents, whether they are published or not. The documents may come from teaching and research institutions in France or abroad, or from public or private research centers.

L'archive ouverte pluridisciplinaire **HAL**, est destinée au dépôt et à la diffusion de documents scientifiques de niveau recherche, publiés ou non, émanant des établissements d'enseignement et de recherche français ou étrangers, des laboratoires publics ou privés.

Expression de CMIP au cours du syndrome néphrotique idiopathique

Agathe Vermorel

► **To cite this version:**

Agathe Vermorel. Expression de CMIP au cours du syndrome néphrotique idiopathique. Médecine humaine et pathologie. 2018. <dumas-02075891>

HAL Id: dumas-02075891

<https://dumas.ccsd.cnrs.fr/dumas-02075891>

Submitted on 21 Mar 2019

HAL is a multi-disciplinary open access archive for the deposit and dissemination of scientific research documents, whether they are published or not. The documents may come from teaching and research institutions in France or abroad, or from public or private research centers.

L'archive ouverte pluridisciplinaire **HAL**, est destinée au dépôt et à la diffusion de documents scientifiques de niveau recherche, publiés ou non, émanant des établissements d'enseignement et de recherche français ou étrangers, des laboratoires publics ou privés.

Université de Bordeaux

UFR des Sciences Médicales

Année 2018

Thèse n° 3108

Thèse pour l'obtention du
Diplôme d'Etat de Docteur en Médecine
Discipline : Néphrologie

Présentée et soutenue publiquement par

Agathe Vermorel

Née le 27 octobre 1989 à Saint-Pierre (974)

Le 11/10/2018 à Bordeaux

Expression de CMIP au cours du syndrome néphrotique idiopathique

Directrice de Thèse

Madame le Docteur Claire Rigothier

Jury

Monsieur le Professeur C.COMBE

Président

Monsieur le Professeur D. SAHALI

Rapporteur

Madame le Professeur B.VERGIER

Jury

Madame le Docteur M. RABANT

Jury

Monsieur le Professeur L. COUZI

Jury

Remerciements

Au Professeur Combe, vous me faites l'honneur de présider mon jury de thèse. Je vous remercie pour la confiance que vous m'avez accordée durant tout mon internat, merci pour l'enthousiasme que vous avez manifesté lors de mise en place des réunions de confrontation anatomo-clinique en Néphrologie.

Au Professeur Sahali, vous me faites l'honneur d'être le rapporteur de ce travail. Merci de m'avoir fait découvrir l'une de vos thématiques de recherche, merci de m'avoir permis de travailler dans votre équipe INSERM au sein de l'Institut Henri MONDOR à Créteil. Merci à Shao-Yu pour sa patience et sa bienveillance. Merci pour votre extrême gentillesse à tous les deux.

Au Docteur Rabant, merci Marion d'avoir accepté d'être membre de mon jury de thèse. Merci de m'avoir fait découvrir et aimer la néphrologie. Merci pour cet inoubliable semestre à Necker, pour ton aide précieuse pendant le M2 et ton soutien sans faille l'hiver dernier ... il y en aura d'autres des repas au Messenger ! Merci à Jean-Paul et toi de m'avoir tant appris, tant aidée, tant soutenue.

Au Professeur Couzi, merci Lionel de juger ce travail. Ton soutien sans faille, ton écoute en toute occasion et ta bienveillance à mon égard pendant ces cinq années d'internat m'ont été infiniment précieux.

Au Professeur Vergier, vous me faites l'honneur de juger cette thèse. Merci de m'avoir accordé toute votre confiance à mon retour de Paris, de m'avoir intégrée sans délai à l'équipe des pathologistes du CHU de Bordeaux. Votre dynamisme et votre positivisme sont pour moi des exemples.

Au Docteur Rigother, merci Claire de m'avoir fait confiance en me proposant la réalisation de ce travail. Merci pour ton aide nécessaire à chacune des étapes de cette thèse comme pour ton réconfort tout au long de mon internat. Merci pour ta disponibilité et ton écoute.

Merci Charlotte de m'avoir fourni toutes les données de ta thèse pour exploiter ces marquages, merci aux techniciens du service de Pathologie de l'Hôpital Pellegrin pour leur aide dans les premières étapes des manips, merci aussi à Sylvie, Béatrice et Julie du laboratoire BIOTIS pour leur collaboration. Merci enfin à Mathilde pour ton travail statistique.

Merci au Professeur Dany Anglicheau de m'avoir fait découvrir le monde de la recherche après m'avoir soutenue dans ce projet d'inter-CHU. Merci Vivi et Aurélien d'avoir été des encadrants géniaux. Merci Claire pour tes conseils avisés, ta rigueur, ton coaching gagnant dans la dernière ligne droite du M2. Merci Victoria pour ces fous rires à la chaîne et ces debriefings-potins sans fin. Les cafés de la Tour Lavoisier face à la Tour Eiffel resteront gravés dans ma mémoire maintenant que nos capsules sont en lieu sûr !

Au Professeur Merville, merci de votre confiance.

Merci à toutes les équipes médicales et paramédicales de Bordeaux, Bayonne et Paris qui m'ont tant apporté.

A mes co-internes de néphrologie et d'ailleurs.

A mes amis,

De toujours,

Mathieu, l'indien qui a choisi la Suisse.

Julie et la team des lyonnaises, ces années d'externat ont été inoubliables grâce à vous,

De néphrologie,

Laure, ta bienveillance est sans égale, quelle chance j'ai eue de pouvoir débiter mon internat à tes côtés,

Victoria, « le SNIN c'est la vie » ne l'oublions pas, tu me diras Gressy aussi ... « Oh écoute » !

Philippine, ces deux semestres ensemble ont été mémorables, j'espère que tu ne connaîtras plus jamais « la guerre » !

Maxime, ton calme et ta bonne humeur sont pour moi des exemples, j'ai hâte de te retrouver en novembre !

Arthur, le perfect partner en dialyse !

Ou d'ailleurs

Claire, ta persévérance est inébranlable, ton sourire communicatif, à quand notre prochaine coloc ?

Thibs, Soch, Adeline, Julia, Julien, Guillaume, Margaux, Elsa, Thomas, Chloé, Clémence, Camille, Isabelle, Aurélie...

La summer team 2018 de Saint-André, les meilleurs réa du monde.

A mes proches,

A Séverin,

A mes parents, pour votre soutien sans limite, vous êtes merveilleux,

A Simon, Briec et Mahée, vous êtes des frères et sœur exceptionnels, je suis fière d'être votre grande sœur, n'oubliez pas la vermomo team gagnera toujours ! #familleillustre

A Maryse et Alain sans qui je ne serais jamais arrivée là,

A mes grands-parents,

A Flo, à mes oncles et tantes,

A Michel et Claire,

Lexique

u α 1M : urinary- α 1-microglobulin
Ac : anticorps
Angptl4 : angiopoietin like-4
APOA1 : apolipoprotein A1
APOL1 : apolipoprotein L1
CD2AP : CD2 associated protein
CLCF-1 : cardiotrophin-like cytokine-1
CMH : complexe majeur d'histocompatibilité
DAP / DIP-1 : death-associated protein / DAPK-interacting protein-1
eDFG : débit de filtration glomérulaire estimé
ERK1/2 : extracellular signal-regulated kinase 1/2
HR : hazard ratio
HSF : hyalinose segmentaire et focale
IF : immunofluorescence
Ig : immunoglobulines
IL6 : interleukine 6
IR/IRT : insuffisance rénale / insuffisance rénale terminale
JAK 2 : janus kinase 2
KDIGO : kidney disease : improving global outcomes
KO : knockout
N-WASP : Wiskott Aldrich syndrome protein
MAPK : Mitogen-activated protein kinase
MAT : microangiopathie thrombotique
MBG : membrane basale glomérulaire
miR- : microRNA
MXRA-8 : matrix remodeling-associated-8
uNGAL : urinary neutrophil gelatinase-associated lipocalin
NGS : next generation sequencing
qPCR : quantitative polymerase chain reaction
gPEC, gPECa : glomerular parietal epithelial cells *ou* gPEC activées
RNAS2 : ribonuclease 2
SNLGM : syndrome néphrotique à lésions glomérulaires minimales
SNP : single-nucleotide polymorphism
SMPDL-3b : sphingomyelin phosphodiesterase acid like-3b
STAT-3 : signal transducer and activator of transcription-3
SRAA : système rénine angiotensine aldostérone
suPAR : soluble urokinase-type plasminogen activator receptor
TLR : Toll-like receptor
UBA-52 : ubiquitin A-52
uVOCs : urinary volatile organic compounds

Table des matières

I. Introduction	8
A. Syndrome néphrotique idiopathique	8
1. Incidence et prévalence	8
2. Clinique	9
3. Traitement du SNI (7,8)	9
4. Devenir	12
5. Rechute sur le greffon	13
B. Caractéristiques histologiques du SNI	13
1. Développement du rein humain	13
2. Histologie du glomérule normal	14
3. Histologie glomérulaire au cours du SNI	16
C. Les syndromes néphrotiques : étiologies	20
D. Physiopathologie du SNI	23
1. Rôle du système immunitaire	23
2. Facteurs circulants de perméabilité	24
3. Atteinte podocytaire	26
E. Facteurs pronostiques du syndrome néphrotique idiopathique	32
1. Sur reins natifs	32
2. Sur le greffon rénal	35
F. Justification de l'étude : place de CMIP dans la physiopathologie du SNI	36
1. Rôle de CMIP au cours du SNI	37
2. Justification de l'étude	39
G. Objectifs de l'étude	39
1. Objectif primaire	39
2. Objectifs secondaires	39
II. Article	41
III. Discussion et Perspectives	60
IV. Conclusion	63
V. Bibliographie	64
VI. Résumés	77

Le syndrome néphrotique (SN) se définit, en France, selon deux critères biologiques :

- protéinurie $\geq 3\text{g}/24\text{h}$
- albuminémie $< 30\text{g}/\text{L}$

Il est dit « impur » si un des trois éléments suivants est associé : hypertension artérielle (HTA), insuffisance rénale (IR), hématurie. Sinon il est dit « pur ». Le syndrome néphrotique témoigne d'une atteinte glomérulaire sans précision sur le diagnostic de la glomérulopathie (GP) sous-jacente. Plusieurs maladies rénales ou systémiques peuvent se manifester par un syndrome néphrotique : le syndrome néphrotique idiopathique (SNI) qui regroupe deux entités que sont le syndrome néphrotique à lésions glomérulaires minimales (SNLGM) et la hyalinose segmentaire et focale primitive (HSF primitive), la glomérulopathie extramembraneuse (GEM), les glomérulopathies membrano-prolifératives (GNMP), la néphropathie à dépôts mésangiaux d'IgA (NIgA), l'amylose, les vascularites, le lupus, le diabète (Ndiab) (1). Il faut noter que dans chacune de ces atteintes, des lésions d'HSF secondaire peuvent être visualisées et expliquer à elles seules le syndrome néphrotique. La figure 1 ci-après représente la répartition des trois principales maladies glomérulaires révélées par un syndrome néphrotique en fonction de l'âge.

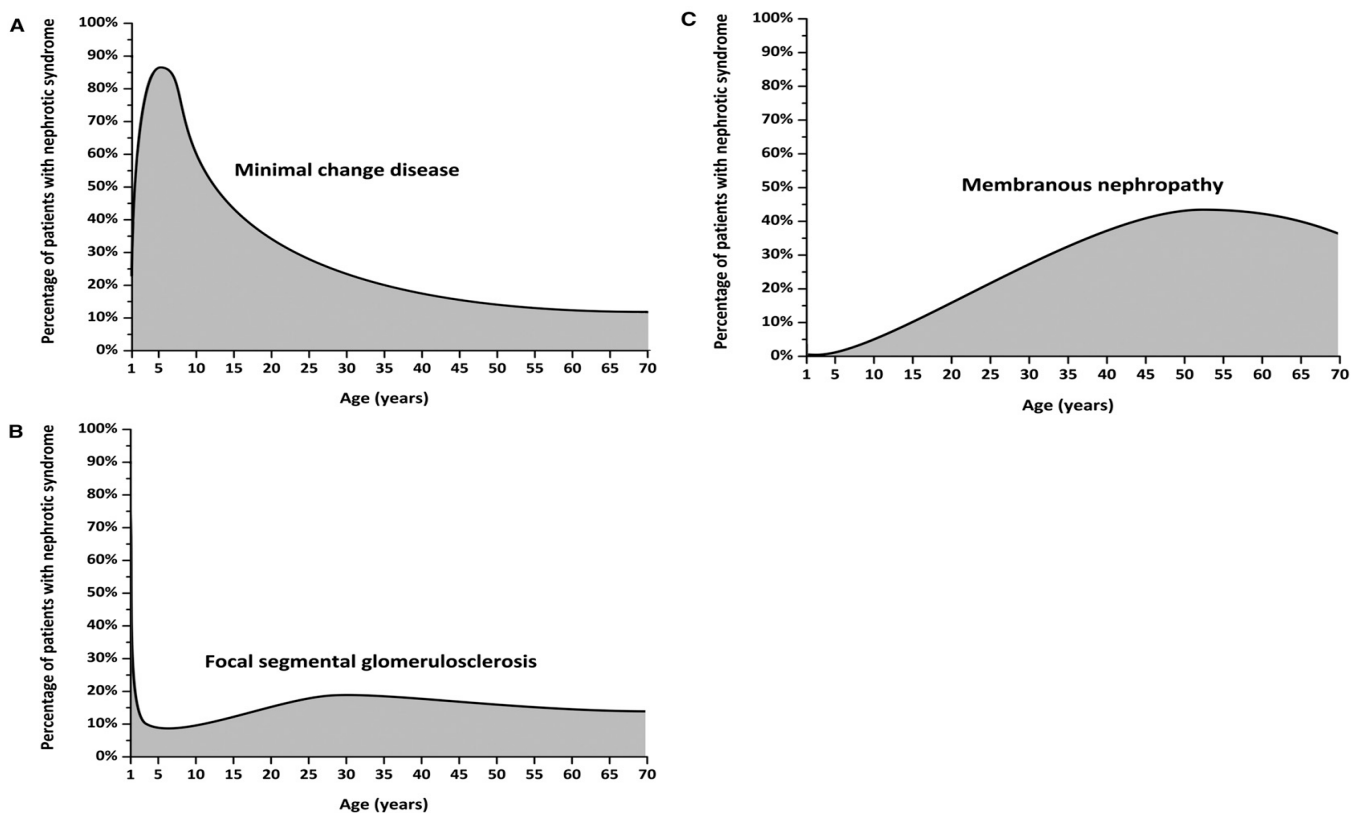


Figure 1 : Causes de syndrome néphrotique en fonction de l'âge, issue de (2)

I. Introduction

A. Syndrome néphrotique idiopathique

1. Incidence et prévalence

Chez l'enfant de l'âge de un an jusqu'à la puberté, 70 % à 90 % des SN sont des SNLGM tandis qu'ils représentent entre 10 % et 15 % des SN de l'adulte. Le SNLGM est discrètement plus fréquent en Asie et chez le garçon durant l'enfance, ces différences disparaissent à l'âge adulte. L'incidence du SNLGM varie de 2 à 7 nouveaux cas pour 100 000 personnes par an. Elle est de 0.2 à 1.8 pour 100 000 habitants par an pour la HSF primitive (2). Tandis que la HSF primitive reste rare, l'incidence de la HSF augmente actuellement au profit des formes secondaires du fait de modifications de notre mode de vie et de notre environnement (3).

Plusieurs cohortes et méta-analyses sur tous les continents nous permettent d'apprécier ces variations d'incidence. En Afrique, le SNLGM et la HSF, toutes formes confondues, représentent respectivement 16.5 % et 15.9 % des GP biopsiées (4). Pourtant, chez les sujets noirs américains, la HSF serait la GP la plus fréquente (49.8 %) (3). Ces disparités sont également retrouvées entre les habitants de différentes régions d'Asie et même au sein de la seule Chine (Tableau 1) (5). O'Shaughnessy *et al.* suggèrent dans une étude de cohorte regroupant près de 30 centres à travers 3 continents qu'au sein d'une même ethnie, les variations de la survenue de ces maladies puissent être influencées par les facteurs environnementaux et le mode de vie (6).

Tableau 1 : Répartition des GP primitives par régions géographiques issu de (5)

	USA	Italie	Japon	Pékin	Nanjing	Shanghai
SNLGM	13.0	9.3	10.5	10.9	0.9	14.2
HSF	24.3	13.2	6.3	3.3	6.0	14.0
N IgA	18.5	34.5	54.2	54.3	45.3	36.8
GEM	27.0	23.4	12.7	15.0	9.9	22.7
GNMP	9.6	6.6	2.6	1.1	3.4	0.8

2. Clinique

A l'examen clinique, le syndrome néphrotique, quelle qu'en soit la cause, se caractérise classiquement par la présence d'œdèmes siégeant dans les tissus sous cutanés. Ces œdèmes sont déclives, bilatéraux et symétriques. Mous et indolores, ils prennent le godet. Un tableau d'anasarque (épanchement des séreuses) est parfois associé. Le poids du patient est dans ce contexte un paramètre de surveillance essentiel.

Classiquement, le SNI se caractérise par un début brutal. Dans le cas du SNLGM, il peut faire suite à un épisode infectieux et des douleurs abdominales peuvent s'associer aux œdèmes, essentiellement chez l'enfant. Alors que le syndrome néphrotique est le plus souvent pur au cours du SNLGM, il est plus volontiers impur au cours de la HSF primitive.

Lors de l'examen clinique, la recherche de signes extra-rénaux (cutané, articulaire, musculaire, adénopathies...) est impérative puisqu'elle permettra de s'orienter vers une forme secondaire voire génétique de SN

3. Traitement du SNI (7,8)

a) Traitement spécifique

Les différentes lignes thérapeutiques sont résumées dans la Figure 2.

A

Drug and dosing scheme

Initial treatment

Prednisone

Daily single dose of 1 mg/kg (maximum 80 mg) or alternate-day single dose of 2 mg/kg (maximum 120 mg)

- until complete remission (minimum 4 weeks to a maximum of 16 weeks)
- after complete remission, tapered slowly over 6 months

FR or SD MCD

1. Cyclophosphamide (oral) single course
2–2.5 mg/kg/d as tolerated for 8 weeks
2. Relapsed despite cyclophosphamide, or patients of childbearing age
 - a. Cyclosporine starting dose 3–5 mg/kg/d (in two equally divided doses)
 - b. Tacrolimus 0.05–0.1 mg/kg/d (in two equally divided doses)
Following 3 months of stable remission, tapered to reach the minimum dosage that maintains remission, for 1–2 years
3. Intolerant to corticosteroids, cyclophosphamide, and/or CNIs
 - a. Mycophenolate mofetil 500–1000 mg twice daily for 1–2 years

FR, frequently relapsing; MCD, minimal-change disease; SD, steroid-dependent.

B

Drug and dosing scheme

Initial treatment

*Prednisone**

1 mg/kg/d in patients (up to a maximum of 80 mg/d) or alternate-day prednisone 2 mg/kg (up to 120 mg) for at least 4 weeks and for a maximum of 4 months; in case of a complete remission, taper prednisone: e.g., reduce dose by 10 mg per 2 weeks down to 0.15 mg/kg/d, then taper dose every 2–4 weeks by 2.5 mg. In SR FSGS patients, taper off prednisone over 6 weeks.

Therapy for SR FSGS

Cyclosporine

3–5 mg/kg/d: in two divided doses (initial target levels 125–175 ng/ml [104–146 nmol/l]); in case of a remission continue treatment for 1 year then try to slowly taper cyclosporine: reduce cyclosporine dose by 25% every 2 months. If no remission by 6 months, discontinue cyclosporine treatment.

Or

Tacrolimus

0.1–0.2 mg/kg/d in two divided doses (initial target levels 5–10 ng/ml [6–12 nmol/l]); in case of remission see advice for cyclosporine.

And

Prednisone

0.15 mg/kg/d for 4–6 months, then taper off over 4–8 weeks.

FSGS, Focal segmental glomerulosclerosis; SR, steroid-resistant.

Figure 2 : Schéma thérapeutique (A) SNLGM (B) HSF primitive issue de (7)

Le traitement de première ligne repose sur la *corticothérapie*, que le syndrome néphrotique idiopathique soit à LGM ou HSF. La posologie initiale de prednisone de 1 mg/kg/j, chez l'adulte, est assez consensuelle. Elle sera à poursuivre pour un maximum de 16 semaines. L'objectif est la rémission complète du syndrome néphrotique, définie chez l'adulte comme une protéinurie < 0.3 g/j (ou un ratio protéinurie/créatininurie < 300 mg/g). La décroissance progressive de la corticothérapie aura lieu ensuite jusqu'au sixième mois. En cas de corticorésistance (persistance de la protéinurie à quatre mois) ou corticodépendance (deux rechutes consécutives pendant la décroissance des corticoïdes ou une rechute dans les quinze jours qui suivent l'arrêt des corticoïdes), plusieurs alternatives peuvent être discutées : les anti-calcineurines (cyclosporine A, tacrolimus), le mycophénolate mofétil, le cyclophosphamide et le rituximab.

La *cyclosporine A*, en plus de son action immunomodulatrice sur le lymphocyte T (LT), est une molécule stabilisatrice du cytosquelette d'actine podocytaire en évitant la dégradation de la synaptopodine (9) et le maintien de la localisation ou la relocalisation transmembranaire de la néphrine.

Le *mycophénolate mofétil*, en inhibant la synthèse des bases puriques, empêche la prolifération des lymphocytes. A des posologies variables (de 500 mg à 2000 mg/j), il peut être utilisé en monothérapie (10,11).

Le *cyclophosphamide* est prescrit dans cette indication par voie orale à la posologie de 2 à 2.5 mg/kg/j. Il empêche la réplication de l'ADN en ajoutant des groupements alkyles aux oligonucléotides.

Le *rituximab* est un anticorps monoclonal dirigé contre le CD20, marqueur membranaire du lymphocyte B (LB). Les mécanismes d'action du rituximab sont résumés sur le schéma ci-après (Figure 3). Il trouve son intérêt, au cours du traitement du SNI, dans la diminution du nombre de rechutes et l'épargne cortisonique chez les patients corticodépendants (12,13).

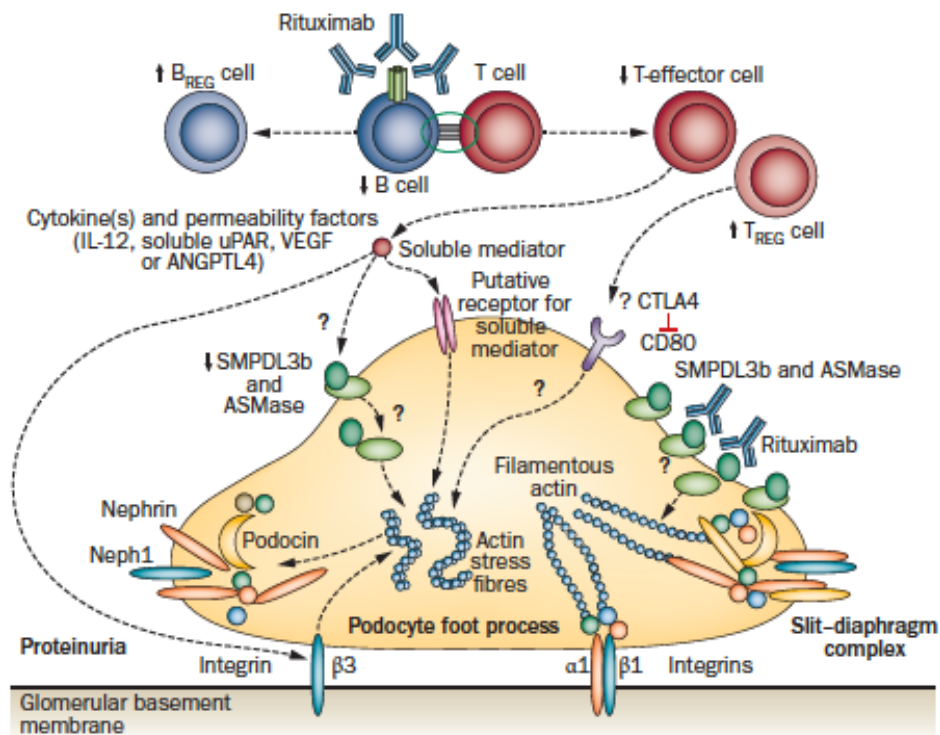


Figure 3 : Mécanismes d'action du rituximab issue de (14)

En transplantation rénale, lors d'une récurrence de HSF idiopathique, le recours aux techniques d'aphérèses est toujours discuté. Des séances d'échanges plasmatiques (15) ou d'immunoabsorption (16) peuvent être proposées, sans qu'aucune étude n'ait pu comparer l'efficacité des techniques l'une par rapport à l'autre. L'intérêt des échanges plasmatiques

(17) ou du rituximab (18) en péri-opératoire pour prévenir une éventuelle rechute de HSF sur le greffon rénal n'est pas établi.

b) Traitement symptomatique et prévention des complications

Comme le résume le protocole national de diagnostic et de soins (PNDS) (8), la diminution des œdèmes sera possible après une limitation des apports sodés (2 à 4 g/j) et l'utilisation de diurétiques de l'anse +/- thiazidiques en synergie. Le contrôle tensionnel est également un objectif clé de la prise en charge avec une cible de PA < 130/80 mmHg. La prescription d'inhibiteurs du système rénine-angiotensine-aldostérone peut être d'autant plus indiquée qu'elle est parfois la seule ressource thérapeutique en cas de contre-indication aux traitements spécifiques.

Les anticoagulants de type AVK sont indiqués tant que l'albuminémie est < 20 g/L en prévention du risque thromboembolique, sans qu'aucune étude n'ait démontré jusqu'à présent son bénéfice. Les hypolipémiants ne seront prescrits que lorsque le syndrome néphrotique évolue sur un mode chronique après avoir objectivé une augmentation du LDLc, appréhendé le risque cardiovasculaire, et s'être assuré du bon suivi des règles hygiéno-diététiques élémentaires.

4. Devenir

Le SNLGM est une maladie chronique. En effet, les rechutes sont fréquentes puisqu'elles touchent 80 % à 90 % des enfants et 50 % des adultes (7).

L'évolution vers l'insuffisance rénale terminale (IRT) dépend essentiellement de la réponse aux traitements : corticothérapie et autres immunosuppresseurs. Chez le jeune adulte présentant un SN, la corticorésistance s'expliquerait dans plus d'un quart des cas par l'existence d'une mutation génétique (principalement des protéines de l'architecture podocytaire) justifiant le recours à une analyse génétique chez ces patients (19). Chez l'enfant, la corticorésistance est plus fréquente après l'âge de 8 ans en lien avec une augmentation de la proportion des syndromes néphrotiques liés à une HSF (20). Quel que soit l'âge, il est admis que plus de la moitié des patients présentant une HSF primitive évolueront vers la dialyse.

5. Rechute sur le greffon

La récurrence de HSF sur le greffon survient classiquement précocement après la greffe. De grandes variations existent entre les séries quant à ce risque de rechute. Ce risque est compris entre 25 et 40 % (21,22). Cependant, dans une cohorte récente, il est estimé à 10.3% (76/736 patients) (23). Le facteur prédictif majeur de rechute du SNI sur le greffon reste, à l'heure actuelle, la sensibilité initiale de la maladie à la corticothérapie (24)

Concernant la survie du greffon rénal, la glomérulopathie de pronostic le plus favorable est la néphropathie à dépôts mésangiaux d'IgA. En prenant cette maladie en référence, le Hazard Ratio (HR) de perte du greffon est de 1.20 IC [1.12-1.28] pour la HSF primitive. A titre de comparaison, le HR est de 1.11 IC [1.02-1.20] pour la glomérulonéphrite lupique (25).

B. Caractéristiques histologiques du SNI

1. Développement du rein humain

La troisième semaine de vie embryonnaire est marquée par la mise en place du mésoblaste entre les deux feuillets embryonnaires existants : l'entoblaste et l'ectoblaste. Les reins sont d'origine mésoblastique (mésoblaste intermédiaire) comme les uretères à la différence de la vessie d'origine entoblastique. Les reins définitifs se développent à partir de la cinquième semaine aux dépens du métanéphros. Ainsi, au contact du bourgeon urétéral (invagination du canal de Wolff), les cellules mésoblastiques se regroupent en une coiffe qui s'invagine ensuite à ses deux extrémités formant le corps en S. Celui-ci, dans sa portion proximale, est à l'origine des éléments épithéliaux du glomérule (les futurs podocytes et cellules épithéliales pariétales glomérulaires ou gPEC). Différents facteurs comme le VEGF sont par la suite exprimés par ces cellules épithéliales afin d'attirer les cellules endothéliales issues de l'aorte primitive. Elles formeront à leur contact le réseau dense de capillaires glomérulaires. Ces cellules endothéliales ont, elles aussi, un rôle clef dans la néphrogénèse puisqu'elles libèrent le PDGF indispensable au recrutement des cellules stromales à l'origine des cellules mésangiales. La filtration glomérulaire et la production d'urine peuvent alors commencer ; nous sommes à la dixième semaine de vie fœtale.

2. Histologie du glomérule normal

Le rein est constitué de près d'un million de néphrons chez l'adulte. Le néphron est l'unité fonctionnelle du rein. Il est schématiquement constitué d'un glomérule (Figure 4) et de plusieurs segments tubulaires (tube contourné proximal, anse de Henlé, tube contourné distal et tube collecteur). Le SNI est une maladie du glomérule. Le diagnostic de SNLGM ou HSF est histologique. La biopsie rénale est donc indispensable. Cependant, certaines équipes développent actuellement des algorithmes prédictifs de la maladie rénale sous-jacente en se basant uniquement sur des données clinico-biologiques. Ainsi, Li *et al.* ont retenu 7 paramètres clinico-biologiques pour distinguer 5 causes habituelles de syndrome néphrotique (SNLGM, HSF, GEM, N IgA, autre glomérulopathie). Il s'agit de l'âge, de la glycémie veineuse, de la CRP, de la créatininémie, de l'urée plasmatique, de la pression artérielle systolique, du type de protéinurie (26).

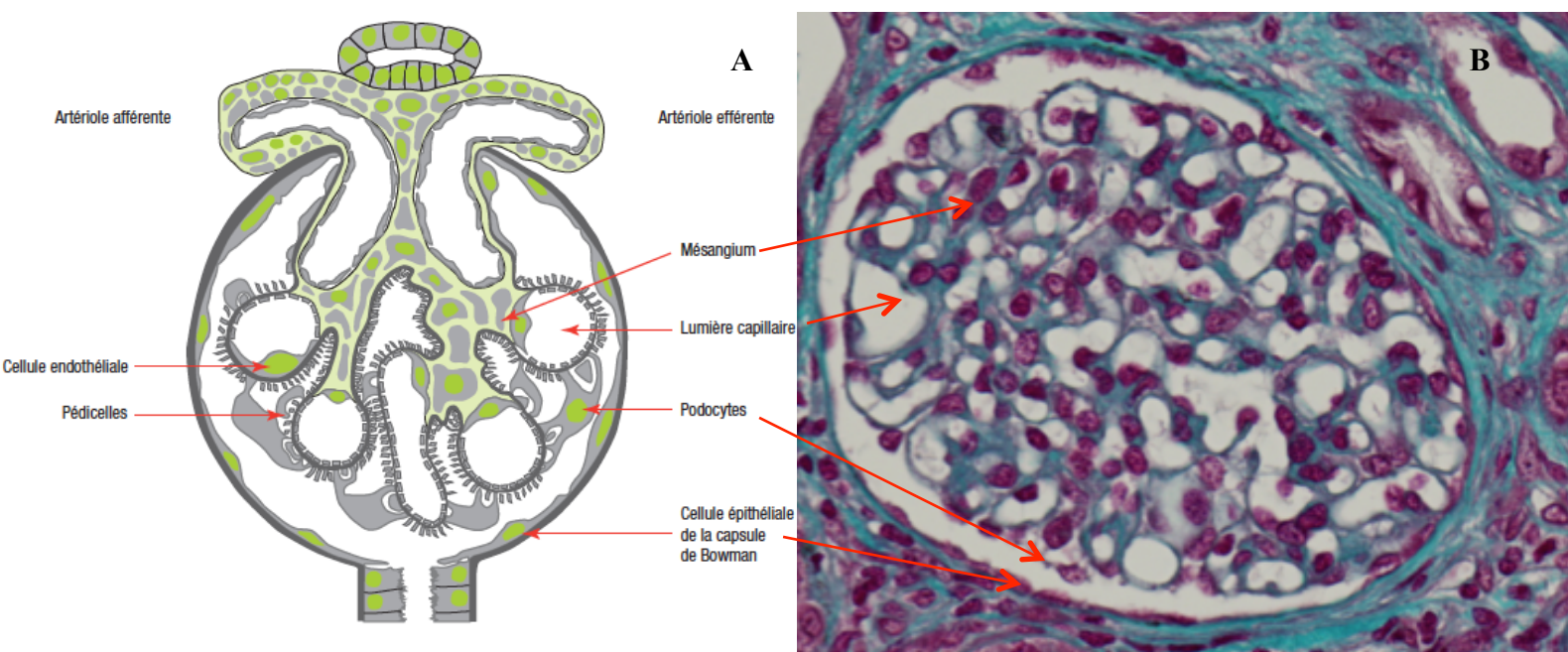


Figure 4 : Glomérule normal. (A) Dessin simplifié issu de (1) (B) Coloration par le Trichrome de Masson, *grossissement X40*

Quatre types cellulaires sont visibles dans un glomérule :

- les *cellules endothéliales* constituent un des composants essentiels de la barrière de filtration glomérulaire avec leur endothélium fenestré.
- les *cellules mésangiales* maintiennent l'architecture du glomérule en produisant le tissu de soutien du flocculus glomérulaire.
- les *podocytes* ou cellules épithéliales viscérales forment un épithélium cylindrique pseudostratifié reposant sur le versant externe de la membrane basale glomérulaire (MBG) par des prolongements cytoplasmiques au pôle basal appelés *pédicelles*. Les intégrines $\alpha_3\beta_1$ et les dystroglycanes podocytaires permettent ainsi l'ancrage du podocyte à la MBG. Ces cellules polarisées ont une morphologie singulière grâce à un réseau dense de filaments d'actine dont l'organisation est soutenue par un enchevêtrement complexe de protéines du cytosquelette (α -actinine 4, INF2) et de protéines membranaires ou transmembranaires (néphrine, podocine, CD2AP, TRPC6, podocalyxine) (27,28). Les pédicelles sont liés les uns aux autres via une jonction adhérente unique : le *diaphragme de fente* formé notamment d'homodimères de néphrine (Figure 5). Ces cellules hautement différenciées ne peuvent se diviser. La ré-expression pathologique de certaines protéines du cycle cellulaire (*cycline A* et *cycline D*, les protéines *p27* et *p21*) et de facteur de transcription (PAX2) est d'ailleurs observée au cours de certaines glomérulopathies (20).
- les *cellules épithéliales pariétales (gPEC)* constituent un épithélium pavimenteux unistratifié reposant sur la capsule de Bowman. Le diamètre d'une gPEC est compris entre 0.1 et 0.3 μm voire 2.0 à 3.5 μm en regard du noyau. Au contact de la chambre urinaire, la gPEC peut présenter des microvillosités et/ou des cils (jusqu'à deux par gPEC). Elles possèdent des propriétés de mécanosenseurs en plus d'avoir la capacité d'absorption de l'albumine (29). Des jonctions serrées (occludine, famille des claudines) et des jonctions d'ancrage (cadhérine) les rendent par ailleurs cohésives entre elles. Elles forment alors une barrière étanche à l'urine primitive.

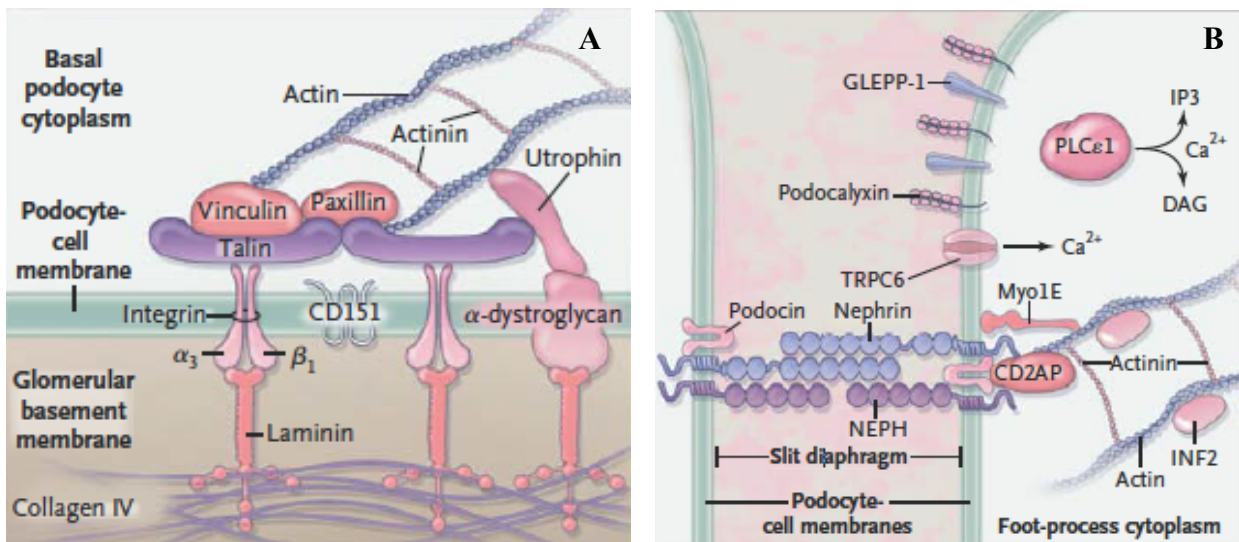


Figure 5 : Le podocyte. (A) Interactions avec la membrane basale glomérulaire (B) Diaphragme de fente issue de (30)

3. Histologie glomérulaire au cours du SNI

La présence de protéines dans les urines est la conséquence de modifications de la barrière de filtration glomérulaire (27). Cette barrière est constituée par :

- la *cellule endothéliale* : son rôle dans la physiopathologie du SNI reste à déterminer (31) (32,33) ;
- la *membrane basale glomérulaire (MBG)* : cette matrice extracellulaire est constituée de près de 150 protéines différentes dont la synthèse est assurée par les cellules mésangiales, endothéliales et les podocytes (34). D'une épaisseur de 300 à 350 nm chez l'adulte, elle se compose notamment de collagène IV (son constituant principal), de laminines (qui interagissent avec les intégrines podocytaires) et de protéoglycanes (35) ;
- le *podocyte*.

a) Dans le SNLGM (2)

En France, le SNLGM est souvent considéré comme un diagnostic d'élimination en l'absence d'analyse systématique en microscopie électronique.

En effet, les glomérules apparaissent optiquement normaux ou avec des altérations minimales comme une discrète expansion mésangiale. Aucun dépôt d'immunoglobulines (Ig) ou de complément n'est visible en immunofluorescence (IF). Seule la microscopie électronique

permet son diagnostic formel objectivant l'effacement des pieds podocytaires (pédicelles) (35).

b) Dans la HSF (36)

En microscopie optique, il est classique de décrire trois types de lésions dans la forme commune de HSF, qu'elle soit primitive ou secondaire (Figure 6) :

- altération des podocytes (vacuolisations cytoplasmiques, organisation en couronne en périphérie du flocculus avec halo clair sous-jacent),
- dépôts hyalins,
- sclérose mésangiale, donnant un aspect compact au glomérule.

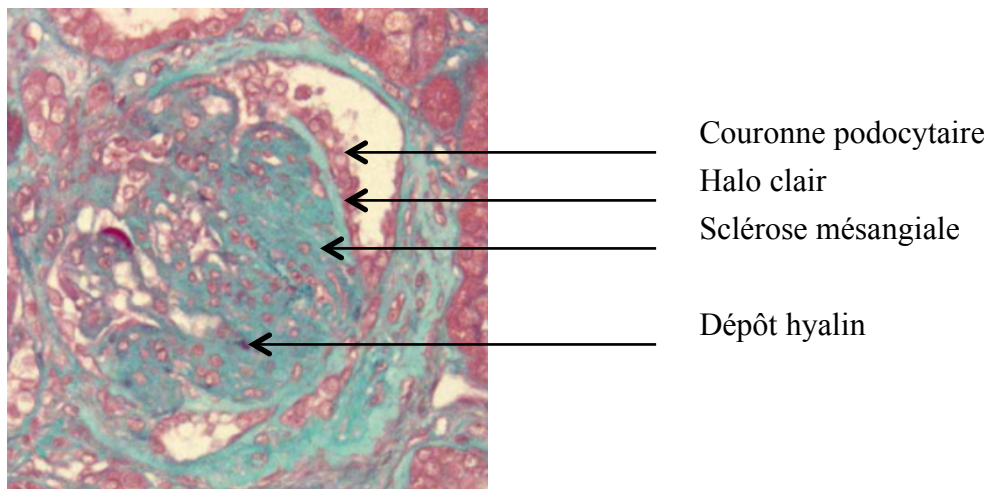


Figure 6 : Lésion de HSF. Coloration Trichrome de Masson, *grossissement X40*

En IF, des dépôts d'IgM et de C3 sont visibles, correspondant aux flaques hyalines. L'étude en microscopie électronique pourrait être une aide précieuse pour distinguer les formes primitives des formes secondaires de HSF. Le pourcentage de surface glomérulaire où l'effacement des pédicelles est visible ainsi que la largeur des pédicelles sont alors les deux paramètres à prendre en compte (37). Lorsque l'effacement des pédicelles concerne plus de 80% de cette surface, le processus est dit diffus, en faveur d'une HSF primitive. Selon cette définition, dans la série la plus récente, près d'un quart des HSF sont primitives (38).

Histologiquement, cinq formes de HSF ont été décrites (classification de Columbia (39)) :

- *tip lesion* (pôle urinaire),
- *perihilar lesion* (pôle vasculaire),
- *cellular variant* (avec hypercellularité endocapillaire segmentaire),
- *collapsing variant* (avec collapsus au moins segmentaire du flocculus),
- *NOS* (not otherwise specific).

La forme *NOS* est la forme de HSF la plus fréquente. Les variants de type *tip* et *collapsing* sont associés à des protéinuries de plus fort débit et une albuminémie plus basse comparativement aux variants *NOS* et *perihilar*. Les patients avec HSF de type *tip lesion*, plus sensibles à la corticothérapie, ont une meilleure fonction rénale à long terme tandis que les formes collapsantes ont le devenir rénal le plus sombre (40,41).

Le *collapsing variant*, plus souvent retrouvé dans la population afro-américaine, semble d'ailleurs avoir une physiopathologie particulière avec l'expression par exemple de cytokératine 19 et 8-18 non retrouvée dans les quatre autres formes de HSF (42,43).

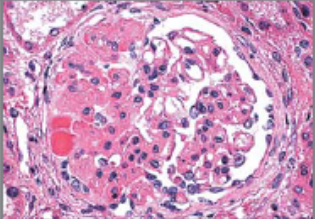
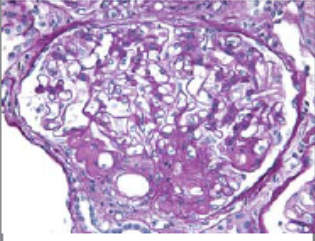
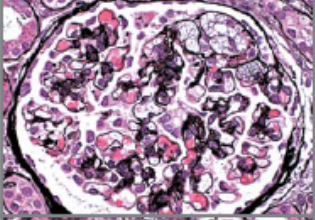
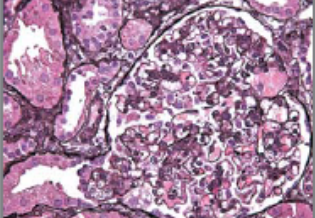
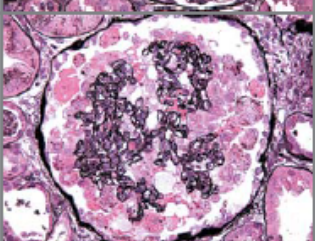
Histologic Subtype	Glomerular Lesion	Defining Features	Associations	Clinical Features
NOS		The usual generic form of FSGS. FSGS(NOS) does not meet defining criteria for any other variant. Foot-process effacement is variable.	Primary or secondary (including genetic forms and other diverse secondary causes). Cross-sectional studies suggest this is the most common subtype. Other variants can evolve into FSGS (NOS) over time.	May present with the nephrotic syndrome or subnephrotic proteinuria.
Perihilar		Perihilar hyalinosis and sclerosis involving the majority of glomeruli with segmental lesions. Perihilar lesions are located at the glomerular vascular pole. In adaptive FSGS, there is usually glomerular hypertrophy (glomerulomegaly). Foot-process effacement is relatively mild and focal, which probably reflects the heterogeneous adaptive responses of glomeruli.	Common in adaptive FSGS associated with obesity, elevated lean body mass, reflux nephropathy, hypertensive nephrosclerosis, sickle cell anemia, and renal agenesis. Predisposition for vascular pole is probably due to normally increased filtration pressures at the proximal afferent end of glomerular capillary bed, which are heightened under conditions of compensatory demand and vasodilatation of the afferent arteriole.	In adaptive FSGS, patients are more likely to present with subnephrotic proteinuria and normal serum albumin levels.
Cellular		Expansile segmental lesion with endocapillary hypercellularity, often including foam cells and infiltrating leukocytes, with variable glomerular epithelial-cell hyperplasia. There is usually severe foot-process effacement.	Usually primary, but also seen in a variety of secondary forms. This is the least common variant. It is thought to represent an early stage in the evolution of sclerotic lesions.	Usually presents with the nephrotic syndrome.
Tip		Segmental lesion involving the tubular pole, with either adhesion to tubular outlet or confluence of podocytes and tubular epithelial cells. Compared with other variants, it has the least tubular atrophy and interstitial fibrosis. There is usually severe foot-process effacement.	Usually primary. Probably mediated by physical stresses on the paratubular segment owing to the convergence of protein-rich filtrate on the tubular pole, causing shear stress and possible prolapse.	Usually presents with abrupt onset of the nephrotic syndrome. More common in white race. Best prognosis, with highest rate of responsiveness to glucocorticoids and lowest risk of progression.
Collapse		Implosive glomerular-tuft collapse with hypertrophy and hyperplasia of the overlying visceral epithelial cells. Hyperplastic glomerular epithelial cells may fill the urinary space, resembling crescents. Severe tubular injury and tubular microcysts are common. There is usually severe foot-process effacement.	Primary or secondary to Viruses: HIV-1, parvovirus B19, SV40, EBV, CMV, hemophagocytic syndrome Drugs: pamidronate and interferon Vaso-occlusive disease: atheroemboli, calcineurin inhibitor nephrotoxicity, and chronic allograft nephropathy	Most aggressive variant of primary FSGS with black racial predominance and severe nephrotic syndrome. Worst prognosis, with poor responsiveness to glucocorticoids and rapid course to renal failure.

Figure 7 : Classification histologique des différentes formes de HSF issue de (30)

Cette lecture histologique de la HSF (Figure 7) pose des problèmes de reproductibilité entre pathologistes. Ainsi, Meehan *et al.* se sont intéressés à la reproductibilité inter-observateur de la classification de Columbia. Le coefficient de concordance κ était le meilleur pour le variant périhilare ($\kappa = 0.84$), le plus faible pour le variant cellulaire ($\kappa = 0.53$). Pour les autres variants, κ était compris entre 0.60 et 0.77 (44).

Concernant l'éventuelle évolution morphologique du variant initialement diagnostiqué, une équipe chinoise a repris une cohorte monocentrique de 24 patients atteints d'un SNI par HSF et biopsiés plus d'une fois. Pour 11 des 24 patients, sur la deuxième biopsie, le variant de HSF avait changé ; 9 d'entre eux présentaient alors des lésions de HSF de type *NOS* (45).

C. Les syndromes néphrotiques : étiologies

Dans les syndromes néphrotiques, il est classique de distinguer le syndrome néphrotique primitif ou idiopathique des syndromes néphrotiques secondaires, et génétiques.

- Le *syndrome néphrotique idiopathique* est le sujet de ce travail, il sera détaillé ultérieurement (chapitre D).

- Les *syndromes néphrotiques secondaires* (37) :

Adaptatif : l'évolution de toutes les maladies rénales (glomérulaires, interstitielles, tubulaires, vasculaires) et urologiques entraînent une diminution du nombre de néphrons fonctionnels au cours du temps. Cette réduction néphronique provoque des modifications hémodynamiques dans les glomérules restants responsables de lésions segmentaires et focales de type HSF (HSF de réduction néphronique). De telles modifications peuvent aussi survenir au cours de la drépanocytose, chez les sujets obèses, au cours des régimes hyperprotéinés. Le parenchyme rénal sous-jacent est sain.

Viral : c'est avec le VIH que le lien de causalité est le plus établi. D'autres virus peuvent également être à l'origine de SN secondaire : CMV, Parvovirus B19, EBV.

Médicamenteux : nous pouvons citer les anti-inflammatoires non stéroïdiens, les traitements anti-VEGF, les inhibiteurs de mTOR, le lithium, certaines anthracyclines, la D-penicillamine. Cette liste n'est pas exhaustive.

Génétiques (Tableau 2) : Avant l'âge de 25 ans, l'origine génétique (monogénique) du syndrome néphrotique lorsqu'il est corticorésistant est retrouvée dans plus d'un quart des cas (19). Les trois gènes les plus souvent mutés sont NPHS 1 (néphrine), NPHS 2 (podocine), WT1 (46,47). Chez l'adulte, même si le syndrome néphrotique corticorésistant est moins fréquent que chez l'enfant, les formes génétiques peuvent être retrouvées chez près 20% des patients (48). Plus récemment, ont été identifiées des mutations de l'ADN mitochondrial codant pour les protéines de la chaîne respiratoire. Si une mutation de l'ADN mitochondrial est retrouvée, un traitement spécifique par le CoEnzyme Q10 peut

être débuté. De la même façon, l'identification d'une mutation du gène CUBN (codant pour la cubuline) impose la mise en place d'un traitement par vitamine B12.

Ainsi, grâce aux avancées techniques de la génétique, les formes héréditaires et congénitales de SNI sont devenues des modèles pour la compréhension de la physiopathologie de cette maladie (49). En 2017, sept nouveaux gènes ont été identifiés portant à une cinquantaine le nombre de cibles potentielles (50).

Tableau 2 : Principales causes de syndrome néphrotique monogénique

Nom du gène	Localisation Chromosome	Transmission	Caractéristiques cliniques	Relation Structure/fonction	Références
Néphrine (NPHS1)	19q13	AR	SNCR à début précoce Hydramnios	Protéine d'adhésion transmembranaire localisée dans le diaphragme de fente	Kestila <i>et al.</i> (51)
Podocine (NPHS2)	1q25–q31	AR	SNCR à début précoce (3 mois-5 ans) et tardif (polymorphisme)	Protéine structurale impliquée dans la voie de signalisation de la néphrine	Boute <i>et al.</i> (52)
Phospholipase C epsilon 1 (PLce1) (NPHS3)	10q23–q24	AR	HSF d'apparition précoce avec rapide progression vers l'insuffisance rénale	Phospholipase catalysant l'hydrolyse des polyphosphoinositides. Rôle important dans la signalisation proximale	Hinkes <i>et al.</i> (53)
WT1	11p13	AD	SNCR à début précoce (Syndromes Frasier, Denys-Drash)	Facteur de transcription contrôlant l'expression de certains gène-clés du podocyte (dont la néphrine)	Niaudet <i>et al.</i> (54)
INF2	14q32.33	AD	SNCR à début tardif (12-72 ans)	Régule l'organisation du cytosquelette d'actine	Brown <i>et al.</i> (55)
Canal calcique <i>Trpc6</i> (transient Receptor Potential Cation Channel (FSGS2)	11q21–22	AD	SNCR à début tardif	Canal calcique interagissant avec la plateforme de signalisation diaphragme de fente	Reiser <i>et al.</i> (56)
Protéine associée à CD2 (FSGS3)	6p12	AR	HSF	Protéine interagissant avec le domaine cytoplasmique de la néphrine	Kim <i>et al.</i> (57)
Alpha-actinine4 (FSGS1)	19q13	AD	SNCR à début tardif	Protéine du cytosquelette	Kaplan <i>et al.</i> (58)

D. Physiopathologie du SNI

1. Rôle du système immunitaire

Une revue récente fait la synthèse de quarante ans de recherche sur l'implication du système immunitaire dans la genèse du SNI (59).

a) Lymphocytes T (LT) (60)

Le rôle pathogène des LT a d'abord été suggéré dans les années 70 par Shalhoub *et al.* à partir de ces observations : /1/ le SNI à LGM peut survenir lors d'une maladie de Hodgkin /2/ le SNI à LGM répond aux traitements immunosuppresseurs ciblant l'immunité cellulaire /3/ il n'est pas observé de dépôt immun en IF /4/ la rémission a été observée au décours de la rougeole (immunité cellulaire abaissée).

A la phase aigüe du SNI à LGM, plusieurs équipes ont pu montrer :

- une augmentation des LT CD8⁺ cytotoxiques (61,62),
- une modification de la balance Th17/Treg (63) (64) avec une augmentation du nombre de lymphocytes Th17 et diminution des LT régulateurs CD4⁺CD25⁺CD39⁺ (Treg). Ainsi, dans un modèle murin de HSF, l'injection de Treg permet de diminuer la protéinurie (65). Chez les souris présentant une néphropathie induite par l'adriamycine (modèle expérimental de HSF), la perfusion d'IL2, cytokine permettant la prolifération des Treg, est néphroprotectrice (66),
- l'expansion d'une sous-population particulière de LT mémoire CD4⁺CD45RO⁺CD30⁺ (67),
- une prédominance de l'activation lymphocytaire de type Th2 (IL4, IL5, IL9, IL10, IL13) (68). L'injection d'IL13 chez le rat induit d'ailleurs une protéinurie avec effacement des pédicelles (69).

b) Lymphocytes B (LB)

Plusieurs observations ont permis d'incriminer aussi les LB dans la physiopathologie du SNI : /1/ l'efficacité du rituximab dans le traitement des SNI cortico-dépendants et plus rarement

dans certains SNI cortico-résistants, /2/ l'élévation du CD23 soluble dans le plasma lors d'une poussée de SNI, évoquant l'activation des LB et /3/ la diminution des IgG et de certaines sous-classes d'IgG (IgG₁, IgG₂) indépendamment de l'intensité de la fuite protéique.

Les molécules TLR4, CD80 et CD40 à la surface des cellules présentatrices d'antigène (comme le LB) sont également induites à la surface des podocytes en condition de stress. Leur présence sur la membrane des podocytes est associée au syndrome néphrotique (70)

2. Facteurs circulants de perméabilité

Plusieurs observations cliniques ont permis d'évoquer l'existence d'un (ou plusieurs) facteur(s) circulant(s) de perméabilité comme étant un élément central dans la physiopathologie du SNI :

- la récurrence de la maladie rénale initiale (HSF) sur le greffon rénal (71),
- l'injection de plasma de patients atteints de HSF à des rats entraîne chez cet animal une protéinurie significative (72–74),
- l'efficacité des techniques d'aphérèses (échanges plasmatiques (75), immunoadsorption (76)) observée dans certains cas de rechute de HSF sur le greffon rénal,
- la mise en évidence d'une protéinurie transitoire chez un nouveau-né d'une mère présentant une HSF (77),
- la transposition à un receveur B, d'un transplant rénal où la récurrence de HSF a pu être mise en évidence lors d'une première greffe rénale A (la néphropathie responsable de l'IRT du receveur A était une HSF primitive) (78).

Cette molécule de nature protéique, capable de se lier à la protéine A, a un poids moléculaire compris entre 30 à 50 kDa. Ainsi, quelle que soit la protéine identifiée, il paraît clair que le réarrangement du cytosquelette d'actine du podocyte responsable d'un effacement des pieds podocytaires est le mécanisme d'action commun responsable de la protéinurie. L'identification précise de cette protéine est essentielle pour notre compréhension de la maladie et le développement futur de thérapies ciblées pour améliorer le pronostic des patients.

Dans la revue récente proposée par Königshausen *et al.* (79), les trois facteurs circulants de perméabilité sont identifiés (suPAR, Ac anti-CD40, CLCF-1,) mais d'autres protéines

notamment des anticorps ainsi que des facteurs locaux ont fait l'objet de publications que nous développerons ci-après :

- suPAR (*soluble urokinase-type Plasminogen Activator Receptor*)

Il est certainement le facteur circulant le plus étudié mais présente des limitations majeures. Les travaux princeps de Wei *et al.* en 2008 ont permis l'identification, dans un modèle murin, de uPAR. Ce récepteur membranaire à la surface du podocyte est responsable d'une activation des intégrines $\alpha_v\beta_3$ délétère pour la morphologie de cette cellule (80). Cependant, le suPAR reflèterait avant tout l'état d'activation du système immunitaire et serait d'avantage un marqueur d'inflammation au sens large plutôt qu'un élément essentiel dans la physiopathologie du SNI (81). En 2012, Wei *et al.* retrouvent dans deux cohortes de patients présentant une HSF primitive (l'une américaine : 70 patients, l'autre européenne : 94 patients) des taux de suPAR plus élevés chez les malades que chez les sujets sains (82). Dans les suites, plusieurs équipes ont montré les limites de cette protéine en tant que facteur causal du SNI. En effet, le DFGe (débit de filtration glomérulaire estimé) serait le déterminant majeur de la valeur de suPAR avec des fluctuations également modulées par les valeurs de CRP concomitantes ou même par l'âge du malade (83,84). Une revue récente sur le suPAR revient d'ailleurs sur ce manque de spécificité (85).

Toutefois, même si le suPAR n'a probablement pas un rôle pathogène direct dans cette maladie, il serait impliqué dans la pathogénie de la voie de signalisation CD40/CD40L au cours de la HSF primitive (86).

- Auto Ac anti-CD40

Le couple CD40/CD40L est connu principalement pour constituer le signal de co-stimulation (ou second signal) de l'activation lymphocytaire après reconnaissance initiale de la molécule antigénique présentée par le CMH. Le CD40 est aussi présent à la surface des podocytes (87) comme des gPEC de façon constitutive (88). La présence du CD40L sur son récepteur induit une réorganisation du cytosquelette et des taux élevés de CD40L ont été observés chez les patients atteints de SNI (88).

Il n'est alors pas surprenant de retrouver l'Ac anti-CD40 spécifiquement dans le sérum des patients qui récidivent une HSF primitive en post-greffe (86).

- CLCF-1 (*Cardiotrophin-Like Cytokine Factor-1*)

L'équipe de Savin *et al.* a identifié le CLCF-1 comme facteur circulant de perméabilité (89). Cette protéine, membre de la famille de l'IL6, activerait la voie de signalisation JAK2/STAT3 intrapodocytaire, entraînant alors la diminution de l'expression de néphrine, élément

constitutif essentiel du diaphragme de fente. CLCF-1 aurait aussi une action directe sur la perméabilité glomérulaire à l'albumine par ses affinités avec le galactose (90,91).

- Autres facteurs circulants de perméabilité :

Leur évocation dans la littérature reste, pour le moment, anecdotique. Nous pouvons citer :

* Ac anti-récepteur type I de l'angiotensine II (92,93).

* Angptl4 : le rôle physiopathologique de l'Angptl4 a d'abord été mis en évidence à l'échelle locale. En effet, cette glycoprotéine serait sécrétée par le podocyte lui-même et jouerait un rôle clé dans ses interactions avec la cellule endothéliale adjacente afin de maintenir la charge négative de la membrane basale glomérulaire (94). Sa présence en quantité anormale sous forme hyposialylée est retrouvée chez les patients atteints de LGM (95). Des travaux plus récents de cette même équipe (Clément *et al.* (96)) identifient également une action systémique de cette glycoprotéine au cours du syndrome néphrotique. L'augmentation de Angptl4 dans le sang diminuerait la sévérité de la maladie, au prix cependant d'une hypertriglycéridémie.

* Ac anti-actine (97).

* Ac anti ATP-synthase (97).

Au total, il paraît bien difficile à ce jour de privilégier une protéine pour expliquer la physiopathologie du SNI ou de distinguer le (ou les) facteur(s) circulant(s) de perméabilité spécifique(s) des LGM de celui (ou ceux) spécifique(s) de la HSF primitive, comme l'avait fait il y a une dizaine d'années McCarthy *et al.* (98). Par contre, tous ces marqueurs ont un mécanisme d'action unique : modifier le cytosquelette du podocyte pour désorganiser le diaphragme de fente.

3. Atteinte podocytaire

L'atteinte podocytaire fait l'objet d'une littérature abondante résumée par Nagata (99). Dans le SNI, ces lésions podocytaires sont de deux types :

- l'*effacement des pédicelles* du podocyte. Il s'agit de l'unique anomalie morphologique observée au cours du SNI à LGM, secondaire à une désorganisation du cytosquelette d'actine liée à une anomalie acquise ou congénitale des protéines diaphragmatiques. Cet effacement s'associe à l'apparition de microvillosités au pôle apical comme celles

présentes à la surface des cellules tubulaires rénales. Certains parlent alors de switch phénotypique podocytaire (100).

- *la déplétion podocytaire*. Plusieurs modèles murins de HSF, colligés dans la revue de D'Agati (101), ont permis de mettre en évidence le rôle de la *déplétion podocytaire* pour reproduire les lésions de HSF. La mort des podocytes est un point central dans la compréhension de la physiopathologie du SNI puisqu'elle constitue la modification morphologique la plus précoce dans cette atteinte (102). L'intensité de la protéinurie est proportionnelle à la perte podocytaire. L'apparition de lésions de HSF survient quand au moins 20 % des podocytes ont disparu. Au-delà de 40 % de perte, la fonction rénale s'altère et les lésions de HSF deviennent diffuses et globales (103).

a) *Morphologie et déplétion podocytaires*

Outre les protéines structurelles du podocyte (Figure 5), des protéines fonctionnelles sont impliquées dans le maintien de la morphologie cellulaire :

- l'activation de *Rac1*, une GTPase podocytaire, entraîne la diminution de l'adhésion du podocyte à la MBG par la redistribution des $\beta 1$ intégrines podocytaires qui n'interagissent alors plus avec les laminines de la MBG (104).
- l'augmentation de *CD80* dans le podocyte, suite à un traitement par TNF α par exemple, entraîne une réorganisation du cytosquelette d'actine. Ceci pourrait s'expliquer par la colocalisation *CD80-Neph1* observée dans ces conditions (105).
- l'expression de CMIP dans le podocyte est également à l'origine de modifications du cytosquelette podocytaire. Cette protéine empêche en effet la formation du complexe protéique qui se constitue autour de la néphrine transmembranaire (comprenant notamment CD2AP, podocine, synaptopodine...) indispensable au maintien du diaphragme de fente. (Figure 10).

Le rôle de certaines voies de signalisation dans le maintien de l'homéostasie podocytaire est également déterminant dont :

- la voie de signalisation *Notch* activée par TGF- β 1 qui jouerait un rôle majeur dans l'induction de l'apoptose via la libération de l'activité de p53 (106).
- la voie de signalisation *Wnt- β caténine*, impliquée dans les mécanismes actifs d'adhésion podocytaire à la MBG (107).

- la voie de signalisation *NFκB* activée par la protéine *Akt*. La stimulation de cette voie de signalisation induit l'expression de la périostine (108) qui est un ligand de l'intégrine $\alpha_V\beta_3$ (comme l'est le *suPAR* (109)). La périostine augmente l'activité de TRPC6 canal calcique transmembranaire à la surface du podocyte.

Des avancées sont également à noter dans le domaine des mi-ARN (miR) : la surexpression de *miR-193a* induit la perte d'expression de la synaptopodine, podocalyxine, NPHS 1, α -actinine 4 par le podocyte via la répression de *WT1* (110).

Les modifications de l'architecture du podocyte et son apoptose sont des étapes fondamentales dans la physiopathologie du SNI (SNLGM et HSF primitifs).

Afin de « compenser ces pertes » et continuer à recouvrir la MBG dans le but de maintenir l'intégrité de la barrière de filtration glomérulaire, le podocyte doit rentrer en division. Or le podocyte est une cellule différenciée de façon terminale et polarisée. La division cellulaire ou « catastrophe mitotique » induit nécessairement la mort cellulaire. Cependant, Wharram *et al.* (103) ont démontré qu'une perte inférieure à 20% de podocytes entraînait une protéinurie transitoire sans qu'aucune lésion de HSF ne persiste. Il existerait donc une possibilité de renouvellement podocytaire.

Par quelle(s) cellule(s) est-il assuré ?

b) Régénération podocytaire

Plusieurs revues de la littérature reprennent les différents travaux réalisés sur le renouvellement podocytaire en mettant en avant le rôle des gPEC en tant que cellule progénitrice (111–114).

Comme le résume Grahammer *et al.* (115), la perte podocytaire induit l'hypertrophie des podocytes restants et leur régénération à partir de plusieurs niches (Figure 8). Initialement, c'est grâce aux cellules souches de la moelle osseuse qu'une réparation de la barrière de filtration glomérulaire a pu être mise en évidence (116).

L'hypothèse actuelle repose sur la transdifférenciation des gPEC. Mais d'autres cellules souches comme certaines cellules de l'appareil juxta-glomérulaire ont aussi été identifiées comme de potentielles cellules progénitrices des podocytes (117).

Peut-être se répartiraient-elles le rôle de progéniteur podocytaire en fonction de la localisation de la déplétion podocytaire ?

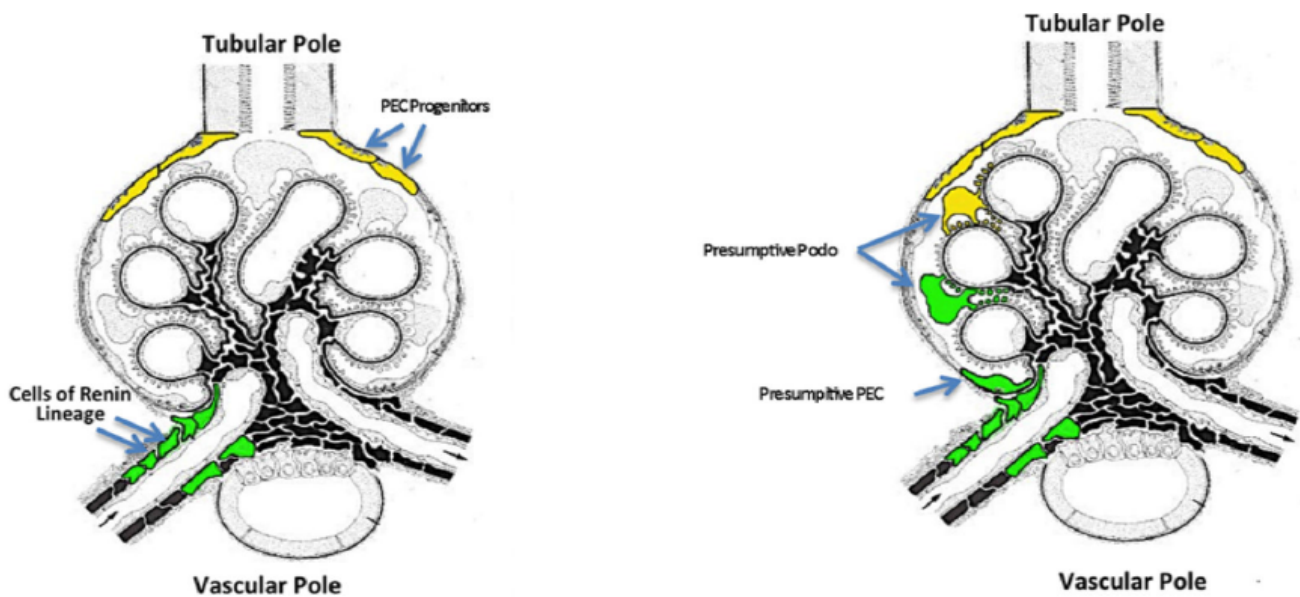


Figure 8 : Renouvellement podocytaire et localisation glomérulaire issue de (118)

(1) Mise en évidence de cellules progénitrices dans le glomérule

L'injection de cellules $CD133^+ CD24^+ Podocalyxine^-$ à des souris en insuffisance rénale aigüe favorise la régénération des tubes (119). Si ces mêmes cellules sont injectées à des souris protéinuriques, la protéinurie s'améliore (120). Ces cellules $CD133^+CD24^+$ expriment des facteurs de transcription caractéristiques des cellules souches comme Oct4 et BmI-1 (119). L'analyse précise de leur transcriptome retrouve aussi l'expression de protéines spécifiques du développement (comme PAX 8, Cadhérine 6) en faisant donc des cellules souches glomérulaires (121). Ces cellules souches, situées le long de la capsule de Bowman, peuvent aussi exprimer des protéines caractéristiques des podocytes (WT1, vimentine), ce qui explique pourquoi certains auteurs parlent de podocytes pariétaux par opposition aux podocytes viscéraux présents le long de la MBG (122).

La population des gPEC est dans les faits assez hétérogène. Il existe le long de la capsule de Bowman une différenciation progressive des gPEC (Figure 9). Les gPEC les moins différenciées au pôle urinaire se distinguent des gPEC les plus différenciées au pôle vasculaire avec des caractéristiques moléculaires proches de celles des podocytes (123).

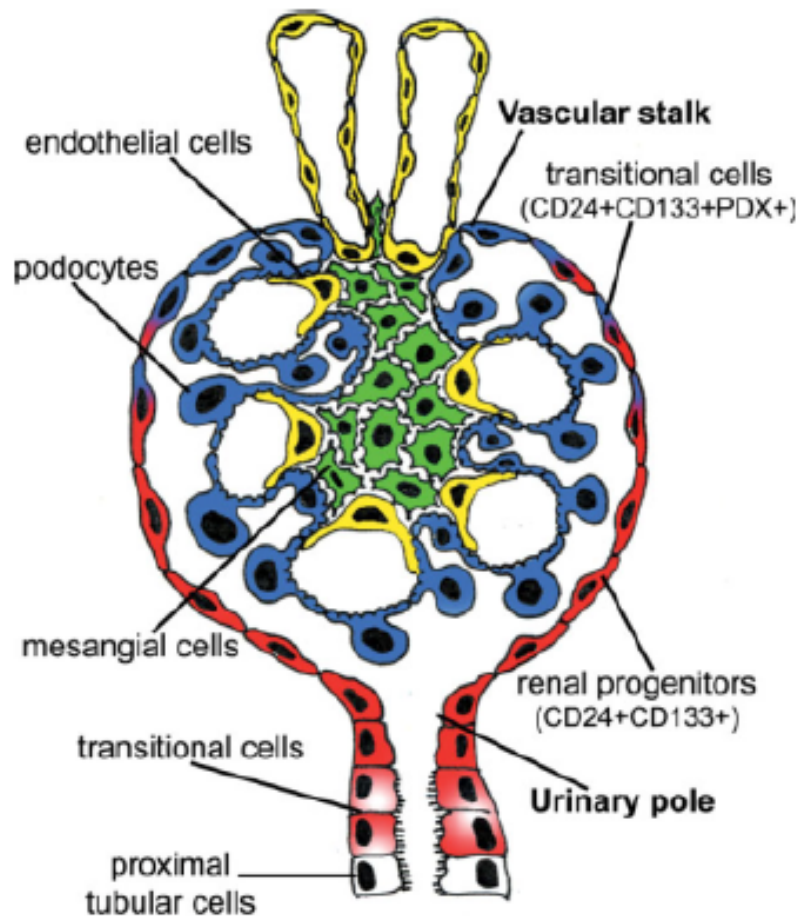


Figure 9 : Caractéristiques de la population hétérogène de gPEC issue de (124).

(2) Pathogénicité des gPEC dans les lésions de HSF (125,126)

Dès 2005, l'implication des gPEC dans les lésions de HSF a été évoquée dans un cas clinique rapportant un patient atteint d'une forme collapsante de HSF (127).

Bien que les gPEC aient les capacités d'assurer le renouvellement podocytaire, elles jouent également un rôle déterminant dans l'apparition des lésions de HSF lorsqu'elles deviennent activées (gPECa). Le marqueur clé de l'activation des gPEC est le CD44. Il permettrait d'identifier précocement les récurrences de HSF sur greffon rénal (128) voire même de distinguer les SNI à LGM des SNI par HSF (129).

Il existe alors deux phénotypes de gPEC (130) :

- les gPEC ou gPEC progéniteurs à l'origine du renouvellement podocytaire,

- les gPECa ou gPEC profibrosants (CD44⁺). Après avoir formé une synéchie entre la capsule de Bowman et le flocculus glomérulaire (131,132), ces gPECa synthétisent de la MEC à l'origine de la sclérose mésangiale observée dans les lésions de HSF (133).

Du point de vue moléculaire (134), des voies de signalisation similaires induisent une déplétion podocytaire et une régénération des podocytes. Ainsi, l'activation de *Notch* par le TGFβ par exemple, alors qu'elle induit l'apoptose des podocytes, favorise l'expansion des gPEC (135,136). La différenciation des gPEC en podocytes est sous le contrôle de miR-193a *via* son action sur *WT1* (137). L'expression de CD44 est modulée par l'activité des MAPK/ERK (138).

(3) Modulation de la régénération podocytaire

Certains facteurs ont été identifiés comme facteurs favorisants. Dans un modèle murin, l'injection de prednisone est suivie d'un maintien du nombre de podocytes *via* la diminution de leur apoptose et l'augmentation du nombre de leurs progéniteurs (139). Des données similaires sont retrouvées après traitement par inhibiteur du SRAA (140), molécule qui contrôlerait aussi la prolifération des gPEC (141).

A contrario, certains facteurs limitants ont été identifiés (142). Alors que cette réparation glomérulaire semble efficace en deçà d'un certain seuil de déplétion podocytaire chez le sujet jeune (143), elle est prise en défaut avec l'avancement en âge (144). Dans un modèle murin, il a également pu être montré que le nombre de gPECa est plus élevé avec l'âge (145).

Peired *et al.* ont mis en évidence aussi le rôle délétère de la protéinurie elle-même sur la régénération podocytaire *via* la séquestration de l'acide rétinoïque dans les gPEC limitant leur différenciation en podocyte (146).

(4) Implication des gPEC dans d'autres glomérulopathies

Plusieurs revues reviennent sur la participation des gPEC dans la formation des croissants au cours des glomérulonéphrites rapidement progressives (118,147,148).

Dans ces glomérulopathies, les inhibiteurs du SRAA limiteraient le nombre et l'extension des croissants *via* leur action sur les gPEC (149).

E. Facteurs pronostiques du syndrome néphrotique idiopathique

1. Sur reins natifs

a) Données générales

La présence d'une hématurie à la phase initiale, la survenue du premier épisode après une infection, le délai de survenue de la première rechute, le nombre de rechutes dans les six premiers mois suivants le traitement initial sont autant de facteurs de mauvais pronostic (7). La réponse au traitement d'épreuve du SNI par corticoïdes constitue donc un élément pronostique central (2). Dans les HSF primitives, aucune supériorité d'une immunosuppression initiale par anticalcineurines vs corticoïdes n'a pu être démontrée (150). Le schéma thérapeutique de la corticothérapie précisé dans les KDIGO doit être scrupuleusement suivi. En effet un traitement trop court est associé à un nombre plus élevé de rechutes. Or ce nombre de rechutes est intuitivement lié au devenir rénal. C'est pourquoi dans les formes corticodépendantes et/ou corticorésistantes, l'absence de réponse au rituximab devient également un paramètre pronostic décisif (151,152).

Dans la cohorte sud-coréenne de SNLGM (153), l'âge de survenue de la maladie est un facteur de risque de récurrence important à prendre en compte. Ainsi, il diminuerait de 24% tous les 10 ans. Dans cette étude, la sévérité initiale du SNI ne permettrait pas de préciser le groupe des éventuels rechuteurs. Le traitement par bolus intraveineux de corticoïdes n'était pas associé à une diminution du nombre de rechute(s), même si cette information n'a été pas retrouvée par d'autres équipes.

b) Examens complémentaires

Le développement d'outils pronostiques est un champ actif de la recherche sur le SNI. Il est permis par l'amélioration des techniques de laboratoire (NGS, qPCR...) et devient un réel besoin dans les services cliniques afin de personnaliser la prise en charge de ces patients et de préciser au malade son devenir rénal.

(1) Histologiques

Dans un premier temps, la microscopie optique seule peut déjà nous orienter sur le pronostic rénal. En effet, la classification de Columbia (30) n'a pas seulement un intérêt descriptif. Ainsi, D'Agati *et al.* (41), dans une étude s'intéressant à près de 140 patients avec une HSF primitive, mettent en évidence que les HSF de type *tip lesion*, même si majoritairement associées à une profonde hypoalbuminémie, sont de meilleur pronostic. Dans ce travail, les HSF de plus mauvais pronostic sont les formes collapsantes. Une revue de la littérature récente reprend d'ailleurs ces données (154).

A visée pronostique, le retentissement tubulo-interstitiel doit évidemment être précisé, en plus du compte de glomérules scléreux, en tenant compte du vieillissement rénal physiologique (155).

A noter, dans les LGM, l'absence de prolifération mésangiale associée est un facteur indépendant de rechute (153).

L'apport des techniques courantes d'immunofluorescence et d'immunohistochimie est discuté dans la littérature. Une équipe s'est par exemple intéressée à l'impact pronostique des dépôts glomérulaires d'IgM en IF dans une population de 55 enfants atteints d'un SNI. Aucune différence significative n'a pu être mise en évidence quant au devenir rénal (rémission, rechute(s) sans dégradation de la fonction rénale, rechute(s) avec dégradation de la fonction rénale) des patients présentant ou non ces dépôts (156). Les dépôts de fibrinogène dans le secteur tubulo-interstitiel pourraient quant à eux permettre de distinguer le SNLGM de la HSF primitive (157).

En immunohistochimie, le marquage des gPEC activés par le CD44 est évocateur d'une forme de HSF d'évolution défavorable (158).

(2) Urines

Par la facilité du recueil des urines, la littérature concernant biomarqueurs urinaires et SNI est assez dense.

Des travaux préparatoires de Reiser *et al.* (70) ont montré, dans des podocytes en culture, qu'une surexpression de la molécule CD80 (ou B7.1) à la surface de ces cellules était à l'origine d'une réorganisation majeure du cytosquelette podocytaire. Ces modifications, délétères pour le diaphragme de fente, expliqueraient la protéinurie. En ciblant cette protéine membranaire via la molécule CTLA4 (par utilisation d'abatacept), plusieurs équipes ont d'ailleurs pu contrôler certaines formes de SNI multi-résistants (159,160). L'utilisation

comme biomarqueur urinaire du CD80 urinaire (CD80u) semble alors justifiée. Ainsi Ling *et al.* (161,162) proposent un seuil à 328,98 ng (CD80u)/g (créatininurie) au-dessus duquel le patient présenterait une bonne réponse au traitement par corticoïdes avec une progression vers l'IRT pour seulement 2,9% d'entre eux vs 41,4% pour les CD80u faible ($p < 0,001$). Le CD80u apparaîtrait alors comme un marqueur de réponse à la corticothérapie dans le SNI (163). Cependant, le rôle de CD80 dans la physiopathologie du SNI n'est pas complètement certain puisque son implication n'est pas retrouvée par Baye *et al.* (164) et Novelli *et al.* (165).

L'étude de la protéomique urinaire par spectrométrie de masse a permis d'isoler plusieurs profils de patients présentant un SNI. Les uVOCs (ou *urine volatile organic*) seraient augmentés en cas de SNLGM (166). L'UBA-52 (ou *ubiquitin-60S ribosomal protein L40*) permettrait de différencier le SNLGM de la HSF primitive (167). Les protéines urinaires R7210, R11820 et R14356 seraient exprimées de façon différentielle chez les patients porteurs d'un SNI sensible ou bien résistant à la corticothérapie (168). A ces études chinoises s'ajoutent notamment les travaux de Kalantari *et al.* qui identifient l'APOA1 (ou *apolipoprotein A1*) comme étant surexprimée dans les HSF corticosensibles à la différence de MXRA8 (ou *matrix remodeling protein 8*) qui paraît s'éteindre (169). L'augmentation de RNAS2 (ou *ribonuclease 2*) dans les urines de patients avec une HSF primitive serait de mauvais pronostic alors que la baisse de l'haptoglobine urinaire évoquerait une HSF primitive de meilleure évolution (170). La liste des protéines urinaires biomarqueurs diagnostiques et thérapeutiques paraît s'allonger chaque jour. Citons aussi les travaux de Chehade *et al.* en 2014, qui mettent en évidence une expression différentielle de uNGAL (ou *urinary neutrophil gelatinase associated lipocalin*) entre les enfants qui présentent un SNLGM et ceux qui présentent une HSF primitive. L'élévation de u α 1M (ou *urinary α 1 microglobulin*) dans les urines est, elle, évocatrice d'une rechute du SNI (171). L'apport de ces protéines urinaires, en pratique clinique, reste discutable eu égard à leur multiplication, mais peut-être permettraient-elles de nous aider dans la compréhension de la physiopathologie du SNI.

Dans cette idée d'intrication biomarqueurs urinaires-physiopathologie, l'excrétion urinaire de la protéine SMPDL-3b (ou *sphingomyelinase phosphodiesterase acid-like 3b*) est augmentée chez les patients en rémission de leur SNI après traitement par rituximab comparativement à une excrétion urinaire de SMPDL-3b effondrée, au moment d'une poussée de la maladie (172). Le rituximab dans le SNI agirait sur SMPDL-3b en préservant son expression à la surface du podocyte. Cette protéine joue un rôle important dans la régulation de la morphologie podocytaire via le maintien de l'architecture du cytosquelette d'actine (173).

(3) Sang périphérique

L'identification de certaines sous-populations lymphocytaires T dans le sang circulant apparaît comme une alternative séduisante pour prédire le pronostic rénal de ces patients, puisqu'ils seront toujours sous étroite surveillance biologique. La baisse des LT IFN- γ ⁺CD3⁺, IL2⁺CD3⁺, CD154⁺CD4⁺CD3⁺ chez les patients porteurs d'une HSF primitive serait prédictive d'une bonne réponse au rituximab (174).

Plusieurs gènes de susceptibilité ont d'ailleurs pu être identifiés, le plus connu d'entre eux étant APOL1 (175,176). Ils ne doivent pas être confondus avec les gènes responsables des formes génétiques de HSF primitive.

D'autre part Yang *et al.* ont identifié plusieurs SNP (ou *single nucleotide polymorphism*) de miR-30a et ses cibles (Notch1, Snail1, p53, CD73, TET1) (177). La présence de ces SNP serait corrélée au risque de faire un SNI et à la sensibilité ou non de celui-ci aux corticoïdes. De la même façon, cette sensibilité à la corticothérapie pourrait être liée au niveau d'expression de TLR3, TLR4, CD80 à la surface des cellules mononucléées du sang périphérique (178). D'autres SNP ont été très récemment mis en évidence comme étant associés au SN cortico-sensible chez l'enfant. Ils concernent plusieurs molécules HLA de classe II (179).

2. Sur le greffon rénal

D'une façon générale, toute glomérulopathie confondue, les patients qui récidivent leur maladie glomérulaire sur le transplant rénal ont deux fois plus de risque de perdre leur greffon que ceux qui ne récidiveront pas (180,181).

Du point de vue *épidémiologique*, le jeune âge est un facteur de risque de rechute souvent rapporté, notamment quand le patient est âgé de 6 à 15 ans (182). La mise en dialyse moins de 3 ans après le diagnostic initial est également un élément de mauvais pronostic comme la perte antérieure d'un greffon du fait d'une récurrence de HSF (183). L'origine ethnique est plus discutée (23,184). Les greffes donneur-vivant, bien qu'associées à une meilleure survie médiane (14,8 ans vs 12,1 ans pour les greffes donneur-décédé), s'accompagnent plus souvent de rechute(s) (23). Concernant les traitements, les enfants avec un SNI initialement sensible aux corticoïdes mais secondairement résistant présenteraient plus de récurrence(s) sur greffon rénal (24) que les enfants cortico-résistants d'emblée qui ne récidivent guère sur le greffon

(forme génétique de SNI). Le traitement d'induction de greffe aurait aussi une influence sur la survenue des rechutes : le sérum anti-lymphocytaire augmenterait le risque de récurrence (185). *Biologiquement*, la sévérité du syndrome néphrotique au diagnostic sur reins natifs aurait un intérêt pronostique sur la survenue éventuelle de rechute(s) sur le greffon rénal. C'est l'albuminémie qui semble offrir le plus grand intérêt comparativement à la protéinurie des 24h (180).

Plusieurs équipes se sont intéressées au *suPAR* en transplantation rénale. Les variations sériques de cette protéine seraient corrélées au degré d'effacement des pieds des podocytes. Elle permettrait à l'avenir d'anticiper le diagnostic de rechute de HSF puisque l'on sait que cette disparition des pieds podocytaires est la première modification histologique qui survient dans cette maladie (186). Il semblerait plus efficace de le doser dans les urines et non dans le sérum pour évaluer le risque de récurrence de la HSF primitive sur le greffon rénal selon Franco *et al.* (187).

L'équipe de Necker-Enfants malades a mis en évidence un panel d'Ac circulants prédictif du risque de rechute (86). L'Ac anti-CD40 dosé avant la transplantation rénale est celui qui serait le plus pertinent.

Pour finir, histologiquement, 81% des récurrences de HSF se font sous le même sous-type histologique (classification de Columbia) (188). Les variations éventuelles seraient notamment liées à l'ischémie-reperfusion inhérente à la chirurgie ou aux modulations hémodynamiques induites par les inhibiteurs de la calcineurine (189).

F. Justification de l'étude : place de CMIP dans la physiopathologie du SNI

Comme nous avons pu le détailler précédemment, l'architecture moléculaire du podocyte est finement régulée. Elle est garante de l'intégrité de la barrière de filtration glomérulaire.

A la surface des podocytes, la *néphrine* constitue une protéine centrale dans l'organisation du diaphragme de fente. Elle représente une plateforme de signalisation nécessaire à la dynamique du cytosquelette et à la survie du podocyte. Le domaine cytoplasmique de la néphrine contient plusieurs sites de phosphorylation qui interagissent avec des membres de la

famille Src kinase dont *Fyn* (Figure 10). *Fyn* se lie à l'extrémité carboxy-terminale de la *néphrine* qu'elle phosphoryle (190). Cette phosphorylation a deux conséquences :

- la stabilisation du complexe *néphrine-podocine-CD2AP-synaptopodine* (191),
- l'activation de la *PI3kinase* (correspondant à une dissociation de ses sous-unités p85 régulatrice et p110 activatrice) indispensable à l'activation de la voie *Akt* (ensemble de sérine-thréonine kinases qui joue un rôle clef dans la survie du podocyte).

Fyn a également un rôle essentiel en phosphorylant *N-WASP*, permettant ainsi le recrutement de *Nck* dont les interactions avec plusieurs protéines régulatrices de l'actine assurent le maintien de la morphologie du podocyte (192).

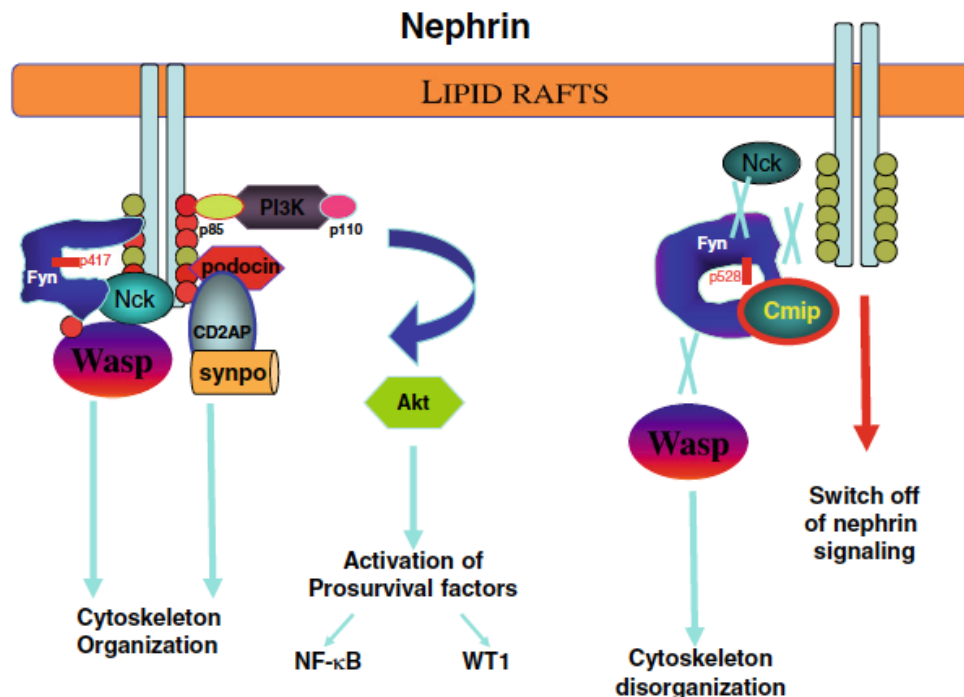


Figure 10 : Signalisation intrapodocytaire d'après Sahali *et al.* issue de (193)

1. Rôle de CMIP au cours du SNI

a) Généralités

Il y a près de vingt ans, l'équipe de Sahali D. (60) a mis en évidence l'expression de CMIP dans les lymphocytes T CD4⁺ de patients atteints de SNI en poussée. Cette nouvelle protéine est appelée CMIP car elle peut induire *in vitro* le facteur de transcription c-maf. Ainsi CMIP

est responsable d'une activation de ces LT avec différenciation de type Th2 dépendante de c-maf (augmentation de l'IL4 et baisse de l'IFN γ caractéristique de la différenciation Th1) ainsi que d'une redistribution de leur cytosquelette (194,195).

Le gène CMIP est localisé sur le chromosome 16 en position q23. La protéine CMIP présente un domaine pleckstrine, une région riche en leucine, et plusieurs autres sites d'interaction protéique comme avec ERK1/2, la sous unité régulatrice p85 de la PI3kinase, la protéine kinase. Il existe une homologie de séquence de CMIP entre sa forme humaine et sa forme murine, cette homologie est supérieure à 98%.

CMIP peut également être exprimée dans les podocytes comme dans certaines cellules tumorales : la cellule de Reed-Sternberg (196,197) ou les cellules tumorales du cancer du poumon à petites cellules (198), mais uniquement quand les patients présentent un SN de type LGM. Il n'y aurait pas d'expression de CMIP dans les podocytes chez le sujet sain (198).

b) Rôle de CMIP

CMIP inhibe l'activité de la voie NF- κ B en bloquant la translocation nucléaire de RelA (199). Il a été montré un antagonisme mutuel entre CMIP et RelA. En effet, RelA, exprimé de façon constitutive dans le podocyte ou surexprimé au cours des MAT, se lie au promoteur de CMIP et empêche sa transcription (200). En bloquant NF- κ B, CMIP favorise l'apoptose des podocytes en induisant l'expression de protéines pro-apoptotiques comme Bax, caspase3. Dans le même temps, l'expression de Bcl2, protéine anti-apoptotique, baisse (201).

CMIP interfère aussi dans les phosphorylations de la néphrine et de N-WASP par Fyn (202). Kamal *et al.* (203) ont mis en évidence le rôle activateur de CMIP dans l'expression des protéines de la voie des DAP (death associated protein). CMIP interagit de façon préférentielle avec DIP1. Dans ce même travail, les auteurs ont également montré que CMIP permettait l'activation de ERK1/2 sans qu'elle puisse transloquer dans le noyau du fait de la présence de *DIP1*.

Dans les conditions physiologiques, le maintien de l'architecture podocytaire est aussi sous la dépendance de la synaptopodine dont l'expression est régulée par la protéine CMIP lorsqu'elle s'exprime. RhoA, partenaire privilégié de la synaptopodine, est inactivé par CMIP (204). Plusieurs revues font une synthèse des travaux sur CMIP (33,205,206).

c) Modification de l'expression de CMIP

En 2012, Yu *et al.* (207) montrent, dans un modèle murin, que la réorganisation du cytosquelette des podocytes ainsi que leur apoptose pouvaient être induites par l'angiotensine II (AII). Ces effets de l'AII seraient inhibés en cas de délétion de CMIP, obtenue par ARN interférence ciblée.

Au cours des syndromes de Frasier et Denys-Drash, CMIP est surexprimé. La répression de CMIP à l'état basal serait sous le contrôle de WT1 (208). L'IL17 contribuerait aussi à la surexpression de CMIP (209).

2. Justification de l'étude

Comme nous venons de le voir, CMIP interagit avec des protéines clés de l'organisation du cytosquelette podocytaire. Le maintien de l'architecture complexe du podocyte est fondamental pour la conservation de l'intégrité du diaphragme de fente ainsi que pour la viabilité de cette cellule. Ainsi, au cours du SNI, l'expression de CMIP pourrait être un élément central de la physiopathologie de cette maladie.

Cependant, aucune étude de cohorte ne s'intéresse à l'expression de CMIP dans les podocytes de patients atteints de SNI : son expression pourrait-elle un facteur de pronostic ?

G. Objectifs de l'étude

1. Objectif primaire

Notre objectif primaire était d'évaluer l'existence d'un lien entre l'expression glomérulaire de CMIP en immunohistochimie sur biopsie rénale et le degré de protéinurie au moment de la biopsie.

2. Objectifs secondaires

Nos objectifs secondaires étaient :

- de rechercher l'existence d'un lien entre l'expression glomérulaire de CMIP et les données épidémiologiques des malades atteints de SNI.
- de rechercher l'existence d'un lien entre l'expression glomérulaire de CMIP et l'estimation du DFG au moment de la biopsie (M0).
- de rechercher l'existence d'un lien entre l'expression glomérulaire de CMIP et l'évolution de la fonction rénale à un an (M12).
- d'évaluer la spécificité du marquage glomérulaire de CMIP en fonction du type de glomérulopathie (SNLGM, HSF primitive, NlgA, Ndiab).
- d'identifier les caractéristiques histologiques des patients atteints de SNLGM et HSF primitive de notre cohorte.

II. Article

Influence of CMIP expression on idiopathic nephrotic syndrome evolution: a French multicenter cohort experience.

Agathe Vermorel¹, Charlotte Dumas De La Roque¹, Mathilde Prezelin-Reydit¹, Djillali Sahali², Christian Combe^{1,3}, Claire Rigothier^{1,3}.

¹ Service de Néphrologie Transplantation et Dialyse, Centre Hospitalier Universitaire de Bordeaux, Bordeaux, France; ² INSERM U955, Institut Mondor de Recherche Biomédicale, Université Paris Est Créteil, Créteil, France; ³ INSERM U1026, Université de Bordeaux, Bordeaux, France.

Running title: CMIP expression during idiopathic nephrotic syndrome.

Correspondence: Claire RIGOTHIER, Service de Néphrologie Transplantation, Dialyse et Aphérèses, Centre Hospitalier Universitaire de Bordeaux, 33076 Bordeaux, France.

Tel: +33556795537, Fax: +33556796032

E-mail: claire.rigothier@chu-bordeaux.fr

Key words: idiopathic nephrotic syndrome, minimal change disease, focal and segmental glomerulosclerosis, CMIP, glomerular filtration rate.

Abstract

Idiopathic nephrotic syndrome (*i.e.* minimal change disease MCD and focal segmental glomerulosclerosis FSGS) is a podocyte disease resulting from its cytoskeleton changes. CMIP is a key protein in the podocyte architecture and its apoptosis mechanisms. Our goal is to show that CMIP staining is a prognostic biomarker specific to INS.

All the INS diagnosed in Bordeaux between January 2007 and December 2014 were included in this study. We tested podocyte CMIP expression by immunohistochemistry. Kidney biopsies of diabetic nephropathy (DiabN) and IgA nephropathy (IgAN) were tested and also preimplantation biopsies.

We tested one hundred and forty-eight kidney biopsies (86 MCD, 39 FSGS, 10 diabN, 10 IgAN, 3 preimp). We were able to interpret CMIP staining for one hundred and twenty biopsies, with positive results in 68.3% of cases. All the diabN and IgAN were CMIP positive. Renal function (MDRD) when the biopsy was in process (M0) was lower for CMIP positive patients than for CMIP negative ones (84.3 mL/min/1.73m² vs 60.5, $p = 0.0024$). The MDRD slope during the first year after the biopsy was better for CMIP positive patients (MDRD slope > 40%: 33.3% vs 8.7%, $p = 0.041$). CMIP staining was not associated to proteinuria but was related to renal function at M0 (OR 1.02, IC 95% (1.004-1.033), $p = 0.011$).

In conclusion, CMIP staining was not specific to INS but CMIP might be an interesting marker of renal function improvement at M12 through better podocyte regeneration.

Introduction

Idiopathic nephrotic syndrome (INS) is a type of glomerulopathy specifically targeting podocytes. Podocytes are terminally differentiated epithelial cells, part of the glomerular filtration barrier. This barrier is composed of a fenestrated endothelial cell layer (in the blood space), a glomerular basement membrane, and an epithelial cell layer (in the urinary space). Podocyte cytoplasmic extensions, or pedicels, combine with specific proteins (such as nephrin, neph 1-2-3, P cadherin, etc.) to form the slit diaphragm.

The definitive INS physiopathology is still unknown (1). Foot process effacement (FPE) is a common ultrastructural feature of INS, resulting from two diseases, minimal change disease (MCD) and primitive focal segmental glomerulosclerosis (FSGS).

Foot process effacement is a consequence of podocyte cytoskeleton modifications caused by an unbalanced immune response or a circulating permeability factor such as suPAR (2) or CLCF-1 (3), among others. Identification of the circulating permeability factor remains an active topic of basic and translational research, but no protein has yet been clearly identified (4).

Although the circulating factor and the signaling pathway leading to foot process effacement and proteinuria leakage remain unknown, the crucial point is the loss of normal podocyte architecture or ultrastructure through the disruption of actin cytoskeleton organization. The podocyte actin cytoskeleton is tightly regulated, contributing to slit diaphragm integrity. In the slit diaphragm, nephrin plays a structural role. Its phosphorylation is controlled by Fyn, a SRC kinase protein (5), essential to the stabilization of the nephrin-podocin-CD2AP-synaptopodine complex (6) and to Akt pathway activation (podocyte survival). Fyn is also crucial through N-WASP phosphorylation and NCK recruitment (7).

CMIP is a protein initially discovered in T CD4⁺ lymphocytes during an active INS (8). It partly controls T lymphocyte activation, Th2 differentiation and cytoskeleton redistribution. This protein is also expressed in podocytes and in tumor cells (e.g. Reed-Sternberg cells). Some publications (1,9,10) provide an overview of CMIP and podocytes. Among its various roles, CMIP interferes with nephrin and N-WASP phosphorylations (11), and with RhoA (essential partner of synaptopodin) (12), weakening the slit diaphragm. CMIP induces pro-apoptotic proteins such as caspase-3 or Bax (13) by NF-κB pathway inhibition. It activates the DAP (death associated proteins) pathway (14).

By its numerous interactions with podocyte cytoskeleton proteins, CMIP may be a central element in the pathophysiology of INS and a potential prognostic marker of these diseases. However, no study has focused on CMIP staining in a human cohort of INS.

Our aim, in this study, was to analyze the association between glomerular CMIP immunostaining by immunohistochemistry and proteinuria intensity. We also described the association of glomerular CMIP staining with epidemiologic data, renal function and course, and type of glomerulopathy. Our final objective was to assess the histological characteristics of our INS cohort.

Material and methods

Study design and population

We designed a multicenter retrospective cohort of adult INS with MCD or FSGS proven by histopathological analysis in seven nephrology centers in Nouvelle Aquitaine, France. All patients aged 15 years and over who had had renal biopsy concluding in MCD or FSGS between January 2007 and December 2014 were included. Renal graft biopsies and patients with less than two months follow-up were excluded.

Clinical data

All medical files were studied to collect clinical and biological data from the time of renal biopsy to the end of the follow-up.

Definition

Kidney event is defined by a serum creatinine increase of more than 20% and/or an estimated glomerular filtration rate estimated by MDRD decrease of more than 15 mL/min/1.73 m². Nephrotic syndrome combines proteinuria > 3 g per day and albuminemia < 30 g/L. A relapse is a proteinuria reappearance > 3 g per day after remission.

Kidney biopsies

All biopsies from this region were initially analyzed by two pathologists (SL, CHU de Bordeaux and CD, CAP Bordeaux), which means that our cohort can be considered as exhaustive. A second interpretation was performed prior to immunostaining. Patients were informed by a specific information letter. They were able to refuse inclusion of their biopsy (2 patients) in the protocol. In order to evaluate the CMIP staining specificity, biopsies of patients suffering from diabetic or IgA nephropathies and preimplantation biopsies were used as controls.

Histological analysis

All the kidney biopsies from CHU de Bordeaux were re-analyzed, blind from the initial diagnosis (148 biopsies). No further technique was performed. Congo red staining coloration and an immunofluorescence study were carried out first. Interstitial inflammation was positive when it exceeded 10% of the renal cortex. Chronic vascular lesions were defined as vascular fibrous intimal thickening > 25% of the luminal area and arteriolar hyalinosis thickening in at least one arteriole.

Immunohistochemistry

Two slides were obtained for each biopsy a few days before immunostaining. 2 to 3 μm -thick kidney sections were deparaffinized, hydrated and treated with citrate buffer, pH 6 for antigen retrieval.

We then proceeded with inhibition of endogenous peroxidases by distilled water diluted to 0.3% in PBS before our first blocking step with an Avidin-Biotin Blocking kit (Clinisciences). Sections were blocked a second time with a blocking serum reconstituted instantly with Normal Goat Serum Blocking Solution (Clinisciences), bovine serum albumin 5% and fetal calf serum buffer in TBS. Next, sections were incubated overnight at 4°C with primary antibodies against CMIP (L1037 rabbit IgG, diluted 1/500). After several washes in PBS, sections were incubated for 30 min at room temperature with biotinylated goat anti-rabbit IgG antibody (Clinisciences) at a 1/50 dilution. After washes in PBS, nuclei were labelled with DAPI (dilution 1/1000 in PBS).

Amplification of revelation was performed with Vectastain ABC HRP Kit Peroxidase, Rabbit IgG (Clinisciences). The revelation step was carried out with the Agilent DAB K346811-2. Hematoxylin staining of the nuclei allowed us to improve the analysis of our results before mounting the slides in an aqueous medium. Positive and negative controls were performed for each series.

Staining interpretation

Glomerular and tubular CMIP stainings were interpreted twice, blind to each other, one month apart by the same person. Sections were analyzed using an optic microscope (Leica DM 1000).

Statistical analysis

We compared the clinical and histological characteristics of patients according to the type of nephropathy using chi-squared tests or Fisher tests for qualitative variables and t-tests or Kruskal-Wallis tests for quantitative variables. We also compared these characteristics according to CMIP staining using chi-squared tests or Fisher tests for qualitative variables and

t-tests or Wilcoxon tests for quantitative variables. To study if proteinuria or MDRD was associated with CMIP staining, we performed multivariate logistic regression adjusted for the type of nephropathy. The analyses were performed with SAS software 9.4 (SAS Institute Inc., Cary, NC, USA).

Results

Kidney biopsy characteristics

One hundred and forty-eight biopsies were screened in our study (Figure 1). There were 39 biopsies in the FSGS group and 86 in the MCD group. As controls, we included 10 biopsies from a diabetic nephropathy group, 10 from an IgA nephropathy group and 3 from a preimplantation group. Among these 148 biopsies, a second histological examination concerned 115 biopsies: 28 FSGS, 65 MCD, 10 diabetic nephropathies, 9 IgA nephropathies and 3 preimplantations. Indeed, 33 biopsies were not available for a second examination.

During the microscopic analysis, we assigned a number from 0 to 3 to glomeruli and tubules according to the staining intensity: 0 no staining, 1 low staining, 2 moderate staining, 3 intense staining (Figure 2). Subsequently, CMIP stainings 0 to 1 and 2 to 3 were pooled, corresponding to 0 and 1, respectively.

All the basic characteristics of our cohort are summarized in Table 1. Median age of our cohort was 53.4 years old (25-75% interquartile range (IQR): 35.3-64.2). There were more men than women, with a ratio of 3:2. More than half of the patients were hypertensive (50.5%). Median serum creatinine was 105.5 $\mu\text{mol/L}$ (25-75% IQR: 79.0-168.0) and median proteinuria 5.9 g/24h (25-75% IQR: 3.2-10.0).

Histologically, 80.9% of kidney biopsies showed less than 25% of fibrotic lesions. Chronic vascular lesions were common in 59.1%.

Glomerular and tubular CMIP stainings were available for 120 and 113 biopsies respectively. Not all of the CMIP stainings were interpretable, due to this statistical simplification. 82 biopsies had positive glomerular CMIP staining of which 57 had positive tubular CMIP staining.

45.3% of patients developed a kidney event, defined as an increase in serum creatinine of more than 20% and/or an MDRD decrease of more than 15 mL/min/1.73 m².

Study population characteristics according to the type of nephropathy

Results according to nephropathy diagnosis are summarized in Table 2. MCD patients had a better renal function (mean of serum creatinine 110.5 $\mu\text{mol/L}$ \pm 89.3) than FSGS patients

(157.2 $\mu\text{mol/L} \pm 69.2$) or those with diabetic nephropathy (166.1 $\mu\text{mol/L} \pm 64.3$) or IgA nephropathy (169.0 $\mu\text{mol/L} \pm 138.7$). Patients with MCD and FSGS exhibited the same level of proteinuria (8.6 g/24h ± 7.6 vs 8.5 ± 4.7). Diabetic patients had nephrotic proteinuria (4.5 ± 3.1), contrary to patients with an IgA nephropathy (2.0 ± 1.2).

Histologically, we observed more hypertrophic glomeruli and interstitial inflammation in FSGS biopsies than in other biopsies ($p = 0.0011$). Diabetic biopsies with more than 25% fibrous parenchyma were common (80%). Fibrotic lesions were more extensive or more severe in diabetic nephropathy biopsies ($p < 0.0001$). All diabetic and IgA biopsies were positive for CMIP. The proportion of CMIP positive biopsies in FSGS, MCD and preimplantation groups were similar (respectively 64.3% vs 62.5% vs 66.7%).

CMIP analysis

We differentiated 2 groups of patients in our population: positive CMIP biopsies ($n = 82$) vs negative CMIP biopsies ($n = 38$). All the results are shown in Table 3.

Regarding demographic characteristics, no difference was significant (age, sex, BMI, HBP, RAS inhibitors).

Serum creatinine was significantly higher in positive CMIP biopsies than in negative CMIP biopsies (102.4 vs 145.6 $\mu\text{mol/L}$ respectively, $p = 0.028$). Similarly, eGFR estimated with MDRD formulation was significantly lower in positive CMIP biopsies than in negative CMIP biopsies (60.5 vs 84.3 mL/min/1.73 m² respectively, $p = 0.0024$). Twelve months after the biopsy, MDRD was not significantly different between positive and negative CMIP biopsies. At M12, MDRD slope was better in positive CMIP biopsies than in negative CMIP biopsies ($p = 0.041$). No difference was observed between the 2 CMIP groups regarding proteinuria ($p = 0.72$). However, positive CMIP biopsies were less fibrous than negative CMIP biopsies ($p = 0.16$). In positive CMIP biopsies, chronic vascular lesions were more frequent than in negative CMIP biopsies ($p = 0.034$). If CMIP was detected positive in glomeruli, tubules were positive more constantly than in negative CMIP ($p < 0.0001$). No diabetic nephropathy and no IgA nephropathy were negative for CMIP.

Univariate analysis

Variables, diagnosis (MCD or FSGS), MDRD slope at M12, proteinuria, taken independently were not associated with glomerular CMIP staining in univariate analysis (Table 4).

Multivariate analysis

A significant association was found between MDRD at M0 and glomerular CMIP staining, after adjustment for type of nephropathy and proteinuria (OR 1.02, CI 95% 1.004 – 1.033, $p = 0.011$) (Table 5). Interestingly, no significant association between proteinuria and glomerular CMIP staining was observed (OR 0.96, CI 95% 0.88– 1.05, $p = 0.40$).

Discussion

We described for the first time the pattern of CMIP expression in a large adult cohort of INS. CMIP expression was correlated to clinical and biological parameters. Moreover, diabetic and IgA nephropathies and preimplantation biopsies were included in our study as controls. We also assessed CMIP expression (staining) in various glomerulopathies, which has not previously been studied. Indeed, preliminary results (not shown here) suggest that glomerular CMIP staining is probably related more to intensity of proteinuria than to a specific glomerular diagnosis. Sahali *et al.* demonstrated the specificity of CMIP expression during INS related to MCD, FSGS or NS associated to Hodgkin lymphoma (15). Involvement of this transcription factor and protein in the pathogenesis of INS was first demonstrated in a small population and subsequently analyzed in rodent models. To confirm its role, involvement and specificity, it seemed crucial to perform the study on a large adult population of INS and control nephropathy. Surprisingly, we found that CMIP was not associated to proteinuria level or intensity, or to type of nephropathy. From a pathophysiological point of view, CMIP expression was observed during podocyte remodeling, associated to proteinuria. Indeed, in podocytes, CMIP modulated nephrin phosphorylation (11) and induced pro-apoptotic proteins or factors (13). It was therefore hypothesized that CMIP was a marker of podocyte suffering. However, we observed a correlation between CMIP expression and creatinine, eGFR and slope of eGFR at 12 months. A higher intensity of positive glomerular CMIP expression (staining) was associated to lower MDRD at the time of biopsy but higher eGFR slope at 12 months. Results must be confirmed at later stages of INS evolution. We will not be able to confirm this course over a two-year period after the biopsy due to missing data on renal function.

Results suggested that CMIP expression was related to the potentiality of podocyte regeneration and conversely correlated to the degree of fibrosis in the kidney. In CMIP negative expression kidneys, podocyte renewal may not occur since the lesions are fixed. In CMIP positive kidneys, after podocyte death and detachment from the glomerular barrier, podocyte renewal may start whatever the type of glomerulopathy. No association between the

CMIP staining and the type of glomerulopathy (i.e. MCD, FSGS, diabetic nephropathy, IgA nephropathy) was observed, whereas populations of these 4 groups were comparable epidemiologically. In our cohort, CMIP appeared as a non-specific glomerulopathy marker. For example, all the diabetic biopsies had a positive glomerular CMIP staining.

Podocyte renewal origin is controversial. The first evidence that podocytes are recruited from gPEC was brought to light by Appel *et al.* in a juvenile mouse model under physiological conditions (16). However, this podocyte renewal could not be shown in aging mouse kidneys (17). Indeed, the gPEC implication in all the glomerular lesions features in numerous papers summarized by Su *et al.* (18). As proposed by Andeen *et al.* in diabetic nephropathy, podocyte loss seems likely to be offset by gPEC progenitors (19). Moreover, gPEC injection into mice with adriamycin-induced nephropathy (FSGS model) reduced proteinuria, suggesting that these cells can treat FSGS lesions (20) but these “good cells” can lead to “ugly” ones (21) causing glomerular injuries. In this way, dysregulated gPEC are involved in proliferative lesions (humans and rats crescentic glomerulonephritis). Proliferating profile can be stopped by ACE-inhibitors allowing the normal glomerular architecture restoration (22). Similarly, during IgAN, CD44 (gPEC activation marker) is expressed in association with sclerotic synechia lesions, but this expression increases in active IgAN suggesting gPEC involvement in proliferative lesions too (23).

Glomerular CMIP staining may help us to distinguish those patients who will have a better renal course. Thus, CMIP expression could allow us to screen patients with a favorable evolution. Our results must also be reproduced in an external cohort and associated to another podocyte regeneration marker. Renal progenitors (gPEC) in the idiopathic nephrotic syndrome will be soon the subject of a second study by our team in order to understand their implication in this disease.

Finally, the study also focused on tubular CMIP staining. To our knowledge, this was the first description of the tubular expression pattern (11). Positive glomerular labelling was associated in most cases to positive tubular labelling. It seemed that CMIP expression was not a glomerular specific expression. We hypothesized that CMIP expression was directly linked to cell aggression through an immune pathway for podocyte and proteinuria (or protein resorption) for tubular cells. Tubular CMIP expression was an excellent positive control in our cohort. CMIP intensity expression was identical in glomeruli and tubules in positive cases.

All CMIP labelling on renal biopsies was assessed twice by the same examiner with a high level of reproducibility. In 80% of cases, the second analysis gave the same result. It would perhaps have been better to have a concordance near 100%, however this result is encouraging.

Due to the small size of the diabetic, IgA and preimplantation groups, comparison between them and the MCD and FSGS groups was not assessed in the multivariate analysis.

There were also several study limitations linked to the immunolabelling method. For example, we had to work on fresh biopsy sections (cut less than one month previously) in strictly controlled atmospheric conditions (temperature in particular: 20-25°C).

Conclusion

In a large cohort of adult patients, glomerular CMIP expression was associated to renal function and eGFR at M0 and associated to eGFR slope at 12 months. Glomerular CMIP expression was not a specific marker of INS or associated to intensity of proteinuria, as previously reported. CMIP might be an interesting marker of renal function improvement at M12 through better podocyte regeneration.

Acknowledgement

Shao-Yu Zhang kindly gifted the appropriate method of glomerular CMIP staining.

Bibliography

1. Audard V, Lang P, Sahali D. Pathogénie du syndrome néphrotique à lésions glomérulaires minimes. *médecine/sciences*. 2008 Oct;24(10):853–8.
2. Wei C, Möller CC, Altintas MM, Li J, Schwarz K, Zacchigna S, et al. Modification of kidney barrier function by the urokinase receptor. *Nat Med*. 2008 Jan;14(1):55–63.
3. Savin VJ, McCarthy ET, Sharma R, Reddy SR, Dong J, Hess S, et al. Cardiotrophin-like cytokine-1: Candidate for the focal glomerulosclerosis permeability factor. *JASN*. 2008;19.
4. Dumas De La Roque C, Combe C, Rigotherier C. Actualité sur les mécanismes physiopathologiques des syndromes néphrotiques idiopathiques : lésions glomérulaires minimes et hyalinose segmentaire et focale. *Néphrologie Thérapeutique*. 2018 Aug [cited 2018 Aug 25];
5. Verma R, Wharram B, Kovari I, Kunkel R, Nihalani D, Wary KK, et al. Fyn Binds to and Phosphorylates the Kidney Slit Diaphragm Component Nephrin. *J Biol Chem*. 2003 Jun 6;278(23):20716–23.
6. Huber TB. Bigenic mouse models of focal segmental glomerulosclerosis involving pairwise interaction of CD2AP, Fyn, and synaptopodin. *J Clin Invest*. 2006 May 1;116(5):1337–45.

7. Verma R. Nephrin ectodomain engagement results in Src kinase activation, nephrin phosphorylation, Nck recruitment, and actin polymerization. *J Clin Invest*. 2006 May 1;116(5):1346–59.
8. Sahali D, Pawlak A, Valanciuté A, Grimbert P, Lang P, Remy P, et al. A novel approach to investigation of the pathogenesis of active minimal-change nephrotic syndrome using subtracted cDNA library screening. *J Am Soc Nephrol*. 2002;13(5):1238–47.
9. Zhang S-Y, Audard V, Lang P, Sahali D. Mécanismes moléculaires du syndrome néphrotique idiopathique à rechutes: Rôle de *CMIP* dans les dysfonctions podocytaires. *médecine/sciences*. 2010 Jun;26(6-7):592–6.
10. Ollero M, Sahali D. Inhibition of the VEGF signalling pathway and glomerular disorders. *Nephrol Dial Transplant*. 2015 Sep;30(9):1449–55.
11. Zhang S, Kamal M, Dahan K, Pawlak A, Ory V, Desvaux D, et al. C-mip impairs podocyte proximal signaling and induces heavy proteinuria. *Sci Signal*. 2010;3(122):ra39–ra39.
12. Sendeyo K, Audard V, Zhang S-Y, Fan Q, Bouachi K, Ollero M, et al. Upregulation of CMIP is closely related to podocyte dysfunction in membranous nephropathy. *Kidney Int*. 2013;83(3):414–25.
13. Ory V, Fan Q, Hamdaoui N, Zhang S, Desvaux D, Audard V, et al. CMIP Down-Regulates NF- κ B Activity and Promotes Apoptosis in Podocytes. *Am J Pathol*. 2012 Jun;180(6):2284–92.
14. Kamal M, Pawlak A, BenMohamed F, Valanciuté A, Dahan K, Candelier M, et al. C-mip interacts with the p85 subunit of PI3 kinase and exerts a dual effect on ERK signaling via the recruitment of Dp1 and DAP kinase. *FEBS Lett*. 2010 Feb 5;584(3):500–6.
15. Audard V, Zhang S -y., Copie-Bergman C, Rucker-Martin C, Ory V, Candelier M, et al. Occurrence of minimal change nephrotic syndrome in classical Hodgkin lymphoma is closely related to the induction of CMIP in Hodgkin-Reed Sternberg cells and podocytes. *Blood*. 2010 May 6;115(18):3756–62.
16. Appel D, Kershaw DB, Smeets B, Yuan G, Fuss A, Frye B, et al. Recruitment of Podocytes from Glomerular Parietal Epithelial Cells. *J Am Soc Nephrol*. 2009 Jan 28;20(2):333–43.
17. Wanner N, Hartleben B, Herbach N, Goedel M, Stickel N, Zeiser R, et al. Unraveling the Role of Podocyte Turnover in Glomerular Aging and Injury. *J Am Soc Nephrol*. 2014 Apr 1;25(4):707–16.
18. Su H, Chen S, He F-F, Wang Y-M, Bondzie P, Zhang C. New Insights into Glomerular Parietal Epithelial Cell Activation and Its Signaling Pathways in Glomerular Diseases. *BioMed Res Int*. 2015;2015:1–8.
19. Andeen NK, Nguyen TQ, Steegh F, Hudkins KL, Najafian B, Alpers CE. The phenotypes of podocytes and parietal epithelial cells may overlap in diabetic nephropathy. *Kidney Int*. 2015;88(5):1099–107.
20. Ronconi E, Sagrinati C, Angelotti ML, Lazzeri E, Mazzinghi B, Ballerini L, et al. Regeneration of Glomerular Podocytes by Human Renal Progenitors. *J Am Soc Nephrol*. 2009 Jan 28;20(2):322–32.
21. Lasagni L, Romagnani P. Glomerular Epithelial Stem Cells: The Good, The Bad, and The Ugly. *J Am Soc Nephrol*. 2010 Oct 1;21(10):1612–9.
22. Rizzo P, Perico N, Gagliardini E, Novelli R, Alison Malcom R, Remuzzi G, et al. Nature and mediators of Parietal Epithelial Cell Activation in Glomerulonephritides of Human and Rat. *Am J Pathol*. 2013;1769–78.
23. Kim S, Kim YH, Choi KH, Jeong HJ. Glomerular epithelial CD44 expression and segmental sclerosis in IgA nephropathy. *Clin Exp Nephrol [Internet]*. 2015 Dec 28 [cited 2016 Jun 4]; Available from: <http://link.springer.com/10.1007/s10157-015-1222-z>

Figure Legends

Figure 1

Representative immunohistochemical CMIP expression.

1. INS biopsies.

A. Glomerular CMIP staining = 1. Glomerular (A and 0) staining corresponds to 0 after statistical analysis

B. Glomerular CMIP staining = 2

C. Glomerular CMIP staining = 3. Glomerular (B and C) staining corresponds to 1 after statistical analysis

2. Non-INS biopsies.

A. IgA nephropathy

B. Diabetic nephropathy

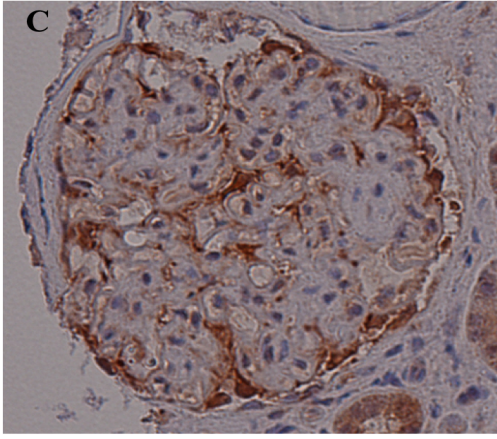
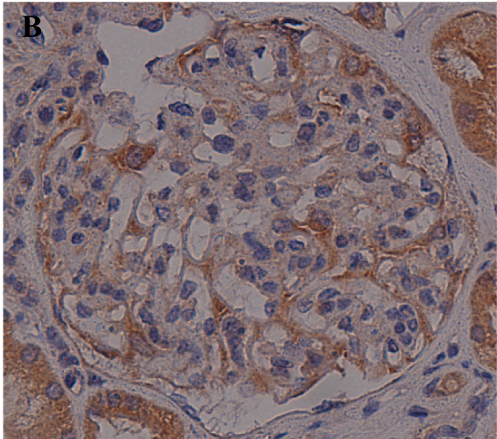
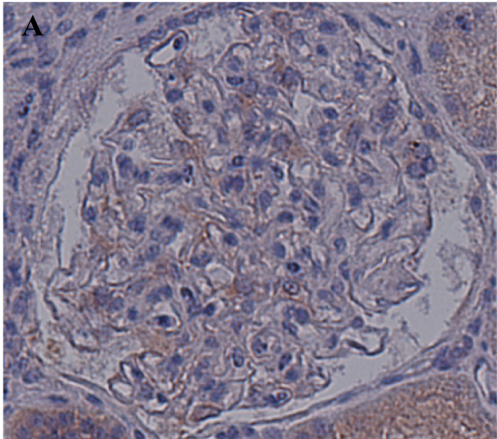
C. Preimplantation biopsy

Figure 2

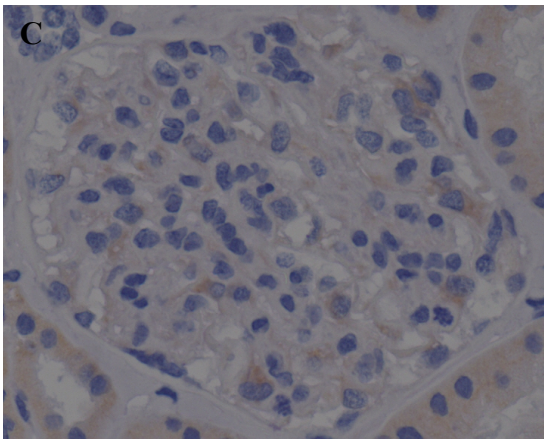
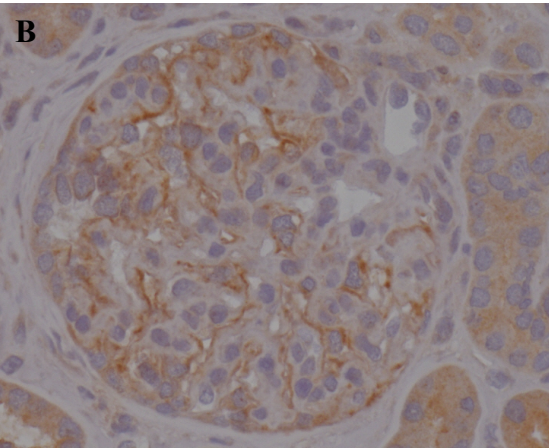
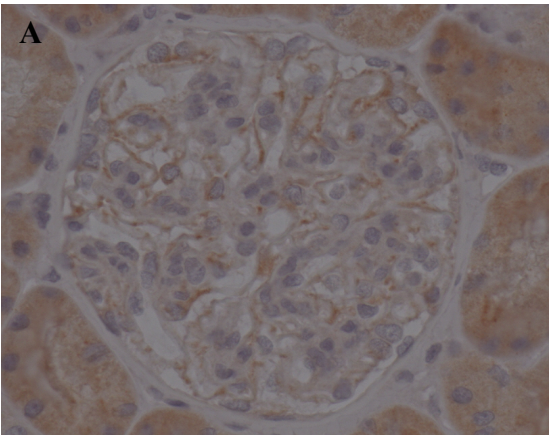
Flow chart

Figure 1

1.



2.



50 μ m

Figure 2

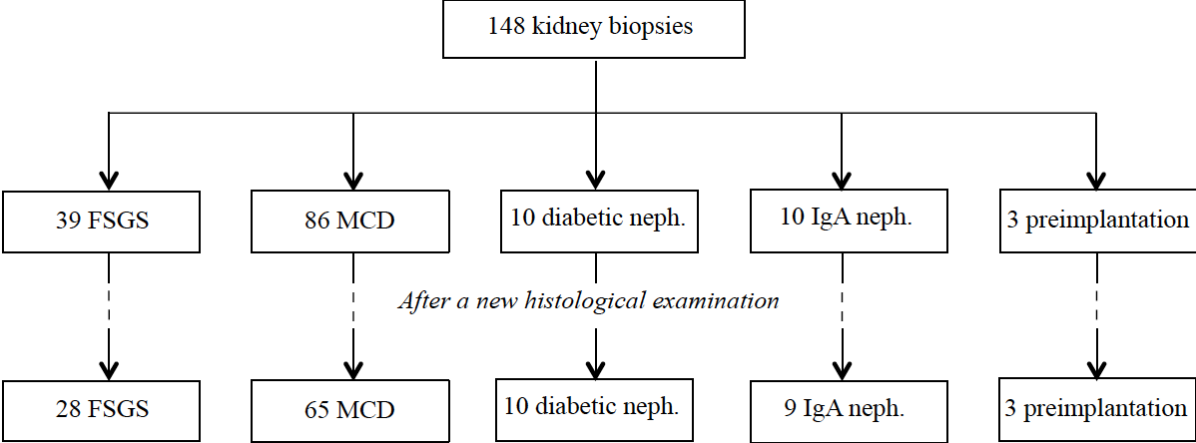


Table 1: Demographic, biological and histological characteristics of our INS cohort

Variables	Available data	Total population
Demographic		
Age (years), <i>median (IQR)</i>	145	53.4 (35.3-64.2)
Gender ratio, M/F	145	87/58
BMI, <i>median (IQR)</i>	92	27.3 (24.1-30.6)
HBP, <i>n (%)</i>	109	55 (50.5)
RAS inhibitor therapy, <i>n (%)</i>	148	117 (79.1)
Biological		
Serum creatinine ($\mu\text{mol/L}$), <i>median (IQR)</i>	138	105.5 (79.0-168.0)
MDRD at M0 (mL/min/1.73 m^2), <i>median (IQR)</i>	138	58.4 (38.4-86.4)
Albuminemia (g/L), <i>median (IQR)</i>	103	21.0 (17.0-26.0)
Proteinuria (g/24h), <i>median (IQR)</i>	139	5.9 (3.2-10.0)
Histological		
Biopsy size (mm), <i>median (IQR)</i>	113	8.0 (6.0-11.0)
Glomeruli total number, <i>median (IQR)</i>	93	11.0 (7.0-16.0)
Sclerotic glomeruli number, <i>median (IQR)</i>	116	1.0 (0.0-2.0)
Glomerular hypertrophy, <i>n (%)</i>	116	25 (21.6)
Diagnosis		
	148	
FSGS, <i>n (%)</i>		39 (26.3)
MCD, <i>n (%)</i>		86 (58.1)
Diabetic nephropathy, <i>n (%)</i>		10 (6.8)
IgA nephropathy, <i>n (%)</i>		10 (6.8)
Preimplantation biopsy, <i>n (%)</i>		3 (2.0)
Interstitial fibrosis		
	115	
< 25% of analyzable renal parenchyma, <i>n (%)</i>		93 (80.9)
\geq 25% of analyzable renal parenchyma, <i>n (%)</i>		22 (19.1)
Interstitial inflammation, <i>n (%)</i>	115	17 (14.8)
Chronic vascular lesions, <i>n (%)</i>	115	68 (59.1)
CMIP		
Glomerular CMIP staining, <i>n (%)</i>	120	82 (68.3)
Tubular CMIP staining, <i>n (%)</i>	113	57 (50.4)
Congo red coloration, <i>n (%)</i>	116	19 (16.4)
Immunofluorescence study, <i>n (%)</i>	112	103 (91.2)
Evolution		
Death, <i>n (%)</i>	125	7 (5.6)
Patients who reported one relapse at least, <i>n (%)</i>	110	43 (39.1)
Dialysis patients, <i>n (%)</i>	39	5 (12.8)
Renal transplant recipients, <i>n (%)</i>	39	4 (10.3)
Kidney event, <i>n (%)</i>	117	53 (45.3)

Table 2: Demographic, biological and histological biopsy characteristics according to the histological diagnosis

Variables	Available data	FSGS	MCD	DiabN	IgAN	Preimp	p
Demographic							
Age (years), <i>mean±SD</i>	145	56.1±14.9	47.0±19.2	59.8±16.8	41.4±13.4	NC	0.015
Gender ratio, M/F	145	27/12	47/39	6/4	7/3	NC	0.58
BMI, <i>mean±SD</i>	92	29.1±4.8	27.0±5.1	NC	NC	NC	0.069
HBP, <i>n (%)</i>	109	14 (43.8)	41 (53.3)	NC	NC	NC	0.37
RAS inhibitors, <i>n (%)</i>	148	39 (100.0)	64 (74.4)	9 (90.0)	5 (50.0)	0 (0.0)	< 0.0001
Biological (<i>mean±SD</i>)							
Serum creatinine (μmol/L)	138	157.2±69.2	110.5±89.3	166.1±64.3	169.0±138.7	91.0±15.5	< 0.0001
MDRD at M0 (mL/min/1.73m ²)	138	48.1±28.2	79.1±38.9	48.7±33.0	55.4±28.2	72.3±5.7	< 0.0001
Albuminemia (g/L)	103	27.7±8.7	21.2±8.5	NC	NC	NC	0.012
Proteinuria (g/24h)	139	8.5±4.7	8.6±7.6	4.5±3.1	2.0±1.2	0.7±1.0	< 0.0001
Histological							
Sclerotic glomeruli nb, <i>mean±SD</i>	116	2.2±2.2	0.9±1.4	4.1±4.3	2.0±3.1	1.7±1.5	0.0011
Glomerular hypertrophy, <i>n (%)</i>	115	13 (46.4)	12 (18.5)	0 (0.0)	0 (0.0)	0 (0.0)	0.0029
≥ 25% of analyzable renal parenchyma, <i>n (%)</i>	115	11 (39.3)	2 (3.1)	8 (80.0)	1 (11.1)	0 (0.0)	< 0.0001
Interstitial inflammation, <i>n (%)</i>	115	9 (32.1)	5 (7.7)	2 (20.0)	1 (10.0)	0 (0.0)	0.035
Chronic vascular lesions, <i>n (%)</i>	115	22 (78.6)	32 (49.2)	9 (90.0)	4 (44.0)	1 (33.3)	0.0076
CMIP (<i>n (%)</i>)							
Glomerular staining,	120	18 (64.3)	45 (62.5)	9 (100.0)	8 (100.0)	2 (66.7)	0.031
Tubular staining	113	17 (58.6)	28 (43.1)	7 (87.5)	5 (55.6)	0 (0.0)	0.061
Congo red coloration	116	1 (3.6)	18 (27.7)	0 (0.0)	0 (0.0)	0 (0.0)	0.0096
Immunofluorescence study	112	23 (82.1)	61 (93.8)	9 (90.0)	10 (100.0)	0 (0.0)	0.14
Evolution							
Death, <i>n (%)</i>	125	2 (5.1)	5 (5.8)	NC	NC	NC	1.00
Patients > 1 relapse, <i>n (%)</i>	110	8 (25.8)	35 (44.3)	NC	NC	NC	0.074
Dialysis patients, <i>n (%)</i>	39	5 (12.8)	0 (0.0)	NC	NC	NC	NC
Renal transplant, <i>n (%)</i>	39	4 (10.3)	0 (0.0)	NC	NC	NC	NC
Kidney event, <i>n (%)</i>	117	21 (56.8)	32 (40.0)	NC	NC	NC	0.090

Table 3: Demographic, biological and histological characteristics according to glomerular CMIP staining

Variables	Available data	CMIP=0	CMIP=1	p
		n=38	n=82	
Demographic				
Age (years), <i>mean±SD</i>	117	45.8±20.7	51.9±16.6	0.091
Gender ratio, M/F	120	24/14	48/34	0.63
IMC, <i>mean±SD</i>	75	26.1±5.0	28.6±5.2	0.05
HTA, <i>n (%)</i>	90	14 (43.8)	34 (58.6)	0.18
RAS inhibitor therapy, <i>n (%)</i>	120	27 (71.1)	69 (84.2)	0.095
Biological				
Renal function				
Serum creatinine (µmol/L), <i>mean±SD</i>	111	102.4±51.3	145.6±107.4	0.028
MDRD at M0 (mL/min/1.73m ²), <i>mean±SD</i>	111	84.3±45.5	60.5±32.8	0.0024
MDRD at M12 (mL/min/1.73m ²), <i>mean±SD</i>	69	78.5±34.5	64.2±35.0	0.10
MDRD slope at M12:	62			0.041
Slope < -25 %, <i>n (%)</i>		5 (21.7)	10 (25.7)	
Slope between -25% and 0%, <i>n (%)</i>		12 (52.2)	8 (20.5)	
Slope between 0% and 40%, <i>n (%)</i>		4 (17.4)	8 (20.5)	
Slope > 40%, <i>n (%)</i>		2 (8.7)	13 (33.3)	
Albuminemia (g/L), <i>mean±SD</i>	82	22.2±7.5	22.5±9.1	0.88
Proteinuria (g/24h), <i>mean±SD</i>	113	7.5±4.8	8.0±7.8	0.72
Histological				
Sclerotic glomeruli nb, <i>mean±SD</i>	100	1.0±1.7	1.8±2.6	0.13
Glomerular hypertrophy, <i>n (%)</i>	100	7 (24.1)	16 (22.5)	0.86
Diagnosis				0.031
FSGS, <i>n (%)</i>		10 (26.3)	18 (21.9)	
MCD, <i>n (%)</i>		27 (71.1)	45 (54.9)	
DiabN, <i>n (%)</i>		0	9 (11.0)	
IgAN, <i>n (%)</i>		0	8 (9.8)	
Preimp, <i>n (%)</i>		1 (2.6)	2 (2.4)	
≥ 25% of analyzable renal parenchyma, <i>n (%)</i>	100	3 (10.3)	16 (22.5)	0.16
Interstitial inflammation, <i>n (%)</i>	100	3 (10.3)	12 (16.9)	0.60
Chronic vascular lesions, <i>n (%)</i>	100	13 (44.8)	48 (67.6)	0.034
Tubular CMIP staining, <i>n (%)</i>	105	2 (6.3)	54 (74.0)	< 0.0001
Evolution				
Death, <i>n (%)</i>	100	3 (8.1)	4 (6.4)	0.71
Patients > 1 relapse, <i>n (%)</i>	88	16 (44.4)	19 (36.5)	0.46
Dialysis patients, <i>n (%)</i>	28	2 (20.0)	1 (5.6)	0.28
Renal transplant recipients, <i>n (%)</i>	28	1 (10.0)	1 (5.6)	1.0
Kidney event <i>n (%)</i>	92	16 (47.1)	26 (44.8)	0.84

Table 4: Univariate analysis for glomerular CMIP staining variables

Variables	Available data	Odds ratio	IC 95%	p
Diagnosis				0.87
FSGS	28	1	(reference)	
MCD	72	1.08	0.44 – 2.68	
MDRD slope at M12	62	0.51	0.20 – 1.28	0.15
Proteinuria				0.73
Between 0.0 and 1.0 g/24h	13	1	(reference)	
Between 1.0 and 3.0 g/24h	14	1.33	0.24 – 7.56	
Over 3.0 g/24h	93	1.66	0.43 – 6.49	

Table 5: Multivariate analysis for glomerular CMIP staining variables

Variables	Available data	Odds ratio	IC 95%	p
MDRD at M0 (mL/min/1.73m ²) ^a	106	1.02	1.004 – 1.033	0.011
Proteinuria at M0 (g/24h) ^a	106	0.96	0.88 – 1.05	0.40

^a after adjustment for type of nephropathy

III. Discussion et Perspectives

Dans cette étude, /1/ nous n'avons pas pu mettre en évidence de lien entre expression glomérulaire de CMIP et degré de protéinurie. Alors que /2/ le marquage glomérulaire de CMIP n'est pas spécifique d'une glomérulopathie, nous avons montré qu'il était /3/ associé à des DFG plus faibles à M0 et /4/ une meilleure évolution de la fonction rénale à M12.

L'expression de CMIP a tout d'abord été mise en évidence dans les lymphocytes T à partir de cellules mononucléées du sang périphérique de patients en poussée de SNLGM (60,194). Puis, elle a été retrouvée dans des podocytes murins de souris fortement protéinuriques (202) ainsi que dans des podocytes humains notamment lors de SNLGM secondaires à un lymphome de Hodgkin. Dans ce dernier cas, il était observé un marquage podocytaire concomitamment d'un marquage dans les cellules de Reed-Sternberg (197). Les effectifs alors testés étaient restreints. Il existe par ailleurs peu de données sur l'expression de CMIP dans d'autres glomérulopathies.

Afin de confirmer le rôle de CMIP dans la physiopathologie du SNI et tester sa spécificité, il nous est apparu indispensable d'analyser le profil d'expression dans une large cohorte d'adultes atteints d'un SNI en ayant recours à des contrôles à l'aide d'autres glomérulopathies.

Ainsi, notre étude décrit pour la première fois les variations d'expression de CMIP dans une cohorte multicentrique d'adultes présentant un SNI en analysant également ce marquage ou cette expression chez des patients atteints d'une néphropathie diabétique ou à dépôts mésangiaux d'IgA ainsi que des biopsies préimplantatoires, utilisées ici comme contrôle.

Afin de limiter tout biais d'interprétation, tous les marquages CMIP ont été lus deux fois par le même examinateur avec un haut niveau de reproductibilité puisque dans 80% des cas, la seconde analyse a abouti au même résultat.

Contrairement aux données suggérées par Zhang *et al.*(202), nous n'avons pas retrouvé que CMIP était spécifique du SNI. En effet, alors que les populations de ces 5 groupes (SNLGM, FSGS, Ndiab, NIgA, préimp) étaient comparables d'un point de vue épidémiologique, il existe des patients CMIP positif dans chacun des cinq groupes, avec même dans le groupe Ndiab, un marquage CMIP positif pour toutes les biopsies testées.

Étonnamment, nous n'avons pas retrouvé d'association entre le marquage glomérulaire de

CMIP et l'intensité de la protéinurie. D'un point de vue physiopathologique, cette donnée peut paraître perturbante du fait de l'interaction très étroite de CMIP avec les différentes protéines du cytosquelette d'actine podocytaire et de son rôle clef dans la régulation des mécanismes d'apoptose du podocyte.

Nous avons, par contre, observé une corrélation entre l'intensité du marquage glomérulaire de CMIP et la créatininémie, le DFG estimé à la date de la biopsie (M0) et la pente du DFG estimé à 12 mois.

Cette expression est plus forte chez les patients avec un DFG estimé faible au moment de la biopsie. Ces mêmes patients CMIP + sont aussi ceux qui ont une meilleure évolution du DFG estimé à un an. Le marquage glomérulaire de CMIP pourrait ainsi nous aider à identifier les patients avec une évolution favorable de la fonction rénale à un an.

Cependant, ces résultats devront être confirmés, bien sûr, par une cohorte externe et avec des données de DFG estimé plus tardives par rapport à la date de la biopsie afin de mieux appréhender le devenir de ces patients dont la maladie est classiquement lentement évolutive pour ce qui concerne les variations de la fonction rénale. Dans notre étude, en raison d'un grand nombre de données manquantes, nous n'avons pas pu calculer ces informations.

Ces résultats suggèrent cependant que l'expression de CMIP est liée au potentiel de régénération des podocytes. En effet, pour les patients n'exprimant pas CMIP, le renouvellement podocytaire ne se produirait pas, les lésions étant comme fixées. Les patients, exprimant fortement CMIP, présenteraient un processus dynamique avec la mort des podocytes et leur détachement de la membrane basale glomérulaire, étapes indispensables en vue de leur renouvellement. Ce processus pourrait alors avoir lieu et ce, quel que soit le type de glomérulopathie.

L'origine du renouvellement des podocytes est cependant très controversée. Les gPEC sont considérés, à l'heure actuelle, comme étant la principale sinon la seule source de progéniteurs rénaux. Dans les conditions physiologiques, Appel *et al.* (123) sont les premiers à mettre en évidence le recrutement des gPEC pour le renouvellement podocytaire dans un modèle de souris en bas âge. Avec l'âge, ce renouvellement podocytaire via les gPEC n'existe plus (210).

Le rôle des gPEC dans les glomérulopathies a fait l'objet des nombreuses publications reprises et synthétisées par Su *et al.* dans une publication récente (211). Dans un premier modèle murin de HSF (néphropathie induite par adriamycine), l'injection de gPEC réduirait la protéinurie des souris malades suggérant que les gPEC sont à l'origine de la réparation

podocytaire. La reconstitution du diaphragme de fente est garante d'une diminution de la protéinurie. Dans le même sens, Andeen *et al.* (212) mettent en évidence que la perte de podocytes serait compensée par la différenciation des gPEC en podocytes au cours de la néphropathie diabétique. Ainsi, les gPEC seraient donc capables « du meilleur »... mais aussi « du pire » comme le présente Lasagni *et al.* (213). En effet, dans d'autres glomérulopathies, la pathogénie des gPEC ne fait aucun doute. L'implication des gPEC dans les lésions prolifératives au cours des glomérulonéphrites à croissants est évidente. Dans ces néphropathies, le profil pro-proliférant des gPEC activés pourrait être contrôlé par les IEC (141). Au cours de la néphropathie à dépôts mésangiaux d'IgA, l'expression du CD44 par les gPEC (marqueur d'activation des gPEC) est mise en évidence au sein des lésions scléreuses, mais cette expression augmenterait dans les lésions prolifératives (214).

L'étude des gPEC des patients CMIP + paraît à présent essentielle. Nous souhaiterions pouvoir étudier le profil des gPEC de ces patients, en émettant l'hypothèse que les patients CMIP + présentent un potentiel de différenciation des gPEC en podocyte supérieur aux patients CMIP -. Cette étude fera l'objet d'un prochain travail par notre équipe afin de mieux comprendre l'implication des gPEC dans la physiopathologie du SNI. Mais, plusieurs questions se poseront alors : CMIP faciliterait-il la différenciation des gPEC en podocyte via la synthèse de différents médiateurs de la même façon qu'il induit la production de protéines pro-apoptotiques ? Quels traitements peuvent moduler l'expression de CMIP ? Chez un même patient présentant un SNI, comment varie l'expression glomérulaire de CMIP au cours du temps : entre les poussées et les phases de rémission ? d'une poussée à l'autre ?

L'étude a également porté sur le marquage tubulaire de CMIP. À notre connaissance, il s'agit ici de la première description de ce marquage (202). Le marquage glomérulaire positif était dans la grande majorité des cas associé à un marquage tubulaire positif. L'expression tubulaire de CMIP était d'ailleurs un excellent contrôle positif interne lors de la réalisation de nos marquages dans notre cohorte. A noter que l'intensité du marquage dans les glomérules et dans les tubes d'une même biopsie était généralement comparable.

Il semblerait donc que l'expression rénale de CMIP ne soit pas exclusivement glomérulaire. L'expression de CMIP serait-elle alors directement liée à une agression cellulaire par la protéinurie (ou résorption protéique) pour les cellules tubulaires ou par voie immunologique pour les podocytes ?

En raison de la petite taille des groupes Ndiab, NIgA et préimp, la comparaison entre nos cinq

groupes d'étude (SNLGM, HSF, Ndiab, NlgA, préimp) n'a pas pu être calculée en analyse multivariée. Pour amplifier l'impact de notre travail, il faudrait donc homogénéiser la taille des effectifs et compléter les données biologiques manquantes pour mieux appréhender l'évolution de la fonction rénale à moyen et long terme.

Par ailleurs, nous avons été confrontés à plusieurs contraintes liées notamment à la méthode de marquage manuelle de CMIP par immunohistochimie. Nous avons dû travailler sur des coupes de biopsies rénales fraîches (coupées depuis moins d'un mois) dans des conditions atmosphériques strictes (en particulier la température : 20-25°C). Il faudrait à l'avenir, pouvoir améliorer la reproductibilité de la technique.

Il conviendrait aussi, dans les suites de ce travail, de compléter les données histologiques manquantes, d'évaluer la concordance des diagnostics histologiques entre la lecture diagnostique et la relecture pour l'étude. D'un point de vue purement néphropathologique, nous essayerons dans notre pratique courante d'améliorer nos prises en charge diagnostiques en approfondissant la recherche des causes de SN secondaire qui venaient, on l'a vu, trop souvent à manquer (colorations spéciales en particulier le rouge Congo, optimisation de l'immunofluorescence...).

IV. Conclusion

Dans notre cohorte rétrospective multicentrique d'adultes atteints d'un SNI, l'expression glomérulaire de CMIP n'a pas été identifiée comme un marqueur spécifique de cette glomérulopathie, comme associée au degré de protéinurie. Cependant, il a été identifié que l'expression CMIP est associée à la créatininémie et au DFG estimé à M0 ainsi qu'à la pente de DFG à M12. Ainsi, l'expression de CMIP pourrait nous permettre d'identifier les patients avec un meilleur pronostic via une régénération podocytaire dont l'origine reste à préciser.

V. Bibliographie

1. CUEN. Item 258 : Néphropathies glomérulaires. In: Néphrologie. ellipses. 2016. p. 141–64. (Réussir l'ECN).
2. Vivarelli M, Massella L, Ruggiero B, Emma F. Minimal Change Disease. *Clin J Am Soc Nephrol*. 2017 Feb 7;12(2):332–45.
3. Sim JJ, Batech M, Hever A, Harrison TN, Avelar T, Kanter MH, et al. Distribution of Biopsy-Proven Presumed Primary Glomerulonephropathies in 2000-2011 Among a Racially and Ethnically Diverse US Population. *Am J Kidney Dis*. 2016 Oct;68(4):533–44.
4. Okpechi IG, Ameh OI, Bello AK, Ronco P, Swanepoel CR, Kengne AP. Epidemiology of Histologically Proven Glomerulonephritis in Africa: A Systematic Review and Meta-Analysis. Remuzzi G, editor. *PLOS ONE*. 2016 Mar 24;11(3):e0152203.
5. Xie J, Chen N. Primary glomerulonephritis in mainland China: an overview. In: *New Insights into Glomerulonephritis*. Karger Publishers; 2013. p. 1–11.
6. O'Shaughnessy MM, Hogan SL, Thompson BD, Coppo R, Fogo AB, Jennette JC. Glomerular disease frequencies by race, sex and region: results from the International Kidney Biopsy Survey. *Nephrol Dial Transplant*. 2018 Apr 1;33(4):661–9.
7. KDIGO Clinical Practice Guideline for Glomerulonephritis. *Kidney International*; 2012.
8. Centre de référence du Syndrome Néphrotique Idiopathique de l'enfant et l'adulte. Protocole National de Diagnostic et de Soins (PNDS) : Syndrome néphrotique idiopathique de l'adulte. HAS; 2014.
9. Faul C, Donnelly M, Merscher-Gomez S, Chang YH, Franz S, Delfgaauw J, et al. The actin cytoskeleton of kidney podocytes is a direct target of the antiproteinuric effect of cyclosporine A. *Nat Med*. 2008 Sep;14(9):931–8.
10. Day CJ, Cockwell P, Lipkin GW, Savage CO, Howie AJ, Adu D. Mycophenolate mofetil in the treatment of resistant idiopathic nephrotic syndrome. *Nephrol Dial Transplant*. 2002;17(11):2011–3.
11. Sandoval D, Poveda R, Draibe J, Pérez-Oller L, Díaz M, Ballarín J, et al. Efficacy of mycophenolate treatment in adults with steroid-dependent/frequently relapsing idiopathic nephrotic syndrome. *Clin Kidney J*. 2017 Oct 1;10(5):632–8.
12. Kronbichler A, Kerschbaum J, Fernandez-Fresnedo G, Hoxha E, Kurschat CE, Busch M, et al. Rituximab Treatment for Relapsing Minimal Change Disease and Focal Segmental Glomerulosclerosis: A Systematic Review. *Am J Nephrol*. 2014;39(4):322–30.
13. Ruggenti P, Ruggiero B, Cravedi P, Vivarelli M, Massella L, Marasa M, et al. Rituximab in Steroid-Dependent or Frequently Relapsing Idiopathic Nephrotic Syndrome. *J Am Soc Nephrol*. 2014 Apr 1;25(4):850–63.
14. Sinha A, Bagga A. Rituximab therapy in nephrotic syndrome: implications for patients' management. *Nat Rev Nephrol*. 2013 Mar;9(3):154–69.
15. Kashgary A, Sontrop JM, Li L, Al-Jaishi AA, Habibullah ZN, Alsolaimani R, et al. The role of plasma exchange in treating post-transplant focal segmental glomerulosclerosis: A systematic review and meta-analysis of 77 case-reports and case-series. *BMC Nephrol* [Internet]. 2016 Dec [cited 2018 Jun 3];17(1). Available from: <http://bmcnephrol.biomedcentral.com/articles/10.1186/s12882-016-0322-7>
16. Allard L, Kwon T, Krid S, Bacchetta J, Garnier A, Novo R, et al. Treatment by immunoadsorption for recurrent focal segmental glomerulosclerosis after paediatric kidney transplantation: a multicentre French cohort. *Nephrol Dial Transplant* [Internet]. 2017 Jul 28 [cited 2018 May 7]; Available from: <https://academic.oup.com/ndt/article-lookup/doi/10.1093/ndt/gfx214>
17. Verghese PS, Rheault MN, Jackson S, Matas AJ, Chinnakotla S, Chavers B. The

- effect of peri-transplant plasmapheresis in the prevention of recurrent FSGS. *Pediatr Transplant*. 2018 May;22(3):e13154.
18. Alasfar S, Matar D, Montgomery RA, Desai N, Lonze B, Vujjini V, et al. Rituximab and Therapeutic Plasma Exchange in Recurrent Focal Segmental Glomerulosclerosis Postkidney Transplantation: Transplantation. 2017 Nov;1.
 19. Sadowski CE, Lovric S, Ashraf S, Pabst WL, Gee HY, Kohl S, et al. A Single-Gene Cause in 29.5% of Cases of Steroid-Resistant Nephrotic Syndrome. *J Am Soc Nephrol*. 2015 Jun 1;26(6):1279–89.
 20. Franke I, Aydin M, Llamas Lopez CE, Kurylowicz L, Ganschow R, Lentze M, et al. The incidence of the nephrotic syndrome in childhood in Germany. *Clin Exp Nephrol*. 2018 Feb;22(1):126–32.
 21. Pardon A, Audard V, Caillard S, Moulin B, Desvaux D, Bentaarit B, et al. Risk factors and outcome of focal and segmental glomerulosclerosis recurrence in adult renal transplant recipients. *Nephrol Dial Transplant*. 2006 Apr 1;21(4):1053–9.
 22. Moroni G, Gallelli B, Quaglini S, Banfi G, Montagnino G, Messa P. Long-term outcome of renal transplantation in adults with focal segmental glomerulosclerosis. *Transpl Int*. 2010 Feb;23(2):208–16.
 23. Francis A, Trnka P, McTaggart SJ. Long-Term Outcome of Kidney Transplantation in Recipients with Focal Segmental Glomerulosclerosis. *Clin J Am Soc Nephrol*. 2016 Nov 7;11(11):2041–6.
 24. Ding WY, Koziell A, McCarthy HJ, Bierzynska A, Bhagavatula MK, Dudley JA, et al. Initial Steroid Sensitivity in Children with Steroid-Resistant Nephrotic Syndrome Predicts Post-Transplant Recurrence. *J Am Soc Nephrol*. 2014 Jun 1;25(6):1342–8.
 25. O’Shaughnessy MM, Liu S, Montez-Rath ME, Lenihan CR, Lafayette RA, Winkelmayer WC. Kidney Transplantation Outcomes across GN Subtypes in the United States. *J Am Soc Nephrol*. 2017 Feb;28(2):632–44.
 26. Li C, Yao Z, Zhu M, Lu B, Xu H. Biopsy-Free Prediction of Pathologic Type of Primary Nephrotic Syndrome Using a Machine Learning Algorithm. *Kidney Blood Press Res*. 2017;42(6):1045–52.
 27. Shankland SJ. The podocyte’s response to injury: role in proteinuria and glomerulosclerosis. *Kidney Int*. 2006;69(12):2131–47.
 28. Greka A, Mundel P. Cell Biology and Pathology of Podocytes. *Annu Rev Physiol*. 2012 Mar 17;74(1):299–323.
 29. Ohse T, Pippin JW, Chang AM, Krofft RD, Miner JH, Vaughan MR, et al. The enigmatic parietal epithelial cell is finally getting noticed: a review. *Kidney Int*. 2009 Dec;76(12):1225–38.
 30. D’Agati VD, Kaskel FJ, Falk RJ. Focal segmental glomerulosclerosis. *N Engl J Med*. 2011;365(25):2398–411.
 31. Jefferson JA, Shankland SJ. The Pathogenesis of Focal Segmental Glomerulosclerosis. *Adv Chronic Kidney Dis*. 2014 Sep;21(5):408–16.
 32. Bartlett CS, Jeansson M, Quaggin SE. Vascular Growth Factors and Glomerular Disease. *Annu Rev Physiol*. 2016 Feb 10;78(1):437–61.
 33. Ollero M, Sahali D. Inhibition of the VEGF signalling pathway and glomerular disorders. *Nephrol Dial Transplant*. 2015 Sep;30(9):1449–55.
 34. Hobeika L, Barati MT, Caster DJ, McLeish KR, Merchant ML. Characterization of glomerular extracellular matrix by proteomic analysis of laser-captured microdissected glomeruli. *Kidney Int*. 2017 Feb;91(2):501–11.
 35. Noel L-H. Atlas de Pathologie rénale. Flammarion Médecine-Sciences; 2008. 1011 p.
 36. Rosenberg AZ, Kopp JB. Focal Segmental Glomerulosclerosis. *Clin J Am Soc Nephrol*. 2017 Mar 7;12(3):502–17.

37. De Vriese AS, Sethi S, Nath KA, Glasscock RJ, Fervenza FC. Differentiating Primary, Genetic, and Secondary FSGS in Adults: A Clinicopathologic Approach. *J Am Soc Nephrol*. 2018 Jan 10;ASN.2017090958.
38. Hommos MS, De Vriese AS, Alexander MP, Sethi S, Vaughan L, Zand L, et al. The Incidence of Primary vs Secondary Focal Segmental Glomerulosclerosis: A Clinicopathologic Study. *Mayo Clin Proc*. 2017 Dec;92(12):1772–81.
39. D’Agati VD, Fogo AB, Bruijn JA, Jennette JC. Pathologic classification of focal segmental glomerulosclerosis: a working proposal. *Am J Kidney Dis*. 2004 Feb;43(2):368–82.
40. Thomas DB, Franceschini N, Hogan SL, Ten Holder S, Jennette CE, Falk RJ, et al. Clinical and pathologic characteristics of focal segmental glomerulosclerosis pathologic variants. *Kidney Int*. 2006;69(5):920–6.
41. D’Agati VD, Alster JM, Jennette JC, Thomas DB, Pullman J, Savino DA, et al. Association of Histologic Variants in FSGS Clinical Trial with Presenting Features and Outcomes. *Clin J Am Soc Nephrol*. 2013 Mar 7;8(3):399–406.
42. Albuqumi M. Collapsing Glomerulopathy. *J Am Soc Nephrol*. 2006 Sep 7;17(10):2854–63.
43. Testagrossa L, Azevedo Neto R, Resende A, Woronik V, Malheiros D. Immunohistochemical expression of podocyte markers in the variants of focal segmental glomerulosclerosis. *Nephrol Dial Transplant*. 2013 Jan;28(1):91–8.
44. Meehan SM, Chang A, Gibson IW, Kim L, Kambham N, Laszik Z. A study of interobserver reproducibility of morphologic lesions of focal segmental glomerulosclerosis. *Virchows Arch*. 2013 Feb;462(2):229–37.
45. Zhong Y, Xu F, Li X, Chen H, Liang S, Zhu X, et al. The evolution of morphological variants of focal segmental glomerulosclerosis: a repeat biopsy-based observation. *Nephrol Dial Transplant*. 2016 Jan;31(1):87–95.
46. Machuca E, Benoit G, Nevo F, Tete M-J, Gribouval O, Pawtowski A, et al. Genotype-Phenotype Correlations in Non-Finnish Congenital Nephrotic Syndrome. *J Am Soc Nephrol*. 2010 Jul 1;21(7):1209–17.
47. Trautmann A, Bodria M, Ozaltin F, Gheisari A, Melk A, Azocar M, et al. Spectrum of Steroid-Resistant and Congenital Nephrotic Syndrome in Children: The PodoNet Registry Cohort. *Clin J Am Soc Nephrol*. 2015 Apr 7;10(4):592–600.
48. Sen ES, Dean P, Yarram-Smith L, Bierzynska A, Woodward G, Buxton C, et al. Clinical genetic testing using a custom-designed steroid-resistant nephrotic syndrome gene panel: analysis and recommendations. *J Med Genet*. 2017 Dec;54(12):795–804.
49. Liu J, Wang W. Genetic basis of adult-onset nephrotic syndrome and focal segmental glomerulosclerosis. *Front Med*. 2017 Sep;11(3):333–9.
50. Sharif B, Barua M. Advances in molecular diagnosis and therapeutics in nephrotic syndrome and focal and segmental glomerulosclerosis: *Curr Opin Nephrol Hypertens*. 2018 Feb;1.
51. Kestilä M, Lenkkeri U, Männikkö M, Lamerdin J, McCready P, Putaala H, et al. Positionally cloned gene for a novel glomerular protein—nephrin—is mutated in congenital nephrotic syndrome. *Mol Cell*. 1998;1(4):575–82.
52. Boute N, Gribouval O, Roselli S, Benessy F, Niaudet P, Antignac C. NPHS2, encoding the glomerular protein podocin, is mutated in autosomal recessive steroid-resistant nephrotic syndrome. *Nat Genet*. 2000 Apr;24:349–54.
53. Hinkes BG. NPHS3: new clues for understanding idiopathic nephrotic syndrome. *Pediatr Nephrol*. 2008 Jun;23(6):847–50.
54. Niaudet P, Gubler M-C. WT1 and glomerular diseases. *Pediatr Nephrol*. 2006 Aug;21(11):1653–60.

55. Brown EJ, Schlöndorff JS, Becker DJ, Tsukaguchi H, Tonna SJ, Uscinski AL, et al. Mutations in the formin gene *INF2* cause focal segmental glomerulosclerosis. *Nat Genet.* 2010 Jan;42(1):72–6.
56. Reiser J, Polu KR, Moller CC, Kenlan P, Clapham DE, Pollak MR. TRPC6 is a glomerular slit diaphragm-associated channel required for normal renal function. *Nat Genet.* 2005 Jul;37(7):739–44.
57. Kim JM, Wu H, Gopa G, Winkler CA, Kopp JB, Miner JH, et al. CD2-Associated Protein Haploinsufficiency is linked to Glomerular disease susceptibility. *Science.* 2003 May 23;300(5623):1298–300.
58. Kaplan JM, H Kim S, North KN, Rennke H, A Correia L, Tong H-Q, et al. Mutations in *ACTN4*, encoding α -actinin-4, cause familial focal segmental glomerulosclerosis. *Nat Genet.* 2000 Mar 1;24:251.
59. Bertelli R, Bonanni A, Di Donato A, Cioni M, Ravani P, Ghiggeri GM. Regulatory T cells and minimal change nephropathy: in the midst of a complex network: Regulatory T cells and minimal change nephropathy. *Clin Exp Immunol.* 2016 Feb;183(2):166–74.
60. Sahali D, Pawlak A, Valanciué A, Grimbert P, Lang P, Remy P, et al. A novel approach to investigation of the pathogenesis of active minimal-change nephrotic syndrome using subtracted cDNA library screening. *J Am Soc Nephrol.* 2002;13(5):1238–47.
61. Fiser RT, Arnold WC, Charlton RK, Steele RW, Childress SH, Shirkey B. T-lymphocyte subsets in nephrotic syndrome. *Kidney Int.* 1973;40(5):913–6.
62. Wang Y, Wang YP, Tay Y-C, Harris DC. Role of CD8+ cells in the progression of murine adriamycin nephropathy. *Kidney Int.* 2001;59(3):941–9.
63. Shao XS, Yang XQ, Zhao XD, Li Q, Xie YY, Wang XG, et al. The prevalence of Th17 cells and FOXP3 regulate T cells (Treg) in children with primary nephrotic syndrome. *Pediatr Nephrol.* 2009 Sep;24(9):1683–90.
64. Liu L, Qin Y, Cai J, Wang H, Tao J, Li H, et al. Th17/Treg imbalance in adult patients with minimal change nephrotic syndrome. *Clin Immunol.* 2011 Jun;139(3):314–20.
65. Le Berre L, Bruneau S, Naulet J, Renaudin K, Buzelin F, Usal C, et al. Induction of T Regulatory Cells Attenuates Idiopathic Nephrotic Syndrome. *J Am Soc Nephrol.* 2009 Jan 1;20(1):57–67.
66. Polhill T, Zhang GY, Hu M, Sawyer A, Zhou JJ, Saito M, et al. IL-2/IL-2Ab Complexes Induce Regulatory T Cell Expansion and Protect against Proteinuric CKD. *J Am Soc Nephrol.* 2012 Aug 1;23(8):1303–8.
67. Boumediene A, Vachin P, Sendeyo K, Oniszczuk J, Zhang S, Henique C, et al. NEPHRUTIX: A randomized, double-blind, placebo vs Rituximab-controlled trial assessing T-cell subset changes in Minimal Change Nephrotic Syndrome. *J Autoimmun.* 2018 Mar;88:91–102.
68. WEENING JJ. Role of the immune system in the pathogenesis of idiopathic nephrotic syndrome. *Clin Sci.* 2004;107(2):125–36.
69. Lai K-W, Wei C-L, Tan L-K, Tan P-H, Chiang GSC, Lee CGL, et al. Overexpression of Interleukin-13 Induces Minimal-Change-Like Nephropathy in Rats. *J Am Soc Nephrol.* 2007 Apr 11;18(5):1476–85.
70. Reiser J, von Gersdorff G, Loos M, Oh J, Asanuma K, Giardino L, et al. Induction of B7-1 in podocytes is associated with nephrotic syndrome. *J Clin Invest.* 2004 May 15;113(10):1390–7.
71. Pinto J, Lacerda G, Cameron JS, Turner DR, Bewick M, Ogg CS. Recurrence of focal segmental glomerulosclerosis in renal allografts. *Transplantation.* 1981 Aug;32(2):83–9.
72. Zimmerman S. Increased urinary protein excretion in the rat produced by serum from a patient with recurrent focal glomerular sclerosis after renal transplantation. *Clin Nephrol.* 1984;22(1):32–8.

73. Sharma M, Sharma R, Reddy SR, McCarthy ET, Savin VJ. Proteinuria After Injection of Human Focal Segmental Glomerulosclerosis Factor 12. *Transplantation*. 2002 Feb;73(3):366–72.
74. Avila-Casado C, Perez-Torres I, Auron A, Soto V, Fortoui TI, Herrera-Acosta J. Proteinuria in rats induced by serum from patients with collapsing glomerulopathy. *Kidney Int*. 2004 Feb;66:133–43.
75. Matalon A, Markowitz GS, Joseph RE, Cohen DJ, Saal SD, Kaplan B, et al. Plasmapheresis treatment of recurrent FSGS in adult renal transplant recipients. *Clin Nephrol*. 2001 Oct;56(4):271–8.
76. Dantal J, Biot E, Bogers W, Testa A, Kriaa F, Jacques Y, et al. Effect of Plasma Protein Adsorption on Protein Excretion in Kidney Transplant Recipients with Recurrent Nephrotic Syndrome. *N Engl J Med*. 1994 Jan;330(1):7–14.
77. Kemper MJ, Wolf G, Muller-Wiefel DE. Transmission of Glomerular Permeability Factor from a Mother to Her Child. *N Engl J Med*. 2001;386–7.
78. Gallon L, Leventhal J, Skaro A, Kanwar Y, Alvarado A. Resolution of Recurrent Focal Segmental Glomerulosclerosis after Retransplantation. *N Engl J Med*. 2012;366(17):1648–9.
79. Königshausen E, Sellin L. Circulating Permeability Factors in Primary Focal Segmental Glomerulosclerosis: A Review of Proposed Candidates. *BioMed Res Int*. 2016;2016:1–9.
80. Wei C, Möller CC, Altintas MM, Li J, Schwarz K, Zacchigna S, et al. Modification of kidney barrier function by the urokinase receptor. *Nat Med*. 2008 Jan;14(1):55–63.
81. Thunø M, Macho B, Eugen-Olsen J. suPAR: the molecular crystal ball. *Dis Markers*. 2009;27(3-4):157–72.
82. Wei C, Trachtman H, Li J, Dong C, Friedman AL, Gassman JJ, et al. Circulating suPAR in Two Cohorts of Primary FSGS. *J Am Soc Nephrol*. 2012 Dec 1;23(12):2051–9.
83. Meijers B, Maas RJ, Sprangers B, Claes K, Poesen R, Bammens B, et al. The soluble urokinase receptor is not a clinical marker for focal segmental glomerulosclerosis. *Kidney Int*. 2014;85(3):636–40.
84. Hayek SS, Sever S, Ko Y-A, Trachtman H, Awad M, Wadhvani S, et al. Soluble Urokinase Receptor and Chronic Kidney Disease. *N Engl J Med*. 2015 Nov 12;373(20):1916–25.
85. Zeier M, Reiser J. suPAR and chronic kidney disease—a podocyte story. *Pflug Arch - Eur J Physiol*. 2017 Aug;469(7-8):1017–20.
86. Delville M, Sigdel TK, Wei C, Li J, Hsieh S-C, Fornoni A, et al. A circulating antibody panel for pretransplant prediction of FSGS recurrence after kidney transplantation. *Sci Transl Med*. 2014 Oct 1;6(256):256ra136–256ra136.
87. Rigotherier C, Daculsi R, Lepreux S, Auguste P, Villeneuve J, Dewitte A, et al. CD154 Induces Matrix Metalloproteinase-9 Secretion in Human Podocytes: CD154 AND MMP9 IN PODOCYTES. *J Cell Biochem*. 2016 Dec;117(12):2737–47.
88. Doublier S, Zennaro C, Musante L, Spatola T, Candiano G, Bruschi M, et al. Soluble CD40 ligand directly alters glomerular permeability and may act as a circulating permeability factor in FSGS. *PloS One*. 2017;12(11):e0188045.
89. Savin VJ, McCarthy ET, Sharma R, Reddy SR, Dong J, Hess S, et al. Cardiotrophin-like cytokine-1: Candidate for the focal glomerulosclerosis permeability factor. *JASN*. 2008;19.
90. Savin VJ, Sharma M, Zhou J, Genochi D, Fields T, Sharma R, et al. Renal and Hematological Effects of CLCF-1, a B-Cell-Stimulating Cytokine of the IL-6 Family. *J Immunol Res*. 2015;2015:1–11.
91. Savin VJ, Sharma M, Zhou J, Genochi D, Sharma R, Srivastava T, et al. Multiple

Targets for Novel Therapy of FSGS Associated with Circulating Permeability Factor. *BioMed Res Int.* 2017;2017:1–14.

92. Alachkar N, Gupta G, Montgomery RA. Angiotensin Antibodies and Focal Segmental Glomerulosclerosis. *N Engl J Med.* 2013 Mar 7;368(10):971–3.

93. Mujtaba MA, Sharfuddin AA, Book BL, Goggins WC, Khalil AA, Mishler DP, et al. Pre-transplant angiotensin receptor II type 1 antibodies and risk of post-transplant focal segmental glomerulosclerosis recurrence. *Clin Transplant.* 2015 Jul;29(7):606–11.

94. Ravani P, Bertelli E, Gill S, Ghiggeri GM. Clinical trials in minimal change disease. *Nephrol Dial Transplant.* 2017 Jan 1;32(suppl_1):i7–13.

95. Clement LC, Avila-Casado C, Macé C, Soria E, Bakker WW, Kersten S, et al. Podocyte-secreted angiopoietin-like-4 mediates proteinuria in glucocorticoid-sensitive nephrotic syndrome. *Nat Med.* 2011 Jan;17(1):117–22.

96. Clement LC, Macé C, Avila-Casado C, Joles JA, Kersten S, Chugh SS. Circulating angiopoietin-like 4 links proteinuria with hypertriglyceridemia in nephrotic syndrome. *Nat Med.* 2014 Jan;20(1):37–46.

97. Musante L, Candiano G, Bruschi M, Santucci L, Carnemolla B, Orecchia P, et al. Circulating anti-actin and anti-ATP synthase antibodies identify a sub-set of patients with idiopathic nephrotic syndrome. *Clin Exp Immunol.* 2005 Sep;141(3):491–9.

98. McCarthy ET, Sharma M, Savin VJ. Circulating Permeability Factors in Idiopathic Nephrotic Syndrome and Focal Segmental Glomerulosclerosis. *Clin J Am Soc Nephrol.* 2010 Nov 1;5(11):2115–21.

99. Nagata M. Podocyte injury and its consequences. *Kidney Int [Internet].* 2016 [cited 2016 Mar 26]; Available from: <http://www.sciencedirect.com/science/article/pii/S0085253816002933>

100. Wiggins RC. The spectrum of podocytopathies: a unifying view of glomerular diseases. *Kidney Int.* 2007;71(12):1205–14.

101. D’agati VD. Podocyte injury in focal segmental glomerulosclerosis: Lessons from animal models (a play in five acts). *Kidney Int.* 2008;73(4):399–406.

102. Lim BJ, Yang JW, Do WS, Fogo AB. Pathogenesis of Focal Segmental Glomerulosclerosis. *J Pathol Transl Med.* 2016 Nov 15;50(6):405–10.

103. Wharram BL. Podocyte Depletion Causes Glomerulosclerosis: Diphtheria Toxin-Induced Podocyte Depletion in Rats Expressing Human Diphtheria Toxin Receptor Transgene. *J Am Soc Nephrol.* 2005 Aug 24;16(10):2941–52.

104. Robins R, Baldwin C, Aoudjit L, Côté J-F, Gupta IR, Takano T. Rac1 activation in podocytes induces the spectrum of nephrotic syndrome. *Kidney Int.* 2017;92(2):349–64.

105. Khullar B, Balyan R, Oswal N, Jain N, Sharma A, Abdin MZ, et al. Interaction of CD80 with Neph1: a potential mechanism of podocyte injury. *Clin Exp Nephrol [Internet].* 2017 Oct 11 [cited 2018 Apr 15]; Available from: <http://link.springer.com/10.1007/s10157-017-1489-3>

106. Niranjan T, Bielesz B, Gruenwald A, Ponda MP, Kopp JB, Thomas DB, et al. The Notch pathway in podocytes plays a role in the development of glomerular disease. *Nat Med.* 2008 Mar;14(3):290–8.

107. Kato H, Gruenwald A, Suh JH, Miner JH, Barisoni-Thomas L, Taketo MM, et al. Wnt/ β -Catenin Pathway in Podocytes Integrates Cell Adhesion, Differentiation, and Survival. *J Biol Chem.* 2011 Jul 22;286(29):26003–15.

108. Prakoura N, Kavvadas P, Kormann R, Dussaule J-C, Chadjichristos CE, Chatziantoniou C. NF κ B-Induced Periostin Activates Integrin- β 3 Signaling to Promote Renal Injury in GN. *J Am Soc Nephrol.* 2017 May;28(5):1475–90.

109. Sever S, Schiffer M. Actin dynamics at focal adhesions: a common endpoint and putative therapeutic target for proteinuric kidney diseases. *Kidney Int.* 2018;

110. Gebeshuber CA, Kornauth C, Dong L, Sierig R, Seibler J, Reiss M, et al. Focal segmental glomerulosclerosis is induced by microRNA-193a and its downregulation of WT1. *Nat Med*. 2013 Mar 17;19(4):481–7.
111. Poulsom R, Little MH. Parietal Epithelial Cells Regenerate Podocytes. *J Am Soc Nephrol*. 2009 Jan 28;20(2):231–3.
112. Lazzeri E, Mazzinghi B, Romagnani P. Regeneration and the kidney: *Curr Opin Nephrol Hypertens*. 2010 May;19(3):248–53.
113. Fogo AB. Causes and pathogenesis of focal segmental glomerulosclerosis. *Nat Rev Nephrol*. 2014 Dec 2;11(2):76–87.
114. Kopp JB. Replenishment of the podocyte compartment by parietal epithelial cells. *Kidney Int*. 2015 Nov;88(5):934–5.
115. Grahammer F, Wanner N, Huber TB. Podocyte Regeneration. *Am J Pathol*. 2013 Aug;183(2):333–5.
116. Sugimoto H, Mundel TM, Sund M, Xie L, Cosgrove D, Kalluri R. Bone-marrow-derived stem cells repair basement membrane collagen defects and reverse genetic kidney disease. *Proc Natl Acad Sci*. 2006;103(19):7321–6.
117. Pippin JW, Sparks MA, Glenn ST, Buitrago S, Coffman TM, Duffield JS, et al. Cells of renin lineage are progenitors of podocytes and parietal epithelial cells in experimental glomerular disease. *Am J Pathol*. 2013;183(2):542–57.
118. Shankland SJ, Pippin JW, Duffield JS. Progenitor Cells and Podocyte Regeneration. *Semin Nephrol*. 2014 Jul;34(4):418–28.
119. Sagrinati C. Isolation and Characterization of Multipotent Progenitor Cells from the Bowman’s Capsule of Adult Human Kidneys. *J Am Soc Nephrol*. 2006 Aug 9;17(9):2443–56.
120. Ronconi E, Sagrinati C, Angelotti ML, Lazzeri E, Mazzinghi B, Ballerini L, et al. Regeneration of Glomerular Podocytes by Human Renal Progenitors. *J Am Soc Nephrol*. 2009 Jan 28;20(2):322–32.
121. Gharib SA, Pippin JW, Ohse T, Pickering SG, Kroff RD, Shankland SJ. Transcriptional Landscape of Glomerular Parietal Epithelial Cells. James LR, editor. *PLoS ONE*. 2014 Aug 15;9(8):e105289.
122. Bariety J. Parietal Podocytes in Normal Human Glomeruli. *J Am Soc Nephrol*. 2006 Sep 7;17(10):2770–80.
123. Appel D, Kershaw DB, Smeets B, Yuan G, Fuss A, Frye B, et al. Recruitment of Podocytes from Glomerular Parietal Epithelial Cells. *J Am Soc Nephrol*. 2009 Jan 28;20(2):333–43.
124. Romagnani P. Toward the Identification of a “Renopoietic System”? Identification of a “Renopoietic System.” *STEM CELLS*. 2009 Sep;27(9):2247–53.
125. Lasagni L, Romagnani P. Basic research: Podocyte progenitors and ectopic podocytes. *Nat Rev Nephrol*. 2013 Nov 12;9(12):715–6.
126. Shankland SJ, Anders H-J, Romagnani P. Glomerular parietal epithelial cells in kidney physiology, pathology, and repair: *Curr Opin Nephrol Hypertens*. 2013 May;22(3):302–9.
127. Dijkman H, Smeets B, Van Der Laak J, Steenbergen E, Wetzels J. The parietal epithelial cell is crucially involved in human idiopathic focal segmental glomerulosclerosis1. *Kidney Int*. 2005;68(4):1562–72.
128. Fatima H, Moeller MJ, Smeets B, Yang H-C, D’Agati VD, Alpers CE, et al. Parietal Epithelial Cell Activation Marker in Early Recurrence of FSGS in the Transplant. *Clin J Am Soc Nephrol*. 2012 Nov 1;7(11):1852–8.
129. Smeets B, Stucker F, Wetzels J, Brocheriou I, Ronco P, Gröne H-J, et al. Detection of activated parietal epithelial cells on the glomerular tuft distinguishes early focal segmental

- glomerulosclerosis from minimal change disease. *Am J Pathol.* 2014;184(12):3239–48.
130. Eng DG, Sunseri MW, Kaverina NV, Roeder SS, Pippin JW, Shankland SJ. Glomerular parietal epithelial cells contribute to adult podocyte regeneration in experimental focal segmental glomerulosclerosis. *Kidney Int [Internet].* 2015 [cited 2015 Dec 6]; Available from: <http://www.nature.com/ki/journal/vaop/ncurrent/full/ki2015152a.html>
131. Hakrrouch S, Cebulla A, Schaldecker T, Behr D, Mundel P, Weins A. Extensive Podocyte Loss Triggers a Rapid Parietal Epithelial Cell Response. *J Am Soc Nephrol.* 2014 May 1;25(5):927–38.
132. Kuppe C, Gröne H-J, Ostendorf T, van Kuppevelt TH, Boor P, Floege J, et al. Common histological patterns in glomerular epithelial cells in secondary focal segmental glomerulosclerosis. *Kidney Int [Internet].* 2015 [cited 2016 Feb 21]; Available from: <http://www.nature.com/ki/journal/vaop/ncurrent/full/ki2015116a.html>
133. Smeets B, Kuppe C, Sicking E-M, Fuss A, Jirak P, van Kuppevelt TH, et al. Parietal Epithelial Cells Participate in the Formation of Sclerotic Lesions in Focal Segmental Glomerulosclerosis. *J Am Soc Nephrol.* 2011 Jul 1;22(7):1262–74.
134. Peired A, Lazzeri E, Lasagni L, Romagnani P. Glomerular Regeneration: When Can the Kidney Regenerate from Injury and What Turns Failure into Success? *Nephron Exp Nephrol.* 2014;126(2):70–70.
135. Lasagni L, Ballerini L, Angelotti ML, Parente E, Sagrinati C, Mazzinghi B, et al. Notch Activation Differentially Regulates Renal Progenitors Proliferation and Differentiation Toward the Podocyte Lineage in Glomerular Disorders. *STEM CELLS.* 2010 Sep;28(9):1674–85.
136. Sweetwyne MT, Susztak K. For better or worse: a niche for Notch in parietal epithelial cell activation. *Kidney Int.* 2013 Jun;83(6):988–90.
137. Kietzmann L, Guhr SSO, Meyer TN, Ni L, Sachs M, Panzer U, et al. MicroRNA-193a Regulates the Transdifferentiation of Human Parietal Epithelial Cells toward a Podocyte Phenotype. *J Am Soc Nephrol.* 2015 Jun 1;26(6):1389–401.
138. Roeder SS, Barnes TJ, Lee JS, Kato I, Eng DG, Kaverina NV, et al. Activated ERK1/2 increases CD44 in glomerular parietal epithelial cells leading to matrix expansion. *Kidney Int.* 2017;91:896–913.
139. Zhang J, Pippin JW, Krofft RD, Naito S, Liu Z-H, Shankland SJ. Podocyte repopulation by renal progenitor cells following glucocorticoids treatment in experimental FSGS. *AJP Ren Physiol.* 2013 Jun 1;304(11):F1375–89.
140. Zhang J, Yanez D, Floege A, Lichtnekert J, Krofft RD, Liu Z-H, et al. ACE-inhibition increases podocyte number in experimental glomerular disease independent of proliferation. *J Renin Angiotensin Aldosterone Syst.* 2015 Jun 1;16(2):234–48.
141. Rizzo P, Novelli R, Benigni A, Remuzzi G. Inhibiting angiotensin-converting enzyme promotes renal repair by modulating progenitor cell activation. *Pharmacol Res.* 2016 Jun;108:16–22.
142. Cortinovis M, Ruggenenti P, Remuzzi G. Progression, Remission and Regression of Chronic Renal Diseases. *Nephron [Internet].* 2016 Apr 21 [cited 2016 May 15]; Available from: <http://www.karger.com/?doi=10.1159/000445844>
143. Becherucci F, Lazzeri E, Lasagni L, Romagnani P. Renal progenitors and childhood: from development to disorders. *Pediatr Nephrol.* 2014 Apr;29(4):711–9.
144. Berger K, Schulte K, Boor P, Kuppe C, van Kuppevelt TH, Floege J, et al. The Regenerative Potential of Parietal Epithelial Cells in Adult Mice. *J Am Soc Nephrol.* 2014 Apr 1;25(4):693–705.
145. Schneider RR, Eng DG, Kutz JN, Sweetwyne MT, Pippin JW, Shankland SJ. Compound effects of aging and experimental FSGS on glomerular epithelial cells. *Aging.* 2017;9(2):524.

146. Peired A, Angelotti ML, Ronconi E, la Marca G, Mazzinghi B, Sisti A, et al. Proteinuria Impairs Podocyte Regeneration by Sequestering Retinoic Acid. *J Am Soc Nephrol*. 2013 Nov 1;24(11):1756–68.
147. Moeller MJ, Smeets B. Role of Parietal Epithelial Cells in Kidney Injury: The Case of Rapidly Progressing Glomerulonephritis and Focal and Segmental Glomerulosclerosis. *Nephron Exp Nephrol*. 2014;126(2):97–97.
148. Miesen L, Steenbergen E, Smeets B. Parietal cells—new perspectives in glomerular disease. *Cell Tissue Res* [Internet]. 2017 Mar 30 [cited 2017 Jun 17]; Available from: <http://link.springer.com/10.1007/s00441-017-2600-5>
149. Benigni A, Morigi M, Rizzo P, Gagliardini E, Rota C, Abbate M, et al. Inhibiting Angiotensin-Converting Enzyme Promotes Renal Repair by Limiting Progenitor Cell Proliferation and Restoring the Glomerular Architecture. *Am J Pathol*. 2011 Aug;179(2):628–38.
150. Laurin L-P, Gasim AM, Poulton CJ, Hogan SL, Jennette JC, Falk RJ, et al. Treatment with Glucocorticoids or Calcineurin Inhibitors in Primary FSGS. *Clin J Am Soc Nephrol*. 2016 Mar 7;11(3):386–94.
151. Guitard J, Hebral A-L, Fakhouri F, Joly D, Daugas E, Rivalan J, et al. Rituximab for minimal-change nephrotic syndrome in adulthood: predictive factors for response, long-term outcomes and tolerance. *Nephrol Dial Transplant*. 2014 Nov;29(11):2084–91.
152. Iwabuchi Y, Takei T, Moriyama T, Itabashi M, Nitta K. Long-Term Prognosis of Adult Patients with Steroid-Dependent Minimal Change Nephrotic Syndrome Following Rituximab Treatment: *Medicine (Baltimore)*. 2014 Dec;93(29):e300.
153. Lee H, Yoo KD, Oh YK, Kim DK, Oh K-H, Joo KW, et al. Predictors of Relapse in Adult-Onset Nephrotic Minimal Change Disease: *Medicine (Baltimore)*. 2016 Mar;95(12):e3179.
154. Meliambro K, Schwartzman M, Cravedi P, Campbell KN. The Impact of Histologic Variants on FSGS Outcomes. *Int Sch Res Not*. 2014;2014:1–7.
155. Hommos MS, Zeng C, Liu Z, Troost JP, Rosenberg AZ, Palmer M, et al. Global glomerulosclerosis with nephrotic syndrome; the clinical importance of age adjustment. *Kidney Int*. 2017;
156. Juozapaitė S, Cerkauskienė R, Laurinavicius A, Jankauskienė A. The impact of IgM deposits on the outcome of Nephrotic syndrome in children. *BMC Nephrol* [Internet]. 2017 Dec [cited 2018 May 5];18(1). Available from: <http://bmcnephrol.biomedcentral.com/articles/10.1186/s12882-017-0674-7>
157. Wang Y, Zheng C, Xu F, Liu Z. Urinary fibrinogen and renal tubulointerstitial fibrinogen deposition: Discriminating between primary FSGS and minimal change disease. *Biochem Biophys Res Commun*. 2016 Sep;478(3):1147–52.
158. Froes BP, de Almeida Araújo S, Bambirra EA, Oliveira EA, Simões e Silva AC, Pinheiro SVB. Is CD44 in glomerular parietal epithelial cells a pathological marker of renal function deterioration in primary focal segmental glomerulosclerosis? *Pediatr Nephrol*. 2017 Nov;32(11):2165–9.
159. Yu C-C, Fornoni A, Weins A, Hakrrouch S, Maignel D, Sageshima J, et al. Abatacept in B7-1–Positive Proteinuric Kidney Disease. *N Engl J Med*. 2013 Dec 19;369(25):2416–23.
160. Garin EH, Reiser J, Cara-Fuentes G, Wei C, Matar D, Wang H, et al. Case series: CTLA4-IgG1 therapy in minimal change disease and focal segmental glomerulosclerosis. *Pediatr Nephrol*. 2015 Mar;30(3):469–77.
161. Ling C, Liu X, Shen Y, Chen Z, Fan J, Jiang Y, et al. Urinary CD80 levels as a diagnostic biomarker of minimal change disease. *Pediatr Nephrol*. 2015 Feb;30(2):309–16.
162. Ling C, Liu X, Shen Y, Chen Z, Fan J, Jiang Y, et al. Urinary CD80 excretion is a predictor of good outcome in children with primary nephrotic syndrome. *Pediatr Nephrol*

- [Internet]. 2018 Mar 22 [cited 2018 May 6]; Available from: <http://link.springer.com/10.1007/s00467-018-3885-7>
163. Cara-Fuentes G, Lanaspá MA, García GE, Banks M, Garin EH, Johnson RJ. Urinary CD80: a biomarker for a favorable response to corticosteroids in minimal change disease. *Pediatr Nephrol* [Internet]. 2018 Mar 1 [cited 2018 Apr 15]; Available from: <http://link.springer.com/10.1007/s00467-018-3886-6>
 164. Baye E, Gallazzini M, Delville M, Legendre C, Terzi F, Canaud G. The costimulatory receptor B7-1 is not induced in injured podocytes. *Kidney Int*. 2016;90(5):1037–44.
 165. Novelli R, Gagliardini E, Ruggiero B, Benigni A, Remuzzi G. Any value of podocyte B7-1 as a biomarker in human MCD and FSGS? *Am J Physiol-Ren Physiol*. 2016 Mar;310(5):F335–41.
 166. Liu D, Zhao N, Wang M, Pi X, Feng Y, Wang Y, et al. Urine volatile organic compounds as biomarkers for minimal change type nephrotic syndrome. *Biochem Biophys Res Commun*. 2018 Jan;496(1):58–63.
 167. Wang Y, Zheng C, wang xia, zuo K, Zhihong L. Proteomic profile-based screening of potential protein biomarkers in the urine of patients with nephrotic syndrome. *Mol Med Rep*. 2017 Nov;16(5):6276–84.
 168. Bai Y, Liu W, Guo Q, Zou Y. Screening for urinary biomarkers of steroid-resistant nephrotic syndrome in children. *Exp Ther Med*. 2013 Mar;5(3):860–4.
 169. Kalantari S, Nafar M, Rutishauser D, Samavat S, Rezaei-Tavirani M, Yang H, et al. Predictive urinary biomarkers for steroid-resistant and steroid-sensitive focal segmental glomerulosclerosis using high resolution mass spectrometry and multivariate statistical analysis. *BMC Nephrol*. 2014;15(1):141.
 170. Kalantari S, Nafar M, Samavat S, Rezaei-Tavirani M, Rutishauser D, Zubarev R. Urinary Prognostic Biomarkers in Patients With Focal Segmental Glomerulosclerosis. *Nephro-Urol Mon* [Internet]. 2014 Mar 9 [cited 2018 May 5];6(2). Available from: <http://numonthly.com/en/articles/17114.html>
 171. Chehade H, Parvex P, Poncet A, Werner D, Mosig D, Cachat F, et al. Urinary low-molecular-weight protein excretion in pediatric idiopathic nephrotic syndrome. *Pediatr Nephrol*. 2013 Dec;28(12):2299–306.
 172. Watanabe S, Tsugawa K, Tsuruga K, Imaizumi T, Tanaka H. Urinary excretion of sphingomyelinase phosphodiesterase acid-like 3b in children with intractable nephrotic syndrome. *Pediatr Int*. 2017 Oct;59(10):1112–5.
 173. Fornoni A, Sageshima J, Wei C, Merscher-Gomez S, Aguillon-Prada R, Jauregui AN, et al. Rituximab Targets Podocytes in Recurrent Focal Segmental Glomerulosclerosis. *Sci Transl Med*. 2011 Jun 1;3(85):85ra46–85ra46.
 174. Chan C-Y, Liu ID, Resontoc LP, Ng K-H, Chan Y-H, Lau PY-W, et al. T Lymphocyte Activation Markers as Predictors of Responsiveness to Rituximab among Patients with FSGS. *Clin J Am Soc Nephrol*. 2016 Aug 8;11(8):1360–8.
 175. Kopp JB, Nelson GW, Sampath K, Johnson RC, Genovese G, An P, et al. APOL1 Genetic Variants in Focal Segmental Glomerulosclerosis and HIV-Associated Nephropathy. *J Am Soc Nephrol*. 2011 Nov 1;22(11):2129–37.
 176. Yu H, Artomov M, Brähler S, Stander MC, Shamsan G, Sampson MG, et al. A role for genetic susceptibility in sporadic focal segmental glomerulosclerosis. *J Clin Invest*. 2016 Feb 22;126(3):1067–78.
 177. Yang R, Hong H, Wang M, Ma Z. Correlation Between Single-Nucleotide Polymorphisms Within miR-30a and Related Target Genes and Risk or Prognosis of Nephrotic Syndrome. *DNA Cell Biol*. 2018 Mar;37(3):233–43.
 178. Mishra OP, Kumar R, Narayan G, Srivastava P, Abhinay A, Prasad R, et al. Toll-like receptor 3 (TLR-3), TLR-4 and CD80 expression in peripheral blood mononuclear cells and

- urinary CD80 levels in children with idiopathic nephrotic syndrome. *Pediatr Nephrol*. 2017 Aug;32(8):1355–61.
179. Debiec H, Dossier C, Letouzé E, Gillies CE, Vivarelli M, Putler RK, et al. Transethnic, Genome-Wide Analysis Reveals Immune-Related Risk Alleles and Phenotypic Correlates in Pediatric Steroid-Sensitive Nephrotic Syndrome. *J Am Soc Nephrol*. 2018 Jul;29(7):2000–13.
180. Maas RJ, Deegens JK, van den Brand JA, Cornelissen EA, Wetzels JF. A retrospective study of focal segmental glomerulosclerosis: clinical criteria can identify patients at high risk for recurrent disease after first renal transplantation. *BMC Nephrol*. 2013;14(1):47.
181. Allen PJ, Chadban SJ, Craig JC, Lim WH, Allen RD, Clayton PA, et al. Recurrent glomerulonephritis after kidney transplantation: risk factors and allograft outcomes. *Kidney Int*. 2017;92(2):461–9.
182. Vinai M, Waber P, Seikaly MG. Recurrence of focal segmental glomerulosclerosis in renal allograft: An in-depth review. *Pediatr Transplant*. 2010 May;14(3):314–25.
183. Weber S, T?nshoff B. Recurrence of Focal-Segmental Glomerulosclerosis in Children after Renal Transplantation: Clinical and Genetic Aspects: Transplantation. 2005 Sep;80(Supplement):S128–34.
184. Abbott KC, Sawyers ES, Oliver JD, Ko CW, Kirk AD, Welch PG, et al. Graft Loss Due to Recurrent Focal Segmental Glomerulosclerosis in Renal Transplant Recipients in the United States. *Am J Kidney Dis*. 2001 Feb;37(2):366–73.
185. Raafat R, Travis LB, Kalia A, Diven S. Role of transplant induction therapy on recurrence rate of focal segmental glomerulosclerosis. *Pediatr Nephrol*. 2000;14(3):189–94.
186. Alachkar N, Wei C, Arend LJ, Jackson AM, Racusen LC, Fornoni A, et al. Podocyte Effacement Closely Links to suPAR Levels at Time of Posttransplantation Focal Segmental Glomerulosclerosis Occurrence and Improves With Therapy: *Transplant J*. 2013 Oct;96(7):649–56.
187. Franco Palacios CR, Lieske JC, Wadei HM, Rule AD, Fervenza FC, Voskoboev N, et al. Urine But Not Serum Soluble Urokinase Receptor (suPAR) May Identify Cases of Recurrent FSGS in Kidney Transplant Candidates: *Transplant J*. 2013 Aug;96(4):394–9.
188. Ijpelaar DHT, Farris AB, Goemaere N, Amann K, Goldschmeding R, Nguyen TQ, et al. Fidelity and Evolution of Recurrent FSGS in Renal Allografts. *J Am Soc Nephrol*. 2008 Oct 8;19(11):2219–24.
189. Cravedi P, Kopp JB, Remuzzi G. Recent Progress in the Pathophysiology and Treatment of FSGS Recurrence: Pathophysiology of Recurrent FSGS. *Am J Transplant*. 2013 Feb;13(2):266–74.
190. Verma R, Wharram B, Kovari I, Kunkel R, Nihalani D, Wary KK, et al. Fyn Binds to and Phosphorylates the Kidney Slit Diaphragm Component Nephrin. *J Biol Chem*. 2003 Jun 6;278(23):20716–23.
191. Huber TB. Bigenic mouse models of focal segmental glomerulosclerosis involving pairwise interaction of CD2AP, Fyn, and synaptopodin. *J Clin Invest*. 2006 May 1;116(5):1337–45.
192. Verma R. Nephrin ectodomain engagement results in Src kinase activation, nephrin phosphorylation, Nck recruitment, and actin polymerization. *J Clin Invest*. 2006 May 1;116(5):1346–59.
193. Sahali D, Sendeyo K, Mangier M, Audard V, Zhang SY, Lang P, et al. Immunopathogenesis of idiopathic nephrotic syndrome with relapse. *Semin Immunopathol*. 2014 Jul;36(4):421–9.
194. Grimbert P, Valanciute A, Audard V, Pawlak A, Le gouvelo S, Lang P, et al. Truncation of C-mip (Tc-mip), a New Proximal Signaling Protein, Induces c-maf Th2

- Transcription Factor and Cytoskeleton Reorganization. *J Exp Med*. 2003 Sep 1;198(5):797–807.
195. Grimbert P, Valanciute A, Audard V, Lang P, Guellaën G, Sahali D. The Filamin-A is a partner of C-mip, a new adapter protein involved in c-maf-dependent Th2 signaling pathway. *Mol Immunol*. 2004 Mar;40(17):1257–61.
196. Audard V, Larousserie F, Grimbert P, Abtahi M, Sotto JJ, Delmer A, et al. Minimal change nephrotic syndrome and classical Hodgkin's lymphoma: report of 21 cases and review of the literature. *Kidney Int*. 2006;69(12):2251–60.
197. Audard V, Zhang S -y., Copie-Bergman C, Rucker-Martin C, Ory V, Candelier M, et al. Occurrence of minimal change nephrotic syndrome in classical Hodgkin lymphoma is closely related to the induction of c-mip in Hodgkin-Reed Sternberg cells and podocytes. *Blood*. 2010 May 6;115(18):3756–62.
198. Bouatou Y, Koessler T, Oniszczyk J, Zhang S-Y, Moll S, Audard V, et al. Nephrotic Syndrome in Small Cell Lung Cancer and Induction of C-Mip in Podocytes. *Am J Kidney Dis*. 2017 Mar;69(3):477–80.
199. Kamal M, Valanciute A, Dahan K, Ory V, Pawlak A, Lang P, et al. C-mip interacts physically with RelA and inhibits nuclear factor kappa B activity. *Mol Immunol*. 2009 Feb;46(5):991–8.
200. Izzedine H, Mangier M, Ory V, Zhang S-Y, Sendeyo K, Bouachi K, et al. Expression patterns of RelA and c-mip are associated with different glomerular diseases following anti-VEGF therapy. *Kidney Int*. 2014;85(2):457–70.
201. Ory V, Fan Q, Hamdaoui N, Zhang S, Desvaux D, Audard V, et al. c-mip Down-Regulates NF-κB Activity and Promotes Apoptosis in Podocytes. *Am J Pathol*. 2012 Jun;180(6):2284–92.
202. Zhang S, Kamal M, Dahan K, Pawlak A, Ory V, Desvaux D, et al. C-mip impairs podocyte proximal signaling and induces heavy proteinuria. *Sci Signal*. 2010;3(122):ra39–ra39.
203. Kamal M, Pawlak A, BenMohamed F, Valanciuté A, Dahan K, Candelier M, et al. C-mip interacts with the p85 subunit of PI3 kinase and exerts a dual effect on ERK signaling via the recruitment of Dip1 and DAP kinase. *FEBS Lett*. 2010 Feb 5;584(3):500–6.
204. Sendeyo K, Audard V, Zhang S-Y, Fan Q, Bouachi K, Ollero M, et al. Upregulation of c-mip is closely related to podocyte dysfunction in membranous nephropathy. *Kidney Int*. 2013;83(3):414–25.
205. Audard V, Lang P, Sahali D. Pathogénie du syndrome néphrotique à lésions glomérulaires minimes. *médecine/sciences*. 2008 Oct;24(10):853–8.
206. Zhang S-Y, Audard V, Lang P, Sahali D. Mécanismes moléculaires du syndrome néphrotique idiopathique à rechutes: Rôle de *c-mip* dans les dysfonctions podocytaires. *médecine/sciences*. 2010 Jun;26(6-7):592–6.
207. Yu L, Lin Q, Feng J, Dong X, Chen W, Liu Q, et al. Inhibition of nephrin activation by c-mip through Csk–Cbp–Fyn axis plays a critical role in Angiotensin II-induced podocyte damage. *Cell Signal*. 2013 Mar;25(3):581–8.
208. Moktefi A, Zhang SY, Vachin P, Ory V, Henique C, Audard V, et al. Repression of CMIP transcription by WT1 is relevant to podocyte health. *Kidney Int*. 2016;90:1298–311.
209. Liu Y, Su L, Lin Q, Han Y, You P, Fan Q. Induction of C-Mip by IL-17 Plays an Important Role in Adriamycin-Induced Podocyte Damage. *Cell Physiol Biochem*. 2015;36(4):1274–90.
210. Wanner N, Hartleben B, Herbach N, Goedel M, Stickel N, Zeiser R, et al. Unraveling the Role of Podocyte Turnover in Glomerular Aging and Injury. *J Am Soc Nephrol*. 2014 Apr 1;25(4):707–16.
211. Su H, Chen S, He F-F, Wang Y-M, Bondzie P, Zhang C. New Insights into

- Glomerular Parietal Epithelial Cell Activation and Its Signaling Pathways in Glomerular Diseases. *BioMed Res Int*. 2015;2015:1–8.
212. Andeen NK, Nguyen TQ, Steegh F, Hudkins KL, Najafian B, Alpers CE. The phenotypes of podocytes and parietal epithelial cells may overlap in diabetic nephropathy. *Kidney Int*. 2015;88(5):1099–107.
213. Lasagni L, Romagnani P. Glomerular Epithelial Stem Cells: The Good, The Bad, and The Ugly. *J Am Soc Nephrol*. 2010 Oct 1;21(10):1612–9.
214. Kim S, Kim YH, Choi KH, Jeong HJ. Glomerular epithelial CD44 expression and segmental sclerosis in IgA nephropathy. *Clin Exp Nephrol* [Internet]. 2015 Dec 28 [cited 2016 Jun 4]; Available from: <http://link.springer.com/10.1007/s10157-015-1222-z>

VI. Résumés

Influence of CMIP expression on idiopathic nephrotic syndrome evolution

Idiopathic nephrotic syndrome (INS) pools two entities: minimal change disease (MCD) and focal segmental glomerulosclerosis (FSGS). MCD and FSGS are podocyte diseases which share the same pathophysiology: modifications of podocyte cytoskeleton and ultrastructure. Podocyte foot process effacement is the first step of INS (MCD), the second one is the podocytes loss (FSGS). Our goal is to show if glomerular CMIP expression is a specific and prognostic biomarker of INS. Indeed, this protein plays a key role in the podocyte architecture and in apoptosis mechanisms.

We included all the kidney biopsies, of Aquitaine centralized by two pathology laboratories of Bordeaux, with the final diagnosis was primitive MCD or FSGS. These biopsies were taken from January 2007 to December 2014 and were all native kidney biopsies. Biopsies of diabetic nephropathy (DiabN), IgA nephropathy (IgAN) or preimplantation tissue (preimp., before kidney allograft) were also included for comparison. Biopsies were secondly read, blindly of the initial diagnosis with a specific nephropathologic interpretation grid. We tested glomerular (podocytes) and tubular CMIP expression by immunohistochemistry. Labelling was read twice by the same operator.

We tested 148 kidney biopsies (86 MCD, 39 FSGS, 10 diabN, 10 IgAN, 3 preimp). Interpretation of glomerular CMIP staining was performed for 120 biopsies: 68.3 % were positive. All the diabN and IgAN had a positive glomerular CMIP staining. The renal function estimated by MDRD at the time of biopsy (M0) is lower for glomerular positive CMIP patients than for negative CMIP patients (84.3 mL/min/1.73m² vs 60.5, $p = 0.0024$). This difference was not significant at M12 (78.5 mL/min/1.73m² vs 64.2, $p = 0.10$). The MDRD slope during the first year after the biopsy was better for glomerular positive CMIP patients (MDRD slope > 40 %: 33.3 % vs 8.7 %, $p = 0.041$). CMIP positive patients had more vascular chronic lesions in their biopsies than negative CMIP patients ($p = 0.034$). They had also a tubular CMIP staining positive ($p < 0.0001$).

In a multivariate analysis, glomerular CMIP staining was not associated to proteinuria but was related to renal function at M0 (OR 1.02, IC 95 % (1.004-1.033) with $p = 0.011$).

Glomerular CMIP staining was nonspecific of INS. But CMIP expression may allow us to distinguish MCD or HSF patients with a better renal course at M12.

Influence de l'expression CMIP sur l'évolution du syndrome néphrotique idiopathique

Introduction : Le syndrome néphrotique idiopathique (SNI) regroupe deux entités diagnostiques : le syndrome néphrotique à lésions glomérulaires minimales (SNLGM) et la hyalinose segmentaire et focale (HSF). Le SNLGM et la HSF sont deux maladies du podocyte qui partagent une physiopathologie commune : la désorganisation de l'architecture podocytaire, de sorte qu'il existerait un continuum entre le SNLGM (effacement des pédicelles) et la HSF (disparition des podocytes). L'expression de CMIP par le podocyte pourrait être un marqueur pronostique spécifique du SNI puisque cette protéine joue un rôle clé dans l'organisation du cytosquelette podocytaire ainsi que dans ses mécanismes d'apoptose.

Matériel et méthodes : cette étude regroupe toutes les biopsies rénales des patients de plus de 18 ans pour lesquelles le diagnostic de SNLGM ou de HSF primitifs a été retenu entre janvier 2007 et décembre 2014 de la région Aquitaine, lues dans deux laboratoires de Pathologie de Bordeaux. Des biopsies rénales de patients atteints d'une néphropathie diabétique (Ndiab) ou d'une néphropathie à dépôts mésangiaux d'IgA (NIgA) ont été également analysées à titre de comparaison ainsi que des biopsies préimplantatoires (préimp, avant greffe rénale). Chacune de ces biopsies rénales (SNLGM, HSF, Ndiab, NIgA, préimp) a été relue en aveugle du diagnostic initial avec une grille d'interprétation néphropathologique précise. Il s'agissait uniquement de biopsies de rein natif. Nous avons étudié, par immunohistochimie, l'expression de CMIP glomérulaire (podocytes) et tubulaire sur ces biopsies rénales. Ces marquages ont fait l'objet d'une double lecture par le même opérateur.

Résultats : nous avons analysé 148 biopsies rénales (86 SNLGM, 39 HSF, 10 Ndiab, 10 NIgA, 3 préimp). Le marquage glomérulaire de CMIP était interprétable pour 120 biopsies avec une positivité pour 68.3 % d'entre elles. Toutes les Ndiab et NIgA présentaient une expression glomérulaire de CMIP. La fonction rénale estimée par MDRD au moment de la biopsie (M0) était moins bonne chez les patients qui expriment CMIP par rapport à ceux ne l'exprimant pas (84.3 mL/min/1.73m² vs 60.5, p = 0.0024). Cette différence n'était plus significative à un an (78.5 mL/min/1.73m² vs 64.2, p = 0.10). Par contre, la pente de DFG dans la première année suivant la biopsie était meilleure pour les patients avec une expression glomérulaire de CMIP (augmentation de plus de 40 % du MDRD : 33.3 % vs 8.7 %, p = 0.041). Ces patients CMIP + présentaient davantage de lésions vasculaires chroniques sur leurs biopsies que les patients CMIP - (p = 0.034), avec un marquage tubulaire de CMIP le plus souvent positif (p < 0.0001).

En analyse multivariée, l'expression glomérulaire de CMIP n'était pas associée à la protéinurie mais à la fonction rénale à M0 (OR 1.02, IC 95 % (1.004-1.033) avec p = 0.011).

Conclusion : Le marquage glomérulaire de CMIP n'apparaissait pas spécifique du SNI. Il permettrait d'identifier les patients atteints d'un SNLGM ou d'une HSF primitifs avec une meilleure évolution de la fonction rénale à un an.

Titre en anglais : Influence of CMIP expression on idiopathic nephrotic syndrome evolution

Discipline : Néphrologie

Mots-Clés : syndrome néphrotique, protéinurie, lésions glomérulaires minimales, hyalinose segmentaire et focale, CMIP, immunohistochimie