



HAL
open science

Choix du pilier implantaire

Pierre L' Equilbec

► **To cite this version:**

| Pierre L' Equilbec. Choix du pilier implantaire. Chirurgie. 2019. dumas-02285128

HAL Id: dumas-02285128

<https://dumas.ccsd.cnrs.fr/dumas-02285128v1>

Submitted on 12 Sep 2019

HAL is a multi-disciplinary open access archive for the deposit and dissemination of scientific research documents, whether they are published or not. The documents may come from teaching and research institutions in France or abroad, or from public or private research centers.

L'archive ouverte pluridisciplinaire **HAL**, est destinée au dépôt et à la diffusion de documents scientifiques de niveau recherche, publiés ou non, émanant des établissements d'enseignement et de recherche français ou étrangers, des laboratoires publics ou privés.



Distributed under a Creative Commons Attribution - NonCommercial - NoDerivatives 4.0 International License

Choix du pilier implantaire

THESE

Présentée et publiquement soutenue devant la

Faculté d'Odontologie de Marseille
(Doyen : Monsieur le Professeur Jacques DEJOU)

Aix Marseille Université
(Président : Monsieur le Professeur Yvon BERLAND)

Le 8 juillet 2019

par

l'EQUILBEC Pierre

né le 24 septembre 1992
à SAINT-MARTIN-D'HERES

Pour obtenir le Diplôme d'Etat de Docteur en Chirurgie Dentaire

EXAMINATEURS DE LA THESE :

Président : Monsieur le Professeur M. RUQUET

Assesseurs : Monsieur le Docteur M. LAURENT

Monsieur le Docteur G. MAILLE

Monsieur le Docteur A. SETTE

Invité : Madame le Docteur M. DODDS

Choix du pilier implantaire

THESE

Présentée et publiquement soutenue devant la

Faculté d'Odontologie de Marseille
(Doyen : Monsieur le Professeur Jacques DEJOU)

Aix Marseille Université
(Président : Monsieur le Professeur Yvon BERLAND)

Le 8 juillet 2019

par

l'EQUILBEC Pierre

né le 24 septembre 1992
à SAINT-MARTIN-D'HERES

Pour obtenir le Diplôme d'Etat de Docteur en Chirurgie Dentaire

EXAMINATEURS DE LA THESE :

Président : Monsieur le Professeur M. RUQUET

Assesseurs : Monsieur le Docteur M. LAURENT

Monsieur le Docteur G. MAILLE

Monsieur le Docteur A. SETTE

Invité : Madame le Docteur M. DODDS

ADMINISTRATION

Mise à jour : février 2019

DOYENS HONORAIRES	Professeur	R. SANGIUOLO†
	Professeur	H. ZATTARA
	Professeur	A. SALVADORI
DOYEN	Professeur	J. DEJOU
VICE – DOYEN CHARGE DES ENSEIGNEMENTS DIRECTEUR DU DEPARTEMENT DE FORMATION INITIALE	Professeur	J.D. ORTHLIEB
VICE – DOYEN CHARGE DE LA RECHERCHE DIRECTEUR DU DEPARTEMENT DE LA RECHERCHE	Professeur	C. TARDIEU
DIRECTEUR DU DEPARTEMENT DE FORMATION CONTINUE	Professeur	V. MONNET-CORTI
CHARGES DE MISSION RELATIONS INTERNATIONALES	Professeur	A. RASKIN
RESPONSABLE DES SERVICES ADMINISTRATIFS ET TECHNIQUES	Madame	K. LEONI

LISTE DES ENSEIGNANTS

56^{ème} SECTION :
DEVELOPPEMENT, CROISSANCE ET PREVENTION

56.01 ODONTOLOGIE PÉDIATRIQUE ET ORTHOPÉDIE DENTO-FACIALE

ODONTOLOGIE PÉDIATRIQUE

<i>Professeur</i>	C. TARDIEU *	<i>Assistant</i>	H. AL AZAWI
<i>Maître de Conférences</i>	D. BANDON	<i>Assistant</i>	E. CASAZZA
<i>Maître de Conférences</i>	A. CAMOIN		
<i>Maître de Conférences</i>	A. CHAFAIE		
<i>Maître de Conférences</i>	I. BLANCHET		
<i>associé</i>			

ORTHOPÉDIE DENTO-FACIALE

<i>Maître de Conférences</i>	M. LE GALL *	<i>Assistant</i>	M. BARBERO
<i>Maître de Conférences</i>	J. BOHAR	<i>Assistant</i>	I. CAMBON
<i>Maître de Conférences</i>	J. GAUBERT	<i>Assistant</i>	D. DORISON-BACHET
<i>Maître de Conférences</i>	C. PHILIP-ALLIEZ	<i>Assistant</i>	L. LEVY
		<i>Assistant</i>	R. MATTERA
		<i>Assistant</i>	M. VINAÏ

56.02 PRÉVENTION - ÉPIDÉMIOLOGIE - ÉCONOMIE DE LA SANTÉ - ODONTOLOGIE LÉGALE

<i>Professeur</i>	B. FOTI *	<i>Assistant</i>	T. DRAUSSIN
<i>Professeur</i>	D. TARDIVO		

57^{ème} SECTION :

CHIRURGIE ORALE ; PARODONTOLOGIE ; BIOLOGIE ORALE

57.01 CHIRURGIE ORALE ; PARODONTOLOGIE ; BIOLOGIE ORALE

CHIRURGIE ORALE

<i>Maître de Conférences</i>	P. ROCHE-POGGI*	<i>Assistant</i>	R. CASTRO
<i>Maître de Conférences</i>	J. H. CATHERINE	<i>Assistant</i>	M. HADJ-SAÏD
<i>Maître de Conférences</i>	D. BELLONI	<i>Assistant</i>	Y. ROMANET
<i>Maître de Conférences</i>	F. CAMPANA		
<i>Maître de Conférences associé</i>	R. LAN		

PARODONTOLOGIE

<i>Professeur</i>	V. MONNET-CORTI *	<i>Assistant</i>	A. BOYER
		<i>Assistant</i>	C. DUMAS
		<i>Assistant</i>	S. MELLOUL
		<i>Assistant</i>	L. THOLOZAN

BIOLOGIE ORALE (Responsable Pr. Imad ABOUT)

<i>Maître de Conférences</i>	P. LAURENT	<i>Assistant</i>	C. LE FOURNIS
------------------------------	------------	------------------	---------------

58^{ème} SECTION :

REHABILITATION ORALE

58.01 DENTISTERIE RESTAURATRICE, ENDODONTIE, PROTHESES, FONCTION-DYSFONTION, IMAGERIE, BIOMATÉRIAUX

DENTISTERIE RESTAURATRICE, ENDODONTIE

<i>Professeur</i>	F. BUKIET *	<i>Assistant</i>	B. BALLESTER
<i>Professeur</i>	H. TASSERY	<i>Assistant</i>	H. DE BELENET
<i>Maître de Conférences</i>	G. ABOUDHARAM	<i>Assistant</i>	A. DEVICTOR
<i>Maître de Conférences</i>	M. GUIVARC'H	<i>Assistant</i>	S. MANSOUR
<i>Maître de Conférences</i>	C. PIGNOLY	<i>Assistant</i>	L. MICHEL-ROLLET
<i>Maître de Conférences</i>	L. POMMEL	<i>Assistant</i>	V. PILLIOL
<i>Maître de Conférences</i>	E. TERRER		

PROTHÈSE

<i>Professeur</i>	M. RUQUET *	<i>Assistant</i>	N. CHAUDESAYGUES
<i>Maître de Conférences</i>	G. LABORDE	<i>Assistant</i>	M. DODDS
<i>Maître de Conférences</i>	M. LAURENT	<i>Assistant</i>	C. MANSUY-DALMAS
<i>Maître de Conférences</i>	G. MAILLE	<i>Assistant</i>	C. MENSE
<i>Maître de Conférences</i>	B.E. PRECKEL	<i>Assistant</i>	A. REPETTO
<i>Maître de Conférences</i>	G. STEPHAN	<i>Assistant</i>	A. SETTE
<i>Maître de Conférences</i>	P. TAVITIAN	<i>Assistant</i>	F. SILVESTRI
<i>Maître de Conférences</i>	A. TOSELLO		

FONCTION-DYSFONTION, IMAGERIE, BIOMATÉRIAUX

<i>Professeur</i>	J. DEJOU	<i>Assistant</i>	M. JEANY
<i>Professeur</i>	J. D. ORTHLIEB *		
<i>Professeur</i>	A. RASKIN		
<i>Maître de Conférences</i>	T. GIRAUD		
<i>Maître de Conférences</i>	A. GIRAUDEAU		
<i>Maître de Conférences</i>	B. JACQUOT		
<i>Maître de Conférences</i>	J. P. RÉ		

65^{ème} SECTION : BIOLOGIE CELLULAIRE

PROFESSEUR

I. ABOUT

RESPONSABLE PROFIL BIOLOGIE ORALE

A mon Président de jury, Monsieur le Professeur Michel RUQUET.

Merci pour votre gentillesse et votre disponibilité, de nos premiers travaux pratiques à nos dernières prothèses au centre dentaire.

Je vous remercie d'avoir accepté de présider ce jury et de partager ce dernier instant de ma vie d'étudiant.

*A mon directeur de thèse, Monsieur le Docteur Michel LAURENT.
Je vous suis très reconnaissant d'avoir accepté de diriger ce travail.
Merci pour votre disponibilité, vos conseils et votre implication dans la réalisation de
cette thèse. Veuillez trouver ici le témoignage de mon profond respect.*

A Monsieur le Docteur Gérald MAILLE,

Merci de m'avoir partagé vos connaissances, votre expérience et votre sympathie pendant mes années au pavillon dentaire.

C'est un plaisir pour moi de vous avoir dans ce jury.

A Monsieur le Docteur Adrien SETTE,

Un profond merci au formidable enseignant que tu sais être, pédagogue et d'une patience à toute épreuve mais aussi à la personne que tu es. Tu fais partie, de ceux qui auront le plus marqué mes études.

A Madame le Docteur Mélina DODDS,

Un grand merci pour ta disponibilité, ta bonne humeur et surtout ta patience. Ce fût un grand plaisir de travailler avec toi et de te compter aujourd'hui parmi mon jury.

Table des matières

I Introduction.....	1
II. Cahier des charges des piliers implantaires	3
II.1 conception du pilier	3
II.1.1 Choix du matériau.....	3
II.1.1.a Le Titane.....	3
II.1.1.b La Zircone	3
II.1.1.c comparatif en fonction des matériaux	4
II.1.2 Mode de fabrication	6
II.1.2.a les piliers sur coulés	6
II.1.2.b Piliers usinés	6
II.2 Mode de connexion	7
II.2.1 Notion de passivité ou activité d'une connexion	8
II.2.2 Indexation	8
II.2.3 connexion externe	8
II.2.4 connexion interne.....	9
II.2.4.a connexion interne polygonale.....	9
II.2.4.b connexion interne de type « Cône morse ».....	10
II.2.4.c les connexions « hybrides ».....	10
II.2.5 Comparaison des connexions	11
II.2.5.1 propriétés biologiques.....	11
II.2.5.2 propriétés mécaniques	12
II.2.5.3 Ergonomie des connexions	13
II.2.5.4 Tableau comparatif des connexions.....	15
II.2.6 relations entre la taille de plateforme et la taille de pilier	15
II.2.6.1 Platform switching.....	16
II.2.6.2 Association du Platform Switching et du cône morse	17
II.3 système intégrant le pilier	18
II.4 Mode d'assemblage prothétique.....	18
II.4.1 Prothèse implantaire scellée.....	18
II.4.1.a les avantages	19
II.4.1.b Les inconvénients.....	19

II.4.2 Prothèse implantaire vissée	19
II.4.2.a les avantages	20
II.4.2.b les inconvénients.....	20
II.4.3 comparatifs selon le mode d'assemblage.....	20
II.5 piliers originaux et copies	21
II.5.1 couples de serrage.....	21
II.5.2 Pilier original	22
II.5.3 Pilier non original	22
III. Choix du pilier en fonction du type de prothèse	24
III.1 Les piliers de cicatrisation.....	24
III.1.2 Les piliers immédiats.....	24
III.2 Prothèse Unitaire.....	26
III.2.1 Secteur antérieur	26
III.2.1.1 Couronne unitaire scellée	27
III.2.1.2 Couronne unitaire transvissée.....	27
III.2.2 Secteur postérieur.....	30
III.2.2.1 choix de rétention scellée.....	30
III.2.2.2 choix de rétention transvissée	31
III.3 Prothèse Plurale	34
III.4 Prothèse complète	36
III.4.1 Prothèse Adjointe Complète Supra Implantaire.....	36
III.4.2 Prothèse complète fixée.....	38
IV. L'influence commerciale.....	45
IV.1 « une surface novatrice pour la muco-intégration » par Nobel-Biocare ^{MD}	45
IV.2 Concept In-kone ^{MD} chez Global D ^{MD}	48
IV.3 Concept Inlink ^{MD} et AxIN ^{MD} chez Anthogyr ^{MD}	50
IV.4 Concept Encode ^{MD} et prothèse unitaire sur pilier Low Profile ^{MD} chez Biomet 3i ^{MD}	53
IV.5 Implant à col Zircone de TBR ^{MD}	53
IV.6 synthèse	54
V. Conclusion.....	55

I. Introduction

La prothèse implantaire moderne, depuis ses bases dans les années 1960 sous l'école Branemark, a vu naître une multitude d'innovations technologiques et connu plusieurs changements dogmatiques quant à ses indications et emplois. D'un type restreint de système implantaire, le panel disponible s'est considérablement étendu, l'ingénierie offrant toujours de nouvelles avancées.

L'implantologie moderne est une branche de la médecine dentaire, recoupant différentes sous-disciplines : en s'appuyant sur ses connaissances biologiques, mécaniques, prothétiques et chirurgicales, le praticien élabore un plan de traitement adapté à chaque patient selon l'arsenal thérapeutique disponible, lequel se trouve confronté à un large choix de données et matériaux. Ainsi ses expériences cliniques et intuitions auront tendance à influencer le choix en faveur d'avis subjectifs, voir quelque peu empirique, malgré une littérature scientifique fournie mais souvent sans réel consensus.

Chaque société commercialise ses propres systèmes, selon des concepts communs à l'ensemble du marché mais avec des spécificités qui leur sont propres. Certaines technologies et concepts encore récents, protégés par les brevets industriels ne sont exploités que par les compagnies les possédant. Ses variations entre chaque produit au sein des marques exposent le praticien, comme le prothésiste (par l'équipement spécifique nécessaire aux travaux sur certains systèmes) à une certaine dépendance vis-à-vis de leurs fournisseurs.

Le fruit de ce travail consistera à définir plusieurs axes décisionnels par l'identification de critères situationnels objectifs et reproductibles, applicables à l'exercice clinique du chirurgien-dentiste en implantologie.

L'objectif de ce travail est de guider le praticien dans le choix des piliers prothétiques lorsqu'il réalise des prothèses implanto-portées. Ce choix est influencé par deux types de critères qui seront analysés dans deux chapitres différents et complémentaires.

- Critères techniques et fondamentaux : analysés dans le premier chapitre, ils sont basés sur l'évolution des connaissances scientifiques et regroupent des notions aussi variées que le type de connexion entre l'implant et le pilier, la nature des matériaux utilisés, le mode d'assemblage prothétique
- Critères liés à la situation clinique : ils sont l'objet du deuxième chapitre, qui prend en compte la nature de l'édentement et donc le type de restauration prothétique à engager (unitaire, plurale ou complète), la localisation de l'édentement

Des arbres décisionnels seront proposés pour chacune de ces notions. Ils seront regroupés dans une synthèse qui doit permettre d'optimiser la prise de décision des praticiens quelle que soit la marque d'implant utilisée.

II. Cahier des charges des piliers implantaires

II.1 conception du pilier

II.1.1 Choix du matériau

En implantologie le choix des matériaux s'opère suivant plusieurs facteurs dont la stabilité mécanique au long terme, la biocompatibilité vis-à-vis du micro-environnement tissulaire, l'esthétique ou encore le coût.

II.1.1.a Le Titane

Matériau de choix pour la conception implantaire, le titane présente d'excellentes propriétés. Utilisé sous forme d'alliage de titane, réparti selon cinq grades dépendant de leur composition chimique (1 à 4 pour les alliages de titane commercialement purs (TiCP) et grade 5 comme l'alliage Titane, Aluminium et Vanadium (TiAl₆V₄)).

La résistance à la corrosion d'un alliage détermine la quantité de matériaux (produits de corrosion) rejetée par ce dernier dans le milieu biologique environnant. Celle du titane et de ses alliages est considérée comme excellente.

Un autre élément à prendre en compte est la nature de ces produits de corrosion et leur toxicité. Certains alliages comme le Chrome-Cobalt ou Nickel-Chrome, malgré une résistance à la corrosion équivalente à celle du titane, semblent induire une réaction inflammatoire chronique de leur micro-environnement. (1)

Les piliers en titane de grade 4 et 5 sont aujourd'hui considérés comme la référence avec un recul clinique suffisant vis-à-vis de leur pérennité.

II.1.1.b La Zirconie

L'évolution des technologies a permis d'élargir le panel de matériaux constituant des composants implantaires notamment avec des céramiques dont la Zirconie (Oxyde de Zirconium ; ZrO₂) fait partie.

Le principal point faible de la zirconie réside dans sa susceptibilité à la fracture. Pour contourner cet inconvénient, l'industrie propose aujourd'hui des piliers hybrides : une base en métal (titane) vient renforcer le pilier en zirconie. Le moyen de liaison entre la zirconie et son embase titane ne semble pas jouer de rôle quant à la résistance de l'ensemble et les piliers « à deux étages » (fig 1) peuvent être considérés comme une véritable alternative aux piliers en titane pour les restaurations dans le secteur antérieur en particulier. (2)




Figure 1 : (a) pilier CAD/CAM tout Zircone. (b) pilier zircone collé sur base titane. (c) pilier préfabriqué tout zircone. (d) pilier zircone solidarisé sur base titane.

Une revue de la littérature Coréenne et Anglaise rapporte un haut taux de survie des traitements par piliers en Zircone à 5 ans, associé à une stabilité biologique adéquate toutefois non supérieurs aux piliers en Titane. (3)

II.1.1.c comparatif en fonction des matériaux

Titane comme Zircone présentent des propriétés adéquates sur le plan de la biocompatibilité.

Une étude sur le développement d'un biofilm bactérien à la surface d'un disque de Zircone et de Titane, afin de mettre en évidence une différence significative matériaux dépendante, a été menée in vitro. Il en ressort une similitude quant aux germes identifiés dans les deux cas, seule la quantité de biofilm varie, avec une colonisation bactérienne supérieure pour la Zircone. (4)

La mesure de quantité de ciment de scellement réémanant dans le milieu biologique lors de restauration scellée sur des piliers en Zircone et Titane s'avère similaire et son retrait non délabrant pour la structure du pilier. (5)

La zircone se substitue au titane lorsque ce dernier présente un défaut esthétique. C'est le cas, notamment dans la région antérieure maxillaire, dans un contexte parodontal fin.

Jung et al. ont démontré l'impact des matériaux sur les changements de couleur gingivale : des disques de Titane, Zircone, Titane recouvert de céramique et Zircone recouverte de céramique ont été placés sous diverses épaisseurs de tissus (1.5, 2 et 3 millimètres) puis analysés au spectrophotomètre. Tous les cas entraînent une modification plus ou moins importante de couleur gingivale allant dans le sens décroissant avec l'augmentation d'épaisseur de tissu.

Le titane induit les plus grands changements esthétiques, jusqu'à 3 millimètres d'épaisseur de gencive, alors qu'un changement de couleur sous 2 ou 3 millimètres de muqueuse péri-implantaire n'est plus discernable à l'œil nu avec la Zircone ou encore la Zircone recouverte de céramique. (6) (7)

Les piliers en zircone semblent présenter un taux de survie satisfaisant sur 5 ans quel que soit le type de prothèse supporté ou leur localisation, la rétrospective bibliographique étant limitée sur le long terme, d'autres études sont nécessaires. (3)

Wang et al. ont proposé une étude des propriétés mécaniques des piliers zircone et titane suivant un modèle de vieillissement basé sur la perte osseuse péri-implantaire.

Il en ressort une indication des piliers en zircone en cas de nécessités esthétiques dans les secteurs antérieurs. (8)

Sous la contrainte mécanique le titane subit des déformations élastiques contrairement à la Zircone qui se rompt. Plusieurs cas de fracture de piliers Zircone sont référencés. Toutefois les forces provoquant la rupture des éléments en Zircone oscillent entre 500 et 700 Newton, soit des valeurs nettement supérieures aux forces développées en denture naturelle dans la région antérieur (200 N).

La présence de para-fonction, tel que le bruxisme, ne semble pas non plus contre-indiquer de façon absolue le traitement moyennant une certaine prudence. Le praticien devra tenir compte des effets d'une potentielle surcharge occlusale sur la pérennité implantaire : complications biologique (péri-implantite) et mécanique (dévissage et fracture prothétique voire implantaire) diminuant les chances de succès. Une prise en charge adéquate tend à limiter ces effets sans y palier totalement (thérapeutiques cognitivo-comportementales, études et équilibrations occlusales, plan de libération occlusal ou gouttière nocturne). (9) (10) (11)

Considérant les risques mécaniques que représente ces para-fonctions vis-à-vis de la résistance des systèmes implantaires, le traitement par pilier en Zircone semble dans ces conditions, déconseillé. Un pilier titane sera préféré et ce quel que soit le secteur concerné. (12)

L'étude des modifications structurelles causées par application d'une charge sur le pilier en titane révèle une déformation plastique intéressant non seulement le pilier mais également la vis dans le pilier et l'implant. Ces déformations ne sont pas observées dans le cas de pilier en zircone, ainsi la fracture nette du pilier en zircone jouerait un rôle protecteur pour l'implant et son accastillage. (9)

Le renfort d'un pilier en zircone par un élément de titane lors de sa conception (bague titane ou embase) permet de pallier le manque de résistance inhérent au matériau dans une configuration de connexion interne. L'endurance face aux mouvements de flexion des piliers en zircone renforcés par bague titane s'est avérée supérieure par rapport à de la zircone seule. (13)

	Titane	Zircone
Secteur antérieur	±	+
Secteur postérieur	+	-
Parodonte	Épais	Fin

Tableau 1 : tableau d'indication du Titane et de la Zircone en fonction du secteur (antérieur ou postérieur) et du biotype parodontal.

Du fait de leur propriétés biologiques et mécaniques proches, la zircone se substituera au titane lorsque des considérations esthétiques entreront en jeu. (14)

II.1.2 Mode de fabrication

II.1.2.a les piliers sur coulés

Les piliers usinés s'opposent aux piliers surcoulés (type UCLA : Universal Clearance Limited Abutment) à ce jour désuets.

Ils se composent d'une base en métal précieux (Or ou Palladium), afin d'assurer une surcoulée de qualité, surmontée d'un cylindre entièrement calcinable en laboratoire.

Plusieurs désavantages ont conduit à leur moindre utilisation, tels que leur coût (matériaux précieux), les risques de polymétallisme s'il existe déjà des restaurations avec des métaux non précieux, et une mise en œuvre plus compliquée au regard du développement de nouvelles méthodes de production par usinage.

II.1.2.b Piliers usinés

Deux catégories se distinguent : piliers usinés préfabriqués ou personnalisés.

Les piliers usinés préfabriqués : L'utilisation de piliers implantaires préfabriqués répond à des cas de figures de positionnement théoriquement « idéaux » des implants sur le plan prothétique, permettant un gain de temps pour les praticiens et prothésistes.

La forme générale du pilier préfabriqué cherchera à mimer l'architecture d'une dent préparée pour répondre à des contraintes parodontales : une limite de même hauteur tout autour du pilier entraînerait un enfouissement inapproprié des limites dans certaines zones. La limite marginale du pilier sera donc, à l'image d'une préparation corono-périphérique en prothèse fixée, située plus coronnairement dans les zones interproximales.

Les piliers usinés personnalisés : à l'issue d'une prise d'empreinte (avec un matériau d'empreinte adéquat de type élastomère de synthèse ou plâtre en fonction de la technique choisie) ou par système optique d'empreinte, il sera conçu un pilier adapté à la situation clinique (position de la limite cervicale, hauteur, angulation).

Une revue de la littérature conduite sur les piliers réalisés par protocole de CFAO (Conception et Fabrication Assistée par Ordinateur) rapporte les bénéfices constatés sur le plan de la précision structurelle et d'adaptation de l'infrastructure. La passivité à l'insertion du pilier dans l'implant, élément majeur et gage de bonne facture, s'est avéré de qualité équivalente à celle obtenue par méthode conventionnelle (non assistée par ordinateur).(15)

Les piliers préfabriqués offrent des capacités de verrouillage de la connexion implant-pilier similaires à des piliers CAD/CAM. (16)

L'emploi de pilier personnalisé peut améliorer la situation parodontale, là où un pilier préfabriqué serait moins adapté au pourtour gingival. Ce positionnement précis du joint à l'interface pilier-prothèse majoré semble indiquer leur utilisation dans le cas de rétention par scellement (minorant les risques d'excès de ciment non accessibles).

L'observation de l'évolution gingivale autour de piliers en Zircone et Titane marque une hauteur de récession papillaire supérieure avec l'utilisation de pilier préfabriqué par rapport à des piliers personnalisés issus de technologie CFAO. (17)

Sur le plan pécunier, la réalisation de piliers personnalisés s'avère guère plus onéreuse que l'emploi de pilier préfabriqué (pourtant fabriqués en série, sur catalogue). L'économie d'échelle de production n'est donc pas réimpacté sur le prix de vente au praticien. On pourrait considérer qu'à tarif équivalent, les piliers préfabriqués, plus ergonomiques pour le praticien, sont donc mis en balance avec les piliers personnalisés qui s'adaptent au plus près de chaque situation.

II.2 Mode de connexion

La connexion implantaire peut être définie comme l'emboîtement d'une partie mâle et d'une partie femelle, l'une située sur le pilier prothétique, l'autre au niveau du col implantaire, caractérisée par sa passivité ou activité et indexée ou non.

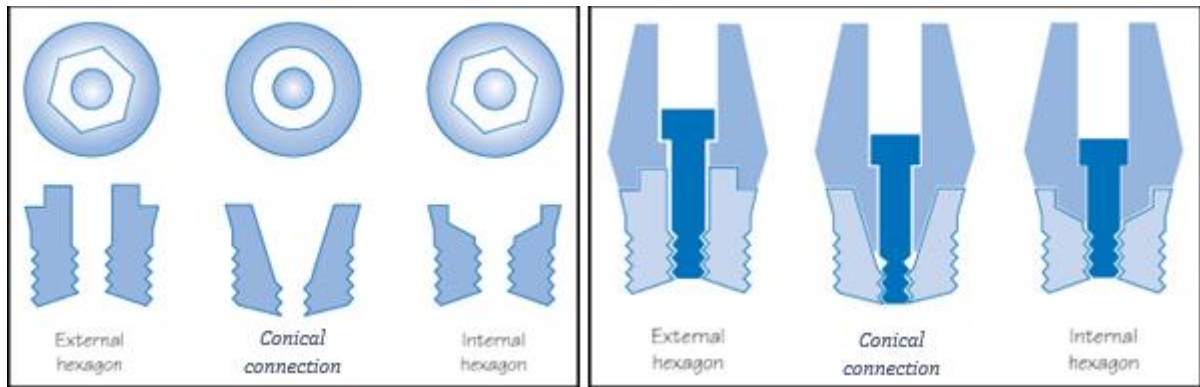


Figure 2 : différentes configurations de connexions implantaies : de gauche à droite respectivement, parallèle externe, interne conique et parallèle interne.

II.2.1 Notion de passivité ou activité d'une connexion

La passivité d'une connexion signifie que la rétention prothétique est assurée uniquement par les forces de vissage, induisant l'existence d'un espace microscopique entre les pièces. En opposition, les connectiques inspirées du cône morse présentent des forces rétentives mise en œuvre en partie par un phénomène de friction lors de l'assemblage implant / pilier et sont dites actives (voir I.2.4.b).

II.2.2 Indexation

Aussi appelée connexion « anti-rotationnelle » ou « engageante », cette spécificité permet un positionnement précis de l'élément prothétique sur le pilier ou dans l'implant grâce à une forme polygonale (hexagonale, octogonale, trilobée...) reproduite par les deux éléments (implant et pilier). Cette configuration est de choix dans le cas de prothèse unitaire pour un repositionnement à l'identique en bouche et au laboratoire.

Selon une étude des propriétés des différents motifs d'indexation, le degré de liberté de mouvement (du pilier dans l'implant) des connexions internes trilobées serait le plus faible devant ceux des connexions internes hexagonales, octogonales et coniques non indexées respectivement. Une restriction des mouvements du pilier aura pour conséquence directe de préserver la vis prothétique et limiter les désagréments liés au desserrage. De plus amples investigations sont nécessaires pour déterminer le rôle protecteur d'un index sur l'accastillage implantaire. (18)

II.2.3 connexion externe

Apparue aux premières heures de l'implantologie moderne, la connexion externe hexagonale est celle de l'implant de Branemark. Le col de l'implant est constitué d'un plateau surmonté par un hexagone avec un pas de vis central permettant la liaison implanto-prothétique.

La partie mâle située sur l'implant s'imbrique avec la partie femelle du pilier, le tout solidarisée au moyen d'une vis de titane, cette liaison est dite externe et passive. (19)




Figure 3 : implant MKIII^{MD} à connectique externe hexagonale de Nobel Biocare à gauche ; implant SPLINE^{MD} à connectique externe crénelée de la firme Zimmer à droite.

II.2.4 connexion interne

Les plus répandues à ce jour, la partie femelle se trouve dans le corps implantaire avec un pas de vis, développées dans le but d'étendre la surface de contact entre implant et pilier afin de majorer la stabilité de ce complexe. La distribution des forces au sein de l'implant s'en trouve améliorée.

II.2.4.a connexion interne polygonale

C'est une connexion indexée avec une rétention passive, assurée seulement par la vis de pilier, laquelle se trouve particulièrement exposée aux forces exercées. Si ces forces dépassent le seuil de charge maximal de la vis, les risques de dévissage et de fracture apparaissent. (20)




Figure 4 : exemple de connexion interne parallèles et coniques : octogonale, hexagonale ou trilobée.

II.2.4.b connexion interne de type « Cône morse »

Les connexions internes coniques se distinguent des connexions internes polygonales parallèles.

Le concept du cône morse « pur » se base sur la friction de deux pièces en forme de cône très légèrement angulés créant une « soudure à froid » assurant seul l'assemblage et la tenue des deux parties. En chirurgie-dentaire, la connexion cône morse appelée encore connexion conique, associe en réalité le concept des cônes emboîtés avec soit une extrémité filetée soit une vis transfixant le tout. Afin de procéder aux étapes de pose et dépose des différents piliers (transfert d'empreinte, cicatrisation, d'usage) sans risquer un blocage définitif du pilier dans son implant, on ne recourt pas réellement à une « soudure à froid », augmentant légèrement la convergence du cône entre 5 et 11 degrés.

Leur rôle autobloquant soulage la vis de Trans-fixation du pilier dans l'implant tout en bénéficiant d'une connectique conique. Un cône-morse pur nécessiterait une angulation (convergence à 5%) seulement de 1,5 degré des parois du cône (3 degrés au total) et une surface de contact avec l'implant étendue. A diamètre égal, un « cône morse » possède une surface de friction 4 à 6 fois supérieure à une connexion hexagonale. Au-dessus d'une angulation de 5,8 degrés, la rétention par vissage s'avère plus efficace. (21)

L'absence d'index et les variations de positions suivant le couple de serrage appliqué rendent difficile les traitements par cône morse pur. Des jeux de clefs de repositionnement seront nécessaires aux prothésistes afin de conserver la même orientation du pilier (risque majeur de rotation) et d'assurer la fidélité du modèle de laboratoire par rapport à la situation en bouche. Ces jeux de clefs accompagneront donc les travaux de laboratoire jusqu'en bouche.

C'est pour les raisons énumérées ci-dessus qu'en chirurgie dentaire, le cône morse pur est difficilement employable.

Dès lors il faut considérer l'usage de « faux cône morse », résultant de l'association d'une rétention vissée (par filetage) et d'un design cylindro-conique convergeant des parois des parties mâles et femelle respectivement (inspiré du « vrai » cône morse et retrouvé dans le concept de connexion conique).

II.2.4.c les connexions « hybrides »

Certains industriels proposent d'associer les deux précédents concepts : un pseudo cône-morse complété par une indexation géométrique polygonale.



Figure 5 : connexions activables indexées pour prothèse unitaire scellée anti-lock^{MD} de la société Global D^{MD}.

II.2.5 Comparaison des connexions

Leurs propriétés biologiques (herméticité de la connexion), mécaniques (stabilité face aux contraintes) ainsi que leur ergonomie d'emploi leur sont propres.

II.2.5.1 propriétés biologiques

Une étude portant sur le remodelage osseux péri-implantaire dans le secteur postérieur avec un recul de trois ans montre une perte osseuse supérieure chez les patients traités par système de connexion externe plutôt qu'interne. Parallèlement l'observation du remplissage papillaire dans les secteurs interdentaires révèle de meilleurs rendus avec la connexion interne. Ces deux phénomènes sont la conséquence directe des différents design implantaires (plus ou moins propice au relargage dans le milieu environnant d'un infiltrat inflammatoire situé à l'interface de connexion implantaire). (22) (23)

Pour la comparaison d'étanchéité des connexions, la mise en évidence par infiltration de solution de bleu de toluidine du micro-espace (microgap) entre le pilier et l'implant induisant des micromouvements de fluide (microleakage) s'est avérée nettement moins prononcée avec une connexion interne conique par rapport à une connexion interne parallèle ou encore externe. Cette capacité à « étanchéiser » l'ensemble pilier-implant des connexions coniques représente un facteur en faveur de leur utilisation au regard de l'impact qu'ont ces relargages de fluide sur la santé parodontale. (24)(25)

Zipprich et al. ont comparé in vitro l'effet de l'application de force statique (verticale) et dynamique (force de mastication, horizontale) sur la zone de jonction des piliers coniques ou parallèles avec l'implant. L'étude incluait vingt systèmes implantaires, de différentes marques, analysés au moyen de rayon X. Sur vingt implants, huit connexions coniques n'ont pas permis la mesure de microgap sous une force statique puis dynamique (200 Newtons). Pour contraster, sur tous les systèmes à connexion interne parallèle ont été observés et mesurés des microgap.

Il ressort donc de cette étude la capacité supérieure des connexions de type conique à sceller l'espace de jonction entre l'implant et son pilier. De cette tenue du pilier résulte une stabilité majorée face aux micromouvements induits donc une diminution potentiel de l'abrasion inhérente à ces mouvements et des micro-fuites (microleakage).

La perspective d'obtenir une amélioration de l'étanchéité de la connexion implantaire représente un argument majeur en faveur de ce type de connexion. (26) (27) (28)

II.2.5.2 propriétés mécaniques

Plusieurs singularités propres au type de connexion sont identifiées. La principale maintenance observée avec des connexions externes se situe au niveau de la vis de serrage se trouvant davantage exposée à des forces transversales provoquant desserrage et fracture. La connexion interne est moins exposée aux problèmes de desserrage mais davantage aux fractures de piliers entièrement en Zircon ou encore associée à des désagréments biologiques. *Pjetursson et al.* (29) Les connectiques inspirée du cône morse selon une étude prospective sur 4 ans, présentent d'excellents résultats face au desserrage de pilier. (30) Il est opportun de souligner qu'un serrage au torque adéquat permet de décroître le nombre d'incident technique. (31)

Une revue systématique de la littérature, des articles publiés après 2010, compare ces deux types de connexions vis-à-vis de la perte osseuse péri-implantaire associée. Sur Dix articles retenus, six convergeaient vers la preuve d'une perte osseuse significativement différente avec des valeurs supérieures dans le cas de connexions externes.

Les résultats, bien que provenant de traitements hétérogènes, ont montré tout de même un haut taux de survie pour les deux types de connexion et une fiabilité pour le traitement en connexion externe sur le long terme. (32)

Une mesure du torque nécessaire au dévissage du pilier, après 2000 cycles de mise en charge, a révélé des valeurs similaires aux trois types de connexion (externe, interne hexagonale et conique). L'écart le plus marqué, par rapport à son standard respectif, concerne la connexion externe et plus faible pour la connexion conique. (33) (27)

En comparaison avec la connexion externe, les connexions internes abaissent le centre de rotation du pilier et donc améliore la stabilité générale de l'ensemble. (34)

L'étude in vitro de la répartition des forces au sein du complexe implantaire montre un champ de propagation des contraintes beaucoup mieux répartis dans le cas de connexions internes. (35)

Sous la contrainte le titane subit une déformation plastique pouvant aboutir dans des cas extrêmes à la fracture du pilier. La réalisation d'un seul bloc du pilier pour connexion conique et

la stabilité majorée par phénomène de friction semble renforcer les propriétés mécaniques de ce type de connexion et notamment sa résistance.

L'effet du cône morse, c'est-à-dire la friction entre les parois du pilier et les parois interne de l'implant, amortit par rétention active les forces latérales limitant l'effet de rotation du pilier. (20)

Le suivi de patient sur cinq années suivant la mise en charge des implants incluant 96 connexions de type externe et 107 de type interne n'a pas permis de mettre en valeur de différence statistique significative quant aux complications techniques, échecs prothétiques ou implantaire. (36)

Après revue de la littérature, les connexion internes et particulièrement coniques, présentent un taux de réussite majoré quant au succès implantaire et à la préservation osseuse. (37).

Schmitt CM et son équipe ont investigué les performances des connexions coniques par rapport aux connexions internes non coniques. Des données in vivo et in vitro ont été recueillies après revue bibliographie d'articles postérieurs à 2012. Il ressort une résistance suffisante aux forces de flexion maximale et à la fatigue de charge pour les deux types de connexion. Cependant, les piliers coniques ont montré une supériorité en terme de maintien du couple de serrage et de stabilité de pilier. (28)

II.2.5.3 Ergonomie des connexions

La facilité de mise en œuvre par le praticien d'un système donné représente un facteur majeur dans la balance de choix du matériel. L'implant plus ou moins enfoui dans l'arcade peut être difficile à appréhender.

L'inconvénient ergonomique peut cependant être contourné si le jour de la pose implantaire, le praticien réalise également la mise en place du pilier définitif (chirurgie « One-time one abutment » ou « en un temps »). Jusqu'ici pratiqué avec des systèmes non expressément conçus pour cet usage, il a été développé depuis peu un système entièrement dédié à ce protocole par la marque Nobel-Biocare^{MD} (voir ci-après).

En plus d'un atout ergonomique, la non-désinsertion du pilier au cours du traitement favorise considérablement la cicatrisation et la santé du micro-environnement alentour. La difficulté réside cette fois dans la juste anticipation de la future hauteur gingivale. En effet, le placement d'un pilier trop court ou long nuirait à l'intégration biologique ou esthétique, si tel est le cas, le praticien devra alors procéder au changement de pilier au détriment des bénéfices apportés par la « chirurgie en un temps ». (38) (39)

Quel que soit le type de connexion ou marque d'implant, un contrôle radiologique doit être réalisé afin de vérifier la juste insertion du pilier dans l'implant.

La connexion externe, du fait de la faible hauteur de son hexagone limite les sensations tactiles pour le praticien et la possibilité de jauger le correct enfoncement du pilier sur le plateau prothétique (40).

La connexion interne offre un assemblage aisé au praticien, lequel sentira le placement passif du pilier jusqu'au col implantaire. L'indexation limite le nombre de positions possibles du pilier donc un engagement simple du pilier jusqu'en butée.

Une connectique de type cône morse pur exposerait le praticien au risque d'obtenir une soudure à froid avant la mise en place complète du pilier dans l'implant. En revanche les connexions coniques permettent un centrage facilité du pilier dans l'implant, si bien que certains praticiens ne trouvent plus d'utilité à la réalisation d'une radiographie de contrôle (ce qui bien entendu est une erreur, la radiographie étant nécessaire dans tous les cas). La courbe d'apprentissage pour la manipulation de ces connexions est plus longue et contraignante pour le praticien et les recommandations du fabricant devront être rigoureusement respectées. (41) (42)

II.2.5.4 Tableau comparatif des connexions

Connexion	Propriétés biologiques	Propriétés mécaniques	Propriétés ergonomiques
Externe parallèle	<ul style="list-style-type: none"> • Faible herméticité de connexion • Perte osseuse augmentée en position sous-crestale 	<ul style="list-style-type: none"> • Faible résistance au dévissage des piliers • Micromouvements importants entre pilier et col 	<ul style="list-style-type: none"> • Sensations tactiles limitées • Prothèse plurale possible sans pilier
Interne parallèle	<ul style="list-style-type: none"> • Herméticité majorée par rapport à la connexion externe 	<ul style="list-style-type: none"> • Résistance accrue aux dévissages • Réduction des micromouvements pilier-implant • Résistance des parois du col haute depuis le titane de grade IV et V 	<ul style="list-style-type: none"> • Enfoncement guidé jusqu'en butée • Piliers MUA conseillés pour prothèse plurale
Interne Conique	<ul style="list-style-type: none"> • Meilleure herméticité • Perte osseuse diminuée en position sous-crestale 	<ul style="list-style-type: none"> • Résistance accrue aux dévissages • Meilleure résistance aux forces latérales et micromouvements par rapport aux connexions parallèles 	<ul style="list-style-type: none"> • Friction augmente au fur et à mesure de l'enfoncement • Piliers MUA pour prothèses plurales

Tableau 2 : principales caractéristiques des connexions à plat, externes et internes, et coniques (43)

II.2.6 relations entre la taille de plateforme et la taille de pilier

La plateforme dominant le col implantaire est destinée à recevoir le pilier prothétique. Elle peut être de même diamètre que ce dernier, leurs parois sont alors en « bout à bout », ou de taille supérieure, créant un décalage transversal entre les parois du col et du pilier (voir figure 6).

Ce retrait transversal de la paroi du pilier par rapport à celle du col crée un impact direct sur le développement et l'attache parodontale autour de cette zone, donnant lieu à un concept à part entière : la commutation de la plateforme ou *platform-switching*.

II.2.6.1 Platform switching

En 1991, le fabricant d'implant 3i avait mis sur le marché des implants de large diamètre (5 et 6 mm) sans les accompagner de piliers aux diamètres correspondants. Ainsi, en secteur postérieur certaines restaurations reposaient sur des implants de 3,75 millimètres de diamètre ainsi que sur des implants de 5 et 6 millimètres. Tous ces implants étaient connectés à des piliers aux diamètres identiques. Il a été observé qu'autour des implants standards, la lyse osseuse verticale atteignait la première spire, en conformité avec les classiques radiologiques observés. Cependant, autour des implants de gros diamètre, le niveau osseux était de manière fortuite maintenu à son niveau initial ; la résorption osseuse prévue était absente. Longtemps cette observation n'a été ni interprétée, ni exploitée.

Le concept du *platform-switching* (PS), (par opposition au *platform-matching* ou bout à bout) repose sur l'association d'une plateforme implantaire de diamètre large ou standard et d'un pilier sous dimensionné afin de placer le joint de liaison pilier-implant à distance de l'os marginal (théoriquement un Implant WP avec pilier RP ou implant RP avec pilier NP). La compatibilité entre piliers et implant de taille différente n'étant pas universelle, les fabricants ont par la suite intégré le concept de commutation de plateforme dans leurs diverses gammes. (44)

Sur le plan biologique, l'intrafiltrat inflammatoire relargué par effet de pompage se trouve être contenu dans un espace réduit par rapport à une configuration « classique », limitant l'inflammation parodontale et le remodelage osseux périphérique. L'établissement d'un anneau muqueux autour du pilier occupant cette zone de repli offre une protection supplémentaire à l'os. Il en découle une lyse osseuse limitée observée par de nombreux auteurs. (45) (46) (47)

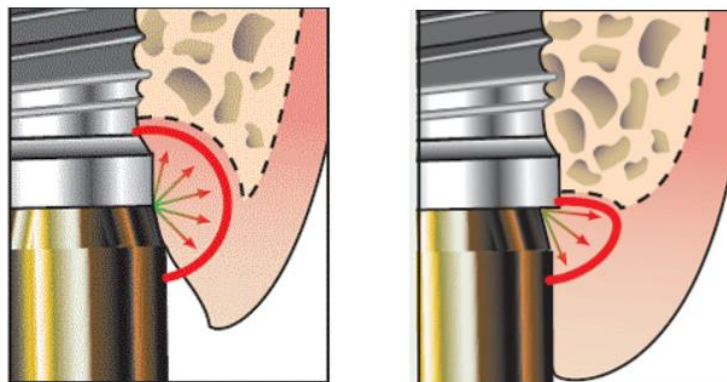


Figure 6 : Schéma représentant l'espace de diffusion de l'intrafiltrat inflammatoire dans l'environnement péri-implantaire et ses conséquences. A gauche le concept de *platform-matching*, à droite le concept de *platform switching*.

D'un point de vue mécanique, les contraintes distribuées au sein de l'implant et à l'os ont été étudiées. Considérant l'os trabéculaire, aucune différence significative n'est objectivable quant à la réduction des forces transmises. En revanche au niveau de l'os cortical, le PS en comparaison avec une connexion bout à bout, offre une réduction du stress transmis à l'os lors de la soumission à des forces verticales et obliques.

Sous la contrainte, l'implant lui-même subit une déformation élastique propageant les forces directement au niveau de l'interface implant-os. Il apparaît une meilleure répartition de ces forces et une moindre déformation grâce au concept de platform-Switching donc une préservation de l'environnement osseux péri-implantaire. (48) (49)

Ce concept est applicable sur connexion externe comme interne. Toutefois, l'utilisation du pseudo cône-morse sur connexion externe aurait tendance à diminuer la résistance à la fatigue du pilier et sa vis. Aucune différence ne semble être significative sur connexion interne. (50)

Sur le plan esthétique, l'espace offert par le recul du pilier vers le centre de l'implant permet un développement horizontal des tissus mous favorisant le développement de la papille, notamment dans des zones où l'espace (entre dent et implant ou inter-implants) est réduit.

II.2.6.2 Association du Platform Switching et du cône morse

Une revue de littérature, basée sur 81 études, met en avant les bénéfices résultant de l'association d'une connectique inspirée cône morse et du concept de commutation de plateforme. Malgré l'existence d'un frein inhérent à une majorité d'études réalisées in vitro ou in vivo sur modèle animalier ou encore un suivi à long terme manquant, il est objectivé que cette association permet une relation plus efficace entre le pilier et son implant.

Les études examinées révèlent les avantages suivants : bonne cicatrisation, préservation de l'os péri-implantaire majorée avec une stabilité renforcée des tissus mous, réduction du microgap et configuration plus appropriée dans le cas d'espace interdentaire mésio-distal restreint. (51) (52)

Concernant le taux de survie des système cône morse avec plateforme commutée, il reste similaire à celui des autres formes de connexion. De ce fait, tous les types de traitements peuvent être employés à ce jour. (53)

La préservation de l'os péri-implantaire combiné au renforcement parodontal observé ouvre la perspective de pouvoir traiter avec plus de sérénité les zones avec espace mésio-distal réduit (incisive latérale max, incisive mandibulaire) dans des cas où l'expansion orthodontique n'est pas envisageable. La distance tolérée par cette nouvelle configuration reste à explorer.

II.3 système intégrant le pilier

C'est le cas des implants monoblocs : L'implant et le pilier ne font qu'une pièce réalisée dans le même matériau. Le principal apport de cet implant réside dans la suppression du joint implant pilier, limitant ainsi les risques inhérents à la présence d'une connexion implant - pilier implantaire.

L'absence de pilier implique une impossibilité de rattrapage d'axe, d'adaptation marginale prothétique, d'utilisation en cas de faible volume osseux (impossible d'angler l'axe de pose de l'implant) voire de prothèse plurale qui nécessiterait un parallélisme parfait. Leur emploi est donc contraignant.

Ce sujet ne sera pas développé dans ce travail.

II.4 Mode d'assemblage prothétique

Il est distingué deux modes d'assemblages reposant chacun sur une mécanique rétentive propre : l'un par affrontement de deux pièces maintenues par vissage, l'autre par l'effet d'un ciment de scellement.

Des avantages de l'un découleront les inconvénients de l'autre et vice versa.



Figure 7 : illustration des modes de rétention prothétique, scellée à gauche, vissée à droite.

II.4.1 Prothèse implantaire scellée

Sur le pilier implantaire sera scellé un élément prothétique (Couronne ou Bridge).

En prothèse scellée, les ciments provisoires ont été considérés comme des matériaux de scellement définitif pour prothèse d'usage du fait de la faible conicité des piliers implantaires. Une conicité de 6° suffit à assurer une rétention par friction (mécanisme cône morse) complétée par l'effet de scellement.

Mécaniquement intéressant (facilité de démontage), les ciments provisoires subissent cependant une dégradation de leur qualité avec le temps (contraintes thermiques, solubilité) entraînant des lacunes (réserve bactérienne) dans le joint formé et par voie de conséquence un relargage dans le milieu environnant. (54) (55)

II.4.1.a les avantages

L'absence de puits d'accès au sein de l'élément prothétique assure une meilleure homogénéité du matériau, gage de propriétés mécaniques et occlusales supérieures. Lorsque le puits d'accès à la vis de prothèse, de part une angulation excessive de l'axe prothétique par rapport à l'axe implantaire, s'abouche en vestibulaire, la prothèse scellée est alors la seule alternative viable pour un rendu esthétique correct. (56) La fréquence de cette dernière situation est en régression depuis l'apparition des puits de vissage angulés.

II.4.1.b Les inconvénients

La fusée de ciment de scellement présente un risque majeur de mucosite péri-implantaire et de péri-implantite : un défaut d'élimination des excédents malgré la plus grande rigueur, présente un risque majeur aux conséquences délétères pour la pérennité du traitement à long terme. (57) (58)

Le descellement de la prothèse peut être rendu difficile voir irréalisable imposant un accès à la connexion implantaire délabrant pour la prothèse d'usage (fraisage pour ouvrir un puits d'accès).

Au vu du lien existant entre péri-implantite et échec implantaire, par contamination au ciment de scellement, nombre de praticien s'oriente vers des traitements vissés quel que soit le secteur concerné. (59)

II.4.2 Prothèse implantaire vissée

Un élément prothétique unitaire ou plural est vissé soit directement dans l'implant, soit sur un pilier droit ou angulé.

L'accastillage de vissage sera généralement en titane, propre au système de connexion implantaire utilisé.

Récemment mis sur le marché, les systèmes à puits d'accès angulés permettent un décalage jusqu'à 25 degrés de l'axe du puits par rapport à l'axe implantaire ou l'axe du pilier. Cela permet d'étendre le champ d'application de traitement par prothèse vissée dans les secteurs antérieurs où le puits d'accès ne pourrait pas aboucher sur la face vestibulaire.

Dans les secteurs postérieurs, l'accès occlusal s'en trouve facilité dans le cas d'ouverture buccale réduite. (58) Le centrage du puits sur la face occlusale, facilité par cette technique, évite de fragiliser la céramique et permet de moins interférer avec l'occlusion.

La réalisation de prothèse vissée directement dans l'implant permet un gain de hauteur prothétique ou encore esthétique dans les secteurs antérieurs. Dans ce cas, il est obligatoire d'opérer plusieurs vissages et dévissages dans l'implant (pilier de cicatrisation, transfert d'empreinte, pilier définitif) avec les désagréments biologiques que cela comporte.

II.4.2.a les avantages

- Maintenance possible par démonter et récupérer aisément la prothèse et le pilier pour assurer la maintenance qu'elle soit prothétique (éclat sur cosmétique) ou biologique (inflammation gingivale ou péri-implantite).
- Permet le contrôle de la passivité des armatures (irréprochable)
- Rôle de fusible de la vis de prothèse

II.4.2.b les inconvénients

Plusieurs problèmes d'ordre technique sont recensés :

- Casse de la vis de prothèse
- Desserrage prothétique ou du pilier associé à des mobilités (du pilier seul dans le cas de prothèse scellée).
- Défaut esthétique du puits d'accès occlusal
- Difficultés occlusales par usure du matériau de comblement des puits

II.4.3 comparatifs selon le mode d'assemblage

Aucune différence significative permettant d'orienter le choix du praticien, n'existe entre les deux modes de rétention du point de vue des taux de survie et d'échec. La rétention par vissage est plus en proie à des désagréments techniques comme le dévissage ou fracture de vis de prothèse, là où la rétention par scellement présentera des préjudices biologiques plus contraignants en cas d'excès de ciment. (54) (61)

Au secteur antérieur maxillaire, la stabilité de l'implant dans le massif osseux requiert un positionnement chirurgical précis, cerné sur toute sa périphérie par le tissu osseux (risque de fenestration vestibulaire). Ce positionnement donne lieu à un décalage de l'axe implantaire par rapport à l'axe des couronnes dentaires qui rendait difficile l'emploi de prothèse vissée avant les systèmes de puits d'accès angulés (Angulated Screw Channels, ASC^{MD} de la marque Nobel-Biocare^{MD}, système AxIN^{MD} chez Anthogyr^{MD}.) La prothèse scellée était alors souvent indiquée.

L'angulation des puits d'accès à la vis prothétique permet de solutionner nombre de cas auparavant traités par prothèse scellée, offrant au praticien la sérénité sur le plan esthétique et biologique vis-à-vis des excès potentiel de ciment ou encore de la maintenance.

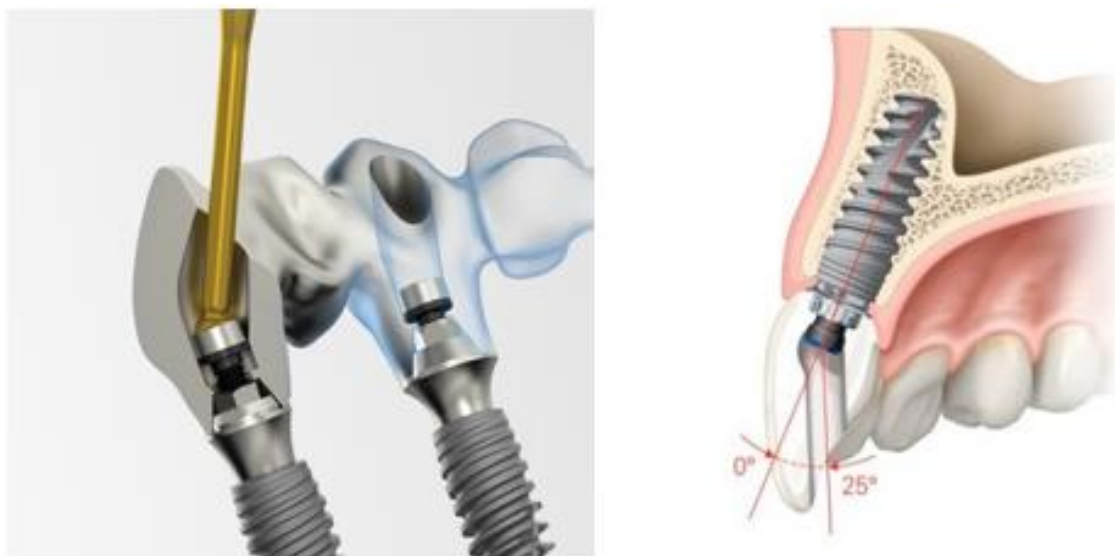


Figure 8 : illustration du système de puits d'accès angulé chez Anthogyr^{MD} (gauche) et Nobel Biocare^{MD} (à droite). A noter l'usage possible en prothèse plurale.

II.5 piliers originaux et copies

II.5.1 couples de serrage

Il est fourni par le fabricant, propre à chaque système et marque et doit être scrupuleusement respecté afin d'assurer le bon fonctionnement et la pérennité du traitement implantaire.

Il est recommandé d'effectuer un premier serrage au torque indiqué puis de réitérer l'opération dix minutes plus tard dans le but de réduire les risques de desserrage. (62)

Marque implantaire	Anthogyr	Global-D	Straumann	Nobel-Biocare	Biomet	Zimmer
Torque de serrage dans l'implant	25 N.cm	15 N.cm Sauf pilier conique, Locator et boule.	35 N.cm	35 N.cm Sauf pilier boule, MUA et NobelActive ^{MD} à 15 N.cm	20 N.cm	30 N.cm

Marque implantaire	Anthogyr	Global-D	Straumann	Nobel-Biocare	Biomet	Zimmer	TBR
Torque de serrage de prothèse sur pilier	15 N.cm Sauf système Inlink ^{MD} à 25 N.cm	10 N.cm	15 N.cm	15 N.cm Sauf 35N.cm sur On1 ^{MD}	20N.cm sauf MUA serrage manuel	30 N.cm Sauf MUA à 20 N.cm	30 N.cm
Torque de serrage de vis de couverture, pilier de cicatrisation, transfert d’empreinte : Manuel (5 à 10 N.cm)							

Tableaux 3 : tableaux récapitulatifs des différents couples de serrage de plusieurs grandes enseignes d’implant.

II.5.2 Pilier original

Il s’agit d’un pilier produit par le fabricant d’implant sur la base des dimensions nominales d’origine. Ils sont standardisés ou réalisés par procédé CAD/CAM, conçu pour offrir les meilleurs caractéristiques (mécaniques et biologique) au système implantaire.

II.5.3 Pilier non original

Dans ce cas le pilier est produit par une entreprise tierce, il peut être « certifié » ou « compatible ».

Le pilier certifié est produit par un centre de fraisage tiers, lequel sera ensuite « certifié » (directement ou non) par la compagnie productrice de l’implant.

Les piliers compatibles sont produits par une société d’implant compatible avec d’autres systèmes d’implant (présentant la même interface pilier prothétique – implant). Ces derniers pourraient également être produits par une entreprise générique, ne participant pas à la production des implants. (62)

Plusieurs études mettent en garde contre les similitudes seulement apparentes de ces piliers. En effet, les centres de fraisage tierces n'effectueront pas nécessairement les mêmes batteries de tests sur leurs produits ou appliqueront des critères de qualités divergents des originaux.

Karl M. et Irastorza-Landa A. ont comparé in vitro six groupes formés de piliers originaux et de piliers compatibles sur la base de plusieurs paramètres comme la précision dimensionnelle, la précharge de vis, présence de microgap, la résistance à fatigue, la déformation circonférentielle ou encore la colonisation bactérienne associée au relargage d'intrafiltrat inflammatoire (microleakage).

Il ressort une différence significative des résultats obtenus par ces méthodes de tests avancés traduisant des variations considérables de leurs propriétés physico-mécaniques. (63)

Une étude sur la micro-morphologie de la jonction implant-pilier a été réalisée avec trois éléments disponibles sur le marché et compatibles avec le même système implantaire. Ces piliers originaux et non originaux ont été torqués selon les recommandations du fabricant d'implant. Les piliers compatibles présentent des différences dimensionnelles majeures par rapport aux originaux, lesquelles peuvent s'avérer critiques concernant la pérennité du traitement sur le long terme. (64)

Il est donc recommandé de privilégier les éléments originaux ou au moins certifiés, ayant fait l'objet de contrôles et suivant strictement les recommandations du fabricant.

Les piliers seulement « compatibles » sont dès lors à écarter. (62)

Piliers originaux		++
Piliers non originaux	Piliers certifiés	+
	Piliers compatibles	-

Tableau 4 : tableau de choix des piliers suivant leur manufacture.

III. Choix du pilier en fonction du type de prothèse

L'implantologie occupe aujourd'hui une place majeure dans l'arsenal thérapeutique bucco-dentaire, répondant à l'ensemble des situations cliniques de remplacement dentaire que peut rencontrer le praticien. Toutefois, plusieurs options thérapeutiques existent et sont couramment mises en œuvre pour chaque situation. Les notions fondamentales vues précédemment guideront le praticien quant au choix du pilier implantaire mais ce dernier devra également tenir compte de critères cliniques, moins universels, pour s'adapter au cas par cas.

III.1 Les piliers de cicatrisation

Diversifiés par leur forme (évasés de leur base à leur sommet ou non), diamètre (équivalent ou inférieur à celui du col implantaire) et hauteur, ils sont mis en place le jour de la chirurgie implantaire ou dans un second temps en fonction du protocole appliqué.

Utilisés initialement afin de guider la cicatrisation muqueuse et façonner le profil d'émergence, les piliers de cicatrisation devaient dès le jour de la pose implantaire « pousser » les tissus du col jusqu'au rebord gingival. Une évolution du paradigme a modifié cet usage : le premier pilier de cicatrisation doit être plus fin, permettant la prolifération du tissu kératinisé autour du futur pilier. Il pourra être ensuite changé pour un pilier de cicatrisation mimant le profil d'émergence de la future couronne. Certains piliers présentent un profil concave pour renforcer le gain de tissu kératinisé.

La hauteur du pilier ne devra pas dépasser la gencive de plus d'un millimètre, tout en empêchant un recouvrement par les tissus mous. Ce paramètre peut être modulé pour des besoins esthétique (zone antérieure) ou mécanique (prothèse amovible largement évidée). (65)

III.1.2 Les piliers immédiats

Le remplacement du pilier de cicatrisation pour le pilier d'usage entraîne un traumatisme du micro-environnement parodontal établi au cours des semaines de cicatrisation avec pour conséquence un risque de remodelage osseux péri-implantaire. (66) (67)

Le protocole de pose du pilier le jour de la chirurgie, orienté sur la préservation de l'attache parodontale autour du pilier était déjà mis en œuvre au moyen de pilier non expressément indiqué à cet usage (Pilier MUA par exemple). Fort de constater ses avantages, certaines marques proposent des piliers d'usage spécialement conçus pour une mise en bouche le jour de la chirurgie implantaire. Son rôle sera de guider la cicatrisation cette fois en préservant l'anneau gingival sur son pourtour par le non retrait de ce dernier lors des étapes de prothèse. C'est le principe du « one-time one-abutment ».

La base On1^{MD} du fabricant Nobel Biocare^{MD} a cette vocation pour les restaurations unitaires. Sa mise en place guidera la cicatrisation tout en permettant de rehausser la plateforme de travail prothétique du niveau juxta crestal à juxta-gingival.

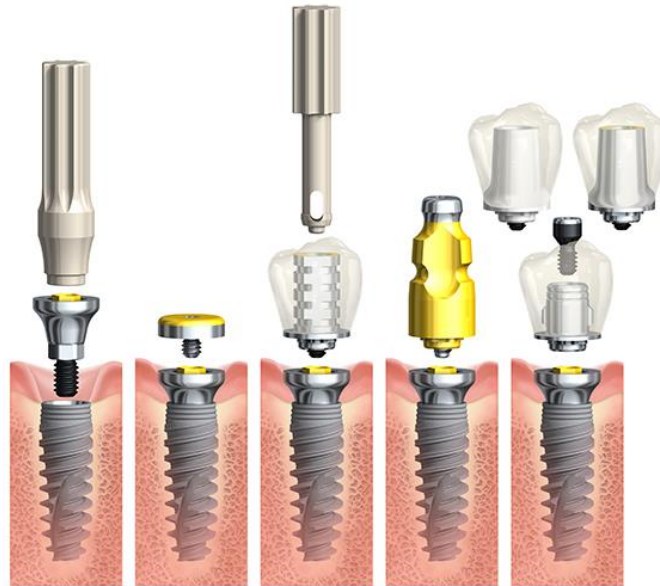


Figure 9 : séquence de traitement par système On1^{MD}. De gauche à droite : la mise en place de la base On1^{MD} ; Capuchon de cicatrisation ou Couronne transitoire ; transfert d'empreinte ; Infrastructure de couronne transvissée et scellée (zircone ou titane).

Malgré un défaut de recul clinique, ce système aux propriétés mécaniques satisfaisantes, favorisant la sauvegarde des tissus mous et une flexibilité prothétique pour le praticien semble être une alternative de traitement sérieuse pour les réhabilitations prothétiques unitaires voire plurales en secteurs molaires à canins. (68) (69)

Les performances biomécaniques immédiates et dans le temps de ce système restent à étudier. Quelques points faibles peuvent d'ores et déjà être soulevés : l'épaisseur gingivale après cicatrisation devra être anticipée par le praticien pour un parfait respect du protocole. Un changement de pilier ou une modification des tissus avoisinants (gingivoplastie ou greffe) passé le délai de cicatrisation représentera une perte des bénéfices d'un tel protocole sans toutefois présenter de risque pour la pérennité implantaire.

Le plateau horizontal ne permet pas de corriger en secteur antérieur maxillaire la différence de hauteur de gencive existant entre la paroi vestibulaire et palatine (induite par un axe implantaire non perpendiculaire au rebord supérieur gingival).

Le système ne présente pas de puits d'accès angulés à ce jour, cédant davantage de champs d'application à de la prothèse scellée (et ses inconvénients). La conception en titane des base On1^{MD} peut s'avérer être source de défaut esthétique (aucune base en zircone disponible).

III.2 Prothèse Unitaire

Le traitement unitaire sera guidé par les impératifs chirurgicaux et prothétiques directement liés au secteur concerné.

III.2.1 Secteur antérieur

Dans les secteurs antérieurs, le facteur esthétique conditionné par le biotype parodontal est prépondérant pour le choix thérapeutique des piliers, qui pourront être préfabriqués ou anatomique, en zircone ou titane.

La quantité et qualité des tissus gingivaux orientera le praticien vers l'emploi de pilier préfabriqué : 2-3 millimètre de tissu kératinisé en épaisseur associé à un phénotype parodontal plat. Une gencive festonnée indique, afin de s'adapter au mieux à sa géométrie, de réaliser des piliers personnalisés (leur coût de réalisation similaire n'entrant pas en jeu, les piliers personnalisés pourraient être indiqués dans les deux cas de figure).

Il en est de même pour le choix du matériau, une épaisseur gingivale de moins de 3 millimètres d'épaisseur indiquera l'utilisation de pilier en zircone pour assurer l'absence de coloration transgingivale du pilier.

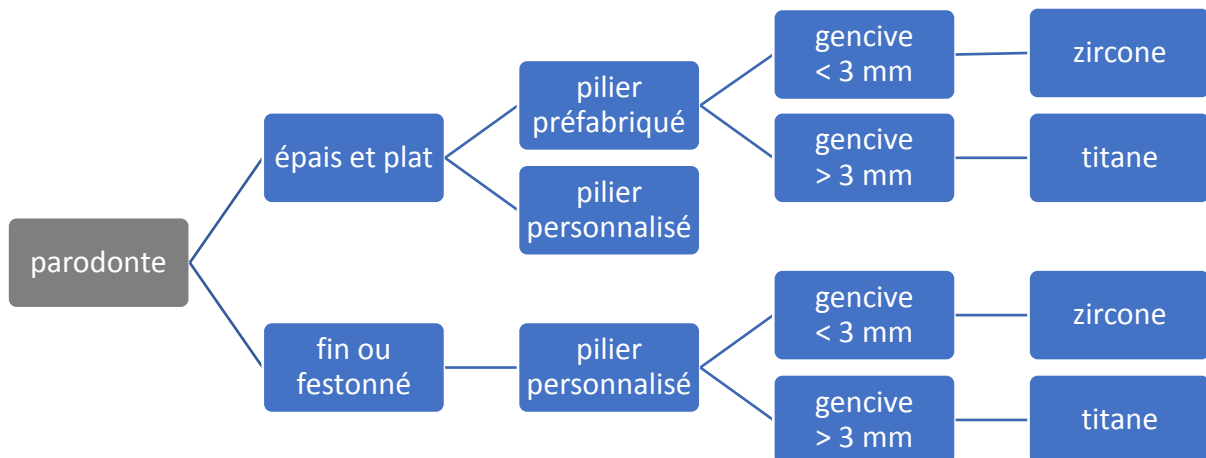


Figure 10 : arbre décisionnel du choix du pilier et du matériau en fonction du parodonte en secteur antérieur.

Le respect du concept de plateforme commuté entre l'implant et son pilier est indiqué par soucis de préservation parodontale. Le remplissage papillaire et la bonne santé des tissus, en plus d'être gage de pérennité, sont primordiaux pour un rendu esthétique satisfaisant.

Dans le secteur antérieur l'espace prothétique inter-occlusal est la plupart du temps suffisant, toutefois une hauteur de moins de 7 millimètres contre indiquerait le recours à la rétention scellée (distance minimale pour recevoir le pilier et sa couronne).

Pendant les phases de cicatrisation, le patient souffrira d'un défaut esthétique majoré par l'absence de dent en secteur antérieur maxillaire. La réalisation de couronne provisoire sur pilier provisoire (préfabriqué ou personnalisé) pourra compenser ce défaut. Cette couronne provisoire ne sera pas mise en occlusion afin d'éviter de solliciter l'implant pendant sa phase d'ostéo-intégration.

Séquence de traitement : une fois les implants torqués à 35 N.cm⁻¹, les transferts d'empreinte sont mis en place. L'empreinte permet d'obtenir (après positionnement des répliques implantaire) le maître modèle en plâtre sur lequel sera confectionné la prothèse provisoire. Le pilier provisoire est sélectionné suivant son adaptation par rapport à la hauteur gingivale (variant de 1 à 5 millimètres). (Il est possible aussi d'adapter en bouche, un moule préformé à un pilier préfabriqué).

III.2.1.1 Couronne unitaire scellée

L'indication d'une prothèse scellée découle de l'impossibilité de réalisation d'une prothèse transvissée lorsque le puits d'accès à la vis risquerait de s'aboucher sur la face vestibulaire ou le bord libre de la couronne et compromettrait le rendu esthétique et la solidité de la prothèse.

III.2.1.2 Couronne unitaire transvissée

Depuis l'avènement des systèmes d'accès angulés (ASC^{MD}, Ax-In^{MD}), le champ d'application des prothèses transvissées s'est élargi. La couronne solidarisée au pilier peut être directement transvissée dans l'implant.

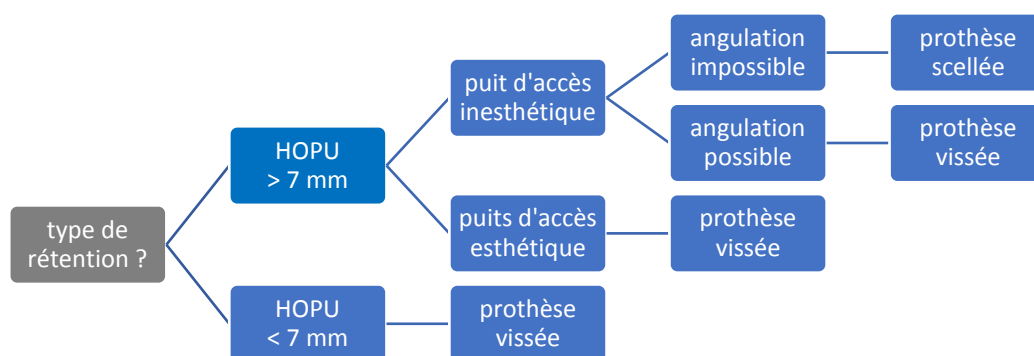


Figure 11 : arbre décisionnel pour le choix du type de rétention.

Illustration clinique : La patiente consulte pour une demande de réhabilitation esthétique antérieure. La dent numéro 22 présente une lésion apicale chronique fistulée en vestibulaire. Les couronnes prothétiques des dents 11 et 22 sont inadaptées.

Après examen du sourire (naturel et forcé), la ligne du sourire ne découvre que peu les collets des dents antérieures (motif de consultation de la patiente). L'harmonie occlusale (hauteur) dans ce secteur (avant comme après traitement orthodontique) ne contre-indique pas la prothèse scellée. En revanche par soucis d'une bonne intégration du traitement et la prothèse transvissée étant disponible (l'axe implantaire permettant une position linguale du puits), on écartera la rétention scellée. Le parodonte plutôt fin et à la tendance rétractile de la patiente indique plutôt l'emploi de pilier en zircone usinée pour des considérations esthétiques. La céramique cosmétique stratifiée n'est pas utilisée dans la partie trans-gingivale (état de surface moins bon, en particulier sur les bords).

La présence sur la face palatine du puits d'accès rebouché à la résine composite, relativement simple à combler, n'entraînera pas d'incohérence vis-à-vis de l'occlusion.

(Chirurgie implantaire réalisée par le docteur Bruce Plaut – traitement orthodontique par le Dr Laurence Chiche-Uzan - étape prothétique par le docteur Michel Laurent – laboratoire de prothèse de monsieur Gilles Phillip.)

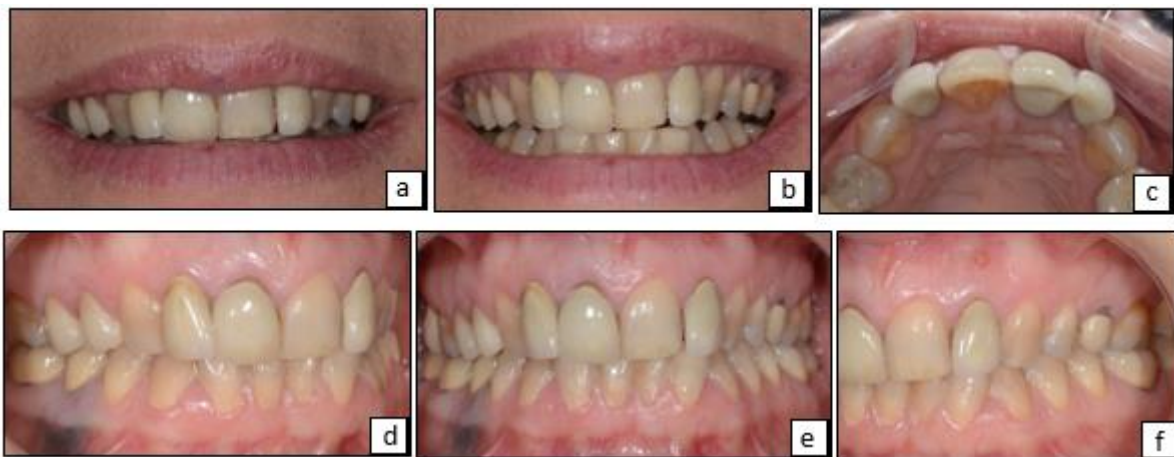

Figure 12 : situation initiale. a) ligne du sourire naturel. b) sourire forcé. c) vue occlusale maxillaire. d) vue latérale droite. e) vue antérieure. f) vue latérale gauche.

L'espace vacant laissé par l'avulsion de la dent numéro 22 est comblé par une couronne provisoire en extension collée sur la dent 21. Elle permettra de valider la largeur mésio-distale obtenue par traitement orthodontique.

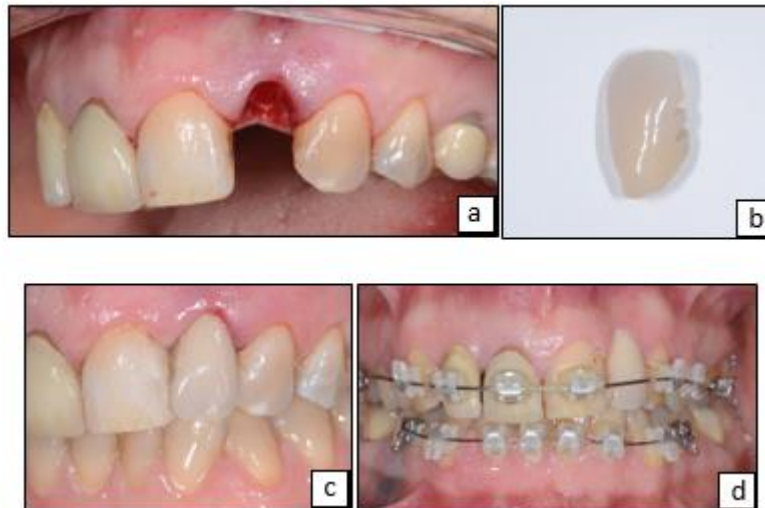


Figure 13 : a) alvéole dentaire post extractionnelle. b) Dent du commerce utilisée comme provisoire. c) provisoire de 22 collé sur 21. d) traitement orthodontique.

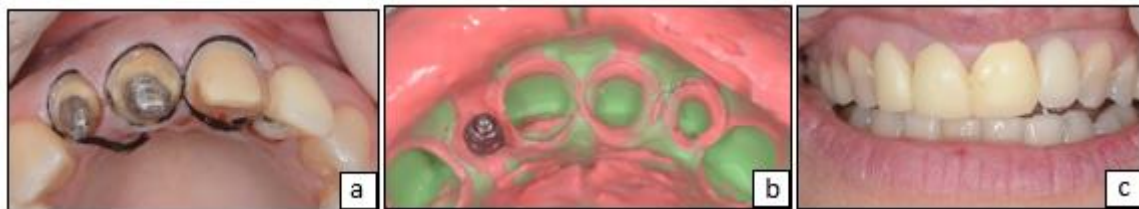


Figure 14 : a) préparations corono-périphériques et cordonnés déflecteurs en place. b) empreinte type « double mélange ». c) provisoire dento-porté sur 12, 11 et 21. Provisoire implanto-porté sur 22.

Bien que centré sur la problématique liée au remplacement de l'incisive latérale gauche, le traitement doit être abordé avec une dimension d'ensemble, traitant dans le même temps couronnes implanto et dento-portées. La cohérence du résultat dépendra de cette simultanéité dans la réflexion et l'intervention.

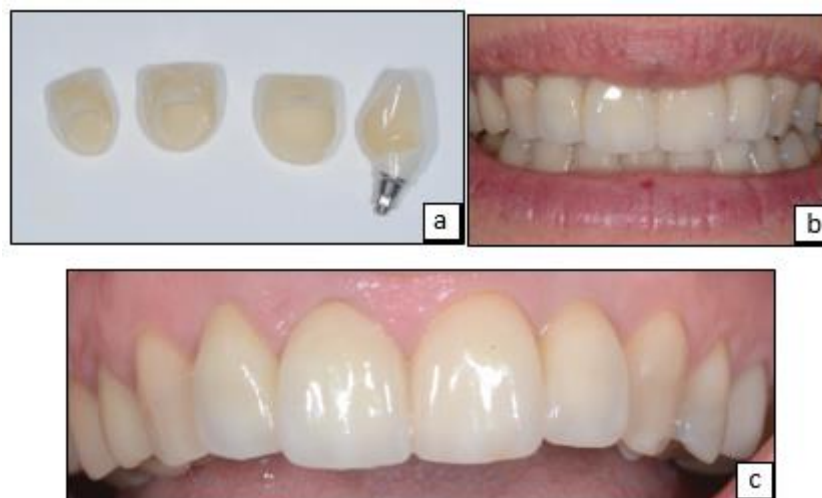


Figure 15 : fin du traitement. a) couronne céramo-céramique et couronne implantaire. b) photo du sourire. c) vue antérieure de l'arcade maxillaire.

III.2.2 Secteur postérieur

En présence de contraintes esthétiques limitées, le choix du pilier s'effectuera selon des considérations prothétiques à savoir l'espace inter-occlusal disponible. Une hauteur occlusale prothétique utilisable (HOPU) réduite (moins de 7 millimètres, mesurée depuis le rebord col implantaire à la face occlusale antagoniste) contre indiquera la prothèse à rétention scellée.

L'organigramme décrit dans la *figure 11* concernant le mode de fabrication des piliers et le type de rétention est valable pour le secteur postérieur.

En revanche l'organigramme décrit par la figure 10 sur le choix du matériau se nuance. La zircone trouve moins d'indication en secteur postérieur, l'élasticité du titane réagissant plus favorablement aux forces exercées dans ces secteurs est préférable dans un cadre de moindre nécessité esthétique. Cependant certains patients demandent de limiter l'utilisation des métaux en bouche : la zircone peut apporter une réponse à cette attente même dans les secteurs postérieurs.

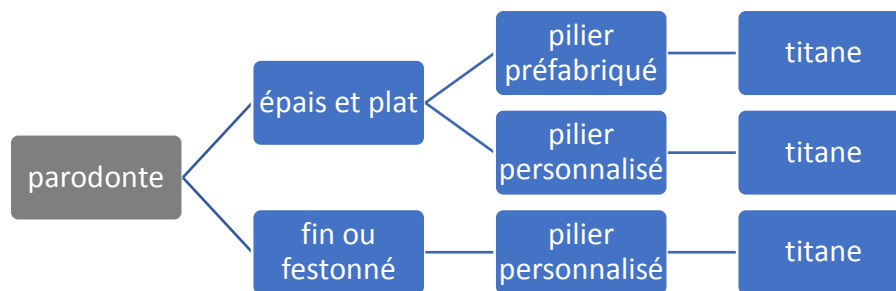


Figure 16 : arbre décisionnel de choix du mode de fabrication du pilier en fonction du parodonte, en secteur postérieur.

La temporisation par prothèse provisoire dans ces secteurs n'est pas systématique, l'esthétique étant peu affecté par cette zone.

Le pilier peut être personnalisé ou préfabriqué si l'environnement parodontal et prothétique y sont propices.

III.2.2.1 choix de rétention scellée

Comme pour le secteur antérieur, l'indication d'une prothèse scellée découle de l'impossibilité de réalisation d'une prothèse transvissée : lorsque le puits d'accès à la vis risquerait de s'aboucher sur la face vestibulaire. Une Hauteur Occlusale Prothétique Utilisable (HOPU) d'au moins 7 millimètres est un prérequis.

III.2.2.2 choix de rétention transvissée

(Le cas suivant pourrait aussi être traité au moyen d'un pilier en zircone ou d'un pilier en titane céramisé).

Illustration clinique n°1 : remplacement d'une première prémolaire maxillaire par traitement implantaire et système On1^{MD}.

(Chirurgie et étape prothétique par le Docteur Nicolas Henner – laboratoire de prothèse Mélot à Nîmes).

L'extraction de la dent numéro 14 est réalisée selon les méthodes « atraumatiques » afin d'assurer la préservation alvéolaire. S'en suit la pose implantaire (avec xénogreffe) et de l'embase On1 sur l'implant qui vient rehausser définitivement le futur socle prothétique. Le capuchon de protection, le transfert d'empreinte ou encore la prothèse seront à son contact.

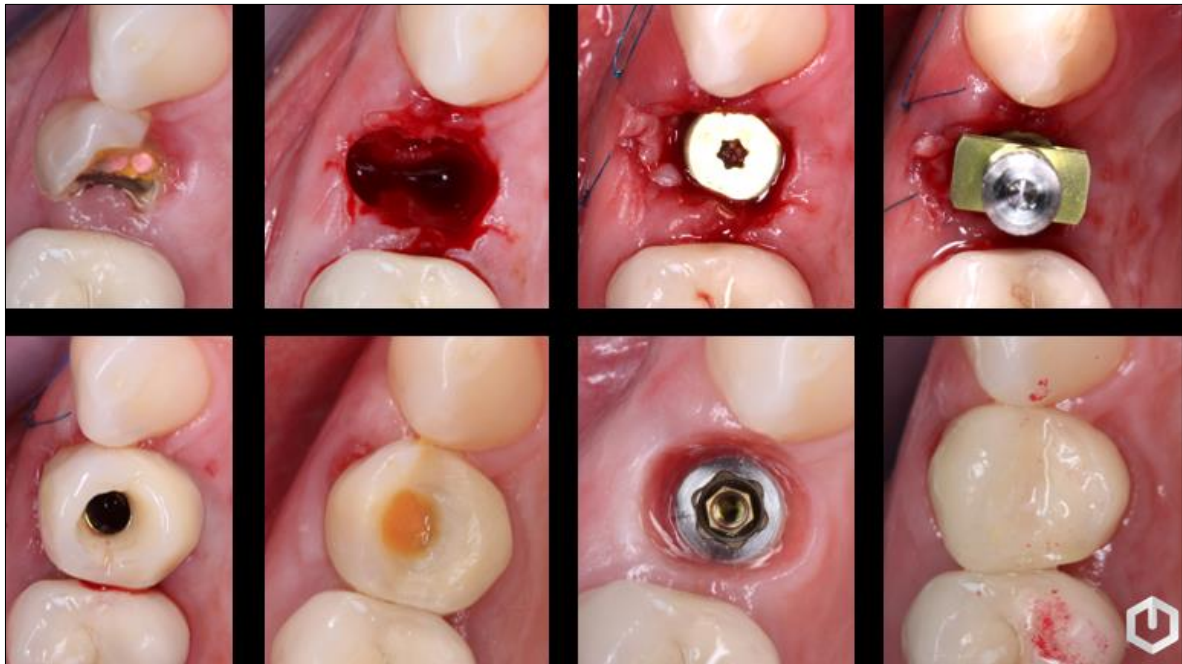


Figure 17 : déroulement du traitement en vue occlusale. De gauche à droite : dent fracturée ; extraction atraumatique ; pose implantaire (avec capuchon) et xénogreffe ; transfert d'empreinte ; couronne provisoire et puits d'accès ; cicatrisation à 1 mois avec couronne provisoire ; cicatrisation à 6 mois en vue occlusale de la base On1^{MD} ; Couronne d'usage transvissée.

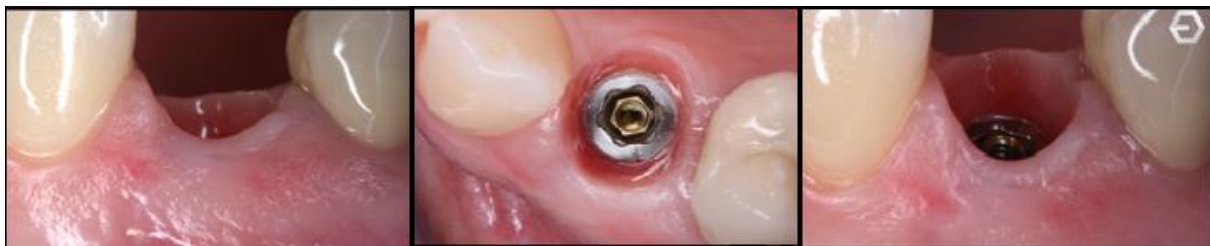

Figure 18 : photo de la base On1^{MD} et des tissus parodontaux avoisinant totalement cicatrisés.

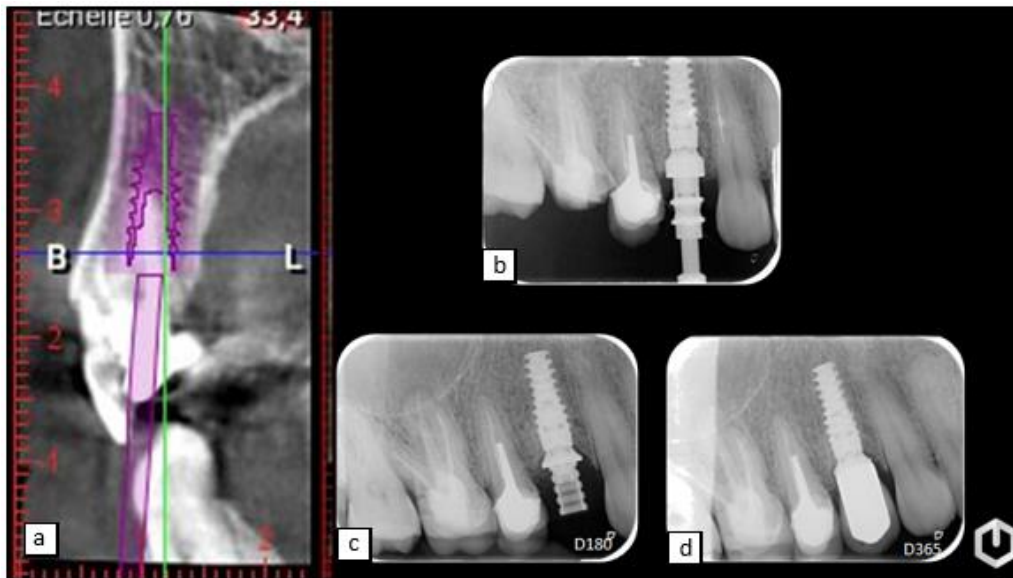


Figure 19 : a) examen radiologique préopératoire (CBCT). b), c) et d) radiographies de contrôle le jour de l'empreinte prothétique, à 6 mois et 1 an.

Cas clinique n°2 : Une technique peu référencée dans la littérature scientifique, consiste à sceller une couronne percée sur un pilier hors de la bouche et à transvisser ensuite l'ensemble dans l'implant (à l'image d'une prothèse direct-implant). La présence d'un puits d'accès sur la face palatine ou occlusale de la couronne doit être anticipée par le prothésiste.

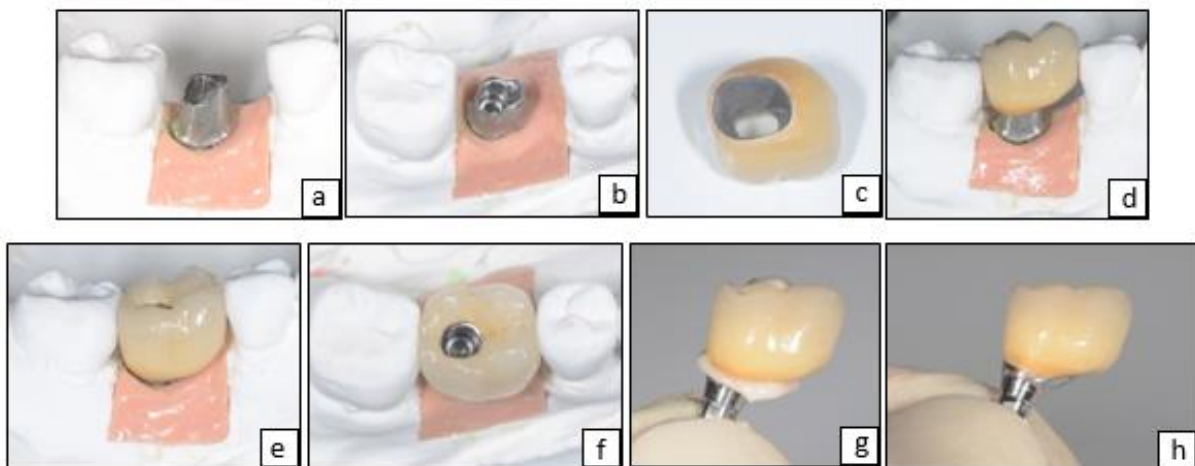


Figure 18 : prothèse « intermédiaire » entre rétention scellée et vissée. a) et b) pilier prothétique pour coiffe scellée sur maître modèle, vue latérale et occlusale, respectivement. c) intrados prothétique. d) couronne sur pilier. e) et f) couronne en place en vue latérale et occlusale (avec puits d'accès), respectivement. g) scellement prothétique et excès de ciment. h) excès de ciment éliminés.

(Étape prothétique par le docteur Michel Laurent – laboratoire de prothèse de monsieur Gilles Phillip.)

L'atout majeur sera l'élimination des excès de ciment et son contrôle réalisable à l'écart du micro-environnement tissulaire. Un pilier en titane au contact des tissus mous est préférable pour sa biocompatibilité (une CCM sur métal non précieux direct-implant enfouit des métaux aux produits de corrosion plus délétères pour la gencive à son contact). Cela permet donc d'associer un pilier en titane avec une coiffe céramo-métallique en Chrome-Cobalt (laquelle offre un gain de résistance par rapport à une coiffe céramo-céramique) selon une méthode « direct-implant ».

D'autre part, en cas de résultat inesthétique, ou de défaut de point de contact, lors des essayages en bouche, la céramique prothétique pourra être modifiée sans besoin pour le prothésiste de chauffer l'ensemble pilier-cosmétique (solidarisés dans le cas de prothèse directe implant) risquant une altération du titane.

(Chirurgie implantaire réalisée par le docteur Bruce Plaut - étape prothétique par le docteur Michel Laurent – laboratoire de prothèse de monsieur Gilles Phillip.)

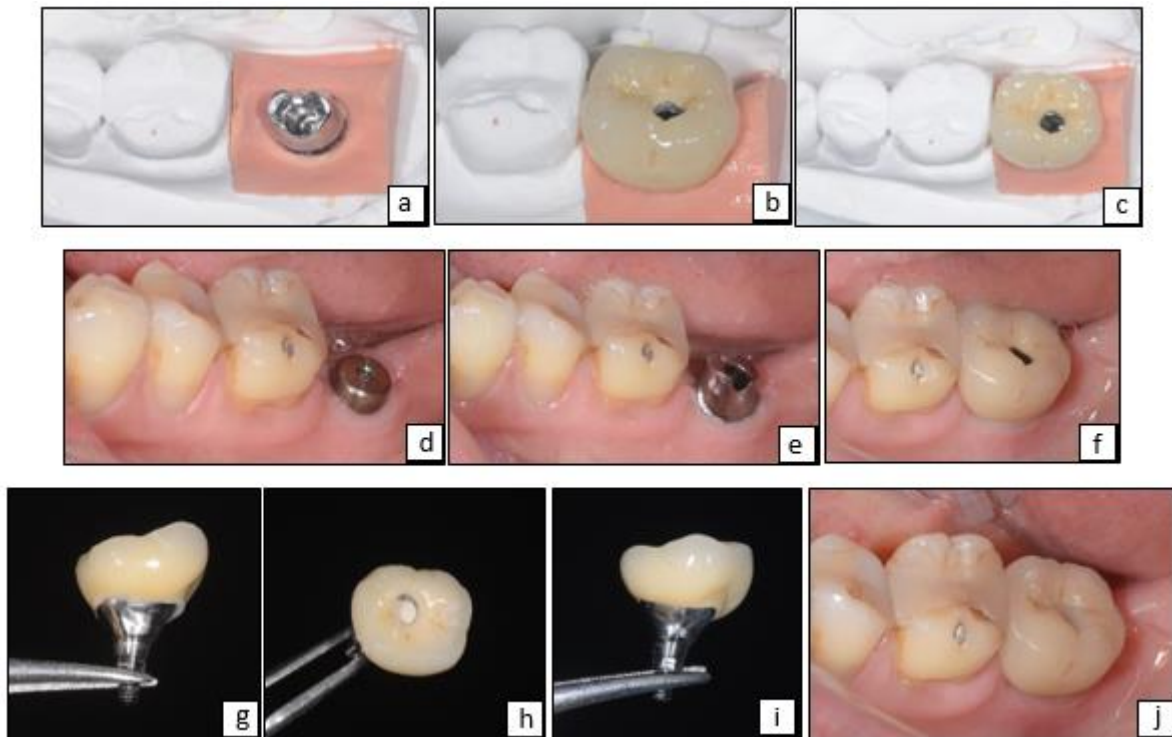


Figure 19 : a) pilier pour prothèse scellé sur maître modèle. b) couronne sur maître modèle, vue latérale et occlusale, respectivement. c) capuchon de cicatrisation. d) pilier en bouche (repositionné avec une clef en résine non présente sur la photo). e) essayage prothétique sur le pilier en bouche. f), g) et h) scellement et élimination des excès de ciment exo-buccal après validation endobuccale. i) fin de traitement et puis d'accès comblé à la résine.

III.3 Prothèse Plurale

Pour obtenir une passivité d'adaptation et le plein engagement des armatures au sein de la connectique implantaire, un strict parallélisme entre chaque implant serait prérequis (dans le cas de prothèse direct-implant). Un tel critère étant délicat à obtenir cliniquement, la divergence implantaire est souvent compensée par le pilier recevant l'armature (certains systèmes offrent une connexion « à plat » directement sur l'implant, sans indexation grâce à la pluralité).

Des piliers dits non engageants, reposant uniquement sur le col implantaire permettraient la réalisation de prothèses plurales transvissées. Les inconvénients majeurs sont la diminution de l'étanchéité (du fait de leur moindre pénétration et surface de contact dans l'implant) par rapport à une connexion engageante et la perte de l'effet de commutation de plateforme alors rendu impossible.

Autre inconvénient : le travail à proximité de l'os lors des manœuvres prothétiques.

Les piliers *Multi-unit* aussi appelés piliers MUA pour Multi-Unit Abutment, sont eux engageants, incontournables pour la réalisation de prothèses plurales transvissées. Ils peuvent être droits ou angulés jusqu'à 30 degrés (Donc il est possible de rattraper un décalage de plus ou moins soixante degrés entre deux implants).



Figure 20 : Pilier multi-unit angulé et droit de la marque Global-D^{MD} (à gauche) ; de la marque Biotech Dental^{MD} (à droite).

Les considérations prothétiques et esthétiques seront similaires à celles de l'édentement unitaire (hauteur occlusale, situation d'abouchement du puits d'accès en fonction de l'axe implantaire).

L'axe implantaire détermine par rapport à la situation de la future prothèse, le recours à un pilier angulé ou droit (afin de permettre la correcte insertion prothétique et que le puits d'accès émerge sur la face occlusale dans le cas de rétention vissée).

Réhabilitation intéressant le secteur 1 postérieur où les dents 15, 16 et 17 sont absentes par prothèse plurale implanto-portée.

(Chirurgie implantaire réalisée par le docteur Bianca Giancarlo - étape prothétique par le docteur Michel Laurent – laboratoire de prothèse de monsieur Gilles Phillip.)

Au terme des six mois de cicatrisation, les transferts d'empreintes sont insérés sur les piliers MUA, après retrait des capuchons de cicatrisation, et solidarisés (fils de soie et résine). L'armature obtenue est validée en bouche (passivité, taille, forme, espace pour le cosmétique suffisant...).

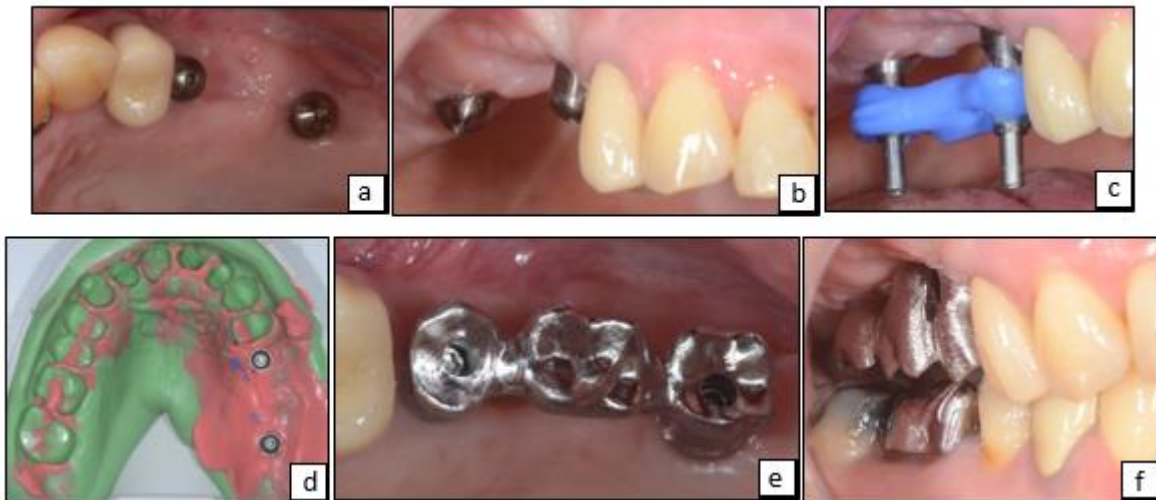

Figure 21 : a) et b) capuchons de cicatrisation. c) transfert d'empreinte solidarisés. d) empreinte avec les transferts (sans répliques d'implant). e) armature transvissée en bouche, vue occlusale. f) armature en bouche pour contrôle de l'espace inter-occlusal.

A ce stade, l'armature est renvoyée au laboratoire pour mise en esthétique (cosmétique).

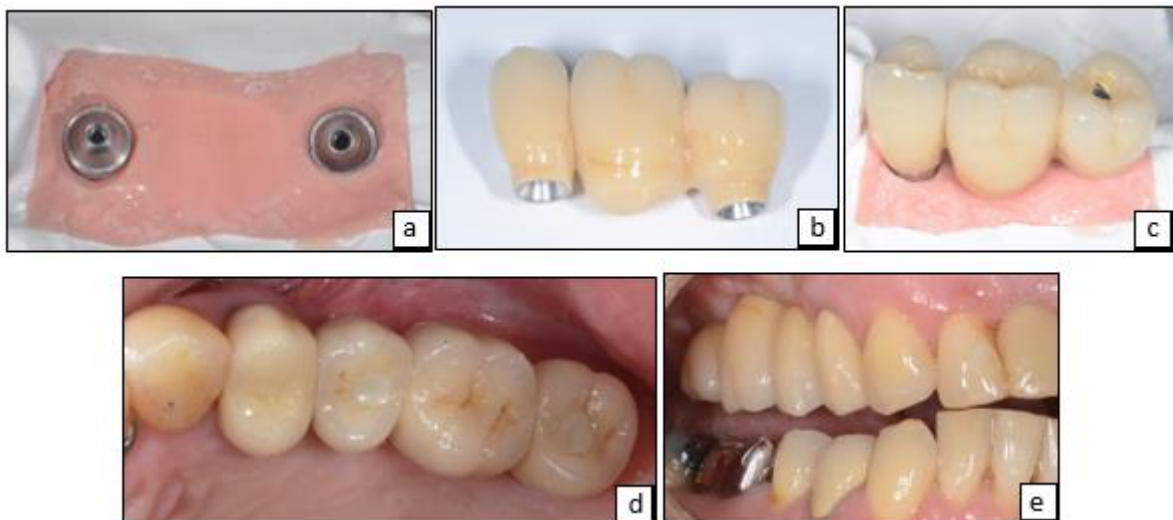


Figure 22 : a) pilier MUA sur maître modèle. b) bridge implanto-porté 15 – 17. c) bridge sur modèle en plâtre. d) vue occlusale des puits d'accès comblés. e) Bridge en bouche vue latérale.

III.4 Prothèse complète

III.4.1 Prothèse Adjointe Complète Supra Implantaire

Les systèmes de Prothèse Adjointe Complète à rétention Supra Implantaire (PACSI) reposent généralement sur deux à quatre implants. Davantage réalisés sur l'arcade mandibulaire, les piliers permettront une rétention majorée et un retrait facilité de la prothèse. (68)

Les avantages de cette méthode seront économiques sur le plan financier et chronologique par la réduction du nombre d'implants et sa facilité de mise en œuvre à court terme.

De cette réduction du nombre d'implants et la mobilité relative de la prothèse résultera une usure des pièces rétentives voir des doléances contraignantes.

Dans le temps, la maintenance prothétique sera équivalente à celle d'une prothèse fixée (implanto-portée) avec ses spécificités : changement ou renouvellement du système d'attache (cavalier sur barre, plastique sur système Locator^{MD}, caoutchouc des attachements sphériques), nettoyage prophylactique professionnel des piliers implantaires et de la prothèse, rebasages prothétiques éventuels.




Figure 23 : attachements axiaux : pilier sphérique et Locator, respectivement à gauche et à droite, du fabricant Global-D^{MD}.

Lucia Fernandez-Esteva et son équipe ont mené une étude sur des patients traités par réhabilitation mandibulaire totale sans et avec rétention implantaire. Ce travail fut réalisé sur trois groupes : patients traités par prothèse adjointe totale (n = 56), patients traités par PACSI avec deux implants à connexion externe (n = 31) et patients traités par PACSI avec deux implants à connexion interne (n = 49). Il apparaît que l'intervention la plus fréquente concerne l'ajustage prothétique avec une dominance chez les patients sans traitement implantaire. Le rebasage des prothèses est opéré en moyenne tous les quatre ans pour les prothèses adjointes contre sept ans pour les prothèses à rétention supra-implantaire.

Le desserrage des piliers, de même que leur usure sont plus élevés dans le groupe de patients avec des PACSI sur implants à connexion externe. L'inflammation gingivale s'est également avérée plus répandue en cas de connexion externe.

Les patients traités par système PACSI (les deux groupes confondus) sont nettement plus satisfaits de leur traitement par rapport aux patients traités par système adjoint simple. (71)

Les systèmes Locator^{MD}, aujourd'hui très usités, présentent pour point faible leur susceptibilité à l'usure des parties titanes, entraînant une perte de leur qualité rétentive. Cependant, initialement et dans le temps, ce système semble montrer de meilleurs résultats quant à cette diminution des propriétés rétentives en comparaison avec les systèmes Clix^{MD} et Dalbo-plus^{MD}. (72)

La marque *Zest Anchors*^{MD} s'est donné pour projet de pallier ces inconvénients et a développé une nouvelle génération de pilier : le Locator R-Tx^{MD}. Conçu avec un matériau de revêtement Duratec^{MD} (carbonitride de titane) renforcé par rapport à celui des Locators préexistants, il est plus esthétique, plus dur et résistant face à l'usure.

La géométrie modifiée offre une double rétention et une forme évasée permettant une optimisation de l'engagement des prothèses sur le pilier. La capacité de pivot du capuchon sur son pilier a été étendue jusqu'à soixante degrés entre deux implants.

La réduction de l'hexagone de serrage pourrait diminuer la contamination de cette zone par le biofilm donc favoriser la pérennité implantaire. Je comprends mal le raisonnement Cette hypothèse reste cependant à vérifier, le pilier étant constamment au contact salivaire, on peut penser que les mouvements du capuchon seront rapidement accompagnés de mouvements de fluides donc d'infiltration bactérienne. (73)

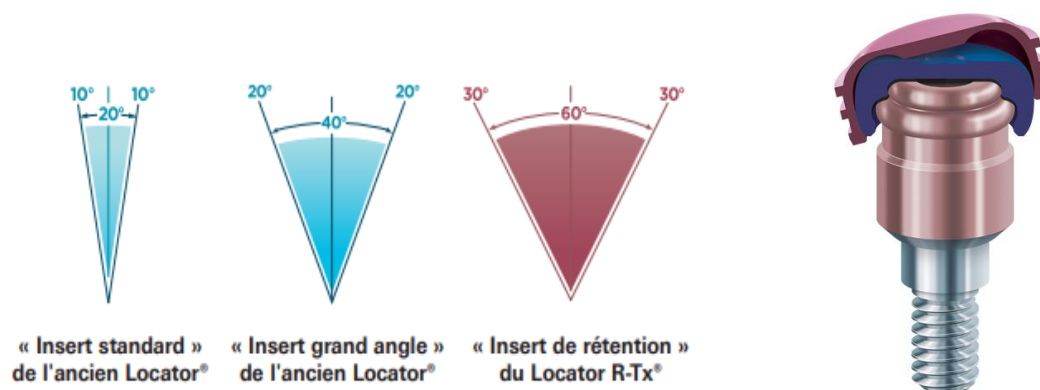


Figure 24 : amplitude de mouvement de l'insert en nylon des locators R-Tx^{MD} dans sa loge par rapport aux modèles antérieurs ; Pilier Locator R-Tx^{MD} en position dynamique.

La prothèse totale maxillaire possède des qualités rétentives supérieures (effet de ventouse majoré par recouvrement du palais), expliquant l'emploi essentiellement mandibulaire de ces piliers où les crêtes osseuses plus fines offrent une moins grande surface de contact. La plus faible densité osseuse au maxillaire rend également les implants plus sensibles aux contraintes tangentielles.

III.4.2 Prothèse complète fixée

Il s'agit d'un bridge implanto-porté avec ou sans fausse gencive en fonction du niveau de résorption osseuse et de la situation de la ligne du sourire. Il peut être transvissé ou bien scellé, toutefois la rétention scellée a tendance à être écartée au vu de la plus grande facilité d'entretien (démontage de la prothèse) d'une prothèse vissée.

L'utilisation de piliers multi-unit droits ou angulés est la règle pour ce type de prothèse. Ils seront placés lors de la pose des implants ou lors de la deuxième phase chirurgicale.

Les piliers Multi-Unit Angulés (MUA) trouveront leurs indications dans ce type de traitement pour corriger les axes implantaires trop divergents et faciliter la réalisation prothétique en réhaussant l'assise prothétique à un niveau juxta-gingival. Ils assurent un engagement passif et complet aisé des armatures prothétiques dans un contexte où pour des raisons chirurgicales (résorption osseuse) certains implants seront volontairement inclinés par le praticien en charge de la pose implantaire.

L'avancée de la résorption osseuse définira trois cas de figure : une résorption légère sera traitée par bridge complet (céramo-métallique ou céramo-céramique) à émergence naturelle (sans fausse gencive), un avancement modéré sera compensé par une fausse gencive en céramique, quand un cas sévère de fonte osseuse imposera le recours à une fausse gencive à part entière en résine (volume plus important) solidarisant des dents en résine à une barre usinée en titane.

Cas clinique numéro 1 : réhabilitation complète maxillaire sur une crête osseuse moyennement résorbée. (Chirurgie implantaire réalisée par le docteur Giancarlo Bianca - étape prothétique par le docteur Michel Laurent – laboratoire de prothèse de monsieur Gilles Phillip.)

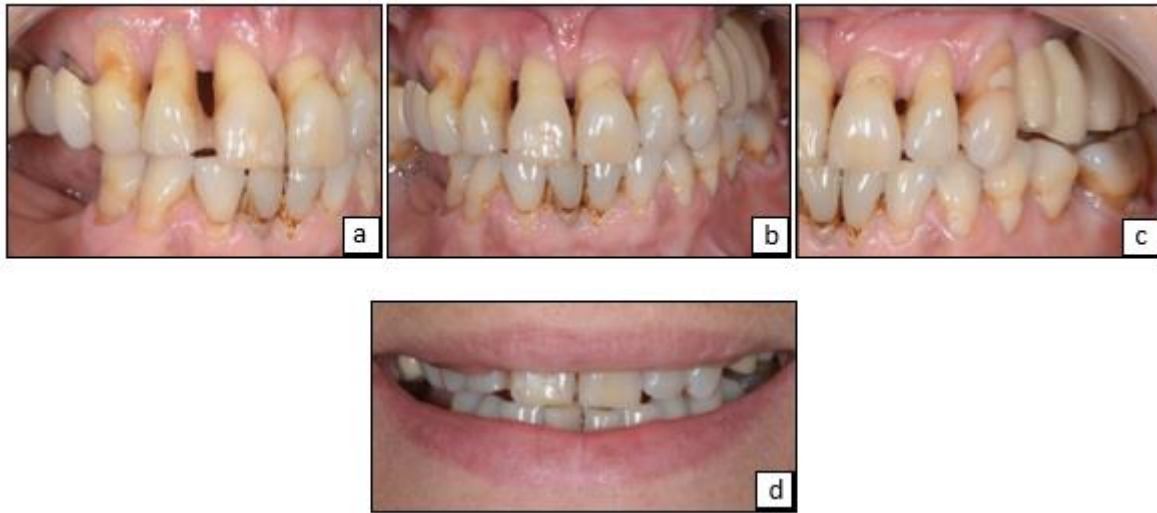

Figure 25 : photos de la situation initiale endobuccale et ligne du sourire. a) vue latérale droite. b) vue frontale. c) vue latérale gauche. d) photo de la ligne du sourire.

Un bridge transitoire transvissé, sur six implants ici, est transvissé le jour de la chirurgie (mise en charge immédiate) après confection au laboratoire le jour même (figure 25). Ce bridge transitoire sera laissé en bouche pour l'enregistrement des rapports intermaxillaires et dévissé pour le transfert sur articulateur avec arc facial. Une fois le montage en articulateur réalisé, il est envoyé au laboratoire, le provisoire est lui replacé en bouche. Les piliers MUA sont vissés dans les implants et une prise d'empreinte au plâtre à ciel ouvert est réalisée puis envoyée au laboratoire, lequel renvoie une clef en plâtre de contrôle (certifie l'exactitude d'enregistrement).

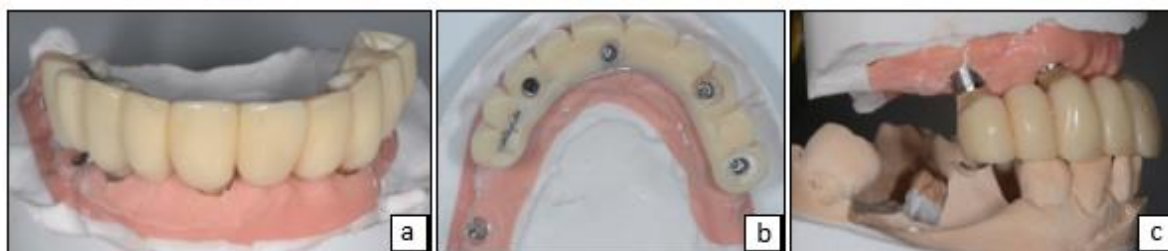

Figure 26 : a) et b) prothèse provisoire sur maître modèle. c) montage en articulateur avec le bridge provisoire.

Un exemplaire en résine de la future prothèse permet l'essayage en bouche pour validation de projet esthétique. Ce dernier comporte une gencive amovible permettant au praticien de juger une fois en bouche sa nécessité ou non en fonction de la hauteur de résorption crestale à compenser (figure 14).

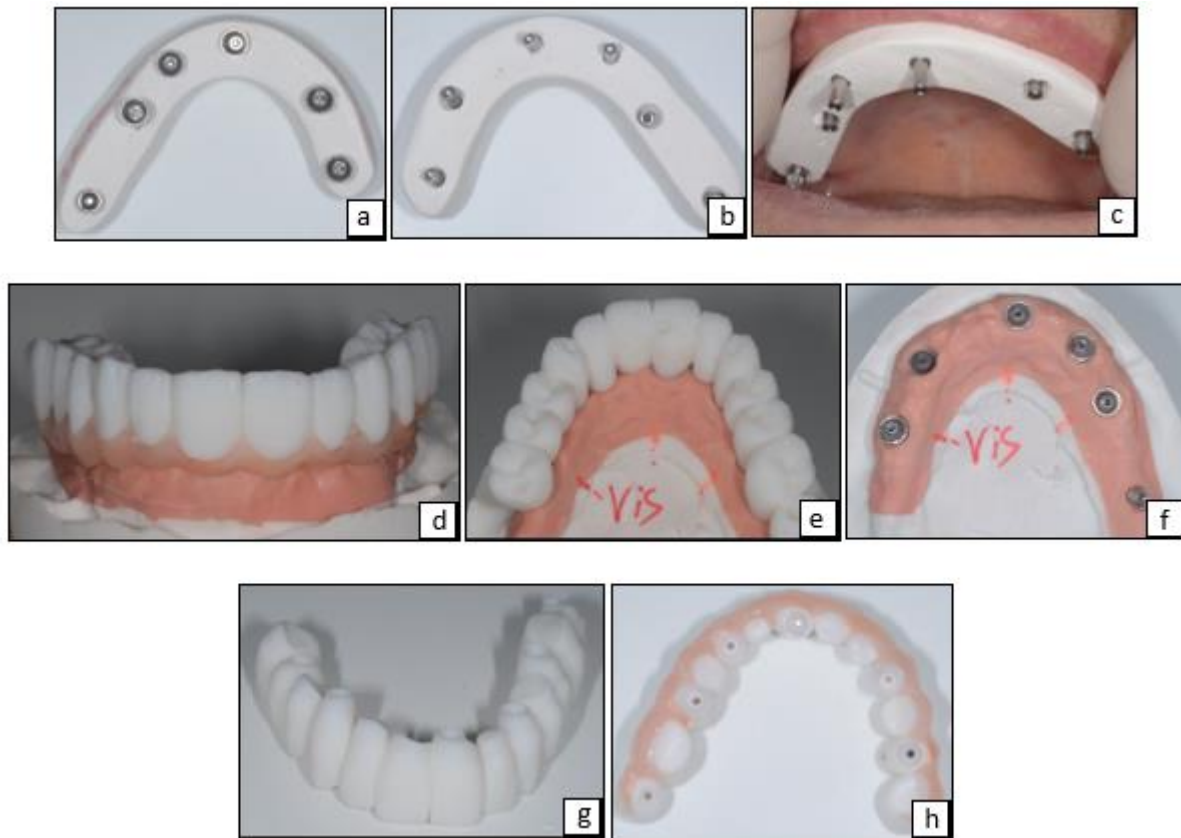


Figure 27 : Clef de contrôle en plâtre et bridge provisoire. a) et b) respectivement vue inférieure et supérieure des transferts d'empreinte dans la clef de contrôle. c) clef de contrôle en bouche. Projet esthétique en résine avec fausse gencive amovible. d) et e) sur le maître modèle, vue antérieure et occlusale respectivement. f) répliques d'implants sur maître modèle. g) projet esthétique sans résine gingivale. h) projet esthétique avec résine gingivale, vue inférieure.

Après validation du projet esthétique, l'essayage de la prothèse à l'état de biscuit (non glacée) est effectué avant glaçage en laboratoire. Une faible épaisseur de gencive sera intégrée à la céramique prothétique car une « émergence naturelle » des dents du bridge était inesthétique.

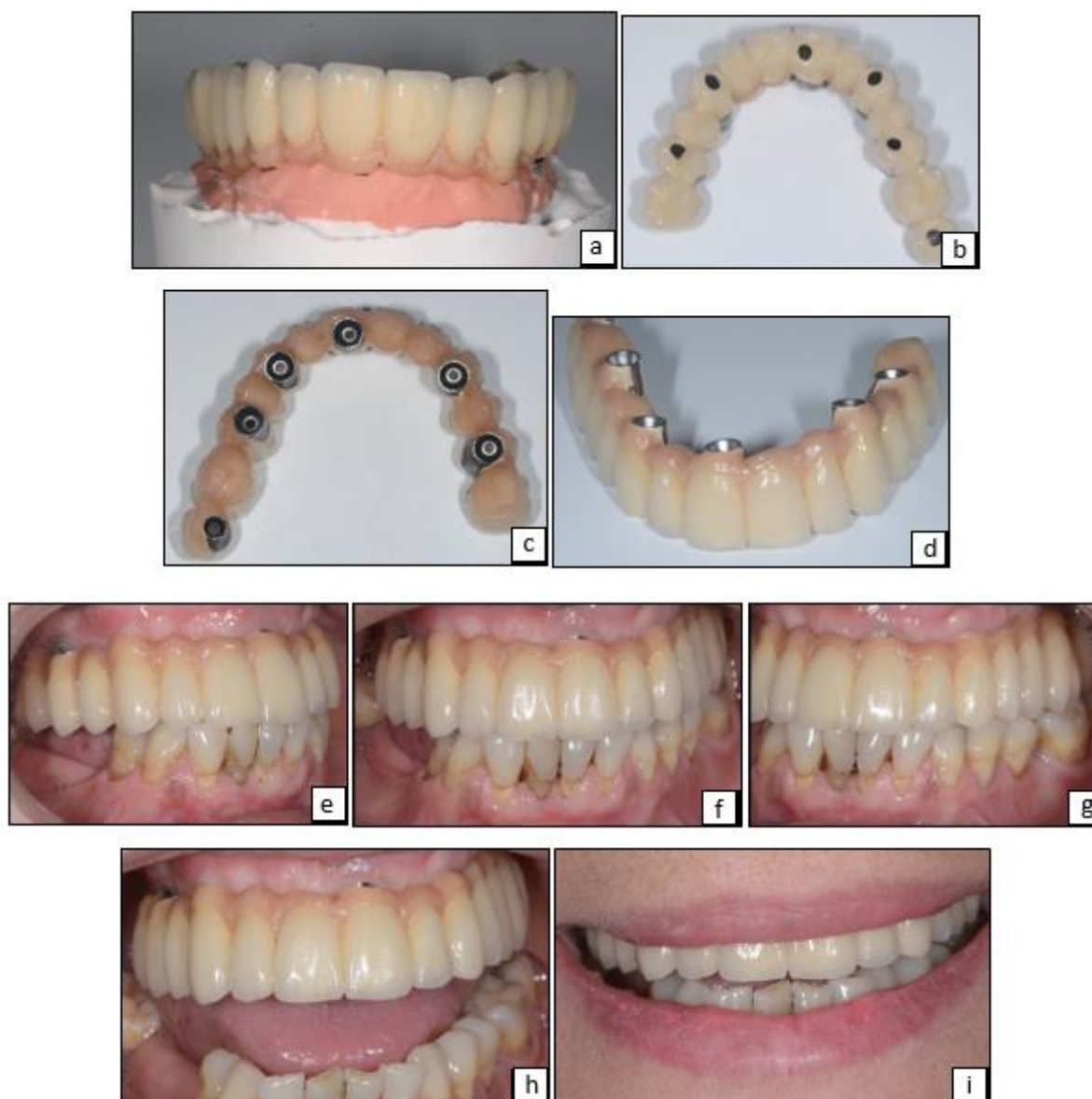


Figure 28 : Biscuit, prothèse d'usage et mise en bouche. a) prothèse avant glaçage. b), c) et d) bridge complet d'usage en vue inférieure, frontale et occlusale respectivement. e), f), g), h) et i) prothèse d'usage en bouche vue latérale droite, vue frontale, vue latérale gauche en occlusion, vue frontale en inoclusion, vue de face de la ligne du sourire respectivement.

Cas numéro 2 : réhabilitation bi-maxillaire sur crête osseuse fortement résorbée au maxillaire et faiblement résorbée à la mandibulaire.

(Chirurgie implantaire réalisée par le docteur Giancarlo Bianca - étape prothétique par le docteur Laurent Michel – laboratoire de prothèse de monsieur Gilles Phillip.)

5 implants à la mandibule et 6 sur l'arcade maxillaire sont posés pour ce traitement. Tous recevront des piliers MUA. Le jour de la chirurgie mandibulaire, la situation est enregistrée une fois les transferts d'empreinte solidarisés (fils de soie recouvert de résine formant une gaine). La confection par le laboratoire d'un appareil provisoire assure un confort fonctionnel (notamment par calage) et esthétique à la patiente.

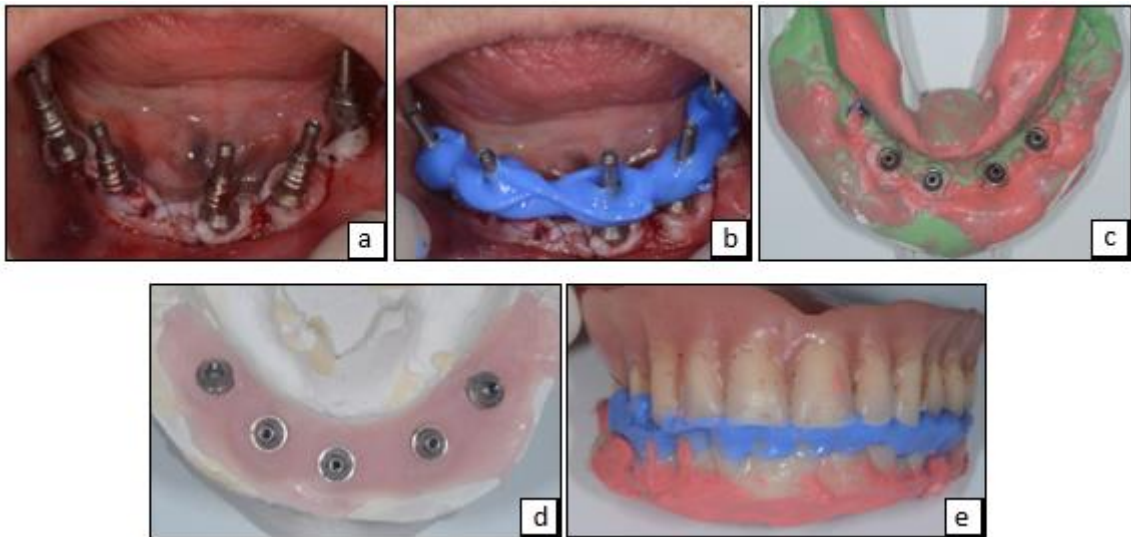


Figure 29 : a) transfert d'empreinte en place. b) transferts d'empreinte solidarisés. c) intrados de l'empreinte mandibulaire. d) maître modèle mandibulaire. e) enregistrement des rapports d'occlusion (sur les capuchons de protection des piliers MUA).

Après essayage, les prothèses provisoires sont transvissées et leurs puits d'accès comblés avec de la résine (les têtes de vis seront protégées par une couche de téflon ou de coton).

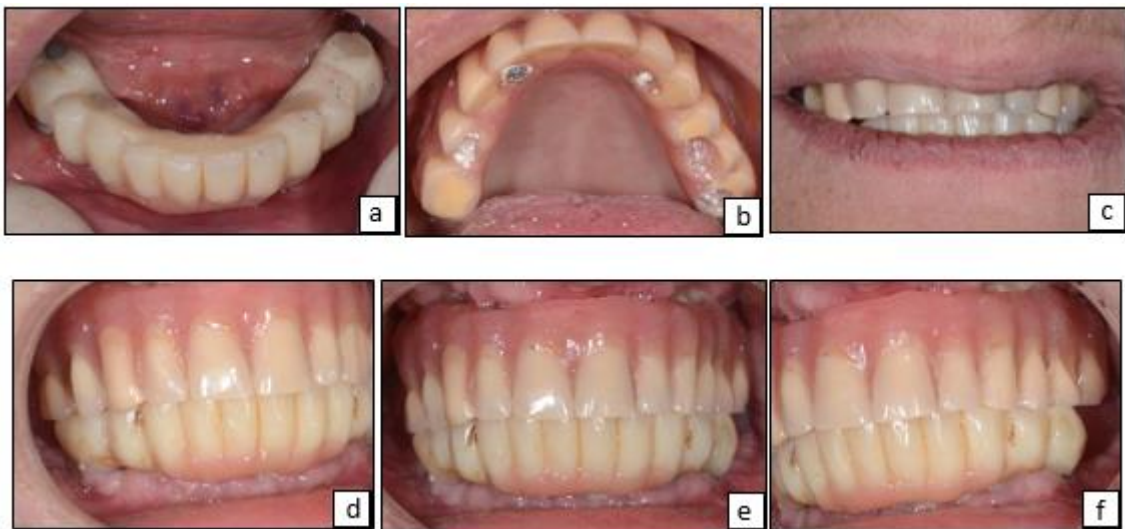


Figure 30 : mise ne place des prothèses provisoires. a) bridge mandibulaire avec les puits d'accès comblés. b) prothèse maxillaire évidée en regard des implants pour adaptation. c) photo du sourire avec les orthèses transitoires. d), e) et f) respectivement : vue latérale droite, vue frontale et latérale gauche des orthèses transitoires en bouche.

La confection de la prothèse d'usage commence par la prise d'empreinte bi maxillaire (technique d'empreinte à « ciel ouvert », au plâtre). Les clefs de contrôle valident la similarité entre la situation en bouche et le maître modèle. L'enregistrement des rapports d'occlusion pour montage en articulateur se fait grâce aux prothèses transitoires.

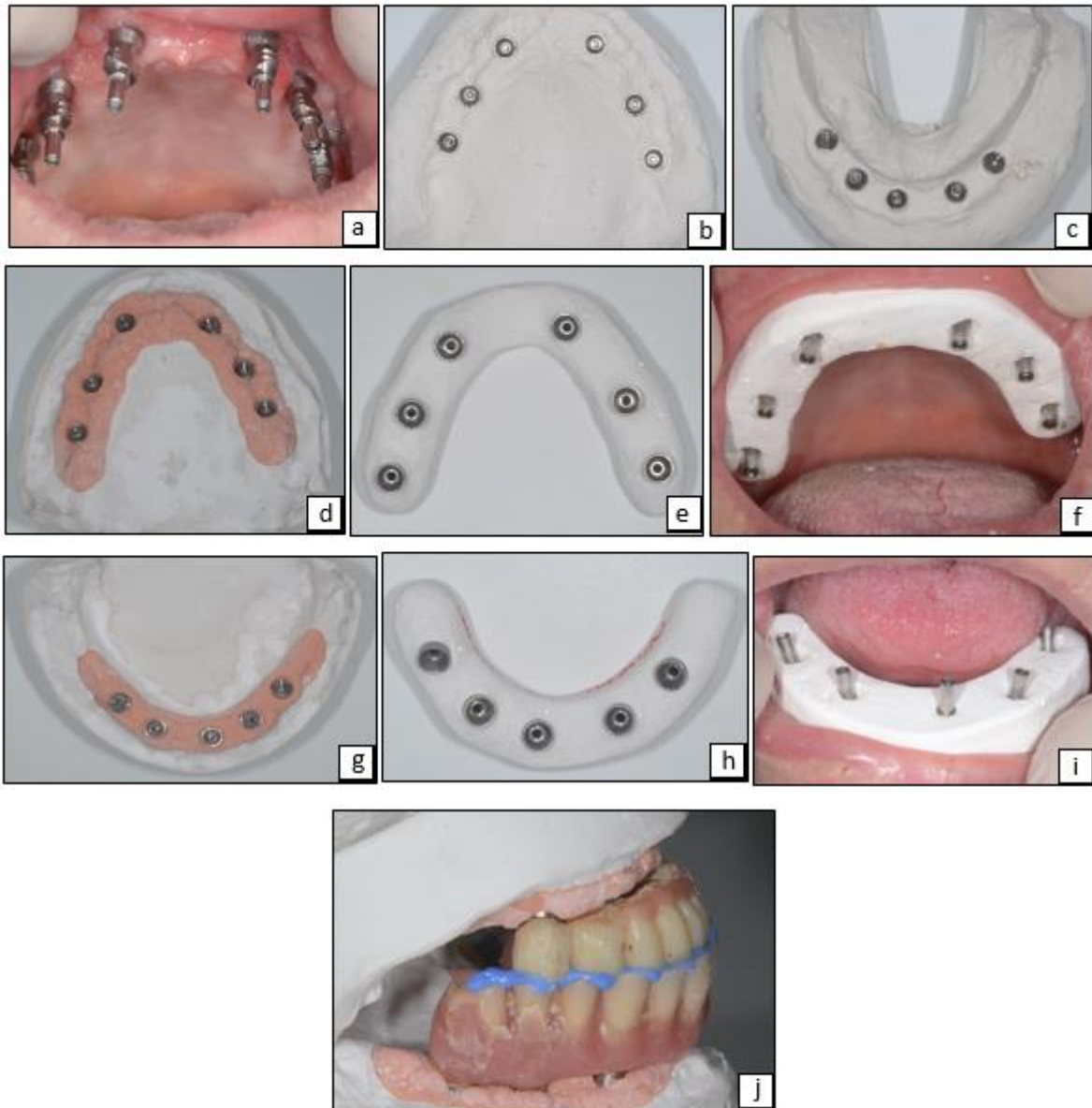


Figure 31 : a) transferts d'empreinte sur piliers MUA au maxillaire. b) et c) intrados des empreintes au plâtre. d), e) et f) respectivement : maître modèle maxillaire, clef de contrôle maxillaire hors et en bouche. g), h) et i) respectivement : maître modèle mandibulaire, clef de contrôle mandibulaire hors et en bouche. j) montage sur articulateur après enregistrement des rapports d'occlusion.

Le projet esthétique en résine permet d'orienter le praticien dans ces choix prothétiques : la faible résorption osseuse mandibulaire n'implique pas de recours à une fausse gencive, la prothèse sera donc un bridge complet sur implant à émergence naturelle. Le volume osseux très faible au maxillaire impose l'emploi d'une prothèse complète sur barre avec fausse gencive en résine.

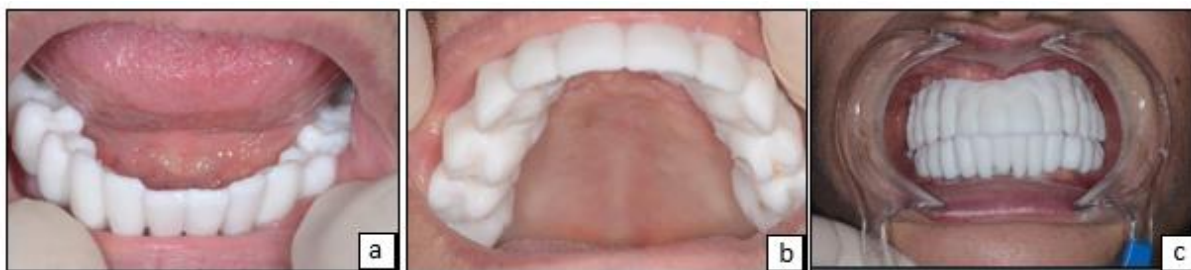

Figure 32 : essai du projet esthétique en bouche. a) vue mandibulaire. b) vue maxillaire. c) vue en occlusion.

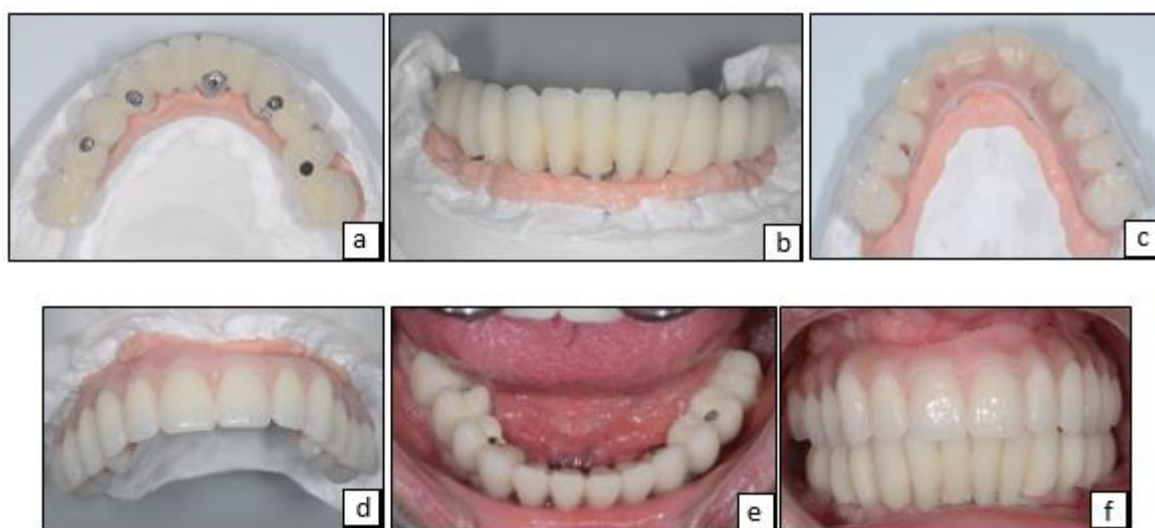


Figure 33 : essai du biscuit mandibulaire et étape dents sur cire maxillaire. a) vue occlusale du bridge mandibulaire avec puits d'accès. b) vue vestibulaire du bridge à émergence naturelle. c) et d) vue occlusale et vestibulaire sur maître modèle de la prothèse maxillaire, respectivement. e) vue occlusale du bridge mandibulaire en bouche. f) vue des prothèses en occlusion en bouche.

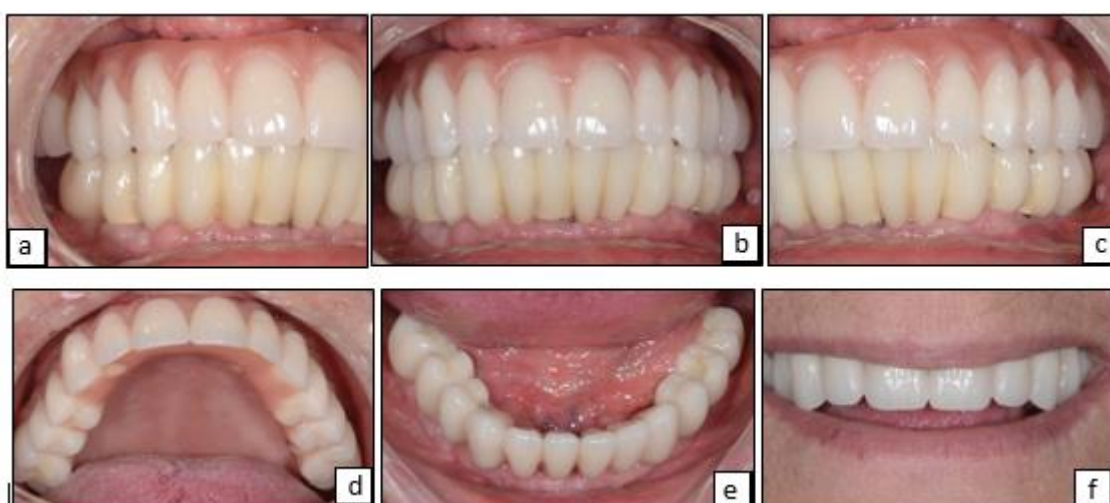

Figure 34 : fin de traitement. a) vue latérale droite en occlusion. b) vue vestibulaire en occlusion. c) vue latérale gauche en occlusion. d) vue occlusale maxillaire avec les puits d'accès comblés. e) vue occlusale du bridge mandibulaire. f) photo de la ligne du sourire.

IV. L'influence commerciale

Il sera traité dans cette partie, diverses innovations et concepts prônés par plusieurs marques, sans jugement quant à la véracité des arguments avancés et prouesses cliniques annoncées.

Les industriels cherchent à se démarquer, vantant leurs produits différenciés du marché par maintes nouveautés technologiques et exclusivités aux allures « révolutionnaires ». Suscitant un engouement restreint pour certaines, généralisé pour d'autres, de nombreuses innovations considérées comme de véritables avancées pour la pérennité implantaire, se sont par la suite avérées décevantes voir inadaptées une fois le recul clinique suffisamment grand.

Malgré l'essor de la CFAO aujourd'hui répandue, les marques tendent encore à protéger leurs systèmes : les fichiers permettant la réalisation de prothèse (fichier STL) ne sont pas tous « ouverts » (universellement utilisables par les laboratoires de prothèse équipés de systèmes CFAO). Ainsi la réalisation prothétique doit être pensée en amont lors du choix de système implantaire, au risque de ne pas pouvoir travailler avec le laboratoire de son choix (par exemple, la réalisation de pilier ASC^{MD} implique le recours à un laboratoire « partenaire » de Nobel-Biocare ou d'acheter la chappe prothétique déjà usinée pour ensuite la céramiser).

IV.1 « une surface novatrice pour la muco-intégration » par Nobel-Biocare^{MD}

La marque Nobel-Biocare^{MD} propose une « surface novatrice pour la muco-intégration » : le revêtement Xeal^{MD} et TiUltra^{MD}. Il s'agit d'une surface lisse non poreuse, anodisée et nano-structurée dont la chimie de surface et la topographie sont spécialement conçues pour favoriser la fixation des tissus mous.

Le revêtement Xeal^{MD} de surface concerne le pilier et est désormais disponible sur la gamme On1^{MD} et Multi-Unit.

TiUltra^{MD} : il s'agit d'un traitement de la surface implantaire : la surface anodisée, ultra hydrophile et multizone, présente une topographie progressive depuis le col jusqu'à l'apex. Cette surface se caractérise donc par une augmentation modérée de la rugosité et porosité vers l'apex de l'implant.

Le revêtement Xeal^{MD} pour le pilier aurait pour conséquence d'augmenter l'attache des tissus mous dès leur mise en place et d'augmenter la hauteur des tissus kératinisés par leur affinité (par rapport à un pilier usiné standard). La couleur dorée obtenue sur le pilier est une heureuse conséquence de l'anodisation, permettant un rendu transmucosal naturel.

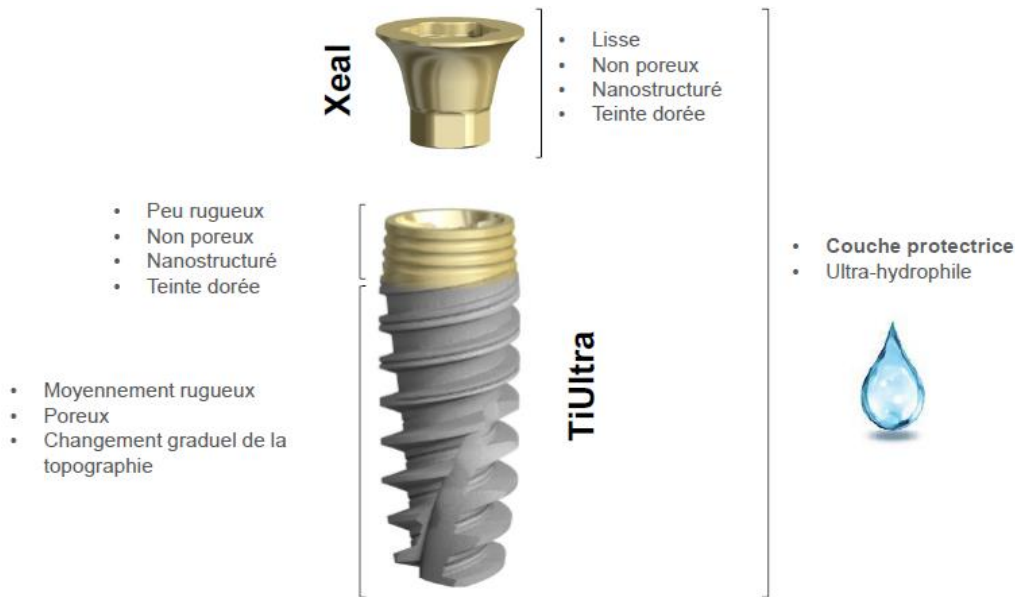
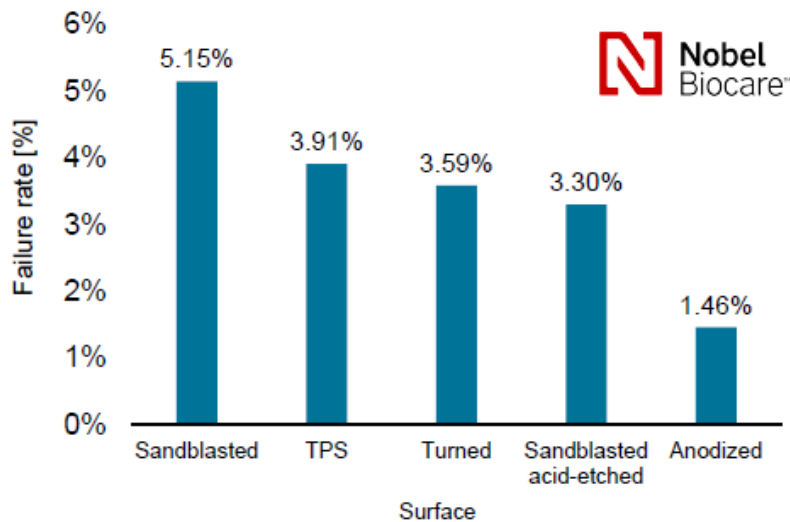


Figure 35 : caractéristiques des surfaces Xeal^{MD} et TiUltra^{MD} (brochure commerciale Nobel-Biocare).

Enfin une couche protectrice permet l'obtention d'une « chimie de surface hydrophile immaculée » : lors de la sortie de l'implant ou son pilier de son conditionnement stérile, le contact avec l'air ambiant occasionne la fixation notamment d'hydrocarbures sur sa surface. Ces hydrocarbures peuvent être considérés comme un frein à la cicatrisation. L'anodisation dans un bain électrolytique enrichi en phosphate permet la formation d'une couche superficielle très hydrophile qui se désagrège au contact de salive ou de sang. Cette couche très hydrophile disparaît donc en milieu buccal, dévoilant une surface implantaire « intacte » de toute pollution aérienne. Le fabricant accorde des propriétés protectrices à cette couche « protégeant » la chimie de surface de la couche inférieure (riche en groupement Hydroxyle pour la fixation protéique).

Sur l'implant, l'anodisation permettrait une « ostéo-intégration précoce » et une stabilité osseuse. Une même couche protectrice garantirait toujours l'hydrophilie et une chimie de surface immaculée.

La macro et nano-morphologie de surface ont un impact direct sur la relation de l'implant et du pilier avec les tissus mous. Divers moyens sont employés en laboratoire pour préparer les surfaces implantaires comme le sablage, le mordantage acide et l'anodisation.



Wennerberg A, Albrektsson T, Chrcanovic B. Long-term clinical outcome of implants with different surface modifications. Eur J Oral Implantol 2018; 11(supp1): S123–S136.

Figure 36 : diagramme comparatif des taux d'échec implantaire au long terme en fonction des traitements de surface (brochure commerciale Nobel-Biocare^{MD}, basée sur l'article de Wennerberg et al. (2018)).

L'anodisation : oxydation superficielle d'un métal par le passage d'un courant anodique. Ce traitement de surface permet de protéger ou décorer une pièce en titane (ou alliage) par oxydation anodique (couche électriquement isolante) conférant aux matériaux une meilleure résistance à l'usure, à la corrosion et à la chaleur. Trois paramètres influent sur ce processus : le temps, la tension et la composition de la solution électrolytique.

Au cours du processus d'anodisation, les paramètres temps et tension sont ajustés pour obtenir différentes topographies de surface : l'anodisation légère donne des surfaces nano structurés non poreuses, l'anodisation par étincelage (tension plus haute et temps plus long) produit des surfaces rugueuses et poreuses.

La composition de la solution électrolytique peut permettre d'obtenir une chimie de surface spécifique. Ainsi la composition chimique de la couche d'oxyde est modifiée et peut inclure des groupements phosphates (P) et hydroxyles (OH).

Le phosphate ajouté à la couche d'oxyde permet la différenciation et la fixation des ostéoblastes donc un potentiel de cicatrisation osseuse élevé. Les groupement hydroxyles sont responsable de la formation d'une couche protectrice qui au contact du sang ou d'un liquide se désagrège, laissant apparaître la surface implantaire immaculée. Les groupements OH servent également de point d'ancrage aux protéines environnantes.

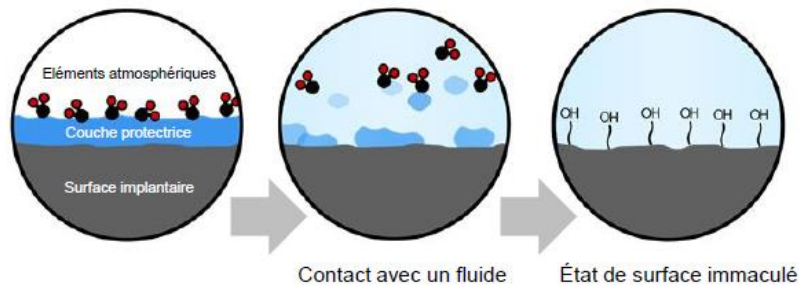


Figure 37 : présence et dégradation de la couche protectrice à la périphérie implantaire. (Brochure commerciale Nobel-Biocare^{MD}).

La marque cherche ici à répondre à la problématique de la pérennité implantaire, mettant en avant un système novateur d'état de surface, bientôt étendu à l'ensemble de sa gamme sans modification du flux de travail (chirurgical ou prothétique).

IV.2 Concept In-kone^{MD} chez Global D^{MD}

Global D propose l'association du concept de connexion conique (« cône morse » à 8°) et d'un positionnement sous crestal du col de l'implant pour réaliser une commutation de plateforme. Leur pilier développé dans cette optique comporte une forme « tulipée », renforçant le gain de tissus mous. (A noter que Global-D propose également un système implantaire à positionnement supra-crestal pour travailler en « tissu level » : EVL^{MD})

« Le système d'implant In-Kone^{MD} a été conçu de façon à optimiser l'aménagement des tissus péri-implantaires. Le positionnement infra-crestal recommandé de l'épaule favorise le sertissage osseux de l'implant et la formation d'un joint muqueux épais. Le volume de tissus ainsi obtenu permet de créer des conditions de trophicité favorables à une esthétique pérenne. »

Le positionnement sous crestal du col implantaire est un élément de plus dans l'équation du choix pour le praticien (parmi l'enfouissement sous crestal, juxta-crestal (bone-level) et supra-crestal (tissus-level)).

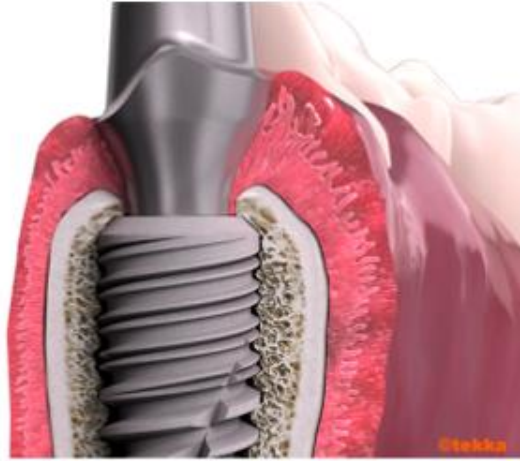

Figure 38 : « le positionnement apicalisé de l'implant permet d'obtenir un aménagement à la fois épais et progressif du profil parodontal et respectueux de la distance biologique péri-implantaire. » (Brochure commerciale Global D^{MD}).

La forme conique de leur pilier assure une étanchéité et une stabilité prothétique, en plus de sa forme « tulipée » étudiée pour favoriser l'envahissement des tissus mous sur son pourtour. Ce système de plateforme-switching se voudrait plus efficace qu'une traditionnelle commutation de plateforme.

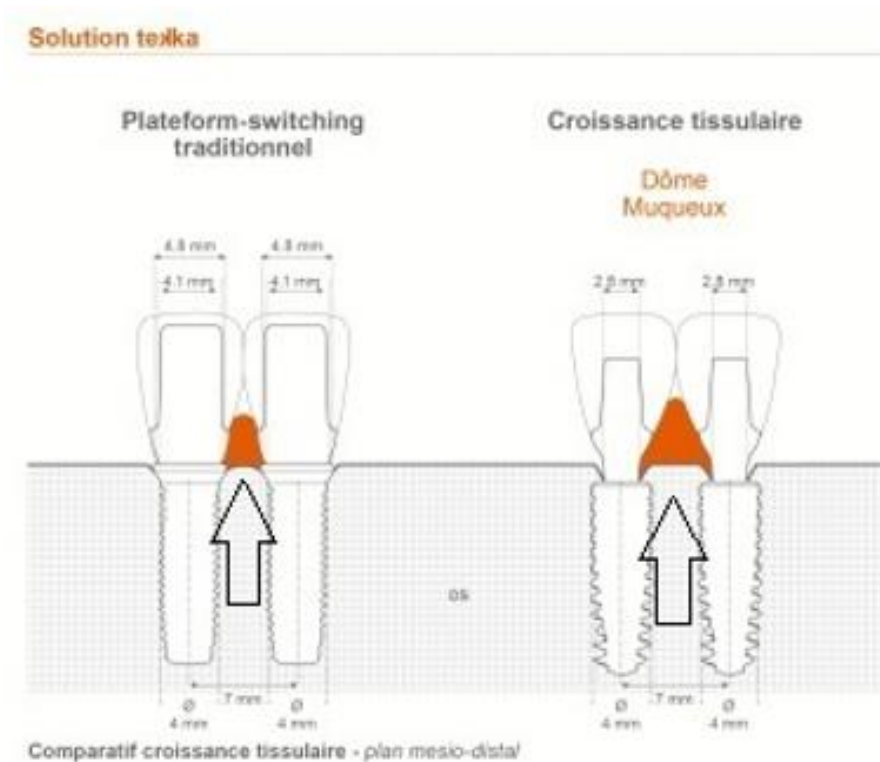


Figure 39 : « Ce comparatif à l'échelle visualise le gain de tissus péri-implantaire qu'il est possible d'obtenir grâce à l'In-Kone par rapport à un implant conventionnel juxta-crestal ». (Brochure commerciale Global D^{MD}).

Le pilier In-Kone est un système prothétique commun aux implants de la gamme, avec un profil d'émergence indépendant du diamètre implantaire. La constitution d'un stock réduit de pilier permettra au praticien de traiter une majorité de cas.

IV.3 Concept Inlink^{MD} et AxIN^{MD} chez Anthogyr^{MD}

Le système AxIN^{MD} : c'est une couronne en Zircone surmontée d'une embase Titane avec système de vis intégré hors de la bouche. Le puits d'accès angulé y est disponible.

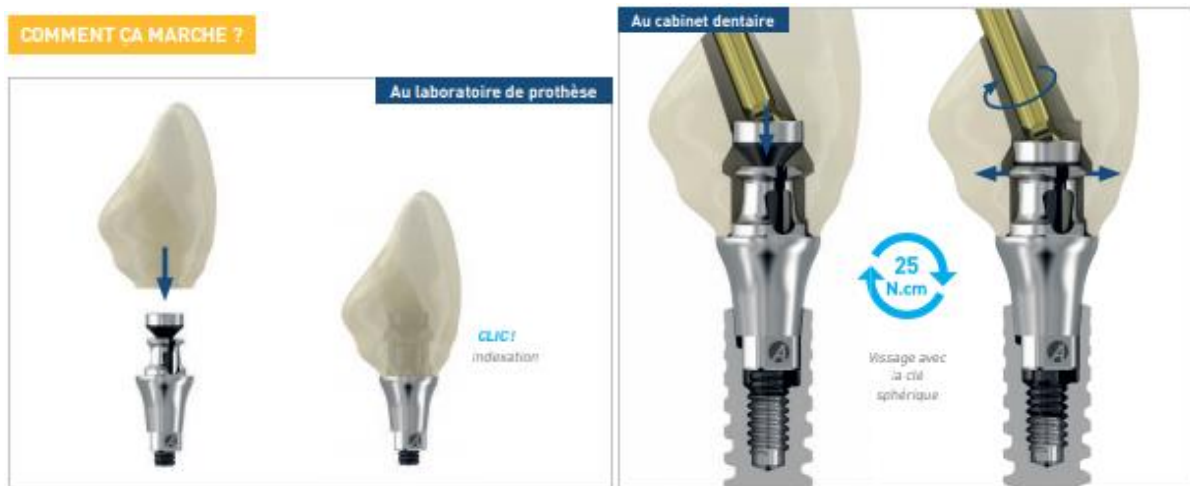

Figure 40 : mise en œuvre au laboratoire (à droite) et au cabinet dentaire (à gauche) du système AxIN^{MD} (Brochure commerciale).

La visserie intégrée directement dans l'intrados de la prothèse représente une optimisation ergonomique mise en avant par la marque (également sur système InLink^{MD}) avec aucun risque de perte de la vis. De plus, l'insertion par intrados de la vis de prothèse permet de donner une morphologie réduite au puits de vissage et majorer le volume de céramique.

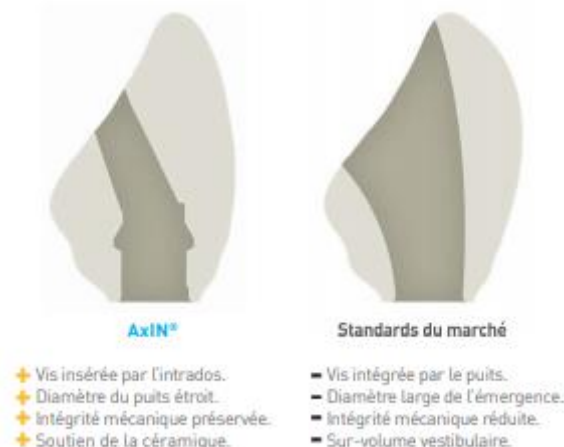

Figure 41 : comparaison par la marque Anthogyr du puits d'accès à la vis de prothèse de son système AxIN^{MD} avec standard du marché. (Brochure commerciale).

L'embase titane démontable en laboratoire permet de préserver le titane pendant les étapes de chauffe de la céramique. Ce système est étendu à l'ensemble de la gamme, « Bone Level » (BL) et « Tissus Level » (TL) sur prothèse unitaire.

Anthogyr a voulu établir une continuité entre les philosophies « Bone et tissus level ».

Pour ce faire, il a été mis au point un nouveau système de connection de la prothèse à son pilier : compatible avec les implants TL et BL (Tissus Level et Bone Level).

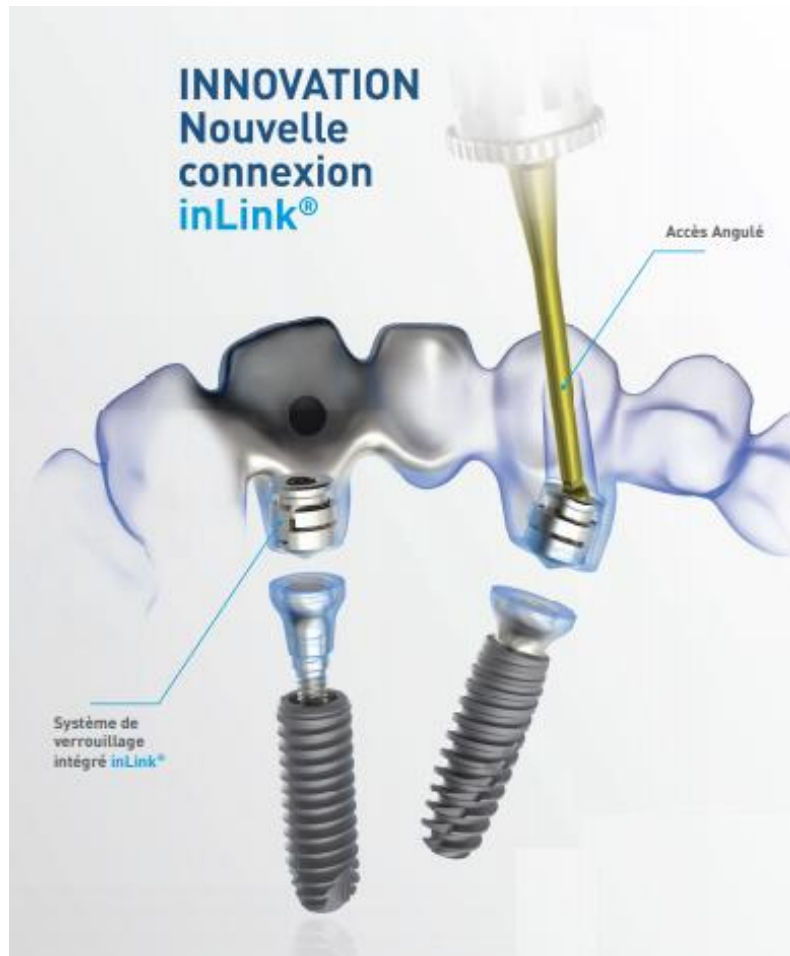


Figure 42 : Système de connexion InLink^{MD} de la société Anthogyr^{MD}. (Brochure commerciale).

Cette connexion est « à plat », permettant ainsi un rattrapage d'axe sans pilier angulé, complété par une angulation du puits d'accès à la vis de prothèse. Il se compose d'une bague de serrage à venir sertir dans l'implant en configuration tissus level, sur un pilier InLink^{MD} dans le cas de « Bone Level ».

Anthogyr souligne également le besoin d'une seule cassette de prothèse, réduisant les stocks.

IV.4 Concept Encode^{MD} et prothèse unitaire sur pilier Low Profile chez Biomet 3i^{MD}

La société Biomet 3i (récemment jumelé avec la société Zimmer) propose un pilier de cicatrisation singulier : le système Bellatek^{MD} Encode^{MD}. Il permet de prendre une empreinte (physique ou optique) sans dévissage de ce dernier. Le pilier de cicatrisation comporte un code basé sur des rainures visibles sur la face occlusale de ce dernier. Ces rainures permettent de transmettre au prothésiste les informations nécessaires : type de pilier, taille, diamètre.



Figure 43 : pilier de cicatrisation rainuré et pilier d'usage personnalisé du système Bellatek^{MD} Encode^{MD}. (Brochure commerciale Bellatek^{MD} Encode^{MD}).

L'axe implantaire est transmis grâce à l'axe du pilier, c'est pourquoi il est impératif d'avoir au minimum 1 à 2 millimètres de pilier émergent au-dessus de la gencive.

La société Biomet 3i propose donc un système limitant au jour de la pose de la prothèse le dévissage et vissage dans l'implant donc préservant les tissus environnants. En effet, à partir d'une empreinte, le prothésiste est en mesure de réaliser un pilier sur mesure, en zircone ou titane, et sa couronne.

Les gains pour le praticien sont ergonomiques et chronologiques de part un nombre limité de séance. Pour le patient, l'absence de transfert rend la prise d'empreinte moins invasive donc plus confortable et plus simple.

La réalisation de pilier personnalisé permet de s'adapter au mieux à chaque situation, assurant un rendu esthétique optimal.

Ce système convient très bien pour des restaurations unitaires mais semble manquer de précision (l'absence de transfert favorise les erreurs d'axe) pour une restauration plurale.

Autre inconvénient : la réalisation du pilier et éventuellement du modèle passe forcément par un centre d'usinage de la marque augmentant le délai de réalisation et le coût. Par ailleurs ce système oblige à passer par un pilier de cicatrisation qui sera dévissé pour la mise en place du pilier

définitif avec des risque de lésion tissulaire qui pourraient être évités par la mise en place du pilier définitif le jour de la pose de l'implant.

La marque propose une autre particularité : des piliers pour réalisation plurale (Low Profile Abutment^{MD} équivalent des piliers Multi-Unit) avec une indexation pour réalisation unitaire. Leur utilisation peut dès lors être envisagée le jour de la pose implantaire afin d'optimiser la cicatrisation par non réintervention.

De plus, ces piliers sont disponibles en « deux pièces » : une bague supplémentaire permet le rehaussement de la plateforme prothétique. Il permet ainsi une utilisation en cas d'enfouissement profond de l'implant et de rééquilibrer un rapport taille prothétique / taille du pilier désavantageux.

IV.5 Implant à col Zircone de TBR^{MD}

Le produit phare de la marque TBR^{MD} est son implant Z1^{MD} : il s'agit d'un implant en titane muni d'une collerette en zircone collée sur la périphérie de son col. L'accastillage prothétique reste semblable au marché quoi que n'offrant pas d'angulation du puits d'accès à la vis prothétique.

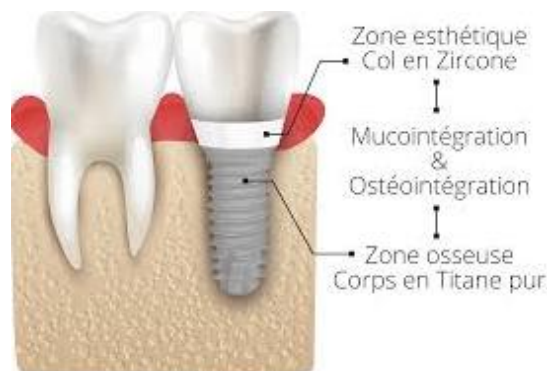

Figure 44 : illustration de l'implant Z1^{MD}.

Les avantages mis en avant par le fabricant sont l'association de propriétés du titane (solidité et bio-compatibilité) et de celles de la zircone (majoration de l'attache gingivale et esthétique dans la région du col). Il s'agit de système implantaire appliquant le concept de « tissu level » sensé réduire les risques de désagréments biologiques par mise à distance de la jonction implant-pilier et facilitant la réalisation prothétique (col réhaussé au niveau tissulaire).

La marque TBR^{MD} influencera donc le praticien en faveur de chirurgie « en un temps ».

Du point de vue mécanique, la zircone du col ne semble que très peu sollicitée par les forces prothétiques, renforcée par le titane servant « d'armature ». Les cas de casse sont davantage

recensés au moment de la chirurgie qu'une fois la mise en charge faite (nécessité d'utilisation d'un foret « évaseur » ou « countersink » lors de la chirurgie pour ne pas engendrer de contact osseux compressif sur le col).

La forme de ce col semble aller à l'encontre des formes tulipées avec commutation de plateforme pour laisser plus de place aux tissus gingivaux. La majorité des inconvénients liés aux implants tissus level se retrouveront avec cet implant.

IV.6 synthèse

Le discours tenu par les marques alimentera un débat en faveur de leurs produits. Malgré des gammes relativement similaires, l'accent est mis sur les particularités visant à augmenter la facilité d'emploi pour le praticien et le prothésiste, à augmenter la pérennité implantaire, à diminuer les coûts de revient et le temps de mise en œuvre au fauteuil.

La gamme de pilier utilisable peut participer au choix d'un système d'implant pour un praticien réalisant à la fois la chirurgie et la prothèse. Ça n'est pas le cas pour le praticien qui délègue la pose des implants mais qui devra alors savoir appliquer ces choix conceptuels dans la gamme prévue par les fabricants, voire renoncer à équiper certains implants s'il ne trouve pas de solution qui lui donne satisfaction. Cette dernière hypothèse semble peu probable tant les fabricants élargissent leur gamme pour pouvoir satisfaire le plus grand nombre et car il existe des compatibilités entre certaines marques qui permettent encore d'élargir les possibilités.

V. Conclusion

La tendance actuelle semble marquer une préférence pour la pose d'implants à connexion interne, parallèle ou conique, largement adoptés par nombre de praticiens et mis en avant par l'industrie. Leurs propriétés mécaniques (résistance), biologiques (préservation parodontale, étanchéité) et ergonomiques supérieures en font les plus attrayantes et répandues sur le marché.

Concernant les choix de la restauration supportée par des implants, le praticien doit déterminer avant tout s'il doit utiliser un pilier entre l'implant et la prothèse ou si la prothèse peut être réalisée directement sur l'implant. Il semble souhaitable d'utiliser un pilier chaque fois que possible et le plus tôt possible dans le traitement (idéalement lors de la pose des implants), pour ne plus intervenir à proximité de l'os et ne plus toucher la gencive quitte à organiser un lien étroit avec le col de l'implant ou le pilier lui-même.

Si un pilier est utilisé entre l'implant et la prothèse, il faudra en choisir la nature. Le choix se fera entre titane et zircone en fonction du secteur concerné sur l'arcade et de l'impact sur l'esthétique de ce dernier. L'utilisation de Chrome-Cobalt qui présente une biocompatibilité médiocre n'est pas conseillé.

La zircone, apparu après le titane, apporte une alternative viable pour la conception de pilier en zone esthétique en particulier, voire dans les secteurs postérieurs pour profiter de sa biocompatibilité. Le type de rétention représente également un choix crucial : la prothèse scellée, est aujourd'hui moins indiquée que la prothèse vissée. Les indications de l'une découlant des contre-indications de l'autre, la corrélation avérée entre excès de ciment de scellement dans le sulcus et péri-implantite implique la mise en avant de la prothèse vissée. Le développement de systèmes d'angulation des puits d'accès à la vis de prothèse solutionnant de nombreux problèmes d'axe et d'abouchement inesthétique du puits de vissage ont également permis l'extension de ses indications.

La prise en charge par traitement implantaire ne peut se dissocier de considération, voir même de prise en charge parodontale. L'ostéo-intégration et plus largement l'intégration du système implanto-prothétique dans son environnement représente la clef de voûte du succès. Le chirurgien-dentiste cherchera donc à maximiser les procédures susceptibles d'influer sur la pérennité du traitement au long terme, considérant à part égale prothèse et gencive.

Le concept de platform switching est aujourd'hui très usité pour ses effets sur l'attache parodontale, associé à des stratégies de préservation des tissus mou en per et post opératoire, ils semblent constituer l'avenir d'une approche de sauvegarde et d'intégration parodontale.

Les industriels proposent de larges gammes de produits, allant de l'implant jusqu'à la prothèse, en passant par les différents piliers (de cicatrisation, provisoire et d'usage), transfert d'empreinte et capuchons afin de garantir une panoplie de traitement la plus complète et adaptée possible. Chaque marque possédant ses spécificités et ses propres contrôles de qualité, il est recommandé de se fournir auprès de la marque de l'implant pour se procurer des piliers originaux. Le recours à du matériel issu de tierce manufacture et « certifié » par la société productrice de l'implant est envisageable, cependant des questions se posent vis-à-vis des assurances. Les piliers seulement « compatibles » et non « certifiés » sont à proscrire.

Il ressort de ce travail que le choix des piliers en prothèse sur implant, bien qu'étant un acte courant, n'est pas toujours clairement codifié car il relève de nombreux critères. Certains choix s'imposent naturellement guidés par des critères objectifs. D'autres décisions sont influencées par des considérations plus subjectives pas encore clairement tranchées par les données actuelles de la science. D'autres choix, enfin, restent sous la dépendance des possibilités techniques offertes par les fabricants et sont donc en perpétuelle évolution.

Bibliographie :

1. Dejou J, Giraud T. « Biomatériaux de restauration en implantologie : quelques critères de choix » in Patrick Tavitian ; Prothèses supra-implantaires : données et conception actuelles, Slovénie, CdP, JPIO, 2017, pp. 47-51.
2. Butz F, Heydecke G, Okutan M, Strub JR. Survival rate, fracture strength and failure mode of ceramic implant abutments after chewing simulation. *Journal of Oral Rehabilitation*. 1 nov 2005;32(11):838-43.
3. Yu S-B, Song B-G, Cheon K-J, Kim J-W, Kim Y-H, Yang B-E. Clinical reliability of zirconium abutment in implant restorations in the English and Korean literature. *Maxillofacial Plastic & Reconstructive Surgery*. 10 sept 2018;40(1):1-1.
4. Effect of titanium and zirconia dental implant abutments on a cultivable polymicrobial saliva community. *The Journal of Prosthetic Dentistry*. 1 oct 2017;118(4):481-7.
5. Dahiya A, Baba NZ, Kattadiyil MT, Goodacre CJ, Mann A. Comparison of the effects of cement removal from zirconia and titanium abutments: An in vitro study. *J Prosthet Dent*. 1 déc 2018;
6. Jung RE, Sailer I, Hämmerle CHF, Attin T, Schmidlin P. In Vitro Color Changes of Soft Tissues Caused by Restorative Materials. *International Journal of Periodontics & Restorative Dentistry*. juin 2007;27(3):250-7.
7. Sala L, Bascones-Martínez A, Carrillo-de-Albornoz A. Impact of abutment material on peri-implant soft tissue color. An in vitro study. *Clin Oral Investig*. sept 2017;21(7):2221-33.
8. Wang C-F, Huang H-L, Lin D-J, Shen Y-W, Fuh L-J, Hsu J-T. Comparisons of maximum deformation and failure forces at the implant–abutment interface of titanium implants between titanium-alloy and zirconia abutments with two levels of marginal bone loss. *Biomed Eng Online*. 20 mai 2013;12:45.
9. Moris ICM, Chen Y-C, Faria ACL, Ribeiro RF, Fok AS-L, Rodrigues RCS. Fracture loads and failure modes of customized and non-customized zirconia abutments. *Dental Materials*. 1 août 2018;34(8):e197-204.

10. Yadav, Kajal. (08.2016). Intricate Assessment and Evaluation of Effect of Bruxism on Long-term Survival and Failure of Dental Implants: A Comparative Study. *The journal of contemporary dental practice.* (17)8. p.670 - 674.
11. Bruxism and dental implant treatment complications: a retrospective comparative study of 98 bruxer patients and a matched group. - *Clin Oral Implants Res.* 2017 Jul;28(7):11-19
12. Factors influencing the fracture of dental implants. - *Clin Implant Dent Relat Res.* 2018 Feb;20(1):58-67
13. Sailer I, Sailer T, Stawarczyk B, Jung RE, Hämmerle CHF. In Vitro Study of the Influence of the Type of Connection on the Fracture Load of Zirconia Abutments with Internal and External Implant-Abutment Connections. *International Journal of Oral & Maxillofacial Implants.* oct 2009;24(5):850-8.
14. Naveau A, Rignon-Bret C, Wulfman C. Zirconia abutments in the anterior region: A systematic review of mechanical and esthetic outcomes. *J Prosthet Dent.* 4 janv 2019;
15. Abduo J. Fit of CAD/CAM implant frameworks: a comprehensive review. *J Oral Implantol.* déc 2014;40(6):758-66.
16. Lops D, Meneghello R, Sbricoli L, Savio G, Bressan E, Stellini E. Precision of the Connection Between Implant and Standard or Computer-Aided Design/Computer-Aided Manufacturing Abutments: A Novel Evaluation Method. *Int J Oral Maxillofac Implants.* févr 2018;33(1):23-30.
17. Lops D, Parpaiola A, Paniz G, Sbricoli L, Magaz VR, Venezzes AC, et al. Interproximal Papilla Stability Around CAD/CAM and Stock Abutments in Anterior Regions: A 2-Year Prospective Multicenter Cohort Study. *Int J Periodontics Restorative Dent.* oct 2017;37(5):657-65.
18. Saidin S, Abdul Kadir MR, Sulaiman E, Abu Kasim NH. Effects of different implant–abutment connections on micromotion and stress distribution: Prediction of microgap formation. *Journal of Dentistry.* juin 2012;40(6):467-74.
19. LAURENT T – Connexion implantaire interne ou externe – *L’information dentaire*, 2006 ; 25 : 1467-1470.
20. Coppedê AR, Bersani E, de Mattos M da GC, Rodrigues RCS, de Mattias Sartori IA, Ribeiro RF. Fracture Resistance of the Implant-Abutment Connection in Implants with Internal Hex and

Internal Conical Connections Under Oblique Compressive Loading: An In Vitro Study. *International Journal of Prosthodontics*. mai 2009;22(3):283-6.

21. Bozkaya D. Efficiency Considerations for the Purely Tapered Interference Fit (TIF) Abutments Used in Dental Implants. *Journal of Biomechanical Engineering*. 27 sept 2004;126(4):393.
22. Cooper LF, Tarnow D, Froum S, Moriarty J, De Kok IJ. Comparison of Marginal Bone Changes with Internal Conus and External Hexagon Design Implant Systems: A Prospective, Randomized Study. *Int J Periodontics Restorative Dent*. oct 2016;36(5):631-42.
23. Kim D-H, Kim HJ, Kim S, Koo K-T, Kim T-I, Seol Y-J, et al. Comparison of marginal bone loss between internal- and external-connection dental implants in posterior areas without periodontal or peri-implant disease. *J Periodontal Implant Sci*. avr 2018;48(2):103-13.
24. Sealing capability of implant-abutment junction under cyclic loading: a toluidine blue in vitro study. *J Appl Biomater Funct Mater*. 2015 Oct 16;13(3):e293-5
25. Microleakage at the Different Implant Abutment Interface: A Systematic Review - *Journal of Clinical Diagn Research*. 2017 Jun; 11(6): 10-15.
26. Zipprich H, Weigl P, Ratka C, Lange B, Lauer H-C. The micromechanical behavior of implant-abutment connections under a dynamic load protocol. *Clinical Implant Dentistry and Related Research*. oct 2018;20(5):814-23.
27. Schmitt CM, Nogueira-Filho G, Tenenbaum HC, Lai JY, Brito C, Döring H, et al. Performance of conical abutment (Morse Taper) connection implants: a systematic review. *J Biomed Mater Res A*. févr 2014;102(2):552-74.
28. Mangano C, Iaculli F, Piattelli A, Mangano F. Fixed restorations supported by Morse-taper connection implants: a retrospective clinical study with 10-20 years of follow-up. *Clin Oral Implants Res*. oct 2015;26(10):1229-36.
29. Pjetursson BE, Zarauz C, Strasding M, Sailer I, Zwahlen M, Zembic A. A systematic review of the influence of the implant-abutment connection on the clinical outcomes of ceramic and metal implant abutments supporting fixed implant reconstructions. *Clinical Oral Implants Research*. 29(S18):160-83.

30. Mangano C, Mangano F, Piattelli A, Iezzi G, Mangano A, La Colla L. Prospective clinical evaluation of 1920 Morse taper connection implants: results after 4 years of functional loading. *Clin Oral Implants Res.* mars 2009;20(3):254-61.
31. Gracis S, Michalakis K, Vigolo P, Vult von Steyern P, Zwahlen M, Sailer I. Internal vs. external connections for abutments/reconstructions: a systematic review. *Clin Oral Implants Res.* oct 2012;23 Suppl 6:202-16.
32. Palacios-Garzón N, Mauri-Obradors E, Roselló-LLabrés X, Estrugo-Devesa A, Jané-Salas E, López-López J. Comparison of Marginal Bone Loss Between Implants with Internal and External Connections: A Systematic Review. *International Journal of Oral & Maxillofacial Implants.* 5 juin 2018;33(3):580-9.
33. Tsuruta K, Ayukawa Y, Matsuzaki T, Kihara M, Koyano K. The influence of implant–abutment connection on the screw loosening and microleakage. *International Journal of Implant Dentistry.* 9 avr 2018;4:11.
34. Liu Y, Wang J. Influences of microgap and micromotion of implant–abutment interface on marginal bone loss around implant neck. *Archives of Oral Biology.* nov 2017;83:153-60.
35. Maeda Y, Satoh T, Sogo M. In vitro differences of stress concentrations for internal and external hex implant-abutment connections: a short communication. *J Oral Rehabil.* janv 2006;33(1):75-8.
36. Esposito M, Maghaireh H, Pistilli R, Grusovin MG, Sang Taek Lee, Trullenque-Eriksson A, et al. Dental implants with internal versus external connections: 5-year post-loading results from a pragmatic multicenter randomised controlled trial. *European Journal of Oral Implantology.* juin 2016;9(2):129-41.
37. Goiato MC, Pellizzer EP, da Silva EVF, Bonatto L da R, dos Santos DM. Is the internal connection more efficient than external connection in mechanical, biological, and esthetical point of views? A systematic review. *Oral and Maxillofacial Surgery.* sept 2015;19(3):229-42.
38. Canullo L, Pesce P, Tronchi M, Fiorellini J, Amari Y, Penarrocha D. Marginal soft tissue stability around conical abutments inserted with the one abutment-one time protocol after 5 years of prosthetic loading. *Clin Implant Dent Relat Res.* déc 2018;20(6):976-82.

39. Wang Q-Q, Dai R, Cao CY, Fang H, Han M, Li Q-L. One-time versus repeated abutment connection for platform-switched implant: A systematic review and meta-analysis. PLoS ONE. 2017;12(10):e0186385.
40. Binon PP. Implants and components: entering the new millennium. Int J Oral Maxillofac Implants. févr 2000;15(1):76-94.
41. Dailey B, Jordan L, Blind O, Tavernier B. Axial displacement of abutments into implants and implant replicas, with the tapered cone-screw internal connection, as a function of tightening torque. Int J Oral Maxillofac Implants. avr 2009;24(2):251-6.
42. Yilmaz B, Seidt JD, McGlumphy EA, Clelland NL. Displacement of screw-retained single crowns into implants with conical internal connections. Int J Oral Maxillofac Implants. juin 2013;28(3):803-6.
43. de Murat T, Rajzbaum P, Szmukler-Moncler S, Davarpanah M. « Connectique implantaire » in M. Davarpanah, S. Szmukler-Moncler, P. Rajzbaum, K. Daparvanah, T. de Murat, G. Demurashvili ; Manuel d'implantologie Clinique 4e édition, Slovénie, CdP, JPIO, 2018, pp. 104-106.
44. Lazzara RJ, Porter SS. Platform Switching: A New Concept in Implant Dentistry for Controlling Postrestorative Crestal Bone Levels. International Journal of Periodontics & Restorative Dentistry. janv 2006;26(1):8-17.
45. Aslam A, Ahmed B. Platform-Switching to Preserve Peri-Implant Bone: A Meta-Analysis. J Coll Physicians Surg Pak. avr 2016;26(4):315-9.
46. Guerra F, Wagner W, Wiltfang J, Rocha S, Moergel M, Behrens E, et al. Platform switch versus platform match in the posterior mandible – 1-year results of a multicentre randomized clinical trial. J Clin Periodontol. mai 2014;41(5):521-9.
47. Valles C, Rodríguez-Ciurana X, Clementini M, Baglivo M, Paniagua B, Nart J. Influence of subcrestal implant placement compared with equicrestal position on the peri-implant hard and soft tissues around platform-switched implants: a systematic review and meta-analysis. Clin Oral Investig. mars 2018;22(2):555-70.
48. Sivoilella S, Guazzo R, Bressan E, Berengo M, Stellini E. Platform switching on wide-diameter external hex implants: a finite element analysis. J Clin Exp Dent. 1 avr 2013;5(2):e77-82.

49. Álvarez-Arenal Á, Segura-Mori L, Gonzalez-Gonzalez I, DeLlanos-Lanchares H, Sanchez-Lasheras F, Ellacuria-Echevarria J. Stress distribution in the transitional peri-implant bone in a single implant-supported prosthesis with platform-switching under different angulated loads. *Odontology*. janv 2017;105(1):68-75.
50. Freitas-Júnior AC, Rocha EP, Bonfante EA, Almeida EO, Anchieta RB, Martini AP, et al. Biomechanical evaluation of internal and external hexagon platform switched implant-abutment connections: An in vitro laboratory and three-dimensional finite element analysis. *Dent Mater*. oct 2012;28(10):e218-228.
51. Macedo JP, Pereira J, Vahey BR, Henriques B, Benfatti CAM, Magini RS, et al. Morse taper dental implants and platform switching: The new paradigm in oral implantology. *Eur J Dent*. mars 2016;10(1):148-54.
52. Rodríguez-Ciurana X, Vela-Nebot X, Segalà-Torres M, Calvo-Guirado JL, Cambra J, Méndez-Blanco V, et al. The effect of interimplant distance on the height of the interimplant bone crest when using platform-switched implants. *Int J Periodontics Restorative Dent*. avr 2009;29(2):141-51.
53. Cassetta M, Di Mambro A, Giansanti M, Brandetti G. The Survival of Morse Cone-Connection Implants with Platform Switch. *International Journal of Oral & Maxillofacial Implants*. sept 2016;31(5):1031-9.
54. Nagasawa Y, Hibino Y, Nakajima H. Retention of crowns cemented on implant abutments with temporary cements. *Dent Mater J*. 2014;33(6):835-44.
55. Gumus HO, Kurtulus IL, Kuru E. Evaluation and comparison of the film thicknesses of six temporary cements before and after thermal cycling. *Niger J Clin Pract*. déc 2018;21(12):1656-61.
56. Saboury A, Mahshid M, Tabatabaian F, Moghadam L. Effect of screw access hole design on the fracture resistance of implant-supported zirconia-based restorations. *J Esthet Restor Dent*. nov 2018;30(6):545-50.
57. Jr TGW. The Positive Relationship Between Excess Cement and Peri-Implant Disease: A Prospective Clinical Endoscopic Study. *Journal of Periodontology*. 1 sept 2009;80(9):1388-92.
58. Mazel A, Belkacemi S, Tavitian P, Stéphan G, Tardivo D, Catherine JH, et al. Peri-implantitis risk factors: A prospective evaluation. *J Investig Clin Dent*. 7 févr 2019;e12398.

59. Quaranta A, Lim ZW, Tang J, Perrotti V, Leichter J. The Impact of Residual Subgingival Cement on Biological Complications Around Dental Implants: A Systematic Review. *Implant Dent.* juin 2017;26(3):465-74.
60. Angled Screw Channel: An Alternative to Cemented Single-Implant Restoration-three clinical example. *Int J Prosthodont.* 2016 Jan-Feb;29(1):74-6.
61. Sherif S, Susarla SM, Hwang J-W, Weber H-P, Wright RF. Clinician- and patient-reported long-term evaluation of screw- and cement-retained implant restorations: a 5-year prospective study. *Clinical Oral Investigations.* déc 2011;15(6):993-9.
62. Tallarico M, Caneva M, Baldini N, Gatti F, Duvina M, Billi M, et al. Patient-centered rehabilitation of single, partial, and complete edentulism with cemented- or screw-retained fixed dental prosthesis: The First Osstem Advanced Dental Implant Research and Education Center Consensus Conference 2017. *Eur J Dent.* 2018;12(4):617-26.
63. Karl M, Irastorza-Landa A. In Vitro Characterization of Original and Nonoriginal Implant Abutments. *Int J Oral Maxillofac Implants.* déc 2018;33(6):1229-39.
64. Li X-N, Mattheos N. [Investigation of the micromorphological differences of the implant-abutment junction]. *Shanghai Kou Qiang Yi Xue.* août 2018;27(4):360-4.
65. Daparvanah M, Szmukler-Moncler S, Daparvanah K, Khoury PM. « Protocoles chirurgicaux en implantologie » in M. Davarpanah, S. Szmukler-Moncler, P. Rajzbaum, K. Daparvanah, T. de Murat, G. Demurashvili ; Manuel d'implantologie Clinique 4e édition, Slovénie, CdP, JPIO, 2018, pp. 279-282.
66. Degidi M, Nardi D, Piattelli A. One abutment at one time: non-removal of an immediate abutment and its effect on bone healing around subcrestal tapered implants. *Clin Oral Implants Res.* nov 2011;22(11):1303-7.
67. Rodríguez X, Vela X, Méndez V, Segalà M, Calvo-Guirado JL, Tarnow DP. The effect of abutment dis/reconnections on peri-implant bone resorption: a radiologic study of platform-switched and non-platform-switched implants placed in animals. *Clin Oral Implants Res.* mars 2013;24(3):305-11.

68. Rompen E, Fabbri G, Staas T, Valantiejiene V, Linkevicius T. Clinical investigation of the On1 two-piece abutment concept- preliminary results. *Clinical Oral Implants Research*. 2018;29(S17):319-319.
69. IADR Abstract Archives - Fatigue Performance of the On1 Restorative. Février 2019; 24(3):305-11
70. Alsabeeha NHM, Payne AGT, Swain MV. Attachment systems for mandibular two-implant overdentures: a review of in vitro investigations on retention and wear features. *Int J Prosthodont*. oct 2009;22(5):429-40.
71. Fernandez-Estevan L, Montero J, Selva Otaolaurruchi EJ, Sola Ruiz MF. Interventions to Maintain Locator-Retained Mandibular Overdentures on Both External Hex and Internal Connection Implants: A Retrospective Study. *Int J Oral Maxillofac Implants*. août 2018;33(16):838-46.
72. Effect of abutment angulation in the retention and durability of three overdenture attachment systems : an in vitro study. *J Adv Prosthodont*. 2016 Feb;8(1):21-9.
73. Fabrication of a Mandibular Implant-Supported Overdenture with a New Attachments systems : a review of current attachment. *Int J Prosthodont*. 2017 May/June;30(3):245-247

Figure 1 : (a) pilier CAD/CAM tout Zircon. (b) pilier zircon collé sur base titane. (c) pilier préfabriqué tout zircon. (d) pilier zircon solidarisé sur base titane. I

Figure 2 : différentes configurations de connexions implantaire : de gauche à droite respectivement, parallèle externe, conique et parallèle interne. I

Figure 3 : implant MKIII® à connectique externe hexagonale de Nobel Biocare à gauche ; implant SPLINE® à connectique externe crénelée de la firme Zimmer à droite. I

Figure 4 : exemple de connexion interne parallèles et coniques : octogonale, hexagonale ou trilobée. I

Figure 5 : connexions activables indexées pour prothèse unitaire scellée anti-lock® de la société Global D. I

Figure 6 : Schéma représentant l'espace de diffusion de l'intrafiltrat inflammatoire dans l'environnement péri-implantaire et ses conséquences. A gauche le concept de platform-matching, à droite le concept de platform switching. I

Figure 7 : illustration des modes de rétention prothétique, scellée à gauche, vissée à droite. I

Figure 8 : illustration du système de puit d'accès angulé chez Anthogyr (gauche) et Nobel Biocare (à droite). A noter l'usage possible en prothèse plurale. I

Figure 9 : séquence de traitement par système On1. De gauche à droite : la mise en place de la base On1 ; Capuchon de cicatrisation ou Couronne transitoire ; transfert d’empreinte ; Infrastructure de couronne transvissée et scellée (zircone ou titane)..... I

Figure 10 : situation initiale. a) ligne du sourire naturel. b) sourire forcé. c) vue occlusale maxillaire. d) vue latérale droite. e) vue antérieure. f) vue latérale gauche. I

Figure 11 : a) alvéole dentaire post extractionnelle. b) couronne provisoire. c) provisoire de 22 collé sur 21. d) traitement orthodontique..... I

Figure 12 : a) préparations corono-périphériques et cordonnés défecteurs en place. b) empreinte type « double mélange ». c) provisoire dento-porté sur 12, 11 et 21. Provisoire implanto-porté sur 22..... I

Figure 13 : fin du traitement. a) couronne céramo-céramique et couronne implantaire. b) photo du sourire. c) vue antérieure de l’arcade maxillaire. I

Figure 14 : prothèse « intermédiaire » entre rétention scellée et vissée. a) et b) pilier prothétique pour coiffe scellée sur maître modèle, vue latérale et occlusale, respectivement. c) intrados prothétique. d) couronne sur pilier. e) et f) couronne en place en vue latérale et occlusale (avec puits d’accès), respectivement. g) scellement prothétique et excès de ciment. h) excès de ciment éliminés. I

Figure 15 : a) pilier pour prothèse scellé sur maître modèle. b) couronne sur maître modèle, vue latérale et occlusale, respectivement. c) capuchon de cicatrisation. d) pilier en bouche (repositionné avec une clef en résine non présente sur la photo). e) essayage prothétique sur le pilier en bouche. f), g) et h) scellement et élimination des excès de ciment exo-buccal après validation endobuccale. i) fin de traitement et puis d’accès comblé à la résine..... I

Figure 16 : déroulement du traitement en vue occlusale. De gauche à droite : dent fracturée ; extraction atraumatique ; pose implantaire (avec capuchon) et xénogreffe ; transfert d’empreinte ; couronne provisoire et puis d’accès ; cicatrisation à 1 mois avec couronne provisoire ; cicatrisation à 6 mois en vue occlusale de la base On1 ; Couronne d’usage transvissée..... I

Figure 17 : a) examen radiologique préopératoire (CBCT). b), c) et d) radiographies de contrôle le jour de l’empreinte prothétique, à 6 mois et 1 an. I

Figure 18 : photo de la base On1 et des tissus parodontaux avoisinant totalement cicatrisés..... I

Figure 19 : Pilier multi-unit angulé et droit de la marque Global D (à gauche) ; de la marque Biotech Dental (à droite). I

Figure 20 : a) et b) capuchons de cicatrisation. c) transfert d’empreinte solidarisés. d) empreinte avec les transferts (sans répliques d’implant). e) armature transvissée en bouche, vue occlusale. f) armature en bouche pour contrôle de l’espace inter-occlusal. I

Figure 21 : a) pilier MUA sur maître modèle. b) bridge implanto-porté 15 – 17. c) bridge sur modèle en plâtre. d) vue occlusale des puits d’accès comblés. e) Bridge en bouche vue latérale..... I

Figure 22 : attachements axiaux : pilier sphérique et Locator, respectivement à gauche et à droite, du fabricant Global-D. I

Figure 23 : amplitude de mouvement de l'insert en nylon des locators R-Tx dans sa loge par rapport aux modèles antérieurs ; Pilier Locator R-Tx en position dynamique..... I

Figure 24 : photos de la situation initiale endobuccale et ligne du sourire. a) vue latérale droite. b) vue frontale. c) vue latérale gauche. d) photo de la ligne du sourire. I

Figure 25 : Clef de contrôle en plâtre et bridge provisoire. a) et b) respectivement vue inférieure et supérieure des transferts d'empreinte dans la clef de contrôle. c) clef de contrôle en bouche. d) et e) prothèse provisoire sur maître modèle. f) montage en articulateur avec le bridge provisoire. I

Figure 26 : projet esthétique en résine avec fausse gencive amovible. a) et b) sur le maître modèle, vue antérieure et occlusale respectivement. c) répliques d'implants sur maître modèle. d) projet esthétique sans résine gingivale. e) projet esthétique avec résine gingivale, vue inférieure..... I

Figure 27 : Biscuit, prothèse d'usage et mise en bouche. a) prothèse avant glaçage. b), c) et d) bridge complet d'usage en vue inférieure, frontale et occlusale respectivement. e), f), g), h) et i) prothèse d'usage en bouche vue latérale droite, vue frontale, vue latérale gauche en occlusion, vue frontale en inoclusion, vue de face de la ligne du sourire respectivement. I

Figure 28 : a) transfert d'empreinte en place. b) transferts d'empreinte solidarisés. c) intrados de l'empreinte mandibulaire. d) maître modèle mandibulaire. e) enregistrement des rapports d'occlusion (sur les capuchons de protection des piliers MUA)..... I

Figure 29 : mise en place des prothèses provisoires. a) bridge mandibulaire avec les puits d'accès comblés. b) prothèse maxillaire évidée en regard des implants pour adaptation. c) photo du sourire avec les orthèses transitoires. d), e) et f) respectivement : vue latérale droite, vue frontale et latérale gauche des orthèses transitoires en bouche. I

Figure 30 : a) transferts d'empreinte sur piliers MUA au maxillaire. b) et c) intrados des empreintes au plâtre. d), e) et f) respectivement : maître modèle maxillaire, clef de contrôle maxillaire hors et en bouche. g), h) et i) respectivement : maître modèle mandibulaire, clef de contrôle mandibulaire hors et en bouche. j) montage sur articulateur après enregistrement des rapports d'occlusion. I

Figure 31 : essayage du projet esthétique en bouche. a) vue mandibulaire. b) vue maxillaire. c) vue en occlusion..... I


Figure 32 : essayage du biscuit mandibulaire et étape dents sur cire maxillaire. a) vue occlusale du bridge mandibulaire avec puits d'accès. b) vue vestibulaire du bridge à émergence naturelle. c) et d) vue occlusale et vestibulaire sur maître modèle de la prothèse maxillaire, respectivement. e) vue occlusale du bridge mandibulaire en bouche. f) vue des prothèses en occlusion en bouche..... I

Figure 33 : fin de traitement. a) vue latérale droite en occlusion. b) vue vestibulaire en occlusion. c) vue latérale gauche en occlusion. d) vue occlusale maxillaire avec les puits d'accès comblés. e) vue occlusale du bridge mandibulaire. f) photo de la ligne du sourire. I

Tableau 1 : tableau d'indication du Titane et de la Zirconie en fonction du secteur (antérieur ou postérieur) et du biotype parodontal. I

Tableau 2 : principales caractéristiques des connexions à plat, externes et internes, et coniques (36). I

Tableau 3 : tableau de choix des piliers suivants leur manufacture. I



SERMENT MEDICAL

En présence des Maîtres de cette Faculté, de mes chers condisciples, devant l'effigie d'HIPPOCRATE.

Je promets et je jure, d'être fidèle aux lois de l'honneur et de la probité dans l'exercice de la Médecine Dentaire.

Je donnerai mes soins à l'indigent et n'exigerai jamais un salaire au-dessus de mon travail, je ne participerai à aucun partage clandestin d'honoraires.

Je ne me laisserai pas influencer par la soif du gain ou la recherche de la gloire.

Admis dans l'intérieur des maisons, mes yeux ne verront pas ce qui s'y passe, ma langue taira les secrets qui me seront confiés et mon état ne servira pas à corrompre les mœurs ni à favoriser le crime.

Je ne permettrai pas que des considérations de religion, de nation, de race, de parti ou de classe sociale viennent s'interposer entre mon devoir et mon patient.

Même sous la menace, je n'admettrai pas de faire usage de mes connaissances médicales contre les lois de l'humanité.

J'informerai mes patients des décisions envisagées, de leurs raisons et de leurs conséquences. Je ne tromperai jamais leur confiance et n'exploiterai pas le pouvoir hérité des connaissances pour forcer les consciences.

Je préserverai l'indépendance nécessaire à l'accomplissement de ma mission. Je n'entreprendrai rien qui dépasse mes compétences. Je les entretiendrai et les perfectionnerai pour assurer au mieux les services qui me seront demandés.

Respectueux et reconnaissant envers mes Maîtres, je rendrai à leurs enfants l'instruction que j'ai reçue de leur père.

Que les hommes m'accordent leur estime si je suis fidèle à mes promesses.

Que je sois déshonoré et méprisé de mes confrères si j'y manque.

l'EQUILBEC Pierre – Choix du pilier implantaire

Th. : Chir. dent. : Marseille : Aix –Marseille Université : 2019

Rubrique de classement : Odontologie prothétique

Résumé :

L'essor de la prothèse implanto-portée s'est accompagné de nombreuses innovations et techniques parmi lesquelles le chirurgien-dentiste se doit de faire un choix. Orienté par ses connaissances fondamentales, il sera également influencé par l'offre que lui propose les industriels. Le but de ce travail est de guider le praticien dans le choix de pilier prothétique lorsqu'il réalise des prothèses implanto-portées.

La première partie expose des notions fondamentales, communes à l'ensemble des systèmes implantaires.

La deuxième partie traite des critères de choix liés à la situation clinique et au type de restauration à engager (localisation de l'édentement, prothèse unitaire, plurale, complète).

La troisième partie traite des particularités et exclusivités de certaines marques susceptibles d'influencer le choix du praticien.

Mots clés :

Pilier implantaire

Prothèse dentaire

Titane

Zircone

Connexion entre l'implant et le pilier dentaire

L'EQUILBEC Pierre – Choice of implant abutment

Abstract:

The development of the implant-supported prosthesis has been accompanied by many innovations and techniques among which the dentist must make a choice. Guided by this fundamental knowledge and his work habits, he will also be influenced by the offered by the manufacturers.

The first part presents these fundamental notions, common to all implant systems.

The second part deals with the choice criteria related to the clinical situation and the type of restoration to be undertaken (location of edentulism, unitary, plural, complete prosthesis).

Part three deals with the particularities and exclusivities of certain brands that may influence the practitioner's choice.

MeSH:

Implant abutment

Dental Protheses

Titanium

Zirconium

Dental implant-abutment interface

Adresse de l'auteur :

6 lotissements les Bastides, Rue Antoine Simoni
83330 LE BEAUSSET