



HAL
open science

Prise en charge des traumatismes non chirurgicaux du poignet et de la main aux urgences du CHU de Caen

Tristan Pierrat

► **To cite this version:**

Tristan Pierrat. Prise en charge des traumatismes non chirurgicaux du poignet et de la main aux urgences du CHU de Caen. Médecine humaine et pathologie. 2019. dumas-02493065

HAL Id: dumas-02493065

<https://dumas.ccsd.cnrs.fr/dumas-02493065>

Submitted on 27 Feb 2020

HAL is a multi-disciplinary open access archive for the deposit and dissemination of scientific research documents, whether they are published or not. The documents may come from teaching and research institutions in France or abroad, or from public or private research centers.

L'archive ouverte pluridisciplinaire **HAL**, est destinée au dépôt et à la diffusion de documents scientifiques de niveau recherche, publiés ou non, émanant des établissements d'enseignement et de recherche français ou étrangers, des laboratoires publics ou privés.

UNIVERSITÉ de CAEN - NORMANDIE

UFR de SANTÉ

Année 2019

THÈSE POUR L'OBTENTION
DU GRADE DE DOCTEUR EN MÉDECINE

Présentée et soutenue publiquement le : 16 octobre 2019 à 9h00

par

M PIERRAT Tristan

Né (e) le 18 janvier 2019 à FALAISE (CALVADOS)

TITRE DE LA THÈSE :

Prise en charge des traumatismes non chirurgicaux du poignet et de la main aux urgences du CHU de CAEN

Président : Monsieur le Professeur ROUPIE Eric

Membres : Monsieur le Professeur MOREAU Sylvain

Monsieur Professeur Le COUTOUR Xavier

Madame le Docteur LAPLUME Stéphanie, Directrice de thèse

Année Universitaire 2018/2019**Doyen**

Professeur Emmanuel TOUZÉ

Assesseurs

Professeur Paul MILLIEZ (pédagogie)

Professeur Guy LAUNOY (recherche)

Professeur Sonia DOLLFUS & Professeur Evelyne EMERY (3^{ème} cycle)**Directrice administrative**

Madame Sarah CHEMTOB

PROFESSEURS DES UNIVERSITÉS - PRATICIENS HOSPITALIERS

M.	AGOSTINI Denis	Biophysique et médecine nucléaire
M.	AIDE Nicolas	Biophysique et médecine nucléaire
M.	ALLOUCHE Stéphane	Biochimie et biologie moléculaire
M.	ALVES Arnaud	Chirurgie digestive
M.	AOUBA Achille	Médecine interne
M.	BABIN Emmanuel	Oto-Rhino-Laryngologie
M.	BÉNATEAU Hervé	Chirurgie maxillo-faciale et stomatologie
M.	BENOIST Guillaume	Gynécologie - Obstétrique
M.	BERGER Ludovic	Chirurgie vasculaire
M.	BERGOT Emmanuel	Pneumologie
M.	BIBEAU Frédéric	Anatomie et cytologie pathologique
Mme	BRAZO Perrine	Psychiatrie d'adultes
M.	BROUARD Jacques	Pédiatrie
M.	BUSTANY Pierre	Pharmacologie
Mme	CHAPON Françoise	Histologie, Embryologie
Mme	CLIN-GODARD Bénédicte	Médecine et santé au travail
M.	COQUEREL Antoine	Pharmacologie
M.	DAO Manh Thôn	Hépatologie-Gastro-Entérologie
M.	DAMAJ Ghandi Laurent	Hématologie
M.	DEFER Gilles	Neurologie
M.	DELAMILLIEURE Pascal	Psychiatrie d'adultes
M.	DENISE Pierre	Physiologie
M.	DERLON Jean-Michel Éméritat jusqu'au 31/08/2020	Neurochirurgie
Mme	DOLLFUS Sonia	Psychiatrie d'adultes
M.	DREYFUS Michel	Gynécologie - Obstétrique
M.	DU CHEYRON Damien	Réanimation médicale
Mme	ÉMERY Evelyne	Neurochirurgie

M.	ESMAIL-BEYGUI Farzin	Cardiologie
Mme	FAUVET Raffaèle	Gynécologie – Obstétrique
M.	FISCHER Marc-Olivier	Anesthésiologie-réa. et médecine péri-opératoire
M.	GÉRARD Jean-Louis	Anesthésiologie-réa. et médecine péri-opératoire
M.	GUILLOIS Bernard	Pédiatrie
Mme	GUITTET-BAUD Lydia	Epidémiologie, économie de la santé et prévention
M.	HABRAND Jean-Louis	Cancérologie option Radiothérapie
M.	HAMON Martial	Cardiologie
Mme	HAMON Michèle	Radiologie et imagerie médicale
M.	HANOUIZ Jean-Luc	Anesthésiologie-réa. et médecine péri-opératoire
M.	HULET Christophe	Chirurgie orthopédique et traumatologique
M.	HURAUULT de LIGNY Bruno	Néphrologie
	Éméritat jusqu'au 31/01/2020	
M.	ICARD Philippe	Chirurgie thoracique et cardio-vasculaire
M.	JOIN-LAMBERT Olivier	Bactériologie - Virologie
Mme	JOLY-LOBBEDEZ Florence	Cancérologie
M.	JOUBERT Michael	Endocrinologie
Mme	KOTTLER Marie-Laure	Biochimie et biologie moléculaire
M.	LAUNOY Guy	Epidémiologie, économie de la santé et prévention
M.	LE COUTOUR Xavier	Epidémiologie, économie de la santé et prévention
M.	LE HELLO Simon	Bactériologie-Virologie
Mme	LE MAUFF Brigitte	Immunologie
M.	LEPORRIER Michel	Hématologie
	Éméritat jusqu'au 31/08/2020	
M.	LEROY François	Rééducation fonctionnelle
M.	LOBBEDEZ Thierry	Néphrologie
M.	MANRIQUE Alain	Biophysique et médecine nucléaire
M.	MARCÉLLI Christian	Rhumatologie
M.	MARTINAUD Olivier	Neurologie
M.	MAUREL Jean	Chirurgie générale
M.	MILLIEZ Paul	Cardiologie
M.	MOREAU Sylvain	Anatomie/Oto-Rhino-Laryngologie
M.	MOUTEL Grégoire	Médecine légale et droit de la santé
M.	NORMAND Hervé	Physiologie
M.	PARIENTI Jean-Jacques	Biostatistiques, info. médicale et tech. de communication
M.	PELAGE Jean-Pierre	Radiologie et imagerie médicale
Mme	PIQUET Marie-Astrid	Nutrition
M.	QUINTYN Jean-Claude	Ophthalmologie
M.	RAVASSE Philippe	Chirurgie infantile
M.	REZNIK Yves	Endocrinologie
M.	ROD Julien	Chirurgie infantile
M.	ROUPIE Eric	Médecine d'urgence
Mme	THARIAT Juliette	Radiothérapie
M.	TILLOU Xavier	Urologie
M.	TOUZÉ Emmanuel	Neurologie
M.	TROUSSARD Xavier	Hématologie

Mme	VABRET Astrid	Bactériologie – Virologie
M.	VERDON Renaud	Maladies infectieuses
Mme	VERNEUIL Laurence	Dermatologie
M.	VIADER Fausto	Neurologie
M.	VIVIEN Denis	Biologie cellulaire

PROFESSEUR DES UNIVERSITÉS

PROFESSEUR ASSOCIÉ DES UNIVERSITÉS A TEMPS PLEIN

M.	VABRET François	Addictologie
----	-----------------	--------------

PROFESSEURS ASSOCIÉS DES UNIVERSITÉS A MI-TEMPS

M.	de la SAYETTE Vincent	Neurologie
Mme	DOMPMARTIN-BLANCHÈRE Anne	Dermatologie
Mme	LESCURE Pascale	Gériatrie et biologie du vieillissement
M.	SABATIER Rémi	Cardiologie

PRCE

Mme	LELEU Solveig	Anglais
-----	---------------	---------

Année Universitaire 2018 / 2019**Doyen**

Professeur Emmanuel TOUZÉ

Assesseurs

Professeur Paul MILLIEZ (pédagogie)

Professeur Guy LAUNOY (recherche)

Professeur Sonia DOLLFUS & Professeur Evelyne EMERY (3^{ème} cycle)**Directrice administrative**

Madame Sarah CHEMTOB

MAITRES DE CONFERENCES DES UNIVERSITÉS - PRATICIENS HOSPITALIERS

M.	ALEXANDRE Joachim	Pharmacologie clinique
Mme	BENHAÏM Annie	Biologie cellulaire
M.	BESNARD Stéphane	Physiologie
Mme	BONHOMME Julie	Parasitologie et mycologie
M.	BOUVIER Nicolas	Néphrologie
M.	COULBAULT Laurent	Biochimie et Biologie moléculaire
M.	CREVEUIL Christian	Biostatistiques, info. médicale et tech. de communication
M.	DE BOYSSON Hubert	Médecine interne
Mme	DEBRUYNE Danièle Éméritat jusqu'au 31/08/2019	Pharmacologie fondamentale
Mme	DERLON-BOREL Annie Éméritat jusqu'au 31/08/2020	Hématologie
Mme	DINA Julia	Bactériologie - Virologie
Mme	DUPONT Claire	Pédiatrie
M.	ÉTARD Olivier	Physiologie
M.	GABEREL Thomas	Neurochirurgie
M.	GRUCHY Nicolas	Génétique
M.	GUÉNOLÉ Fabian	Pédopsychiatrie
M.	HITIER Martin	Anatomie - ORL Chirurgie Cervico-faciale
M.	ISNARD Christophe	Bactériologie Virologie
M.	LEGALLOIS Damien	Cardiologie
Mme	LELONG-BOULOUARD Véronique	Pharmacologie fondamentale
Mme	LEPORRIER Nathalie Éméritat jusqu'au 31/10/2020	Génétique
Mme	LEVALLET Guénaëlle	Cytologie et Histologie
M.	LUBRANO Jean	Chirurgie générale
M.	MITTRE Hervé	Biologie cellulaire
M.	REPESSÉ Yohann	Hématologie
M.	SESBOÛÉ Bruno	Physiologie

M.	TOUTIRAIS Olivier	Immunologie
M.	VEYSSIERE Alexis	Chirurgie maxillo-faciale et stomatologie

MAITRES DE CONFERENCES ASSOCIÉS DES UNIVERSITÉS A MI-TEMPS

Mme	ABBATE-LERAY Pascale	Médecine générale
M.	COUETTE Pierre-André (fin 31/08/19)	Médecine générale
Mme	DE JAEGHER-NOEL Sophie (fin 31/08/2021)	Médecine générale
M.	LE BAS François (fin 31/08/19)	Médecine générale
M.	SAINMONT Nicolas (fin 31/08/19)	Médecine générale

Remerciements

À mes parents, qui m'ont poussé durant toutes mes études afin de ne pas lâcher prise,

À eux qui ont su me faire des petits plats pour me fortifier le week-end,

Aux Camemberts, partis beaucoup trop tôt,

À ma famille, qui a su m'aider à penser à autre chose que la médecine quand il le fallait,

À ma grand-mère et à mes grands-parents,

Au clan des meulards Caennais, sans qui toutes ces années n'auraient pas été faisables,

À eux sans qui les soirées auraient été beaucoup trop calmes, et les études beaucoup moins chères,

À mes amis, présents à mes côtés,

À Mika, qui est toujours prêt, même s'il n'est pas près,

À Stéphanie sans qui cette thèse n'aurait pas vu le jour,

Et à Mathilde d'avoir été présente à mes côtés durant toute l'écriture.

Abréviations

AINS: Anti-Inflammatoire Non Stéroïdien

CHU: Centre Hospitalier Universitaire

CNAM: Caisse National d'Assurance Maladie

FESUM: Fédération des Services d'Urgences de la main

IDE: Infirmiers Diplômés d'Etat

NR: Non Renseigné

ORU : Observatoires Régionaux des Urgences

RICE: Rest, Ice, Compression and Elevation

SFMU: Société Française de Médecine d'Urgences

SOFCOT: Société Française de Chirurgie Orthopédique et traumatologie

TABLEAUX

<i>Tableau 1</i> : Répartition des patients par traumatisme.....	page 26
<i>Tableau 2</i> : Répartition des mécanismes traumatiques dans le groupe des contusions.	page 26
<i>Tableau 3</i> : Répartition des principales données médicales des dossiers de contusion.	page 27
<i>Tableau 4</i> : Répartition des mécanismes traumatiques dans le groupe des fractures....	page 28
<i>Tableau 5</i> : Répartition des principales données médicales des dossiers de fracture....	page 30
<i>Tableau 6</i> : Répartition des principales données médicales des dossiers de fracture des métacarpiens.....	page 32
<i>Tableau 7</i> : Répartition des mécanismes traumatique dans le groupe des entorses	page 33
<i>Tableau 8</i> : Répartition des principales données médicales des dossiers concernant les diagnostics d'entorse.....	page 34
<i>Tableau 9</i> : Répartition des principales données médicales des dossiers de doutes diagnostiques	page 36

FIGURES

Figure 1 : os du poignet.....	page 5
Figure 2 : repère de la palpation dorsale.....	page 9
Figure 3 : repère de la tabatière anatomique	page 9
Figure 4 : repère de la palpation palmaire.....	page 10

TABLE DES MATIERES

INTRODUCTION.....	Page 1
PRE-REQUIS.....	page 4
I) Rappels anatomiques ostéoarticulaires	page 5
II) Examen clinique.....	page 6
a) L'interrogatoire	page 7
b) L'installation	page 7
c) L'inspection.....	page 8
d) La palpation.....	page 8
e) La mobilisation	page 10
f) Tests spécifiques.....	page 11
1) Pour dépister une lésion scapho-lunaire.....	page 11
2) Pour dépister une lésion du scaphoïde	page 11
3) Pour dépister une lésion luno-triquetrale.....	page 12
4) Pour dépister une lésion médio-carpienne.....	page 12
5) Pour dépister une instabilité radio ulnaire distale	page 12
6) Pour dépister une lésion de l'hamatum	page 13
7) Pour dépister une instabilité métacarpo-phalangienne.....	page 13
III) Examens paracliniques	page 13
a) Radiographie	page 13
1) Le cliché postéro-antérieur	page 14
2) La radiographie de profil strict	page 14
3) Autres incidences radiographiques	page 15
b) Autres examens d'imagerie	page 16
MATERIEL ET METHODE	page 18

I) Objectif de l'étude.....	page 19
a) Critères d'inclusion et d'exclusion.....	page 19
1) Critères d'inclusion	page 19
2) Critères d'exclusion	page 19
b) Recueil de données.....	page 20
II) Analyse statistique.....	page 21
III) Recherche bibliographique.....	page 21
RESULTATS	page 22
I) Profil des patients.....	page 23
II) Données cliniques.....	page 23
III) Données paracliniques	page 24
IV) Données de sortie.....	page 25
V) Diagnostics	page 25
a) Les contusions.....	page 26
b) Les fractures.....	page 28
c) Les entorses	page 33
d) Doutes diagnostiques.....	page 35
e) Autres cas.....	page 37
DISCUSSION	page 38
I) Discussion des résultats de l'étude.....	page 39
a) Les contusions.....	page 39
b) Les fractures	page 40
1) Les fractures métacarpiennes.....	page 40
2) Les fractures du scaphoïde.....	page 42
3) Fracture du triquetrum.....	page 43

4) Fracture du pisiforme.....	page 44
5) Autres fractures.....	page 45
c) Les entorses.....	page 45
d) Les doutes diagnostiques.....	page 47
e) Autres.....	page 49
II) Discussion de l'étude	page 50
III) Axe de prise en charge.....	page 52
CONCLUSION	page 54
BIBLIOGRAPHIE	page 56

INTRODUCTION

La traumatologie représente environ un tiers des motifs de consultation aux urgences au niveau national d'après les statistiques de l'ORU ⁽¹⁾. Parmi ces motifs, le traumatisme du poignet et de la main représente une forte proportion. En effet, d'après la FESUM (Fédération des Services d'Urgences de la Main), les traumatismes de la main et du poignet sont estimés à 2 142 393 sur les 21 millions de passages aux urgences soit 10,20%. Toujours selon la FESUM, ces traumatismes sont majoritairement des accidents de la vie (2). Pour ce qui est des accidents de travail, l'étude de la CNAM (Caisse d'Assurance Maladie) de 2014 a recensé 122 781 déclarations en rapport avec les doigts ou la main, représentant 20% de la totalité des accidents de travail tous secteurs confondus ⁽³⁾.

Le poignet et la main sont des structures anatomiques riches et complexes nous permettant d'avoir des gestes fin et délicats tout en ayant une certaine force de préhension. Ces outils sont exposés, au vu de leur position et de leur haute fréquence d'utilisation, aux risques de l'environnement extérieur.

Des lésions de toutes sortes peuvent être subies, allant de la simple contusion bénigne aux fractures complexes. Le fait que ces traumatismes soient fréquents ne doit pas banaliser un traumatisme qui paraît bénin au vu des complications qui peuvent survenir.

Les traumatismes du poignet et de la main sont des motifs de consultations fréquents dans les services d'urgences. La prise en charge par le médecin urgentiste se doit donc d'être rigoureuse. Pour cela, il doit réaliser un examen clinique minutieux. Le plus souvent celui-ci doit être accompagné par des examens paracliniques orientés aux éléments préalablement constatés. Le but étant de pouvoir administrer les soins appropriés tant au point de vue physique que médicamenteux, ainsi qu'anticiper l'orientation du patient à posteriori si nécessaire. Tout ce travail a pour but de limiter les nombreuses complications post traumatiques que peuvent entraîner les différents traumatismes.

Parmi ces complications, on peut citer les déformations secondaires, les lésions ostéotendineuses, ligamentaires ou encore les enraidissements articulaires et l'arthrose, tout cela sans omettre les douleurs et leur retentissement sur la vie quotidienne.

Il faut être d'autant plus attentif au fait que le taux d'erreur au diagnostic (en particulier de fracture) semble plus fréquent dans les traumatismes du poignet que dans d'autres articulations⁽⁴⁾, cela étant dû au manque de spécificité de la clinique et de l'apparence normale des radiographies initiales.

L'objectif de notre travail est de réaliser un état des lieux de la prise en charge des traumatismes du poignet et de la main à travers une identification et une analyse de ces prises en charges au sein du service des urgences du CHU (Centre Hospitalier et Universitaire) de Caen.

Notre objectif secondaire est de tenter de dégager des axes potentiels pour que les prises en charge soient les plus adaptées aux patients et en fonction du secteur d'accueil du patient.

PRE-REQUIS

I) Rappels anatomiques ostéoarticulaires

Le carpe est constitué de 8 os et de 33 ligaments sur seulement quatre centimètres. Le radius et l'ulna constituent une articulation condylienne qui s'articule avec le bloc carpien.

Le massif carpien est composé de huit os. Ils sont regroupés en deux rangées ⁽⁵⁾ (Figure 1). La première rangée mobile est constituée du scaphoïde, du lunatum, du triquetrum et du pisiforme. Elle possède une géométrie variable selon les mouvements du carpe. Le pisiforme quant à lui n'a pas de rôle articulaire.

La deuxième rangée est composée du trapèze, du trapézoïde, du capitatum et de l'hamatum. Elle est fixée entre la rangée mobile et l'articulation métacarpienne. Les os de cette seconde rangée sont unis entre eux par des ligaments interosseux ou intrinsèques (le sapho-lunaire et le luno-triquetral) et les ligaments extrinsèques (capsulaires) qui assurent la cohérence entre le carpe et les deux os de l'avant-bras.

Les os du carpe forment deux arcs. L'arc supérieur, convexe vers le haut, est situé entre les os de l'avant-bras et la première rangée du carpe tandis que l'arc médio-carpien est situé entre les deux rangées du carpe.

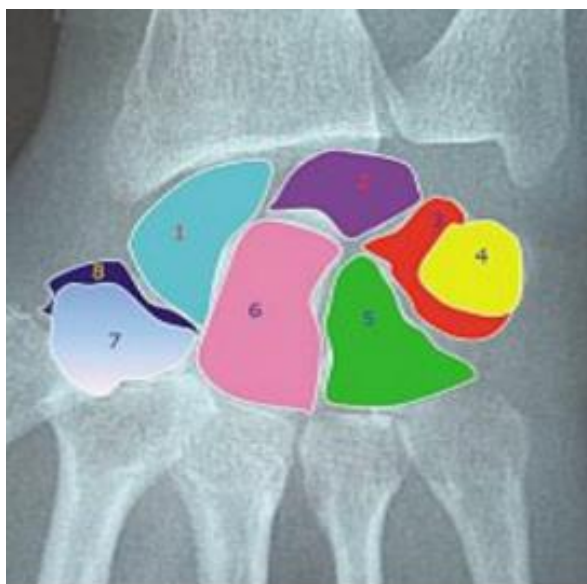

Figure 1 : os du poignet

1 Scaphoïde 2 Lunatum 3 Triquetrum
4 Pisiforme 5 Hamatum 6 Capitatum
7 Trapézoïde 8 Trapeze

Les métacarpiens forment une arche dans le plan axial alors qu'il semble parallèle dans le plan sagittal.

Contrairement aux autres métacarpiens, le premier métacarpien a une face dorsale orientée en latérale et il ne s'articule pas avec les autres métacarpiens des doigts longs. La tête de celui-ci est sphérique, permettant une meilleure stabilité au sein de l'articulation métacarpo-phalangienne et facilite la réalisation de la pince avec une contrainte radiale.

Le deuxième métacarpien est le plus long. il s'articule avec deux os du carpe qui sont le trapèze et le trapézoïde. Le troisième métacarpien s'articule avec le deuxième et le quatrième ainsi qu'avec le capitatum. Il possède un tubercule dorsal.

Les deuxième et troisième articulations carpo-métacarpiennes sont fixes contrairement à celles des quatrième et cinquième métacarpiens qui sont quant à elles plus mobiles, permettant de creuser l'arche palmaire.

Le quatrième métacarpien, qui présente le diamètre le plus fin, s'articule avec le capitatum, l'hamatum ainsi qu'avec le troisième et cinquième métacarpien.

Le cinquième métacarpien s'articule avec l'hamatum et le quatrième métacarpien.

II) Examen clinique

Le poignet et la main sont des structures anatomiques complexes et les traumatismes qu'ils peuvent subir sont multiples. C'est pourquoi l'examen clinique qui est réalisé par le médecin urgentiste qui reçoit le patient se doit d'être minutieux et structuré par rapport au mécanisme traumatique ainsi qu'à sa localisation. Une fois l'examen clinique réalisé, il est consigné dans le dossier médical du patient de manière précise sans omettre les signes positifs ou négatifs. L'indication d'un examen clinique difficile ou d'une mauvaise compliance du patient peut être un élément important à noter dans le dossier.

De cette synthèse découlent les justifications et l'orientation des examens paracliniques qui sont à réaliser. Elle permet aussi d'anticiper la suite de la prise en charge du patient et de réaliser des hypothèses diagnostiques.

On peut découper notre examen clinique en plusieurs points principaux et indispensables que sont :^(6,7)

- L'interrogatoire
- Le positionnement
- L'inspection
- La palpation
- La mobilisation
- Les tests spécifiques

a) L'interrogatoire

Il est mené par le médecin urgentiste pour répondre à une demande du patient. Il est primordial dans l'examen clinique car c'est lui qui oriente le reste de la prise en charge.

Dans un premier temps, il permet de recueillir comme pour tout patient la condition globale et l'environnement de celui-ci. On note donc son âge, ses antécédents médicaux et chirurgicaux, les traitements en cours ainsi que ses allergies éventuelles. Dans le cadre de ces traumatismes, il est indispensable de noter la main dominante ainsi que la profession du patient. Il est préférable de bien inscrire dans le dossier l'heure du dernier repas, afin d'anticiper une potentielle intervention chirurgicale.

Le second temps se consacre au motif de recours aux urgences et aux symptômes. Il faut notifier s'il y a une douleur ainsi que sa localisation précise, la latéralité et le mécanisme du traumatisme. Les circonstances du traumatisme ainsi que le lieu sont aussi à prendre en compte.

b) L'installation

L'installation du patient permet de se mettre dans de bonnes conditions pour réaliser un examen exhaustif.

Il faut respecter des règles simples mais nécessaires. Le patient doit être assis en face du médecin urgentiste qui l'examine. Il faut que les deux avant-bras, poignets et mains soient nus, dépourvus de bijoux ou de vêtements. Il faut que les avant-bras soient sur un support. L'examen se fait de manière comparative afin de s'affranchir des variantes anatomiques.

L'examen débute au niveau de la zone la moins douloureuse vers la zone douloureuse et se doit d'être complet.

c) L'inspection

L'inspection débute dès l'installation du patient. La posture et l'attitude du patient lors de cette phase nous permet d'observer des gestes d'évitement ou de retrait.

Elle est réalisée de manière bilatérale et comparative. Il faut effectuer une inspection palmaire et dorsale.

Il doit être recherché toutes plaies, déformations, œdèmes ou hématomes sur les différentes structures du poignet et de la main. Il est nécessaire de repérer la localisation précise de chaque anomalie pour rechercher les lésions des structures sous-jacentes. De plus, il faut s'intéresser à la coloration cutanée.

d) La palpation

Une palpation exhaustive permet d'identifier toutes les zones à risque, notamment à risque de fractures. Pour réaliser une bonne palpation, il faut repérer les différents reliefs osseux et tendineux.

Pour une prise en charge plus douce, la zone douloureuse est à examiner en dernier. Cela permet de mettre à l'aise le patient et d'établir le contact. L'examineur stabilise le poignet entre ses deux mains et se sert de ses deux pouces pour la palpation des structures anatomiques.

Il ne faut pas omettre de palper les pouls, ainsi que de s'intéresser à la chaleur cutanée et la sensibilité cutanée des différents territoires nerveux que sont les nerfs médians, ulnaire et radial.

La palpation de la face dorsale (Figure 2 et 3) :

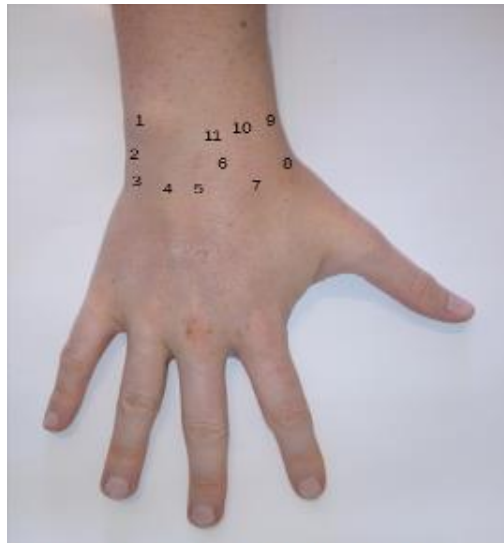


Figure 2 :Repères de la palpation dorsale

- 1 styloïde ulnaire 2 triquetrum
- 3 tendon extenseur ulnaire du carpe 4 lunatum
- 5 tendon du court extenseur radial du carpe
- 6 interligne scapho lunaire
- 7 tendon du long extenseur radial du carpe
- 8 tabatière anatomique 9 styloïde radiale
- 10 tubercule de Lister
- 11 tendon de l'extenseur des doigts

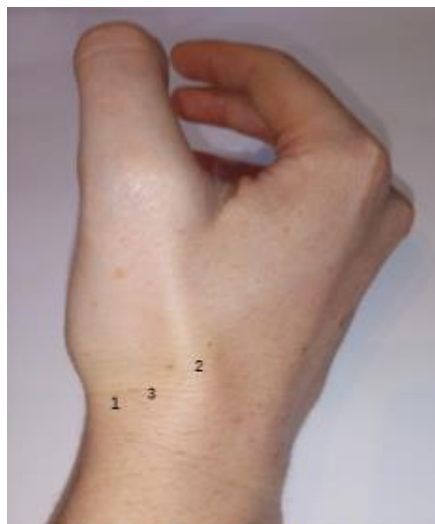

Figure 3. Repères de la tabatière anatomique

- 1 tendon du court extenseur du pouce et de l'abducteur du pouce
- 2 tendon du long extenseur du pouce
- 3 tabatière anatomique

Pour la palpation de la face palmaire (figure 4) :

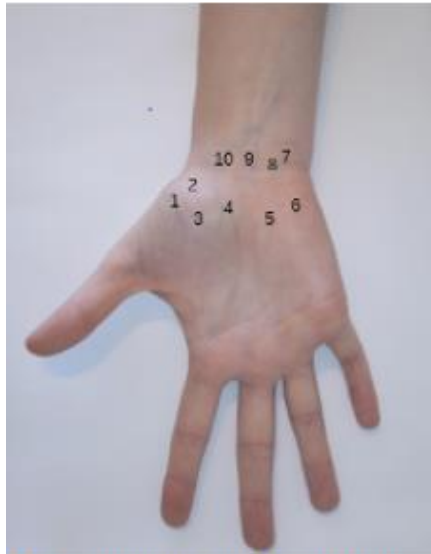


Figure 4: Repères de la palpation palmaire

- 1 trapèze 2 tubercule du scaphoïde
- 3 trapézoïde 4 lunatum et capitatum
- 5 hamatum 6 pisiforme
- 7 tendon fléchisseur ulnaire du carpe
- 8 tendon du fléchisseur superficiel des doigts
- 9 tendon long palmaire
- 10 tendon fléchisseur radial du carpe

e) La mobilisation

La mobilisation se fait en deux temps, une part active réalisée uniquement par le patient et une mobilisation passive, effectuée par l'examineur.

Le but de cette mobilisation est de connaître les amplitudes articulaires du patient et d'observer des laxités s'il en existe. C'est un exercice difficile car il dépend de la participation de chaque patient et de l'importance du traumatisme. Il est délicat de mobiliser un membre douloureux pour évaluer celui-ci.

Toutes les informations recueillies sont à consigner dans le dossier afin d'évaluer, lors de visites ultérieures, le gain ou la réduction des amplitudes après traitement.

f) Tests spécifiques

Ces tests ont pour but de réaliser le bilan des lésions traumatiques. Ils permettent d'affiner le reste de l'examen grâce à leurs spécificités.

1) Pour dépister une lésion scapho-lunaire

On peut utiliser le test de Watson ⁽⁸⁾ qui consiste à placer le pouce de l'examineur sur le tubercule distal du scaphoïde (perçu à la face palmaire du talon de l'éminence thénar). Le poignet est placé passivement en position d'inclinaison ulnaire, entraînant l'extension du scaphoïde. Puis le poignet est placé progressivement de la position en inclinaison ulnaire à la position en inclinaison radiale, en maintenant la pression sur le tubercule du scaphoïde. En cas de lésion ligamentaire scapho-lunaire, cette pression entraîne la subluxation dorsale du pôle proximal du scaphoïde perçue par l'examineur et le patient comme un ressaut douloureux. Il est nécessaire de faire ce test de manière comparative car il est retrouvé parfois du côté sain.

On peut utiliser aussi le test du ballotement scapho-lunaire qui permet de rechercher une mobilité anormale au niveau de l'articulation entre le scaphoïde et le lunatum. La manœuvre se fait avec la main de l'examineur qui maintient le scaphoïde entre le pouce sur la face dorsale dans sa portion distale et l'index sur la face palmaire et sur la partie proximale. Avec son autre main, l'examineur maintient le lunatum également entre le pouce et l'index de la même manière. Il faut ensuite imprimer de petits mouvements en sens contraire entre les deux os afin de rechercher une mobilité ou des douleurs.

2) Pour dépister une lésion du scaphoïde

La palpation de la tabatière anatomique est définie comme le sillon entre le tendon long extenseur du pouce côté ulnaire, et du tendon du long abducteur et court extenseur du pouce, du côté radial.

La palpation du tubercule scaphoïde est définie comme la proéminence palpable au niveau du pli distal du fléchisseur du poignet en inclinaison radiale.

La compression longitudinale de la colonne du pouce est définie par la saisie du pouce en semi abduction et en exerçant une pression dans l'axe en direction du scaphoïde.

La douleur lors de la réalisation de ces 3 tests est en faveur d'une fracture du scaphoïde avec une sensibilité décrite à 100% et une spécificité de 74% ^(9,10).

3) Pour dépister une lésion luno-triquetrale

Le test de Reagan⁽¹¹⁾ : l'examineur saisit entre le pouce et l'index le lunatum et de l'autre main le complexe triquetrum-pisiforme. Il faut rechercher une instabilité ou la provocation d'une douleur lors de la mobilisation.

Le test de Kleinman⁽¹²⁾ : l'examineur place un de ses doigts sur le lunatum sur la face palmaire et, avec le pouce controlatéral, il appuie sur le pisiforme d'avant en arrière ce qui réveille la douleur.

4) Pour dépister une lésion médio-carpienne⁽⁷⁾

D'une part, il faut tester l'instabilité luno-capitale qui est fréquemment due à une rupture partielle ou complète du ligament extrinsèque radio-scapho-capital. Elle est contrôlée par un test de ballotement de la ligne médio-carpienne.

La main de l'examineur tient l'avant-bras fermement tandis que l'autre main tient celle du patient avec un appui avec le pouce sur la face dorsale du capitatum du patient. On recherche une douleur ou une instabilité.

D'autre part, l'instabilité médio-carpienne peut être dépistée par le test de Lichtman⁽¹³⁾. Ce test correspond à un mouvement d'inclinaison radiale à l'inclinaison cubitale tout en appliquant une compression sur le poignet associée à une légère flexion. On recherche un ressaut ou un «clunk».

5) Pour dépister une instabilité radio ulnaire distale

Il faut effectuer un test de ballotement⁽¹⁴⁾ : l'examineur doit tenir d'une main ferme l'avant-bras, le plus proche possible de l'articulation radio-carpienne tandis que l'autre main maintient la main du patient tout en ayant un appui dorsal avec le pouce sur la face dorsale du capitatum.

6) Pour dépister une lésion de l'hamatum ⁽¹⁵⁾

Le Hook of Hamate Pull Test : le patient place son poignet en inclinaison ulnaire, les doigts en flexion. L'examineur tente une extension contrariée des quatrièmes et cinquièmes doigts. Le test est positif lorsque l'on déclenche une douleur.

7) Pour dépister une instabilité métacarpo-phalangienne

Elle est mise en évidence par le test de Linscheid ⁽⁷⁾ : l'examineur réalise un appui d'une main sur les têtes métacarpiennes et un contre-appui de l'autre main sur les métacarpiens dans la paume.

III) Examens paracliniques

a) Radiographie

Malgré la multitude de tests cliniques de dépistage, le système ostéo-cartilagineux n'est pas accessible visuellement. La radiographie est un bon moyen de s'affranchir de la barrière cutanée afin de mettre en évidence les os du poignet et de la main ainsi que les lésions qui peuvent être constituées au cours des différents traumatismes. Le système ligamentaire reste invisible malgré cet outil. Cependant, les signes indirects sont perceptibles via les rapports entre les différentes structures osseuses et les angulations articulaires. Malgré une utilisation fréquente de la radiographie conventionnelle dans le secteur des urgences, il est parfois difficile d'affirmer avec certitude la présence d'une lésion, qu'elle soit osseuse ou ligamentaire.

Afin de faciliter au maximum le dépistage des différentes lésions et de s'affranchir de la réalisation d'autres examens paracliniques, qui sont souvent plus difficilement accessibles, il est nécessaire de réaliser une radiographie de bonne qualité. Celle-ci se doit, pour être correctement interprétée, de respecter des critères de qualité. Il faut aussi connaître les repères anatomiques.

Pour les traumatismes du poignet, deux clichés standards sont réalisés : le cliché postéro-antérieur et le cliché de profil strict.

1) Le cliché postéro-antérieur

La paume posée à plat sur la plaque, le rayon doit être vertical, centré sur le poignet. Le troisième métacarpien est aligné dans l'axe du radius et du capitatum. La styloïde ulnaire doit être en continuité avec la corticale médiale de l'ulna. Il est nécessaire de dégager entre 7 et 8 cm en amont de l'articulation radio-ulnaire ainsi que les articulations métacarpo-phalangiennes sur quelques centimètres.

La visualisation des arcs médio-carpiens décrite par Gilula ⁽¹⁶⁾ permet de vérifier l'intégrité de l'articulation carpienne. Une rupture d'un de ces arcs signifie un déplacement de l'un des os par rapport à la position physiologique.

On vérifie que l'ulna ne descend pas plus bas que le radius par rapport au carpe, c'est l'index radio-ulnaire, il doit être de 2 mm.

Il est particulièrement nécessaire de vérifier que l'écart entre le scaphoïde et le lunatum, ainsi que l'écart entre le scaphoïde et le triquetrum, ne dépassent pas les 3 mm.

Les mesures et les espaces interosseux peuvent varier en fonction de l'âge, de l'ethnie et bien sûr des antécédents. Il faut s'affranchir de ces variables en cas de doute par la réalisation d'un cliché contro-latéral. ⁽¹⁷⁾

Il faut analyser les contours osseux à la recherche d'une perte de continuité, afin de dépister une fracture. L'écart entre les différents os est également à surveiller.

L'analyse des parties molles périarticulaires permet de visualiser de manière indirecte les signes d'une lésion. Un œdème visualisé par un refoulement ou un effacement de la ligne graisseuse située entre les gaines des tendons du long abducteur et du court extenseur du pouce et de la corticale externe du scaphoïde en est un signe.

2) La radiographie de profil strict ⁽¹⁸⁾

Techniquement, le bras est fléchi contre le corps, le coude fléchi à 90° avec le bord ulnaire posé contre la table.

Pour que la radiographie soit de bonne qualité, il faut pouvoir visualiser les interlignes des articulations métacarpo-phalangiennes, ainsi que la superposition des bases des deuxième et

troisième métacarpiens. De plus, il faut une superposition de l'ulna et du radius avec une projection de la styloïde ulnaire au milieu de la tête de l'ulna. On doit avoir un alignement du radius avec le lunatum, le capitatum et le troisième métacarpien, qui en cas de rupture d'axe doit faire évoquer une lésion ligamentaire.

On porte bien entendu une attention particulière au respect des corticales des différents os visibles et à nouveau au refoulement des lignes graisseuses ; ici c'est la ligne graisseuse entre le muscle carré pronateur et les tendons du muscles fléchisseurs commun profonds des doigts.

Il faut observer l'angle scapho-lunaire qui doit être compris entre 30 et 60°. En cas d'ouverture d'angle supérieure à 70° ou de fermeture inférieure à 30°, on parle alors de dislocation scapho-lunaire.

3) Autres incidences radiographiques

En fonction de la symptomatologie, du mécanisme ou de la localisation de la douleur, il est possible de réaliser d'autres incidences pour dépister une lésion.

- Pour ce qui est de la suspicion de la fracture du scaphoïde, le but est de dérouler celui-ci afin de mieux l'exposer.
- L'incidence de Schneck : elle permet de dérouler le scaphoïde et elle est réalisée avec le poignet en inclinaison ulnaire, en pronation à 90° et le poing demi-fermé.
- L'incidence oblique postéro-antérieure en semi-pronation : elle déroule les articulations scapho-trapézienne, trapézo-trapézienne, capitato-lunaire et trapézo-métacarpienne.
- L'incidence oblique antéro-postérieure en semi-supination : elle permet une étude du pisiforme, de l'articulation piso-triquétrale et de l'apophyse unciforme de l'hamatum.

Pour réaliser ces radiographies, il est nécessaire de partir de la position anatomique du poignet et de mettre une cale en mousse pour obtenir un angle de 45°. Pour l'incidence oblique postéro-antérieure, la mousse est positionnée sur la face palmaire de la main, en semi-pronation avec un rayon centré sur le capitatum tandis que pour l'incidence oblique antéropostérieure, le support en mousse est sur la face dorsale de la main qui est en semi-supination avec le rayon radiologique centré sur la tête de l'hamatum. Dans les deux cas, le bord ulnaire est positionné contre la table. La combinaison de ces incidences est la meilleure pour le dépistage d'une lésion du scaphoïde. ⁽¹⁹⁾

Il existe d'autres incidences telles que celles de Schneck 2, Stecher, ou Ziter ⁽¹⁸⁾ qui sont moins utilisées.

- L'incidence du canal carpien permet d'explorer la face palmaire de la première rangée des os du carpe, notamment le tubercule du scaphoïde, le triquetrum et le pisiforme ou encore l'hamulus de l'hamatum de la deuxième rangée en modifiant l'inclinaison.

Cette dernière incidence est difficilement réalisable en cas de douleur.

- D'autres incidences existent mais sont rarement utilisées en raison de leur mauvaise sensibilité et de la difficulté de reproduction. Les douleurs post-traumatiques limitent nettement la réalisation de ces clichés.
- Pour la réalisation des clichés de la main, la même rigueur s'applique, mais les incidences sont moins nombreuses car il est plus facile d'individualiser un métacarpien.

L'incidence postéro-antérieure applique les mêmes règles que le cliché du poignet du même nom.

L'incidence oblique, qui permet d'individualiser les métacarpiens, nécessite la mise en place d'une cale en mousse. Cette radiographie ressemble de près au cliché postéro-antérieur oblique en semi-pronation, avec cependant le rayon centré sur les métacarpiens. L'incidence oblique antéro-postérieure en semi-supination, similaire elle aussi au cliché du poignet du même nom permet de bien visualiser les métacarpiens. Les critères de bonne réalisation de ces clichés nécessitent un chevauchement de moins de 50% des métacarpiens sur leur largeur, avec une visualisation complète des interlignes métacarpo-phalangiennes.

b) Autres examens d'imagerie

- L'arthroscanner et l'arthro-IRM permettent, à la suite d'une injection de produit de contraste intra-articulaire, de vérifier l'intégrité des structures ligamentaires présents au sein du poignet. Le poignet est composé de plusieurs compartiments séparés par les ligaments. En cas de discordance radio-clinique ou de suspicion d'entorse du carpe, cet

examen est celui de première intention ⁽⁷⁾. Ces examens sont cependant inaccessibles en urgence au vu des ressources mobilisables et de leur coût.

- L'arthrographie seule reste efficace dans le diagnostic des lésions ligamentaires mais elle est moins précise sur la localisation des lésions. ⁽²⁰⁾
- Le scanner quant à lui est utilisé pour le dépistage des lésions osseuses qui ne sont pas décelées par les radiographies conventionnelles. Il est complexe de visualiser une lésion ligamentaire simplement avec un scanner. Le scanner est utilisé fréquemment dans la suspicion de fracture du scaphoïde mais avec une sensibilité uniquement de 73% ⁽²¹⁾ avec parfois l'impossibilité de différencier une fracture d'une contusion.
- L'IRM permet une meilleure détection ⁽²¹⁾ des lésions osseuses du carpe mais il présente un défaut de disponibilité ainsi que de très nombreuses précautions lors de son utilisation.
- L'échographie est un outil qui reste présent et disponible dans la plupart des secteurs d'urgences. Son utilisation rapide et son innocuité sont des atouts majeurs. Il peut être utile dans le cadre de lésions corticales des os. Une fois le diagnostic évoqué en échographie, des clichés complémentaires ou un scanner peuvent confirmer la lésion. Cet outil présente des limites tel que l'absence de visualisation des fractures polaires sur le scaphoïde et nécessite la connaissance parfaite des structures visualisées à l'échographie. ⁽²¹⁾
- La scintigraphie osseuse est utile pour diagnostiquer une lésion osseuse surtout au niveau du scaphoïde mais malheureusement elle ne permet pas la différenciation avec les contusions. De plus, la fixation ne permet pas d'apporter la réponse quant à la localisation fracturaire de cet os ⁽¹⁷⁾.

MATERIEL ET METHODE

Cette étude a été réalisée au Centre Hospitalier Universitaire de Caen. Nous avons étudié de manière rétrospective les dossiers de patients ayant consulté aux urgences à la suite d'un traumatisme du poignet ou de la main. Nous nous sommes limités aux dossiers de la période du 1^{er} Janvier 2018 au 30 Juin 2018.

I) Objectif de l'étude

L'objectif principal de l'étude est de réaliser une évaluation des pratiques de prise en charge des patients ayant subi un traumatisme du poignet ou de la main.

L'objectif secondaire de l'étude est de dégager d'éventuels axes de prise en charge de ces patients afin de faciliter la rédaction du dossier médical, la prise en charge thérapeutique et l'information délivrée aux patients.

a) Critères d'inclusion et d'exclusion

1) Critères d'inclusion :

- Patient majeur
- Consultant pour un traumatisme du poignet ou de la main
- Admis aux urgences du CHU de Caen entre le 1^{er} janvier 2018 et le 30 juin 2018 inclus

2) Critères d'exclusion :

- Patient mineur ou protégé
- Polytraumatisé
- Patient avec une indication chirurgicale même minime lors de la consultation aux urgences
- Les traumatismes du radius ou de l'ulna hors arrachement de la styloïde
- Patient hospitalisé
- Traumatisme incluant les doigts

b) Recueil de données

Les données ont été recueillies à partir des dossiers informatisés des logiciels URQUAL et REFERENCE du CHU de Caen. Au total, 218 dossiers ont été retenus.

Le projet de notre étude est soumis à un avis du Guichet d'Orientation des projets de recherche en santé. Un avis favorable a été rendu à la suite de notre demande.

Les données recueillies sur les dossiers sont :

- Données démographiques et administratives : âge et sexe des patients, délai entre le traumatisme et le jour de la consultation aux urgences, lieu du traumatisme (accident de la vie quotidienne, accident de la voie publique, ou accident de travail), main dominante.
- Données cliniques : type de traumatisme (hyperflexion, hyperextension, traumatisme direct, compression, torsion), latéralité du traumatisme, présence d'un hématome, d'un œdème ou d'une déformation, existence d'une impotence fonctionnelle, tests spécifiques décrits dans le compte rendu des urgences.
- Données paracliniques : examen radiologique prescrit le jour de la consultation ainsi qu'à distance, incidences standards réalisées que ce soit du poignet ou de la main (sont considérées comme standard les incidences de face et de profil) ou spécifique.
- Diagnostique retenu : contusion, entorse, fracture, doute diagnostique, tendinite.
- Données de prise en charge :
 - Immobilisation réalisée : attelle souple, immobilisation rigide (plâtre ou résine de manière indifférenciée) ou syndactylie par bande élastique collante.
 - Avis spécialisé par un chirurgien orthopédique le jour de la consultation et prescrit à distance.
 - Ordonnance de sortie : traitement antalgique, protocole de prise en charge (repos, glaçage, compression et surélévation), arrêt de travail ou accident de travail.
 - Durée du traitement prescrit qu'il s'agisse de l'antalgie ou du temps recommandé d'immobilisation.

II) Analyse statistique

L'analyse statistique a été réalisée par le biais d'un tableur EXCEL.

Les données qualitatives ont été décrites en termes de pourcentage et de fréquence.

Les données quantitatives ont été décrites en termes de moyenne pour ce qui est de l'âge et en termes de médiane pour ce qui est du délai de consultation.

III) Recherche bibliographique

Dans le cadre de cette étude, il a été réalisé une revue de la littérature afin de dresser un état des lieux des connaissances, des publications et des recommandations appliquées à la prise en charge des traumatismes du poignet et de la main au sein des structures d'urgences.

Cette revue de la littérature a été réalisée grâce à la mise à disposition de documentation informatique de la bibliothèque universitaire rattachée à la faculté de médecine de Caen :

- CISMef
- MeSH
- PubMed
- Google Scholar
- EM premium

De plus, les sociétés savantes ont été consultées, tel que la Société de Médecine d'Urgences (SFMU) ou la Société Française de Chirurgie Orthopédique et Traumatologique (SOFECOT).

RESULTATS

Sur la période du 1^{er} janvier 2018 au 30 juin 2018, 27 894 patients se sont présentés aux urgences adultes du CHU de Caen. Nous avons sélectionné 218 dossiers répondant aux critères de notre étude.

I) Profil des patients

La population de notre étude comprend 128 hommes (56%) et 90 femmes (44%).

L'âge moyen des patients inclus dans l'étude est de 35,2 ans avec un écart type de +/- 16,5. Le patient le plus jeune a 18 ans tandis que le doyen est âgé de 98 ans.

Les patients ont consulté dans 56% des cas (soit 122 patients) le jour même de leur traumatisme. Pour les 37% restants (soit 81 patients), la consultation se situe entre le deuxième et le quinzième jour suivant le traumatisme. Dans 7% des cas (soit 15 patients), l'information n'est pas annotée dans le dossier médical.

Les traumatismes sont dans 145 cas (soit 67%) des accidents de la vie quotidienne. Dans 47 cas (22%), les traumatismes se sont passés sur le lieu de travail. Les accidents de la voie publique représentent quant à eux 20 cas (soit 9%). Le lieu du traumatisme reste inconnu dans 6 cas (2%).

II) Données cliniques

Durant notre recueil de données, nous avons constaté la présence de 128 traumatismes sur le côté droit (59%) et 89 traumatismes du côté gauche (40%). Dans un seul dossier, la latéralité du traumatisme n'est pas retrouvée.

Nous avons retrouvé que dans 55 cas (25%), le traumatisme est du côté de la main dominante et dans 34 cas (16%), sur la main non dominante. L'indication de la main dominante n'est pas retrouvée dans 129 dossiers (59%).

Dans 15 cas (7%), nous avons retrouvé un antécédent de traumatisme du poignet ou de la main.

Pour ce qui est des mécanismes retenus, dans 70 cas (32%), le mécanisme n'est pas renseigné dans le dossier médical. Dans 45 cas (21%), le mécanisme retrouvé est une hyper extension.

Les autres mécanismes sont dans 14 cas (6%) une hyper flexion, dans 13 cas (6%) une compression mécanique et dans 6 cas (3%) un traumatisme en torsion.

Les traumatismes directs tels que les coups de poing dans le mur, représentent 70 cas (32%).

Les signes cliniques retrouvés sur notre échantillon de patients sont dans 83 cas (38%) des œdèmes, dans 12 cas (5%) des hématomes. La combinaison de ces deux signes représente 21 cas (10%) et sont totalement absent dans 43 cas (20%). Il n'y a pas d'annotation sur la vérification de ces signes dans 59 cas (27%).

La motricité est conservée dans 125 cas (57%), alors qu'une impotence fonctionnelle est constatée dans 69 cas (32%). L'information n'est pas retrouvée dans 24 cas (11%).

Une déformation est constatée dans 12 cas (5%). Elle est absente dans 81 cas (37%). Dans 125 dossiers (58%), cette information n'est pas retranscrite.

Un test spécifique est retrouvé dans 28 dossiers (13%) avec une répartition binaire. En effet, 12 dossiers (6%) indiquent une recherche d'une douleur à la palpation ou à la compression du scaphoïde par la manœuvre du piston tandis que 16 dossiers (7%) retrouvent une recherche d'un trouble de la rotation d'un doigt. Nous n'avons pas retrouvé d'autres tests spécifiques réalisés dans l'examen clinique parmi les 218 dossiers.

III) Données paracliniques

Sur les 218 dossiers traités, une radiographie est réalisée pour 213 patients (98%). Dans 5 cas (2%), aucune radiographie n'est prescrite.

Dans 177 cas (81%), la radiographie avec l'incidence de face et de profil dite standard est uniquement prescrite. Pour 35 cas (18 %), l'incidence scaphoïde est ajoutée à la radiographie standard alors que dans 2 cas (1%) l'incidence $\frac{3}{4}$ métacarpien est ajoutée.

Une relecture radiologique est retrouvée dans 60 dossiers (27%) des cas. Elle n'est pas réalisée dans 41 cas (19%). Dans 117 cas (54%) nous n'avons pas pu retrouver cette donnée.

Parmi les relectures radiologiques, dans 56 cas (95%), la conclusion entre la lecture du radiologue et de l'urgentiste est identique. Elle diffère dans 4 dossiers (5%).

Un avis spécialisé à un chirurgien orthopédique est demandé dans 39 cas (18%). Il n'est pas sollicité dans 179 cas (82%).

IV) Données de sortie

Lors de la sortie du patient, 140 d'entre eux (64%) bénéficient d'une ordonnance uniquement pour des antalgiques. Dans 69 dossiers de patients (32%), les conseils du protocoles RICE sont ajoutés en plus des antalgiques sur l'ordonnance. Au total, 209 patients (96%) bénéficient d'un traitement antalgique médicamenteux. Dans 9 cas (4%), aucune ordonnance n'est retrouvée.

Une immobilisation a été instaurée dans 77 cas (36%). Dans 41 cas (19%) les patients ont bénéficié d'une immobilisation rigide par résine. La prescription d'une attelle amovible est retrouvée dans 94 cas (43%). Dans 6 cas (2%) une immobilisation par bande élastique collante est réalisée.

La durée de traitement n'est pas retrouvée dans 39 cas (18%). Pour les autres patients, la moyenne de durée de traitement est de 9 jours avec un écart type de 9 jours.

Dans 158 cas (72%), nous ne retrouvons pas d'informations quant à la rédaction d'un arrêt de travail ou d'un accident de travail. Dans 29 cas (13%), un arrêt de travail en accident est rédigé et dans 30 cas (14%), un certificat d'arrêt de travail est prescrit.

Un examen radiologique est prescrit à distance du traumatisme dans 51 cas (23%). Dans les 167 cas restant (77%), nous n'avons pas retrouvé d'ordonnance pour réaliser un examen paraclinique à distance. Parmi les 51 prescriptions d'imagerie à distance, 5 (2%) sont des scanners.

Dans 51 cas (23%), la consultation d'un chirurgien orthopédique est conseillée à distance du traumatisme.

V) Diagnostics

Nous avons, pour plus de clarté, traité les dossiers en fonction de leur diagnostic inscrit dans la conclusion du dossier médical.

Nous avons constaté une majorité de contusions parmi la totalité de nos dossiers. Cent quarante-neuf dossiers (68%) correspondent en effet à ce diagnostic.

Le *tableau 1* montre la répartition des patients en fonction des diagnostics.

Diagnostic	Pour 218 dossiers étudiés
Contusion	149 (68%)
Fracture	35 (16%)
Entorse	17 (8%)
Doute diagnostique	13 (6%)
Autres	4 (2%)

Tableau 1 : Répartition des patients par traumatisme

a) Les contusions

Les contusions représentent 149 dossiers soit 68% des dossiers traités. Parmi ces dossiers, 35 ont eu lieu au travail (23%). Le *tableau 2* nous montre la répartition des mécanismes dans les contusions.

Traumatisme	Hyper flexion	Hyper extension	Compression	Torsion	Choc direct	NR*
Nombre de patients	6 (4%)	27 (18%)	8 (5%)	5 (3%)	53 (36%)	50 (34%)

Tableau 2 : Répartition des mécanismes traumatiques dans le groupe des contusions

*: Non renseigné

Le mécanisme le plus fréquemment retrouvé dans ces dossiers est par choc direct, soit 53 cas, suivi du traumatisme en hyper extension avec 27 cas. Le mécanisme reste inconnu ou non renseigné dans 50 cas.

Le *tableau 3* regroupe les données cliniques et paracliniques des contusions.

Nous avons constaté que lors de l'examen clinique des contusions (*tableau 3*), les signes cliniques tels que les hématomes ou les œdèmes représentent respectivement 6% et 38%. Les deux signes associés représentent 9 cas alors qu'ils sont notés comme absents dans 37 cas. Dans 37 cas, l'information n'est pas retrouvée dans le dossier.

Une impotence fonctionnelle est absente dans 92 cas. L'information n'est pas retrouvée dans 16 cas des dossiers.

Une déformation est retrouvée dans 8 cas. Nous n'avons pas retrouvé l'information dans 76 dossiers.

Examen clinique		
	Présent	Absent
Hématome isolé	9 (6%)	37 (25%)
Œdème isolé	57 (38%)	37 (25%)
Association œdème et hématome	9 (6%)	37 (25%)
Impotence fonctionnelle	41 (27%)	92 (62%)
Déformation	8 (5%)	65 (44%)
Tests spécifiques	2 (1,5%)	NR
Prise en charge aux urgences		
Avis spécialiste traumatologie	8 (5%)	141 (95%)
Radiographie réalisée	149 (100%)	0
Radiographies standards	149 (100%)	0
Radiographies avec incidence spécifique	21 (14%)	NR
Interprétation radiographie par un radiologue	41 (28%)	30 (20%)
Immobilisation	75 (50%)	74 (50%)
Sortie		
Examens paracliniques en externe	6 (4%)	143 (96%)
Rendez-vous avec orthopédiste	4 (2%)	145 (98%)
Antalgiques	144 (98%)	5 (2%)
Protocole RICE	64 (43%)	NR
Certificat d'arrêt ou accident de travail	42 (28%)	NR

Tableau 3 : Répartition des principales données médicales des dossiers de contusion

NR: Non renseigné

Une radiographie est réalisée dans l'ensemble des cas avec une incidence spécifique dans 21 cas. L'interprétation du radiologue est retrouvée dans 41 cas. Nous n'avons pas pu retrouver d'interprétation dans 78 cas. Dans un seul dossier, la conclusion du radiologue diffère de celle de l'urgentiste avec un doute sur un trait de fracture non déplacé du 5ème métacarpien.

Les patients sont immobilisés dans 50% des cas avec pour la majorité d'entre eux une immobilisation par attelle souple amovible (93%). Les autres patients sont immobilisés par une bande collante élastique. Aucun patient n'a été traité par l'intermédiaire d'un plâtre.

La consultation débouche sur un certificat d'arrêt ou d'accident de travail dans 42 cas dont 24 accidents de travail.

Le temps moyen de traitement est de 6 jours avec un maximum de 30 jours.

b) Les fractures

Les fractures représentent 35 cas soit 16% des dossiers traités réparties en 28 cas de fractures de métacarpiens (13%) et 7 autres fractures (3%).

Les autres fractures sont les suivantes : trois fractures du scaphoïde, une fracture du pisiforme, une fracture du triquetrum, une fracture de la styloïde radiale et une de la styloïde ulnaire.

Traumatisme	Hyper flexion	Hyper extension	Compression	Torsion	Choc direct	NR *
Nombre de patients	4 (11%)	4 (11%)	4 (11%)	0 (0%)	15 (43%)	8 (23%)

Tableau 4 : Répartition des mécanismes traumatiques dans le groupe des fractures

NR : Non renseigné

Le *tableau 4* nous montre la répartition des patients par mécanisme au sein des fractures.

Les mécanismes les plus fréquemment retrouvés dans le groupe des fractures est le traumatisme direct avec 15 cas. Le mécanisme n'est pas retrouvé dans 23% des dossiers.

Le *tableau 5* regroupe les données clinique et paraclinique des fractures

Dans 10 cas, l'information concernant les signes cliniques, œdème et hématome, n'est pas retrouvée dans les dossiers. Une impotence fonctionnelle est retrouvée dans 11 cas. L'information n'est pas retrouvée dans 9 cas.

Pour ce qui est des déformations constatées lors de l'examen clinique, 3 cas présentent une déformation. L'information n'est pas retrouvée dans 30 cas.

Les tests spécifiques sont retrouvés dans 19 cas répartis en deux catégories. D'une part, la recherche d'un trouble de la rotation dans 46% des cas et d'autre part la recherche d'une douleur à la palpation du scaphoïde de manière directe ou par la manœuvre du piston dans 9% des cas.

Dans 1 cas, une incidence spécifique est demandée sur la radiographie. Une interprétation par un radiologue est retrouvée dans 9 cas avec une différence par rapport à l'interprétation du médecin urgentiste dans 1 cas uniquement. Le radiologue retrouve un arrachement osseux mixte du pisiforme et du triquetrum à la place d'un arrachement isolé du pisiforme.

Dans 97% des cas, une immobilisation est prescrite comprenant 31 immobilisations rigides inamovibles. Pour les cas restants, 2 attelles souples amovibles et une bande élastique collante ont été mis en place.

Dans 28 cas, une imagerie à distance du traumatisme a été prescrite et dans 31 cas, une consultation avec un chirurgien orthopédique est conseillée à distance elle aussi.

Parmi les 28 cas d'imageries prescrites à distance, nous retrouvons 2 prescriptions de scanner.

Nous avons constaté que dans 34 cas les patients bénéficient d'une prescription d'antalgique avec dans 9 cas la rédaction d'un certificat d'arrêt ou d'accident de travail, respectivement 7 certificats d'arrêt de travail et 2 certificats d'accident de travail pour 3 traumatismes réalisés sur le lieu de travail.

La durée de prise en charge moyenne est de 19 jours avec un maximum de 45 jours.

Examen clinique		
	Présent	Absent
Hématome isolé	2 (6%)	0 (0%)
Œdème isolé	13 (37%)	0 (0%)
Association œdème et hématome	10 (29%)	0 (0%)
Impotence fonctionnelle	11 (31%)	14 (40%)
Déformation	3 (9%)	2 (6%)
Tests spécifiques	19 (54%)	NR
Prise en charge aux urgences		
Avis spécialiste traumatologie	26 (74%)	9 (26%)
Radiographie réalisée	35 (100%)	0 (0%)
Radiographies standards	35 (100%)	0 (0%)
Radiographies avec incidence spécifique	1 (3%)	NR
Interprétation radiographie par un radiologue	9 (26%)	1 (3%)
Immobilisation	34 (97%)	1 (3%)
Sortie		
Examens paracliniques en externe	28 (80%)	5 (20%)
Rendez-vous avec orthopédiste	31 (89%)	4 (11%)
Antalgiques	34 (97%)	1 (3%)
Protocole RICE	1 (3%)	NR
Certificat d'arrêt de travail ou accident de travail	9 (26%)	NR

Tableau 5 : Répartition des principales données médicales des dossiers de fracture

NR : Non renseigné

Les fractures ont été regroupées pour une meilleure utilisation des données, mais elles sont séparables en deux grandes catégories avec, d'une part, les fractures métacarpiennes et d'autre part, les autres fractures, celles du carpe et les fractures styloïdiennes.

Devant le nombre de fractures métacarpiennes, nous avons ajouté le *tableau 6* contenant les informations les concernant.

Les fractures métacarpiennes représentent 13% de l'ensemble des dossiers traités mais représentent 80% de l'ensemble des fractures.

On retrouve la répartition suivante : 18 patients avec une fracture du 5^{ème} métacarpien, 6 avec une fracture du 4^{ème}, 2 patients avec une fracture des 4^{ème} et du 5^{ème} métacarpiens, et respectivement 1 cas pour le 3^{ème} et le 2^{ème} métacarpien.

Dans les dossiers de fracture des métacarpiens, les traumatismes directs représentent 14 cas. Ensuite viennent l'hyper extension et l'hyper flexion avec 3 cas chacun puis 2 cas de compression. L'information n'est pas retrouvée dans 21% des dossiers.

Nous notons autant de déformation que leur absence avec respectivement 2 cas. L'absence d'annotation sur cette information représente 86 % des dossiers.

La présence d'un examen spécifique à la recherche d'un trouble de la rotation est retranscrite dans 16 cas.

Une radiographie est réalisée dans 28 cas soit l'intégralité des dossiers, avec la présence d'une seule incidence spécifique. La relecture par un radiologue est retrouvée dans 7 dossiers (25%) avec une similarité de diagnostic pour chacune des relectures.

Une immobilisation est réalisée dans la quasi-totalité des dossiers. En effet, 27 patients bénéficient d'une immobilisation.

La confection d'une immobilisation rigide fixe est effectuée pour 24 patients. Deux patients bénéficient d'une immobilisation par attelle souple amovible et un patient par bande collante élastique. Nous avons constaté en parcourant ces dossiers que l'un des patients a refusé la prise en charge par immobilisation.

La rédaction d'un certificat d'arrêt de travail ou d'accident est indiqué dans 7 dossiers (25%). Parmi ceux-ci, un accident de travail et 6 arrêts de travail ont été rédigés.

La durée moyenne de traitement est de 21 jours avec un maximum de 45 jours.

Examen clinique		
	Présent	Absent
Hématome isolé	2 (7%)	0 (0%)
Œdème isolé	13 (46%)	0 (0%)
Association œdème et hématome	6 (21%)	0 (0%)
Impotence fonctionnelle	11 (39%)	14 (50%)
Déformation	2 (7%)	2 (7%)
Tests spécifiques	16 (57%)	NR
Prise en charge aux urgences		
Avis spécialiste traumatologie	20 (71%)	8 (29%)
Radiographie réalisée	28 (100%)	0 (0%)
Radiographies standards	28 (100%)	0 (0%)
Radiographies avec incidence spécifique	1 (3%)	NR
Interprétation radiographie par un radiologue	7 (25%)	0 (0%)
Immobilisation	27 (97%)	1 (3%)
Sortie		
Examens paracliniques en externe	23 (82%)	5 (18%)
Rendez-vous avec orthopédiste	24 (86%)	4 (14%)
Antalgiques	27 (97%)	1 (3%)
Protocole RICE	1 (3%)	NR
Certificat d'arrêt de travail ou accident de travail	7 (25%)	NR

Tableau 6 : Répartition des principales données médicales des dossiers de fracture des métacarpiens

NR ; Non renseigné

c) Les entorses

Nous avons mis en évidence 17 diagnostics d'entorses (8%) parmi la totalité des 218 dossiers traités. Le *tableau 7* indique la répartition des patients par traumatisme pour les entorses.

Traumatisme	Hyper flexion	Hyper extension	Compression	Torsion	Choc direct	NR
Nombre de patients	1 (6%)	5 (29%)	1 (6%)	0 (0%)	1 (6%)	9 (53%)

Tableau 7 : Répartition des mécanismes traumatique dans le groupe des entorses
NR : Non renseigné

Les mécanismes traumatiques ne sont pas renseignés dans 9 cas au sein du dossier médical. Le traumatisme prédominant est le traumatisme en hyper extension avec 5 cas.

Le *tableau 8* regroupe les données clinique et paraclinique des entorses.

Nous retrouvons 4 dossiers dans lesquels un test spécifique est réalisé pour rechercher une douleur au niveau du scaphoïde.

Nous avons remarqué qu'aucun avis auprès d'un chirurgien orthopédique n'est demandé. Cependant, cet avis spécialisé est conseillé dans 4 cas à distance du traumatisme.

Tous les patients ont bénéficié d'une radiographie, avec dans 4 cas la présence d'une prescription d'une incidence spécifique.

Une interprétation par un radiologue est retrouvée dans 5 cas avec une similarité sur le diagnostic posé par le médecin urgentiste.

Les patients bénéficient d'une immobilisation dans 94% des cas, dont 15 patients par une attelle souple amovible, et un seul par une immobilisation rigide non amovible.

Nous constatons 16 rédactions de certificat avec parmi ceux-ci, la rédaction d'un accident de travail. A noter que 6 des traumatismes ont eu lieu au travail.

Le temps moyen de traitement est de 7 jours avec un maximum de traitement à 15 jours.

Examen clinique		
	Présent	Absent
Hématome isolé	1 (6%)	3 (18%)
Œdème isolé	6 (35%)	3 (18%)
Association œdème et hématome	0 (0%)	3 (18%)
Impotence fonctionnelle	5 (29%)	10 (59%)
Déformation	0 (0%)	8 (47%)
Tests spécifiques	4 (23%)	NR
Prise en charge aux urgences		
Avis spécialiste traumatologie	0 (0%)	17 (100%)
Radiographie réalisée	17 (100%)	0 (0%)
Radiographies standards	17 (100%)	0 (0%)
Radiographies avec incidence spécifique	4 (23%)	13 (76%)
Interprétation radiographie par un radiologue	5 (29%)	0 (0%)
Immobilisation	16 (94%)	1 (6%)
Sortie		
Examens paracliniques en externe	3 (18%)	14 (82%)
Rendez-vous avec orthopédiste	4 (23%)	13 (76%)
Antalgiques	14 (82%)	3 (18%)
Protocole RICE	2 (12%)	NR
Certificat d'arrêt de travail ou accident de travail	16 (94%)	NR

Tableau 8 : Répartition des principales données médicales des dossiers concernant les diagnostics d'entorse.

NR ; Non renseigné

d) Doutes diagnostiques

Les doutes diagnostiques représentent 13 cas des dossiers que nous avons traités, avec sur le diagnostic final 10 suspicions de fracture du scaphoïde, et 3 suspicions d'entorses graves.

Le mécanisme le plus fréquemment retrouvé dans les dossiers est un traumatisme en hyper flexion (7 cas). Dans 3 autres cas, le mécanisme traumatique n'est pas précisé. Le reste des traumatismes est réparti de manière égale.

Le *tableau 9* regroupe les données clinique et paraclinique des doutes diagnostiques.

Les examens cliniques de ces dossiers retrouvent majoritairement la présence d'œdème avec 6 cas et l'association d'un œdème et d'un hématome dans 2 cas. Dans 31% des dossiers, l'information n'est pas retrouvée.

L'impotence fonctionnelle est retrouvée dans 62% des cas alors qu'une déformation n'est retrouvée que dans un dossier. Nous notons que l'inscription dans les dossiers d'une recherche de déformation est absente dans 9 cas.

Dans 3 cas, l'examen clinique recherche une douleur du scaphoïde soit par la manœuvre du piston soit par palpation directe de la tabatière anatomique.

La relecture par un radiologue est réalisée dans 4 cas et elle n'est pas retrouvée dans 6 dossiers. Une relecture présente une différence par rapport à la conclusion du médecin urgentiste avec la découverte d'une fracture avulsion parcellaire de la face postérieure du triquetrum.

Une prescription d'imagerie à distance est retrouvée dans 12 cas. Dans 3 cas, l'imagerie prescrite est un scanner.

La totalité des patients bénéficient d'une immobilisation, 5 par l'intermédiaire d'une attelle souple amovible et 8 par une immobilisation rigide non amovible.

Tous les patients bénéficient d'une prescription d'antalgiques. Nous retrouvons dans un cas la prescription de morphinique.

Un certificat d'arrêt de travail est réalisé pour la totalité des 13 patients.

Le temps moyen de traitement est de 6 jours avec un maximum de 21 jours.

Examen clinique		
	Présent	Absent
Hématome isolé	0 (0%)	1 (8%)
Œdème isolé	6 (46%)	1 (8%)
Association œdème et hématome	2 (15%)	1 (8%)
Impotence fonctionnelle	8 (62%)	5 (38%)
Déformation	1 (8%)	3 (23%)
Tests spécifiques	3 (23%)	NR
Prise en charge aux urgences		
Avis spécialiste traumatologie	5 (38%)	8 (62%)
Radiographie réalisée	13 (100%)	0 (0%)
Radiographies standards	13 (100%)	0 (0%)
Radiographies avec incidence spécifique	7 (54%)	NR
Interprétation radiographie par un radiologue	4 (31%)	3 (23%)
Immobilisation	13 (100%)	0 (0%)
Sortie		
Examens paracliniques en externe	12 (92%)	1 (8%)
Rendez-vous avec orthopédiste	10 (77%)	3 (23%)
Antalgiques	13 (100%)	0 (0%)
Protocole RICE	0 (0%)	NR
Certificat d'arrêt ou accident de travail	1 (8%)	0 (0%)

Tableau 9 : Répartition des principales données médicales des dossiers de doutes diagnostiques

NR ; Non renseigné

e) Autres cas

Les autres cas correspondent à 4 dossiers soit 2%.

Deux des 4 dossiers portent le diagnostic final de tendinopathie, sans localisation particulière. Ces dossiers ont lors du passage à l'accueil pour l'orientation dans un secteur des urgences et dans l'histoire de la maladie, les termes nécessaires pour leur inclusion dans notre étude.

Nous retrouvons une hyper extension pour le 1er cas avec l'absence d'hématome ou d'œdème. L'examen clinique retrouve la présence d'une impotence fonctionnelle. Le second cas de tendinopathie présente un mécanisme d'hyper flexion mais nous ne retrouvons pas d'autres éléments cliniques. Pour la suite, les deux dossiers sont similaires quant à leur prise en charge avec une absence de radiographie le jour de la consultation ni aucun examen prévu à distance. Il n'y a pas d'avis spécialisé par un chirurgien orthopédique le jour même de la consultation ni à distance.

Ils bénéficient tous deux d'une immobilisation par attelle souple amovible, ainsi que d'une prescription d'antalgiques.

Nous retrouvons toutefois pour le second cas la rédaction d'un certificat d'accident de travail.

Les 2 autres cas ne comportent pas de diagnostic final. Nous retrouvons un traumatisme en hyper flexion et le second en hyper extension. Pour l'un d'entre eux, il est à noter la présence d'un œdème, associé à une impotence, tandis que le second ne retrouve aucun stigmate de traumatisme tel qu'un œdème, un hématome, ou une impotence. Les 2 cas ne retrouvent pas de déformation.

Le patient qui présente l'œdème et l'impotence bénéficie d'une radiographie avec une incidence spécifique. Ce cliché bénéficie d'une relecture par un radiologue. Il est aussi prescrit une radiographie à distance pour ce patient. Pour le second, il n'y a pas de radiographie de prescrite lors de sa présence aux urgences.

Les deux cas ne reçoivent pas d'avis spécialisé le jour de la consultation. Cependant, il est recommandé de consulter un chirurgien orthopédique à distance pour le patient à qui a reçu une prescription d'imagerie à distance.

Ils reçoivent tous deux des antalgiques. Seul le patient qui a eu la radiographie est immobilisé par une résine inamovible.

DISCUSSION

I) Discussion des résultats de l'étude

a) Les contusions

Les contusions correspondent à la majeure partie des diagnostics retenus aux urgences. Dans notre étude, nous dénombrons 149 dossiers soit 68% de traumatismes.

Le traumatisme de la main et du poignet est un des motifs les plus fréquents aux urgences et nécessite une attention particulière. En effet, tout traumatisme fermé doit être considéré comme une fracture ou une entorse jusqu'à preuve du contraire ⁽²¹⁾. Les traumatismes de la main et du poignet présentent un fort taux d'erreur diagnostique ⁽²²⁾, avec des conséquences multiples comme l'arthrose ou la pseudarthrose ainsi que des troubles fonctionnels tels que des douleurs et une perte de force musculaire. ⁽¹⁷⁾

Afin de prendre en charge au mieux les patients qui se présentent aux urgences, il faut savoir garder en tête les "drapeaux rouges" en éliminant tout élément clinique qui peut évoquer un péril fonctionnel du poignet ou de la main. Il est donc conseillé de réaliser un examen clinique stéréotypé afin d'orienter notre diagnostic, et de pouvoir réaliser un bilan radiologique adéquat.

La SFMU met en avant, lors des conférences en session commune avec la SOFCOT sur les traumatismes mineurs du poignet et de la main, l'absence de consensus permettant de s'affranchir de radiographie.

En première intention, il est conseillé de réaliser une radiographie de face et de profil.

Nous retrouvons cet élément présent dans 100% de nos prises en charge de patients ayant un diagnostic de contusion. Les radiographies standards sont indispensables, mais parfois insuffisantes et nécessitent d'être orientées par la clinique ⁽²³⁾. C'est ainsi que dans 21 cas (14 %) il y a eu une réalisation de cliché spécifique pour une visualisation du scaphoïde.

La douleur ne permet pas de mettre en avant une étiologie qu'elle soit ostéotendineuse, ligamentaire ou encore bénigne ^(17,21), mais elle se doit d'être prise en charge avant tout. Parfois, elle peut être un élément limitant l'examen clinique en créant une réduction de la mobilité articulaire, ce qui peut être un facteur confondant. ⁽²³⁾

La technique médicamenteuse reste celle choisie en 1^{ère} intention dans notre étude avec 144 dossiers (98%) comportant une prescription d'antalgiques, vient ensuite l'immobilisation. Les conseils tels que la surélévation, l'application de froid et le repos (protocole RICE) représentent 64 dossiers (43%) seulement.

Ce protocole fait partie de l'éducation thérapeutique qui est nécessaire pour une bonne prise en charge du patient ⁽²³⁾. L'éducation thérapeutique permet aussi d'expliquer au patient la bonne utilisation de l'immobilisation lorsqu'elle est amovible, comme dans 70 de nos dossiers (93%).

L'immobilisation a un double rôle. Elle permet d'une part une immobilisation antalgique et d'autre part elle assure une mesure de précaution dans le cadre d'un doute diagnostique nécessitant un avis à distance (principe de précaution). En cas de radiographie normale, il est recommandé d'immobiliser le segment douloureux afin d'être réévalué à 8-10 jours du traumatisme ^(17, 25).

Nous constatons que le conseil de consulter un chirurgien orthopédiste à distance n'est retrouvé que dans 4 cas. Mais dans 6 cas, nous retrouvons une radiographie de contrôle à distance. Le médecin traitant est habilité à contrôler l'examen clinique à distance, la radiographie peut être prescrite dans ce but.

Nous n'avons pas noté les conseils de consultation en médecine générale en cas de douleur persistante, car fréquemment ces informations sont uniquement dispensées à l'oral.

b) Les fractures

Le deuxième diagnostic le plus retrouvé au sein de notre étude se trouve être les fractures.

Trente-cinq de nos dossiers, soit 16% de notre échantillon, établissent ce diagnostic.

Pour une plus grande facilité de traitement, nous les avons séparés en 2 grandes catégories :

- Les fractures métacarpiennes. Elles représentent la majeure partie de nos dossiers avec 28 patients parmi les 35 dossiers de fractures.
- Les autres fractures, comprenant les fractures des os du carpe et des styloïdes radiale et ulnaire.

1) Les fractures métacarpiennes

Le but de leur prise en charge est de s'assurer du bon rétablissement des arches de la main afin de conserver le pouvoir fonctionnel de la main dans son ensemble ⁽²⁶⁾.

Dans la littérature, les 4^{ème} et 5^{ème} métacarpiens sont principalement lésés à la suite d'un traumatisme direct appelé « coup du boxeur » ⁽²⁷⁾. Nous retrouvons une similitude avec notre étude, en effet, 26 des 28 dossiers traités pour fracture des métacarpiens ont un mécanisme

similaire tel qu'un coup de poing. De plus, dans 50% des cas, le mécanisme en cause est un traumatisme direct, du type coup de poing.

Une aide diagnostique durant l'examen clinique peut être apportée par la présence d'un hématome et d'un œdème. Ces derniers signent la forte probabilité de la présence d'une lésion osseuse ⁽²⁴⁾. Dans notre étude, nous remarquons la présence simultanée de ces deux signes dans 21% des cas. Un œdème isolé est retrouvé dans près de la moitié des cas (46%), ce qui ne semble pas incohérent du fait que ce signe apparaît rapidement et précède l'hématome, ce dernier apparaissant potentiellement a posteriori de l'examen clinique ⁽²¹⁾. Bien que ces informations soient essentielles à la prise en charge, on note qu'elles ne sont pas annotées dans 7 dossiers.

La fracture du métacarpien doit être prise en charge de manière chirurgicale en cas de déplacement majeur, correspondant à 1 fois l'épaisseur de sa diaphyse, ou lorsque l'on retrouve un trouble de la rotation ou de la dérotation ^(21, 26). Cette vérification est réalisée dans 57% de nos dossiers.

Il est alors nécessaire de rechercher le trouble de la rotation en faisant réaliser une mobilisation par le patient. Il doit fléchir les doigts dans la paume de la main, et le médecin doit rechercher un chevauchement des doigts qui indique un trouble de la rotation ⁽²⁴⁾.

Une indication à une prise en charge chirurgicale en dehors de ce trouble de la rotation est l'angulation. Une angulation supérieure à 10° pour le 2^{ème} métacarpien, de 15° pour le 3^{ème} et de 30° pour le 4^{ème} et 5^{ème} nécessite une prise en charge chirurgicale.

Afin de dépister ces fractures nécessitant une chirurgie des métacarpiens, il est important de réaliser une radiographie de ¾ des métacarpiens, en complément de l'incidence standard de face et de profil. Elle est réalisée en pronation pour le 4^{ème} et 5^{ème} métacarpien et en supination pour le 2^{ème} et 3^{ème} métacarpien ⁽²⁶⁾. Dans notre observation, nous avons constaté que tous nos patients ont eu un cliché standard de face et de profil mais seulement 4 patients (23%) ont bénéficié d'un cliché spécifique de type ¾.

Afin de s'assurer de l'absence d'indication chirurgicale, un avis est demandé au spécialiste de traumatologie dans 71% des cas.

Dans le but de rétablir la continuité osseuse avec récupération de l'arche de la main et ainsi retrouver une préhension correcte, il est nécessaire d'immobiliser la main du patient. Pour cela, la confection d'une manchette métacarpienne avec syndactylie est recommandée avec une

extension de 25 à 30° du poignet et flexion de 80° des articulations métacarpo-phalangiennes (immobilisation dite Thomine). Elle doit être instaurée pour une durée de 3 à 6 semaines en fonction de la consolidation osseuse. Il est requis de réaliser des clichés radiologiques tous les 8-10 jours afin de surveiller la consolidation du foyer de fracture et surtout de s'assurer de l'absence de déplacement secondaire. La libération précoce de la consolidation du foyer de fracture est recommandée pour passer à une immobilisation par simple syndactylie afin de limiter les rétractions tendineuses. La syndactylie seule comme traitement initial est à risque de rotation secondaire ^(26,27,28), elle reste par conséquent discutée ⁽²⁹⁾.

Au CHU de CAEN, comme dans certains autres établissements, il existe la possibilité de réaliser une attelle souple thermoformée, au sein du service de MPR (Médecine physique et de réadaptation), sous certaines conditions (en semaine hors garde par exemple).

Pour ce qui est de notre étude, on remarque que 27 cas sur 28 bénéficient d'une immobilisation dont 24 d'entre eux par une Thomine, 2 par des attelles, et une syndactylie simple. Cette dernière est mise en place après un avis du chirurgien orthopédique. Le seul cas où il n'y a pas eu d'immobilisation correspond à un refus de la part du patient. Les conséquences de son opposition ont été explicitées et retranscrites dans le dossier médical.

Pour ce qui est de la durée d'immobilisation, nous notons une durée moyenne de 21 jours de traitement, correspondant aux recommandations. On peut retrouver des durées plus courtes dans les différents dossiers, expliquées le plus souvent par l'incitation à une consultation avec un chirurgien orthopédique à 8-10 jours, associée à une radiographie de contrôle.

2) Les fractures du scaphoïde

Parmi les 35 fractures diagnostiquées, nous avons identifié 3 fractures du scaphoïde.

Le scaphoïde fait partie de la colonne mobilisatrice du pouce, et lorsqu'il subit des micro-traumatismes ou des fractures mal traitées, le sujet est soumis à ce que l'on appelle la pseudarthrose ^(17,30,31).

Elle est la fracture la plus fréquente des os du carpe, qui survient la plupart du temps lors d'un traumatisme par chute sur la paume de la main, le poignet en hyper extension ^(17,31).

Nous retrouvons uniquement un mécanisme dans 2 des 3 dossiers dans lesquels sont détaillés un traumatisme en hyper flexion et un traumatisme direct de type coup poing.

L'examen clinique reste primordial devant cette suspicion de fracture avec la recherche d'un hématome et d'un œdème, qui oriente vers une lésion osseuse, mais surtout la présence d'une douleur à la palpation du scaphoïde (au niveau de la tabatière anatomique) ou à la pression du scaphoïde par la manœuvre du piston ⁽³²⁾. Nous notons la réalisation de ce test dans 2 des 3 cas de fractures répertoriés.

Si l'histoire clinique ou l'examen font suspecter une fracture du scaphoïde, la prescription radiologique standard ne permet pas toujours de retrouver la lésion osseuse et il est donc utile de réaliser d'autres examens. L'incidence de Schreck est la plus utilisée dans le contexte d'urgences ^(5,17).

Le scaphoïde comporte une vascularisation particulière. En fonction de la localisation du trait de fracture, la chirurgie est indiquée afin d'éviter une ostéonécrose ⁽³²⁾. Un avis auprès d'un chirurgien orthopédique a été demandé dans les 3 cas.

L'immobilisation est faite par manchette plâtrée ou résine dans tous les cas afin d'obtenir une immobilisation rigoureuse. Chacun de ces 3 patients reçoit le conseil de consulter un chirurgien orthopédique pour la suite de la prise en charge avec une imagerie de contrôle à distance du traumatisme. Pour deux d'entre eux, l'imagerie prescrite correspond à un scanner. Le scanner est préférable afin de pouvoir localiser plus précisément le trait de fracture. Dans ce contexte où l'avis spécialisé d'un chirurgien est demandé, les consignes sont données par celui-ci directement au patient, ce qui peut donc expliquer l'absence de prescription de scanner pour le 3^{ème} patient sur le compte rendu de l'urgentiste.

3) Fracture du triquetrum

Les fractures du triquetrum sont les fractures les plus fréquentes après les fractures du scaphoïde pour ce qui est des os du carpe. Nous retrouvons un cas unique dans notre étude.

Sur le plan clinique, en dehors de la douleur et des signes locaux qui ne sont malheureusement pas notés dans le dossier de notre patient, une manœuvre de ballottement luno-triquetrale permet de dépister cette lésion mais également une lésion ligamentaire.

Les fractures du triquetrum sont difficiles à voir sur les clichés standards de face et de profil du poignet. Il est cependant possible de visualiser une atteinte par arrachement osseux sur le cliché de profil. Le cliché le plus approprié en radiographie conventionnelle est le cliché de $\frac{3}{4}$ en supination afin de bien dégager cet os ^(5,23). Ce cliché n'a pas été utilisé lors de la prise en charge de ce patient. Elle est rarement utilisée dans le contexte d'urgence.

La lésion de cet os est souvent associée à une luxation peri-lunarienne trans-scapoïdienne du carpe, qui peut passer inaperçue car elle peut se réduire spontanément ⁽³¹⁾. La plupart de ces fractures sont chirurgicales au vu des lésions ligamentaires probables associées ⁽³³⁾. Une immobilisation est recommandée pour un traitement conservateur avec un avis chirurgical à distance afin de tester la stabilité ligamentaire, ce qui est réalisé chez notre patient.

4) Fracture du pisiforme

Un des dossiers de notre étude indique la présence d'une fracture du pisiforme. C'est une fracture peu fréquente qui nécessite un avis au cas par cas. Elle est généralement due à un traumatisme sur la paume de la main en hyper extension, par cisaillement du triquétrum.

Le pisiforme n'ayant pas de rôle articulaire, l'impotence fonctionnelle n'est pas un bon signe clinique à rechercher et n'est d'ailleurs pas retrouvée dans notre dossier. Les signes de fractures sont présents, associant un œdème et un hématome. La palpation de celui-ci permet d'évoquer le diagnostic. Il n'y a pas de réelle manœuvre de dépistage, en dehors des manœuvres de mobilisation du carpe permettant surtout de dépister une lésion ligamentaire⁽⁵⁾.

L'incidence permettant de mieux dégager cet os reste le cliché en $\frac{3}{4}$ supination⁽³³⁾. Cette dernière n'est pas retrouvée dans notre cas.

Le traitement reste orthopédique en cas d'absence de lésion associée avec une immobilisation rigide 3 à 6 semaines ⁽³³⁾.

Dans notre dossier, une relecture est réalisée par un radiologue et indique la présence d'une double lésion non retrouvée par le médecin urgentiste. C'est une fracture associée entre le triquétrum et le pisiforme, qui est fréquemment retrouvée dans ce genre de fracture ⁽³³⁾. Pour ce patient la présence de ces deux lésions osseuses n'a pas modifié la prise en charge instaurée initialement. Il a uniquement bénéficié d'une surveillance clinico-radiologique rapproché et prolongée.

5) Autres fractures

Les deux dernières fractures qui ont été retrouvées sont des fractures des styloïdes ulnaire et radiale. Lors de notre étude, nous avons exclu les fractures du radius et de l'ulna en dehors de ces deux types de fractures. La raison de ce choix porte sur le fait que ces fractures concernant les styloïdes sont fréquemment associées aux traumatismes des os du carpe et non de l'avant-bras.

Rappelons que les deux styloïdes sont le lieu d'insertion de ligaments, avec pour la styloïde radiale le ligament radio-scaphoïdien, le ligament radio-scapho-capital tandis que pour le scaphoïde ulnaire, ce sont les ligaments ulno-lunaire et ulno-triquétral ⁽³⁴⁾.

La styloïde radiale peut être fracturée en association avec le triquetrum dans le cadre des luxations péri-lunaires du carpe. La fracture de la styloïde ulnaire peut être quant à elle retrouvée lors d'une dissociation scapho-lunaire du carpe lors d'une luxation des os du carpe⁽³⁵⁾.

Cependant, la plupart de ces types de lésions styloïdiennes font suspecter une entorse grave ou une luxation et doivent par conséquent être pris en charge en tant que tel, ce qui a été le cas dans les deux dossiers traités, après avoir requis un avis chirurgical. Une immobilisation par manchette plâtrée ou résine est réalisée et un rendez-vous à distance du traumatisme avec une imagerie est prescrit.

Ces deux dernières fractures, au vu du mécanisme et de la prise en charge, auraient trouvé leur place au sein des diagnostics d'entorse, avec la qualification d'entorse grave, mais nous y reviendrons après.

c) Les entorses

Parmi les 218 dossiers que nous avons traités, 17 sont étiquetés avec le diagnostic d'entorse.

Tout traumatisme du poignet doit être considéré comme une entorse grave une fois le diagnostic de fracture levé. Les entorses ne sont pas un simple poignet traumatisé douloureux et sans fracture. Il s'agit d'une élévation, d'un arrachement ou d'une déchirure d'un ou de plusieurs ligaments, sans déplacement des surfaces articulaires ⁽⁷⁾. Le poignet est constitué d'une multitude de surfaces articulaires avec de nombreux ligaments en son sein. Les entorses

sont à risque de se transformer en arthrose précoce s'il y a un retard de prise en charge ou une absence de diagnostic posé ⁽³⁴⁾.

Afin de prendre en charge ces traumatismes, il faut pouvoir estimer la gravité de l'entorse. Cette gravité est évaluée en fonction de l'atteinte ligamentaire, en fonction de la localisation et de la stabilité des articulations du carpe ⁽³¹⁾. Il est important de prendre en compte les circonstances de l'événement traumatique afin de comprendre les mécanismes lésionnels qui peuvent être retrouvés. Le mécanisme traumatique le plus fréquent est le traumatisme en hyper extension, avec chute sur la paume de la main ou en rotation forcée. Cet élément est concordant avec 29% des dossiers ayant le diagnostic d'entorse. Malheureusement, le mécanisme reste inconnu dans 53% des cas.

. La clinique reste variée avec un accord commun sur la présence de douleurs et d'impotence fonctionnelle. L'œdème est majoritairement retrouvé avec une disparition des reliefs osseux ⁽³¹⁾. L'œdème est décrit chez 35% des patients, mais aucune déformation n'est notée. Cependant l'information n'est pas inscrite dans 53% des cas. L'impotence fonctionnelle est plus facilement retranscrite mais ne représente que 5 cas.

L'examen clinique recherche des douleurs électives notamment au niveau de la tabatière anatomique à la recherche d'une atteinte scapho-lunaire ou d'une atteinte du ligament extrinsèque. Ce test est retrouvé dans 23 % de nos examens cliniques.

L'absence de visualisation de lésion osseuse sur un cliché radiologique d'un poignet traumatique associée à une discordance avec la clinique doit alerter l'urgentiste qui prend en charge le patient.

Il est nécessaire de s'attarder sur les clichés de face et de profil à la recherche d'un diastasis, posant immédiatement le diagnostic d'entorse grave ⁽³¹⁾. Sur les clichés radiologiques, les signes d'entorse grave sont multiples, comprenant notamment une désaxation du scaphoïde par rapport à l'axe de l'avant-bras, ou encore un écart important (3mm) entre les os du carpe, une rupture des arcs de Gilula. On peut observer aussi la présence du signe de l'anneau sur le scaphoïde ou une inclinaison antérieure ou postérieure du lunatum sur la radiographie. On parle alors d'instabilité statique ⁽¹⁷⁾.

Lors de l'étude de nos dossiers, tous les patients bénéficient d'une radiographie standard de face et de profil et seuls 23% bénéficient d'une incidence de Schneck. Ce cliché est utile à la recherche d'une lésion scaphoïdienne associée, signe de gravité ⁽⁷⁾. Les clichés permettant de

voir une lésion ligamentaire passée inaperçue sur les clichés standards sont les clichés dynamiques ^(7,17), qui sont malheureusement impossibles dans un contexte d'urgences et de douleur. On ne peut parler d'instabilité dynamique seulement en cas de réalisation de ces clichés.

Quel que soit le cas suspecté entre entorse bénigne ou grave, le diagnostic ne peut être posé aux urgences ⁽¹⁷⁾. Le diagnostic ne peut se faire qu'une fois la douleur éliminée et les examens complémentaires réalisés, que ce soient les radiographies dynamiques ou l'arthroscopie, recommandées en cas de lésion ligamentaire.

La prise en charge de l'entorse est une immobilisation par manchette plâtrée ou attelle, pour éviter tout mouvement et mettre au repos toutes les structures, de la capsule articulaire aux ligaments qui pourraient être lésés. Cette immobilisation est effectuée durant une période de 8 jours à 6 semaines, ainsi qu'un contrôle de la stabilité du poignet à distance, par un examen clinique et une imagerie, ce qui correspond aux données de la littérature ^(7,31).

Nous constatons que 94% de nos patients sont immobilisés sur cette étude dont un seul bénéficie d'une manchette plâtrée, les autres se voyant prescrire une attelle amovible.

Cependant, sur 17 diagnostics d'entorse, seulement 3 patients bénéficient d'une prescription d'imagerie à distance du traumatisme et 4 d'un conseil de consultation avec un chirurgien orthopédique.

La durée moyenne de traitement est de 7 jours avec un maximum de 15 jours. Il est possible que la plupart des patients soient immobilisés à visée antalgique. L'information de consulter le médecin traitant en cas d'une persistance de douleur au-delà de cette durée de traitement initialement prescrite est fréquemment préconisée. Cette consultation permet, en cas de persistance d'une douleur, d'étendre le bilan afin de s'affranchir de complications liées à une lésion plus importante.

d) Les doutes diagnostiques

Parmi les 218 dossiers que nous avons traités, nous retrouvons dans 13 cas soit 6% de l'échantillon, un doute quant au diagnostic de l'atteinte traumatique.

Les doutes diagnostiques sont énoncés à la fin du dossier médical, avec tout de même la présence d'une orientation diagnostique. Pour 11 patients, le doute se porte sur la présence

d'une fracture du scaphoïde. Pour les autres, nous retrouvons une suspicion de fracture de la styloïde ulnaire et une entorse grave. Nous pouvons donc regrouper ces deux derniers cas car la fracture de la styloïde semble isolée lors de la lecture du dossier et peut par conséquent être considérée comme entorse grave.

La majeure partie des traumatismes traités dans cette partie retrouvent un traumatisme en hyper extension en faveur du diagnostic de lésion du scaphoïde.

Lorsque nous avons regardé les différents dossiers, nous avons constaté que certains éléments pouvant aider au diagnostic sont manquants. Dans 4 dossiers, l'examen clinique à la recherche d'un hématome ou d'un œdème n'est pas indiqué, de même pour l'inspection à la recherche d'une déformation qui est absente dans 9 dossiers, tandis que l'état de la fonction de la main est retrouvé dans la totalité des cas. Dans 3 cas, la recherche d'une douleur au niveau du scaphoïde est indiquée. De même, la présence d'une déformation est plutôt prédictive d'un remodelage interne des structures ^(7,17).

La radiographie standard de face et de profil est réalisée dans l'ensemble des cas et l'incidence scaphoïde est prescrite dans 54% des dossiers. Le chirurgien orthopédique est sollicité dans 38% des cas.

Lorsque qu'il existe un doute diagnostique, il est préférable de réaliser une immobilisation à but antalgique et préventif. Il est nécessaire de réévaluer à 8-10 jours le patient avec la réalisation d'un examen clinique et d'une imagerie. Cela permet de confirmer l'absence de fracture et surtout permettre la réalisation d'une mobilisation articulaire par le médecin sans risque de déplacement ^(17, 25). En effet, la fracture du scaphoïde reste un diagnostic difficile car les radiographies dans la phase précoce sont parfois négatives ⁽³⁷⁾.

Les patients de notre échantillon ont tous obtenu une immobilisation. Cinq d'entre eux ont bénéficié d'une manchette plâtrée tandis que les autres patients ont reçu une attelle amovible permettant ainsi d'appliquer le principe de précaution.

Pour 12 de ces 13 patients, la prescription d'une radiographie est réalisée et dans 10 dossiers, il leur est conseillé de consulter un chirurgien orthopédique. Tous les patients bénéficient d'une prise en charge antalgique.

e) Autres

Les 4 derniers dossiers sont classés hors des catégories précédentes. Cette décision repose sur le fait que pour deux d'entre eux, il n'y a pas de diagnostic final et les deux autres ont un diagnostic de tendinopathie.

Ils ont tout de même été sélectionnés pour faire partie de notre échantillon final puisque le motif d'entrée demeure identique à l'ensemble de nos dossiers, c'est à dire un traumatisme du poignet ou de la main.

L'absence de diagnostic est possible, nous l'avons vu avec les doutes diagnostiques. Il n'est pas improbable de ne pas savoir exactement ce qui se passe au sein de cette articulation complexe.

Pour l'un des cas présentant une absence de diagnostic, l'examen clinique ne retrouve pas de stigmate de traumatisme et n'a par conséquent pas obtenu ni radiographie ni immobilisation, mais uniquement une ordonnance d'antalgiques. Il pourrait être aisément classé dans la catégorie de contusion. L'absence de prescription d'une radiographie reste discutable. Il n'existe pas réellement de consensus concernant la réalisation ou non d'un cliché radiographique même standard. De plus, le dossier ne présente pas de justificatif franc quant à l'absence de celle-ci. Il serait possible de pouvoir s'abstenir de la radiographie en cas d'absence de tout stigmate de traumatisme ⁽³⁷⁾.

Dans le second cas où ne figure pas de diagnostic final, le principe de précaution est entrepris avec la réalisation d'un cliché standard de face et de profil ainsi qu'une immobilisation rigide, le tout couvert d'une consultation spécialisée combinée à une imagerie à distance, qu'il n'a pas eu au CHU de CAEN.

Pour les deux cas de tendinopathie, rappelons qu'une tendinite est par définition une atteinte du tendon ou de sa gaine, et peut être secondaire à un traumatisme ou le plus souvent à un mouvement intensif et répété voire inadapté. L'examen clinique retrouve une palpation douloureuse de celui-ci ainsi que lors des mouvements le sollicitant. Son traitement est avant tout une mise au repos et la prescription si possible d'anti inflammatoire non stéroïdien (AINS) sur une courte durée ⁽⁶⁾.

Dans nos deux cas, les patients ont bien consulté dans un contexte de traumatisme, en flexion ou extension du poignet. L'examen clinique ne retrouve pas de stigmate traumatique. Les patients ne présentent ni déformation ni importance fonctionnelle. Ils ne bénéficient pas de

radiographie en accord avec l'hypothèse diagnostique et n'ont pas d'avis à distance, ce qui est cohérent. Ils reçoivent tout deux des antalgiques mais ni attelle, ni AINS ne sont prescrits.

II) Discussion de l'étude

Cette étude, que nous avons menée afin d'observer les prises en charge des patients traumatisés du poignet et de la main, présente quelques biais.

Pour la réalisation de cette étude, nous avons traité 218 dossiers. Les urgences du CHU de Caen ont réalisé un nombre de 27 894 enregistrements de patients aux urgences sur la période de 6 mois choisie pour notre travail. Si on se réfère aux statistiques de l'ORU et de la SOFCOT ^(1, 2), les patients consultant pour un traumatisme de la main et du poignet correspondraient à un nombre d'environ 2800. Notre échantillon représente environ 8% de cette population théorique admise pour un traumatisme de la main et du poignet ce qui correspond à un faible pourcentage de cette population. Ceci s'explique par plusieurs points détaillés ci-dessous.

Pour cette étude, nous avons exclu tous les traumatismes des doigts ainsi que les traumatismes ayant une indication chirurgicale. Ce choix s'explique par le fait que des protocoles sont déjà établis à leur sujet. La prise en charge est par conséquent codifiée et spécialisée.

De plus, notre étude est centrée sur le CHU de Caen, qui bénéficie d'un service d'urgences main, mais n'est pas le seul centre de traumatologie de la région, avec notamment 3 autres centres pratiquant la gestion de la traumatologie dont 2 privés.

Ce biais de sélection est régi par l'article 6 (article R.4127-6 du code de la santé publique) par le droit à chacun de choisir son médecin et donc par conséquent quand il le peut, le centre de recours.

Concernant la proportion d'accident de la vie quotidienne, elle représente 93,3% des patients selon une estimation de la SOFCOT en 2018⁽²⁾ tandis que la répartition est différente dans notre travail. En effet nous avons constaté que seulement 67% des traumatismes relèvent d'un accident de la vie quotidienne. On peut expliquer cette discordance par le faible effectif de notre échantillon.

Pour ce qui est de la prise en charge des patients, notre étude étant rétrospective, nous n'avons assisté à aucun des examens cliniques. Pour certaines données comme le mécanisme, l'absence

d'information n'entre pas en relation avec la suite de la prise en charge puisque les constatations cliniques restent primordiales dans ce contexte. Nous nous sommes fiés uniquement aux faits retranscrits dans le dossier médical, soit directement par le médecin, soit indirectement en recherchant les prescriptions informatiques de radiographie ou encore les ordonnances de sortie.

De nombreux conseils sont souvent dispensés à l'oral lors d'un entretien avec un patient, et la plupart du temps à plusieurs reprises afin d'expliquer la situation médicale ainsi que la prise en charge à distance. Ces informations ne sont pas toujours posées à l'écrit malgré leur présence à l'oral.

Il ne faut pas non plus négliger le travail des infirmiers diplômés d'état (IDE) qui entrent en jeu lors de la prise en charge de l'éducation thérapeutique du patient : remise des traitements antalgiques, des documents de sortie, réalisation de l'immobilisation.

Il est possible que l'information soit donnée aux patients et non retranscrite, pour de multiples raisons telles que l'interruption de tâche ou bien une charge de travail importante ⁽³⁸⁾. Cela pourrait expliquer en partie l'absence de certaines informations écrites dans le dossier.

L'exemple type reste l'information conditionnelle. On indique au patient de consulter son médecin traitant, qui sera lui aussi amené à prescrire des examens complémentaires en cas de douleurs ou d'impotence fonctionnelle persistantes. Cette information n'a pas fait partie de nos données recueillies car elle n'était que rarement retranscrite dans le dossier, bien que fréquemment transmise lors de la remise des documents de sortie comme précisé dans le protocole établi pour les entorses de cheville dans notre service.

Le principe de précaution doit rester le maître mot des prises en charge. En dehors des patients ayant un diagnostic de contusion simple, la plupart des patients devraient bénéficier d'une imagerie à distance surtout dans le cadre de doutes diagnostiques. Or, dans notre étude, le diagnostic d'entorse pose un réel problème. Là où les données de la littérature incitent à la plus grande prudence lorsque ce diagnostic est évoqué, nous constatons dans notre étude un faible taux d'imagerie à distance ou de contrôle par un orthopédiste.

La radiographie standard de face et de profil pour le poignet et la main reste l'examen choisi en 1^{ère} intention pour les contrôles à distance. Dans la majorité des cas, cet examen est prescrit après qu'un avis chirurgical soit donné et donc laisse à supposer qu'il est prescrit sur conseil du spécialiste.

On note aussi dans notre étude une grande lacune de données quant à la relecture radiographique par un radiologue car depuis notre étude et encore actuellement, le CHU de CAEN, tout comme de nombreux centres hospitaliers, souffre d'un effectif de radiologues insuffisant, ne permettant pas la relecture systématique des radiographies réalisées aux urgences.

Concernant la durée de prise en charge des patients, nous avons combiné les prises en charge médicamenteuses, les durées d'immobilisation ainsi que les données inscrites sur les différents certificats. Nous avons pris la durée annotée sur l'ordonnance de sortie bien que celle-ci ne précisait pas toujours à quelle prescription cette durée correspondait exactement.

Nous avons constaté une durée moyenne de prise en charge assez similaire pour ce qui est des diagnostics de contusion, d'entorse et pour les doutes diagnostiques, soit environ 6 jours.

Pour ce qui est des fractures, la durée de prise en charge est de 21 jours en moyenne, ce qui est en dessous des recommandations.

Ce chiffre anormalement bas est expliqué par le fait que pour de nombreux patients, il leur est recommandé d'aller consulter leurs médecins traitants ou un spécialiste d'orthopédie et de traumatologie à distance du traumatisme. Fréquemment, ce laps de temps est de 8 à 10 jours avant de réaliser une nouvelle consultation ^(17, 25).

Il en est de même pour la durée des certificats rédigés aux urgences, qui sont reconduits si besoin par le spécialiste ou le médecin traitant.

III) Axes de prise en charge

Les constatations découlant de notre étude, permettent de dégager plusieurs axes pour améliorer et faciliter la prise en charge des traumatismes du poignet et de la main sans indication chirurgicales.

Afin de faciliter le travail du médecin qui prend en charge les patients admis pour un traumatisme de la main, une fiche réflexe (annexe 1) présentant un traumatisme avec plaie de

doigt est mise en place et validée par la SOFCOT en accord avec la SFMU ainsi qu'avec d'autres sociétés savantes et qui, si le patient est transféré dans un centre d'urgences main, permet à tous d'avoir la même information.

Cette fiche pourrait être étendue à d'autres types de traumatismes notamment les traumatismes fermés de la main, et intégrée au sein du dossier médical. Cette fiche pourrait contenir un certain nombre d'éléments avec une iconographie simple accompagnée de plusieurs items indispensables à remplir ou à ne pas omettre lors de l'examen. Cette technique faciliterait la rédaction du dossier médical et permettrait d'obtenir une information facilement transmissible entre les différents acteurs de la prise en charge.

On y associerait un protocole de service comprenant quelques annexes simples pour rappeler les types d'immobilisation recommandés dans certains diagnostics ainsi que la durée de celle-ci. Cela pourrait permettre un gain de temps et uniformiser la prise en charge.

Un autre axe permettant de faciliter le travail du médecin urgentiste et de permettre de diminuer la durée d'attente du patient, serait la prescription anticipée d'une radiographie lors du passage par l'accueil des urgences au moment de l'entrée. L'IDE de tri, ou l'infirmier d'orientation et d'accueil pourrait, une fois formé à la traumatologie et selon un protocole établi au sein de l'établissement au travers de plusieurs spécialités, comme la radiologie et la chirurgie orthopédique, faire une prescription anticipée de radiographie. L'incidence de face et de profil est quasi systématique dans les traumatismes que nous avons traités. Les incidences spécifiques réalisées dans le contexte d'urgences sont peu nombreuses concernant le poignet. En cas de doute, le médecin régulateur trieur (MRT), peut être sollicité d'emblée par l'IDE d'accueil pour ajouter une incidence spécifique. De nouveaux clichés peuvent être prescrit secondairement par le médecin urgentiste en charge du patient. Cela pourrait permettre de gagner du temps pour le médecin et le patient mais aussi de diversifier l'activité du personnel para médical qui le souhaite. C'est une pratique déjà mise en place dans certains centres hospitaliers ou cliniques.

CONCLUSION

Le traumatisme du poignet et de la main représente une proportion non négligeable des consultations au sein des urgences. La prise en charge de ces traumatismes représente un enjeu majeur de santé publique.

Malgré l'apparence parfois simple ou bénigne de ces traumatismes, les complications qui peuvent en découler sont nombreuses et peuvent entraîner des troubles fonctionnels à vie si leur prise en charge n'est pas correctement réalisée. Un interrogatoire orienté et un examen clinique précis sont donc indispensables.

Il est nécessaire de connaître les prises en charge de ces traumatismes afin de pouvoir répondre au mieux aux besoins des patients et de faire en sorte qu'ils ne soient pas victimes de leurs traumatismes.

Au vu de la complexité des articulations qui se trouvent au sein du poignet et de la main, il est probable de ne pas pouvoir poser un diagnostic certain. C'est dans ce contexte où le principe de précaution prévaut. Il reste alors préférable de réaliser la prescription d'une immobilisation de manière préventive et à visée antalgique afin de sécuriser l'articulation.

Le suivi du patient et la réévaluation précoce de celui-ci doivent être impératifs, qu'ils soient réalisés par un médecin généraliste ou un spécialiste, afin de ne pas négliger les complications de ces traumatismes.

BIBLIOGRAPHIE

- 1 Ranorama ORU. 2015 p 35
- 2 Roulet S, Auquit-Auckbur I. LIVRE BLANC, Sous l'égide de la Fédération des Services d'Urgences de la Main. État des lieux des urgences de la main en France - Formation des internes en chirurgie de la main : enquête auprès des intéressés. 2018.
- 3 Risque AT 2014 : statistiques de sinistralité tous CTN et par CTN. Etude 2015-149-CTN . CNAMTS-DRP-MStat. Nov 2015
- 4 Guly H. Injuries initially misdiagnosed as sprained wrist (Beware the sprained wrist). *Emerg Med J.* 2002 ; 19 (1) : 41-2.
- 5 Bendahou M. Traumatisme du poignet à radiographie normale. *Traumatologie non vitale.* SFMU. 2014. 43 : 14.
- 6 Collège français des enseignants en rhumatologie. *Rhumatologie.* Marotte H, éditeur. Issy-les-Moulineaux, France: Elsevier, Masson; 2018. xxvii+562.
- 7 Favarger, N. L«entorse» du poignet: examen clinique et algorithme de traitement. *Revue suisse de médecine sportive et traumatologie du sport.* 2002; 50(1), 21-31.
- 8 Watson HK, Ashmead 4th D, Makhlof MV. Examination of the scaphoid. *J Hand Surg [Am]* 1988 ;13 : 657-60
- 9 Parvizi J, Wayman J, Kelly P, Moran CG. Combining the clinical signs improves diagnosis of scaphoid fractures: A prospective study with follow-up. *The Journal of Hand Surgery: British & European Volume.* 1 juin 1998; 23(3): 324 7.
- 10 Mallee al. « Clinical Diagnostic Evaluation for Scaphoid Fractures ». *The journal of hand surgery.* 2017; 42(10) : 773-858.
- 11 Reagan D.S., Linscheid R.L., Dobyns J.H.: Lunotriquetral sprains. *J. Hand Surgery (Am.).* 1984;9(4):502 14.
- 12 Valdes K, LaStayo P. The value of provocative tests for the wrist and elbow: a literature review. *J Hand Ther.* 2013;26(1):32-42; quiz 3.
- 13 Lichtman D.M., Noble W.H. III, Alexander C.E.: Dynamic triquetrol unate instability: case report, *J. Hand Surg. (Am.).*1984 ; 9, 185–188.
- 14 Reijnierse. M, « Imaging of the Hand and Wrist ». *Musculoskeletal Diseases.*2013–2016; 39-44.

- 15 Wright TW, Moser MW, Sahajpal DT. Hook of Hamate Pull Test. *The Journal of Hand Surgery*, 2010; 35(11): 1887–1889.
- 16 Gilula L.A., Yin Y.: *Imaging of the Wrist and Hand*, W.B. Saunders Company, 1996; 9(4): 422-275.
- 17 Fontaine JP. Les pièges du poignet traumatique. Conférence: Session Commune SFMU/SOFCOT les traumatismes mineurs du poignet et de la main. 2011;60: 679-692.
- 18 Bourdet C, Guerini H , Drapé J.-L . Imagerie normale du poignet et de la main. Radiographies, arthrographie, échographie. EMC - RADIOLOGIE ET IMAGERIE MÉDICALE : Musculosquelettique - Neurologique - Maxillofaciale 2016;11(4):1-25 [Article 30-320-A-10].
- 19 Toth F, Sebestyén A, Balint L, Mester S, Szabo G, Nyarady J, et al. Positioning of the wrist for scaphoid radiography. *Eur J Radiol*. 2007; 64(1): 126-32.
- 20 Theumann N, Favarger N, Schnyder P, Meuli R. Wrist ligament injuries: value of post-arthrography computed tomography. *Skeletal Radiol*. 2001; 30(2): 88-93.
- 21 Obert L. Plaies et traumatismes de la main.conférence: session commune SFMU/SOFCOT les traumatismes mineurs du poignet et de la main. 2011;16: 651-665.
- 22 Guly J.R. Injuries initially misdiagnosed as sprain wrist. *Emerg Med J* 2002; 19: 41-42.
- 23 Demondion X, Boutry N, Khalil C, Cotten A. Les radiographies simples du poignet et de la main.journal de radiologie. Elsevier Masson SAS .mai 2008; 189(5-C2): 640-653.
- 24 Dubert T, Valenti P, Voche P. Traumatismes de la main. *Medecine d'urgence*. EMC. 2008; 1-14 [Article 25-200-F-40].
- 25 Moineau G, Le NEN D, Liot M, Lecour F, et al. Traumatismes du poignet à radiographie normale aux urgences : étude prospective sur l'intérêt d'une consultation systématique et l'apport de la radioscintigraphie quantitative dans un arbre décisionnel. *Revue de chirurgie orthopédique et traumatologique*. Elsevier Masson. 2007; 93(150): 102.
- 26 Desmoineaux P, Decrette E, Cotte J-L, Mary P. Traumatismes de la main. *Médecine d'urgences*. Elsevier Masson SAS, Paris. 2007; 25-200-F-40.

- 27 Obert L, Pluvy I, Echallier C et al. Fractures des phalanges et des métacarpiens. Technique chirurgicales- orthopédie-traumatologie. Elsevier Masson. 2018; 13(4): 1-19. [Article 44-368].
- 28 Thomine J-M. Fractures, entorses, luxations de la main et des doigts. Appareil locomoteur. EMC. 1992.1-0. [Article 14-047-C-10].
- 29 Jardin E, Pechin C, Rey P-B, Uhring J, Obert L. Functional treatment of metacarpal diaphyseal fractures by buddy taping: A prospective single-center study. Hand Surg Rehabil. 2016;35(1):34-9.
- 30 Saraux A, Le Nen D. Arthrose de la main et du poignet. Appareil locomoteur. EMC (Elsevier Masson SAS, paris). 2009: 1-10.14-066-A-10.
- 31 Scepsi M. Traumatisme de l'avant-bras et du poignet. Médecine d'urgence. EMC (Elsevier Masson SAS, Paris).2011 1-13. 25-200-F-30.
- 32 Leroy J. Les traumatismes de la main. Traumatologie: Du bénin au grave. Urgences 2014. 2014: 96.
- 33 Dumontier C, Soubeyrand M, Carmès S. Fractures des os du carpe (sauf scaphoïde). EMC-appareil locomoteur. 2013; 8(3): 1-9 [article 14-046-F-10].
- 34 Chabas J.-F., Legré R. Entorses et luxations du carpe. EMC (Elsevier Masson SAS, Paris), Appareil locomoteur.2011; 1-15.14-046-C-10.
- 35 Laulan J, Hérard J, Bacle G. Epidémiologie, physiopathologie et classification des traumatismes du poignet. Lettre de Médecine physique et réadaptation. Springer-verlag. 2009; 25: 4-8.
- 36 Cambon N C, Pasche O, Wehrli L. La main : revue des pathologies les plus fréquentes pour le médecin de premier recours. Rev Med Suisse.2016;12:1625-33.
- 37 Cary E, Boujedaini R, Joly L-M. Indications de la radiographie standard dans les traumatismes du poignet aux urgences. Journal Européen des Urgences.2009; 22(2 suppl): 152-153.
- 38 Les urgences hospitalières : des services toujours trop sollicités. Cour des comptes. Rapport public annuel 2019. 2019.

ANNEXE 1

FICHE D'EXAMEN INITIAL D'UNE PLAIE DE LA MAIN
validée par la FESUM, la SOFCOT, le GEM, la SFMU et la SOFCPRE

Date : Heure de l'appel : Nom de l'examineur :
 NOM : Prénom : Sexe : M F Age :
 A jeun depuis :
 Troubles psy ou du comportement : oui (lesquels) : non
 Bagues : (à enlever ou couper)

DATE ET HORAIRE DE SURVENUE DE L'ACCIDENT :

MECANISME :

TYPE DE LESION : *Entourer le ou les bons items*

Coupure franche (verre, couteau ...) Amputation :

Lésion par bague (ring finger)

Injection sous pression
 (huile, eau, peinture, air ...)

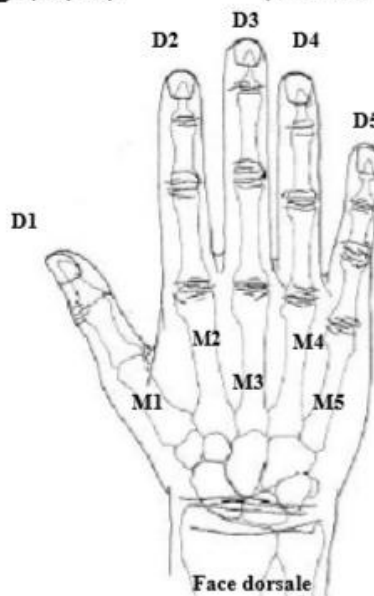
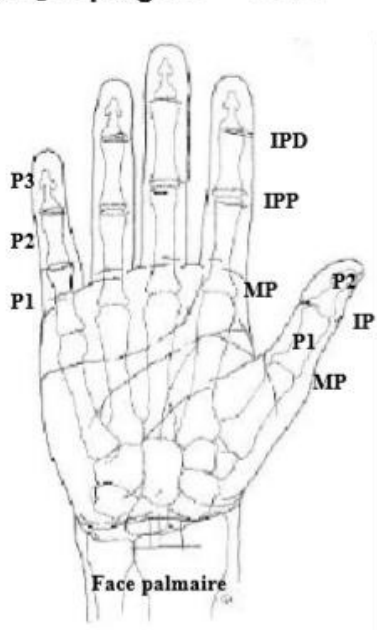
Morsure : animal humaine

Ecrasement, torsion :

Autres :

Lésions associées :
 (autres que la main)

EXAMEN CLINIQUE (*sans anesthésie*) Côté: droit gauche
 Siège : poignet main doigt (*lequel*) (*dessiner la plaie*)



Vascularisation :

Pouls capillaire : Normal Ralenti Absent
(Vitesse de recoloration du lit unguéal après pression sur l'ongle)

Coloration : Normale Violet Blanc

Déformation : oui non *(possible fracture ou luxation)*

Déficit de flexion : oui non Déficit d'extension : oui non

Spontané au tonus postural : oui *(préciser le ou les doigts)* non

A l'examen clinique : oui *(préciser le ou les doigts)* non

Déficit de sensibilité : oui *(préciser le ou les doigts)* non

BILAN : Description de la lésion :

1) URGENCES VRAIES : *Envoi rapide dans un centre FESUM après accord téléphonique.*

- Amputation
- Ring finger
- Main complexe (délabrement, fracture ou luxation ouverte...)
- Injection sous pression
- Absence de vascularisation
- Morsure, phlegmon

2) PLAIES AVEC DEFICIT : *A adresser à un service d'urgence main ou un chirurgien de la main après accord pour le délai.*

3) PLAIES SANS DEFICIT

- plaie palmaire : à explorer au bloc opératoire si possible par un chirurgien de la main.
- plaie dorsale : à explorer sous anesthésie et garrot (pas de garrot de doigt)

En cas de doute toute plaie sans déficit doit être confiée à un chirurgien de la main.

Orientation vers centre spécialisé :

Accord téléphonique Dr

quand :

heure de l'accord :

Prise en charge locale avant transfert:

RADIOGRAPHIES FAITES ET CONFIEES : oui non

Traitement mis en œuvre :

Suture :

Pansement :

Immobilisation :

Antibiotiques :

Antalgiques :

AINS :

VAT, SAT :

Autres :

« Par délibération de son Conseil en date du 10 Novembre 1972, l'Université n'entend donner aucune approbation ni improbation aux opinions émises dans les thèses ou mémoires. Ces opinions doivent être considérées comme propres à leurs auteurs ».

VU, le Président de Thèse

VU, le Doyen de l'UFR Santé

VU et permis d'imprimer
en référence à la délibération
du Conseil d'Université
en date du 14 Décembre 1973

Pour le Président
de l'Université de CAEN et P.O

Le Doyen de l'UFR de Santé

ANNÉE DE SOUTENANCE : 2019

NOM ET PRÉNOM DE L'AUTEUR : PIERRAT Tristan

Prise en charge des traumatismes non chirurgicaux du poignet et de la main aux urgences du CHU de CAEN

Introduction : Les traumatismes du poignet et de la main représentent une part importante des consultations aux urgences. Leur prise en charge peut parfois être compliquée du fait de la complexité anatomique de cette partie du corps. Ces lésions sont particulières car un mauvais diagnostic peut avoir un impact lourd de conséquences pour le patient.

Objectif : Notre étude a pour but de décrire les prises en charge de ces traumatismes et d'en dégager des pistes d'amélioration des pratiques professionnelles au sein de notre service.

Matériel et méthode : Cette étude observationnelle rétrospective est réalisée aux urgences du CHU de Caen, sur une population de 218 personnes majeures, se présentant pour un traumatisme de la main ou du poignet sans indication chirurgicale, lors du premier semestre 2018. Les données recueillies étaient d'ordre clinique, paraclinique et thérapeutique.

Résultats : La répartition des traumatismes est : 68% de contusions, 16% de fractures, 8% d'entorses, 6% de doutes diagnostiques et 2% d'autres diagnostics. On constate que 98% des patients bénéficient d'une radiographie lors de leur consultation et que 96% bénéficient d'une prescription d'antalgiques, quelque-soit le diagnostic. Pour les 218 patients, 77 ont été immobilisés.

Conclusion : Le constat principal de cette étude est que, dans un grand nombre de cas, le principe de précaution est appliqué avec la réalisation d'une immobilisation, il existe une hétérogénéité de prise en charge pour ce type de traumatisme, probablement en lien avec l'absence de recommandations consensuelles. L'instauration d'un protocole de service voire d'une fiche reflexe permettrait d'uniformiser notre conduite thérapeutique.

MOTS-CLÉS : Traumatisme, non chirurgical, urgences, poignet, main

Medicale care of wrist and hand injuries without surgical indication in emergency unit of Caen University hospital center

Abstract

Purpose and study: Wrist and hand injuries are an important part of emergency consults. Their management can sometimes be complicated due to the anatomical complexity of this area. Those specific lesions can get misdiagnosed and cause severe consequences to the patients among them functional issues and pain

Objective: This study reach to observe and describes the management of wrist and hand injuries to improve professional practices of the emergency unit

Materials and method: From January to June 2018 on a retrospective observational study, we studied a population of 218 adults which came to the emergency unit of the Caen University Hospital Center for hand or wrist trauma without surgical indication. The data collected were clinical, paraclinical and therapeutic

Results: If we take into account those diagnostic, the result can be ranked in the following order: 68% bruises, 16% fractures, 8% sprains, 6% diagnostic doubts and 2% other diagnoses. On this sample 98 % get an X-ray during their consultation and 96% get a prescription of painkiller, whatever the diagnosis. On those 218 patients, 77 were immobilized.

Conclusion: The main conclusion of this study is that in many case the precautionary approach is done by immobilizing the patients' hands/wrists meanwhile we still have a heterogeneity of ways to take care of those traumas. That heterogeneity might have a link with the lack of consensual recommendations. Having a reflex card or a unit protocol could help to improve and standardise our medical practices

KEY WORDS :Wrist, Hand, Injury, Emergency, Without surgical indication