



HAL
open science

Les empreintes corrigées en Prothèse Amovible Complète (P.A.C)

Loïs Perrotto

► **To cite this version:**

Loïs Perrotto. Les empreintes corrigées en Prothèse Amovible Complète (P.A.C). Chirurgie. 2020.
dumas-03176651

HAL Id: dumas-03176651

<https://dumas.ccsd.cnrs.fr/dumas-03176651>

Submitted on 22 Mar 2021

HAL is a multi-disciplinary open access archive for the deposit and dissemination of scientific research documents, whether they are published or not. The documents may come from teaching and research institutions in France or abroad, or from public or private research centers.

L'archive ouverte pluridisciplinaire **HAL**, est destinée au dépôt et à la diffusion de documents scientifiques de niveau recherche, publiés ou non, émanant des établissements d'enseignement et de recherche français ou étrangers, des laboratoires publics ou privés.



Distributed under a Creative Commons Attribution - NonCommercial - NoDerivatives 4.0
International License

THESE

***POUR OBTENIR LE DIPLOME D'ETAT
DE DOCTEUR EN CHIRURGIE DENTAIRE***

Présentée et publiquement soutenue devant la

Faculté d'Odontologie de Marseille
(Doyen : Monsieur le Professeur Bruno FOTI)

Aix-Marseille Université
(Président : Monsieur le Professeur Éric BERTON)

***Les empreintes corrigées en
Prothèse Amovible Complète (P.A.C)***

Présentée par

PERROTTO Loïs

Né(e) le 29 juin 1994

A Marseille

Thèse soutenue le Mardi 17 mars 2020

Devant le jury composé de

Président : Professeur RUQUET Michel

Assesseurs : Docteur TOSELLO Alain

Docteur STEPHAN Gregory

Docteur MENSE Chloé

ADMINISTRATION

Mise à jour : mars 2020

Doyens Honoraires

Professeur	Raymond SANGIUOLO ⁺
Professeur	Henry ZATTARA
Professeur	André SALVADORI
Professeur	Jacques DEJOU

Doyen

Professeur	Bruno FOTI
------------	------------

Assesseurs

Professeur	Michel RUQUET
Professeur	Anne RASKIN

Directeurs de Départements

Formation Initiale	Professeur	Michel RUQUET
Recherche	Professeur	Anne RASKIN
Formation Continue	Professeur	Frédéric BUKIET

Charges de missions

Relations Internationales	Professeur	Hervé TASSERY
Internat et Diplômes d'études spécialisées	Professeur	Virginie MONNET-CORTI
Affaires générales	Docteur	Patrick TAVITIAN

Responsable des Services Administratifs et Techniques	Madame	Katia LEONI
--	--------	-------------

LISTE DES ENSEIGNANTS

PROFESSEURS DES UNIVERSITES – PRATICIENS HOSPITALIERS DES CSERD

BUKIET Frédéric ⁽⁵⁸⁻⁰¹⁾
 FOTI Bruno ⁽⁵⁶⁻⁰²⁾
 MONNET-CORTI Virginie ⁽⁵⁷⁻⁰¹⁾
 ORTHLIEB Jean-Daniel ⁽⁵⁸⁻⁰¹⁾

RASKIN Anne ⁽⁵⁸⁻⁰¹⁾
RUQUET Michel
⁽⁵⁸⁻⁰¹⁾ TARDIEU
Corinne ⁽⁵⁶⁻⁰¹⁾
TARDIVO Delphine ⁽⁵⁶⁻⁰²⁾
TASSERY Hervé ⁽⁵⁸⁻⁰¹⁾

PROFESSEUR DES UNIVERSITES

ABOUT Imad ⁽⁶⁵⁾

MAITRES DE CONFERENCES DES UNIVERSITES – PRATICIENS HOSPITALIERS DES CSERD

ABOUDHARAM Gérard ⁽⁵⁸⁻⁰¹⁾	LAURENT Michel ⁽⁵⁸⁻⁰¹⁾
BANDON Daniel ⁽⁵⁶⁻⁰¹⁾	LAURENT Patrick ⁽⁵⁷⁻⁰¹⁾
BELLONI Didier ⁽⁵⁷⁻⁰¹⁾	LE GALL Michel ⁽⁵⁶⁻⁰¹⁾
BOHAR Jacques ⁽⁵⁶⁻⁰¹⁾	MAILLE Gérald ⁽⁵⁸⁻⁰¹⁾
CAMOIN Ariane ⁽⁵⁶⁻⁰¹⁾	PHILIP-ALLIEZ Camille ⁽⁵⁶⁻⁰¹⁾
CAMPANA Fabrice ⁽⁵⁷⁻⁰¹⁾	POMMEL Ludovic ⁽⁵⁸⁻⁰¹⁾
CATHERINE Jean-Hugues ⁽⁵⁷⁻⁰¹⁾	PRECKEL Bernard-Éric ⁽⁵⁸⁻⁰¹⁾
GAUBERT Jacques ⁽⁵⁶⁻⁰¹⁾	RÉ Jean-Philippe ⁽⁵⁸⁻⁰¹⁾
GIRAUD Thomas ⁽⁵⁸⁻⁰¹⁾	ROCHE-POGGI Philippe ⁽⁵⁷⁻⁰¹⁾
GIRAUDEAU Anne ⁽⁵⁸⁻⁰¹⁾	STEPHAN Grégory ⁽⁵⁸⁻⁰¹⁾
GUIVARC'H Maud ⁽⁵⁸⁻⁰¹⁾	TAVITIAN Patrick ⁽⁵⁸⁻⁰¹⁾
JACQUOT Bruno ⁽⁵⁸⁻⁰¹⁾	TERRER Elodie ⁽⁵⁸⁻⁰¹⁾
LABORDE Gilles ⁽⁵⁸⁻⁰¹⁾	TOSELLO Alain ⁽⁵⁸⁻⁰¹⁾
LAN Romain ⁽⁵⁷⁻⁰¹⁾	

MAITRES DE CONFERENCES DES UNIVERSITES ASSOCIES

BLANCHET Isabelle ⁽⁵⁶⁻⁰¹⁾
MENSE Chloé ⁽⁵⁸⁻⁰¹⁾

ASSISTANTS HOSPITALIERS ET UNIVERSITAIRES

AL AZAWI Hala ⁽⁵⁶⁻⁰¹⁾

HAHN-GOLETTI Larissa ⁽⁵⁸⁻⁰¹⁾

ANTEZACK Angeline ⁽⁵⁷⁻⁰¹⁾
ARNIER Canelle ⁽⁵⁶⁻⁰¹⁾
BACHET-DORISON Damienne ⁽⁵⁶⁻⁰¹⁾
BALLESTER Benoît ⁽⁵⁸⁻⁰¹⁾
CAMBON Isabelle ⁽⁵⁶⁻⁰¹⁾
CASAZZA Estelle ⁽⁵⁶⁻⁰¹⁾
CASTRO Romain ⁽⁵⁷⁻⁰¹⁾
DAVID Laura ⁽⁵⁶⁻⁰¹⁾
DEVICTOR Alix ⁽⁵⁸⁻⁰¹⁾
DODDS Mélina ⁽⁵⁸⁻⁰¹⁾
DRAUSSIN Thierry ⁽⁵⁶⁻⁰²⁾
DUMAS Cathy ⁽⁵⁷⁻⁰¹⁾
HADJ-SAID Medhi ⁽⁵⁷⁻⁰¹⁾

LIOTARD Alica ⁽⁵⁸⁻⁰¹⁾
MANSUY Charlotte ⁽⁵⁸⁻⁰¹⁾
MARTIN William ⁽⁵⁶⁻⁰¹⁾
MATTERA Rémi ⁽⁵⁶⁻⁰¹⁾
MELLOUL Sébastien ⁽⁵⁷⁻⁰¹⁾
PARFU Anne ⁽⁵⁸⁻⁰¹⁾
PASCHEL Laura ⁽⁵⁸⁻⁰¹⁾
PILLIOL Virginie ⁽⁵⁸⁻⁰¹⁾
REPETTO Andréa ⁽⁵⁸⁻⁰¹⁾
ROMANET Yvan ⁽⁵⁷⁻⁰¹⁾
SANTUNIONE Charlotte ⁽⁵⁸⁻⁰¹⁾
SILVESTRI Frédéric ⁽⁵⁸⁻⁰¹⁾
VINAÏ Michael ⁽⁵⁶⁻⁰¹⁾

ASSISTANTS DES UNIVERSITES ASSOCIES

HOUVENAEGHEL Brice ⁽⁵⁷⁻⁰¹⁾
LE FOURNIS Chloé ⁽⁵⁷⁻⁰¹⁾

Intitulés des sections CNU :

- *56^{ème} section : Développement, croissance et prévention*
- *56-01 Odontologie pédiatrique et orthopédie dento-faciale*
- *56-02 : Prévention – Epidémiologie – Economie de la santé – Odontologie légale*
- *57^{ème} section : Chirurgie orale ; Parodontologie ; Biologie Orale*
- *57-01 : Chirurgie orale – Parodontologie – Biologie orale -* *58^{ème} section : Réhabilitation orale*
- *58-01 : Dentisterie restauratrice – Endodontie – Prothèses – Fonction-Dysfonction – Imagerie – Biomatériaux*

L'auteur s'engage à respecter les droits des tiers, et notamment les droits de propriété intellectuelle. Dans l'hypothèse où la thèse comporterait des éléments protégés par un droit quelconque, l'auteur doit solliciter les autorisations nécessaires à leur utilisation, leur reproduction et leur représentation auprès du ou des titulaires des droits. L'auteur est responsable du contenu de sa thèse. Il garantit l'Université contre tout recours. Elle ne pourra en aucun cas être tenue responsable de l'atteinte aux droits d'un tiers

REMERCIEMENTS

A MON DIRECTEUR DE THESE

Docteur Alain TOSELLO, Vous m'avez fait l'honneur de diriger cette thèse. Tout au long de ce travail, vous m'avez prodigué avec gentillesse des conseils avisés. Je vous remercie pour votre disponibilité et votre bonne humeur. Je voudrais également saisir cette occasion pour vous exprimer mon éternelle reconnaissance pour votre précieux soutien durant mes années de clinique... Du fond du cœur merci.

A MON PRESIDENT DE JURY,

Professeur Michel RUQUET, Je vous remercie de l'honneur que vous me faites en présidant le jury de cette thèse. Vous êtes pour beaucoup d'étudiants, dont moi, un professeur toujours dévoué et bienveillant. Veuillez trouver ici le témoignage de mon profond respect.

A NOTRE JUGE,

Docteur Grégory STEPHAN, Je vous remercie vivement d'avoir accepté de juger notre travail. J'ai été sensible à votre disponibilité lors de votre encadrement en clinique ainsi qu'à la faculté. Veuillez trouver ici l'expression de ma respectueuse gratitude.

A NOTRE JUGE,

Docteur Chloé Mense, Merci d'avoir accepté de faire partie de mon jury. Pour votre disponibilité, la qualité de votre encadrement et vos enseignements, qu'il me soit permis de vous exprimer ma sincère estime et mes sentiments les plus respectueux.

SOMMAIRE

INTRODUCTION

I. L’empreinte primaire : Empreinte muco-statique ou préliminaire.....	10
1. Définition et objectifs de l’empreinte.....	10
2. Matériaux utilisés	11
2.1 Alginate.....	18
2.2 Plâtre.....	19
3. Prise en charges repères anatomiques.....	20
3.1 Au maxillaire.....	21
3.2 A la mandibule.....	21
4. Empreinte primaire corrigée ou rebasée.....	24
II. L’empreinte secondaire : Empreinte anatomo-fonctionnelle ou dynamique.....	26
1. Définition et objectifs de l’empreinte.....	26
2. Matériaux utilisés.....	27
2.1 La pâte d’oxyde de Zinc – Eugénol.....	28
2.2 Les polysulfures.....	29
2.3 Les polyéthers.....	30
2.4 Les pâtes thermoplastiques.....	31
3. Empreinte secondaire corrigée.....	32
III. La Piézographie : technique particulière d’empreinte complémentaire.....	33
1. L’empreinte piézographique.....	33
1.1 Définition et concept de la piézographie.....	33
1.2 Indications.....	38
1.3 Objectifs de la piézographie et limites.....	40
1.4 Les différents vecteurs de modelage piézographique.....	42
2. Réalisation de la prothèse piézographique mandibulaire selon la méthode phonétique développée par Klein.....	45
2.1 Empreinte préliminaire ou pré-empreinte.....	45

2.2 Confection d'une base rigide (P.E.I) et ajustage.....	49
2.3 Enregistrement de l'espace neutre et modelage.....	51
2.4 Transformation de l'enregistrement en maquette rigide.....	53
2.5 Détermination du plan d'occlusion.....	54
2.6 Prise de l'empreinte secondaire.....	55
2.7 Confection des clés vestibulaires et linguales.....	56
2.8 Enregistrement du rapport intermaxillaire.....	56
2.9 Montage des dents.....	56

IV. Autres empreintes complémentaires : La mise en condition tissulaire et l'empreinte tertiaire post-prothétique ou différée.....	58
---	-----------

CONCLUSION.....	62
------------------------	-----------

Bibliographie.....	I
---------------------------	----------

INTRODUCTION

Le manque de rétention et l'instabilité constituent les principales doléances en prothèse complète amovible conventionnelle,

La résorption osseuse est continue et cumulative débutant par la perte de l'organe dentaire, elle apparaît aujourd'hui comme un élément déterminant dans le succès de nos traitements, notamment à la mandibule où la surface d'appui se trouve généralement étroite et réduite.

Plusieurs modalités thérapeutiques peuvent être envisagées en fonction de la situation clinique, à savoir la prothèse conventionnelle, la prothèse piézographique, la prothèse supra-implantaire et la PAC améliorée par technique d'empreinte tertiaire ou complémentaire.

Question suivante : Une PAC améliorée par technique d'empreinte complémentaire permet d'augmenter la stabilité et la rétention par rapport à un traitement par PAC conventionnelle ?

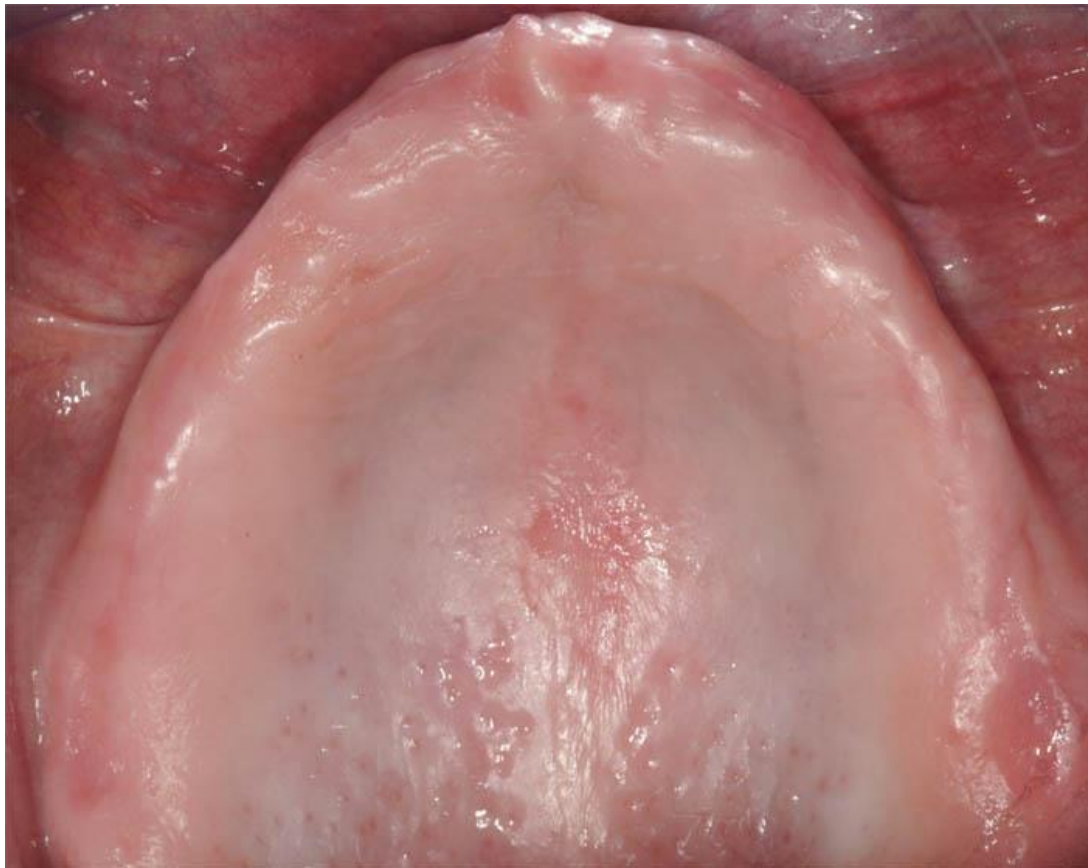I. L’empreinte primaire : Empreinte muco-statique ou préliminaire [1] [2] [3] [4] [5] [6]

1. Définition de l’empreinte et objectifs de l’empreinte

Il s’agit de l’enregistrement des surfaces d’appuis primaires de la future prothèse comprenant l’ensemble des structures ostéo-muqueuses non mobilisables [7] : c’est une empreinte anatomique, muco-statique, non compressive reproduisant les surfaces dépressives telles que la muqueuse ou la gencive en l’état, réalisée avec un porte-empreinte du commerce choisi en fonction du type de matériaux utilisés. Cette empreinte est une topographie des maxillaire, elle est qualifiée de topographique [8].

Elle est réalisée après l’observation clinique et les phases pré-prothétiques de chirurgie et de mise en condition tissulaire [9].

Le modèle en plâtre obtenu à partir de cette empreinte primaire permet la confection du porte-empreinte individuel [10], nécessaire à la réalisation de l’empreinte secondaire.



Source : <https://www.les-implants-dentaires.com/implants-videos/lambeau-implants-dentaires.htm>

Figure 1 : Edentement total maxillaire

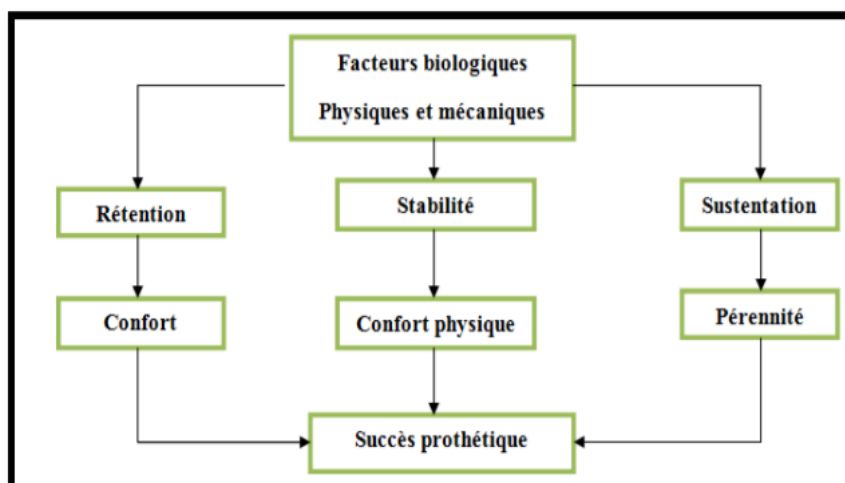
L'empreinte primaire doit :

- Être statique.
- Être non compressive.
- Assurer un moulage précis des surfaces d'appui.
- Localiser aussi exactement que possible la situation optimale de la ligne de réflexion muqueuse.
- Apprécier éventuellement le degré de résorption osseuse et la position actuelle des tissus périphériques.
- Analyser les limites idéales de la future prothèse.
- Contribuer à l'étude clinique, au diagnostic et au plan de traitement prothétique d'une édentation totale.
- Autoriser la construction au laboratoire d'un porte empreinte individuel préfigurant approximativement la prothèse terminée et nécessitant le minimum de correction en bouche.
- Réduire au minimum le temps passé au fauteuil à ajuster le porte-empreinte individuel [11].

2. Matériaux utilisés [12] [13] [14]

Le matériau d'empreinte utilisé doit permettre de chasser les tissus périphériques en vue d'enregistrer l'ensemble de la surface exploitable, garantissant ainsi la sustentation, la stabilisation et la rétention maximale de la future prothèse.

Ces surfaces ainsi enregistrées permettront la réalisation de la future base prothétique, homothétique à la topographie des maxillaires, répondant à la triade d'Houssert [15] citée précédemment (sustentation, rétention, stabilisation) [16]



Source : Hùe O, Breteretche MV. Prothèse complète, Réalité clinique, Solutions thérapeutique. Quintessence International, Paris 2004.

Figure 2 : Interrelation entre les qualités mécaniques de la prothèse et les incidences psychologiques et physiologiques (D'après Jacobson)

Sustentation :

C'est l'ensemble des forces axiales qui s'opposent à l'enfoncement de la prothèse sur sa surface d'appui [17]. Cette sustentation dépend de différents facteurs : la surface d'appui, la forme des crêtes et la qualité des tissus de soutien. Néanmoins la surface de sustentation est limitée par la musculature et la mobilisation des organes périphériques.

Quelles que soient la qualité et la précision de la réalisation prothétique, compte tenu des sollicitations fonctionnelles imposées à une base prothétique dont les appuis sont ostéo-fibro-muqueux, il existera toujours des mouvements de faible amplitude qui solliciteront ces appuis. Cette amplitude reste également dépendante de la dépressibilité de la muqueuse.

En prothèse complète, on doit rechercher et obtenir une sustentation optimale pour assurer une bonne intégration bio-fonctionnelle de la prothèse [11].

Rétention :

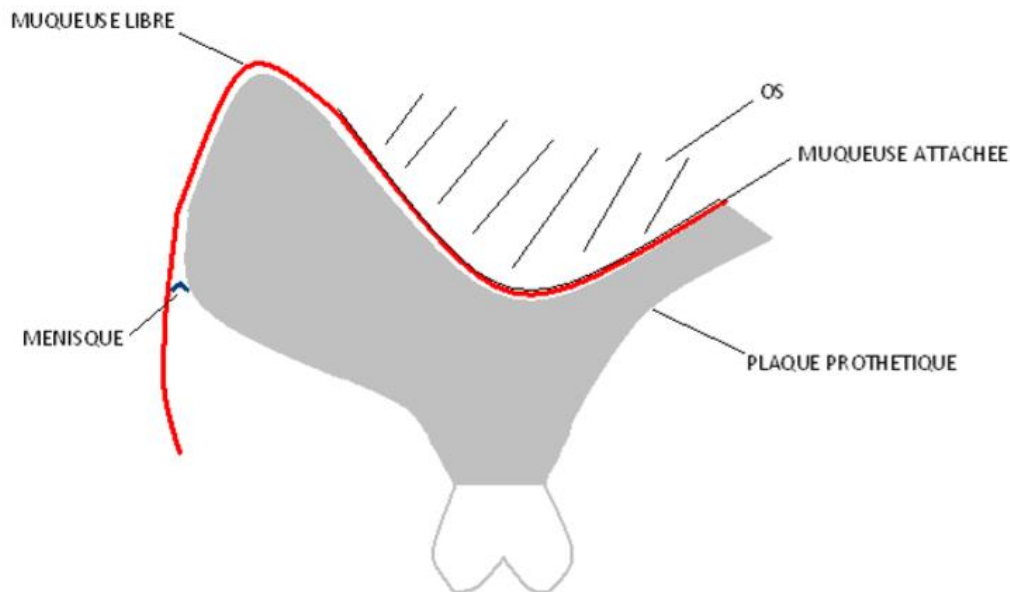
C'est l'inverse de la sustentation : Ensemble des forces axiales qui s'opposent à l'éloignement de la prothèse de sa surface d'appui [17]. La rétention s'oppose à la désinsertion de la prothèse [8] [18].

Elle est soumise à plusieurs facteurs qui ont été classés par HARDY et KAPUR [16] :

- Physiques (gravité, pression atmosphériques, cohésion, tension superficielle, mouillabilité, viscosité) [19]
- Physiologiques (comportement de la muqueuse, intimité de contact, rôle de la salive [20], étanchéité périphérique, contrôle neuromusculaire) [21] [22] [23]
- Facteurs mécaniques (anatomie, occlusion)
- Facteurs chirurgicaux (préparation pré-prothétique)

En prothèse complète, on parle d'adhérence de la plaque à la muqueuse, par analogie à la théorie des plaques de verres maintenues ensemble par une goutte d'eau. Deux phases caractérisent cette adhérence : une phase primaire et une phase secondaire [24].

Phase primaire : c'est une phase statique où la rétention se crée par l'adhérence de la plaque prothétique à la muqueuse, du fait de la capillarité et de la mouillabilité. Elle dépend de la tension superficielle de la salive et du rapport entre le bord périphérique de la prothèse et la muqueuse libre, où se forme un ménisque salivaire [25] (fig. 3). Plus celui-ci est petit, c'est-à-dire, plus le contact entre la muqueuse et la plaque est intime, meilleure sera la rétention.



Source : M. Pompignoli – Prothèse complète clinique et laboratoire, 4ème édition, T.1 et T.2 réunis

Figure 3 : Schéma de la rétention prothétique

Phase secondaire : c'est une phase dynamique conduisant à la perte irréversible d'adhérence et qui dépend essentiellement de la viscosité de la salive. La séparation plaque base/muqueuse n'est jamais brutale, elle survient après un rassemblement de liquide sous la plaque qui augmente le rayon du ménisque et aboutit au décollement de la plaque.

Deux paramètres jouent sur une meilleure rétention : la viscosité de la salive (plus elle est importante, moins le liquide se rassemble vite) et l'intimité de contact entre l'intrados prothétique et la muqueuse (plus le contact est intime, plus le liquide mettra longtemps à se rassembler).

En résumé, la salive joue un rôle primordial dans l'obtention de la rétention et il faut faire extrêmement attention à tout ce qui peut la modifier tant en quantité qu'en qualité.

De plus le contact entre l'intrados prothétique et la surface d'appui doit être le plus précis possible pour lutter activement contre les forces de décollement, d'où la nécessité d'une empreinte la plus juste possible.

Actuellement il est possible d'augmenter la rétention, grâce à l'implantologie, en incorporant à nos prothèses des systèmes dits de « complément de rétention » [24].

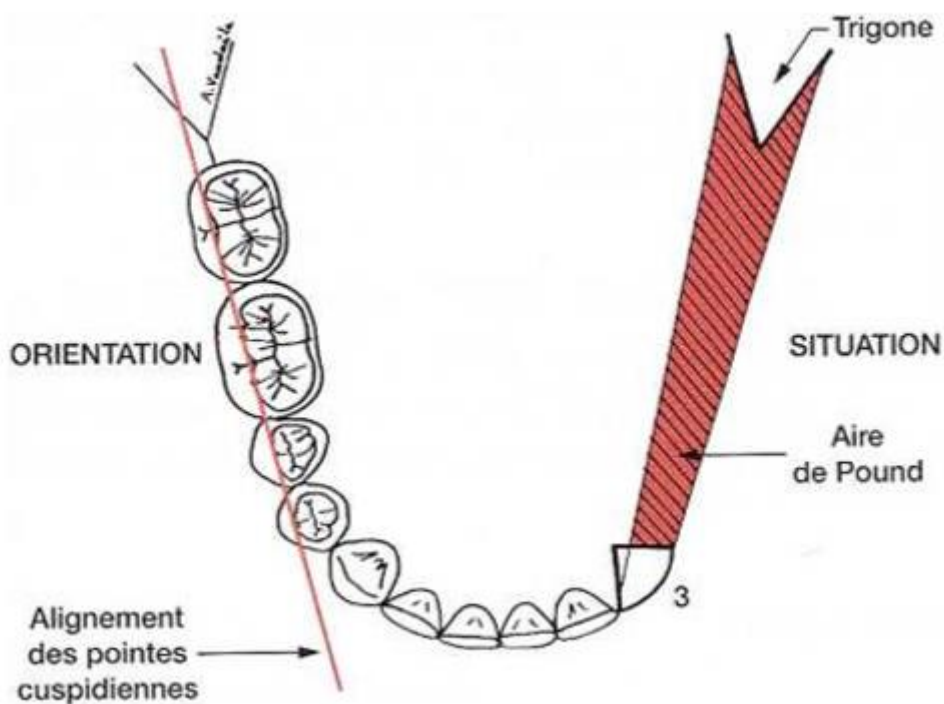
Stabilisation :

La stabilisation est l'ensemble des forces qui s'opposent aux mouvements de translation horizontale ou de rotation de la prothèse [17]. Elle participe au calage de la prothèse en limitant sa mobilisation par translation et/ou rotation pendant la fonction.

La stabilisation repose en grande partie sur l'exploitation de certaines structures anatomiques verticales comme les crêtes alvéolaires et sur le profil de l'extrados prothétique. De manière complémentaire, la précision du rapport inter-arcade et la qualité du montage des dents prothétiques selon une occlusion généralement équilibrée jouent ici un rôle fondamental.

L'exploitation des composantes verticales des surfaces d'appui - hauteur des crêtes alvéolaires, zones rétro-mylo-hyoïdiennes - apporte une force d'opposition aux mouvements de translation et/ou de rotation de la prothèse. Ainsi, une crête favorable ou des parois verticales parallèles exploitables offrent d'excellents éléments de stabilisation [26].

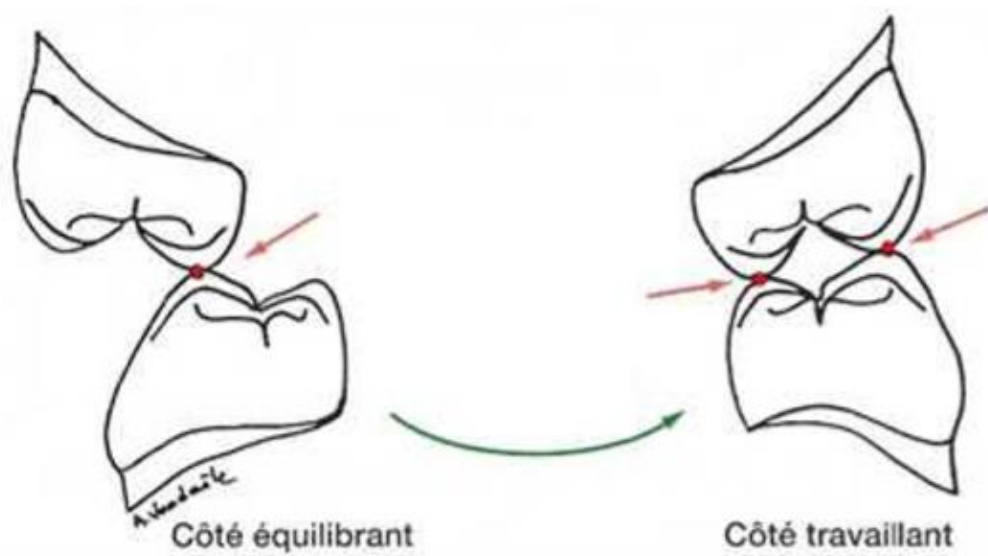
La musculature buccale et faciale peut fournir des forces stabilisantes supplémentaires, à condition que les dents artificielles soient convenablement montées, dans la zone d'équilibre musculaire : l'aire de Pound (équilibre entre musculatures jugales et labiales) [27].



Source : M. Pompignoli – Prothèse complète clinique et laboratoire, 4ème édition, T.1 et T.2 réunis

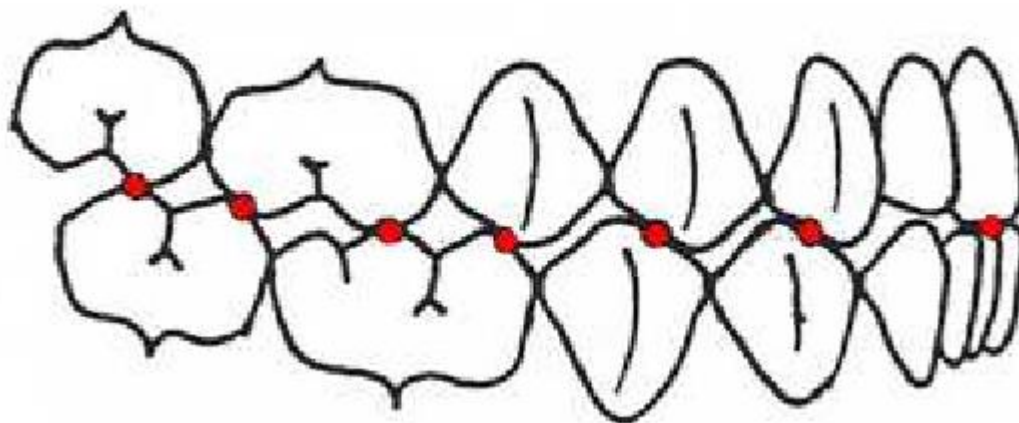
Figure 4 – Aire de pound

Actuellement, un concept occlusal fait office de référence dans le domaine de la prothèse complète : l'Occlusion Bilatéralement Equilibrée (OBE). Les contacts occlusaux entre les dents sont organisés de façon à assurer en permanence la stabilité de la prothèse : lors d'un mouvement, on doit avoir des contacts du côté travaillant équilibrés par des contacts du côté non-travaillant [28].



Source : M. Pompignoli – Prothèse complète clinique et laboratoire, 4ème édition, T.1 et T.2 réunis

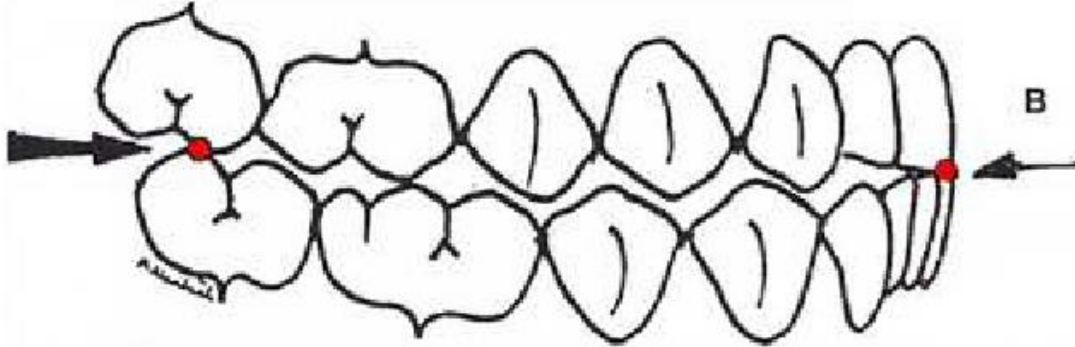
Figure 5 – Simulation d'une diduction gauche avec contacts occlusaux



Source : M. Pompignoli – Prothèse complète clinique et laboratoire, 4ème édition, T.1 et T.2 réunis

Figure 6 – Contacts occlusaux en propulsion

Lors des mouvements fonctionnels du patient, la stabilité des prothèses sera obtenue si, au minimum, on cherche à satisfaire le « trépied de DEVIN », soit : deux points de contacts postérieurs (droite et gauche) et un point de contact antérieur [28].



Source : M. Pompignoli – Prothèse complète clinique et laboratoire, 4ème édition, T.1 et T.2 réunis

Figure 7 – Trépied de DEVIN

Portes-empreintes utilisés lors de l’empreinte primaire [10] [29] [30] :

Les empreintes primaires sont réalisées avec des portes-empreintes du commerce perforés de type Schreinemakers pour l’alginate et de type Cerpac pour le plâtre.

Des butées en cire peuvent être réalisées au niveau de l’intradors du porte-empreinte afin de pouvoir centré celui-ci lors de la prise d’empreinte.

Les matériaux utilisés doivent être le moins compressif possible, d’où l’utilisation du plâtre, pour ne pas trop comprimer la muqueuse lors de la prise d’empreinte et ainsi fausser l’enregistrement des structures anatomiques.

Les tissus masticatoires ont un comportement considéré comme viscoélastique :

- Une action forte et rapide engendre une réponse élastique, sans déplacement. Ce comportement est protecteur des tissus mous sous-jacents.
- Une action lente et progressive fait fluer les liquides interstitiels dans les parties non-sollicitées. On observe alors une réponse visqueuse faisant apparaître le volume osseux, ce comportement n’est donc pas protecteur de ce tissu dur.

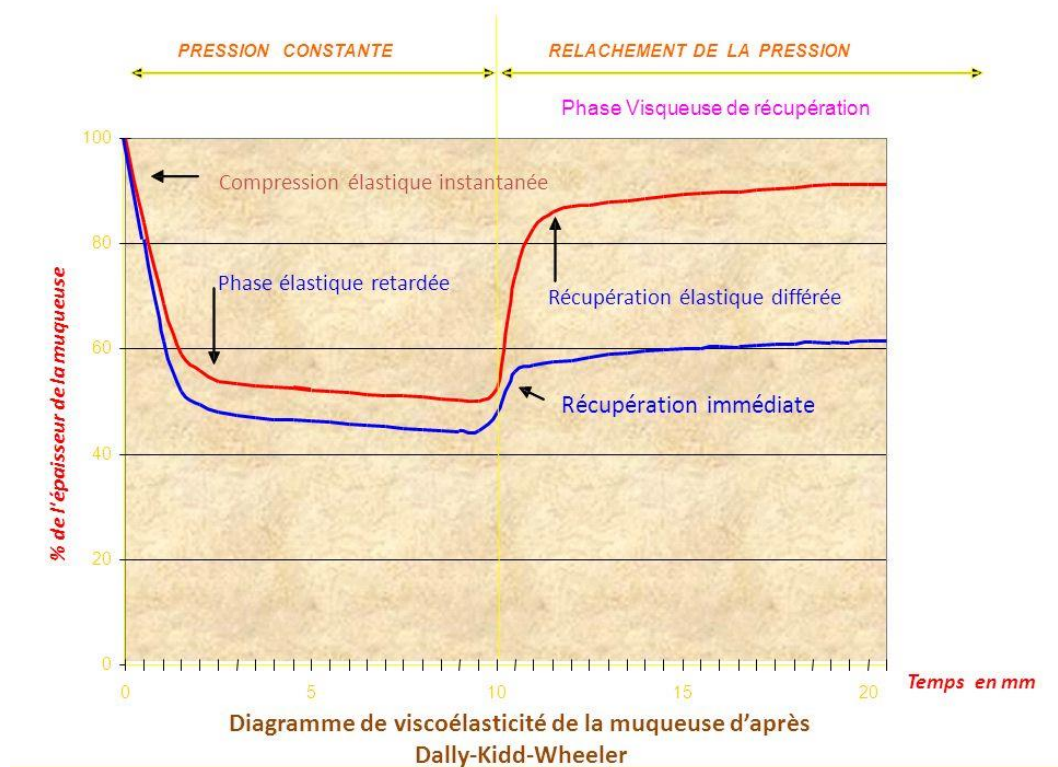


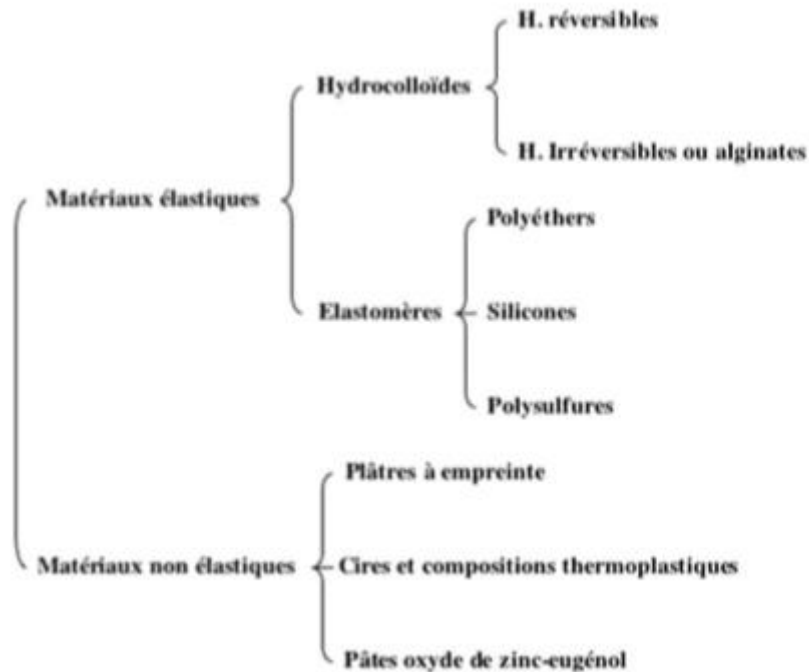
Figure 10 – Comportement viscoélastique de la muqueuse pendant et après la prise d'empreintes

Cahier des charges des matériaux d'empreintes [31] [32] [33] [34] :

- Du point de vue du praticien :
 - Manipulation facile
 - Faibles variations dimensionnelles
 - Fidélité de reproduction
 - Temps de travail suffisamment long
 - Temps de prise le plus court possible
 - Compatibilité avec les matériaux de réplique
 - Décontamination facile
 - Conditionnement ergonomique
 - Coût abordable en fonction du résultat attendu

- Du point de vue du patient :
 - Odeur et goût agréables ou neutres
 - Non irritant
 - Réaction de prise athermique ou dégagement gazeux
 - Retrait facile
 - Temps de prise court [24]

Selon O'Brien [35], deux grandes classes de matériaux à empreinte peuvent être choisies pour répondre à ces objectifs cliniques : les matériaux présentant un comportement élastique, et ceux présentant un comportement inélastique, ou rigide.



Source : O'Brien WJ. *Dental materials and their selection*. Quintessence Publishing Co., 1997 : 421 p

Figure 11 – Classification des matériaux selon O'Brien

Les deux matériaux utilisés lors de la prise d'empreintes primaires sont l'alginate et le plâtre.

2.1 Alginate

Les hydrocolloïdes irréversibles, ou alginates, sont les produits à empreinte les plus utilisés en dentisterie. Depuis 1981, ces matériaux sont classés selon leur capacité à enregistrer les détails [36] : les alginates de classe A, ou alginates de haute définition, sont indiqués pour la confection des inlays et des couronnes. Les alginates de classe B, ou traditionnels, sont indiqués pour la réalisation d'empreintes en prothèse adjointe partielle et complète, et ceux de classe C pour la réalisation de modèles d'étude et de modèles antagonistes.

La prise des hydrocolloïdes irréversibles dépend non seulement de leur composition, mais également du rapport poudre/liquide (10 g pour 20 ml), de la température de l'eau, et des conditions de stockage [37]. Deux types commerciaux sont disponibles : type 1 : prise rapide, type 2 : prise normale.

La valeur du rapport eau/poudre conditionne la stabilité dimensionnelle du matériau et influence la résistance à la compression et la déformation permanente du matériau final [38]. La résistance au déchirement des alginates est proche de celle des hydrocolloïdes réversibles, mais beaucoup plus faible que celle des différents élastomères. Les variations dimensionnelles des hydrocolloïdes irréversibles s'expliquent principalement par les mouvements de l'eau qu'ils renferment en grande quantité. A l'air libre, le matériau se contracte en perdant de l'eau par évaporation ; immergé, il se dilate en en absorbant. Si les alginates de classe A sont capables de reproduire des détails de 20 microns, cette précision ne peut être conservée au-delà d'une heure, même dans un milieu saturé d'humidité [39]. L'incompatibilité de certains alginates avec certains plâtres peut également nuire aux qualités finales du modèle. Le traitement de l'empreinte par une solution de sulfate de potassium ne semble pas apporter des qualités de surface supérieures à celles obtenues par un simple rinçage et un séchage modéré [40].

Les alginates présentent une réversibilité des contraintes inférieure aux hydrocolloïdes réversibles et aux élastomères. Ils ont une faible viscosité et un caractère pseudo-plastique. La déformation permanente est d'environ 5 %. Les alginates de classe A ont une capacité d'étalement supérieure, ainsi qu'une déformation permanente inférieure ou égale à 1.5 %. Ils permettent un enregistrement de précision (25µm par rapport à 50 µm pour les alginates classiques). En revanche, tous les alginates ont de faibles propriétés mécaniques et se déchirent facilement (au niveau des zones de contre-dépouille marquées et des espaces interproximaux en particulier) [41].

2.2 Le plâtre [41]

Composition et propriété :

Le plâtre est issu d'un minéral naturel : le gypse ou sulfate de calcium dihydraté ($\text{CaSO}_4 \cdot 2\text{H}_2\text{O}$). Il existe aussi des plâtres synthétiques.

On effectue une déshydratation sur cet élément pour obtenir des hémihydrates de deux types : α pour les plâtres de type II, III, IV, dits « durs » et β pour le plâtre de type I.

Cette réaction est réversible et c'est en réhydratant le plâtre que l'on obtiendra la réaction de prise. Lors de cette prise on a un phénomène exothermique ainsi qu'une expansion due à la transformation de l'hémihydrate en dihydrate.

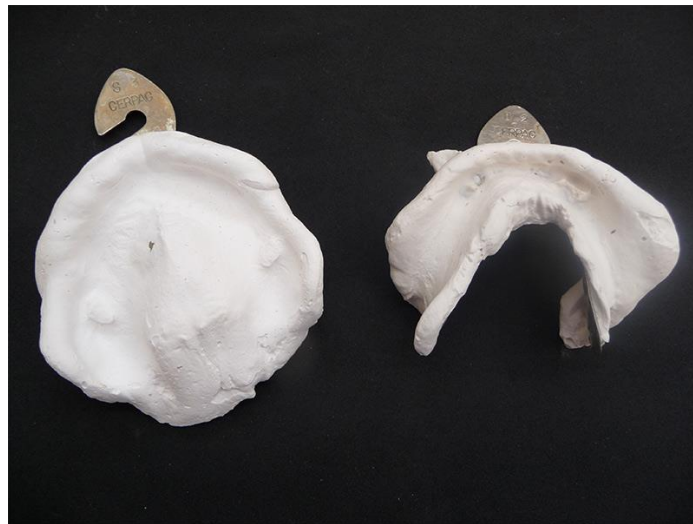Le plâtre présente des porosités dues à la différence entre les volumes de l'hémihydrate et du dihydrate. Sans adjonction d'autres éléments (accélérateur ou retardateur de prise) l'expansion varie de 0.2 à 1.5% et le taux de porosité est de 45%.

La dureté varie de 90 à 154 HV et la compression, plus faible, varie de 4 à 8 Mpa. Cependant le plâtre présente une bonne rigidité et une stabilité dimensionnelle dans le temps pratiquement absolue.

Le rapport eau/poudre des plâtres à empreinte est plus élevé que pour les plâtres pour modèles (60-70% en poids), ce qui permet de réduire leur expansion de prise (< 0,1%) et de conserver une élévation thermique compatible avec leur utilisation en bouche. De plus cela ralentit la prise ce qui donne plus de temps à la manipulation. Le temps de prise varie entre trois et cinq minutes en fonction de la quantité de plâtre ajoutée au volume d'eau.

L'utilisation du plâtre lors d'empreintes prothétiques est essentiellement indiquée dans la réalisation de l'empreinte muco-statique en prothèse complète. Ses propriétés et son caractère hydrophile en font un bon matériau pour cette étape clinique. Il peut également être utilisé dans le cadre de la PACSI pour positionner les transferts d'empreinte des implants au moment de l'empreinte secondaire.

En revanche son caractère cassant ne permet pas l'enregistrement de contre-dépouilles au niveau des crêtes alvéolaires (risque de fracture lors de la désinsertion de l'empreinte et de blessure du patient) [24] [45].



Source : <http://www.sonodent.fr/adjointe/pac/bi-maxillaire-cas-n-1>

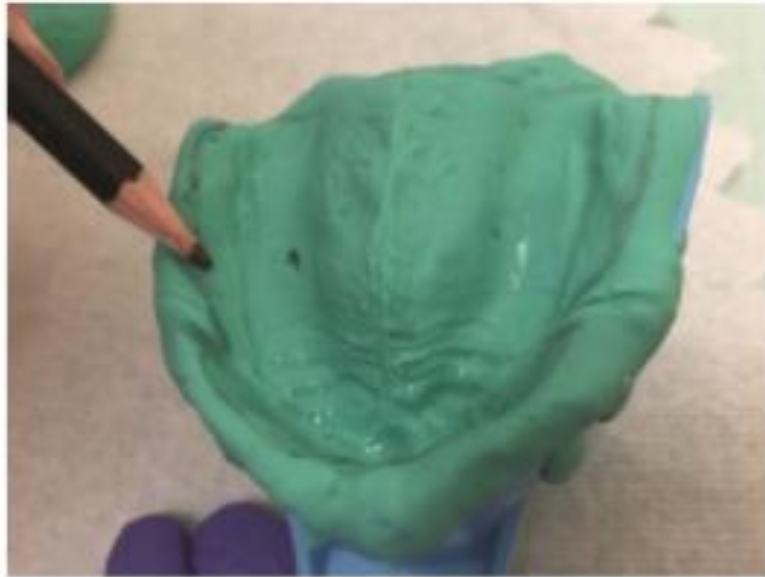
Figure 12 – Empreintes mucostatiques maxillaire et mandibulaire au plâtre

3. Prise en charge des repères anatomiques

La prise en charge de ces repères, tant au maxillaire qu'à la mandibule, s'effectue en réalisant le tracé de Schreinemakers avec un crayon dermatographique directement sur l'empreinte primaire afin d'indiquer aux prothèses les véritables limites cliniques. Une fois cette empreinte coulée ces différentes limites et indications réalisées par le praticien seront directement reportés sur le modèle primaire en plâtre, à partir duquel sera confectionné le porte-empreinte individuel.

Les repères anatomiques maxillaires qui doivent figurer sur le tracé :

- Le fond du vestibule
- L'insertion des freins et des brides : freins labiaux médian et latéraux, le frein ptérygo-maxillaire
- Les tubérosités maxillaires associées aux ampoules d'Eisenring
- Le sommet des crêtes alvéolaires
- Les zones hyperplasiques (ex : crêtes flottantes)
- Les papilles bunoïdes et rétro-incisive
- La zone vélaire : le marquage de la jonction vélo-palatine ou post-dam est primordial dans la confection du P.E.I car cette zone assurera par la suite l'essentiel de la rétention de la future prothèse



Source : Duberland M. *Empreintes en prothèse complète amovible conventionnelle : historique et états des lieux. Thèse de 3^{ème} cycle, Science odontologique, Nice, 2018.*

Figure 13 – Tracé sur empreinte primaire maxillaire

Les repères anatomiques mandibulaires :

- Le fond du vestibule
- Le sommet des crêtes
- Les insertions des freins labiaux et du frein médian de la langue
- Les insertions du muscle génio-glosse
- Les insertions du muscle mylo-hyoïdien
- Les éminences pyriformes
- La ligne oblique interne

Le Porte-Empreinte Individuel (P.E.I)

Le tracé de Schreinemakers figurant sur le modèle primaire servira de repère lors de la confection du P.E.I indispensable à la réalisation de l’empreinte secondaire. Le matériau utilisé pour sa confection est de la résine photo-polymérisable ou auto-polymérisable, ajustée à la surface d’appui sur le modèle primaire et aux limites précédemment déterminées.

Quel que soit le matériau utilisé, le P.E.I est toujours réalisé de manière identique. Il doit être :

- Ajusté et non perforé, pour avoir une juste compression de l’empreinte ainsi qu’une épaisseur de matériau suffisante et homogène.
- Stable, centré, non rétentif et non compressif.
- Son volume global doit permettre une insertion ainsi qu’une désinsertion facile. Cela est notamment permis par le comblement des contre-dépouilles par de la cire sur le modèle primaire.
- Ses bords doivent être lisses et arrondis, sans rugosités ni aspérités.
- Compenser les éventuelles résorptions osseuses
- Avoir des bourrelets de préhension de manière à ne pas interférer avec les mouvements du patient et respecter la position des tissus afin de créer le moins de déformation possible lors de l’empreinte secondaire [11] [28] [42].

Limites du P.E.I au maxillaire :

La limite suit la ligne de déflexion muqueuse qui est souvent située 1,5 à 2 mm du fond du vestibule, le tracé se poursuit en descendant dans les poches d’Eisenring gauche et droite et sur leur étendue de fond. Des deux côtés, il remonte au contact du procès zygomato-malaire jusqu’au frein latéral qu’il contourne et rejoint en ligne droite la limite du frein médian labial à 2 mm en dessous de la ligne de mobilité de la muqueuse libre.

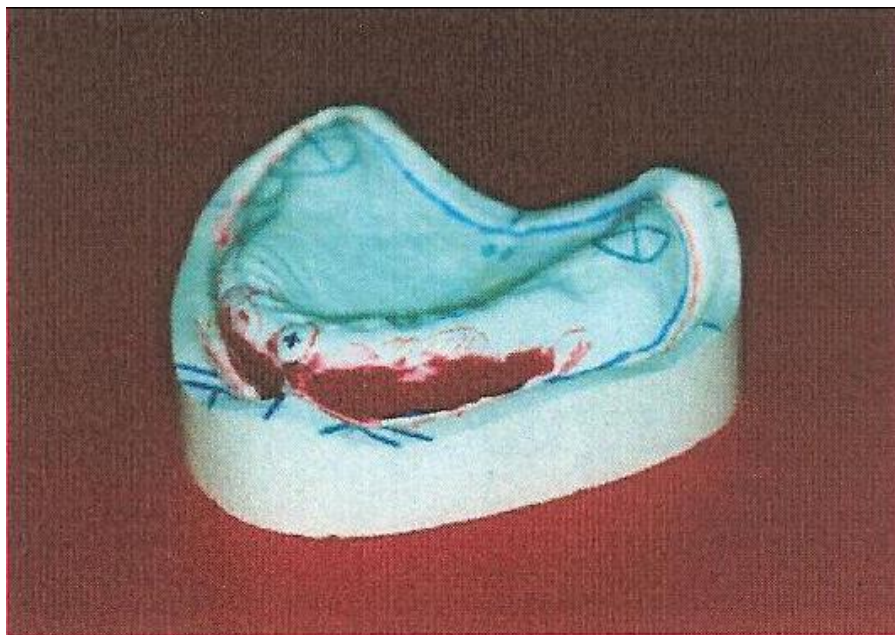


Figure 14 – Tracé des limites du P.E.I maxillaire sur le modèle primaire avec comblements des contre-dépouilles avec de la cire

Limites du P.E.I à la mandibule :

À la mandibule, sur le versant vestibulaire, la limite du PEI se situe à environ 1,5 millimètre du fond du vestibule, au niveau de la ligne oblique externe. En postérieur, le PEI doit recouvrir les trigones retro-molaires. Sur le versant lingual, la limite antérieure (de la première prémolaire à la première prémolaire controlatérale) se situe à environ 1 millimètre du sillon alvéolo-lingual en laissant le frein lingual à 2 millimètres. Dans la région moyenne, la limite du PEI dépasse la ligne oblique interne d'environ 2 millimètres. Enfin, la partie postérieure du versant lingual doit être exploitée au mieux afin d'accroître la stabilité de la future prothèse [11].

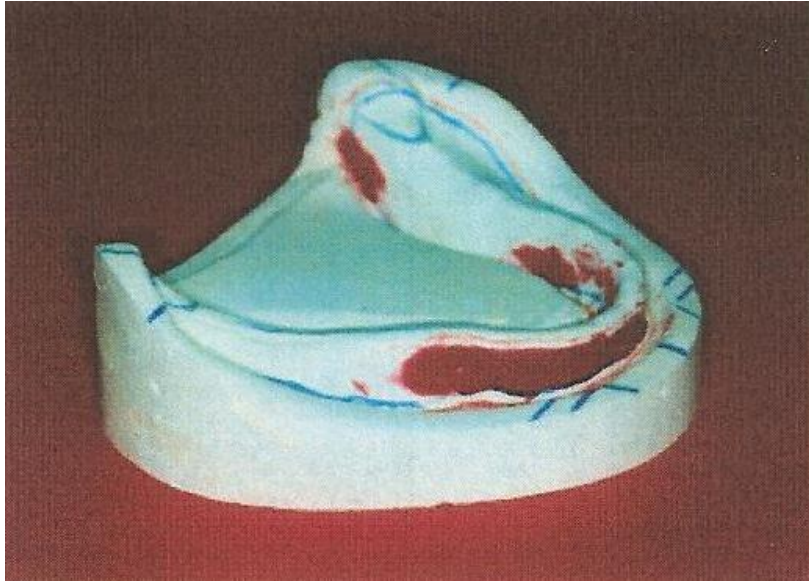
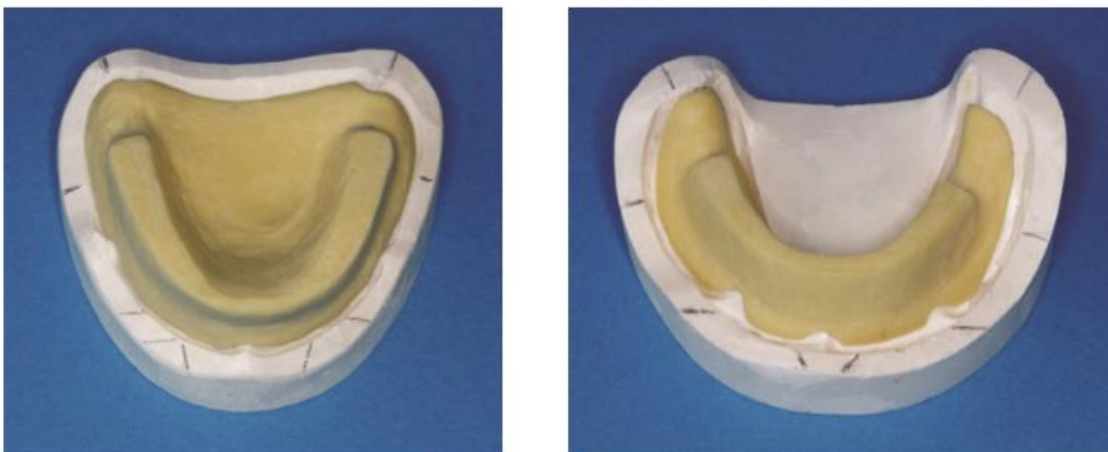


Figure 15 – Tracé des limites du P.E.I mandibulaire



Source : université de Rennes

Figure 16 - Portes-empreintes individuels maxillaire et mandibulaire avec bourrelet de préhension

4. L’empreinte primaire corrigée ou rebasée [43] [44]

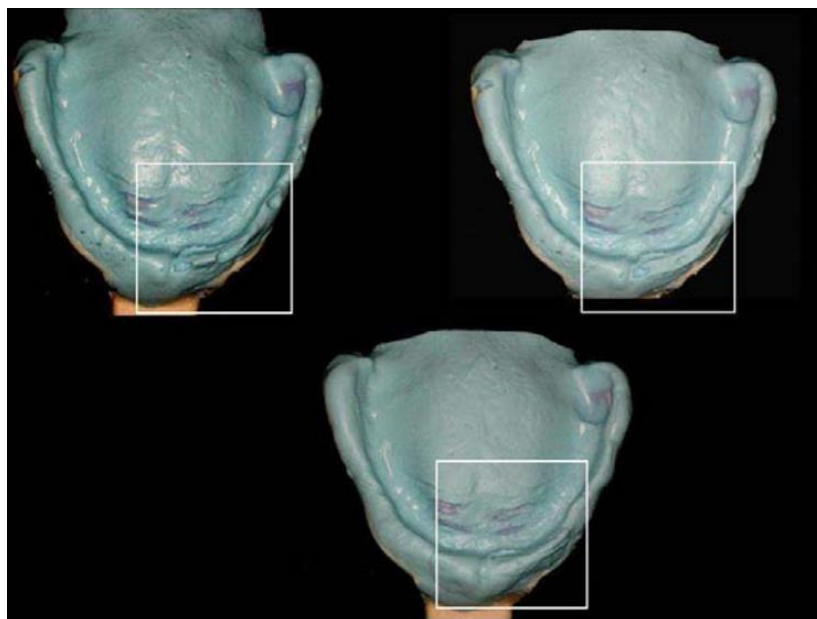
La correction associée au rebasage de l’empreinte avec un même matériau de plus faible viscosité concerne principalement 2 indications : rectifier une empreinte primaire par manque de définition présentant des défauts ponctuels ou obtenir une empreinte la moins compressive possible en présence de crêtes flottantes.

Seule une empreinte primaire à l’alginate peut être rectifiée et ainsi rebasage avec un alginate de plus faible viscosité appelé « lait d’alginate ». Cette technique est comparable à la technique 2 temps 2 viscosités ou « wash technique » utilisée lors d’empreinte de prothèse fixée faisant intervenir un matériau de viscosité supérieur comme base et un autre de viscosité plus faible pour l’enregistrement des détails anatomiques offrant une plus grande précision de reproduction.

Cette technique permet ainsi d’éviter de reprendre une empreinte et de corriger ponctuellement certains défauts (bulles, enregistrement imprécis et/ou incomplet du fond du vestibule...). Elle permet une plus grande fidélité de reproduction de la situation clinique notamment en présence de crêtes flottantes : une prise d’empreinte avec un alginate classique entraîne une compression plus importante des tissus mous.

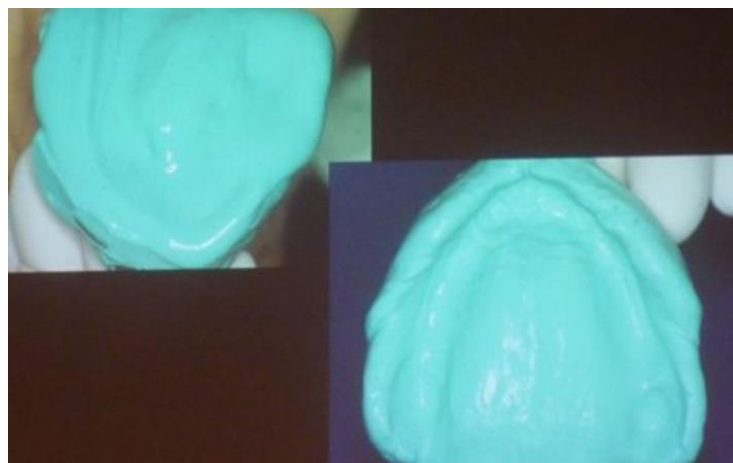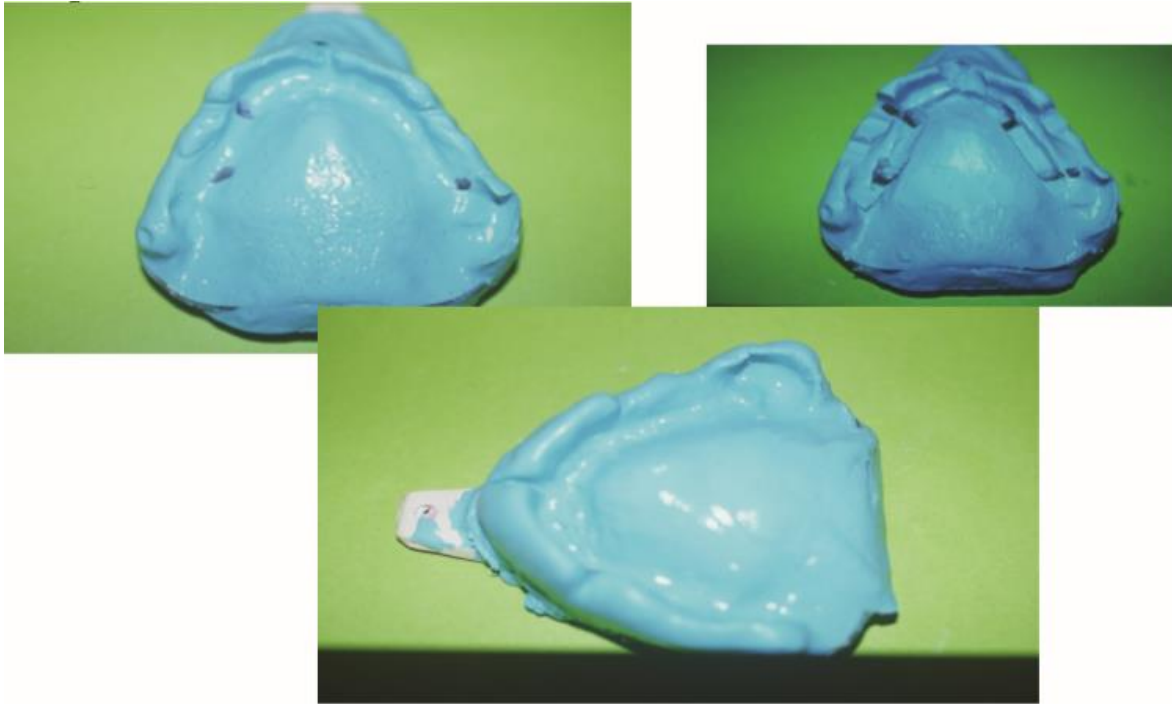
Protocole :

- Prendre une première empreinte à l’alginate de viscosité classique (une dose de poudre/un peu moins d’une dose d’eau) et séchage de l’empreinte
- Evider l’empreinte au niveau des zones d’intérêt, diminuer les bords, dégager largement les insertions des freins et des brides ainsi que des zones mobilisables
- Appliquer un adhésif propre aux alginates afin d’éviter le décollement dû à des viscosités différentes
- Préparer un « lait d’alginate » (1dose de poudre/2 doses d’eau) et l’injecter dans l’empreinte
- Insérer l’empreinte en bouche sans mobiliser la musculature car cette empreinte doit rester avant muco-statique



Source : Bayle C. L’empreinte secondaire et l’édentement total. Thèse de 3^{ème} cycle, Science odontologique, Toulouse, 2012.

Figure 17 – Empreinte primaire corrigée au niveau d’un défaut ponctuel de précision



Source : Othman H. *Étude comparative des différents matériaux d’empreinte et d’enregistrement utilisés en prothèse complète. Thèse de 3^{ème} cycle, Science odontologique, Marseille, 2018. [46]*

Figure 18 – Empreintes primaire rebasées afin d’éviter une compression trop importante

II. L’empreinte secondaire : Empreinte anatomo-fonctionnelle ou dynamique

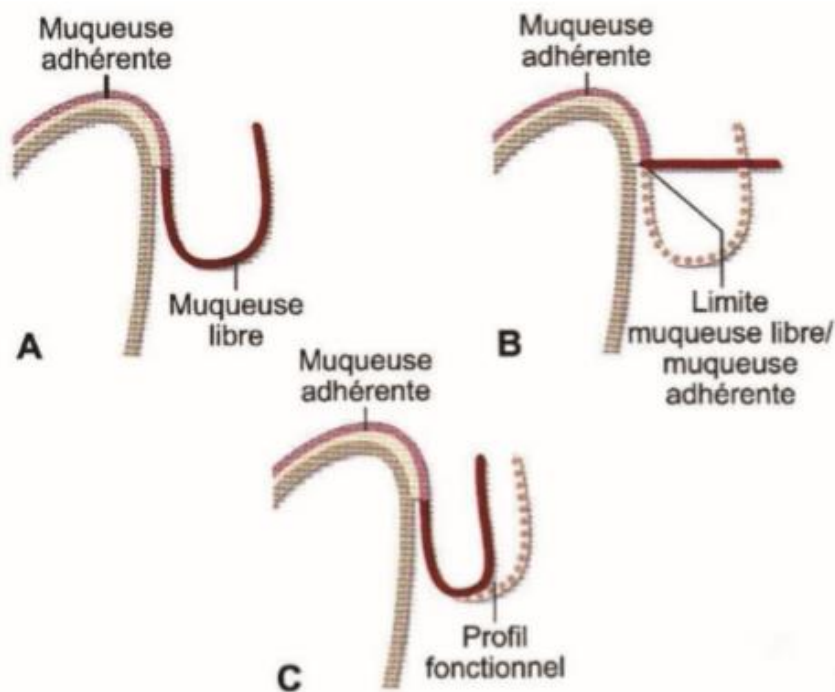
1. Définition et objectifs de l’empreinte : [1] [5] [6] [7] [8] [9] [11] [12] [14] [31] [47] [48]

L’empreinte secondaire dite anatomo-fonctionnelle permet d’enregistrer le jeu de la zone de réflexion muqueuse mobilisable ainsi que le volumes des organes péri-prothétiques. C’est une empreinte dynamique qui permet d’enregistrer l’enveloppe fonctionnelle des tissus périphériques en complément de la surface d’appui, déterminant les limites ainsi que le volume de la future prothèse. Elle doit permettre d’enregistrer de façon précise la physiologie musculaire lors des fonctions manducatrices (mastication, phonation, déglutition...).

Les muscles doivent se mouvoir sans constituer une gêne mais au contraire un facteur déterminant de la rétention prothétique. Cela nécessite un contact permanent entre les bords de la future prothèse et la muqueuse. C’est à cet endroit que se forme le ménisque salivaire, élément indispensable à la rétention de la future base prothétique. Lorsqu’il vient à se rompre la rétention devient alors inexistante.

Ces informations fonctionnelles servent à la conception de la future base prothétique et permettront d’assurer les bases de la Triade de Housset, ainsi que la restauration des fonctions oro-faciales et de l’esthétique.

La ligne de réflexion muqueuse, représentée par la ligne muco-gingivale séparant la gencive attachée de la muqueuse buccale, correspond à la séparation entre partie mobilisable et non-mobilisable.



Source : M. Pompignoli – Prothèse complète clinique et laboratoire, 4ème édition, T.1 et T.2 réunis

Figure 19 – Les mouvements fonctionnels : A – Posture de repos, B – Traction forcée, C – Mouvement fonctionnel moyen (correspondant au volume du bord prothétique)

L'empreinte secondaire se décompose en deux empreintes différentes, réalisées en 2 temps, et avec des matériaux différents : L'empreinte périphérique et l'empreinte centrale

Le premier objectif est de déterminer le jeu fonctionnel des insertions ligamentaires et d'enregistrer le mouvement des tissus périphériques : C'est l'empreinte périphérique ou de rebordage [49][50].

L'empreinte secondaire périphérique consiste à réaliser, sur le porte-empreinte individuel, un marginage avec un matériau de haute viscosité. Cette étape s'effectue en plusieurs temps selon une enveloppe de mouvements bien précis (trimming, mouvements de langue, prononciation de phonèmes...).

Le Second objectif de l'empreinte secondaire est d'enregistrer l'ensemble de la surface d'appui en comprimant certaines zones pour obtenir une dépression dans l'intrados prothétique : C'est l'empreinte centrale ou de surfaçage.

Ceci suppose l'utilisation de deux matériaux de plasticité et de consistance différentes [52], en deux étapes :

- La première pour la réalisation du joint périphérique [51]
- La deuxième pour la définition de l'intrados prothétique (la partie statique de la surface d'appui).

2. Matériaux utilisés :

Les matériaux utilisés doivent répondre à des impératifs particuliers.

- Du point de vue du praticien :
 - Manipulation aisée
 - Faibles variations dimensionnelles, pour assurer le maintien qualitatif jusqu'à la coulée
 - Fidélité de reproduction
 - Temps de travail suffisamment long, pour permettre la mise en place du PEI et le modelage dynamique des insertions musculaires et ligamentaires (trimming, prononciation de phonèmes...etc.)
 - Temps de prise le plus court possible pour le confort du patient
 - Compatibilité avec les matériaux de réplique
 - Décontamination facile, sans altérer la qualité
 - Conditionnement ergonomique
 - Coût abordable en fonction du résultat attendu
 - Mouillabilité, pour une reproductibilité fidèle des surfaces d'appui ostéo-muqueux en présence de fluides.

- Du point de vue du patient :
 - Odeur et goût agréables ou neutres
 - Non irritant
 - Réaction de prise athermique ou dégagement gazeux
 - Retrait facile
 - Temps de prise court [24]

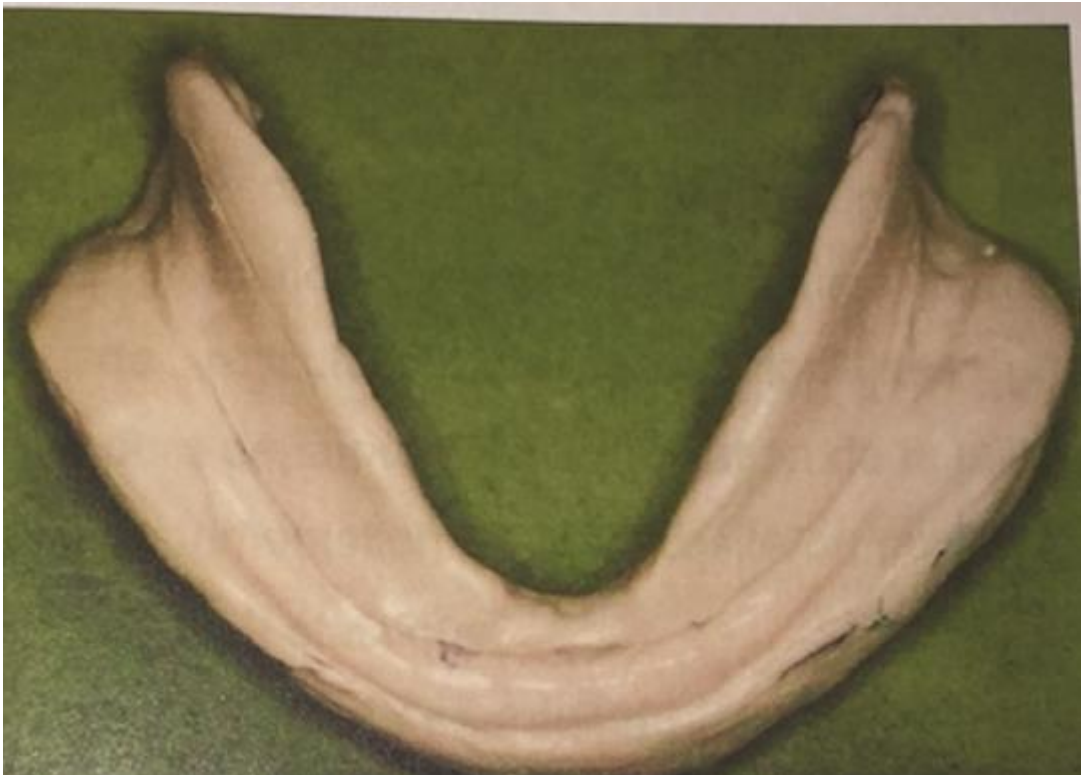2.1 La pâte d'oxyde de zinc-eugénol :

Elle fait partie des matériaux rigides comme le plâtre [35].

Comme matériau à empreinte, elle se révèle être le matériau complémentaire et/ou correctif de l'empreinte secondaire en prothèse adjointe, permettant l'enregistrement dynamique des organes para-prothétiques (=empreinte périphérique), le surfaçage (=empreinte centrale) des secteurs édentés et la stabilisation des bases d'occlusion. Elle permet donc l'enregistrement de l'empreinte périphérique mais également de l'empreinte centrale. Elle est indiquée en cas de faibles contre-dépouilles et en l'absence de salivation importante.

Propriétés :

- Faible viscosité.
- Caractère relativement hydrophile ce qui leur confère une excellente précision de surface.
- Bonne stabilité dimensionnelle quelle que soit l'épaisseur du matériau (permettant un traitement différé sans déformation conséquente).
- Absence d'élasticité (ne permettant pas l'enregistrement de crêtes présentant d'importantes contre-dépouilles car risque de déchirure).
- Bonne précision de surface.
- Assez compressives
- Peu coûteuse [41].



Source : Pompignoli M. J-Y. Doukhan, D. Raux, *prothèse complète clinique et laboratoire CdP* ; 2011

Figure 20 – Empreinte anatomo-fonctionnelle à la pâte d'oxyde de Zinc – Eugéno

2.2 Les polysulfures : [31] [52]

Les élastomères polysulfurés sont des matériaux élastiques également connus sous le nom de thiocols. Ils offrent un temps de prise relativement long et différentes viscosités et trouvent particulièrement leur intérêt en prothèse adjointe partielle ou totale, lorsqu'un enregistrement muco-dynamique des surfaces muqueuses est souhaitable.

Propriétés :

- Un temps de travail et un temps de prise longs (8-10min)
- Une grande élasticité ainsi qu'une recouvrance élastique leur permettant d'enregistrer les contre-dépouilles mais plus faible que les autres élastomères
- Une qualité d'enregistrement variable (plus la viscosité est faible meilleure sera la qualité de l'enregistrement)
- Une odeur et un goût désagréables dus aux sulfures
- Un caractère clairement hydrophobe (ce qui impose de sécher les muqueuses avant de prendre l'empreinte)
- Un caractère peu compressif ce qui est appréciable en prothèse adjointe
- Un coût peu élevé
- Une faible stabilité dimensionnelle (contraction de prise 24h avec la prise d'empreinte)
- Une thixotropie [41]



Source : Chauvel B, Turpin YL. *Les matériaux à empreinte. Support de Cours (Version PDF), Université Médicale Virtuelle Francophone, 2010*

Figure 21 – Empreinte secondaire réalisée avec des polysulfures (Permlastic)

2.3 Les polyéthers :

Les élastomères polyéthers sont des matériaux qui possèdent une stabilité dimensionnelle ainsi qu'une précision d'enregistrements des surfaces d'appui excellentes. Ils permettent d'obtenir une très grande rigidité après la prise. Les polyéthers trouvent leur application dans de nombreuses situations cliniques. En prothèse fixe, ils permettent l'enregistrement de préparations cavitaires et périphériques (mais on préférera les silicones à cause de leur temps de travail). Leur grande rigidité leur permet d'être utilisés pour les empreintes implantaires.

Ils peuvent également être utilisés pour réaliser le joint périphérique des empreintes secondaires en prothèse amovible complète ainsi que l'enregistrement de la surface d'appui (empreinte centrale) par des polyéthers fluides.

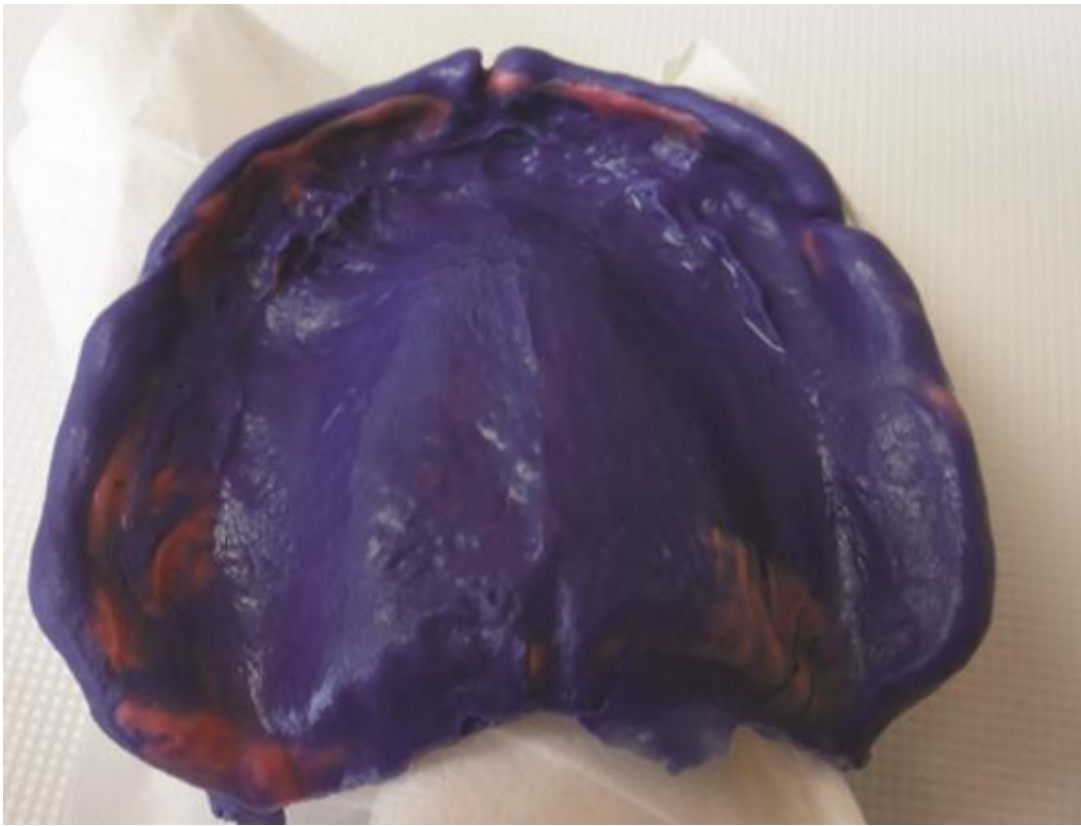


Figure 22 – Empreinte secondaire de prothèse totale aux polyéthers avec deux viscosités différentes : haute, Permadyne orange pour le rebordage ; faible, Permadyne bleu pour le surfaçage

Propriétés :

- Stabilité dimensionnelle excellente
- Excellente mouillabilité qui a pour effet de réduire au minimum les porosités
- Une reproduction optimale des détails
- Hydrophobes par nature (mais moins que les autres élastomères)
- Compatibles avec tous les matériaux de réplique et peuvent être coulés deux à trois fois, sans perte de précision [31] [41]

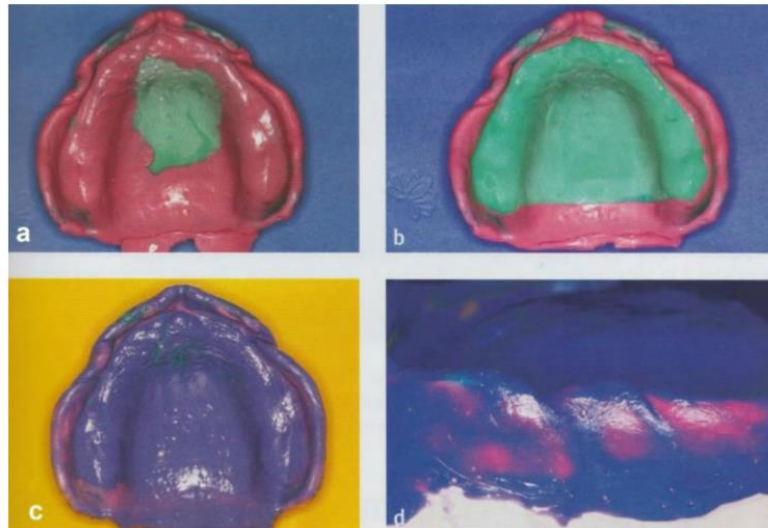



Figure 23 – (a) Enregistrement du joint périphérique à la Permadyne orange (haute viscosité). (b) Correction des parties en surextension et élimination des excès. (c et d) Surfaçage à la Permadyne bleue (faible viscosité).

2.4 Les pâtes thermoplastiques :

Les compositions thermoplastiques sont, avec les cires, l'un des plus anciens matériaux utilisés en dentisterie pour la prise d'empreinte. Matériaux de haute viscosité, et de fait imprécis, elles étaient préconisées en prothèse adjointe pour réaliser des empreintes compressives. Elles restent aujourd'hui utilisées pour effectuer l'enregistrement du joint périphérique des empreintes secondaires en prothèse adjointe (pâte de Kerr), et pour aménager les porte-empreintes du commerce (Stent's).



Source : Chauvel B, Turpin YL. Les matériaux à empreinte. Support de Cours (Version PDF), Université Médicale Virtuelle Francophone, 2010

Figure 24 – A gauche : Pâte de Kerr, à droite : Stent's

Compositions et propriétés :

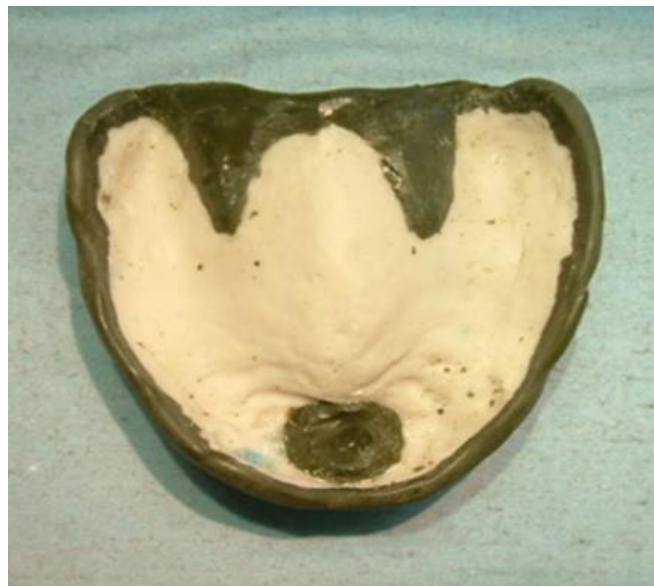Les compositions thermoplastiques modernes sont des résines (35 à 40%), plastifiées par des acides gras (18 à 20%) et renforcées de charges inertes de type talc ou craie (45%).

Elles ont une faible conduction thermique et demandent un temps de chauffage suffisant pour ramollir le matériau. De plus, elles présentent une contraction thermique de l'ordre de 0.3 à 0.4% lors du passage de la température buccale à la température ambiante.

Les compositions thermoplastiques se présentent sous la forme de bâtonnets ou de plaques dont la couleur varie en fonction de la température d'utilisation. A température ambiante, elles sont dures et cassantes. Elles vont subir un réchauffement progressif de manière homogène pour atteindre une consistance molle compatible avec la réalisation d'une empreinte de qualité sans exercer de contraintes. Le matériau ne doit pas couler, ni être brûlé. Il doit être refroidi dans l'eau avant son insertion en bouche.

Une fois le matériau en bouche, le retrait n'intervient qu'après refroidissement complet, permettant ainsi d'éliminer tout phénomène de tirage. Le matériau retrouve alors ses propriétés initiales dures et cassantes, donc il faut faire attention aux contre-dépouilles (risque de déformation ou fracture).

Un avantage lorsque l'empreinte n'est pas totalement satisfaisante, on peut réchauffer partiellement la zone concernée et reprendre l'enregistrement. De plus, il présente l'avantage de simuler la réaction de la prothèse finie car c'est un matériau rigide [41].

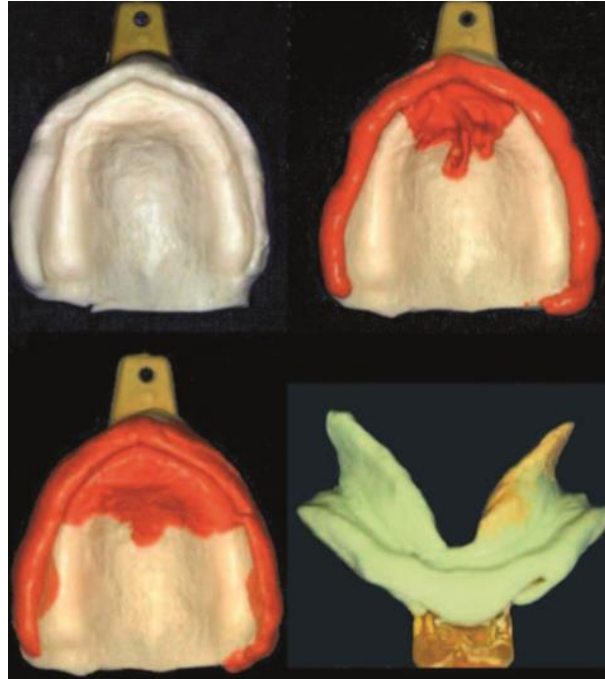

Source : Chauvel B, Turpin YL. Les matériaux à empreinte. Support de Cours (Version PDF), Université Médicale Virtuelle Francophone, 2010

Figure 25 – Réalisation du joint périphérique à la pâte de Kerr

3. Empreinte secondaire corrigée

Comme dans le cadre de la correction de l'empreinte primaire, le rebasage de l'empreinte secondaire est indiqué dans des cas de rectification ponctuelle de défauts au niveau de la précision d'enregistrement (bulles, porosités...). Seule la zone d'intérêt est évidée et/ou remplacée [8].



Source : Jaudoin P., Millet C., Mifsud S. Empreintes en prothèse complète. EMC (Elsevier Masson SAS, Paris) Odontologie, 23-325-C-10, 2006, Médecine buccale, 28-690-C-10, 2008.

Figure 26 – Empreinte secondaire maxillaire corrigée avec de la Permadyne et joint périphérique mandibulaire corrigé au niveau du bord lingual droit

III. La Piézographie : technique particulière d’empreinte complémentaire

1. L’empreinte piézographique

1.1 Définition et concept de la piézographie :

Après la perte des dents, le montage des dents artificielles doit être réalisé en harmonie avec les muscles environnants. Plus l’arcade est résorbée, donc la résorption osseuse avancée, plus la rétention et la stabilité prothétiques deviennent dépendantes de la position correcte des dents ainsi que des surfaces polies stabilisatrices [53].

Le terme « piézographie » est formé de deux mots grecs, « piézo » qui vient de « pisein » qui signifie presser et de « graphie » provenant de « graphein » qui signifie sculpter. La piézographie consiste donc au modelage d’un matériau plastique [54], mis en bouche, par l’application de forces (pressions) musculaires.

La piézographie est depuis longtemps utilisé en médecine comme technique d’exploration du système vasculaire.

En odontologie, ce concept a largement été diffusé et développé par Klein [55] [56] depuis 1970 en France. Ce concept s'applique essentiellement à la réalisation de prothèse amovibles complètes. Les techniques classiques d'empreintes apparaissant insuffisantes à certains auteurs, l'idée d'exploiter l'action de la langue, des lèvres et des joues sur l'extrados prothétique, afin d'obtenir une stabilité ainsi qu'une rétention optimale de la prothèse, n'est pas nouvelle. C'est pourquoi Klein, a développé une technique d'empreinte appelée piézographie. Elle avait pour principe de modeler, sous l'effet de l'activité musculaire péri-prothétique, un matériau plastique, permettant de déterminer une zone d'équilibre dans laquelle doit être élaborée la prothèse pour obtenir une stabilité maximale où la résultante des forces horizontales développées par la langue et la sangle orbiculo-buccinatrice ne doit pas dépasser la rétention globale des prothèses. En d'autres termes, la prothèse complète mise en bouche, doit être située dans un espace où la somme des forces des déstabilisatrices engendrées par les organes périphériques est inférieure à la somme des forces rétentrices exercées sur la prothèse [56] [57].

Dès 1728, Fauchard disait déjà : « *Nous devons tenir compte de la forme et du modelé des surfaces internes et externes des prothèses pour éviter de gêner la langue et les joues dans leur fonctions* ».

En 1800, Gardette mettait en évidence le fait que les prothèses pouvaient être stabilisées grâce aux contractions involontaires et instinctives des muscles de la cavité buccale, à savoir, d'une côté la sangle orbiculo-buccinatrice et de l'autre la langue.

Dans la même direction, au début du XXème siècle, E.W. Fish disait : « *les contours extérieurs de la prothèse doivent représenter une continuité de surfaces inclinées de telle sorte que l'activité musculaire assure la stabilité de la prothèse* » [58].

En 1966, Murphy poursuivait les travaux dans ce domaine en étudiant la configuration des surfaces polies stabilisatrices.

Pour tous ces auteurs la piézographie ne serait pas une technique mais un concept faisant partie d'une philosophie globale selon laquelle le patient modèle lui-même sa prothèse par ses masses musculaires péri-prothétiques [59].

Nabid [60], quant à lui, définit la piézographie comme étant une technique qui permet la reproduction en trois dimensions, par le biais d'une maquette piézographique, de l'espace prothétique mandibulaire de l'édenté total, et qui met en exergue la tonicité musculaire buccale spécifique de l'individu. Ce modelage résulte des pressions qui déterminent l'espace prothétique disponible au cours de la fonction et au repos ; il permet au patient d'exprimer des paramètres musculaires, articulaires, fonctionnels et esthétiques spécifiques. Ainsi, une prothèse issue d'une maquette piézographique permet au patient une plus grande liberté dans ses possibilités fonctionnelles quotidiennes.

Mersel [61] explique que la plupart des prothèses mandibulaires réalisées par des techniques conventionnelles sont perçues comme un corps étranger dans la cavité buccale, donc mal intégrées par les patients. Ceci est la conséquence de la dysharmonie existant entre l'extrados prothétique et l'anatomophysiologie propre au cas. Dans ce cas, le praticien impose quelque chose qui ne correspond pas au patient. Mersel parle de « dictature prothétique ». En revanche, dans le concept piézographique, c'est le patient qui délivre, sous contrôle du praticien, la configuration exacte que doit prendre l'extrados prothétique puisque l'ensemble de ces surfaces est la réplique du moulage piézographique que le patient produit par ses propres fonctions. Ainsi, la prothèse totalement en accord avec l'anatomie et la fonction du patient, est mieux intégrée. De plus, le système neuro-

musculaire stimulé de manière adéquate par une prothèse s'inscrivant exactement dans l'espace prothétique participe à sa stabilisation [62] [57].

La prothèse piézographique :

C'est une prothèse dont le volume des dents artificielles et des surfaces polies de la prothèse (somme des surfaces extrados et intrados y compris les parois vestibulaires et linguales des dents) se trouve à l'intérieur de l'espace piézologique [63].

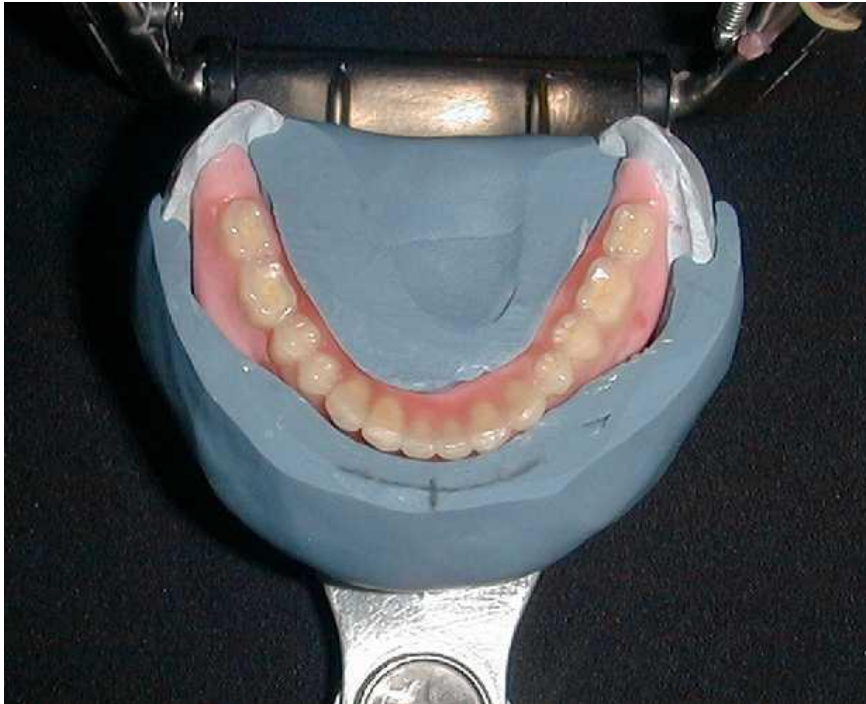

Figure 27 – Prothèse piézographique

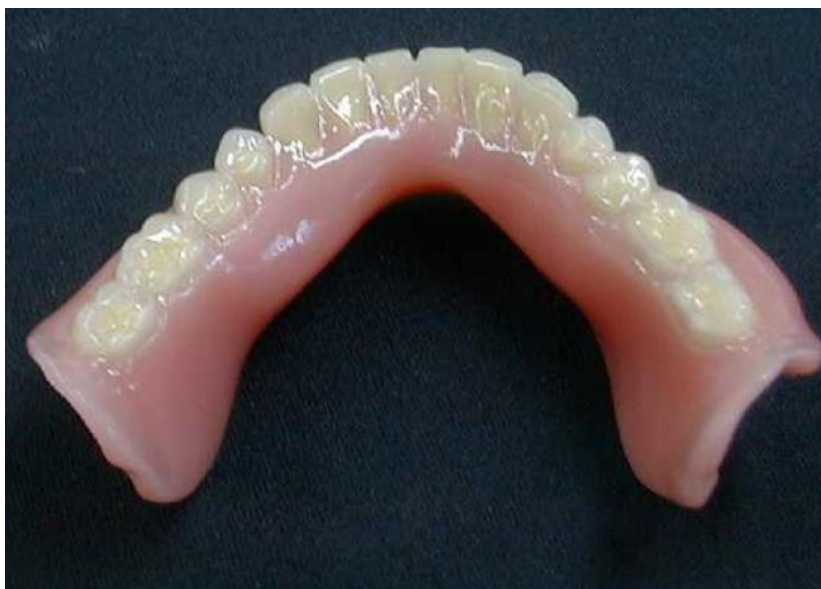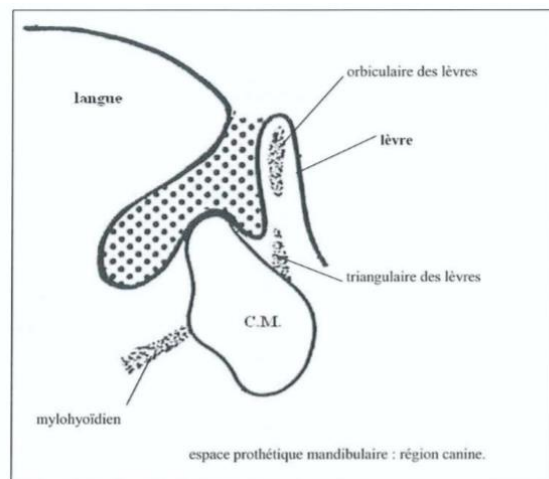
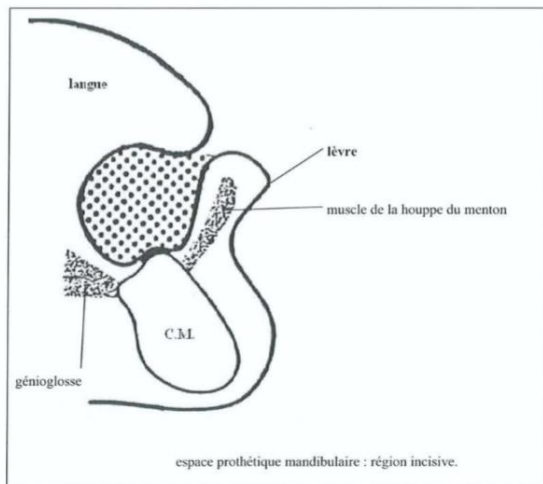


Figure 28 – Prothèse mettant en évidence le volume prothétique piézographique

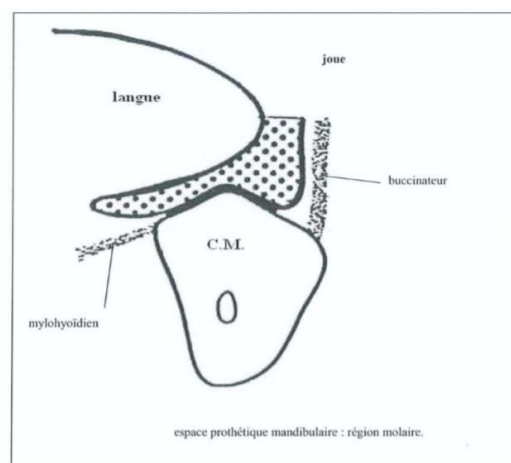
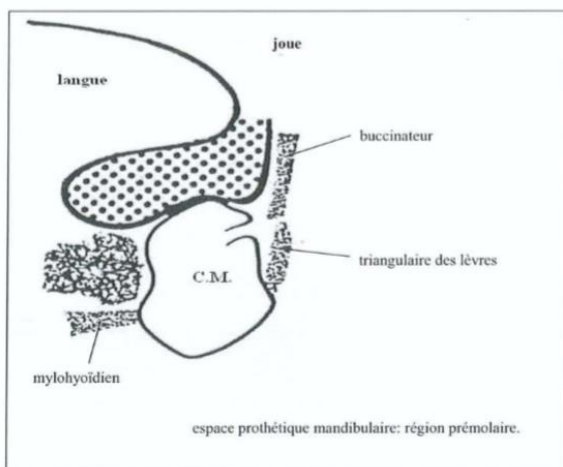
L'espace piézologique :

C'est l'espace qui se situe entre la sangle orbiculo-buccinatrice ou sangle buccinato-labiale et la langue. Cet espace se modifie tout au long de la vie [64], on peut distinguer trois types d'espaces :

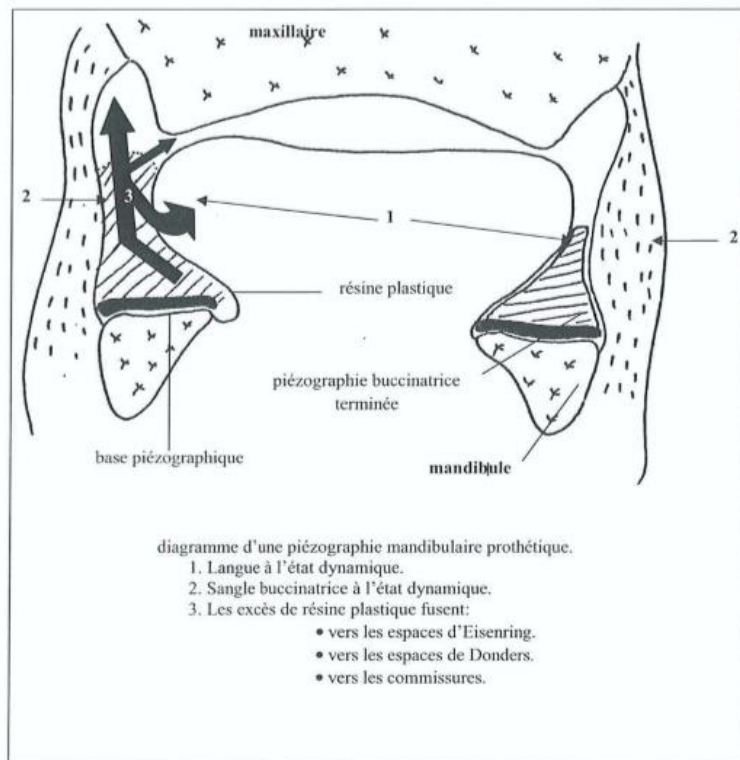
- L'espace dentaire : chez le denté, c'est l'espace occupé par les dents et les tissus de soutien (os, muqueuse, gencive).
- L'espace neutre : chez l'édenté total, la zone neutre est l'espace où les pressions exercées par la langue et la sangle buccinato-labiale s'annulent. C'est un volume virtuel, dans lequel les forces s'équilibrent, et dont les parois sont en collapsus lorsqu'il n'y a pas d'interposition de matériau ou d'une prothèse.
- L'espace prothétique : cet espace correspond à la zone neutre dont les parois sont repoussées par la prothèse chez l'édenté total appareillé. Cette zone prend par conséquent un volume qui définit l'espace prothétique [63].



Source : Fourteau P, Ferran P, Lussac J. Anatomie de l'édenté complet. Encyclopédie médico-chirurgicale, tome 9, fasc 23325A10, 1977. [65]



D'après Fourteau et coll. [65]



Source : Klein P. *précis de prothèse adjointe*. Paris: société de diffusion de publications scientifiques, 1981. [66]

Il existe deux types de piézographie : [66]

- La piézographie analytique :

C'est l'étude de la pression exercée par les organes péri-prothétiques sur les structures sous-jacentes ; elle est caractérisée par le modelage du matériau plastique entre une surface active et une surface inerte [63].

Elle est indiquée pour le contrôle de la position des surfaces polies et des éléments dentaires dans les zones prémolaires et molaires. Elle s'applique à la correction des extensions distales mandibulaires. Elle permet de vérifier si la prothèse existante s'inscrit correctement dans le couloir prothétique et s'il est possible de l'améliorer par meulage. Cette technique ne peut s'appliquer qu'à des prothèses mandibulaires stables et rétentives au cours des fonctions auxquelles elles sont soumises [55].

- La piézographie prothétique :

Elle permet de déterminer l'espace prothétique mandibulaire et de construire une prothèse en rapport avec la dynamique des organes avoisinants. Le modelage se fait entre deux surfaces actives, la langue d'une part et la sangle buccinato-labiale de l'autre [63].

Il nous faut avant justifier que la principale indication de la piézographie réside dans l'édentement mandibulaire complet et non dans l'édentement maxillaire. Tout d'abord, les problèmes de stabilité prothétique se posent avec moins d'acuité au maxillaire, car la surface d'appui prothétique est beaucoup plus étendue. D'autre part, la résorption des crêtes alvéolaires est généralement moins marquée au maxillaire qu'à la mandibule, et de ce fait, le relief formé par les crêtes alvéolaires supérieures constitue un élément de rétention prothétique supplémentaire. La musculature péri-prothétique est moins puissante au maxillaire, donc moins déstabilisatrice pour la prothèse [67].

Pour R. Devin [68], l'impératif esthétique au maxillaire justifie son opposition à la piézographie dans ce cas. En effet, l'involution centripète de l'arcade supérieure et la diminution de la tonicité musculaire sont à l'origine de l'affaissement de la lèvre supérieure ; pour R. Devin cette altération des traits du visage ne doit pas être perpétuée par un enregistrement servile de la position des organes ainsi déplacés. Les techniques actuelles permettent, dans tous les cas, à l'arcade supérieure, d'obtenir une rétention suffisante, capable de contre balancer efficacement un montage esthétique toujours en surplomb du fait de la résorption des crêtes alvéolaires. Ce montage des dents antérieures dans la position occupée précédemment par les dents disparues, permet seul d'assurer aux lèvres et aux joues, le soutien indispensable qui restituera, avec l'esthétique primitive, une mimique aisée et naturelle dans l'expression des sentiments [67].

1.2 Indications [55]

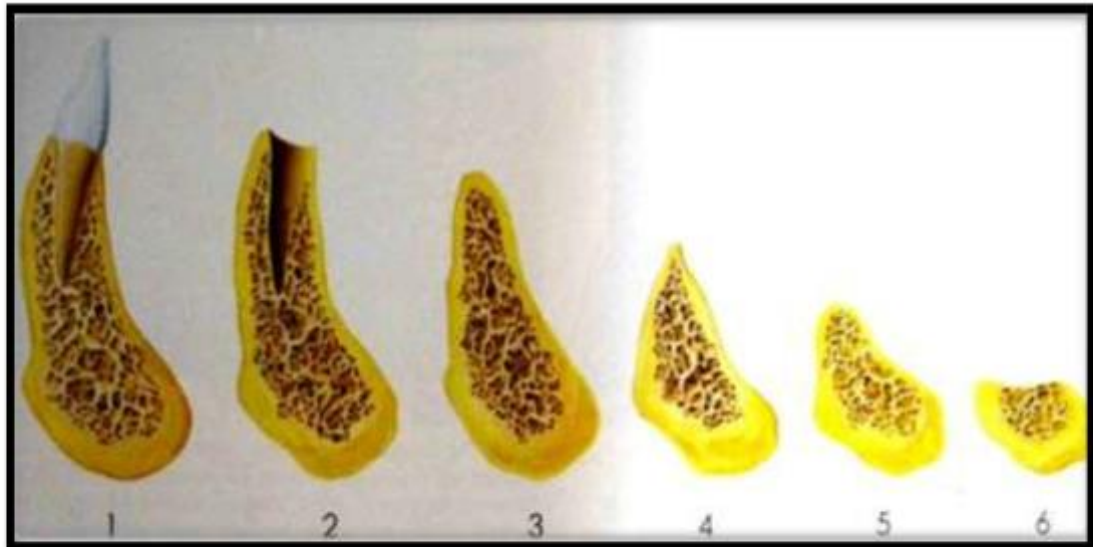
Les techniques piézographiques trouvent leur pleine indication dans plusieurs situations cliniques qualifiées de complexes en prothèse amovible, en prothèse maxillo-faciale et en prothèse implantaire :

- Résorptions osseuses importantes de la crête : classe III (crêtes plates) ou classe IV de Landa (crêtes négatives) [69], correspondant respectivement à la classe V et VI d'Atwood, ou en cas de défaut de la continuité mandibulaire [70]
- Les patients édentés restés très longtemps sans prothèse [69] [71]
- Les patients très âgés avec une diminution du tonus des muscles faciaux [71], patients avec une importante tonicité musculaire [69], patients ayant une langue hypertrophique (macroglossie).
- Déformations anatomiques [71] ou asymétrie faciale [72]
- Altération du contrôle neuromusculaire, le cas par exemple d'un patient présentant une paralysie faciale, chez qui il faudra chercher un équilibre entre les muscles toniques et d'autres paralysés [69] [71] [73]

- En cas de pathologies buccales se manifestant par une rigidité des muqueuses, de la langue et des lèvres (ex : fibrose orale sous-muqueuse) [74]
- Surfaces d'appui défavorables ou fragilisées par irradiation, chirurgie ou greffes
- Brides cicatricielles déstabilisant la prothèse
- Couloir prothétique inexploitable ou inexistant conséquence par exemple d'une division
- Palatine congénitale, où il n'existe ni vestibule, ni crête au niveau antérieur [75]
- Maxillectomie, héli-mandibulectomie, et en cas de chirurgie de reconstruction mandibulaire [70]
- Mobilité linguale perturbée ou après glossectomies partielles [70]

CLASSES	CARACTERES	DIAGNOSTIC
I	<ul style="list-style-type: none"> ▪ Crêtes ≥ 1 cm ▪ Insertions musculaires en-dessous des crêtes ▪ Eminences piriformes dures et bien formées. 	Edentation totale globalement favorable à la prothèse totale mandibulaire.
II	<ul style="list-style-type: none"> ▪ Crêtes identiques aux précédentes ▪ Formations hyperplasiques (crêtes, éminences piriformes, etc.). 	Edentation totale partiellement favorable à la prothèse totale mandibulaire
III	<ul style="list-style-type: none"> ▪ Crêtes plates ▪ Hypertrophie du plancher 	Edentation totale défavorable à la prothèse totale mandibulaire.
IV	<ul style="list-style-type: none"> ▪ Crêtes négatives (en gouttières) 	Edentation totale très défavorable à la prothèse totale mandibulaire.

Figure 29 – Classification des crêtes selon Landa [81]



Source : HÛe O, Breteretche MV. Prothèse complète, Réalité clinique, Solutions thérapeutiques. Quintessence International, Paris 2004.

Figure 30 – Différents stades de résorption osseuse mandibulaire après édentation selon Atwood

1.3 Objectifs de la piézographie et limites

L'objectif fondamental d'une empreinte piézographique est l'enregistrement de l'espace neutre qui sera transformé en espace prothétique afin de faciliter au mieux l'intégration psychique, mais avant tout une stabilité optimale de la prothèse mandibulaire. La piézographie permet la détermination du volume de l'espace prothétique utilisable et par conséquent de préfigurer le modèle des prothèses, telles que celles-ci soient le moins sollicitées par les organes péri-prothétiques. On obtient ainsi des prothèses stables et fonctionnelles adaptées à la dynamique musculaire propre à chaque individu.

Le montage des dents artificielles sera réalisé au milieu de l'espace piézologique et les surfaces polies seront incluses dans ce dernier pour être stabilisatrices.

Cette technique présente plusieurs objectifs [57] :

- **Une augmentation de la stabilité prothétique :**

La piézographie permet de situer la prothèse dans une zone où les forces horizontales excentriques et concentriques s'équilibrent. La sculpture de la fausse gencive en respectant le jeu des organes péri-prothétiques en statique et en dynamique autorise l'action stabilisatrice des muscles périphériques. Ainsi, la contraction de leurs fibres tend à plaquer la prothèse sur sa surface d'appui [42] [71] [76] [77].

- **Une amélioration de la rétention prothétique :**

L'enregistrement des surfaces polies stabilisatrices permet d'optimiser les phénomènes physiques d'adhésion par augmentation de la surface de contact entre la muqueuse buccale et l'extrados prothétique [78] [79] [80]

- **Une optimisation des différentes fonctions orales (mastication, phonation, déglutition) :**

La prothèse piézographique est d'emblée fonctionnelle car elle est modelée par la fonction du patient.

- **Une réduction de la rétention alimentaire, des dépôts tartriques et du risque de prolifération du candida albicans dans la cavité buccale :**

Et ce en raison du contact intime et permanent qui existe entre les muqueuses de la langue, des joues et des lèvres avec les surfaces polies [53] [75] [82] [83]

- **Une meilleure intégration prothétique :**

La prothèse totalement en accord avec l'anatomie et la fonction du patient, est mieux intégrée [61] [68]

Limites :

- **Esthétique :**

Selon l'étude de P. Klein, la piézographie ne permet ni la suppression des rides, ni le rétablissement d'un profil jeune [84]

- **Le temps et les difficultés de réalisation :**

Un temps supplémentaire de traitement au laboratoire par rapport à la prothèse classique est nécessaire. La réalisation des clés vestibulaires et linguales doit suivre des règles précises, elles doivent s'ajuster au même niveau que le plan d'occlusion et par conséquent le choix et le positionnement des dents entre les clés demandent plus de travail que dans un montage classique [57].

Dans le cas d'édentements favorables à la prothèse complète conventionnelle, c'est-à-dire avec une hauteur de crête résiduelle supérieure à 5mm (classe I et II de Landa), la piézographie n'est pas indiquée. Elle n'est pas non plus indiquée lorsque la qualité des crêtes est réduite par des formations hyperplasiques [63] [85].

Un modelage adapté par méthode piézographique peut être difficile à obtenir chez des patients atteints de troubles de la motricité (ex : paralysie faciale, maladie de Parkinson...). Chez des patients malentendants ou atteints de surdit , la prononciation de phonèmes précis est impossible. La

piézographie n'est donc pas indiquée chez ces patients et des techniques conventionnelles doivent être privilégiées.

De plus la prononciation des phonèmes doit être faite dans la langue maternelle afin de reproduire de façon la plus précise possible la fonction naturelle de la phonation.

1.4 Les différents vecteurs de modelage piézographique

Critères de choix du matériau de modelage :

Au cours des années, différents matériaux ont été recommandés pour enregistrer le couloir prothétique par la technique piézographique, en effet chaque auteur propose un matériau différent :

KLEIN : utilise une résine plastique à prise retardée

NABID : utilise le Xantopren®, un silicone lourd à prise lente

HEATH : un silicone non durcissant conçu par lui-même

Un certain nombre de propriétés sont indispensables : [63]

- **La facilité d'utilisation** : le fabricant doit fournir des indications précises concernant la préparation et la manipulation du matériau, car le respect des normes propres au produit conditionne la réussite de l'empreinte.
- **L'inaltérabilité de la structure du matériau en milieu buccal** : durant le temps de l'enregistrement piézographique (trois à six minutes), le matériau ne doit subir aucune modification qualitative sous l'action de la salive et de la température présentes en bouche.
- **Persistance d'une plasticité suffisante durant un temps suffisamment long** : le modelage piézographique dure entre trois et six minutes, donc le temps de prise du matériau doit être supérieur à trois minutes. Dans le cas contraire, les paramètres définissant l'espace prothétique ne seront pas enregistrés. Si le temps excède six minutes, les pressions seront excessives et on obtiendra un sur modelage.
- **Absence de déformation et stabilité dimensionnelle** : après un temps donné, le durcissement doit être irréversible suffisamment longtemps afin que l'enregistrement ne se déforme pas avant le traitement au laboratoire.
- **Plasticité** : elle doit être suffisante pour permettre aux muscles de déformer le matériau.
- **Biocompatibilité** : le matériau ne doit être ni allergisant ni irritant pour les muqueuses.

Dans la littérature, plusieurs techniques d'enregistrements de l'espace prothétique ont été proposées par différents auteurs en fonction de la technologie choisie et du matériau d'enregistrement utilisé. Parmi les différentes techniques du modelage piézographique, la phonation et la déglutition semblent les fonctions les plus couramment utilisées.

Avant tout un bref rappel physiologique s'impose [65] [88],

La déglutition est l'acte par lequel le contenu buccal (bol alimentaire ou salive) est propulsé de la bouche vers l'estomac. Elle survient de cinq cents à mille deux cents fois par jour et dure environ une seconde. Suivant la situation du bol alimentaire, on reconnaît à la déglutition, un temps buccal, un temps pharyngien et un temps œsophagien. La déglutition peut être arrêtée volontairement à n'importe quel moment du temps buccal, mais, dès que le bol alimentaire a franchi les piliers antérieurs (isthme du gosier) pour pénétrer dans le pharynx, la déglutition ne peut plus être arrêtée et le bol alimentaire gagnera toujours l'estomac. La phase buccale est bien sûr celle qui nous intéresse pour la piézographie. Dans un premier temps, l'orbiculaire des lèvres se ferme et le bol alimentaire est amené entre la langue et la partie antérieure du palais et tous les mouvements mandibulaires sont arrêtés, tandis que le temporal postérieur stabilise la mandibule. Puis dans un deuxième temps, presque simultanément, la respiration s'arrête et le mylohyoïdien se contracte provoquant l'élévation de la langue dont la pointe vient alors s'appuyer en arrière des incisives maxillaires sur la papille rétro-incisive, tandis que le masséter se contracte pour bloquer les dents en occlusion.

C'est pendant ce temps que la musculature intrinsèque de la langue entre en jeu pour former une onde péristaltique qui entrainera le bol alimentaire vers le pharynx, alors que l'appui lingual antérieur est maintenu par la mylohyoïdien. Comme pour la mastication, le temps buccal de la déglutition peut être interrompu volontairement à tout moment mais pas plus que pour la mastication, il ne faut déduire que les commandes de ces actions musculaires synergiques complexes sont d'origine volontaire. Au cours du troisième temps, la pointe de la langue restant appuyée en arrière des incisives, le bol alimentaire est entraîné vers le pharynx par une déformation de la masse linguale vers l'arrière.

M.R. Heath [86] [87] enregistre la piézographie au repos et au cours de la déglutition, maquette supérieure est en place, car selon l'auteur, elle autorise « un dérangement minimum de la position buccale ». Pour le modelage piézographique, il utilise un gel viscoélastique, qui est une résine à prise retardée. Un rebord de gel est placé sur une base en résine cuite, parfaitement adaptée à la surface d'appui. Le tout est placé en bouche et le patient doit avaler de petites gorgées d'eau. Le matériau est sculpté par la langue, les lèvres et les joues. M.R. Heath effectue une étude sur trois cents piézographies moulées au repos et au cours de la déglutition et met au point une méthode qui permet de superposer, pour chaque patient, des coupes de piézographie au repos et en fonction. Il montre ainsi que les moulages pendant la déglutition et au repos sont différents chez le même sujet ; en effet, au cours de la déglutition, un déplacement centrifuge du matériau se produit sous la pression de forces linguales importantes.

M.R. Heath conclut que l'espace prothétique n'est pas une zone d'équilibre. A cela nous pouvons ajouter que la supériorité statistique des forces linguales sur les forces vestibulaires explique en partie le déplacement vestibulaire de l'espace prothétique par rapport à l'espace dentaire initial. Cependant, M.R. Heath note l'existence de paramètres parasites dans l'objectivisation correcte de l'espace prothétique mandibulaire, à savoir :

- Activité réduite des buccinateurs pendant la déglutition.
- Activité surpuissante de la langue très mal compensée par l'activité buccinatrice.
- Influence de la maquette maxillaire sur le modelage par l'écrasement du matériau dans le sens horizontal et dans le sens vertical.

C'est pourquoi d'autres auteurs ont cherché à objectiver l'espace prothétique tel qu'il se trouve conditionné par toutes les fonctions buccales. Il fallait trouver un dénominateur commun à tous les mouvements musculaires engendrés par la mastication, la déglutition et la phonation.

P. Klein décompose les fonctions stéréotypes élémentaires et retient les plus dangereuses pour la stabilité prothétique comme stéréotypes modelant du couloir prothétique [67].

Vecteur de modelage par phonation : technique décrite par Klein et Nabid

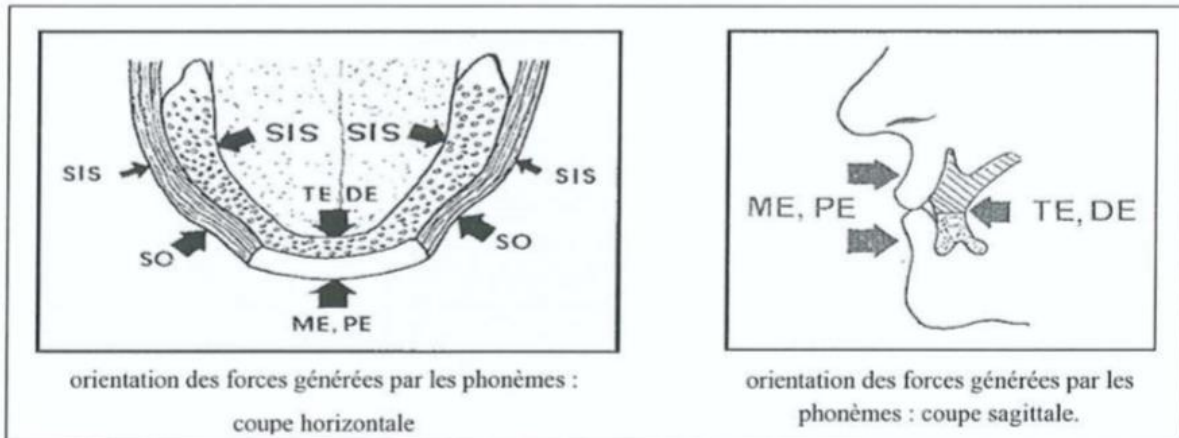
C'est la fonction la plus utilisée, en effet lors de la phonation on retrouve tous les mouvements musculaires mandibulaires réalisés au moment de la déglutition et de la mastication. En effet la prononciation des différents phonèmes permet l'activation ainsi que la mobilisation de tous les muscles de la sphère oro-faciale. La phonation est donc le moyen le plus précis, simple et facile à contrôler.

P. Klein choisi la phonation pour modeler le volume de l'espace prothétique pour les raisons suivantes :

Elle constitue la fonction orale la moins affectée par la perte des organes dentaires et para-dentaire, elle est également la fonction orale la plus développée [59]. La phonation est à l'origine de forces horizontales actives déstabilisatrices pour les structures prothétiques mandibulaires, car elle s'effectue, à l'inverse de la mastication et de la déglutition, sans contacts inter-occlusaux directs ou indirects. Ces dernières ont une action neutralisante et elles n'utilisent en général que des actions symétriques. Elle fait intervenir la synergie entre les élévateurs et les abaisseurs mandibulaires, et permet le réglage de la dimension verticale de l'étage inférieur de la face [59] [60].

Le patient énonce différents phonèmes qui vont modeler l'empreinte :

- « Sis » : couloir prémolaire et molaire.
- « So » : vestibule canine.
- « Te, De » : couloir incisivo-canin lingual.
- « Me, Pe » : couloir incisivo-canin vestibulaire.



Source : Klein P. Précis de prothèse adjointe. Paris: société de diffusion de publications scientifiques, 1981.

Cependant d'autres techniques, utilisées comme vecteur de modelage, sont également rapportées dans la littérature à savoir : le rire, le sourire, le pincement des lèvres, la succion, la mastication, les exercices fonctionnels de la musculature buccale et le sifflement [89] [90].

2. Réalisation de la prothèse piézographique mandibulaire selon la méthode phonétique développée par Klein [55] [91]

2.1 Empreinte préliminaire ou pré-empreinte

Elle est prise sans porte-empreinte avec un élastomère lourd (thiocol dense) qu'on modèle en forme de boudin et qui sera renforcé par un fil métallique. Ce dernier est ajusté à la crête mandibulaire puis on plaque l'élastomère contre la surface d'appui.

De l'empreinte préliminaire va résulter un modèle sur lequel sera construite une base stable, support du matériau piézographique [63].

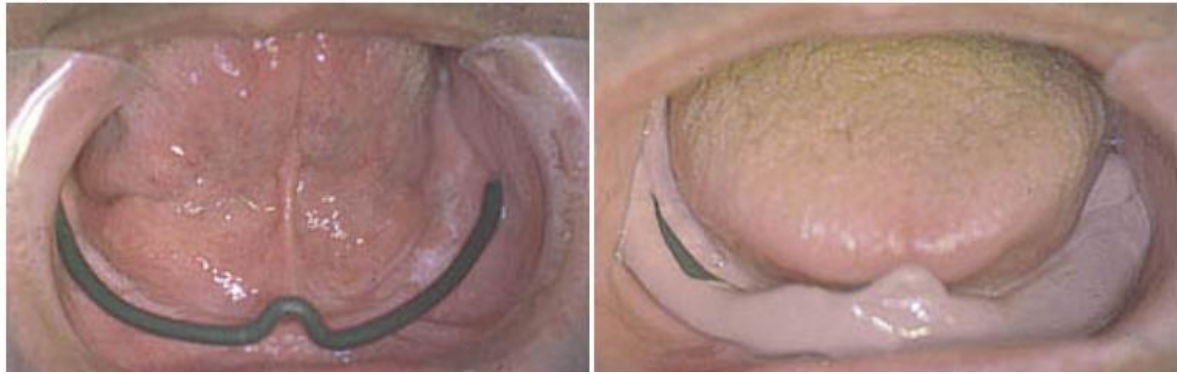


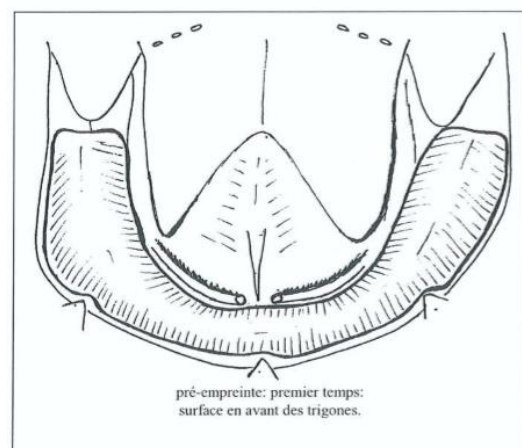
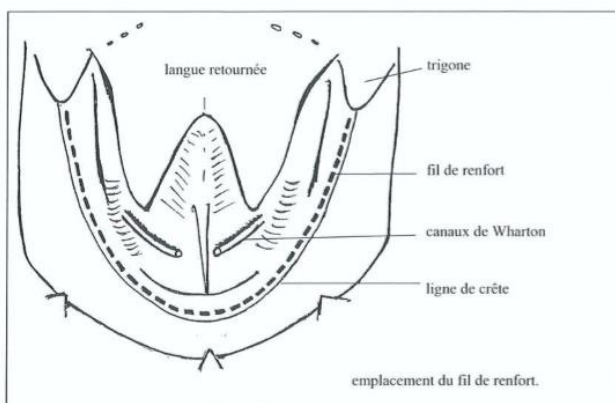
Figure 31 – Pré-empreinte au thiocol renforcé par un fil métallique

La pré-empreinte décrite par P. Klein [55], permet dès ce stade une mise en œuvre des épreuves phonétiques. Le patient est prié de fermer la bouche et de répéter les phonèmes énoncés par le praticien :

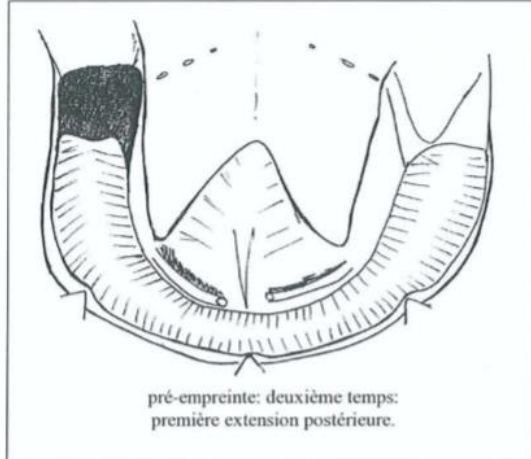
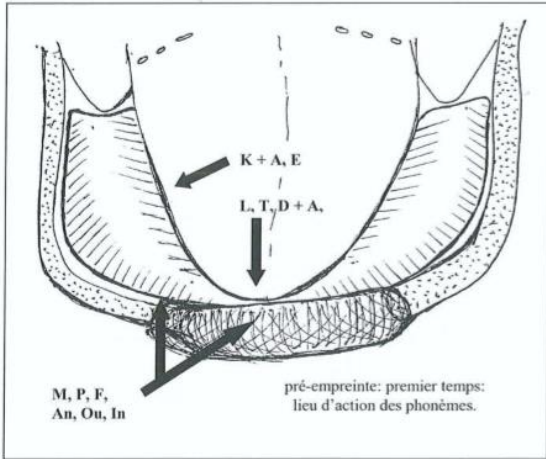
- « K, A, E » afin de former le vestibule
- « M, P, F, In, Ou, An » afin de former le sillon alvéolo-lingual

Après la prise cette pré-empreinte sera rebasée au niveau de l'intrados, par le même type d'élastomère mais de viscosité plus faible, puis remis en bouche.

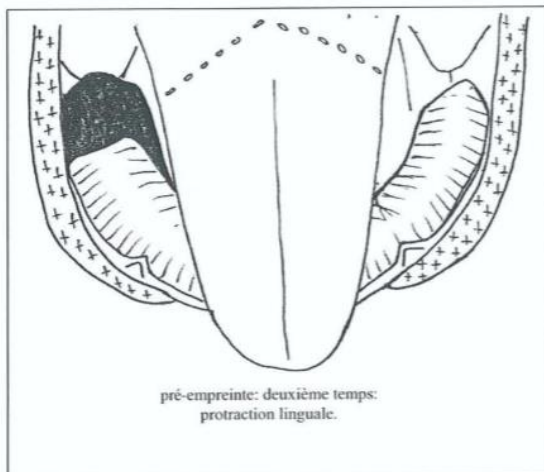
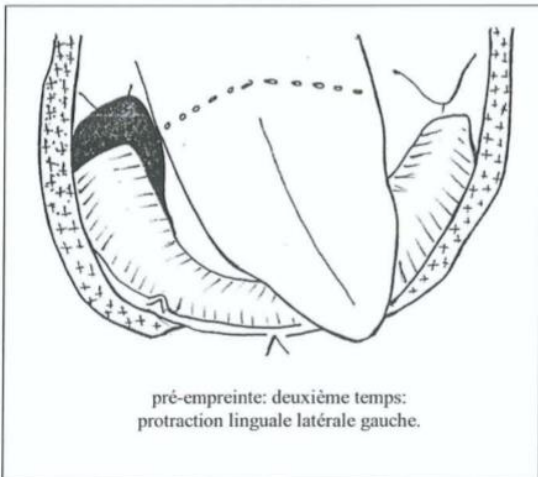
Cette technique de pré-empreinte, étant un enregistrement anatomo-fonctionnel, semble mieux convenir à la finalité de la prothèse. Une empreinte primaire anatomo-fonctionnelle permettra alors d'obtenir d'emblée une maquette mieux adaptée pour enregistrer l'empreinte secondaire et la piézographie.



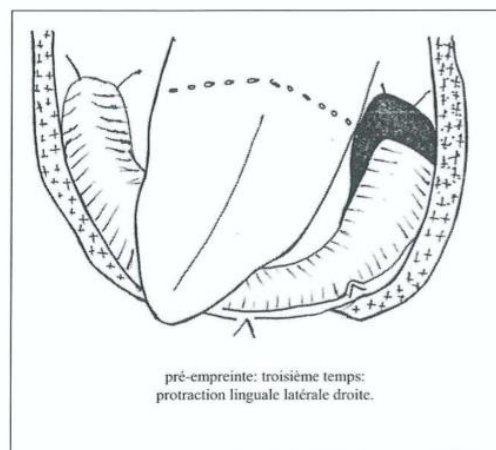
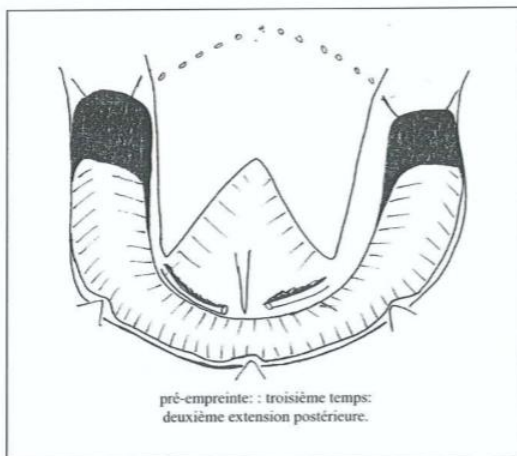
Source : Klein P. Les apports de la piézographie à la prothèse adjointe mandibulaire. Thèse 3^{ème} cycle, Sciences Odontologiques, Paris 1970[55]



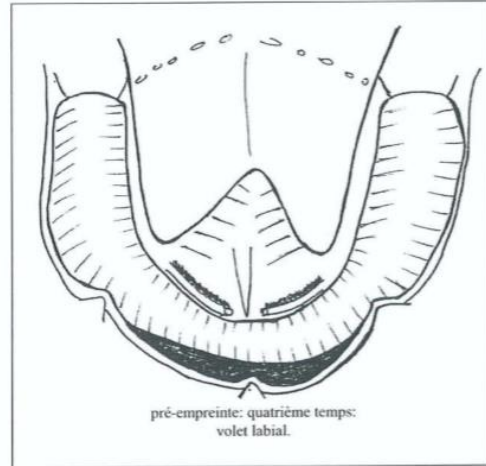
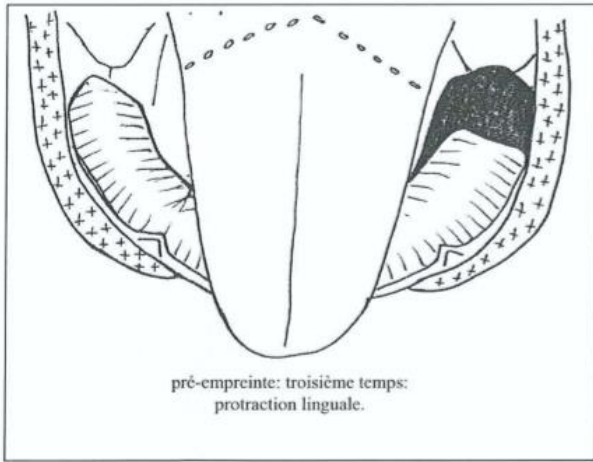
D'après Klein [55]



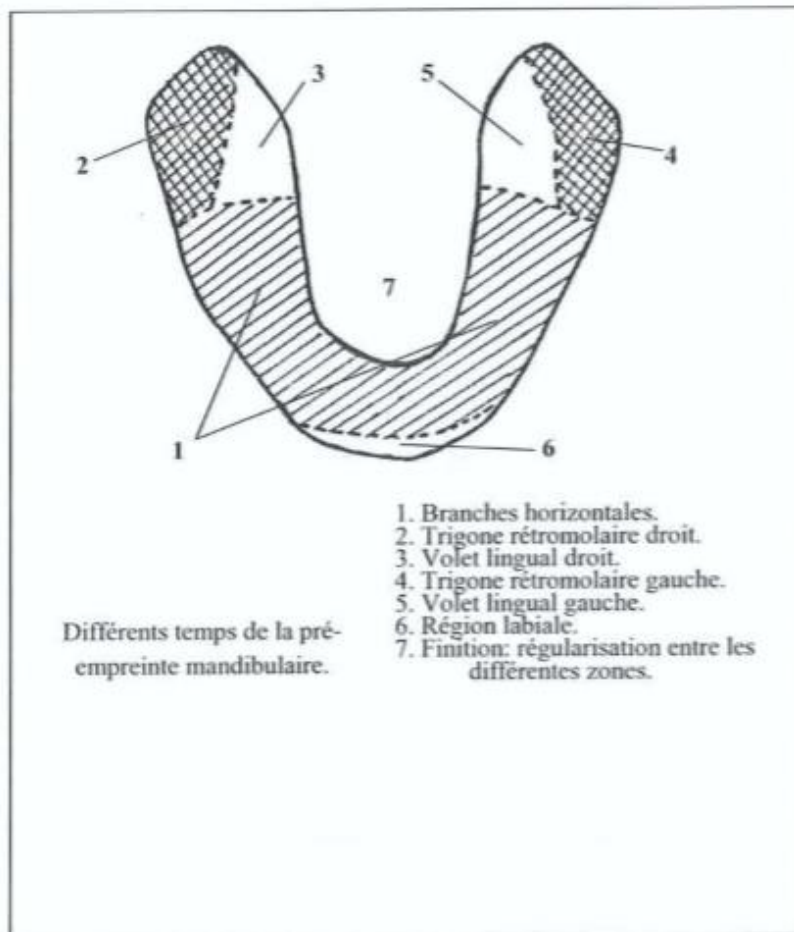
D'après Klein [55]



D'après Klein [55]



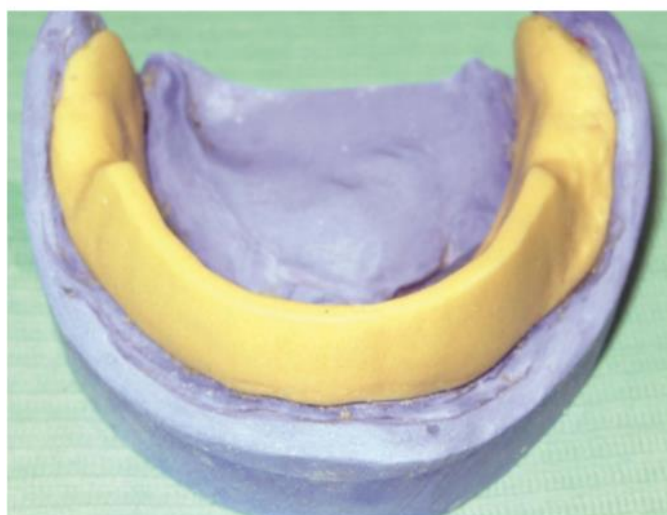
D'après Klein [55]



D'après Klein [55]

2.2 Confection d'une base rigide et ajustage

Sur le modèle issu de l'empreinte primaire, on réalise un base rigide (P.E.I) en résine auto-polymérisable de 2mm d'épaisseur, qui servira de support au matériau d'empreinte piézographique qui sera placé sur l'extrados. Une lame de Brill est réalisée afin de soutenir le matériau et assurer sa rétention. En aucun cas la lame de Brill ne doit être en contact avec la langue ou la sangle buccinato-labiale.

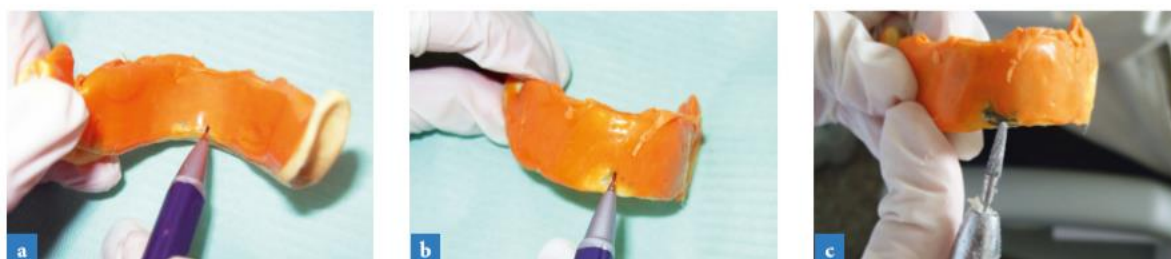

Source : Rokhssi H, Abdelkoui A, Merzouk N, Benfdil F. L'empreinte piézographique en pratique quotidienne. Spécial Prothèses. AOS n° 289 – 2018.

Figure 32 – Base rigide en résine auto-polymérisable avec lame de Brill assurant la rétention du matériau d'enregistrement

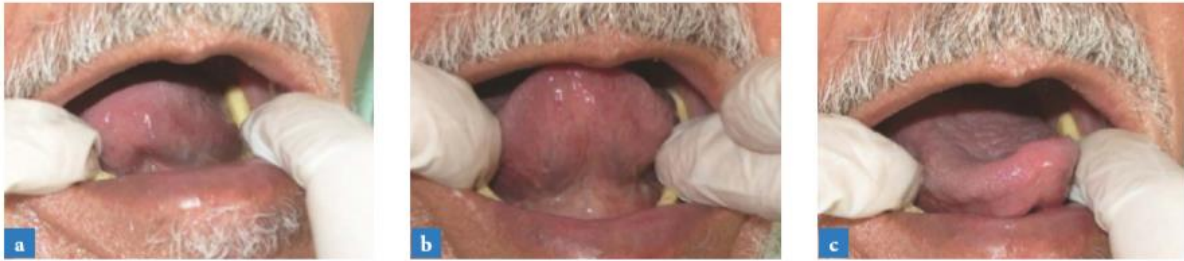On vérifie que la base :

- A les extensions nécessaires : région sublinguale, niches rétro-molaires, poches de Fish
- N'interfère pas avec les mouvements de la langue et de la sangle buccinato-labiale
- A la région des trigones rétro-molaires libérée
- Ne gêne pas le patient pour parler



Source : Rokhssi H, Abdelkoui A, Merzouk N, Benfdil F. L'empreinte piézographique en pratique quotidienne. Spécial Prothèses. AOS n° 289 – 2018.

Figure 33 – Elimination de toute interférence du P.E.I avec le jeu de la musculature périphérique



Source : Rokhssi H, Abdelkoui A, Merzouk N, Benfdil F. L'empreinte piézographique en pratique quotidienne. Spécial Prothèses. AOS n° 289 – 2018.

Figure 34 – Essayage de la stabilité du P.E.I lors des mouvements

Avant de prendre l'empreinte piézographique, le PEI doit satisfaire en bouche les tests de Herbst, les tests phonétiques de Devin, et le patient doit pouvoir parler avec aisance sans que le PEI ne quitte son siège [57] [92].

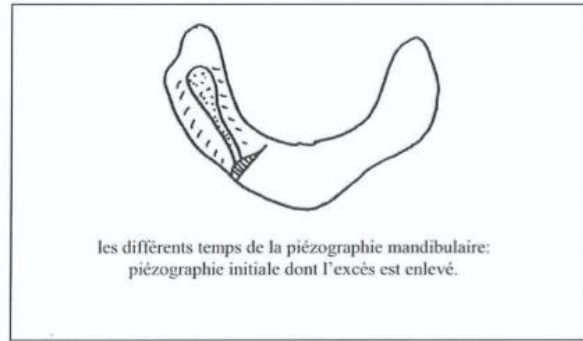
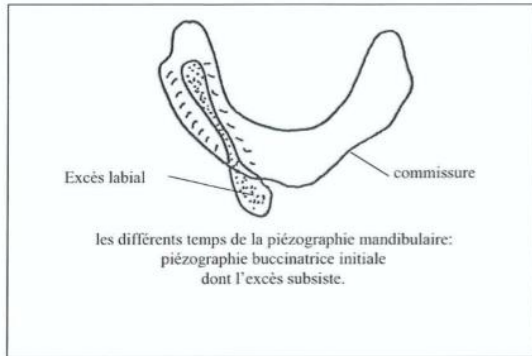
2.3 Enregistrement de l'espace neutre et modelage [99]

Premier modelage du buccinateur :

Le dosage du FITT de Kerr est à respecter : un volume de monomère pour un volume de polymère. La base est introduite en bouche, la langue étant écartée délicatement avec un miroir, la résine est déposée sur la base à l'aide d'une seringue tout autour de la lame de Brill dans le couloir prothétique.

Le patient est alors prié de répéter après l'opérateur cinq fois « SIS » et une fois « SO ». Ces phonèmes sont renouvelés jusqu'à ce que le matériau devienne suffisamment rigide pour ne plus être déformé par les organes buccaux.

La durée optimum du modelage se situe entre trois et six minutes, durée maximum pendant laquelle le patient peut rester sans déglutir (il faut absolument éviter toute déglutition afin d'éviter un écrasement du matériau dans les sens vertical et horizontal). Le modelage obtenu est rectifié au niveau des excès inutiles de matériau. Les fusions en hauteur sont découpées à l'aide de ciseaux fins au niveau de la ligne de plus grand contour lingual ou maximum d'action linguale. De même pour les fusions en avant des commissures au repos.

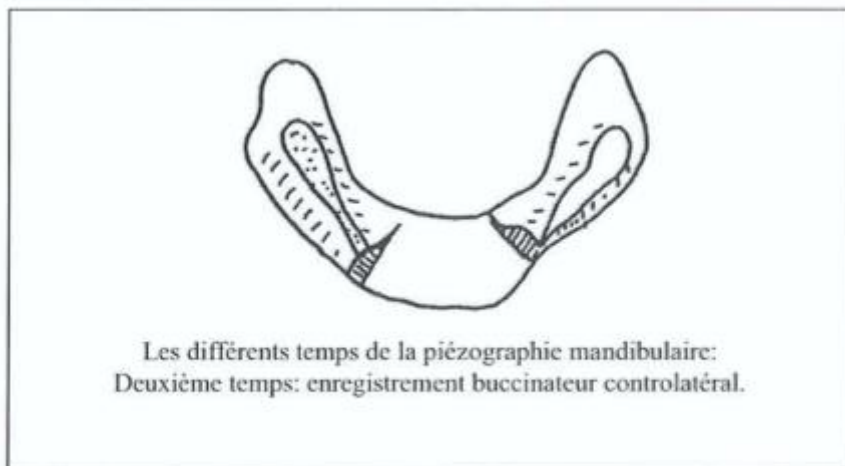


D'après Klein [91]

Le modelage est remis en bouche pour vérifier l'exactitude des corrections apportées. Ce modelage sera rejeté après modelage définitif du côté opposé, puis refait car le patient a pu être surpris par le premier apport de matériau dans la cavité buccale, ce qui aurait faussé l'enregistrement.

Deuxième modelage du buccinateur :


Le protocole est identique à celui du côté opposé : enregistrement grâce à la prononciation des phonèmes « SIS » et « SO » répétés, élimination des excès de matériau puis contrôle en bouche.



D'après Klein [91]

Troisième modelage du buccinateur :

Le premier modelage est éliminé sans problème de la base. Un nouveau modelage buccinateur est conduit à ce niveau de manière identique aux deux précédents.



D'après Klein [91]

La maquette est remise en bouche afin de contrôler le parfait calage des piézographies buccinatrices droite et gauche entre les joues et la langue au repos comme pendant les fonctions.

Modelage antérieur :

Pour ce temps de la piézographie, la maquette se présente avec la base munie des deux zones buccinatrices, limitées antérieurement aux commissures par des sections perpendiculaires à leur surface. Les commissures sont à une distance mésiale de trois à cinq centimètres du modiolus. Une rétention dans cette zone est inutile, car le matériau sera retenu entre les deux modelages déjà en place sur la base.

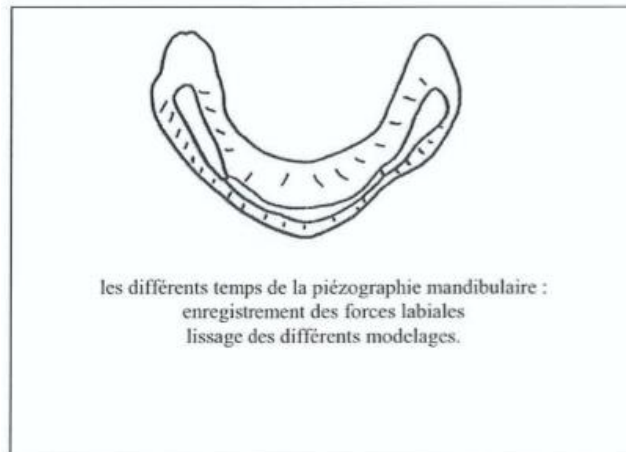
Les lèvres du patient sont vaselinées. La maquette est remise en bouche, le matériau préparé comme pour les modelages précédents, puis injecté à la seringue sur la base.

Le patient répète alors plusieurs fois après l'opérateur les phonèmes « TE », « DE », « ME » et « PE » pendant au moins trois minutes.

Les excès sont refoulés hors de la cavité buccale par-dessus la lèvre inférieure dont le bord libre laisse une empreinte concave dans la résine. Les excès sont éliminés en prolongeant antérieurement la hauteur du plan déterminé latéralement par les piézographies buccinatrices.

La phase de remblayage :

Les solutions de continuité éventuelles entre la base de cire et les moulages en FITT de Kerr sont « remblayées » par un wash final de FITT de Kerr fluide. Les phonèmes « SIS », « SO », « TE », « DE », « ME » et « PE » sont à nouveau répétés pendant trois à six minutes.

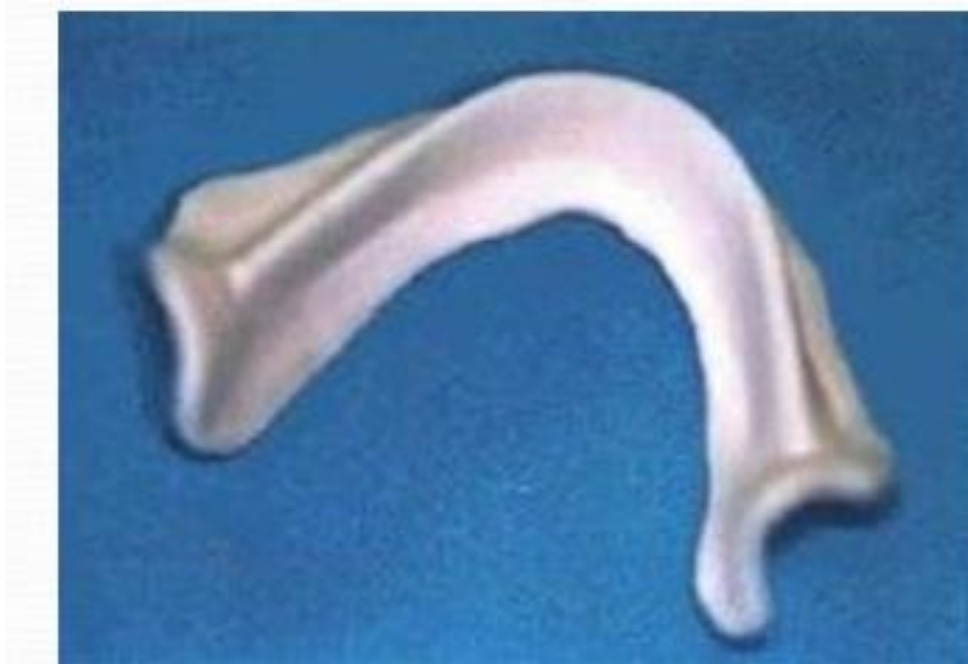

D'après Klein [91]

Après enregistrement de cet espace piézologique neutre, on va le transformer en maquette rigide.

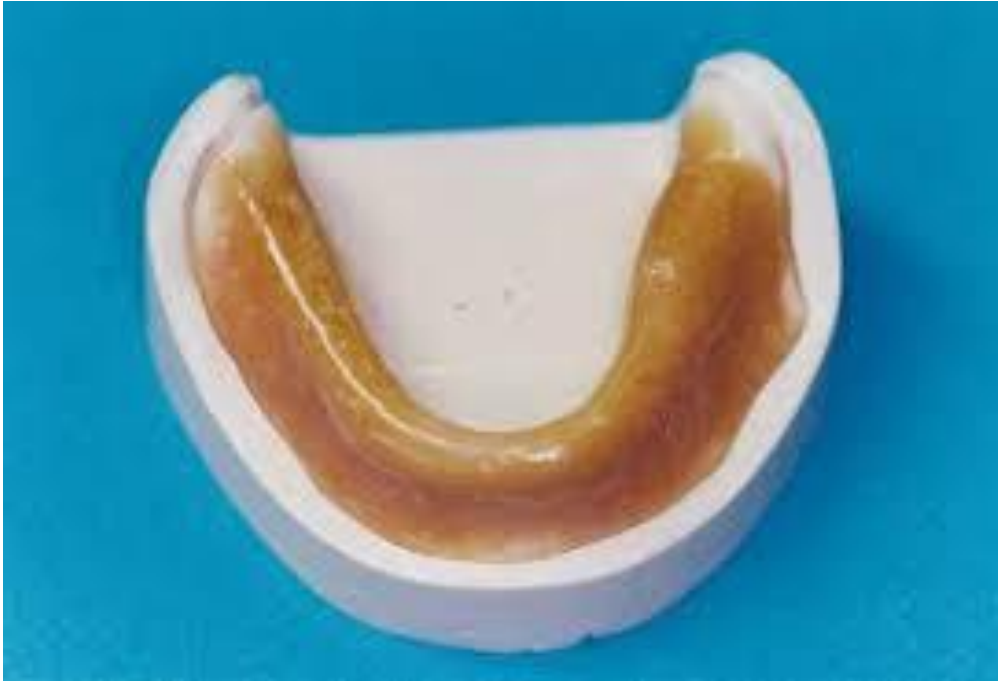2.4 Transformation de l'enregistrement en maquette rigide

La piézographie clinique sera collée sur le modèle issu de l'empreinte préliminaire, où elle sera alors coffrée puis mise en moufle. Le bourrage s'effectue avec de la résine therm durcissable transparente. Après démouflage, la maquette piézographique obtenue est polie en faisant attention à ne pas porter atteinte à son volume.



Source : <https://slideplayer.fr/slide/12810190/>

Figure 35 – Base piézographique rigide



Source : <https://slideplayer.fr/slide/12810190/>

Figure 36 – Base piézographique rigide

2.5 Détermination du plan d'occlusion [98]

Le plan d'occlusion en piézographie obéit à une prédétermination mandibulaire et non maxillaire comme cela serait le cas en prothèse complète conventionnelle. La maquette sera alors mise en bouche et réglée selon le plan d'occlusion afin d'avoir une hauteur définitive.

Au niveau vestibulo-postérieur :

Il est situé à la convexité des fibres horizontales du buccinateur pendant la protraction des lèvres.

Au niveau linguo-postérieur :

Ce plan se situe à la jonction muqueuse papillée / muqueuse lisse, de la langue au repos.

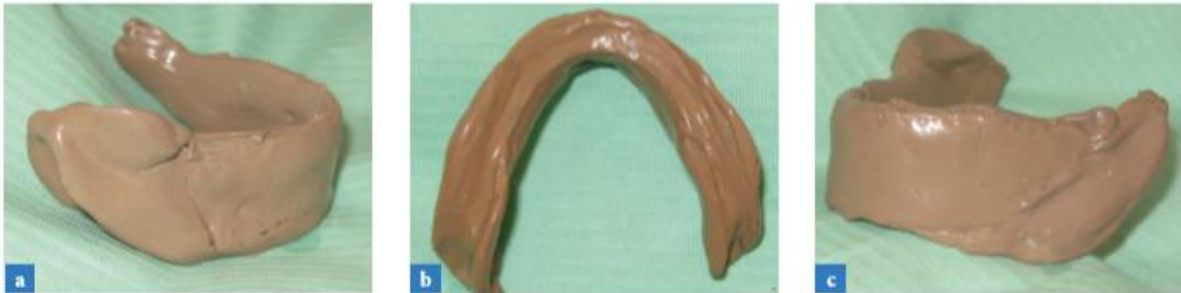Au niveau de la région antérieur :

Ce plan est parallèle au bord libre de la lèvre inférieure et répond aux normes esthétiques et phonétiques classiques.

Avec une fraise résine, ce plan est dégrossi et ramené à sa hauteur définitive, puis poli. Un dernier contrôle en bouche doit montrer la correspondance des repères.

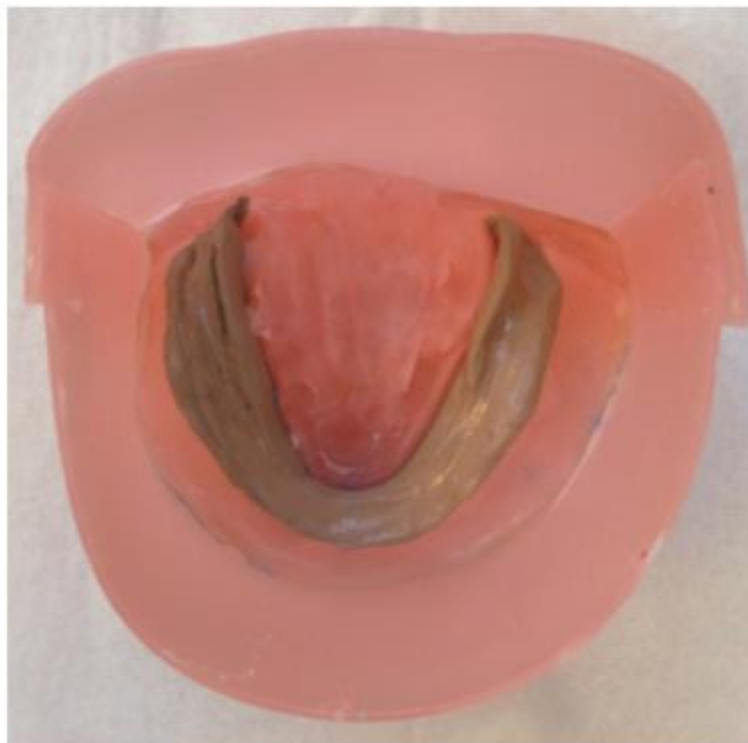
2.6 Prise de l’empreinte secondaire

La maquette piézographie ainsi formée constitue un excellent P.E.I physiologique et fonctionnelle. L’empreinte secondaire mandibulaire est ensuite prise avec un silicone fluide sous pression digitale, puis coffrée et coulée.



Source : Rokhssi H, Abdelkoui A, Merzouk N, Benfdil F. L’empreinte piézographique en pratique quotidienne. Spécial Prothèses. AOS n° 289 – 2018.

Figure 37 – empreinte piézographique mandibulaire finale réalisée avec un polysulfure



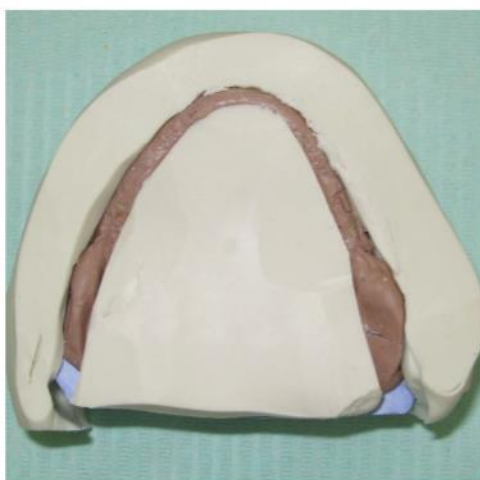Source : Rokhssi H, Abdelkoui A, Merzouk N, Benfdil F. L’empreinte piézographique en pratique quotidienne. Spécial Prothèses. AOS n° 289 – 2018.

Figure 38 – Coffrage de l’empreinte piézographique

2.7 Confection des clés vestibulaires et linguales

Avant de démouler l’empreinte secondaire, deux clés vestibulaires et une linguale sont confectionnées autour de la piézographie avec un silicone de haute viscosité, de façon à s’appliquer sur les surfaces polies stabilisatrices à hauteur du plan d’occlusion [93] sans oublier de réaliser au préalable des rétentions sur le modèle afin de faciliter le repositionnement précis des clés sur le modèle.

Après prise du silicone l’empreinte est démoulée et la piézographie mise de côté. Les clés en silicone seront repositionnées sur le modèle secondaire, faisant apparaître l’espace prothétique à l’intérieur duquel sera coulée la cire.



_Source : Rokhssi H, Abdelkoui A, Merzouk N, Benfdil F. L’empreinte piézographique en pratique quotidienne. Spécial Prothèses. AOS n° 289 – 2018.

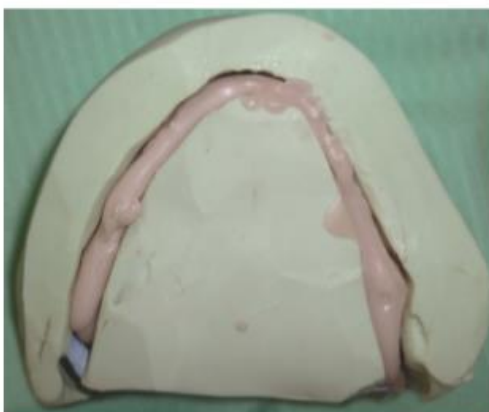Figure 39 – clés de montage permettant de déterminer le couloir prothétique, l’orientation du plan d’occlusion et la sculpture de l’extrados prothétique

2.8 Enregistrement du rapport intermaxillaire

Les séquences d’enregistrement du rapport intermaxillaire sont identiques aux techniques conventionnelles avec la seule particularité de confectionner la maquette d’occlusion mandibulaire dans le couloir prothétique en respectant les clés en silicone [57].

2.9 Montage des dents

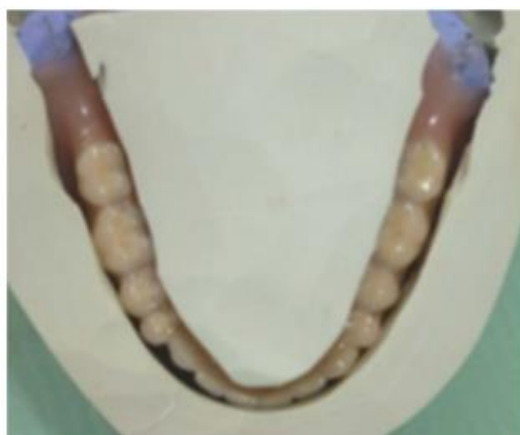L’espace prothétique délimité par les clés en silicone est coulé en cire dure liquéfiée au préalable au-dessus de la flamme. À la fin du refroidissement de la cire, les clés sont retirées, laissant en place une réplique semblable à la maquette piézographique [57] [93].



Source : Rokhssi H, Abdelkoui A, Merzouk N, Benfdil F. L'empreinte piézographique en pratique quotidienne. Spécial Prothèses. AOS n° 289 – 2018.

Figure 40 – Coulée de la cire entre les clés de montage au niveau de l'espace prothétique

La face externe de la maquette en cire définit l'enveloppe vestibulaire des dents artificielles ainsi que le profil naturel des organes sous-jacents (os alvéolaire et gencive) ; sa face supérieure définit la situation des bords libres et des surfaces occlusales des dents cuspidées. Le montage des dents respectant la morphologie de la maquette piézographique, doit répondre aux impératifs esthétiques et fonctionnels. On recherche systématiquement un montage respectant le concept de l'occlusion bilatéralement équilibrée (un maximum de contacts postérieurs en ORC avec béance antérieure et des contacts équilibrants lors des mouvements excursifs) [94].



Source : Rokhssi H, Abdelkoui A, Merzouk N, Benfdil F. L'empreinte piézographique en pratique quotidienne. Spécial Prothèses. AOS n° 289 – 2018.

Figure 41 – Montage des dents prothétiques mandibulaires respectant strictement l'espace prothétique délimité par les clés

IV. Autres empreintes complémentaires : La mise en condition tissulaire et l'empreinte tertiaire post-prothétique ou différée

L'empreinte tertiaire :

On appelle empreinte tertiaire ou complémentaire, l'empreinte de tous les éléments anatomiques et physiologiques en relation avec l'extrados, et l'intrados d'une prothèse complète.

Cette empreinte peut être réalisée avec une prothèse ou des duplicatas de celle-ci (ex : prothèse transitoire), en complément d'une empreinte secondaire, ou à l'aide d'un P.E.I [7] [95].

L'empreinte tertiaire ou empreinte des organes para prothétiques peut être réalisée selon quatre techniques différentes [9] :

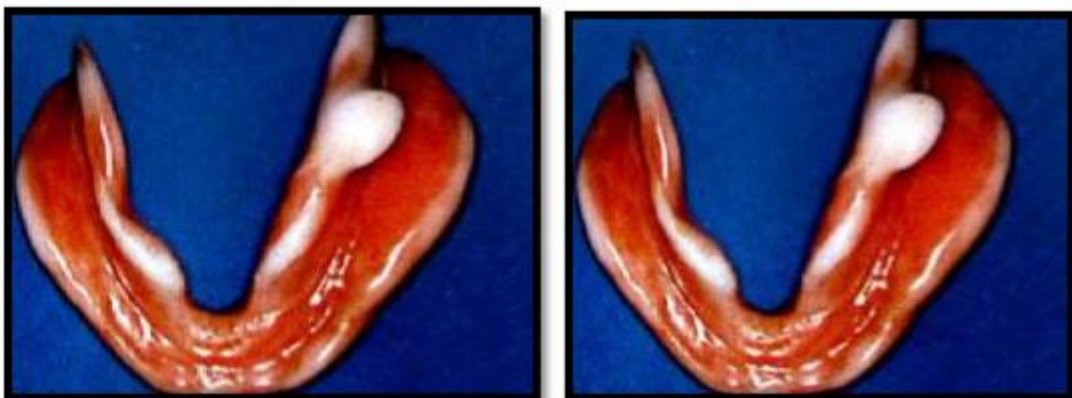- Au stade de l'empreinte secondaire après la réalisation de cette dernière
- Au stade de l'enregistrement de la relation intermaxillaire centrée
- Au stade de l'essayage fonctionnel
- Au stade post prothétique afin d'améliorer la stabilité et la rétention de la prothèse définitive

Avantage de l'enregistrement de l'empreinte tertiaire au stade post prothétique :

Il sera préférable d'utiliser les bases prothétiques définitives polymérisées sur les modèles issus des empreintes secondaires constituent les bases idéales stables pour l'enregistrement de l'empreinte tertiaire.

Elles permettront à la langue et aux orbiculaires de se mouvoir et de se relâcher sans aucune gêne ni interférence avec les dents. Un contact généralisé et harmonieux de la prothèse avec la surface d'appui assure une amélioration notable de la rétention par adhésion de l'empreinte tertiaire intégrale ainsi obtenue.

La restauration prothétique de l'esthétique et de la phonation obtenue par un montage correct des dents antérieures supérieures et inférieures assure mieux que n'importe quel autre rempart le repositionnement optimal de la sangle orbiculo-buccinatrice [54].



Source : Pompignoli M, Doukhan JY. Prothèse complète : Clinique et laboratoire. 2ème édition coll Cdp. |

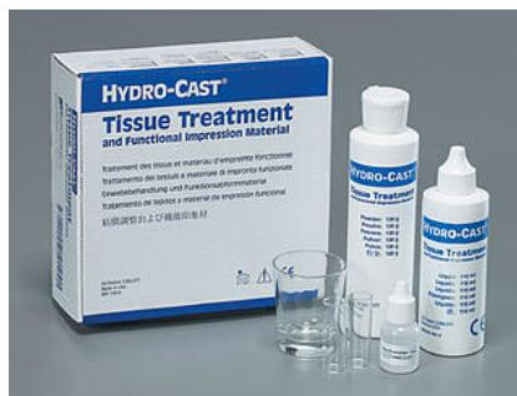Figure 42 – Empreinte tertiaire prise à l'aide de la résine à prise retardée

L’empreinte tertiaire peut être réalisée quelques jours après la mise en bouche de la prothèse définitive mais également dès l’examen pré-prothétique [85] à l’aide d’une prothèse transitoire ou de la prothèse d’usage si la réalisation d’une nouvelle prothèse est indiquée (ex : prothèse ancienne, défectueuse, fracturée...).

Cette empreinte a pour objectif d'améliorer une prothèse existante ou de compléter une empreinte secondaire :

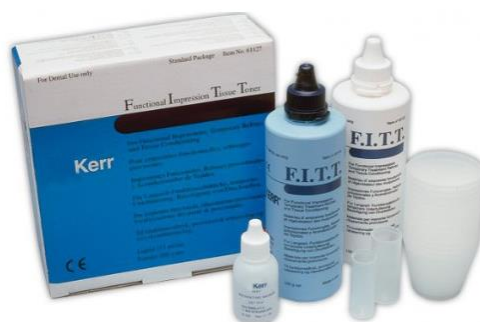- Augmenter les surfaces prothétiques en contact avec les tissus
- Favoriser l'intégration organique et psychique de la prothèse
- Eviter les stases alimentaires dans les cavités jugales ou linguales
- Améliorer l'esthétique, la phonation, la mastication et la déglutition

Le matériau idéal pour ce type d'empreinte est la résine à prise retardée type Hydrocast et FITT de Kerr car elle possède tous deux un temps de plasticité suffisant.



Source : <https://dental.thedawsonacademy.com/lingual-extension-hydrocast>

Figure 43 – Résine à prise retardée (HydroCast)



Source : <https://www.kerrdental.com/fr-fr/produits-de-restauration-dentaire/fitt-matériaux-empreinte-dentaires>

Figure 44 – Résine à prise retardée (FITT de Kerr)

Ces résines sont utilisées dans la mise en condition tissulaire, le rebasage temporaire d'une prothèse instable et enfin dans la réalisation des empreintes tertiaires [96] [97].

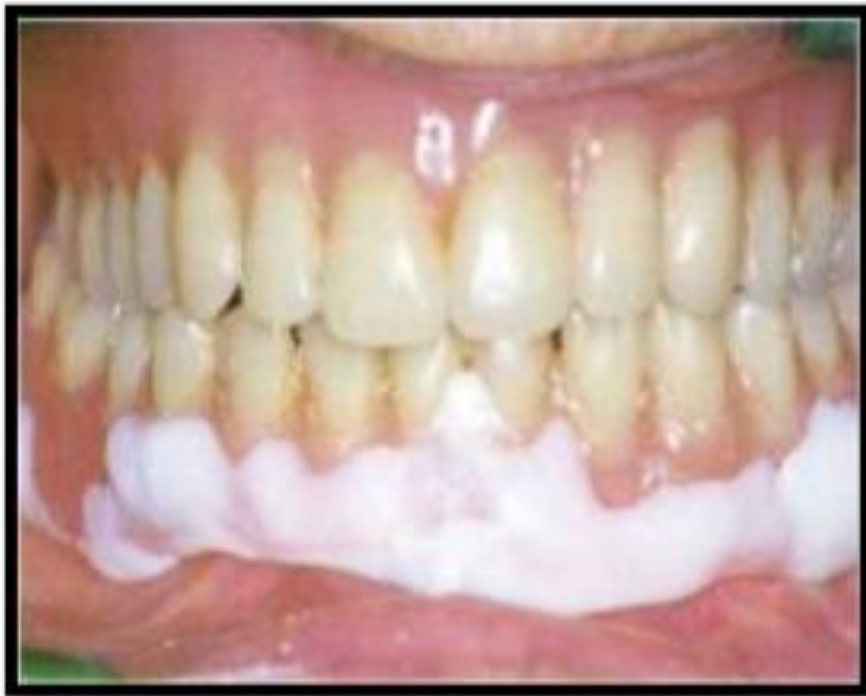Réalisation : [100] [101]

Les empreintes tertiaires font appel à des matériaux de type résine à prise retardée et qui permettent de mouler de façon lente et progressive les tissus en contact avec l'intrados et l'extrados de la prothèse afin d'augmenter la rétention et la stabilité.

Au préalable il est nécessaire d'avoir enregistré la relation centrée et fait le transfert sur articulateur, de supprimer les contacts prématurés, les interférences musculaires et ligamentaires, ainsi que les contre-dépouilles de la prothèse.

Trois empreintes vont être réalisées, grâce à une résine à prise retardée :

Une première empreinte ambulatoire qui permet de révéler toutes les zones de contraintes. La prothèse est garnie de résine à prise retardée puis positionnée en bouche [48].



Source : [HTTP://WWW.LABORATOIRE-ODIC.COM/LES-RESINES-RETARD-ET-LES-BASES-SOUPLES.PHP](http://www.laboratoire-odic.com/les-resines-retard-et-les-bases-souples.php)

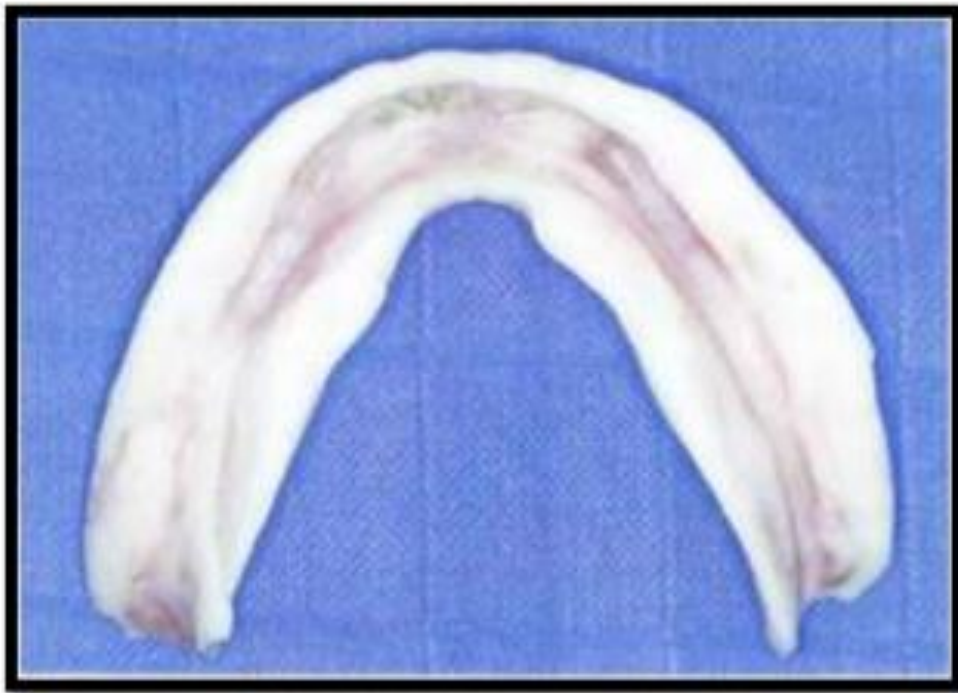Figure 45 – Prothèse définitive mandibulaire rebasée en bouche avec une résine à prise retardée

Le patient aidé par le praticien mobilisera les organes péri-prothétiques, puis par des mouvements de déglutition répétés, le praticien guidera le patient en relation centrée afin d'obtenir une empreinte sous pression occlusale.

Après la prise, la prothèse est contrôlée. Les zones en surpression ou surextension sont déchargées et réenregistrées avec la résine à prise retardée. Les sous-extensions, quant à elles, sont comblées par la résine auto polymérisable de laboratoire.

Une deuxième empreinte est réalisée selon la même technique que l'empreinte précédente puis la prothèse est retirée, analysée et modifiée si besoin comme précédemment. Le patient est alors libéré et sera revu deux à trois heures après pour vérifier la qualité de l'empreinte. Si cette dernière est satisfaisante, elle est alors envoyée au laboratoire pour une réfection totale de la base tout en gardant le montage des dents si celui-ci est convenable. Sinon, le praticien réalise une troisième empreinte.

Cette troisième empreinte suit le même protocole mais seules les surfaces de la prothèse en contact avec les organes périphériques sont concernées (l'extrados). Dans tous les cas, les empreintes sont traitées de façon conventionnelle, c'est-à-dire soigneusement coffrées, puis coulées en plâtre afin d'obtenir un modèle avec un socle d'épaisseur habituelle [54].



Source : [HTTP://WWW.LABORATOIRE-ODIC.COM/LES-RESINES-RETARD-ET-LES-BASES-SOUPLES.PHP](http://www.laboratoire-odic.com/les-resines-retard-et-les-bases-souples.php)

Figure 46 – Empreinte tertiaire

CONCLUSION

Le diagnostic face à un patient édenté complet est évident et rapide, mais les solutions thérapeutiques s'offrant au praticien sont multiples.

Le choix du traitement dépendra non seulement des conditions anatomo-cliniques et physiologiques, mais également des souhaits et demandes du patient.

Le traitement de l'édenté total à crête résorbée inférieure a mis en évidence que le traitement par PAC améliorée par technique d'empreinte complémentaire est plus efficace de point de vue rétention et stabilité qu'un traitement par PAC conventionnelle.

La rétention de la PAC conventionnelle est difficile à obtenir en cas de forte résorption osseuse, celle-ci peut être améliorée par l'exploitation des organes périphériques pour créer un espace où la prothèse sera plus stable et plus rétentive.

Le praticien doit assurer l'entière responsabilité du volume et de la forme de l'extrados prothétique qui, non seulement ne doivent pas entraver le libre jeu des organes para-prothétiques, mais qui doivent aussi améliorer la stabilité et la rétention de la restauration à l'intérieur du couloir prothétique

Surtout quand celles-ci sont difficiles à obtenir, notamment en rapport avec des crêtes sans reliefs, avec une tubérosité ou un trigone estompés ou absents, ou des crêtes flottantes, imposant d'exploiter au maximum l'action bénéfique des organes para-prothétiques qui s'appliquent sur les extrados prothétiques et plaquent au mieux les prothèses en place.

Le technicien de laboratoire n'intervient plus de manière empirique pour la réalisation des surfaces polies prothétiques puisqu'elles sont la réplique de l'enregistrement par empreinte complémentaire que lui fournit le chirurgien-dentiste.

Les muscles ne doivent pas déplacer la prothèse et celle-ci doit permettre un équilibre entre les muscles du visage agissant vestibulairement et la langue qui agit sur les surfaces linguales

Si un tel équilibre est réalisé, une stabilisation musculaire de la prothèse est obtenue garantissant une meilleure rétention et stabilité prothétiques.

Bibliographie :

- [1]. Schoendorff R, Allegre P. Empreinte en prothèse totales. Encycl Méd Chir (Elsevier SAS, Paris), odontologie, 23-325-C-10. 1996
- [2]. Schoendorff R, Allegre P, Edouard G, Jaudoin P, Ravouna A, Sylvestre P. Quatres méthodes d'empreinte primaire en prothèse adjointe totale. Rev Odontostomatol (paris) 1991 .
- [3]. Reiner V. Les empreintes primaires en prothèse totale. Actual odontostomatol (Paris) 1966
- [4]. Postaire M, Rignon-Bret JM. L'empreinte mucostatique en prothèse adjointe complète. Cah Prothese 1985
- [5]. Pompignoli M, Doukhan M, Raux JY. Prothèse complète : Clinique et laboratoire. Tome 2. Editions CdP 2005.
- [6]. Goumy R, Daulce-Goumy V. techniques d'empreintes en prothèse adjointe. Paris ; Masson 1987
- [7]. Lejoyeux J. Les empreintes dans le traitement de l'édentation totale. Paris : Cdp, 1986.
- [8]. Jaudoin P., Millet C., Mifsud S. Empreintes en prothèse complète. EMC (Elsevier Masson SAS, Paris) Odontologie, 23-325-C-10, 2006, Médecine buccale, 28-690-C-10, 2008.
- [9]. Lejoyeux J. Prothèse complète Tome 1, Examen clinique, traitement préprothétique, matériaux et techniques d'empreintes. Troisième édition 1979.
- [10]. Chevalley F. et coll. Réalisation d'un porte-empreinte individuel d'emblée fonctionnel. Stratégie Prothétique. Nov 2005.
- [11]. Dubertrand M. Empreintes en prothèse complète amovible conventionnelle : historique et états des lieux. Thèse de 3^{ème} cycle, Science odontologique, Nice, 2018.
- [12]. Bertereche MV. Prothèses et matériaux d'empreintes, Cahiers ADF, 1999.
- [13]. Ogolnik R, Picard B, Denry I. Cahiers de biomatériaux dentaires. Masson. Paris, 1992.
- [14]. Lejoyeux J. Prothèse complète. Examen clinique, matériaux et techniques d'empreintes. Tome I. Maloine. ; 1979
- [15]. Housset P. Sustentation, stabilisation, rétention : triade d'équilibre. Prat odontostomat 1957
- [16]. Schoendorff R, Millet C, Rétention en prothèse amovible complète, Encyclopédie Médico-Chirurgicale (Paris-France) Stomato-odontologie II, 23-325-B-05, 1995, pp.1-6
- [17]. Batarec E. Lexique des termes de prothèses dentaire Edition Prélat.
- [18]. Gibert Y. Analyse physique du phénomène d'adhérence des prothèses adjointes totales. Thèse de 3^{ème} cycle, Science odontologique, Toulouse, 1975
- [19]. Jacobson TE, Krol AJ. A contemporary review of the factors involved in complete denture retention, stability and support.Part 1, retention. J Prosth Dent 1983 ; 49: 5-15.
- [20]. Kawazoe Y, Hamada T. The role of saliva in retention of maxillary complete denture. J Prosthet Dent 1978 ; 40: 131-1.


- [21]. Gibert Y, Soulet H, Blandin M. Phénomènes rétentifs en prothèse adjointe complète. *Encycl Med Chir(Paris, France), odontologie 23325 B 05, 4-1987, 6p.*
- [22]. Hirlemann P. Le complexe ostéomuqueux, entité fonctionnelle en prothèse totale (thèse de III^{ème} cycle). Lyon. 1980 248p.
- [23]. Rignon-Bret C, Descamp F, Bernaudin E, Bloch M, Hadida A. Stratégie de traitement en prothèse amovible complète supra-implantaire mandibulaire. *Réalité clinique 2003 ; 14(2) : 141-159.*
- [24]. Bayle C. L’empreinte secondaire et l’édentement total. Thèse de 3^{ème} cycle, Science odontologique, Toulouse, 2012.
- [25]. Monsénégo P., Proust J., Complete denture retention I. Physical analysis of the mecanism hysteresis of the solid-liquid contact angle. *J. Prosthet. Dent. – 62 : 189-95, 1989*
- [26]. Fajri L. La prothèse complète mandibulaire : stabilité et rétention. *Actual Odonto-Stomatol - n° 247 - septembre 2009.*
- [27]. Jacobson TE, Krol AJ. A contemporary review of the factors involved in complete denture retention, stability and support.Part 3: support. *J Prosthet Dent 1983 ; 49 :306-313.*
- [28]. Pompignoli M. Prothèse complète clinique et laboratoire, 4ème édition, T.1 et T.2 réunis
- [29]. Lacroix P., Laurent M., Margossian P., Laborde G., Quels sont les critères de choix des porte-empreintes et adhésifs ? *Strat. Proth., novembre 2004, Vol.4, n°5, pp337-342*
- [30]. Perie B, Defline B, Bohin F., Quelles sont les causes des deformations des empreintes? *Strat. Proth. Février 2005, Vol.5, n°1, pp17-23*
- [31]. Berteretche MV., Prothèses et matériaux d’empreintes, *Dossiers ADF, 2007.*
- [32]. Serre D., Pouyssegur V., Matériaux à empreinte ; *Encyclopédie Médico-Chirurgicale, Elsevier SAS, Paris, Odontologie, 23-064-A-10*
- [33]. Van Noort R., *Introduction to dental materials, Second edition, Mosby, Edinburgh, 2002*
- [34]. Whitters CJ., Strang R., Brown D. et al. Dental materials : 1997 literature review, *Journal of Dentistry. 1999, 27, pp.401-435*
- [35]. O’Brien WJ. *Dental materials and their selection. Quintessence Publishing Co., 1997 : 421 p.*
- [36]. Balleydier M. Empreinte en prothèse conjointe à l’aide des alginates de haute définition. *Actual Odonto-stomatol 1995 ; 191 : 405-425*
- [37]. Bradna P, Cerna D. Impact of water quality on setting of irreversible hydrocolloid impression materials. *J Prosthet Dent 2006 ; 96 : 443-448*
- [38]. Buchan S, Peggie RW : Role of ingredients in alginate impression compounds. *J Dent Res 1966 ; 45 : 1120-1129.*
- [39]. Marcinak CF, Young FA, Draughn RA, Flemming WR. Linear dimensional changes in elastic impression materials. *J Dent Res 1980 ; 59 : 1152-1155.*

- [40]. Eriksson A, Ockert-Eriksson G, Lockowandt P, Linden MA. Irreversible hydrocolloids for crown and bridge impressions : effect of different treatments on compatibility of irreversible hydrocolloid impression material with type IV gypsums. Dent Mater 1996 ; 12 : 74-82.
- [41]. Chauvel B, Turpin YL. Les matériaux à empreinte. Support de Cours (Version PDF), Université Médicale Virtuelle Francophone, 2010
- [42]. Hüe O., Berteretche MV., Prothèse complète – réalités cliniques, solutions thérapeutiques. Quintessence International, 2004
- [43]. Mariani P, Pons G. Les empreintes primaires corrigées en prothèse totale. Rev Odonto-Stomatol 1984
- [44]. Preckel B, Stephan G, Mariani P. Technique d'empreinte primaire corrigée en prothèse amovible bimaxillaire. Strath Proth 2004.
- [45]. Rignon-Bret C, Rignon-Bret JM. La prise d'empreinte au plâtre. Actual Odontostomatol (Paris) 1997.
- [46]. Othman H. Étude comparative des différents matériaux d'empreinte et d'enregistrement utilisés en prothèse complète. Thèse de 3^{ème} cycle, Science odontologique, Marseille, 2018.
- [47]. Pompignoli M. Prothèse complète clinique et laboratoire, 4^{ème} édition, T.1 et T.2 réunis
- [48]. Busch AS. Les empreintes secondaires et complémentaires en prothèse amovible totale. Thèse N ° 007. Université de Nantes 2011.
- [49]. Pompignoli M. Le joint périphérique. Inf Dent. 1987.
- [50]. Llallich B, Schoendorff B. Le joint vélo-palatin Ann Odontostomatol (Lyon) 1974 ;31 : 155-165
- [51]. Pompignoli M. Le joint sublingual. Inf Dent. 1987.
- [52]. Nasser B, Postaire M. Elastomères et joint périphérique en prothèse complète maxillaire. Cah Prothese 1991.
- [53]. Hüe O. Les surfaces polies stabilisatrices en prothèse partielle adjointe. LQOS 1982 ; 25:323-344.
- [54]. Mohamedi A, Belaid L, Benaissa A. Traitement de l'édenté total à crête négative inférieure au niveau de service de prothèse CHU Tlemce, 2017
- [55]. Klein P. Les apports de la piézographie à la prothèse adjointe mandibulaire. Thèse 3^{ème} cycle, Sciences Odontologiques, Paris 1970.
- [56]. Klein P. Quelques définitions pour mieux comprendre la piézographie. Info Dent 1988
- [57]. Rokhssi H, Abdelkoui A, Merzouk N, Benfdil F. L'empreinte piézographique en pratique quotidienne. Spécial Prothèses. AOS n° 289 – 2018.
- [58]. Fisch EW. Principles of full denture prosthetics. London, 6th edition, 1984
- [59]. Klein P. Piézographie et prothèse adjointe. Encycl Med Chir Stomatologie, 23-325 M-10, 1993
- [60]. Nabid A. Piézologie. Applications cliniques. Encycl Méd Chir, Stomatologie-Odontologie ; 23-325-M-10, 1996.

- [61]. Mersel A. Solution piézographique à une édentation bimaxillaire de classe III. Conférence aux entretiens de Garancière, Paris, 1984.
- [62]. Devin R. Sénescence et prothèse dentaire totale. Actualités odonto-stomatologiques, 1973, n°103, PP. 488-495.
- [63]. Sampietro A. Etudes du couloir prothétique au travers de la phonétique. Thèse de 3^{ème} cycle, Science odontologique, Nantes, 2013.
- [64]. Jardel V, Richard A et Hirigoyen M. Les empreintes piézographiques. Evolution dans le choix des matériaux. Cah Prothèse 1992 ; 79:27-35.
- [65]. Fourteau P, Ferran P, Lussac J. Anatomie de l'édenté complet. Encyclopédie médico-chirurgicale, tome 9, fasc 23325A10, 1977.
- [66]. Klein P. Précis de prothèse adjointe. Paris: société de diffusion de publications scientifiques, 1981.
- [67]. Chevalier L. Apport des techniques piézographiques dans l'exercice quotidien en prothèse amovible complète. Thèse de 3^{ème} cycle, Science odontologique, Nancy, 2007.
- [68]. Devin R. Psychisme et piézographie. Actualités odonto-stomatologiques, 1974, 28, n0106, PP. 253-279.
- [69]. Fajri L, Benfdil F, El Mouhtarim B, El Wady W, Abdedine W. La prothèse complète mandibulaire : stabilité et rétention. Actual Odonto Stomatol 2009 ; 246: 267-86.
- [70]. Arora A, Kaur I, Duggal A, Arora P C. Management of atrophic mandibular ridge using neutral zone technique: a case report. Indian J Comprehens Dent Care 2014 ; 4(2): 455-459.
- [71]. Yeh YL, Pan YH, Chen YY. Neutral zone approach to denture fabrication for a severe mandibular ridge resorption patient: systematic review and modern technique. J Prosthodont Res 2013 ; 8: 432-38.
- [72]. Sadihpour L, Geramipanah F, Falahi S, Memarian M. Using neutral zone concept in prosthodontics treatment of a patient with brain surgery: a clinical report. J Prosthodont Res 2011 ; 55: 117-120.
- [73]. Zeroual R, Kaoun K, Cisse C, Bellamkhannette S. Le modelage de l'espace prothétique dans les édentations mandibulaires à crêtes résorbées. Courrier Dent 2000 ; 12: 8-10.
- [74]. Afroz S, Rahman SA, Rajawat I, Verma AK. Neutral zone and oral submucous fibrosis. Indian J Dent Res 2012 ; 23, 3: 407-10.
- [75]. Le Guehennec L, Le Bars P, Amichia YA, Giumelli B. Les empreintes piézographiques en prothèse maxillo-faciale. Cah Proth 2008 ; 141: 47-53.
- [76]. Arora S, Arora A, Khullar A. Functionally trimmed denture for atrophic ridges. Indian J Dental Sciences 2015, 1: 71-7.
- [77]. Samoian R. Apport des techniques piézographiques en prothèse adjointe totale. Actual Odonto Stomatol 1992 ; 177: 157-77.

- [78]. Hüe O, Berteretche MV. Les extrados prothétiques en prothèse adjointe totale, rôle et réalisation clinique. Actual odonto-stomatol 1992; 177: 179-201.
- [79]. Martin JP, Millet P, Coeuriot JL. Étude expérimentale de la rétention en prothèse adjointe complète. Rôle de la surface. Rev Odonto-Stomatol 1992 ; 21: 11-16.
- [80]. Klein P. La piézographie : modelage dynamique ou volume prothétique. Actual Odonto-Stomatol 1974 ; 106: 266-277.
- [81]. Landa JS. Practical full denture prosthesis. Enlarged second edition, 1958.
- [82] Regragui A, Sefrioui A, Benfdil F, Benamar A, Abdedine A. Couloirs prothétique et gérodontologie : traitement simple pour une stabilité optimum. Actual Odonto-Stomatol 2012 ; 258: 161-173.
- [83] Gahan MJ, Walmsley AD. The neutral zone impression revisited. British Dent J 2005 ; 198: 269-72.
- [84]. Klein P. Que peut-on attendre de la piézographie, dans la réhabilitation esthétique de l'édentation totale. Rev Fr Odonto Stomatol 1985 ; 14(4): 285-90.
- [85]. Sanguiolo R, Mariani P, Michel JF, Sanchez M. Les édentations totales bimaxillaires : formes cliniques, thérapeutiques prothétiques. Ed. Juli en PRELAT 1980.
- [86]. Heath MR. Facteurs cliniques qui déterminent l' espace prothétique. Congrès de l' A.D.F. 1972. L' information dentaire, janvier 1973, nOI , PP. 70-7 1.
- [87]. Heath MR. trad Aïche H. La position et les mouvements fonctionnels de la langue. Les questions d'odonto-stomatologies, 1978, n01 2, PP. 5-9.
- [88]. Château M. Orthopédie dente-faciale - tome 1 : bases fondamentales. 5ème édition, Paris: J. Prélat, 1975.
- [89]. Philip GB, Thomas V, Rajapur A, Gupta A, Jeetendra S. The neutral zone. Dent Impact 2013 ; 5(2): 105-108.
- [90]. Porwal A, Sasaki K. Current status of the neutral zone. A litterature review. J Prosthet Dent 2013 ; 109: 129-34.
- [91]. Klein P. Piézographie mandibulaire. Conférence aux entretiens de Garancières, 1984.
- [92]. Tondowski E. L'empreinte phonétique en prothèse totale. Strateg Proth 2004 ; 4(2): 107-116.
- [93]. Nabid A, Bouziane M, Boulefa A, Daoud FZ. Matérialisation de l'espace prothétique mandibulaire en gérodontologie. Strateg. Proth 2010 ; 10, 3: 197-203.
- [94]. Bernhardt M, Joerger R, Gass M, Azuelos A, Bourguignon S, Magniez P. Quel peut être l'apport de la piézographie au montage fonctionnel en prothèse totale ? Strateg Prothet 2002 ; 2(2): 87-99.
- [95]. Lejoyeux J. Empreintes tertiaires. Les empreintes dans le traitement de l'édentation totale. Cdp édit, Paris, 1986.
- [96]. Grimonster J. Les conditionneurs tissulaires et leurs emplois en prothèse adjointe. Composition et propriétés physico-chimiques. Actual. Odonto-Stomatol., 1996, 196: 581-5.

- [97]. Chevaux JM, Nanfi C, Tosello A, Preckel E, Pesci-Bardon C. Les résines à prise retardée : utilisation rationnelle en fonction de leurs propriétés physicochimiques. Cah.Proth, 2000, III: 43-52.
- [98]. Bernhardt M, Joerger R, Leize M, Azuelos A, Bourgignon S, Iskandar S. Piezographie et plan d'occlusion en prothèse adjointe totale. Synergie prothétique Avril 2001 vol 3, n°2
- [99]. Agrawal KK, Singh SV, Vero N, Alvi HA, Chand P, Singh K, Goel P. Novel technique to register neutral zone. J Oral Biol Craniofacial Res 2012.
- [100]. Lejoyeux J, Lejoyeux R. Mise en condition en prothèse amovible. Edition Masson 1993
- [101]. Bertrand G, Genin C, Louis JP, Archien C. Retouche des prothèses : étude comparative de deux gels. Start proth 2006 ; 2 : 153-155.



SERMENT MEDICAL

En présence des Maîtres de cette Faculté, de mes chers condisciples, devant l'effigie d'HIPPOCRATE.

Je promets et je jure, d'être fidèle aux lois de l'honneur et de la probité dans l'exercice de la Médecine Dentaire.

Je donnerai mes soins à l'indigent et n'exigerai jamais un salaire au-dessus de mon travail, je ne participerai à aucun partage clandestin d'honoraires.

Je ne me laisserai pas influencer par la soif du gain ou la recherche de la gloire.

Admis dans l'intérieur des maisons, mes yeux ne verront pas ce qui s'y passe, ma langue taira les secrets qui me seront confiés et mon état ne servira pas à corrompre les mœurs ni à favoriser le crime.

Je ne permettrai pas que des considérations de religion, de nation, de race, de parti ou de classe sociale viennent s'interposer entre mon devoir et mon patient.

Même sous la menace, je n'admettrai pas de faire usage de mes connaissances médicales contre les lois de l'humanité.

J'informerai mes patients des décisions envisagées, de leurs raisons et de leurs conséquences. Je ne tromperai jamais leur confiance et n'exploiterai pas le pouvoir hérité des connaissances pour forcer les consciences.

Je préserverai l'indépendance nécessaire à l'accomplissement de ma mission. Je n'entreprendrai rien qui dépasse mes compétences. Je les entretiendrai et les perfectionnerai pour assurer au mieux les services qui me seront demandés.

Respectueux et reconnaissant envers mes Maîtres, je rendrai à leurs enfants l'instruction que j'ai reçue de leur père.

Que les hommes m'accordent leur estime si je suis fidèle à mes promesses. Que je sois déshonoré et méprisé de mes confrères si j'y manque.

PERROTTO Loïs – Les empreintes corrigées en Prothèse Amovible Complète (P.A.C)

Th. : Chir. dent. : Marseille : Aix –Marseille Université : 2020

Rubrique de classement : odontologie prothétique

Résumé :

Dans la prise en charge des édentements totaux par Prothèse Amovible Complète (PAC), les différentes étapes cliniques de prise d'empreintes conditionnent de manière fondamentale le succès du traitement prothétique et par conséquent l'intégration biologique et psychologique des prothèses. La qualité de ces empreintes, ainsi que leur précision à refléter la réalité clinique et anatomique propre à chaque individu, permettra de répondre au mieux aux exigences d'un traitement prothétique, à savoir : une préservation maximale de la crête alvéolaire, remplir les objectifs de la triade de Housset (rétention, stabilisation, sustentation), rétablissement de l'esthétique. Le succès de ces empreintes est dépendant du type d'empreinte réalisé ainsi que ces objectifs, du matériau choisi et du porte empreinte, de la situation clinique et de la dextérité du praticien. Dans des situations cliniques complexes, où la qualité de ces empreintes n'est pas optimale, l'apport de techniques complémentaires paraît alors indispensable.

Mots clés : prothèse amovible complète, empreinte primaire, empreinte secondaire, empreintes corrigées, empreintes complémentaires, piézographie

PERROTTO Loïs – Modified impressions in complete removable dentures

Abstract:

In the treatment of total edentulousness by complete removable dentures, the different clinical stages of impression taking fundamentally condition the success of prosthetic treatment and thus the biological and psychological integration of dentures. The quality of the impressions as well as their precision to reflect the clinical and anatomical reality specific to each individual will allow us to best meet the requirements of prosthetic treatment, namely : maximum preservation of the alveolar ridge, fulfill the objectives of the Housset triad (retention, stabilization, support), restoration of aesthetic. The success of these impressions depends on the type of impression made and their goal, the impression material and the tray chosen, the clinical situation and the dexterity of the practitioner. In complex clinical situations where the quality of these impressions is not optimal, the contribution of complementary techniques therefore appears essential.

MeSH: complete removable denture, preliminary impression, secondary impression, complementary impressions, piezography

Adresse de l'auteur :

38 Montée des Iris

13016 MARSEILLE