



HAL
open science

Choix du système implantaire : critères de décision

Victor Icard

► **To cite this version:**

Victor Icard. Choix du système implantaire : critères de décision. Sciences du Vivant [q-bio]. 2020. dumas-03275492

HAL Id: dumas-03275492

<https://dumas.ccsd.cnrs.fr/dumas-03275492v1>

Submitted on 1 Jul 2021

HAL is a multi-disciplinary open access archive for the deposit and dissemination of scientific research documents, whether they are published or not. The documents may come from teaching and research institutions in France or abroad, or from public or private research centers.

L'archive ouverte pluridisciplinaire **HAL**, est destinée au dépôt et à la diffusion de documents scientifiques de niveau recherche, publiés ou non, émanant des établissements d'enseignement et de recherche français ou étrangers, des laboratoires publics ou privés.



Distributed under a Creative Commons Attribution - NonCommercial - NoDerivatives 4.0 International License

AVERTISSEMENT

Cette thèse d'exercice est le fruit d'un travail approuvé par le jury de soutenance et réalisé dans le but d'obtenir le diplôme d'État de docteur en chirurgie dentaire. Ce document est mis à disposition de l'ensemble de la communauté universitaire élargie.

Il est soumis à la propriété intellectuelle de l'auteur. Ceci implique une obligation de citation et de référencement lors de l'utilisation de ce document.

D'autre part, toute contrefaçon, plagiat, reproduction illicite encourt toute poursuite pénale.



UNIVERSITÉ DE PARIS

UFR D'ODONTOLOGIE - MONTROUGE

Année 2020

N° M087

THÈSE

POUR LE DIPLÔME D'ÉTAT DE DOCTEUR EN CHIRURGIE DENTAIRE

Présentée et soutenue publiquement le : 30 novembre 2020

Par

Victor ICARD

Choix du système implantaire : critères de décision

Dirigée par M. le Docteur Frédéric Gaultier

JURY

M. le Professeur Louis Maman

Président

M. le Docteur Frédéric Gaultier

Assesseur

M. le Docteur Christophe Rignon-Bret

Assesseur

Mme le Docteur Kinz Bayet

Assesseur

M. le Docteur Paul Laccourreye

Invité



Tableau des enseignants de l'UFR

DÉPARTEMENTS	DISCIPLINES	PROFESSEURS DES UNIVERSITÉS	MAÎTRES DE CONFÉRENCES
1. DÉVELOPPEMENT, CROISSANCE ET PRÉVENTION	ODONTOLOGIE PÉDIATRIQUE	Mme DURSUN Mme VITAL	Mme BONNET M. COURSON Mme SMAIL-FAUGERON Mme VANDERZWALM
	ORTHOPÉDIE DENTO-FACIALE	Mme LE NORCY	Mme BENAHMED M. DUNGLAS Mme KAMOUN
	PRÉVENTION, ÉPIDÉMIOLOGIE, ÉCONOMIE DE LA SANTÉ ET ODONTOLOGIE LÉGALE	M. PIRNAY	Mme GERMA
2. CHIRURGIE ORALE, PARODONTOLOGIE, BIOLOGIE ORALE	PARODONTOLOGIE	Mme COLOMBIER Mme GOSSET	M. BIOSSE DUPLAN M. BRUN (MCU associé) M. GUEZ
	CHIRURGIE ORALE	M. MAMAN Mme RADOÏ	Mme EJEIL M. GAULTIER M. HADIDA M. MOREAU M. NGUYEN Mme TAÏHI
	BIOLOGIE ORALE	Mme CHAUSSAIN M. GOGLY Mme SÉGUIER Mme POLIARD	Mme ANDRIQUE (MCU associée) M. ARRETO Mme BARDET (MCF) M. BOUCHET (MCF) Mme CHARDIN M. FERRE M. LE MAY
3. RÉHABILITATION ORALE	DENTISTERIE RESTAURATRICE ENDODONTIE	Mme BOUKPESSI Mme CHEMLA	Mme BERÈS Mme BESNAULT M. BONTE Mme COLLIGNON M. DECUP Mme GAUCHER
	PROTHÈSES	Mme WULFMAN	M. CHEYLAN M. DAAS M. DOT M. DUPAGNE (MCU associé) M. EID Mme FOUILLOUX-PATEY Mme GORIN M. RENAULT M. RIGNON-BRET M. TRAMBA
	FONCTION-DYSFONCTION, IMAGERIE, BIOMATÉRIAUX	M. SALMON	M. ATTAL Mme BENBELAÏD Mme BENOÎT A LA GUILLAUME (MCF) M. BOUTER M. CHARRIER M. CHERRUAU M. FLEITER Mme FRON CHABOUIS Mme MANGIONE Mme TILOTTA
	PROFESSEURS ÉMÉRITES	M. BÉRENHOLC Mme BRION Mme FOLLIGUET M. LASFARGUES M. LAUTROU	M. LEVY M. PELLAT M. PIERRISNARD M. SAFFAR Mme WOLIKOW

Liste mise à jour le 06 octobre 2020

Remerciements

À M. le Professeur Louis Maman

Docteur en Chirurgie dentaire

Spécialiste qualifié en Chirurgie orale

Docteur en Sciences odontologiques

Habilité à Diriger des Recherches

Professeur des Universités, UFR d'Odontologie - Montrouge

Praticien Hospitalier, Assistance Publique-Hôpitaux de Paris

Doyen de l'UFR d'Odontologie - Montrouge

Nous vous remercions de nous avoir fait l'honneur d'accepter la présidence de ce jury de thèse d'exercice. Vous avez su tout au long de notre parcours d'interne, transmettre les valeurs qui feront de nous des praticiens non seulement performants, mais aussi dévoués. Veuillez trouver l'expression de nos sincères remerciements.

À M. le Docteur Frédéric Gaultier

Docteur en Chirurgie dentaire

Docteur de l'Université Paris Descartes

Maître de Conférences des Universités, UFR d'Odontologie - Montrouge

Praticien Hospitalier, Assistance Publique-Hôpitaux de Paris

Vice-Doyen de l'UFR d'Odontologie - Montrouge

Je tiens particulièrement à vous remercier d'avoir accepté de diriger ce travail. Je vous suis très reconnaissant pour votre partage de connaissances sans moderation, et pour vos conseils avisés. Votre ouverture d'esprit m'a permis d'avancer Durant mon internat, je vous souhaite le meilleur pour vos nombreux projets.

À M. Docteur Christophe Rignon-Bret

Docteur en Chirurgie dentaire

Docteur de l'Université Paris-Sud

Maître de Conférences des Universités, UFR d'Odontologie - Montrouge

Praticien Hospitalier, Assistance Publique-Hôpitaux de Paris

Lauréat de l'Académie Nationale de Chirurgie dentaire

Je suis très honoré que vous acceptiez de faire partie de ce jury. Vos connaissances et votre rigueur sont pour nous un modèle. Nous espérons dans l'avenir pouvoir continuer de travailler à vos côtés.
Merci.

À Mme Le Docteur Kinz Bayet

Docteur en Chirurgie dentaire

Ancien Interne des Hôpitaux

Assistant Hospitalo-Universitaire, UFR d'Odontologie - Montrouge

Je te remercie vivement d'avoir accepté de faire partie de ce jury.
J'admire ton dynamisme et ta spontanéité, je te souhaite beaucoup de
réussite pour la suite de ta carrière.

À M. le Docteur Paul Laccoureye

Docteur en Chirurgie dentaire

Assistant Hospitalo-Universitaire, UFR d'Odontologie - Montrouge

Cher ami, ton professionnalisme et ta passion continuent de m'inspirer, ainsi que nos longues discussions riches et variées. Je te souhaite beaucoup de bonheur et d'accomplissement professionnels.

Table des matières

INTRODUCTION	2
1 : CRITERES DE REUSSITE	5
1.1 OSTEOINTEGRATION	5
1.1.1 Critères d'ostéointégration.....	5
1.1.2 Méthodes d'évaluation.....	6
1.2 ESPACE BIOLOGIQUE.....	7
1.3 STABILITE OSSEUSE PERI-IMPLANTAIRE.....	9
1.4 POSITIONNEMENT TRIDIMENSIONNEL.....	12
1.5 CRITERES ESTHETIQUES.....	13
2 : CARACTERISTIQUES IMPLANTAIRES	15
2.1 ETAT DE SURFACE.....	15
2.2 CONNECTIQUE.....	18
2.2.1 Les connectiques externes	20
2.2.2 Les connectiques internes.....	20
2.2.3 Etudes comparatives	22
2.3 HYDROPHILIE	27
2.4 COMPOSITION.....	29
2.5 MICRO-SPIRES.....	30
2.6 SURFACE LISSE AU CONTACT OSSEUX ET PERI-IMPLANTITE.....	32
2.7 MACRO-DESIGN.....	34
2.7.1 Conique/Cylindrique	34
2.7.2 Col lisse.....	35
2.8 PIECES INTERMEDIAIRES	37
3 : PROPOSITION D'UN ALGORITHMME DECISIONNEL	40
CONCLUSION	41
BIBLIOGRAPHIE	42
TABLE DES FIGURES	51
TABLE DES TABLEAUX	52

Introduction


Depuis l'avènement des premiers implants dentaires conçus par le Professeur Per-Ingvar Brånemark au milieu des années 1960, l'implantologie orale n'a cessé d'évoluer.

Si le principe basé sur le concept de l'ostéointégration reste inchangé, la recherche fondamentale et clinique ont permis aux industriels de faire évoluer les systèmes implantaires et d'optimiser la réussite du traitement.

La thérapeutique implantaire est considérée comme efficace et prédictible. Elle est dite thérapeutique « Gold Standard » pour le remplacement des dents absentes chez les patients partiellement ou totalement édentés.¹

Plusieurs études retrouvent à long terme des taux de survie du traitement implantaire très favorables. En 2014, une équipe de la Mayo Clinic publie une étude rétrospective sur 29 ans avec un taux de succès avoisinant les 90%.² Balshi et al., pour un taux de survie allant jusqu'à 27 ans (10 ans - 27 ans) lors d'une étude rétrospective, constatent également un taux de succès implantaire supérieur à 90%.³

Figure 1 : Taux de survie implantaire selon Dhima et al.



Source : Dhima et al., « Practice-based evidence from 29-year outcome analysis of management of the edentulous jaw using osseointegrated dental implants », 2014.

Accompagnant l'évolution des standards esthétiques et l'accessibilité à l'information, les exigences de nos patients n'ont cessé de croître. L'évolution des dispositifs implantaires et des pratiques cliniques

¹ Chrcanovic et al., « Survival of dental implants placed in sites of previously failed implants ».

² Dhima et al., « Practice-based evidence from 29-year outcome analysis of management of the edentulous jaw using osseointegrated dental implants ».

³ Balshi et al., « A long-term retrospective analysis of survival rates of implants in the mandible ».

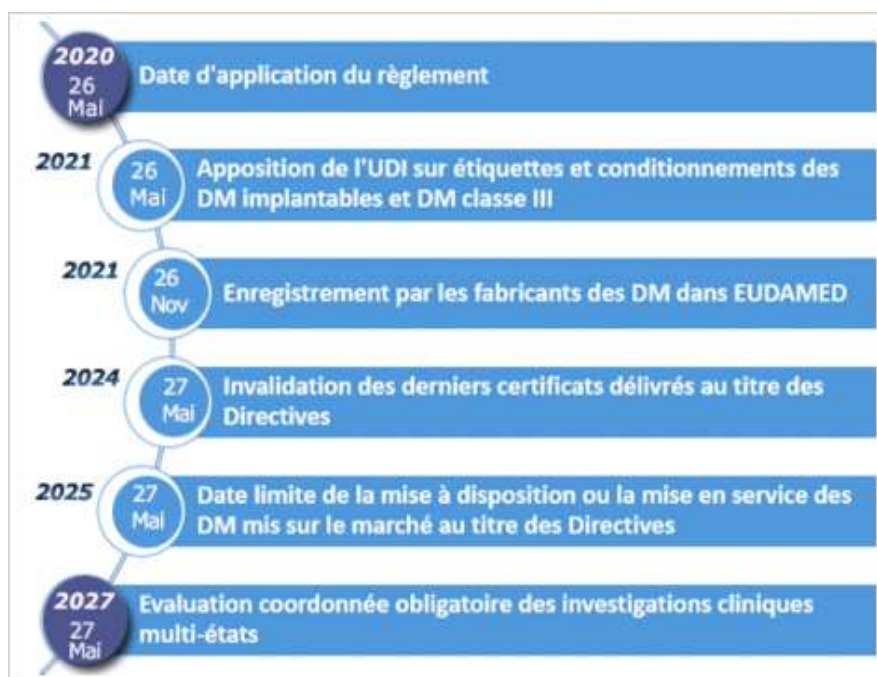pousse sans cesse l'implantologie à réévaluer les objectifs fonctionnels et esthétiques. Ce constat posé, de nouveaux critères d'évaluation esthétiques, radiologiques, plus précis que le simple taux de survie, sont aujourd'hui incontournables.

Selon l'Agence nationale de sécurité du médicament et des produits de santé (ANSM) les implants dentaires sont des dispositifs médicaux implantables de la classe IIa des dispositifs médicaux.

En 2018 l'International Consortium of Investigative Journalists (ICIJ) publie un rapport alarmant sur les lacunes, notamment en termes de recherche clinique, concernant la validation de dispositifs médicaux présents sur les marchés mondiaux et européens. Les firmes de fabricants implantaires dentaires ne sont pas épargnées.

La nouvelle réglementation européenne concernant les dispositifs médicaux concerne pleinement les implants dentaires. Elle met l'accent sur la nécessité absolue de faire valider un dispositif médical par des évaluations et investigations cliniques aux règles claires.⁴ Elle devait entrer en vigueur le 26 mai 2020, comme indiqué sur la figure ci-dessous, mais la date d'application a finalement été reportée au 26 mai 2021.

Figure 2 : Calendrier de mise en œuvre de la réglementation européenne



Source : Agence nationale de sécurité du médicament et des produits de santé, « Nouveau règlement européen pour les dispositifs médicaux », 2017.

⁴ Règlement (UE) 2017/745 du Parlement européen et du Conseil du 5 avril 2017 relatif aux dispositifs médicaux, modifiant la directive 2001/83/CE, le règlement (CE) n° 178/2002 et le règlement (CE) n° 1223/2009 et abrogeant les directives du Conseil 90/385/CEE et 93/42/CEE.

Dans ce contexte, le chirurgien-dentiste, afin de répondre à son exigence personnelle ainsi qu'à celle de ses patients, se doit en utilisant les données acquises de la science associées à sa réflexion clinique d'optimiser le choix de son système implantaire.

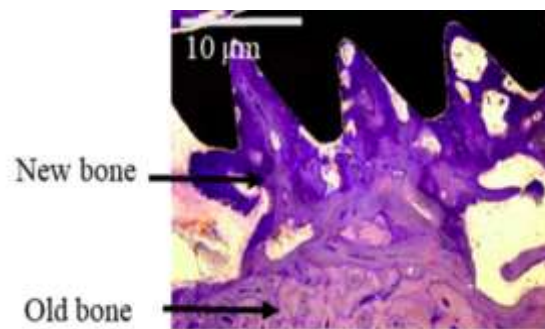
Ce travail a pour objectif de définir quels sont les critères de réussite et les caractéristiques implantaires permettant au praticien de faire un choix parmi les systèmes implantaires disponibles.

1 : Critères de réussite

1.1 Ostéointégration

1.1.1 Critères d'ostéointégration

Figure 3 : Coupe histologique de la relation os-implant



Source : Guglielmotti, Olmedo, et Cabrini, « Research on implants and osseointegration », 2019.

Dès 1950, le Professeur Brånemark observant au microscope à travers des chambres en titane le flux sanguin d'une fibula de lapin, constate l'impossibilité de désolidariser les chambres de l'os en fin d'observation.⁵

Découverte fortuite, l'ostéointégration est aujourd'hui considérée comme fortement prédictible et utilisée dans plusieurs disciplines médicales.

Les définitions évoluent. Initialement nous parlons d'un implant ostéointégré lorsqu'il n'y avait pas de mouvement progressif entre l'implant et l'os avec lequel il est en contact direct.⁶

L'ostéointégration peut être séparée en trois phases : inflammatoire, proliférative et de maturation.⁷

La phase inflammatoire débute par un phénomène d'adsorption des protéines plasmatiques adhésives et structurales de la réponse inflammatoire, parmi lesquelles le fibrinogène, les molécules du complément et la fibronectine, et ceci grâce à la capacité d'hydratation du titane. Les plaquettes sanguines vont alors se lier à ces molécules et initier la formation d'un caillot sanguin. Les premières

⁵ Brånemark, « Osseointegration and its experimental background ».

⁶ Guglielmotti, Olmedo, et Cabrini, « Research on implants and osseointegration ».

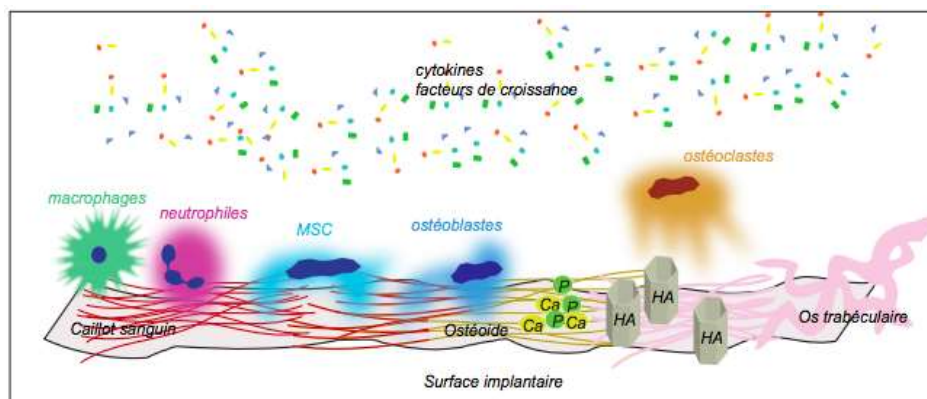
⁷ Jokstad, *Osseointegration and dental implants*.

cellules sur place sont immunitaires ; il s'agit de macrophages et de polynucléaires neutrophiles dont l'action a pour but d'éliminer d'éventuels pathogènes et contrôler la réponse inflammatoire.

Début ensuite la phase proliférative avec l'arrivée de cellules endothéliales permettant la néovascularisation du site, et de cellules souches mésenchymateuses précurseurs des ostéoblastes, grâce aux différents facteurs de croissance et cytokines synthétisés par les cellules présentes. Ces cellules vont permettre la formation d'une matrice non calcifiée appelée ostéoïde.

La phase de maturation consiste en la minéralisation de cette matrice avec la déposition d'ions phosphate et calcium formant l'hydroxyapatite. Puis les ostéoblastes résorbent ce tissu néo synthétisé et initient un remodelage aboutissant à un os mature plus résistant. ⁸

Figure 4 : Les différentes étapes de la biologie endo-osseuse lors de l'ostéointégration d'un implant



Source : Durual « L'ostéointégration », 2017.

1.1.2 Méthodes d'évaluation

Test à la percussion : un implant ostéointégré produira un son métallique lors du test à la percussion, un implant fibrointégré un son sourd.

Radiographique : une radiographie rétro-alvéolaire orthogonale permet de contrôler l'apposition osseuse et la stabilité crestale péri-implantaire.

Analyse par fréquence de résonance : elle permet la mesure combinée du « bone to implant contact » soit la surface de contact os-implant et de la densité osseuse péri-implantaire.

Pour un implant ostéointégré nous attendrons des valeurs d'ISQ > 70.

⁸ Durual, « L'ostéointégration ».

En 1986 Albrektsson définit des critères d'évaluation du succès d'ostéointégration :

- Test de mobilité négatif
- Pas de radio clarté péri-implantaire décrite après rétro-alvéolaire
- Pas de signe infectieux ou de neuropathie liés a la pose de l'implant
- Une perte osseuse verticale inférieure ou égale à 0,2 mm.

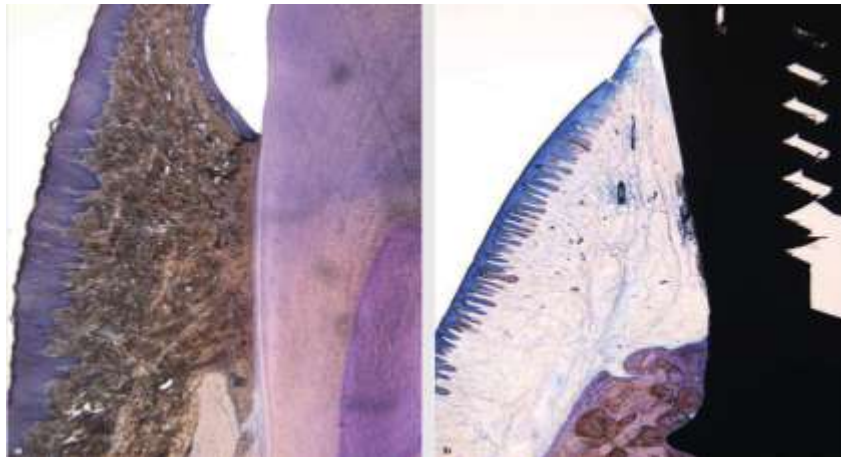
Aujourd'hui sous l'impulsion de Donath et al. ⁹, de plus en plus d'auteurs définissent l'ostéointégration comme une réaction immunitaire à un corps étranger visant à protéger les tissus de l'implant.

L'ostéointégration est alors décrite comme un processus immuno-modulé qui a pour objectif de protéger les tissus du biomatériau implanté sans pour autant provoquer son rejet. ¹⁰

1.2 Espace biologique

L'espace biologique est l'espace compris entre le fond du sulcus gingival et le sommet de la crête osseuse. Il comporte une attache épithéliale ou épithélium de jonction suivie d'une attache conjonctive supracrestale. ¹¹

Figure 5 : Comparaison entre l'espace biologique d'une dent et celui d'un implant



Source : Ivanovski et Lee, « Comparison of peri-implant and periodontal marginal soft tissues in health and disease », 2018.

⁹ Donath, Laass, et Günzl, « The histopathology of different foreign-body reactions in oral soft tissue and bone tissue ».

¹⁰ Trindade et al., « Foreign body reaction to biomaterials : on mechanisms for buildup and breakdown of osseointegration ».

¹¹ Gargiulo, Wentz, et Orban, « Dimensions and relations of the dentogingival junction in humans ».

Initialement défini pour le parodonte, l'espace biologique décrit en 1961 par Gargiulo et al., mesure 2,04 mm en moyenne, 0,97 mm d'attache épithéliale et 1,07 mm d'attache conjonctive. Les auteurs décrivent également que la position de l'espace biologique est liée à celle de la crête alvéolaire.¹²

Ces résultats sont ensuite confirmés par Wang et al., qui décrivent une hauteur moyenne d'espace biologique de 2,17 mm.¹³

- L'espace biologique agit comme une barrière protégeant les tissus parodontaux profonds de l'environnement extérieur.
- La vascularisation de l'espace biologique est alimentée par les vaisseaux desmodontaux, intra-osseux et périostés.
- L'insertion perpendiculaire des fibres conjonctives supracrestale à la surface de la dent assure une attache pérenne.

Toute lésion de cet espace biologique provoquera une réaction inflammatoire puis son déplacement apical qui entrainera avec lui les structures gingivales et osseuses. C'est pourquoi la notion d'espace biologique est souvent indissociable de la notion de stabilité crestale.

Dans cette partie nous allons plus particulièrement nous intéresser à l'espace biologique péri-implantaire. Largement étudié pour le parodonte, il assure la même fonction autour des implants. Néanmoins sa structure et sa composition ne sont pas parfaitement identiques.

Plusieurs auteurs s'accordent pour décrire une portion épithéliale comprise entre 1,5 et 2 mm et une portion conjonctive comprise entre 1 et 1,5 mm.^{14 15}

Une autre différence vient du fait que les fibres de collagènes de l'attache conjonctive ne viennent pas s'insérer de manière perpendiculaire à la surface de l'implant comme sur une dent mais restent parallèles.¹⁶

La vascularisation des tissus mous est moins dense autour des implants qu'autour des dents, l'espace biologique péri-implantaire est pauvre en vaisseaux. Ainsi son système de défense par rapport à celui d'une dent est altéré.¹⁷

¹² Ivanovski et Lee, « Comparison of peri-implant and periodontal marginal soft tissues in health and disease ».

¹³ Xie et al., « Morphological measurement of biologic width in chinese people ».

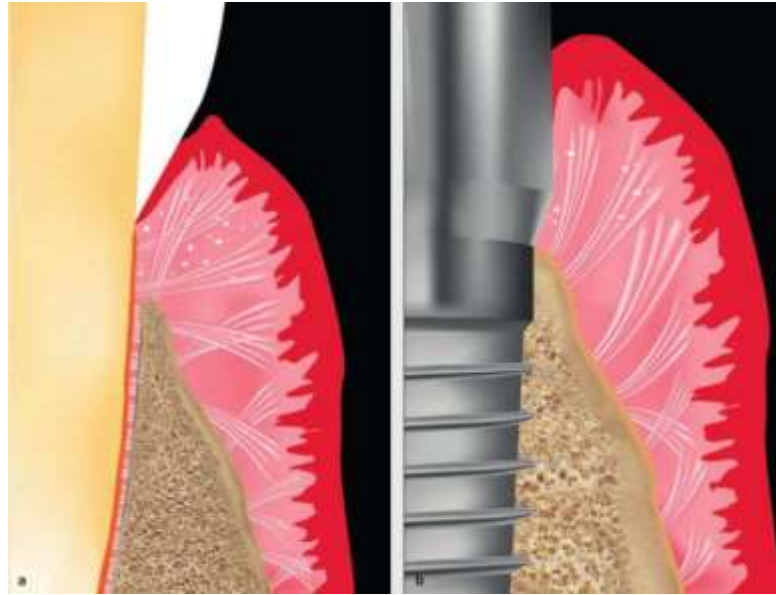
¹⁴ Berglundh et Lindhe, « Dimension of the periimplant mucosa : biological width revisited ».

¹⁵ Cochran et al., « Biologic width around titanium implants : a histometric analysis of the implanto-gingival junction around unloaded and loaded nonsubmerged implants in the canine mandible ».

¹⁶ Schierano et al., « Organization of the connective tissue barrier around long-term loaded implant abutments in man ».

¹⁷ Berglundh et al., « The topography of the vascular systems in the periodontal and peri-implant tissues in the dog ».

Figure 6 : Illustration de l'insertion des fibres de collagène péri-implantaire et péri-dentaire



Source : Cardaropoli et Casentini, *Soft tissues and pink esthetic in implant therapy*, 2020.

L'ensemble de ces données atteste que l'espace biologique péri-implantaire est une entité plus fragile que l'espace biologique dentaire. L'espace biologique, comme écrit précédemment, est en étroite relation avec le niveau osseux péri-implantaire duquel dépend la position des tissus mous sus-jacents. Le respect de l'espace biologique est un préalable indispensable à tout traitement implantaire, d'autant plus si celui-ci a un rôle esthétique majeur.

1.3 Stabilité osseuse péri-implantaire

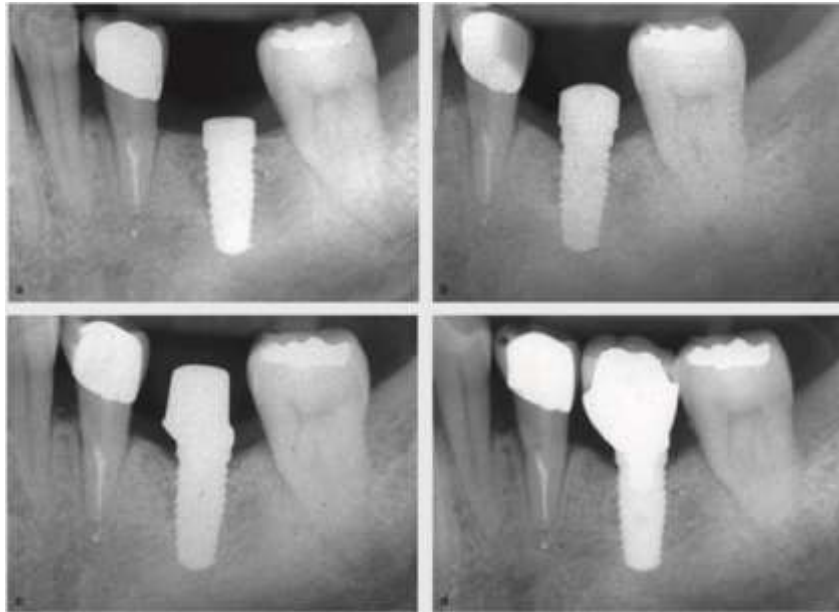
Le maintien des tissus osseux péri-implantaire est un prérequis indispensable au succès à long terme des implants dentaires. ¹⁸ La radiographie rétro-alvéolaire permet d'évaluer à chaque étape du traitement implantaire la stabilité crestale péri-implantaire.

La perte d'os marginal est une donnée qui accompagne depuis toujours la pose d'un implant. En 1986 une perte précoce d'os marginal de 1,5 mm durant la première année est même acceptée comme critère de réussite par Albrektsson et son équipe. Plus récemment Papaspyridakos et al., après revue systématique de la littérature, incluent également comme critère de réussite d'un traitement 1,5 mm de perte d'os marginal durant la première année après la pose d'un implant. ¹⁹

¹⁸ Galindo-Moreno et al., « Marginal bone loss as success criterion in implant dentistry : beyond 2 mm ».

¹⁹ Papaspyridakos et al., « Success criteria in implant dentistry : a systematic review ».

Figure 7 : Remodelage osseux après mise en fonction d'un implant



Source : Linkevičius, *Zero bone loss concepts*, 2019.

Aujourd'hui les causes d'une perte aggravée d'os marginal sont clairement identifiées : le manque d'hygiène bucco-dentaire, le mauvais positionnement de l'implant, la maladie parodontale, la malfaçon prothétique, le type de connexion implantaire et le tabac, sont les principaux facteurs de risque incriminés.

Les caractéristiques des implants -comme l'état de surface ou le type de connexion- utilisés aujourd'hui sont le fruit de recherches cliniques visant à réduire ces facteurs de risques. C'est pourquoi plusieurs études récentes remettent en cause ce seuil de 1,5 mm de perte marginale la première année soit disant cliniquement satisfaisant. Après 37 mois de suivi Norton and al. constatent une perte osseuse marginale moyenne de 0,65 mm.²⁰ D'autres auteurs comme Linkevičius vont même jusqu'à proposer un « Zero Bone Loss » concept basé sur l'optimisation de l'ensemble des composantes du traitement implantaire.²¹ Les conséquences d'une perte d'os marginal sont multiples.

Premièrement, Wang et al. démontrent la corrélation entre la perte d'os marginal et l'échec esthétique avec un Pink Esthetic Score inversement proportionnel au marginal bone loss.²²

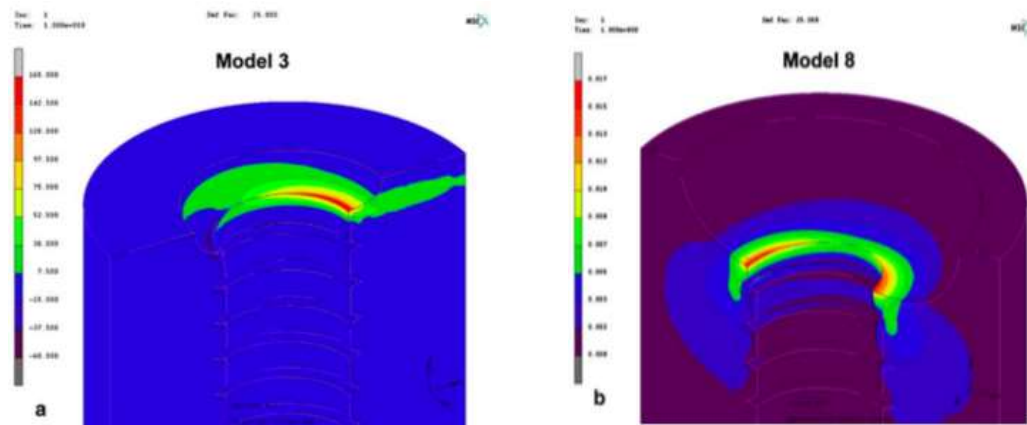
²⁰ Norton, « Multiple single-tooth implant restorations in the posterior jaws: maintenance of marginal bone levels with reference to the implant-abutment microgap ».

²¹ Linkevičius et al., « Implant neck or 1-time abutment level treatment ? : early outcome of bone and soft tissue from a RCT ».

²² Wang et al., « The role of implant-tooth distance on marginal bone levels and esthetics ».

En 2006 Cehreli et Akça étudie t les conséquences d'une perte progressive d'os marginal sur la répartition des contraintes exercées autour de l'implant, une perte de 2 mm d'os marginal doublant le gradient de contraintes exercées autour de l'implant.²³

Figure 8 : Répartition des contraintes après simulation de perte osseuse péri-implantaire



Source : Akca et Cehreli, « Biomechanical consequences of progressive marginal bone loss around oral implants », 2006.

En contradiction, Kitamura et al. décrivent des contraintes similaires pour les modèles avec ou sans résorption d'os marginal.²⁴ Hernandez-Marcos et al. montrent que les implants courts offrent une alternative dans la réhabilitation des sites avec peu d'os disponible.²⁵

Un calcul simple permet de constater que 1,5 mm de perte osseuse marginale d'un implant cylindrique de 6 mm constitue une exposition de 25 % de sa surface contre 15 % pour un implant de 10 mm. De plus Raaj et al., constatent que la longueur de l'implant, même si elle n'est pas la principale caractéristique, participe proportionnellement à la dissipation des contraintes.²⁶

Toutes ces données témoignent que l'influence de la stabilité crestale sur le taux de survie d'un implant est encore plus importante pour les implants courts.

²³ Akca et Cehreli, « Biomechanical consequences of progressive marginal bone loss around oral implants : a finite element stress analysis ».

²⁴ Kitamura et al., « Influence of marginal bone resorption on stress around an implant : a three-dimensional finite element analysis ».

²⁵ Hernández-Marcos, Hernández-Herrera, et Anitua, « Marginal bone loss around short dental implants restored at implant level and with transmucosal abutment : a retrospective study ».

²⁶ Raaj et al., « Comparative evaluation of implant designs : influence of diameter, length, and taper on stress and strain in the mandibular segment a three dimensional finite element analysis ».

1.4 Positionnement tridimensionnel

Le positionnement tridimensionnel d'un implant joue un rôle déterminant dans le résultat esthétique d'un traitement. Chen et al. étudient l'influence du biotype gingival, de la position 3D et du design de l'implant, sur le résultat esthétique de 42 implants antérieurs. Ils concluent que le positionnement 3D est le facteur qui a le plus d'influence. ²⁷

Des règles de positionnement claires, basées sur des constatations biologiques, font aujourd'hui consensus.

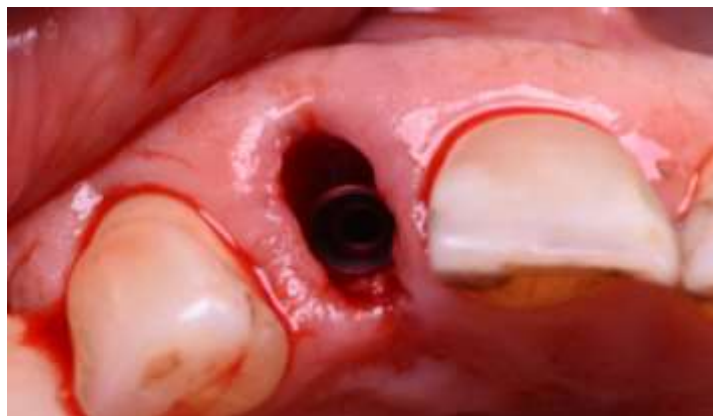Positionnement horizontal

Pour éviter la perte osseuse inter proximale, un implant doit se situer à 1,5-2 mm des dents adjacentes afin d'assurer une bonne vascularisation osseuse péri-implantaire et d'éviter que le processus de remodelage osseux faisant suite à la pose de l'implant n'affecte les dents adjacentes. ²⁸

La distance entre deux implants doit être au minimum de 3 mm afin de maintenir une stabilité crestale inter-implantaire favorisant la présence d'une papille inter-dentaire esthétique. ²⁹

Dans le sens bucco-lingual, une épaisseur d'os d'au moins 2 mm, et préférablement 4 mm, est nécessaire pour maintenir un résultat esthétique dans le temps. ³⁰

Figure 9 : Photo positionnement vestibulo-palatin d'un implant



Source : Auteur, 2019.

²⁷ Chen, Darby, et Reynolds, « A prospective clinical study of non-submerged immediate implants : clinical outcomes and esthetic results ».

²⁸ Esposito, Ekestubbe, et Gröndahl, « Radiological evaluation of marginal bone loss at tooth surfaces facing single Brånemark implants ».

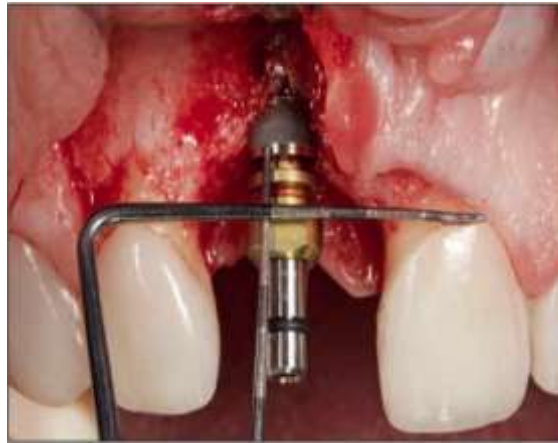²⁹ Tarnow, Cho, et Wallace, « The effect of inter-implant distance on the height of inter-implant bone crest ».

³⁰ Grunder, Gracis, et Capelli, « Influence of the 3-d bone-to-implant relationship on esthetics ».

Positionnement vertical

L'espace biologique implantaire décrit précédemment détermine la position verticale de l'implant. L'implant doit être positionné entre 3 et 4 mm apicalement par rapport à la position du collet gingival envisagée. Le non-respect de cette règle favorisera une réaction inflammatoire péri-implantaire. L'ensemble de ces règles de positionnement cherche à guider le praticien lors de sa procédure chirurgicale. Elles sont nécessaires à la réussite du traitement.

Figure 10 : Vérification de la position corono-apicale d'un implant



Source : Happe, et Körner, *Réhabilitation esthétique en implantologie : chirurgie et prothèse*, 2020.

1.5 Critères esthétiques

Plusieurs méthodes d'évaluation ont été élaborées pour juger la qualité d'une réhabilitation esthétique.

La plus utilisée aujourd'hui en implantologie est celle qui recourt à l'index mis au point par Furhauser et al. en 2005 sous le nom de « Pink Esthetic Score » (PES).³¹

Cet index consiste à relever 7 paramètres concernant les tissus mous péri-implantaires : 1 - papille mésiale, 2 - papille distale, 3 - position du collet, 4 - forme de la gencive marginale, 5 - convexité vestibulaire des tissus mous, 6 - couleur des tissus mous, 7 - texture des tissus mous.

Chaque critère est noté par 0, 1 ou 2 points pour un maximum de 14 points.

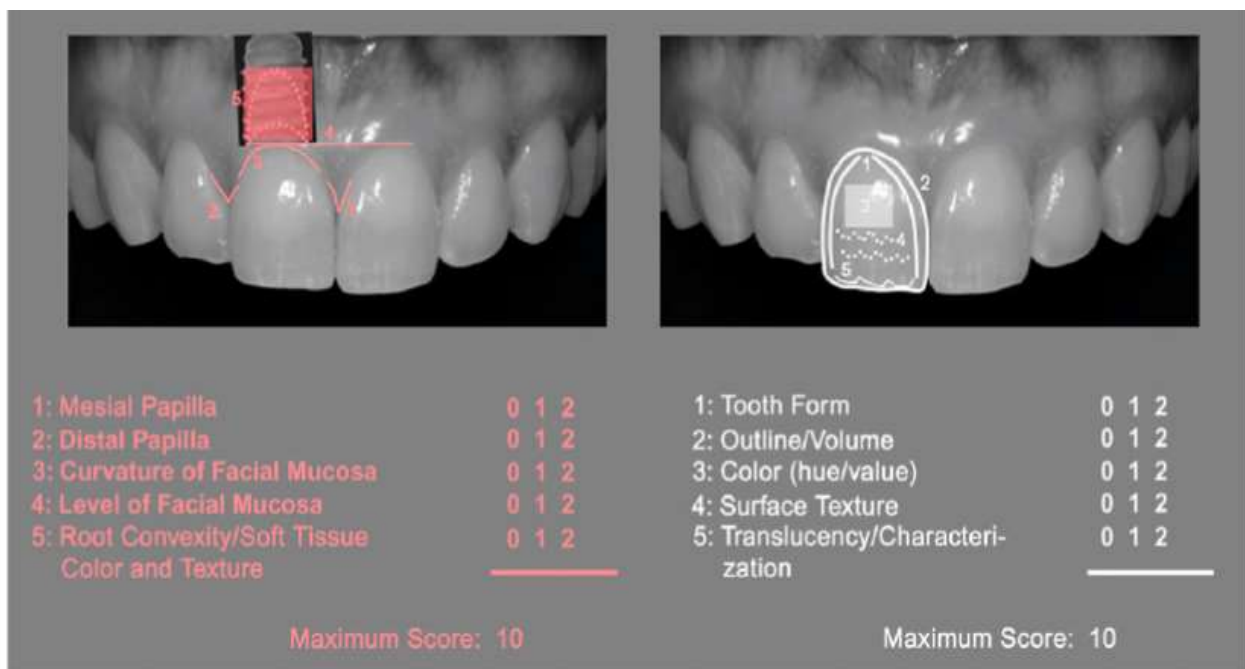
Ce système de notation reproductible et simple permet d'évaluer les tissus mous péri-implantaires de chaque restauration unitaire.

³¹ Fürhauser et al., « Evaluation of soft tissue around single-tooth implant crowns : the pink esthetic score ».

Meijer et al. proposent une échelle permettant d'évaluer la qualité de la partie prothétique par le « White Esthetic Score » (WES) qui intègre les notions de position du bord libre, de translucidité, d'état de surface de la couronne, et de choix de la teinte.³²

Belser et al. ont alors proposé un index combinant les deux cités précédemment, qui nous semble le plus à même d'évaluer un traitement implantaire.³³ Il est composé de 10 points notés 0, 1 ou 2 pour une note maximum de 20 points repartis comme ci-après (cf. figure 11).

Figure 11 : Illustration d'un PES/WES score d'après Belser et al.



Source : Belser et al., « Outcome evaluation of early placed maxillary anterior single-tooth implants using objective esthetic criteria : a cross-sectional, retrospective study in 45 patients with a 2- to 4-year follow-up using pink and white esthetic scores ». 2019.

³² Meijer et al., « A new index for rating aesthetics of implant-supported single crowns and adjacent soft tissues : the implant crown aesthetic index ».

³³ Belser et al., « Outcome evaluation of early placed maxillary anterior single-tooth implants using objective esthetic criteria : a cross-sectional, retrospective study in 45 patients with a 2- to 4-year follow-up using pink and white esthetic scores ».

2 : Caractéristiques implantaires

2.1 Etat de surface

L'état de surface, communément appelé « lisse », de la grande majorité des implants posés dans les années 1980 était similaire aux implants du Professeur Brånemark.

Néanmoins des 1971, Baumhammers et al. ont analysé la réponse cellulaire au contact d'un état de surface modifié. Leur étude décrit une meilleure fixation des cellules conjonctives sur une surface rugueuse.³⁴

En 1981 Albrektsson et Brånemark évoquent d'ores et déjà le procédé d'anodisation de la surface implantaire pour améliorer la fixation des cellules osseuses.³⁵

Depuis la fin des années 1990 l'état de surface lisse est progressivement abandonné au profit d'un état de surface modérément rugueux.³⁶

De nombreuses études ont prouvé sa supériorité en matière de rapidité d'ostéointégration, de contact os-implant, ou de résultat à long terme.³⁷ Il influence les réponses biologique et mécanique.

Les micro-rugosités vont permettre d'augmenter la stabilité primaire en améliorant le contact os-implant. Elles améliorent la réponse cellulaire en stabilisant le caillot sanguin bénéficiant d'un meilleur espace de fixation pour la fibrine. Elles favorisent l'activation plaquettaire et la libération de facteurs de croissance déterminants lors de la cicatrisation osseuse.³⁸

Dohan et al. proposent une classification des différents types de rugosités.³⁹

Figure 12 : Description de la rugosité des différents états de surface

	2/ Height deviation amplitude (Sa)
S	Smooth. Sa = 0 to 0.4 μm
Mi	Minimal. Sa = 0.5 to 1 μm
Mo	Moderate. Sa = 1 to 2 μm
Ma	Maximal. Sa > 2 μm

Source : Dohan Ehrenfest et al., « Classification of osseointegrated implant surfaces : materials, chemistry and topography », 2010.

³⁴ Baumhammers, Baumhammers, et Conway, « Scanning electron microscopy of bladevent implants ».

³⁵ Albrektsson et al., « Osseointegrated titanium implants : requirements for ensuring a long-lasting, direct bone-to-implant anchorage in man ».

³⁶ Wennerberg, Albrektsson, et Chrcanovic, « Long-term clinical outcome of implants with different surface modifications ».

³⁷ Albrektsson et Wennerberg, « On osseointegration in relation to implant surfaces ».

³⁸ Feller et al., « Cellular responses evoked by different surface characteristics of intraosseous titanium implants ».

³⁹ Dohan Ehrenfest et al., « Classification of osseointegrated implant surfaces : materials, chemistry and topography ».

Plusieurs procédés permettent d'obtenir une surface modérément rugueuse : le sablage seul, le sablage associé à un mordantage, l'anodisation.

J'ai choisi de vous détailler ci-après le procédé de fabrication de trois des plus célèbres états de surface modérément rugueux disponibles sur le marché.

SLActiv® (Straumann)


Sablage par grain de corindon 0,25-0,5 mm à 5 Bar.

Mordantage à l'acide.

Rinçage dans une solution avec protection azotée pour éviter toute exposition à l'air.

Stockage dans une solution NaCl.

Figure 13 : Illustration état de surface SLActiv® de Straumann AG®



Source : Straumann Holding AG, 2019.


Tiultra® (Nobel Biocare)

Anodisation dans un bain électrolytique d'acide phosphorique.

Une couche d'oxyde va alors se former à la surface de l'implant.

Un gradient de rugosité croissant est créé du col à l'apex.

Figure 14 : Illustration état de surface Tiultra® de Nobel Biocare®




Source : Nobel Biocare, 2020

MTX® (Zimmer Biomet)

Sablage Hydroxyapatite.

Rinçage doux pour éliminer les débris.

Figure 15 : Illustration état de surface MTX de Zimmer Biomet®



Source : Zimmer Biomet, 2019.

Les surfaces SLA® et Tiunite® ont été modifiées en SLActiv® et Tiultra® afin d'améliorer leur hydrophilie, ceci grâce au rinçage dans une solution sous protection azoté pour le SLactiv® et grâce au gradient de rugosité pour le Tiultra®. Nous reviendrons sur cette notion d'hydrophilie dans une des parties suivantes.

La revue systématique de Wenneberg et al. étudie les résultats à long terme de différents états de surface. Elle conclue que les techniques d'obtention d'état de surface modérément rugueux par sablage, mordantage ou anodisation permettent toutes d'obtenir un taux de survie implantaire à long terme satisfaisant et une perte osseuse marginale à plus de 10 ans de 0,809 mm avec sablage (975 implants) 1,597 mm avec anodisation (261 implants) et de 1,356 mm avec sablage et mordantage (834 implants).⁴⁰

Cette revue démontre la supériorité des états de surface modérément rugueux mais ne permet pas d'établir une hiérarchie au sein de la catégorie.

⁴⁰ Wennerberg, Albrektsson, et Chrcanovic, « Long-term clinical outcome of implants with different surface modifications ».

Tableau 1 : Perte osseuse péri-implantaire selon l'état de surface, la surface soulignée obtient de meilleurs résultats de manière statistiquement significative

Turned vs <u>Blasted</u>	0.001
Turned vs <u>Anodised</u>	< 0.001

Source : Wennerberg, Albrektsson, et Chrcanovic, « Long-term clinical outcome of implants with different surface modifications », 2018.

Il n'y a pas d'étude qui permettent clairement d'affirmer la supériorité d'un état de surface modérément rugueux vis à vis d'un autre. D'après Velasco-Ortega et al. c'est un sujet qui reste controversé et qui nécessite de plus amples investigations. ⁴¹

Dans l'état actuel des connaissances, l'implantologue dispose d'informations pour sélectionner un état de surface modérément rugueux, obtenu par un processus détaillé et reproductible, dont les propriétés auront été étudiées par plusieurs investigations cliniques.

2.2 Connectique

Les forces lors du cycle masticatoire se répercutent directement sur la connexion implant-pilier. La connaissance des limites mécaniques et fonctionnelles des différents types de connectiques implant-pilier est essentielle car reconnue comme directement liée au succès du traitement implantaire.

Un défaut d'adaptation mécanique entre le pilier et l'implant aura des conséquences biologiques. Le « micro-gap » présent au niveau de l'interface implant-pilier, dû à une inadaptation des pièces prothétiques ou à la composante élastique du titane sous l'effet des forces masticatoires, provoque une colonisation bactérienne et favorise un état inflammatoire au niveau des tissus mous adjacents. ⁴²

⁴¹ Velasco-Ortega et al., « Comparison between sandblasted acid-etched and oxidized titanium dental implants : in vivo study ».

⁴² Ricomini Filho et al., « Preload loss and bacterial penetration on different implant-abutment connection systems ».

Figure 16 : Radiographie d'un micro-gap formé sous 200N à 30°

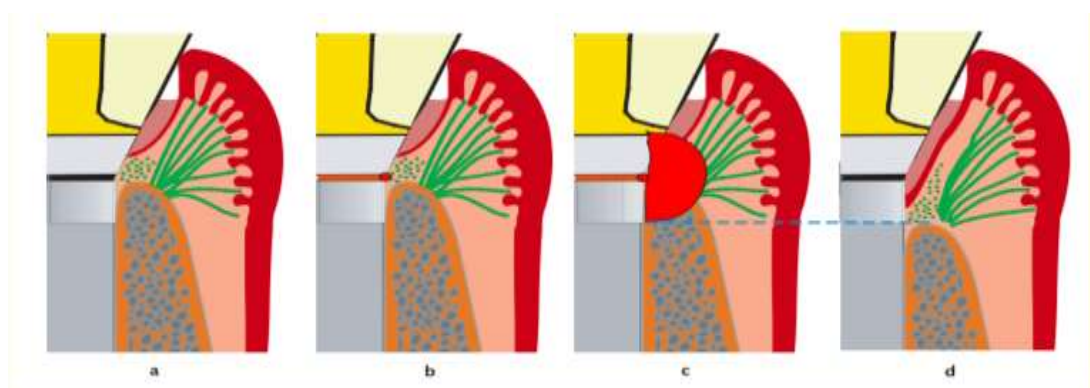


Source : Ricomini Filho et al., « Preload loss and bacterial penetration on different implant-abutment connection systems », 2010.

Les micromouvements de la connectique lors de sa mise en charge participent à la création du micro-gap et provoquent une usure des surfaces avec projection de particules de titane par effet de micro-pompe dans les tissus mous adjacents.

Ces particules favorisent également un état inflammatoire.⁴³

Figure 17 : Illustration de l'effet micro-pompe



Source : Zipprich H., « Mikrobewegungen am implantat-abutment-interface », 2017.

⁴³ Zipprich, « Mikrobewegungen am implantat-abutment-interface ».

Comme vu précédemment, une réponse inflammatoire chronique, ici issue d'une défaillance prothétique, entrainera une perte osseuse péri-implantaire et une augmentation du risque d'échec du traitement.

Différents types d'interface ont été développés par les firmes. Il est possible de les différencier en connectique externe ou interne et de les classer ainsi.

2.2.1 Les connectiques externes

Système le plus ancien, utilisés par les premiers implants Brånemark.

La partie mâle émerge du col de l'implant et la partie femelle se trouve à l'intérieur du pilier prothétique. La partie mâle peut être un hexagone externe simple ou crénelée.

Figure 18 : Exemple de connectique externe hexagonale



Source : Southern Implants, 2020.

2.2.2 Les connectiques internes

Elles sont aujourd'hui majoritaires sur le marché implantaire. De nombreuses variations existent, elles peuvent être divisées en deux sous catégories : coniques ou cylindriques.

Les connectiques internes coniques

Ce système repose sur le principe du cône morse ou soudure à froid. Cependant sur le marché il ne reste que très peu de cône morse véritable (ajustage maximum de 2,6°).

Bicon® propose encore un système qui correspond à la définition du cône morse avec un ajustage de 1,5°. Une fois mis en place le pilier sera inamovible. ⁴⁴

La plupart des connexions coniques disponibles vont être indexées avec des degrés d'ajustage supérieurs aux normes du cône morse. Pour exemple :

L'indexation peut se faire par un polygone :

- Synocta® octogone avec ajustage de 8° chez Straumann
- Conical connection CC® hexagone avec ajustage de 12° de Nobel Biocare

L'indexation peut se faire par un système de rainure :

- Crossfit® 4 rainures avec ajustage de 15° de Straumann AG

L'indexation peut se faire par des héli-cylindres :

- Ankylos C/X® 6 héli-cylindres avec ajustage de 5,7° de Dentsply

L'indexation peut se faire par un système de repositionnement unique

- ConicalSeal osseospeed ev® avec un ajustage de 11° de Astra

Les connectiques internes cylindriques

Aucune friction n'existe entre le pilier et l'implant.

Différentes formes d'indexations peuvent exister, par exemple :

- Connexion cylindrique trilobée, Replace tapered® de Nobel Biocare
- Connexion cylindrique Tube in Tube® de Camlog

Platform switching


Le platform switching est un concept développé grâce à l'apparition des connectiques internes. Il est basé sur le principe d'utilisation d'un pilier de diamètre inférieur à celui de la plate-forme implantaire. ⁴⁵

⁴⁴ Meleo et al., « Fixture-abutment connection surface and micro-gap measurements by 3d micro-tomographic technique analysis ».

⁴⁵ Rignon-Bret, Gérot, et Jakubowicz-Kohen, « Le concept de platform switching : revue de synthèse. »

Il a pour objectif de déplacer horizontalement le micro-gap, et de le positionner plus à distance des tissus adjacents.

Figure 19 : Comparaison d'un système implantaire sans (à gauche) et avec (à droite) platform-switching



Source : Nobel Biocare, 2019.

2.2.3 Etudes comparatives

De nombreuses études cherchent à comparer les différents types de connectiques.

Dans la majorité des études que nous allons citer, les principaux critères d'évaluation seront la perte osseuse marginale à court, moyen ou long terme et l'adaptation des pièces prothétiques avec ou sans forces appliquées.

Connectiques internes vs connectiques externes

En 2017 Kumari et al. publient une revue systématique de la littérature sur les connectiques et la présence d'un micro-gap. Ils constatent que toutes les études comparant connectiques externes et internes publient des résultats en faveur de ces dernières. Que ce soit en position statique ou mise en charge, les connectiques internes présentent un « micro-gap » et une colonisation bactérienne moins importante que les connectiques externes. ⁴⁶

⁴⁶ Mishra, Chowdhary, et Kumari, « Microleakage at the different implant abutment interface : a systematic review ».

Formiga et al. comparent la distribution du stress sous force axiale et oblique au sein de la structure implantaire et de l'os alvéolaire. Les résultats résumés dans le tableau ci après sont favorables aux connectiques internes.⁴⁷

Tableau 2 : Evaluation de la distribution du stress autour et au sein d'un implant selon le type de connectique (EH : External Hexagon ; IH : Internal Hexagon ; MT : Morse Taper)

Table 2 -Comparison of von Mises stresses in each structure of the systems evaluated.

	Vertical EH	Oblique EH	Vertical IH	Oblique IH	Vertical MT	Oblique MT
Structure	Maximum stress (MPa)					
Porcelain	43.5	1590	36.5	622	39.7	597
Metal structure	176	1590	85.4	622	106	597
Crown screw	74.1	5820	34,5	1450	24.2	1400
Abutment	118	6260	141	812	100	847
Abutment screw	77.6	7420	67,9	1310		
Implant	94	3580	212	1660	130	2200
Cortical bone	75	1010	96,5	706	42.6	642
Medullary bone	38.1	1350	25	302	22.1	251

Source : de Carvalho Formiga, « Evaluation using FEM on the stress distribution on the implant, prosthetic components and crown, with cone morse, external and internal hexagon connections », 2014.

En 2018, Caricasulo et al. publient une méta-analyse qui étudie l'influence du type de connectique sur la perte osseuse péri-implantaire.

Ce travail de méta-analyse révèle une différence significative en faveur des connectiques internes. Ils attribuent ce résultat aux meilleures performances biomécaniques (diminution du micro-gap et des micro-mouvements) et à une meilleure dissipation du stress péri-implantaire.⁴⁸

⁴⁷ de Carvalho Formiga et al., « Evaluation using FEM on the stress distribution on the implant, prosthetic components and crown, with cone morse, external and internal hexagon connections ».

⁴⁸ Caricasulo et al., « The influence of implant-abutment connection to peri-implant bone loss : a systematic review and meta-analysis ».

Comparaison des différents types de connectiques internes

Depuis 2007 une équipe de l'université de Frankfurt sous la direction de Zipprich réalise un travail remarquable en analysant radiologiquement, par camera à haute vitesse (1000 images/seconde) le comportement de plusieurs connectiques internes sous l'influence de forces obliques (200 N à 30°).^{49 50 51}

Les conclusions des ces différentes études, sont les suivantes.

- Les connectiques internes coniques présentent un micro-gap moins important que les connectiques internes cylindriques.
- Si l'angle du cône est trop fermé le pilier devient inamovible (cône morse véritable). S'il est trop ouvert la friction diminue et les micro-mouvements augmentent.
- Plus la longueur de la surface conique est importante plus la connectique est stable.

Aguirrebeitia et al. publient un essai clinique sur l'angle conique et le degré d'ajustage de la connectique (angle alpha). Un angle conique situé entre 9 et 15° semble être le meilleur compromis entre stabilité de la connectique et ergonomie (force de retrait).

Un degré d'ajustage entre 0,15 et 0,25° semble être le plus adapté pour minimiser la taille du micro-gap et les contraintes sur l'os péri-implantaire.⁵²

⁴⁹ Zipprich, « Mikrobewegungen am implantat-abutment-interface ».

⁵⁰ Zipprich et al., « The micromechanical behavior of implant-abutment connections under a dynamic load protocol ».

⁵¹ Zipprich et al., « A new experimental design for bacterial microleakage investigation at the implant-abutment interface : an in vitro study ».

⁵² Aguirrebeitia et al., « Dental implants with conical implant-abutment interface : influence of the conical angle difference on the mechanical behavior of the implant ».

Figure 20 : Illustration du degré d'ajustage entre les pièces prothétiques

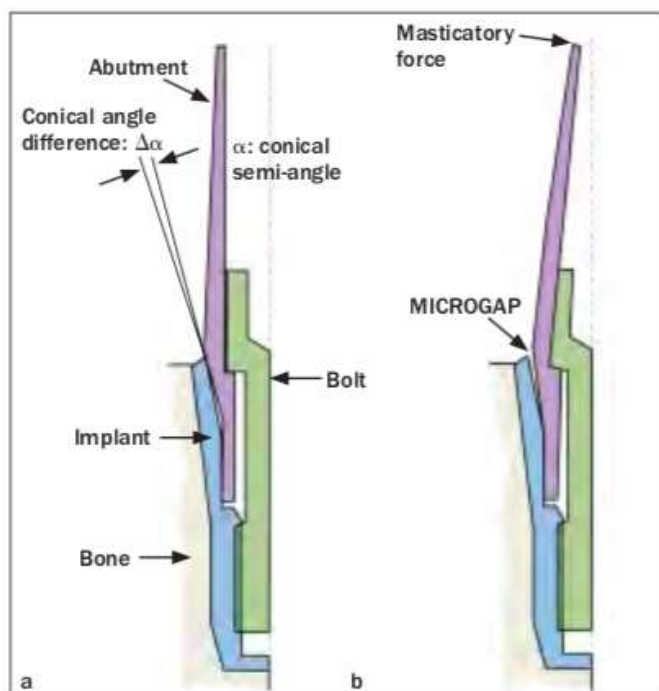


Fig 1 (a) Conical interface dental implant system. (b) Masticatory force induced microgap.

Source : Aguirrebeitia et al., « Dental implants with conical implant-abutment interface : influence of the conical angle difference on the mechanical behavior of the implant », 2013.

Plusieurs études ont étudié l'influence du type de connectique interne sur la perte osseuse péri-implantaire et sur le résultat esthétique.

Une méta-analyse de 2019 compare la perte osseuse péri-implantaire autour de connectiques internes coniques et cylindriques avec une durée de suivi moyen de 17,6 mois.

Yu et al. observent une perte significativement inférieure pour les coniques.⁵³

Grâce à une modélisation par éléments finis, Sarfaraz et al. étudient les contraintes exercées sur les structures implantaire et péri-implantaires selon le type de connectiques, cylindriques ou coniques. Selon les critères de Von Mises la contrainte sur les structures implantaire est plus élevée pour les connectiques à ajustement par friction que pour les passives et la contrainte sur l'os péri-implantaire est plus importante pour les connectiques à ajustement passif que pour les actives.⁵⁴

⁵³ Yu, Han, et Wang, « Is an internal tapered connection more efficient than an internal nontapered connection ? : a systematic review and meta-analysis ».

⁵⁴ Sarfaraz et al., « A three-dimensional finite element analysis of a passive and friction fit implant abutment interface and the influence of occlusal table dimension on the stress distribution pattern on the implant and surrounding bone ».

Une revue systématique de Coelho Goaito et al. étudie l'influence de la connectique implantaire sur les résultats esthétiques. De toutes les connectiques internes, les coniques semblent obtenir les meilleurs résultats à long terme et permettre la meilleure reproductibilité esthétique.⁵⁵

Une autre étude suit l'évolution du PES de trois types d'implants antérieurs (interne Conique, interne cylindrique, platform switching) sur une durée de trois ans. Aucune différence significative n'est constatée par les auteurs.⁵⁶

Il est important de préciser que dans cette étude, les auteurs ont choisi comme critère d'inclusion une hauteur de gencive kératinisée > 2 mm au niveau du site étudié.

Plus la friction de la connectique est importante plus la force nécessaire pour insérer le pilier augmentent.⁵⁷ Ergonomiquement, une friction trop importante peut être défavorable et influencer de manière négativement la reproductibilité des insertions désinsertion et communication avec le laboratoire.

Le groupe ITI, sous la direction de Belser et Buser, recommande de sélectionner un système implantaire d'utilisation simple et précis dans sa communication avec le laboratoire.

Apport du concept Platform switching

Une méta-analyse publiée en 2017 par Hsu et son équipe étudie l'effet du platform switching sur le maintien des tissus durs et mous péri-implantaire. Un suivi minimum de 12 mois est retenu comme critère d'inclusion. Les auteurs s'intéressent aux biotypes gingivaux présents dans chaque étude. Ils concluent qu'il faut manier les résultats sur les tissus mous avec précaution, car certaines études ne sélectionnent que des biotypes épais, ce qui favorise un résultat positif sur le maintien des tissus mous. Néanmoins, malgré les limitations de cette étude les auteurs concluent que le platform switching semblent avoir un effet bénéfique sur le maintien de l'os péri-implantaire.⁵⁸

La réduction du diamètre du pilier n'est pas sans conséquence. Une étude par éléments finis constate que le stress exercé sur l'os péri-implantaire est moins important avec un platform switching qu'avec une connectique à plat. Cependant le stress exercé sur les structures implantaires (col et pilier) est lui plus important et les auteurs appellent à la prudence sur l'importance de la diminution du diamètre du pilier et concluent que le platform switching augmentent le risque de fracture prothétique.⁵⁹

⁵⁵ Coelho Goaito et al., « Is the internal connection more efficient than external connection in mechanical, biological, and esthetical point of views ? : a systematic review ».

⁵⁶ Barwacz et al., « Pink esthetic score outcomes around three implant-abutment configurations : 3-year results ».

⁵⁷ Kofron et al., « In vitro assessment of connection strength and stability of internal implant-abutment connections ».

⁵⁸ Hsu, Lin, et Wang, « Effects of platform-switching on peri-implant soft and hard tissue outcomes : a systematic review and meta-analysis ».

⁵⁹ Liu et al., « The effect of platform switching on stress distribution in implants and periimplant bone studied by nonlinear finite element analysis ».

Pour ce qui est de l'importance du platform switching, un méta-analyse réalisée par Atieh et al. montre un niveau osseux péri-implantaire significativement plus stable lorsque la réduction du diamètre du pilier est supérieure à 0,8 mm soit un platform switching d'au moins 0,4 mm par coté.⁶⁰

Au vu de toutes ces données contradictoires, il est clair que la connectique implantaire idéale n'existe pas. Le choix du praticien doit se diriger vers une connectique la plus stable possible tout en privilégiant une ergonomie adaptée pour un usage quotidien.

Ainsi, l'optimisation de la jonction implant pilier privilégierait une connectique conique indexée à friction longue dont l'angle de conicité est compris entre 9 et 15° et le degré d'ajustage des pièces entre 0,15 et 0,25°.

2.3 Hydrophilie

Les recherches sur l'état de surface ont pour objectif d'améliorer la réponse biologique au contact de l'implant. Après sa mise en place la surface d'un implant est colonisée par les protéines, les ions, les lipides, les sucres contenus dans le sang et par les liquides tissulaires.

Figure 21 : Mouillabilité d'une surface implantaire photo-fonctionnalisée



Source : DIO Implants, 2019.

⁶⁰ Atieh, Ibrahim, et Atieh, « Platform switching for marginal bone preservation around dental implants : a systematic review and meta-analysis ».

Comme nous l'avons vu précédemment ce processus est affecté par la rugosité et la topographie de l'implant mais aussi par son énergie de surface.⁶¹

Les notions d'énergie de surface, de mouillabilité et d'angle de contact sont intimement liées.

Plus l'énergie de surface augmente plus l'angle de contact est faible et meilleure est la mouillabilité.

Généralement, un angle de contact supérieur à 90° définit une surface hydrophobe et un angle inférieur à 90° une surface hydrophile.

Kim et al. mesurent les angles de contact de deux surfaces implantaire, l'une lisse l'autre modérément rugueuse et obtiennent respectivement 87° et 66°.⁶²

Erikson et al. démontrent qu'une surface hydrophile permet une accélération des premières étapes cicatricielles autour d'un implant.⁶³

Le procédé d'hydrophilisation le plus documenté dans la littérature est l'exposition aux rayons UV ou photo-fonctionnalisation. L'ultra violet est un rayonnement électromagnétique dont la longueur d'onde est comprise entre 100 et 400 nm.

Après irradiation UV les formes rutil et anatase du dioxyde de titane vont être modifiées, l'exposition de groupe hydroxyles aura pour effet d'augmenter le caractère hydrophile de l'implant.

Park et al. étudient les effets d'une photo-fonctionnalisation à 257 nm sur des implants préalablement anodisés. Le groupe test (avec UV) a un angle de contact moyen à 22° contre 77° pour le groupe contrôle. Les auteurs constatent une amélioration significative du contact entre os et implant (Bone to Implant Contact, BIC) à 4 semaines pour le groupe test.⁶⁴

Shen et al. étudient des implants aux surfaces SLA. Le vieillissement biologique du titane est associé à la formation d'hydrocarbures. Dans cette étude les auteurs constatent que malgré la conservation dans une solution aqueuse, la dégradation biologique et la formation d'hydrocarbures persiste. Les auteurs constatent que la photo-fonctionnalisation par UV peut efficacement décontaminer la surface implantaire et participer à l'amélioration de la réponse cellulaire à la surface de l'implant.⁶⁵

D'après Nascimento et al. la réponse cellulaire idéale se fait lorsque l'angle de contact est compris entre 30° et 60°. En dessous de 30°, il se peut que la mouillabilité soit telle que les protéines subissent des modifications structurelles.⁶⁶

⁶¹ Park et al., « The effect of ultraviolet-c irradiation via a bactericidal ultraviolet sterilizer on an anodized titanium implant : a study in rabbits ».

⁶² Kim et al., « Surface characteristics and bioactivity of an anodized titanium surface ».

⁶³ Eriksson, Nygren, et Ohlson, « Implantation of hydrophilic and hydrophobic titanium discs in rat tibia : cellular reactions on the surfaces during the first 3 weeks in bone ».

⁶⁴ Park et al., « The effect of ultraviolet-c irradiation via a bactericidal ultraviolet sterilizer on an anodized titanium implant : a study in rabbits ».

⁶⁵ Shen et al., « The in vivo bone response of ultraviolet-irradiated titanium implants modified with spontaneously formed nanostructures : an experimental study in rabbits ».

⁶⁶ Nascimento et al., « Wettability study on natural rubber surfaces for applications as biomembranes ».

Une autre application clinique peut être la photo fonctionnalisation des grilles (mesh) titanes utilisées lors des reconstructions osseuses. Hirota et al. obtiennent des résultats encourageants.⁶⁷

2.4 Composition

Les implants courts et les implants de faibles diamètres font partie des thérapeutiques couramment utilisées. Les avis divergent sur l'influence de la réduction du diamètre et de la longueur d'un implant sur la survenue d'une fracture.^{68 69}

Quoi qu'il en soit, une amélioration de la résistance à la fracture, si elle ne se fait pas au détriment d'une autre propriété, est une avancée non négligeable.

Le Titane de grade IV ou Ti-cp est le « Gold Standard » pour la fabrication d'implant. Ses propriétés physiques sont présentées ci-dessous

Les propriétés mécaniques améliorées du TA6V sur le Ti-cp en font une alternative de choix. Son faible module élastique, sa résistance à la traction et à la dureté élevées font qu'il peut trouver son indication dans des situations cliniques où l'amélioration des propriétés mécaniques peut être favorable à la survie de l'implant.

Même si ces deux matériaux sont validés par des agences de veille sanitaire, plusieurs études réfléchissent sur la biocompatibilité à long terme des particules d'aluminium et de vanadium libérées lors de la corrosion de cet alliage.⁷⁰

Dans ce contexte les industriels cherchent à développer un alliage plus résistant sans impacter sa biocompatibilité.

L'adjonction de Zircane (13 à 17 %), matériau reconnu comme biocompatible, a été introduit par la firme Straumann AG.

En 2016 une méta-analyse compare l'alliage TiZr au TiCp et autres alliages. Les auteurs précisent que la résistance à la fracture du TiZr est supérieure de 40 % à celle du TiCp (953 Mpa). Une première étude retenue par les auteurs constate un taux de survie implantaire de 98 % et une perte osseuse marginale de 0,6 mm à 3 ans. Les auteurs retiennent ensuite plus particulièrement des études impliquant des implants de faibles diamètres, où le taux de survie implantaire est supérieur à 95 % et la perte osseuse péri-implantaire inférieure à 1 mm à 5 ans. Ils concluent que le TiZr est un alliage fiable qui peut plus

⁶⁷ Hirota et al., « Effects of ultraviolet photofunctionalization on bone augmentation and integration capabilities of titanium mesh and implants ».

⁶⁸ Allum, Tomlinson, et Joshi, « The impact of loads on standard diameter, small diameter and mini implants : a comparative laboratory study ».

⁶⁹ Pommer et al., « Meta-analysis of oral implant fracture incidence and related determinants ».

⁷⁰ Okazaki et Gotoh, « Comparison of metal release from various metallic biomaterials in vitro ».

particulièrement trouver son intérêt pour les implants de faibles diamètres dans des zones où des greffes pourraient être délicates. ⁷¹

En 2017 Lotz et al. comparent la qualité de la réponse cellulaire en fonction de la composition chimique de l'implant. Ils confrontent une surface Ti Cp SLA et une surface Ti-Zr sabler et mordancer. Les auteurs ne retrouvent pas de différence significative sur l'angle de contact ou la prolifération des lignées ostéoblastiques. ⁷²

Cinel et al. étudient, par modélisation d'éléments finis, la distribution du stress mécanique dans l'os péri-implantaire selon leur composition. Les auteurs constatent que l'os cortical qui dispose d'un module élastique et d'une résistance à la déformation plus importante que l'os trabéculaire se comporte comme un point d'appui et est systématiquement plus sollicité. Le Ti-Zr présente un module d'élasticité de 100Gpa plus proche de celui de l'os cortical (17 à 28Gpa) que le Ticp 110Gpa. Ce qui peut participer à une meilleure transmission des contraintes autour d'un implant. Cependant après analyse de la littérature les auteurs concluent qu'il n'existe pas d'études permettant d'affirmer de manière significative une meilleure dissipation des contraintes grâce à l'alliage Ti-Zr. ⁷³

Ainsi, selon la littérature, l'utilisation du Ti-Zr, hormis le surcoût qu'elle engendre, ne semble avoir que des aspects positifs.

2.5 Micro-spines

Lors de la mise en charge d'un implant, la majorité des contraintes s'exercent autour de la partie la plus cervicale de l'implant. ⁷⁴ C'est aussi par définition une zone déterminante pour la stabilité crestale. Le col de l'implant est un sujet de recherche décisif pour les industriels, et les implants avec micro-spines cervicales sont de plus en plus nombreux sur le marché.

⁷¹ Altuna et al., « Clinical evidence on titanium-zirconium dental implants : a systematic review and meta-analysis ».

⁷² Lotz et al., « Comparable responses of osteoblast lineage cells to microstructured hydrophilic titanium-zirconium and microstructured hydrophilic titanium ».

⁷³ Cinel et al., « Experimental evaluation of stress distribution with narrow diameter implants : a finite element analysis ».

⁷⁴ Meijer et al., « Stress distribution around dental implants : influence of superstructure, length of implants, and height of mandible ».

Figure 22 : Exemple d'implants avec micro-spires cervicales



Source : Niu et al, « Marginal bone loss around dental implants with and without microthreads in the neck : a systematic review and meta-analysis », 2017.

Une récente méta-analyse dirigée par Niu compare la stabilité crestale autour d'implants avec ou sans micro-spires cervicales. Elle n'inclue que des essais cliniques randomisés dont la période de suivi est supérieure à 1 an. Un design de micro-spire au niveau du col de l'implant peut significativement réduire la perte osseuse péri-implantaire d'un implant mis en charge. ⁷⁵

Grâce à une modélisation par éléments finis, Hansson et Werk étudient l'influence des micro-spires sur la distribution des contraintes au sein de l'os péri-implantaire. Les auteurs concluent que le design des spires cervicales influence les contraintes péri-implantaire, et que les micro-spires optimisent leurs distributions. ⁷⁶

D'après Almas et al. un micro-filetage diminue les contraintes exercés sur l'os péri-implantaire et augmente les contraintes exercés sur l'implant. Il améliore significativement le contact implant-os et augmente la stabilité primaire dans des zones défavorables. ⁷⁷

Cette dernière étude a un intérêt clinique lorsque le soulevé de sinus et la pose d'un implant sont simultanés.

Le col de l'implant est déterminant pour la stabilité primaire et la maîtrise des contraintes osseuses permet de préserver le bandeau d'os résiduel.

⁷⁵ Niu et al., « Marginal bone loss around dental implants with and without microthreads in the neck : a systematic review and meta-analysis ».

⁷⁶ Hansson et Werke, « The implant thread as a retention element in cortical bone, the effect of thread size and thread profile : a finite element study ».

⁷⁷ Al-Thobity, Kutkut, et Almas, « Microthreaded implants and crestal bone loss : a systematic review ».

Au vu des données de la littérature, les micro-spires semblent donc améliorer des éléments essentiels à la réussite du traitement implantaire, notamment une meilleure stabilité péri-implantaire et une meilleure dissipation des contraintes.

2.6 Surface lisse au contact osseux et péri-implantite

La majorité des implants utilisés aujourd'hui ont un état de surface modérément rugueux. Les avantages de cet état de surface en terme d'ostéointégration ne sont plus à démontrer.

Plusieurs auteurs considèrent que cet état de surface facilite l'accumulation de plaque et la formation d'un biofilm qui majorent le risque de péri-implantite.⁷⁸

Quirynen et al. étudient lors d'un essai clinique randomisé le comportement d'implants lisses et modérément rugueux chez des patients ayant un antécédent de parodontite sévère. Après un suivi de 5 ans, les auteurs ne retrouvent pas de différence significative (perte d'os péri-implantaire $p= 0,06$ et profondeur de sondage péri-implantaire $p= 0,09$) entre les deux types d'implants. Les auteurs décrivent une tendance selon laquelle, si le nombre de participants et le nombre d'années de suivi augmentaient d'un facteur 1,99, le nombre de péri-implantite serait significativement inférieur pour les surfaces lisses. Cependant, dans cette même étude le taux de survie cumulé est de 100 % pour les implants modérément rugueux contre 97,5 % pour les surfaces lisses.⁷⁹

Renvert et al., après revue systématique de la littérature, constatent que compte tenu de l'aspect plurifactoriel de la péri-implantite et du manque d'essais cliniques isolant uniquement l'état de surface, il est impossible d'imputer un rôle déterminant à l'état de surface dans l'apparition d'une péri-implantite.⁸⁰

Dans un ouvrage Linkevičius démontre que le positionnement juxta-osseux d'une surface lisse est associé à une augmentation de la perte osseuse péri-implantaire. Il cite notamment une étude où des implants « tissue level » sont positionnés supra juxta et infra-osseux, le niveau osseux se repositionne systématiquement au niveau de la jonction lisse-rugueux implantaire.⁸¹

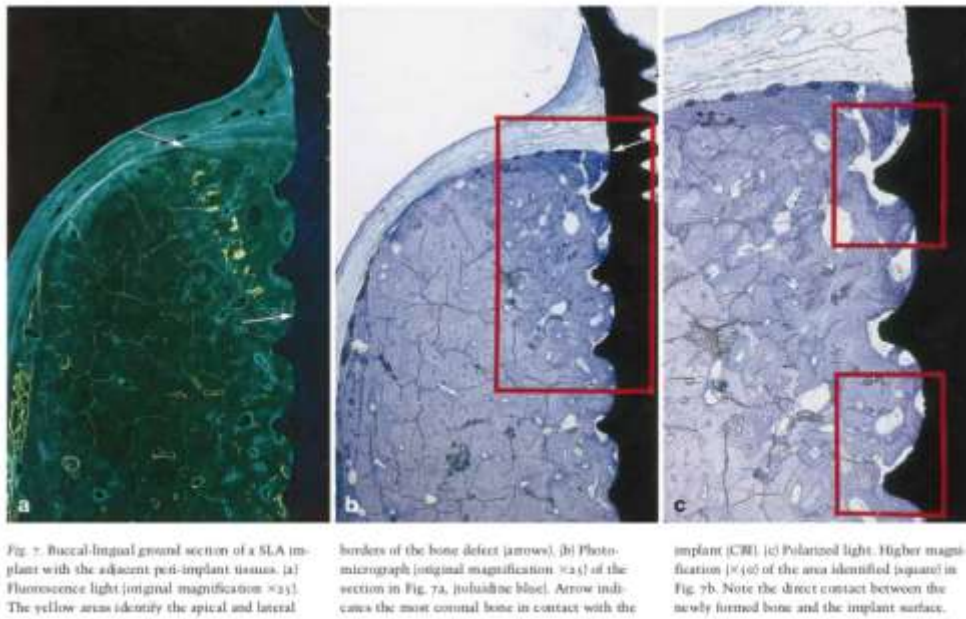
⁷⁸ Lang et Berglundh, « Periimplant diseases : where are we now ? : consensus of the seventh european workshop on periodontology ».

⁷⁹ Raes et al., « A 5-year randomized clinical trial comparing minimally with moderately rough implants in patients with severe periodontitis ».

⁸⁰ Renvert, Polyzois, et Claffey, « How do implant surface characteristics influence peri-implant disease ? »

⁸¹ Linkevičius, *Zero bone loss concepts*.

Figure 23 : Comparaison de la réostéointégration d'un implant lisse et d'un implant rugueux



Source : Renvert, « How do implant surface characteristics influence peri-implant disease ? », 2011.

Wiskott et Belser suggèrent qu'une surface lisse, par manque de dissipation des contraintes occlusales, génère une perte osseuse marginale.⁸²

Lindhe et al., après avoir induit puis traité de manière locale et systémique une péri-implantite, constatent une meilleure « réostéointégration » sur des implants modérément rugueux que sur des implants lisses (84 % vs 22 %)

Les implants rugueux favoriseraient une meilleure stabilité du caillot dans les phases précoces.⁸³

D'après notre analyse de la littérature, afin de minimiser la perte osseuse péri-implantaire, il semble plus judicieux de ne pas positionner une surface lisse en position infra-osseuse.

⁸² Wiskott et Belser, « Lack of integration of smooth titanium surfaces : a working hypothesis based on strains generated in the surrounding bone ».

⁸³ Persson et al., « Re-osseointegration after treatment of peri-implantitis at different implant surfaces : an experimental study in the dog ».

2.7 Macro-design

2.7.1 Conique/Cylindrique

Dans cette partie nous avons choisi de discuter dans un premier temps du choix de la forme d'un implant, conique ou cylindrique. Nous discuterons ensuite de l'intérêt des implants « tissue level ».

Hernandez alfaro et al. comparent la stabilité primaire d'un implant cylindrique (Astra Osseospeed®) et d'un implant conique (Mis Seven®). Les implants coniques obtiennent un torque d'insertion significativement supérieur aux implants cylindriques.

Un autre essai prospectif dirigé par Vianna dos Santos arrive à une conclusion similaire. Quel que soit l'état de surface des implants utilisés, le torque d'insertion est significativement supérieur pour les implants coniques.⁸⁴

Dans la littérature, la stabilité primaire idéale est un vaste débat et aucun consensus clair ne se dégage. Biologiquement, un torque d'insertion modéré paraît cohérent comme compromis entre limitation des micro-mouvements et possibilité de revascularisation autour de l'implant.

Figure 24 : Macro-design conique et cylindrique



Source : dos Santos, Elias, et Cavalcanti Lima, « The effects of superficial roughness and design on the primary stability of dental implants », 2011.

Sivrikaya étudient la répartition des contraintes autour d'implants coniques et d'implants cylindriques. Après analyse par éléments finis, les auteurs constatent qu'un design implantaire cylindrique permet

⁸⁴ dos Santos, Elias, et Cavalcanti Lima, « The effects of superficial roughness and design on the primary stability of dental implants ».

une meilleure distribution du stress péri-implantaire, car l'absorption des contraintes augmente au sein de l'implant.⁸⁵

Une revue systématique de la littérature dirigée par Lovatto ne permet pas de déceler une différence significative de stabilité crestale entre un implant cylindrique et un implant conique.

Au vu des données de la littérature, il nous semble donc approprié de réserver l'usage d'un implant conique aux situations dites de « challenges », comme peuvent par exemple l'être certaines extractions-implantations immédiates avec mise en esthétique où la stabilité primaire joue un rôle déterminant dans la réussite du traitement.

2.7.2 Col lisse

Les implants « tissue level »

Le déplacement de la jonction implant-pilier a pour objectif d'éloigner le micro-gap de la crête osseuse et d'éviter le déplacement apical de l'espace biologique à chaque déconnexion-connexions des pièces prothétiques. Cette configuration modifie la répartition des contraintes autour de l'implant.

Grâce à une simulation par éléments finis, Chang et al. mesurent les contraintes sous charge axiale et oblique d'un implant bone level et d'un implant tissue level. Les résultats sont résumés dans le tableau ci-dessous.

L'implant « bone level » permet une meilleure dissipation des contraintes dans l'os péri-implantaire lorsqu'il subit des forces obliques (57,53 Mpa vs 94,23 Mpa).⁸⁶

⁸⁵ Sivrikaya et Omezli, « The effect of tapered and cylindrical implants on stress distribution in different bone qualities : a finite element analysis ».

⁸⁶ Chang et al., « Biomechanical effect of a zirconia dental implant-crown system : a three-dimensional finite element analysis ».

Tableau 3 : Dissipation des contraintes autour d'implant « tissue level » et « bone level » selon le type d'os et selon l'angulation de la charge.

Table 5 Maximum von Mises stress (MPa) in different components of Straumann models in different bone qualities and different loading angles.

Products	Straumann							
	Type II				Type IV			
	Bone level		Tissue level		Bone level		Tissue level	
Loading angle	0°	30°	0°	30°	0°	30°	0°	30°
Crown	6.4455	80.7191	16.0696	253.2560	16.1588	73.6771	22.4397	234.1630
Abutment	12.6970	247.4260	85.4391	1203.0400	16.6552	359.1300	25.8439	382.8440
Screw	10.3743	96.3107	15.9071	210.7840	10.5059	116.1950	12.1518	181.6970
Implant	11.8742	234.5430	14.4268	339.8240	33.4159	240.8820	18.1096	374.1600
Cortex	8.7094	57.5333	7.6921	94.2295	33.8099	61.1688	11.2280	104.4830
Cancellous	0.7962	3.4723	1.3093	3.7415	1.0002	4.0189	1.2033	4.9687

Bone level

Tissue level

Source : Chang et al., « Biomechanical effect of a zirconia dental implant-crown system : a three-dimensional finite element analysis ».

Dans une étude similaire Araki et al. observent des résultats différents. La contrainte exercée après force oblique de 30° est inférieure autour des « tissue level ». ⁸⁷

Figure 25 : Dissipation des contraintes autour d'implants « tissue level » (TL) et « bone level » (BL)

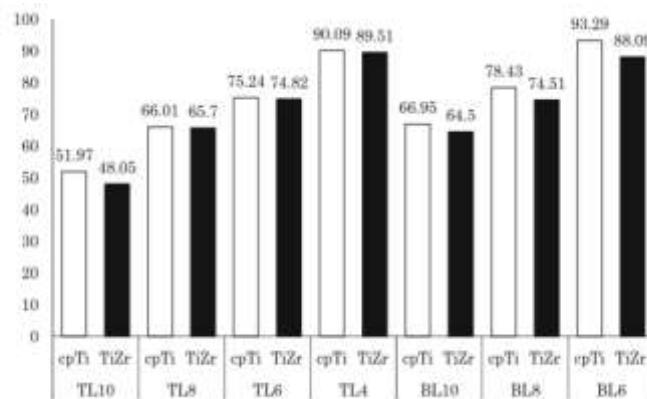


Fig. 6 Largest maximum principle stress value in cortical bone (MPa)

Source : Araki et al., « Three-dimensional finite element analysis of extra short implants focusing on implant designs and materials », 2020.

⁸⁷ Araki et al., « Three-dimensional finite element analysis of extra short implants focusing on implant designs and materials ».

Ainsi, il est difficile de tirer une conclusion sur la répartition des contraintes entre « bone level » et « tissue level ».

Un essai clinique randomisé avec un suivi de 5 ans mesure la perte osseuse péri-implantaire autour d'implants bone level et tissue level. Les auteurs observent une différence significative ($p < 0,001$) avec une différence de 0,85 mm de perte osseuse marginale en faveur des implants bone level.⁸⁸

Lors d'une étude similaire avec un suivi supérieur à 5 ans, Chappuis et al. observent des scores satisfaisant de Pink Esthetic Score ou de perte osseuse marginale quelque soit le design du col de l'implant. Cependant un meilleur maintien du niveau osseux péri-implantaire est obtenu grâce aux implants bone level.⁸⁹

Après une étude rétrospective de 10 ans sur plus de 1500 implants, Kim et al. affirment que les implants tissue level permettent des résultats très satisfaisants à long terme.⁹⁰

Le risque de récession étant peu prédictible et préjudiciable en secteur antérieur, nous pensons que les implants « tissue level » sont une alternative plus particulièrement envisageable en secteur postérieur.

2.8 Pièces intermédiaires

L'interface implant-pilier, hormis sur les implants « tissue level », est généralement situé au niveau de la crête osseuse. Comme vu précédemment lors de la mise en place d'une pièce prothétique transgingivale, un espace biologique se positionne entre la crête osseuse et le sulcus implantaire.

La phase de réalisation prothétique comporte selon le protocole un nombre plus ou moins important de déconnexions implantaires.

Une étude sur animaux dirigée par Abrahamsson a constaté que les déconnexions suivies de reconnexions de l'élément pilier de l'implant compromettaient la barrière muqueuse et avaient pour résultat une position plus « apicale » de la zone de tissu conjonctif.⁹¹

Une récente méta-analyse montre que ce protocole de déconnexion - reconnexion augmente significativement la perte osseuse péri-implantaire, en moyenne 0,28 mm à 1 an.⁹²

⁸⁸ Lago et al., « Crestal bone level around tissue-level implants restored with platform matching and bone-level implants restored with platform switching : a 5-year randomized controlled trial ».

⁸⁹ Chappuis et al., « Influence of implant neck design on facial bone crest dimensions in the esthetic zone analyzed by cone beam CT : a comparative study with a 5-to-9-year follow-up ».

⁹⁰ Kim et al., « Retrospective radiographic observational study of 1692 straumann tissue-level dental implants over 10 years : implant survival and loss pattern ».

⁹¹ Abrahamsson, Berglundh, et Lindhe, « The mucosal barrier following abutment dis/reconnection : an experimental study in dogs ».

⁹² Canullo et al., « Clinical consideration on strategies that avoid multiple connections and disconnections of implant abutments ».

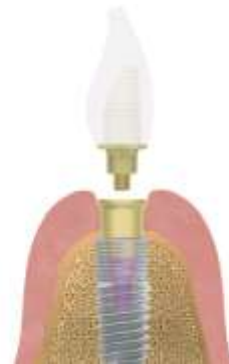Plusieurs firmes ont récemment développé des pièces prothétiques intermédiaires ayant pour but de protéger l'espace biologique péri-implantaire. Ces pièces sont connectées à l'implant le jour de sa pose ou le jour de sa mise en fonction, et toutes les phases prothétiques se réalisent à distance de l'espace biologique.

Voici deux pièces prothétiques respectivement commercialisées par Nobel Biocare® et Mis Implants® illustrant ce propos.

Figure 26 : Exemple de pièces prothétiques intermédiaires



A - Système On-1®



B - Système Misconnect®

Source : Nobel Biocare® (A) et Mis Implants® (B)

Ces pièces prothétiques ont des caractéristiques similaires. Elles comportent une connectique conique indexée et un traitement de surface décrit comme « muco intégrable ».

Une méta-analyse dirigée par Wang compare deux procédés prothétiques, d'une part des phases de déconnexions - reconnexions classiques et d'autre part la mise en place d'une pièce prothétique supra-implantaire non déposée durant toute la phase prothétique, dite technique « en un temps ».⁹³ Ils concluent que la technique « en un temps » obtient des résultats significativement supérieurs en ce qui concerne le maintien de l'os péri-implantaire. Néanmoins l'expression clinique reste difficilement perceptible.

Des résultats préliminaires publiés en 2019 par l'équipe de Linkevičius proposent après un mois de suivi des résultats cliniquement significatifs. Le groupe deconnexion-reconnexion affiche une perte osseuse marginale d'en moyenne 0,67 mm contre 0,13 mm pour le groupe « en un temps ».⁹⁴

⁹³ Wang et al., « The role of implant-tooth distance on marginal bone levels and esthetics ».

⁹⁴ Linkevičius et al., « Implant neck or 1-time abutment level treatment ? : early outcome of bone and soft tissue from a rct ».

Pour ce qui est de l'état de surface des pièces, Hall et al. publient un essai clinique randomisé dans lequel l'anodisation de surface en comparaison avec un titane usiné simple permet une meilleure santé gingivale péri-implantaire avec un saignement au sondage moins important et un meilleur maintien du tissu kératinisé.⁹⁵

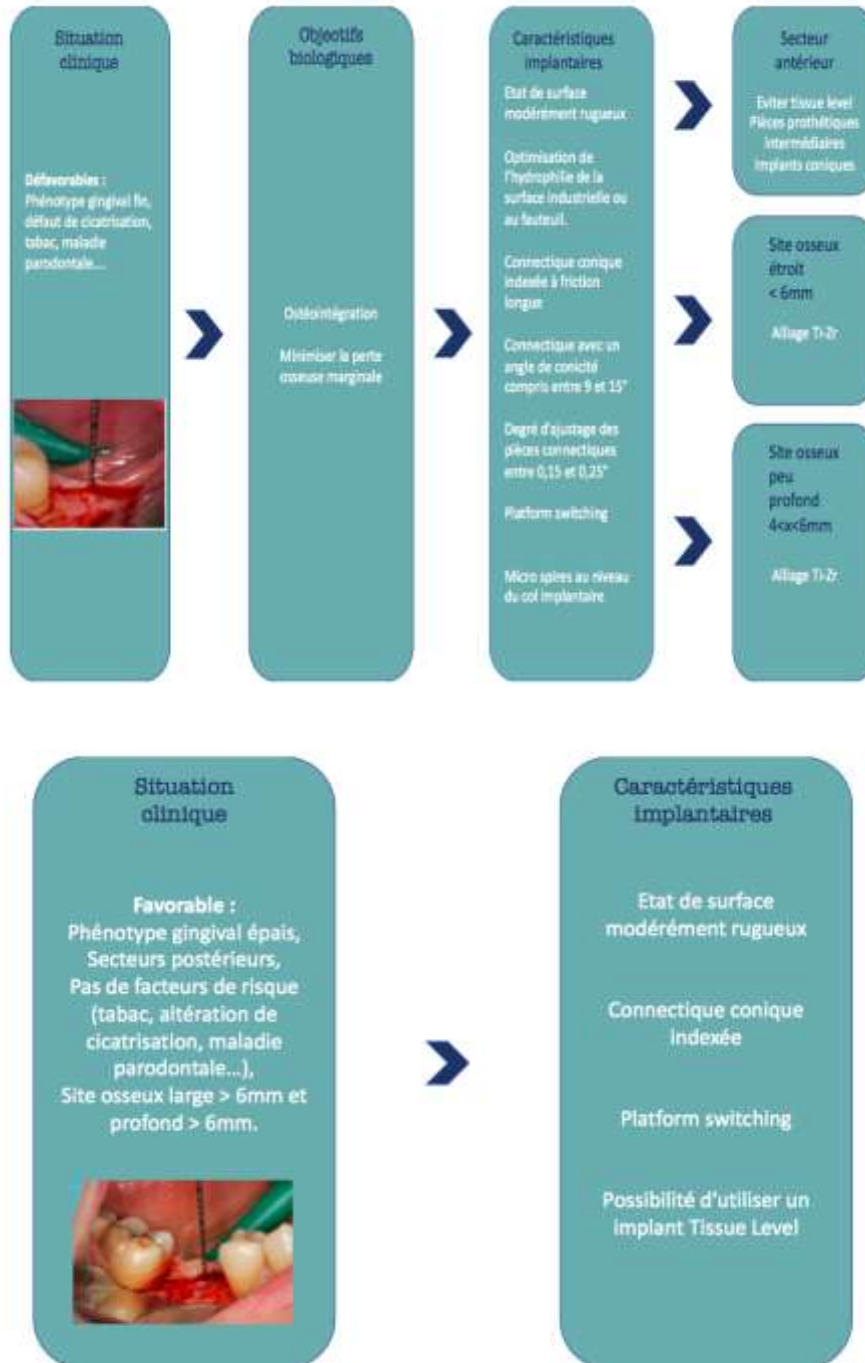
Ces pièces prothétiques présentent un profil favorable. La fiabilité de la connectique conique indexée, l'état de surface biocompatible, et l'objectif consistant à « sceller » l'espace biologique semblent favoriser la réussite du traitement implantaire. De plus, le caractère amovible de ces pièces leur confère un avantage par rapport aux implants tissu level, en terme de réintervention.

Cependant de plus amples investigations cliniques sont nécessaires afin de valider leur utilisation. Ainsi, nous pourrions proposer d'étudier la transmission des contraintes à l'os péri-implantaire comparant un système avec une jonction directe entre l'implant et le pilier et un système utilisant une pièce prothétique intermédiaire.

⁹⁵ Hall et al., « A randomized, controlled, clinical study on a new titanium oxide abutment surface for improved healing and soft tissue health ».

3 : Proposition d'un algorithme décisionnel

Figure 27 : Algorithme décisionnel



Source : Auteur, 2020.

Conclusion

Le respect des critères de succès de l'intégration biologique est un objectif indissociable du traitement implantaire.

L'innovation perpétuelle dans ce domaine, contribue à la réussite de nos traitements et autorise le praticien à réaliser des compromis inévitables.

Cependant, les nouveautés incessantes rendent difficile le choix d'un système implantaire.

Les derniers décrets, concernant les dispositifs médicaux imposant une validation scientifique préalable, vont provoquer de fait un tri en amont de l'offre implantaire qui, nous le souhaitons, bénéficiera aux praticiens et aux patients.

Les critères de choix sélectionnés arbitrairement dans ce travail (cf Tableau 1) nous semblent les plus significatifs cliniquement dans la conduite et la réussite du traitement. L'implantologue pourra ainsi, selon ces critères, traiter les cas dits favorables voire utiliser les innovations validées scientifiquement pour les cas plus complexes.

L'analyse de la littérature, permet au praticien d'exercer son esprit critique afin de distinguer le bénéfice/risque des innovations industrielles. Cependant, la culture de l'evidence-based-dentistry peut conduire le secteur vers l'établissement de monopôles industriels dont les innovations cliniques risqueraient de se tarir.

L'implantologue utilise un processus décisionnel issu de son expérience clinique et de l'enseignement académique qu'il a reçu, dont le résultat est l'optimisation et la gestion du risque avec le meilleur bénéfice pour le patient.

L'implantologie est une discipline où les facteurs de risques sont nombreux, la situation d'un exercice libéral ou hospitalier n'est pas toujours en adéquation avec la conception des essais cliniques. Le libre-arbitre et l'expérience clinique du praticien restent déterminants dans la réussite du traitement ; l'algorithme décisionnel que nous proposons accompagnera le praticien dans sa pratique.

Bibliographie

Abrahamsson, I., T. Berglundh, et J. Lindhe. « The mucosal barrier following abutment dis/reconnection : an experimental study in dogs ». *Journal of clinical periodontology* 24, no 8 (1997): 568-72. <https://doi.org/10.1111/j.1600-051x.1997.tb00230.x>.

Aguirrebeitia, J., M. Abasolo, J. Vallejo, et R. Ansola. « Dental implants with conical implant-abutment interface : influence of the conical angle difference on the mechanical behavior of the implant ». *The international journal of oral & maxillofacial implants* 28, no 2 (2013): e72-82. <https://doi.org/10.11607/jomi.2775>.

Akca, K., et M. C. Cehreli. « Biomechanical consequences of progressive marginal bone loss around oral implants : a finite element stress analysis ». *Medical & biological engineering & computing* 44, no 7 (2006): 527-35. <https://doi.org/10.1007/s11517-006-0072-y>.

Albrektsson, T., P.-I. Brånemark, H. A. Hansson, et J. Lindström. « Osseointegrated titanium implants : requirements for ensuring a long-lasting, direct bone-to-implant anchorage in man ». *Acta orthopaedica scandinavica* 52, no 2 (1981): 155-70. <https://doi.org/10.3109/17453678108991776>.

Albrektsson, T., et A. Wennerberg. « On osseointegration in relation to implant surfaces ». *Clinical implant dentistry and related research* 21, no Suppl. 1 (2019): 4-7. <https://doi.org/10.1111/cid.12742>.

Allum, S. R., R. A. Tomlinson, et R. Joshi. « The impact of loads on standard diameter, small diameter and mini implants : a comparative laboratory study ». *Clinical oral implants research* 19, no 6 (2008): 553-59. <https://doi.org/10.1111/j.1600-0501.2007.01395.x>.

Al-Thobity, A. M., A. Kutkut, et K. Almas. « Microthreaded implants and crestal bone loss : a systematic review ». *The journal of oral implantology* 43, no 2 (2017): 157-66. <https://doi.org/10.1563/aaid-joi-D-16-00170>.

Altuna, P., E. Lucas-Taulé, J. Gargallo-Albiol, O. Figueras-Álvarez, F. Hernández-Alfaro, et J. Nart. « Clinical evidence on titanium-zirconium dental implants : a systematic review and meta-analysis ». *International journal of oral and maxillofacial surgery* 45, no 7 (2016): 842-50. <https://doi.org/10.1016/j.ijom.2016.01.004>.

Araki, H., T. Nakano, S. Ono, et H. Yatani. « Three-dimensional finite element analysis of extra short implants focusing on implant designs and materials ». *International journal of implant dentistry* 6, no 1 (2020): 5. <https://doi.org/10.1186/s40729-019-0202-6>.

Atieh, M. A., H. M. Ibrahim, et A. H. Atieh. « Platform switching for marginal bone preservation around dental implants : a systematic review and meta-analysis ». *Journal of periodontology* 81, no 10 (2010): 1350-66. <https://doi.org/10.1902/jop.2010.100232>.

Balshi, T. J., G. J. Wolfinger, B. E. Stein, et S. F. Balshi. « A long-term retrospective analysis of survival rates of implants in the mandible ». *The international journal of oral & maxillofacial implants* 30, no 6 (2015): 1348-54. <https://doi.org/10.11607/jomi.3910>.

Barwacz, C. A., C. M. Stanford, U. M. Diehl, L. F. Cooper, J. Feine, M. McGuire, et E. T. Scheyer. « Pink esthetic score outcomes around three implant-abutment configurations : 3-year results ». *The international journal of oral & maxillofacial implants* 33, no 5 (2018): 1126-35. <https://doi.org/10.11607/jomi.6659>.

Baumhammers, A., I. Baumhammers, et J. C. Conway. « Scanning electron microscopy of bladevent implants ». *Oral implantology* 2, no 1 (1971): 25-40.

Belser, U. C., L. Grütter, F. Vailati, M. M. Bornstein, H.-P. Weber, et D. Buser. « Outcome evaluation of early placed maxillary anterior single-tooth implants using objective esthetic criteria : a cross-sectional, retrospective study in 45 patients with a 2- to 4-year follow-up using pink and white esthetic scores ». *Journal of periodontology* 80, no 1 (2009): 140-51. <https://doi.org/10.1902/jop.2009.080435>.

Berglundh, T., et J. Lindhe. « Dimension of the periimplant mucosa : biological width revisited ». *Journal of clinical periodontology* 23, no 10 (1996): 971-73. <https://doi.org/10.1111/j.1600-051x.1996.tb00520.x>.

Berglundh, T., J. Lindhe, K. Jonsson, et I. Ericsson. « The topography of the vascular systems in the periodontal and peri-implant tissues in the dog ». *Journal of clinical periodontology* 21, no 3 (1994): 189-93. <https://doi.org/10.1111/j.1600-051x.1994.tb00302.x>.

Brånemark, P.-I. « Osseointegration and its experimental background ». *The journal of prosthetic dentistry* 50, no 3 (1983): 399-410. [https://doi.org/10.1016/s0022-3913\(83\)80101-2](https://doi.org/10.1016/s0022-3913(83)80101-2).

Canullo, L., M. Tallarico, S. Gracis, X. Vela, X. Rodriguez, et U. Covani. « Clinical consideration on strategies that avoid multiple connections and disconnections of implant abutments ». *The international journal of periodontics & restorative dentistry* 40, no 1 (2020): 9-17. <https://doi.org/10.11607/prd.3642>.

Caricasulo, R., L. Malchiodi, P. Ghensi, G. Fantozzi, et A. Cucchi. « The influence of implant-abutment connection to peri-implant bone loss : a systematic review and meta-analysis ». *Clinical implant dentistry and related research* 20, no 4 (2018): 653-64. <https://doi.org/10.1111/cid.12620>.

Carvalho Formiga, M. de, R. T. Inoue, R. V. Zanetti, A. L. Zanetti, M. L. Teixeira, et F. Takamatsu. « Evaluation using FEM on the stress distribution on the implant, prosthetic components and crown, with cone morse, external and internal hexagon connections ». *Dental press implantology* 7, no 3 (2014): 67-75.

Chang, C.-L., C.-S. Chen, T. S. Yeung, et M.-L. Hsu. « Biomechanical effect of a zirconia dental implant-crown system : a three-dimensional finite element analysis ». *The international journal of oral & maxillofacial implants* 27, no 4 (2012): e49-57.

Chappuis, V., M. M. Bornstein, D. Buser, et U. Belser. « Influence of implant neck design on facial bone crest dimensions in the esthetic zone analyzed by cone beam CT : a comparative study with a 5-to-9-year follow-up ». *Clinical oral implants research* 27, no 9 (2016): 1055-64. <https://doi.org/10.1111/clr.12692>.

Chen, S. T., I. B. Darby, et E. C. Reynolds. « A prospective clinical study of non-submerged immediate implants : clinical outcomes and esthetic results ». *Clinical oral implants research* 18, no 5 (2007): 552-62. <https://doi.org/10.1111/j.1600-0501.2007.01388.x>.

Chrcanovic, B. R., J. Kisch, T. Albrektsson, et A. Wennerberg. « Survival of dental implants placed in sites of previously failed implants ». *Clinical oral implants research* 28, no 11 (2017): 1348-53. <https://doi.org/10.1111/clr.12992>.

Cinel, S., E. Celik, E. Sagirkaya, et O. Sahin. « Experimental evaluation of stress distribution with narrow diameter implants : a finite element analysis ». *The journal of prosthetic dentistry* 119, no 3 (2018): 417-25. <https://doi.org/10.1016/j.prosdent.2017.04.024>.

Cochran, D. L., J. S. Hermann, R. K. Schenk, F. L. Higginbottom, et D. Buser. « Biologic width around titanium implants : a histometric analysis of the implanto-gingival junction around unloaded and loaded nonsubmerged implants in the canine mandible ». *Journal of periodontology* 68, no 2 (1997): 186-98. <https://doi.org/10.1902/jop.1997.68.2.186>.

Coelho Goiato, M., E. Piza Pellizzer, E. Freitas da Silva, L. da Rocha Bonatto, et D. M. dos Santos. « Is the internal connection more efficient than external connection in mechanical, biological, and esthetical point of views ? : a systematic review ». *Oral and maxillofacial surgery* 19, no 3 (2015): 229-42. <https://doi.org/10.1007/s10006-015-0494-5>.

Dhima, M., V. Paulusova, C. Lohse, T. J. Salinas, et A. B. Carr. « Practice-based evidence from 29-year outcome analysis of management of the edentulous jaw using osseointegrated dental implants ». *Journal of prosthodontics* 23, no 3 (2014): 173-81. <https://doi.org/10.1111/jopr.12084>.

Dohan Ehrenfest, D. M., P. G. Coelho, B.-S. Kang, Y.-T. Sul, et T. Albrektsson. « Classification of osseointegrated implant surfaces : materials, chemistry and topography ». *Trends in biotechnology* 28, no 4 (2010): 198-206. <https://doi.org/10.1016/j.tibtech.2009.12.003>.

Donath, K., M. Laass, et H. J. Günzl. « The histopathology of different foreign-body reactions in oral soft tissue and bone tissue ». *Virchows archiv. A, Pathological anatomy and histopathology* 420, no 2 (1992): 131-37. <https://doi.org/10.1007/BF02358804>.

dos Santos, M. V., C. N. Elias, et J. H. Cavalcanti Lima. « The effects of superficial roughness and design on the primary stability of dental implants ». *Clinical implant dentistry and related research* 13, no 3 (2011): 215-23. <https://doi.org/10.1111/j.1708-8208.2009.00202.x>.

Durual, S. « L'ostéointégration ». *Biomatériaux dentaires cliniques* 2, no 1 (2017): 72-75.

Eriksson, C., H. Nygren, et K. Ohlson. « Implantation of hydrophilic and hydrophobic titanium discs in rat tibia : cellular reactions on the surfaces during the first 3 weeks in bone ». *Biomaterials* 25, no 19 (2004): 4759-66. <https://doi.org/10.1016/j.biomaterials.2003.12.006>.

Esposito, M., A. Ekestubbe, et K. Gröndahl. « Radiological evaluation of marginal bone loss at tooth surfaces facing single Brånemark implants ». *Clinical oral implants research* 4, no 3 (1993): 151-57. <https://doi.org/10.1034/j.1600-0501.1993.040306.x>.

Feller, L., Y. Jadwat, R. A. G. Khammissa, R. Meyerov, I. Schechter, et J. Lemmer. « Cellular responses evoked by different surface characteristics of intraosseous titanium implants ». *Biomed research international* 2015 (2015): 171945. <https://doi.org/10.1155/2015/171945>.

Fürhauser, R., D. Florescu, T. Benesch, R. Haas, G. Mailath, et G. Watzek. « Evaluation of soft tissue around single-tooth implant crowns : the pink esthetic score ». *Clinical oral implants research* 16, no 6 (2005): 639-44. <https://doi.org/10.1111/j.1600-0501.2005.01193.x>.

Galindo-Moreno, P., A. León-Cano, I. Ortega-Oller, A. Monje, F. O Valle, et A. Catena. « Marginal bone loss as success criterion in implant dentistry : beyond 2 mm ». *Clinical oral implants research* 26, no 4 (2015): e28-34. <https://doi.org/10.1111/clr.12324>.

Gargiulo, A., F. Wentz, et B. Orban. « Dimensions and relations of the dentogingival junction in humans ». *The journal of periodontology* 32, no 3 (1961): 261-67. <https://doi.org/10.1902/jop.1961.32.3.261>.

Grunder, U., S. Gracis, et M. Capelli. « Influence of the 3-d bone-to-implant relationship on esthetics ». *The international journal of periodontics & restorative dentistry* 25, no 2 (2005): 113-19.

Guglielmotti, M., D. Olmedo, et R. Cabrini. « Research on implants and osseointegration ». *Periodontology* 2000 79, no 1 (2019): 178-89. <https://doi.org/10.1111/prd.12254>.

Hall, J., J. Neilands, J. Davies, A. Ekestubbe, et B. Friberg. « A randomized, controlled, clinical study on a new titanium oxide abutment surface for improved healing and soft tissue health ». *Clinical implant dentistry and related research* 21, no S1 (2019): 55-68. <https://doi.org/10.1111/cid.12749>.

Hansson, S., et M. Werke. « The implant thread as a retention element in cortical bone, the effect of thread size and thread profile : a finite element study ». *Journal of biomechanics* 36, no 9 (2003): 1247-58. [https://doi.org/10.1016/s0021-9290\(03\)00164-7](https://doi.org/10.1016/s0021-9290(03)00164-7).

Hernández-Marcos, G., M. Hernández-Herrera, et E. Anitua. « Marginal bone loss around short dental implants restored at implant level and with transmucosal abutment : a retrospective study ». *The international journal of oral & maxillofacial implants* 33, no 6 (2018): 1362-67.

<https://doi.org/10.11607/jomi.6740>.

Hirota, M., T. Ikeda, M. Tabuchi, T. Ozawa, I. Tohnai, et T. Ogawa. « Effects of ultraviolet photofunctionalization on bone augmentation and integration capabilities of titanium mesh and implants ». *The international journal of oral & maxillofacial implants* 32, no 1 (2017): 52-62.

<https://doi.org/10.11607/jomi.4891>.

Hsu, Y., G. Lin, et H. Wang. « Effects of platform-switching on peri-implant soft and hard tissue outcomes : a systematic review and meta-analysis ». *The international journal of oral & maxillofacial implants* 32, no 1 (2017): e9-24. <https://doi.org/10.11607/jomi.5140>.

Ivanovski, S., et R. Lee. « Comparison of peri-implant and periodontal marginal soft tissues in health and disease ». *Periodontology 2000* 76, no 1 (2018): 116-30.

<https://doi.org/10.1111/prd.12150>.

Jokstad, A., éd. *Osseointegration and dental implants*. Ames : Wiley-Blackwell, 2009.

Kim, K., B. Lee, X. Piao, H. Chung, et Y. Kim. « Surface characteristics and bioactivity of an anodized titanium surface ». *Journal of periodontal & implant science* 43, no 4 (2013): 198-205.

<https://doi.org/10.5051/jpis.2013.43.4.198>.

Kim, S., U. Jung, K. Cho, et J. Lee. « Retrospective radiographic observational study of 1692 Straumann tissue-level dental implants over 10 years : implant survival and loss pattern ». *Clinical implant dentistry and related research* 20, no 5 (2018): 860-66. <https://doi.org/10.1111/cid.12659>.

Kitamura, E., R. Stegaroiu, S. Nomura, et O. Miyakawa. « Influence of marginal bone resorption on stress around an implant : a three-dimensional finite element analysis ». *Journal of oral rehabilitation* 32, no 4 (2005): 279-86. <https://doi.org/10.1111/j.1365-2842.2004.01413.x>.

Kofron, M., M. Carstens, C. Fu, et H. Wen. « In vitro assessment of connection strength and stability of internal implant-abutment connections ». *Clinical biomechanics* 65 (2019): 92-99.

<https://doi.org/10.1016/j.clinbiomech.2019.03.007>.

Lago, L., L. da Silva, I. Martinez-Silva, et B. Rilo. « Crestal bone level around tissue-level implants restored with platform matching and bone-level implants restored with platform switching : a 5-year randomized controlled trial ». *The international journal of oral & maxillofacial implants* 33, no 2 (2018): 448-56. <https://doi.org/10.11607/jomi.6149>.

Lang, N., et T. Berglundh. « Periimplant diseases : where are we now ? : consensus of the seventh European workshop on periodontology ». *Journal of clinical periodontology* 38, no Suppl. 11 (2011): 178-81. <https://doi.org/10.1111/j.1600-051X.2010.01674.x>.

Linkevičius, R., J. Alkimavičius, A. Puišys, V. Valantiejiene, et T. Linkevičius. « Implant neck or 1-time abutment level treatment ? : early outcome of bone and soft tissue from a RCT ». *Clinical oral implants research* 30, no S19 (2019): 14-15. https://doi.org/10.1111/clr.21_13508.

Linkevičius, T. *Zero bone loss concepts*. Berlin : Quintessence Publishing, 2019.

Liu, S., S. Tang, J. Yu, W. Dai, Y. Bao, et D. Hu. « The effect of platform switching on stress distribution in implants and periimplant bone studied by nonlinear finite element analysis ». *The journal of prosthetic dentistry* 112, no 5 (2014): 1111-18. <https://doi.org/10.1016/j.prosdent.2014.04.017>.

Lotz, E., R. Olivares-Navarrete, S. Hyzy, S. Berner, Z. Schwartz, et B. Boyan. « Comparable responses of osteoblast lineage cells to microstructured hydrophilic titanium-zirconium and microstructured hydrophilic titanium ». *Clinical oral implants research* 28, no 7 (2017): e51-59. <https://doi.org/10.1111/clr.12855>.

Meijer, H. J., J. H. Kuiper, F. J. Starmans, et F. Bosman. « Stress distribution around dental implants : influence of superstructure, length of implants, and height of mandible ». *The journal of prosthetic dentistry* 68, no 1 (1992): 96-102. [https://doi.org/10.1016/0022-3913\(92\)90293-j](https://doi.org/10.1016/0022-3913(92)90293-j).

Meijer, H., K. Stellingsma, L. Meijndert, et G. Raghoobar. « A new index for rating aesthetics of implant-supported single crowns and adjacent soft tissues : the implant crown aesthetic index ». *Clinical oral implants research* 16, no 6 (2005): 645-49. <https://doi.org/10.1111/j.1600-0501.2005.01128.x>.

Meleo, D., L. Baggi, M. di Girolamo, F. di Carlo, R. Pecci, et R. Bedini. « Fixture-abutment connection surface and micro-gap measurements by 3d micro-tomographic technique analysis ». *Annali dell'istituto superiore di sanita* 48, no 1 (2012): 53-58. https://doi.org/10.4415/ANN_12_01_09.

Mishra, S., R. Chowdhary, et S. Kumari. « Microleakage at the different implant abutment interface : a systematic review ». *Journal of clinical and diagnostic research* 11, no 6 (2017): ZE10-15. <https://doi.org/10.7860/JCDR/2017/28951.10054>.

Nascimento, R., S. Ramos, I. Bechtold, et A. Hernandez. « Wettability study on natural rubber surfaces for applications as biomembranes ». *ACS biomaterials science & engineering* 4, no 8 (2018): 2784-93. <https://doi.org/10.1021/acsbomaterials.8b00723>.

Niu, W., P. Wang, S. Zhu, Z. Liu, et P. Ji. « Marginal bone loss around dental implants with and without microthreads in the neck : a systematic review and meta-analysis ». *The journal of prosthetic dentistry* 117, no 1 (2017): 34-40. <https://doi.org/10.1016/j.prosdent.2016.07.003>.

Norton, M. « Multiple single-tooth implant restorations in the posterior jaws : maintenance of marginal bone levels with reference to the implant-abutment microgap ». *The international journal of oral & maxillofacial implants* 21, no 5 (2006): 777-84.

Okazaki, Y., et E. Gotoh. « Comparison of metal release from various metallic biomaterials in vitro ». *Biomaterials* 26, no 1 (2005): 11-21. <https://doi.org/10.1016/j.biomaterials.2004.02.005>.

Papaspyridakos, P., C.-J. Chen, M. Singh, H.-P. Weber, et G. O. Gallucci. « Success criteria in implant dentistry : a systematic review ». *Journal of dental Research* 91, no 3 (2012): 242-48. <https://doi.org/10.1177/0022034511431252>.

Park, K., J. Koak, S. Kim, C. Han, et S. Heo. « The effect of ultraviolet-c irradiation via a bactericidal ultraviolet sterilizer on an anodized titanium implant : a study in rabbits ». *The international journal of oral & maxillofacial implants* 28, no 1 (2013): 57-66. <https://doi.org/10.11607/jomi.2638>.

Persson, L. G., T. Berglundh, J. Lindhe, et L. Sennerby. « Re-osseointegration after treatment of peri-implantitis at different implant surfaces : an experimental study in the dog ». *Clinical oral implants research* 12, no 6 (2001): 595-603. <https://doi.org/10.1034/j.1600-0501.2001.120607.x>.

Pommer, B., L. Bucur, K. Zauza, G. Tepper, M. Hof, et G. Watzek. « Meta-analysis of oral implant fracture incidence and related determinants ». *Journal of oral implants*, 2014, ID 263925. <https://doi.org/10.1155/2014/263925>.

Raaj, G., P. Manimaran, C. Kumar, D. Sadan, et M. Abirami. « Comparative evaluation of implant designs : influence of diameter, length, and taper on stress and strain in the mandibular segment a three dimensional finite element analysis ». *Journal of pharmacy & bioallied sciences* 11, no Suppl. 2 (2019): S347-54. https://doi.org/10.4103/JPBS.JPBS_29_19.

Raes, M., R. D'hondt, W. Teughels, W. Coucke, et M. Quirynen. « A 5-year randomized clinical trial comparing minimally with moderately rough implants in patients with severe periodontitis ». *Journal of clinical periodontology* 45, no 6 (2018): 711-20. <https://doi.org/10.1111/jcpe.12901>.

Règlement (UE) 2017/745 du Parlement européen et du Conseil du 5 avril 2017 relatif aux dispositifs médicaux, modifiant la directive 2001/83/CE, le règlement (CE) n° 178/2002 et le règlement (CE) n° 1223/2009 et abrogeant les directives du Conseil 90/385/CEE et 93/42/CEE, Pub. L. No. 32017R0745, 117 *Journal officiel de l'Union européenne* (2017). <http://data.europa.eu/eli/reg/2017/745/oj/fra>.

Renvert, S., I. Polyzois, et N. Claffey. « How do implant surface characteristics influence peri-implant disease ? » *Journal of clinical periodontology* 38, no Suppl. 11 (2011): 214-22. <https://doi.org/10.1111/j.1600-051X.2010.01661.x>.

Ricomini Filho, A., F. Fernandes, F. Straioto, W. da Silva, et A. del Bel Cury. « Preload loss and bacterial penetration on different implant-abutment connection systems ». *Brazilian dental journal* 21, no 2 (2010): 123-29. <https://doi.org/10.1590/s0103-64402010000200006>.

Rignon-Bret, C., C. Gérot, et B. Jakubowicz-Kohen. « Le concept de platform switching : revue de synthèse. » *Implant* 19, no 2 (2013): 87-99.

Sarfraz, H., A. Paulose, K. Shenoy, et A. Hussain. « A three-dimensional finite element analysis of a passive and friction fit implant abutment interface and the influence of occlusal table dimension on the stress distribution pattern on the implant and surrounding bone ». *Journal of Indian prosthodontic society* 15, no 3 (2015): 229-36. <https://doi.org/10.4103/0972-4052.161559>.

Schierano, G., G. Ramieri, M. Cortese, M. Aimetti, et G. Preti. « Organization of the connective tissue barrier around long-term loaded implant abutments in man ». *Clinical oral implants research* 13, no 5 (2002): 460-64. <https://doi.org/10.1034/j.1600-0501.2002.130503.x>.

Shen, J., J. Liu, X. Chen, X. Wang, F. He, et H. Wang. « The in vivo bone response of ultraviolet-irradiated titanium implants modified with spontaneously formed nanostructures : an experimental study in rabbits ». *The international journal of oral & maxillofacial implants* 31, no 4 (2016): 776-84. <https://doi.org/10.11607/jomi.4309>.

Sivrikaya, E., et M. Omezli. « The effect of tapered and cylindrical implants on stress distribution in different bone qualities : a finite element analysis ». *The international journal of oral & maxillofacial implants* 34, no 6 (2019): e99–e105. <https://doi.org/10.11607/jomi.7513>.

Tarnow, D. P., S. C. Cho, et S. S. Wallace. « The effect of inter-implant distance on the height of inter-implant bone crest ». *Journal of periodontology* 71, no 4 (2000): 546-49. <https://doi.org/10.1902/jop.2000.71.4.546>.

Trindade, R., T. Albrektsson, P. Tengvall, et A. Wennerberg. « Foreign body reaction to biomaterials : on mechanisms for buildup and breakdown of osseointegration ». *Clinical implant dentistry and related research* 18, no 1 (2016): 192-203. <https://doi.org/10.1111/cid.12274>.

Velasco-Ortega, E., I. Ortiz-García, A. Jiménez-Guerra, L. Monsalve-Guil, F. Muñoz-Guzón, R. Perez, et F. Gil. « Comparison between sandblasted acid-etched and oxidized titanium dental implants : in vivo study ». *International journal of molecular sciences* 20, no 13 (2019): 3267. <https://doi.org/10.3390/ijms20133267>.

Wang, T., I. De Kok, S. Zhong, C. Vo, G. Mendonça, S. Nares, et L. Cooper. « The role of implant-tooth distance on marginal bone levels and esthetics ». *The international journal of oral & maxillofacial implants* 34, no 2 (2019): 499–505. <https://doi.org/10.11607/jomi.6809>.

Wennerberg, A., T. Albrektsson, et B. Chrcanovic. « Long-term clinical outcome of implants with different surface modifications ». *European journal of oral implantology* 11, no Suppl. 1 (2018): S123-36.

Wiskott, H. W., et U. C. Belser. « Lack of integration of smooth titanium surfaces : a working hypothesis based on strains generated in the surrounding bone ». *Clinical oral implants research* 10, no 6 (1999): 429-44. <https://doi.org/10.1034/j.1600-0501.1999.100601.x>.

Xie, G., J. Chen, H. Wang, et Y. Wang. « Morphological measurement of biologic width in chinese people ». *Journal of oral science* 49, no 3 (2007): 197-200.

<https://doi.org/10.2334/josnurd.49.197>.

Yu, X., Y. Han, et J. Wang. « Is an internal tapered connection more efficient than an internal nontapered connection ? : a systematic review and meta-analysis ». *The journal of prosthetic dentistry* 124, no 4 (2019): 431-38. <https://doi.org/10.1016/j.prosdent.2019.07.018>.

Zipprich, H. « Mikrobewegungen am implantat-abutment-interface ». *Implantologie : die zeitschrift fur die praaxis* 15, no 1 (2017): 31-46.

Zipprich, H., S. Miatke, R. Hmaidouch, et H. Lauer. « A new experimental design for bacterial microleakage investigation at the implant-abutment interface : an in vitro study ». *The international journal of oral & maxillofacial implants* 31, no 1 (2016): 37-44. <https://doi.org/10.11607/jomi.3713>.

Zipprich, H., P. Weigl, C. Ratka, B. Lange, et H. Lauer. « The micromechanical behavior of implant-abutment connections under a dynamic load protocol ». *Clinical implant dentistry and related research* 20, no 5 (2018): 814-23. <https://doi.org/10.1111/cid.12651>.

Table des figures

Figure 1 : Taux de survie implantaire selon Dhima et al.	2
Figure 2 : Calendrier de mise en œuvre de la réglementation européenne.....	3
Figure 3 : Coupe histologique de la relation os-implant	5
Figure 4 : Les différentes étapes de la biologie endo-osseuse lors de l'ostéointégration d'un implant	6
Figure 5 : Comparaison entre l'espace biologique d'une dent et celui d'un implant	7
Figure 6 : Illustration de l'insertion des fibres de collagène péri-implantaire et péri-dentaire.....	9
Figure 7 : Remodelage osseux après mise en fonction d'un implant.....	10
Figure 8 : Répartition des contraintes après simulation de perte osseuse péri-implantaire.....	11
.....	11
Figure 9 : Photo positionnement vestibulo-palatin d'un implant	12
Figure 10 : Vérification de la position corono-apicale d'un implant	13
Figure 11 : Illustration d'un PES/WES score d'après Belser et al.	14
Figure 12 : Description de la rugosité des différents états de surface.....	15
Figure 13 : Illustration état de surface SLActiv® de Straumann AG®	16
Figure 14 : Illustration état de surface Tiultra® de Nobel Biocare®	16
Figure 15 : Illustration état de surface MTX de Zimmer Biomet®	17
Figure 16 : Radiographie d'un micro-gap formé sous 200N à 30°	19
Figure 17 : Illustration de l'effet micro-pompe	19
Figure 18 : Exemple de connectique externe hexagonale	20
Figure 19 : Comparaison d'un système implantaire sans (à gauche) et avec (à droite) platform-switching	22
.....	22
Figure 20 : Illustration du degré d'ajustage entre les pièces prothétiques	25
Figure 21 : Mouillabilité d'une surface implantaire photo-fonctionnalisée	27
Figure 22 : Exemple d'implants avec micro-spires cervicales	31
Figure 23 : Comparaison de la réostéointégration d'un implant lisse et d'un implant rugueux	33
Figure 24 : Macro-design conique et cylindrique.....	34
Figure 25 : Dissipation des contraintes autour d'implants « tissue level » (TL) et « bone level » (BL).	36
Figure 26 : Exemple de pièces prothétiques intermédiaires.....	38
Figure 27 : Algorithme décisionnel.....	40

Table des tableaux

Tableau 1 : Perte osseuse péri-implantaire selon l'état de surface, la surface soulignée obtient de meilleurs résultats de manière statistiquement significative	18
Tableau 2 : Evaluation de la distribution du stress autour et au sein d'un implant selon le type de connectique (EH : External Hexagon ; IH : Internal Hexagon ; MT : Morse Taper)	23
.....	23
Tableau 3 : Dissipation des contraintes autour d'implant « tissue level » et « bone level » selon le type d'os et selon l'angulation de la charge.....	36

Vu, le Directeur de thèse

Vu, le Doyen de l'UFR d'Odontologie - Montrouge

Docteur Frédéric GAULTIER

Professeur Louis MAMAN

Vu, le Président d'Université de Paris

Professeur Christine CLERICI

Pour le Président et par délégation,

Le Doyen Louis MAMAN

Choix du système implantaire : critères de décision

Résumé :

L'implantologie orale est une discipline en perpétuelle évolution, nourrie par une recherche clinique abondante et de nombreuses innovations industrielles. Les autorités sanitaires, appuyées par la réglementation européenne, vont disposer d'outils administratifs permettant le contrôle de la mise sur le marché des dispositifs médicaux implantables. Des critères cliniques (respect de l'espace biologique, ostéointégration, stabilité primaire, stabilité osseuse péri-implantaire) validés par la communauté scientifique, ont permis d'évaluer l'impact d'une caractéristique implantaire (état de surface modérément rugueux, connectique interne, hydrophilie de la surface, etc.) sur le pronostic du traitement. Ainsi, après une revue de la littérature approfondie, nous aboutissons à la proposition d'un algorithme décisionnel simplifié, à même d'orienter le choix d'un système implantaire ad hoc pour le praticien implantologue.

Discipline :

Implantologie

Mots clés français (fMeSH et Rameau) :

Pose d'implant dentaire endo-osseux -- instrumentation -- Dissertation universitaire ; Littérature de revue comme sujet -- Dissertation universitaire ; Implants ostéo-intégrés (odontostomatologie) -- Thèses et écrits académiques ; Ostéo-intégration (odontostomatologie) -- Thèses et écrits académiques

English keywords (MeSH) :

Dental Implantation, Endosseous -- instrumentation -- Academic Dissertation ; Review Literature as Topic -- Academic Dissertation

Université de Paris
UFR d'Odontologie- Montrouge
1, rue Maurice Arnoux
92120 Montrouge