



HAL
open science

Réhabilitation buccodentaire chez les enfants porteurs de dysplasie ectodermique hypo/anhidrotique

Dany Kobeissi

► **To cite this version:**

Dany Kobeissi. Réhabilitation buccodentaire chez les enfants porteurs de dysplasie ectodermique hypo/anhidrotique. Médecine humaine et pathologie. 2022. dumas-04084875

HAL Id: dumas-04084875

<https://dumas.ccsd.cnrs.fr/dumas-04084875v1>

Submitted on 28 Apr 2023

HAL is a multi-disciplinary open access archive for the deposit and dissemination of scientific research documents, whether they are published or not. The documents may come from teaching and research institutions in France or abroad, or from public or private research centers.

L'archive ouverte pluridisciplinaire **HAL**, est destinée au dépôt et à la diffusion de documents scientifiques de niveau recherche, publiés ou non, émanant des établissements d'enseignement et de recherche français ou étrangers, des laboratoires publics ou privés.



Distributed under a Creative Commons Attribution - NonCommercial - NoDerivatives 4.0 International License

THESE

**POUR OBTENIR LE DIPLOME D'ETAT
DE DOCTEUR EN CHIRURGIE DENTAIRE**

Présentée et publiquement soutenue devant

Aix-Marseille Université
(Président : Monsieur le Professeur Éric BERTON)

Faculté des Sciences Médicales et Paramédicales
(Doyen : Monsieur le Professeur Georges LEONETTI)

Ecole de Médecine Dentaire
(Directeur : Monsieur le Professeur Bruno FOTI)

**Réhabilitation buccodentaire chez les enfants porteurs de dysplasie
ectodermique hypo/anhidrotique**

Présentée par

KOBEISSI Dany

Né(e) le 16/05/1997

À AUBAGNE

Thèse soutenue le **28/10/2022**

Devant le jury composé de

Président : Professeur TARDIEU Corinne

Assesseurs : Professeur LE GALL Michel

Professeur CATHERINE Jean-Hugues

Docteur BLANCHET Isabelle

Invité : Professeur RASKIN Anne

THESE

***POUR OBTENIR LE DIPLOME D'ETAT
DE DOCTEUR EN CHIRURGIE DENTAIRE***

Présentée et publiquement soutenue devant

Aix-Marseille Université
(Président : Monsieur le Professeur Éric BERTON)

Faculté des Sciences Médicales et Paramédicales
(Doyen : Monsieur le Professeur Georges LEONETTI)

Ecole de Médecine Dentaire
(Directeur : Monsieur le Professeur Bruno FOTI)

**Réhabilitation buccodentaire chez les enfants porteurs de dysplasie
ectodermique hypo/anhydrotique**

Présentée par

KOBEISSI Dany

Né(e) le 16/05/1997

À AUBAGNE

Thèse soutenue le **28/10/2022**

Devant le jury composé de

Président : Professeur TARDIEU Corinne

Assesseurs : Professeur LE GALL Michel

Professeur CATHERINE Jean-Hugues

Docteur BLANCHET Isabelle

Invité : Professeur RASKIN Anne

ADMINISTRATION

Doyens Honoraires	Professeur Professeur Professeur Professeur	Raymond SANGIUOLO† Henry ZATTARA André SALVADORI Jacques DEJOU
Directeur	Professeur	Bruno FOTI
Directeurs adjoints	Professeur Professeur	Michel RUQUET Anne RASKIN
Chargés de missions		
Formation Initiale	Professeur	Michel RUQUET
Recherche	Professeur	Anne RASKIN
Formation Continue	Professeur	Frédéric BUKIET
Relations Internationales	Professeur	Hervé TASSERY
Internat et Diplômes d'Etudes Spécialisées	Professeur	Virginie MONNET-CORTI
Affaires générales	Docteur	Patrick TAVITIAN
Responsable Administrative	Madame	Katia LEONI

PROMOTIONS :

2019 Raymond SANGIUOLO
2020 Gaston BERGER
2021 Joseph MIGOZZI

LISTE DES ENSEIGNANTS

PROFESSEURS DES UNIVERSITÉS – PRATICIENS HOSPITALIERS

BUKIET Frédéric (58-01)
FOTI Bruno (58-02)
LE GALL Michel (56-01)
MONNET-CORTI Virginie (57-01)
RASKIN Anne (58-01)
RUQUET Michel (58-01)
TARDIEU Corinne (56-01)
TARDIVO Delphine (56-02)
TASSERY Hervé (58-01)
TERRER Elodie (58-01)

PROFESSEUR DES UNIVERSITÉS

ABOUT Imad (65)

PROFESSEURS ÉMÉRITES

DEJOU Jacques (58-01)
HUE Olivier (58-01)

MAITRES DE CONFÉRENCES DES UNIVERSITÉS – PRATICIENS HOSPITALIERS

ABOUDHARAM Gérard (58-01)
BANDON Daniel (56-01)
BELLONI Didier (57-01)
BOHAR Jacques (56-01)
CAMOIN Ariane (56-01)
CAMPANA Fabrice (57-01)
CATHERINE Jean-Hugues (57-01)
GAUBERT Jacques (56-01)
GIRAUD Thomas (58-01)
GIRAUDEAU Anne (58-01)
GUIVARC'H Maud (58-01)
JACQUOT Bruno (58-01)
LABORDE Gilles (58-01)
LAN Romain (56-02)
LAURENT Michel (58-01)
MAILLE Gérald (58-01)
MENSE Chloé (58-01)
PHILIP-ALLIEZ Camille (56-01)
POMMEL Ludovic (58-01)
PRECKEL Bernard-Éric (58-01)
RÉ Jean-Philippe (58-01)
ROCHE-POGGI Philippe (57-01)
STEPHAN Grégory (58-01)
TAVITIAN Patrick (58-01)
TOSELLO Alain (58-01)

MAITRES DE CONFERENCES DES UNIVERSITÉS ASSOCIÉS

BALLESTER Benoît (58-01)
BLANCHET Isabelle (58-01)
CASAZZA Estelle (58-01)
SILVESTRI Frédéric (58-01)

CHEFS DE CLINIQUE DES UNIVERSITÉS - ASSISTANTS DES HÔPITAUX

ANTEZACK Angeline (57-01)
ARNIER Canelle (56-01)
BAUDINET Thomas (58-01)
BOREL Guillaume (56-02)
BRINCAT Arthur (57-01)
BROS Agnès (56-01)
CHIARINI Thomas (58-01)
DUPRAT Florence (56-01)
FAURE-BRAC Mathias (57-01)
FERRE Enzo (58-01)
FOUQUES Agathe (56-01)
HAMMOUTENE Stéphane (57-01)
LAFONT Jacinthe (57-01)
LAURENT Camille (58-01)
LIOTARD Alicia (58-01)
MADENIAN Pauline (58-01)
MANSUY Charlotte (58-01)
MARCHAL Paul (58-01)
MARTIN William (56-01)
ONGHENA Tom (56-01)
PASCHEL Laura (58-01)
PILLIOL Virginie (58-01)
PRINCE Fanny (57-01)
RAYNAUD Camille (58-01)
REYNAL Florence (56-01)
ROMAO Vincent (57-01)
ROUSCOFF Eva (57-01)
SADOWSKI Camille (57-01)
TERRER Jérémy (58-01)
VEILLARD Pierre (56-01)

ASSISTANT DES UNIVERSITÉS ASSOCIÉ

GRINE Ghilès (57-01)

Intitulés des sections CNU :

56^{ème} section : Développement, croissance et prévention

56-01 Odontologie pédiatrique et orthopédie dento-faciale
56-02 : Prévention – Epidémiologie – Economie de la santé – Odontologie légale

57^{ème} section : Chirurgie orale, Parodontologie, Biologie Orale

57-01 : Chirurgie orale – Parodontologie – Biologie orale

58^{ème} section : Réhabilitation orale

58-01 : Dentisterie restauratrice – Endodontie – Prothèses – Fonction-Dysfonction – Imagerie – Biomatériaux

L'auteur s'engage à respecter les droits des tiers, et notamment les droits de propriété intellectuelle. Dans l'hypothèse où la thèse comporterait des éléments protégés par un droit quelconque, l'auteur doit solliciter les autorisations nécessaires à leur utilisation, leur reproduction et leur représentation auprès du ou des titulaires des droits. L'auteur est responsable du contenu de sa thèse. Il garantit l'Université contre tout recours. Elle ne pourra en aucun cas être tenue responsable de l'atteinte aux droits d'un tiers

À Madame le Professeur TARDIEU Corinne,

Pour m'avoir fait l'honneur d'accepter de présider mon jury de thèse et pour votre dévouement auprès des étudiants de l'École de Médecine Dentaire de Marseille.

Tenant à vous témoigner de mon respect,

Et de mon admiration la plus sincère.

À Monsieur le Professeur LE GALL Michel,

Pour avoir accepté de participer à mon jury de thèse,
Veuillez trouver ici toute ma reconnaissance et mes remerciements les plus sincères.

À Monsieur le Docteur CATHERINE Jean-Hugues,

Pour avoir accepté de participer à mon jury de thèse,
Veuillez trouver ici toute ma reconnaissance et mes remerciements les plus sincères.

À Madame Le Docteur BLANCHET Isabelle,

Pour avoir accepté d'être directrice de ma thèse,
Pour votre disponibilité que ce soit en semaine ou en week-end,
Ainsi que pour votre gentillesse et votre bienveillance qui m'ont touché,
Veuillez trouver ici le témoignage de ma gratitude
Et de mon profond respect.

À Madame le Professeur RASKIN Anne,

Pour votre proximité et votre bienveillance avec vos étudiants.

Il est très rare de voir une enseignante qui prend tant à cœur son métier, votre dévouement pour la clinique est sans faille.

Vous savez à la fois encadrer vos étudiants et vous comporter de manière maternelle lorsque nous avons besoin de vous.

Vous témoignant mon profond respect et ma gratitude la plus sincère.

À ma mère et mon père à qui je dois TOUT et qui m'ont toujours aimé d'un amour inconditionnel, je vous admire pour ce que vous avez fait pour vos enfants et je vous en suis éternellement reconnaissant.

J'espère que cette thèse d'exercice vous rendra fier et sachez que je serai toujours là pour prendre soin de vous et vous chérir.

À ma grande sœur Mona, et mon grand frère Firas. Vous êtes des piliers sur qui j'ai toujours pu compter. Nous sommes une fratrie solide et j'en suis très fier.

Vous avez toujours voulu le meilleur pour moi, et je suis heureux d'avoir une sœur et un frère comme vous. Au passage merci à toi Jilian de prendre soin de ma sœur, je suis content de m'entendre si bien avec le beaufrère, et surtout merci de toujours la ramener à bon port... Et on remercie José et Sylvie de nous accueillir pour le pot de thèse !

À toi Alice, je bénis le jour où j'ai fait ta rencontre. Tu as changé ma vision de voir les choses, tu m'as fait mûrir. Partager mon quotidien avec toi est un pur bonheur et je ne t'en remercierai jamais assez. Spécial dédicace pour la belle famille, que de belles personnes je n'aurais pas pu mieux tomber.

À vous mes Barlou, merci d'être mes amis proches depuis si longtemps. Le temps passe et sélectionne naturellement l'entourage proche mais je sais que notre amitié ne prendra pas une ride. #Il y a les liens du sang et il y a le reste.

À mes dentistes préférés, je pense notamment à Justine, Quentin, Michel, Melvyn, Nico, Thibault, Clara², Théo, Lucas, Ryan, Abdellah, PM, et la liste n'est pas exhaustive. Si vous n'aviez pas été là, mes années d'études n'auraient pas eu la même saveur, merci à vous tous.

À toi mon Polak, merci d'être encore là pour moi, tu es un ami en or et la distance ne change rien à cela.

À toi Marc, merci de m'avoir pris sous ton aile et de m'avoir transmis ton savoir sans aucune retenue. Merci aussi pour ta spontanéité qui fait que notre relation soit très agréable au fil du temps. J'ai un profond respect pour toi, reste comme tu es. Merci aussi à toi Stéphanie de te donner corps et âme pour nous et de mettre l'ambiance au cabinet.

Merci aussi à vous Élodie pour la confiance que vous m'avez accordée ainsi que pour les nombreuses choses que vous m'avez enseigné.

Introduction	1
I. La dysplasie ectodermique hypo/anhidrotique.....	2
1.1 Définition.....	2
1.2 Classifications.....	3
1.3 Signes cliniques.....	4
1.3.1 Signes cliniques généraux.....	4
1.3.2 Signes cliniques buccaux.....	4
1.4 Complications.....	6
1.5 Enjeux des réhabilitations buccodentaires.....	7
II. Cas cliniques.....	8
2.1 Cas 1.....	8
2.1.1 Anamnèse.....	8
2.1.2 Examen clinique extraoral.....	8
2.1.3 Examen clinique intraoral.....	9
2.1.4 Examen radiologique	11
2.1.5 Diagnostic.....	12
2.1.6 Objectifs de prise en charge et plan de traitement.....	12
2.1.7 Traitements.....	13
2.2 Cas 2.....	15
2.2.1 2.2.1 Anamnèse.....	15
2.2.2 Examen clinique extraoral.....	16
2.2.3 Examen clinique intraoral.....	16
2.2.4 Examen radiologique	17
2.2.5 Diagnostic.....	18
2.2.6 Objectifs de prise en charge et plan de traitement.....	18
2.2.7 Traitements.....	20
III. Prise en charge buccodentaire : choix thérapeutiques, indications et difficultés ...	25
Conclusion	35

Introduction

Le terme Dysplasie Ectodermique (DE) (ORPHA :79373) définit un groupe de maladies génétiques rares, hétérogènes dans leur cause génétique et leur phénotype clinique qui impliquent les structures ectodermiques comme la peau, les cheveux, les dents, les ongles et les glandes sudoripares. L'atteinte de ces seuls dérivés correspond au groupe des dysplasies ectodermiques pures. L'atteinte d'un autre organe (œil, oreille...) correspond à celui des dysplasies ectodermiques dites syndromiques. Ils existent plus de 180 dysplasies ectodermiques cliniquement et/ou génétiquement distinctes répertoriées à ce jour. La dysplasie ectodermique hypo ou anhidrotique (DEH/DEA) est la forme la plus fréquente (1,2,3).

Les problématiques dentaires prennent une place importante dans le tableau clinique avec en particulier de fréquentes agénésies et/ou des morphologies dentaires anormales entraînant des difficultés fonctionnelles et des répercussions esthétiques. Le chirurgien-dentiste est l'un des acteurs principaux du parcours thérapeutique de ces patients. Une réhabilitation orale précoce est primordiale pour le bon développement physique et psychologique de ces enfants afin de promouvoir l'estime de soi, permettre l'intégration sociale, restaurer les fonctions et favoriser la croissance (1).

L'objectif de ce travail est de présenter la prise en charge et le suivi buccodentaire d'enfants atteints de DEH/DEA. Pour cela, dans un premier temps, nous introduirons la DEH/DEA, ses signes, ses éventuelles complications et les enjeux des réhabilitations buccodentaires. Ensuite, nous présenterons une prise en charge buccodentaire détaillée de deux enfants suivis au sein du Pôle d'odontologie (APHM Timone, Marseille). Enfin, nous discuterons des solutions thérapeutiques existantes, de leurs critères de choix ainsi que des éventuelles difficultés associées à ces prises en charge.

I. La Dysplasie ectodermique hypo/anhidrotique

1.1 Définition

La DEH/DEA (ORPHA :238468, OMIM : 129490, 224900, 300291, 612132, 614940, 614941) est une maladie génétique rare (1/15 000) du développement de l'ectoderme caractérisée par des cheveux clairsemés (atrichose/hypotrichose), des agénésies dentaires (anodontie/oligodontie/hypodontie), des anomalies de forme dentaire et une sudation réduite ou absente (anhidrose/hypohidrose). L'altération de la sudation est le symptôme caractéristique. L'anomalie de développement des dérivés ectodermiques a pour conséquence des faciès caractéristiques (figure 1) : front proéminent, sourcils et cils fins et clairsemés, rides infra-palpébrales, hyperpigmentation périorbitaire, ensellure nasale et hypoplasie de l'étage moyen du visage (1,4).

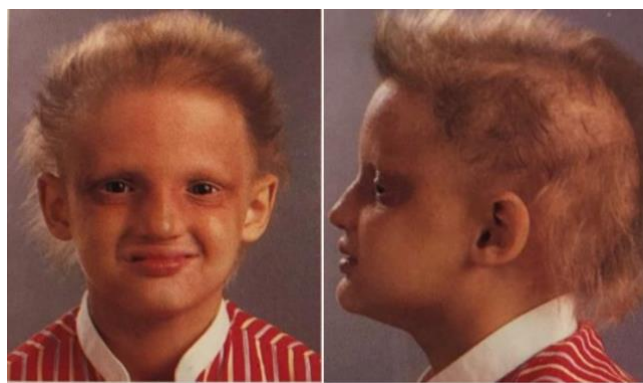


Figure 1 : Faciès caractéristique d'un enfant porteur de DEA (5)

Elle concerne les deux sexes et l'ensemble de la population sans prédominance d'origine géographique ou ethnique. Elle est due à la mutation durant le développement embryonnaire de gènes de la voie de signalisation ectodysplasine/NF-kappa B. 90% des DEH/DEA sont dues à quatre gènes principaux : EDA, EDAR, EDARADD et WNT10A (1). On retrouve tous les types de transmission : liée à l'X, la plus fréquente (80% des cas, 1/50 000 à 1/100 000 naissances masculines) (3,4), autosomique récessive, et autosomique dominante. Les manifestations cliniques sont comparables dans les deux sexes pour les formes selon les modes autosomique dominant ou récessif. Dans la forme liée au chromosome X (syndrome de Christ-Siemens-Touraine), le diagnostic semble évident chez l'homme alors que la discrétion clinique chez la femme, surtout vectrice, conduit à minimiser à tort le potentiel retentissement de la maladie chez elle. La consultation de conseil génétique pour la personne atteinte et les membres de son entourage qui le souhaitent est essentielle (1).

1.2 Classifications

De nombreuses classifications des DE existent. Une des plus connue, relativement ancienne est celle de Pinheiro et Freire-Maie en 1994 (6) basée sur les structures ectodermiques impliquées dans la maladie et où chaque structure correspond à un nombre :

- 1 : cheveux
- 2 : dents
- 3 : ongles
- 4 : glandes sudoripares.

Ainsi, pour exemple : une DE touchant les cheveux, les dents et les glandes sudoripares sera classifiée de la manière suivante → 1-2-4. On obtient ainsi 11 sous-groupes de DE.

Des classifications plus récentes existent. Nous retiendrons ici celle de Priolo (7), basée sur la correspondance entre les voies moléculaires-génétiques et leurs phénotypes associés (Tableau 1) qui prend en compte la variabilité d'expression des gènes et des phénotypes selon 2 groupes.

<p>Groupe 1 : altérations interactions épithélio-mésenchymateuses Voie TNF-TNRF-NF-kappaB</p>	<ul style="list-style-type: none"> - Implications ectodermiques - Immunodéficience (ID), anomalies du SNC - Implications squelettiques - Implications endocriniennes 	<ul style="list-style-type: none"> - DEX, DEH autosomiques, DE hydrotique, syndrome amélo-onycho-hypohidrotique - <i>Incontinentia Pigmenti</i>, DE-ID, DE-ID-ostéopétrose-lymphoedème, onycho-tricho dysplasie-neutropénie, syndrome amélo-cérébro-hypohidrotique, ataxie cérébelleuse et DE - EEC, AEC, syndrome de Rapp-Hodgkin. Dysplasie chondro-ectodermique, syndrome de Sensenbrenner (dysplasie crânio-ectodermique), Syndrome TDO - Syndrome ANOTHER, syndrome de Fryns-Soekerman (DE-fente labio-palatine)
<p>Groupe 2 : anomalies du cytosquelette et stabilité cellulaire Connexines, protéines NAP, PDZ</p>	<ul style="list-style-type: none"> - Hyperkératose-kératodermie (mutations des connexines) - Anomalies cornéennes, surdité - Fentes labio-palatines - Dégénérescence rétinienne 	<ul style="list-style-type: none"> - Syndrome de Clouston, DE-fragilité cutanée - Surdité-onychodystrophie, - Syndrome de Rieger - DE type Margarita - Syndrome de Bork, oculo-tricho-dysplasie

Tableau 1 : Classification clinico-moléculaire des dysplasies ectodermiques d'après Priolo et coll.

(8)

1.3 Signes cliniques

1.3.1 Signes cliniques généraux

De par son hétérogénéité, le diagnostic de la DEH/DEA est la plupart du temps clinique, avant sa confirmation par un diagnostic génétique. Les traits évocateurs sont en particulier : une hypoplasie faciale, une peau fine, sèche et eczémateuse avec des zones d'hyperkératose, des problématiques d'« yeux secs », des sécheresses nasopharyngées et des symptômes asthmatiformes. L'atteinte des glandes sudorales entraîne une diminution ou une absence de sudation. Dans certaines formes au gène WNT10A, on retrouve cependant une hypersudation palmo-plantaire. L'atteinte des cheveux, cils, sourcils mais aussi de la pilosité axillaire et pubienne est quasi constante (sauf pour la mutation sur WNT10A). Des ongles dystrophiques sont retrouvés surtout dans les formes de mutation du gène WNT10A. D'autres signes peuvent exister : une pigmentation médio-faciale, périoculaire et péri-buccale, des difficultés de cicatrisation, des anomalies mammaires (1,4).

Souvent, le diagnostic est différé jusqu'à un âge où les premières dents attendues n'apparaissent pas, ou apparaissent de formes coniques (figure 3). Les chirurgiens-dentistes et orthodontistes peuvent ainsi être les premiers professionnels de santé à devoir orienter les patients pour un diagnostic de DEH/DEA (4). Si l'histoire familiale, médicale et l'examen clinique orientent vers une suspicion de DEH/DEA, le patient et sa famille doivent être dirigés vers les Centres de Référence et de Compétence des Maladies Rares orales et dentaires (CRMR/CCMR Réseau O-Rares) qui organiseront les parcours de diagnostic clinique et moléculaire et de soin.

1.3.2 Signes cliniques bucco-dentaires

La voie de signalisation de la DEH/DEA est impliquée dans les interactions épithélio-mésenchymateuses durant l'odontogenèse précoce. Les mutations dans les gènes EDA, EDAR, EDARADD et WNT10A entraînent des anomalies dans ce processus. (Figure 2)

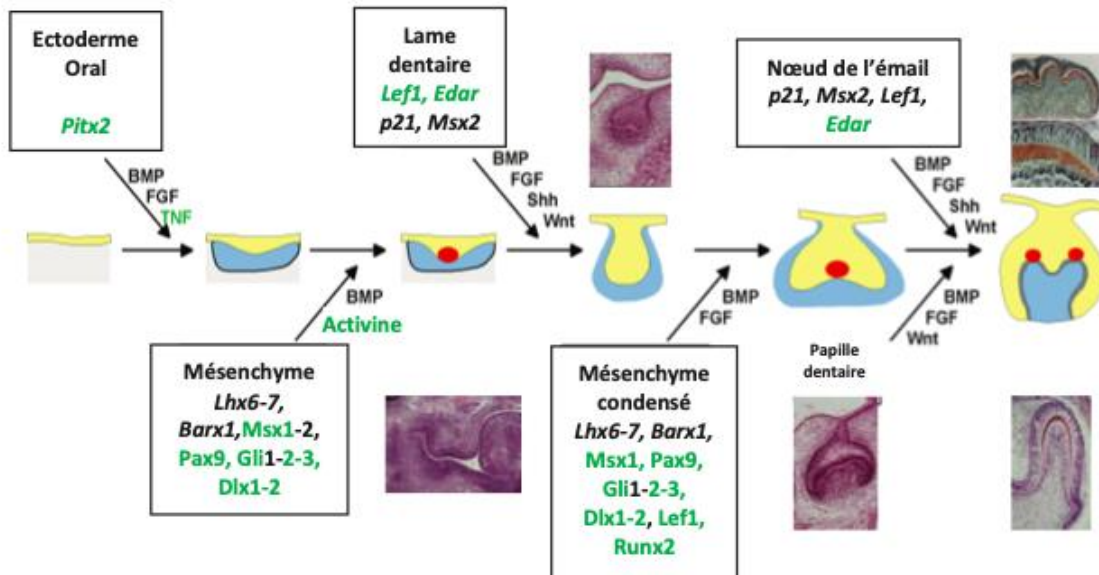


Figure 2 : Les voies de signalisations régulant le développement dentaire (9)

Ainsi, les signes buccodentaires retrouvés chez les patients atteints de DEH/DEA sont (1, 4, 10, 11, 12,13) :

- Des agénésies dentaires (hypodontie, oligodontie voire anodontie) en denture temporaire et/ou permanente. En denture temporaire, les dents les plus fréquemment absentes sont par ordre décroissant : incisives mandibulaires, incisives latérales maxillaires, molaires mandibulaires et maxillaires. Les agénésies les plus fréquentes en denture permanente par ordre décroissant sont les incisives latérales maxillaires, les incisives mandibulaires, les prémolaires et les secondes molaires.
- Des variations de taille et formes des dents : microdontie, dents coniques (incisives et canines) (figure 3), organisation cuspidienne anormale ou simplifiée des molaires,

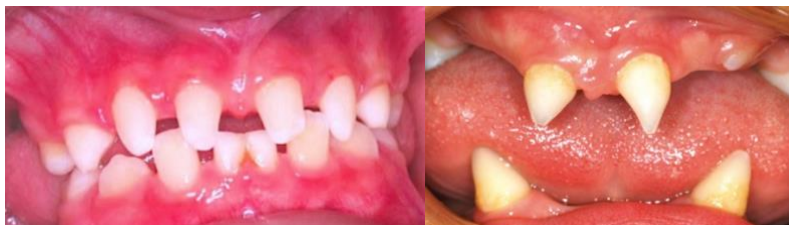

Figure 3 : Diastèmes et dents coniques chez un enfant atteint de DEH (8)

- Du taurodontisme
- Des défauts de minéralisation de l'émail : hypominéralisée, hypomature, hypoplasique

- Des défauts d'éruption
- La réduction de la sécrétion salivaire
- Une hypotrophie du rempart osseux alvéolaires au niveau des zones d'édentement
- Une brachygnathie maxillaire et/ou mandibulaire
- Dans le sens sagittal, l'agénésie dentaire par manque de calage peut entraîner des rapports latéraux de classe III par proglissement mandibulaire et un articulé inversé antérieur due à une anomalie fonctionnement mandibulaire.
- Une diminution de la dimension verticale d'occlusion, conséquence des agénésies et autres anomalies dentaires entraînant un écrasement du faciès et des désordres de la physiologie des muscles masticateurs (figure 4)

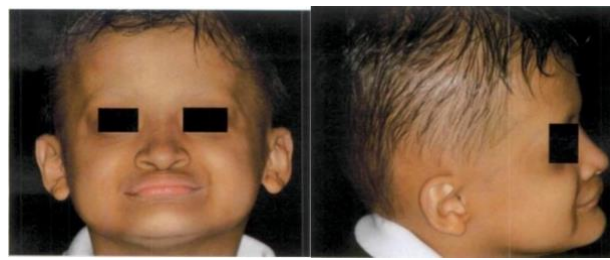

Figure 4 : Vue frontale et de profil d'un patient atteint de DEH avec une diminution de l'étage inférieur, des plis labiaux marqués en vue de face, et une progénie avec un profil concave dû au proglissement mandibulaire (14)

1.4. Complications

Les manifestations cliniques de la DEH/DEA peuvent être discrètes ou s'accompagner de complications pouvant aller jusqu'à engager le pronostic vital (1,4) :

- Une intolérance à la température : l'hypohidrose ou l'anidrose entraîne une intolérance à des températures au-delà de 23-24°C. Les sujets atteints fatigueront vite avec un retentissement sur leurs vies professionnelles et personnelles.
- Un risque accru d'hyperthermie maligne consécutif à l'absence de régulation de la température corporelle. Si la maladie n'est pas diagnostiquée assez tôt au cours de l'enfance, l'hyperthermie peut induire des lésions cérébrales et peut être fatale.
- Des dermatites atopiques : maladie chronique inflammatoire caractérisée par une sécheresse cutanée accompagnée de lésions type eczéma (rougeurs et démangeaisons, vésicules, suintement et croûtes) qui évoluent par poussées (15)
- Des atteintes ophtalmologiques : une sécheresse oculaire est fréquemment rapportée conséquence de la diminution des glandes sébacées palpébrales ou de leurs dysfonctions entraînant une évaporation lacrymale. Le meibum, épais et visqueux, qui limite l'évaporation lacrymal est moins sécrété, et le meibum présent peut être pathologique. Des pathologies

oculaires plus grave ont été recensée : obstructions des canaux lacrimaux, agénésies des méats lacrymaux, problèmes de réfractions, amblyopie, ptose palpébrale

- Une atteinte diététique : L'atteinte des glandes salivaires et les agénésies dentaires entraînent des difficultés masticatoires et de déglutition avec un retentissement sur le développement physique et une augmentation du risque carieux.
- L'oligo-anodontie peut s'accompagner de troubles de la phonation
- Une atteinte ORL : Une atteinte de l'appareil respiratoire avec fréquence accrue de sujets asthmatiques, conséquence de l'atopie et de la diminution des glandes muqueuses au niveau de la trachée et des bronches. On retrouve également des atteintes nasales par diminution de sa lubrification, des atteintes de l'oreille par modification de la forme du pavillon auriculaire ou des obstructions du conduit auditif externe.
- L'atteinte de la pilosité retentit sur la qualité des relations sociales.
- Un retard intellectuel (16) : rare mais pouvant être la conséquence des difficultés de phonations, auditions

Malgré ces possibles complications, l'espérance de vie des patients est presque normale. Le diagnostic et la prise en charge précoce permet d'éviter la plupart des complications qui engagent le pronostic vital : lésions cérébrales, convulsions, coma voire décès provoqués par l'hyperthermie (8,17).

1.5 Enjeux des réhabilitations buccodentaires

Une prise en charge buccodentaire précoce, dès l'âge de 3 ans, de ces patients est essentielle à la réussite des traitements (1). Les problématiques de la cavité buccale, et en particulier les agénésies dentaires, ont des répercussions significatives dans la vie de ces enfants. L'impact sur le bien-être émotionnel et social est non négligeable (8,18). La qualité de vie, définie par les interactions sociales, la confiance en soi, le bien être émotionnel ainsi que les fonctions orales, est significativement affectée (19). La réhabilitation prothétique précoce permet également d'améliorer le potentiel de croissance des tissus mous et des structures squelettiques. Des résultats meilleurs et durables sont ainsi obtenus (1). Les traits du visage et les fonctions orales (mastication, déglutition, phonation) s'en trouvent également améliorés (18).

La conservation des organes dentaires est également un enjeu primordial de la prise en charge. L'enseignement d'une hygiène buccodentaire stricte ainsi que des soins de prévention aideront à atteindre cet objectif (1,4).

II. Cas cliniques

2.1 Cas 1 (courtoisie : Ulysse Castaner, Mehdi Hadj Said, Corinne Tardieu)

2.1.1 Anamnèse

N, âgée de 12,5 ans consulte au Pôle d'Odontologie (APHM-Timone, Marseille) en raison de multiples diastèmes, entraînant une gêne esthétique et fonctionnelle.

Les antécédents médicaux personnels montrent de l'asthme (traité par Ventoline®), de l'eczéma, des conjonctivites fréquentes, des allergies au cyprès et aux poils d'animaux ainsi qu'un antécédent de kératite.

Les antécédents familiaux montrent un grand-père maternel atteint d'agénésies multiples et un père atteint d'une dystrophie rétinienne.

2.1.2 Examen clinique extra-oral

On note une hypopigmentation cutanée (sauf au niveau péri-orbitaire), une alopécie des cheveux et des sourcils, des cernes, des lèvres sèches, et des signes de dysmorphie faciale (figure 5)



Figure 5 : Photographie de face d'une patiente de 12,5 ans porteuse de DEH

Le profil est légèrement convexe avec 3 étages égaux et une distance cervico mentonnière légèrement diminuée (figure 6).

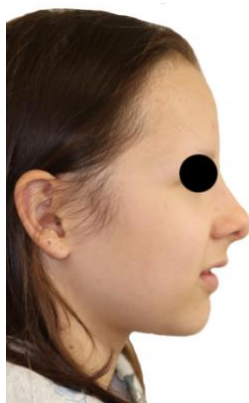

Figure 6 : Photographie de profil d'une patiente de 12,5 ans porteuse de DEH

En sourire naturel, la patiente découvre peu. On note de multiples diastèmes antérieurs au maxillaire, pas de visibilité des dents mandibulaires (figure 7).




Figure 7 : Photographie sourie naturel d'une patiente de 12,5 ans porteuse de DEH

2.1.3 Examen clinique intra-oral

La patiente est en denture adulte jeune sans lésions carieuses.

Au maxillaire, on note une forme d'arcade en U avec un palais profond et un frein labial à insertion sur la papille. Il y a absence sur arcade de 12/22/23/25, une anomalie de forme et de taille de 14/15/24 (microdontie) et 13, une mésioposition de 26 et de multiples diastèmes (figure 8). Des restaurations par coronoplastie additive au ciment verre ionomère modifié par adjonction de résine (CVIMAR) sur 11 et 21 ont été précédemment réalisées en raison de la conicité des 2 dents. Ce matériau a été préféré au composite comme solution transitoire par simplicité d'utilisation.

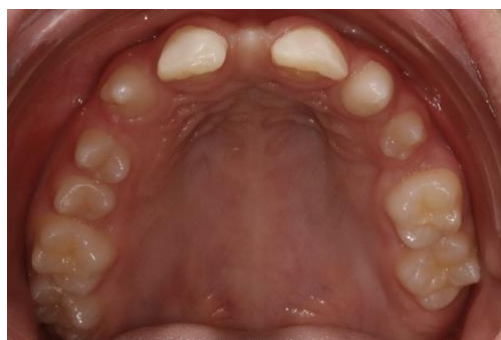

Figure 8 : Photographie arcade maxillaire d'une patiente de 12,5 ans porteuse de DEH

A la mandibule, on note une forme d'arcade parabolique avec un frein lingual court et une langue basse. Il y a absence sur arcade de 41/31/32 et une anomalie de forme et de taille de 42 et 33. La crête osseuse est hypotrophique entre 42 et 33, conséquence des agénésies (figure 9).

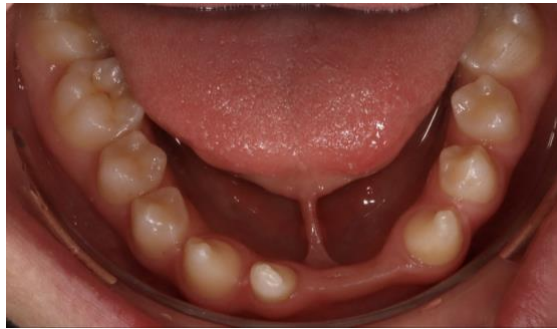

Figure 9 : Photographie arcade mandibulaire d'une patiente de 12,5 ans porteuse de DEH

De face en Occlusion d'Intercuspidie Maximale (OIM) (figure 10), nous observons un diastème inter incisif de 4mm, un recouvrement antérieur de 80% ainsi qu'un excès de surplomb de 3mm.

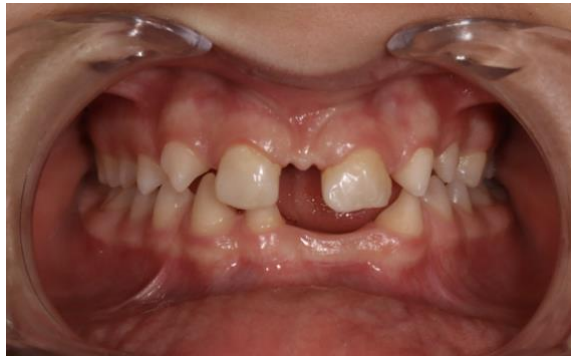

Figure 10 : Photographie en OIM de face d'une patiente de 12,5 ans porteuse de DEH

La patiente est en classe II dentaire à droite de 6mm canine et 2mm molaire, à gauche de 5mm canine et 9mm molaire (figure 11).

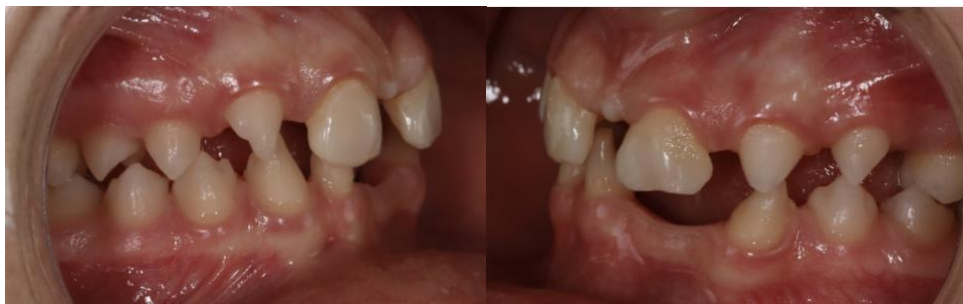

Figure 11 : Photographies intraorales des arcades OIM à droite et à gauche d'une patiente de 12,5 ans porteuse de DEH

Examen parodontal : La patiente présente une hygiène correcte. On note la présence de plaque au collet des incisives et canines maxillaires. Le biotype parodontal est fin et festonné selon la classification de Siebert et Lindhe (20). Le frein labial supérieur a une insertion basse de type IV de Placek (21) et la muqueuse alvéolaire est saine.

Examen fonctionnel : Au repos, la patiente présente une langue basse et des lèvres hypotoniques. Sa ventilation est strictement orale, elle a une déglutition mature. Elle ne présente aucune parafonction et ses articulations temporo-mandibulaire (ATM) sont saines.

2.1.4 Examen radiologique

L'examen radiologique par radiographie panoramique confirme les agénésies de 7 dents permanentes (figure 12) : 12,22,23,25,31,41,32 et d'une 3^{ème} molaire 38. Il existe une perte osseuse en regard de 24/13/15.

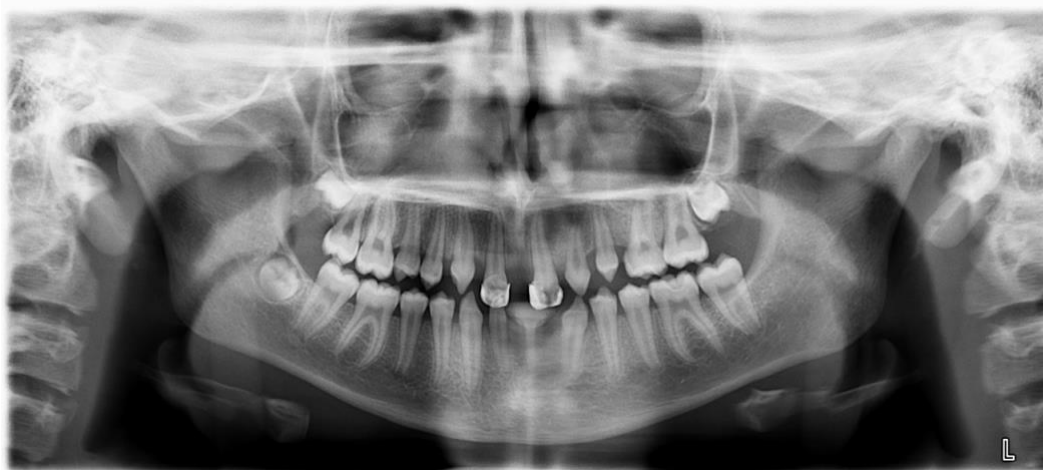
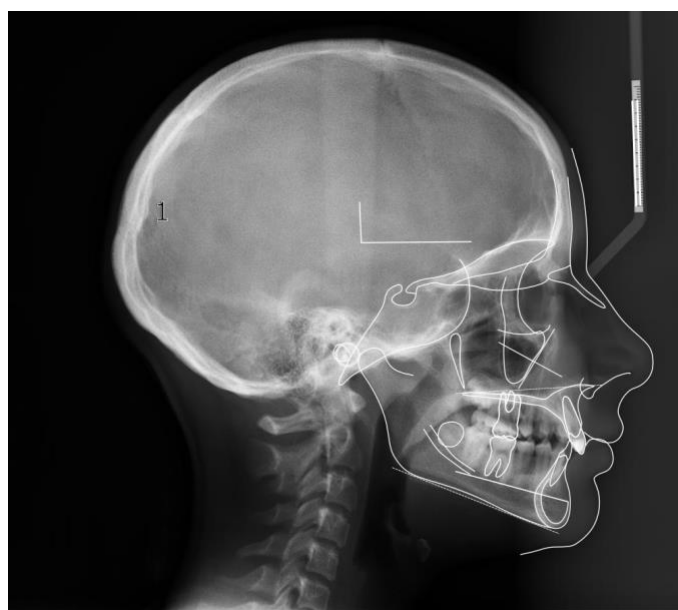
Figure 12 : Radiographie panoramique d'une patiente de 12,5 ans porteuse de DEH

La téléradiographie de profil montre une Classe II de Ballard (squelettique) par rétrognathie mandibulaire ainsi que des incisives maxillaires et mandibulaires linguoversées.



	Moyenne	Steiner
		Debut 07/2020
SNA	82	83
SNB	80	78
ANB	2	5
SND	76	76
I TO NA	4	1
I/NA°	22	13
I TO NB	4	2.5
I/NB°	25	19
I/i	127	142
OCC/SN	14	19
GoGn/SN	30	32
IMPA	92	89

Figure 13 : Téléradiographie de profil et analyse céphalométrique de Steiner d'une patiente de 12,5 ans porteuse de DEH

2.1.5 Diagnostic

La formule dentaire est présentée dans le tableau 2

Germe	18															28
Sur arcade		17	16	15	14	13		11	21		63	24		26	27	
Sur arcade		47	46	45	44	43	42				33	34	35	36	37	
Germe	48															

Tableau 2 : Formule dentaire d'une patiente de 12,5 présentant des agénésies dentaires dans un contexte de DEH

Le diagnostic est une oligodontie avec agénésie de 7 dents permanentes et une dent de sagesse. Aux vues des antécédents médicaux et familiaux et de l'examen clinique, une suspicion de contexte syndromique de type dysplasie ectodermique existe. Elle est adressée à un généticien et un dermatologue. Après analyse moléculaire, le diagnostic de dysplasie ectodermique hypohidrotique est confirmé.

2.1.6 Objectifs de prise en charge et plan de traitement

L'objectif de la prise en charge bucco-dentaire est de rétablir la fonction masticatoire et d'améliorer l'esthétique. Le plan de traitement proposé est pluridisciplinaire (orthodontie, pédodontie, chirurgie orale et odontologie prothétique) (tableau 3).

La première phase du traitement consiste en une frénectomie suivi d'une rééducation linguale. Le frein lingual trop court ne permet pas à la langue d'exercer son rôle de stimulation de la croissance des maxillaires lors de la déglutition.

Une harmonisation de la morphologie dentaire par restauration additive est nécessaire.

Les dents antérieures mandibulaires absentes doivent être remplacées. La prothèse amovible de transition est écartée après refus de la patiente. Une prothèse fixe est proposée.

Une prise en charge orthodontique permettra d'harmoniser et de gérer les espaces en vue de la réhabilitation prothétique, de maintenir les axes incisifs afin de ne pas modifier le profil et de conserver les rapports labiaux. Elle aura aussi pour but de corriger le décalage antéro-postérieur par stimulation de la croissance mandibulaire, de rétablir un guide incisif antérieur et de mettre en place

une classe II molaire thérapeutique côté gauche. Ainsi, la fermeture de l'espace au niveau de la 25 et l'ouverture d'espace au niveau des incisives latérales est décidée avec positionnement de la 63 en place de 23. Le choix de ne pas fermer les espaces au niveau des incisives latérales a été fait en autre pour ne pas aggraver le profil à tendance hypodivergent de la patiente. Cependant, en raison de ces traitements orthodontiques, la 63 a un risque augmenté de résorption rapide. La patiente et les parents ont été prévenu du risque de perte à moyen terme. Si c'est le cas, cette perte sera suppléée par la pose d'un implant en fin de croissance. L'espace entre 42 et 33 sera maintenu en vue de la future réhabilitation prothétique fixe avec une fermeture des diastèmes secteur 3 et 4.

Séquences thérapeutiques	
Rééducation des fonctions	Freinectomie linguale, rééducation linguale et orthophoniste
Alignement/Nivellement des arcades	<u>Multi attaches TGO:</u> - 18x18 NiTi - 19x25 NiTi
Harmonisation de la forme des dents	Coronoplasties additives sur 13/63/24/42/43/33 au CVImar
Aménagements des espaces	<u>Passage en ACIER:</u> - 19x25 Mx et Md - Chainettes + ressorts ouvert + TIM de classe II de soutien pour ouverture d'espace des inc lat - Chainettes + ressort fermé pour fermer diastème inter incisif Mx - Maintien de l'espace entre 42/33 avec ressort fermé

Tableau 3 : Résumé des séquences thérapeutiques buccodentaire pré-prothétiques prévues chez une patiente de 12,5 ans porteuse de DEH

2.1.7 Traitements

2.1.7.1 Freinectomie linguale

La freinectomie linguale est réalisée à l'aide d'un bistouri électrique (figure 14).

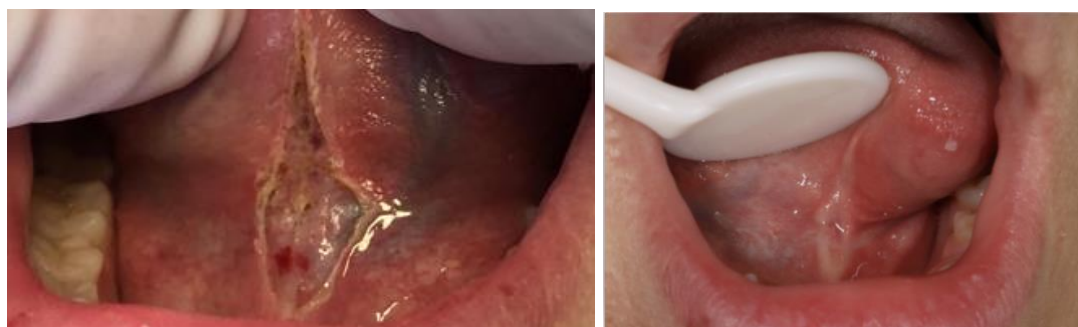

Figure 14 : Freinectomie linguale par bistouri électrique J0 et cicatrisation à J15 chez une enfant de 12,5 ans

La patiente a retrouvé une mobilité linguale adéquat au bout de 2 semaines (figure 15).

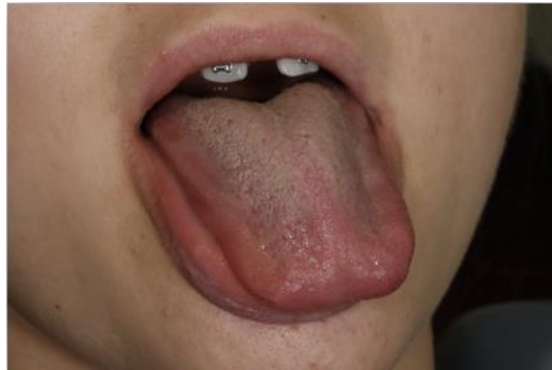

Figure 15 : Rétablissement de la mobilité linguale à J15 d'une freinectomie linguale par bistouri électrique chez une enfant de 12,5 ans

Elle a ensuite été suivie par une orthophoniste pendant 6 mois pour rééducation de la fonction.

2.1.7.2 Traitement orthodontique

Un traitement par multi-attaches bimaxillaire est posé pour une durée estimée de 18 mois (figure 16,17).

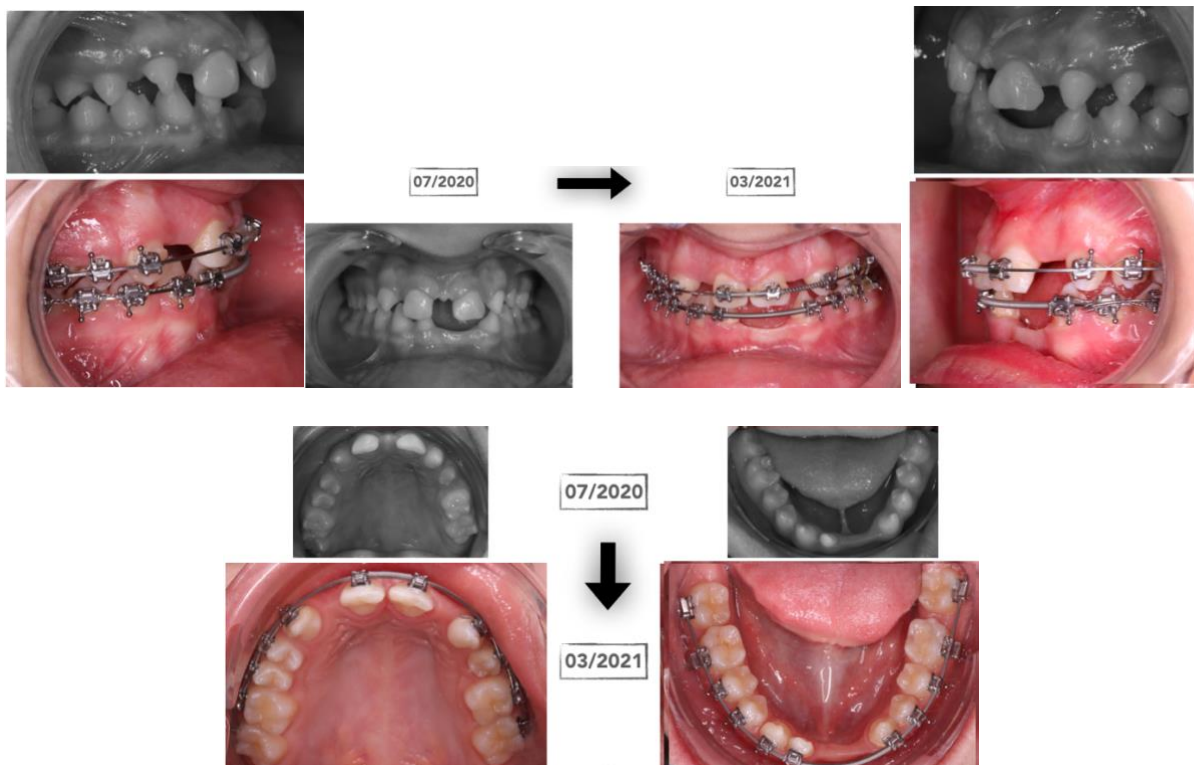
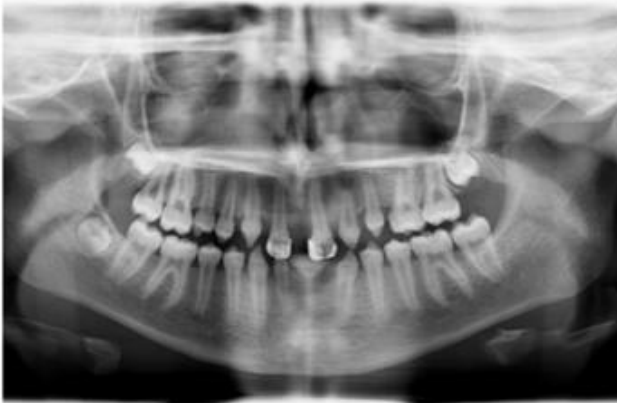

Figure 16 : Evolution de la situation en OIM, en vue de face et de profil après un traitement par multi-attaches bimaxillaire chez une patiente porteuse d'agénésies dentaires multiples dans un contexte de DEH

07/2020



03/2021

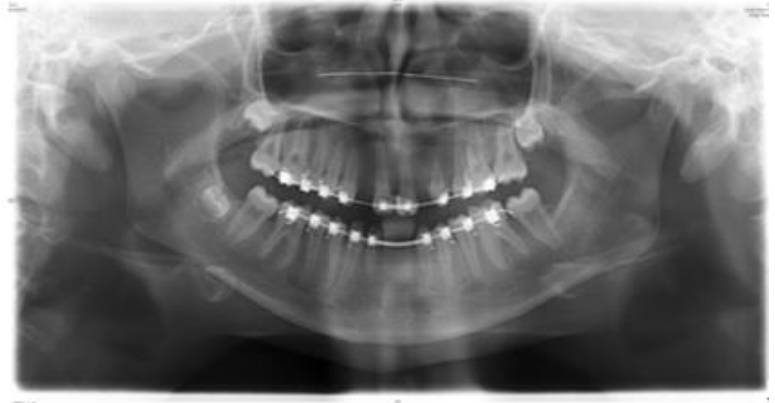

Figure 17 : Evolution de la dentition d'une patiente porteuse d'agénésies dentaires multiples dans un contexte de DEH sur une radiographie panoramique avec un traitement par multi-attaches bimaxillaire

2.1.7.3 Traitement prothétique

A la fin du traitement orthodontique, une empreinte sera réalisée le jour de la dépose de l'appareil multibagues afin de réaliser des gouttières de contention. Des dents du commerce remplaceront 12/22. L'aménagement gingival au niveau de 12-22 sera réalisé en suivant le guide par la gouttière (+/- adjonction de résine composite). Puis les 12 et 22 seront remplacées par des bridges collés cantilever 11-12 et 21-22. Le bridge conventionnel secteur 1 n'est pas retenu afin de ne pas léser la 13 saine. Secteur 2, la 63 ne peut être utilisé comme pilier de bridge (dent temporaire). A la mandibule, un bridge conventionnel de 33 à 42 sera réalisé.

2.2 Cas 2 (courtoisie, Camille Marteau, Dr Silvestri, Dr Blanchet)

2.2.1 Anamnèse

B, âgé de 12 ans consulte au sein du Centre de Compétence de Maladies Rares O-Rares (Service odontologie pédiatrique et maladies orales rares, Pôle odontologie, APHM-Timone, Marseille) pour une réhabilitation implanto-prothétique. Il a été diagnostiqué à 2 ans porteur d'une dysplasie ectodermique anhydrotique suite à une absence de dents à la mandibule et à une alerte de ses parents sur l'absence de transpiration. Un chirurgien-dentiste a confirmé après examen clinique et radiologique une anodontie mandibulaire et les agénésies de 6 dents temporaires maxillaires (55,54,52,62,64,65). Le diagnostic de dysplasie ectodermique anhydrotique a été posé par un généticien par mutation p. His252pro, du gène EDA1. Sa mère est porteuse saine de la mutation.

B. n'exprime pas de souffrance ou de complexes en rapport avec sa pathologie. Il a appris à vivre avec et n'estime pas qu'elle l'empêche de vivre normalement, d'aller à l'école, de pratiquer le basket-ball ou de fréquenter d'autres enfants.

Au niveau buccodentaire, des coronoplasties additives ont été réalisées par un précédent praticien sur les incisives et canines temporaires maxillaires pour normaliser leur forme et pour soutenir la lèvre supérieure. Des premières prothèses amovibles partielle maxillaire et complète mandibulaire ont été réalisées à 4 ans, mal tolérées par l'enfant, en particulier à la mandibule en raison du manque de rétention. Une seconde prothèse amovible partielle a été réalisée à 6 ans au maxillaire, portée par l'enfant malgré un inconfort et des difficultés de mastication entraînant des troubles digestifs. Lors de la consultation au centre de compétence, B. n'est plus appareillé.

2.2.2 Examen clinique extra-oral

B. présente une alopécie des cheveux et des sourcils, une hypopigmentation cutanée (sauf au niveau péri-orbitaire), des cernes (figure 18). Une perte de dimension verticale avec un étage inférieur diminué est notée, conséquence des agénésies avec les plis faciaux marqués, une progénie par proglissement mandibulaire et un visage concave de profil.



Figure 18 : Photographie de face d'un patient de 12 ans porteur de DEA (A) en sourire naturel (B) de profil (C) sans prothèse en bouche

2.2.3 Examen clinique intra-oral

Au maxillaire, on note une arcade dentaire ovoïde et étroite avec un frein labial supérieur s'insérant sur la papille. On note la présence sur arcade de 16/52/51/61/62/26 ainsi que la cuspide de la 13 en éruption en rétro incisif secteur 1 (figure 19). Les crêtes osseuses sont hypotrophiques.

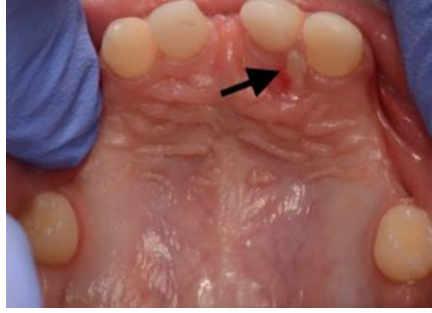

Figure 19 : Photographie arcade maxillaire d'un patient de 12 ans porteur de DEA avec agénésies dentaires multiples et cuspide de la 13 en rétro incisif secteur 1

Il n'y a aucune dent sur arcade à la mandibule.

L'hygiène buccodentaire est perfectible avec présence de plaque dentaire (figure 20) (indice 2 sur la classification de Silness et Loë : plaque visible à l'œil nu sur moins des 2/3 des surfaces dentaires). Le patient présente un biotype parodontal fin et festonné selon la classification de Siebert et Lindhe (20). Son frein labial supérieur a une insertion basse de type IV de Placek (21) et sa muqueuse alvéolaire est saine.

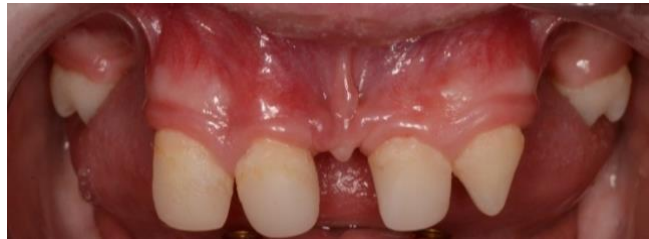

Figure 20 : Photographie intraorale arcade maxillaire vue de face d'un patient de 12 ans porteur de DEA

2.2.4 Examen radiologique

L'examen radiologique confirme la présence de 16/52/51/61/62/26 avec 13 en position ectopique et l'absence de 27 dents permanentes. (Figure 21). Il y a très peu d'os à la mandibule, en particulier dans les secteurs latéraux.

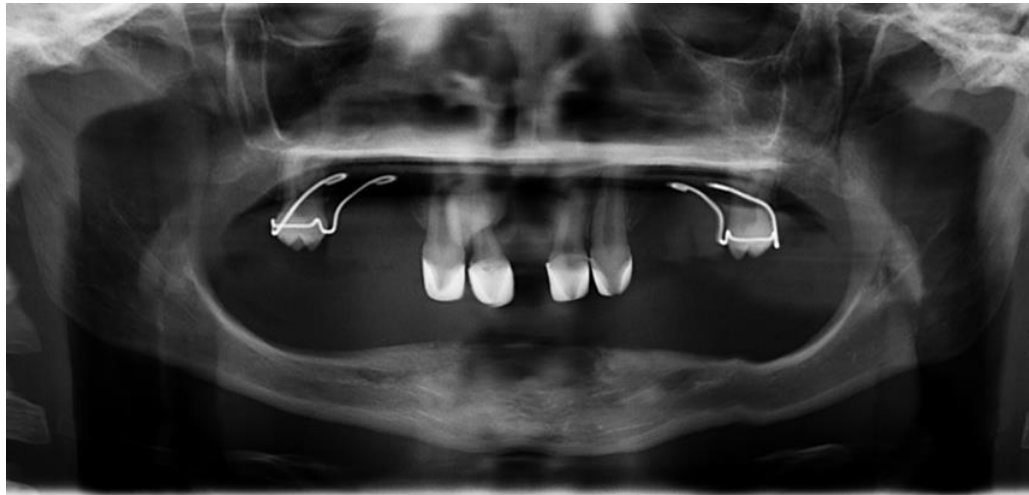

Figure 21 : Radiographie panoramique d'un patient de 12 ans porteur d'agénésies dentaires multiples dans un contexte de DEA

Pour connaître les rapports entre la 13 en position ectopique et le reste de la cavité buccale, et en particulier avec la racine de la 51 et 52, un cône beam maxillaire a été réalisé. Il montre la 13 entrain de résorber la racine de la 51 (figure 22).

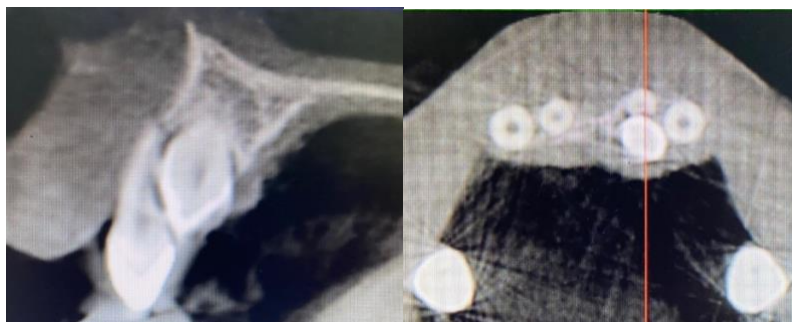


Figure 22 : Coupe Sagittale et Transverse du cône beam maxillaire centré sur 13 en position ectopique et 51 d'un patient de 12ans porteur DEA

2.2.5 Diagnostic

B. présente une oligodontie maxillaire et une anodontie mandibulaire dans un contexte de dysplasie ectodermique anhydrotique (tableau 4). Les parents nous confirment la perte d'aucune dent temporaire, il y avait donc agénésies de 14 dents temporaires.

Incluse					13									
Sur arcade		16				52	51	61	62				26	
Sur arcade														
Incluse														

Tableau 4 : Formule dentaire d'un patient de 12 ans porteur de DEA

2.2.6 Objectifs de prise en charge et plan de traitement

Une prise en charge pluridisciplinaire (pédodontie, orthodontie, implantologie et odontologie prothétique) pour réhabilitation globale est planifiée afin de rétablir un coefficient masticatoire, d'améliorer l'esthétique et de compenser la perte de dimension verticale (tableau 5).

Au maxillaire, une prothèse amovible partielle est proposée. Elle sera à réévaluer régulièrement et à refaire si nécessaire, et ce jusqu'à la fin de la croissance. En fin de croissance, un traitement implanto-prothétique pourra être proposé. Les parents et le patient ont été prévenus du risque de perte de la 51 en raison de l'évolution de la 13 en position ectopique entraînant sa résorption radiculaire. La décision d'avulser 51 et de laisser la 13 en position de 11 a été prise en collaboration avec les orthodontistes. En fonction de son évolution, la 13 pourra être tractée de manière orthodontique

A la mandibule en raison de l'anodontie et de l'échec de la réhabilitation antérieure par prothèse amovible due au manque de rétention, une Prothèse Amovible Complète sur Implant (PACSI) a été proposée. Cette prothèse sera soutenue par l'intermédiaire de 2 implants symphysaires. Dans ce cadre, une demande pour affection longue durée hors liste (ALD 31) a été faite et obtenue.

Séquences thérapeutiques	
Réhabilitation esthétique	Normalisation des formes des incisives et canines par coronoplastie additive
Réhabilitation du Maxillaire	Réalisation de la prothèse amovible partielle maxillaire
Réalisation du guide chirurgical	Réalisation de la prothèse amovible totale mandibulaire
Phase chirurgicale	Pose des 2 implants symphysaires
Phase pré-prothétique	Pose des piliers de cicatrisation
Phase prothétique	Réalisation de la PACSI
Suivi	Hygiène, rebasage, réfection des prothèses...

Tableau 5 : Résumé des séquences thérapeutiques prévues chez un patient de 12 ans porteur de DEH

2.2.7 Traitements

2.2.7.1 Réalisation de la prothèse partielle amovible maxillaire

Une empreinte primaire à l'alginat est réalisée avec un porte empreinte plastique perforé. Les modèles sont coulés au laboratoire pour l'obtention de la plaque base en résine et des bourrelets d'occlusion. Ceux-ci sont réglés en bouche. La couleur des dents est choisie en accord avec le patient. Les dents sur cire sont essayées pour valider le rendu esthétique et la rétention de la plaque (crochets de Adams sur les 6). La polymérisation est demandée.

2.2.7.2 Phase pré- implantaire

La mise en place des 2 implants symphysaires doit se faire en fonction du futur projet prothétique, validé en bouche avant la pose des implants via un guide chirurgical. Ce guide est une prothèse amovible complète en résine réalisée de la manière suivante :

- Empreinte primaire à l'alginat au maxillaire (avec la prothèse amovible en bouche) et à la mandibule
- Empreinte secondaire mandibulaire avec un PEI et du lait d'alginat. L'Alginat et lait d'alginat ont été préférés au Thiocol[®] et à la pâte de Kerr par facilité d'utilisation chez l'enfant. En effet la réalisation du joint périphérique à la pâte de Kerr est contraignante et le temps de prise du Thiocol[®] est d'environ 10 minutes.
- Essayage du bourrelet d'occlusion et détermination de la Dimensions Verticale d'Occlusion (DVO). Enregistrement de l'occlusion.
- Essayage dent sur cire, validation du projet prothétique et réalisation du cône beam en vue de la chirurgie.
- Polymérisation

Le patient n'a pas supporté la PPA mandibulaire car il l'a jugé trop mobile et a refusé de la mettre. Ainsi, le projet prothétique a pu être validé pour l'esthétique mais pas pour le fonctionnel. Cette prothèse servira quand même de guide chirurgical lors de la pose des deux implants.

2.2.7.3 Phase chirurgicale

La chirurgie implantaire est programmée sous anesthésie générale (Pole Pédiatrie, APHM Timone) en raison de la durée du geste associé au jeune âge du patient.

Une anesthésie locale est réalisée dans la zone à implanter avec de l'articaine adrénalinée à 1/200000.

Une incision crestale avec décharge médiane est réalisée avant décollement d'un lambeau de pleine épaisseur. Plusieurs forages sont réalisés (figure 23) :

- Forêt pointeur de 2 mm de diamètre, qui donne l'axe de l'implant pour les prochains forêts.
- Forêt hélicoïdale à palier de 2,4-2.8mm de diamètre.
- Foret hélicoïdale à palier de 3,2-3,6mm de diamètre.
- Taraud : Forêt souvent utilisé à la mandibule lorsque l'os est dense afin de faciliter l'insertion de l'implant.

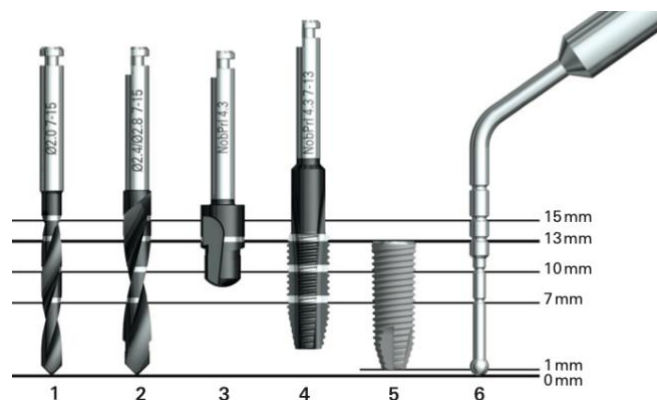


Figure 23 : Séquence de forage Nobel (21)

De gauche à droite : forêt 2mm ; forêt 2,4/2.8 mm ; forêt cortical ; taraud, implant, jauge graduée.

Des implants NobelParallel™ Conical Connection Narrow Platform 3.75x7mm (diamètre et longueur de l'implant) torqués à 35 N.cm sont mise en place de 33 et 43. Ces implants ont été choisis lors de la planification implantaire sur le logiciel 3D PLANMECA ProFace® à l'aide d'un cone beam mandibulaire en fonction de l'anatomie de la symphyse mentonnière du patient et du projet prothétique. Une fois les implants en place, des vis de cicatrisation sont placées. La zone est suturée avec du Vicryl® rapide autorésorbable 4.0 en points discontinus avec une fermeture berge à berge. Le fil 4.0 a été choisi pour sa résistance. Le lambeau recouvre totalement le site implantaire et les vis de cicatrisations. Du fait de la fine épaisseur osseuse et des implants courts, la mise en charge immédiate n'est pas envisageable.

Deux semaines après l'intervention, le patient est revu pour un contrôle radiologique (figure 24) et pour évaluer la cicatrisation de la muqueuse qui est en cours (figure 25).

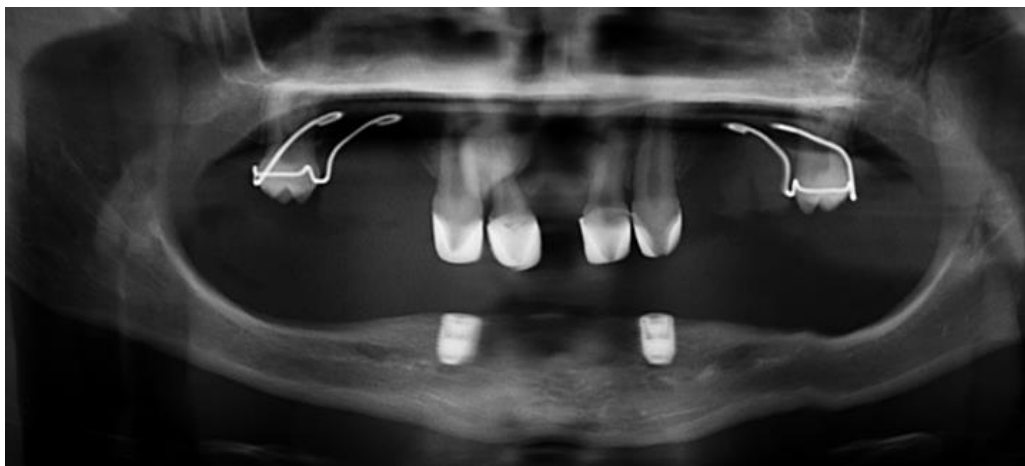


Figure 24 : Radiographie panoramique après pose des 2 implants symphysaire chez un enfant de 12 ans porteur de DEA et anodonte à la mandibule

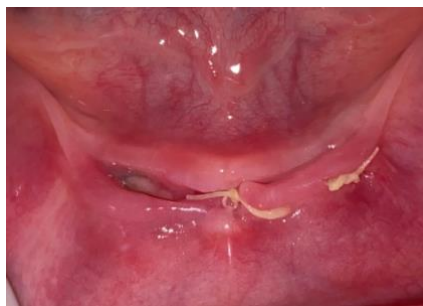

Figure 25 : Cicatrisation à J15 d'une intervention sous anesthésie générale pour pose des 2 implants symphysaire chez un enfant de 12 porteur de DEA et anodonte à la mandibule

La suite de la réalisation prothétique est envisagée à 4 mois pour attendre l'ostéointégration complète des implants.

2.2.7.4 Phase pré-prothétique

Au rendez-vous à 4 mois, le contrôle de l'ostéointégration est validé, la phase muco gingivale peut débuter.

Lors de la première séance, une gingivoplastie est réalisée au niveau du site implantaire pour permettre la mise en place de piliers de cicatrisation sous anesthésie locale à l'articaine adrénalinée 1/200000. En raison de l'anxiété du patient (VH2), le geste est réalisé sous sédation consciente au MEOPA. Une incision crestale est réalisée puis le lambeau est décollé en pleine épaisseur. Les 2 piliers de cicatrisation Narrow Platform 5 x 3mm sont mise en place. La hauteur de ces pilier (3mm) a été choisie en fonction de la hauteur de la gencive présente au-dessus de la tête de l'implant de manière à ce que la gencive cicatrise autour de ce pilier. La suture est réalisée avec du vicryl® rapide autorésorbable 4.0.

2.2.7.5 Phase prothétique

Après un mois de cicatrisation, les séances pour réalisation de la PACSI débutent :

- Empreinte antagoniste à l'alginat avec un porte empreinte métallique perforé au maxillaire (avec la prothèse en bouche) et empreinte primaire à l'alginat avec un porte empreinte métallique perforé à la mandibule pour la réalisation d'un porte empreinte individuel (PEI).
- Empreinte secondaire mandibulaire au Thiocol® et à la pâte de Kerr avec un PEI. Le choix de ces matériaux est fait car l'empreinte doit être d'une qualité et d'une précision maximale pour la rétention, la sustentation et la stabilisation de la prothèse.
- Choix de la nouvelle DVO. La Dimension verticale de repos (DVR) a été mesurée après la déglutition en mesurant la distance entre le bout du nez et le menton : $DVO = DVR - 3mm$.
- Enregistrement de l'occlusion conventionnel avec bourrelet d'occlusion et pate de Kerr. La position de référence choisie est la Relation Centrée (RC) afin de définir la nouvelle OIM car le patient n'avait pas de prothèse à la mandibule et n'avais donc pas d'OIM prédéfinie.
- Montage du maxillaire grâce à l'arc facial et montage de la mandibule en fonction du maxillaire sur articulateur. L'arc facial a pu être utilisé de manière conventionnelle.
- Le montage dent sur cire est validé en bouche d'un point de vue fonctionnel et esthétique puis la prothèse est polymérisée.
- La solidarisation de la prothèse avec les locators s'est faite en bouche après avoir évidé la prothèse dans l'intrados au niveau de 43 et 33. La résine ne doit pas fuser sous les locators (figure 26) lors de sa polymérisation. Une digue a été utilisée pour cela.

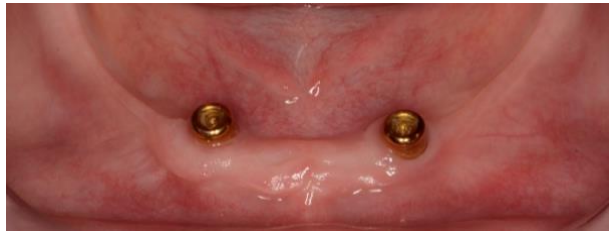

Figure 26 : Photographie de la mandibule d'un patient de 12 ans porteur de DEA anodonte à la mandibule avec les locators en bouche après pose de deux implants symphysaires

La PACSI permet un rétablissement de l'harmonie des étages de la face avec des plis faciaux moins marqués (figure 27 à 30).

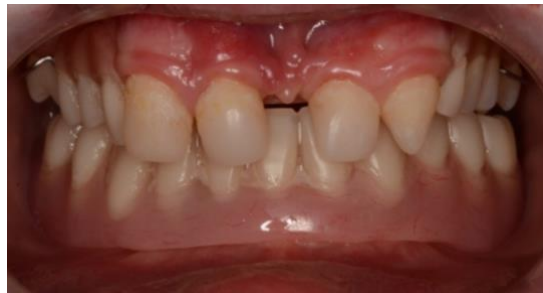

Figure 27 : Photographie intrabuccale d'un patient de 12 ans porteur de DEA anodonte à la mandibule en OIM vue de face avec la prothèse partielle amovible (PPA) maxillaire et la PACSI mandibulaire en bouche



Figure 28 : Photographie sans et avec les prothèses en bouche de face chez un patient de 12 ans porteur de DEA

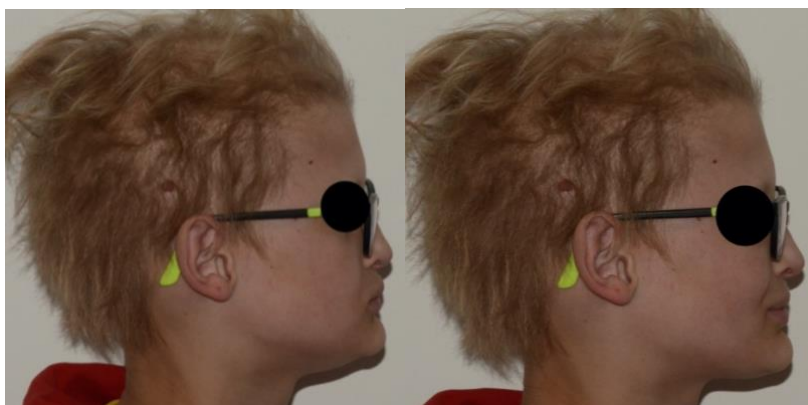

Figure 29 : Photographie sans et avec les prothèses en bouche de profil chez un patient de 12 ans porteur de DEA



Figure 30 : Photographie sans et avec les prothèses en bouche lors du sourire forcé chez un patient de 12 ans porteur de DEA

2.2.7.5 Suivi

B. est très satisfait d'avoir été appareillé. Il a évoqué des souffrances lors de la phase chirurgicale mais ses prothèses lui donnent entière satisfaction d'un point de vue esthétique et fonctionnel. Son alimentation s'est diversifiée. Il s'est adapté rapidement aux prothèses et n'a rencontré aucun souci de phonation. Il applique de manière rigoureuse les conseils hygiéniques qui lui ont été donnés afin de garder des prothèses propres : il se brosse les dents matin et soir, la matin appareil en bouche et le soir il enlève l'appareil qu'il brosse à part avec brosse à dent et savon de Marseille.

III Prise en charge buccodentaire : choix thérapeutiques, indications et difficultés

La prise en charge bucco-dentaire des patient atteint de DEH/DEA requiert une approche multidisciplinaire afin de prévenir, maintenir et/ou restaurer les dents des patients à des fins esthétiques, fonctionnelles, phonétiques et psychologiques. Elle s'articule autour de trois axes : prophylactique, orthopédique et prothétique. La prise en charge hospitalière peut être facilitatrice du parcours afin de bénéficier d'une prise en charge précoce et pluridisciplinaire (1,18,23).

3.1 Prévention et prophylaxie

Le maintien des dents présentes en bouche est absolument primordial. La conservation des dents temporaires sans dent définitives successionnelles a une grande importance avant l'âge implantaire

afin de maintenir l'os autour de la dent (1, 18, 24). Les dents permanentes sont, elles, nécessaires d'un point de vue esthétique et comme support prothétique (1,18, 25).

La délivrance de conseils alimentaires, l'enseignement à l'hygiène bucco-dentaire ainsi qu'un nettoyage prophylactique régulier chez le chirurgien-dentiste permettront de préserver le capital dentaire et d'éviter toute inflammation parodontale. Une fluoruration topique prophylactique ainsi que les scellements des molaires sont indiqués, notamment chez les patients dont l'hygiène est perfectible (1,18). De plus, l'émail des patients atteints de DEH/DEA souvent plus mou, en couche plus fine avec parfois des zones rugueuses, propices au développement des processus bactériens (26) et une sécheresse buccale souvent associée augmente le risque carieux.

3.2 Traitement conservateur

Les incisives et canines temporaires et permanentes sont fréquemment conoïdes. La normalisation de leurs formes passe par des coronoplasties soustractive et additive. En technique additive, une résine composite sera la solution de premier choix tant que la croissance de l'enfant n'est pas terminée (27). Le composite peut être utilisé en méthode directe, mais aussi en méthode indirecte. Des couronnes pédiatriques préformées peuvent également être utilisées (18,28). Elles doivent être réalisées de façon précoce, dès l'âge de 2/3 ans si la coopération est suffisante (figure 31).

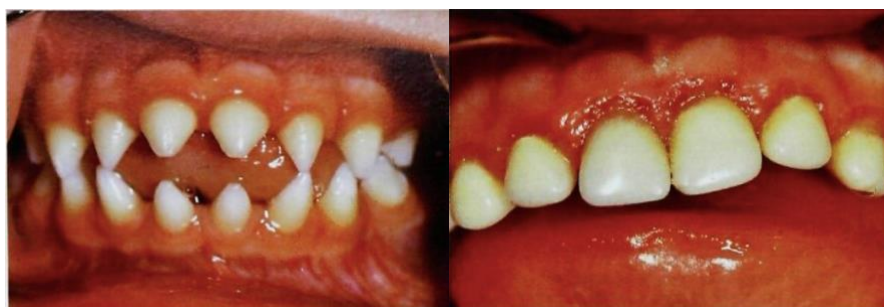

Figure 31 : Photographie d'un patient atteint de DEH avec des incisives et canines temporaires conoïdes (état initial) puis avec des couronnes en résine composite après 30 mois de port (28)

En fin de croissance, des techniques comme les moules en acétate de cellulose, ou des composites injectés après une technique "wax-up" sont recommandées pour la réalisation de restaurations esthétiques. Des facettes composites ou céramiques voir des couronnes définitives en zircone, céramo-métallique voire céramo-céramique pourront également être proposées (18, 29).

3.2 Traitement orthodontique

Les soins orthodontiques sont souvent indispensables dans le parcours thérapeutique de ces patients. Un bilan orthodontique tous les ans à partir de l'âge de 8 ans est nécessaire. Les traitements permettent la fermeture des diastèmes (notamment du diastème médian lors d'agénésie des incisives latérales

maxillaires), l'ouverture ou la fermeture des sites d'agénésies, l'aménagement des espaces implantaires et l'optimisation des rapports dentaires (18).

La décision de réaliser une ouverture ou une fermeture d'espace nécessite une approche individuelle.

Il existe cependant des facteurs orientant les choix (30) :

- Une face courte (hypodivergence), un profil concave, une dysharmonie dento-maxillaire (DDM) par microdentie, une occlusion de classe I sans DDM, une classe II.2, une classe III sont en faveur d'une ouverture d'espace.
- Une face longue (hyperdivergence), un profil convexe, une classe I avec biproalvéolie, une classe II.1 avec DDM ou une classe II.1 sans DDM mais avec surplomb sont en faveur d'une fermeture d'espace.

La décision finale devra prendre en compte l'avis du jeune patient qui sera informé qu'en cas d'ouverture d'espace, la phase orthodontique sera suivie d'une période transitoire avec une contention fixe ou amovible en attendant la fin de croissance et la prothèse définitive impliquant un traitement long et coûteux. La solution d'ouverture d'espace nécessite une concertation pluridisciplinaire avec un projet prothétique qui doit être prévu en amont du traitement orthodontique (30). En cas de fermeture d'espace, il n'y aura pas une nécessité de réalisation prothétique. Le traitement se termine directement après l'orthodontie et est à moindre coût.

Lorsque des dents temporaires sont incluses dans le traitement orthodontique, le patient devra être informé de l'augmentation du risque de résorption radiculaire dû aux mouvements orthodontiques (31).

Si une intervention orthopédique précoce est nécessaire, elle doit être la plus simple possible car le suivi du patient se fait sur le très long terme et consomme sa coopération, tout en impactant sa qualité de vie (18).

Une des difficultés rencontrées chez ces patients est celle de l'ancrage par le manque d'unités dentaires et/ou la diminution de la longueur radiculaire. On peut utiliser des renforts d'ancrage comme les forces extra-orales, les appareils fonctionnels, les mini-vis à ancrage osseux. Quoi qu'il en soit, la préparation orthodontique doit répondre aux exigences occlusales, esthétiques, implantaires et prothétiques de la réhabilitation avec une attention particulière sur la période de contention pour maintenir les espaces réservés aux implants (18).

3.3 Traitements chirurgicaux

Les agénésies multiples ainsi qu'un frein lingual court peuvent entraîner une position basse de la langue (32). Une rééducation linguale chez l'orthophoniste peut s'avérer insuffisante et une

frénectomie linguale sera alors nécessaire avant la rééducation. Cette chirurgie peut être réalisée avec un bistouri conventionnel ou avec un bistouri électrique. Ce dernier permet un travail de haute précision car l'aiguille du bistouri est très fine, entraîne une cautérisation des vaisseaux sectionnés réduisant le risque hémorragique et améliore la cicatrisation. (33,34).

Dans certains cas de dysmorphoses cranio- faciales sévères, une chirurgie orthognatique devra être réalisée en fin de croissance avant les réhabilitations définitives (18, 35).

3.4 Traitements prothétiques

De nombreux traitements prothétiques ont été décrits. Ils doivent s'adapter à l'âge du patient et au stade de croissance.

Les prothèses partielles ou complètes amovibles en résine restent aujourd'hui le choix le plus répandu pour la réhabilitation des patients en période de croissance et ce dès l'âge de 3 ans (1, 18). Leur réalisation est relativement simple, peu onéreuse, avec des techniques conventionnelles, et ces prothèses sont assez bien tolérées par les enfants (36). Elle présente des intérêts fonctionnels (mastication, déglutition, phonation), esthétiques (remplacement des dents manquantes, restauration d'une dimension verticale correcte) et donc psychologiques. Ces prothèses présentent cependant certains inconvénients :

- Le confort est moindre comparé à une solution fixe
- L'aspect psychologique de porter une prothèse amovible à un si jeune âge peut être difficile
- La rétention et la stabilité de ces prothèses sont compromises par le sous-développement alvéolaire et la sécheresse buccale (37)
- Un rebasage est nécessaire tous les 2 ans
- Une nouvelle prothèse est nécessaire tous les 4 à 6 ans (38)
- Le respect de l'hygiène dentaire doit être très strict car le port de ce type de prothèse peut causer des lésions carieuses et le nettoyage de la prothèse doit être rigoureux et quotidien.

La réalisation de la prothèse partielle chez l'enfant peut différer ou du moins s'adapter par rapport au protocole de réalisation de la même prothèse chez l'adulte (39) en particulier pour la prise d'empreinte. Pour les prothèses complètes, on évitera lors de l'empreinte secondaire les matériaux au goût désagréable et de prise lente (Thiocol® par exemple). On préférera une pâte à l'oxyde de zinc ou un silicone. En cas de réflexes nauséux, il est recommandé une prémédication spécifique (Primpéran®, Vogalène®). Il est préférable de commencer par l'empreinte mandibulaire et de réaliser ensuite l'empreinte maxillaire en prenant en considération les éléments suivants :

- Prévenir l'écoulement postérieur du matériau à empreinte en réalisant des petits remparts en cire à l'extrémité postérieure du porte-empreinte

- Insérer le porte-empreinte en débutant toujours par l'arrière pour que l'excès du matériau s'écoule vers l'avant
- Ne pas allonger l'enfant, l'asseoir dans le fauteuil droit, en lui inclinant le buste et la tête vers l'avant pour éviter le reflux de matériau dans l'oropharynx.

L'arc facial pour le transfert sur articulateur ne pourra pas être utilisé chez tous les enfants, ce qui peut créer certaines imprécisions dans la réalisation des prothèses.

L'Overdenture (ou prothèse de recouvrement) est également une solution thérapeutique envisageable. C'est une prothèse amovible qui prend appui sur une ou plusieurs dents piliers en les recouvrant. C'est une réhabilitation de choix, surtout lorsqu'il persiste uniquement les canines sur l'arcade dentaire (40,41). Le traitement par overdenture permet de maintenir l'os alvéolaire, une amélioration de la sustentation, de la stabilité et de la rétention et une efficacité masticatoire augmentée (42). Cependant, ces prothèses ont aussi des inconvénients (40) : augmentation du risque carieux, perte d'attache au niveau du ligament parodontal par augmentation des forces latérales sur les dents et présence de plaque dentaire, coût plus élevé que les prothèses amovibles conventionnelles.

L'usage d'une prothèse fixe tel que des bridges antérieurs en résine et des prothèses fixées par arc bibague ou par couronnes pédiatriques peuvent être proposées pour résoudre les problématiques liés à la prothèse amovible en fonction du nombre et de la situation des dents absentes (18). Le confort et l'esthétique seront souvent meilleurs et la nécessité de refaire/réparer la prothèse sera moindre (18, 43). Elle est possible, à la mandibule à partir de 5-8 ans, âge où la distance inter-canine est établie mais reste déconseillée au maxillaire car à risque de bloquer la croissance, surtout, si elle traverse le plan sagittal médian (30). D'autres critères doivent être réunis avant de s'orienter vers cette proposition thérapeutique :

- Les dents support ont une grande surface radiculaire
- Le support alvéolaire est suffisant
- Les rapports inter-alvéolaires et dentaires sont favorables

La prothèse sur implant est traditionnellement contre indiquée avant la fin de croissance (16/18 ans chez les femmes et 18/20 ans chez les hommes). Cependant, la pose de 2 (maximum 4) implants symphysaires a été évaluée favorablement par le service d'évaluation des actes professionnels de la HAS en 2004 et 2006 (18). Dans certains cas de DEH/DEA sévère, lorsqu'un patient est anodonte à la mandibule, l'utilisation d'une Prothèse Amovible Complète Supra Implantaire (PACSI) pourra être envisagée à partir de l'âge de 6 ans après échec ou intolérance de la prothèse pédiatrique conventionnelle. Elle ne devra pas gêner la croissance de l'enfant. La réalisation doit être rigoureuse et le patient doit faire l'objet d'un suivi sur le long terme (44). Les complications thérapeutiques dues

à la mise en place d'implant à un âge précoce existent. La croissance sagittale et horizontale de la mandibule n'affecte pas la position des implants mais la croissance verticale des zones adjacentes impose chez certains patients des révisions de prothèses ou des changements de piliers pour modifier leurs longueurs (45,46) en raison de l'enfouissement de l'implant (1). C'est la complication la plus fréquente mais d'autres causes d'échecs existent comme un implant non-ostéointégré.

Au maxillaire, la prise en charge implantaire reste contre indiquée durant la croissance car elle pourrait limiter l'expansion maxillaire et de la suture palatine (45,47).

La mise en place d'implants endo-osseux est préconisée (1). Le nombre de 2 implants symphysaires semble suffisant dans le cadre d'une PACSI chez un enfant. Avant la pose des implants plusieurs examens radiologiques peuvent être réalisés (1) :

- La radiographie panoramique permet l'analyse des anomalies morphologiques, des inclusions dentaires ou des malpositions ainsi qu'une première approche qualitative et anatomique de la région symphysaire (structures anatomiques vasculo-nerveuses et dento-alvéolaires).
- La téléradiographie de profil et l'analyse céphalométrique peuvent être indiquées pour évaluer les éléments dysmorphiques crânio-faciaux (Degré d'hypoplasie maxillaire, Hauteur osseuse au niveau de la région symphysaire mandibulaire, Relations squelettiques dans le plan sagittal, Profil musculo-cutané et rapport avec la ligne esthétique, degré d'hypodivergence mandibulaire, Hauteur faciale inférieure, hauteur faciale antérieure et postérieure). Un suivi céphalométrique longitudinal pourra également permettre une évaluation des effets de la thérapeutique implantoprothétique sur la croissance du complexe crânio-facial.
- Les clichés radiologiques intra-oraux permettent un bilan des secteurs dentés, une analyse de la structure osseuse trabéculaire et son suivi longitudinal.
- Le bilan volumique (CBCT) permet une appréciation du support osseux et l'identification du pédicule vasculo-nerveux alvéolaire inférieur. Le type d'implant, son diamètre et sa longueur sont également déterminés avec cet examen. ,

L'hyperdensité osseuse médullaire et une forte densité corticale, y compris dans la zone de symphyse mandibulaire ont été montrées et doivent être discutées lors du traitement implantaire. Il existe une grande variété de diamètres et de longueurs d'implants adaptés à la pratique pédiatrique. Des longueurs implantaires minimales de 8 mm sont adaptées à l'implantation symphysaire même dans des situations de faible support osseux. Des longueurs entre 10 et 13 mm sont généralement préconisées, avec des diamètres implantaires de 3 mm, 3,25 mm ou de 3,75 mm. Des diamètres implantaires de 2,5 mm et 2,75 mm sont également disponibles mais les implants sont plus fragiles et dits temporaires. Il convient de privilégier les implants standards y compris Narrow (3.0) afin de les utiliser si possible à l'âge adulte. Les implants précoces standards ou les MDI sont indiqués lors d'une hypotrophie osseuse sévère mais nécessitent en théorie une dépose en fin de croissance et un remplacement par des implants standards. Les mini-implants et leur ostéointégration comme

alternative à la réhabilitation orale d'enfants atteints de dysplasie ectodermique doit être évaluée en raison de possibles difficultés inhérentes à l'hypotrophie des crêtes alvéolaires et à l'ouverture buccale réduite à 30-40 mm (1,18). Les moyens de liaison sphérique unitaire sont à privilégier car il s'agit d'un système plus flexible permettant des modifications mineures durant la croissance mandibulaire (1,18).

L'utilisation d'un logiciel de simulation implantaire permet la réalisation assistée par ordinateur du guide chirurgical de pose implantaire et/ou d'ostéoplastie directement à partir des examens CBCT 3D en format DICOM.

La chirurgie implantaire chez ces enfants est difficile en raison de conditions anatomiques peu favorables et de l'âge des patients. Une prise en charge sous anesthésie générale (AG) sera indiquée en première intention dans la plupart des cas si le rapport bénéfice/risque lié à l'AG est favorable. Le recours à l'AG pour les soins dentaires peut être envisagé dans le cadre d'intervention longue et complexe. Toute contre-indication liée au risque d'anesthésie ou au rapport bénéfice/risque défavorable pourra remettre en question la thérapeutique implantaire précoce. Un plateau technique adapté et une équipe multidisciplinaire sont indispensables (1,18,52). Les principaux éléments à considérer durant cette phase et la période post-opératoire sont : le risque infectieux (antibioprophylaxie de rigueur), l'os alvéolaire hypotrophique et les faibles dimensions du support osseux dans le sens vertical et sagittal à évaluer en phase pré- et per-opératoire, la vitesse de forage osseux basse et l'irrigation externe durant la phase chirurgicale minimisant le traumatisme thermique (1,18). L'AL peut venir en complément l'AG pour assurer une prise en charge optimale du stress chirurgical tant en termes de réponse physiologique à l'agression tissulaire, qu'en termes de réponse psychologique à une situation anxiogène. L'adrénaline à 1/200000 est préférée au 1/100000 car l'adrénaline peut ralentir voire empêcher la cicatrisation du site implantaire.

En raison d'éventuelles altérations structurales et métaboliques osseuses, un allongement de la période d'ostéointégration de 4 mois est possible. Le seuil de micro-mouvement implantaire inférieur à 100µ est à privilégier afin d'optimiser l'ostéointégration. Le suivi de l'ostéointégration des implants se fera à 3 mois, 6 mois, 1 an post-implantaire puis suivi radiographique annuel.

Les affections longue durée dites « hors liste » (ALD 31) concernent les patients atteints d'une forme grave d'une maladie ou d'une forme évolutive ou invalidante d'une maladie grave, ne figurant pas sur la liste des ALD 30. Elles comportent un traitement prolongé d'une durée prévisible supérieure à six mois et une thérapeutique particulièrement coûteuse. Les agénésies dentaires multiples ("oligodontie") font partie de l'ALD 31. Chez l'enfant âgé de plus de 6 ans, cette ALD 31 permet la prise en charge de la chirurgie pour pose de 2 à 4 implants symphysaires après échec ou intolérance d'une prothèse conventionnelle (18).

Les étapes de préparation prothétiques classiques doivent être réalisées :

- Empreinte primaire (à l'alginat ou numérique), puis secondaire. Les prises d'empreintes numériques à l'aide d'une caméra optique sont en plein développement afin de s'affranchir des désagréments des empreintes traditionnelles. Elles présentent de nombreux avantages (48). La précision supérieure de l'empreinte elle-même n'est pas prouvée mais les erreurs possibles sont plus facilement cumulables au cours de la chaîne de réalisation de la prothèse en empreinte conventionnelle. L'absence de coulée la rend indéformable. Elle permet un gain de temps par la suppression des étapes chronophages (transports, coulée du plâtre, réalisation de la cire). Elle permet une augmentation du confort pour les patients. Le processus de prise d'empreinte, sans perte d'informations, peut être interrompu et repris à tout moment. Le praticien peut contrôler directement sur écran l'empreinte en cours de réalisation. Malgré ces nombreux avantages l'empreinte optique reste majoritairement peu employée des cabinets dentaires en France. Les raisons les plus évoquées sont : le coût des machines ou des caméras, le manque d'intérêt, le sous-équipement des prothésistes (49). En ce qui concerne l'enfant atteint de DEH/DEA, les limitations d'utilisation de la caméra seront liées au patient (difficultés à obtenir une numérisation des crêtes postérieures de qualité en cas de faible ouverture buccale.) et au type de prothèse que l'on doit réaliser. Pour le cas des prothèses amovible complète, l'empreinte numérique n'enregistre pas les dépressions mécaniques des zones édentées que les empreintes conventionnelles enregistrent (50).

L'empreinte numérique en implantologie nécessite un transfert d'empreinte virtuelle appelé le scan abutment, scanbody ou corps de scannage. Il s'agit d'un composant vissé sur la plateforme de l'implant et qui, une fois enregistré, permettra de donner numériquement la position tridimensionnelle de l'implant. La littérature montre de très bons résultats et une très bonne fiabilité des empreintes implantaires numériques (51).

- Réalisation d'une maquette d'occlusion (en résine avec des bourrelets) et enregistrement de la relation inter-maxillaire (en relation centrée) à la dimension verticale d'occlusion (DVO) choisie puis mise des modèles en articulateur. Un montage de dents prothétiques sur la base en cire précède l'essayage esthétique et la vérification de la DVO pour mettre en évidence l'espace prothétique disponible pour la réhabilitation orale. La situation du plan d'occlusion doit être fixée.

	DENTURE TEMPORAIRE	DENTURE MIXTE	DENTURE PERMANENTE	EN FIN DE CROISSANCE
PREVENTION	Enseignement à l'hygiène, fluoruration,	Enseignement à l'hygiène, fluoruration,	Enseignement à l'hygiène, fluoruration,	

		scellement de sillons.	scellement de sillons.	
CORONOPLASTIE ADDITIVE	Normalisation des formes	Normalisation des formes, fermeture d'espace, modification du type de dents, modifications d'une dent temporaire en permanente	Normalisation des formes, fermeture d'espace, modification du type de dents, modifications d'une dent temporaire en permanente	Normalisation des formes, fermeture d'espace, modification du type de dents, modifications d'une dent temporaire en permanente
ORTHODONTIE	rare	Premier bilan et traitement personnalisé	Suivi, traitement personnalisé et contention	
PROTHESE AMOVIBLE	Dès 3 ans, à renouveler en fonction de la croissance	Dès 3 ans, à renouveler en fonction de la croissance	Dès 3 ans, à renouveler en fonction de la croissance	
PROTHESE FIXE		Si ne gêne pas la croissance	Si ne gêne pas la croissance	Oui
PROTHESE IMPLANTAIRE		Dès 6 ans 2 implants symphysaire en cas pour d'anodontie mandibulaire et echec au traitement prothétique (ALD31) + PACSI	2 implants symphysaire en cas pour d'anodontie mandibulaire et echec au traitement prothétique (ALD31) + PACSI	Pose d'implant maxillaire et mandibulaire hors symphyse mandibulaire

CHIRURGIE ORTHOGNATIQUE			Avant traitement implantaire en fin de croissance	
------------------------------------	--	--	---	--

Figure 33 : Schéma récapitulatif de la prise en charge multidisciplinaire des agénésies multiples

Conclusion

La réhabilitation buccodentaire d'un patient atteint d'une maladie rare est un défi. En général, peu d'expérience sont similaires dû fait de la rareté des syndromes avec des difficultés à émettre des recommandations. Même quand celles-ci existent, les traitements doivent souvent être individualisés. Dans les cas de DEH/DEA, la réhabilitation dentaire doit être précoce et pluridisciplinaire, et les traitements longs, nécessitent des réévaluations constantes. Ils permettent cependant une amélioration de la qualité de vie de ces patients. Le suivi bucco-dentaire comprend un examen dès l'éruption des premières dents temporaires, une réhabilitation prothétique et une normalisation des formes des dents à partir de l'âge de 3 ans, un bilan orthodontique tous les ans à partir de l'âge de 8 ans puis une prise en charge implantaire en fin de croissance. La prothèse amovible est une solution transitoire de qualité qui reste à ce jour la référence. L'utilisation de prothèses fixes conventionnelles est un traitement en cours d'évolution qui solutionne certaines des problématiques causées par les prothèses amovibles. Les implants dentaires quant à eux bien que susceptibles à des modifications de positionnement et avec des indications limitées, permettent une réhabilitation.

BIBLIOGRAPHIE :

1. HAS. Filière Santé Maladies Rares Dermatologiques (FIMARAD). Protocole National de Diagnostic et de Soins. Dysplasie Ectodermique Anhidrotique. 2019. [en ligne] Disponible sur : https://www.has-sante.fr/upload/docs/application/pdf/2019-10/pnds_deash24.pdf (consulté le 23/09/2022)
2. Orphanet. Dysplasie ectodermique. 2013. [en ligne]. Disponible sur : https://www.orpha.net/consor/cgi-bin/OC_Exp.php?lng=FR&Expert=79373 (consulté le 04/10/2022)
3. Timothy W, Fete M, Schneider H, et al. Ectodermal Dysplasias: Classification and Organization by Phenotype, Genotype and Molecular Pathway. American journal of medical genetics. 2019; Part A, 179(3): 442-447.
4. Orphanet. Dysplasie ectodermique hypohidrotique. 2012 [en ligne] Disponible sur : https://www.orpha.net/consor/cgi-bin/OC_Exp.php?Expert=238468&lng=FR (consulté le 04/10/2022)
5. Hall R, Kilpatrick N, Widmer R et al. Paediatric Orofacial Medicine and Pathology. Wiley-Blackwell. John Wiley and Sons Limited; 2009: 432 p.
6. Pinheiro M, Freire-Maia N. Ectodermal dysplasias: A clinical classification and a causal review. American Journal of Medical Genetics. 1994; 53(2): 153-162.
7. Priolo M, Laganà C. Ectodermal dysplasias: A new clinical-genetic classification. Journal of Medical Genetics. 2001; 38(9): 579-585.
8. Clauss F, Schmittbuhl M, Waltmann E, Obry F, Manière MC. Phénotypes et thérapeutiques implanto-prothétiques précoces de la dysplasie ectodermique hypohidrotique liée à l'X (DEX). RFOP. 2009 ; 4(3) :116-120.
9. Thesleff I, Mikkola M. The role of growth factors in tooth development. Int Rev Cytol. 2002; 217: 93-135.
10. Levin LS. Dental and oral abnormalities in selected ectodermal dysplasia syndromes. Birth Defects Original Article Series. 1988; 24(2): 205-227.
11. Artis JP, Artis M, Cassang S et al. Conséquences dentaires et maxillo-faciales de la dysplasie ectodermique anhidrotique. Actualités odonto- stomatologiques. 1992 ; 180 : 773 -790.
12. Bergendal B. Orofacial manifestations in ectodermal dysplasia-a review. American Journal of Medical Genetics. 2014; 164A (10): 2465-2471.
13. Clauss F, Manière MC, Obry F, Waltmann E, Hadj-Rabia S, Bodemer C, et al. Dento-craniofacial phenotypes and underlying molecular mechanisms in hypohidrotic ectodermal dysplasia (HED): a review. J Dent Res. 2008;87(12):1089-99.
14. Bidra AS, Martin JW, Feldman E. Complete denture prosthodontics in children with ectodermal dysplasia: review of principles and techniques. Compend Contin Educ Dent. 31(6):426-433.
15. INSERM. Dermatite atopique (eczéma atopique). 2017. [en ligne]. Disponible sur : <https://www.inserm.fr/dossier/dermatite-atopique-eczema-atopique/> (consulté le 12/09/2022).
16. Tanner BA. Psychological aspects of hypohidrotic ectodermal dysplasia. Birth Defects Orig Artic Ser. 1988 ;24(2) : 263-275.
17. Blüschke G, Nüsken KD, Schneider H. Prevalence and prevention of severe complications of hypohidrotic ectodermal dysplasia in infancy. Early Hum Dev. 2010 ; 86(7) :397-399.
18. HAS. Filière de Santé Maladies Rares des Malformations de la tête, du cou et des dents (TETECO). Centres de Référence et de Compétence des Maladies Rares Orales et Dentaires (O-Rares). Protocole National de Diagnostic et de Soins. Agénésies dentaires multiples : Oligodontie et anodontie. 2021. [en ligne] Disponible : https://www.has-sante.fr/upload/docs/application/pdf/2021-11/pnds_agenesies_dentaires_multiples-texte-novembre_2021.pdf. (consulté le 04/10/2022)
19. Saltnes SS, Geirdal AØ, Saeves R, Jensen JL, Nordgarden H. Experiences of daily life and oral rehabilitation in oligodontia - a qualitative study. Acta Odontol Scand. 2019; 77(3):197-204.

20. Zweers J, Thomas RZ, Slot DE, Weisgold AS, Van der Weijden FGA. Characteristics of periodontal biotype, its dimensions, associations and prevalence: a systematic review. *Journal of Clinical Periodontology*. 2014. 41(10): 958-971.
21. Divater V, Bali P, Nawab A, Hiremath N, Jain J, Kalaivanan D. Frenal attachment and its association with oral hygiene status among adolescents in Dakshina Kannada population: A cross-sectional study. *J Fam Med Prim Care*. 2019;8(11):3664-3667.
22. Tavitian P. Prothèses supra-implantaires. Données et conceptions actuelles. Paris. Edition Cdp. 2017 ; 380 p.
23. Gholman RR, Kassar WM, El Meligy OA. Dental Rehabilitation of a Child with Ectodermal Dysplasia: A Case Report. *International Journal of Clinical Pediatric Dentistry*. 2019; 12(4): 362-365.
24. Avila-Ortiz G, Gubler M, Romero-Bustillos M, Nicholas CL, Zimmerman MB, Barwacz CA. Efficacy of Alveolar Ridge Preservation: A Randomized Controlled Trial. *Journal of Dental Research*. 2020; 99(4): 402-409.
25. Hickey, AJ, Vergo TJ. Prosthetic treatments for patients with ectodermal dysplasia. *The Journal of Prosthetic Dentistry*. 2001; 86(4): 364-368.
26. Halai T, Stevens C. Ectodermal Dysplasia: A Clinical Overview for the Dental Practitioner. *Dental Update*. 2015; 42(8): 779-780.
27. Olivares JM, Hidalgo A, Pavez JP, Benadof D, Irribarra R. Functional and esthetic restorative treatment with preheated resins in a patient with ectodermic dysplasia: A clinical report. *The Journal of Prosthetic Dentistry*. 2018; 119(4): 526-529.
28. Ellis RK, Donly KJ, Wild TW. Indirect composite resin crowns as an esthetic approach to treating ectodermal dysplasia: A case report. *Quintessence International*. 1992; 23(11): 727-729.
29. Gonzaga LH, Amorim KP, Sesma N, Martin WC. Interdisciplinary rehabilitation of a patient with ectodermal dysplasia utilizing digital tools: A clinical report. *The Journal of Prosthetic Dentistry*. 2022; 127(5): 675-679.
30. Davido N, Yasukawa K. Orthopédie dento-faciale - Odontologie pédiatrique. Paris, France: Maloine. 2014. 224 p.
31. Pizzo G, Licata ME, Guiglia R, Giuliana, G. Root resorption and orthodontic treatment. Review of the literature. *Minerva Stomatologica*. 2007; 56(1-2): 31-44.
32. Rajeshwari K, Kohli S, Mathew XK. Evaluation of Resting Tongue Position in Recently Extracted and Long Term Completely Edentulous Patients: A Prospective Interventional Study. *J Clin Diagn Res JCDR*. 2017 ;11(4): ZC61-63.
33. Murias I, Grzech-Leśniak K, Murias A, Walicka-Cupryś K, Dominiak M, Golob Deeb J, et al. Efficacy of Various Laser Wavelengths in the Surgical Treatment of Ankyloglossia: A Systematic Review. *Life Basel Switz*. 2022 ;12(4):558.
34. de Araújo JGL, Araújo EM dos S, Rodrigues FCN, Paschoal MAB, Lago ADN. High Power Laser and Photobiomodulation in Oral Surgery: Case Report. *J Lasers Med Sci*. 2019;10(1):75-8.
35. Bayat M, Khobyari MM, Dalband M, Momen-Heravi F. Full mouth implant rehabilitation of a patient with ectodermal dysplasia after orthognathic surgery, sinus and ridge augmentation: A clinical report. *The Journal of Advanced Prosthodontics*. 2011; 3(2): 96-100.
36. Campbell SD, Cooper L, Craddock H, Hyde TP, Nattress B, Pavitt SH, et al. Removable partial dentures: The clinical need for innovation. *J Prosthet Dent*. 2017;118(3):273-280.
37. Barrow GV, White JR. Developmental changes of the maxillary and mandibular dental arches. *Angle Orthod*. 1952;22(1):41-46.
38. Ladda R, Gangadhar S, Kasat V, Bhandari A. Prosthodontic management of hypohidrotic ectodermal dysplasia with anodontia: a case report in pediatric patient and review of literature. *Ann Med Health Sci Res*. 2013;3(2):277-281.
39. Trivedi BD, Bhatia R. Complete and Removable Partial Prosthesis for a Child with Hypohidrotic Ectodermal Dysplasia. *Int J Clin Pediatr Dent*. 2013;6(1):71-74.

40. Taddei C, Waltmann E. Implants et prothèse partielle amovible. Paris, France : Quitessence Internationale ; 2010. 103p.
41. Sadoun L. La prothèse amovible complète supra-radicaire chez l'édenté subtotal mandibulaire : une thérapeutique oubliée ? Thèse d'exercice. Paris, France : université Paris Diderot. 2017
42. Cardoso RG, de Melo LA, Barbosa GAS, Calderon PDS, Germano AR, Mestriner W, et al. Impact of mandibular conventional denture and overdenture on quality of life and masticatory efficiency. *Braz Oral Res.* 2016 ;30(1): e102.
43. Al Nuaimi R, Mansoor M. Prosthetic rehabilitation with fixed prosthesis of a 5-year-old child with Hypohidrotic Ectodermal Dysplasia and Oligodontia: a case report. *J Med Case Reports.* 2019;13(1):329.
44. Kramer FJ, Baethge C, Tschernitschek H. Implants in children with ectodermal dysplasia: a case report and literature review. *Clin Oral Implants Res.* 2007;18(1):140-6.
45. Bohner L, Hanisch M, Kleinheinz J, Jung S. Dental implants in growing patients: a systematic review. *Br J Oral Maxillofac Surg.* 2019;57(5):397-406.
46. Sweeney IP, Ferguson JW, Heggie AA, Lucas JO. Treatment outcomes for adolescent ectodermal dysplasia patients treated with dental implants. *Int J Paediatr Dent.* 2005;15(4):241-8.
47. Machado M, Wallace C, Austin B, Deshpande S, Lai A, Whittle T et al. Rehabilitation of ectodermal dysplasia patients presenting with hypodontia: Outcomes of implant rehabilitation part 1. *Journal of Prosthodontic Research.* 2018; 62(4) : 473-478.
48. Yilmaz H, Aydın MN. Digital versus conventional impression method in children: Comfort, preference and time. *Int J Paediatr Dent.* 2019 ;29(6):728-35.
49. Abitbol S. Empreinte conventionnelles et empreinte numérique en implantologie : présentation des techniques actuelles et comparaison. Thèse d'exercice, Paris, France : Université Paris Diderot ; 2017.
50. Fueki K, Inamochi Y, Wada J, Arai Y, Takaichi A, Murakami N, et al. A systematic review of digital removable partial dentures. Part I: Clinical evidence, digital impression, and maxillomandibular relationship record. *J Prosthodont Res.* 2022 ;66(1):40-52.
51. Al-Abdullah K, Zandparsa R, Finkelman M, Hirayama H. An in vitro comparison of the accuracy of implant impressions with coded healing abutments and different implant angulations. *J Prosthet Dent.* 2013 ;110(2) :90-100.
52. HAS. Indications et contre-indications de l'anesthésie générale pour les actes courants d'odontologie et de stomatologie. 2005. [en ligne] Disponible sur : https://www.o-rare.com/medias/fichiers/has_anesthesie_odonto.pdf (consulté le 04/10/2022)

TABLE DES FIGURES

- Figure 1 : Faciès caractéristique chez un enfant atteint de DEA
- Figure 2 : Les voies de signalisation régulant le développement dentaire
- Figure 3 : Diastèmes et dents coniques chez un enfant atteint de DEH
- Figure 4 : Vue frontale et de profil d'un jeune patient atteint de DEH avec une diminution significative de l'étage inférieur, des plis labiaux marqués en vue de face, et une progénie avec un profil concave dû au proglissement mandibulaire
- Figure 5 : Photographie de face d'une patiente de 12,5 ans porteuse de DEH
- Figure 6 : Photographie de profil d'une patiente de 12,5 ans porteuse de DEH
- Figure 7 : Photographie sourire naturel d'une patiente de 12,5 ans porteuse de DEH
- Figure 8 : Photographie arcade maxillaire d'une patiente de 12,5 ans porteuse de DEH
- Figure 9 : Photographie arcade mandibulaire d'une patiente de 12,5 ans porteuse de DEH
- Figure 10 : Photographie en OIM de face d'une patiente de 12,5 ans porteuse de DEH
- Figure 11 Photographies intraoral des arcades OIM à droite et à gauche d'une patiente de 12,5 ans porteuse de DEH
- Figure 12 : Radiographie panoramique d'une patiente de 12,5 ans porteuse de DEH
- Figure 13 : Téléradiographie de profil et analyse céphalométrique de STEINER d'une patiente de 12,5 ans porteuse de DEH
- Figure 14 : Freinectomie linguale par bistouri électrique J0 et cicatrisation à J15 chez une enfant de 12,5 ans
- Figure 15 : Rétablissement de la mobilité linguale à J15 après une freinectomie linguale par bistouri électrique chez une enfant de 12,5 ans
- Figure 16 : Réévaluation de la situation en OIM vue de face et de profil et en OIM après un traitement par multi- attaches bimaxillaire chez une patiente porteuse d'agénésies dentaires multiples dans un contexte de DEH
- Figure 17 : Evolution de la dentition d'une patiente porteuse d'agénésies dentaires multiples dans un contexte de DEH sur une radiographie panoramique avec un traitement par multi-attaches bimaxillaire
- Figure 18 : Photographie de face d'un patient porteur de DEA (A) en sourire naturel (B) de profil (C) sans prothèse en bouche
- Figure 19 : Photographie arcade maxillaire d'un patient porteur de DEA avec agénésies dentaires et cuspidé de la en rétro incisif secteur 1
- Figure 20 : Photographie intraorale arcade maxillaire vue de face d'un patient porteur de DEA
- Figure 21 : Radiographie panoramique d'un patient de 12 ans porteur d'agenesies dentaires multiples dans un contexte de DEA
- Figure 22 : Coupe Sagittale et Transverse du cône beam maxillaire centré sur 13 et 51 d'un patient porteur de DEA
- Figure 23 : Séquence de forage nobel
- Figure 24 : Radiographie panoramique après pose des 2 implants symphysaire chez un enfant de 12 ans porteur de DEA et anodonte à la mandibule
- Figure 25 : Cicatrisation à J15 d'une intervention sous anesthésie générale pour pose des 2 implants symphysaire chez un enfant de 12 porteur de DEA et anodonte à la mandibule
- Figure 26 : Photographie de la mandibule d'un patient de 12 ans porteur de DEA anodonte à la mandibule avec les locators en bouche après pose de deux implants symphysaires
- Figure 27 : Photographie intrabuccale d'un patient de 12 ans porteur de DEA anodonte à la mandibule en OIM vue de face avec la prothèse partielle amovible (PPA) maxillaire et la PACSI mandibulaire en bouche
- Figure 28 : Photographie sans et avec les prothèses en bouche de face chez un patient de 12 ans porteur de DEA
- Figure 29 : Photographie sans et avec les prothèses en bouche de profil chez un patient de 12 ans porteur de DEA

Figure 30 : Photographie sans et avec les prothèses en bouche lors du sourire forcé chez un patient de 12 ans porteur de DEA

Figure 31 : Photographie d'un patient atteint de DEH avec des incisives et canines temporaires conoïdes (état initial) puis avec des couronnes en résine composite après 30 mois de port

Figure 33 : Schéma récapitulatif de la prise en charge multidisciplinaire des agénésies multiples

TABLEAUX


Tableau 1 : Classification clinico-moléculaire des dysplasies ectodermiques d'après Priolo et coll.

Tableau 2 : Formule dentaire d'une patiente de 12,5 présentant des agénésies dentaires dans un contexte de DEH

Tableau 3 : Résumé des séquences thérapeutiques pré prothétique prévues chez une patiente de 12,5 ans porteuse de DEH

Tableau 4 : Formule dentaire d'un patient de 12 ans porteur de DEA

Tableau 5 : Résumé des séquences thérapeutiques prévues chez un patient de 12 ans porteur de DEH



SERMENT MEDICAL

En présence des Maîtres de cette Faculté, de mes chers condisciples, devant l'effigie d'HIPPOCRATE.

Je promets et je jure, d'être fidèle aux lois de l'honneur et de la probité dans l'exercice de la Médecine Dentaire.

Je donnerai mes soins à l'indigent et n'exigerai jamais un salaire au-dessus de mon travail, je ne participerai à aucun partage clandestin d'honoraires.

Je ne me laisserai pas influencer par la soif du gain ou la recherche de la gloire.

Admis dans l'intérieur des maisons, mes yeux ne verront pas ce qui s'y passe, ma langue taira les secrets qui me seront confiés et mon état ne servira pas à corrompre les mœurs ni à favoriser le crime.

Je ne permettrai pas que des considérations de religion, de nation, de race, de parti ou de classe sociale viennent s'interposer entre mon devoir et mon patient.

Même sous la menace, je n'admettrai pas de faire usage de mes connaissances médicales contre les lois de l'humanité.

J'informerai mes patients des décisions envisagées, de leurs raisons et de leurs conséquences. Je ne tromperai jamais leur confiance et n'exploiterai pas le pouvoir hérité des connaissances pour forcer les consciences.

Je préserverai l'indépendance nécessaire à l'accomplissement de ma mission. Je n'entreprendrai rien qui dépasse mes compétences. Je les entretiendrai et les perfectionnerai pour assurer au mieux les services qui me seront demandés.

Respectueux et reconnaissant envers mes Maîtres, je rendrai à leurs enfants l'instruction que j'ai reçue de leur père.

Que les hommes m'accordent leur estime si je suis fidèle à mes promesses.

Que je sois déshonoré et méprisé de mes confrères si j'y manque.

KOBEISSI Dany – Réhabilitation buccodentaire chez les enfants porteurs de dysplasie ectodermique hypo/anhidrotique

Th. : Chir. dent. : Marseille : Aix –Marseille Université : 2022

Rubrique de classement : odontologie pédiatrique

Résumé :

La Dysplasie Ectodermique définit un groupe de maladies génétiques rares et hétérogènes qui impliquent les structures ectodermiques. La dysplasie ectodermique hypo ou anhidrotique (DEH/DEA) en est la forme la plus fréquente.

Les problématiques dentaires prennent une place importante dans le tableau clinique de fréquentes agénésies et/ou des morphologies dentaires anormales. Le chirurgien-dentiste est l'un des acteurs clés du parcours thérapeutique de ces patients.

L'objectif de ce travail est de discuter de la prise en charge et du suivi buccodentaire d'enfants porteurs de DEH/DEA.

Dans un premier temps, nous introduirons la Dysplasie ectodermique hypo/anhidrotique, ses signes, ses complications et les enjeux des réhabilitations dentaires.

Dans une deuxième partie, nous présenterons la prise en charge buccodentaire détaillée de deux enfants suivis au sein du Pôle d'odontologie (APHM-Timone, Marseille).

Enfin, dans une dernière partie, nous discuterons de l'ensemble des solutions thérapeutiques existantes, de leurs critères de choix ainsi que des avantages et difficultés associés.

Mots clés : dysplasie ectodermique hypohydrotique, agénésie dentaire, prise en charge buccodentaire, rapport de cas

KOBEISSI Dany– Dental rehabilitation for children with hypo/anhidrotic ectodermal dysplasia

Summary:

Ectodermal Dysplasia is a group of rare and heterogeneous genetic diseases that involve ectodermal structures. Hypo or anhidrotic ectodermal dysplasia (DEH/DEA) is the most common form.

Dental problems take an important place in the clinical picture with dental agenesis and/or abnormal dental morphologies. The dentist is one of the actors in the management of these patients.

The objective of this work is to discuss the oral care and follow-up of children with DEH/DEA.

First, we will introduce hypo/anhidrotic ectodermal dysplasia, its signs, its complications and the challenges of dental rehabilitation.

In a second part, we will present the detailed oral care of two children followed within the Pole of odontology (APHM-Timone, Marseille).

Finally, in the last part, we will discuss all the existing therapeutic solutions, their selection criteria as well as the associated advantages and difficulties.

Key words: hypohydrotic ectodermal dysplasia, dental agenesis, oral management, case report