



HAL
open science

Nouvelle thérapeutique des ablations/perte de substances de la sphère orofaciale : impression tridimensionnelle de biomatériaux pour la régénération osseuse

Mathieu Hervé

► **To cite this version:**

Mathieu Hervé. Nouvelle thérapeutique des ablations/perte de substances de la sphère orofaciale : impression tridimensionnelle de biomatériaux pour la régénération osseuse. Sciences du Vivant [q-bio]. 2023. dumas-04272650

HAL Id: dumas-04272650

<https://dumas.ccsd.cnrs.fr/dumas-04272650>

Submitted on 6 Nov 2023

HAL is a multi-disciplinary open access archive for the deposit and dissemination of scientific research documents, whether they are published or not. The documents may come from teaching and research institutions in France or abroad, or from public or private research centers.

L'archive ouverte pluridisciplinaire **HAL**, est destinée au dépôt et à la diffusion de documents scientifiques de niveau recherche, publiés ou non, émanant des établissements d'enseignement et de recherche français ou étrangers, des laboratoires publics ou privés.

IMPORTANT : OBLIGATIONS DE LA PERSONNE CONSULTANT CE DOCUMENT

Conformément au *Code de la propriété intellectuelle*, nous rappelons que le document est destiné à un **usage strictement personnel**. Les "analyses et les courtes citations justifiées par le caractère critique, polémique, pédagogique, scientifique ou d'information" sont autorisées sous réserve de mentionner les noms de l'auteur et de la source (article L. 122-4 du *Code de la propriété intellectuelle*). Toute autre représentation ou reproduction intégrale ou partielle, faite sans le consentement de l'auteur ou de ses ayants droit, est illicite.

De ce fait, nous vous rappelons notamment que, **sauf accord explicite** de l'auteur de la thèse ou du mémoire, **vous n'êtes pas autorisé** à rediffuser ce document sous quelque forme que ce soit (impression papier, transfert par voie électronique, ou autre). Tout contrevenant s'expose aux peines prévues par la loi.

NANTES UNIVERSITÉ
UNITÉ DE FORMATION ET DE RECHERCHE D'ODONTOLOGIE

ANNEE 2023

N°

**Nouvelle thérapeutique des ablations / perte de substances
de la sphère orofaciale : impression tridimensionnelle de
biomatériaux pour la régénération osseuse.**

THÈSE POUR LE DIPLOME D'ÉTAT DE
DOCTEUR EN CHIRURGIE DENTAIRE

Présentée et soutenue publiquement par

HERVE Mathieu



Le 15/09/2023 devant le jury ci-dessous

Président : M. le Professeur LE GUEHENNEC Laurent

Assesseur : M. le Docteur CHARBONNIER Baptiste

Assesseur : M. le Docteur RETHORE Gildas

Directeur de thèse : M. le Professeur WEISS Pierre

 Nantes Université	Présidente Pr. BERNAULT Carine
 Pôle Santé UFR Odontologie	Doyen Pr. SOUEIDAN Assem
	Assesseurs Pr GAUDIN Alexis Pr LE GUEHENNEC Laurent Pr LESCLOUS Philippe

Professeurs des Universités - Praticiens Hospitaliers	
ALLIOT-LICHT Brigitte AMOURIQ Yves CHAUX Anne-Gaëlle GAUDIN Alexis LABOUX Olivier LE GUEHENNEC Laurent	LESCLOUS Philippe LOPEZ Serena PEREZ Fabienne SOUEIDAN Assem WEISS Pierre

Professeur des Universités
BOULER Jean-Michel

Maitre de conférences
VINATIER Claire

Professeur Emérite
GIUMELLI Bernard

Enseignants Associés	
GUIHO Romain (Professeur Associé) LOLAH Aoula (MCU Associé) MAITRE Yoann (MCU Associé)	AMICHIA ALLOH Yomin Cécile (Assistante Associée) IDIRI Katia (Assistante Associée) HASCOET Emilie (Assistante Associée)

Maitres de conférences des Universités - Praticiens Hospitaliers	Chef de Clinique des Universités - Assistant des Hôpitaux
AMADOR DEL VALLE Gilles ARMENGOL Valérie BLERY Pauline BODIC François CLOITRE Alexandra DAJEAN-TRUTAUD Sylvie ENKEL Bénédicte HOORNAERT Alain HOUCHMAND-CUNY Madline JORDANA Fabienne LE BARS Pierre NIVET Marc-Henri PRUD'HOMME Tony RENARD Emmanuelle RENAUDIN Stéphane RETHORE Gildas SERISIER Samuel STRUILLOU Xavier VERNER Christian	BLEU Oriane CLOUET Roselyne EVRARD Lucas HEMMING Cécile HIBON Charles IBN ATTYA Zakarie LEROY Camille LIEPPE Thibault MORCEL Marion OYALLON Mathilde QUINSAT Victoire Eugenie PREVOT Diane REMAUD Thomas

Praticiens Hospitaliers	
DUPAS Cécile	HYON Isabelle

Par délibération, en date du 6 décembre 1972, le Conseil de la Faculté de Chirurgie Dentaire a arrêté que les opinions émises dans les dissertations qui lui seront présentées doivent être considérées comme propres à leurs auteurs et qu'il n'entend leur donner aucune approbation, ni improbation.

Remerciements

A Monsieur le Professeur Laurent LE GUEHENNEC

Professeur des Universités - Praticien Hospitalier des Centres de Soins
d'Enseignement et de Recherche Dentaires

Docteur de l'Université de Nantes Habilité à Diriger les Recherches
Département de Prothèses

- NANTES -

Pour m'avoir fait l'honneur d'accepter la présidence de cette thèse.

*Pour la qualité des enseignements théorique et clinique que vous m'avez
prodigués pendant mes années d'études.*

*Veillez recevoir, Monsieur le Professeur, l'expression de ma plus grande
considération et de mon plus profond respect.*

A Monsieur le Professeur Pierre WEISS

Professeur des Universités - Praticien Hospitalier des Centres de Soins
d'Enseignement et de Recherche Dentaires

Département d'odontologie conservatrice, Sciences Anatomiques.

Docteur de l'Université de Nantes Habilité à Diriger les Recherches

Directeur de l'équipe REGOS au sein du RMeS (Laboratoire « Regenera-
tive Medecine and Skeleton ») – Inserm U 1229

- NANTES -

Pour m'avoir fait l'honneur d'accepter de diriger cette thèse.

*Pour votre disponibilité et vos conseils précieux dans la rédaction de ce
travail.*

*Veillez trouver ici, l'expression de ma plus grande reconnaissance et de
mon plus profond respect.*

A Monsieur le Docteur Baptiste CHARBONNIER

Chargé de recherche Inserm au sein du laboratoire RMeS – Inserm U1229

- NANTES -

Pour m'avoir fait l'honneur d'accepter de m'aider dans la rédaction de cette thèse.

Pour m'avoir accompagné et guidé dans ce travail.

Veillez accepter ici, ma gratitude.

A Monsieur le Docteur Gildas RETHORE

Maitre de Conférences des Universités – Praticien Hospitalier

Docteur de l'Université de Rennes 1

Département des Sciences Anatomiques

- NANTES -

Pour m'avoir fait l'honneur d'accepter de participer à ce jury. Pour votre disponibilité.

Veillez recevoir ici, mes remerciements les plus sincères.

Abréviations.

ABP : particules d'os autogènes

ADSC : cellules souches dérivées du tissu adipeux adipeux

AEC : cellules épithéliales amniotiques

AFMSC : cellules stromales mésenchymateuses du liquide amniotique

AM : fabrication additive

ASTM : société américaine pour les essais et les matériaux

bdECM: matrice extracellulaire d'os déminéralisée et décellularisée

BFP1 : peptide-1 de formation osseuse

BG: Bioverre

BMP2 (rhBMP2) : protéine morphogénétique osseuse-2 (recombinante humaine)

BV/DV : volume osseux/ volume du défaut

BV/TV : volume osseux/ volume total

CAO : conception assistée par ordinateur

CaP : phosphate de calcium

CLIP : production continue sur interface liquide

CPC : ciment phosphate de calcium

CSi : silicate de calcium

DBM : matrice osseuse déminéralisée

DIW : écriture directe à l'encre

DLP : traitement numérique de la lumière

DPSC : cellules souches de pulpe dentaire humaine

EBM : fabrication additive par faisceau d'électrons

ECM : matrice extracellulaire

EPO (rhEPO) : erythropoïétine (recombinante humaine)

FDA : agence fédérale américaines des produits alimentaires et médicamenteux

FDM : dépôt de matière fondue

FGF : facteur de croissance des fibroblastes

FRC : Composites renforcés par des fibres

HA : Hydroxyapatite

HU : Unité de Hounsfield

ICA : Icarine

MEW : l'électro-écriture par fusion

MHDS : systèmes de dépôt à têtes multiples

MMC : composites à matrice métallique

MSC : cellules souches mésenchymateuses

NBV : nouveau volume osseux

PCL : polycaprolactone

PEEK : Poly-ether-ether-ketone

PEKK : Poly(ether-ketone-ketone)

PGA : acide polyglycolique

PLA : acide polylactique

PLGA : acide polylactique-co-glycolique

PLLA : acide Poly(L-lactique)

PMC : composites à matrice polymère

PPF : poly(propylene fumarate)

PRP : plasma enrichi en plaquettes

PVA : alcool polyvinylique

SLA : stéréolithographie

SLM : fusion sélective par laser

SLS : frittage sélectif par laser

STL : STereo-Lithography

SVF : fraction vasculaire stromale

TCP : phosphate tricalcique

VEGF : facteur de croissance de l'endothélium vasculaire

Table des matières

ABREVIATIONS.....	9
1. PRISE EN CHARGE CLINIQUE DES GRANDS DEFAUTS OSSEUX.	12
1.1 LE TRANSFERT DE LAMBEAU OSSEUX VASCULARISE.....	12
1.2 LE TRANSFERT DE LAMBEAU MUSCULO-CUTANE.....	12
1.3 LA GREFFE OSSEUSE AUTOLOGUE.	13
1.4 LA GREFFE OSSEUSE AUTOLOGUE AVEC MEMBRANE INDUITE.	13
1.5 L'OSTEOGENESE PAR DISTRACTION	14
2. L'IMPRESSION TRIDIMENSIONNELLE.	15
2.1 LES PROCEDES D'IMPRESSIONS TRIDIMENSIONNELLES.....	15
2.1.1 LES METHODES DE FABRICATION BASEES SUR L'EXTRUSION.....	15
2.1.1.1 DEPOT DE MATIERE FONDUE.	15
2.1.1.2 EXTRUSION A BASSE TEMPERATURE.	16
2.1.1.3 CARACTERISTIQUES COMMUNES DES TECHNIQUES PAR EXTRUSION.	16
2.1.2 LES METHODES D'IMPRESSIONS UTILISANT UN LIT DE POUDRE.....	17
2.1.2.1 LES METHODES DE FABRICATION BASEES SUR LA FUSION OU LE FRITTAGE DE PARTICULES.	17
2.1.2.2 L'IMPRESSION PAR JET DE LIANT.....	17
2.1.3 LES METHODES DE FABRICATION BASEES SUR LA PHOTOPOLYMERISATION.	18
2.1.3.1 LA STEREOGRAPHIE.	18
2.1.3.2 L'IMPRESSION PAR JET DE MATIERE.	18
2.2 LE PROCESSUS DE FABRICATION DE STRUCTURES IMPLANTABLES POUR LA REGENERATION OSSEUSE.	19
3. LES BIOMATERIAUX POUR LA REGENERATION OSSEUSE.	20
3.1 COMPOSES INORGANIQUES NON METALLIQUES.	20
3.1.1 LES CERAMIQUES.....	20
3.1.2 LES CIMENTS PHOSPHO-CALCIQUES.	20
3.1.3 LES VERRS BIOACTIFS.	21
3.2 LES METAUX.....	21
3.3 LES POLYMERES.	22
3.3.1 LES POLYMERES NATURELS.	22
3.3.2 LES POLYMERES SYNTHETIQUES.	23
3.4 LES COMPOSITES.	24
4. ANALYSE DE L'UTILISATION DE L'IMPRESSION 3D POUR LA REGENERATION OSSEUSE DANS LA LITTERATURE.	25
5. RESULTATS DES ETUDES CHEZ L'ANIMAL.....	27
6. RESULTATS DES ETUDES CHEZ L'HOMME.	46
7. DISCUSSION ET ANALYSE DES DONNEES RECUEILLIES DANS LA LITTERATURE.....	51

7.1	ANALYSE DES REFERENCES SUR LE MODELE ANIMAL.	51
7.1.1	LES SITES EXPERIMENTAUX.	53
7.1.2	LES BIOMATERIAUX UTILISES.	53
7.1.3	LES TECHNIQUES D'IMPRESSION 3D.	55
7.1.4	AMELIORATION DE LA BIOACTIVITE DES STRUCTURES.....	55
7.1.4.1	SUBSTANCES ACTIVES.	55
7.1.4.2	LES CELLULES SOUCHES.	57
7.2	ÉTUDES DES REFERENCES SUR L'HOMME.	58
8.	CONCLUSION.	59
9.	BIBLIOGRAPHIE.....	60
10.	LISTES DES TABLEAUX.....	68
11.	LISTES DES FIGURES.....	68

1. Prise en charge clinique des grands défauts osseux.

Pour définir un défaut osseux de taille critique, nous pouvons utiliser la définition de Schmitz et Hollinger (1) correspond au « plus petit défaut osseux sur un site anatomique particulier et un modèle animal donné qui ne cicatrise pas de façon spontanée et totale sur une durée donnée » (95).

Les objectifs des traitements des pertes de substances osseuses de taille sont de participer à la restauration des fonctions de mastication, de phonation et de respiration tout en préservant ou permettant de restaurer l'occlusion dentaire et l'articulation temporo-mandibulaire. Le traitement proposé doit, autant que faire se peut, aboutir au meilleur résultat esthétique possible (2).

1.1 Le transfert de lambeau osseux vascularisé.

Cette technique chirurgicale a la possibilité de restaurer des pertes de substances multi-tissulaires complexes. Les lambeaux sont obtenus à partir de différents sites donneurs : fibula, crête iliaque, scapula, radius, condyle fémoral médial, les côtes associées au muscle droit de l'abdomen (3). Dans le cadre de restauration de la sphère orofaciale, la fibula est le site donneur qui présente le plus de critères favorables grâce à sa facilité de prélèvement et de mise en forme du lambeau (2). Aussi, le prélèvement est associé à un risque modéré de morbidité du site donneur. Selon une étude de cohorte prospective incluant 157 patients, 31,2% d'entre eux ont subi des complications à court terme (perte de greffe de peau, cellulite, déhiscence de la plaie et abcès) et 17% des patients ont rapporté des complications à long terme (faiblesse musculaire du site donneur, instabilité de la cheville, contracture de l'hallux, diminution de la mobilité de la cheville) (85). De plus, le lambeau libre de fibula permet aussi la pose d'implants dentaires (2).

1.2 Le transfert de lambeau musculo-cutané.

Dans le cas où le patient présente une ou des comorbidités contre-indiquant une chirurgie lourde (patient multi-opéré, irradié etc...), l'absence de reconstruction osseuse peut être une option (2). L'objectif est donc de combler le défaut par un lambeau musculo-cutané. Ce type de lambeau peut provenir de l'avant-bras (radius), du muscle

droit de l'abdomen, de la région antéro-latérale de la cuisse (3). Le principal inconvénient est l'absence de soutien squelettique. Ceci peut être amélioré par l'utilisation combinée de plaques en titane d'ostéosynthèse (3). Il s'agit de plaques rigides recouvertes par un lambeau musculo-cutané ou fascio-cutané. Les résultats fonctionnels sont acceptables mais les risques de fracture, descellement ou d'exposition des plaques sont importants (50%-80%). Cela limite son utilisation aux patients fragiles où aucun projet de réhabilitation dentaire n'est prévu (2).

1.3 La greffe osseuse autologue.

La greffe osseuse autologue non vascularisée est une solution intéressante pour les défauts où le périoste est préservé. Le site de prélèvement peut être chondrocostal, solution intéressante chez enfant car l'os y présente un potentiel de croissance, mais le greffon peut aussi provenir d'os cortical ou spongieux prélevés sur la crête iliaque (2). En effet, la greffe d'os spongieux autogène est une solution intéressante car elle présente des propriétés d'ostéointégration, d'ostéoconduction, d'ostéoinduction et d'ostéogenèse. Mais le prélèvement d'os spongieux augmente le temps opératoire. De plus, la disponibilité de ce tissu est limitée et des complications locales du site donneur sont mentionnées : morbidité du site donneur, complications de la plaie ou encore de douleur chronique (86).

1.4 La greffe osseuse autologue avec membrane induite.

La technique de reconstruction par membrane induite a tout d'abord été décrite par Masquelet et al, en 2000. Il s'agit d'une intervention en deux temps. Le premier temps chirurgical consiste à fraiser les extrémités du défaut et de combler la perte de substance par un espaceur en méthacrylate de méthyl (87). L'objectif est d'induire une réaction inflammatoire et la formation d'une membrane à forte cellularité et capacité angiogénique. Le processus inflammatoire débute par une phase vasculaire initiale non spécifique et est suivi par une phase cellulaire permettant ainsi la création d'une membrane induite autour de l'espaceur. Deux mois plus tard, un 2^{ème} temps chirurgical consiste à retirer l'espaceur et à combler le défaut par un greffon d'os spongieux. Enfin la membrane est suturée pour contenir le greffon et favoriser sa vascularisation.

C'est une technique qui peut s'appliquer sur des terrains peu favorables car la capsule fibreuse constitue une barrière isolant le greffon et favorisant sa revascularisation. Malgré la nécessité de deux temps chirurgicaux, c'est une méthode simple et de courte

durée. Puis en cas d'échec, une nouvelle tentative peut être renouvelée. Cependant, un risque d'infection est présent tout comme celui d'exposition du biomatériau (2) (87).

1.5 L'ostéogénèse par distraction.

En 1992, MacCarthy a rapporté la première application réussie d'ostéogénèse par distraction sur la mandibule (88).

La 1^{ère} étape est la réalisation d'une ostéotomie et la mise en place d'un dispositif pour permettre la distraction quotidienne du fragment, suit une période de latence, puis d'activation et de consolidation. Pendant la période de latence, le dispositif n'est pas activé mais les cellules ostéogéniques sont présentes sur le site défectueux. Puis le dispositif est activé et suit une trajectoire jusqu'au site souhaité. Après arrive une période de consolidation. A la fin de la procédure, le dispositif est retiré et une plaque de fixation maintien la reconstruction osseuse. Cette méthode ne nécessite pas le prélèvement d'os autologue. Les tissus mous environnants s'adaptent à la croissance. Mais l'utilisation de dispositifs de distraction externe (le plus souvent) est une procédure lourde et nécessite une cicatrisation faciale (2) (88).

En somme, à l'aide de ces différentes possibilités de prise en charge, le chirurgien peut restaurer les défauts osseux de grandes tailles tout en essayant de préserver ou de restaurer les fonctions masticatoires, phonatoires et respiratoires. Néanmoins grâce au développement de procédés de fabrication tridimensionnelle, toutes ces techniques chirurgicales pourraient être remplacées par la fabrication de structures induisant une régénération osseuse.

L'objectif de ce travail est de décrire les différents procédés de fabrication tridimensionnelle, ainsi que les biomatériaux utilisés pour la fabrication des structures. Puis de faire un résumé des applications de l'impression 3D chez le modèle animal et chez l'homme.

2. L'impression tridimensionnelle.

L'impression tridimensionnelle (3D printing) ou plus largement la fabrication additive (Additive Manufacturing, AM), permet d'obtenir des structures inertes ou bioactives sans la présence de cellules vivantes. Si les structures imprimées sont cellularisées, on parle bien souvent de bio-impression 3D (4). Outre sa capacité à fabriquer des structures, les technologies d'impression 3D permettent également de limiter la consommation de matériaux ou d'outils de production, par rapport aux procédés de fabrication soustractives (6).

Grâce aux technologies d'impression 3D, il est possible de recréer des structures anatomiques adaptées à la perte de substance osseuse (5). Pour la fabrication de ces structures, un large choix de biomatériaux peut être utilisé : des polymères, des céramiques, des métaux et des biomatériaux composites.

2.1 Les procédés d'impressions tridimensionnelles.

La fabrication additive de structures acellulaires englobe un large panel de technologies.

D'après les normes établies par l'Organisation Internationale de Normalisation et l'ASTM (société américaine pour les essais et les matériaux), il existe sept catégories d'AM (23) : par jet de liant, par dépôt de matière sous énergie concentrée, par extrusion de matériau, par jet de matériau, par fusion/frittage sur lit de poudre, par laminage de feuilles et par photopolymérisation en cuve. Quatre familles de procédés sont principalement utilisées dans les applications biomédicales pour l'ingénierie du tissu osseux (7) : les méthodes basées sur l'extrusion, celles basées sur la fusion/frittage de particules, celles basées sur la photopolymérisation et celles par impression à jet d'encre (8).

2.1.1 Les méthodes de fabrication basées sur l'extrusion.

2.1.1.1 Dépôt de matière fondue.

Le dépôt de matière fondu ou fused deposition modeling (FDM) a été inventée et brevetée par Scott Crump à la fin des années 1980 (4). La FDM est la principale technique d'extrusion thermique car elle permet l'extrusion d'une grande variété de biomatériaux

sous forme de filament fondu (9)(4). Il est à noter que le matériau extrudé s'étale avant de refroidir et de durcir ce qui peut réduire la qualité de surface de la structure (9)(4). L'électro-écriture par fusion, (MEW), qui combine l'extrusion thermique et champ électrique, a été inventée pour augmenter la définition des filaments de polymères jusqu'à l'échelle micrométrique et du sub-micrométrique. La MEW permet d'imprimer des structures poreuses hautement ordonnées avec des filaments allant d'environ 2-3 μm à 30 μm mais en utilisant des aiguilles encore plus fines, il est possible d'obtenir des filaments de taille nanométrique (4).

Il est réalisable d'utiliser des polymères, des composites de polymère et de céramique et des métaux pour l'impression basée sur le dépôt de matière fondu (6) (9). En ce qui concerne l'électro-écriture par fusion, il a été recensé l'utilisation de polymères et de composite de polymère et de biocéramique (4).

2.1.1.2 Extrusion à basse température.

L'écriture directe à l'encre (DIW), ou robocasting, ou MHDS sont des méthodes de fabrication qui consiste en l'extrusion, par pression, de matériaux sous forme de pâte (9) (10).

De façon générale, les biomatériaux sont distribués par une tête d'impression montée sur un bâti robotisé. Le matériau est extrudé, se durcit et se fige au contact de la plateforme. La séquence est répétée jusqu'à l'obtention de la structure désirée (9)(6).

L'utilisation de polymères, de céramiques ou de biomatériaux composites est envisageable pour l'impression à écriture directe à l'encre (89).

2.1.1.3 Caractéristiques communes des techniques par extrusion.

Que l'impression soit basée sur le dépôt de matière fondue ou l'extrusion à basse température, elle bénéficie d'une vitesse d'impression élevée et permet une production à faible coût (4) (9). Il est aussi possible d'utiliser un ou plusieurs biomatériaux (4), ce qui permet de fabriquer des structures composées de matériaux différents (6). Les machines de fabrication peuvent être petites ce qui en fait un avantage par rapport aux machines de fabrication des autres techniques. Il est donc facile de les transporter et de les stocker (9).

Il est globalement reproché aux méthodes d'impression par extrusion une résolution dimensionnelle limitée, sauf pour la technique par MEW (9) (4). Cependant cette résolution est suffisante pour imprimer des structures colonisables par les cellules car le diamètre idéal des pores pour la croissance osseuse doit être supérieur à environ 400 μm (9), voir 100 μm selon les études (6).

2.1.2 Les méthodes d'impressions utilisant un lit de poudre.

2.1.2.1 Les méthodes de fabrication basées sur la fusion ou le frittage de particules.

Il existe dans cette catégorie, le frittage sélectif par laser (SLS), la fusion de métaux par laser (DMSL ou SLM) (10) et la fusion par faisceau d'électrons (EBM) (9)(6).

Une poudre est placée dans un réservoir puis étalée sur la plaque de construction grâce à un rouleau. Ensuite un laser est utilisé pour fritter ou faire fondre les particules de poudre afin de les fusionner. Puis une nouvelle couche de poudre est étalée et le processus est répété jusqu'à l'achèvement de la pièce (9).

La précision des structures obtenues dépend de la méthode d'impression utilisée. Elle varie de 76 à 100 μm pour la SLS, de 250 à 700 μm pour la SLM, tandis que pour l'EBM de 50 à 100 μm (89). Le coût de cette technique et les machines encombrantes sont des inconvénients au développement de ces techniques (1)(8). Tout comme la haute température demandée pour l'impression (89).

L'impression SLS met en forme des céramiques, des polymères, des métaux et certains composites (1) (89) (8). La SLM et l'EBM se limitent aux les métaux (89).

2.1.2.2 L'impression par jet de liant.

Une tête d'impression éjecte un liant sur un lit de poudre par le biais de divers mécanismes (par la chaleur, par des forces acoustiques ou à l'aide d'une micro-valve), ce qui assemble la poudre. Puis la plate-forme descend et une nouvelle couche de poudre est appliquée puis le processus se poursuit (10)(8).

La résolution des imprimantes à jet de liant peut varier entre 40-500 μm et bénéficie d'une vitesse d'impression élevée.

Tous les biomatériaux peuvent y être utilisés (8) (89).

2.1.3 Les méthodes de fabrication basées sur la photopolymérisation.

2.1.3.1 La stéréolithographie.

La stéréolithographie (SLA) est la technique de fabrication par photopolymérisation la plus répandue. (9) Une plateforme se déplace verticalement pour permettre l'étalement de la résine à sa surface. Ensuite, un laser UV ou une projection de lumière UV (pour la technique par traitement numérique de la lumière, DLP) photopolymérise la résine afin d'obtenir la structure désirée. Ces étapes sont répétées couche par couche jusqu'à ce que la pièce soit terminée (9).

Le processus d'impression de ces deux méthodes (SLA ou DLP) peut être divisé en trois étapes : l'exposition, le déplacement de la plate-forme et le remplissage de résine. Cependant, comme il n'y a pas d'impression réelle au cours des deux dernières étapes, une nouvelle méthode a été mise au point : la production continue en interface liquide (CLIP). Elle permet une impression continue et accélère donc le processus (6).

Ces techniques d'impressions présentent une excellente résolution, la précision générale d'impression de la SLA est comprise entre 1,2 et 200 μm (9) (8) (89). Les structures imprimées par SLA sont de bonne qualité et bénéficient d'une surface lisse (89). Mais les résidus de résine non polymérisées sont cytotoxiques. Les machines utilisées sont coûteuses, ce qui limite l'utilisation de ces techniques (1). Une séquence de post-traitement est nécessaire après l'impression : le frittage à haute température ou le déliantage à plus basse température selon les biomatériaux utilisés (9) (7) (89). Cette étape de post-traitement ralentit le processus de fabrication (8) (7).

Les biomatériaux doivent être composés de polymères photosensibles, des céramiques, des polymères et des composites sont utilisés pour cette technologie (89).

2.1.3.2 L'impression par jet de matière.

L'imprimante à jet d'encre par projection de matière est composée d'une tête d'impression qui se déplace sur un seul plan et pulvérise un photopolymère en couche qui est simultanément durci par une lampe UV. La plateforme de construction descend progressivement et le processus est répété jusqu'à obtention de la structure désirée (8). Aussi des imprimantes multibuses et multimatériaux peuvent être utilisées (89).

La résolution des imprimantes à jet d'encre par projection de matière varie entre 40-100 μm associée à une impression à grande vitesse et à faible coût. (89)

Globalement, l'inconvénient de ces systèmes est le blocage possible de la tête d'impression par l'encre (89). L'impression par jet d'encre peut être associée à des buses auxiliaires pour former des supports afin de former des structures comportant des surplombs ou des ponts (89).

Les biomatériaux utilisés sont des photopolymères sous formes liquide (89).

2.2 Le processus de fabrication de structures implantables pour la régénération osseuse.

Quelle que soit la méthode de fabrication la chaîne de fabrication est la même. Pour commencer, la construction de la structure est basée sur des images souvent obtenues par tomodensitométrie (CT) ou par imagerie par résonance magnétique (IRM) (9). La structure est ensuite modélisée sur un logiciel de conception assistée par ordinateur (CAO) afin d'obtenir un fichier format STL (stéréolithographie). Ensuite, le fichier STL est importé dans un logiciel pour subir une étape de « slicing ». Un nouveau fichier est donc obtenu par la division de la structure en plusieurs couches transversales 2D (9). Il s'agit généralement d'un fichier en GCODE qui commandera l'imprimante 3D. Enfin la structure est imprimée. Selon la méthode d'impression, une étape de post-traitement peut être nécessaire : polissage du modèle, élimination de résine résiduelle, traitement thermique (frittage, déliantage) (12) (13). Pour terminer, le produit final peut après être stérilisé (8) (90).

3. Les biomatériaux pour la régénération osseuse.

Quatre catégories de biomatériaux peuvent être utilisés pour la fabrication de structure tridimensionnelle : les composés inorganiques non métalliques, les métaux, des polymères (polymères naturels et polymères synthétiques) et des composites

3.1 Composés inorganiques non métalliques.

3.1.1 Les céramiques.

Les céramiques, ou biocéramiques, couramment utilisées pour la fabrication de structures sont composées d'HA et ses dérivés, de TCP et de mélange HA/ β -TCP. Ces composés partagent une composition similaire à la phase inorganique de l'os naturel, ce qui permet l'adhésion cellulaire à leur surface (9)(14)(15)(16). Elles ont des propriétés ostéoconductrices, parfois ostéoinductrices, sont biocompatibles et biorésorbables (6)(9)(15)(17).

Le β -TCP présente un taux de résorption rapide, ce qui n'est pas favorable à son utilisation seule pour induire une formation osseuse. Il est donc souvent associé à d'autres matériaux pour contrôler son taux de résorption (14). Des résidus de β -TCP peuvent rester, de façon imprévisible, sur le site d'implantation (17). De même, l'HA seule a un taux de dissolution *in vivo* défavorable et évalué à 1 à 2% par an (16) (18). Une combinaison à 40% de β -TCP et 60% de HA offre un excellent potentiel ostéoconducteur et est biocompatible (17). Aussi le β -TCP libère des ions calcium, ce qui contribue à la viabilité, la prolifération et la différenciation des ostéoblastes (14)(6).

L'irradiation- γ est le meilleur procédé de stérilisation pour les céramiques (9).

3.1.2 Les ciments phospho-calciques.

Les ciments osseux à base de phosphates de calcium sont d'autres composés minéraux ostéoconducteurs et biocompatibles (5) (15). Ils peuvent être composés d'HA, de β -TCP et/ou de phosphate dicalcique (brushite et monetite) (15). Ils présentent de bonnes propriétés mécaniques mais présentent un taux de résorption lent, ce qui est un inconvénient à leur utilisation (15).

3.1.3 Les verres bioactifs.

Les verres bioactifs, bio-glass (BG), sont des substituts osseux qui peuvent être résorbables, ou non, selon la proportion de ses composés. Leur structure poreuse, la perméabilité et l'interconnexion des pores contribuent à la régénération osseuse. Leur composition en silicium est un avantage car elle permet de gérer l'ostéogenèse, d'ajuster la résistance mécanique et le taux de dégradation. Pour améliorer ses capacités de régénération osseuse, les structures à base de verres bioactifs sont souvent associées à d'autres biomatériaux (gélatine, PCL) (5). Les BG réagissent chimiquement avec les fluides corporels entraînant la formation d'une couche d'HA à laquelle l'os peut se lier (15) (18). Les silicates de calcium libèrent des ions, tels que le Si^{4+} , capables de favoriser la régénération des tissus osseux (26).

Globalement, ces 3 types de biomatériaux sont trop fragiles pour être utilisées pures dans la composition des structures (9) (15) (17) (11) (18). Mais ils peuvent être utilisés comme revêtements ou être incorporées dans une structure pour améliorer ses propriétés (9) (15).

3.2 Les métaux.

Les métaux principalement utilisés pour l'AM sont : le titane et ses alliages (9) (91) et les alliages de magnésium (17).

Les métaux sont habituellement utilisés comme dispositifs de soutien grâce à leurs bonnes propriétés mécaniques proches de l'os naturel (9) (10) (14). Leur rigidité permet de maintenir l'espace et éviter l'affaissement (14). La plupart des métaux sont non dégradables (10) mais peuvent être associés avec des biomatériaux dégradables pour améliorer les performances de la structure (14). Il existe aussi possible de recouvrir la surface des métaux pour améliorer la biocompatibilité des métaux et leur propriété d'ostéointégration. L'ajout d'HA, de CaP, de polymères synthétiques ou naturels à la surface sont des exemples de biomatériaux utilisés pour recouvrir les structures (14). La surface des structures métalliques peut subir d'autres procédés pour améliorer ses propriétés. Il est rapporté que l'électro-polissage permet de réduire la rugosité et améliorer la résistance à la corrosion de la structure. Le processus d'anodisation contribue à améliorer l'ostéointégration en produisant une couche d'oxyde stable qui adhère au métal (14).

Le titane est utilisé sous forme alliage de Ti6Al4V pour la construction de structures implantables (14). L'apparition d'une couche passive à la surface du titane, TiO_2 , assure une bonne résistance à la corrosion (14) et une bonne biocompatibilité (9). Un inconvénient à l'utilisation du titane est la différence du module d'élasticité entre celui des structures en titane et celui du tissu osseux, ce qui génère un stress shielding (le métal rigide ne transmet pas la transmission de contraintes sur l'os. L'os n'est plus stimulé et se résorbe) (9) (14).

Les alliages biorésorbables à base de magnésium ont des effets ostéogéniques comparables à des biomatériaux dégradables (4) (17). Les alliages de magnésium offrent une résistance mécanique semblable à celles de l'os humain (4) (17). Les alliages de Mg sont compatibles avec les tissus vivants (17). Malgré ses avantages, la production par AM de structures à base d'alliage de Mg reste encore limitée. Le Mg est hautement inflammable, la sécurité des opérations est un problème à son utilisation (17). Aussi l'utilisation d'un laser à haute puissance est nécessaire pour la fabrication des structures par fusion sélective au laser (17).

L'utilisation des métaux est intéressante si l'état de surface et la libération d'ions métalliques sont contrôlés afin de fournir un effet ostéogénique (10).

Les structures en métal sont généralement stérilisées par autoclave (9).

3.3 Les polymères.

3.3.1 Les polymères naturels.

Les polymères naturels regroupent les hydrogels (exemple : alginate), le collagène, la gélatine, l'agarose, la fibroïne, l'acide hyaluronique ou encore la matrice osseuse déminéralisée (9) (15) (16).

Ces polymères sont généralement biocompatibles et biodégradables (9). Mais leur cinétique de dégradation dépend des enzymes et est donc difficile à prédire (16).

Le collagène est le principal constituant de la matrice organique de l'os, ce qui en fait un matériau très intéressant pour la régénération des os (10) (15). Les structures à base de collagène ont de nombreux avantages : il est possible de régler la taille et l'orientations des pores, d'y ajouter des facteurs de croissances et d'autres matériaux dans sa structure (10).

Les hydrogels sont utilisés pour permettre l'apport de cellule et/ou de facteurs de croissance, pour leur capacité à stimuler une réponse cellulaire, leur porosité et leur

biodégradabilité (15). L'utilisation d'hydrogels permet l'adaptabilité des propriétés rhéologiques, mécaniques et chimiques de la structure (11).

Certains polysaccharides tels que le chitosane ont des groupes amines chargés positivement à la surface. Ces groupes réagissent avec des anions tels que l'ADN, les lipides, les protéines et les membranes, ce qui est un avantage pour favoriser la croissance osseuse (15).

La matrice osseuse déminéralisée (DBM) est composée principalement de collagène de type I et de facteurs de croissance. La DBM a des propriétés d'ostéoinduction, d'ostéoconduction et d'angiogenèse mais il existe une grande variabilité entre les produits, provoquée par des différences de conditionnements, de stérilisation et de stockage des produits.

Ces biomatériaux ont de faibles propriétés de soutien structurel (9) (10) (15) (11). Un autre inconvénient est le risque de contamination croisée lorsque les polymères sont d'origine animale (10). Ils sont donc plutôt utilisés pour la formation de biomatériaux composites afin d'améliorer les propriétés d'ostéoinduction de la structure (9).

La stérilisation à l'oxyde d'éthylène est un processus de stérilisation conseillé pour les polymères naturels (9).

3.3.2 Les polymères synthétiques.

Il s'agit de polymères synthétisés. Ces polymères peuvent être biodégradables, ou non.

Les polymères synthétiques biodégradables souvent utilisés pour la construction de structure sont : l'acide polyglycolique (PGA), le poly- ϵ -caprolactone (PCL), l'acide poly(lactique-co-glycolique) (PLGA), l'acide polylactique (PLA), et le poly(fumarate de propylène) (PPF) (9) (10) (14) (15) (17) (4) (16). Ces polymères permettent une manipulation facilitée pour l'impression de structures avec de bonnes résolutions dimensionnelles grâce à leur point de fusion bas (environ 60°C pour le PCL et 175°C pour le PLA). Leur vitesse de dégradation est adaptable et varie de 1 ou 2 ans. (9) Les polymères synthétiques assurent une bonne reproductibilité de fabrication à grande échelle (10). Les sous-produits de dégradations sont faiblement acides pour le PCL (10) (8) mais non toxiques pour le PLA et le PLGA (9). Ils sont biocompatibles et ostéoconducteurs (9). Ils ont également de bonnes propriétés mécaniques ce qui assure un soutien structurel (6) (résistance à la pression de l'ordre de 2-39MPa vs os natif 2-12MPa). Le PGA (acide poly(glycolique)) est un matériau souvent utilisé pour la

fabrication de structure implantable. Il s'agit d'un matériau avec une dégradation rapide, une résistance à la traction et un module d'élasticité favorable. Le PGA est souvent combiné avec du collagène pour améliorer les capacités d'adhésion cellulaire. (5) Afin d'additionner les avantages individuels de chacun des polymères, des copolymères ont été synthétisés. Le PGLA est un exemple de copolymères (15). Le PGLA bénéficie d'un taux de dégradation adaptable et d'une bonne biocompatibilité (5).

Cependant, le principal inconvénient à l'utilisation de ces polymères synthétiques est l'absence d'ostéoinduction. Leur nature hydrophobe n'est pas propice à l'attachement cellulaire. Des solutions ont été proposées par l'association de polyéthylène glycol (PEG) aux polymères (15). Il est aussi possible de recouvrir les polymères par des biocéramiques, voici des exemples d'association : PCL/HA ou PCL/TCP ou PCL/BG (15) (4). Tout comme l'ajout de phosphate de calcium à la surface des structures peut être utilisé pour améliorer la réponse ostéogénique (10) (5).

La désinfection par exposition aux UV, l'irradiation- γ et l'irradiation- β sont à privilégier (9).

Le poly(éther-éther-cétone) (PEEK) et le poly(éther-cétone-cétone) (PEKK) sont des polymères synthétiques non dégradables. Leurs propriétés mécaniques sont proches de l'os natif avec un module de compression allant de 0,14 à 8,21 MPa (9) et une résistance à la compression allant de 25 à 200 MPa. Mais ils sont difficiles à imprimer, leur point de fusion étant élevé (300 à 360°C). Ces polymères sont hydrophobes ce qui rend compliqué les interactions avec les cellules et facteurs de croissance et induit une faible ostéointégration (9). La principale stérilisation est la γ -irradiation (9).

3.4 Les composites.

Pour combiner les propriétés des polymères et céramiques entre eux, des biomatériaux composites ont été synthétisés. Il s'agit de la combinaison de différentes catégories de biomatériaux (10) (11). Les composites peuvent donc être divisés en plusieurs groupes : les composites à matrice polymère (PMC), les composites à matrice céramique (CMC), les composites à matrice métallique (MMC) et les composites renforcés par des fibres (FRC) (24). Les composites à base de PCL/TCP sont souvent utilisés dans le domaine de la régénération osseuse car le taux de dégradation y est plus élevé et les structures ont de meilleures propriétés mécaniques et d'ostéoinduction (9) (4). D'autres associations sont aussi rapportées : PLA/HA, PLGA/HA (2) ou PCL/HA (4) (18).

4. Analyse de l'utilisation de l'impression 3D pour la régénération osseuse dans la littérature.

L'impression 3D de biomatériaux pour la régénération osseuse connaît un véritable essor et semble être une alternative intéressante pour remplacer les techniques chirurgicales actuellement utilisées.

Que dit la littérature sur l'utilisation de l'impression 3D de biomatériaux pour la régénération osseuse *in vivo*, jusqu'en avril 2023 ?

L'impression 3D de biomatériaux peut-elle être une solution envisageable pour la reconstruction large et complexe des maxillaires chez l'homme ?

Les recherches ont été effectuées sur la base de données SCOPUS, en utilisant les mots clés suivants :

("Printing, Three-Dimensional" OR "Additive Manufacturing") AND ("Bone Regeneration") AND ("Maxilla" OR "Jaw" OR "Mandible" OR "Facial Bones").

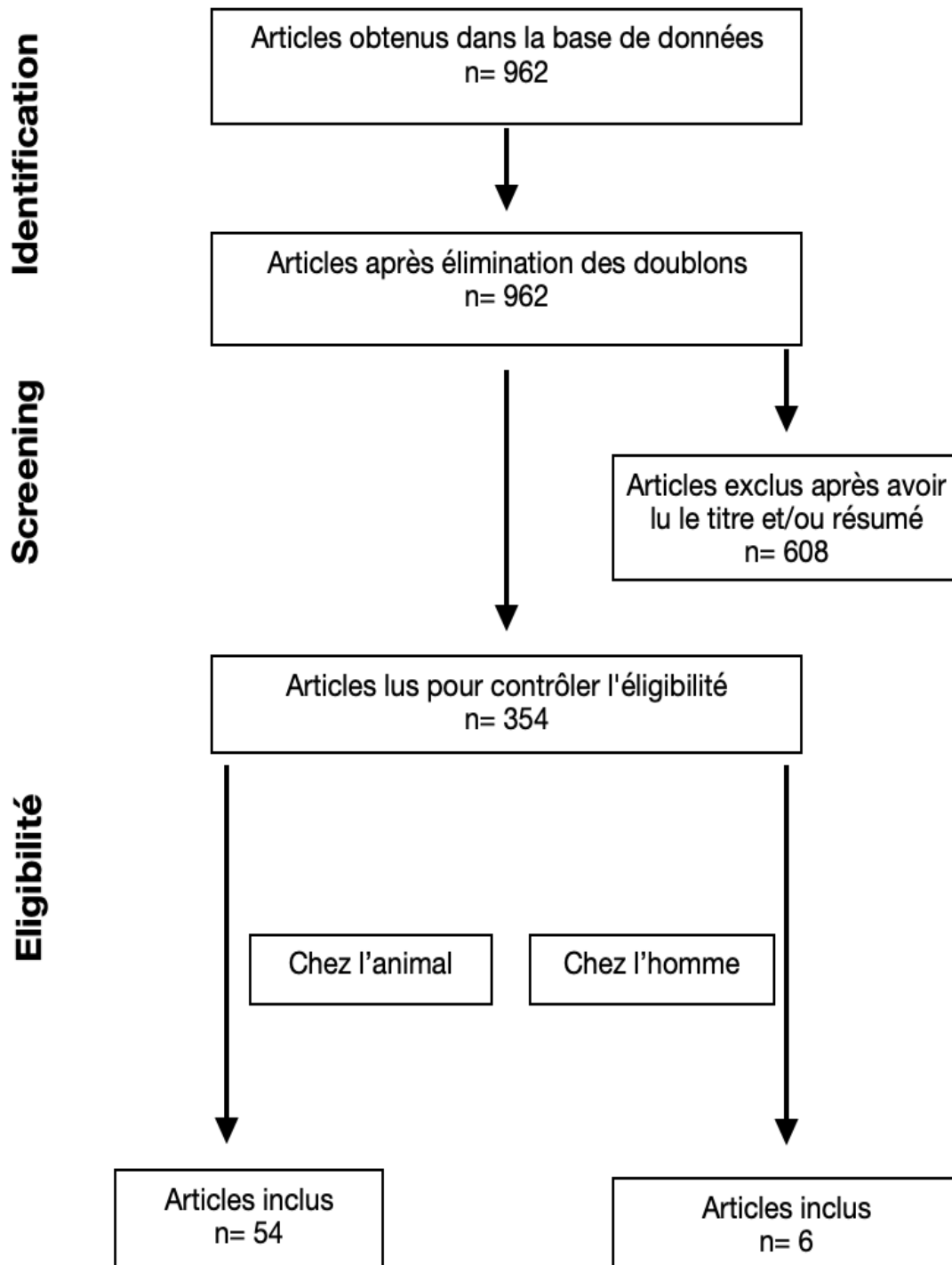


Figure 1: organigramme décisionnel

L'organigramme que nous avons suivi pour l'inclusion des études est présenté ci-dessus.

5. Résultats des études chez l'animal.

Les articles répondant aux critères suivants ont été retenus :

- Études sur modèle animal
- Études en Anglais ou Français
- Études utilisant l'impression 3D et développant la technique utilisée
- Défaut osseux localisé dans la sphère orofaciale
- Défaut osseux qualifié comme de taille critique
- Analyse du volume osseux
- Résultats analysés par des biostatisticiens
- Articles publiés jusqu'en avril 2023

Les études présentant les critères suivants ont été exclues :

- Études *in vitro*
- Étude ne précisant pas la technique d'impression 3D ou n'utilisant pas de techniques d'impressions additives.
- Articles non accessibles gratuitement à l'aide du portail Nantes université
- Les revues, les avis d'experts et les rapports de cas

Tableau 1: Résultats des études sur le modèle animal.

Auteurs	Année publication	Animal	N :	Localisation	Méthode d'impression 3D	Biomatériaux utilisés pour l'AM	Analyse de la formation osseuse
Carrel JP, Wis-kott A, Moussa M, Rieder P, Scherrer S, Durual S. (27)	2014	Moutons	12	Calvaria	Impression par extrusion	TCP/HA : Groupe OF	A 8 semaines, NBV OF dépasse le groupe BO (particules d'os bovin) et groupe CO (particules de TCP) de façon significative sur les plages de 2 à 3 mm de profondeur et sur la plage de plus de 3 mm de profondeur. A 16 semaines, NBV : aucune différence significative entre les groupes.
Zhang H, Mao X, Du Z, Jiang W, Han X, Zhao D, et al. (28)	2016	Rats	32	Calvaria	MHDS	PLA/HA β -TCP	A 4 semaines, BV/TV de la structure 3DP PLA/HA était supérieure de façon significative à celle du groupe DBM et inférieure à celle du groupe β -TCP. A 8 semaines après l'implantation, les mêmes tendances ont été observées et la valeur BV/TV à 8 semaines après l'implantation était plus élevée que celle à 4 semaines après l'implantation.
Bae JC, Lee JJ, Shim JH, Park KH, Lee JS, Bae EB, et al. (29)	2017	Chiens	2	Mandibule (Défaut non continu)	Impression par extrusion	PCL/ β -TCP + dbECM + rhBMP	A 3 mois, augmentation significative du volume d'os formé dans le groupe rhBMP vs le groupe contrôle.
Lopez CD, Diaz-Siso JR, Witek L, Bekisz JM, Cronstein BN, Torroni A, et al (30)	2017	Lapins	5	Mandibule (Défaut non continu)	Impression par extrusion	Gel colloïdal associé à une portion de β -TCP	A 8 semaines, l'occupation du volume osseux nouvellement formé par la structure 3D n'était pas statistiquement différent de l'occupation du volume osseux du contrôle (zone de mandibule non opérée).
Shao H, Sun M, Zhang F, Liu A, He Y, Fu J, et al (31)	2017	Lapins	32	Mandibule (Défaut non continu)	Robocasting	β -TCP CSi CSi-Mg10 Bredigite	A 8 semaines, BV/TV et la nouvelle formation osseuse de la structure en bredigite étaient significativement supérieures aux groupes CSI-Mg10 et TCP. Et BV/TV et nouvelle formation osseuse des groupes CSi-Mg10 et CSi étaient significativement supérieur au groupe TCP.

Auteurs	Année publication	Animal	N :	Localisation	Méthode d'impression 3D	Biomatériaux utilisés pour l'AM	Analyse de la formation osseuse
							A 16 semaines, BV/TV et la nouvelle formation osseuse de CSi-Mg10>CSi>Bred>TCP (différence significative)
Entezari A, Roohani I, Li G, Dunstan CR, Rognon P, Li Q, et al. (32)	2018	Lapins	12	Crâne	Robocasting	Encre céramique (poudre de Sr-HT, d'oxyde d'aluminium (Al ₂ O ₃), d'hydroxypropylméthylcellulose et de polyéthyléminine). Les implants A, B, C, D différent par la taille des pores et leur perméabilité A, B, C : pores à angle droit Perméabilité : C<A<B D : pores sans angle droit	Après 12 semaines, les architectures B et D présentaient les taux de formation osseuse les plus élevés, tandis que l'architecture C présentait le taux le plus faible. Les architectures B et D présentaient une formation osseuse supérieure d'environ 40 % à celle du groupe contrôle (A) (différences significatives).
Lee SJ, Won JE, Han C, Yin XY, Kim HK, Nah H, et al. (33)	2018	Lapins	NC	Os pariétaux	Imprimante par extrusion	PCL PCLD (PCL recouvert de chlorhydrate de dopamine + BFP1)	A 8 semaines, l'analyse quantitative de la densité minérale et le volume osseux formé n'ont pas montré de différence significative entre les groupes. Mais la densité de surface osseuse, qui reflète la qualité de l'os nouvellement formé, était significativement plus élevée dans le groupe PCLDB1000.
Lee SH, Lee KG, Hwang JH, Cho YS, Lee KS, Jeong HJ, et al. (34)	2019	Lapins	NC	Calvaria	Imprimante par extrusion	PCL	Différence significative de la formation osseuse à 12 et 16 semaines entre le groupe contrôle négatif < la structure d'architecture Kagome (pavage trihexagonal)

Auteurs	Année publication	Animal	N :	Localisation	Méthode d'impression 3D	Biomatériaux utilisés pour l'AM	Analyse de la formation osseuse
Lopez CD, Coelho PG, Witek L, Torroni A, Greenberg MI, Cuadrado DL, et al. (35)	2019	Lapins	24	Maxillaire	Imprimante par extrusion	Gel colloïdal associé à une portion de β -TCP /collagène/ dipyridamol (1000 μ M et 10 000 μ M) ou rhBMP-2 (0,2 mg/ml)	A 8 semaines, pas de différence significative concernant la nouvelle formation osseuse entre les groupes dipyridamol (1000 μ M et 10 000 μ M) ou rhBMP-2 (0,2 mg/ml)
Lopez CD, Diaz-Siso JR, Witek L, Bekisz JM, Gil LF, Cronstein BN, et al. (36)	2019	Lapins	16	Mandibule (Défaut non continu)	Impression par extrusion	Gel colloïdal associé à une portion de β -TCP Gel colloïdal associé à une portion de β -TCP + (collagène) Gel colloïdal associé à une portion de β -TCP + (collagène + 100 μ M de dipyridamol).	A 8 semaines, le dipyridamol a augmenté de manière significative la capacité de l'échafaudage 3DBC à régénérer l'os.
Wang W, Junior JRP, Nalesso PRL, Musson D, Cornish J, Mendonça F, et al. (37)	2019	Rats	60	Os occipital	Impression par extrusion	PCL PCL/G (graphène) PCL/G +ES (électrostimulation)	A 60 jours, la formation de tissu osseux était significative supérieure entre le groupe PCL/G +ES > le groupe contrôle. A 120 jours, pas de différence significative entre les groupes.
Zhou X, Zhang D, Wang M, Zhang D, Xu Y. (38)	2019	Rats	9	Mandibule (Défaut non-continu)	SLS	Ti6Al4V Ti6Al4V + ADSC : groupe SC Ti6Al4V+hydrogel+ADSC : groupe SCH	A 12 semaines, BV/TV du groupe SCH était significativement supérieur au groupe SC.

Auteurs	Année publication	Animal	N :	Localisation	Méthode d'impression 3D	Biomatériaux utilisés pour l'AM	Analyse de la formation osseuse
Deng N, Sun J, Li Y, Chen L, Chen C, Wu Y, et al. (39)	2019	Lapins	18	Mandibule (Défaut non continu)	3B bioprinter (impression par extrusion)	PLGA/HA/CS (acide acétique de chitosane) + rhBMP-2 PLGA/HA	A 4, 8, 12 semaines, BV/TV du groupe PLGA/HA/CS/rhBMP-2 était significativement supérieur au groupe PLGA/HA.
Kim JW, Yang BE, Hong SJ, Choi HG, Byeon SJ, Lim HK, et al. (40)	2020	Chiens	12	Mandibule (Défaut non continu)	DLP	Structure HA/ β -TCP	A 4 semaines : Groupe OSTEON (substituts osseux sous forme de particules) a montré une néoformation osseuse supérieure aux autres groupes. Groupe OSTEON et HA/TCP ont montré des valeurs de quantité totale d'os plus élevée que le groupe contrôle. Mais pas de différence significative entre HA/TCP et OSTEON. A 8 semaines : pas de différence significative entre tous les groupes pour la quantité d'os nouveau. A ce moment, la quantité totale d'os était inférieure de façon significative entre le groupe contrôle < OSTEON et entre les groupes contrôle < HA/TCP.
Korn P, Ahfeld T, Lahmeyer F, Kilian D, Sembdner P, Stelzer R, et al. (41)	2020	Rats	80	Maxillaire	Imprimante par extrusion	Ciment de phosphate de calcium (CPC) composé de précurseurs de phosphate de calcium (phosphate α -tricalcique) + (avec ou sans rMSC) Structure A : angle de 60° entre les couches. Structure B : angle de 30° entre les couches	A 6 semaines pas de différence significative entre les groupes pour la formation osseuse. Augmentation significative de la formation osseuse entre 6 et 12 semaines pour la structure A (structure 60°C entre les couches) et pour le groupe contrôle. A 12 semaines, la structure A présentait une formation osseuse supérieure à la structure A + rMSC.
Lee S, Choi D, Shim JH, Nam W. (42)	2020	Chiens	8	Mandibule (Défaut non continu)	MHDS	PCL/ β -TCP PCL/ β -TCP + BMP2	A 12 semaines, pas de différence significative concernant la nouvelle formation osseuse.

Auteurs	Année publication	Animal	N :	Localisation	Méthode d'impression 3D	Biomatériaux utilisés pour l'AM	Analyse de la formation osseuse
						PCL/ β -TCP + ABP (particules d'os autogène)	Mais le BV/TV du groupe PCL/TCP/BMP2 > au groupe PCL/TCP/ABP et PCL/TCP et contrôle. Le groupe PCL/TCP/ABP > PCL/TCP et contrôle (différence significative).
Park SA, Lee HJ, Kim SY, Kim KS, Jo DW, Park SY (43)	2020	Chiens	4	Mandibule (Défaut non continu)	Impression par extrusion	PCL PCL/ β -TCP PCL/ β -TCP + rhBMP-2	Après 3 mois, le volume d'os nouvellement formé du groupe PCL/T50 était significativement plus élevé que celui des échafaudages PCL/T0, indépendamment de l'administration de la rhBMP-2. L'examen histologique a montré que le groupe PCL/T50 avec la rhBMP-2 a produit des quantités significativement plus importantes d'os nouvellement formé que le groupe PCL/T0 avec la rhBMP-2.
Wang C, Lai J, Li K, Zhu S, Lu B, Liu J, et al. (44)	2020	Rats	25	Calvaria	Imprimante 3D cryogénique	β -TCP/PLGA, poly (acide lactique-co-glycolique) avec un rapport LA : GA de 50 : 50. (Groupe T) β -TCP/PLGA + (AP /Collagène) (Groupe TV) β -TCP/PLGA + (OP) (Groupe TB) β -TCP/PLGA + (AP/collagène/OP) (Groupe TVB)	Après 3mois, le rapport BV/TV était supérieur de façon significative entre TVB>TB, TB>TV et entre T>contrôle.
Zhang P, Yang K, Zhou Z, Zhu X, Li W, Cao C, et al. (45)	2020	Lapins	12	Mandibule (Défaut non continu)	Jet d'encre	B-BG (verre bio actif avec du bore). HA	A 4 semaines pas de différence de BV/TV entre les groupes. A 8 semaines, différence significative entre les groupes du taux BV/TV, BG supérieur à HA et BG supérieur au groupe contrôle.

Auteurs	Année publication	Animal	N :	Localisation	Méthode d'impression 3D	Biomatériaux utilisés pour l'AM	Analyse de la formation osseuse
Zhao D, Jiang W, Wang Y, Wang C, Zhang X, Li Q, et al. (46)	2020	Lapins	18	Crâne	FDM	PLLA La différence entre les trois groupes portait sur le taux de remplissage des structure, groupe I à 90%, groupe II à 50%, groupe III à 20%.	Après 8 semaines, BV/TV du groupe III était significativement supérieur au groupe II et I. BV/TV du groupe II était significativement supérieur de façon au groupe I. Le volume osseux du groupe III était significativement supérieur aux autres groupes.
Teotia AK, Dienel K, Qayoom I, van Bochove B, Gupta S, Partanen J, et al. (47)	2020	Lapins	23	Crâne	SLA	PTMC + membrane PTFE PTMC + HA PTMC + HA + cryogel PTMC + HA + BMP+ZA PTMC + HA + cryogel + BMP+ZA PTMC + β -TCP PTMC + β -TCP + cryogel PTMC + β -TCP. + cryogel + BMP + ZA	A 16 semaines, différence significative de la formation osseuse entre le groupe vide > P-TCP-CG ; P + membrane > P-TCP-CG et P-HA-CG ; P-HA-B-Z > P-TCP-CG ; P-TCP-CG-B-Z>P-TCP-CG.
Cooke ME, Ramirez-GarciaLuna JL, Rangel-Berri K, Park H, Nazhat SN, Weber MH, et al. (48)	2020	Rats	6	Mandibule (Défaut non continu)	Impression par extrusion	PVA/PU Ciment osseux à base de phosphate de calcium	Après 6 semaines, BV/TV n'était pas différent significativement entre les groupes.

Auteurs	Année publication	Animal	N :	Localisation	Méthode d'impression 3D	Biomatériaux utilisés pour l'AM	Analyse de la formation osseuse
Zhang W, Shi W, Wu S, Kuss M, Jiang X, Untrauer JB, et al. (49)	2020	Rats	17	Mandibule (Défaut non continu)	3D bioplotter (impression par extrusion)	PCL/β-TCP/ hydrogel PCL/β-TCP/hydrogel + RSV PCL/β-TCP/hydrogel + SrRn PCL/β-TCP/hydrogel+ RSV et SrRn.	Après 8 semaines, supériorité significative du taux BV/TV du groupe RVS+SrRN vs implant seul et vs défaut seul, mais aussi entre implant seul > défaut seul.
Paré A, Charbonnier B, Tournier P, Vignes C, Veziers J, Lesoeur J, et al. (92)	2020	Rats	24	Calvaria	Impression par extrusion de prototype en cire	Granules de BCP (groupe contrôle). Structure BCP avec ou sans TBM (moelle osseuse totale) Structure CHA (hydroxyapatite carbonaté) avec ou sans TBM.	A 7 semaines, l'analyse micro-CT de la reconstruction osseuse montrait que les groupes BCP ou CHA présentaient une formation osseuse homogène. Les groupes granules de BCP et vide présentaient un comblement partiel du défaut. La seule différence significative est entre le groupe granules BCP< le groupe CHA + TBM
Chang PC, Luo HT, Lin ZJ, Tai WC, Chang CH, Chang YC, et al. (50)	2021	Rats	24	Mandibule (Défaut non continu)	Imprimante par extrusion	HA (90%) / PLGA (10%) (Ti-HPS)	A 4 et 8 semaines, significativement plus de tissu minéralisé dans les groupes Ti-DBBM (matrice dérivée d'os bovin déprotéiné) et Ti-HPS vs groupe contrôle. A 4 et 8 semaines, BV/TV du groupe Ti-HPS et Ti-DBBM significativement supérieur au groupe contrôle.
Farris AL, Lambrechts D, Zhou Y, Zhang NY, Sarkar N, Moorer MC, et al. (51)	2021	Souris	8	Calvaria	Imprimante par extrusion	PCL + DCB non chargé hyperbariquement avec O2 + hASC PCL + DCB chargé hyperbariquement avec O2 + hASC	Après 8 semaines, le volume osseux du groupe chargé était supérieur au groupe non chargé.

Auteurs	Année publication	Animal	N :	Localisation	Méthode d'impression 3D	Biomatériaux utilisés pour l'AM	Analyse de la formation osseuse
Ryu JI, Yang BE, Yi SM, Choi HG, On SW, Hong SJ, et al. (52)	2021	Chiens	8	Mandibule (Défaut non continu)	DLP	HA/ β -TCP (rapport 6/4) + rhBMP-2	A 6 semaines l'analyse radiologique a montré une différence significative entre le groupe N (contrôle négatif) < Group P contrôle positif avec bio-oss), mais pas de différence entre le groupe 3D et le groupe P. A 12 semaines pas de différences significatives entre les groupes. Le greffon personnalisé HA/TCP imprimé en 3D avec la rhBMP-2 a montré des effets de régénération osseuse similaires à ceux du Bio-Oss avec rhBMP-2.
Ma Y, Zhang C, Wang Y, Zhang L, Zhang J, Shi J, et al. (53)	2021	Lapins	30	Calvaria	Imprimante par extrusion	β -TCP β -TCP /P-1.5u	A 6 et 12 semaines : BV/TV du groupe 70 % β -TCP /P-1.5u est significativement supérieur au groupe β -TCP.
Vilnius, Lithuania, Gendviliene I, Simoliunas E, Alksne M, Dibart S, Jasiuniene E, et al. (54)	2021	Rats	24	Os pariétal et frontal	Impression par extrusion	PLA PLA/HA PLA/HA + DPSC PLA/HA + ECM	Résultats différenciés entre mâles et femelles. A 8 semaines, le volume de nouveau tissu osseux : Chez la femelle, Différence significative entre Bio-oss >contrôle négatif, Bio-oss>PLA, Bio-oss>PLA/HA, Bio-oss>PLA/HA/DPSC et PLA/HA/ECM>PLA. Chez le mâle, Différence significative entre PLA/HA/ECM>groupe négatif. Entre mâle et femelle : PLA mâles >PLA femelles et PLA/HA/DPSC mâles > PLA/HA/DPSC femelles. (Différences significatives)
Jaeyoung R, KANG HS, KANG BH, JUNG S, KOOK MS, Hee-	2021	Lapins	10	Calvaria	SLS	Titane/ collagène (groupe I) Titane/collagène+ rhBMP-2 (groupe II)	Le volume d'os formé a été exprimé en unités Hounsfield (HU). La formation d'os a été évaluée directement dans la coiffe et aussi dans une zone à 2mm de profondeur de la coiffe.

Auteurs	Année publication	Animal	N :	Localisation	Méthode d'impression 3D	Biomatériaux utilisés pour l'AM	Analyse de la formation osseuse
Kyun O, et al. (55)							<p>Sur une échelle > 300HU, le volume d'os nouvellement formé dans la coiffe du groupe II à la 12ème semaine était significativement supérieur au groupe I à la 6ème semaine. Le volume d'os nouvellement formé à la 12ème semaine à 2 mm sous la coiffe du groupe II était significativement supérieure au groupe I.</p> <p>Sur une échelle supérieure à 1000HU, à la 12ème semaine et à 2 mm sous la coiffe, le volume d'os formé du groupe II était significativement supérieur au Groupe I.</p>
Cao S shuai, Li S yi, Geng Y ming, Kapat K, Liu S bin, Perera FH, et al. (56)	2021	Singes	9	Mandibule (Défaut non continu)	<p>Structure TCP par robocasting</p> <p>Structure PLGA/TCP par SLA</p>	<p>S-PLGA/β-TCP S-β-TCP S-PLGA/β-TCP + BMP S-β-TCP + BMP P-β-TCP + BMP (structure initialement implantée dans le muscle latissimus dorsi puis 3 mois après elle a été implantée dans le défaut mandibulaire ainsi que l'apport sanguin artérioveineux du lambeau musculaire latissimus dormi).</p>	<p>A 3 mois, le taux BV/TV du groupe P-TCP-BMP avec lambeau musculaire était significativement supérieur à tous les groupes. S-TCP-BMP supérieur à tous les groupes sauf P-TCP-BMP-lambeau musculaire.</p>

Auteurs	Année publication	Animal	N :	Localisation	Méthode d'impression 3D	Biomatériaux utilisés pour l'AM	Analyse de la formation osseuse
Bouyer M, Garot C, Machillot P, Voltaire J, Fitzpatrick V, Morand S, et al. (57)	2021	Mi-niporc s	8	Mandibule (Défaut non continu)	FDM	PLA/films de polyélectrolyte+ BMP-2 (concentration de 20, 50 ou 110 µg/cm ³) Film de polyélectrolytes = 1 couche de poly(éthylèneimine) et 24 bicouches de poly(L-lysine) et acide hyaluronique) + réticulation contrôlée du film par l'incubation dans 30 ou 70 mg/MI d'éthyl-diméthylaminopropyl (EDC).	A 3 semaines, la seule différence significative de formation osseuse était entre le groupe BMP110 > et le contrôle négatif.
Imagawa N, Inoue K, Matsumoto K, Omori M, Yamamoto K, Nakajima Y, et al. (58)	2021	Rats	45	Calvaria	SLM	Implant en titane Implant en titane traité à l'acide mixte et à la chaleur	Le volume osseux à 4 semaines n'était pas significativement différent entre les groupes. A 8 et 16 semaines, pas de différence du volume osseux entre le groupe traité et non mais les deux groupes étaient supérieures au groupe contrôle.
Ren J, Kohli N, Sharma V, Shakouri T, Keskin-Erdogan Z, Saifzadeh S, et al.(59)	2021	Rats	18	Calvaria	MEW	PCL PCL + FA (fibrine/alginate)	La valeur BV/TV, à 4 semaines était significativement différent entre PCL/FA>PCL A 12 semaines, différence significative entre : PCL/FA>PCL et FA>PCL.

Auteurs	Année publication	Animal	N :	Localisation	Méthode d'impression 3D	Biomatériaux utilisés pour l'AM	Analyse de la formation osseuse
Van hede D, Liang B, Anania S, Barzegari M, Verlee B, Nolens G, et al. (60)	2021	Rats	60	Calvaria	SLA	Structure 94% d'HA et 6% de β -TCP (structure gyroïde ou structure orthogonal)	Pas de différence significative du pourcentage d'os nouvellement formé entre les groupes à 4 semaines. Mais à 8 semaines, groupe Gyroïde > aux autres groupes.
Xu X, Xiao L, Xu Y, Zhuo J, Yang X, Li L, et al. (61)	2021	Rats	8	Calvaria	Impression par extrusion	PCL PCL/5%LAP (nanosilicate)	Après 12 semaines, BV/TV : PCL/LAP>PCL et vide. PCL>Vide. Nouvelle formation osseuse, PCL/LAP >PCL. Toutes les différences sont significatives.
Iezzi G, Scarano A, Valbonetti L, Mazzoni S, Furlani M, Mangano C, et al. (62)	2021	Moutons	10	Maxillaire	Impression par extrusion	HA/ β -TCP HA/ β -TCP+ AEC HA/ β -TCP + AFMSC	Après 90 jours, Pas de différence significative de BV/TV entre les groupes.
Zhang Y, Li C, Zhang W, Deng J, Nie Y, Du X, et al. (63)	2021	Rats	36	Calvaria	Technologie d'impression 3D de prototype rapide à basse température (LT-RP)	SMPU (polyuréthane à mémoire de forme) SMPU + (4 wt% Mg)	A 4, 8 et 12 semaines, SMPU/4 wt% Mg > contrôle et SMPU.
Ghayor C, Bhattacharya I, Weber FE (64)	2021	Lapins	19	Crâne	DLP	β -TCP	3 structures avec différents diamètres de pores (0,50, 1,20 et 1,70). Après 4 semaines, une différence de signification de l'augmentation osseuse entre le groupe 1.7 vs 0,50.
Qin H, Wei Y, Han J, Jiang X, Yang X, Wu Y, et al. (65)	2022	Lapins	24	Mandibule (Défaut non continu)	SLA	CSi-Mg6 : Silicate de calcium substitué par du magnésium Les groupes étaient composés du même biomatériau mais	Le groupe avec la dimension de pores 600 μ m présentait une supériorité significative du taux BV/TV à 2, 4, 8, 12 semaines vs les autres groupes.

Auteurs	Année publication	Animal	N :	Localisation	Méthode d'impression 3D	Biomatériaux utilisés pour l'AM	Analyse de la formation osseuse
						avec des dimensions de pores différentes (Ø 480, 600 et 720 µm).	
Singh S, Nyberg EL, O'Sullivan AN, Farris A, Rindone AN, Zhang N, et al. (66)	2022	Porcs	8	Arcade zygomatique	Impression par extrusion	PCL-DCB + fibrine PCL-DCB infusés de SVF autologue en suspension dans la fibrine.	Sur les périodes, post-op, 6 semaines, 12 semaines, 24 semaines, 52 semaines, pas de différence significative de BV/DV entre les groupes avec et sans cellules. Mais supériorité significative de BV/DV entre les groupes avec ou sans cellule vs groupe contrôle sur la même période et vs la valeur du groupe en post-op.
Sun X, Yang S, Tong S, Guo S. (67)	2022	Lapins	18	Mandibule (Défaut non continu)	SLM	Titane Gr-Titane Gr-Ti-EXOS (exosomes dérivés des cellules souches adipeuses)	La densité osseuse (g/cm ²) n'était pas significativement différente entre Gr-Ti et Gr-Ti/Exos à 4 semaines Mais une différence significative à 12 semaines, Gr-Ti/EXOS >Gr-Ti.
Bahraminasab M, Doostmohammadi N, Talebi A, Arab S, Alizadeh A, Ghanbari A, et al. (68)	2022	Rats	34	Calvaria	FDM	PLA PLA/G-nHA PLA/G-nHA+ PRP	Augmentation de la formation osseuse entre 8 et 12 semaines pour chaque groupe mais sans informations sur la significativité. A 8 et 12 semaines, la formation osseuse du groupe PLA/G-nHA/PRP > PLA/G-nHA > PLA > vide (sans informations sur la significativité).
Guo L, Chen H, Li Y, Zhou J, Chen J. (69)	2022	Souris	NC	Calvaria	Impression par extrusion	Gel-MA (gélatine modifiée par double liaison) / nHA (nano)hydroxyapatite) / LAP (lithium phényl-phosphinate) + (microsphères chargées ou non par chondroïtine	Différence significative de la densité minéralisée osseuse et de BV/TV entre le groupe contrôle < et le groupe G10-F@MC à 4 semaines (mais pas à 8 semaines).

Auteurs	Année publication	Animal	N :	Localisation	Méthode d'impression 3D	Biomatériaux utilisés pour l'AM	Analyse de la formation osseuse
						sulfate A) : G10-F@Mc Structure G10-F@Mc + (MC3T3-E1 (cellules précurseurs d'ostéoblastes)) : G10F@Mc@Cell	
Xu C, Wu F, Yang J, Wang H, Jiang J, Bao Z, et al. (70)	2022	Lapins	36	Crâne	DLP SLM pour le métal	Csi-Mg6 (Silicate de Calcium avec 6% de magnésium) 16%CSi 32%CSi Titane (TC)	BV/TV à 4 semaines pas de différences entre les groupes. A 8 semaines Csi-Mg6, 16%Csi, 32%CSi >TC A 16 semaines Csi-Mg6, 16% Csi>TC, Csi-Mg6>32%CSi. Différences significatives
Alfayez E, Veschini L, Dettin M, Zamuner A, Gaetani M, Carreca AP, et al (71)	2022	Lapins	4	Os frontal Os pariétal	DIW (robocasting)	15% HA/ 85% β -TCP : Groupe BCP BCP/ DAR 16-II (Oligopeptide)	A 8 semaines pas de différence significative dans la nouvelle formation osseuse entre les groupes. Mais différence en ce qui concerne la quantité d'os recouvrant l'implant. BCP/DAR >BCP seul et contrôle. BCP seul >contrôle.
Liu H, Wang C, Sun X, Zhan C, Li Z, Qiu L, et al. (72)	2022	Lapins	12	Mandibule (Défaut non continuà)	3D printing (impression par extrusion)	Fibroïne/collagène/hydroxyapatite (SCH) SCH+ rhEPO	A 6 et 12 semaines, BV/TV du groupe SCH et E-SCH > contrôle et E-SCH >SCH.
Xu Z, Sun Y, Dai H, Ma Y, Bing H. (73)	2022	Rats	50	Crâne	3D-printing (impression par extrusion)	PVA/ β -TCP/ ICA : groupe PTI PVA/ β -TCP : groupe PT	BV/TV à 4 semaines pas de différence significative A 8 semaines PTI >PT A 12 semaines PTI>PT Différences significatives

Auteurs	Année publication	Animal	N :	Localisation	Méthode d'impression 3D	Biomatériaux utilisés pour l'AM	Analyse de la formation osseuse
Yun J, Lee J, Ha CW, Park SJ, Kim S, Koo KT, et al. (74)	2022	Lapins	30	Calvaria	Impression par extrusion	3D-PLA + (recouvert d'une membrane de collagène réticulé) 3D-PLA/HA (imbibé d'HA et recouvert d'une membrane de collagène réticulé).	BV/TV à 4 semaines, pas de différences significatives entre les groupes. BV/TV à 12 semaines 3D-PLA/HA>3D-PLA et contrôle ; 3D-PLA>contrôle BV/TV du groupe 3D-PLA augmente significativement entre 4 et 12 semaines tout comme le groupe 3D-PLA/HA.
Kudoh K, Fukuda N, Akita K, Kudoh T, Takamaru N, Kurio N, et al. (75)	2022	Lapins	9	Mandibule (Défaut non continu)	Impression par extrusion	CO3Ap (granules d'apatite carbonatée)	Augmentation significative du nouveau volume osseux entre 8, 12 semaines vs 4 semaines, mais pas de différence entre 8 et 12 semaines.
Paré A, Charbonnier B, Vezières J, Vignes C, Dutilleul M, De Pinioux G, et al (93)	2022	Moutons	12	Mandibule (Défaut continu)	Impression par extrusion de prototype en cire	BCP (phosphate de calcium biphasé, mélange d'HA et de poudre de β -TCP)	A 3 mois, une nouvelle formation est observée mais qui n'est pas égale entre les groupes. A 6 mois, la nouvelle formation osseuse semble plus importante qu'à 3 mois.
Cho YS, Ghim MS, Hong MW, Kim YY, Cho YS. (76)	2023	Rats	5	Calvaria	Impression par extrusion	PCL/nHA+FGF-2 et BMP-2	3 structures qui diffèrent par le schéma formé par le collagène au sein de cette structure : une structure positive (collagène dans l'ensemble de la structure), une structure de bord (collagène au bord de la structure), et une structure radiale (distribution rayonnante à partir du centre de la structure). A 8 semaines, le volume d'os total était supérieur significativement entre le schéma radial >schéma de bord et schéma complet >défaut vide.

Auteurs	Année publication	Ani-mal	N :	Localisation	Méthode d'impression 3D	Biomatériaux utilisés pour l'AM	Analyse de la formation osseuse
Ma R, Liu Q, Zhou L, Wang L. (77).	2023	Chiens	9	Mandibule (Défaut non continu)	SLS	Titane avec différentes porosités (faible, moyenne, haute).	Une différence significative BV/TV à 8 semaines et 12 semaines entre HP>MP ; MP>LP.
Gu Y, Liu Y, Jacobs R, Wei L, Sun Y, Tian L, et al. (78)	2023	Chiens	6	Mandibule (Défaut non continu)	SLM	Titane Titane + BMP-2	A 8 semaines, la fraction de volume osseux du groupe 3D-Ti/BMP-2 était supérieure au groupe 3D-Ti (résultat significatif).

L'évolution du nombre d'articles de 2014 à avril 2023

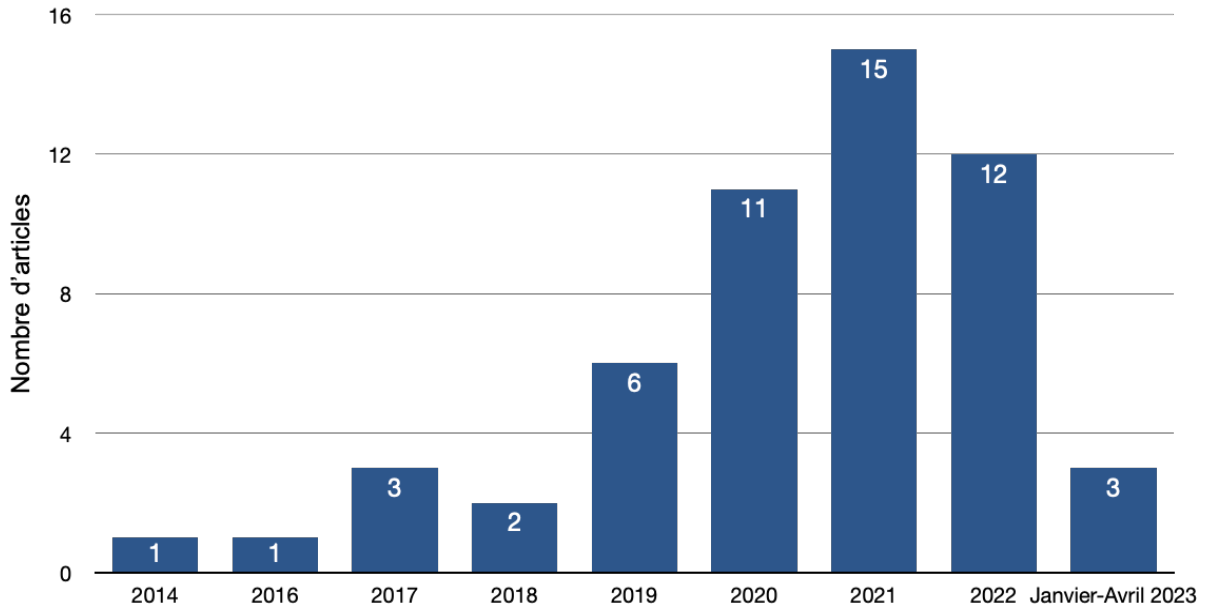


Figure 2: Nombres d'articles publiés par année

Le nombre d'article publié par année est indiqué sur le graphique ci-dessus.

Les différents modèles animaux utilisés

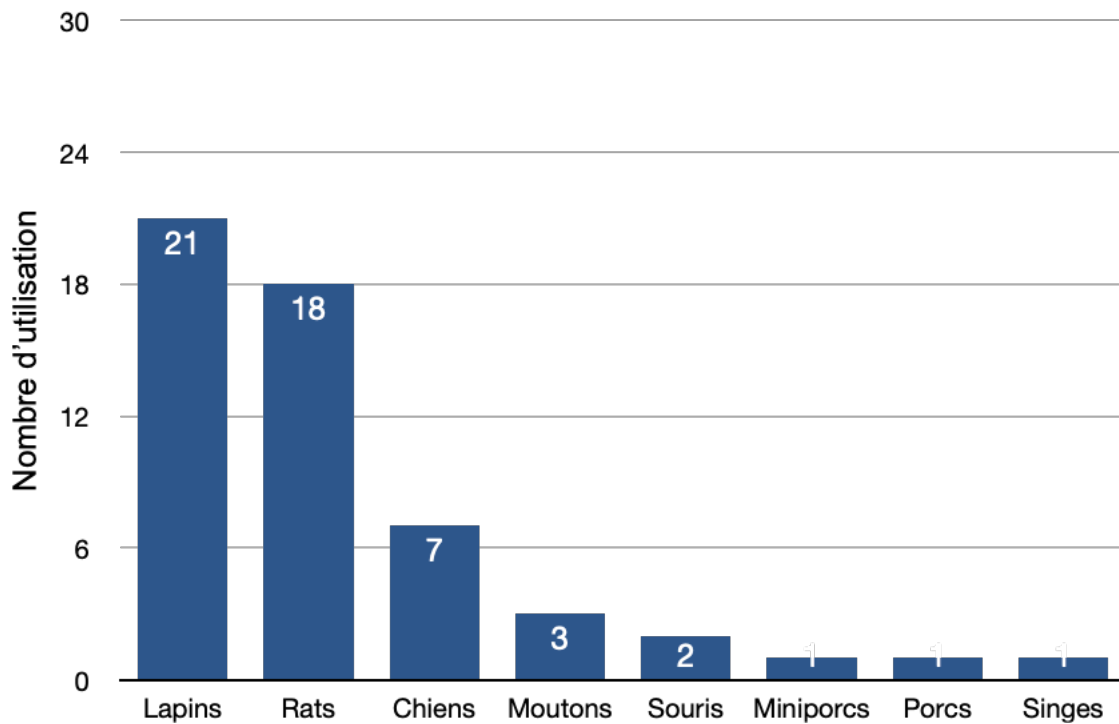


Figure 3: Nombres d'articles pour chaque modèle animal.

Le nombre d'article pour chaque modèle animal utilisé est représenté par le graphique ci-dessus.

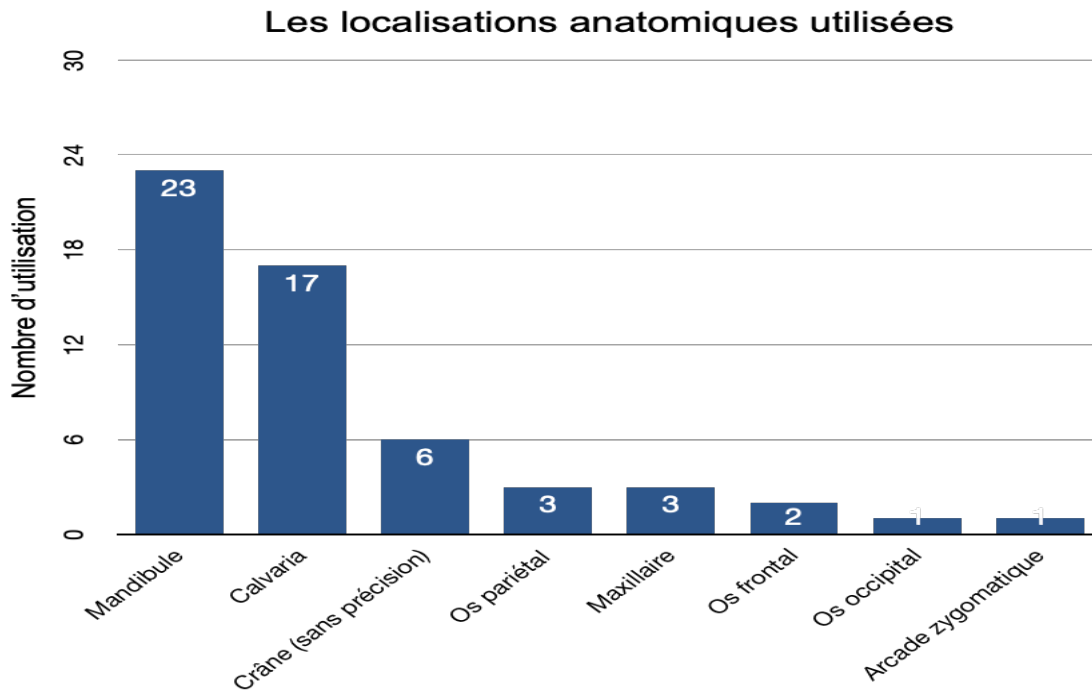


Figure 4: Nombre d'utilisation pour chaque localisation anatomique.

Le nombre d'utilisation pour chaque site chirurgical est référencé sur le graphique ci-dessus.

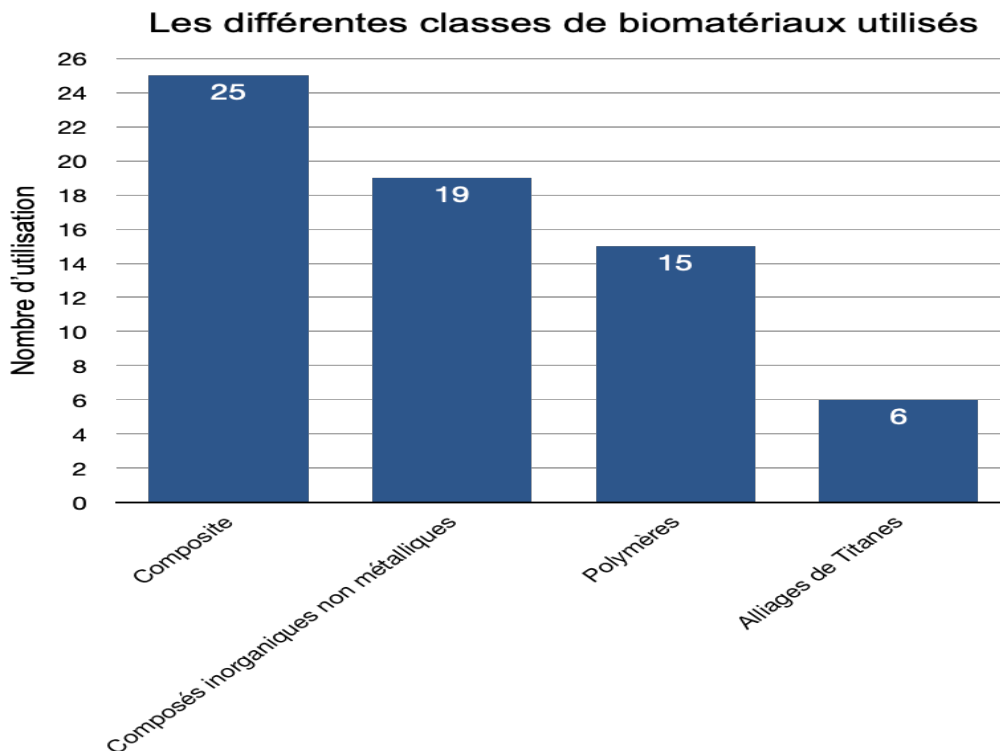


Figure 5: Nombre d'utilisation pour chaque classe de biomatériaux.

Le nombre d'utilisation de chaque catégorie de biomatériau pour la fabrication de structures implantables est représenté sur le graphique ci-dessus.

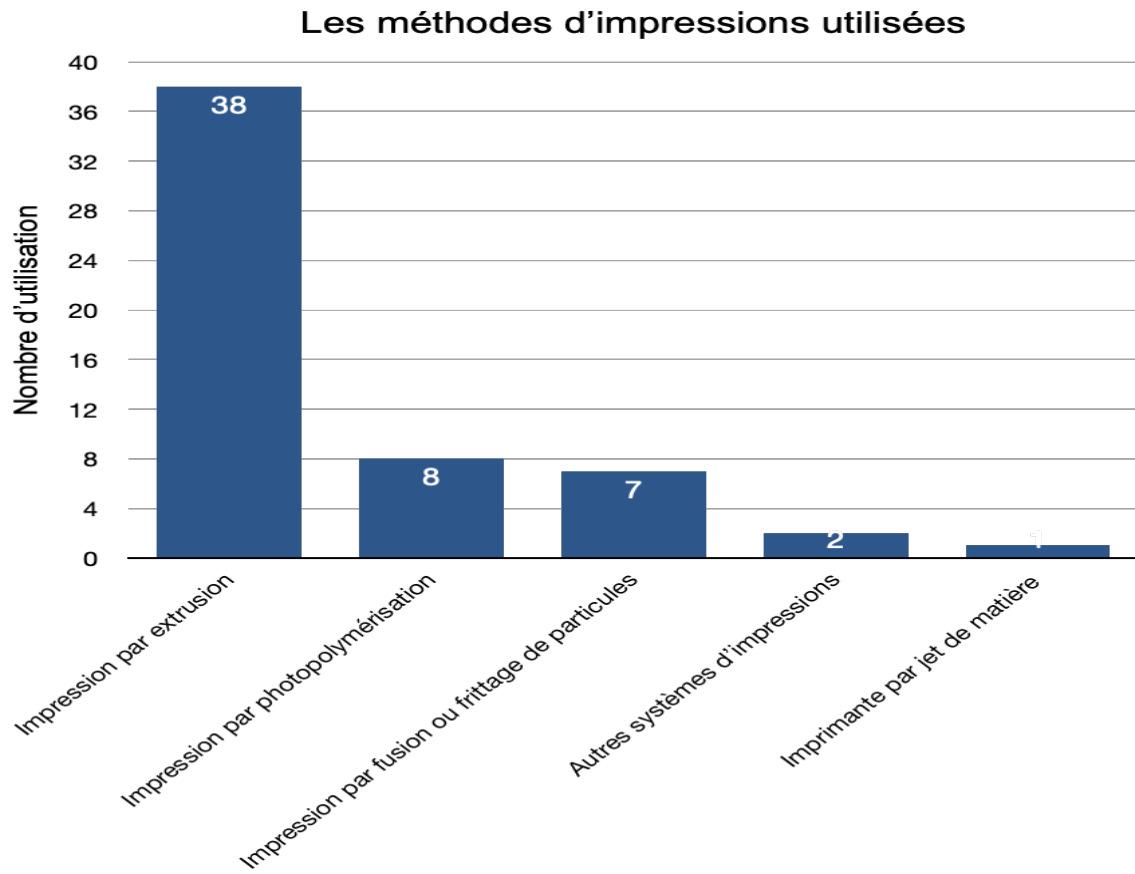


Figure 6: Recensement du nombre d'utilisation pour les différentes méthodes d'impression.

Le nombre d'utilisation pour chaque catégorie d'impression est indiqué sur le graphique ci-dessus.

6. Résultats des études chez l'homme.

Pour sélectionner les articles faisant référence à une application de l'impression 3D sur l'homme, les critères suivants ont été retenus :

- Études sur l'homme
- Études en Anglais ou Français
- Études utilisant l'impression 3D et développant la technique utilisée
- Défaut osseux localisé dans la sphère orofaciale
- Impression 3D utilisée dans le but d'induire une formation osseuse
- Revues, présentation de cas, articles.
- Références publiées jusqu'en avril 2023

Les études présentant les critères suivants ont été exclus ;

- Études *in vitro*
- Études ne précisant pas la technique d'impression 3D ou n'utilisant pas de techniques d'impressions additives.
- Articles non accessibles gratuitement à l'aide du portail Nantes université

Tableau 2: Résultats des études chez l'Homme.

Auteurs	Année de publication	N :	Localisation	Méthode d'impression 3D	Biomatériaux	Formation osseuse
Li L, Wang C, Li X, Fu G, Chen D, Huang Y. (79)	2020	16	11 sites de défauts ont été localisés dans le prémaxillaire, 4 sites de défauts au maxillaire région postérieure et 1 défaut dans la mandibule antérieure.	SLM	Ti6Al4V + mélange égal de fragments d'os autogène + minéral osseux bovin déprotéiné + fibrine enrichie en plaquette	La formation osseuse induite dans les défauts in vivo a été comparé à une formation osseuse simulée sur modèle numérique. Après 6 à 9 mois, les structures en titane ont été retirées, tous les sites pouvaient être implantés. Pas de différence significative concernant l'augmentation du volume osseux entre les modèles virtuels et les modèles in vivo au moment de l'implantation (6 à 9 mois après la pose de la structure en titane)
Cucchi A, Vignudelli E, Franceschi D, Randellini E, Lizio G, Fiorino A, et al (80)	2021	30	7 sites d'édentement se trouvaient dans la région antérieure (1 mandibule, 6 maxillaires) 23 sites d'édentement se trouvaient dans la région postérieure (15 mandibules, 8 maxillaires).	SLM	Implants en titane personnalisés rempli de particules d'os (os autogène et xéno-greffe) (groupe Mesh-) Implant en titane personnalisé rempli de particule d'os et avec membranes de collagène réticulé (groupe Mesh +).	Après 6 semaines, une régénération osseuse entre les groupes a été observée (les résultats de M+ semble être meilleur) mais pas de différence significative entre les groupes.
Gelețu GL, Burlacu A, Murariu A, Andrian S, Golovcencu L, Baci ER, et al. (81)	2022	1	Maxillaire (site de 13 et 12)	SLM	Titane + granules de substituts osseux allogènes.	Après 6 mois, les sites sont devenus implantable après analyse CBCT.
Yang W, Chen D, Wang C, Apicella D, Apicella A, Huang Y, et al. (82).	2022	20	7 défauts au maxillaire 13 défauts à la mandibule Le défaut allait de 1 à 5 dents.	SLM	Ti6Al4V + mélange égal de fragments d'os autogènes + minéral osseux bovin déprotéiné + fibrine enrichie en plaquette	Après 6 à 9 mois, une formation osseuse a été observée. Pas de différence significative entre les groupes (groupes plus petits défauts vs groupes plus grands défauts).

Auteurs	Année de publication	N :	Localisation	Méthode d'impression 3D	Biomatériaux	Formation osseuse
De Almeida Malzoni CM, Gonçalves V, Possari J (83).	2022	20	Région antérieure maxillaire	SLA	β -TCP	La formation induite par la structure en β -TCP a été comparée avec une greffe osseuse autologue. Après 6 mois de suivi, tous les groupes ont pu être implantés.
Lee H, Kim EY, Lee UL. (84)	2022	1	Région postérieure mandibulaire	Impression par extrusion	PCL/BGS7 (bioactive glass-7) associé à os autologue + allogreffe	Après 5 mois, les sites greffés ont pu être implantés.

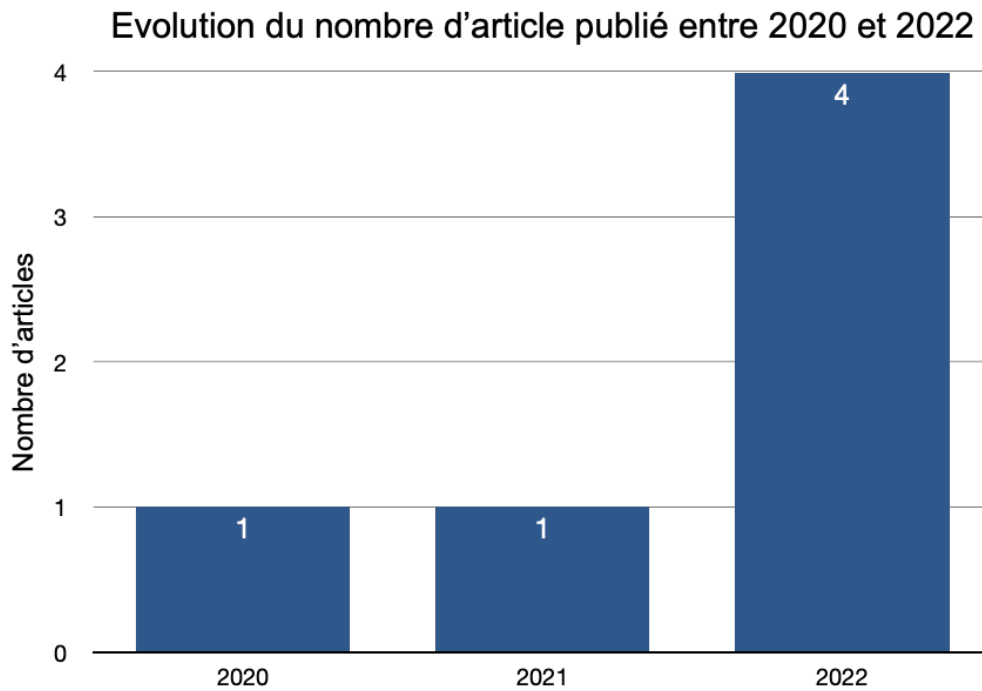


Figure 7: Le nombre d'article publié par année.

Le nombre d'études publié par année est référencé sur le graphique ci-dessus.

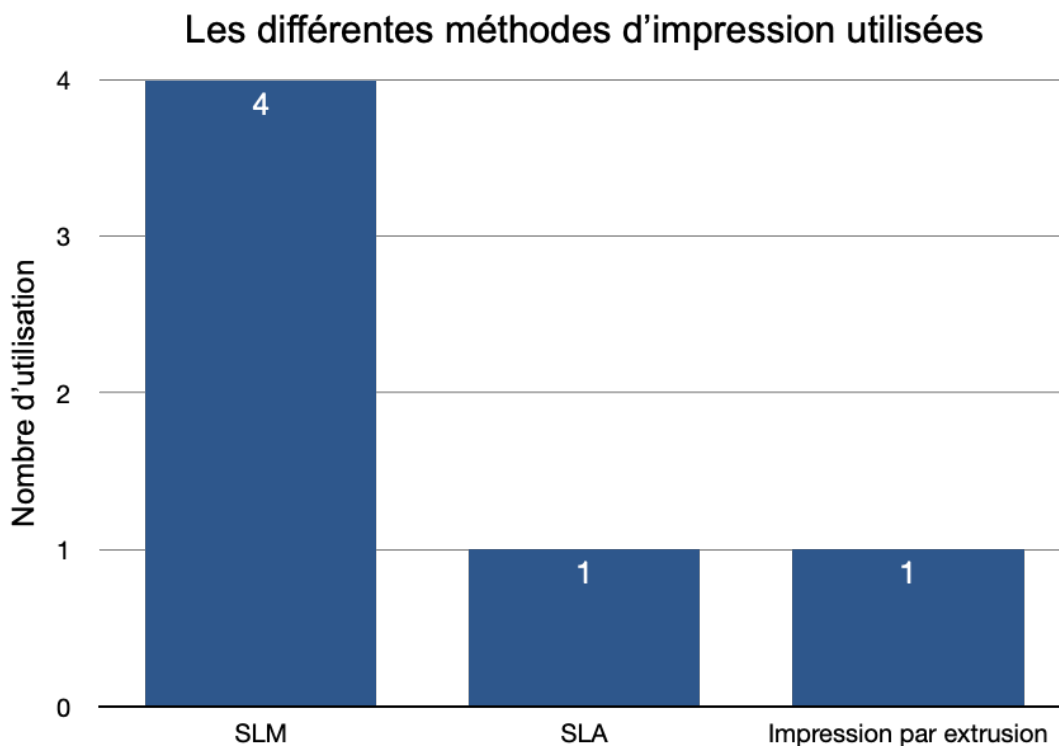


Figure 8: Le nombre d'utilisation pour chaque méthode d'impression utilisée.

Le nombre d'utilisation pour chaque catégorie d'impression est indiqué sur le graphique ci-dessus.

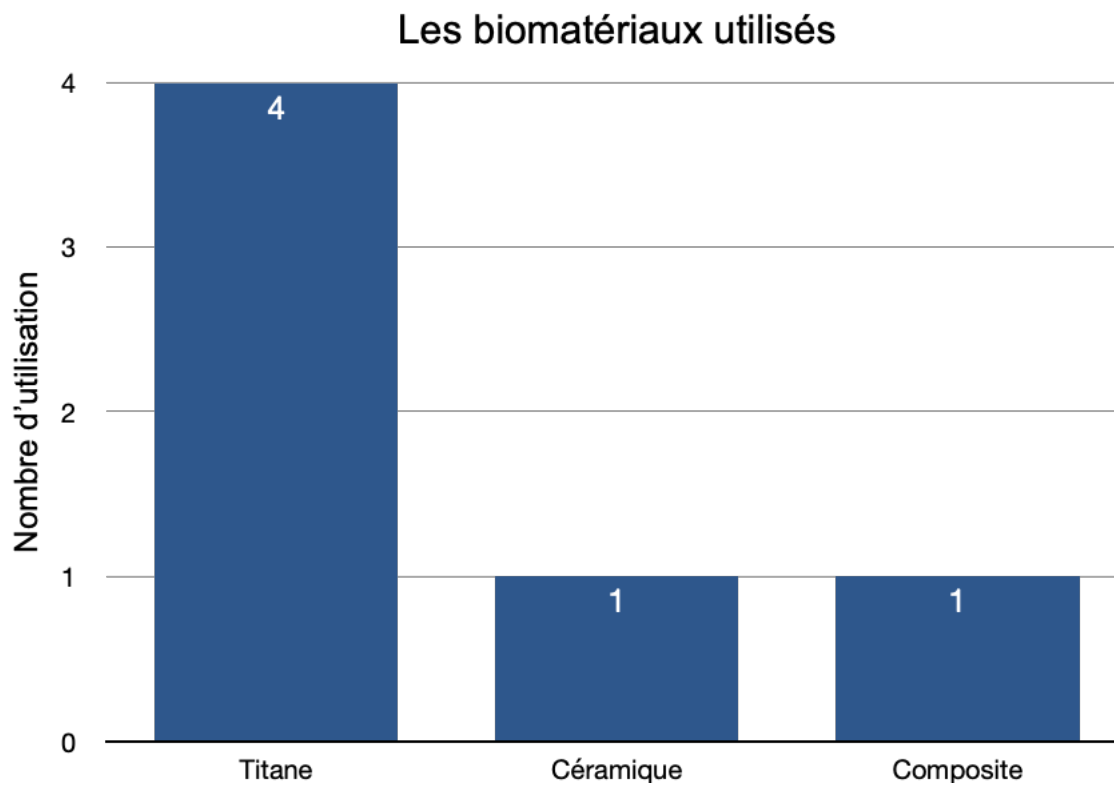


Figure 9: Le nombre d'utilisation pour chaque catégorie de biomatériaux utilisée.

Le nombre de structure référencé pour chaque catégorie de biomatériaux est représenté sur le graphique ci-dessus.

7. Discussion et analyse des données recueillies dans la littérature.

Après étude des résultats, nous pouvons remarquer que l'impression 3D de biomatériaux pour la régénération osseuse est une technique récente. Les premières études incluses datent de 2014 (figure 2). Cependant, la majorité des études chez l'animal, 76%, ont été publiées à partir de 2020 (figure 2). Chez l'homme, les premières références incluses ont été publiées en 2020 (figure 7).

7.1 Analyse des références sur le modèle animal.

D'après la figure 3, 39% des études ont été réalisées sur le lapin. Le lapin est couramment utilisé avant d'étudier de plus grands modèles d'animaux. Le lapin est facile à manipuler et atteint sa maturité squelettique à l'âge de 6 mois. Mais sa taille limitée n'autorise qu'une pose maximale de 6 implants. Ce nombre ne représente que la moitié du nombre d'implants recommandés pour le mouton, le chien, le chèvre et le porc. De plus, il existe des différences dans la macrostructure de l'os du lapin par rapport à celle de l'homme, tant dans la taille, la forme des os, qu'au niveau de la charge supportée. Le remodelage osseux et le changement squelettique sont plus rapides que chez l'homme (20). L'utilisation des lapins peut être intéressante pour des études préliminaires avant l'utilisation des structures étudiées sur des modèles encore plus grands qui reflètent mieux la physiologie humaine.

Notre revue a inclus 18 articles utilisant le rat (figure 3). Il s'agit bien d'une espèce couramment utilisée dans la recherche médicale. Bien que la taille limitée des rats ne permette pas d'implanter plusieurs implants simultanément (20). Les rats présentent des organes internes aux proportions similaires à celles de l'homme. Leur nature plus docile et sociale que la souris est aussi un avantage, tout comme leur durée de vie plus longue. La physiologie du rat reflète assez fidèlement celle de l'homme (21), mais il existe une faible disponibilité de variants génétiques et phénotypiques. Le coût d'entretien (alimentation, espace de vie) est plus élevé que celui des souris (21). L'utilisation du rat semble encore plus intéressante que l'utilisation des lapins pour l'analyse préliminaire avant des études sur plus grands animaux.

Il existe une très grande disponibilité de souris génétiquement modifiées pour imiter les processus pathologiques. Il est aussi possible de les immunodéprimer pour permettre la greffe de cellules ou de tissus humains. Les souris sont peu coûteuses à

entretenir et à héberger. Mais il s'agit d'un modèle de petite taille avec un petit volume sanguin et d'une nature moins docile et sociale que les rats. En plus, leur durée de vie est plus courte que celle du rat. (21) Les souris semblent donc être des modèles utiles pour l'étude de structures composées de facteurs supplémentaires ou de cellules souches sans que le corps ne réponde de façon délétère.

Le chien a été utilisé pour 13% des articles (figure 3). Il reste un modèle animal très souvent utilisé. L'architecture osseuse dépend de la taille et de la race du chien. Des différences de taille et de forme entre les os canins et humains sont observables. Cependant, il existe du matériel chirurgical adapté à la chirurgie canine, grâce à l'utilisation de matériel vétérinaire adapté ce qui permet une bonne reproductibilité entre les groupes. Il existe aussi des différences de charges soutenues par les os canins par rapport aux humains. Mais une similitude dans la composition organique entre l'os canin et celui de l'homme est visible. Les densités osseuses chez le chien et le porc sont les plus proches de la situation humaine (20). Mais les différences entre les espèces de chien entre elles et entre le chien et l'humain font du modèle canin qu'un modèle d'ébauche sur grands animaux.

Le porc n'a été utilisé que dans une seule étude de notre revue (figure 3). Les porcs sont moins utilisés dans la recherche sur le tissu osseux à cause de leur taux de croissance élevé et de leur poids corporel final important. Des espèces miniatures ont donc été développées, les miniporcs (utilisé par un article de notre revue, figure 3). Le porc est plus difficile à manipuler que le mouton (deux articles, figure 3). Cependant, le porc présente une grande similarité en ce qui concerne la morphologie, la cicatrisation et le remodelage des os (20). Il s'agit donc d'un modèle intéressant mais son poids corporel limite son utilisation.

Le mouton est un modèle animal utilisé par trois articles (figure 3). Il présente un poids corporel plus proche de celui de l'homme à l'âge adulte. Ceci permet d'utiliser des implants de taille adaptées à une utilisation chez l'homme. La microstructure de l'os du mouton est bien différente de celle de l'homme. Il existe des différences de densité osseuse entre l'homme et le mouton et variant en fonction du lieu de prélèvement. Le mouton reste un modèle intéressant car le remodelage osseux est assez comparable à celui de l'homme (20).

7.1.1 Les sites expérimentaux.

Les sites chirurgicaux sont majoritairement situés à la mandibule ou à la calvaria, 71% des articles (figure 4).

La calvaria est un site fréquemment utilisé, 30% des études incluses (figure 4) car l'accès chirurgical y est facilité et la manipulation peropératoire aussi. La reproductibilité et la formation osseuse peuvent être facilement évaluées radiologiquement et histologiquement. Mais à cette localisation, l'os ne supporte pas de charges et donc l'impact de la stimulation mécanique ne peut pas être évalué (22).

La mandibule est le site d'intervention le plus utilisée, 41% des articles inclus l'utilisent (figure 4). Les défauts mandibulaires peuvent être divisés en défauts continus et non-continus. Les défauts non-continus sont des défauts sans perte de l'unité mandibulaire. Ces défauts sont plus souvent utilisés sur des modèles de petits animaux. Alors que les défauts continus sont généralement des résections segmentaires avec perte de la continuité mandibulaire. Ce type de défaut est le plus souvent utilisé chez les modèles animaux de grande taille (22). Bien que dans notre revue qu'une seule étude n'a utilisé un défaut qui conduisait à une perte totale de la continuité de la mandibule (93) (figure 4).

7.1.2 Les biomatériaux utilisés.

Les études sur modèle animal utilisent le large panel de choix de biomatériaux disponibles. Les structures sont le plus souvent fabriquées en composites (figure 5). Vingt-cinq structures ont été fabriquées par un mélange d'au moins deux catégories de biomatériaux différents. Les biomatériaux composites ont pour but de pouvoir associer les avantages des biomatériaux qui les composent (11). Les principaux composites utilisés sont formés de polymères synthétiques et/ou naturels associés à des céramiques.

La structure composite formée par PLA/HA est utilisée par 5 articles (28), (54), (74), dont une y ajoute de la gélatine (68) (figure 5). La structure semble assurer une formation osseuse (28), (54), (74). Des cellules souches peuvent aussi y être ajoutées (54).

La structure PCL/ β -TCP est présente dans 4 références (29), (42), (43), (49). Et la structure PCL/HA est référencée dans 1 article (51). La structure PCL/ β -TCP peut être utilisée seule, avec un hydrogel (49) ou encore avec des molécules qui pourraient

améliorer le volume d'os formé (29) ou la quantité d'os totale par rapport au volume totale (42) (49).

L'association de β -TCP avec du gel colloïdal, polymère naturel, est recensée dans 3 études (30), (35) et (36). Le gel colloïdal associé à une portion de β -TCP semble permettre une nouvelle formation osseuse (30) et permet d'utiliser des facteurs supplémentaires au sein de la structure ce qui pourrait améliorer la quantité d'os nouvellement formée (35) (36).

Le PLGA peut être associé avec des céramiques, telles que l'HA (39) (50) ou le β -TCP (44), (56). L'ajout de facteurs ostéogéniques est rapporté pour améliorer les propriétés ostéogéniques de la structure (39) (56). L'association PLGA/ β -TCP semble assurer une formation osseuse (44) tout comme la structure en PLGA/HA (39).

L'association de polymère naturel, comme de la fibroïne, du collagène, de la gélatine avec de l'HA semble aussi promouvoir une formation osseuse (69), (72).

L'utilisation de composés minéraux est référencée dans 19 articles (figure 5). Nous retrouvons l'utilisation de biocéramiques sous forme d'HA (45) (92), de β -TCP (31) (53) (56) (64) et d'apatite carbonaté (75). De façon générale les biocéramiques ont de très bonnes propriétés ostéogéniques et semblent assurer une régénération osseuse (31), (45), (53), (64), (75). La combinaison de céramique la plus utilisée dans notre revue est le mélange de β -TCP/HA. Cette combinaison, aussi nommée phosphate de calcium biphasé (BCP) est utilisée huit fois (27), (40), (52), (60), (62), (71), (92), (93). A partir des résultats des études, cette combinaison semble efficace pour assurer une formation osseuse.

D'autres minéraux ont été utilisés pour la fabrication de structure. L'utilisation du silicate de calcium est utilisée dans 3 références, sous la forme de CSi, de Bredigite et de CSi substitué par du magnésium (31), (65), (70). Alors que l'utilisation de bioverre n'est rapportée que dans une seule étude (45).

Il a été recensé l'utilisation de 15 structures de polymères dans l'ensemble des études (figure 5). Le PCL est le polymère seul le plus utilisé. Il est utilisé dans 7 références (33), (34), (37), (43), (51), (59), (61). Le PCL présenterait de bonnes propriétés d'ostéosynthèses. Il est aussi possible d'ajouter des facteurs pour améliorer les propriétés de la structure tels que : BMP-1 (33), rhBMP-2 (43), des cellules souches (51). D'autres polymères ou copolymères n'ont été utilisés qu'une seule fois dans la revue : PLLA (46), SMPU (63), PVA/PU (48). Un autre copolymère semble montrer un intérêt pour la régénération osseuse : PCL/DCB (matrice osseuse décellularisée) (51) (66).

Les structures imprimées en titane, utilisées six fois (figure 5), peuvent être utilisées comme des supports pour des biomatériaux promouvant la régénération osseuse (55), ou alors comme des structures supportant et guidant directement le processus de régénération osseuse (38) (58) (67) (77) (78).

7.1.3 Les techniques d'impression 3D.

L'impression par extrusion est la méthode d'impression la plus utilisée dans cette revue. En effet trente-huit utilisations d'impression par extrusion ont été recensées (figure 6). Huit utilisations pour l'impression par photopolymérisation, sept utilisations pour l'impression par fusion ou frittage de particules et une utilisation pour l'impression à jet de matière ont été recensées (figure 6).

Deux autres systèmes ont été mentionnés sans que nous puissions les associer dans une catégorie habituelle de l'impressions 3D (figure 6). Il s'agit de l'impression 3D cryogénique (44) et du prototypage rapide à basse température (63).

7.1.4 Amélioration de la bioactivité des structures.

7.1.4.1 Substances actives.

Des molécules ostéogéniques et/ou ostéoinductrices ont été utilisées, telles que le dipyridamole, les BMP et les peptides ostéogéniques.

Le dipyridamole (DIPY) bloque l'absorption cellulaire de l'adénosine augmentant ainsi les niveaux d'adénosine extracellulaire disponibles pour stimuler l'A2AR (récepteur A2a de l'adénosine couplé aux protéines G), afin de stimuler la régénération osseuse (36).

Les BMP ou protéines morphogénétiques osseuses sont utilisées sous la forme de protéines recombinantes humaines, la rhBMP-2. Il s'agit d'un puissant facteur de croissance avec de puissantes propriétés ostéoinductives. Mais son utilisation reste encore limitée car en fonction de la dose utilisées la BMP2 peut avoir des effets toxiques. Aussi son taux de libération est difficilement contrôlable. Pour autant la FDA américaine a validé son utilisation pour certaines utilisations cliniques (29) (39) (43).

La BMP7 est une autre protéine morphogénétique osseuse et joue un rôle clé dans la régénération osseuse en différenciation les cellules souches mésenchymateuses et les cellules ostéoprogénitrices en ostéoblastes. Mais l'application clinique de BMP7 n'a pas montré de bons résultats à cause de sa clairance et sa dénaturation rapide.

Pour surmonter ces défauts, des peptides bio-inspirés ont été synthétisés, tel que la BFP1. Cette protéine est structurellement stable car résistante à la dénaturation. Elle n'induit pas de problème immunogène et en gardant ses effets biologiques d'accélération de la formation osseuse (33).

Le peptide ostéogénique (OP) est un peptide synthétique et fonctionnellement équivalent à la BMP-2. L'OP a été produit pour surmonter l'instabilité et le coût de production de la BMP-2. La production d'OP à grande échelle diminue le coût de production (44). L'acide zolédronique est un autre facteur ostéoinducteur (47).

Le resvératrol (RSV) permet de favoriser la formation osseuse en facilitant la différenciation ostéogénique et la libération de facteurs angiogéniques. Le ranelate de strontium est une autre molécule qui peut augmenter la formation osseuse et réduire la résorption osseuse (49). L'icariine peut augmenter l'expression de la phosphatase alcaline, de Runx2, du collagène de type I et aussi la différenciation des cellules dans le processus ostéogéniques (73).

Le peptide angiogénique est un peptide synthétisé et est fonctionnellement équivalent à la VEGF (vascular endothélium growth factor), il a donc une action angiogénique (44).

DARII-16 est un oligo-peptide qui semble avoir une action angiogénique sur les cellules endothéliales (71).

L'érythropoïétine (EPO) est un facteur de croissance principalement exprimé dans le foie du fœtus et le rein de l'adulte pour stimuler la production de globules rouges. L'EPO a un pouvoir ostéogénique et angiogénique sur les cellules souches mésenchymateuses multipotentes, entraînant un remodelage osseux et l'induction de l'angiogenèse (72). Il est utilisé sous la forme de rhEPO, EPO recombinant humain.

Le facteur de croissance des fibroblastes, le FGF-2, est aussi un facteur de croissance angiogénique (76).

Le plasma riche en plaquettes, PRP, contient des facteurs de croissance qui agissent sur la communication cellulaire et la matrice extracellulaire dans le processus de régénération pour traiter les défauts cartilagineux et osseux (68).

Nous remarquons qu'au-delà de la composition initiale de la structure, la présence de substances au sein de celle-ci peut améliorer les propriétés ostéogéniques des structures. Ces substances actives sont nombreuses car il existe plusieurs voies de contrôle pour stimuler la croissance osseuse. Il est possible d'agir de façon directe, en utilisation, par exemple, des facteurs de croissances augmentant la formation osseuse, ou de façon indirecte, en agissant sur l'angiogenèse, l'apport vasculaire étant nécessaire à la formation osseuse.

7.1.4.2 Les cellules souches.

Les cellules souches utilisées sont les cellules souches dérivées du tissu adipeux (ADSC) (38), les cellules souches mésenchymateuses (MSC) (41), les cellules souches de la pulpe dentaire (DPSC) (54) et les cellules souches dérivées du liquide amniotique (AFMSC/AEC) (62). L'ajout de cellules souches est utilisé pour améliorer la capacité d'ostéoinduction et l'angiogenèse de la structure. Les DPSC sont des candidats intéressants grâce à leur haut degré de prolifération et de leur efficacité dans la production de fines particules osseuses (54). Les cellules souches dérivées de l'épithélium amniotique et les cellules souches mésenchymateuses du liquide amniotique peuvent être obtenues sans aucune restriction éthique. De plus elles semblent être une stratégie prometteuse pour favoriser la cicatrisation et la régénération osseuse (62). Les cellules souches mésenchymateuses isolées du tissu adipeux ont un potentiel de régénération osseuse et un potentiel de différenciation en adipocytes, ostéoblastes et chondrocytes (67). Des études ont montré que la prolifération et les effets ostéogéniques des cellules souches mésenchymateuses osseuses diminuent progressivement avec l'âge, ce qui n'est pas le cas de la capacité ostéogénique des ADSC (38).

Aussi l'utilisation de la fraction vasculaire stromale du tissu adipeux (SVF), composé de cellules souches, semble améliorer la capacité angiogénique de la structure et la formation osseuse (66).

L'utilisation de cellules souches dans le domaine de la régénération osseuse semble l'alternative la plus prometteuse. En effet, les cellules souches différenciées assurent une population ostéogénique directement présente dans le défaut. Ainsi, la structure implantée avec des cellules souches différenciées deviendrait moins dépendante de la présence ou non de cellules ostéogéniques sur le site, ceci pourrait améliorer la régénération osseuse.

7.2 Études des références sur l'homme.

Les articles chez l'homme n'ont utilisé presque qu'exclusivement du titane, quatre articles sur six en ont utilisé (figure 9). En effet, chez l'homme l'impression 3D de structure pour induire de la régénération osseuse consiste finalement à de la régénération osseuse guidée. C'est-à-dire que la structure en titane imprimée soutient et protège une greffe osseuse afin d'induire une nouvelle formation osseuse. Il peut s'agir d'une autogreffe (79)(80)(82)(84), d'une xéno greffe (79)(80)(82) ou d'une allogreffe (81)(84).

Les structures utilisées chez l'homme ont été synthétisées par des imprimantes à fusion de particules, par des imprimantes basées sur la photopolymérisation et par des imprimantes par extrusion (figure 8). Cependant l'impression par fusion de particules est la plus utilisée (66% des références), ce qui est en lien avec l'utilisation dominante du titane.

La régénération osseuse guidée est une technique qui semble montrer de bon résultat fonctionnel mais il ne s'agit pas encore d'une technique basée sur le remplacement de la structure implanté par de l'os nouvellement formé. De plus l'inconvénient reste encore la nécessité d'utiliser un greffon osseux. L'objectif de la fabrication de structures est d'induire une formation osseuse, sans devoir l'associer à une greffe osseuse, tout en étant adaptée à la morphologie du défaut.

8. Conclusion.

L'impression 3D de biomatériaux pour la régénération osseuse est une thérapeutique récente dont sa pleine utilisation reste limitée au modèle animal. Les structures fabriquées ont pour avantages de s'adapter parfaitement au défaut osseux. Il existe un large choix de biomatériaux et de facteurs supplémentaires pour améliorer les caractéristiques d'ostéogenèse et d'angiogenèse de la structure. Nous remarquons que l'AM reste encore à être développée chez l'homme. En effet, il s'agit principalement de la fabrication de structure en titane pour guider la régénération osseuse, induite par des greffes de substituts osseux. La régénération osseuse n'est donc pas induite par la structure en elle-même.

Mais peut-on espérer mieux à l'heure actuelle ?

Avant d'utiliser pleinement les avantages de l'AM sur l'homme, des preuves sur la sécurité d'utilisation seront nécessaires. L'utilisation d'autres biomatériaux que le titane, tels que les biocéramiques ou les composites, doit encore être validée en multipliant les expérimentations sur des plus longues durées et surtout sur des modèles reflétant mieux le modèle humain. Il y a encore trop peu d'études sur le mouton qui reste un modèle acceptable avant l'utilisation chez l'homme. Ceci permettrait d'évaluer la sécurité d'utilisation de ces nouveaux biomatériaux dans la sphère orofaciale, comme par exemple, si ces biomatériaux peuvent supporter les mêmes forces que celles supportées par l'appareil manducateur ou encore d'évaluer les risques de fractures ou d'exposition des structures. Toutes ces évaluations et tests seront nécessaires avant de pouvoir utiliser d'autres biomatériaux que le titane. Pour le moment, l'utilisation du titane reste très bien référencée et son utilisation reste sûre. Il est donc normal que les premières utilisations de l'AM, chez l'homme, se fait avec des structures en titane.

De même, sur modèle animal, l'utilisation de substances actives ou de cellules souches semble être intéressante pour améliorer les propriétés ostéogéniques des structures mais il reste encore à préciser les paramètres optimaux d'utilisation de ces produits.

Mais le domaine est en pleine essor et à l'avenir, l'AM deviendra peut-être la thérapeutique de référence pour la régénération osseuse.

9. Bibliographie.

1. Schmitz JP, Hollinger JO. the critical size defect as an experimental model for craniomandibulofacial nonunions. US Army Institute of dental research. 1985 Mar 19
2. Paré A, Bossard A, Laure B, Weiss P, Gauthier O, Corre P. Reconstruction of segmental mandibular defects: Current procedures and perspectives. *Laryngoscope Investigative Otolaryngology*. 2019;4(6):587-96.
3. Iyer S, Thankappan K. Maxillary reconstruction: Current concepts and controversies. *Indian J Plast Surg*. janv 2014;47(1):8-19.
4. Aytac Z, Dubey N, Daghery A, Ferreira JA, de Souza Araújo IJ, Castilho M, et al. Innovations in Craniofacial Bone and Periodontal Tissue Engineering – From Electrospinning to Converged Biofabrication. *Int Mater Rev*. 2022;67(4):347-84.
5. Yazdanian M, Alam M, Abbasi K, Rahbar M, Farjood A, Tahmasebi E, et al. Synthetic materials in craniofacial regenerative medicine: A comprehensive overview. *Frontiers in Bioengineering and Biotechnology* [Internet]. 2022
6. Vaquette C, Mitchell J, Ivanovski S. Recent Advances in Vertical Alveolar Bone Augmentation Using Additive Manufacturing Technologies. *Front Bioeng Biotechnol*. 7 févr 2022;9:798393.
7. Germaini MM, Belhabib S, Guessasma S, Deterre R, Corre P, Weiss P. Additive manufacturing of biomaterials for bone tissue engineering – A critical review of the state of the art and new concepts. *Progress in Materials Science*. 1 oct 2022;130:100963
8. Mian M, Delpachitra S, Ackland D, Fink S, Wang N, Dimitroulis G. Three-dimensional printing in oral and maxillofacial surgery: Current landscape and future directions. *Oral Surgery*. 2022;15(3):431-42
9. Garot C, Bettega G, Picart C. Additive Manufacturing of Material Scaffolds for Bone Regeneration: Toward Application in the Clinics. *Advanced Functional Materials*. 2021;31.
10. Maroulakos M, Kamperos G, Tayebi L, Halazonetis D, Ren Y. Applications of 3D printing on craniofacial bone repair: A systematic review. *Journal of Dentistry*. 2019;80:1-14.
11. Obregon F, Vaquette C, Ivanovski S, Hutmacher DW, Bertassoni LE. Three-Dimensional Bioprinting for Regenerative Dentistry and Craniofacial Tissue Engineering. *J Dent Res*. 1 sept 2015;94(9_suppl):143S-152S.
12. Kumar R, Kumar M, Chohan JS. The role of additive manufacturing for biomedical applications: A critical review. *Journal of Manufacturing Processes*. 1 avr 2021;64:828-50.
13. Khorsandi D, Fahimipour A, Abasian P, Saber SS, Seyedi M, Ghanavati S, et al. 3D and 4D printing in dentistry and maxillofacial surgery: Printing techniques, materials, and applications. *Acta Biomaterialia*. 2021;122:26-49.
14. Girón J, Kerstner E, Medeiros T, Oliveira L, Machado GM, Malfatti CF, et al. Biomaterials for bone regeneration: an orthopedic and dentistry overview. *Braz J Med Biol Res*. 14 juin 2021;54(9):e11055.

15. Thrivikraman G, Athirasala A, Twohig C, Boda SK, Bertassoni LE. Biomaterials for Craniofacial Bone Regeneration. *Dental Clinics of North America*. 2017;61(4):835-56.
16. Shen C, Witek L, Flores RL, Tovar N, Torroni A, Coelho PG, et al. Three-Dimensional Printing for Craniofacial Bone Tissue Engineering. *Tissue Eng Part A*. 1 déc 2020;26(23-24):1303-11.
17. Herber V, Okutan B, Antonoglou G, Sommer NG, Payer M. Bioresorbable magnesium-based alloys as novel biomaterials in oral bone regeneration: General review and clinical perspectives. *Journal of Clinical Medicine*. 2021;10(9).
18. Zhou Y, Grayson W. Three-dimensional printing of scaffolds for facial reconstruction. *MRS Bulletin*. 1 janv 2022;47(1):91-7.
19. Wickramasinghe ML, Dias GJ, Premadasa KMGP. A novel classification of bone graft materials. *Journal of Biomedical Materials Research Part B: Applied Biomaterials*. 2022;110(7):1724-49.
20. AO Research Institute, AO Foundation, Clavadelerstrasse 8, Davos, Switzerland, Pearce A, Richards R, Milz S, Schneider E, Pearce S. Animal models for implant biomaterial research in bone: A review. *eCM*. 2 mars 2007;13:1-10.
21. McGovern JA, Griffin M, Hutmacher DW. Animal models for bone tissue engineering and modelling disease. *Disease Models & Mechanisms*. 23 avr 2018;11(4):dmm033084.
22. Hatt LP, Thompson K, Helms JA, Stoddart MJ, Armiento AR. Clinically relevant preclinical animal models for testing novel cranio-maxillofacial bone 3D-printed biomaterials. *Clin Transl Med*. 15 févr 2022;12(2):e690.
23. Varma MV, Kandasubramanian B, Ibrahim SM. 3D printed scaffolds for biomedical applications. *Materials Chemistry and Physics*. 15 nov 2020;255:123642.
24. Kroczek K, Turek P, Mazur D, Szczygielski J, Filip D, Brodowski R, et al. Characterisation of Selected Materials in Medical Applications. *Polymers*. janv 2022;14(8):1526.
25. Guo Z, Poot AA, Grijpma DW. Advanced polymer-based composites and structures for biomedical applications. *European Polymer Journal*. 2021;149.
26. He Z, Jiao C, Zhang H, Xie D, Ge M, Yang Y, et al. Fabrication of a zirconia/calcium silicate composite scaffold based on digital light processing. *Ceramics International*. 15 sept 2022;48(18):25923-32.
27. Carrel JP, Wiskott A, Moussa M, Rieder P, Scherrer S, Durual S. A 3D printed TCP/HA structure as a new osteoconductive scaffold for vertical bone augmentation. *Clinical Oral Implants Research*. 2016;27(1):55-62.
28. Zhang H, Mao X, Du Z, Jiang W, Han X, Zhao D, et al. Three dimensional printed macroporous polylactic acid/hydroxyapatite composite scaffolds for promoting bone formation in a critical-size rat calvarial defect model. *Science and Technology of Advanced Materials*. 2016;17(1):136-48.

29. Bae JC, Lee JJ, Shim JH, Park KH, Lee JS, Bae EB, et al. Development and assessment of a 3D-printed scaffold with rhBMP-2 for an implant surgical guide stent and bone graft material: A pilot animal study. *Materials*. 2017;10(12).
30. Lopez CD, Diaz-Siso JR, Witek L, Bekisz JM, Cronstein BN, Torroni A, et al. 3D Printed Bioactive Ceramic Scaffold Osseointegration Across Critical-Sized Mandibular Defects. *J Surg Res*. 2018;223:115-22.
31. Shao H, Sun M, Zhang F, Liu A, He Y, Fu J, et al. Custom Repair of Mandibular Bone Defects with 3D Printed Bioceramic Scaffolds. *Journal of Dental Research*. 2018;97(1):68-76.
32. Entezari A, Roohani I, Li G, Dunstan CR, Rognon P, Li Q, et al. Architectural Design of 3D Printed Scaffolds Controls the Volume and Functionality of Newly Formed Bone. *Advanced Healthcare Materials*. 2019;8(1).
33. Lee SJ, Won JE, Han C, Yin XY, Kim HK, Nah H, et al. Development of a three-dimensionally printed scaffold grafted with bone forming peptide-1 for enhanced bone regeneration with in vitro and in vivo evaluations. *Journal of Colloid and Interface Science*. 2019;539:468-80.
34. Lee SH, Lee KG, Hwang JH, Cho YS, Lee KS, Jeong HJ, et al. Evaluation of mechanical strength and bone regeneration ability of 3D printed kagome-structure scaffold using rabbit calvarial defect model. *Materials Science and Engineering C*. 2019;98:949-59.
35. Lopez CD, Coelho PG, Witek L, Torroni A, Greenberg MI, Cuadrado DL, et al. Regeneration of a Pediatric Alveolar Cleft Model Using Three-Dimensionally Printed Bioceramic Scaffolds and Osteogenic Agents: Comparison of Dipyridamole and rhBMP-2. *Plastic and Reconstructive Surgery*. 2019;144(2):358-70.
36. Lopez CD, Diaz-Siso JR, Witek L, Bekisz JM, Gil LF, Cronstein BN, et al. Dipyridamole Augments Three-Dimensionally Printed Bioactive Ceramic Scaffolds to Regenerate Craniofacial Bone. *Plastic and Reconstructive Surgery*. 2019;143(5):1408-19.
37. Wang W, Junior JRP, Nalesso PRL, Musson D, Cornish J, Mendonça F, et al. Engineered 3D printed poly(ϵ -caprolactone)/graphene scaffolds for bone tissue engineering. *Materials Science and Engineering C*. 2019;100:759-70.
38. Zhou X, Zhang D, Wang M, Zhang D, Xu Y. Three-dimensional printed titanium scaffolds enhance osteogenic differentiation and new bone formation by cultured adipose tissue-derived stem cells through the IGF-1R/Akt/ mammalian target of rapamycin complex 1 (mTORC1) pathway. *Medical Science Monitor*. 2019;25:8043-54.
39. Deng N, Sun J, Li Y, Chen L, Chen C, Wu Y, et al. Experimental study of rhBMP-2 chitosan nano-sustained release carrier-loaded PLGA/nHA scaffolds to construct mandibular tissue-engineered bone. *Archives of Oral Biology*. 1 juin 2019;102:16-25.
40. Kim JW, Yang BE, Hong SJ, Choi HG, Byeon SJ, Lim HK, et al. Bone regeneration capability of 3D printed ceramic scaffolds. *International Journal of Molecular Sciences*. 2020;21(14):1-13.

41. Korn P, Ahlfeld T, Lahmeyer F, Kilian D, Sembdner P, Stelzer R, et al. 3D Printing of Bone Grafts for Cleft Alveolar Osteoplasty – In vivo Evaluation in a Preclinical Model. *Frontiers in Bioengineering and Biotechnology*. 2020;8.
42. Lee S, Choi D, Shim JH, Nam W. Efficacy of three-dimensionally printed polycaprolactone/beta tricalcium phosphate scaffold on mandibular reconstruction. *Sci Rep*. 18 mars 2020;10:4979.
43. Park SA, Lee HJ, Kim SY, Kim KS, Jo DW, Park SY. Three-dimensionally printed polycaprolactone/beta-tricalcium phosphate scaffold was more effective as an rhBMP-2 carrier for new bone formation than polycaprolactone alone. *Journal of Biomedical Materials Research - Part A*. 2021;109(6):840-8.
44. Wang C, Lai J, Li K, Zhu S, Lu B, Liu J, et al. Cryogenic 3D printing of dual-delivery scaffolds for improved bone regeneration with enhanced vascularization. *Bioactive Materials*. 2021;6(1):137-45.
45. Zhang P, Yang K, Zhou Z, Zhu X, Li W, Cao C, et al. Customized Borosilicate Bioglass Scaffolds With Excellent Biodegradation and Osteogenesis for Mandible Reconstruction. *Frontiers in Bioengineering and Biotechnology*. 2020;8.
46. Zhao D, Jiang W, Wang Y, Wang C, Zhang X, Li Q, et al. Three-Dimensional-Printed Poly-L-Lactic Acid Scaffolds with Different Pore Sizes Influence Periosteal Distraction Osteogenesis of a Rabbit Skull. *BioMed Research International*. 2020;2020.
47. Teotia AK, Dienel K, Qayoom I, van Bochove B, Gupta S, Partanen J, et al. Improved Bone Regeneration in Rabbit Bone Defects Using 3D Printed Composite Scaffolds Functionalized with Osteoinductive Factors. *ACS Appl Mater Interfaces*. 28 oct 2020;12(43):48340-56.
48. Cooke ME, Ramirez-GarciaLuna JL, Rangel-Berridi K, Park H, Nazhat SN, Weber MH, et al. 3D Printed Polyurethane Scaffolds for the Repair of Bone Defects. *Frontiers in Bioengineering and Biotechnology*. 2020;8.
49. Zhang W, Shi W, Wu S, Kuss M, Jiang X, Untrauer JB, et al. 3D printed composite scaffolds with dual small molecule delivery for mandibular bone regeneration. *Biofabrication*. 12 juin 2020;12(3):035020.
50. Chang PC, Luo HT, Lin ZJ, Tai WC, Chang CH, Chang YC, et al. Preclinical evaluation of a 3D-printed hydroxyapatite/poly(lactic-co-glycolic acid) scaffold for ridge augmentation. *Journal of the Formosan Medical Association*. 2021;120(4):1100-7.
51. Farris AL, Lambrechts D, Zhou Y, Zhang NY, Sarkar N, Moorner MC, et al. 3D-printed oxygen-releasing scaffolds improve bone regeneration in mice. *Biomaterials*. 2022;280.
52. Ryu JI, Yang BE, Yi SM, Choi HG, On SW, Hong SJ, et al. Bone regeneration of a 3d-printed alloplastic and particulate xenogenic graft with rhbmp-2. *International Journal of Molecular Sciences*. 2021;22(22).

53. Ma Y, Zhang C, Wang Y, Zhang L, Zhang J, Shi J, et al. Direct three-dimensional printing of a highly customized freestanding hyperelastic bioscaffold for complex craniomaxillofacial reconstruction. *Chemical Engineering Journal*. 1 mai 2021;411:128541.
54. Vilnius University, Zalgirio g. 117, LT- 08217, Vilnius, Lithuania, Gendviliene I, Simoliunas E, Alksne M, Dibart S, Jasiuniene E, et al. Effect of extracellular matrix and dental pulp stem cells on bone regeneration with 3D printed PLA/HA composite scaffolds. *eCM*. 28 févr 2021;41:204-15.
55. Jaeyoung R, KANG HS, KANG BH, JUNG S, KOOK MS, Hee-Kyun O, et al. Effect of rhBMP-2 applied with a 3D-printed titanium implant on new bone formation in rabbit calvarium. *J Appl Oral Sci*. 29:e20201092.
56. Cao S shuai, Li S yi, Geng Y ming, Kapat K, Liu S bin, Perera FH, et al. Prefabricated 3D-Printed Tissue-Engineered Bone for Mandibular Reconstruction: A Preclinical Translational Study in Primate. *ACS Biomater Sci Eng*. 13 déc 2021;7(12):5727-38.
57. Bouyer M, Garot C, Machillot P, Vollaire J, Fitzpatrick V, Morand S, et al. 3D-printed scaffold combined to 2D osteoinductive coatings to repair a critical-size mandibular bone defect. *Materials Today Bio*. 2021;11.
58. Imagawa N, Inoue K, Matsumoto K, Omori M, Yamamoto K, Nakajima Y, et al. Histological evaluation of porous additive-manufacturing titanium artificial bone in rat calvarial bone defects. *Materials*. 2021;14(18).
59. Ren J, Kohli N, Sharma V, Shakouri T, Keskin-Erdogan Z, Saifzadeh S, et al. Poly- ϵ -caprolactone/fibrin-alginate scaffold: A new pro-angiogenic composite biomaterial for the treatment of bone defects. *Polymers*. 2021;13(19).
60. Van hede D, Liang B, Anania S, Barzegari M, Verléé B, Nolens G, et al. 3D-Printed Synthetic Hydroxyapatite Scaffold With In Silico Optimized Macrostructure Enhances Bone Formation In Vivo. *Advanced Functional Materials*. 2022;32(6).
61. Xu X, Xiao L, Xu Y, Zhuo J, Yang X, Li L, et al. Vascularized bone regeneration accelerated by 3D-printed nanosilicate-functionalized polycaprolactone scaffold. *Regenerative Biomaterials*. 2021;8(6).
62. Iezzi G, Scarano A, Valbonetti L, Mazzoni S, Furlani M, Mangano C, et al. Biphasic Calcium Phosphate Biomaterials: Stem Cell-Derived Osteoinduction or In Vivo Osteoconduction? Novel Insights in Maxillary Sinus Augmentation by Advanced Imaging. *Materials*. janv 2021;14(9):2159.
63. Zhang Y, Li C, Zhang W, Deng J, Nie Y, Du X, et al. 3D-printed NIR-responsive shape memory polyurethane/magnesium scaffolds with tight-contact for robust bone regeneration. *Bioactive Materials*. 1 oct 2022;16:218-31.
64. Ghayor C, Bhattacharya I, Weber FE. The optimal microarchitecture of 3D-printed β -TCP bone substitutes for vertical bone augmentation differs from that for osteoconduction. *Materials and Design*. 2021;204.

65. Qin H, Wei Y, Han J, Jiang X, Yang X, Wu Y, et al. 3D printed bioceramic scaffolds: Adjusting pore dimension is beneficial for mandibular bone defects repair. *Journal of Tissue Engineering and Regenerative Medicine*. 2022;16(4):409-21.
66. Singh S, Nyberg EL, O'Sullivan AN, Farris A, Rindone AN, Zhang N, et al. Point-of-care treatment of geometrically complex midfacial critical-sized bone defects with 3D-Printed scaffolds and autologous stromal vascular fraction. *Biomaterials*. 2022;282.
67. Sun X, Yang S, Tong S, Guo S. Study on Exosomes Promoting the Osteogenic Differentiation of ADSCs in Graphene Porous Titanium Alloy Scaffolds. *Frontiers in Bioengineering and Biotechnology*. 2022;10.
68. Bahraminasab M, Doostmohammadi N, Talebi A, Arab S, Alizadeh A, Ghanbari A, et al. 3D printed polylactic acid/gelatin-nano-hydroxyapatite/platelet-rich plasma scaffold for critical-sized skull defect regeneration. *BioMedical Engineering OnLine*. 12 déc 2022;21(1):86.
69. Guo L, Chen H, Li Y, Zhou J, Chen J. Biocompatible scaffolds constructed by chondroitin sulfate microspheres conjugated 3D-printed frameworks for bone repair. *Carbohydrate Polymers*. 1 janv 2023;299:120188.
70. Xu C, Wu F, Yang J, Wang H, Jiang J, Bao Z, et al. 3D printed long-term structurally stable bioceramic dome scaffolds with controllable biodegradation favorable for guided bone regeneration. *Chemical Engineering Journal*. 15 déc 2022;450:138003.
71. Alfayez E, Veschini L, Dettin M, Zamuner A, Gaetani M, Carreca AP, et al. DAR 16-II Primes Endothelial Cells for Angiogenesis Improving Bone Ingrowth in 3D-Printed BCP Scaffolds and Regeneration of Critically Sized Bone Defects. *Biomolecules*. nov 2022;12(11):1619.
72. Liu H, Wang C, Sun X, Zhan C, Li Z, Qiu L, et al. Silk Fibroin/Collagen/Hydroxyapatite Scaffolds Obtained by 3D Printing Technology and Loaded with Recombinant Human Erythropoietin in the Reconstruction of Alveolar Bone Defects. *ACS Biomater Sci Eng*. 12 déc 2022;8(12):5245-56.
73. Xu Z, Sun Y, Dai H, Ma Y, Bing H. Engineered 3D-Printed Polyvinyl Alcohol Scaffolds Incorporating β -Tricalcium Phosphate and Icaritin Induce Bone Regeneration in Rat Skull Defect Model. *Molecules*. janv 2022;27(14):4535.
74. Yun J, Lee J, Ha CW, Park SJ, Kim S, Koo KT, et al. The effect of 3-D printed polylactic acid scaffold with and without hyaluronic acid on bone regeneration. *Journal of Periodontology*. 2022;93(7):1072-82.
75. Kudoh K, Fukuda N, Akita K, Kudoh T, Takamaru N, Kurio N, et al. Reconstruction of rabbit mandibular bone defects using carbonate apatite honeycomb blocks with an interconnected porous structure. *J Mater Sci: Mater Med*. 31 déc 2022;34(1):2.
76. Cho YS, Ghim MS, Hong MW, Kim YY, Cho YS. Strategy to improve endogenous bone regeneration of 3D-printed PCL/nano-HA composite scaffold: Collagen designs with BMP-2 and FGF-2. *Materials & Design*. 1 mai 2023;229:111913.

77. Ma R, Liu Q, Zhou L, Wang L. High porosity 3D printed titanium mesh allows better bone regeneration. *BMC Oral Health*. 6 janv 2023;23(1):6
78. Gu Y, Liu Y, Jacobs R, Wei L, Sun Y, Tian L, et al. BMP-2 incorporated into a biomimetic coating on 3D-printed titanium scaffold promotes mandibular bicortical bone formation in a beagle dog model. *Materials & Design*. 1 avr 2023;228:111849.
79. Li L, Wang C, Li X, Fu G, Chen D, Huang Y. Research on the dimensional accuracy of customized bone augmentation combined with 3D-printing individualized titanium mesh: A retrospective case series study. *Clinical Implant Dentistry and Related Research*. 2021;23(1):5-18.
80. Cucchi A, Vignudelli E, Franceschi D, Randellini E, Lizio G, Fiorino A, et al. Vertical and horizontal ridge augmentation using customized CAD/CAM titanium mesh with versus without resorbable membranes. A randomized clinical trial. *Clinical Oral Implants Research*. 2021;32(12):1411-24.
81. Gelețu GL, Burlacu A, Murariu A, Andrian S, Golovcencu L, Baciuc ER, et al. Customized 3D-Printed Titanium Mesh Developed for an Aesthetic Zone to Regenerate a Complex Bone Defect Resulting after a Deficient Odontectomy: A Case Report. *Medicina*. sept 2022;58(9):1192.
82. Yang W, Chen D, Wang C, Apicella D, Apicella A, Huang Y, et al. The effect of bone defect size on the 3D accuracy of alveolar bone augmentation performed with additively manufactured patient-specific titanium mesh. *BMC Oral Health*. 1 déc 2022;22(1):557.
83. de Almeida Malzoni CM, Gonçalves V, Possari J, Junior EM. The use of 3D ceramic block graft compared with autogenous block graft for rehabilitation of the atrophic maxilla: a randomized controlled clinical trial. *Trials*. 23 oct 2022;23(1):903.
84. Lee H, Kim EY, Lee UL. Vertical augmentation of a severely atrophied posterior mandibular alveolar ridge for a dental implant using a patient-specific 3D printed PCL/BGS7 scaffold: A technical note. *Journal of Stomatology, Oral and Maxillofacial Surgery*. 1 avr 2023;124(2):101297.
85. Momoh AO, Yu P, Skoracki RJ, Liu S, Feng L, Hanasono MM. A Prospective Cohort Study of Fibula Free Flap Donor-Site Morbidity in 157 Consecutive Patients. *Plastic and Reconstructive Surgery*. sept 2011;128(3):714.
86. Moore WR, Graves SE, Bain GI. Synthetic bone graft substitutes. *ANZ Journal of Surgery*. 2001;71(6):354-61.)
87. Zwetyenga N, Fricain JC, De Mones E, Gindraux F. Technique des membranes induites en chirurgie maxillo-faciale. *Revue de Stomatologie et de Chirurgie Maxillo-faciale*. 1 sept 2012;113(4):231-8)
88. Hatefi S, Hatefi K, Le Roux F, Alizargar J, Behdadipour Z, Yihun Y, et al. Review of automatic continuous distraction osteogenesis devices for mandibular reconstruction applications. *BioMedical Engineering OnLine*. 1 avr 2020;19(1):17

89. Qu H. Additive manufacturing for bone tissue engineering scaffolds. *Materials Today Communications*. 1 sept 2020;24:101024
90. Peng Q, Tang Z, Liu O, Peng Z. Rapid prototyping-assisted maxillofacial reconstruction. *Annals of Medicine*. 3 avr 2015;47(3):186-208.
91. Harun WSW, Kamariah MSIN, Muhamad N, Ghani SAC, Ahmad F, Mohamed Z. A review of powder additive manufacturing processes for metallic biomaterials. *Powder Technology*. 1 mars 2018;327:128-51)
92. Paré A, Charbonnier B, Tournier P, Vignes C, Vezières J, Lesoeur J, et al. Tailored Three-Dimensionally Printed Triply Periodic Calcium Phosphate Implants: A Preclinical Study for Craniofacial Bone Repair. *ACS Biomater Sci Eng*. 13 janv 2020;6(1):553-63.
93. Paré A, Charbonnier B, Vezières J, Vignes C, Dutilleul M, De Pinieux G, et al. Standardized and axially vascularized calcium phosphate-based implants for segmental mandibular defects: A promising proof of concept. *Acta Biomaterialia*. 1 déc 2022;154:626-40.
94. Rouxel K. Les modèles pré-cliniques de défauts osseux critiques intra oraux: revue systématique de la littérature.

10. Listes des tableaux

Tableau 3: Résultats des études sur le modèle animal.....	28-42
Tableau 4: Résultats des études chez l'Homme.....	47-48

11. Listes des figures

Figure 10: Organigramme décisionnel	26
Figure 11: Nombres d'articles publiés par année.....	43
Figure 12: Nombres d'articles pour chaque modèle animal.....	43
Figure 13: Nombre d'utilisation pour chaque localisation anatomique.....	44
Figure 14: Nombre d'utilisation pour chaque classe de biomatériaux.....	44
Figure 15: Recensement du nombre d'utilisation pour les différentes méthodes d'impression.....	45
Figure 16: Le nombre d'article publié par année.....	49
Figure 17: Le nombre d'utilisation pour chaque méthode d'impression utilisée.....	49
Figure 18: Le nombre d'utilisation pour chaque catégorie de biomatériaux utilisée...	50

NANTES UNIVERSITÉ
UNITÉ DE FORMATION ET DE RECHERCHE D'ODONTOLOGIE

Vu le Président du Jury,

VU ET PERMIS D'IMPRIMER

Vu le Doyen,

Pr Assem SOUEIDAN

HERVE (Mathieu) – Nouvelle thérapeutique des ablations / perte de substances de la sphère orofaciale : impression tridimensionnelle de biomatériaux pour la régénération osseuse. – 70 f. ; 9 fig. ; 2 tabl. ; 94 ref ; 30 cm
(Thèse : Chir. Dent. ; Nantes ; 2023)

RESUME :

L'impression tridimensionnelle permet la fabrication de structure implantable sur-mesure, à l'aide d'examens d'imageries et d'un large choix de biomatériaux comme des métaux, des bio-céramiques ou encore des biomatériaux composites.

C'est pourquoi ce travail de thèse cherche à répondre à deux questions :

Que dit la littérature sur l'utilisation de l'impression 3D de biomatériaux pour la régénération osseuse *in vivo*, jusqu'en avril 2023 ?

L'impression 3D de biomatériaux peut-elle être une solution envisageable pour la reconstruction large et complexe des maxillaires chez l'homme ?

Pour cela nous avons recueilli des données dans la littérature internationale. Celles-ci nous ont permis de décrire les différents procédés de fabrication de l'impression 3D ; les différentes classes de biomatériaux utilisables ainsi que leurs avantages et inconvénients et de faire le recensement de l'utilisation de l'impression 3D pour la régénération osseuse chez l'animal et chez l'homme.

Ainsi il a été mis en évidence que l'impression de structures induisant une régénération osseuse est plus développée chez l'animal que chez l'homme. En effet, chez l'homme les structures imprimées ne permettent actuellement que de guider une croissance osseuse.

Il reste encore à développer de nouvelles études sur des modèles animaux de grande taille avant de pouvoir utiliser l'impression 3D pour la fabrication de structure induisant une régénération osseuse chez l'homme.

RUBRIQUE DE CLASSEMENT : Biomatériaux.

MOTS CLES MESH :

Impression tridimensionnelle – Printing, Three-Dimensional

Fabrication additive – Additive Manufacturing

Régénération osseuse – Bone Regeneration

Maxillaire – Maxilla

Mâchoire – Jaw

Mandibule – Mandible

Os de la face – Facial Bones

JURY :

Président : Pr. LE GUEHENNEC

Assesseur : Dr. CHARBONNIER

Assesseur : Dr. RETHORE

Directeur : Pr. WEISS