



**HAL**  
open science

# État des lieux des indications implantaires post-radiques en secteur mandibulaire

Marie Médeau

► **To cite this version:**

Marie Médeau. État des lieux des indications implantaires post-radiques en secteur mandibulaire. Sciences du Vivant [q-bio]. 2023. dumas-04287084

**HAL Id: dumas-04287084**

**<https://dumas.ccsd.cnrs.fr/dumas-04287084v1>**

Submitted on 15 Nov 2023

**HAL** is a multi-disciplinary open access archive for the deposit and dissemination of scientific research documents, whether they are published or not. The documents may come from teaching and research institutions in France or abroad, or from public or private research centers.

L'archive ouverte pluridisciplinaire **HAL**, est destinée au dépôt et à la diffusion de documents scientifiques de niveau recherche, publiés ou non, émanant des établissements d'enseignement et de recherche français ou étrangers, des laboratoires publics ou privés.

#### IMPORTANT : OBLIGATIONS DE LA PERSONNE CONSULTANT CE DOCUMENT

Conformément au *Code de la propriété intellectuelle*, nous rappelons que le document est destiné à un **usage strictement personnel**. Les "analyses et les courtes citations justifiées par le caractère critique, polémique, pédagogique, scientifique ou d'information" sont autorisées sous réserve de mentionner les noms de l'auteur et de la source (article L. 122-4 du *Code de la propriété intellectuelle*). Toute autre représentation ou reproduction intégrale ou partielle, faite sans le consentement de l'auteur ou de ses ayants droit, est illicite.

---

De ce fait, nous vous rappelons notamment que, **sauf accord explicite** de l'auteur de la thèse ou du mémoire, **vous n'êtes pas autorisé** à rediffuser ce document sous quelque forme que ce soit (impression papier, transfert par voie électronique, ou autre). Tout contrevenant s'expose aux peines prévues par la loi.

NANTES UNIVERSITÉ

UNITÉ DE FORMATION ET DE RECHERCHE D'ODONTOLOGIE

Année 2023

N°

# **ÉTAT DES LIEUX DES INDICATIONS IMPLANTAIRES POST RADIIQUES EN SECTEUR MANDIBULAIRE**

THÈSE POUR LE DIPLOME D'ÉTAT DE  
DOCTEUR EN CHIRURGIE DENTAIRE

*Présentée et soutenue publiquement par*

**MÉDEAU Marie**



*Le 20 Septembre 2023 devant le jury ci-dessous*

Président : Mr le Professeur Yves Amouriq

Assesseur : Mme le Docteur Pauline Bléry

Assesseur : Mme le Docteur Camille Leroy

Directeur de thèse : Mme le Professeur Anne-Gaëlle Chaux

|   |  |
|---|--|
|  Nantes Université             | <b>Présidente</b><br>Pr. BERNAULT Carine   |
|  Pôle Santé<br>UFR Odontologie | <b>Doyen</b><br>Pr. SOUEIDAN Assem   |
|   | <b>Assesseurs</b><br>Pr GAUDIN Alexis<br>Pr LE GUEHENNEC Laurent<br>Pr LESCLOUS Philippe |

| <b>Professeurs des Universités - Praticiens Hospitaliers</b>  |   |
|---|---|
| ALLIOT-LICHT Brigitte<br>AMOURIQ Yves<br>CHAUX Anne-Gaëlle<br>GAUDIN Alexis<br>LABOUX Olivier<br>LE GUEHENNEC Laurent | LESCLOUS Philippe<br>LOPEZ Serena<br>PEREZ Fabienne<br>SOUEIDAN Assem<br>WEISS Pierre |

| <b>Professeur des Universités</b> |
|-----------------------------------|
| BOULER Jean-Michel                |

| <b>Maitre de conférences</b> |
|------------------------------|
| VINATIER Claire              |

| <b>Professeur Emérite</b> |
|---------------------------|
| GIUMELLI Bernard          |

| <b>Enseignants Associés</b>  |   |
|--|---|
| GUIHO Romain (Professeur Associé)<br>LOLAH Aoula (MCU Associé)<br>MAITRE Yoann (MCU Associé) | AMICHIA ALLOH Yomin Cécile (Assistante Associée)<br>IDIRI Katia (Assistante Associée)<br>HASCOET Emilie (Assistante Associée) |

| <b>Maitres de conférences des Universités - Praticiens Hospitaliers</b>  | <b>Chef de Clinique des Universités - Assistant des Hôpitaux</b>   |
|--|--|
| AMADOR DEL VALLE Gilles<br>ARMENGOL Valérie<br>BLERY Pauline<br>BODIC François<br>CLOITRE Alexandra<br>DAJEAN-TRUTAUD Sylvie<br>ENKEL Bénédicte<br>HOORNAERT Alain<br>HOUCHMAND-CUNY Madline<br>JORDANA Fabienne<br>LE BARS Pierre<br>NIVET Marc-Henri<br>PRUD'HOMME Tony<br>RENARD Emmanuelle<br>RENAUDIN Stéphane<br>RETHORE Gildas<br>SERISIER Samuel<br>STRUILLOU Xavier<br>VERNER Christian | BLEU Oriane<br>CLOUET Roselyne<br>EVRARD Lucas<br>HEMMING Cécile<br>HIBON Charles<br>IBN ATTYA Zakarie<br>LEROY Camille<br>LIEPPE Thibault<br>MORCEL Marion<br>OYALLON Mathilde<br>QUINSAT Victoire Eugenie<br>PREVOT Diane<br>REMAUD Thomas |

| <b>Praticiens Hospitaliers</b> |               |
|--------------------------------|---------------|
| DUPAS Cécile                   | HYON Isabelle |

**Par délibération, en date du 6 décembre 1972, le Conseil de la Faculté de Chirurgie Dentaire a arrêté que les opinions émises dans les dissertations qui lui seront présentées doivent être considérées comme propres à leurs auteurs et qu'il n'entend leur donner aucune approbation, ni improbation.**

Remerciements,

**À Monsieur le Professeur AMOURIQ Yves**

Professeur des Universités - Praticien Hospitalier des Centres de Soins  
d'Enseignement et de Recherche Dentaires  
Docteur de l'Université de Nantes  
Habilité à Diriger les Recherches  
Département de Prothèses  
Chef de Service d'Odontologie Restauratrice et Chirurgicale

- NANTES -

Pour l'honneur que vous me faites de présider cette thèse, veuillez accepter toute ma gratitude pour l'enseignement que vous m'avez prodigué pendant toutes ces années ainsi que votre disponibilité, vos conseils et votre confiance pendant le stage clinique.

**À Madame le Professeur CHAUX Anne-Gaëlle**

Professeur des Universités - Praticien Hospitalier des Centres de Soins  
d'Enseignement et de Recherche Dentaires  
Docteur de l'Université de Grenoble  
Habilitation à Diriger les Recherches Ancien Interne en Odontologie (Lyon)  
Département de Chirurgie Orale

- NANTES -

Pour avoir accepté de diriger ce travail, pour votre disponibilité, pour le temps que vous m'avez consacré et pour vos précieux conseils durant la réalisation de cette thèse, veuillez trouver ici l'expression de mes respectueux remerciements. Je garderai un excellent souvenir de votre qualité d'enseignement en chirurgie orale, ainsi que votre gentillesse et votre bonne humeur. Ces longues années d'études touchent à leur fin et cela aura été un plaisir et un honneur que de finir ce cursus à vos côtés.



**À Madame le Docteur BLERY Pauline**

Maître de Conférences des Universités – Praticien Hospitalier  
Docteur de Nantes Université  
Département de Prothèse

- NANTES -

Pour l'honneur que vous me faites de siéger parmi les membres du jury. Ces vacances à l'hôpital resteront des moments marquants de ma formation. Je vous remercie pour votre implication et pour votre partage de connaissance en prothèse maxillo-faciale notamment. Veuillez trouver ici l'expression de ma profonde reconnaissance.

**À Madame le Docteur LEROY Camille**

Assistant des Hôpitaux  
Département de Chirurgie Orale

- NANTES -

Vous m'avez toujours accueilli avec beaucoup de sympathie, je suis très heureuse de vous compter dans le jury et vous prie de trouver ici l'expression de ma gratitude et mon profond respect.

## Table des matières

|  |    |
|--|----|
| 1. INTRODUCTION.....   | 12 |
| 2. LA RADIOTHÉRAPIE EXTERNE .....  | 13 |
| 2.1. PRINCIPES .....   | 13 |
| 2.2. COMPLICATIONS ORO-FACIALES DE LA RADIOTHERAPIE .....                              | 14 |
| 2.2.1. Au niveau des muscles masticateurs.....   | 15 |
| 2.2.2. Au niveau des tissus de recouvrement .....                                      | 16 |
| 2.2.3. Au niveau des glandes salivaires .....  | 17 |
| 2.2.4. Au niveau dentaire.....   | 17 |
| 2.2.5. Au niveau osseux .....  | 19 |
| 2.3. CONCLUSION .....  | 23 |
| 3. PRONOSTIC IMPLANTAIRE EN TERRAIN IRRADIÉ .....                                      | 24 |
| 3.1. ÉVALUATION DU RESULTAT IMPLANTAIRE .....  | 24 |
| 3.1.1. Taux de survie .....  | 24 |
| 3.1.2. Taux d'échec .....  | 25 |
| 3.1.3. Gestion des échecs .....  | 26 |
| 3.1.4. Limites des résultats .....   | 26 |
| 3.2. STRATEGIES POUR AMELIORER LE TAUX DE SURVIE DES IMPLANTS EN TERRAIN IRRADIE ...   | 27 |
| 3.2.1. Technique chirurgicale .....  | 27 |
| 3.2.2. Oxygénothérapie hyperbare (OHB).....  | 28 |
| 3.2.3. Pistes de recherche .....   | 29 |
| 3.3. CRITERES DE DECISION .....  | 30 |
| 3.3.1. Le patient .....  | 30 |
| 3.3.2. Dose d'irradiation .....  | 30 |
| 3.3.3. Traitements associés .....  | 31 |
| 3.3.4. Délai post-radique .....  | 31 |
| 3.3.5. L'emplacement de l'implant.....   | 32 |
| 4. INDICATIONS DES IMPLANTS MANDIBULAIRES EN TERRAIN IRRADIÉ : AIDE À LA DÉCISION..... | 33 |
| 5. CONCLUSION .....  | 36 |
| 6. RÉFÉRENCES.....   | 37 |
| 7. ANNEXES .....   | 42 |

# 1. INTRODUCTION

Il y a 30 ans, l'irradiation cervico-faciale était une contre-indication absolue à l'implantologie. Face au progrès médical, notamment des thérapeutiques en oncologie, cette contre-indication a été remise en question dans les années 90.

Ce sujet est au cœur des préoccupations actuelles puisque les cancers de la sphère oro-faciale sont très fréquents. Principalement masculins, ces cancers voient leur incidence augmenter chez les femmes, en corrélation avec la hausse de leur consommation de tabac et d'alcool, mais également avec l'augmentation de cas viro-induits par HPV ces dernières années. (1)

Le traitement des cancers des voies aéro-digestives supérieures (VADS) entraîne des séquelles bucco-dentaires importantes et bien souvent la nécessité d'édenter partiellement voire complètement le patient. Cette condition bucco-dentaire compromise provoque une diminution de la fonction orale et peut avoir un impact négatif sur l'état nutritionnel et la qualité de vie du patient. La réhabilitation dentaire est impérative pour rétablir cette fonction. Néanmoins, ce n'est pas toujours réalisable avec des prothèses conventionnelles. En effet, les thérapeutiques anticancéreuses modifient la morphologie et l'histologie buccale perturbant l'adaptation prothétique. L'utilisation d'implants doit être prise en considération dans l'arsenal thérapeutique d'une réhabilitation prothétique globale en terrain irradié. Néanmoins, les modifications anatomiques, histologiques et l'état général du patient imposent de prendre des précautions lors de la mise en œuvre. (2)

Dans ce travail, nous nous limiterons aux solutions implantaires mis en place dans une mandibule irradiée, n'ayant pas bénéficié de chirurgie reconstructrice.

Le choix de la thérapeutique est fonction du stade d'évolution du cancer et de l'état général du patient. Trois thérapeutiques vont être le plus souvent combinées :

- La chirurgie tumorale et/ou ganglionnaire : Elle a pour but l'exérèse des tissus tumoraux et des métastases ganglionnaires.
- La radiothérapie : elle peut être à visée curative : d'induction pour rendre opérables les tumeurs initialement inaccessibles à la chirurgie, adjuvante pour prévenir d'une récurrence locale, ou exclusive pour les tumeurs de petit volume, les cancers non opérables ou les tumeurs radiosensibles. Elle peut aussi être à visée palliative et symptomatique.  
On distingue la radiothérapie externe où la source radioactive est placée à l'extérieur du malade de la curiethérapie où les sources d'irradiation sont situées à l'intérieur de l'organisme.
- La chimiothérapie : soit d'induction (avant la chirurgie et/ou radiothérapie), soit concomitante, soit adjuvante (après la chirurgie et/ou radiothérapie).

Le traitement de ces cancers repose principalement sur l'association de la chirurgie et la radiothérapie externe. Dans ce travail, nous aborderons uniquement la radiothérapie externe (RTE). C'est la technique la plus utilisée lors des cancers des VADS et celle qui a le plus d'effets secondaires.

## 2. LA RADIOTHÉRAPIE EXTERNE

### 2.1. Principes

La radiothérapie externe utilise des rayonnements ionisants pour détruire les cellules cancéreuses tout en préservant le plus possible les tissus sains et les organes avoisinants dits organes à risque. Les particules utilisées peuvent être des électrons, des protons et des neutrons. Ils agissent par ionisation des molécules d'eau intracellulaires, induisant la création de radicaux libres OH<sup>-</sup>, toxiques pour l'ADN nucléaire. Le contenu de l'ADN se dupliquant durant la mitose, les cellules à haut taux de mitose sont plus radiosensibles que celles à faible degré d'activité mitotique. Les cellules tumorales étant en multiplication continue, elles subissent les effets des radiations. Néanmoins, les cellules saines sont aussi radiosensibles et donc altérées par les rayonnements. (3)

La radiothérapie conformationnelle à modulation d'intensité (RCMI) consiste à conformer le volume sur lequel vont être dirigés les rayons, au volume de la zone à irradier afin de délimiter la tumeur des tissus sains qui l'entourent. Le volume cible inclut la tumeur, ses extensions, les ganglions éventuels et une marge de sécurité englobant les tissus sains. Elle consiste aussi en la délinéation des organes à risques afin de limiter les effets secondaires (4). Elle utilise par la suite un accélérateur à particules délivrant une dose de rayons nécessaire pour détruire la tumeur (figure 1). Pour exprimer la quantité d'irradiation absorbée par un tissu, une unité internationale est utilisée, le Gray (Gy), correspondant à 1 joule par kilogramme.

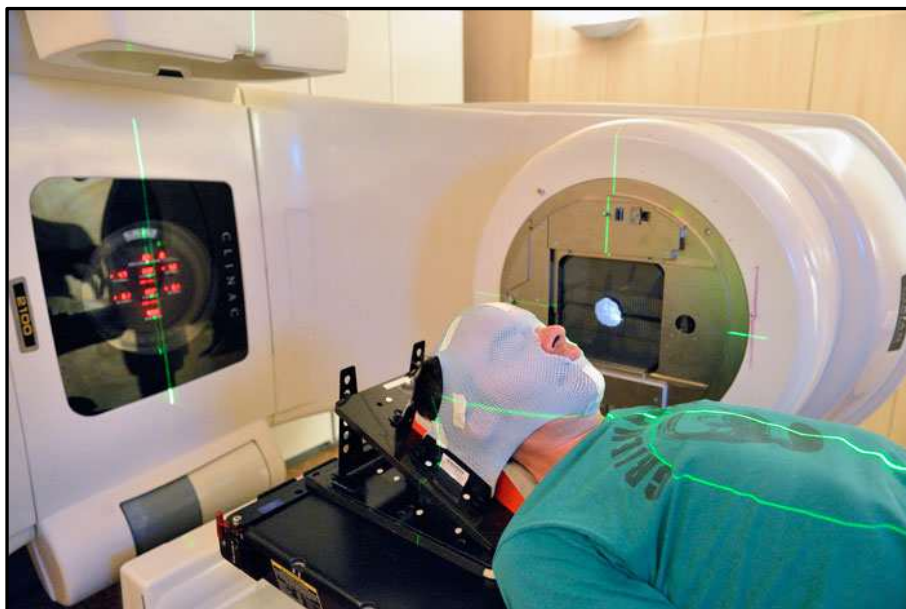

Figure 1 : photographie d'un patient lors d'une séance de radiothérapie pour un cancer cervico-facial (<https://www.irsn.fr/savoir-comprendre/sante/radiotherapie>)

Pour les carcinomes épidermoïdes, représentant 90% des cancers des VADS, la dose cumulée délivrée en radiothérapie cervico faciale se situe entre 50 et 70 grays. Le protocole standard est de 5 séances par semaine avec une dose de 2 grays par séance pendant 5 à 7 semaines. (5,6)

Les séquelles à moyen et long terme sur les tissus sains sont encore systématiques et leur permanence nous oblige à rester vigilant sur des radiothérapies anciennes dans notre prise en charge.

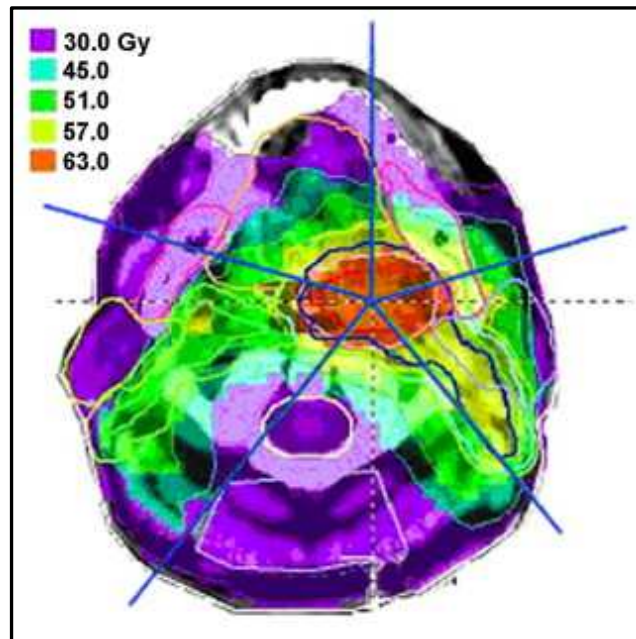


Figure 2 : Exemple de distribution de dose lors d'une radiothérapie avec modulation d'intensité en coupe axiale à travers l'oropharynx (carcinome épidermoïde de l'amygdale gauche) (7)

## 2.2. Complications oro-faciales de la radiothérapie

Les effets secondaires de la radiothérapie cervico-faciale dépendent de nombreux facteurs, notamment la dose totale délivrée, le fractionnement, la zone anatomique irradiée, l'âge et l'état clinique du patient ainsi que les traitements associés.

Ces réactions peuvent survenir de façon aiguë (durant ou dans les semaines suivant le traitement) ou de façon chronique (des mois à des années après le traitement). (3,8)

### 2.2.1. Au niveau des muscles masticateurs

#### La fibrose radio-induite

C'est une fibrose cicatricielle observée après surexposition aux rayonnements ionisants. C'est une réponse de cicatrisation erronée. Les lésions par rayonnement déclenchent un processus inflammatoire suivi d'un recrutement et d'une activation des fibroblastes avec dépôt de matrice collagénique (figure 2). Cela commence généralement autour de 8 à 12 semaines après le début de la radiothérapie et persiste toute la vie. Cette lésion altère esthétiquement et fonctionnellement le patient, entraînant une détérioration de la qualité de vie. Elle affecte quasiment toutes les parties du corps exposé à l'irradiation. Elle peut se manifester notamment par une induration de la peau, un raccourcissement et une atrophie musculaire, un lymphœdème. (9,10)

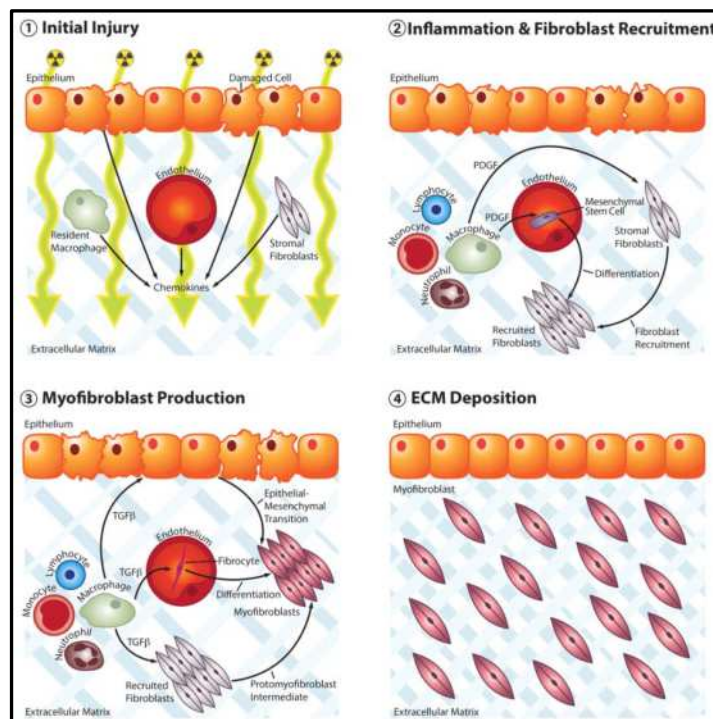


Figure 3 : Schéma représentant quatre étapes de la pathogénèse de la fibrose radio-induite

#### La limitation de l'ouverture buccale

Il s'agit de la conséquence de la fibrose des muscles masticateurs. Elle débute par un trismus, c'est-à-dire une contraction involontaire des muscles masticateurs, entraînant progressivement une limitation de l'ouverture buccale si une prévention kinésithérapique n'est pas mise en place. (9)

## 2.2.2. Au niveau des tissus de recouvrement

### La mucite postradique

C'est une lésion de la muqueuse sous l'effet des rayonnements. En effet, les cellules de la muqueuse ont un renouvellement important, ce qui les rend très radiosensibles. Elle se développe en 2 à 3 semaines après le début de la radiothérapie, soit à partir de 20 à 30 Grays. Elle débute par un érythème et évolue par une ulcération et des pseudomembranes (figure 2). Elle peut se mesurer via des échelles de mucite, celle de l'OMS étant la plus utilisée (figure 3). Elle peut culminer vers la fin de la radiothérapie et se poursuivre 2 à 4 semaines après le traitement. La cicatrisation peut durer plusieurs semaines. La distribution anatomique des mucites est fonction des zones irradiées (11). Cependant, les muqueuses non kératinisées sont plus sensibles aux mucites par rapport aux muqueuses kératinisées.

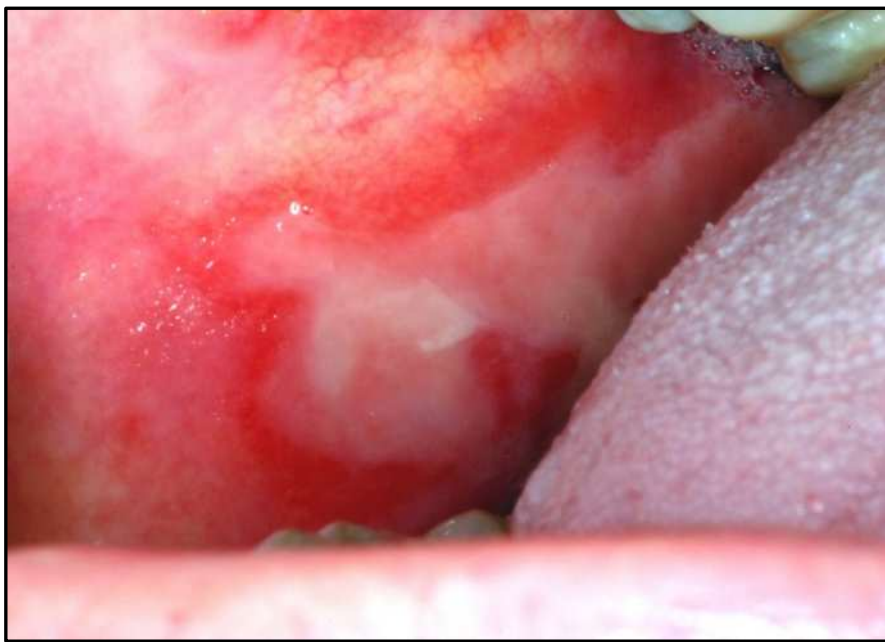


Figure 4 : Photographie d'une mucite radio-induite de grade II. On observe au centre une ulcération muqueuse recouverte d'une pseudomembrane blanchâtre, entourée d'un halo érythémateux. (11)

| GRADE                            | DESCRIPTION   |
|----------------------------------|---|
| 0 (AUCUN)                        | Pas de mucite   |
| I (DOUX)                         | Douleur buccale, érythème                             |
| II (MODERE)                      | Érythème buccal, ulcères, alimentation solide tolérée |
| III (SEVERE)                     | Ulcères, alimentation uniquement liquide possible     |
| IV (MENAÇANT LE PRONOSTIC VITAL) | L'alimentation orale est impossible                   |

Figure 5 : Échelle de la mucite buccale de l'organisation mondiale de la santé (OMS)(11)



Certains facteurs accentuent le risque, tels qu'une chimiothérapie concomitante ou un traitement par thérapie ciblant l'EGFr (Cetuximab par exemple). (11)

Ces lésions sont douloureuses et altèrent la qualité de vie du patient. Les traitements sont principalement axés sur le contrôle des symptômes et l'amélioration de l'hygiène bucco-dentaire.

Ces lésions sont d'autant plus douloureuses lorsque le patient porte un appareil amovible conventionnel instable. Un des objectifs de la stabilisation des prothèses par les thérapeutiques implantaires est aussi de permettre le port de prothèses tout en limitant les mucites. (12)

### 2.2.3. Au niveau des glandes salivaires

#### **L'hyposialie**

La radiothérapie entraîne des lésions cellulaires, parfois irréversibles au niveau des glandes salivaires. Les glandes séreuses (parotides et sous-mandibulaires) étant plus radiosensibles sont les plus touchées. Ces deux glandes produisent plus de 80 % de la salive. Cela provoque une altération quantitative et qualitative de la salive. Selon la littérature, la dose seuil pour la parotide est de 26 grays. Au-dessus de cette dose, les fonctions de la glande commencent à être altérées. (13,14)

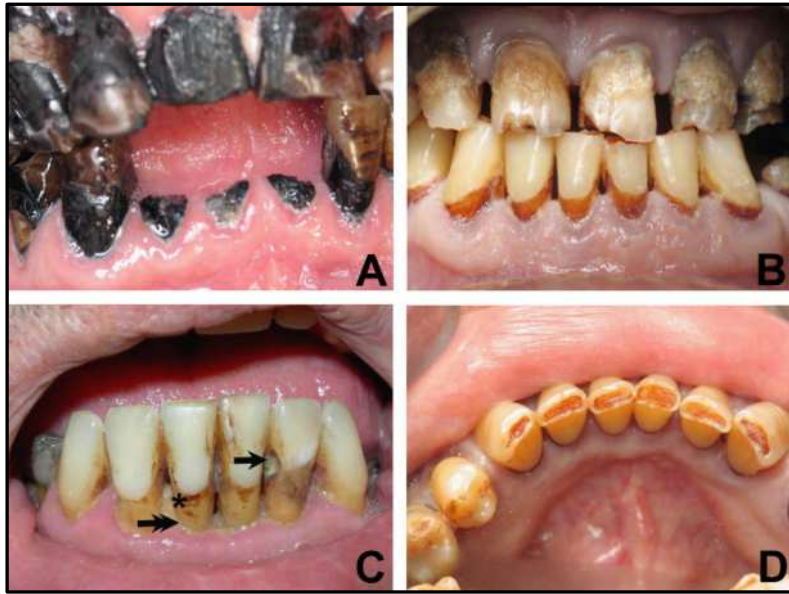La xérostomie est une sensation de sécheresse buccale due à une hyposialie, c'est-à-dire, une diminution de la sécrétion salivaire. La perte quantitative de salive entraîne un inconfort buccal, une perte de goût et une difficulté à l'élocution et à la déglutition. Elle peut aussi entraîner des infections opportunistes, principalement fongiques (*Candida albicans*), une stomatite prothétique, des calculs et kystes salivaires, des caries radiques et le syndrome de la bouche brûlante.

Le traitement peut se faire par des stimulants mécaniques, des substituts salivaires (sialagogues) ou des agents systémiques. Il est conseillé au patient de s'humidifier régulièrement la bouche pour réduire l'inconfort. (9)

### 2.2.4. Au niveau dentaire

#### **La carie post-radique**

Suite à une radiothérapie cervico-faciale, le risque de lésion carieuse augmente considérablement, même chez un patient ayant une bonne hygiène bucco-dentaire. Ces caries post-radiques se distinguent des caries classiques par leur plus grande agressivité et leur rapidité d'évolution. Le développement de telles lésions s'explique par l'altération quantitative et qualitative de la salive. En effet, on retrouve une augmentation des bactéries cariogènes (*Streptococcus mutans* et *Lactobacillus*) et une diminution des protéines antimicrobiennes salivaires et des composants minéralisants (15). De plus, les radiations ont un effet direct sur les dents, les rendant plus sensibles à la déminéralisation. Les dents peuvent prendre une coloration brune (figure 4) leur valant le nom de dents d'ébène. (3)



A : Dents d'ébène

B : Dents crénelées avec carie radique débutante

C : Carie post radique (tête de flèche) avec parodontopathie et affaissement muqueux (double tête de flèche)

D : Atteinte de l'émail avec coloration de la dentine au niveau de la face occlusale

Figure 6 : photographies de caries radiques (17)

Pour limiter cette atteinte dentaire, il faut maintenir une hygiène bucco-dentaire stricte, prendre en charge l'hyposialie et appliquer des fluorures topiques (FLUOCARIL® 2000 gel) à l'aide de gouttières dentaires. Le port quotidien, à vie, d'une gouttière de fluoruration thermoformée (figure 5) à raison de cinq minutes par jour est recommandé, par mesure préventive, à tout patient ayant reçu des rayons en région cervico-faciale. (9)

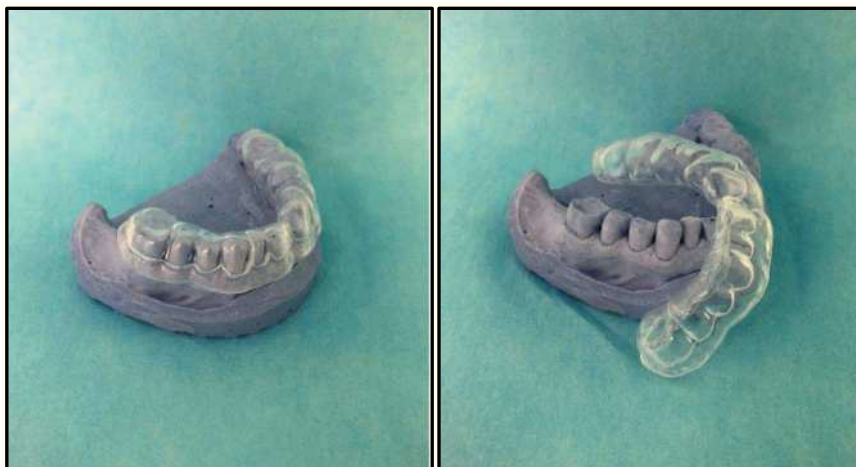


Figure 7 : photographie de gouttières de fluoruration thermoformées (16)

### 2.2.5. Au niveau osseux

#### **La parodontite**

C'est une maladie inflammatoire d'origine infectieuse qui se caractérise par la perte du tissu de soutien de la dent, notamment de l'os alvéolaire entourant la dent. L'hyposalivation, la perte des effets protecteurs de la salive et la modification du microbiome buccal suite à une radiothérapie peuvent prédisposer à une parodontite (18,19). Indépendamment du risque de perte de la dent, la parodontite est associée à un risque accru d'ostéoradionécrose (ORN) et de mucite buccale. Une parodontite déjà présente avant la radiothérapie va s'aggraver avec le traitement. De plus, la parodontite peut nécessiter une extraction dentaire qui peut elle-même entraîner une ORN.

La maladie parodontale est la principale cause de perte dentaire. L'avulsion des dents dont le parodonte est compromis peut-être réalisée avant tout traitement oncologique, particulièrement dans la zone où la radiothérapie est prévue à haute dose. Une gestion préventive de la santé bucco-dentaire est nécessaire pour minimiser l'aggravation de la parodontite. (11)

#### **L'ostéoradionécrose (ORN)**

La complication redoutée au niveau osseux est l'ostéoradionécrose. Il s'agit d'une nécrose ischémique de l'os, associée à une nécrose de la muqueuse, sans présence de tumeur.

Les patients atteints d'ostéoradionécrose sont généralement âgés de plus de 55 ans. Le taux de prévalence s'élève entre 5 et 15 %. Il y a eu une diminution au cours des dernières décennies depuis que des techniques plus correctes (RCMI) sont devenues disponibles. (20,21)

Les symptômes cliniques comprennent une ulcération puis nécrose de la muqueuse avec exposition de l'os nécrotique pendant plus de 3 mois (figure 6).

Cette lésion est généralement accompagnée de douleurs, dysesthésie voire anesthésie, trismus, ainsi que fetor oris. La progression de l'ORN peut entraîner des fractures pathologiques, des fistules cutanées ou muqueuses (orostome). Radiologiquement, on observe une image osseuse radioclaire, mal délimitée, inhomogène.(22)

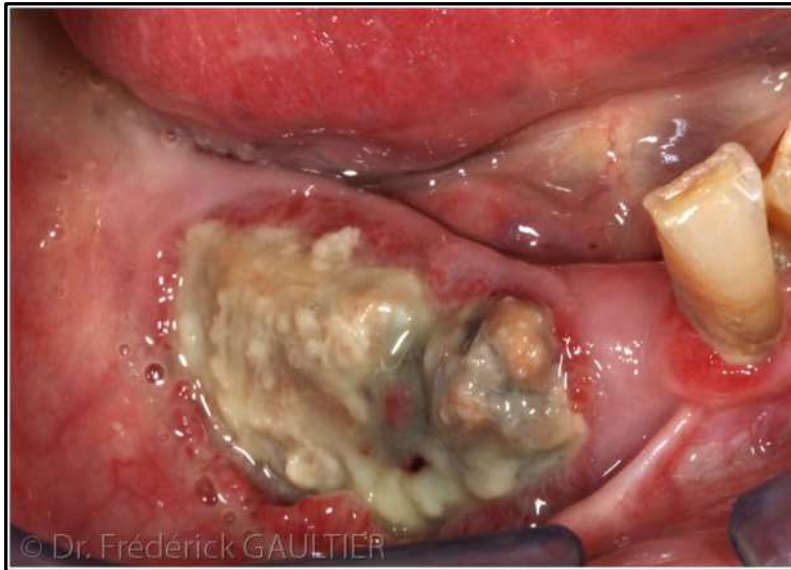


Figure 8 : photographie d'une ostéoradionécrose de la branche horizontale droite d'une mandibule (Dr. Frédérick Gaultier)

L'os est un tissu particulièrement radiosensible. Étant 1,8 fois plus dense que les tissus mous, il absorbe plus les rayonnements. La mandibule est plus radiosensible que le maxillaire. Ceci s'explique par sa particularité vasculaire puisque la mandibule a une vascularisation terminale, alors que le maxillaire possède un riche réseau vasculaire permettant des irrigations de suppléance. De plus, la densité osseuse de la mandibule est supérieure à celle du maxillaire et donc absorbe une plus grande quantité de rayonnement pendant le traitement.

L'ORN se développe le plus souvent dans la branche horizontale de la mandibule, en avant de l'angle mandibulaire. (23)

En 1983, Marx a proposé le modèle des « 3H » : hypoxique, hypovasculaire et hypocellulaire, décrivant les changements dans les tissus irradiés qui conduisent à l'ORN (figure 7).

A l'échelle cellulaire, les ostéoblastes sont plus radiosensibles que les ostéoclastes. On observe une réduction du nombre d'ostéocytes et d'ostéoblastes vivants. Les ostéoclastes continuent leur activité lytique, déséquilibrant le système de remodelage. Au niveau de la vascularisation, les artérioles sont plus sensibles que les veinules. La paroi vasculaire est altérée.

Du matériel collagénique est déposé dans l'intima et la média, la rendant plus épaisse, provoquant une thrombose puis progressivement une oblitération des petits vaisseaux.

On retrouve aussi une altération de la cicatrisation. Les capacités de réparation sont affaiblies suite à l'atteinte des facteurs de croissance ostéoblastiques. Une infection secondaire est généralement observée. (25)

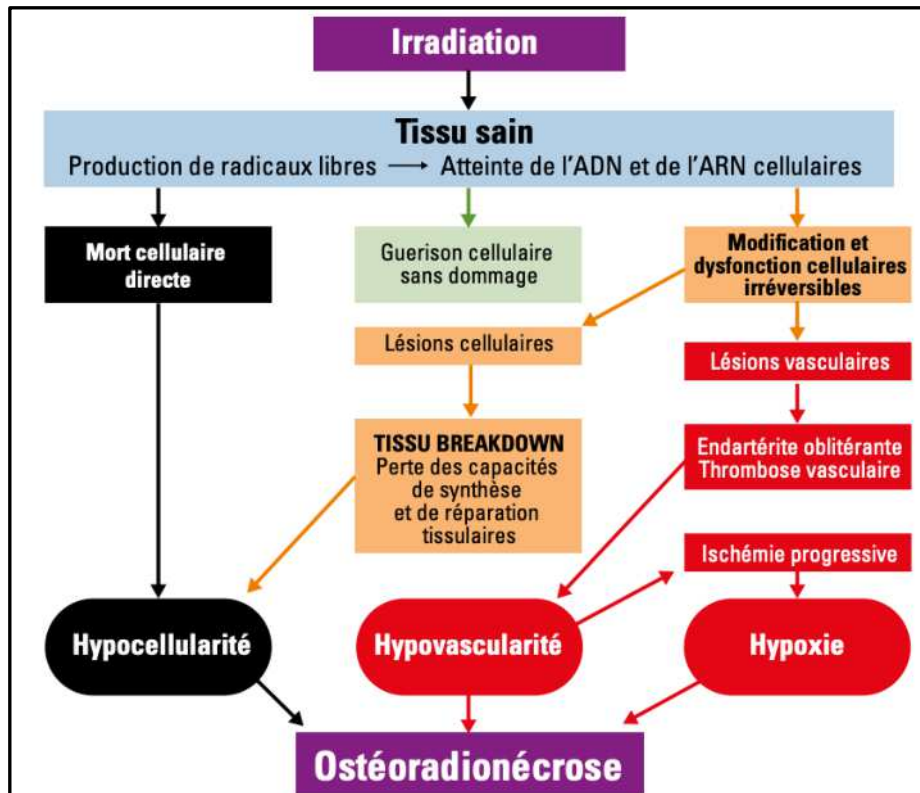


Figure 9 : Schéma de l'hypothèse physiopathologique de l'ORN selon Marx (25)

Plus récemment, en 2004, Delanian a détaillé la théorie fibroatrophique selon laquelle le dysfonctionnement des fibroblastes entraîne des modifications de la composition tissulaire, parallèlement à une perte des capacités de cicatrisation, permettant le développement de l'ORN (figure 8). C'est la théorie retenue actuellement. (26)  
 Contrairement à l'ostéochimionécrose liée aux biphosphonates, l'ORN est le résultat d'une lésion directe de toutes les populations cellulaires dans le champ de rayonnement. Les radiations ont directement endommagé l'apport sanguin, le périoste et la muqueuse. (27)

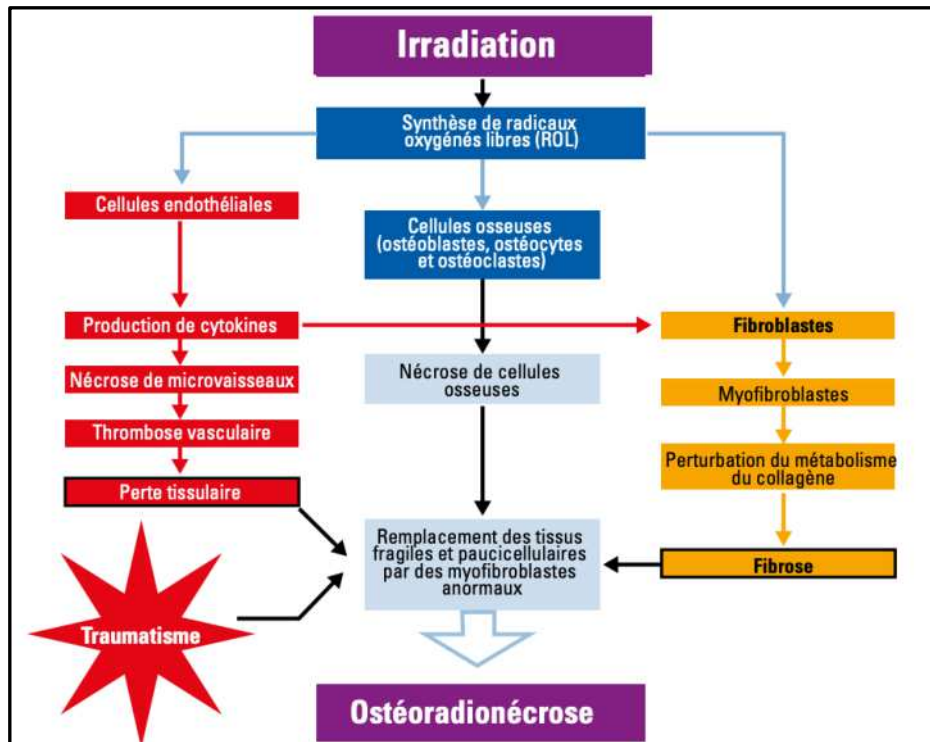


Figure 10 : Schéma de l'étiopathogénie de l'ORN selon Delanian (26)

La littérature rapporte de nombreux facteurs favorisant la survenue d'ORN. (22)

- La dose totale de rayonnement
- Le fractionnement des radiations
- Une mauvaise hygiène bucco-dentaire
- Le tabac
- L'alcool
- Les extractions dentaires

La première étape vers la prévention des ORN est l'évaluation bucco-dentaire pré-radique. Cet examen doit permettre d'identifier les principaux facteurs qui augmenteront le risque de développement d'ORN, cité ci-dessus. L'objectif est d'éliminer les dents à risque pour ne pas avoir à effectuer d'extraction en post-radique. (28)

La littérature suggère fortement l'utilisation d'oxygénothérapie hyperbare comme traitement adjuvant suite à l'irradiation cervico-faciale, surtout si la dose reçue est supérieure à 65 grays. Elle permet de stimuler l'angiogenèse. Néanmoins, son intérêt reste controversé. (29) (30)

Si l'ORN se développe, la prise en charge est difficile et la récurrence fréquente. L'approche conservatrice est limitée aux ORN précoces. La prise en charge chirurgicale se résume à un traitement antibiotique (Amoxicilline - Acide Clavulanique 3g/jour ou Clindamycine 600 mg 3 fois/jour) et un curetage local de l'os nécrosé associé à une séquestrectomie voire à une mandibulectomie dans les cas sévères. (27)

### **2.3. Conclusion**

Dans un tel contexte, la mise en œuvre de prothèses conventionnelles, en particulier la prothèse amovible, va être compliquée. Face aux échecs rencontrés, l'implantologie peut s'avérer être une solution de stabilisation prothétique intéressante. Mais, est-il possible de poser un implant en terrain irradié ?

## 3. PRONOSTIC IMPLANTAIRE EN TERRAIN IRRADIÉ

### 3.1. Évaluation du résultat implantaire

#### 3.1.1. Taux de survie

Selon Brånemark *et al.*(31), l'ostéointégration implantaire se définit comme « une jonction anatomique et fonctionnelle directe entre l'os vivant remanié et la surface de l'implant mis en charge. La pérennité de l'ostéointégration dépend de la compréhension des capacités de cicatrisation, de réparation et de remaniement des tissus. La planification temporelle, cruciale pour obtenir le processus attendu de cicatrisation in restituo ad integrum, doit être fixée en fonction des conditions individuelles du patient et des tissus à traiter. » Les patients exposés à la radiothérapie pour le traitement d'un cancer des VADS ont une capacité de réparation tissulaire réduite, compliquant ainsi l'ostéointégration.

D'après Albrektsson *et al.*(32), le succès implantaire repose sur cinq critères :

1. L'absence de mobilité de l'implant,
2. L'absence d'image radio-claire péri-implantaire,
3. Perte osseuse <0,2mm/an,
4. Absence de signe et symptôme clinique.
5. Le taux de survie implantaire de 85 % à 5 ans et 80 % à 10 ans. La survie implantaire correspond à un implant dentaire et sa reconstruction prothétique présents dans la bouche du patient sans aucune complication.

En os irradié, Yerit *et al.*(2006)(33) rapporte des taux de survie à 5 ans de **72 %**. L'irradiation de l'os mandibulaire a montré une survie de l'implant significativement inférieure à celle de l'os mandibulaire non irradié. Selon l'étude de De la Plata (2002)(34), le taux de survie global à 5 ans chez les patients irradiés est de **92,6 %**. Curi *et al.*(2018)(35) observe un taux de survie global à 5 ans de **92,9 %**. Dans la revue systématique de Gupta *et al.*(2021)(36), le taux de survie à 5 ans des implants posés en terrain irradié est compris **entre 84,3 % et 92,9 %**. Néanmoins, le taux de survie après 8 ans d'implantation n'est pas significativement différent entre le groupe irradié et non irradié.



| Auteur  | Dose d'irradiation | Type d'os               | Taux de survie à 5 ans |
|---|--------------------|-------------------------|------------------------|
| Yerit (2006)(33)<br>Étude prospective         | 50 Grays           | Mandibule               | 72%                    |
| Landes (2006)(37)<br>Étude prospective        | 57 Grays           | Mandibule               | 98%                    |
| Korfage (2010)(38)<br>Étude prospective       | >40 Grays          | Mandibule               | 89,4%                  |
| Gander (2014)(39)<br>Étude rétrospective      | 56-76 grays        | Mandibule               | 87,5%                  |
| De la plata (2012)(34)<br>Étude rétrospective | 50-70 Grays        | Maxillaire et mandibule | 92,6%                  |
| Curi (2018)(35)<br>Étude rétrospective        | >50 Grays          | Maxillaire et mandibule | 92,9%                  |
| Gupta (2021)(36)<br>Revue systématique        | 20 - 72 Grays      | Maxillaire et mandibule | 84,3-92,9%             |

Figure 11 : tableau récapitulatif des taux de survie implantaire en terrain irradié

### 3.1.2. Taux d'échec

Idhe (2009), estime que le risque d'échec des implants dentaires est **multiplié par deux voir trois** chez le patient irradié (40). En effet, la radiothérapie est la cause essentielle de l'échec de l'implant, de façon directe par la dose d'irradiation, et indirecte, à cause des changements radio-induits dans les tissus (41).

Les effets de la radiothérapie sur le parodonte entraînent un risque accru de perte d'attache parodontale ainsi qu'un risque accru de développement d'ORN (42).

La complication osseuse post radique la plus grave est l'ORN. Selon l'étude de De la Plata, les patients irradiés ont une perte d'implant légèrement significativement plus élevée que les patients non irradiés. Le taux de survie à 5 ans dans le groupe ostéoradionécrose est de 48,3 % et dans le groupe non-ostéoradionécrose de 92,3 %, avec une différence statistiquement significative entre les deux groupes. L'ORN est donc étroitement associée au taux d'échec implantaire (34).

La modification des glandes salivaires est un autre facteur important qui affecte le taux de survie des implants. Elle entraîne des changements détruisant l'environnement de la cavité buccale, qui, par conséquent, diminue les chances de survie implantaire. (41)

Selon Esposito, le taux d'échec est de **4,9 %** chez le patient irradié à des doses supérieures à 50 Gy (43). Dans la revue systématique de Gupta *et al.* (2021)(36), sur 2203 implants posés en sites irradiés, 323 échecs ont été enregistrés, soit un taux d'échec de **14,6 %**.

### 3.1.3. Gestion des échecs

#### **La mucosite péri-implantaire**

Il s'agit de l'inflammation de la muqueuse péri-implantaire, fréquente chez le patient traité pour un cancer des VADS. Il présente aussi un risque accru aux gingivites. La nature des tissus mous péri implantaires est variable selon s'il y a eu un lambeau de reconstruction ou non. Ces complications s'expliquent par le fait que la gencive kératinisée est radiosensible et fragilisée par l'hyposialie. Les hypertrophies muqueuses sont fréquentes. Selon plusieurs études, un traitement pré-prothétique par vestibuloplastie est nécessaire pour atteindre une santé péri-implantaire à long terme. (44,45) (Cf. 3.3.1. Techniques chirurgicales)

#### **La perte osseuse marginale péri-implantaire**

La perte accrue d'os marginal est rapportée par de nombreux auteurs, variant de 1 mm à 9 mm à 3 ans après la mise en place de l'implant. Ils ont aussi observé une corrélation entre la perte osseuse crestale et la radiothérapie. Il y aurait deux fois plus de perte osseuse autour des implants posés en terrain irradié qu'en terrain non irradié, prédictif du futur échec implantaire. (45–47)

#### **L'ostéoradionécrose et implants**

L'ORN est le risque le plus redouté lors d'une chirurgie implantaire en terrain irradié. Il y a une trentaine d'années, nombreux étaient les auteurs qui refusaient la solution implantaire chez le patient ayant bénéficié d'une RTE des maxillaires. Ils estimaient que le risque de survenue d'une ORN était supérieur au bénéfice du traitement implantaire. Par exemple dans l'étude d'Esser, il rapporte 2 cas d'ORN s'étant développés suite à la mise en place implantaire. (46,48)

Néanmoins, toute complication péri-implantaire est précédée d'une péri-implantite. La surveillance rapprochée du patient permet d'éviter une atteinte osseuse majeure.

La maîtrise des risques postopératoires passe par un examen clinique rigoureux lors de maintenance régulière tous les 3 mois pour limiter ces complications et ainsi éviter l'échec implantaire.

### 3.1.4. Limites des résultats

Les données de la littérature manquent de précision. En effet, seul le nombre total d'implants mis en place est rapporté, en revanche leur répartition est peu détaillée. Il est donc compliqué de différencier les implants insérés au maxillaire ou à la mandibule, dans l'os natif ou dans l'os greffé, en secteur irradié ou non. La dose d'irradiation au niveau du site implantaire n'est pas toujours clairement renseignée. Les facteurs biomécaniques sont des éléments importants à prendre en considération, mais ne sont que rarement renseignés dans la littérature. En effet, les charges occlusales sont transmises aux implants dentaires et à l'os environnant par l'intermédiaire de nos prothèses. Il serait donc intéressant de connaître notamment le ratio implant/prothèse et la nature des contraintes sur les implants pour prévoir la survie implantaire au long terme.

## 3.2. Stratégies pour améliorer le taux de survie des implants en terrain irradié

### 3.2.1. Technique chirurgicale

- **Phase pré-opératoire**

- La mise en place d'une antibioprophylaxie à large spectre jusqu'à cicatrisation muqueuse, c'est-à-dire pendant dix jours environ, est recommandée.(49)
- La mise en place implantaire doit être réalisée préférentiellement sous anesthésie générale, permettant de se dispenser de l'utilisation de vasoconstricteur et ainsi éviter la compression liée à l'œdème provoqué par l'injection (50).

- **Phase per-opératoire**

La technique chirurgicale de pose implantaire en terrain irradié se différencie du protocole conventionnel par quelques particularités :

- L'incision et le décollement périosté sont réalisés à minima.
- Le respect du protocole de forage et l'irrigation abondante pour assurer l'absence d'échauffement doivent être particulièrement respectés du fait de la physiologie osseuse.
- L'approche en deux temps de la pose de l'implant est généralement préférée pour minimiser les complications. Cela permet d'obtenir une étanchéité postopératoire immédiate du site opératoire et une meilleure qualité des tissus mous.
- Une fermeture muqueuse primaire est recherchée, c'est-à-dire berge à berge par des sutures hermétiques (48).

- **Phase post-opératoire**

- **Gestion des tissus mous**

Chez le patient irradié, la quantité de muqueuse kératinisée est souvent faible voire inexistante. De plus, les tissus mous péri implantaires sont variables selon s'il y a eu un lambeau de reconstruction ou non. Les greffes de tissus mous libres sont donc souvent indiquées en post opératoire, associées généralement à une chirurgie plastique parodontale (44,51). On peut retrouver notamment le lambeau musculo-muqueux de l'artère faciale (FAMM flap), qui fournit la muqueuse, la sous-muqueuse et le muscle buccinateur. Il peut être pédiculé en haut sur l'artère angulaire avec un flux rétrograde ou en bas avec un flux antérograde sur l'artère faciale (52). Selon O'leary et al, la radiothérapie cervico-faciale serait une contre-indication à ce type de lambeau (53). En effet, au vu de la vascularisation diminuée, on pourrait craindre un risque d'échec important de la greffe sur de l'os irradié.

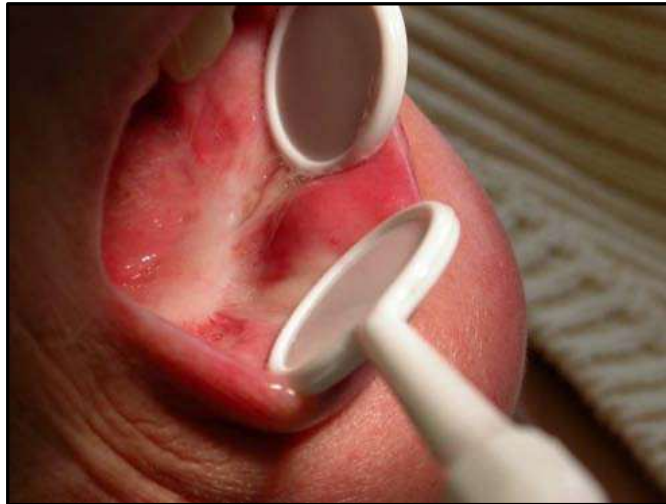

Figure 12 : Photographie du secteur antérieur d'une mandibule édentée avec absence de vestibule, présence de brides muqueuses consécutives aux différentes chirurgies.  
(Dr J. Bémer)

- **Mise en charge implantaire**

D'après la littérature, le délai entre la mise en place de l'implant et la mise en charge de la prothèse supra implantaire est de 6 mois minimum chez un patient irradié. (54,55) Aucune étude n'aborde ou n'envisage la mise en charge immédiate d'un implant en terrain irradié.

- **Choix de la prothèse supra-implantaire**

Concernant l'influence de la réhabilitation prothétique, aucune solution prothétique ne s'avère particulièrement favorable en termes de survie des implants. Ceci est dû à la grande variabilité interindividuelle concernant la topographie et la dimension des défauts. Le principal impératif est de limiter l'appui muqueux. (56)

3.2.2. Oxygénothérapie hyperbare (OHB)

Cette thérapie consiste à exposer le patient, dans un caisson hyperbare, à une inhalation intermittente et à court terme d'oxygène à 100 % à une pression supérieure à la pression atmosphérique. Au niveau tissulaire, cela provoque une augmentation de la pression partielle en oxygène, stimulant ainsi la néoangiogenèse et favorisant la reconstruction des tissus.

Mais l'utilisation de cette thérapeutique pour augmenter la survie implantaire est controversée. Certains auteurs sont favorables à son utilisation, préconisant 20 séances de 90 minutes à 2,4 atm avant implantation et 10 séances après. D'autres n'y voient aucun bénéfice. (35)

D'autres encore rapportent des contre-indications. En effet l'accessibilité limitée de l'appareil, le coût de la procédure, les risques de névrite optique, les maladies pulmonaires, la claustrophobie et l'épilepsie sont des facteurs qui font que l'OHB n'est pas universellement acceptée en dentisterie (49,57,58).

Selon la revue de littérature de Chambrone L.(59), il n'y a pas suffisamment de preuve pour soutenir ou réfuter l'hypothèse selon laquelle la thérapie OHB peut améliorer le taux de survie implantaire en terrain irradié. Des conclusions définitives ne peuvent donc pas être tirées pour le moment.



Figure 13 : Photographies d'un caisson hyperbare (<http://www.caisson-hyperbare.com/>)

### 3.2.3. Pistes de recherche

Les protéines morphogéniques osseuses (BMP) sont un groupe de facteurs de croissance, capable d'induire la formation de l'os. Elles stimulent la différenciation de cellules souches en ostéoblastes (41).

Springer *et al.*(60) ont étudié l'application du BMP et du facteur de croissance basique des fibroblastes (bFGF) dans la mandibule irradiée de rat. Ils ont découvert qu'individuellement ces molécules pouvaient entraîner une génération osseuse prévisible. Cependant, le résultat clinique à long terme de l'application de BMP n'a pas encore été prouvé reproductible. De nombreux obstacles biologiques empêchent le maintien du volume osseux formé, compromettant ainsi la survie à long terme de l'implant. (61)

Michel G. et Bléry P. (62) ont évalué l'utilisation d'extrait de cellules de moelle osseuse (BMCE) par voie intra-osseuse ou intraveineuse, avec échafaudage de phosphate de calcium, dans la reconstruction osseuse irradiée. La moelle osseuse totale (TBM) associée au phosphate de calcium biphasique (BCP) reste le gold standard pour la néoformation osseuse. Cependant les injections intraveineuses de BMCE améliorent significativement la néoformation osseuse lorsque le défaut est rempli de TBM, avec ou sans BCP, agissant comme adjuvant pour stimuler la formation osseuse.

### 3.3. Critères de décision

De nombreuses études prouvent que la mise en place d'implants dentaires en terrain irradié est réalisable, selon un cadre très précis. Quels sont les critères à évaluer pour permettre le succès implantaire ?

#### 3.3.1. Le patient

Pour limiter les complications postopératoires, et éviter ainsi le futur échec implantaire, une sélection soigneuse du patient candidat à l'implantation doit être réalisée en amont.

- Critères psychologiques
- Le patient doit être informé du déroulement du traitement et du suivi que cela implique. Une bonne coopération et observance sont primordiales.
- Le patient doit avoir une hygiène bucco-dentaire stricte. Un enseignement à l'hygiène est donc nécessaire.

- Critères médicaux

Chiapasco *et al.* ont réuni des critères d'exclusion selon l'état du patient : (63)

- Patients dont la santé est systématiquement compromise
- Patients ayant bénéficié d'une résection de la partie postérieure de la mandibule avec suffisamment de dentition pour assurer une mastication acceptable. En effet, l'expérience clinique montre que les patients ayant reçu ce type de chirurgie continuent à manger sur leurs dents naturelles et non sur les implants à cause d'une perte de proprioception.
- Patients atteints d'un carcinome buccal récidivant (ou en évolution), continuant de consommer de l'alcool et du tabac

Selon la littérature, les critères actuels d'implantation sont :

- Absence de maladie systémique non contrôlée pouvant troubler la cicatrisation osseuse.
- Absence d'ostéoradionécrose (contre-indication absolue)
- Absence de carcinome buccal récidivant (ou en évolution)
- Absence de résection de la partie postérieure de la mandibule
- Absence de traitement par bisphosphonate en voie intraveineuse (contre-indication absolue)
- Pronostic du patient (à discuter avec l'oncologue)

#### 3.3.2. Dose d'irradiation

La dose moyenne d'irradiation s'est avérée être un prédicteur efficace de l'échec implantaire (64,65)

Ali *et al.*(51), ont présenté 10 patients avec 32 implants placés dans des mandibules irradiées à des doses allant de 25 à 57,5 Gy. Sur une période de suivi de 52 mois, aucun implant n'a été perdu.

En 2016, Chrcanovic rapporte que la survie et la qualité des implants est significativement associées à la dose moyenne de rayonnement au site de l'implant à une valeur seuil de 50 Gy (66). Cependant les protocoles de radiothérapie habituels traitant une tumeur cervico-faciale ont un dosage compris entre 50 et 70 Gy. En ce qui concerne les doses absorbées supérieures à 50 Gy, les taux d'échec varient selon les études, sans qu'il y ai forcément un effet dose-dépendant (67).

Granström (67) a fait évoluer la mesure d'irradiation en y intégrant le fractionnement d'une RTE standard, ce qui a donné le CRE (cumulative effects of radiation), effets cumulatifs des radiations (durée totale de traitement/nombre de traitement). Les données actuelles montrent qu'en dessous d'un CRE compris entre 18 et 20, le risque d'échec implantaire est très faible. Au contraire, au-dessus de ces doses, le taux d'échec augmente. Lorsque le CRE est supérieur ou égal à 40 (soit 120 Gy), le taux d'échec est de 100 % (67).

|   |                                   |
|---|-----------------------------------|
| <b>&lt; 20 CRE (&lt; 50 Gy)</b>               | Risque d'échec nul ou très faible |
| <b>Entre 20 et 30 CRE (entre 50 et 60 Gy)</b> | Risque d'échec modéré             |
| <b>Entre 30 et 40 CRE (&gt; 65 Gy)</b>        | Risque d'échec élevé              |
| <b>&gt; 40 CRE (&gt; 120 Gy)</b>              | 100 % échec                       |

Figure 14 : Tableau associant les effets cumulatifs des radiations au risque d'échec implantaire selon Granström (67)

Suite à l'essor de la RCMI, les tissus avoisinants la tumeur sont mieux préservés. Cela permet une implantation proche du site irradié tout en restant en terrain plus faiblement irradié. Le risque de la mise en place implantaire chez un patient ayant reçu un RTE cervico-faciale pourrait être réévalué. (65)

### 3.3.3. Traitements associés

Des études récentes montrent que l'association de la chimiothérapie à la radiothérapie réduit le taux de succès implantaire. Cependant, aucune différence n'est observée avec ou sans chirurgie. (67)

### 3.3.4. Délai post-radique

L'intervalle de temps idéal après le traitement de radiothérapie afin de ne pas affecter l'ostéointégration des implants est un sujet de débat. La plupart des auteurs mettent en évidence une meilleure ostéointégration lorsque la pose des implants est retardée pendant un certain temps après la fin de la radiothérapie.

En 2000, Johnsson a réalisé une étude histomorphométrique et biomécanique de l'effet d'une mise en place retardée d'un implant dans l'os irradié de lapin. Cette évaluation a montré une amélioration de la cicatrisation osseuse autour des implants dans l'os irradié, à la fois après une période de repos de 12 semaines et après 1 an par rapport à la pose directe d'implants. (68).

Jacobson a rapporté que la régénération osseuse diminuait de 70,9 % lorsque les implants étaient placés 4 semaines après la fin de la radiothérapie, mais seulement de 28,9 % lorsque la pose était retardée de 12 mois. (69)

Selon Yérit (33), la survie implantaire n'est pas affectée si un délai de 6 mois est respecté, alors que Chrcanovic (66) évoque un délai de 12 mois. Cependant, d'autres études ont montré qu'un délai de 2 ans semble nécessaire pour obtenir un remodelage osseux et une récupération musculaire. Ce délai d'attente permet de consolider l'état de santé et psychologique du patient, peut exclure les pathologies tumorales associées, faciliter le remaniement osseux avec une vascularisation adéquate et la restauration des tissus mous.

C'est un compromis entre la sécurité de l'implantation et la qualité de vie du patient. Un taux de survie de 93,7 % a été obtenu à la mandibule. (55)

Il est important de noter que le risque d'ORN après radiothérapie ne diminue pas dans le temps, car il est sous-tendu par la perte progressive et irréversible des capillaires (41). En conséquence de cette altération vasculaire progressive, Marx estime nécessaire de réaliser l'implantation maximum 24 mois après l'irradiation. (71)

Chez le patient irradié au niveau de la cavité buccale, il n'y a pas de consensus sur le délai d'attente nécessaire pour obtenir une survie d'un implant dentaire. Il semble raisonnable d'attendre entre 6 et 24 mois après la radiothérapie avant de réaliser l'implantation. (72,73)

### 3.3.5. L'emplacement de l'implant

Lors de l'étude de Rana *et al.* (74), sur un total de 92 implants mis en place à la mandibule, 52 ont été placés en avant dans la zone antérieure et 40 ont été placés en arrière dans la zone postérieure. La différence du taux d'échec des implants dentaires en position antérieure et postérieure est statistiquement non significative. Pompa *et al.* s'accorde avec eux pour dire qu'il n'existe pas de corrélation entre la survie de l'implant dentaire et le site de pose. Puisqu'il existe une grande variabilité de taille et de défaut tissulaire, l'effet du site de pose de l'implant en zone irradiée reste controversé (56).



#### **4. INDICATIONS DES IMPLANTS MANDIBULAIRES EN TERRAIN IRRADIÉ : AIDE À LA DÉCISION**

Bien que la survie des implants soit plus faible dans les mandibules irradiées, les implants facilitent considérablement le traitement prothétique et améliorent les résultats de la réhabilitation orale chez les patients cancéreux. (33)

La prise de décision d'une pose d'implant post radique chez un patient irradié en secteur mandibulaire peut être facilitée par l'algorithme décisionnel suivant :

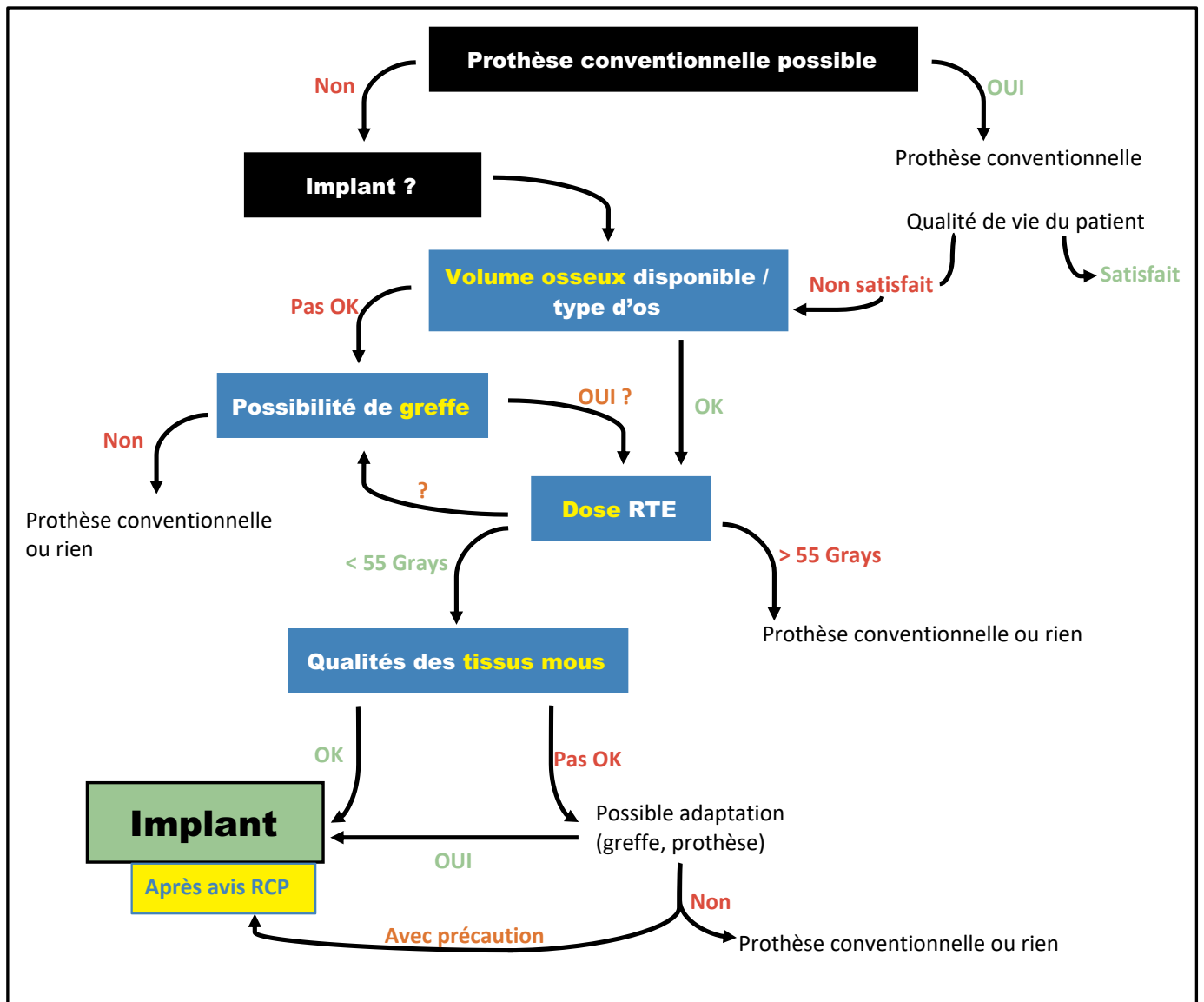


Figure 15 : Algorithme de décision de mise en place d'implant mandibulaire en terrain irradié.

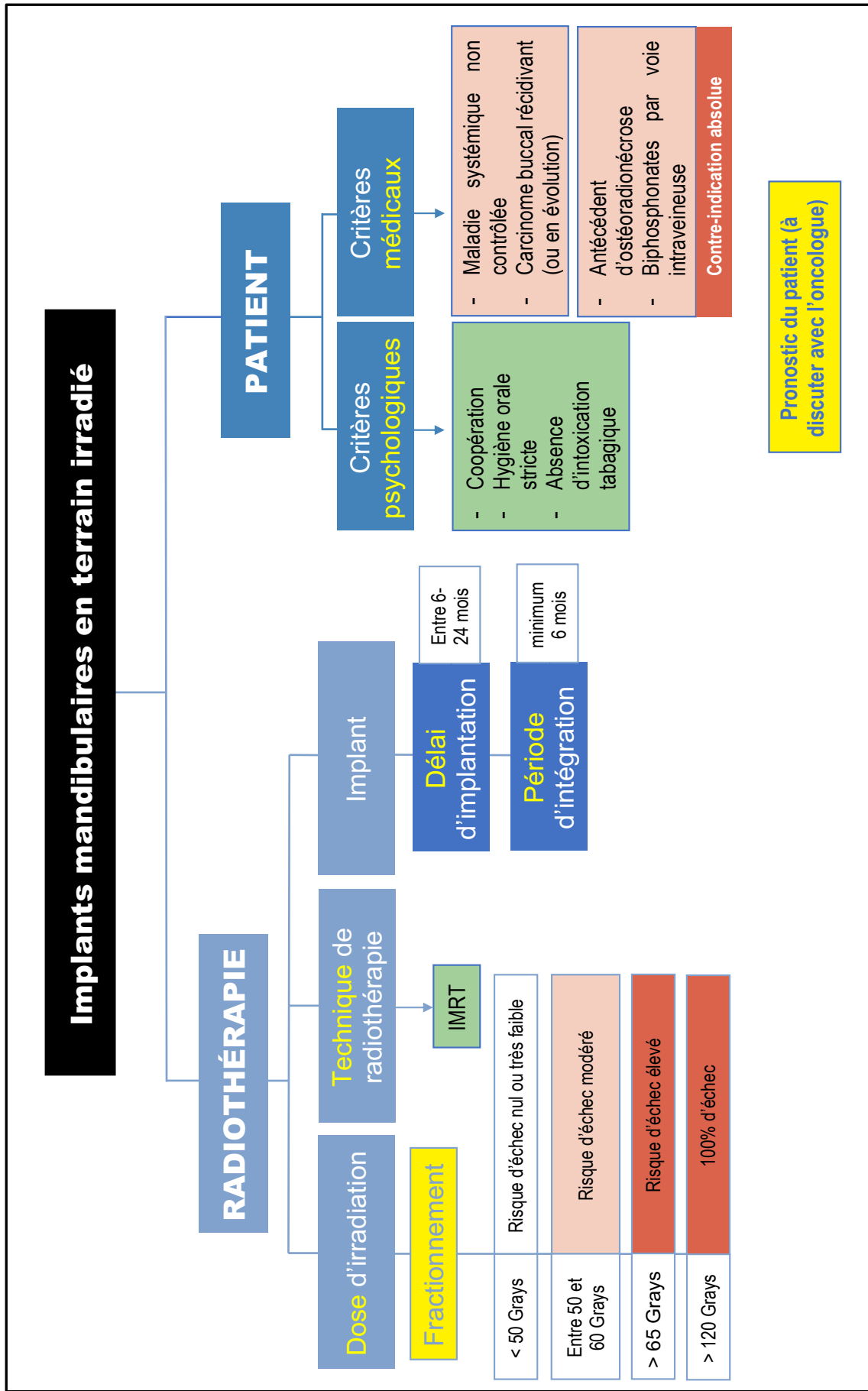


Figure 16 : Schéma des facteurs de décision pour la mise en place d'implant mandibulaire en terrain irradié.

## 5. CONCLUSION

La connaissance de la distribution des doses est essentielle pour gérer en toute sécurité les soins dentaires. Une discussion étroite entre le radio-oncologue et le dentiste en amont de la dosimétrie semble nécessaire pour tenter d'améliorer les possibilités de réhabilitation dentaire post-irradiation. (75)

Delpon et al. (76) ont développé DERO (Dosimetric Evaluation of Risk of ostéoradionécrosis), un outil semi-automatique qui rapporte les doses délivrées aux secteurs dentaires, afin de guider les soins dentaires post-thérapeutiques.

Des directives cliniques supplémentaires fondées sur des données probantes pour l'utilisation des implants chez les patients subissant une radiothérapie de la tête et du cou sont attendues.

## 6. RÉFÉRENCES

1. Aupérin A. Epidemiology of head and neck cancers: an update. *Curr Opin Oncol.* mai 2020;32(3):178-86.
2. Petrovic I, Rosen EB, Matros E, Hury JM, Shah JP. Oral rehabilitation of the cancer patient : a formidable challenge. *J Surg Oncol.* juin 2018;117(8):1729-35.
3. Jham BC, da Silva Freire AR. Oral complications of radiotherapy in the head and neck. *Braz J Otorhinolaryngol.* 19 oct 2015;72(5):704-8.
4. Servagi-Vernat S, Ali D, Espinoza S, Houle A, Laccourreye O, Giraud P. Organes à risque en radiothérapie conformationnelle des tumeurs de la tête et du cou : aspect pratique de leur délimitation et des contraintes de dose. *Cancer/Radiothérapie.* nov 2013;17(7):695-704.
5. Lapeyre M, Loos G, Biau J. [Delineation for oral cavity and oropharyngeal cancers]. *Cancer Radiother.* oct 2013;17(5-6):493-7.
6. Les traitements des cancers des voies aéro-digestives supérieures. Collection Guides patients Cancer Info, INCa; 2018.
7. Daly-Schweitzer N, Juliéron M, Gan Tao Y, Moussier A, Bourhis J. Intensity-modulated radiation therapy (IMRT): Toward a new standard for radiation therapy of head and neck cancer? *European Annals of Otorhinolaryngology, Head and Neck Diseases.* 1 nov 2011;128(5):241-7.
8. Brook I. Early side effects of radiation treatment for head and neck cancer. *Cancer Radiother.* juill 2021;25(5):507-13.
9. Brook I. Late side effects of radiation treatment for head and neck cancer. *Radiat Oncol J.* juin 2020;38(2):84-92.
10. Straub JM, New J, Hamilton CD, Lominska C, Shnyder Y, Thomas SM. Radiation-induced fibrosis: mechanisms and implications for therapy. *Journal of cancer research and clinical oncology.* nov 2015;141(11):1985.
11. Sroussi HY, Epstein JB, Bensadoun RJ, Saunders DP, Lalla RV, Migliorati CA, et al. Common oral complications of head and neck cancer radiation therapy: mucositis, infections, saliva change, fibrosis, sensory dysfunctions, dental caries, periodontal disease, and osteoradionecrosis. *Cancer Med.* déc 2017;6(12):2918-31.
12. Bockel S, Vallard A, Lévy A, François S, Bourdis M, Le Gallic C, et al. Pharmacological modulation of radiation-induced oral mucosal complications. *Cancer Radiother.* sept 2018;22(5):429-37.
13. Wang X, Eisbruch A. IMRT for head and neck cancer: reducing xerostomia and dysphagia. *J Radiat Res.* août 2016;57(Suppl 1):i69-75.
14. Voordeckers M, Farrag A, Everaert H, Tournel K, Storme G, Verellen D, et al. Parotid gland sparing with helical tomotherapy in head-and-neck cancer. *Int J Radiat Oncol Biol Phys.* 1 oct 2012;84(2):443-8.
15. Müller VJ, Belibasakis GN, Bosshard PP, Wiedemeier DB, Bichsel D, Rücker M, et al. Change of saliva composition with radiotherapy. *Archives of Oral Biology.* 1 oct 2019;106:104480.
16. Basili M. cancer des voies aéro-digestives supérieures: observance au port des gouttières de fluoruration chez les patients irradiés, enquête descriptive sur 4 ans, concernant 206 patients [Thèse]. Strasbourg; 2020.
17. Eisbruch A. Dysphagia and aspiration following chemo-irradiation of head and neck cancer: major obstacles to intensification of therapy. *Ann Oncol.* mars 2004;15(3):363-4.
18. Ammajan RR, Joseph R, Rajeev R, Choudhary K, Vidhyadharan K. Assessment of periodontal changes in patients undergoing radiotherapy for head and neck malignancy: a

hospital-based study. *J Cancer Res Ther.* 2013;9(4):630-7.

19. Laheij AMGA, de Soet JJ. Can the oral microflora affect oral ulcerative mucositis? *Curr Opin Support Palliat Care.* juin 2014;8(2):180-7.
20. Davis DD, Hanley ME, Cooper JS. Osteoradionecrosis. In: StatPearls [Internet]. Treasure Island (FL): StatPearls Publishing; 2022 [cité 7 févr 2023]. Disponible sur: <http://www.ncbi.nlm.nih.gov/books/NBK430818/>
21. Lang K, Held T, Meixner E, Tonndorf-Martini E, Ristow O, Moratin J, et al. Frequency of osteoradionecrosis of the lower jaw after radiotherapy of oral cancer patients correlated with dosimetric parameters and other risk factors. *Head Face Med.* 26 févr 2022;18:7.
22. Chronopoulos A, Zarra T, Ehrenfeld M, Otto S. Osteoradionecrosis of the jaws: definition, epidemiology, staging and clinical and radiological findings. A concise review. *Int Dent J.* 28 oct 2020;68(1):22-30.
23. Brogniez V, Nyssen-Behets C, Grégoire V, Reychler H, Lengelé B. Implant osseointegration in the irradiated mandible. A comparative study in dogs with a microradiographic and histologic assessment. *Clin Oral Implants Res.* juin 2002;13(3):234-42.
25. Marx RE. Osteoradionecrosis: A new concept of its pathophysiology. *Journal of Oral and Maxillofacial Surgery.* 1 mai 1983;41(5):283-8.
26. Delanian S, Lefaix JL. The radiation-induced fibroatrophic process: therapeutic perspective via the antioxidant pathway. *Radiotherapy and Oncology.* 1 nov 2004;73(2):119-31.
27. Spijkervet FKL, Brennan MT, Peterson DE, Witjes MJH, Vissink A. Research Frontiers in Oral Toxicities of Cancer Therapies: Osteoradionecrosis of the Jaws. *J Natl Cancer Inst Monogr.* 1 août 2019;2019(53):lgz006.
28. Koga DH, Salvajoli JV, Alves FA. Dental extractions and radiotherapy in head and neck oncology: review of the literature. *Oral Dis.* janv 2008;14(1):40-4.
29. Bennett MH, Feldmeier J, Hampson NB, Smee R, Milross C. Hyperbaric oxygen therapy for late radiation tissue injury. *Cochrane Database Syst Rev.* 28 avr 2016;4(4):CD005005.
30. Annane D, Depondt J, Aubert P, Villart M, Géhanno P, Gajdos P, et al. Hyperbaric oxygen therapy for radionecrosis of the jaw: a randomized, placebo-controlled, double-blind trial from the ORN96 study group. *J Clin Oncol.* 15 déc 2004;22(24):4893-900.
31. Brånemark PI, Hansson BO, Adell R, Breine U, Lindström J, Hallén O, et al. Osseointegrated implants in the treatment of the edentulous jaw. Experience from a 10-year period. *Scand J Plast Reconstr Surg Suppl.* 1977;16:1-132.
32. Albrektsson T, Zarb G, Worthington P, Eriksson AR. The long-term efficacy of currently used dental implants: a review and proposed criteria of success. *Int J Oral Maxillofac Implants.* 1986;1(1):11-25.
33. Yerit KC, Posch M, Seemann M, Hainich S, Dörtbudak O, Turhani D, et al. Implant survival in mandibles of irradiated oral cancer patients. *Clin Oral Implants Res.* juin 2006;17(3):337-44.
34. Mancha de la Plata M, Gías LN, Díez PM, Muñoz-Guerra M, González-García R, Lee GYC, et al. Osseointegrated implant rehabilitation of irradiated oral cancer patients. *J Oral Maxillofac Surg.* mai 2012;70(5):1052-63.
35. Curi MM, Condezo AFB, Ribeiro KDCB, Cardoso CL. Long-term success of dental implants in patients with head and neck cancer after radiation therapy. *Int J Oral Maxillofac Surg.* juin 2018;47(6):783-8.
36. Gupta S, Mortellaro C, Panda S, Rovati M, Giacomello MS, Colletti L, et al. Dental implant survival rate in irradiated and non-irradiated patients: a systematic review and meta-analysis. *J Biol Regul Homeost Agents.* 2021;35(2 Suppl. 1):53-65.

37. Landes CA, Kovács AF. Comparison of early telescope loading of non-submerged ITI implants in irradiated and non-irradiated oral cancer patients. *Clin Oral Implants Res.* août 2006;17(4):367-74.
38. Korfage A, Schoen PJ, Raghoobar GM, Roodenburg JLN, Vissink A, Reintsema H. Benefits of dental implants installed during ablative tumour surgery in oral cancer patients: a prospective 5-year clinical trial. *Clin Oral Implants Res.* sept 2010;21(9):971-9.
39. Gander T, Studer S, Studer G, Grätz KW, Bredell M. Medium-term outcome of Astra Tech implants in head and neck oncology patients. *Int J Oral Maxillofac Surg.* nov 2014;43(11):1381-5.
40. Ihde S, Kopp S, Gundlach K, Konstantinović VS. Effects of radiation therapy on craniofacial and dental implants: a review of the literature. *Oral Surg Oral Med Oral Pathol Oral Radiol Endod.* janv 2009;107(1):56-65.
41. Zheng M, Li L, Tang Y, Liang XH. How to improve the survival rate of implants after radiotherapy for head and neck cancer? *J Periodontal Implant Sci.* févr 2014;44(1):2-7.
42. Leung WK, Jin LJ, Samaranyake LP, Chiu GK. Subgingival microbiota of shallow periodontal pockets in individuals after head and neck irradiation. *Oral Microbiol Immunol.* févr 1998;13(1):1-10.
43. Esposito M, Worthington HV. Interventions for replacing missing teeth: hyperbaric oxygen therapy for irradiated patients who require dental implants. *Cochrane Database Syst Rev.* 1 sept 2013;2013(9):CD003603.
44. Heberer S, Nelson K. Clinical Evaluation of a Modified Method of Vestibuloplasty Using an Implant-Retained Splint. *Journal of Oral and Maxillofacial Surgery.* 1 mars 2009;67(3):624-9.
45. Ernst N, Sachse C, Raguse JD, Stromberger C, Nelson K, Nahles S. Changes in Peri-Implant Bone Level and Effect of Potential Influential Factors on Dental Implants in Irradiated and Nonirradiated Patients Following Multimodal Therapy Due to Head and Neck Cancer: A Retrospective Study. *Journal of Oral and Maxillofacial Surgery.* 1 oct 2016;74(10):1965-73.
46. Watzinger F, Ewers R, Henninger A, Sudasch G, Babka A, Woelfl G. Endosteal implants in the irradiated lower jaw. *Journal of Cranio-Maxillofacial Surgery.* 1 août 1996;24(4):237-44.
47. Neckel N, Wagendorf P, Sachse C, Stromberger C, Vach K, Heiland M, et al. Influence of implant-specific radiation doses on peri-implant hard and soft tissue: An observational pilot study. *Clin Oral Implants Res.* févr 2021;32(2):249-61.
48. Esser E, Wagner W. Dental implants following radical oral cancer surgery and adjuvant radiotherapy. *Int J Oral Maxillofac Implants.* 1997;12(4):552-7.
49. Schoen PJ, Raghoobar GM, Bouma J, Reintsema H, Vissink A, Sterk W, et al. Rehabilitation of oral function in head and neck cancer patients after radiotherapy with implant-retained dentures: effects of hyperbaric oxygen therapy. *Oral Oncol.* avr 2007;43(4):379-88.
50. Bodard AG, Gourmet R, Lucas R, Bonnet E, Breton P. [Dental implants in irradiated areas: a series of 33 patients]. *Rev Stomatol Chir Maxillofac.* juin 2006;107(3):137-42; discussion 143-144.
51. Ali A, Patton DW, el-Sharkawi AM, Davies J. Implant rehabilitation of irradiated jaws: a preliminary report. *Int J Oral Maxillofac Implants.* 1997;12(4):523-6.
52. Navarro Cuéllar C, Tousidonis Rial M, Antúnez-Conde R, Agea Martínez M, Navarro Cuéllar I, Salmerón Escobar JI, et al. Functional Outcomes with Facial Artery Musculo-Mucosal (FAMM) Flap and Dental Implants for Reconstruction of Floor of the Mouth and Tongue Defects in Oncologic Patients. *J Clin Med.* 17 août 2021;10(16):3625.
53. O'Leary P, Bundgaard T. Good results in patients with defects after intraoral tumour excision using facial artery musculo-mucosal flap. *Dan Med Bull.* mai 2011;58(5):A4264.

54. Dholam KP, Gurav SV. Dental implants in irradiated jaws: a literature review. *J Cancer Res Ther.* janv 2012;8 Suppl 1:S85-93.
55. Taylor TD, Worthington P. Osseointegrated implant rehabilitation of the previously irradiated mandible: results of a limited trial at 3 to 7 years. *J Prosthet Dent.* janv 1993;69(1):60-9.
56. Pompa G, Saccucci M, Di Carlo G, Brauner E, Valentini V, Di Carlo S, et al. Survival of dental implants in patients with oral cancer treated by surgery and radiotherapy: a retrospective study. *BMC Oral Health.* 20 janv 2015;15:5.
57. Donoff RB. Treatment of the irradiated patient with dental implants: the case against hyperbaric oxygen treatment. *J Oral Maxillofac Surg.* mai 2006;64(5):819-22.
58. Barrowman RA, Wilson PR, Wiesenfeld D. Oral rehabilitation with dental implants after cancer treatment. *Aust Dent J.* juin 2011;56(2):160-5.
59. Chambrone L, Mandia J, Shibli JA, Romito GA, Abrahao M. Dental implants installed in irradiated jaws: a systematic review. *J Dent Res.* déc 2013;92(12 Suppl):119S-30S.
60. Springer ING, Niehoff P, Açil Y, Marget M, Lange A, Warnke PH, et al. BMP-2 and bFGF in an irradiated bone model. *J Craniomaxillofac Surg.* juin 2008;36(4):210-7.
61. Razzouk S, Sarkis R. BMP-2: biological challenges to its clinical use. *N Y State Dent J.* 2012;78(5):37-9.
62. Michel G, Blery P, Henoux M, Guicheux J, Weiss P, Brouard S, et al. Bone marrow cell extract promotes the regeneration of irradiated bone. *PLoS One.* 18 mai 2017;12(5):e0178060.
63. Chiapasco M, Biglioli F, Autelitano L, Romeo E, Brusati R. Clinical outcome of dental implants placed in fibula-free flaps used for the reconstruction of maxillo-mandibular defects following ablation for tumors or osteoradionecrosis. *Clin Oral Implants Res.* avr 2006;17(2):220-8.
64. Desoutter A, Deneuve S, Condamin SC, Chaux-Bodard AG. Long-term implant failure in patients treated for oral cancer by external radiotherapy: a retrospective monocentric study. *J Oral Med Oral Sug.* oct 2018;24(3):103-6.
65. Lee J, Lee JJB, Cha I, Park KR, Lee CG. Risk factor analysis of dental implants in patients with irradiated head and neck cancer. *Head Neck.* août 2022;44(8):1816-24.
66. Chrcanovic BR, Albrektsson T, Wennerberg A. Dental implants in irradiated versus nonirradiated patients: A meta-analysis. *Head Neck.* mars 2016;38(3):448-81.
67. Granström G. Placement of dental implants in irradiated bone: the case for using hyperbaric oxygen. *J Oral Maxillofac Surg.* mai 2006;64(5):812-8.
68. Johnsson AA, Sawaii T, Jacobsson M, Granström G, Turesson I. A histomorphometric and biomechanical study of the effect of delayed titanium implant placement in irradiated rabbit bone. *Clin Implant Dent Relat Res.* 2000;2(1):42-9.
69. Jacobsson MG, Jönsson AK, Albrektsson TO, Turesson IE. Short- and long-term effects of irradiation on bone regeneration. *Plast Reconstr Surg.* déc 1985;76(6):841-50.
70. Claudy MP, Miguens SAQ, Celeste RK, Camara Parente R, Hernandez PAG, da Silva AN. Time interval after radiotherapy and dental implant failure: systematic review of observational studies and meta-analysis. *Clin Implant Dent Relat Res.* avr 2015;17(2):402-11.
71. Marx RE, Johnson RP. Studies in the radiobiology of osteoradionecrosis and their clinical significance. *Oral Surg Oral Med Oral Pathol.* oct 1987;64(4):379-90.
72. Flores-Ruiz R, Castellanos-Cosano L, Serrera-Figallo MA, Cano-Díaz E, Torres-Lagares D, Gutiérrez-Pérez JL. Implant survival in patients with oral cancer: A 5-year follow-up. *J Clin Exp Dent.* 1 juin 2018;10(6):e603-9.
73. Anderson L, Meraw S, Al-Hezaimi K, Wang HL. The influence of radiation therapy on dental implantology. *Implant Dent.* févr 2013;22(1):31-8.
74. Rana MC, Solanki S, Pujari SC, Shaw E, Sharma S, Anand A, et al. Assessment of the



Survival of Dental Implants in Irradiated Jaws Following Treatment of Oral Cancer: A Retrospective Study. *Niger J Surg.* 2016;22(2):81-5.

75. Rouers M, Bornert F, Truntzer P, Dubourg S, Bourrier C, Antoni D, et al. Ability to Propose Optimal Prosthetic Rehabilitation can be Improved by Discussion between the Dentist and Radiation Oncologist Regarding Upstream Dosimetry. *Eur J Dent.* févr 2019;13(1):88-94.

76. Delpon G, Renouf M, Langé M, Blery P, Dupas C, Longis J, et al. Systematic dosimetric evaluation of risk of osteoradionecrosis (DERO): First results of dose reporting for preventing teeth osteoradionecrosis after head and neck irradiation. *Cancer/Radiothérapie.* 1 avr 2023;27(2):103-8.

## 7. ANNEXES

### Légendes des figures :

|   |    |
|---|----|
| Figure 1 : photographie d'un patient lors d'une séance de radiothérapie pour un cancer cervico-facial ( <a href="https://www.irsn.fr/savoir-comprendre/sante/radiotherapie">https://www.irsn.fr/savoir-comprendre/sante/radiotherapie</a> ) ..... | 13 |
| Figure 2 : Exemple de distribution de dose lors d'une radiothérapie avec modulation d'intensité en coupe axiale à travers l'oropharynx (carcinome épidermoïde de l'amygdale gauche) (7).....  | 14 |
| Figure 3 : Schéma représentant quatre étapes de la pathogénèse de la fibrose radio-induite .....  | 15 |
| Figure 4 : Photographie d'une mucite radio-induite de grade II. ....  | 16 |
| Figure 5 : Échelle de la mucite buccale de l'organisation mondiale de la santé (OMS)(11).....   | 16 |
| Figure 6 : photographies de caries radiques (17) .....  | 18 |
| Figure 7 : photographie de gouttières de fluoruration thermoformées (16).....   | 18 |
| Figure 8 : photographie d'une ostéoradionécrose de la branche horizontale droite d'une mandibule (Dr. Frédérick Gaultier).....  | 20 |
| Figure 9 : Schéma de l'hypothèse physiopathologique de l'ORN selon Marx (25)....  | 21 |
| Figure 10 : Schéma de l'étiopathogénie de l'ORN selon Delanian (26).....  | 22 |
| Figure 11 : tableau récapitulatif des taux de survie implantaire en terrain irradié.....  | 25 |
| Figure 12 : Photographie du secteur antérieur d'une mandibule édentée avec absence de vestibule, présence de brides muqueuses consécutives aux différentes chirurgies. ....   | 28 |
| (Dr J. Bémer) .....   | 28 |
| Figure 13 : Photographies d'un caisson hyperbare ( <a href="http://www.caisson-hyperbare.com/">http://www.caisson-hyperbare.com/</a> ).....   | 29 |
| Figure 14 : Tableau associant les effets cumulatifs des radiations au risque d'échec implantaire selon Granström (67) .....   | 31 |
| Figure 15 : Algorithme de décision de mise en place d'implant mandibulaire en terrain irradié.....  | 34 |
| Figure 16 : Schéma des facteurs de décision pour la mise en place d'implant mandibulaire en terrain irradié. ....   | 35 |

### Légendes des abréviations :

VADS : voies aéro-digestives supérieures  
RTE : radiothérapie externe  
RCMI : radiothérapie conformationnelle à modulation d'intensité  
OMS : organisation mondiale de la santé  
ORN : ostéoradionécrose  
OHB : oxygène hyperbare  
CRE : effets cumulatifs des radiations  
BMP : protéines morphogéniques osseuses  
bFGF : facteur de croissance basique des fibroblastes  
BMCE : extrait de cellules de moelle osseuse  
BCP : phosphate de calcium biphasique  
TDM : moelle osseuse totale

**NANTES UNIVERSITÉ**  
**UNITÉ DE FORMATION ET DE RECHERCHE D'ODONTOLOGIE**

---

**Vu le Président du Jury,**

**VU ET PERMIS D'IMPRIMER**

**Vu le Doyen,**

**Pr Assem SOUEIDAN**



**MÉDEAU (Marie).** – État des lieux des indications implantaires post-radiques en secteur mandibulaire - 45f. ; ill. ; tabl. ; 76 réf. 30 cm (Thèse : Chir. Dent. ; Nantes ; 2023)

#### RESUME

Il y a 30 ans, l'irradiation cervico-faciale était une contre-indication absolue à l'implantologie. Face au progrès médical, notamment des thérapeutiques en oncologie, cette contre-indication a été remise en question.

Suite à l'analyse de la littérature sur le résultat implantaire en terrain irradié, il apparaît que l'utilisation d'implants doit être prise en considération dans l'arsenal thérapeutique d'une réhabilitation prothétique globale chez un patient irradié. Néanmoins, les modifications anatomiques, histologiques et l'état général du patient imposent de prendre des précautions lors de la mise en œuvre.

RUBRIQUE DE CLASSEMENT : Implantologie

#### MOTS CLES MESH

Implant dentaire – Dental implant

Radiothérapie – Radiotherapy

Cancer cervico-facial – Head and neck cancer

#### JURY

Président : Professeur Amouriq Y.

Assesseur : Docteur Bléry P.

Assesseur : Docteur Leroy C.

Directeur : Professeur Chaux A.G.