



**HAL**  
open science

# État des lieux de la prise en charge péri opératoire des lambeaux libres pour couverture des membres inférieurs en traumatologie aiguë en France et à l'étranger

Antonin Voisin

## ► To cite this version:

Antonin Voisin. État des lieux de la prise en charge péri opératoire des lambeaux libres pour couverture des membres inférieurs en traumatologie aiguë en France et à l'étranger. Médecine humaine et pathologie. 2023. dumas-04420009

**HAL Id: dumas-04420009**

**<https://dumas.ccsd.cnrs.fr/dumas-04420009>**

Submitted on 26 Jan 2024

**HAL** is a multi-disciplinary open access archive for the deposit and dissemination of scientific research documents, whether they are published or not. The documents may come from teaching and research institutions in France or abroad, or from public or private research centers.

L'archive ouverte pluridisciplinaire **HAL**, est destinée au dépôt et à la diffusion de documents scientifiques de niveau recherche, publiés ou non, émanant des établissements d'enseignement et de recherche français ou étrangers, des laboratoires publics ou privés.

#### IMPORTANT : OBLIGATIONS DE LA PERSONNE CONSULTANT CE DOCUMENT

Conformément au *Code de la propriété intellectuelle*, nous rappelons que le document est destiné à un **usage strictement personnel**. Les "analyses et les courtes citations justifiées par le caractère critique, polémique, pédagogique, scientifique ou d'information" sont autorisées sous réserve de mentionner les noms de l'auteur et de la source (article L. 122-4 du *Code de la propriété intellectuelle*). Toute autre représentation ou reproduction intégrale ou partielle, faite sans le consentement de l'auteur ou de ses ayants droit, est illicite.

---

De ce fait, nous vous rappelons notamment que, **sauf accord explicite** de l'auteur de la thèse ou du mémoire, **vous n'êtes pas autorisé** à rediffuser ce document sous quelque forme que ce soit (impression papier, transfert par voie électronique, ou autre). Tout contrevenant s'expose aux peines prévues par la loi.

**UNIVERSITÉ DE NANTES**

---

**FACULTÉ DE MÉDECINE**

---

Année : 2023

N°

**THÈSE**

pour le

**DIPLÔME D'ÉTAT DE DOCTEUR EN MÉDECINE**

DES de chirurgie plastique reconstructrice et esthétique

par

Antonin VOISIN

---

Présentée et soutenue publiquement le 13 Octobre 2023

---

État des lieux de la prise en charge péri opératoire des lambeaux libres pour couverture des membres inférieurs en traumatologie aiguë en France et à l'étranger.

---

Président : Monsieur le Professeur Pierre PERROT

Directeur de thèse : Docteur Ugo LANCIEN

# Remerciements

Je tiens à remercier les membres du jury :

**A Monsieur le Professeur Pierre PERROT,**

Pour l'honneur que vous me faites de présider mon jury de thèse. Merci pour votre dévouement dans le service et pour votre implication dans notre formation. Merci pour la qualité de vos enseignements que sur la relation avec les patients. Le partage de votre expérience m'a été précieux, et le sera encore.

**A Monsieur le Docteur Ugo LANCIEN,**

Je te remercie sincèrement d'avoir accepté de superviser ma thèse. Je suis reconnaissant de la confiance que tu m'as accordée ainsi que de ton implication et de ta disponibilité. Tes analyses et ta pédagogie ont grandement contribué à mon travail et m'ont énormément apporté. C'est pour moi un honneur et un plaisir d'avoir appris à tes côtés.

**A Monsieur le Professeur Vincent CRENN,**

Merci pour l'honneur que vous me faites de participer à mon jury de thèse. Nous avons la chance de vous compter parmi les professeurs de notre université de Nantes. J'espère avoir l'occasion de bénéficier de votre expertise et de travailler un jour à vos côtés. Veuillez accepter toute ma reconnaissance et mon respect.

**A Monsieur le Professeur Nicolas BERTHEUIL ,**

Merci pour l'honneur que vous me faites de participer à mon jury de thèse et de juger mon travail.

A Monsieur le Professeur Franck DUTEILLE,

Votre expérience et vos qualités chirurgicales ont constitué un précieux enseignement lors de mon internat. Votre proximité, votre culture et votre humour se sont montrés d'une aide inestimable. Je vous remercie sincèrement pour la confiance que vous m'avez témoignée tout au long de ces années. Soyez assuré de mon respect et de ma reconnaissance.

A Madame le Docteur Perrine RIDEL,

Votre bienveillance, votre rigueur et votre respect des patients font de vous un chirurgien remarquable. Je vous remercie de m'avoir transmis ces valeurs et de m'avoir fait découvrir l'attrait de la pédiatrie. Ce fut un honneur d'apprendre à vos côtés.

A Monsieur le Docteur Julien OILLIC,

Tu as le droit à ta ligne séparée depuis que nous avons la chance de te compter dans le service à la rentrée. Ces semestres où j'ai eu le privilège d'être ton binôme m'auront appris j'espère à être un chef sérieux, consciencieux et pédagogue comme tu as su l'être avec moi.

A mes chefs, Julien, Elodie et Jeremy,

Ce fut un réel plaisir de passer ces journées pleines de bonne humeur à dessiner tôt le matin, à se contorsionner dans des positions peu ergonomiques, à transpirer pour satisfaire nos patient(e)s et parfois à jouer au billard. Je vous remercie pour votre apprentissage et votre patience. Je vous souhaite d'être épanoui dans cette nouvelle étape que vous entamez dans les îles.

A l'équipe de chirurgie maxillo-faciale du CHU de Tours, tout particulièrement à Monsieur le Professeur Boris LAURE et au docteur Arnaud PARE.

Je vous remercie de m'avoir accepté dans votre équipe. C'est une grande chance pour moi d'avoir pu bénéficier de votre apprentissage dans tous les domaines de votre spécialité.

A Christelle, Aline, Ségolène, Gauthier, Dimitri, Jean, Suzanne, Pierre, Louise, Arnaud et Quentin, merci de m'avoir fait passer un super semestre à Tours malgré la dureté de l'hiver et ces belles visites. J'en garderai un très bon souvenir.

A mes cointernes Anoujat, François, Thomas, Rashid, Nicoals, Louise, François R., Émilie, Anaïs, Marion, Juliette, Marie, Emma, Bassel. Ces quatre années ont été riches grâce à votre humour, soutien et à de belles amitiés qui en sont nées.

A mes parents, ma sœur Fanny, à Marie et Ainhoa en attendant le dernier arrivé. A mes grands-parents, oncles, tantes et cousin(e)s. Merci pour votre soutien durant ses longues années. Celui-ci n'aura pas failli malgré les kilomètres.

A mes amis de Noisy le grand et Bry sur Marne, Théophile, Léopold, Antoine, Lucas, Walid qui m'ont permis de m'échapper du monde médical.

A mes amis de la faculté de Créteil, Paul, Amine, Sébastien, Arthur, Damien, Dino, Charles, Jeremy, Andélien, Thomas, Arthur, Pauline, Anouk, Juliette, Marie, Marianne, Morgane, Aude, Julie, Ines, Delphine et Elsa. Tous ces moments durant ces 6 années sur le parvis de la fac, à la BU, au CROUS, en vacances ou maintenant sur mes retours à la capitale me sont chers. J'espère ne jamais vous perdre de vue.

A mes amis de l'internat de Nantes, Julien, Solène, Samy, Quentin, Marianne, Mounia, Sarah, Victoire, Andy, Jean, Léa, Augustin, Volkan, Matthieu, Emmanuel, Alexandre, Tristan, Tanguy, et ceux que j'ai oublié. Votre rencontre m'a été précieuse pour me sentir à Nantes chez moi. Je vous remercie pour tous les bons moments que nous avons déjà passés ensemble et ceux à venir.

A mes compagnons de randonnée, plongée et sortie nocturnes ou sportives, Basile, Martin, Quentin, Raphael et Capucine. C'est un plaisir d'avoir eu le plaisir d'arpenter à vos côtés les longs de l'Erdre et de la Loire, les chemins de Guadeloupe et des Alpes, les retours du mac et bientôt si on se tient à nos objectifs du Mont Blanc.

A Nadège, merci pour ton soutien indéfectible. Tu as toujours été là dans les bons et mauvais moments.

# Table des matières

<b>1</b>	<b>Introduction.....</b>	<b>7</b>
1.1	Pertes de substances en traumatologie aiguë .....	7
1.2	Place du lambeau libre dans l'arsenal thérapeutique .....	7
<b>2</b>	<b>Matériel et méthodes .....</b>	<b>8</b>
2.1	Justificatif et établissement du questionnaire .....	8
2.2	Diffusion du questionnaire.....	9
2.3	Revue de littérature.....	10
2.4	Synthèse du questionnaire.....	10
<b>3</b>	<b>Résultats.....</b>	<b>12</b>
<b>3.1</b>	<b>Revue de la littérature .....</b>	<b>12</b>
3.1.1	Prise en charge orthoplastique .....	12
3.1.2	Pré-opératoire.....	21
3.1.3	Anastomose .....	32
3.1.4	Per-opératoire.....	39
3.1.5	Médicaments .....	47
3.1.6	Post-opératoire et surveillance.....	54
<b>3.2</b>	<b>Données du questionnaire en France .....</b>	<b>61</b>
3.2.1	Introduction .....	62
3.2.2	Prise en charge orthoplastique .....	63
3.2.3	Pré-opératoire.....	64
3.2.4	Anastomose .....	65
3.2.5	Per-opératoire.....	66
3.2.6	Médicament .....	66
3.2.7	Post-opératoire et Surveillance.....	67
<b>3.3</b>	<b>Données du questionnaire à l'international .....</b>	<b>68</b>
3.3.1	Introduction .....	68
3.3.2	Prise en charge orthoplastique .....	70
3.3.3	Pré-opératoire.....	71
3.3.4	Anastomose .....	71

3.3.5	Per-opérateur.....	72
3.3.6	Médicament.....	72
3.3.7	Post-opérateur et Surveillance.....	73
<b>4</b>	<b>Discussion.....</b>	<b>75</b>
<b>4.1</b>	<b>Biais de l'étude.....</b>	<b>75</b>
<b>4.2</b>	<b>Confrontation des résultats avec la revue de littérature.....</b>	<b>76</b>
4.2.1	Prise en charge orthoplastique.....	76
4.2.2	Pré-opérateur.....	78
4.2.3	Anastomose.....	80
4.2.4	Per-opérateur.....	81
4.2.5	Médicament.....	83
4.2.6	Post-opérateur et surveillance.....	85
<b>5</b>	<b>Mise en application clinique.....</b>	<b>87</b>
<b>6</b>	<b>Conclusion.....</b>	<b>88</b>
<b>7</b>	<b>Bibliographie.....</b>	<b>88</b>

## Liste des figures

<i>Figure 1</i>	<i>Carte de France représentant les centres hospitaliers universitaires ayant répondu au questionnaire.....</i>	<i>62</i>
<i>Figure 2</i>	<i>Nombre de lambeaux libres effectués par an.....</i>	<i>63</i>
<i>Figure 3</i>	<i>: Délai de la prise en charge.....</i>	<i>64</i>
<i>Figure 4</i>	<i>Bilan pré opératoire.....</i>	<i>65</i>
<i>Figure 5</i>	<i>: Seuil transfusionnel.....</i>	<i>68</i>
<i>Figure 6</i>	<i>: Cartographie des pays ayant participé au questionnaire.....</i>	<i>69</i>
<i>Figure 7</i>	<i>: Nombre de lambeaux libres par an.....</i>	<i>69</i>
<i>Figure 8</i>	<i>: Délai (international).....</i>	<i>70</i>
<i>Figure 9</i>	<i>: Bilan pré opératoire (international).....</i>	<i>71</i>
<i>Figure 10</i>	<i>: Seuil transfusionnel (international).....</i>	<i>74</i>

## Liste des annexes

Annexe n°1 – Tableau des recommandations

Annexe n°2 – Fiche récapitulative reconstruction de membre inférieur



# 1 Introduction

## 1.1 Pertes de substances en traumatologie aiguë

Les traumatismes sont les causes les plus fréquentes de pertes de substances aiguës des membres inférieurs, elles représentent à elles seules 5,4% des consultations d'urgences (1). De plus le traumatisme reste la première étiologie de reconstruction microchirurgicale des membres inférieurs (2). Elles regroupent un ensemble de situations hétérogènes pour lesquelles le chirurgien plasticien est sollicité.

Notre intervention peut se faire en urgence dans certains cas : exposition d'un pontage vasculaire ou d'une articulation ouverte. Dans le reste des situations, la couverture cutanée peut être différée. Si seules les parties molles sont touchées, les techniques de cicatrisation dirigée, de suture ou de greffe de peau mince sont souvent suffisantes. En revanche, pour les pertes de substance plus complexes, comme les expositions osseuses, articulaires, de matériel d'ostéosynthèse ou prothétique, ou bien lors de traumatismes sévères occasionnant des fractures ouvertes complexes, les lambeaux sont alors privilégiés.

Les lambeaux sont des structures tissulaires qui conservent leur vascularisation via un pédicule contrairement aux greffes dont la survie est liée à la vitalité de la zone receveuse.

La prise en charge reconstructrice vise à restaurer l'intégrité anatomique et fonctionnelle des membres inférieurs affectés par des traumatismes, offrant ainsi aux patients une meilleure qualité de vie (3).

## 1.2 Place du lambeau libre dans l'arsenal thérapeutique

Lorsqu'il s'agit de traiter des pertes de substance, il est courant de suivre une approche progressive en commençant par des méthodes simples telles que la cicatrisation dirigée ou la suture simple, avant de passer à des techniques plus complexes telles que la greffe de peau ou le lambeau.

Historiquement, les lambeaux locaux étaient privilégiés lorsqu'ils étaient possibles techniquement, avant de passer à la reconstruction par lambeau libre en cas de pertes de substance importantes ou nécessitant une reconstruction pluritissulaire. Cependant, l'avancée des techniques chirurgicales, telles que les lambeaux perforants pédiculés, les lambeaux libres extra-fins et la super-microchirurgie, a bouleversé cette hiérarchie de reconstruction. La décision de recourir à une reconstruction microchirurgicale doit être prise en tenant compte des caractéristiques du patient et en discutant avec lui des modalités opératoires, bénéfiques et inconvénients de chaque technique.

Les équipes de chirurgie plastique ont acquis une grande maîtrise technique et anatomique de la reconstruction microchirurgicale. Malgré cela, dans le contexte de la microchirurgie des membres traumatisés, un taux d'échec de la reconstruction microchirurgicale allant jusqu'à 10% persiste (4), ce qui incite les professionnels à identifier les facteurs influençant ces échecs.

Les pratiques et protocoles des services de microchirurgie varient considérablement. Ainsi, nous avons voulu dresser un état des lieux des pratiques encadrant les lambeaux libres dans la reconstruction de membre après un traumatisme aigu, en France et à l'international.

L'objectif de notre travail est de faire la part des choses entre les habitudes empiriques et les avancées scientifiques actuelles, afin de proposer un protocole éclairé pour la gestion de la période péri opératoire.

## **2 Matériel et méthodes**

### **2.1 Justificatif et établissement du questionnaire**

Nous souhaitons évaluer la prise en charge péri opératoire des lambeaux libres dans le cadre de la reconstruction de membre dans un contexte de traumatisme aigu. Bien que ce sujet ait déjà été étudié dans le domaine de la reconstruction mammaire et cervico-faciale (5), cette évaluation n'avait pas été réalisée dans notre spécialité.

En effet, la reconstruction de membre présente un taux de complication plus élevé que dans les autres domaines de la chirurgie reconstructrice du sein et de l'ORL. Comme le présente Khouri dans sa série avec un taux d'échec de 8% dans la reconstruction de membre contre 3% pour les autres domaines (6). Cela s'explique en partie par les particularités anatomiques propres aux membres, telles que la présence de valvules au niveau des veines, qui peuvent entraîner un retour veineux diminué et augmenter le risque de thrombose. De plus, l'athérosclérose, qui est plus fréquente au niveau des membres, peut également compliquer la circulation sanguine et la cicatrisation.

Les populations concernées dans la reconstruction mammaire sont celles des interventions programmées, souvent après radiothérapie ou hormonothérapie, tandis que la chirurgie cervico-faciale est réalisée dans un but carcinologique et concerne une population différente, caractérisée par la dénutrition, l'alcool-tabagisme, etc. En revanche, la reconstruction des membres fait face à une population plus diverse, ce qui rend les cas plus variés en termes de besoins et de défis à relever.

Nous avons entrepris un travail de recensement des facteurs pré, per et post-opératoires pertinents à évaluer, pour lesquels nous pouvons agir. Nous avons ensuite effectué une revue de la littérature pour élaborer un questionnaire.

Le questionnaire a été effectué sur l'application Web : Google Forms®.

La rédaction du questionnaire a été faite de manière à avoir des questions les plus claires possibles avec un nombre de choix limités. Nous avons laissé l'option « Autres » permettant une réponse libre sur certaines questions où nous voulions approfondir la réponse des participants sur des points tels que la posologie d'un médicament utilisé, le nom d'une molécule, etc.

Après validation du questionnaire par deux chirurgiens séniors de notre service, le questionnaire a été envoyé à deux autres centres hospitalo-universitaire pour recueillir leurs commentaires avant une diffusion nationale.

Nous avons ensuite traduit notre questionnaire en anglais pour le diffuser à l'international.

## 2.2 Diffusion du questionnaire

L'objectif principal de notre diffusion était d'arriver à recueillir les habitudes péri opératoires de l'ensemble des centres effectuant des reconstructions microchirurgicales des membres inférieurs pour avoir une vision la plus large possible de ces pratiques en France et secondairement à l'international. Pour cela nous avons utilisé plusieurs méthodes pour diffuser le questionnaire aux différents centres concernés en France :

- Prise de contact avec les secrétariats des différents services pour partager via un mail la nature de notre démarche avec le lien du questionnaire.
- Mise en relation directe avec des chirurgiens via des contacts effectués en congrès, lors de passage en stage hors-subdivision, etc.
- Relais du questionnaire via des réseaux sociaux professionnels type LinkedIn®.

En ce qui concerne le partage du questionnaire à l'international :

- Utilisation des adresses mails récupérées dans les articles publiés pour solliciter les auteurs.
- Relais du questionnaire via des réseaux sociaux type LinkedIn® après recherche des noms et prénoms des chirurgiens via les sites des hôpitaux pratiquant la reconstruction de membre.
- Partage du questionnaire sur des groupes de microchirurgie tel que International Microsurgery Club sur le réseau social Facebook®.
- Mise en relation directe avec des chirurgiens via des contacts effectués en congrès, lors de passage en stage hors-subdivision, visite d'autres services de chirurgie plastique etc.
- Sollicitation d'associations internationales de chirurgie plastique, esthétique et reconstructrice telle que l'International Society of Aesthetic Plastic Surgery (ISAPS).

## 2.3 Revue de littérature

Nous avons effectué une revue de la littérature systématique dans la base de données Pubmed qui sera détaillée partie par partie pour plus de clarté : termes recherchés et diagramme de flux. La revue de littérature suit les recommandations PRISMA et a été enregistrée dans le registre PROSPERO.

Les articles ont été classés et sélectionnés en examinant leurs titres et résumés, ainsi que les corps des manuscrits, si nécessaire. La recherche a été limitée à la langue anglaise et française. Les publications ont été incluses dans la revue si elles étaient liées à la reconstruction microchirurgicale de membre inférieur après traumatisme.

Dans certains cas particuliers où la littérature était inexistante pour la reconstruction de membre, nous avons élargi l'inclusion des articles à la reconstruction microchirurgicale dans son ensemble et aux études animales. Les publications ont été exclues si elles n'étaient pas publiées sous la forme d'un article complet dans une revue avec comité de lecture (c'est-à-dire des commentaires, des lettres) ou si elles ne contenaient pas de données originales (c'est-à-dire des articles de revue).

## 2.4 Synthèse du questionnaire

Nous allons vous exposer sous forme de liste les items du questionnaire. Chaque question sera détaillée et approfondie dans la revue de littérature.

Les questions avec les réponses seront disponibles en annexe.

- 1) Afin de ne pas vous solliciter plusieurs fois, veuillez nous indiquer votre nom et prénom :
- 2) Quelle est votre fonction dans votre service ?
- 3) Depuis combien d'année pratiquez-vous la microchirurgie ? (date de votre premier geste en tant qu'opérateur principal)
- 4) Pour faire votre connaissance, combien de lambeaux libres effectuez-vous par an ?
- 5) A quelle occasion validez-vous l'indication du lambeau libre ?
- 6) Si vous avez le choix, quel type de lambeau libre privilégiez-vous pour votre reconstruction microchirurgicale (PDS membre inférieur) ?
- 7) Quel bilan d'imagerie faites-vous pour préparer l'intervention ? (zone donneuse)
- 8) Quel bilan d'imagerie faites-vous pour préparer l'intervention ? (zone receveuse)
- 9) Dans votre centre, existe-t-il une filière ortho plastique clairement définie (plasticien référent / orthopédiste référent / staff dédié) :
- 10) Dans le cadre d'une filière ortho-plastique et devant une fracture ouverte Cauchoux III prise en charge à J0, quel type d'ostéosynthèse est effectuée préférentiellement par les orthopédistes de votre centre ?
- 11) En ce qui concerne la reconstruction de membre, quels sont vos délais pour la prise en charge de la perte de substance ?
- 12) En ce qui concerne la reconstruction de membre, dans le cas d'une reconstruction différée (> 15 jours) quelle est votre prise en charge de la perte de substance ?

- 13) Avant l'intervention, réalisez-vous un bilan systématique de l'état nutritionnel du patient ? (albumine/préalbumine pré-opératoire +/- prise en charge)
- 14) Avant l'intervention, effectuez-vous une évaluation psychologique systématique du patient ?
- 15) Avant l'intervention, demandez-vous systématiquement une NFS pré-opératoire ?
- 16) Avant l'intervention, recherchez-vous un contrôle strict de la glycémie ? (chez un patient diabétique)
- 17) Réalisez-vous de manière systématique d'un bloc anesthésique loco-régional du site receveur ?
- 18) Pour vous, quel est l'intérêt principal d'un bloc anesthésique loco-régional du site receveur ?
- 19) Quelle stratégie privilégiez-vous pour la réalisation des anastomoses microchirurgicales? (une ou plusieurs réponses possibles)
- 20) En présence de 3 axes perméables, quelle stratégie d'anastomose artérielle privilégiez-vous ?
- 21) En présence de 2 axes perméables, quelle stratégie d'anastomose artérielle privilégiez-vous ?
- 22) Si vous avez choisi de faire un lambeau libre perforant, comment évaluez-vous l'angiosome en peropératoire ?
- 23) Durant l'intervention, quelle est votre attitude en face d'un vasospasme ?
- 24) Durant l'intervention, quelle est votre attitude durant le temps d'ischémie froide ?
- 25) Si vous avez mis un garrot pneumatique au niveau du membre opéré, que faites-vous au moment des micro-anastomoses ?
- 26) Durant l'intervention, rincez-vous systématiquement le lambeau au sérum hépariné avant les anastomoses ? (molécule/posologie dans autre)
- 27) Durant l'intervention, quel dispositif utilisez-vous pour les micro-anastomoses de la veine ?
- 28) Durant l'intervention, administrez-vous une antibioprophylaxie systématiquement en dehors d'un contexte septique ? (molécule/posologie dans autre)
- 29) Durant l'intervention, lors de quelle séquence procédez-vous à l'administration d'une anticoagulation curative ? (molécule/posologie dans autre)
- 30) Durant l'intervention, lors du clampage des vaisseaux demandez-vous l'administration d'un bolus d'un anti-agrégant plaquettaire ?
- 31) En présence de saignement, contre-indiquez-vous l'administration d'acide tranexamique (EXACYL®) ?
- 32) Après l'intervention, effectuez-vous un réchauffement du lambeau ?
- 33) Après l'intervention, instaurez-vous une anticoagulation en lien avec le geste microchirurgical en lui-même? (molécule/posologie et délai dans autre)
- 34) Quelle est votre attitude face à une thrombose artérielle de votre pédicule ?
- 35) Après l'intervention, dans le cadre de la prévention des maladies thromboemboliques, dans quel délai autorisez-vous l'appui ? (hors contre-indication)
- 36) Après l'intervention, quels sont vos critères de transfusion dans les 48 premières heures chez un patient n'ayant pas de comorbidités cardiovasculaire ?
- 37) Après l'intervention, quel est votre protocole de transfusion ?
- 38) Concernant la surveillance post-opératoire du lambeau, où dirigez-vous le patient en fin de bloc opératoire pour sa première nuit ?
- 39) Quel type de surveillance du lambeau, en plus de celle clinique, effectuez-vous ? (une ou plusieurs réponses possibles)
- 40) Lors des premières 24 heures de surveillance, quel est votre rythme de surveillance ?
- 41) Lors des premières 24 heures de surveillance, qui est chargé de surveiller le lambeau ?

### 3 Résultats

#### 3.1 Revue de la littérature

##### 3.1.1 Prise en charge orthoplastique

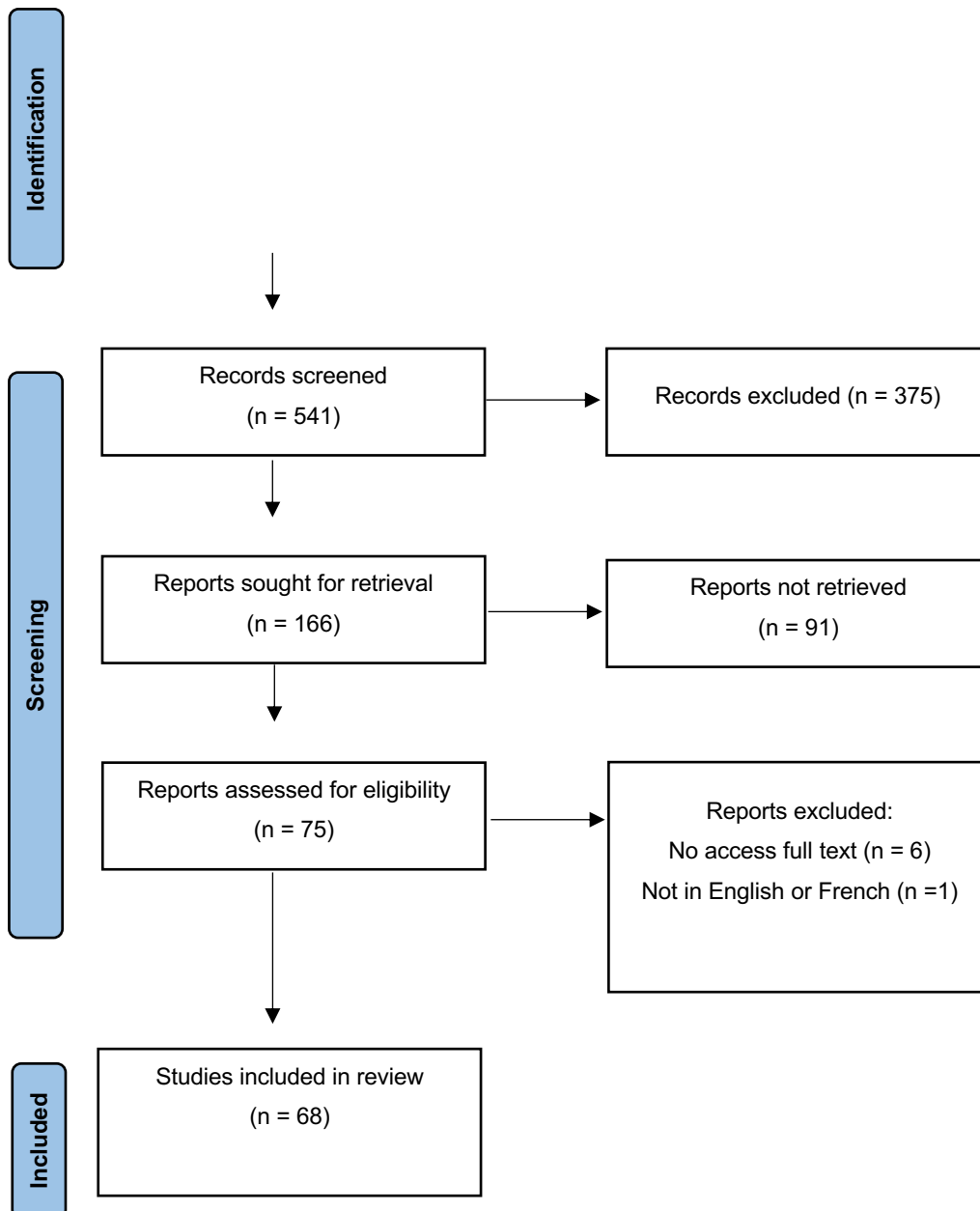
La partie « Prise en charge orthoplastique » du questionnaire comprenant les différentes notions des questions n° 4 – 5 – 8 – 9 – 10 – 11 seront abordées point par point :

- 1) Indication et filière orthoplastique
- 2) Prise en charge fracture ouverte Cauchoix III par le chirurgien orthopédiste
- 3) Délai de la couverture
- 4) Pansement
- 5) Type de lambeau

Nous avons recherché dans la base de donnée PubMed les articles publiés depuis le début de la base de données jusqu'à 2023. Les différents mots-clés utilisés étaient : « microsurgery » OR « free flap » OR « free tissue transfer » OR « lower limb » OR « lower extremity » ont été associés successivement avec les différentes notions vues précédemment : « orthoplastic », « indication », « open fracture », « external fixation », « intramedull\* », « dress\* », « wound care », « delay », « timing », « musculocut\* », « fasciocutaneous ».

#### Identification of studies via databases and registers

Records identified from\*:  
PubMed (n = 541)



### 3.1.1.1 Indication et filière orthoplastique

La prise en charge d'un patient traumatisé aux urgences peut impliquer la collaboration de divers spécialistes, y compris des urgentistes et des chirurgiens de différentes spécialités. Cependant, le rôle spécifique du chirurgien plasticien dans cette prise en charge n'est pas toujours bien défini. La décision de procéder à une reconstruction après un traumatisme doit être prise avec prudence. Le chirurgien doit opter pour une stratégie thérapeutique qui réduit les risques pour le patient et qui permet une seconde intervention si nécessaire.

Nous nous sommes interrogés sur le contexte dans lequel la décision de procéder à une reconstruction est prise. Cette décision est-elle prise en présence de collègues partageant leur expérience et leur

expertise lors de cette décision ? Se fait-elle en concertation avec l'équipe d'orthopédie pour une meilleure compréhension mutuelle des enjeux des deux équipes ?

Ce moment n'a pas encore été étudié dans la littérature de la manière dont il est présenté dans notre questionnaire. Cependant, la prise en charge conjointe avec nos collègues orthopédistes a fait l'objet de plusieurs études dans le cadre d'une prise en charge pluridisciplinaire ou « filière orthoplastique ». Boriani et al (7), a mené une étude dans trois pays : Italie, Angleterre et Pakistan et a montré que l'inclusion d'un plasticien dans la prise en charge réduisait le nombre de complications telles que les infections, les réinterventions et la durée d'hospitalisation. Les résultats fonctionnels étaient également améliorés, avec une consolidation osseuse plus rapide, une reprise de l'appui plus rapide ainsi qu'une meilleure récupération fonctionnelle à trois, six et 12 mois ( $p < 0,0001$ ).

Ces observations sont aussi rapportées par une équipe américaine (8), qui a évalué 330 cas de reconstructions par lambeaux dont 135 libres comparant la prise en charge globale avec ou sans chirurgien plasticien. Le taux d'échec de lambeau est diminué de 60% ( $p = 0,02$ ) lorsque l'intervention est effectuée avec un microchirurgien. Trickett et al (9), ont analysé les recommandations britanniques de prise en charge conjointe entre chirurgiens plasticiens et orthopédistes des fractures ouvertes des membres inférieurs. Ils observent que l'intervention d'un chirurgien plasticien lors de la prise initiale par rapport à un transfert secondaire du patient dans un centre où la filière orthoplastique est présente diminue le nombre total d'intervention à 1 mois et 1 an ( $p = 0,004$  et  $p = 0,009$ ).

Une seconde étude britannique menée par Townley (10) a comparé la prise en charge des traumatisés des membres inférieurs dans le Sud-Ouest de l'Angleterre en comparant deux approches différentes: une prise en charge primaire avec la présence d'un chirurgien plasticien sur place et une prise en charge secondaire sans cette expertise. Les résultats ont montré que la prise en charge primaire permettait une cicatrisation finale d'au moins une semaine plus rapide par rapport à une prise en charge secondaire. Cette amélioration est due à plusieurs facteurs, notamment l'intervention d'un chirurgien plasticien qui permet une gestion des parties molles souvent sous-évaluée, ainsi qu'une réflexion sur la gestion future d'une couverture au moment du parage initial. En outre, cette prise en charge conjointe n'est souvent possible que dans les hôpitaux de type CHU ou trauma center drainant un important volume de traumatisés du membre inférieur, créant ainsi des centres d'expertise.

**Nous recommandons donc de transférer les patients ayant des fractures ouvertes du membre inférieur nécessitant une reconstruction vers des centres disposant de chirurgiens plasticiens. De plus, il est recommandé de mettre en place une filière pluridisciplinaire entre les spécialités de chirurgie plastique et de chirurgie orthopédique afin de réduire le nombre d'interventions et la durée de séjour, ainsi que d'optimiser les chances de récupération des patients victimes**



**d'accidents. Un travail en réseau ortho plastique doit être développé et permettre aux centres périphériques de contacter un centre de compétence dans l'intérêt du patient.**

### *3.1.1.2 Prise en charge d'une fracture ouverte Cauchoix III*

L'ostéosynthèse de la fracture est essentielle avant le temps de couverture de la perte de substance. Les chirurgiens orthopédistes décident de la méthode d'ostéosynthèse à utiliser en fonction des caractéristiques de la fracture, de sa localisation et de la gestion des parties molles. L'enclouage centro-médullaire (ECM) peut perturber le flux sanguin intra-médullaire et augmenter le risque de propagation de l'infection dans le canal médullaire. Une perturbation supplémentaire de l'approvisionnement sanguin peut avoir une importance critique lorsqu'il est nécessaire d'envisager la réalisation d'un lambeau libre en raison de dommages importants aux tissus mous. En revanche, la fixation externe (FE) permet une fixation stable avec un minimum de dévitalisation des tissus mous ou de perturbation osseuse. Malgré cela, les tiges de fixation peuvent entraver la réalisation de micro-anastomoses ou la conformation du lambeau pour couvrir la perte de substance.

Le mode d'ostéosynthèse est conditionné par le type d'ouverture et son aspect après le parage. S'il est communément admis que les fractures Gustilo I et II (voire IIIA) peuvent être traitées comme des fractures fermées, donc par ostéosynthèse interne, la prise en charge pour les fractures Cauchoix III ou Gustilo IIIB est radicalement différente. Elle va dépendre pour beaucoup de « l'environnement technique » disponible mais aussi de choix d'école. Ainsi, certains auteurs ont proposé avec succès un traitement « tout-en-un-temps » associant une couverture par lambeau libre, une ostéosynthèse interne par enclouage. Cependant, cette prise en charge impose des contraintes logistiques importantes et des compétences spécialisées qui ne peuvent pas être transposées dans tous les centres. La fixation externe associée au parage fait consensus dans les situations où l'ostéosynthèse interne n'est pas applicable. L'utilisation du fixateur externe doit respecter des principes fondamentaux : fiches de gros diamètres, proches du foyer de fracture, et positionnées en tenant compte de la planification d'un futur lambeau (11).

La littérature est limitée quant à l'impact de chaque méthode d'ostéosynthèse sur le résultat d'une reconstruction microchirurgicale.

D'après une étude menée par Rohde (12) sur 40 reconstructions microchirurgicales, il n'y a pas de différences significatives entre l'utilisation d'un fixateur externe ou d'un enclouage centromédullaire en ce qui concerne le taux d'échec des lambeaux libres ou de reprises chirurgicales. Le délai moyen

de prise en charge pour couverture par lambeau était de 11,6 jours pour l'enclouage centromédullaire et 17,4 jours pour le fixateur externe. Cette constatation est également faite par Trabulsky et al (13) sur une série de 35 lambeaux libres, avec un délai de consolidation osseuse similaire pour les deux techniques d'ostéosynthèse. Alors qu'une revue menée par Webb et al (14) sur 156 patients ayant subi une fracture ouverte du tibia montre que le taux d'infection et de pseudarthrose sont significativement plus élevés dans le groupe fixateur externe que dans le groupe enclouage centromédullaire ( $p < 0,05$ ) lors de l'analyse en sous-groupes des patients ayant eu une reconstruction microchirurgicale.

Le consensus dans la littérature est incertain quant à l'efficacité d'une technique par rapport à l'autre. Une étude rétrospective suédoise (15) de 1998 à 2010 portant sur 3777 patients a révélé que le risque d'amputation était six fois plus élevé lorsque la fracture était stabilisée par fixateur externe plutôt que par clou ( $p < 0,001$ ). Cependant, deux méta-analyses récentes datant de 2017 et 2023 n'ont pas trouvé de différences significatives dans les taux d'amputation ou de pseudarthrose septique entre les deux techniques. Néanmoins, certaines tendances semblent favoriser l'enclouage centromédullaire. Cette technique semble également mieux acceptée par les patients lors de leur projet de soins, permettant une mobilisation et un appui plus précoces, bien qu'elle n'ait pas été évaluée à l'aide de scores validés pour son impact fonctionnel.

**La technique privilégiée d'ostéosynthèse de la fracture semble être l'ostéosynthèse interne mais celle-ci dépend du délai par rapport à l'accident, du type de fracture ainsi que des habitudes de service, d'où l'intérêt d'une discussion au cas par cas au sein d'une filière orthoplastique établie comme vu précédemment.**

### *3.1.1.3 Pansement*

En fonction de la taille de la perte de substance causée par le traumatisme, une stratégie de pansement appropriée sera mise en place. Le but est de créer un environnement favorable à la cicatrisation et de maintenir une hygiène adéquate jusqu'à la couverture par un lambeau libre. La stratégie de pansement est divisée en deux catégories : les pansements classiques, tels que les tulles gras ou les pansements à base d'alginate de calcium et le traitement par pression négative (TPN). Le choix entre les deux catégories dépend des pratiques du chirurgien et de son équipe. En général, les pansements gras sont préférés pour une perte de substance détergée et propre et les pansements à base d'alginate de calcium sont utilisés lors de saignements, des suintements ou pour une détersion de la fibrine.

La TPN est un dispositif connecté à une pompe qui permet de créer une dépression au niveau de la perte de substance. Il a plusieurs propriétés, notamment l'isolement de la zone blessée pour éviter les contaminations extérieures, l'augmentation de la circulation sanguine pour une meilleure oxygénation et vascularisation du tissu de granulation, la réduction de l'œdème dû au traumatisme et une bonne élimination des débris tissulaires.

Une équipe de Singapour (16) a mené une étude sur 69 cas de reconstructions microchirurgicales des membres inférieurs et a constaté une diminution significative du taux d'infection osseuse chronique dans le groupe ayant utilisé la TPN ( $p=0,03$ ). Cependant, le taux d'échec de lambeau libre était similaire dans les deux groupes. Liu et al (17) ont examiné 105 dossiers de patients ayant subi un traumatisme nécessitant un lambeau libre. Leur analyse a révélé une diminution significative du nombre de réinterventions et de thromboses vasculaires ( $p < 0,001$ ) entre les groupes TPN et les pansements conventionnels, mais sans différence significative dans le taux d'échec du lambeau libre. Patterson et al (18), ont évalué de manière rétrospective sur 88 patients l'utilisation de la TPN sur la reconstruction microchirurgicale. Le groupe ayant utilisé la TPN dans l'attente de la couverture n'a pas de différence significative avec ceux ayant reçu des pansements classiques concernant le taux d'échec de lambeau, d'infection ou de complications.

Une étude menée en Angleterre (19) a examiné 460 cas de fractures ouvertes des membres inférieurs traitées avec des pansements TPN ou classiques en se basant sur des critères fonctionnels un an après le traumatisme. Leur critère principal d'évaluation, Disability Rating Index, était similaire quelle que soit la méthode de pansement utilisée un an après.

**Même si la littérature n'est pas unanime, nous recommandons la mise en place d'un pansement par TPN, en dehors des contre-indications de ce dispositif, dans l'attente d'une couverture de la perte de substance.**

**Il est important de souligner que le délai de couverture est plus déterminant que le choix du type de pansement dans la reconstruction du membre inférieur.**

#### *3.1.1.4 Délai*

Le délai dans lequel est effectuée une reconstruction par lambeau libre va être étudié en deux parties. La première sur l'impact sur les suites chirurgicales (échec, reprise au bloc opératoire etc) et une seconde sur les suites du traumatisme (infection, consolidation osseuse, conséquence fonctionnelle etc).

Des études ont été menées pour examiner les modifications des tissus se produisant dans les jours suivant un traumatisme afin de mieux comprendre la reconstruction future. Nous souhaitons rappeler les travaux de Godina (20), qui a été un précurseur dans ce domaine. L'absence d'œdème et de fibrose facilite la dissection des vaisseaux receveurs. Cependant, un œdème secondaire peut survenir dans les tissus lésés et sains adjacents, en particulier après une immobilisation fracturaire instable ou un parage insuffisant. Cette zone peut s'étendre à distance de la plaie et rendre les vaisseaux sanguins plus fragiles, augmentant ainsi le risque d'échec de transfert micro-anastomosé. Godina a constaté que ces lésions de fibrose pouvaient s'étendre à plus de 10 cm de la plaie. En outre, la paroi des veines commitantes peut être modifiée, ce qui rend leur calibre trop étroit pour permettre le drainage nécessaire à un lambeau de grande taille. Godina retrouvait également des phénomènes de spasme artériel de longue durée lorsque l'artère est entourée de fibrose.

Pour Godina, à la suite de ses travaux, le délai limite serait de 72 heures avec une nette diminution du taux d'échec de lambeau libre et du nombre de complications infectieuses. Ensuite, d'autres études importantes ont retrouvé un délai limite à cinq jours pour Byrd et al (21), et jusqu'à sept jours pour Yaremchuk et al (22).

Suites à ces observations de nombreuses études ont été effectuées pour clarifier le délai dans lequel cette chirurgie doit être faite en prenant en compte l'apparition de nouvelles thérapeutiques : les pansements par TPN, de nouveaux antibiotiques, l'utilisation de ciment imprégné d'antibiotique ainsi que l'amélioration de la fixation orthopédique. Ces études essaient donc de changer le paradigme d'une reconstruction urgente et recherchent dans quelle mesure cette chirurgie reconstructrice peut être différée. Une équipe de Besançon (23) a examiné 89 dossiers de reconstruction de membres inférieurs et a comparé les résultats des reconstructions en urgence, effectuées dans les heures suivant le traumatisme, avec ceux des reconstructions différées. Leurs résultats ont montré une diminution du taux d'ostéite lorsque les reconstructions sont effectuées en urgence ( $p=5,25^{-7}$ ). Hill et al (24) ont analysé rétrospectivement 60 cas de reconstruction microchirurgicale, répartis en trois groupes : < 30 jours, entre 30 et 90 jours et >90 jours. Aucune différence statistiquement significative n'a été observée entre les intervalles de reconstruction en ce qui concerne la réintervention, la thrombose du pédicule vasculaire et les complications chirurgicales toutes causes confondues (thrombose du pédicule vasculaire, infection, hématome, saignement, nécrose nécessitant un débridement). Une étude chinoise (25) a examiné 394 patients afin de comparer les résultats de la reconstruction en fonction du nombre d'interventions préalables à la couverture : « une » intervention est considérée comme précoce et « deux interventions ou plus » considérées comme tardives sans durée chiffrée définie. Les

patients ayant subi une intervention précoce ont présenté un taux de complications plus faible, notamment de nécrose totale du lambeau ( $p=0,007$ ), une durée d'hospitalisation 1,7 fois plus courte et un meilleur résultat fonctionnel à 24 mois ( $p<0,0001$ ). Lee et al (26) ont étudié 358 cas de reconstructions microchirurgicales répartis en trois groupes selon le délai de réalisation de l'intervention :  $\leq 3$  jours, 4-9 jours et  $> 9$  jours. Les lambeaux libres réalisés avant 10 jours (dans les deux premiers groupes) ont présenté un risque d'échec complet ( $p=0,025$ ) et de complications majeures ( $p=0,002$ ) presque trois fois inférieur à celui des reconstructions réalisées à partir du 10<sup>e</sup> jour. Une étude menée en Corée (27) a étudié 46 cas de fractures ouvertes traitées par lambeau libre et a cherché à déterminer les seuils à partir desquels les complications augmentent. Les résultats ont montré que la limite pour le succès des lambeaux était de 33 jours, avec une aire sous la courbe de 0,65 ( $p=0,04$ ), la révision des anastomoses à 10 jours et les complications osseuses à 90 jours. Une autre étude menée par Starnes-Roubaud et al (28) a analysé 51 dossiers et a divisé les groupes en fonction de la reconstruction effectuée avant ou après 15 jours. Ils n'ont pas trouvé de différences significatives en termes de taux d'échec, d'ostéomyélite ou de pseudarthrose.

Malgré une littérature abondante sur ce sujet, il n'y a pas de consensus sur ce délai de couverture des fractures ouvertes du membre inférieur. L'amélioration des thérapeutiques, le changement des techniques de reconstructions avec une augmentation d'utilisation des lambeaux fascio-cutanés par rapport aux lambeaux musculaires rendent la comparaison des études récentes difficiles avec celles plus anciennes qui ont posé les paradigmes de la reconstruction.

**Nous recommandons donc ce qui est admis par la majorité des chirurgiens, une reconstruction dans les meilleurs délais soit de sept à 10 jours suivant le traumatisme. Tout en gardant à l'esprit que ce délai peut être allongé selon les possibilités d'organisation et d'accès au bloc opératoire sans pour autant augmenter inconsidérément le risque de complications.**

**Nous rappelons qu'il faut bien évidemment prendre en compte l'état général du patient, ainsi que les traumatismes associés à des brûlures, des tissus très souillés ou infectés nécessitant des parages itératifs avant d'envisager une reconstruction.**

#### *3.1.1.5 Type de lambeau*

Le choix du moyen de couverture est déterminé par la taille de la perte de substance, le type de tissu endommagé, la localisation et l'état vasculaire du membre traumatisé.

Les lambeaux musculaires sont généralement un bon choix pour combler un espace mort grâce à leur épaisseur. Ils ont aussi la propriété, par leur grande richesse capillaire d'apporter une vascularisation locale favorable à la cicatrisation, mais aussi de permettre une bonne délivrance locale du traitement antibiotique.

Les lambeaux fascio-cutanés et cutanés sont quant à eux d'excellents moyens d'apporter un resurfaçage adapté sans apporter d'épaisseur excessive. Ils possèdent également une riche vascularisation qui les rend aussi efficaces que les lambeaux musculaires (29).

Depuis la dernière décennie, l'avènement des lambeaux perforants a modifié l'éventail thérapeutique à disposition, notamment par la faible morbidité du site donneur ainsi que l'épargne des principaux axes vasculaires de la zone donneuse. Néanmoins, ce dernier type de lambeau a le désavantage de nécessiter une évaluation pré-opératoire de sa vascularisation qui varie selon les individus.

Une équipe américaine menée par Cho et al (29), a effectué une revue de dossier multicentrique et prospective de 518 cas de reconstructions microchirurgicales de membre inférieur suite à un traumatisme avec 211 lambeaux fascio-cutanés et 307 musculaires. Les résultats de la comparaison de ces deux groupes, ne montrent pas de différences en termes de thrombose, sauvetage de membre, pseudarthrose et récupération fonctionnelle. Cependant, le temps de dissection de lambeau est plus long pour les lambeaux fascio-cutanés ( $p < 0,02$ ) et la perte sanguine intra-opératoire est plus importante lorsque la reconstruction se fait par lambeaux musculaires ( $p < 0,01$ ). Une autre étude américaine (30) a analysé des critères orthopédiques de reconstruction par lambeau musculaire ou fascio-cutané chez 121 patients. Entre ces deux groupes, ils ne retrouvent pas de différence sur le temps de consolidation osseuse, cependant, sans analyse statistique, ils décrivent une diminution du temps de mise en appui dans le groupe fascio-cutané. Une équipe australienne (31) a revu 105 dossiers de reconstruction de membre inférieur par lambeaux libres. Ils ont divisé la population en deux groupes, ceux ayant eu un lambeau fascio-cutané ( $n = 57$ ) et ceux avec un lambeau musculaire ( $n = 48$ ). Leurs résultats montrent des échecs exclusivement dans le groupe musculaire et un taux d'infection post-opératoire ( $p < 0,003$ ) et de réintervention ( $p < 0,002$ ) plus élevé aussi dans ce groupe.

Seyidova et al (32) ont questionné des patients ayant été opérés d'une reconstruction de membre inférieur par lambeau musculaire ou fascio-cutané sur différents aspects cosmétiques. Sur les 47 patients ayant répondu à leur sollicitation, ils ne retrouvent pas de différence significative dans la satisfaction concernant l'épaisseur, la couleur et l'apparence générale du lambeau. Par contre concernant la texture, le lambeau fascio-cutané est significativement préféré au lambeau musculaire ( $p < 0,003$ ). Les auteurs ont également évalué la cicatrice de la zone donneuse et n'ont pas retrouvé

de différence de satisfaction entre les deux groupes. Il n'y pas mention de l'avis des patients interrogés sur la zone de prise de greffe de peau mince utilisée pour les lambeaux musculaires.

De nombreuses méta-analyses ont été effectuées, Kovar (33) et Dow (34) trouvent les groupes fascio-cutané et musculaire similaires concernant le taux d'échec de reconstruction, d'amputation et de reprise. Une méta-analyse récente de 2022 effectuée par Shimbo (35) sur 2711 lambeaux libres, pour respectivement 1584 lambeaux musculaires et 1127 lambeaux fascio-cutanés, fait le même constat. Cependant, le groupe lambeau musculaire a plus de complications du site donneur ( $p < 0,0001$ ) et des nécroses partielles du lambeau ( $p < 0,003$ ).

**Au vu des données de la littérature, nous recommandons de privilégier les reconstructions microchirurgicales de membre inférieur par lambeau fascio-cutané en premier lieu si les conditions le permettent. Le choix du lambeau musculaire doit être secondaire après évaluation de la possibilité de réaliser un lambeau cutané. Dans notre arbre décisionnel, ce type de lambeau est à présent réalisé en dernière intention.**

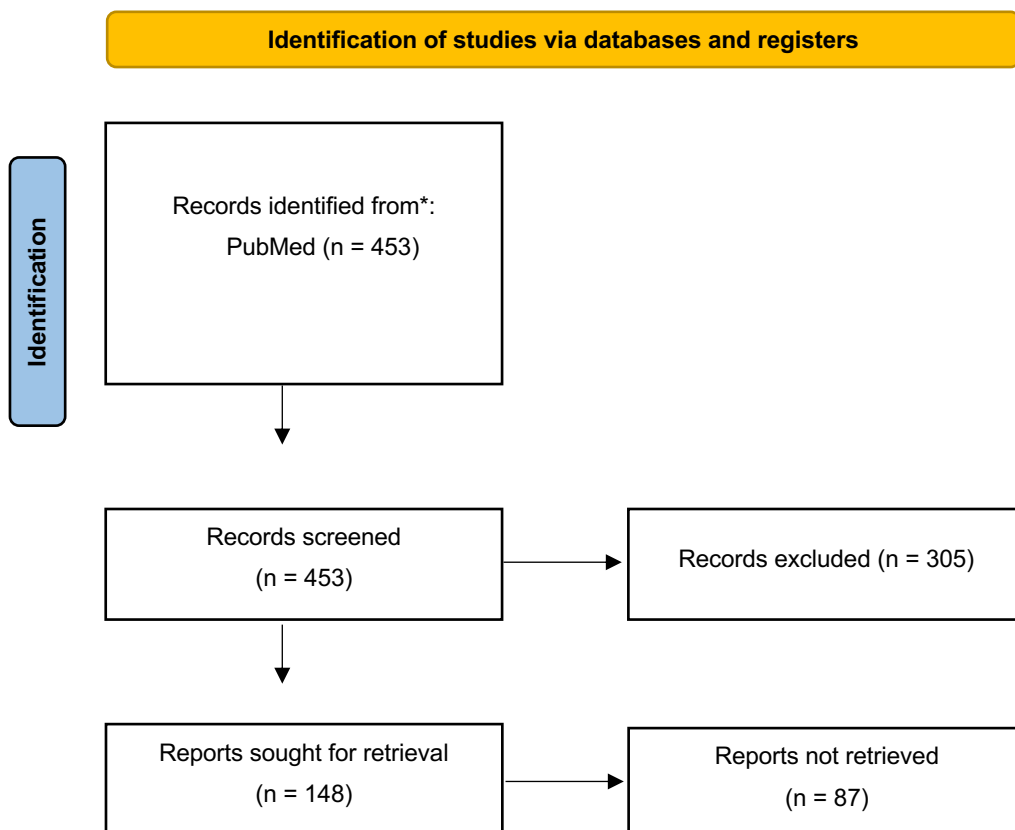
### 3.1.2 Pré-opératoire

La partie « Pré-opératoire » du questionnaire comprenant les différentes notions des questions n° 6 – 7 – 12 – 13 – 14 – 15 – 16 – 17 seront abordées point par point :

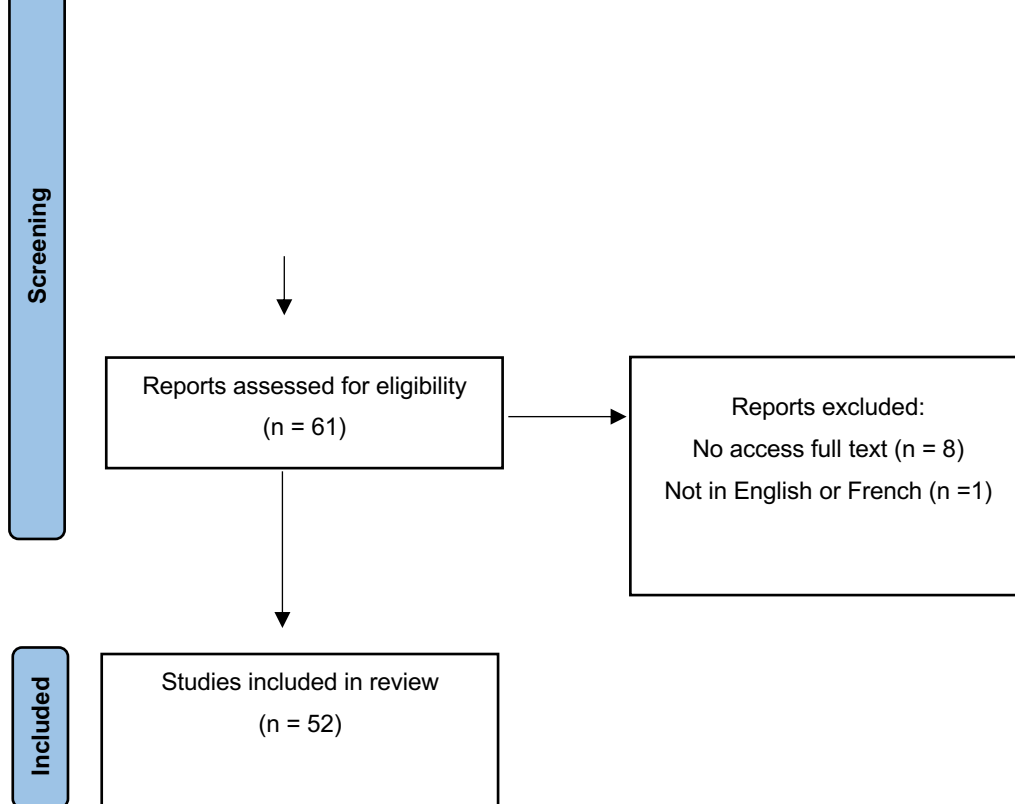
- 6) Imagerie
- 7) Nutrition
- 8) NFS
- 9) Psychologie
- 10) Glycémie
- 11) ALR

Nous avons recherché dans la base de données PubMed les articles publiés depuis le début de la base de données jusqu'à 2023. Les différents mots-clés utilisés : « microsurgery » OR « free flap » OR « free tissue transfer » OR « lower limb » OR « lower extremity » ont été associés successivement avec les différentes notions vues précédemment : « imag\* », « angiograph\* », « scanner », « doppler

», « anterolateral thigh », « SCIP », « latissimus dorsi », « nutrition\* », « albumin », « blood cell count », « anem\* », « psych\* », « glycemiae », « diabetic », « nerv\* bloc » , « anaesth\* ».







### 3.1.2.1 Imagerie

La reconstruction des plaies traumatiques des membres par lambeau libre est l'une des plus difficiles en microchirurgie, car elle présente le taux de complications le plus élevé, notamment la thrombose des micro-anastomoses. Par conséquent, il est important dans la planification préopératoire d'un lambeau microchirurgical, d'évaluer la vascularisation des vaisseaux receveurs, en effectuant une analyse approfondie de l'étendue de la lésion, des antécédents de maladies vasculaires et de l'état de perfusion du membre affecté. Cette évaluation préopératoire permet de mieux anticiper les problèmes vasculaires potentiels et d'optimiser les chances de succès de la reconstruction par lambeau.

Nous avons voulu déterminer quel bilan d'imagerie était requis et quel pouvait être son intérêt dans la planification d'une reconstruction microchirurgicale.

Une étude américaine (36) sur 48 lambeaux a voulu évaluer l'intérêt du bilan vasculaire avant l'intervention microchirurgicale. Ils effectuaient un bilan scanographique lors de l'absence d'un pouls pédieux ou rétro-malléolaire clinique confirmé par l'absence de pouls au doppler acoustique. Ils ne retrouvent pas de différence significative en termes d'échec de reconstruction. Cette tendance est aussi retrouvée par Carney et al (37). Ils ont revu 128 cas de reconstructions de membre inférieur, et l'absence de bilan d'imagerie des vaisseaux receveurs n'a pas de conséquence sur le taux d'échec ou de complications. Une étude brésilienne (38) a comparé en deux groupes 121 cas de lambeaux libres

en fonction de la réalisation ou non d'un angioscanner pré-opératoire. Le taux de complication per-opératoire et à sept jours est augmenté dans le groupe ayant eu un bilan vasculaire. Les auteurs commentent ce résultat en précisant que les patients du groupe pour lequel l'angioscanner avaient été effectué étaient des patients ayant eu des traumatismes plus sévères que l'autre groupe. Duymaz et al (39), ont analysé 76 cas de reconstructions microchirurgicales ayant eu un angioscanner. Sur cette population ils retrouvent dans 9,2% des cas une variation anatomique, 29% des cas une occlusion traumatique d'un axe artériel et dans 8% des cas une artériopathie des membres inférieurs. Sur les 22 patients ayant une occlusion traumatique, 64% avaient un examen clinique ou au moins un examen au doppler acoustique normal. Cette étude montre l'intérêt du bilan lésionnel avant une reconstruction. De plus, Sakakibara et al (40) ont évalué l'amélioration des reconstructions 3D des veines et des artères pour la planification de la reconstruction microchirurgicale. L'intérêt ajouté par la visualisation 3D serait de pouvoir évaluer la morphologie des veines superficielles pouvant avoir des varicosités ou bien de mieux comprendre l'anatomie remaniée du fait du traumatisme. Une étude suisse menée par Köhler (41), a comparé le bilan pré-opératoire par IRM au scanner. Leur conclusion est que l'IRM est une alternative au scanner dans l'évaluation pré-opératoire des vaisseaux du site receveur. Nous n'avons pas retrouvé d'articles concernant le doppler dans l'évaluation pré-opératoire.

Bien que certains articles datant de la fin des années 90 et début 2000 ne retrouvent pas de perte de chance si un angioscanner n'est pas effectué, **nous recommandons dans le bilan pré-opératoire une évaluation scanographique du site receveur**, en effet dépister les conséquences vasculaires du traumatisme ou bien les variations anatomiques est indispensable pour l'opérateur. De plus avec l'amélioration de la précision des nouveaux scanners ainsi que l'optimisation des reconstructions 3D, le chirurgien pourra préparer au mieux son intervention. Nous recommandons l'utilisation de l'échodoppler dans le cas où le patient présenterait des symptômes ou s'il est à risque d'artériopathie des membres inférieurs.

En ce qui concerne le bilan d'imagerie du site donneur, afin de limiter les axes de recherche qui peuvent être très étendus, nous avons voulu nous concentrer sur les trois lambeaux qui à nos yeux sont les plus pertinents dans la reconstruction de membre : le lambeau antéro-latéral de cuisse (ALT), le lambeau perforant issue de l'artère iliaque circonflexe superficielle (SCIP) et le lambeau de grand dorsal.

L'ALT qui a été décrit par Song (42) en 1984, est depuis une dizaine d'années devenu le lambeau de choix en reconstruction de membre inférieur. Ses principaux atouts sont un long pédicule, des vaisseaux de bon calibre et une morbidité très faible pour le site donneur. Guo et al (43), ont évalué

l'utilisation de l'écho-doppler dans la planification de l'intervention chez 28 patients. Dans 100% des cas, ils indiquent avoir trouvé une perforante principale par calcul du flux artériel et ils ont pu décrire son trajet. Leurs constatations pré-opératoires ont été confirmées en per-opératoire et ils ne déclarent aucun échec. Une étude américaine menée par Cohen et al (44), ont étudié les variations anatomiques des artères perforantes de l'ALT par un angioscanner chez 31 patients. Leurs résultats indiquent une bonne étude du trajet intramusculaire, septal ou septo-musculaire du pédicule ainsi que le diamètre des vaisseaux perforants. Dans leur série, ils concluent que le scanner est un bon outil pour la sélection du coté opératoire avec des critères tels que la dissection la plus facile avec l'étude du trajet ainsi que le calibre le plus élevé. Ribuffo et al (45), effectuent la même conclusion sur une série de neuf patients. Scheinder et al (46), ont comparé l'impact de la planification d'une reconstruction par lambeau d'ALT par un angioscanner chez 105 patients dont 78 avaient eu accès à cet examen complémentaire. Leurs résultats montrent une diminution du temps opératoire ( $p < 0,04$ ) du fait des points précédemment exposés : anatomie la plus favorable et calibre de la perforante. Concernant l'utilisation de l'IRM dans le bilan d'imagerie deux études chinoises l'ont évalué (47,48). Ils concluent tous deux dans leurs études observationnelles à une bonne visualisation des trois branches de l'artère fémorale circonflexe latérale ainsi que des perforantes et leurs trajets. Pour finir, une méta-analyse américaine (49) a comparé les performances diagnostiques de l'écho-doppler et du scanner avec respectivement 672 examens d'échographie contre 521 angioscanners. L'analyse met en évidence une meilleure sensibilité pour la recherche des artères perforantes pour l'écho-doppler et une meilleure description du trajet pour le scanner.

En 1972, McGregor (50) est le premier à décrire le lambeau inguinal puis la technique s'est raffinée jusqu'à la description du lambeau inguinal perforant par Koshima en 2004 (51). Ce lambeau perforant SCIP (Superficial Circumflex Iliac Perforator) a l'avantage de présenter une diminution des complications des zones de prélèvements au prix d'une anatomie et d'un calibre des vaisseaux perforants variables. Ces inconvénients sont donc anticipés par la réalisation d'un bilan d'imagerie pré-opératoire. Tashiro et al (52), ont évalué l'utilisation de l'écho-doppler dans la planification du lambeau SCIP. Sur leur série de 11 patients avec une durée d'examen d'environ 10 minutes, ils concluent à une visualisation satisfaisante des variations anatomiques. Une équipe chinoise (53) a fait les mêmes conclusions sur une série de six patients pour laquelle ils signalent en plus que l'écho-doppler leur a permis de repérer la perforante dominante grâce à l'évaluation du flux sanguin ainsi que des veines cutanées superficielles. Leur série de patients ne présente aucun échec de reconstruction. Kehrer et al (54), ont eux aussi fait les mêmes constatations sur l'usage de l'écho-doppler chez huit patients candidats à une reconstruction par lambeau SCIP. Le trajet et le calibre

correspondait dans 100% des cas avec ce qui avait été évalué en pré-opératoire. Gentileschi et al (55), ont effectué une étude radio clinique de l'évaluation du pédicule du lambeau SCIP par l'angioscanner et l'écho-doppler et retrouvent eux aussi 100% de correspondance avec le bilan pré-opératoire. Une équipe coréenne (56) a évalué le bilan d'imagerie par angioscanner et écho-doppler pour la planification de lambeau SCIP et SIEA (Superficial Inferior Epigastric Artery) chez 79 patients. Dans leur série, ils signalent deux échecs (2,5%) et concluent que leur bilan d'imagerie par Doppler permet d'effectuer ces lambeaux de manière sûre.

Le lambeau de grand dorsal ou latissimus dorsi est un lambeau musculaire ou musculo-cutané ayant les vaisseaux thoracodorsaux comme pédicule. Ce lambeau a une vascularisation bien connue, fiable et il fait partie du groupe V de la classification de Mathes et Nahai. Ce lambeau était historiquement le principal lambeau effectué dans les reconstructions microchirurgicales des membres inférieurs. De ce fait, l'évaluation vasculaire de ce lambeau n'est habituellement pas effectuée dans le bilan pré-opératoire. Nous ne trouvons dans la littérature qu'un article évaluant sa vascularisation dans le cas d'un lambeau de grand dorsal avec préservation du muscle (MSLD). Cette technique de lambeau de grand dorsal ne prélève pas le muscle dans sa totalité diminuant ainsi le risque de sérome et la séquelle esthétique. Ce lambeau est vascularisé par la branche descendante ou transverse de l'artère thoracodorsale dont les variations anatomiques ont été étudiées par Colohan et al (57). Leur étude anatomique et scanographique sur 12 sujets cadavériques montre que les branches transverse et descendante vascularisent respectivement 82,9% et 87% du muscle grand dorsal. Du fait de la bonne vascularisation par ces deux branches dans le cas d'un MSLD, une évaluation vasculaire pré-opératoire se semble pas pertinente.

**Nous recommandons donc le bilan d'imagerie de la zone donneuse dans le cas des lambeaux ALT et SCIP par un angioscanner et/ou écho-doppler selon l'accessibilité et la formation de l'utilisateur à ces examens. Du fait de la réalisation d'un scanner pour la zone receveuse, il est envisageable de demander la poursuite de l'acquisition scanographique jusqu'à la zone donneuse (cuisse ou inguinale). La confirmation par Écho-Doppler permet de valider l'imagerie par scanner et d'entretenir les compétences du plasticien en maniement de l'échographe. Le lambeau de grand dorsal ne nécessite pas de bilan pré opératoire.**

### 3.1.2.2 Nutrition

Les patients ayant été victimes d'un traumatisme requérant l'indication d'une reconstruction microchirurgicale sont des patients qui auront un parcours hospitalier long. Entre l'immobilisation, la douleur, les soins de pansement, la consolidation osseuse, les multiples interventions, etc..., vont être responsable d'un état d'hypercatabolisme chez le patient. La prise en charge de la perte de substance, les suites opératoires et la lutte contre les infections nécessitent un état nutritionnel optimal pour que les suites soient les plus favorables.

Des efforts considérables ont été déployés pour identifier les patients présentant un risque de dénutrition, dans l'idée qu'une intervention précoce par supplémentation réduirait le risque de complications. Une évaluation nutritionnelle complète est un processus complexe impliquant une évaluation détaillée de l'apport nutritionnel, des changements de composition corporelle, des signes et symptômes de carence ou d'excès nutritionnel, ainsi que des tests de laboratoire pour évaluer les vitamines, les oligo-éléments essentiels et l'état des réserves énergétiques des protéines.

Bien qu'il existe de nombreuses méthodes pour qualifier la malnutrition, la plupart incluront l'évaluation des marqueurs protéiques hépatiques tels que l'albumine et la préalbumine. Ces valeurs de laboratoire peuvent être évaluées rapidement et facilement, et leur mesure est couramment pratiquée dans l'évaluation de l'état nutritionnel chez les patients en péri opératoire.

L'étude de l'état nutritionnel et ses conséquences dans le péri opératoire des patients nécessitant une chirurgie par lambeau libre a principalement fait l'objet d'études sur la reconstruction cervico-faciale. Des études montrent (58–60) que la dénutrition est associée à une augmentation des complications chirurgicales ainsi que médicales, un taux de survie de lambeau diminué, etc. En ce qui concerne la reconstruction de membre inférieur, la littérature est moins riche.

Une étude brésilienne (61), prospective sur 35 cas de reconstruction microchirurgicale a analysé plusieurs facteurs biologiques dont l'albumine sur les suites opératoires. Malgré un âge moyen de 35 ans, la prévalence de la malnutrition est de 34% dans leur série. Ils ne retrouvent pas d'augmentation du taux de complications chez les patients avec une hypoalbuminémie mais par contre le temps de séjour passe de 9,8 à 28,9 jours ( $p=0,008$ ) par rapport à ceux ayant une albuminémie normale. Sayyed et al (62), ont évalué 45 reconstructions de talons par lambeau libre. L'analyse de leurs données montre un risque d'amputation augmenté de 4,9 dans le groupe des patients avec une hypoalbuminémie ( $p=0,02$ ). Une étude américaine menée par Kim (63), a effectué une revue de dossier de 68 reconstructions microchirurgicales et a étudié l'impact de la dénutrition. Lorsque l'albumine est  $<35$  g/dL, ils ne montrent pas de différence notable, par contre lorsque celle-ci est  $<27$

g/dL, se rapprochant de notre définition de la dénutrition protéino-énergétique sévère en France (< 25g/L), le taux de réussite de lambeau libre diminue et la durée de cicatrisation est augmentée de manière significative.

La prévention des complications induites par la dénutrition chez les patients hospitalisés est préconisée, d'autant plus dans des spécialités comme la nôtre ayant à prendre en charge des plaies. La fonte musculaire suite à l'immobilisation, les efforts de cicatrisation et la diminution des apports nutritionnels doivent entre autres nous rendre vigilants dans le contexte de la reconstruction de membre, où la population concernée est jeune et pour laquelle la question de la dénutrition n'est pas systématiquement abordée.

**Nous recommandons une évaluation de l'état nutritionnel par un dosage d'albumine et de préalbumine dans le bilan pré-opératoire. Dans le cas où une dénutrition serait dépistée, nous recommandons la correction de celle-ci en faisant appel à un avis nutritionnel. Le suivi de la dénutrition se fera par la mesure du poids hebdomadaire, une albuminémie à un mois et si besoin une pré albuminémie tous les 2 jours. L'objectif est une normalisation des paramètres cliniques et biologiques soit < 35 g/L pour l'albumine et < 200 mg/L pour la préalbumine.**

**L'emploi de compléments nutritionnels oraux hyper protidiques et hyper caloriques peut se justifier en fonction du bilan, de l'avis nutritionnel. L'emploi d'une nutrition entérale voire parentérale doit rester exceptionnelle dans ce contexte mais peut être envisagée après discussion entre tous les acteurs de la prise en charge.**

### 3.1.2.3 NFS

L'hémogramme est un test sanguin crucial dans le bilan préopératoire car il permet d'évaluer les paramètres sanguins tels que le taux d'hémoglobine, les globules rouges et les plaquettes. Ces informations sont essentielles pour détecter une éventuelle anémie ou une altération de la coagulation, ce qui peut influencer la sécurité et les résultats de la chirurgie. De plus, l'hémogramme peut fournir des indications sur l'état général du patient, sa capacité à récupérer et son risque potentiel de complications péri opératoires.

L'effet de l'anémie dans la reconstruction est controversé, certains rapports (64–66) suggèrent un bénéfice de l'hémodilution normovolémique, sur la base de la théorie selon laquelle une viscosité réduite augmente le débit cardiaque et donc l'afflux artériel dans les lambeaux. Cependant, cet état peut également être néfaste, car la viscosité réduite due à l'hémodilution altère l'écoulement laminaire

du flux sanguin, augmente la turbulence et favorise la thrombose. L'anémie réduit également la capacité de transport de l'oxygène, ce qui peut contribuer à la morbidité à la fois du lambeau et du patient.

Une revue de dossier de 147 reconstructions a été analysé par Hill et al (67), pour évaluer le lien de l'hémoglobine et l'hématocrite sur les suites opératoires. Ils rapportent qu'une anémie et une hémodilution sont significativement associées à une augmentation du taux d'échec de lambeau libre ( $p < 0,05$ ). L'analyse a révélé qu'il existait une relation dose-réponse statistiquement significative entre l'anémie et le taux d'échec ainsi qu'une probabilité d'échec augmentant de manière progressive avec la diminution du niveau d'hématocrite préopératoire ( $p < 0,005$ ). Une étude épidémiologique américaine (68) sur la recherche de facteurs de risque d'échec de reconstruction microchirurgicale des membres inférieurs sur 483 cas, font le même constat. L'hématocrite diminué est associé de manière significative avec une augmentation du taux de complications, allant du trouble cicatriciel au décès. Cho et al (69), ont quant à eux examiné la valeur prédictive de la numération plaquettaire préopératoire pour estimer le risque thrombogène après une reconstruction par lambeau libre de membre inférieure pour identifier les patients présentant un risque accru. Leurs résultats analysés à partir de 583 patients, inclus de manière rétrospective et multicentrique, mettent en évidence une augmentation significative du taux de thrombose per-opératoire lorsque le taux de plaquettes est supérieur à 403 G/L ( $p < 0,01$ ).

**Nous recommandons d'effectuer une numération de la formule sanguine dans le bilan pré-opératoire et la correction d'une éventuelle anémie en restant normovolémique avant le bloc opératoire.**

**L'objectif de correction pré opératoire de l'anémie est une Hb > 10 g/dL et un Ht > 35%.**

**Nous proposons un protocole de correction de l'hématocrite :**

- **Ht augmentée : ajout 1000cc de NaCl IV par jour**
- **Ht diminuée : arrêt des apports IV**
- **Contrôle toutes les 48 heures de la NFS pour évaluer la correction de l'Ht, jusqu'à normalisation**

#### 3.1.2.4 Glycémie

Des niveaux élevés de glucose dans le sang peuvent compromettre la cicatrisation en perturbant plusieurs processus clés tels que la formation de nouveaux vaisseaux sanguins, la prolifération cellulaire et la fonction immunitaire.

Dans le cas de la traumatologie aiguë, nous avons affaire à une population jeune et la gestion de la glycémie n'est pas forcément recherchée aux vues des enjeux du membre.

La littérature concernant l'évaluation de ses conséquences sur les reconstructions microchirurgicales des membres inférieurs dans un contexte de traumatologie est pauvre.

L'étude menée par Veith et al (68), précédemment citée, concernant la recherche de facteurs de risque d'échec de lambeau libre sur une revue de 483 cas. Le diabète est identifié comme facteur de risque de complications (OR 2,56,  $p = 0,01$ ). Les complications évaluées étant à la fois médicale (troubles neurologiques, rénaux etc) et chirurgicale (allant des troubles de cicatrisation à la nécrose totale du lambeau), rendent l'interprétation de cette étude difficile. Le reste de la littérature sur ce sujet concerne les reconstructions cervico-faciales. Les études dans cette spécialité retrouvent une augmentation des complications infectieuses et des troubles de la cicatrisation sans augmentation du taux d'échec de lambeaux libres. A noter, une analyse en sous-groupe de patients hyperglycémiques non-diabétiques met en évidence une augmentation du taux de thrombose veineuse.

**Nous recommandons d'effectuer un dosage de la glycémie, celui-ci étant simple et peu coûteux et pourrait permettre de dépister des patients plus à risque de complications. Dans le cas d'une hyperglycémie dépistée, un avis endocrinologique sera requis pour mettre en place un protocole de correction de celle-ci avant le geste microchirurgical.**

#### 3.1.2.5 Psychologie

Dans des contextes où il existe un ou des traumatisme(s) de membre(s), la modification de l'image corporelle peut entraîner des troubles psychologiques. De fait, un retentissement sur l'environnement socio-professionnel peut compliquer ce juste équilibre psychologique du patient ayant vécu l'accident, hospitalisations, multiples interventions, rééducation et la probable mise en jeu de son pronostic fonctionnel. L'évaluation psychologique dans le cadre d'une reconstruction microchirurgicale n'a pas fait l'objet d'étude dans la littérature. Nous avons donc étudié les travaux concernant le retentissement psychologique dans le cadre plus large de la traumatologie.



Une étude américaine menée par Read et al (70) sur les patients ayant eu un traumatisme des membres inférieurs lors d'un accident de voiture a suivi psychologiquement 65 patients durant un an. Ils constatent dans le groupe traumatisé des membres inférieurs n'ayant pas eu de traumatisme crânien (n = 28) la prévalence de troubles cognitifs chez 11% des patients, 32% de symptômes dépressifs et 21% de troubles de stress post-traumatique. Crichlow et al (71), ont fait des observations similaires sur une cohorte de 161 patients avec un traumatisme des membres inférieurs ayant dû être hospitalisés dans leur unité. Ils exposent une prévalence entre trois et douze mois après le traumatisme de 45% de symptômes dépressifs dont 26% nécessitant une prise en charge et leur analyse statistique retrouvent un risque augmenté de 4,58 de ces symptômes lorsque la fracture est ouverte. Ce risque ajouté du caractère ouvert de la fracture est observé par une équipe anglaise sur une série de 130 patients sur les symptômes dépressifs et anxieux. Higgin et al (72) ont suivi 69 patients ayant eu une fracture tibiale ouverte Gustillo III B et C. Leur suivi d'environ deux ans en moyenne démontre que seulement 48% des patients retrouvent un travail à plein temps dans les suites du traumatisme.

La douleur, entité clinique à part entière, présente un impact fort sur la qualité de vie et l'état psychologique des patients. Cette notion a été étudiée dans une population de patients ayant nécessité une reconstruction dans les suites d'un traumatisme complexe des membres inférieurs. Harries et al (73), ont questionné 33 patients qu'ils ont pris en charge. Leurs résultats montrent que 85% des patients ont toujours des symptômes douloureux à distance dont seulement le quart de ceux-ci ne prennent pas d'antalgiques.

**Nous recommandons de proposer une évaluation psychologique au patient dès le début de sa prise en charge et avant les étapes clés de la reconstruction (avant l'intervention, après un échec, etc) pour dépister et prévenir au mieux les conséquences psychologiques du traumatisme.**

#### *3.1.2.6 Anesthésie loco-régionale (ALR)*

L'anesthésie locorégionale joue un rôle crucial dans la gestion de la traumatologie des membres inférieurs. Elle offre de nombreux avantages, notamment la réduction de la douleur postopératoire, la diminution de la consommation d'analgésiques systémiques et la préservation de la fonction respiratoire. Dans les cas de fractures ou de lésions des membres inférieurs, l'anesthésie locorégionale peut être réalisée par blocs nerveux périphériques, tels que le bloc fémoral, le bloc sciatique ou le bloc du plexus lombaire. Ces techniques permettent une anesthésie ciblée et une analgésie prolongée, favorisant ainsi un meilleur confort post opératoire du patient et une réhabilitation plus précoce.

L'anesthésie locorégionale, en bloquant les influx nerveux sensitifs et en inhibant l'activité sympathique, favorise la relaxation musculaire et la vasodilatation des vaisseaux périphériques. Cela permet une meilleure perfusion sanguine dans la zone anesthésiée, ce qui peut améliorer la cicatrisation, réduire l'inflammation, favoriser une meilleure récupération postopératoire et théoriquement diminuer le risque de vasospasme.

La littérature concernant son utilisation est lacunaire. Une étude expérimentale sur le modèle porcin a été menée par Banic et al (74) pour évaluer l'effet d'une anesthésie extradurale sur la vascularisation d'un lambeau libre de grand dorsal. Les résultats ne retrouvaient pas d'augmentation du flux sanguin au niveau des microanastomoses. Une étude sur l'homme (75) a été effectuée pour évaluer la faisabilité de l'ALR dans la reconstruction microchirurgicale des membres inférieures sur 36 patients. Le bloc nerveux sciatique poplité effectué dans leur étude diminuait de manière significative leur consommation d'antalgiques. Les taux de complications, de reprises et d'échec de lambeau étaient équivalents. Dans une autre discipline de la microchirurgie, la chirurgie de la main, l'utilisation d'un bloc continu du plexus brachial a été évalué (76). En effet une équipe turque a évalué la perfusion distale de doigt dans le cadre de réimplantation ou de transfert d'orteil. Leurs résultats montrent une augmentation du flux sanguin d'environ 30% dans le groupe avec un blocage nerveux continu ( $p < 0,01$ ).

**Nous recommandons la pratique de l'anesthésie locorégionale en début d'intervention pour gérer l'antalgie post-opératoire des reconstructions de membre inférieur. L'aspect vasodilatateur et préventif du vasospasme nécessite d'être encore étudié avant d'être recommandé. La perfusion du membre d'aval doit également être systématiquement évaluée en fin de chirurgie du fait de l'absence de symptômes douloureux en post opératoire en cas d'ischémie d'aval.**

**Nous conseillons de notifier l'ALR lors de la demande de consultation pré anesthésique dans un protocole informatique ainsi que de s'assurer de la bonne transmission de l'information à l'anesthésiste qui sera présent lors de l'intervention.**

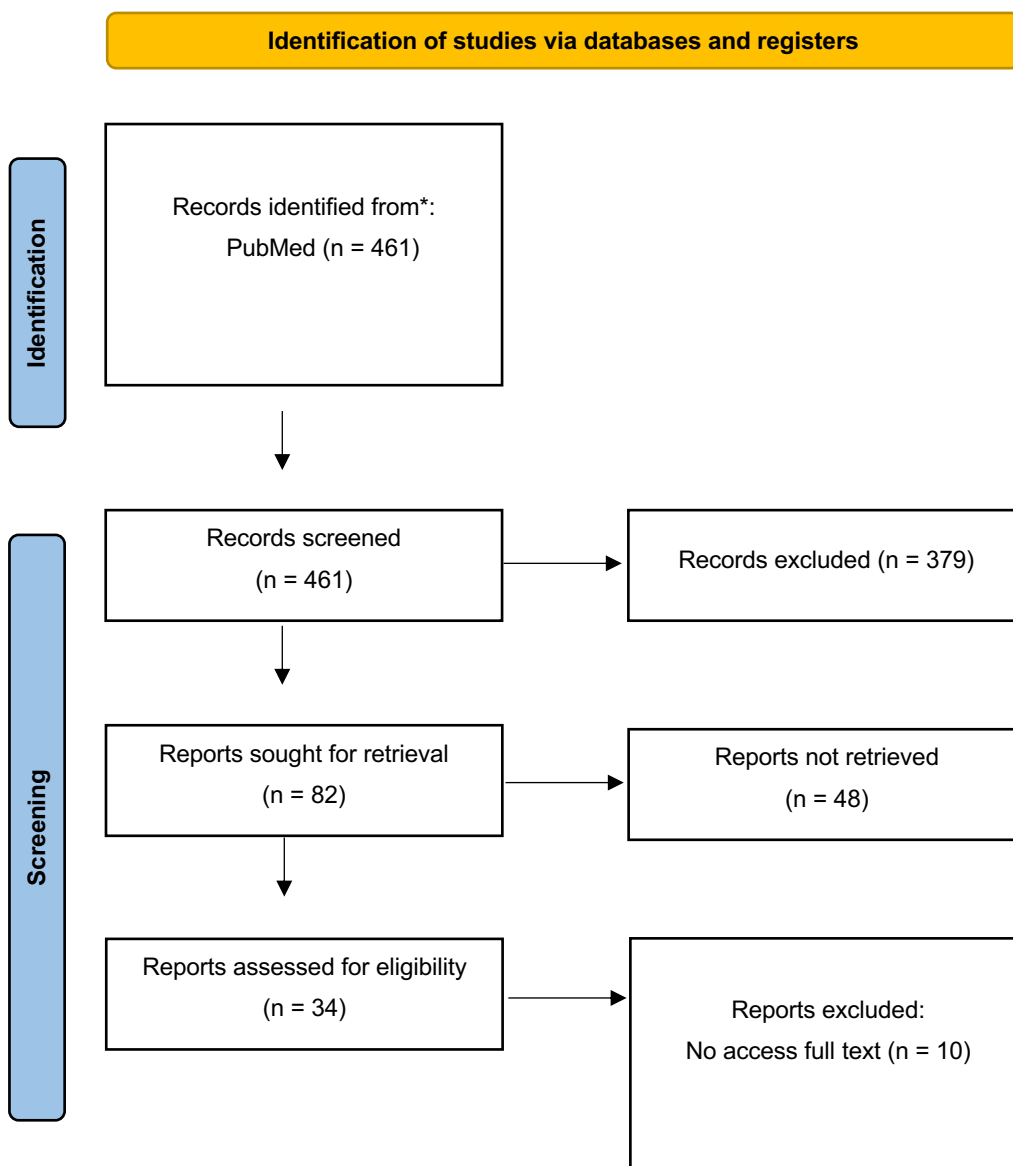
### 3.1.3 Anastomose

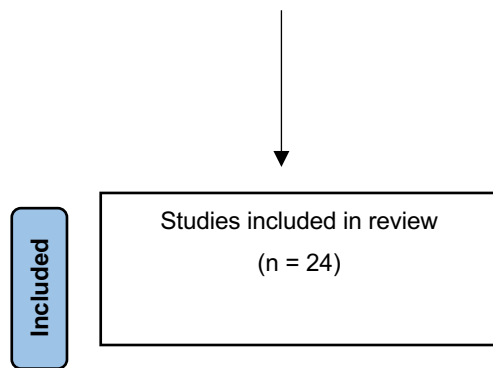
La partie « anastomose » du questionnaire comprenant les différentes notions des questions n° 19 – 20 – 21 – 27 seront abordées point par point :

- 12) Anastomose d'une ou deux veines
- 13) Anastomose latéro-terminale ou termino-terminale ou en T
- 14) Anastomose en amont ou en aval de la perte de substance

- 15) Pontage veineux lors de la microanastomose
- 16) Dispositif d'anastomose microchirurgicale

Nous avons recherché dans la base de données PubMed les articles publiés depuis le début de la base de données jusqu'à 2023. Les différents mots-clés utilisés : « microsurgery » OR « free flap » OR « free tissue transfer » OR « lower limb » OR « anastomosis » ont été associés successivement avec les différentes notions vues précédemment : « ven\* », « vein », « end-to-side », « end-to-end », « through flow », « T anastomosis », « distal », « proximal », « couple\* », « glue », « fibrin ».





### 3.1.3.1 Anastomoses des veines

Lors de la dissection et de la préparation des vaisseaux receveurs et du pédicule du lambeau, les équipes chirurgicales peuvent être amenées à se poser la question de l'anastomose d'une seconde veine lorsque celle-ci est présente. En tant que microchirurgien, la prévention de la souffrance veineuse est une préoccupation majeure. L'anastomose d'une seconde veine peut être bénéfique en réduisant ce risque, même si cela implique une extension du temps de dissection des vaisseaux receveurs, du pédicule et l'ajout d'une autre anastomose.

La littérature ne s'accorde pas sur l'utilité de l'anastomose de deux veines. Certaines sources indiquent que cette technique réduit le risque de complications telles que la nécrose partielle ou totale, tandis que d'autres études ne retrouvent aucune différence significative.

Une étude brésilienne (77), par revue de dossiers, portant sur 38 patients n'a pas trouvé de différences significatives dans le taux d'échec du lambeau, malgré un taux plus élevé de complications dans le groupe avec une seule anastomose veineuse (47% vs 24%). Cependant, l'analyse des critères de jugement secondaires a révélé un nombre plus élevé de thromboses veineuses dans ce même groupe ( $p = 0,03$ ). Dans une étude rétrospective menée par Stranix et al (78) sur 361 reconstructions par lambeau libre, une diminution de 2,58 fois du taux de complications a été observée lors de l'anastomose des deux veines, bien que cela n'ait pas été significatif. Cette observation a été confirmée dans le sous-groupe des lambeaux musculo-cutanés avec une diminution d'un facteur 3,9 ( $p < 0,03$ ). Une étude allemande (79) portant sur 386 reconstructions par lambeau antérolatéral de cuisse ou par muscle gracilis analysés rétrospectivement ne trouve aucune différence significative de taux d'échec, de complications et de reprise chirurgicale quel que soit le nombre d'anastomoses veineuses. Pour finir une étude américaine menée par Stranix (80), a recueilli rétrospectivement 354 cas de lambeaux libres entre 2009 et 2015. Le groupe avec deux anastomoses veineuses retrouve une diminution du taux d'échec partiel ou total du lambeau de 73%. Un allongement total du temps opératoire ne semble pas être retenu dans la littérature lorsque la deuxième veine est anastomosée (81).

**Nous recommandons vivement de privilégier l'anastomose de deux veines lorsque cela est faisable. Les critères de faisabilité pour réaliser l'anastomose d'une seconde veine sont naturellement la présence de celle-ci ainsi qu'un calibre suffisant. De plus, il faut s'assurer que la disposition anatomique lors de l'anastomose de la seconde veine ne risque pas de compromettre celles déjà effectuées (artérielle et veineuse).**

**D'après les différents travaux scientifiques, il n'existe aucun danger associé à la réalisation de deux anastomoses veineuses et ceci ne provoque aucune augmentation notable du temps opératoire. De plus, la microchirurgie exige une courbe d'apprentissage et les résultats s'avèrent être meilleurs avec l'expérience acquise par le chirurgien et la multiplication des gestes microchirurgicaux.**

### *3.1.3.2 Anastomose termino-latérale ou termino-terminale ou en T*

Lors de la reconstruction de membre, il est important de préserver autant que possible les structures existantes. Dans certains cas, il peut être possible de préserver le vaisseau receveur en utilisant des anastomoses termino-latérales ou en T, mais cela peut nécessiter un temps d'anastomose plus long en raison de leur complexité et une dissection accrue pour obtenir une bonne exposition, ce qui est crucial en microchirurgie.

Plusieurs études ont comparé les anastomoses termino-terminales (ETE) et les anastomoses termino-latérales (ETS). Carney et al (37) ont analysé 128 dossiers de reconstructions microchirurgicales de membres inférieurs pour comparer les taux d'échec, d'amputation et de reprise de l'appui entre les techniques ETS et ETE. Leurs résultats n'ont pas montré de différences significatives entre ces deux groupes. De même, l'étude brésilienne (82) précédemment citée n'a pas trouvé de différence significative dans le taux d'échec du lambeau entre ces deux techniques. Broer et al (83) ont effectué une revue de 425 lambeaux libres. Le taux de complication et d'échec du lambeau est comparable dans les deux groupes. L'intérêt de cet article repose sur l'analyse des patients atteints d'artériopathie oblitérante des membres inférieurs (AOMI) en utilisant l'état vasculaire comme critère de jugement principal. Ils ont montré que les deux techniques étaient équivalentes en termes d'échec de lambeaux. Malheureusement, il y a peu de recherches publiées sur l'anastomose en T et sa comparaison avec les autres techniques d'anastomoses ; Cela peut être difficile pour l'opérateur de prendre des décisions éclairées sur l'utilisation de cette technique chirurgicale dans leur pratique.

**En présence de trois axes artériels perméables, nous recommandons de choisir en fonction des calibres de vaisseaux :**

- **S'il y a une incongruence des vaisseaux: il faut opter pour une anastomose ETS**
- **S'il y a une bonne congruence : le choix ETE et ETS est à faire selon les habitudes du microchirurgien.**

**Pour le cas de deux axes artériels perméables, nous recommandons de privilégier une anastomose ETS et face à un unique axe, il est obligatoire de réaliser une anastomose ETS.**

### *3.1.3.3 Anastomose amont/aval*

Dans les suites d'un traumatisme au niveau du membre inférieur, certains cas peuvent laisser le choix au microchirurgien d'une anastomose proximale ou distale à la perte de substance.

Il était de mise de privilégier l'anastomose proximale ou en amont, car cette vascularisation est moins susceptible d'avoir subi un traumatisme avec des vaisseaux sains au prix d'une dissection plus extensive. De plus au niveau de la jambe, il pouvait être reproché d'effectuer des anastomoses près de l'articulation du genou qui pourrait entraîner un « effet kinking » lors de la mobilisation.

Face à sa principale critique d'avoir une vascularisation traversant la zone traumatisée, les anastomoses distales ou en aval sont dites moins difficiles techniquement du fait de vaisseaux plus faciles d'accès car plus superficiels. En outre, cela permet aussi l'utilisation de lambeaux avec un pédicule plus court.

Carney et al (37), ont effectué une revue de 128 reconstructions microchirurgicales de membre inférieur. Ils ne retrouvent pas de différence significative entre les anastomoses distales et proximales en termes de réussite du lambeau et de complications telles que la nécrose partielle ou totale, la reprise chirurgicale, la thrombose veineuse ou artérielle. L'étude brésilienne (82) effectuée sur 38 patients, précédemment citée, a aussi comparé ces critères de jugement chez les patients ayant eu une ou deux anastomoses veineuses. Les deux groupes ont des résultats similaires en termes de succès et complications. Kolker (84) a analysé rétrospectivement une série de 451 lambeaux libres effectués dans une indication de reconstruction de membre inférieur. 35 ont eu des anastomoses distales et la comparaison des taux d'échec et de reprise chirurgicale avec ceux ayant eu des anastomoses proximales ne retrouve pas de différence significative. Ces résultats ont été confirmés par une récente méta-analyse effectuée par Stranix et al (85) sur 312 lambeaux libres.

Dans la plupart des études, il manque des informations sur la raison pour laquelle une anastomose proximale ou distale a été choisie.

**Les anastomoses peuvent donc être réalisées aussi bien en amont qu'en aval. Les anastomoses en amont doivent être privilégiées si leur accès est facilité. En cas d'abord vasculaire en aval plus facile, un *spurt test* ou analyse du flux artériel après section doit impérativement être réalisé pour attester du flux artériel suffisant. Comme souvent en microchirurgie, les règles sont à adapter en fonction de la situation clinique. Ce qu'il faut retenir, c'est que le dogme immuable d'anastomose en amont avec réalisation de pontages vasculaires pour absolument s'anastomoser en amont doit être oublié. Rien ne contre indique la réalisation d'anastomoses en aval.**

#### *3.1.3.4 Pontage veineux*

Comme cela a été mentionné précédemment, le microchirurgien peut être amené à effectuer une anastomose à distance de la zone à reconstruire, principalement dans le contexte d'un traumatisme vasculaire ou d'une artériopathie des membres inférieurs. Cependant, cette technique est controversée car elle est associée à un risque accru de thrombose et est également plus difficile techniquement à réaliser.

La littérature semble indiquer que les pontages veineux peuvent être une option viable dans les cas où la qualité de l'artère receveuse est mauvaise et qu'ils sont fréquemment utilisés dans les reconstructions plus complexes. Les études suggèrent également que l'utilisation de pontages veineux ne semble pas être associée à un risque accru de complications : une étude américaine (86) a recueilli rétrospectivement les caractéristiques de 2368 reconstructions et retrouve un taux de thrombose veineuse augmentée dans le groupe pontage veineux. Ces données sont à nuancer car en analysant ces résultats, les anastomoses avec un pontage ont été utilisées dans 60% des cas après un premier échec de reconstruction microchirurgicale. Une autre étude prospective américaine menée par Momeni and al (87), a apparié 20 patients en deux groupes sur le sexe, l'indice de masse corporelle, le tabac, la localisation du défaut et le type de lambeau utilisé. Il n'est pas retrouvé de différence significative lorsque le pontage a été utilisé ou non.

Les pontages veineux peuvent être considérés comme un outil utile dans la prise en charge chirurgicale de la reconstruction des membres inférieurs.

Cependant, il est important de garder à l'esprit que cette décision doit être prise après une évaluation approfondie du patient, de l'expertise de l'équipe chirurgicale et des options disponibles, pour garantir le meilleur résultat possible pour le patient.

**Nous recommandons de limiter son utilisation quand les techniques habituelles ne peuvent pas être effectuées. En particulier, il n'est pas indispensable de chercher à réaliser à tout prix une anastomose en amont avec réalisation d'un pontage vasculaire veineux. L'anastomose en aval peut être une solution permettant de limiter les gestes techniques, la durée opératoire et d'ischémie, la multiplication des points sur la paroi des vaisseaux et donc le risque de complications.**

### *3.1.3.5 Dispositif d'anastomose microchirurgicale*

Pour réaliser des anastomoses microchirurgicales, le microchirurgien a le choix d'utiliser des fils de suture, le coupler ou plus rarement la colle de fibrine.

La suture microchirurgicale est considérée comme la technique de référence que tout microchirurgien maîtrise. La taille des fils utilisée varie en fonction de la taille des vaisseaux à anastomoser.

Le **GEM** Microvascular Anastomotic **COUPLER**® est un dispositif médical principalement utilisé pour réaliser des anastomoses veineuses micro chirurgicales en tant qu'alternative à la suture manuelle. Il coûte environ 284,40 dollars à l'unité. Le laboratoire Synovis Micro Companies Alliance Incorporated (Birmingham, Alabama) qui fournit ce dispositif médical promeut le produit comme étant plus efficace, car il serait moins thrombogène grâce à une suture intimo-intimale sans corps étranger intraluminal et qu'il permet de réduire la durée d'ischémie grâce à un temps d'anastomose plus court. Le coupler a été largement étudié pour la reconstruction mammaire et cervico-faciale, mais il y a peu de littérature concernant la reconstruction de membres d'autant plus en contexte traumatologique.

D'après des études comparatives entre l'utilisation du dispositif coupler et la suture microchirurgicale, il n'a pas été démontré que l'une des deux techniques était supérieure à l'autre en termes de fiabilité et de taux de complications. Medina and al (88), ont effectué une analyse rétrospective de 48 cas de reconstruction du membre inférieur ayant recours au dispositif Coupler. Leur taux de réussite est de 95,9%, ce qui est similaire aux résultats rapportés dans la littérature pour les reconstructions utilisant la suture microchirurgicale. Une étude américaine (89) a comparé rétrospectivement 361 cas de reconstruction microchirurgicale et n'a pas trouvé de différence significative en terme de complications ou d'échecs totaux ou partiels des lambeaux de membre inférieur entre le groupe utilisant le dispositif **COUPLER**® et celui n'y ayant pas recours. Ces résultats sont confirmés par une méta-analyse de 2019 effectuée par Haug et al (90), recueillant les données de 947 patients dont 242 ont eu des anastomoses veineuses avec le dispositif Coupler. Les résultats montrent des taux de



complications, de reprise chirurgicale et d'échec de lambeau libre similaire entre les deux groupes. Cependant, le dispositif coupler a montré sa supériorité en ce qui concerne la durée d'anastomose de la veine. Une première étude menée par Rozen (91) sur une série de 1000 lambeaux libres et 1400 anastomoses montre des résultats en faveur du coupler avec une durée moyenne de 4 min contre la suture microchirurgicale classique avec une durée moyenne de 22 minutes ( $p < 0,01$ ). Une seconde étude (92) sur 216 lambeaux libres retrouve des résultats équivalents avec une diminution du temps d'anastomose quand le coupler est utilisé à la place de la suture manuelle ( $p < 0,0001$ ). Dans ces deux dernières études, le taux de complications ou d'échec est similaire quel que soit le type de suture microchirurgicale effectué.

Toutefois, il n'existe pas d'études prospectives comparant l'utilisation du coupler et la suture manuelle dans la reconstruction de membres. De plus, les études comparatives des deux techniques, précédemment citées, n'ont pas systématiquement indiqué le calibre et la congruence des veines, ce qui rend les interprétations complexes.

Pour finir, l'évaluation de l'utilisation de la colle à base de fibrine n'a été étudiée que dans une étude (93). La colle de fibrine y est utilisée pour positionner les anastomoses et ainsi prévenir l'effet « kinking ». Les auteurs n'ont pas retrouvé d'augmentation de complication du fait de son utilisation. Les anastomoses par colle de fibrine seule n'ont pas encore été étudiées.

**Nous n'avons pas de recommandations particulières pour l'usage des dispositifs d'anastomoses microchirurgicales, le choix est à faire selon les habitudes du microchirurgien. Le coupler ne modifie pas le taux de succès des anastomoses microchirurgicales, les opérateurs l'ayant dans leur arsenal thérapeutique et habitués à l'utiliser peuvent réaliser les anastomoses en première intention par ce dispositif.**

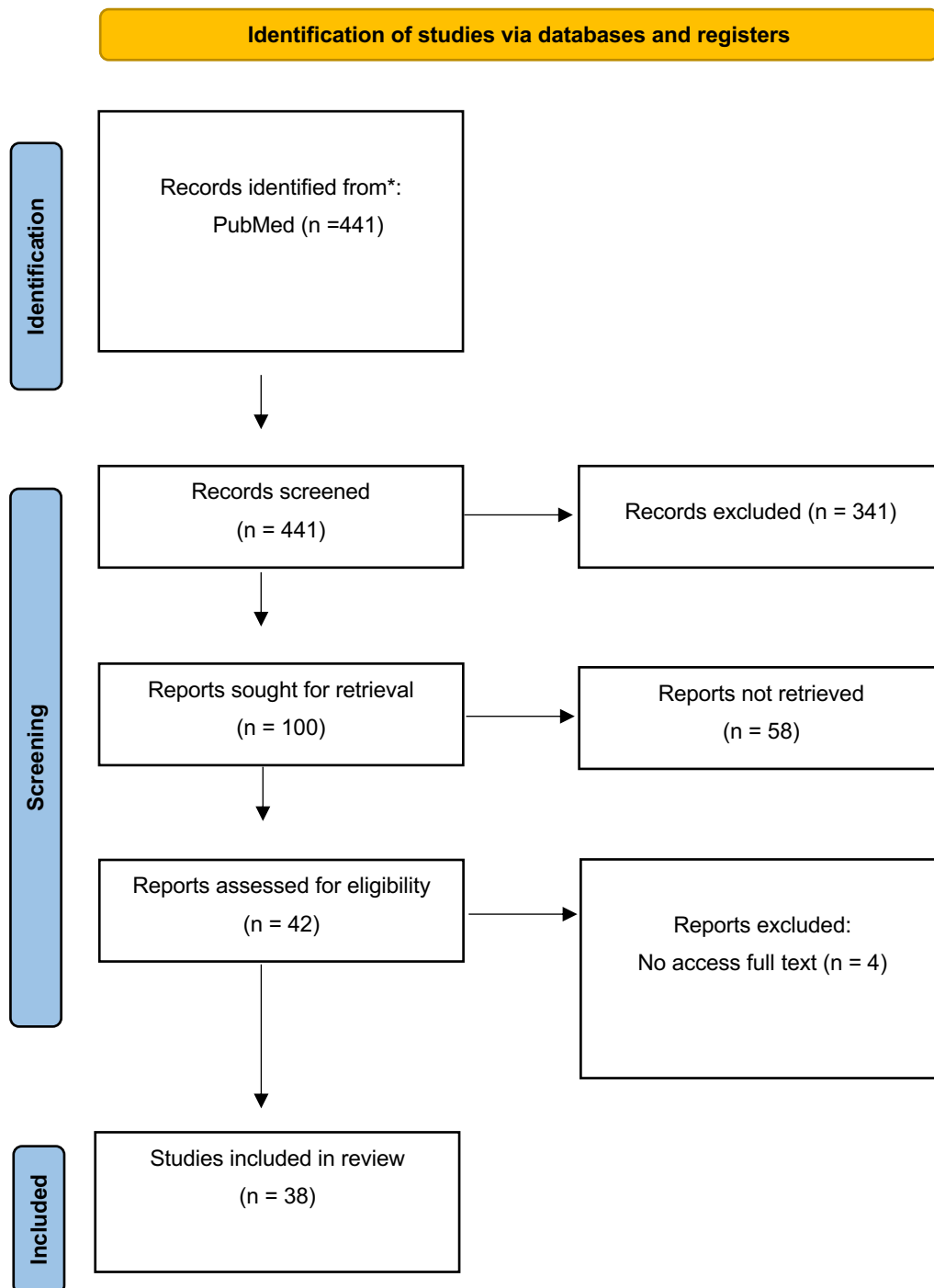
#### 3.1.4 Per-opératoire

La partie « Per-opératoire » du questionnaire comprenant les différentes notions des questions n° 21 – 22 – 23 – 24 – 33 seront abordées point par point :

- 1) Angiosome
- 2) Vasospasme
- 3) Ischémie froide
- 4) Garrot
- 5) Attitude face à une thrombose artérielle

Nous avons recherché dans la base de données PubMed les articles publiés depuis le début de la base de données jusqu'à 2023. Les différents mots-clés utilisés : « microsurgery » OR « free flap » OR « free tissue transfer » OR « lower limb » OR « reconstruction » ont été associés successivement avec les différentes notions vues précédemment :

« angiosom\* », « indocyanin », « NIRS », « vasospasm », « cold ischemia », « tourniquet », « thrombosis », « free flap salvage ».



### 3.1.4.1 Angiosome

En chirurgie, l'angiosome est une unité anatomique délimitée par un vaisseau principal et les tissus qu'il vascularise. Il est utilisé comme référence pour planifier les lambeaux et les procédures de reconstruction en se basant sur la vascularisation précise de chaque angiosome afin d'optimiser les résultats chirurgicaux. Dans la reconstruction par lambeau libre, la perfusion de la partie la plus distale du lambeau est essentielle à la réussite de la reconstruction. La conception du lambeau repose sur un équilibre délicat entre son apport sanguin et la géométrie tridimensionnelle du tissu nécessaire. Cela est particulièrement vrai dans l'utilisation de lambeaux perforants où la perfusion du lambeau peut être difficile à évaluer en per opératoire.

Diverses méthodes ont été utilisées pour identifier cliniquement les perforantes et leur zone de vascularisation. Cependant, ces méthodes ne semblent pas prédire le degré de perfusion du lambeau. Actuellement, l'évaluation de la perfusion du lambeau, quel que soit le type, repose sur l'expérience clinique et l'évaluation subjective de la couleur du tissu, du temps de recoloration cutanée (TRC) et de la présence d'un saignement artériel au bord du lambeau.

Des méthodes objectives ont vu le jour pour la compléter : l'angiographie au vert d'indocyanine (ICG) et la spectrophotométrie proche infra-rouge (NIRS).

Le premier article décrivant l'utilisation de l'ICG pour l'évaluation per-opératoire des lambeaux libres a été publié par Holm et al. en 2002 (94). Dans une étude prospective portant sur 20 lambeaux libres, ils ont comparé l'évaluation clinique à l'angiographie par ICG et ont constaté une corrélation entre les résultats peropératoires et l'apparition de complications. Ils ont remarqué aussi que l'ICG peut aider le chirurgien à détecter les spasmes artériels, la congestion veineuse et l'hypoperfusion régionale. Pestana et al (95), ont évalué l'utilisation de l'ICG en per-opératoire sur 27 cas consécutifs de reconstruction. Dans leurs retours d'expérience de son usage per-opératoire, ils trouvent un allongement négligeable du temps opératoire et une bonne aide à la décision chirurgicale. Ils ne signalent qu'un cas de nécrose de lambeau dans leur série. Mothes et al (96), ont rapporté 25 cas de reconstruction microchirurgicale et réimplantation digitale où ils ont comparé la prédiction d'échec de réimplantation ou de nécrose du lambeau entre des critères cliniques (couleur, TRC, température et saignement) et l'ICG. Parmi les 15 mesures effectuées sur les deux patients qui ont finalement présenté une nécrose du lambeau, l'ICG était significativement plus souvent précise dans la prédiction du résultat que la turgescence cutanée ( $p < 0,016$ ), le TRC ( $p < 0,008$ ) ou la température ( $p < 0,004$ ).

Burnier et al (97) ont comparé sur 28 patients l'usage de l'ICG ou non sur le choix des perforantes à conserver lors du prélèvement de lambeau ALT lorsque plusieurs perforantes existent. Leurs résultats ne montrent pas de différence sur le taux de réussite de lambeau mais une diminution significative de 40 minutes d'intervention ( $p < 0,00001$ ) pour le groupe ICG du fait d'une diminution du temps de dissection des vaisseaux perforants. Bigdeli et al (98), ont analysé 88 cas de reconstruction par lambeaux libres dont 55 au niveau des membres inférieurs où l'ICG a été utilisée. Ils signalent que pour les six cas où l'ICG n'a pas été prise en compte il y a eu cinq nécroses partielles (83%) contre aucune pour le reste des 82 lambeaux. Dans l'ensemble des articles cités, aucun effet indésirable n'a été décrit.

Nous n'avons pas trouvé d'articles dans lequel le NIRS est utilisé en per-opératoire pour l'évaluation de la vascularisation du lambeau.

**L'évaluation per-opératoire de la bonne vascularisation du lambeau est une étape indispensable dans le déroulement de la reconstruction. Nous recommandons l'utilisation de l'ICG systématiquement avant le sevrage du lambeau et éventuellement après transfert en complément de l'évaluation par des critères cliniques.**

#### *3.1.4.2 Vasospasme*

Malgré de nombreuses années d'expérience dans le transfert de tissus libres et des taux élevés de réussite d'anastomoses microchirurgicales, le vasospasme per opératoire reste courant, souvent imprévisible et potentiellement dévastateur en ce qui concerne la survie du lambeau. Le vasospasme peut entraîner une obstruction complète du flux sanguin vers le lambeau et la formation de thrombus, pouvant causer une ischémie permanente au niveau du lambeau. Le vasospasme est principalement favorisé par la dissection vasculaire per opératoire et la manipulation des vaisseaux sanguins de petit calibre, le froid, la circulation de facteurs vasoconstricteurs (adrénaline par exemple) et par la réponse sympathique secondaire au saignement et/ou douleur. Une partie de ces facteurs peut être contrôlée mais la majorité est inévitable en microchirurgie et affecte entre 5 et 10% de l'ensemble des procédures. Le vasospasme a donc fait l'objet de recherches pour diminuer au mieux ce phénomène.

La prise en charge passe par des techniques chirurgicales : dilatation du pédicule, adventicectomie de la portion vasospasmée du pédicule ou par des techniques médicamenteuses : des vasodilatateurs topiques (lidocaine 2%, papavérine 30 mg/mL, vérapamil 2,5 mg/mL et nicardipine 1,5 mg/25mL) ou IV.

La littérature sur ce sujet est pauvre et se concentre uniquement sur l'utilisation de vasodilatateurs topiques.

Rinkinen et al (99) ont effectué une revue de la littérature des études in-vitro ou in-vivo sur des modèles animaux concernant l'utilisation de vasodilatateurs locaux. Après l'analyse de 15 articles, les molécules ayant prouvé leur effet sont : les inhibiteurs de la phosphodiesterase (papavérine), les inhibiteurs calciques (verapamil) et la lidocaïne. Selon eux, le verapamil aurait l'effet de plus vasodilatateurs de ces trois molécules. Cette observation n'est pas retrouvée après l'analyse de 1087 reconstructions mammaires microchirurgicales par Ricci et al (100). Les trois groupes de patients ayant utilisé ces différents médicaments avaient un taux de réintervention ou d'échec de lambeaux équivalents.

Une étude japonaise (101) sur 88 cas de lambeaux libres sur les membres inférieurs a étudié leur protocole d'utilisation de vasodilatateurs. Dix patients ont présenté un vasospasme (11%) et leur protocole face à un vasospasme consistait à l'application de lidocaïne topique sur le segment concerné, au bout de trois applications de lidocaïne topique celle-ci était délivrée de manière intraluminaire via un cathéter en amont du vasospasme. Avec leur protocole, ils rapportent avoir retrouvé un flux correct dans 100% des cas. Ils notifient l'usage d'une anticoagulation d'héparine à dose curative une fois les anastomoses effectuées.

Une publication coréenne (102) rapporte deux cas cliniques de reconstruction de membre inférieur où les chirurgiens ont fait face à un vasospasme étendu et où l'utilisation de vasodilatateurs topiques n'a pas suffi. Pour assurer la bonne vascularisation de leur lambeau face au vasospasme ils ont utilisé des dilatateurs vasculaires DeBakey, les deux lambeaux libres ont été un succès.

#### **La conduite à tenir face à un vasospasme que nous recommandons :**

- 1) Effectuer une dilatation du pédicule et une adventicectomie**
- 2) Utilisation de vasodilatateurs topiques sur le pédicule spasmé (lidocaïne 2%, papavérine 30 mg/mL, verapamil 2,5 mg/mL ou nicardipine 1,5 mg/25mL)**
- 3) Utilisation d'une sonde de Fogarty (couleur grise, diamètre 4 mm)**

**La famille de vasodilatateurs topiques qui semble être la plus efficace sont les inhibiteurs calciques (vérapamil, nicardipine) (99).**

**La voie générale n'est pas recommandée du fait de ses effets indésirables (hypotension artérielle).**

#### 3.1.4.3 *Ischémie froide*

Le rôle protecteur du froid pour les tissus en ischémie est maintenant connu. La diminution de la consommation en oxygène, la diminution de la glycolyse et une diminution du métabolisme secondaire permet d'augmenter la durée d'ischémie possible des tissus ou bien de diminuer son impact. Il est d'usage après la levée du lambeau de mettre celui-ci dans un environnement froid via différents stratagèmes le temps d'effectuer les micro anastomoses. Tous les tissus ne sont pas résistants à l'ischémie, les muscles et les nerfs sont par exemple plus fragiles.

Ko et al (103) ont effectué une étude expérimentale pour évaluer la durée nécessaire pour diminuer la température de lambeaux de TRAM (Transverse rectus Abdominis Muscle) de poids différents prélevés sur des bœufs. Le rationnel de cette étude repose sur le fait que l'apparition des effets du froid sur le métabolisme anaérobie apparaît à partir de 10°C et atteint son maximum à 4°C. Il faut compter 68 minutes pour un lambeau musculo-cutané de 400 grammes pour arriver à 4°C et 194 minutes pour 2000 grammes. Cette même équipe américaine a ensuite recueilli les données de 189 cas de reconstructions microchirurgicales pour évaluer leur pratique. Leur protocole de refroidissement consiste à appliquer du sérum glacé sur des champs autour du lambeau. Ils ne retrouvent pas de relation significative entre la durée d'ischémie et le taux de complication. Cela mettrait en évidence l'aspect protecteur du froid sur l'ischémie.

**Malgré le peu d'études cliniques sur le sujet, par analogie avec les études chez l'animal nous recommandons la mise en place d'un protocole de refroidissement du lambeau lors du temps d'ischémie par des gestes simples et facilement applicables tels que l'application de compresses imbibées de sérum glacé.**

#### 3.1.4.4 *Garrot*

L'utilisation du garrot est de mise quand elle est possible lors de la préparation des vaisseaux receveurs pour limiter les saignements et ainsi diminuer la durée du geste. L'utilisation du garrot peut être controversée car elle peut amener l'équipe anesthésique à augmenter leur utilisation d'agent hypotenseur pour approfondir l'anesthésie.

Nous n'avons retrouvé qu'un article traitant de l'impact du garrot sur les interventions de reconstruction microchirurgicale. Corbett et al (104) ont évalué l'utilisation du garrot sur une série de 99 patients. Celui-ci était utilisé dans 70% des cas lors de la levée du lambeau, 61% des cas lors de la dissection des vaisseaux receveurs et dans 31% lors de la réalisation des anastomoses, Lors de l'analyse du taux de complications en fonction de l'usage ou non du garrot sur ces trois temps, ils

n'ont pas retrouvé de différence significative. Les orthopédistes utilisent fréquemment le garrot et celui-ci permet de diminuer le temps opératoire comme le montre une récente méta-analyse (105) ( $p < 0,01$ ) sans augmenter le taux de complication.

**Nous recommandons l'utilisation du garrot lors de la dissection des vaisseaux receveurs et du lambeau (selon la zone de prélèvement). Cependant, il est important de le retirer dès que possible, en particulier lors des anastomoses microchirurgicales, afin de limiter la durée d'ischémie du membre inférieur et de réduire le risque d'hypotension lié à l'utilisation de drogues par l'équipe d'anesthésiologie.**

#### *3.1.4.5 Attitude face à une thrombose artérielle*

Suite à l'anastomose du pédicule, il arrive que le microchirurgien constate l'apparition d'une thrombose artérielle durant l'intervention. Nous n'avons pas retrouvé de statistique précise concernant la thrombose artérielle per opératoire, cependant il est admis que la thrombose du pédicule arrive dans environ 10% des reconstructions microchirurgicales (106).

Face à cette complication qui doit être prise en charge en urgence, le microchirurgien a plusieurs possibilités en plus de la révision de ses micro-anastomoses : l'ajout d'un anticoagulant, la thrombectomie avec une sonde de Fogarty et l'utilisation de fibrinolytique.

La littérature concernant les différentes thérapeutiques face à la thrombose artérielle en per-opératoire n'est pas spécifiquement étudiée, mis à part deux cas cliniques. Nous retrouvons des données dans des articles traitants de la prise en charge de thrombose du pédicule dans le post-opératoire.

Un cas clinique présenté par une équipe coréenne (107), nous rapporte la stratégie mise en place face à la thrombose artérielle per-opératoire d'une reconstruction par lambeau libre de fibula. Ils ont effectué une révision de l'anastomose microchirurgicale puis face à une absence de flux, ils ont administré 100 000 UI d'urokinase dans le pédicule, préalablement clampé pour éviter un passage systémique, permettant de retrouver un flux satisfaisant. Un autre cas clinique présenté par Rao et al (108), font part eux aussi de leur protocole face à cette complication. Leur prise en charge est limitée à l'utilisation d'une sonde de Fogarty permettant de rétablir une vascularisation artérielle. Les deux cas cliniques se soldent par un succès. Wheatley et al (109), ont revu 310 lambeaux libres pour étudier la gestion des thromboses de pédicule au sein de leur centre. Cette complication a été retrouvée dans sept cas, dont la prise en charge a consisté à une révision des anastomoses ainsi qu'une thrombectomie à l'aide d'une sonde de Fogarty. Ils concluent à une bonne efficacité de la thrombectomie face à une thrombose artérielle avec un cas de nécrose partielle de lambeau. Leur acte de thrombectomie était

associé à une anticoagulation curative durant cinq jours dans 85% des cas. Une étude américaine (110) a effectué l'analyse de 395 cas de reconstructions microchirurgicales pour étudier l'usage d'une anticoagulation face à une thrombose. Ils recensent 16 cas de thrombose per-opératoire avec une prise en charge par révision des anastomoses associée à un bolus de 5000 UI d'héparine et l'ajout d'aspirine (300 mg, par voie rectale sans durée précisée) si persistance d'une thrombose malgré une première révision. Ils rapportent un taux de succès de 100%. Namgoong et al (111), ont évalué leur prise en charge face à une thrombose lors de 323 cas de reconstructions par lambeau libre. Leur prise en charge correspond à une révision des anastomoses et à l'introduction d'héparine curative en bolus et si la thrombose persiste: ajout d'un fibrinolytique (urokinase 100 000 UI). Sur les 15 cas de thromboses, ils ne rapportent qu'un cas de nécrose partielle. Une équipe roumaine (112) rapporte leur expérience face à sept thromboses lors de reconstructions microchirurgicales. La stratégie présentée est la suivante : révision des anastomoses avec un rinçage du pédicule au sérum hépariné associé à un bolus d'héparine 5000 UI, si ces thérapeutiques ne sont pas suffisantes ils injectent dans le pédicule du lambeau 100 000 UI de streptokinase. Ils rapportent un cas d'échec. Une étude américaine menée par Bui et al (113) ont évalué les différentes thérapeutiques utilisées dans la gestion de thromboses sur une série de 119 lambeaux libres. Ils ne trouvent pas d'avantage en termes de sauvetage entre la thrombectomie, la thrombolyse et le pontage veineux.

**Nous recommandons la révision systématique de toute anastomose artérielle thrombosée, associée à un bolus d'héparine à dose curative (50UI/kg) et au rinçage du pédicule au sérum hépariné. Si cela n'est pas suffisant, nous recommandons d'effectuer une thrombectomie à l'aide d'une sonde de Fogarty. Par analogie avec la chirurgie vasculaire, nous recommandons une anticoagulation curative IVSE durant 5 jours en post opératoire.**

**Nous n'avons pas l'expérience de l'utilisation de la thrombolyse directement dans le pédicule du lambeau (streptokinase ou urokinase à 100 000 UI), celle-ci semble avoir sa place en dernier recours à la vue des risques de son utilisation. L'utilisation des antiagrégants plaquettaires est quant à elle non recommandée, n'ayant pas fait la preuve de son intérêt pour le moment(106).**

Ces modalités sont efficaces pour traiter la thrombose veineuse. Cependant, en raison de la présence d'un réseau veineux plus développé que celui des artères, il est préférable de considérer en premier lieu une anastomose en changeant de vaisseau.



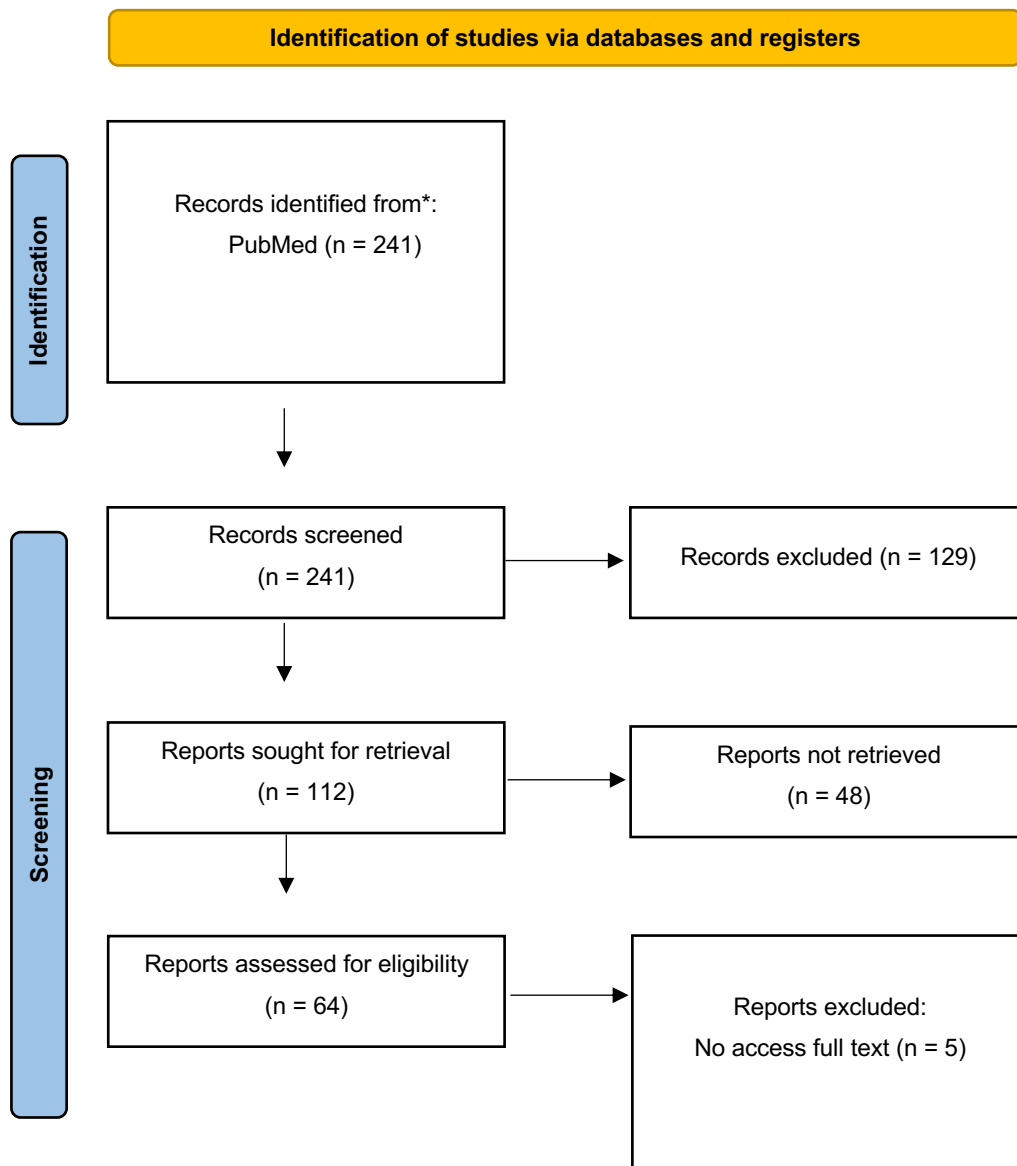
### 3.1.5 Médicaments

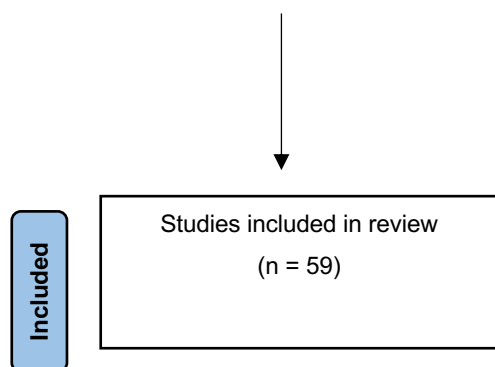
La partie « médicaments » du questionnaire comprenant les différentes notions des questions n°25 – 27 – 28 – 29 – 30 – 32 seront abordées point par point :

- 1) Anticoagulation
- 2) Irrigation au sérum hépariné
- 3) Anti-agrégant plaquettaire
- 4) Acide Tranexamique
- 5) Antibio prophylaxie

Nous avons recherché dans la base de données PubMed les articles publiés depuis le début de la base de données jusqu'à 2023. Les différents mots-clés utilisés : « microsurgery » OR « free flap » OR « free tissue transfer » OR « lower limb » OR « reconstruction » ont été associés successivement avec les différentes notions vues précédemment :

« anticoagulation », « heparin\* », « heparin irrigation », « antithrombotic », « aspirin », « tranexamic acid », « exacyl », « antibiotic prophylaxis ».





### 3.1.5.1 Anticoagulation

Depuis le premier transfert de tissu microvascularisé, la microchirurgie est devenue un mode de reconstruction indispensable et fiable. Des taux de réussite de 90% à 99% ont été régulièrement rapportés (106). La technique chirurgicale demeure le facteur le plus important pour assurer le succès.

Malgré la fiabilité actuelle de la reconstruction microchirurgicale, la perte de lambeau reste une préoccupation majeure. Les échecs sont finalement dus à la thrombose microvasculaire. On retrouve un taux de thrombose en microchirurgie des membres de l'ordre de 5% à 15% (106) est retenu, avec des conséquences pouvant aller jusqu'à l'amputation dans notre domaine. Le risque de thrombose semble être maximal au cours des premiers jours postopératoires pour ensuite décroître (114). Bien que le bénéfice d'un diagnostic précoce et la révision d'une anastomose thrombosée aient été démontrés pour sauver les lambeaux libres, la prévention demeure d'une importance primordiale.

Cette prévention est d'autant plus importante dans la reconstruction des membres inférieurs du fait de l'immobilisation du membre et du contexte traumatologique favorable aux thromboses.

Nous allons aborder dans cette partie l'utilisation de l'héparine en pré-opératoire, en per-opératoire ainsi qu'en post-opératoire. Le rinçage du pédicule du lambeau au sérum hépariné sera traité dans une autre partie.

L'utilisation de l'héparine n'est actuellement pas uniformisée. Les molécules, la posologie et le moment de l'administration de l'héparine changent en fonction des protocoles d'établissement ou bien de l'expérience de l'opérateur.

En ce qui concerne l'administration de l'héparine en pré-opératoire, nous retrouvons dans la littérature une étude sur le recensement de son utilisation par les chirurgiens aux États-Unis (115). Environ 10% des chirurgiens introduisent une anticoagulation préventive dans les 7 à 14 jours avant

la chirurgie (115). Dans cet article, l'étiologie de la perte de substance n'est pas précisée rendant son interprétation compliquée. Il n'existe pas de données sur l'intérêt d'une anticoagulation qui préviendrait l'apparition d'une thrombose du pédicule du lambeau libre. Par contre, en ce qui concerne l'anticoagulation préventive pour la maladie thromboembolique en pré-opératoire, la SFAR recommande une anticoagulation préventive (116).

L'utilisation per-opératoire de l'héparine a été plus étudiée. L'étude américaine citée précédemment indique que les deux tiers des chirurgiens y ont recours. Khouri et al (106) ont effectué une analyse prospective et multicentrique sur 493 cas de reconstructions microchirurgicales. Ils rapportent dans leur étude son utilisation en curatif dans 46% des interventions, sans différence significative concernant les complications ou le taux d'échec des reconstructions entre les deux groupes. Une autre étude descriptive américaine menée par Chen (117), avec une inclusion prospective de 505 cas ne met pas en évidence elle non plus de diminution de thrombose du pédicule. Kroll et al (114), ont étudié l'administration ou non d'héparine per-opératoire et post-opératoire sur une population de 517 cas de reconstructions microchirurgicales toutes spécialités confondues. Malgré une diminution du taux de thrombose dans les groupes ayant eu un bolus d'héparine peropératoire et ceux ayant eu de l'héparine post-opératoire (1% chacun) par rapport à ceux n'ayant pas eu d'anticoagulation (4%), celle-ci n'est pas significative. Leurs résultats ne retrouvent pas plus de perte sanguine ou d'hématome entre ces différents groupes.

En ce qui concerne l'administration post-opératoire d'héparine, une étude des protocoles post-opératoires de chirurgiens canadiens (118), observe qu'une anticoagulation est mise en place dans 94% des cas, la posologie curative ou préventive n'est par contre pas renseignée. L'étude menée par Khouri et al (106), montre une diminution significative du taux de reprise lorsque les patients reçoivent de l'héparine préventive par voie sous-cutanée ( $p=0,04$ ). Les posologies et les durées d'administration restent floues, cette observation est aussi relevée par l'étude des habitudes des microchirurgiens américains (115). Pour finir, une équipe coréenne (119) a effectué une méta-analyse de l'usage d'une anticoagulation ou non en post-opératoire sur le taux de réussite de 1796 cas de reconstruction microchirurgicale toute spécialité confondue. Leurs résultats retrouvent une diminution non significative du taux d'échec de lambeau libre.

**Malgré l'absence de recommandations claires et des données floues de la littérature, nous proposons un protocole d'anticoagulation adapté à la microchirurgie reconstructrice des membres après traumatisme :**

- **Anticoagulation SC préventive dans toute la période pré opératoire, stoppée la veille de l'intervention.**

- **Anticoagulation curative (bolus d'héparine 50UI/kg IV 30 minutes avant le sevrage du lambeau).**
- **Pas de nouvelle dose d'anticoagulation curative per opératoire en l'absence de thrombose vasculaire.**
- **Anticoagulation préventive SC reprise à H+6 de la fin de l'intervention et poursuivie jusqu'à reprise de l'appui.**

### *3.1.5.2 Irrigation au sérum hépariné*

Lors de l'intervention chirurgicale, après le sevrage du pédicule, il est d'usage de rincer le lambeau pour évacuer le sang ayant stagné dans le pédicule. Ce geste effectué par le chirurgien a pour but de chasser le sang présent dans les vaisseaux ainsi que de vérifier la bonne perfusion du lambeau. L'ajout de l'héparine dans le sérum du rinçage trouve sa justification par son affinité avec l'endothélium c'est-à-dire que l'héparine s'accumule dans l'endothélium vasculaire où sa concentration peut être cent fois plus élevée que dans le plasma. Par la suite, l'endothélium se libère progressivement.

Chez l'homme, nous n'avons trouvé aucune étude prospective randomisée et contrôlée examinant le rôle du rinçage du lambeau avant la microchirurgie dans l'amélioration de la survie des lambeaux libres.

Dans une étude monocentrique prospective, Loisel et al (120) semblent avoir trouvé un bénéfice dans l'irrigation des pédicules avec du Lovenox® avant la suture microchirurgicale dans les cas de réimplantation digitale. Malheureusement, la population était réduite (13 sujets) et aucune étude statistique des résultats n'a été réalisée. Comme l'ont souligné les auteurs, il s'agissait d'une étude préliminaire, à partir de laquelle aucune conclusion ne pouvait être tirée. En 2001, Khouri et al (121), ont mené un essai randomisé portant sur 622 cas comparant l'héparine et le rhTFPI (inhibiteur de la voie du facteur tissulaire) concernant l'impact de l'irrigation des vaisseaux sur la survie du lambeau. Malheureusement, il n'y avait pas de groupe témoin qui aurait pu souligner les avantages du lavage à l'héparine par rapport au sérum physiologique. Enfin, en 1998, la même équipe a mené une étude prospective multicentrique portant sur 493 lambeaux (106). Au cours de cet essai, le rinçage du pédicule par du sérum hépariné ne montrait pas de différence significative à l'amélioration de la perméabilité des lambeaux libres.

Selon ces études, il semblerait que pour l'irrigation des vaisseaux, aucune étude n'a encore détaillé ses effets selon une méthodologie valide et bien standardisée. Il reste d'usage de rincer ex-vivo le pédicule du lambeau jusqu'à l'obtention d'un retour veineux totalement clair.

**Nous recommandons l'utilisation du sérum hépariné lors du rinçage du lambeau. Pour limiter au maximum les lésions endothéliales du pédicule, nous conseillons l'utilisation de seringue à faible résistance, destinée à l'anesthésie péridurale. En ce qui concerne la posologie du sérum hépariné, nous proposons 5000 UI d'héparine sodique dans 1000 mL de NaCl.**

### *3.1.5.3 Anti-agrégation plaquettaire*

Lorsqu'une brèche de la paroi du vaisseau est effectuée, comme dans une anastomose microvasculaire, le collagène et le facteur tissulaire présent dans le sous-endothélium déclenchent la formation d'un thrombus. La suture microchirurgicale de l'anastomose ajoute un effet thrombogène supplémentaire. Par conséquent, une technique chirurgicale minutieuse est essentielle pour minimiser l'exposition des composants profonds de la paroi vasculaire à la circulation. Ce principe est bien établi en chirurgie microvasculaire et demeure la principale méthode de prévention de la thrombose vasculaire.

L'administration d'antiagrégants plaquettaires est validée dans les pathologies cardiovasculaires ainsi que dans la chirurgie vasculaire. Son utilisation durant les reconstructions microchirurgicales ne fait pas l'objet de recommandations actuellement.

Peter et al (122), ont démontré qu'une administration systémique d'aspirine à faible dose (5mg/kg) réduisait significativement la formation de thrombus au niveau de l'anastomose veineuse dans un modèle murin. Ces résultats expérimentaux sont aussi retrouvés par Chung et al (123).

Ashjian et al (124), ont comparé le taux de complication et de réussite de 505 lambeaux libres ayant eu soit de l'aspirine soit de l'héparine. Leurs résultats ne retrouvent pas de différence significative en termes de complications ou d'échec. Lee et al (119) ont mené une méta-analyse portant sur 4984 cas de reconstruction par lambeau libre toutes spécialités confondues. Les résultats ont révélé que l'administration d'aspirine après l'opération n'a pas réduit le risque de perte du lambeau. En outre, l'article a également évalué 3477 cas de reconstruction microchirurgicale, comparant l'utilisation d'anticoagulants et d'antiagrégants plaquettaires. Les résultats ont montré qu'il n'y avait pas de différence significative en terme de succès entre les deux traitements, mais les antiagrégants plaquettaires ont été associés à une augmentation du risque d'hématome (RR à 1,78). Khouri et al (125), ont étudié sur un modèle murin différentes molécules anticoagulantes ou anti-agrégantes plaquettaires. La cascade de la coagulation via la fibrine semble être un facteur plus important que

l'agrégation plaquettaire dans la pathogenèse de la thrombose occlusive au sein des artères traumatisées.

**En se basant sur la théorie de la chirurgie vasculaire, ainsi que sur des modèles expérimentaux chez des rats et une littérature démontrant une certaine sécurité, l'aspirine apparaît comme une option envisageable pour prévenir les thromboses des anastomoses microchirurgicales. Toutefois, son efficacité n'a pas encore été prouvée par des études de haut niveau de preuve dans la problématique microchirurgicale des reconstructions de membres traumatisés. Du fait du risque d'hématome majoré, de la longue durée d'action des AAP (jusqu'à sept jours), nous ne recommandons pas l'usage d'une anti-agrégation plaquettaire en post-opératoire.**

#### *3.1.5.4 Acide tranexamique*

L'acide tranexamique (TXA) est un dérivé synthétique de la lysine qui bloque de manière réversible les sites de liaison du plasminogène, empêchant ainsi son activation en plasmine et la dégradation enzymatique du caillot de fibrine. La sécurité et l'efficacité de l'acide tranexamique ont été largement étudiées dans les domaines de la cardiologie (126), de l'orthopédie (127) et d'autres spécialités (128). Plusieurs essais cliniques réalisés sur des patients subissant une intervention chirurgicale programmée ont montré que le TXA réduisait la probabilité de recevoir une transfusion sanguine, ainsi que le volume de sang transfusé.

En tant que médicament anti fibrinolytique, l'utilisation de l'acide tranexamique dans la microchirurgie a généralement été évitée. Dans la littérature, les preuves concernant le risque accru de complications thromboemboliques liées à son utilisation sont contradictoires.

Dans le domaine de la chirurgie plastique et esthétique, de nombreux articles ont été publiés sur l'utilisation de l'acide tranexamique (TXA) et des revues récentes semblent recommander son utilisation (129–132). En revanche, pour la chirurgie reconstructrice, notamment la microchirurgie, les études sont plus limitées. Une étude suisse (133) a examiné de manière prospective 100 lambeaux libres sur une période de deux ans, en comparant l'administration ou non de TXA. Les résultats ont montré une diminution significative de la perte de sang ( $p < 0,001$ ) pendant l'opération et dans les 24 heures suivantes chez les patients ayant reçu du TXA, sans augmentation du risque de complications telles que la thrombose des anastomoses, l'hématome ou la perte du lambeau. Une étude menée par Valerio (134) aux États-Unis a examiné 173 cas de reconstruction de membres chez des soldats, de manière rétrospective. Dans le cadre de la gestion d'hémorragies sur des zones de guerre, l'acide

tranexamique a été administré aux patients. Les résultats ont montré que ceux qui ont reçu ce traitement n'ont pas présenté davantage de complications telles que des infections, des hématomes ou une perte totale ou partielle du lambeau.

**L'utilisation de l'acide tranexamique est à mettre en balance avec le risque hémorragique et le risque de transfusion per et post opératoire pouvant aboutir à une augmentation de la viscosité sanguine et donc du risque de thrombose vasculaire. Nous ne recommandons pas l'utilisation d'acide tranexamique de manière systématique. Ce produit peut être administré en cas de geste orthopédique majeur associé avec risque de saignement et également en fonction du bilan biologique pré opératoire en particulier la valeur d'hémoglobine afin de limiter le risque transfusionnel après le geste microchirurgical.**

#### *3.1.5.5 Antibioprophylaxie*

L'antibioprophylaxie joue un rôle crucial dans la chirurgie, en particulier dans le domaine de la traumatologie. Il s'agit de l'administration d'antibiotiques en pré-opératoire immédiat afin de s'opposer à la prolifération bactérienne et prévenir leur propagation dans la zone opératoire. En traumatologie, où les blessures sont souvent graves et exposées à un risque élevé d'infection, l'antibioprophylaxie revêt une importance particulière. Elle est généralement administrée lors de procédures impliquant une ouverture importante de la peau, une fracture ouverte ou une contamination bactérienne potentielle.

L'antibioprophylaxie est basée sur des protocoles spécifiques, incluant le choix approprié des antibiotiques, la dose adéquate et le moment précis de l'administration avant l'intervention.

Gosselin et al (135) ont effectué une méta-analyse d'études randomisées étudiant l'intérêt de l'usage d'une antibiothérapie dans le cadre de fracture ouverte de jambe. Leurs résultats montrent que l'antibiothérapie a un OR à 0,43 (0,29 – 0,65) concernant l'apparition de complications infectieuses. Nous retrouvons dans la littérature, deux articles recensant les habitudes concernant l'antibioprophylaxie aux Etats-Unis (136) et en Allemagne (137). Leurs résultats montrent qu'une majorité des chirurgiens utilise une céphalosporine de première génération (Céfazoline) pour l'antibioprophylaxie. Cependant les doses et la durée varient. Rodriguez et al (138), ont évalué leur changement de protocole d'antibioprophylaxie dans la prise en charge de fractures ouvertes des membres inférieurs. Leur changement de protocole consiste en une couverture des bactéries Gram

négatif avec une céphalosporine de 3<sup>e</sup> génération lorsque la fracture est de stade III de la classification de Gustilo et l'arrêt des glycosamides. Sur les 172 fractures ouvertes prises en charge, les deux groupes avant et après sont équivalents en termes de complications infectieuses. Une revue de littérature de 2019 effectuée par Garner et al (139), recommande l'utilisation de Céfazoline pour les fractures de stades I et II de la classification de Gustilo et de Ceftriaxone pour les stades III.

La Société Française Anesthésiologie Réanimation (140), dans l'actualisation de ses recommandations en 2018, propose une céphalosporine de deuxième génération (Céfamandole) sur 24 heures dans le cas de fractures de stade I de Cauchoix et une pénicilline A avec un inhibiteur de betalactamases pour les stades II et III de Cauchoix sur une durée maximale de 48 heures.

**Nous recommandons la mise en place d'une antibioprofylaxie qui devra être adaptée à l'écologie bactérienne locale et des taux d'infection du site opératoire. Dans notre établissement, l'antibioprofylaxie suit les recommandations régionales de l'OMEDIT de 2018 (Observatoire du Médicament, des Dispositifs médicaux et de l'Innovation Thérapeutique) : Céfazoline 2 g en dose unique avant l'induction et réinjection de 1g si la chirurgie dure plus de quatre heures.**

### 3.1.6 Post-opératoire et surveillance

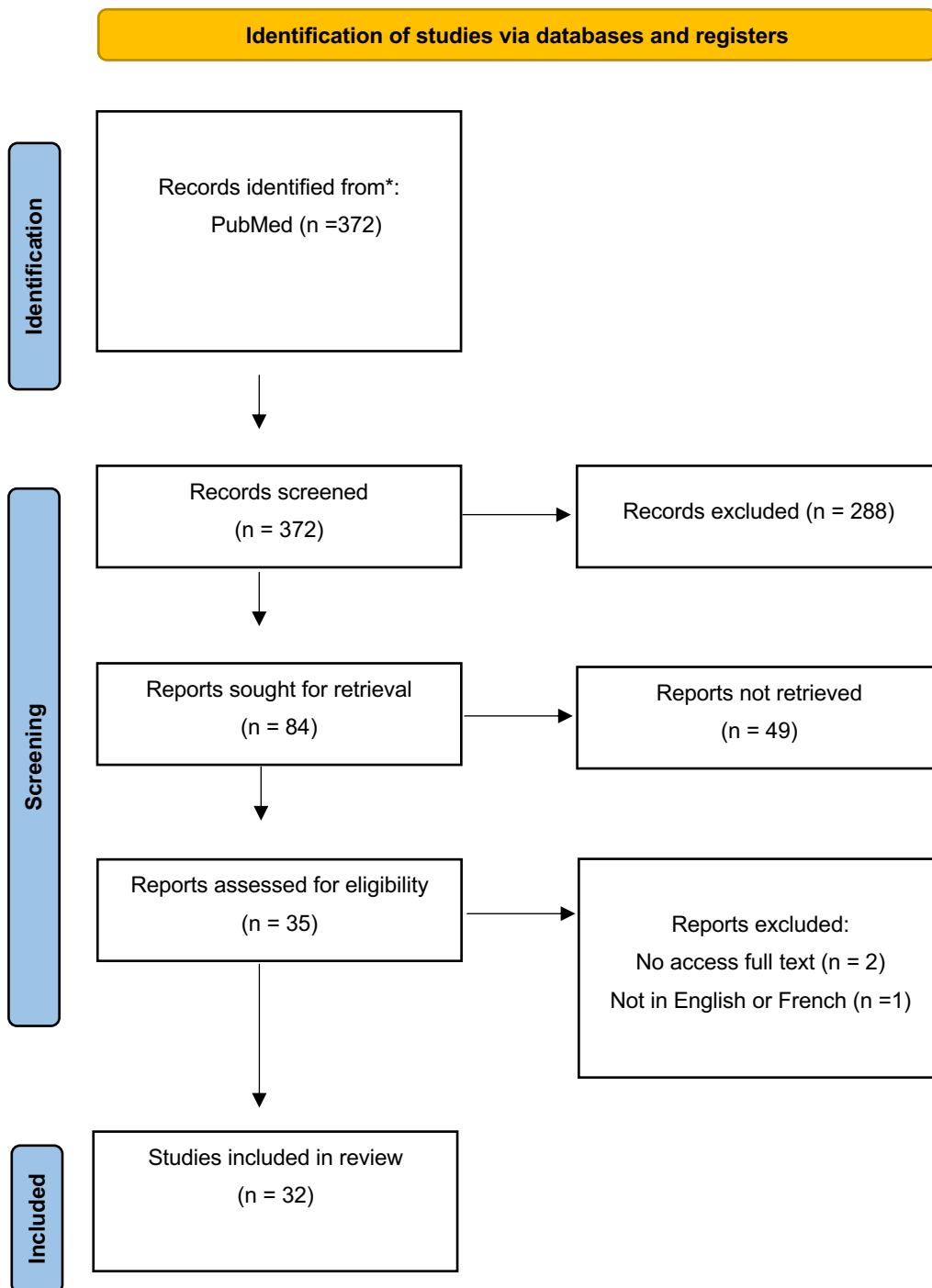
La partie « Post-opératoire et surveillance » du questionnaire comprenant les différentes notions des questions n° 31 – 34 – 35 – 36 – 37 – 38 – 39 – 40 seront abordées point par point :

- 1) Appui
- 2) Transfusion
- 3) Mesures de réchauffement du lambeau
- 4) Surveillance

Nous avons recherché dans la base de données PubMed les articles publiés depuis le début de la base de données jusqu'à 2023. Les différents mots-clés utilisés : « microsurgery » OR « free flap » OR « free tissue transfer » OR « lower limb » OR « reconstruction » ont été associés successivement avec les différentes notions vues précédemment :

« weight bearing », « blood transfusion », « warm\* », « monitoring », « surveillance ».





### 3.1.6.1 Appui

Le lever des malades dans les services de chirurgie revêt un intérêt majeur à la fois sur le plan physique et psychologique. En favorisant la mobilisation précoce des patients, le lever contribue à

prévenir les complications liées à l'immobilité prolongée, telles que les infections respiratoires, les escarres et les thromboses veineuses profondes. De plus, le fait de se lever aide à restaurer la fonction musculaire, à améliorer la circulation sanguine et à favoriser la récupération globale après une intervention chirurgicale.

Sur le plan psychologique, le lever des malades permet de rompre avec la passivité de l'alitement et de favoriser un sentiment de contrôle et d'autonomie. Les patients se sentent plus actifs et engagés dans leur processus de guérison, ce qui peut avoir un impact positif sur leur moral et leur motivation essentielle à une future rééducation.

Lindelauf et al (141), ont analysé la baisse de l'oxygénométrie des lambeaux libres des membres à différents jours post-opératoires. Leurs résultats sur dix patients ne montrent pas de différence entre la date du premier lever et les mesures de l'oxymétrie sur le lambeau. Jokuszies et al (142), ont comparé deux cohortes de patients avec une verticalisation à trois ou sept jours ayant été opérés d'une reconstruction microchirurgicale au niveau des membres. Le groupe avec le lever le plus précoce a une durée d'hospitalisation plus courte de trois jours sans augmentation du taux de complication par rapport au deuxième groupe. Cependant aucune statistique n'a été effectuée. Une équipe japonaise (143) a évalué sur 13 patients un nouveau protocole de lever précoce après un lambeau libre au niveau des membres inférieurs. Leurs résultats montrent un seul cas d'échec de reconstruction imputable à une autre cause que la mobilisation précoce. 12 sur 13 patients (92%) ont pu commencer à marcher à partir de J7. Une étude américaine menée par Orseck (144) a évalué de manière prospective la verticalisation précoce dès le premier jour de 36 lambeaux libres de membre inférieur. Sur ces 36 lambeaux, huit n'étaient pas en capacité de se lever dès le premier jour. Leur protocole consistait à verticaliser dès J1 le patient avec une surveillance du lambeau par un professionnel de santé, lorsque celui-ci montrait des signes cutanés de surcharge veineuse et/ou d'hypoperfusion le patient était de nouveau allongé avec une surélévation du membre reconstruit. Aucun échec de reconstruction n'est déclaré.

**Du fait des données de la littérature et des possibilités techniques notamment en terme de personnel paramédical, nous proposons le protocole de mobilisation suivant :**

- **Repos au lit pendant trois jours du fait de la période critique post opératoire microchirurgicale**
- **Lever au fauteuil à J4 avec jambe surélevée lors de la station assise**
- **Absence d'appui en fonction des contraintes orthopédiques**
- **Mobilisation sans restriction jambe baissée à partir de J7**

### 3.1.6.2 CGR

Au cours du stockage sanguin, les érythrocytes subissent progressivement des changements structurels et biochimiques. Ils deviennent moins déformables et plus fragiles, ce qui entraîne l'apparition de phénomènes d'hémolyse, l'accumulation de molécules pro-inflammatoires, de fer et d'hémoglobine libre (Hb). La libération de l'Hb libre entraîne une réduction des concentrations d'oxyde nitrique avec une vasoconstriction consécutive, l'induction d'un état d'hypercoagulabilité médiée par l'adhésion des leucocytes, l'augmentation de la perméabilité endothéliale et la prolifération de cellules musculaires lisses après l'induction d'un traumatisme vasculaire.

Comme nous l'avons vu dans la partie traitant de la NFS dans le bilan pré-opératoire. L'anémie est retrouvée fréquemment dans la population des traumatisés du fait de la lésion initiale, des chirurgies itératives, de l'inflammation etc, et donc la place de la transfusion est discutée.

Nous avons voulu étudier la réputation thrombogène de la transfusion dans le contexte particulier de la reconstruction microchirurgicale.

Wong et al (145), ont effectué une revue de 639 lambeaux libres toutes spécialités confondues pour rechercher des facteurs de risque d'échec. Leurs résultats montrent une augmentation par trois du risque d'échec de la reconstruction lorsque plus de trois culots ont été transfusés en per-opératoire ( $p < 0,03$ ). Cette observation est aussi retrouvée par une étude espagnole (146) qui a étudié sur 372 cas de reconstruction, l'impact de la transfusion. Le groupe ayant reçu au moins une transfusion avait un taux de reprise dans les 72 heures plus élevé que pour ceux n'en ayant pas reçu ( $p < 0,0001$ ). Une étude espagnole menée par Fuentes (147), a évalué l'association de la thrombose du pédicule vasculaire des lambeaux libres et la transfusion de culots globulaires rouges. Sur les 302 lambeaux libres étudiés, ils ne retrouvent pas d'association significative entre la transfusion et l'échec de reconstruction.

**Nous recommandons d'obtenir un objectif d'Hb pré opératoire supérieur à 10 g/dL (cf partie 3.1.2.3). Dans le bilan per et post opératoire, nous ne recommandons pas de transfusion au-dessus d'un taux d'Hb à 7 g/dL en dehors d'autres comorbidités. Si nécessité de transfusion, la discussion doit se faire impérativement avec l'équipe chirurgicale. Chaque culot globulaire doit être dilué après son administration par une poche de 500cc de sérum physiologique (pas de Ringer Lactate pour ne pas augmenter la volémie et la tension). Le nombre minimal nécessaire de culots globulaires doit être administré et son efficacité réévaluée après chaque culot transfusé en fonction des paramètres cliniques et tensionnels.**

### 3.1.6.3 Surveillance

L'intervalle de temps entre l'apparition d'une complication microvasculaire et sa prise en charge chirurgicale influence grandement le succès d'une procédure de sauvetage. Pour cette raison, il est nécessaire de détecter précocement l'ischémie du lambeau en postopératoire pour permettre une ré-exploration rapide afin de minimiser l'incidence de l'échec du lambeau et de ses conséquences néfastes. La technique de surveillance idéale serait non invasive, continue, fiable, précise, instantanée, facile à utiliser et peu coûteuse.

Même entre des mains expérimentées, il peut être difficile d'évaluer un lambeau hyperhémique qui peut être froid, de détecter des complications dans un lambeau musculaire libre greffé en peau mince, un problème dans un lambeau enfoui, ou de distinguer si un lambeau de grand dorsal pâle est dû à une insuffisance artérielle ou à un aspect postopératoire typique.

En raison de ces problèmes liés à l'examen clinique par définition subjectif, une recherche de méthodes de surveillance plus objectives a été menée.

La spectroscopie infrarouge (NIRS) est un moyen de monitoring continu et non invasif de la saturation en oxygène de l'hémoglobine, qui a maintenant plus de 20 ans d'existence.

Dans une revue de pratique de l'utilisation du NIRS durant trois ans aux USA, 128 lambeaux libres en reconstruction mammaire, cervico-faciale et des membres ont été analysés. Steele et al (148), retrouve un taux d'échec diminué ( $p < 0,05$ ) et de sauvetage plus important ( $p < 0,005$ ) dans le groupe où le NIRS a été utilisé comme moyen de surveillance. De plus l'analyse des performances de diagnostic est très en faveur du NIRS : Se à 100% Sp à 100% et donc VPN et VPP à 100%. Ces résultats de performances pour le diagnostic d'une souffrance du lambeau sont aussi retrouvés par Repez et al (149), sur une étude descriptive sur 50 patients.

Une méta-analyse menée par Chen et al (150), a permis d'analyser l'utilisation du NIRS dans la surveillance des lambeaux libres. Sur 1062 lambeaux libres, 629 ont été surveillés par le NIRS ou en complément d'un doute clinique. Les auteurs ne retrouvent pas de différence significative entre le taux de complications et de révision, par contre le taux de sauvetage est plus important dans le groupe utilisant le NIRS ( $p < 0,001$ ). Ces observations sont aussi retrouvées dans une méta-analyse canadienne plus récente sur 1248 patients (151). L'analyse de leurs données mettent en évidence un taux de sauvetage du lambeau augmenté et un taux de nécrose partielle diminuée lors de l'utilisation du NIRS ( $p < 0,05$ ). Ces données sont à mettre en balance avec le coût du matériel : le capteur à usage unique coûte environ 150\$ et la console 16500\$.

L'oxymétrie transcutanée permet de mesurer la pression partielle tissulaire en oxygène.

Une étude italienne menée par Arnez (152) a étudié l'intérêt de l'utilisation de l'oxymétrie transcutanée en comparant 87 patients ayant été opérés d'une reconstruction microchirurgicale. Les auteurs ne retrouvent pas de différence significative en terme d'échec ou de sauvetage entre l'utilisation de ce dispositif ou l'examen clinique. A noter les résultats des performances de diagnostic retrouvent 25% de faux négatifs.

L'échographe Doppler fournit des données audibles (primaires) et visuelles (secondaires) sur le débit sanguin lorsqu'il est associé à la sonde Doppler Cook-Swartz® implantable.

Surtout utilisée en reconstruction cervico-faciale où les lambeaux sont enfouis ou de surveillance difficile, nous avons voulu évaluer sa place dans la surveillance dans le cadre de la reconstruction de membre.

Une étude allemande menée par Paprottka (153) a évalué la surveillance par sonde doppler de 35 lambeaux libres. Leur analyse des performances diagnostiques retrouve un taux de 25% de faux négatif. Rozen et al (154), ont comparé la surveillance par la sonde doppler à la surveillance clinique chez 40 patients. Ils ne retrouvent aucune différence significative entre les deux groupes en termes de complication, reprise et échec de reconstruction. Cette même équipe (155) a effectué une nouvelle étude, cette fois-ci en reprenant 426 lambeaux libres pour évaluer la surveillance par une sonde doppler. Le groupe utilisant ce dispositif a un taux de succès plus élevé mais de manière non significative. Cette observation a été retrouvée elle aussi par une équipe allemande (156) sur 110 lambeaux libres musculaires. Malgré le fait que les résultats ne montrent pas d'augmentation significative, ils estiment que l'ajout d'une sonde doppler permettrait de sauver 3% de lambeaux libres supplémentaires. Frost et al (157), ont analysé la surveillance de 22 reconstructions microchirurgicales par la clinique, sonde doppler et une sonde micro dialyse. Leur conclusion est que l'utilisation de dispositif (sonde doppler ou micro dialyse) permet une détection plus précoce d'une thrombose du pédicule que la clinique seule.

Concernant la pose de la sonde doppler sur l'artère ou la veine, une méta-analyse (158) comprenant 763 lambeaux libres a comparé les deux positions. Lorsque la sonde est posée sur l'artère, ils retrouvent une diminution du taux de faux positifs et une diminution des pertes de signal ( $p < 0,0001$ ). Pour finir une métanalyse effectuée par une équipe Taïwanaise (159) a étudié 3252 lambeaux libres dont 852 monitorés par la sonde doppler. Leurs résultats montrent une diminution du taux d'échec ( $p < 0,05$ ) et une augmentation du taux de sauvetage ( $p < 0,01$ ) lors de l'utilisation de ce dispositif de surveillance. Pour information la sonde coûte environ 412\$ par lambeau et la console 3100\$. Le Doppler portable acoustique seul coûte quant à lui 300\$.

La sonde de micro dialyse consiste en une microsonde insérée dans le derme du lambeau micro-anastomosé, permettant le recueil d'un dialysat et le dosage des métabolites dermiques : glucose, lactate, pyruvate, glycérol. Les variations des taux sont des marqueurs précoces de la souffrance tissulaire liée à l'ischémie. La surveillance horaire des profils de courbes permet un diagnostic fiable de la thrombose, de son origine artérielle ou veineuse, et donc la reprise des anastomoses avant que les marqueurs cliniques soient altérés.

L'utilisation de la micro dialyse a été peu étudiée dans la reconstruction microchirurgicale des membres inférieurs. Nous avons vu précédemment dans l'article de Frost et al, que cela permettait une détection plus précoce par rapport à la surveillance clinique. Cependant, cela a été plus étudié dans la reconstruction cervico-faciale. Une récente méta-analyse effectuée par Hwang et al (160), a évalué les performances diagnostiques de la micro dialyse : une VPP à 93%, une VPN à 99% et une Se à 97% en faisant un excellent outil de diagnostic et de détection précoce de l'ischémie dans la surveillance post-opératoire des lambeaux. Pour information la sonde et les consommables coutent environ 570\$ par unité et la console 52000\$.

Concernant le personnel et la localisation des patients durant la surveillance, la littérature scientifique est plus éparse. Une étude américaine menée par Deldar et al (161), a analysé les taux de complications, reprises et réussite de reconstruction microchirurgicale durant la période du COVID-19 où l'accès à la réanimation n'était plus possible dans son centre pour les raisons que l'on connaît et la période ayant précédé la pandémie. Suite à l'analyse de 252 patients, ils ne retrouvent pas de de différence significative concernant les critères de jugement cités. De plus, l'analyse de la durée moyenne d'hospitalisation est plus courte chez les patients surveillés en hospitalisation conventionnelle ( $p=0,04$ ), cela serait due à une mobilisation plus précoce dont les équipes de réanimation sont moins familières. Au sujet du personnel qui effectue la surveillance, celle-ci est souvent précisée dans les matériels et méthode des articles mais nous n'avons pas retrouvé de travaux de recherche spécifiques sur son impact.

**Nous recommandons une surveillance clinique et au doppler acoustique lorsque que le lambeau libre est facilement accessible à la surveillance. Tout dispositif de surveillance peut être ajouté selon les besoins, formations des équipes et son accessibilité au sein de l'établissement. Nous**

**recommandons une surveillance rapprochée horaire lors des premières 24 heures. Dans notre CHU, le lieu où le personnel est en mesure de pouvoir effectuer cette surveillance est en réanimation/USC ou la salle de réveil à défaut.**

**Nous recommandons une surveillance par une équipe infirmière formée avec le passage d'un médecin sénior et/ou interne en chirurgie au changement d'équipe pour l'effectuer au moins une fois en présence de l'équipe de surveillance de nuit.**

**Concernant les modalités de surveillance, nous recommandons une surveillance clinique systématique complétée du doppler acoustique portable puis en fonction des habitudes de service : oxymétrie, NIRS ou pour les lambeaux dont la palette est difficile à surveiller : sonde doppler ou de micro dialyse.**

#### *3.1.6.4 Mesures de réchauffement du lambeau*

Lorsque le corps se réchauffe, les vaisseaux sanguins se dilatent pour dissiper la chaleur et maintenir une température corporelle optimale. Cette vasodilatation entraîne une augmentation du flux sanguin, ce qui permet une meilleure oxygénation des tissus et un meilleur apport de nutriments essentiels. Dans notre spécialité, une bonne vascularisation est cruciale pour assurer la réussite des lambeaux libres.

Nous n'avons retrouvé aucune littérature concernant l'impact des mesures de réchauffement du lambeau en post opératoire d'une microchirurgie reconstructrice des membres en contexte de traumatologie ni dans le cas général d'une intervention microchirurgicale.

**Nous recommandons néanmoins d'effectuer un réchauffement du lambeau en post opératoire à l'aide des moyens à disposition : couverture chauffante à 42°C durant 24 heures, pas de lampe chauffante du fait du risque de chute et de brûlure et pas de radiateur dans la chambre du fait de la pénibilité pour les patients.**

### 3.2 Données du questionnaire en France

Nous allons traiter les réponses du questionnaire selon le même plan que celui de la revue de la littérature.

### 3.2.1 Introduction

Nous avons eu 27 réponses à notre questionnaire, permettant de recenser 25 centres hospitaliers universitaires et ainsi réaliser une cartographie satisfaisante des pratiques microchirurgicales dans les centres de compétences français.

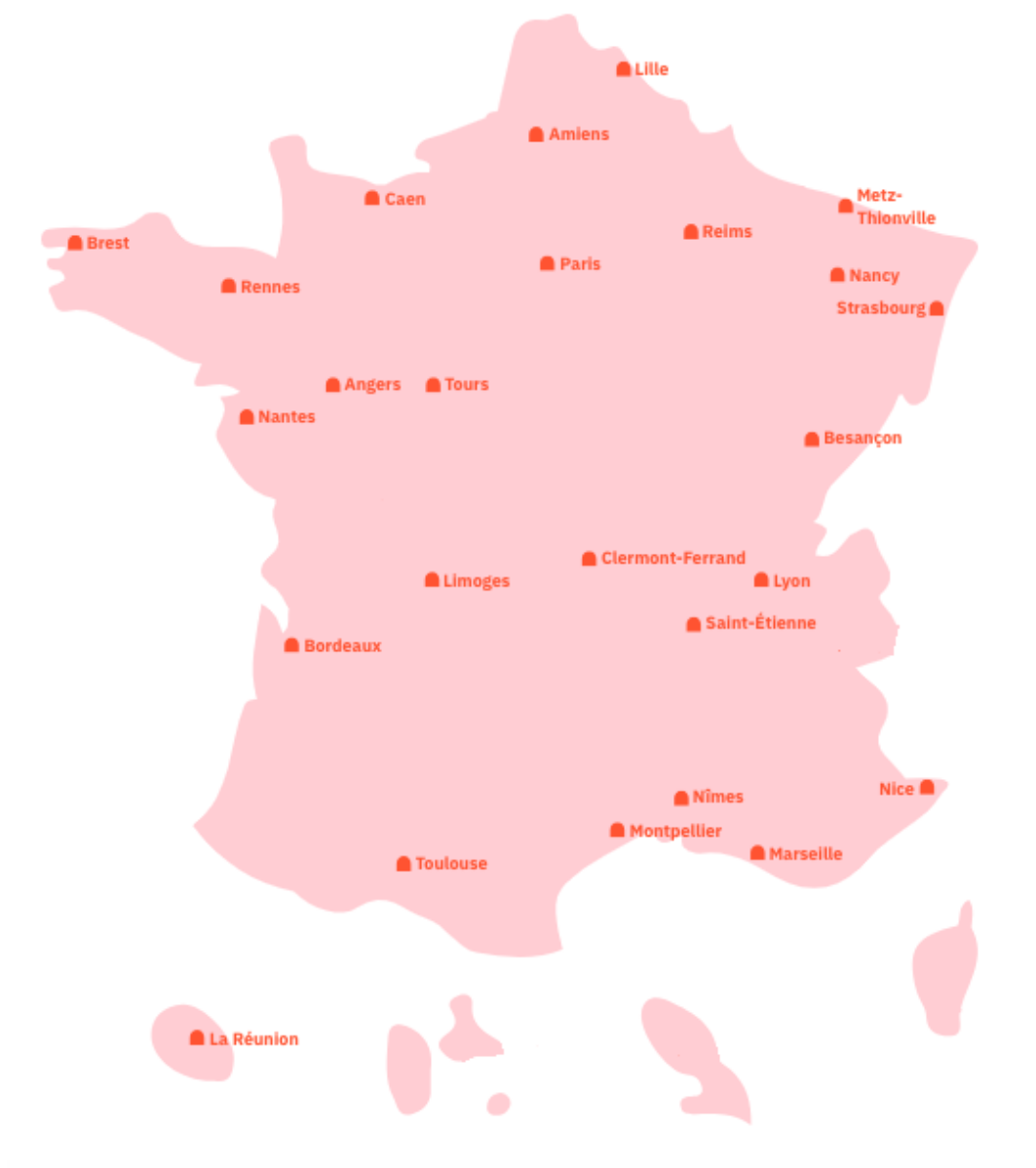


Figure 1 Carte de France représentant les centres hospitaliers universitaires ayant répondu au questionnaire

Les chirurgiens ayant répondu aux questionnaires étaient 7 praticiens hospitaliers, 7 chefs de clinique, 6 docteurs juniors, 3 assistants, 2 MCU-PH et 2 PU-PH.



Sur les 27 chirurgiens 9 pratiquent la microchirurgie depuis 2 à 5 ans et 9 autres depuis moins de 2 ans, 5 entre 5 et 10 ans et 4 depuis plus de 10 ans. De plus, 10 chirurgiens effectuent entre 10 et 20 lambeaux libres par an, 6 entre 5 et 10 par an, 4 pour moins de 5 par an et entre 20 et 30 par an, et un respectivement pour de 30 à 40 par an, 40 à 50 par an et plus de 50 par an.

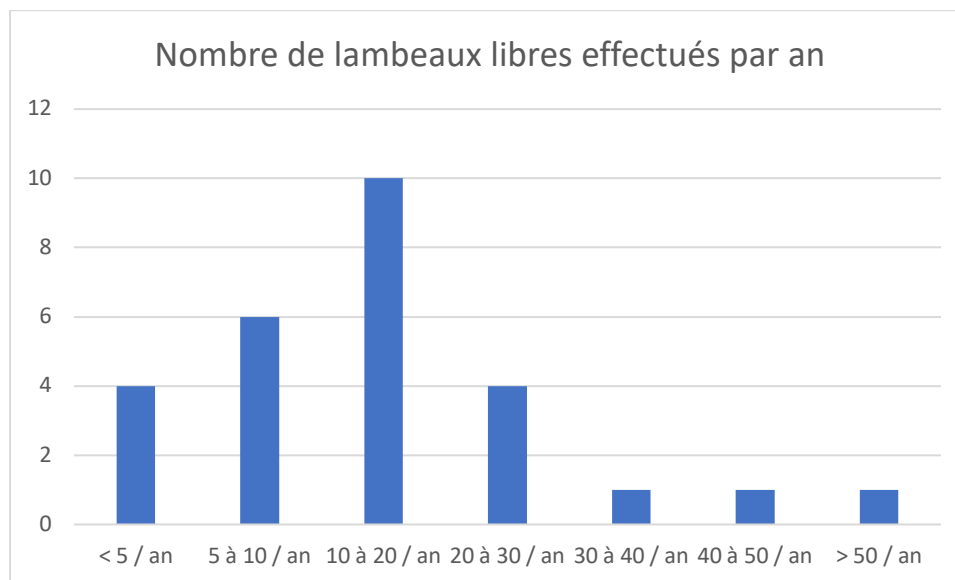


Figure 2 Nombre de lambeaux libres effectués par an

### 3.2.2 Prise en charge orthoplastique

Nous traiterons dans la partie « Prise en charge orthoplastique » les questions n° 4 – 5 – 8 – 9 – 10 – 11.

L'indication du lambeau libre est principalement effectuée en staff de service pour 12 chirurgiens (46,2%) et lors de staff multidisciplinaire pour sept autres (26,9%). Pour trois l'indication est posée avec le chirurgien référent de la filière orthoplastique et pour les quatre derniers : seul ou avec un collègue.

Concernant la filière orthoplastique, elle est clairement définie dans 14 centres (51,9%). Dans ceux n'ayant pas répondu positivement, certains ont un chirurgien plasticien référent pour ces patients ou une collaboration sans filière bien définie.

Le choix de l'ostéosynthèse effectuée pour les fractures ouvertes Cauchoux III est le fixateur externe dans 20 cas sur 26 (76,9%).

Le délai dans lequel est effectuée la reconstruction est pour 10 chirurgiens sur 27 de manière « retardée » (72 heures à 15 jours), 9 « à distance » (> 15 jours), 4 « différée » (24 à 72 heures) et un « en urgence » (< 24 heures). Pour les trois restants, celle-ci se fait en fonction de l'accessibilité au bloc opératoire.

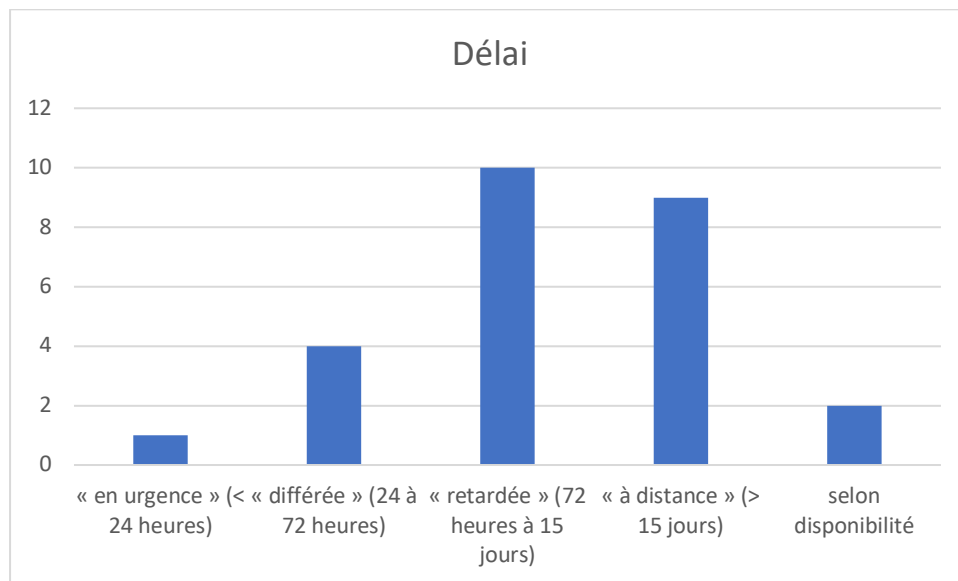


Figure 3 : Délai de la prise en charge

Le choix du pansement est très majoritairement par thérapie par pression négative pour 23 chirurgiens. Trois sur 27 choisissent les pansements dits classiques (tulles gras ou alginate de calcium) et un dernier utilise les deux.

Le type de lambeau libre privilégié pour les reconstructions microchirurgicales est très majoritairement perforant et cutané (cutané, fascio-cutané et septo-cutané) pour respectivement 51,9% et 40,7%. Seulement deux chirurgiens (7,4%) privilégient les reconstructions par lambeau musculaire ou musculo-cutané.

### 3.2.3 Pré-opératoire

Nous aborderons dans la partie « Pré-opératoire » les questions du questionnaire n° 6 – 7 – 12 – 13 – 14 – 15 – 16 – 17.

Le bilan d'imagerie de la zone donneuse n'est pas effectué par six chirurgiens (22%). Le bilan d'imagerie est équitablement réparti entre l'écho-doppler et angioscanner, angioscanner seul et écho-doppler seul (25,9%).

Pour le bilan de la zone receveuse, celui-ci est plus souvent effectué avec seulement une réponse négative (3,7%). Le bilan effectué est majoritairement un angioscanner seul dans 24 cas sur 27 (88,8%) puis un doppler-couleur et les deux examens cités dans deux cas chacun.

Un bilan systématique de l'état nutritionnel du patient est effectué par seulement huit chirurgiens (29,6%), une NFS par la quasi-totalité des chirurgiens (96,3%). Une évaluation psychologique est

effectuée dans seulement un centre (3,7%) et un contrôle strict de la glycémie par sept centres (25,9%).

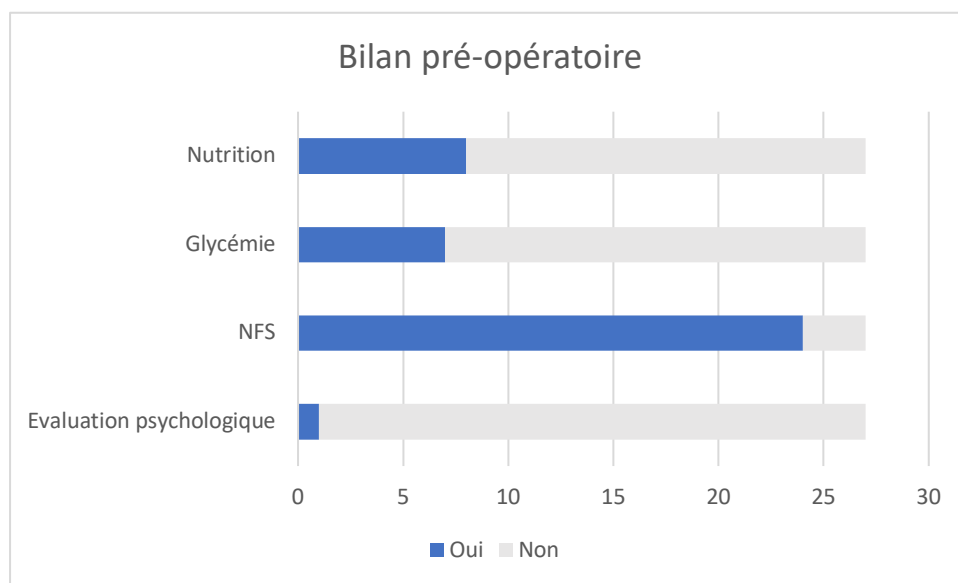


Figure 4 Bilan pré opératoire

La réalisation d'un bloc anesthésique loco-régional est fait systématiquement dans 14 réponses et non systématique et à la discrétion des anesthésistes pour une réponse chacune. L'intérêt principal recherché de l'ALR serait pour 15 chirurgiens une meilleure gestion de l'antalgie (55,6%), pour huit la recherche d'une vasodilatation (29,6%) et les deux réponses pour trois d'entre eux.

#### 3.2.4 Anastomose

Nous aborderons dans la partie « Pré-opératoire » les questions n° 18 – 19 – 20 – 21 – 26.

L'anastomose d'une deuxième veine est systématiquement effectuée par 10 chirurgiens (38,5%). Sur le choix de la localisation de l'anastomose, six ont déclaré les réaliser en amont quitte à réaliser un pontage veineux et sept en aval s'il y avait la possibilité technique. En présence de trois axes perméables, l'anastomose termino-terminale est privilégiée pour 18 chirurgiens (66,8%) et latéro-terminale pour huit autres (29,6%). Lorsqu'il y a deux axes perméables, la stratégie d'anastomose est latéro-terminale dans 19 centres (70,4%), termino-terminale pour cinq centres (18,5%) et trois autres pour l'anastomose en T (11,1%). Concernant l'utilisation de dispositif de micro-anastomose, les fils de microchirurgie sont utilisés dans 16 cas et le système Coupler® pour la veine dans 11 cas.

### 3.2.5 Per-opératoire

Nous aborderons dans la partie « per-opératoire » les questions n° 21 – 22 – 23 – 24 – 33.

L'évaluation de l'angiosome lors de l'intervention chirurgicale est majoritairement clinique pour 25 réponses et par angiographie par vert d'indocyanine pour six réponses. Aucune des personnes sollicitées n'utilisent le NIRS.

Face à un vasospasme, 23 chirurgiens privilégient l'usage de vasodilatateurs locaux (85%). Dans les commentaires, les molécules utilisées sont majoritairement la papavérine et la lidocaïne, sans précision sur leur posologie. La sonde de Fogarty est choisie par six chirurgiens (20%) parmi lesquels un a précisé son utilisation lors de l'échec des vasodilatateurs locaux. A noter, dans les commentaires deux praticiens appliquent du sérum chaud seul sur des compresses puis attendent et un autre opérateur précise ajouter un bolus d'héparine IV aux thérapeutiques précédemment citées.

Durant le temps d'ischémie froide, 20 centres (74%) prennent des précautions particulières. Celles-ci sont l'utilisation de compresses humides et de sérum glacé.

La totalité des participants (100%) arrêtent le garrot lors des micro-anastomoses du membre opéré.

Face à une thrombose artérielle, la sonde de Fogarty est utilisée par 20 chirurgiens (77%), l'héparine à dose curative par 10 chirurgiens (38,5%) et celle-ci est continuée en post-opératoire pour la moitié d'entre eux et pour finir six chirurgiens (20%) sont amenés à utiliser la thrombolyse.

### 3.2.6 Médicament

Nous aborderons dans la partie « Médicament » les questions n°25 – 27 – 28 – 29 – 30 – 32.

L'antibioprophylaxie en dehors d'un contexte septique, est majoritairement pratiquée par 85% des chirurgiens questionnés. Les commentaires précisent utiliser la Céfazoline 2g pour cinq d'entre eux et laisser le choix aux anesthésistes ou les recommandations de la SFAR pour deux autres.

L'anticoagulation durant l'intervention, est effectuée par la quasi-totalité des chirurgiens (96,3%). Pour 11 d'entre eux (40,7%) elle est administrée avant le sevrage du lambeau ou après avoir effectué les anastomoses et pour trois (11%) lors du clampage des vaisseaux. Dans le reste des cas l'anticoagulation n'est délivrée que lors d'une complication.

Une anticoagulation post opératoire en lien avec le geste microchirurgical est instaurée dans 74% des cas et par la quasi-totalité des chirurgiens à dose préventive avec seulement une réponse à dose curative.

Le rinçage systématique du lambeau par du sérum hépariné avant les anastomoses est effectuée par 19 chirurgiens sur 27 (70,4%). Les molécules (HNF ou HBPM) et posologies précisées dans les

commentaires sont toutes différentes allant de la dose recommandée (5000 UI dans 1000 mL de NaCl) à quarante fois celle-ci.

Centre n°1	5 000 UI d'HNF dans 1000 cc de NaCl
Centre n°2	100 000 UI d'HNF dans 1000 cc de NaCl
Centre n°3	200 000 UI d'HNF dans 1000 cc de NaCl

L'administration d'anti-agrégant plaquettaire lors du clamage des vaisseaux n'est effectuée que par cinq chirurgiens (18,5%). Il n'y a pas de données sur les posologies.

L'administration d'acide tranexamique n'est pas contre-indiquée dans 16 cas sur 27 (59,2%) en présence de saignement.

### 3.2.7 Post-opératoire et Surveillance

Nous aborderons dans la partie « Post-opératoire et surveillance » les questions n° 31 – 34 – 35 – 36 – 37 – 38 – 39 – 40.

Après l'intervention, des mesures de réchauffement du lambeau sont prises par 74% des praticiens questionnés. La majorité utilise des couvertures chauffantes (75%), puis vient ensuite l'augmentation de la température de la chambre et les lampes chauffantes (20%). Un commentaire ajoute appliquer de la ouate sur le lambeau.

Le délai dans lequel est autorisé l'appui en dehors de contre-indications orthopédiques est d'une semaine pour 13 chirurgiens sur 27 (48,1%), pour quatre (14,8%) à 3 jours, pour deux à 5 jours, un pour 2 semaines et un pour 6 semaines.

Les critères de transfusion dans les 48 premières heures chez un patient n'ayant pas de comorbidités cardiovasculaires sont inférieurs à 8 g/dL pour 10 centres (37%), à 7,5 g/dL pour cinq centres (18,5%), à 7 g/dL et 9 g/dL pour trois centres chacun et < 6,5 g/dL pour un centre. La quasi-totalité des chirurgiens questionnés n'ont pas de protocole de transfusion (96,2%), un seul dilue un concentré de globules rouges avec 500 mL de soluté.

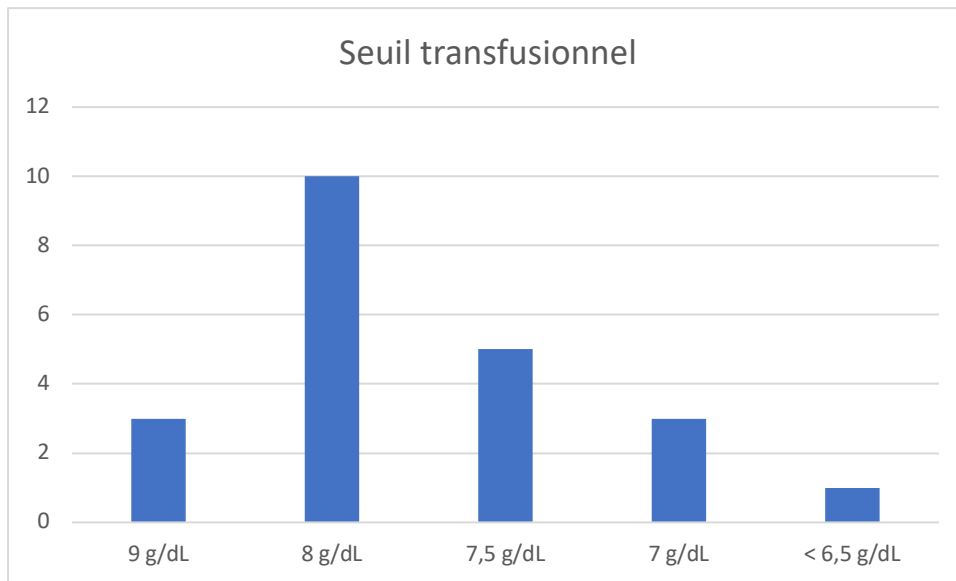


Figure 5 : Seuil transfusionnel

La surveillance post-opératoire du lambeau libre est assez équitablement répartie entre l'hospitalisation conventionnelle pour 10 chirurgiens (37%), une unité de surveillance continue (USC) pour 10 autres chirurgiens et en salle de réveil pour les sept derniers (25,9%).

La surveillance est majoritairement effectuée par un doppler acoustique dans 69,2% des cas puis vient la surveillance clinique dans 33,3% des cas. A noter, trois centres utilisent le NIRS (11,5%), deux autres utilisent le dispositif de micro-dialyse et un centre une sonde de doppler implantable.

Le rythme de la surveillance durant les 24 premières heures de surveillance est d'une fois par heure pour 16 chirurgiens (59,2%), toutes les deux heures pour 10 chirurgiens et pour le dernier tous les trois heures.

Pour ce qui est du personnel chargé de la surveillance, les équipes paramédicales sont très largement sollicitées dans 21 cas sur 27 (77,8%). Une formation à la surveillance des lambeaux libres des équipes infirmières est présente dans 57% des cas. Les équipes médicales effectuent une surveillance dans six cas sur 27 (22,2%) avec un passage au changement d'équipe dans la moitié des cas. Celle-ci est effectuée par les internes en chirurgie et/ou Dr junior dans les 2/3 des cas.

### 3.3 Données du questionnaire à l'international

#### 3.3.1 Introduction

Nous avons obtenu 29 réponses à notre questionnaire, permettant de recenser 19 pays et ainsi réaliser une cartographie satisfaisante des pratiques microchirurgicales dans le monde.

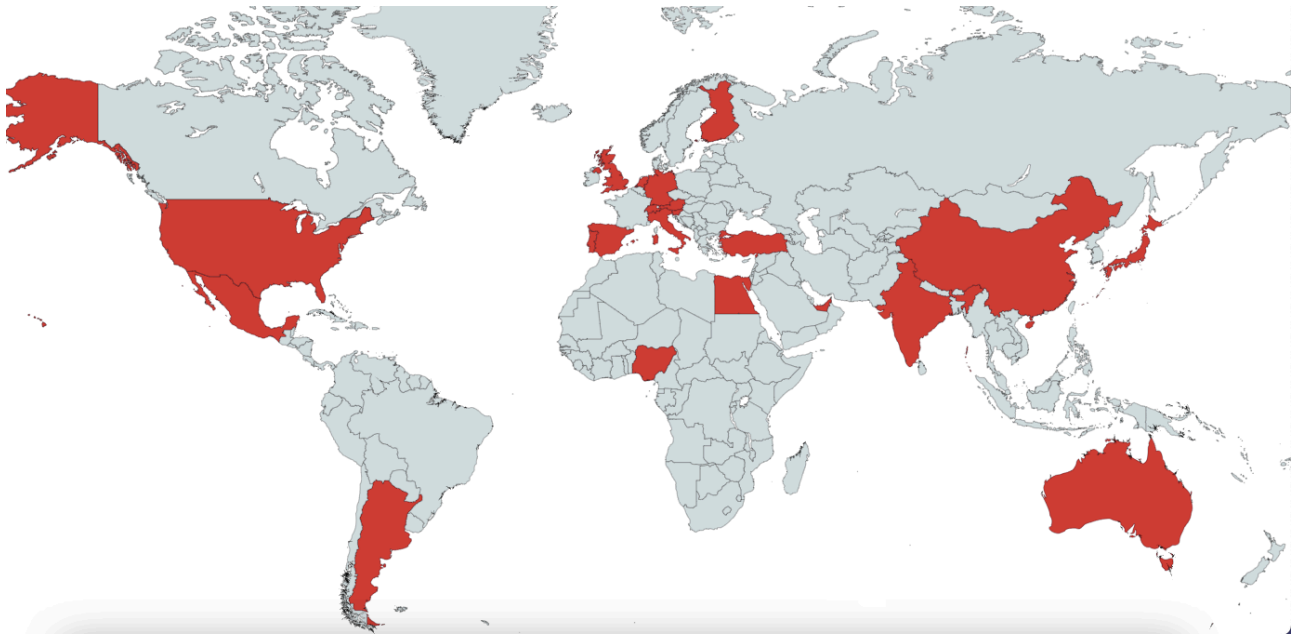


Figure 6: Cartographie des pays ayant participé au questionnaire

Les chirurgiens ayant répondu aux questionnaires étaient 11 chefs de clinique, six praticiens hospitaliers, cinq PU-PH, quatre MCU-PH et sept équivalents docteurs juniors.

Sur les 29 chirurgiens, six pratiquent depuis moins de deux ans la microchirurgie, sept autres entre 2 et 5 ans, huit entre 5 et 10 ans et neuf depuis plus de 10 ans. De plus, six chirurgiens effectuent entre 10 et 20 lambeaux libres par an, six plus de 50 par an, six moins de 5 par an, quatre effectuent entre 5 et 10 par an, trois de 30 à 40 par an et trois de 40 à 50 par an et pour finir deux effectuent 20 à 30 par an.

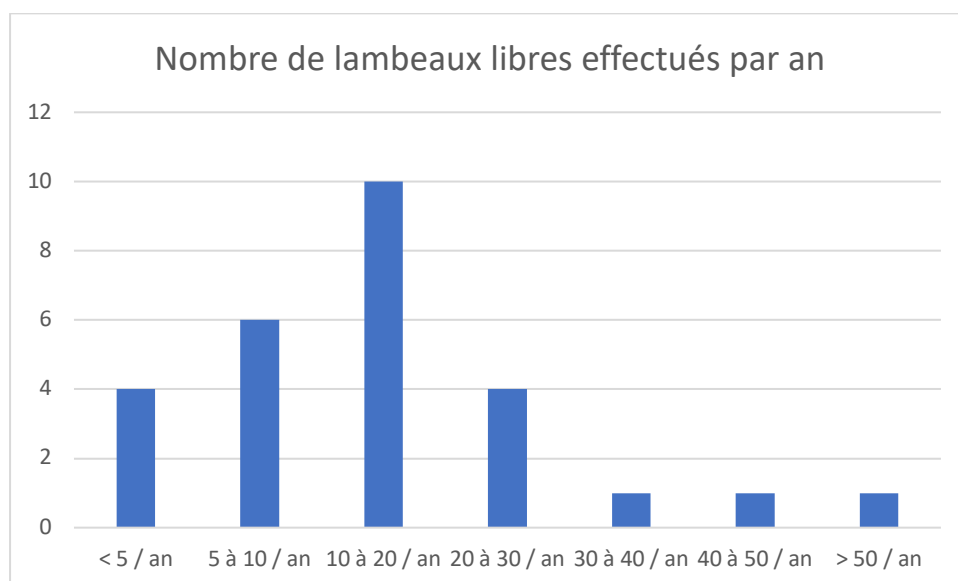


Figure 7: Nombre de lambeaux libres par an

### 3.3.2 Prise en charge orthoplastique

Nous traiterons dans la partie « Prise en charge orthoplastique » les questions n° 4 – 5 – 8 – 9 – 10 – 11.

L'indication du lambeau libre est principalement effectuée lors de staff multidisciplinaire pour 15 chirurgiens (55,6%) et en staff de service pour huit chirurgiens (29,6%). Pour sept opérateurs l'indication est posée avec le chirurgien référent de la filière orthoplastique et seul pour un chirurgien. Concernant la filière orthoplastique, elle est clairement définie dans 26 centres (89,7%). Le choix de l'ostéosynthèse effectuée pour les fractures ouvertes Cauchoux III est le fixateur externe dans 21 cas sur 20 (75%).

Le délai dans lequel est effectué la reconstruction est pour 19 chirurgiens sur 27 de manière « retardée » (72 heures à 15 jours), 11 « différée » (24 à 72 heures) et un respectivement pour « à distance » (> 15 jours) et « urgences » (< 24 heures).

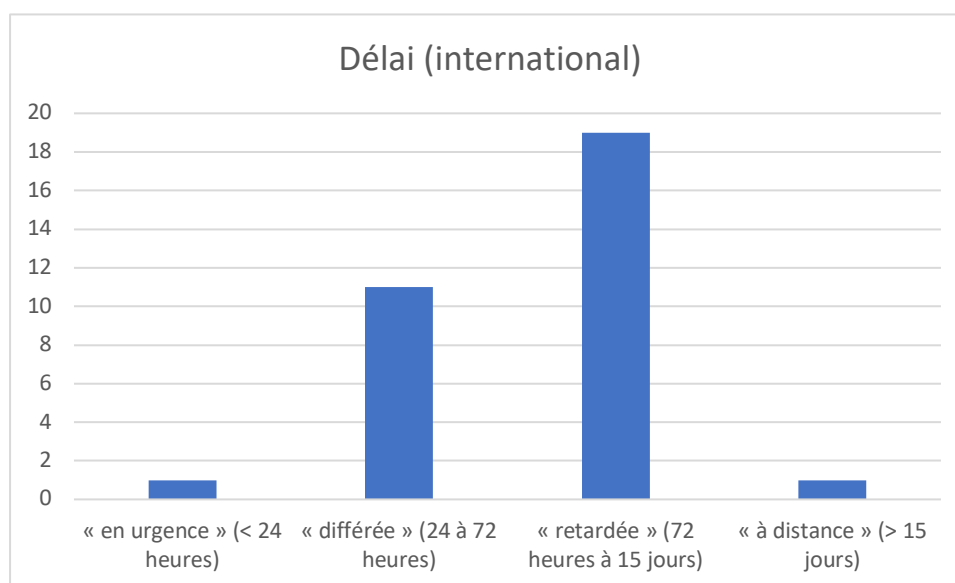


Figure 8: Délai (international)

Le choix du pansement est très majoritairement par thérapie par pression négative pour 25 chirurgiens. Huit sur 29 choisissent les pansements dits classiques (tulle gras ou alginate de calcium). Le type de lambeau libre privilégié pour les reconstructions microchirurgicales est majoritairement perforant et cutané (cutané, fascio-cutané et septo-cutané) pour 68%. Neuf chirurgiens privilégient les reconstructions par lambeau musculaire.



### 3.3.3 Pré-opératoire

Nous aborderons dans la partie « Pré-opératoire » les questions du questionnaire n° 6 – 7 – 12 – 13 – 14 – 15 – 16 – 17.

Le bilan d'imagerie de la zone donneuse n'est pas effectué par 13 chirurgiens (44,8%). Le bilan d'imagerie est équitablement réparti entre l'écho-doppler et angioscanner et écho-doppler seul (25,9%). A noter deux chirurgiens effectuent une artériographie. Pour le bilan de la zone receveuse, celui-ci est plus souvent effectué avec seulement une réponse négative (3,7%). Le bilan effectué est majoritairement un angioscanner dans 22 cas sur 29 (75,9%), dans 10 sur 29 cas un doppler-couleur et dans quatre cas sur 29 une artériographie.

Un bilan systématique de l'état nutritionnel du patient est effectué par la moitié des chirurgiens (48,3%), une NFS par la quasi-totalité des chirurgiens (96,3%). Une évaluation psychologique est effectuée dans 10 centres (34,5%) et un contrôle strict de la glycémie par 17 centres (58,6%).

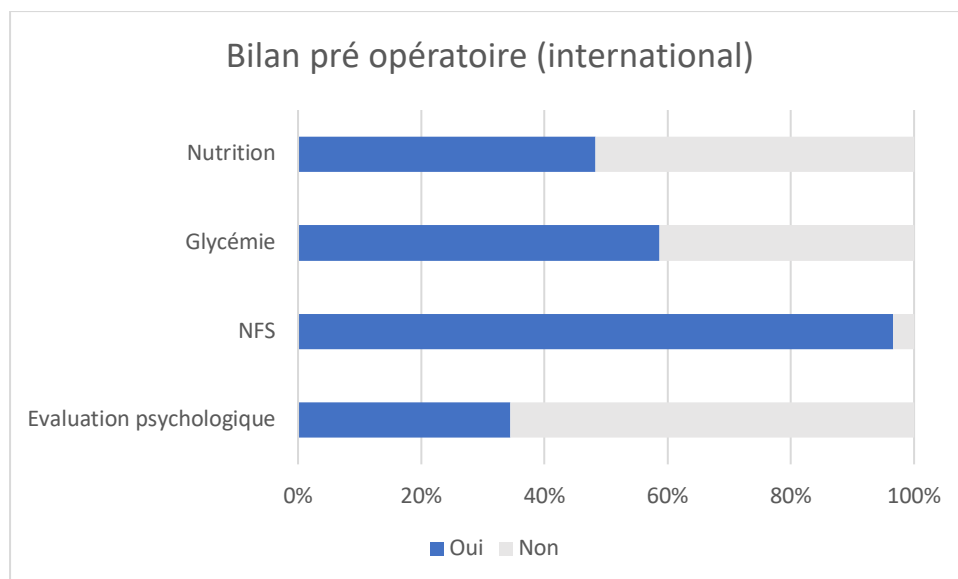


Figure 9: Bilan pré opératoire (international)

La réalisation d'un bloc anesthésique loco-régional est fait systématiquement dans 12 réponses. L'intérêt principal recherché de l'ALR serait pour 21 chirurgiens une meilleure gestion de l'antalgie (72,4%), pour deux la recherche d'une vasodilatation (6,9%).

### 3.3.4 Anastomose

Nous aborderons dans la partie « Pré-opératoire » les questions n° 18 – 19 – 20 – 21 – 26.

L'anastomose d'une deuxième veine est effectuée systématiquement par 16 chirurgiens (55,2%). Sur le choix de la localisation de l'anastomose, six ont déclaré les réaliser en amont quitte à réaliser un pontage veineux et quatre en aval s'il y avait la possibilité technique. En présence de trois axes perméables, l'anastomose termino-terminale est privilégiée pour 19 chirurgiens (65,5%) et latéro-terminale pour 11 autres (37,9%). Lorsqu'il y a deux axes perméables, la stratégie d'anastomose est latéro-terminale dans 22 centres (75,9%), termino-terminale pour 7 centres (24,1%) et un autre pour l'anastomose en T (3,4%). Concernant l'utilisation de dispositif de micro-anastomose, les fils de microchirurgie sont utilisés dans 19 cas et le système Coupler® dans 13 cas.

### 3.3.5 Per-opératoire

Nous aborderons dans la partie « per-opératoire » les questions n° 21 – 22 – 23 – 24 – 33.

L'évaluation de l'angiosome lors de l'intervention chirurgicale est majoritairement clinique pour 26 réponses, par angiographie par vert d'indocyanine pour sept réponses et une pour le NIRS.

Face à un vasospasme, 28 chirurgiens privilégient l'usage de vasodilatateurs locaux (96,6%). La sonde de Fogarty est choisie par deux chirurgiens (6,9%). A noter, dans les commentaires, un seul praticien applique du sérum chaud seul.

Durant le temps d'ischémie froide, 18 centres (64,3%) prennent des précautions particulières. Celles-ci sont l'utilisation de compresses humides glacées pour 16 centres et le sérum pour deux centres.

La quasi-totalité des participants arrêtent le garrot lors des micro-anastomoses du membre opéré (89,3%).

Face à une thrombose artérielle, la sonde de Fogarty est utilisée par 20 chirurgiens (77%), l'héparine à dose curative par 15 chirurgiens (51,7%) et celle-ci est continuée en post-opératoire pour la moitié d'entre eux et pour finir trois chirurgiens (10,3%) sont amenés à utiliser la thrombolyse.

### 3.3.6 Médicament

Nous aborderons dans la partie « Médicament » les questions n°25 – 27 – 28 – 29 – 30 – 32.

L'antibioprophylaxie en dehors d'un contexte septique, est majoritairement pratiquée par 89,7% des chirurgiens questionnés. Les commentaires précisent utiliser la céfazoline 2g pour cinq d'entre eux et l'Augmentin pour 2 autres.

L'anticoagulation durant l'intervention, est effectuée par 79,3% des chirurgiens. Pour sept d'entre eux (24,1%) elle est administrée juste avant le sevrage du lambeau ou après avoir effectué les anastomoses et pour 12 d'entre eux uniquement lors d'une complication.

Une anticoagulation en lien avec le geste microchirurgical est instaurée dans 74% des cas et par la quasi-totalité des chirurgiens à dose préventive avec seulement une réponse à dose curative.

Le rinçage systématique du lambeau par du sérum hépariné avant les anastomoses est effectuée par 17 chirurgiens sur 29 (58,6%). Les molécules et posologies précisées dans les commentaires sont toutes différentes.

Pays n°1	10 000 UI d'HNF dans 1000 cc de NaCl
Pays n°2	50 000 UI d'HNF dans 1000 cc de NaCl
Pays n°3	100 000 UI d'HNF dans 1000 cc de NaCl

L'administration d'anti-agrégant plaquettaire lors du clamage des vaisseaux n'est effectuée que par quatre chirurgiens (13,8%). Il n'y a pas de données sur les posologies.

L'administration d'acide tranexamique n'est pas contre-indiquée dans 21 cas sur 27 (75%) en présence de saignement.

### 3.3.7 Post-opératoire et Surveillance

Nous aborderons dans la partie « Post-opératoire et surveillance » les questions n° 31 – 34 – 35 – 36 – 37 – 38 – 39 – 40.

Après l'intervention, des mesures de réchauffement du lambeau sont prises par 76% des praticiens questionnés. La majorité utilise des couvertures chauffantes (72,4%), puis vient ensuite l'augmentation de la température de la chambre (24,1%) et les lampes chauffantes (17,2%).

Le délai dans lequel est autorisé l'appui en dehors de contre-indications orthopédiques est d'une semaine pour 13 chirurgiens sur 27 (48,1%), trois jours pour quatre opérateurs (14,8%), 5 jours pour deux opérateurs et un respectivement pour 2 et 6 semaines.

Les critères de transfusion dans les 48 premières heures chez un patient n'ayant pas de comorbidités cardiovasculaires sont inférieurs à 7 g/dL pour 11 centres (37,9%), inférieurs à 7,5 g/dL pour 10 centres, respectivement un centre à < 10 g/dL, 7,5 g/dL et < 6,5 g/dL, et basé sur la tolérance clinique

uniquement pour huit centres. La majoration des chirurgiens questionnés n'ont pas de protocole de transfusion (75,9%), ceux en ayant un dilue un concentré de globules rouges avec 500 mL de soluté.

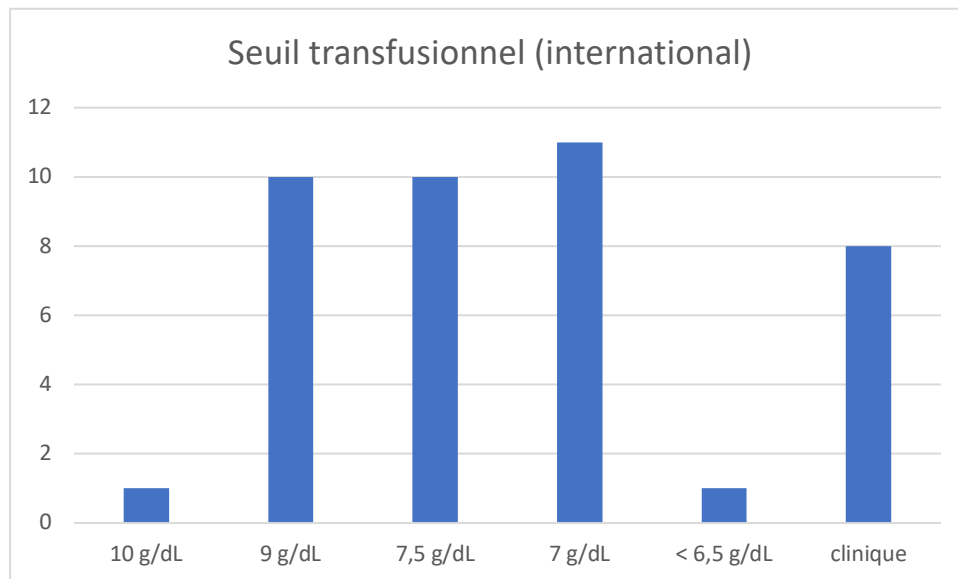


Figure 10: Seuil transfusionnel (international)

La surveillance post-opératoire du lambeau libre est assez équitablement répartie entre l'hospitalisation conventionnelle pour onze centres (37,9%), une unité de surveillance continue (USC) pour onze chirurgiens, une réanimation pour huit chirurgiens (27,6%) et en salle de réveil pour les deux derniers (6,9%). Pour certains centres, deux localisations sont possibles.

La surveillance est majoritairement effectuée par un doppler acoustique dans 72,4% des cas et clinique dans 82,8% des cas. A noter, six centres utilisent le NIRS (20,7%) et cinq une sonde de doppler implantable (17,2%).

Le rythme de la surveillance durant les 24 premières heures de surveillance est d'une fois par heure pour 23 chirurgiens (79,3%), toutes les deux heures pour cinq chirurgiens et un respectivement pour tous les 3 heures et toutes les 30 minutes.

Pour ce qui est du personnel chargé de la surveillance, les équipes paramédicales sont très largement sollicitées dans 21 cas sur 29 (72,4%). Une formation à la surveillance des lambeaux libres des équipes infirmières est présente dans 52,3% des cas. Les équipes médicales effectuent une surveillance dans sept cas sur 29 (24,1%) avec un passage au changement d'équipe dans la moitié des cas. Celle-ci est effectuée par les internes en chirurgie et/ou Dr junior dans la quasi-totalité des cas.

## 4 Discussion

### 4.1 Biais de l'étude

Nous allons maintenant discuter des biais méthodologiques du questionnaire. Le biais de recueil d'informations a été bien contrôlé grâce à une réponse de la quasi-totalité des centres en France, ce qui permet d'avoir une vision représentative des pratiques. Notre questionnaire comporte quarante questions, ce qui peut par contre entraîner une certaine lassitude et des comportements d'évitement chez les répondants. Cependant, la durée estimée pour répondre intégralement au questionnaire est d'environ dix minutes, ce qui est tout à fait acceptable pour couvrir tous les sujets que nous avons abordés.

Les biais de sélection se réfèrent aux personnes sondées qui ne seraient pas représentatives de la population étudiée. Dans notre cas, une majorité (16/28) de docteurs juniors et de chefs juniors (CCA, assistants) ont répondu, ce qui les sur-représente en raison de leur plus grande facilité à être sollicités pour remplir le questionnaire. Cette population sondée comporte donc 16 opérateurs juniors et 12 opérateurs séniors répondant au nom de l'équipe sollicitée. La population sondée est donc plutôt équilibrée. De plus, les réponses aux questions correspondent aux habitudes de service permettant d'obtenir des modalités de prise en charge standardisées pour chaque équipe.

Le biais affectif correspond à une déformation du jugement causée par l'influence des états émotionnels sur les processus de raisonnement ou d'évaluation. Ce biais est contrôlé par l'inclusion de questions objectives et de réponses fermées.

Le biais de désirabilité sociale est le comportement consistant à se montrer sous une facette positive ainsi que la mise en confiance et la motivation provoquée par la valorisation liée au fait d'être sujet d'intérêt (effet Hawthorne). Cet effet « bon élève » reste contrôlé par l'inclusion de questions objectives et de réponses fermées.

Le biais de confirmation ou d'hypothèse est la tendance naturelle des individus à privilégier les informations qui confirment leurs idées préconçues et leurs hypothèses, tout en accordant moins d'importance aux points de vue qui contredisent leurs conceptions. Ce biais pourrait se manifester dans notre cas par la réponse d'une pratique non effectuée d'un chirurgien. Celui-ci souhaiterait l'effectuer mais se trouverait limité par des dogmes, des règles institutionnelles, etc. Nous avons notifié de répondre le plus sincèrement possible et de la manière la plus conforme à la pratique quotidienne au début de notre questionnaire et non de répondre ce qu'ils souhaiteraient.

## 4.2 Confrontation des résultats avec la revue de littérature

Étant donnée la grande similitude entre les résultats des centres français et internationaux, nous avons choisi de comparer les résultats français avec la revue de littérature et de mentionner uniquement les résultats internationaux qui diffèrent.

### 4.2.1 Prise en charge orthoplastique

Pour discuter des indications chirurgicales, il est recommandé d'établir une filière orthoplastique au sein du centre où sont effectuées les reconstructions microchirurgicales. Nous avons rapporté que sa présence permet de diminuer les complications et le nombre de reprises chirurgicales et donc raccourcir les durées de séjour et améliorer la récupération fonctionnelle des patients traumatisés des membres inférieurs (cf. 3.1.1.1). Les réponses du questionnaire montrent que cette filière est présente dans deux tiers des centres (N=17/28). Le tiers n'ayant pas cette filière bien établie est assez hétérogène allant de la présence de référent concernant la question de la reconstruction de membre à une discussion du dossier dans un bureau sans référent désigné ni staff dédié.

La présence de ce cadre pluridisciplinaire semble avoir plusieurs avantages : discuter de l'abord chirurgical pour l'ostéosynthèse et pour les micro anastomoses, préciser le délai dans lequel doit se faire cette intervention et mieux comprendre les enjeux de nos deux spécialités pour délivrer un discours clair et cohérent au patient. Le tout permet de créer une véritable expertise et de standardiser les prises en charge. Il est donc encouragé d'adopter cette pratique, en particulier dans les centres qui n'ont pas encore mis en place de filière bien établie, comme au sein de notre établissement. Cette filière semble mieux établie à l'étranger dans notre recueil international (89,7% vs 60,7%) et constitue donc un point d'amélioration des pratiques au niveau national.

Le choix de la technique chirurgicale pour la prise en charge d'une fracture Cauchoux III se fait en fonction de plusieurs critères, tels que le type de fracture, le délai de prise en charge, la perte de substance associée et les habitudes du centre. La littérature médicale semble privilégier l'ostéosynthèse interne pour ce type de fracture. Dans le questionnaire, les réponses montrent que les trois quarts des chirurgiens indiquent utiliser un fixateur externe. Une communication des résultats de notre travail pourrait faire évoluer les pratiques vers une démocratisation de l'ostéosynthèse interne dans ces indications.

Le questionnaire n'avait pas vocation à préciser les raisons qui poussent à privilégier cette technique et ce point pourrait faire l'objet d'une relance dans le cadre d'un travail ultérieur spécifique sur cette problématique.

Concernant les soins de pansement, il est recommandé d'utiliser les pansements par TPN en attendant la reconstruction. Cette solution temporaire de couverture a fait ses preuves en ce qui concerne l'isolement de la perte de substance et sa détersion. Sa mise en application ne pose pas de problèmes techniques et matériels majeurs. Nous rappelons que malgré tout, son utilisation ne doit pas pousser à effectuer des reconstructions trop retardées comme nous avons pu le voir (cf. 3.1.1.4). Notre questionnaire nous montre que 90% des chirurgiens français les utilisent et 85% à l'étranger. Cette pratique est donc fortement encouragée.

En ce qui concerne les délais de reconstruction, il est recommandé de procéder à l'intervention chirurgicale dans les sept jours après le traumatisme. Les deux tiers des chirurgiens respectent ce délai, ce qui est en accord avec ce qui est établi dans la littérature médicale. Cependant, il est important de faire preuve de prudence après 15 jours, car cela pourrait entraîner une augmentation des complications infectieuses et microvasculaires. Malheureusement, les délais sont souvent contraints par les disponibilités des blocs opératoires, ce qui peut parfois poser des difficultés, comme le montre notre expérience et les témoignages recueillis dans le questionnaire. Nous devons nous efforcer de réaliser les reconstructions dans les sept jours en prenant les devants dès que l'indication est discutée. Il est important de contacter les différents intervenants tels que l'anesthésiste, l'orthopédiste, le cadre de bloc, etc., afin d'assurer la meilleure prise en charge possible pour le patient. La quasi-totalité des chirurgiens internationaux respectent ce délai de 15 jours avec un tiers d'entre eux dans les 72 heures.

En ce qui concerne le type de lambeau, il est recommandé d'utiliser des lambeaux cutanés avec une supériorité concernant les séquelles du site donneur essentiellement. La plupart des chirurgiens français sont d'accord avec cette recommandation, ce qui est différent de la situation internationale où les lambeaux musculaires sont réalisés dans un tiers des cas. Parmi ceux qui pratiquent des lambeaux musculaires, la moitié l'ont fait en deuxième intention, ce qui correspond à une proportion similaire à celle de la France.

La littérature médicale ne montre aucune supériorité du lambeau musculaire sur les lambeaux cutanés concernant les complications infectieuses et les défauts de consolidation, il n'est donc plus recommandé en première intention.

L'analyse des résultats ne semble pas révéler de tendances entre le type d'ostéosynthèse, le délai de prise en charge ou la présence d'une filière bien établie. Cela met en évidence la diversité des approches de prise en charge de ces patients et la nécessité d'évaluer chaque situation clinique au cas

par cas au sein d'une filière orthoplastique prenant en compte la situation clinique et les habitudes orthopédiques de chaque centre.

#### 4.2.2 Pré-opératoire

Pour l'évaluation de la zone receveuse, il est recommandé d'effectuer un angioscanner dans le bilan d'imagerie. Cette pratique est suivie par 96% des chirurgiens (N=27). En ce qui concerne l'imagerie de la zone donneuse, il est recommandé d'utiliser l'angioscanner et/ou l'écho-doppler.

Cette recommandation est suivie par 4/5 des chirurgiens, par contre les réponses internationales indiquent une utilisation moins fréquente du scanner, avec seulement 27,6% des chirurgiens y ayant recours, contre 53,6%. Il ne semble pas que l'accès au scanner soit la cause de cette disparité, car il est utilisé dans des proportions similaires dans le bilan de la zone receveuse. Il est probable que les chirurgiens soient sensibles à la question de la radioprotection des patients et qu'ils aient peut-être une formation plus approfondie sur l'écho-doppler, ce qui leur permet de se passer de ces examens.

L'interprétation de ces données est difficile du fait de l'hétérogénéité des situations auxquelles nous faisons face: patients avec AOMI, traumatisme vasculaire, réalisation de lambeaux perforants, etc. Cependant le recours à l'imagerie est effectué en vue de la préparation de la reconstruction microchirurgicale. L'accès à l'imagerie non invasive permettant l'évaluation vasculaire des membres inférieurs s'est largement démocratisé et est effectué quotidiennement dans les centres type CHU. Actuellement, la maîtrise de l'échographie doppler par le chirurgien est l'étape supplémentaire pour s'affranchir des examens irradiants. La formation à l'échographie doppler, autant pour l'évaluation de la zone donneuse que du site receveur, au sein de notre spécialité connaît un grand essor avec l'apparition de diplômes universitaires, sessions dédiées à cet examen lors des conférences internationales ainsi que la formation des internes par son utilisation en pratique clinique dans les services. Pour reprendre une citation maintenant répandue, l'échographe doppler est aujourd'hui le stéthoscope du plasticien en chirurgie reconstructrice.

Concernant la nutrition, il est recommandé de réaliser un bilan nutritionnel et de corriger toute dénutrition identifiée. Malheureusement, cette pratique n'est réalisée que dans 28,6% des centres français (N=8), ce qui n'est pas conforme à la littérature scientifique. Il est nécessaire de rappeler que la population traumatisée des membres inférieurs présente de nombreuses causes potentielles de dénutrition et que celle-ci est une source de morbidité. Il est donc important de dépister et de prendre en charge la dénutrition pour améliorer les chances de réussite des reconstructions microchirurgicales.



La mise en application de cette recommandation repose sur une vigilance accrue de notre part car les dispositifs de dépistage et de correction sont bien connus de l'ensemble des équipes prenant en charge ces patients.

De la même manière, un bilan glycémique et un contrôle strict de la glycémie sont recommandés systématiquement dans la prise en charge des traumatisés du membre inférieur. Cependant, seulement un quart des chirurgiens le font. Nous encourageons la réalisation de ce dépistage car l'hyperglycémie augmente les complications et les troubles de cicatrisation, un avis endocrinologique devra être pris en conséquence. Les services de chirurgie sont bien formés à la gestion de la glycémie, et il n'y a donc pas d'obstacle à la mise en pratique de cette recommandation.

Contrairement aux attentes, les bilans nutritionnels et glycémiques ne sont pas systématiquement réalisés conjointement lors de l'analyse des résultats individuels. Cela met en évidence les limites des évaluations globales des patients traumatisés effectuées dans les centres de microchirurgie, même si la mesure de la glycémie à jeun chez un patient jeune et sans comorbidités n'est pas réalisée de manière systématique.

Pour la NFS, il est recommandé de la réaliser avant l'intervention et, si nécessaire, de corriger toute anémie détectée en respectant une normovolémie. La quasi-totalité des centres suivent cette recommandation.

En ce qui concerne l'évaluation psychologique, il est recommandé de la proposer systématiquement au patient. Elle n'est cependant pas proposée par les équipes interrogées en France contre un tiers des interrogés à l'international. La population prise en charge est à haut risque de troubles anxiodépressifs, de déclassement social et professionnel en raison d'hospitalisations prolongées, de séquelles fonctionnelles et de changement d'image corporelle. Cette pratique doit être instaurée dès le début de la prise et aux moments clés (avant l'intervention, en cas d'échec, etc) afin d'améliorer le pronostic fonctionnel du patient comme le recommande la littérature. Sa mise en application est possible comme le montre les réponses internationales même si elle reste insuffisante pour le moment. De plus, il pourrait être pertinent de réaliser un bilan psycho-social en collaboration avec une assistante sociale afin de prévoir les éventuelles difficultés que le patient pourrait rencontrer lors de ses démarches et de son retour à domicile.

En ce qui concerne l'anesthésie locorégionale, il est recommandé de l'effectuer en pré-opératoire en début d'intervention. Elle n'est réalisée que dans la moitié des centres français. Cette pratique est

certainement sous-évaluée en raison d'une indication partagée avec les anesthésistes et que ceux-ci ne participent pas au questionnaire.

Nous pensions que son intérêt dans la reconstruction était la vasodilatation des vaisseaux receveurs, cependant c'est la prise en charge antalgique dans le post-opératoire qui est bien documentée dans la littérature. C'est également ce qui est attendu de la majorité des chirurgiens dans deux tiers des cas. La prise en charge antalgique post-opératoire est primordiale et nous devrions y être sensibilisés. Une douleur mal contrôlée pourrait être associée à une agitation du patient, une augmentation du tonus sympathique et un vasospasme, pouvant éventuellement entraîner un échec du lambeau. La pratique de l'anesthésie locorégionale est donc encouragée. Nous insistons sur la vigilance durant la transmission des informations lors de la demande d'ALR lors de la consultation pré anesthésique et le bloc opératoire où un nouvel anesthésiste sera présent.

#### 4.2.3 Anastomose

Tout d'abord, il est recommandé de réaliser une deuxième anastomose veineuse lorsqu'elle est possible car la littérature scientifique semble démontrer qu'elle améliore le taux de réussite des reconstructions microchirurgicales. Celle-ci est réalisée systématiquement par 38,5% des chirurgiens. Il est nécessaire d'encourager les microchirurgiens à effectuer cette pratique tout en sachant qu'elle ne semble pas allonger le temps opératoire.

Il aurait pu être intéressant de demander les critères de choix des opérateurs concernant la faisabilité ou non de la seconde anastomose veineuse. De même pour la décision de l'anastomose veineuse sur son réseau veineux (superficiel ou profond par exemple). En effet, il est généralement admis que lors d'un traumatisme, le système veineux superficiel est davantage exposé, mais il conserve un diamètre constant, tandis que le réseau veineux profond est moins touché et présente un diamètre variable. Il est couramment admis de se connecter en priorité au réseau veineux profond, qui est proche du pédicule artériel, et des études ont démontré une diminution des complications et des insuffisances veineuses pour le lambeau (162,163). Cependant, des études récentes remettent en question ce dogme, montrant des taux de réussite et de reprise similaires, que l'anastomose soit réalisée sur le réseau profond, superficiel ou sur les deux (164–166). Dans ces études, l'algorithme de décision privilégie l'anastomose avec une veine du réseau profond en premier choix, mais si les diamètres ne sont pas compatibles, le réseau superficiel est préféré. Lorsqu'ils réalisent deux anastomoses, l'équipe de Montpellier privilégie l'utilisation des deux réseaux veineux afin que l'un puisse prendre le relais en cas de formation d'une thrombose dans l'une des veines.

Pour le choix de la localisation de l'anastomose, il est recommandé de privilégier les anastomoses en amont, les anastomoses en aval devant être effectuées après analyse du flux artériel. Le pontage veineux doit être utilisé en dernier recours. La formulation du questionnaire rend difficile la compréhension de l'algorithme de décision utilisé par les microchirurgiens interrogés. Cependant, il semble qu'une légère majorité des répondants à l'international (20,7% vs 13,8%) préfère privilégier l'anastomose en amont, même s'ils doivent effectuer un pontage veineux. Lorsque cela est techniquement possible, l'anastomose en aval est également recommandée car elle est sûre, moins morbide en évitant le prélèvement veineux et limite les lésions vasculaires causées par la multiplication des micro anastomoses.

L'analyse des résultats individuels révèle que deux tiers des centres pratiquant des pontages veineux ne réalisent pas d'héparinothérapie pendant l'opération. Étant donné la multiplication des micro-anastomoses, comme mentionné précédemment, et l'augmentation du risque de thrombose, il est essentiel de ne pas négliger l'anticoagulation peropératoire pour contrôler ce risque supplémentaire.

En présence de deux axes vasculaires perméables, il est recommandé de privilégier les anastomoses latéro-terminales pour préserver deux axes vasculaires. La majorité des chirurgiens (70,4%) optent pour des anastomoses latéro-terminales, tandis que 18,5% des centres choisissent des anastomoses termino-terminales et 11,1% des chirurgiens optent pour l'anastomose en T. L'anastomose termino-terminale prive le patient d'un de ses deux axes restants. Bien que la littérature n'ait pas démontré de risque vasculaire, cette situation nous semble risquée. En effet, il existe toujours un risque d'échec et ce choix limite les possibilités pour une éventuelle nouvelle reconstruction et donc à bannir.

#### 4.2.4 Per-opératoire

Pour l'évaluation de l'angiosome, il est recommandé d'utiliser l'ICG en complément de l'évaluation clinique. Cependant, seulement 20% des chirurgiens utilisent cet outil. L'utilisation de l'ICG devrait être effectuée en cas de doute ou lors de l'utilisation d'une grande palette cutanée. Nous encourageons vivement l'utilisation de cet outil lorsqu'il est disponible et de promouvoir cette pratique dans les centres de microchirurgie en obtenant le matériel nécessaire. En particulier, lors de la reconstruction par lambeau perforant, l'évaluation de l'angiosome peut être complexe et ne pas disposer d'une évaluation facile et sûre peut nuire au patient. Cette évaluation réduit le risque de réintervention et améliore les chances de récupération fonctionnelle, comme nous l'avons déjà mentionné.

En ce qui concerne le traitement du vasospasme, il est recommandé, en plus des techniques chirurgicales telles que la dilatation des vaisseaux et l'adventicectomie, d'utiliser des vasodilatateurs topiques. Cette pratique est réalisée par 85% des centres interrogés. Les pratiques sont en accord avec les recommandations. Cependant, seulement 25% des centres ont recours à la sonde de Fogarty en France et seulement 7% à l'international. Nous conseillons son utilisation lorsque les deux solutions précédentes n'ont pas été suffisantes, permettant ainsi d'avoir une alternative supplémentaire. Dans les commentaires libres, les principales molécules utilisées sont la lidocaïne et la papavérine. La littérature semble privilégier l'utilisation locale des molécules de la famille des inhibiteurs calciques (vérapamil, nicardipine).

Pour l'attitude pendant l'ischémie froide, il est recommandé d'adopter des mesures de refroidissement du lambeau. Cela est réalisé par 75% des praticiens, et il est encouragé de continuer ces pratiques telles que l'application de sérum glacé et de compresses humides, d'autant plus que celles-ci sont facilement réalisables.

En ce qui concerne l'arrêt du garrot pendant les micro-anastomoses, il est recommandé de l'utiliser lors de la dissection des vaisseaux receveurs et du lambeau et son arrêt durant les anastomoses. Son arrêt est réalisé dans par la quasi-totalité des centres, 100% en France et 89,3% à l'international.

L'attitude face à une thrombose artérielle que nous recommandons est la révision des anastomoses associée à un rinçage du pédicule et à un bolus d'héparine IV (50 UI/kg) ensuite si cela ne suffit pas une thrombectomie à la sonde de Fogarty puis en dernier recours à une thrombolyse dans le lambeau. L'usage de la sonde de Fogarty est effectué dans 77,8% des cas, l'héparine curative est introduite dans 40,7% des cas et poursuivie dans la moitié des cas en post-opératoire, puis vient la thrombolyse dans 22% des cas. La prise en charge à l'international ne diffère que d'une légère augmentation de l'administration de l'héparine (51% vs 39%), par contre la thrombolyse in-situ est diminuée (10%). L'héparine est sous-utilisée, bien qu'elle soit le médicament de choix pour traiter les thromboses vasculaires en chirurgie vasculaire et en médecine. En ce qui concerne la thrombolyse in-situ du lambeau, il s'agit d'une option de dernier recours ce qui se reflète par sa faible utilisation. Cependant, nous devons garder en tête sa place dans l'arsenal thérapeutique lorsque les thérapeutiques différentes ont échoué. De plus, il est difficile de déterminer la stratégie des chirurgiens face à une thrombose artérielle à partir des questions posées dans le questionnaire. Nous avons donc proposé un protocole clair permettant une escalade dans la prise en charge de la thrombose vasculaire. Les centres qui pratiquent une thrombolyse administrent également une héparinothérapie pendant l'opération. Cette

pratique clinique est rassurante car elle semble indiquer que l'utilisation de la thrombolyse in-situ ne présente pas de risque de passage systémique.

#### 4.2.5 Médicament

Pour l'anticoagulation en pré-opératoire, il est recommandé d'utiliser de l'héparine à dose préventive systématiquement pour prévenir le risque thromboembolique.

En per-opératoire, il est recommandé d'effectuer un bolus d'héparine IV 50 mg/kg 30 minutes avant le sevrage du lambeau. Cette pratique est effectuée dans 57% des centres, 39,3% d'entre eux n'introduisant une anticoagulation qu'en cas de complication per-opératoire. L'utilisation d'une anticoagulation curative par héparine est recommandée pour prévenir les complications thrombotiques en chirurgie vasculaire, notamment lors de la réalisation d'anastomose artérielle ou de pontage veineux. La seule différence entre cette discipline et la microchirurgie réside dans le calibre des vaisseaux. Par conséquent la physiopathologie des anastomoses vasculaires devrait être similaire et il est important de prévenir celles-ci par une héparinothérapie per-opératoire.

Nous pensons que cette pratique est insuffisamment utilisée et devrait être davantage diffusée afin de diminuer au minimum la survenue de complications thrombotiques lors des reconstructions microchirurgicales.

Pour finir l'anticoagulation post-opératoire est recommandée à dose préventive à partir de H+6 et jusqu'à la reprise de l'appui. La grande majorité des chirurgiens mettent en place une anticoagulation préventive en post opératoire (75% en France et 71,4% à l'international). Le questionnaire n'avait pas pour but de déterminer la raison de l'absence de l'anticoagulation. On peut supposer que celle-ci n'est pas utilisée en raison du risque de saignement, car les patients nécessitant une reconstruction de membre peuvent également présenter un traumatisme cérébral, par exemple. De plus, ce questionnaire était destiné aux chirurgiens plasticiens, alors que dans certains centres, la prise en charge des patients traumatisés des membres inférieurs est assurée par des orthopédistes ou des équipes médicales. Il est donc probable qu'il y ait une sous-évaluation de l'utilisation de l'anticoagulation. Une étude ultérieure spécifique à la pratique de l'anticoagulation préventive post opératoire pourrait éclaircir ce point.

En ce qui concerne le rinçage du lambeau au sérum hépariné, il est recommandé de le faire, et cela est réalisé par 70% des chirurgiens. Nous encourageons cette pratique, de plus elle est facile à mettre en place et n'interfère pas avec le déroulement de l'intervention. Dans les commentaires libres, les

posologies citées diffèrent beaucoup, allant de la dose que nous recommandons (5000 UI HNF dans 1000 mL de sérum) à quarante fois cette dose. Il n'y a pas de toxicité vasculaire décrite avec l'héparine, néanmoins des études complémentaires seraient nécessaires pour préciser la concentration nécessaire au rinçage du pédicule.

L'analyse détaillée des réponses individuelles nous permet de constater que les chirurgiens qui ne rincent pas le pédicule avec du sérum hépariné n'administrent ni héparine ni antiagrégant plaquettaire pendant l'intervention. Cela correspond à leur croyance selon laquelle ces molécules engendrent un risque d'hématome. Cependant, la littérature ne confirme pas cette idée, comme nous l'avons déjà mentionné.

L'utilisation d'antiagrégants plaquettaires n'est pas recommandée après avoir effectué les anastomoses. Cependant elle est réalisée environ 20% des chirurgiens en France et 13,8% à l'international. Il est préférable d'éviter cette pratique, car elle augmente le risque de complications telles que les hématomes, sans avoir démontré de bénéfice. De plus, en 1990 Khouri (125) a démontré dans un modèle murin que le dépôt de maillage de fibrine est un facteur plus significatif que l'agrégation plaquettaire dans la pathogenèse de la thrombose occlusive lors des traumatismes microvasculaires. C'est pourquoi l'héparine est plus intéressante en microchirurgie.

En ce qui concerne l'acide tranexamique, il n'est pas recommandé de le contre-indiquer. Cette molécule n'est pas utilisée dans les deux tiers des cas en France, à l'inverse l'Exacyl® n'est pas utilisée dans un tiers des cas à l'étranger. La littérature ne montre pas d'augmentation de thromboses des lambeaux mais elle reste pauvre, dans ce cas nous pensons qu'elle trouve sa place lorsque le geste orthopédique est à risque important de saignement ou lorsque le patient présente déjà une diminution de l'Hb pour limiter le risque de transfusion. Nous encourageons son utilisation en discussion avec l'anesthésiste et en fonction de la situation clinique pré opératoire (geste orthopédique lourd et à risque hémorragique) et per opératoire. L'analyse des réponses de chaque chirurgien met en évidence une contradiction quant à l'utilisation de ce médicament, qui réduit le risque d'hémorragie. En effet, la majorité des chirurgiens qui ne pratiquent pas d'héparinothérapie contre indiquent l'Exacyl®. Nous pourrions supposer que ces chirurgiens ne sont pas convaincus de l'efficacité de ces médicaments pour réduire les risques de saignement ou de formation de thrombus pendant une opération, même si cela est soutenu par des études scientifiques.

Concernant l'antibioprophylaxie pour le lambeau libre, en excluant les aspects septiques de l'intervention chirurgicale, il est recommandé de systématiquement la mettre en place. En France,

cela est effectué dans 85% des cas, tandis qu'à l'échelle internationale, ce chiffre s'élève à 90%. Les commentaires du questionnaire indiquent principalement l'utilisation d'une céphalosporine de première génération, conforme aux recommandations de la SFAR (Société Française d'Anesthésie et de Réanimation). Aucune autre information supplémentaire n'est donnée à ce sujet. La plupart des centres qui n'utilisent pas l'antibioprophylaxie n'ont pas non plus de filière orthoplastique dans la majorité des cas (66%), même si la pratique du lambeau libre est fréquente. Il est essentiel de se conformer aux bonnes pratiques médicales, en particulier celles de la SFAR qui sont clairement définies et d'insister sur une filière bien établie avec des concertations pluridisciplinaires.

#### 4.2.6 Post-opératoire et surveillance

L'autorisation de l'appui en dehors de contre-indications orthopédiques est d'une semaine pour 13 chirurgiens sur 27 (48,1%), pour quatre (14,8%) à 3 jours, pour deux à 5 jours, pour un à deux semaines et un dernier pour 6 semaines.

L'analyse des résultats est difficile en raison de l'hétérogénéité des cas cliniques et du matériel d'ostéosynthèse utilisé, l'interprétation de notre question « appui avec ou sans charge » aurait peut-être nécessité une précision. De plus, nous avons reçu des commentaires par courrier électronique concernant notre questionnaire, soulignant qu'il aurait été intéressant de poser des questions sur la contention post-opératoire au niveau du lambeau. Le sujet est souvent abordé dans la littérature en relation avec la question de la verticalisation ou de l'appui post-opératoire. Une étude allemande (167) a démontré que les patients ayant suivi un protocole de compression de 30 minutes par jour ont connu une amélioration des douleurs et de l'œdème post-opératoire du lambeau. Une autre étude allemande a confirmé l'innocuité de l'application de ce protocole dès le troisième jour post opératoire (142). Il serait intéressant d'évaluer son utilisation lors de la mise à jour du questionnaire et ainsi pouvoir proposer un protocole en accord avec la littérature. Cependant, dans notre centre, nous ne pratiquons pas de contention du lambeau, ce qui explique son absence dans le questionnaire.

En ce qui concerne les critères de transfusion sanguine dans les 48 premières heures après la chirurgie, il est recommandé d'avoir comme seuil une concentration d'hémoglobine de 7 g/dL en l'absence de comorbidités cardiovasculaires et d'une mauvaise tolérance du patient. Cependant, les réponses des chirurgiens varient, avec certains seuils inférieurs à 8 g/dL ou 7,5 g/dL. La prise de décision doit prendre en compte la balance bénéfico-risque et le retentissement de l'anémie sur le patient et le lambeau. De plus, sur le protocole de transfusion, il est recommandé de réaliser une transfusion

associée à un protocole de dilution de 500 mL de soluté NaCl par CGR pour prévenir l'état d'hypercoagulabilité. La quasi-totalité des chirurgiens questionnés n'ont pas de protocole de transfusion (96,2%) et un seul dilue un concentré de globules rouges avec 500 mL de soluté par contre 21% des répondants du questionnaire international qui en ont un. Nous pensons qu'il est important de diluer le CGR, et que cette pratique devrait être diffusée. De plus, il est plutôt simple à appliquer avec une poche de 500 mL par CGR et limite le risque thrombogène dû à l'hypercoagulabilité de la poche de CGR (Ht entre 50 et 70%).

Concernant la surveillance post-opératoire du lambeau libre, il est recommandé une surveillance horaire pendant les 24 premières heures. C'est ce qui est effectué par 16 chirurgiens (59,2%) puis toutes les deux heures pour 10 chirurgiens. Cette répartition est retrouvée dans le service où est dirigé le patient avec la capacité de surveiller le patient et son lambeau de manière horaire avec 75% pour l'USC et la salle de réveil et 25% en conventionnel. Nous encourageons la mise en place d'une surveillance horaire dans les premières 24 heures pour permettre de dépister toutes complications lors de cette période à risque.

Pour les modalités, nous recommandons d'utiliser le doppler acoustique en complément de la surveillance clinique. Si possible, il est également recommandé d'utiliser des dispositifs tels que le NIRS ou l'ICG en fonction de la disponibilité. Dans le cas de lambeaux difficiles à surveiller, l'utilisation de sondes doppler ou de microdialyse peut être envisagée. Les pratiques sont conformes à nos recommandations, avec presque tous les praticiens qui surveillent leurs lambeaux par le biais de la clinique et du doppler acoustique. Les autres dispositifs sont peu utilisés, probablement parce que les lambeaux cutanés permettent une surveillance plus facile que les lambeaux enfouis ou situés dans des zones difficiles à évaluer (comme la cavité buccale), que l'on retrouve dans des reconstructions mammaires ou cervico-faciales, par exemple.

Concernant le personnel chargé de la surveillance, il est recommandé qu'il soit effectué par des équipes paramédicales avec une formation à la surveillance des lambeaux libres et qu'il y ait un passage de l'équipe médicale pour une bonne transmission des informations et effectuer la surveillance au moins une fois avec celle-ci.

La surveillance par des équipes paramédicales formée est présente dans 57% des cas. Les équipes médicales effectuent la surveillance dans 22,2% des cas, généralement par les internes en chirurgie ou les médecins juniors. Nous soulignons l'importance de former systématiquement les équipes paramédicales qui participent à la surveillance des lambeaux libres, en proposant des cours et des séances d'information accessibles sur les serveurs informatiques. En ce qui concerne la mise en place d'une filière orthoplastique, celle-ci pourrait faciliter cette formation en incluant l'utilisation d'un



doppler acoustique. Le passage d'un médecin, la communication entre les équipes lors des changements d'équipe est primordiale pour assurer une surveillance continue et appropriée du lambeau. Nous avons élaboré un protocole informatisé accessible à tous les intervenants que nous détaillerons la partie suivante permettant d'encadrer cette surveillance.

## **5 Mise en application clinique**

La prise en charge des lambeaux libres dans la reconstruction du membre inférieur en contexte traumatique présente de nombreuses lacunes dans la littérature. Des sujets tels que l'anticoagulation, l'ostéosynthèse et les bilans pré opératoires nécessitent une étude plus approfondie. Ainsi, grâce à la revue de la littérature et à la collecte des pratiques per-opératoires réalisées, nous avons pu établir des recommandations. Celles-ci ont été décrites dans la revue de la littérature et sont résumées dans l'annexe n°1.

Pour permettre l'application de ce travail universitaire dans notre pratique clinique, nous avons réalisé deux travaux. Tout d'abord, nous avons élaboré un protocole de soins intégré au logiciel de soin Powerchart® que nous utilisons dans notre établissement. Ce type de protocole était déjà présent pour de nombreuses activités, telles que la reconstruction mammaire, mais il manquait pour la reconstruction de membres. L'objectif était de standardiser notre prise en charge et de mettre en place un cadre bien défini pour la période péri opératoire de ces patients, notamment pour les chirurgiens moins expérimentés en microchirurgie. Ainsi, avec l'activation de ce protocole, nos recommandations sont proposées systématiquement en prescriptions médicales informatisées.

Le deuxième travail vient en complément du premier. Nous avons élaboré une insertion automatique permettant de remplir dans une note clinique informatique vierge une fiche sous la forme d'une check-list. Celle-ci a pour objectif de recueillir des informations telles que les interlocuteurs, la taille et la localisation du défaut, l'indication avec la décision de notre staff de service si celui-ci a été sollicité, la stratégie d'anastomose. De plus, une check-list des bilans ou avis à recueillir a été élaborée pour réunir toutes ces informations. Une partie a aussi été intégrée pour inscrire dans le dossier médical des informations relatives à la microchirurgie telle que le diamètre de vaisseaux, le nombre de veines anastomosées ainsi que la durée des différents temps opératoires pour que ces données que nous collectons puissent être retrouvées dans le cadre d'un travail universitaire ultérieur.

Toutes les informations de cette fiche sont accessibles via le logiciel de l'établissement par l'ensemble des professionnels de santé prenant en charge le patient permettant de mettre en commun les informations relatives à la prise en charge du patient.

## 6 Conclusion

L'étude des modalités de prise en charge péri opératoire de la reconstruction de membre par lambeau libre en contexte traumatologique n'avait pas encore été réalisée. Ainsi, après avoir effectué une revue de la littérature, nous avons pu appréhender et systématiser cette prise en charge, qui varie selon les pratiques des services. Grâce à cette revue, nous avons pu établir des recommandations malgré certaines lacunes dans la littérature scientifique.

Notre recueil national et international montre par ailleurs que les praticiens suivent largement les recommandations issues de la littérature. Toutefois, il reste encore du chemin à parcourir pour standardiser ces pratiques au sein des centres de compétence, ainsi que pour la recherche sur ces pratiques en reconstruction des membres inférieurs.

## 7 Bibliographie

1. Prevaldi C, Paolillo C, Locatelli C, Ricci G, Catena F, Ansaloni L, et al. Management of traumatic wounds in the Emergency Department: position paper from the Academy of Emergency Medicine and Care (AcEMC) and the World Society of Emergency Surgery (WSES). *World J Emerg Surg.* 18 juin 2016;11:30.
2. Wei FC, Mardini S. *Flaps and Reconstructive Surgery.* Elsevier. 2016.
3. Behr B, Lotzien S, Flecke M, Wallner C, Wagner JM, Dadras M, et al. Comparative analysis of clinical outcome and quality of life between amputations and combined bone and flap reconstructions at the lower leg. *Disabil Rehabil.* nov 2022;44(22):6744-8.
4. Harashina T. Analysis of 200 free flaps. *Br J Plast Surg.* janv 1988;41(1):33-6.
5. Dort JC, Farwell DG, Findlay M, Huber GF, Kerr P, Shea-Budgell MA, et al. Optimal Perioperative Care in Major Head and Neck Cancer Surgery With Free Flap Reconstruction: A Consensus Review and Recommendations From the Enhanced Recovery After Surgery Society. *JAMA Otolaryngol Head Neck Surg.* 1 mars 2017;143(3):292-303.
6. Khouri RK, Shaw WW. Reconstruction of the lower extremity with microvascular free flaps: a 10-year experience with 304 consecutive cases. *J Trauma.* août 1989;29(8):1086-94.
7. Boriani F, Ul Haq A, Baldini T, Urso R, Granchi D, Baldini N, et al. Orthoplastic surgical collaboration is required to optimise the treatment of severe limb injuries: A multi-centre, prospective cohort study. *J Plast Reconstr Aesthet Surg.* juin 2017;70(6):715-22.
8. Hoyt BW, Wade SM, Harrington CJ, Potter BK, Tintle SM, Souza JM. Institutional Experience and Orthoplastic Collaboration Associated with Improved Flap-based Limb Salvage Outcomes. *Clin Orthop Relat Res.* 1 nov

2021;479(11):2388-96.

9. Trickett RW, Rahman S, Page P, Pallister I. From guidelines to standards of care for open tibial fractures. *Ann R Coll Surg Engl.* sept 2015;97(6):469-75.
10. Townley WA, Nguyen DQA, Rooker JC, Dickson JK, Goroszeniuk DZ, Khan MS, et al. Management of open tibial fractures - a regional experience. *Ann R Coll Surg Engl.* nov 2010;92(8):693-6.
11. Masson E. EM-Consulte. [cité 28 juill 2023]. Fractures ouvertes de jambe. Disponible sur: <https://www.em-consulte.com/article/61705/fractures-ouvertes-de-jambe>
12. Rohde C, Greives MR, Cetrulo C, Lerman OZ, Levine JP, Hazen A. Gustilo grade IIIB tibial fractures requiring microvascular free flaps: external fixation versus intramedullary rod fixation. *Ann Plast Surg.* juill 2007;59(1):14-7.
13. Trabulsky PP, Kerley SM, Hoffman WY. A prospective study of early soft tissue coverage of grade IIIB tibial fractures. *J Trauma.* mai 1994;36(5):661-8.
14. Webb LX, Bosse MJ, Castillo RC, MacKenzie EJ, LEAP Study Group. Analysis of surgeon-controlled variables in the treatment of limb-threatening type-III open tibial diaphyseal fractures. *J Bone Joint Surg Am.* mai 2007;89(5):923-8.
15. Tampe U, Weiss RJ, Stark B, Sommar P, Al Dabbagh Z, Jansson KÅ. Lower extremity soft tissue reconstruction and amputation rates in patients with open tibial fractures in Sweden during 1998-2010. *BMC Surg.* 16 oct 2014;14:80.
16. Joethy J, Sebastin SJ, Chong AKS, Peng YP, Puhaindran ME. Effect of negative-pressure wound therapy on open fractures of the lower limb. *Singapore Med J.* nov 2013;54(11):620-3.
17. Liu DSH, Sofiadellis F, Ashton M, MacGill K, Webb A. Early soft tissue coverage and negative pressure wound therapy optimises patient outcomes in lower limb trauma. *Injury.* juin 2012;43(6):772-8.
18. Patterson CW, Stalder MW, Richardson W, Steele T, Wise MW, St Hilaire H. Timing of Free Flaps for Traumatic Wounds of the Lower Extremity: Have Advances in Perioperative Care Changed the Treatment Algorithm? *J Reconstr Microsurg.* oct 2019;35(8):616-21.
19. Costa ML, Achten J, Bruce J, Davis S, Hennings S, Willett K, et al. Negative-pressure wound therapy versus standard dressings for adults with an open lower limb fracture: the WOLLF RCT. *Health Technology Assessment.* 20 déc 2018;22(73):1-162.
20. Godina M. Early microsurgical reconstruction of complex trauma of the extremities. *Plast Reconstr Surg.* sept 1986;78(3):285-92.
21. Byrd HS, Spicer TE, Cierney G. Management of open tibial fractures. *Plast Reconstr Surg.* nov 1985;76(5):719-30.
22. Yaremchuk MJ, Brumback RJ, Manson PN, Burgess AR, Poka A, Weiland AJ. Acute and definitive management of traumatic osteocutaneous defects of the lower extremity. *Plast Reconstr Surg.* juill 1987;80(1):1-14.
23. Bellidenty L, Chastel R, Pluvy I, Pauchot J, Tropet Y. [Emergency free flap in reconstruction of the lower limb. Thirty-five years of experience]. *Ann Chir Plast Esthet.* févr 2014;59(1):35-41.
24. Hill JB, Vogel JE, Sexton KW, Guillaumondegui OD, Corral GAD, Shack RB. Re-evaluating the paradigm of early free flap coverage in lower extremity trauma. *Microsurgery.* janv 2013;33(1):9-13.
25. Cao Z, Li C, He J, Qing L, Yu F, Wu P, et al. Early Reconstruction Delivered Better Outcomes for Severe Open Fracture of Lower Extremities: A 15-Year Retrospective Study. *J Clin Med.* 2 déc 2022;11(23):7174.
26. Lee ZH, Stranix JT, Rifkin WJ, Daar DA, Anzai L, Ceradini DJ, et al. Timing of Microsurgical Reconstruction in Lower Extremity Trauma: An Update of the Godina Paradigm. *Plast Reconstr Surg.* sept 2019;144(3):759-67.

27. Lee SY, Seong IH, Park BY. When is the Critical Time for Soft Tissue Reconstruction of Open Tibia Fracture Patients? *J Reconstr Microsurg.* mars 2021;37(3):249-55.
28. Starnes-Roubaud MJ, Peric M, Chowdry F, Nguyen JT, Schooler W, Sherman R, et al. Microsurgical Lower Extremity Reconstruction in the Subacute Period: A Safe Alternative. *Plast Reconstr Surg Glob Open.* juill 2015;3(7):e449.
29. Cho EH, Shammass RL, Carney MJ, Weissler JM, Bauder AR, Glener AD, et al. Muscle versus Fasciocutaneous Free Flaps in Lower Extremity Traumatic Reconstruction: A Multicenter Outcomes Analysis. *Plast Reconstr Surg.* janv 2018;141(1):191-9.
30. Paro J, Chiou G, Sen SK. Comparing Muscle and Fasciocutaneous Free Flaps in Lower Extremity Reconstruction--Does It Matter? *Ann Plast Surg.* mai 2016;76 Suppl 3:S213-215.
31. Sofiadellis F, Liu DS, Webb A, Macgill K, Rozen WM, Ashton MW. Fasciocutaneous free flaps are more reliable than muscle free flaps in lower limb trauma reconstruction: experience in a single trauma center. *J Reconstr Microsurg.* juin 2012;28(5):333-40.
32. Seyidova N, Anderson K, Abood A. Comparison of patients satisfaction with aesthetic outcomes following lower extremity reconstruction: Muscle vs. fasciocutaneous free flaps. *J Plast Reconstr Aesthet Surg.* janv 2021;74(1):65-70.
33. Kovar A, Colakoglu S, Iorio ML. Choosing between Muscle and Fasciocutaneous Free Flap Reconstruction in the Treatment of Lower Extremity Osteomyelitis: Available Evidence for a Function-Specific Approach. *J Reconstr Microsurg.* mars 2020;36(3):197-203.
34. Dow T, ElAbd R, McGuire C, Corkum J, Youha SA, Samargandi O, et al. Outcomes of Free Muscle Flaps versus Free Fasciocutaneous Flaps for Lower Limb Reconstruction following Trauma: A Systematic Review and Meta-Analysis. *J Reconstr Microsurg.* 27 janv 2023;
35. Shimbo K, Kawamoto H, Koshima I. Muscle/musculocutaneous versus fasciocutaneous free flap reconstruction in the lower extremity: A systematic review and meta-analysis. *Microsurgery.* nov 2022;42(8):835-47.
36. Isenberg JS, Sherman R. The limited value of preoperative angiography in microsurgical reconstruction of the lower limb. *J Reconstr Microsurg.* juill 1996;12(5):303-5; discussion 306.
37. Carney MJ, Samra F, Momeni A, Bauder AR, Weissler JM, Kovach SJ. Anastomotic Technique and Preoperative Imaging in Microsurgical Lower-Extremity Reconstruction: A Single-Surgeon Experience. *Ann Plast Surg.* avr 2020;84(4):425-30.
38. Macedo LS, Rusig RP, Silva GB, Cho AB, Hsiang Wei T, Bernardelli Iamaguchi R. Computed tomography angiography and microsurgical flaps for traumatic wounds: What is the added value? *Clin Hemorheol Microcirc.* 2021;78(3):237-45.
39. Duymaz A, Karabekmez FE, Vrtiska TJ, Mardini S, Moran SL. Free tissue transfer for lower extremity reconstruction: a study of the role of computed angiography in the planning of free tissue transfer in the posttraumatic setting. *Plast Reconstr Surg.* août 2009;124(2):523-9.
40. Sakakibara S, Onishi H, Hashikawa K, Akashi M, Sakakibara A, Nomura T, et al. Three-dimensional venous visualization with phase-lag computed tomography angiography for reconstructive microsurgery. *J Reconstr Microsurg.* mai 2015;31(4):305-12.
41. Köhler C, Weishaupt D, Guggenheim M, Künzi W, Wedler V. Magnet Resonance Angiography versus Conventional Angiography for the Planning of Reconstructive Surgeries. *Eur J Trauma Emerg Surg.* févr 2007;33(1):40-5.

42. Song YG, Chen GZ, Song YL. The free thigh flap: a new free flap concept based on the septocutaneous artery. *Br J Plast Surg.* avr 1984;37(2):149-59.
43. Guo Y, Wei Z, Zeng K, Zhang F, Deng C, Zhang W, et al. [Application of high frequency color Doppler ultrasound combined with wide-field imaging in the preoperative navigation of anterolateral thigh perforator flap surgery]. *Zhongguo Xiu Fu Chong Jian Wai Ke Za Zhi.* 15 févr 2019;33(2):190-4.
44. Cohen OD, Abdou SA, Nolan IT, Saadeh PB. Perforator Variability of the Anterolateral Thigh Flap Identified on Computed Tomographic Angiography: Anatomic and Clinical Implications. *J Reconstr Microsurg.* oct 2020;36(8):616-24.
45. Ribuffo D, Atzeni M, Saba L, Milia A, Guerra M, Mallarini G. Angio computed tomography preoperative evaluation for anterolateral thigh flap harvesting. *Ann Plast Surg.* avr 2009;62(4):368-71.
46. Schneider CM, Palines PA, Womac DJ, Tuggle CT, St Hilaire H, Stalder MW. Preoperative Computed Tomography Angiography for ALT Flaps Optimizes Design and Reduces Operative Time. *J Reconstr Microsurg.* juill 2022;38(6):491-8.
47. Hu Y, Wang Y, Cao S, Zhang N, Xu W, Li X. Customizing Anterolateral Thigh Flap With Magnetic Resonance Angiography Differential Subsampling With Cartesian Ordering Imaging for Individualized Reconstruction of Extremity Defects. *J Surg Res.* mars 2023;283:733-42.
48. Jiang C, Lin P, Fu X, Shu J, Li H, Hu X, et al. Three-dimensional contrast-enhanced magnetic resonance angiography for anterolateral thigh flap outlining: A retrospective case series of 68 patients. *Exp Ther Med.* août 2016;12(2):1067-74.
49. Moore R, Mullner D, Nichols G, Scomacao I, Herrera F. Color Doppler Ultrasound versus Computed Tomography Angiography for Preoperative Anterolateral Thigh Flap Perforator Imaging: A Systematic Review and Meta-Analysis. *J Reconstr Microsurg.* sept 2022;38(7):563-70.
50. McGregor IA, Jackson IT. The groin flap. *Br J Plast Surg.* janv 1972;25(1):3-16.
51. Koshima I, Nanba Y, Tsutsui T, Takahashi Y, Urushibara K, Inagawa K, et al. Superficial circumflex iliac artery perforator flap for reconstruction of limb defects. *Plast Reconstr Surg.* janv 2004;113(1):233-40.
52. Tashiro K, Harima M, Kato M, Yamamoto T, Yamashita S, Narushima M, et al. Preoperative color Doppler ultrasound assessment in planning of SCIP flaps. *J Plast Reconstr Aesthet Surg.* juill 2015;68(7):979-83.
53. He Y, Tian Z, Ma C, Zhang C. Superficial circumflex iliac artery perforator flap: identification of the perforator by computed tomography angiography and reconstruction of a complex lower lip defect. *Int J Oral Maxillofac Surg.* avr 2015;44(4):419-23.
54. Kehrer A, Heidekrueger PI, Lonc D, Taeger CD, Klein S, Lamby P, et al. High-Resolution Ultrasound-Guided Perforator Mapping and Characterization by the Microsurgeon in Lower Limb Reconstruction. *J Reconstr Microsurg.* janv 2021;37(1):75-82.
55. Gentileschi S, Servillo M, De Bonis F, Albanese R, Pino V, Mangialardi ML, et al. Radioanatomical Study of the Pedicle of the Superficial Circumflex Iliac Perforator Flap. *J Reconstr Microsurg.* nov 2019;35(9):669-76.
56. Kim HB, Min JC, Pak CJ, Hong JPI, Suh HP. Maximizing the Versatility of Thin Flap from the Groin Area as a Workhorse Flap: The Selective Use of Superficial Circumflex Iliac Artery Perforator (SCIP) Free Flap and Superficial Inferior Epigastric Artery (SIEA) Free Flap with Precise Preoperative Planning. *J Reconstr Microsurg.* févr 2023;39(2):148-55.
57. Colohan S, Wong C, Lakhiani C, Cheng A, Maia M, Arbique G, et al. The free descending branch muscle-

- sparing latissimus dorsi flap: vascular anatomy and clinical applications. *Plast Reconstr Surg.* déc 2012;130(6):776e-87e.
58. Shum J, Markiewicz MR, Park E, Bui T, Lubek J, Bell RB, et al. Low prealbumin level is a risk factor for microvascular free flap failure. *J Oral Maxillofac Surg.* janv 2014;72(1):169-77.
  59. Namdar T, Bartscher T, Stollwerck PL, Mailänder P, Lange T. Complete free flap loss due to extensive hemodilution. *Microsurgery.* 2010;30(3):214-7.
  60. Wei FC, Demirkan F, Chen HC, Chuang DC, Chen SH, Lin CH, et al. The outcome of failed free flaps in head and neck and extremity reconstruction: what is next in the reconstructive ladder? *Plast Reconstr Surg.* oct 2001;108(5):1154-60; discussion 1161-1162.
  61. da Silva ACO, Silva GB, Cho AB, Wei TH, Mattar R, Iamaguchi RB. HYPOALBUMINEMIA IN MICROSURGICAL FLAPS OF THE MUSCULOSKELETAL APPARATUS. *Acta Ortop Bras.* 2020;28(4):168-71.
  62. Sayyed AA, Towfighi P, Deldar R, Attinger CE, Evans KK. Free flap reconstruction of plantar weight-bearing heel defects: Long-term functional and patient-reported outcomes. *Microsurgery.* sept 2022;42(6):538-47.
  63. Kim KG, Mishu M, Zolper EG, Bhardwaj P, Rogers A, Dekker PK, et al. Nutritional markers for predicting lower extremity free tissue transfer outcomes in the chronic wound population. *Microsurgery.* janv 2023;43(1):51-6.
  64. Desyatnikova S, Winslow C, Cohen JI, Wax MK. Effect of anemia on the fasciocutaneous flap survival in a rat model. *Laryngoscope.* avr 2001;111(4 Pt 1):572-5.
  65. Atchabahian A, Masquelet AC. Experimental prevention of free flap thrombosis. II: Normovolemic hemodilution for thrombosis prevention. *Microsurgery.* 1996;17(12):714-6.
  66. Sigurdsson GH. Perioperative fluid management in microvascular surgery. *J Reconstr Microsurg.* janv 1995;11(1):57-65.
  67. Hill JB, Patel A, Del Corral GA, Sexton KW, Ehrenfeld JM, Guillaumondegui OD, et al. Preoperative anemia predicts thrombosis and free flap failure in microvascular reconstruction. *Ann Plast Surg.* oct 2012;69(4):364-7.
  68. Veith J, Donato D, Holoyda K, Simpson A, Agarwal J. Variables associated with 30-day postoperative complications in lower extremity free flap reconstruction identified in the ACS-NSQIP database. *Microsurgery.* oct 2019;39(7):621-8.
  69. Cho EH, Bauder AR, Centkowski S, Shammass RL, Mundy L, Kovach SJ, et al. Preoperative Platelet Count Predicts Lower Extremity Free Flap Thrombosis: A Multi-Institutional Experience. *Plast Reconstr Surg.* janv 2017;139(1):220-30.
  70. Read KM, Kufera JA, Dischinger PC, Kerns TJ, Ho SM, Burgess AR, et al. Life-altering outcomes after lower extremity injury sustained in motor vehicle crashes. *J Trauma.* oct 2004;57(4):815-23.
  71. Crichlow RJ, Andres PL, Morrison SM, Haley SM, Vrahas MS. Depression in orthopaedic trauma patients. Prevalence and severity. *J Bone Joint Surg Am.* sept 2006;88(9):1927-33.
  72. Higgin RP, Palmer J, Qureshi AA, Hancock NJ. Patient reported outcomes after definitive open tibial fracture management. *Injury.* nov 2022;53(11):3838-42.
  73. Harries L, Emam A, Khan U. Pain after ortho-plastic reconstruction of lower limb injuries: A snapshot study. *Injury.* févr 2018;49(2):414-9.
  74. Banic A, Krejci V, Erni D, Petersen-Felix S, Sigurdsson GH. Effects of extradural anesthesia on microcirculatory blood flow in free latissimus dorsi musculocutaneous flaps in pigs. *Plast Reconstr Surg.* sept 1997;100(4):945-55; discussion 956.
  75. Martineau J, Guillier D, Maruccia M, Guiotto M, Borens O, Raffoul W, et al. Locoregional anesthesia for post-

operative pain management in microsurgical reconstruction of the lower extremities: A retrospective study. *J Plast Reconstr Aesthet Surg.* sept 2022;75(9):3190-6.

76. Kurt E, Ozturk S, Isik S, Zor F. Continuous brachial plexus blockade for digital replantations and toe-to-hand transfers. *Ann Plast Surg.* janv 2005;54(1):24-7.

77. Iamaguchi R, Burgos F, Silva G, Cho A, Nakamoto H, Takemura R, et al. Do two venous anastomoses decrease venous thrombosis during limb reconstruction? *Clin Hemorheol Microcirc.* 2019;72(3):269-77.

78. Stranix JT, Anzai L, Mirrer J, Hambley W, Avraham T, Saadeh PB, et al. Dual venous outflow improves lower extremity trauma free flap reconstructions. *Journal of Surgical Research.* 15 mai 2016;202(2):235-8.

79. Heidekrueger PI, Ehrl D, Heine-Geldern A, Ninkovic M, Broer PN. One versus two venous anastomoses in microvascular lower extremity reconstruction using gracilis muscle or anterolateral thigh flaps. *Injury.* déc 2016;47(12):2828-32.

80. Stranix JT, Lee ZH, Anzai L, Jacoby A, Avraham T, Saadeh PB, et al. Optimizing venous outflow in reconstruction of Gustilo IIIB lower extremity traumas with soft tissue free flap coverage: Are two veins better than one? *Microsurgery.* oct 2018;38(7):745-51.

81. Iamaguchi R, Burgos F, Silva G, Cho A, Nakamoto H, Takemura R, et al. Do two venous anastomoses decrease venous thrombosis during limb reconstruction? *Clin Hemorheol Microcirc.* 2019;72(3):269-77.

82. Bendon CL, Giele HP. Success of free flap anastomoses performed within the zone of trauma in acute lower limb reconstruction. *J Plast Reconstr Aesthet Surg.* juill 2016;69(7):888-93.

83. Broer PN, Moellhoff N, Mayer JM, Heidekrueger PI, Ninkovic M, Ehrl D. Comparison of Outcomes of End-to-End versus End-to-Side Anastomoses in Lower Extremity Free Flap Reconstructions. *J Reconstr Microsurg.* juill 2020;36(6):432-7.

84. Kolker AR, Kasabian AK, Karp NS, Gottlieb JJ. Fate of free flap microanastomosis distal to the zone of injury in lower extremity trauma. *Plast Reconstr Surg.* avr 1997;99(4):1068-73.

85. Stranix JT, Borab ZM, Rifkin WJ, Jacoby A, Lee ZH, Anzai L, et al. Proximal versus Distal Recipient Vessels in Lower Extremity Reconstruction: A Retrospective Series and Systematic Review. *J Reconstr Microsurg.* juin 2018;34(5):334-40.

86. Nelson JA, Fischer JP, Grover R, Kovach SJ, Low DW, Kanchwala SK, et al. Vein grafting your way out of trouble: Examining the utility and efficacy of vein grafts in microsurgery. *J Plast Reconstr Aesthet Surg.* juin 2015;68(6):830-6.

87. Momeni A, Lanni MA, Levin LS, Kovach SJ. Does the use of arteriovenous loops increase complications rates in posttraumatic microsurgical lower extremity reconstruction?-A matched-pair analysis. *Microsurgery.* sept 2018;38(6):605-10.

88. Medina ND, Fischer JP, Fosnot J, Serletti JM, Wu LC, Kovach SJ. Lower extremity free flap outcomes using an anastomotic venous coupler device. *Ann Plast Surg.* févr 2014;72(2):176-9.

89. Stranix JT, Rifkin WJ, Lee ZH, Anzai L, Jacoby A, Ceradini DJ, et al. Comparison of Hand-Sewn versus Coupled Venous Anastomoses in Traumatic Lower Extremity Reconstruction. *J Reconstr Microsurg.* janv 2019;35(1):31-6.

90. Haug V, Panayi AC, Kadakia N, Abdulrazzak O, Endo Y, Udeh K, et al. Use of venous couplers in microsurgical lower extremity reconstruction: A systematic review and meta-analysis. *Microsurgery.* janv 2021;41(1):50-60.

91. Rozen WM, Whitaker IS, Acosta R. Venous coupler for free-flap anastomosis: outcomes of 1,000 cases. *Anticancer Res.* avr 2010;30(4):1293-4.

92. Zeebregts C, Acosta R, Bölander L, van Schilfgaarde R, Jakobsson O. Clinical experience with non-penetrating vascular clips in free-flap reconstructions. *Br J Plast Surg.* mars 2002;55(2):105-10.
93. Langer S, Schildhauer TA, Dudda M, Sauber J, Spindler N. Fibrin glue as a protective tool for microanastomoses in limb reconstructive surgery. *GMS Interdiscip Plast Reconstr Surg DGPW.* 2015;4:Doc14.
94. Holm C, Tegeler J, Mayr M, Becker A, Pfeiffer UJ, Mühlbauer W. Monitoring free flaps using laser-induced fluorescence of indocyanine green: a preliminary experience. *Microsurgery.* 2002;22(7):278-87.
95. Pestana IA, Coan B, Erdmann D, Marcus J, Levin LS, Zenn MR. Early experience with fluorescent angiography in free-tissue transfer reconstruction. *Plast Reconstr Surg.* avr 2009;123(4):1239-44.
96. Mothes H, Dönicke T, Friedel R, Simon M, Markgraf E, Bach O. Indocyanine-green fluorescence video angiography used clinically to evaluate tissue perfusion in microsurgery. *J Trauma.* nov 2004;57(5):1018-24.
97. Burnier P, Niddam J, Bosc R, Hersant B, Meningaud JP. Indocyanine green applications in plastic surgery: A review of the literature. *J Plast Reconstr Aesthet Surg.* juin 2017;70(6):814-27.
98. Bigdeli AK, Thomas B, Falkner F, Gazyakan E, Hirche C, Kneser U. The Impact of Indocyanine-Green Fluorescence Angiography on Intraoperative Decision-Making and Postoperative Outcome in Free Flap Surgery. *J Reconstr Microsurg.* oct 2020;36(8):556-66.
99. Rinkinen J, Halvorson EG. Topical Vasodilators in Microsurgery: What Is the Evidence? *J Reconstr Microsurg.* janv 2017;33(1):1-7.
100. Ricci JA, Koolen PG, Shah J, Tobias AM, Lee BT, Lin SJ. Comparing the Outcomes of Different Agents to Treat Vasospasm at Microsurgical Anastomosis during the Papaverine Shortage. *Plast Reconstr Surg.* sept 2016;138(3):401e-8e.
101. Yokoyama T, Tosa Y, Kadomatsu K, Sato K, Hosaka Y. A novel approach for preventing the development of persistent vasospasms after microsurgery for the extremities: intermittent topical lidocaine application. *J Reconstr Microsurg.* févr 2010;26(2):79-85.
102. Seo MG, Kim TG. Mechanical Dilation of the Recipient Vessel with the DeBakey Vascular Dilator in Lower Extremity Reconstruction: A Report of Two Cases. *Arch Plast Surg.* mai 2023;50(3):311-4.
103. Ko CY, Heisel J, Shaw WW. Is surface cooling effective for tissue preservation in free-flap surgery? *J Reconstr Microsurg.* sept 1995;11(5):327-31.
104. Corbett J, Rocks MC, Wu M, Nemir S, Castro Garcia J, Gonzalez G, et al. Tourniquet Use in Extremity-Based Microsurgery. *J Reconstr Microsurg.* 19 juill 2023;
105. Ducic I, Chang S, Dellon AL. Use of the tourniquet in reconstructive surgery in patients with previous ipsilateral lower extremity revascularization: is it safe? A survey. *J Reconstr Microsurg.* avr 2006;22(3):183-9.
106. Khouri RK, Cooley BC, Kunselman AR, Landis JR, Yeramian P, Ingram D, et al. A prospective study of microvascular free-flap surgery and outcome. *Plast Reconstr Surg.* sept 1998;102(3):711-21.
107. Lee DS, Jung SI, Kim DW, Dhong ES. Anterograde intra-arterial urokinase injection for salvaging fibular free flap. *Arch Plast Surg.* mai 2013;40(3):251-5.
108. Rao S, Kashyap NK, Panda C, Kumar N. Compromised microvascular free flaps; salvage using Fogarty vascular catheter thrombectomy. *BMJ Case Rep.* 10 déc 2020;13(12):e239251.
109. Wheatley MJ, Meltzer TR. The role of vascular pedicle thrombectomy in the management of compromised free tissue transfers. *Ann Plast Surg.* avr 1996;36(4):360-4.
110. Senchenkov A, Lemaine V, Tran NV. Management of perioperative microvascular thrombotic complications -



The use of multiagent anticoagulation algorithm in 395 consecutive free flaps. *J Plast Reconstr Aesthet Surg.* sept 2015;68(9):1293-303.

111. Namgoong S, Yang JP, Jeong SH, Han SK, Kim WK, Dhong ES. Pharmacological thrombolysis: the last choice for salvaging free flaps. *J Plast Surg Hand Surg.* déc 2018;52(6):367-74.

112. Salvage of compromised free flaps in trauma cases with combined modalities - PubMed [Internet]. [cité 5 juill 2023]. Disponible sur: <https://pubmed.ncbi.nlm.nih.gov/21280104/>

113. Bui DT, Cordeiro PG, Hu QY, Disa JJ, Pusic A, Mehrara BJ. Free flap reexploration: indications, treatment, and outcomes in 1193 free flaps. *Plast Reconstr Surg.* juin 2007;119(7):2092-100.

114. Kroll SS, Schusterman MA, Reece GP, Miller MJ, Evans GR, Robb GL, et al. Timing of pedicle thrombosis and flap loss after free-tissue transfer. *Plast Reconstr Surg.* déc 1996;98(7):1230-3.

115. Xipoleas G, Levine E, Silver L, Koch RM, Taub PJ. A survey of microvascular protocols for lower-extremity free tissue transfer I: perioperative anticoagulation. *Ann Plast Surg.* sept 2007;59(3):311-5.

116. Samama CM, Gafsou B, Jeandel T, Laporte S, Steib A, Marret E, et al. Prévention de la maladie thromboembolique veineuse postopératoire. Actualisation 2011. Texte court. *Annales Françaises d'Anesthésie et de Réanimation.* déc 2011;30(12):947-51.

117. Chen CM, Ashjian P, Disa JJ, Cordeiro PG, Pusic AL, Mehrara BJ. Is the use of intraoperative heparin safe? *Plast Reconstr Surg.* mars 2008;121(3):49e-53e.

118. Trull B, Zhang Z, Boyd K, Allen M, Zhang J. Canadian Postoperative Dependency Protocols Following Lower Limb Microvascular Reconstruction: A National Survey and Literature Review. *Plast Surg (Oakv).* mai 2021;29(2):122-7.

119. Lee KT, Mun GH. The efficacy of postoperative antithrombotics in free flap surgery: a systematic review and meta-analysis. *Plast Reconstr Surg.* avr 2015;135(4):1124-39.

120. Loisel F, Pauchot J, Gasse N, Meresse T, Rochet S, Tropet Y, et al. [Addition of antithrombosis in situ in the case of digital replantation: preliminary prospective study of 13 cases]. *Chir Main.* oct 2010;29(5):326-31.

121. Khouri RK, Sherman R, Buncke HJ, Feller AM, Hovius S, Benes CO, et al. A phase II trial of intraluminal irrigation with recombinant human tissue factor pathway inhibitor to prevent thrombosis in free flap surgery. *Plast Reconstr Surg.* févr 2001;107(2):408-15; discussion 416-418.

122. Peter FW, Franken RJ, Wang WZ, Anderson GL, Schuschke DA, O'Shaughnessy MM, et al. Effect of low dose aspirin on thrombus formation at arterial and venous microanastomoses and on the tissue microcirculation. *Plast Reconstr Surg.* avr 1997;99(4):1112-21.

123. Chung TL, Pumplun DW, Holton LH, Taylor JA, Rodriguez ED, Silverman RP. Prevention of microsurgical anastomotic thrombosis using aspirin, heparin, and the glycoprotein IIb/IIIa inhibitor tirofiban. *Plast Reconstr Surg.* oct 2007;120(5):1281-8.

124. Ashjian P, Chen CM, Pusic A, Disa JJ, Cordeiro PG, Mehrara BJ. The effect of postoperative anticoagulation on microvascular thrombosis. *Ann Plast Surg.* juill 2007;59(1):36-9; discussion 39-40.

125. Khouri RK, Cooley BC, Kenna DM, Edstrom LE. Thrombosis of microvascular anastomoses in traumatized vessels: fibrin versus platelets. *Plast Reconstr Surg.* juill 1990;86(1):110-7.

126. Zhang Y, Bai Y, Chen M, Zhou Y, Yu X, Zhou H, et al. The safety and efficiency of intravenous administration of tranexamic acid in coronary artery bypass grafting (CABG): a meta-analysis of 28 randomized controlled trials. *BMC Anesthesiol.* 14 juin 2019;19(1):104.

127. Fillingham YA, Ramkumar DB, Jevsevar DS, Yates AJ, Shores P, Mullen K, et al. The Efficacy of Tranexamic

- Acid in Total Hip Arthroplasty: A Network Meta-analysis. *J Arthroplasty*. oct 2018;33(10):3083-3089.e4.
128. Franchini M, Mengoli C, Cruciani M, Bergamini V, Presti F, Marano G, et al. Safety and efficacy of tranexamic acid for prevention of obstetric haemorrhage: an updated systematic review and meta-analysis. *Blood Transfus*. juill 2018;16(4):329-37.
  129. Ausen K, Fossmark R, Spigset O, Pleym H. Safety and Efficacy of Local Tranexamic Acid for the Prevention of Surgical Bleeding in Soft-Tissue Surgery: A Review of the Literature and Recommendations for Plastic Surgery. *Plast Reconstr Surg*. 1 mars 2022;149(3):774-87.
  130. Elena Scarafoni E. A Systematic Review of Tranexamic Acid in Plastic Surgery: What's New? *Plast Reconstr Surg Glob Open*. mars 2021;9(3):e3172.
  131. Murphy GRF, Glass GE, Jain A. The Efficacy and Safety of Tranexamic Acid in Cranio-Maxillofacial and Plastic Surgery. *J Craniofac Surg*. mars 2016;27(2):374-9.
  132. Rohrich RJ, Cho MJ. The Role of Tranexamic Acid in Plastic Surgery: Review and Technical Considerations. *Plast Reconstr Surg*. févr 2018;141(2):507-15.
  133. Lardi AM, Dreier K, Junge K, Farhadi J. The use of tranexamic acid in microsurgery-is it safe? *Gland Surg*. août 2018;7(Suppl 1):S59-63.
  134. Valerio IL, Campbell P, Sabino J, Lucas DJ, Jessie E, Rodriguez C, et al. TXA in combat casualty care--does it adversely affect extremity reconstruction and flap thrombosis rates? *Mil Med*. mars 2015;180(3 Suppl):24-8.
  135. Gosselin RA, Roberts I, Gillespie WJ. Antibiotics for preventing infection in open limb fractures. *Cochrane Database of Systematic Reviews* [Internet]. 2004 [cité 7 juill 2023];(1). Disponible sur: <https://www.cochranelibrary.com/cdsr/doi/10.1002/14651858.CD003764.pub2/abstract>
  136. Reiffel AJ, Kamdar MR, Kadouch DJM, Rohde CH, Spector JA. Perioperative antibiotics in the setting of microvascular free tissue transfer: current practices. *J Reconstr Microsurg*. août 2010;26(6):401-7.
  137. Otchwemah R, Grams V, Tjardes T, Shafizadeh S, Bähthis H, Maegele M, et al. Bacterial contamination of open fractures - pathogens, antibiotic resistances and therapeutic regimes in four hospitals of the trauma network Cologne, Germany. *Injury*. oct 2015;46 Suppl 4:S104-108.
  138. Rodriguez L, Jung HS, Goulet JA, Cicalo A, Machado-Aranda DA, Napolitano LM. Evidence-based protocol for prophylactic antibiotics in open fractures: improved antibiotic stewardship with no increase in infection rates. *J Trauma Acute Care Surg*. sept 2014;77(3):400-7; discussion 407-408; quiz 524.
  139. Garner MR, Sethuraman SA, Schade MA, Boateng H. Antibiotic Prophylaxis in Open Fractures: Evidence, Evolving Issues, and Recommendations. *J Am Acad Orthop Surg*. 15 avr 2020;28(8):309-15.
  140. Martin C. Antibiotrophylaxie en chirurgie et médecine interventionnelle. (patients adultes). SFAR; 2018.
  141. Lindelauf AAMA, van Rooij JAF, Hartveld L, van der Hulst RRWJ, Weerwind PW, Schols RM. Tissue Oximetry Changes during Postoperative Dangling in Lower Extremity Free Flap Reconstruction: A Pilot Study. *Life (Basel)*. 11 mai 2023;13(5):1158.
  142. Jokuszies A, Neubert N, Herold C, Vogt PM. Early start of the dangling procedure in lower extremity free flap reconstruction does not affect the clinical outcome. *J Reconstr Microsurg*. janv 2013;29(1):27-32.
  143. Miyamoto S, Kayano S, Fujiki M, Chuman H, Kawai A, Sakuraba M. Early Mobilization after Free-flap Transfer to the Lower Extremities: Preferential Use of Flow-through Anastomosis. *Plast Reconstr Surg Glob Open*. mars 2014;2(3):e127.
  144. Orseck MJ, Smith CR, Kirby S, Trujillo M. Early Ambulation After Microsurgical Reconstruction of the Lower

Extremity. *Ann Plast Surg.* juin 2018;80(6S Suppl 6):S362-4.

145. Wong AK, Joanna Nguyen T, Peric M, Shahabi A, Vidar EN, Hwang BH, et al. Analysis of risk factors associated with microvascular free flap failure using a multi-institutional database. *Microsurgery.* janv 2015;35(1):6-12.

146. Sanchez-Porro Gil L, Leon Vintro X, Lopez Fernandez S, Vega Garcia C, Pons Playa G, Fernandez Garrido M, et al. The Effect of Perioperative Blood Transfusions on Microvascular Anastomoses. *J Clin Med.* 23 mars 2021;10(6):1333.

147. Torres Fuentes CE, Rodríguez Mantilla IE, Cáceres DNG, Camargo Gonzalez DF. Red Blood Cell Transfusion and its Relationship with Pedicle Thrombosis in Microvascular Free Flaps. *J Reconstr Microsurg.* juin 2022;38(5):402-8.

148. Steele MH. Three-year experience using near infrared spectroscopy tissue oximetry monitoring of free tissue transfers. *Ann Plast Surg.* mai 2011;66(5):540-5.

149. Repez A, Oroszy D, Arnez ZM. Continuous postoperative monitoring of cutaneous free flaps using near infrared spectroscopy. *J Plast Reconstr Aesthet Surg.* 2008;61(1):71-7.

150. Chen Y, Shen Z, Shao Z, Yu P, Wu J. Free Flap Monitoring Using Near-Infrared Spectroscopy: A Systemic Review. *Ann Plast Surg.* mai 2016;76(5):590-7.

151. Newton E, Butskiy O, Shadgan B, Prisman E, Anderson DW. Outcomes of free flap reconstructions with near-infrared spectroscopy (NIRS) monitoring: A systematic review. *Microsurgery.* févr 2020;40(2):268-75.

152. Arnež ZM, Ramella V, Papa G, Novati FC, Manca E, Leuzzi S, et al. Is the LICOX® PtO2 system reliable for monitoring of free flaps? Comparison between two cohorts of patients. *Microsurgery.* juill 2019;39(5):423-7.

153. Paprottka FJ, Klimas D, Krezdorn N, Schlarb D, Trevatt AEJ, Hebebrand D. Cook-Swartz Doppler Probe Surveillance for Free Flaps-Defining Pros and Cons. *Surg J (N Y).* janv 2020;6(1):e42-6.

154. Rozen WM, Enajat M, Whitaker IS, Lindkvist U, Audolfsson T, Acosta R. Postoperative monitoring of lower limb free flaps with the Cook-Swartz implantable Doppler probe: A clinical trial. *Microsurgery.* juill 2010;30(5):354-60.

155. Rozen WM, Chubb D, Whitaker IS, Acosta R. The efficacy of postoperative monitoring: a single surgeon comparison of clinical monitoring and the implantable Doppler probe in 547 consecutive free flaps. *Microsurgery.* 2010;30(2):105-10.

156. Lenz Y, Gross R, Penna V, Bannasch H, Stark GB, Eisenhardt SU. Evaluation of the Implantable Doppler Probe for Free Flap Monitoring in Lower Limb Reconstruction. *J Reconstr Microsurg.* mars 2018;34(3):218-26.

157. Frost MW, Niumsawatt V, Rozen WM, Eschen GET, Damsgaard TE, Kiil BJ. Direct comparison of postoperative monitoring of free flaps with microdialysis, implantable cook-swartz Doppler probe, and clinical monitoring in 20 consecutive patients. *Microsurgery.* mai 2015;35(4):262-71.

158. Klifto KM, Milek D, Gurno CF, Seal SM, Hultman CS, Rosson GD, et al. Comparison of arterial and venous implantable Doppler postoperative monitoring of free flaps: Systematic review and meta-analysis of diagnostic test accuracy. *Microsurgery.* mai 2020;40(4):501-11.

159. Chang TY, Lee YC, Lin YC, Wong STS, Hsueh YY, Kuo YL, et al. Implantable Doppler Probes for Postoperatively Monitoring Free Flaps: Efficacy. A Systematic Review and Meta-analysis. *Plast Reconstr Surg Glob Open.* nov 2016;4(11):e1099.

160. Hwang SJ. Diagnostic Accuracy of Microdialysis in Postoperative Flap Monitoring. *J Craniofac Surg.* 1 févr 2023;34(1):288-90.

161. Deldar R, Gupta N, Bovill JD, Zolper EG, Kim KG, Fan KL, et al. Implementation of a Risk-Stratified Anticoagulation Protocol Increases Success of Lower Extremity Free Tissue Transfer in the Setting of Thrombophilia.

Plast Reconstr Surg. 14 févr 2023;

162. Lorenzo AR, Lin CH, Lin CH, Lin YT, Nguyen A, Hsu CC, et al. Selection of the recipient vein in microvascular flap reconstruction of the lower extremity: analysis of 362 free-tissue transfers. *J Plast Reconstr Aesthet Surg.* mai 2011;64(5):649-55.
163. Shimbo K, Shinomiya R, Sunagawa T, Okuhara Y, Adachi N. Analysis of Anastomotic Venous Factors in Traumatic Lower Extremity Injuries Reconstructed by Free Flap. *Cureus.* janv 2022;14(1):e20978.
164. Meiwandi A, Kamper L, Küenzlen L, Rieger UM, Bozkurt A. The Great Saphenous Vein-An Underrated Recipient Vein in Free Flap Plasty for Lower Extremity Reconstruction: A Retrospective Monocenter Study. *Arch Plast Surg.* sept 2022;49(5):683-8.
165. Mao H, Xu G. A retrospective study of end-to-side venous anastomosis for free flap in extremity reconstruction. *Int J Surg.* mai 2015;17:72-8.
166. Hallock GG. Both superficial and deep extremity veins can be used successfully as the recipient site for free flaps. *Ann Plast Surg.* juin 2000;44(6):633-6.
167. Kolbensschlag J, Ruikis A, Faulhaber L, Daigeler A, Held M, Rothenberger J, et al. Elastic Wrapping of Lower Extremity Free Flaps during Dangling Improves Microcirculation and Reduces Pain as well as Edema. *J Reconstr Microsurg.* sept 2019;35(7):522-8.

# Annexe n°1 – Tableau des recommandations

Anastomose	1 ou 2 veines ETE ou ETS ou en T	Anastomose de 2 veines si possible
		<ul style="list-style-type: none"> <li>- 3 axes : selon calibre, si congruence ETE si incongruence de calibre ETS</li> <li>- 2 axes : préférer ETS</li> <li>- 1 axes : ETS</li> </ul>
	Amont ou aval	<ul style="list-style-type: none"> <li>- Anastomose en amont à privilégier</li> <li>- Anastomose en aval après analyse du flux artériel</li> </ul>
	Boutage veineux	<ul style="list-style-type: none"> <li>- En 2<sup>ème</sup> intention</li> <li>- Selon habitude</li> </ul>
	Dispositif d'anastomose microchirurgicale	
	Vasospasme	<ul style="list-style-type: none"> <li>- ICG en complément de la clinique</li> <li>- Techniques chirurgicales (adventectomie, dilatation intraluminaire)</li> <li>- Ablat de vasodilatateurs topiques (inhibiteurs calciques)</li> </ul>
	Ischémie froide	<ul style="list-style-type: none"> <li>- Application de sérum glacé</li> <li>- Compresses humides</li> </ul>
	Gairot	<ul style="list-style-type: none"> <li>- Dissection des vaisseaux receveurs</li> </ul>
	Thrombose artérielle	<ul style="list-style-type: none"> <li>- 1<sup>ère</sup> intention : Révision anastomose + Rinçage du pédicule + bolus héparine 50 UI/kg</li> <li>- 2<sup>ème</sup> intention : Sonde de Fogarty</li> <li>- 3<sup>ème</sup> intention : Thrombolyse du lambeau</li> </ul>

Prise en charge orthoplastique	Filtre et Indication	Transfert dans un centre spécialisé des fractures ouvertes
	Cauchoix III	
	Prise en charge fracture ouverte Cauchoix III	<ul style="list-style-type: none"> <li>- Mise en place filtre pluridisciplinaire ortho-plastique</li> <li>- Privilégier encadrement centromédullaire si possible</li> </ul>
	Pansement	<ul style="list-style-type: none"> <li>- Mise en place pansement TPN</li> </ul>
	Délai	<ul style="list-style-type: none"> <li>- Dans la semaine à J10</li> </ul>
	Type de lambeau	<ul style="list-style-type: none"> <li>- Lambeau fascio-cutané</li> </ul>
	Imagerie (tome receveuse)	<ul style="list-style-type: none"> <li>- Angio TDM</li> <li>- Écho-doppler en plus si AGMI ou FgR</li> </ul>
	Imagerie (tome donneuse)	<ul style="list-style-type: none"> <li>- Pour le SCIP et ALT</li> <li>- Angioscanner et/ou écho-doppler</li> <li>- Pour le grand dorsal</li> </ul>
	Nutrition	<ul style="list-style-type: none"> <li>- Dosage albumine et préalbumine à effectuer</li> <li>- Correction de la dénutrition avec un avis diététique</li> <li>- Suivi du patient par : poids hebdomadaire, préalbumine tous les 2-3 jours et albumine tous les mois</li> </ul>
	NFS	<ul style="list-style-type: none"> <li>- NFS à effectuer (Hb, Ht, plaquettes)</li> <li>- Correction anémie en restant normovolémique</li> <li>- Objectif de correction : Hb &gt; 10 g/dL et Ht &gt; 35%</li> </ul>
	Glycémie	<ul style="list-style-type: none"> <li>- Glycémie à jeun à effectuer</li> <li>- Si hyperglycémie : avis endocrinologique</li> </ul>
	Psychologie	<ul style="list-style-type: none"> <li>- Proposer une évaluation psychologique</li> <li>- Dès le début de la prise en charge et aux moments clés (avant l'intervention, en cas d'échec, etc)</li> </ul>
	ALR	<ul style="list-style-type: none"> <li>- Analyse post-opératoire</li> <li>- Être vigilant à la transmission de l'information</li> </ul>

Médicaments	Anticoagulation	Pré-opératoire : anticoagulation à dose préventive, stoppée la veille
		<ul style="list-style-type: none"> <li>- Pré-opératoire : bolus d'héparine 50 UI/kg IV 30 minutes avant le serrage du lambeau</li> <li>- Post-opératoire : anticoagulation à dose préventive à débiter dès H+6, poursuite jusqu'à reprise de l'appui</li> </ul>
	Rinçage au sérum hépariné	<ul style="list-style-type: none"> <li>- Rinçage au sérum hépariné</li> <li>- 1 ampoule 5000 UI héparine sodique dans 1000 mL de NaCl</li> </ul>
	Antalgéjants plaquettaire	<ul style="list-style-type: none"> <li>- Non recommandé</li> </ul>
	Acide Transéminique	<ul style="list-style-type: none"> <li>- Pas contre-indiqué</li> <li>- En cas de geste orthopédique avec un risque de saignement majeur ou anormale bilan pré-opératoire</li> </ul>
	Antibioprophylaxie	<ul style="list-style-type: none"> <li>- Recommandation locale ?</li> </ul>
	Appui	<ul style="list-style-type: none"> <li>- Repos au lit durant 3 jours</li> <li>- Lever au fauteuil avec jambe surélevée dès J4</li> <li>- Mobilisation sans restriction jambe basées dès J7</li> <li>- Appui selon les recommandations orthopédiques</li> </ul>
	Transfusion	<ul style="list-style-type: none"> <li>- Seuil HAS : &lt; 7 g/dL</li> <li>- Si comorbidités - discussion médico-chirurgicale impérative</li> </ul>
	Protocole de transfusion	<ul style="list-style-type: none"> <li>- Dilution d'1 CGR avec 500 mL de NaCl isotonique</li> </ul>
	Moyen de surveillance	<ul style="list-style-type: none"> <li>- Clinique et doppler acoustique</li> <li>- En fonction des habitudes : NIRS et oxymétrie transcutanée</li> <li>- Lambeau difficile à surveiller : sonde doppler ou micro dialyse</li> </ul>
	Mesures de réchauffement	<ul style="list-style-type: none"> <li>- Couverture chauffante durant 24 heures</li> </ul>
	Personnel assurant la surveillance	<ul style="list-style-type: none"> <li>- Centre-identification jambe chauffante (issue chute, brûlure)</li> <li>- IDE formée à la surveillance des lambeaux</li> <li>- 1 passage médicale au changement d'équipe</li> </ul>
	Rythme de la surveillance 24 heures	<ul style="list-style-type: none"> <li>- 1 fois par heure</li> </ul>

## Annexe n°2 – Fiche récapitulative reconstruction de membre inférieur

/2510\_FICHE\_RECONSTRUCTION\_MEMBRE\_INFÉRIEUR\*

### INTERVENANTS

Chirurgien plastique référent : NOM/TEL  
Interne plastique référent : NOM/TEL  
Chirurgien orthopédiste référent : NOM/TEL

### ANTECEDENTS

Antécédents médico-chirurgicaux :

/atcd\_med  
/atcd\_chir

Allergie : /allergies\*

Tabac : [oui/non]

Nécessité d'un traitement substitutif nicotinique : [oui/non]

Vaccin : [oui/non]

### INDICATION

Lésion :

Taille du défaut a priori :

Lambeau libre prévu :

Bilan lésionnel :

Angio-TDM :

Bilan de la zone de prélèvement :

Angio-TDM :

Echo-doppler :

Présentation en staff : [oui/non]

Avis :

Équipe chirurgicale : Dr X et X

Stratégie chirurgicale :

- vaisseaux receveurs
- ETE ou ETS
- amont ou aval/pontage veineux

CHECK-LIST pré-opératoire :

CLINIQUE :

Avis psychologue : [oui/non]

BIOLOGIE :

Attelle : [oui/non]

Surveillance du doppler : [oui/non]

Redons :

- Site donneur :

Nombre : / Localisation :

- Site receveur :

Nombre : / Localisation :

A jeun strict jusqu'à J1

Objectif de température corporelle > 37°C

Pas de mobilisation / Pas de changement de draps

Pas de transfusion sans discussion avec le chirurgien

Protocole de transfusion : 1 poche NaCl 0,9% 500 mL par CGR

Vérification de la vascularisation du membre en aval

Bilan nutritionnel : [oui/non]

>notifier si anomalie

Avis diététicienne : [oui/non]

NFS pré-opératoire : [oui/non]

Chronologie :

Objectif pré-opératoire : Hb > 10 g/dL et Ht > 35%

Nous proposons un protocole de correction de l'hématocrite :

- Ht augmentée : ajout 1000 mL de NaCl IV par jour
- Ht diminuée : arrêt des apports IV

A réévaluer toutes les 48 heures

Glycémie à jeun : [oui/non]

si anomalie : avis diabétologie

INFECTIO :

Antibiothérapie pré-opératoire : [oui/non]

Staff IOA : [oui/non]

Antibiothérapie probabiliste post-opératoire :

Antibiothérapie définitive :

### INFORMATIONS PER-OPÉRATOIRES :

Durée d'ischémie : [] min

Durée de prélèvement : [] min

Nombre de perforante :

Type de perforante :

Longueur du pédicule :

Diamètre des vaisseaux du pédicule : artère [] mm et veine [] mm

Artère receveuse et diamètre :

Veine(s) receveuse(s) et diamètre :

Héparinothérapie intraveineuse per-opératoire : [oui/non]

Autres : vasospasme/thrombose/etc

### CONSIGNES POST-OPÉRATOIRES :


N° d'astreinte à contacter : 06.25.66.04.11

Position : DD strict à plat

Membre inférieur : surélevé

Zone d'appui interdite :

**Vu, le Président du Jury,**  
(tampon et signature)



Professeur Pierre PERROT

**Vu, le Directeur de Thèse,**  
(tampon et signature)



Docteur Ugo LANCIEN

**Vu, le Doyen de la Faculté,**



Professeur Pascale JOLLIET

NOM : VOISIN

PRENOM : Antonin

**Titre de Thèse** : État des lieux de la prise en charge péri opératoire des lambeaux libres pour couverture des membres inférieurs en traumatologie aiguë en France et à l'étranger.

---

RESUME (10 lignes)

- La prise en charge péri opératoire des lambeaux libres des membres inférieurs ne fait pas l'objet de consensus.
- Nous avons effectué une revue de la littérature de ces prises en charge et diffuser un questionnaire aux différents centres effectuant cette chirurgie en France et à l'international.
- La revue de littérature a permis à l'élaboration de recommandations.
- Nous avons confronté les données recueillies par le questionnaire et les recommandations.
- La prise en charge en charge péri opératoire est globalement en accord avec la littérature scientifique mais il reste du travail pour standardiser cette approche.
- L'application clinique de ce travail universitaire a été l'élaboration d'un protocole de soin sur notre logiciel de prescription Powerchart® ainsi que d'une fiche récapitulative pour encadrer les prises en charge de reconstruction de membre inférieur.
- 
- 
- 
- 

---

**MOTS-CLES**

RECONSTRUCTION, MEMBRE INFERIEUR, MICROCHIRURGIE, LAMBEAU LIBRE, TRAUMATOLOGIE, PERI OPERATOIRE